



UNIVERSITE CADI AYYAD
FACULTE DE MEDECINE ET DE PHARMACIE
MARRAKECH

ANNEE 2011

THESE N°139

LE KYSTE HYDATIQUE DU REIN (A PROPOS DE 15 CAS)

THESE

PRESENTEE ET SOUTENUE PUBLIQUEMENT LE.../.../2011

PAR

Mlle. **ESSAADI Zahra**

Née le 27 juin 1984 à ait aamira

POUR L'OBTENTION DU DOCTORAT EN MEDECINE

MOTS CLES

Rein- kyste hydatique- épidémiologie -clinique - radiologie -sérologie-
traitement

JURY

Mr. **I. sarf**

Professeur d'enseignement supérieur d'urologie

PRESIDENT

Mr. **D.TOUITI**

Professeur d'enseignement supérieur d'urologie

RAPPORTEUR

Mr. **S.M. moudouni**

Professeur d'enseignement supérieur d' urologie

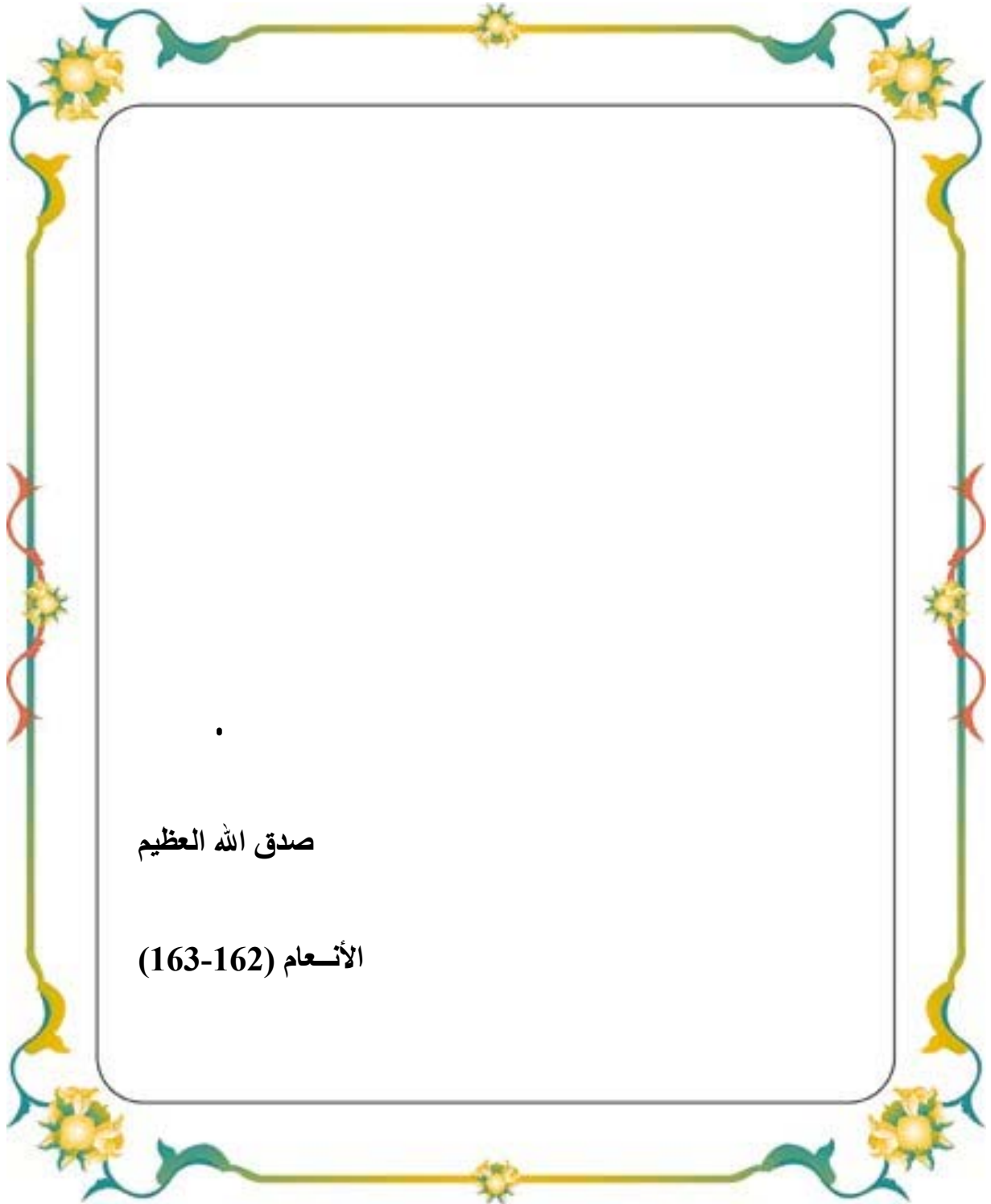
Mr. **Z. dahami**

Professeur agrégé d'urologie.

JUGES

Mr. **A. ACHOUR**

Professeur de chirurgie viscérale.



•
صدق الله العظيم

الأنعام (162-163)

Serment d'Hippocrate

Au moment d'être admis à devenir membre de la profession médicale, je m'engage solennellement à consacrer ma vie au service de l'humanité.

Je traiterai mes maîtres avec le respect et la reconnaissance qui leur sont dus.

Je pratiquerai ma profession avec conscience et dignité. La santé de mes malades sera mon premier but.

Je ne trahirai pas les secrets qui me seront confiés.

Je maintiendrai par tous les moyens en mon pouvoir l'honneur et les nobles traditions de la profession médicale.

Les médecins seront mes frères.

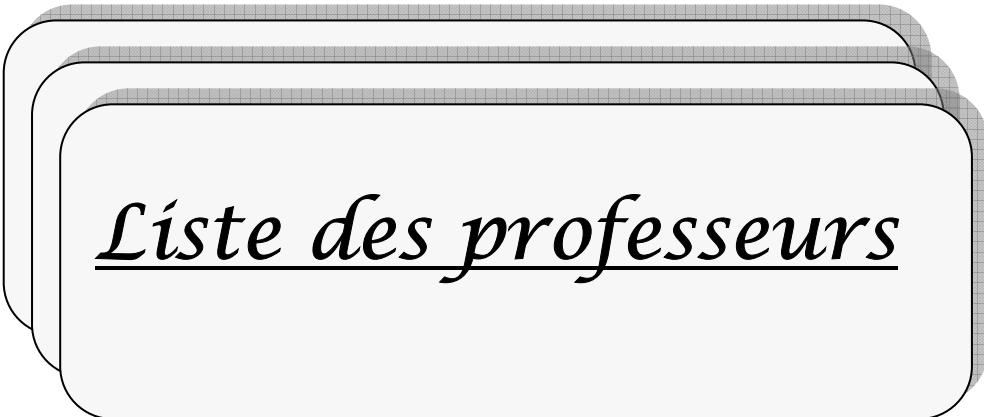
Aucune considération de religion, de nationalité, de race, aucune considération politique et sociale, ne s'interposera entre mon devoir et mon patient.

Je maintiendrai strictement le respect de la vie humaine dès sa conception.

Même sous la menace, je n'userai pas mes connaissances médicales d'une façon contraire aux lois de l'humanité.

Je m'y engage librement et sur mon honneur.

Déclaration Genève, 1948



Liste des professeurs

**UNIVERSITE CADI AYYAD
FACULTE DE MEDECINE ET DE PHARMACIE
MARRAKECH**

Doyen Honoraire

: Pr. Badie-Azzamann MEHADJI

ADMINISTRATION

Doyen

: Pr. Abdelhaq ALAOUI YAZIDI

Vice doyen à la recherche

: Pr. Ahmed OUSEHAL

Vice doyen aux affaires pédagogiques

: Pr. Ag Zakaria DAHAMI

Secrétaire Général

: Mr. Azzeddine EL HOUDAIGUI

PROFESSEURS D'ENSEIGNEMENT SUPERIEUR

ABOUSSAD	Abdelmounaim	Néonatalogie
AIT BENALI	Said	Neurochirurgie
ALAOUI YAZIDI	Abdelhaq	Pneumo-phtisiologie
BELAABIDIA	Badia	Anatomie-Pathologique
BOUSKRAOUI	Mohammed	Pédiatrie A
CHOULLI	Mohamed Khaled	Neuropharmacologie
EL HASSANI	Selma	Rhumatologie
ESSADKI	Omar	Radiologie
FIKRY	Tarik	Traumatologie- Orthopédie A

FINECH	Benasser	Chirurgie – Générale
KISSANI	Najib	Neurologie
KRATI	Khadija	Gastro-Entérologie
LATIFI	Mohamed	Traumato – Orthopédie B
MOUTAOUAKIL	Abdeljalil	Ophthalmologie
OUSEHAL	Ahmed	Radiologie
RAJI	Abdelaziz	Oto-Rhino-Laryngologie
SARF	Ismail	Urologie
SBIHI	Mohamed	Pédiatrie B
SOUMMANI	Abderraouf	Gynécologie-Obstétrique A

PROFESSEURS AGREGES

ABOULFALAH	Abderrahim	Gynécologie – Obstétrique B
AIT SAB	Imane	Pédiatrie B
AKHDARI	Nadia	Dermatologie
AMAL	Said	Dermatologie
ASMOUKI	Hamid	Gynécologie – Obstétrique A
ASRI	Fatima	Psychiatrie
BENELKHAÏAT BENOMAR	Ridouan	Chirurgie – Générale
BOUMZEBRA	Drissi	Chirurgie Cardiovasculaire
CHABAA	Laila	Biochimie
CHELLAK	Saliha	Biochimie-chimie
DAHAMI	Zakaria	Urologie
EL FEZZAZI	Redouane	Chirurgie Pédiatrique

EL HATTAOUI	Mustapha	Cardiologie
ELFIKRI	Abdelghani	Radiologie
ESSAADOUNI	Lamiaa	Médecine Interne
ETTALBI	Saloua	Chirurgie – Réparatrice et plastique
GHANNANE	Houssine	Neurochirurgie
LMEJJATTI	Mohamed	Neurochirurgie
LOUZI	Abdelouahed	Chirurgie générale
MAHMAL	Lahoucine	Hématologie clinique
MANSOURI	Nadia	Chirurgie maxillo-faciale Et stomatologie
MOUDOUNI	Said mohammed	Urologie
NAJEB	Youssef	Traumato - Orthopédie B
OULAD SAIAD	Mohamed	Chirurgie pédiatrique
SAIDI	Halim	Traumato - Orthopédie A
SAMKAOUI	Mohamed Abdenasser	Anesthésie- Réanimation
TAHRI JOUTEI HASSANI	Ali	Radiothérapie
YOUNOUS	Saïd	Anesthésie-Réanimation

PROFESSEURS ASSISTANTS

ABKARI	Imad	Traumatologie-orthopédie B
ABOU EL HASSAN	Taoufik	Anesthésie - réanimation
ABOUSSAIR	Nisrine	Génétique
ADALI	Imane	Psychiatrie
ADALI	Nawal	Neurologie
ADERDOUR	Lahcen	Oto-Rhino-Laryngologie

ADMOU	Brahim	Immunologie
AGHOUTANE	El Mouhtadi	Chirurgie – pédiatrique
AIT BENKADDOUR	Yassir	Gynécologie – Obstétrique A
AIT ESSI	Fouad	Traumatologie-orthopédie B
ALAOUI	Mustapha	Chirurgie Vasculaire périphérique
ALJ	Soumaya	Radiologie
AMINE	Mohamed	Epidémiologie - Clinique
AMRO	Lamyae	Pneumo - phtisiologie
ANIBA	Khalid	Neurochirurgie
ARSALANE	Lamiae	Microbiologie- Virologie
ATMANE	El Mehdi	Radiologie
BAHA ALI	Tarik	Ophtalmologie
BAIZRI	Hicham	Endocrinologie et maladies métaboliques
BASRAOUI	Dounia	Radiologie
BASSIR	Ahlam	Gynécologie – Obstétrique B
BELKHOU	Ahlam	Rhumatologie
BEN DRISS	Laila	Cardiologie
BENCHAMKHA	Yassine	Chirurgie réparatrice et plastique
BENHADDOU	Rajaa	Ophtalmologie
BENHIMA	Mohamed Amine	Traumatologie-orthopédie B
BENJILALI	Laila	Médecine interne
BENZAROUEL	Dounia	Cardiologie

BOUCHENTOUF	Rachid	Pneumo-phtisiologie
BOUKHANNI	Lahcen	Gynécologie – Obstétrique B
BOURRAHOUAT	Aicha	Pédiatrie
BOURROUS	Monir	Pédiatrie A
BSSIS	Mohammed Aziz	Biophysique
CHAFIK	Aziz	Chirurgie Thoracique
CHAFIK	Rachid	Traumatologie-orthopédie A
CHAIB	Ali	Cardiologie
CHERIF IDRISSE EL GANOUNI	Najat	Radiologie
DIFFAA	Azeddine	Gastro - entérologie
DRAISS	Ghizlane	Pédiatrie A
DRISSI	Mohamed	Anesthésie -Réanimation
EL ADIB	Ahmed rassane	Anesthésie-Réanimation
EL ANSARI	Nawal	Endocrinologie et maladies métaboliques
EL BARNI	Rachid	Chirurgie Générale
EL BOUCHTI	Imane	Rhumatologie
EL BOUIHI	Mohamed	Stomatologie et chirurgie maxillo faciale
EL HAOUATI	Rachid	Chirurgie Cardio Vasculaire
EL HAOURY	Hanane	Traumatologie-orthopédie A
EL HOUDZI	Jamila	Pédiatrie B
EL IDRISSE SLITINE	Nadia	Pédiatrie (Néonatalogie)
EL JASTIMI	Said	Gastro-Entérologie

EL KARIMI	Saloua	Cardiologie
EL KHAYARI	Mina	Réanimation médicale
EL MANSOURI	Fadoua	Anatomie - pathologique
EL MGHARI TABIB	Ghizlane	Endocrinologie et maladies métaboliques
EL OMRANI	Abdelhamid	Radiothérapie
FADILI	Wafaa	Néphrologie
FAKHIR	Bouchra	Gynécologie – Obstétrique B
FICHTALI	Karima	Gynécologie – Obstétrique B
HACHIMI	Abdelhamid	Réanimation médicale
HAJJI	Ibtissam	Ophtalmologie
HAOUACH	Khalil	Hématologie biologique
HAROU	Karam	Gynécologie – Obstétrique A
HERRAG	Mohammed	Pneumo-Phtisiologie
HOCAR	Ouafa	Dermatologie
JALAL	Hicham	Radiologie
KADDOURI	Said	Médecine interne
KAMILI	El ouafi el aouni	Chirurgie – pédiatrique générale
KHALLOUKI	Mohammed	Anesthésie-Réanimation
KHOUCHANI	Mouna	Radiothérapie
KHOULALI IDRISSE	Khalid	Traumatologie-orthopédie
LAGHMARI	Mehdi	Neurochirurgie
LAKMICH	Mohamed Amine	Urologie

LAOUAD	Inas	Néphrologie
LOUHAB	Nissrine	Neurologie
MADHAR	Si Mohamed	Traumatologie-orthopédie A
MANOUDI	Fatiha	Psychiatrie
MAOULAININE	Fadlmrabihrabou	Pédiatrie (Néonatalogie)
MATRANE	Aboubakr	Médecine Nucléaire
MOUAFFAK	Youssef	Anesthésie - Réanimation
MOUFID	Kamal	Urologie
MSOUGGAR	Yassine	Chirurgie Thoracique
NARJIS	Youssef	Chirurgie générale
NEJMI	Hicham	Anesthésie - Réanimation
NOURI	Hassan	Oto-Rhino-Laryngologie
OUALI IDRISSE	Mariem	Radiologie
QACIF	Hassan	Médecine Interne
QAMOUSS	Youssef	Anesthésie - Réanimation
RABBANI	Khalid	Chirurgie générale
RADA	Noureddine	Pédiatrie
RAIS	Hanane	Anatomie-Pathologique
ROCHDI	Youssef	Oto-Rhino-Laryngologie
SAMLANI	Zouhour	Gastro - entérologie
SORAA	Nabila	Microbiologie virologie
TASSI	Noura	Maladies Infectieuses

TAZI	Mohamed Illias	Hématologie clinique
ZAHLANE	Mouna	Médecine interne
ZAHLANE	Kawtar	Microbiologie virologie
ZAOUI	Sanaa	Pharmacologie
ZIADI	Amra	Anesthésie - Réanimation
ZOUGAGHI	Laila	Parasitologie –Mycologie



DEDICACES

Toutes les lettres ne sauraient trouver les mots qu'il faut...

Tous les mots ne sauraient exprimer la gratitude,

L'amour, le respect, la reconnaissance...

Aussi, c'est tout simplement que



Je dédie cette thèse à ... 

Au bon Dieu

Tout puissant

Qui m'a inspiré

Qui m'a guidé dans le bon chemin

Je vous dois ce que je suis devenue

Louanges et remerciements

Pour votre clémence et miséricorde

A MA TENDRE MERE

Je ne trouverai jamais de mots pour t'exprimer mon profond attachement et ma reconnaissance pour l'amour, la tendresse et surtout pour ta présence dans mes moments les plus difficiles, et si j'en suis arrivé là ce n'est que grâce à toi ma maman adorée. Tu m'as toujours conseillé et orienté dans la voie du travail et de l'honneur, ta droiture, conscience et amour pour ta famille me serviront d'exemple dans la vie. Ce modeste travail paraît bien dérisoire pour traduire une reconnaissance infinie envers une mère aussi merveilleuse dont j'ai la fierté d'être sa fille. Puisse ce jour être la récompense de tous les efforts et l'exaucement de tes prières tant formulées.

Je t'aime très fort

A MON CHER PERE

*Aucun mot ne saurait exprimer tout mon amour et toutes mes
gratitudes. Merci pour tes sacrifices le long de ces années.*

Merci pour ta présence rassurante.

*Merci pour tout l'amour que tu procures à notre petite
famille... Tu as toujours été pour moi le père*

*idéal, la lumière qui me guide dans les moments les plus
obscur. En témoignage des profonds liens qui nous unissent,
veillez cher père trouver à travers ce travail l'expression de
mon grand amour, mon attachement et ma profonde
reconnaissance. Puisse ton existence pleine de sagesse, d'amour
me servir d'exemple dans ma vie et dans l'exercice de ma
profession. Puisse dieu te prêter longue vie et bonne santé afin
que je puisse te combler à mon tour.*

Je t'aime beaucoup

A MON CHER FRERE ET MA CHERE SŒUR

*Je ne pourrais jamais exprimer le respect que j'ai pour vous, ni
la gratitude et ma reconnaissance envers les innombrables et
immenses sacrifices que vous avez déployé pour mes études.*

*Vous n'avez pas cessé de me soutenir et m'encourager durant
toutes les années de mes études, vous avez toujours été présents
à mes cotés pour me consoler quand il fallait. J'espère que vous
soyez aujourd'hui fières de moi, moi je suis fière de vous.*

*Bien que je ne sois pas très expressive, sachez que de simples
mots ne sauraient à eux seuls éprouver le grand amour et
l'immense affection que je vous porte.*

*Puisse Dieu tout puissant vous procurer santé et longue vie et
vous réserver un avenir promettant comme vous le souhaitez.*

Je vous aime très fort

A MES GRANDES MERES

A MES ONCLES ET TANTES

A MES COUSINS ET COUSINES

A mes très chères amies

*HANANE, SALIHA, DOUNIA, NAWAR,
HAJAR, NISRINE, IBTISSAM, SALOUA*

*A Tous mes collègues de classe, d'amphithéâtre et
de stages hospitaliers.*

*A Tous mes enseignants de primaire, secondaire,
et de la*

Faculté de médecine de Marrakech

A tous les malades

Je leur souhaite prompt rétablissement

*A Tous ceux qui me sont chers et que j'ai
involontairement omis de citer.*

*A Tous ceux qui ont contribué de près ou de loin
à l'élaboration de ce travail.*



REMERCIEMENTS

A

NOTRE MAITRE ET PRESIDENT DE THESE

Professeur d'enseignement supérieur, Au CHU Mohammed IV de Marrakech DR Sarf. Chef de service d'urologie.

C'est pour nous un grand honneur que vous acceptez de présider ma thèse et de siéger parmi cet honorable jury. Nous avons toujours admiré vos qualités humaines et professionnelles ainsi votre modestie qui restent exemplaires. Qu'il nous soit permis de vous exprimer notre reconnaissance et notre grand estime.

A

**NOTRE MAITRE ET RAPPORTEUR DE THESE
PROFESSEUR DRISS TOUITI**

Professeur d'enseignement supérieur en urologie. A l'hôpital militaire Avicenne à Marrakech

Nous vous remercions pour la gentillesse et la spontanéité avec lesquelles vous avez bien voulu diriger ce travail. Nous avons eu le grand plaisir de travailler sous votre direction, et avons trouvé auprès de vous le conseiller et le guide. Vous nous avez reçus en toute circonstance avec sympathie et bienveillance.

Votre compétence, votre dynamisme, votre rigueur et vos qualités humaines et professionnelles ont suscité en nous une grande admiration et un profond respect. Nous voudrions être dignes de la confiance que vous nous avez accordée et vous prions, cher maître, de trouver ici le témoignage de notre sincère reconnaissance et profonde gratitude.

A

NOTRE MAITRE ET JUGE DE THESE

*Professeur de l'enseignement supérieur en urologie Dr
Moudouni au CHU Mohammed de Marrakech*

*Nous vous sommes très reconnaissants de l'honneur que nous
faites en acceptant de juger ce travail. vos qualités humaines et
professionnelles jointes à votre compétence et votre
disponibilité seront pour nous un exemple à suivre dans
l'exercice de notre profession. Veuillez accepter, cher maître,
l'assurance de notre estime et profond respect.*

A

NOTRE MAITRE ET JUGE DE THESE

*Professeur agrégé en urologie Dr Dahami au CHU
Mohammed de Marrakech*

*Merci d'avoir accepté de juger mon travail. Votre compétence,
votre rigueur et vos qualités humaines exemplaires ont
toujours suscité notre admiration. Nous vous exprimons notre
reconnaissance pour le meilleur accueil que vous nous avez
réservé. Veuillez croire à l'expression de notre grande
admiration et notre profond respect.*

A

NOTRE MAITRE ET JUGE DE THESE

*Professeur d'enseignement supérieur en chirurgie viscérale
Dr Achour. A l'hôpital militaire Avicenne à Marrakech*

*Vous nous faites un très grand honneur en acceptant de juger
cette thèse. Nous avons bénéficié, au cours de nos études, de
votre enseignement clair et précis. Vos qualités humaines et
professionnelles font toute notre admiration. Veuillez croire,
cher maître, à l'assurance de notre respect et notre
considération.*

AU

DOCTEUR LAHRECH YOUNESS

Témoignages de gratitude et de remerciements

*Au personnel médical et paramédical du service d'urologie
d'hôpital militaire « Avicenne ».*

*Au personnel de la faculté de médecine et de pharmacie de
Marrakech.*

*Au personnel médical et paramédical du CHU MED de
Marrakech.*

*A nos maîtres et tous ceux qui ont contribué un jour à notre
éducation et formation de médecin.*



ABBREVIATION

KH : kyste hydatique

KHR : kyste hydatique de rein

EG : echinococcus granulosus

ASP : abdomen sans préparation

Fig. : figure

FE : fiche d'exploitation

OMS : organisation mondiale de santé

NFS : numération formule sanguine

PAIR : ponction aspiration injection ré aspiration

TDM : tomodensitométrie

IRM : imagerie par résonance magnétique.

UIV : urographie intra veineuse

RD : rein droit

RG : rein gauche



PLAN

INTRODUCTION :	1
MATERIELS ET METHODES :	3
I-Matériels :	4
1- Critères d'inclusion :	4
2- Critères d'exclusion :.....	4
II-Méthodes :	4
RESULTATS :	7
I-Etude épidémiologique :	8
1-Période d'étude	8
2-répartition selon l'âge.....	8
3-Répartition selon le sexe.....	9
4-Répartition géographique.....	9
6- Antécédents :.....	10
6-1 : contact avec les chiens.....	10
6-2: Antécédents de maladies hydatiques	10
6-3 : autres antécédents.....	11
a- Médicaux.....	11
b - chirurgicaux.....	11
c- toxique	11
II-Etude clinique :.....	11
1-circonstances de découverte :.....	11
1-1- lombalgies :.....	11
1-2- brûlures mictionnelles :	11
1-3- coliques néphrétiques :.....	11
1-4-fièvre :.....	12
1-5 -hydaturie :.....	12
1-6- hématurie :.....	12
1-7- découverte fortuite :.....	12
1-8- autres :.....	12
2 -examen physique :.....	13
2-1 - examen général :.....	13
2-2 - examen physique :.....	13
III- examens paracliniques :.....	14
1- examens radiologiques :.....	14
1-1 -arbre urinaire sans préparation :.....	14
1-2- échographie :.....	15
1-3- tomodensitométrie :.....	18
1-4- imagerie par résonance magnétique :.....	20
1-5- urographie intra veineuse :.....	20
2 -examens biologiques :.....	20
2-1- Eosinophilie :.....	20
2-2 - Sérologie hydatique :.....	21
3 -recherche de localisations associées.....	21
IV- LE TRAITEMENT :	21

1- Abstention thérapeutique :.....	21
2- le traitement médical :.....	22
3- le traitement chirurgical :.....	22
3-1- anesthésie :.....	22
3-2- position du malade :.....	22
3-3- voie d'abord:.....	22
3-4- constatations per opératoires :.....	23
3-5- techniques chirurgicales :.....	26
3-6- suites post opératoires	27
V- surveillance à long terme et évolution :.....	28
DISCUSSION :.....	29
I-Rappel anatomique :.....	30
1-configuration externe du rein :.....	30
2-configuration interne du rein :.....	31
3-Vascularisation du rein :.....	32
4 -rapports du rein :.....	34
II-Historique :.....	37
III-Rappel parasitologique :	38
1-épidémiologie :.....	38
2-classification de tænia.....	39
3 -l'agent pathogène	40
4-le cycle parasitaire :.....	45
IV-Anatomie pathologique :.....	46
1- au niveau du parenchyme rénal.....	47
2- rapport avec les voies excrétrices.....	49
3- rapport avec les organes de voisinage :.....	50
V-Modes de contaminations :.....	51
1- contamination humaine.....	51
2 -contamination de l'hôte définitif :.....	51
3-contamination des hôtes intermédiaires :.....	51
VI-transmissibilité :.....	52
VII-Etude épidémiologique :.....	52
1-fréquence.....	52
2-âge	53
3- sexe	54
4- coté atteint.....	55
5- facteurs de risques.....	55
5-1- facteurs socioculturels	55
5-2- facteurs socioéconomiques :.....	56
5-3-facteurs environnementaux :.....	56
VIII- discussion clinique.....	56
IX - discussion para clinique.....	61
1- Imagerie :.....	61
1-1 : arbre urinaire sans préparation	61

1-2- radiographie du thorax.....	62
1-2- urographie intraveineuse	63
1-3- échographie.....	63
1-4- tomodensitométrie.....	69
1-5 -imagerie par résonance magnétique :(IRM).	73
2-signes biologiques et sérologiques :.....	75
X- Diagnostic différentiel :.....	85
XI- Evolution :.....	88
XII- Traitement :.....	90
1- Moyens :.....	90
1-1- abstention thérapeutique :.....	90
1-2- Traitement médical :	90
1-3- Traitement percutané.....	92
1-4- Traitement chirurgical	94
a- Anesthésie et règles générales	95
b-Voie d'abord :.....	95
c -Stérilisation :.....	96
d- techniques chirurgicales :.....	97
XIII- Suites post opératoires.....	102
1- Morbidité.....	102
2 -Surveillance post opératoire.....	103
Prophylaxie	106
I-mesures individuelles :.....	107
II-Mesures collectives :.....	108
Conclusion	109
Annexes	111
Résumés	114
bibliographie.....	118



INTRODUCTION

L'hydatidose, parasitose bénigne liée au développement de la forme larvaire d'*Echinococcus granulosus*, sévit principalement dans les pays d'élevage du mouton, hôte intermédiaire privilégié. L'homme est un hôte intermédiaire accidentel [1-4].

C'est une anthroponose largement répartie dans le monde qui sévit de façon endémique dans de nombreux pays du bassin méditerranéen. Au Maroc, cette parasitose constitue un fléau permanent posant de sérieux problèmes de santé publique vu sa mortalité et surtout sa morbidité pouvant atteindre 60 % dans certaines séries d'étude [4]. Ceci paraît lourd pour une pathologie réputée bénigne qui reste longtemps latente sur le plan clinique avec une bonne conservation de l'état général mais son évolution se fait pratiquement toujours vers l'apparition de complications.

L'hydatidose rénale est une pathologie rare [1-4], mais qu'il faut savoir diagnostiquer. Elle représente la 3^{ème} localisation viscérale et la 1^{ère} localisation urologique [3].

Le diagnostic est clinique et échographique. La chirurgie constitue la base du traitement.

Un progrès important a été réalisé dans la prise en charge de l'hydatidose grâce à l'avènement de nouveaux procédés thérapeutiques comme alternatives à la chirurgie conventionnelle dont la coelioscopie.

Le but de notre travail est d'étudier le profil épidémiologique, les caractéristiques cliniques, radiologiques et thérapeutiques du kyste hydatique de rein.



MATERIELS
& METHODES

I-MATERIELS :

Il s'agit d'une étude rétrospective portant sur l'ensemble des patients pris en charge pour kyste hydatique du rein, au service d'urologie de l'hôpital militaire Avicenne à Marrakech, entre janvier 2004 et décembre 2010.

15 cas ont ainsi été colligés durant cette période et répondent aux critères suivant :

1- Critères d'inclusion :

- . Tous les patients porteurs du KHR quelque soit l'âge ou le sexe.
- . KH confirmé sur des données cliniques, radiologiques et anatomopathologiques.

2- Critères d'exclusion :

- . Patients porteurs des autres types de kystes rénaux.

II-METHODES :

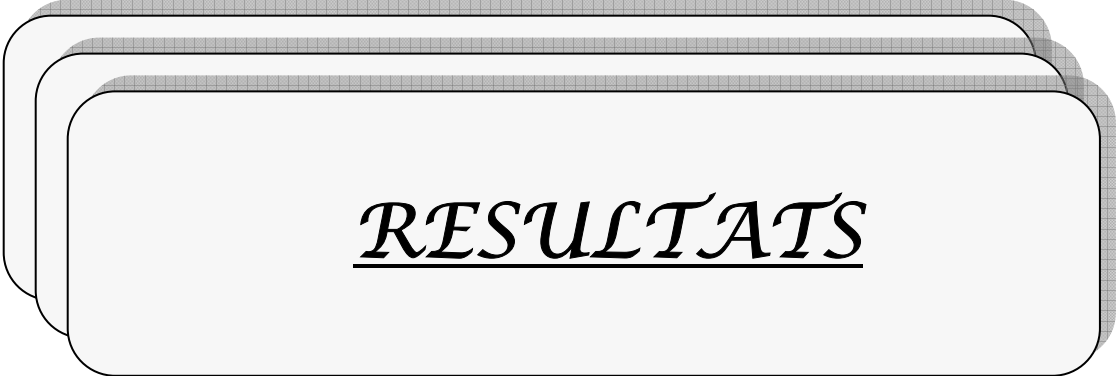
Une fiche de renseignements a été établie pour recueillir les données de l'interrogatoire, de l'examen clinique, les résultats de bilan radiologique (AUSP, échographie, Tomodensitométrie), biologique (éosinophilie et sérologie hydatique) ainsi que les différentes gestes chirurgicaux réalisés, la morbidité et les suites postopératoires. Ainsi pour chaque malade nous avons relevé les paramètres suivants :

- Données épidémiologiques :
 - âge
 - sexe

Le kyste hydatique du rein (à propos de 15 cas)

- habitat
- profession
- Antécédents personnels et familiaux :
 - contact avec les chiens
 - kyste hydatique
- Données cliniques :
 - Mode de révélation : Installation brutale ou progressive
 - Signes fonctionnels
 - Signes physiques
- Examens para cliniques :
 - Imagerie :
 - . Arbre urinaire sans préparation
 - . Urographie intra veineuse
 - . Echographie rénale
 - . Tomodensitométrie
 - . Imagerie par résonance magnétique
 - biologie :
 - . NFS
 - . Sérologie hydatique
- Traitement :
 - le traitement chirurgical
 - . Délai d'opération et préparation du malade
 - . Voie d'abord
 - . Moyens de stérilisation du kyste : scolicide utilisé.
 - . Constatations per opératoires.
 - . Traitement du kyste

- le traitement médical
 - . Indications
 - . Doses
 - . Durée
 - . Surveillance
- les résultats post opératoires
 - . Durée d'hospitalisation
 - . Mortalité
 - . Morbidité
- surveillance à moyen et à long terme
 - . Clinique
 - . Échographique
 - . Sérologie hydatique
 - .autres...



RESULTATS

I- Etude épidémiologique :

1 : La période d'étude :

Entre le 1^{er} janvier 2004 et le 31 décembre 2010, 15 malades ont été pris en charge pour kyste hydatique du rein au service d'urologie à l'hôpital militaire Avicenne à Marrakech.

2 : Répartition selon l'âge :

Dans notre série, L'âge de nos patients a été compris entre 33 ans et 72 ans, avec une médiane de 56,13 ans. Le pic de fréquence de l'âge se situait entre 50 et 69 ans : on note également que 10 patients avaient un âge supérieur à 50 ans : soit 66, 66%. (fig.1)

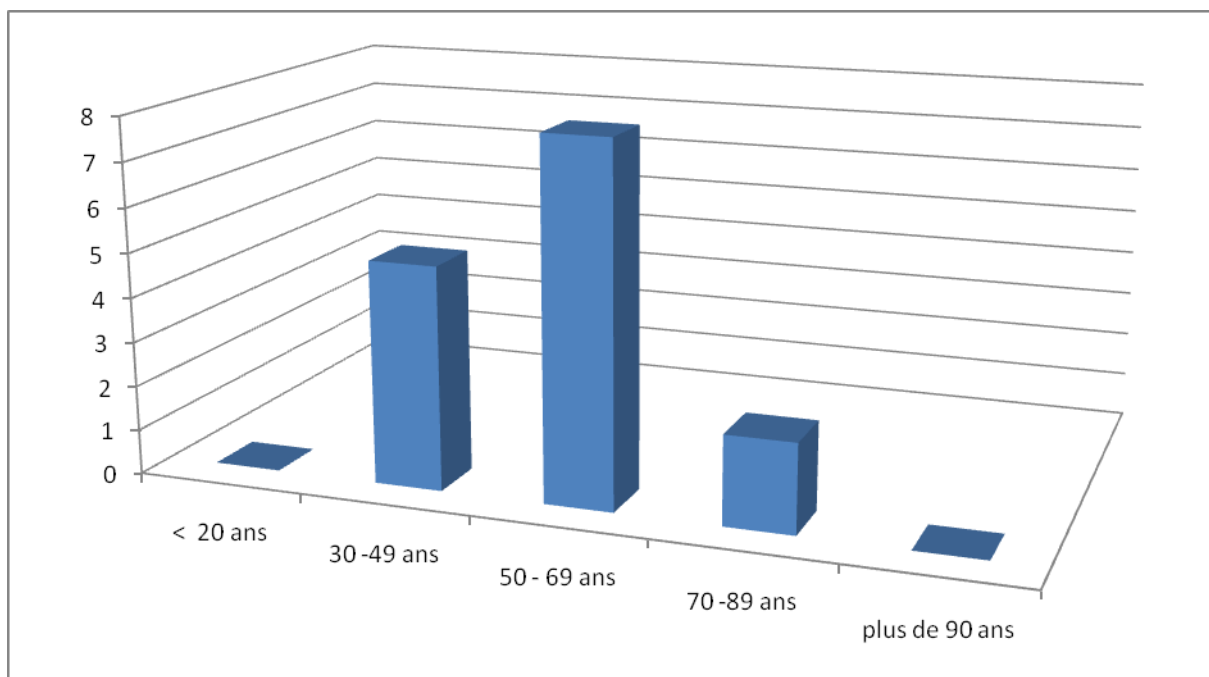


Figure 1 : Répartition des malades en fonction de l'âge

3 : répartition selon le sexe :

Une prédominance masculine a été notée : 12 hommes soit 80% et 3 femmes soit 20% avec un sexe ratio (homme /femme) de 4 (fig.2).

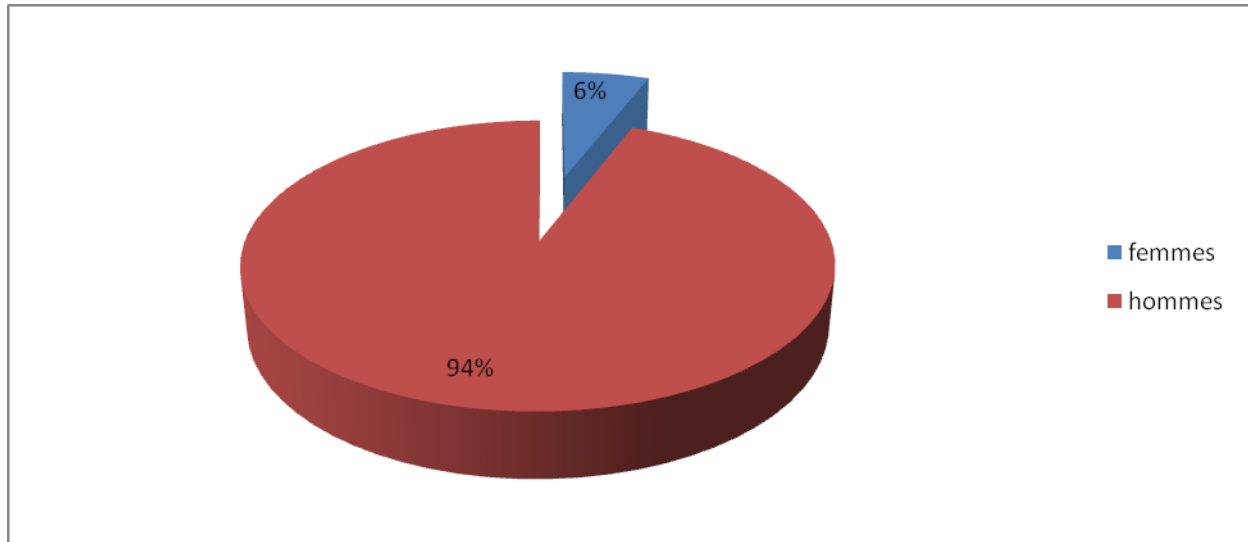


Figure 2 : Répartition des malades en fonction de sexe.

4 : Répartition géographique :

Une prédominance de l'origine rurale a été constatée (60%) comme le montre diagramme ci-dessous (fig.3)

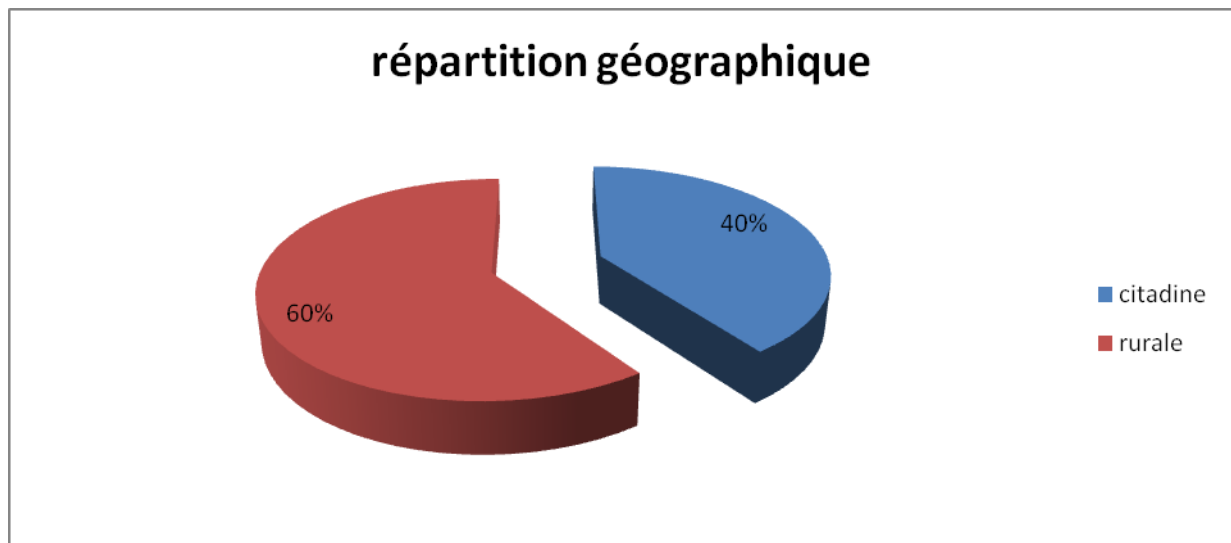


Figure 3 : Répartition géographique des patients

5 : Profession :

5 patients sont des militaires (33,33%), les 3 femmes sont au foyer (20%), et les malades restants sont des paysans (46,66%).

6 : Antécédents pathologiques :

6-1 : notion de contact avec les chiens :

Dans notre série, la notion de contact avec les chiens a été trouvée chez tous les patients.

6-2 : Antécédents de maladies hydatiques :

Aucun malade n'a eu des antécédents hydatiques.

6-3 : Autres antécédents :

- Médicaux :

3 patients ont été diabétiques, un seul patient a été hypertendu, et un patient a été suivi pour un syndrome parkinsonien.

-Chirurgicaux :

Un patient a été opéré pour un abcès lombaire fistulisé du côté controlatéral au rein atteint .

II- ETUDE CLINIQUE :

1- Circonstance de découverte :

La symptomatologie révélatrice a été très variable, dominé par un syndrome douloureux.

1-1 : lombalgies :

Elle représente le maître symptôme de la maladie ,retrouvée chez 9 malades soit 60%.

1-2 : brûlures mictionnelles :

Ce symptôme a été retrouvé chez 2 patients.

1-3: colique néphrétique :

Les coliques néphrétiques ont été notées chez un seul patient soit 6,6%.

2-4 : fièvre :

Elle a été retrouvée chez un seul malade soit 6,6%.

2-5 : hydaturie :

Décrite chez un seul patient (6,6%), qui a rapporté la notion d'élimination de membranes blanchâtres, mais ceci n'a pas été confirmé à l'analyse des urines.

2-6: hématurie :

Aucun malade n'a présenté d'hématurie.

2-7 : découverte fortuite :

Le KHR était asymptomatique chez 2 patients, il a été découvert fortuitement au cours d'une échographie abdominale (13,33%).

2-8 :Autres :

Par ailleurs , aucun de nos malades n'avait pas présenté des manifestations allergiques type prurit, choc anaphylactique ou d'autres signes témoignant la présence d'autres localisations.

3- Examens physiques :

3-1 :examen général :

L'état général était conservé chez tous les malades. La fièvre a été retrouvée dans un seul cas (6,6%), et l'hypertension artérielle chez un seul patient (6,6%).

3-2 :examen physique :

2 patients présentaient une masse lombo abdominale (13,33%).

Il s'agissait d' une masse rénitente, sensible , mobile, donnant le contact lombaire.

Tableau I : les manifestations cliniques

Signes d'appel	Nombre de cas	pourcentage
Découverte fortuite	2	13, 33%
Sd douloureux lombaire :		
- Lombalgie	9	60%
- Colique néphrétique	1	6,6%
-Douleur abdominale	1	6,6%
-pollakiurie	1	6,6%
- brulure mictionnelle	2	13,33%
-hématurie	0	0%
-hydaturie	1	6,6%
- fièvre	1	6,6%
- lombo -abdominales	2	13, 33%
- hypertension artérielle	1	6,6%

III- EXAMENS PARACLINIQUES :

1 : Examens radiologiques :

1-1 : Arbre urinaire sans préparation :

Demandé chez 11 patients (73, 33%). Des calcifications sur l'aire rénale étaient mises en évidence chez 2 patients (18,18%), les autres A USP n'ont pas révélé d'anomalies [figure 4,5].

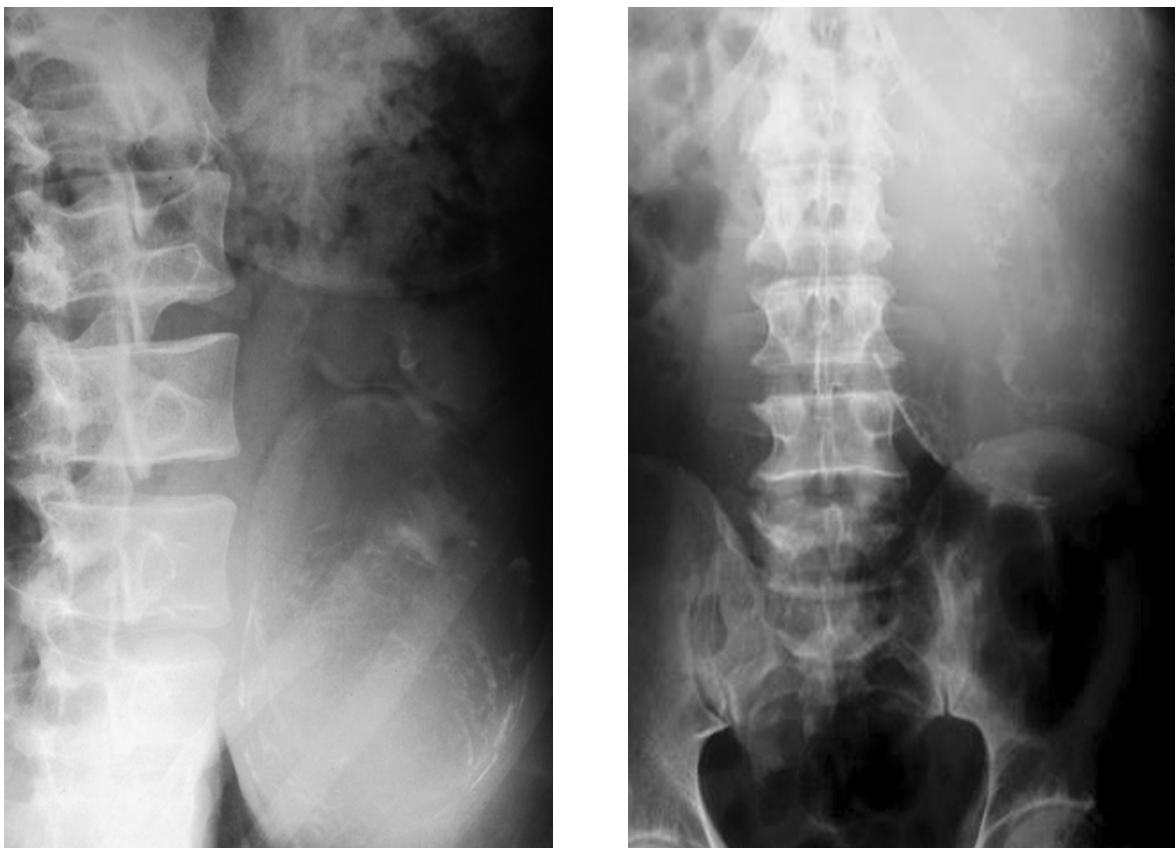

Fig.4, 5 : Opacité de tonalité calcique à contours Arciformes se projetant sur l'aire rénale

1- 2: Echographie abdominale :

Une échographie abdominale a été réalisée chez tous nos patients. Elle a permis de poser le diagnostic et de classer le kyste selon une classification de Gharbi :

Type 1 : collection liquidienne pure, à limites nettes correspondant au kyste uni vésiculaires.

Type 2: collection liquidienne à paroi dédoublée, le dédoublement de la paroi peut être localisé ou bien il peut être total.

Type 3 : collection liquidienne cloisonnée correspondant aux kystes multi vésiculaires.

Type 4 : formation d'écho structure hétérogène,

Les résultats échographiques : (fig.6)

Type1 : 1 seul patient a eu un kyste unique, unilatérale,

Type 2 : 4 patients porteurs d'un KHR, avec dédoublement de la Paroi soit 26,66%.

Type 3 : un KHR multi vésiculaire a été trouvé chez 4 patients soit chez 26,66 % de nos malades.

Type 4 : un KHR à contenu hétérogène a été remarqué chez 4 patients soit chez 26,66%.

Type 5 : 2 patients ont eu un KHR totalement calcifié.

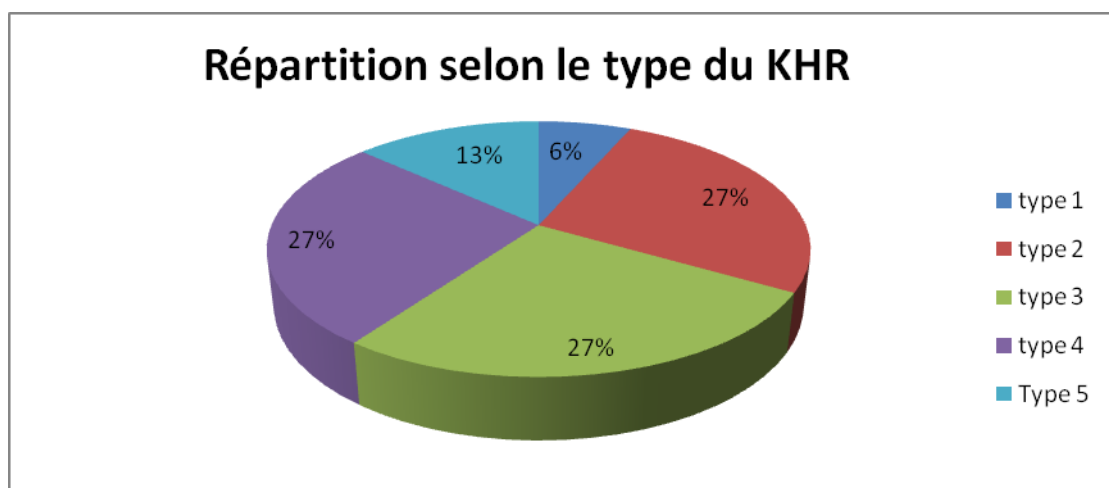


Figure 6 : répartition selon le type de KHR

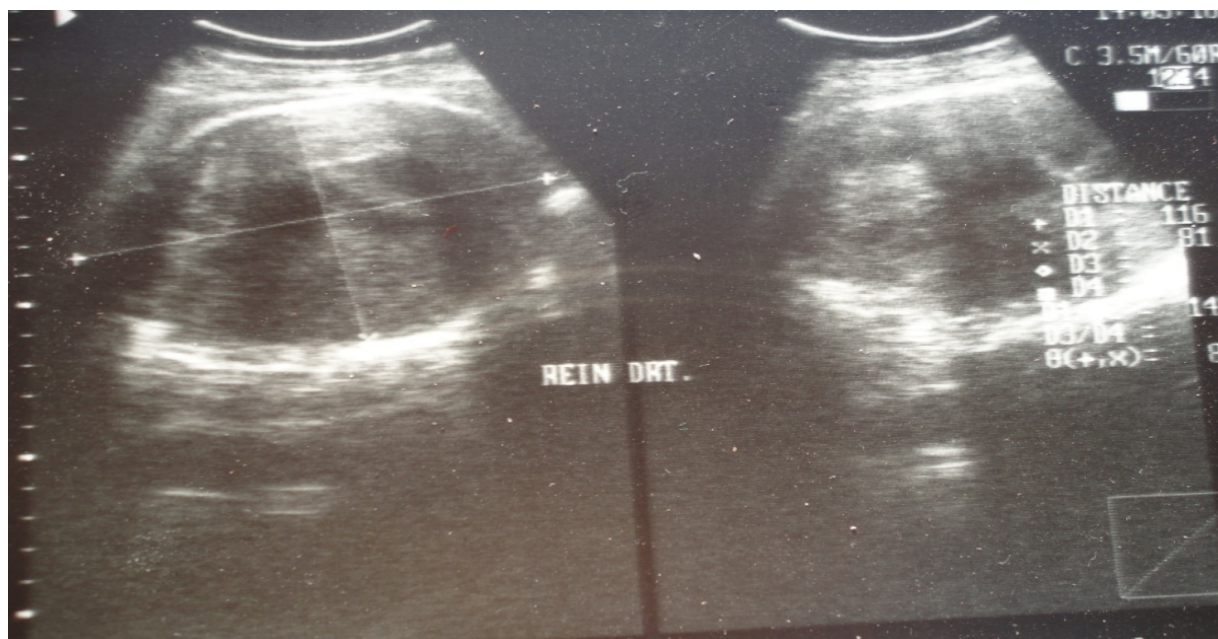


Figure 7 : Aspect échographique d'un kyste hydatique de rein type 1.

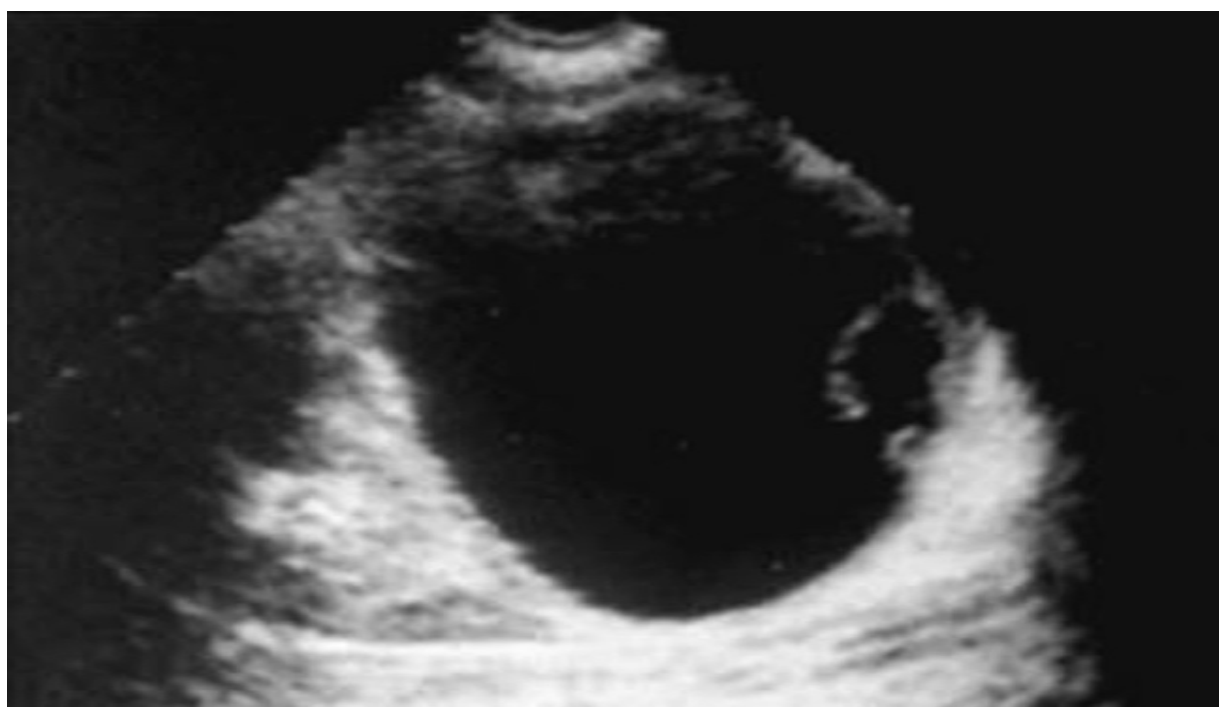


Figure 8 : aspect échographique d'un kyste hydatique type 2.

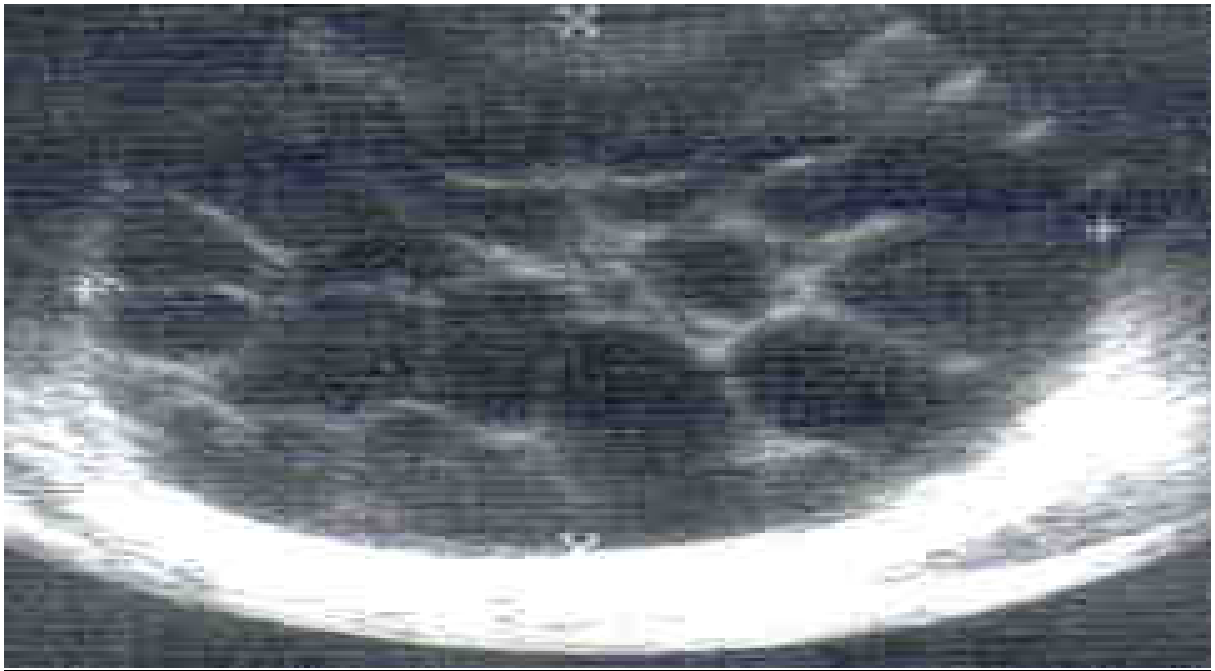


Figure 9 : aspect échographique d'un kyste hydatique multi vésiculaire type 3.

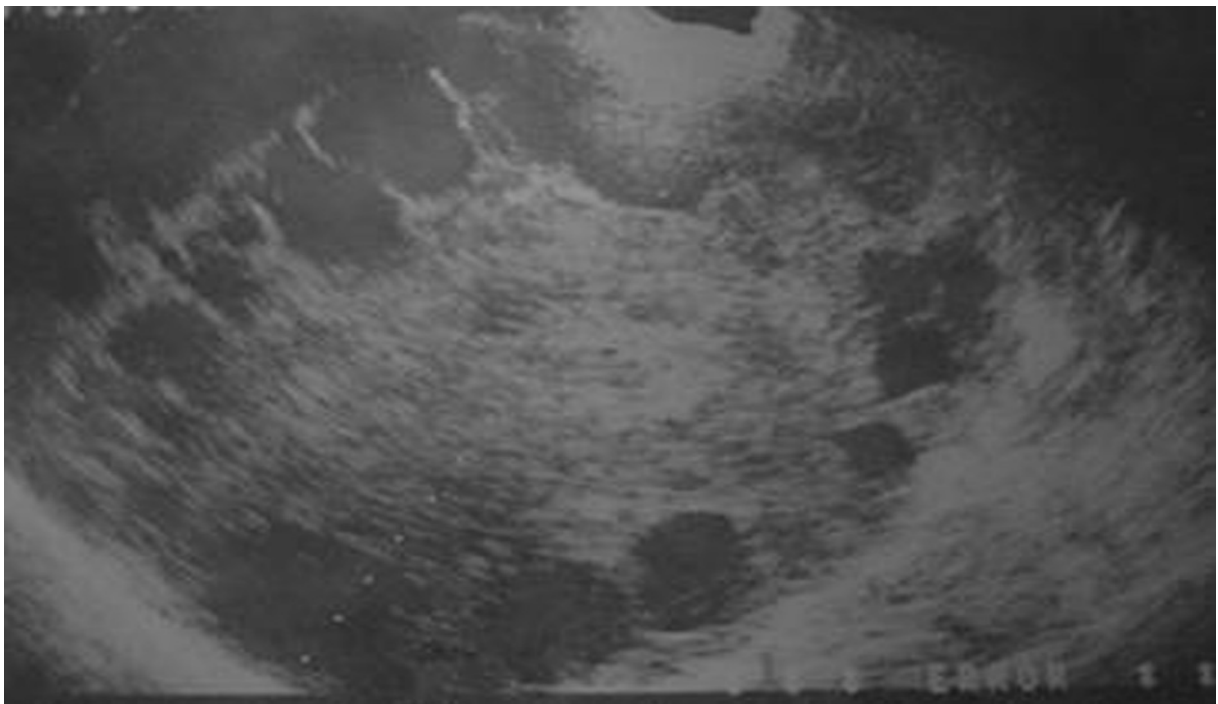


Figure 10 : aspect échographique d'un kyste hydatique type 4.

Tableau II : les résultats échographiques :

Patients	Nombre du KH	Coté	Siège	Taille	type
N°1	unique	RD	Pole inférieur	100mm	Type 4
N°2	unique	RG	Pole inférieur	40 mm	Type 2
N°3	unique	RD	Medio rénal	50mm	Type 4
N°4	unique	RD	Pole supérieur	40mm	Type 1
N°5	unique	RD	Pole supérieur	75 mm	Type 2
N°6	unique	RG	Pole inférieur	120 mm	Type 3
N°7	unique	RG	Médio rénal	90 mm	Type 3
N°8	unique	RD	Pole inférieur	-	Type 5
N°9	unique	RG	Pole inférieur	-	Type 2
N°10	unique	RG	Pole inférieur	60 mm	Type 3
N°11	unique	RG	Pole supérieur	40 mm	Type 4
N°12	unique	RG	Pole inférieur	170 mm	Type 5
N°13	unique	RD	Pole inférieur	90 mm	Type 2
N°14	unique	RG	Pole inférieur	100mm	Type 4
N°15	unique	RG	Pole inférieur	-	Type 3

1-3-TOMODENSITOMETRIE :

La TDM a été réalisée seulement chez 9 patients (60%) chez qui l'échographie n'était pas concluante et a permis de confirmer le diagnostic du KHR.

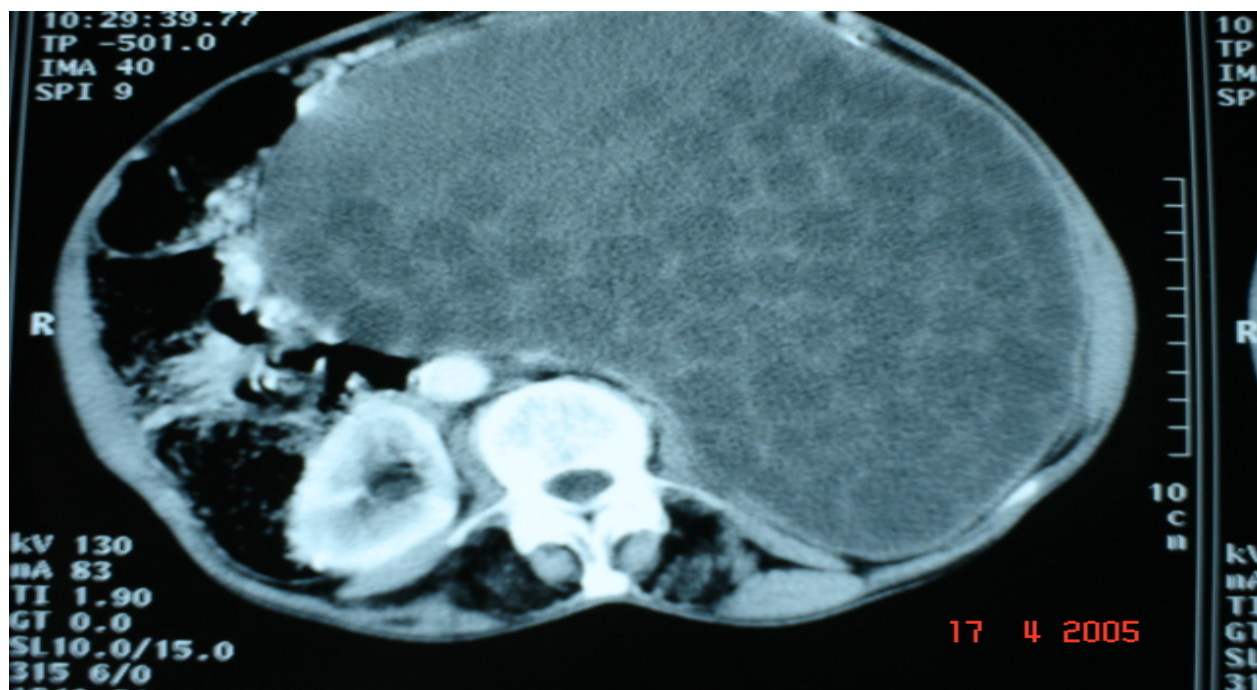


Figure 11 : image scannographique d'un énorme kyste hydatique multi vésiculaire avec un rein totalement détruit.

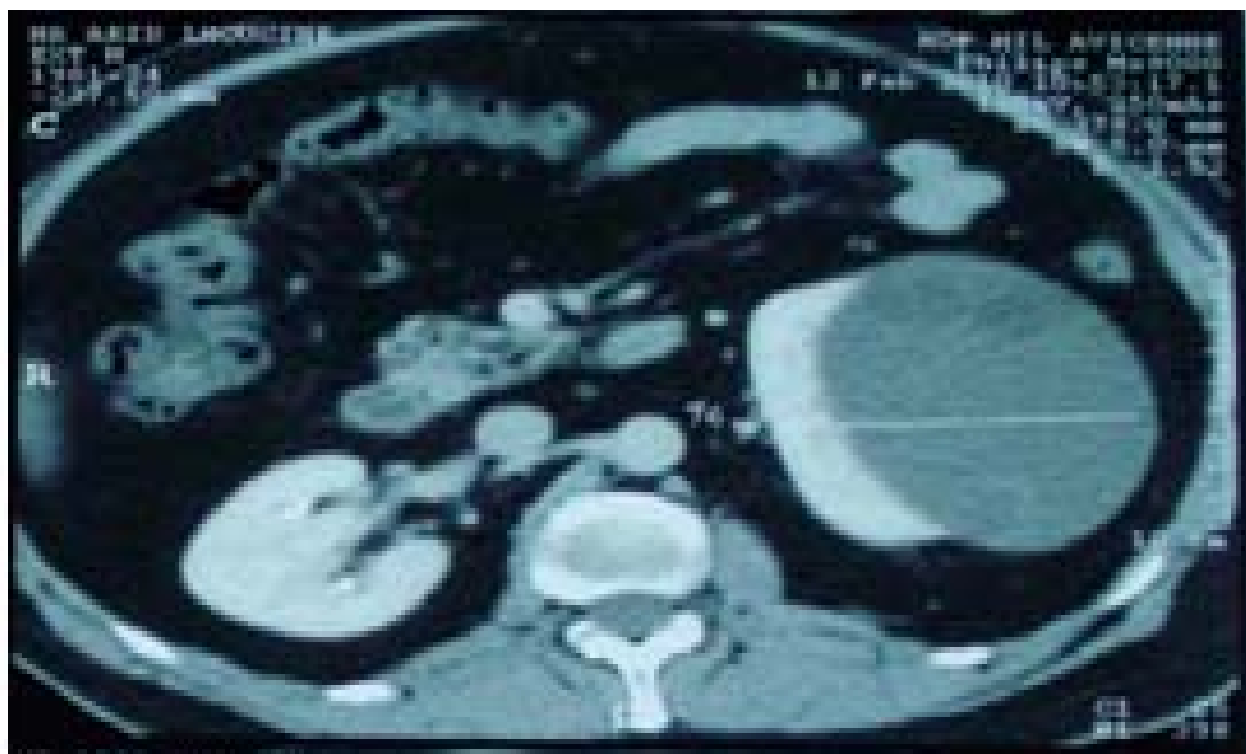

Figure 12 : image scannographique d'un kyste hydatique gauche

1-4-L'imagerie par résonance magnétique :

Aucun de nos patients n'a bénéficié d'une IRM.

1-5- l'urographie intraveineuse :

Il a permis de mettre en évidence la fistulisation dans les voies excrétrices chez un seul patient.

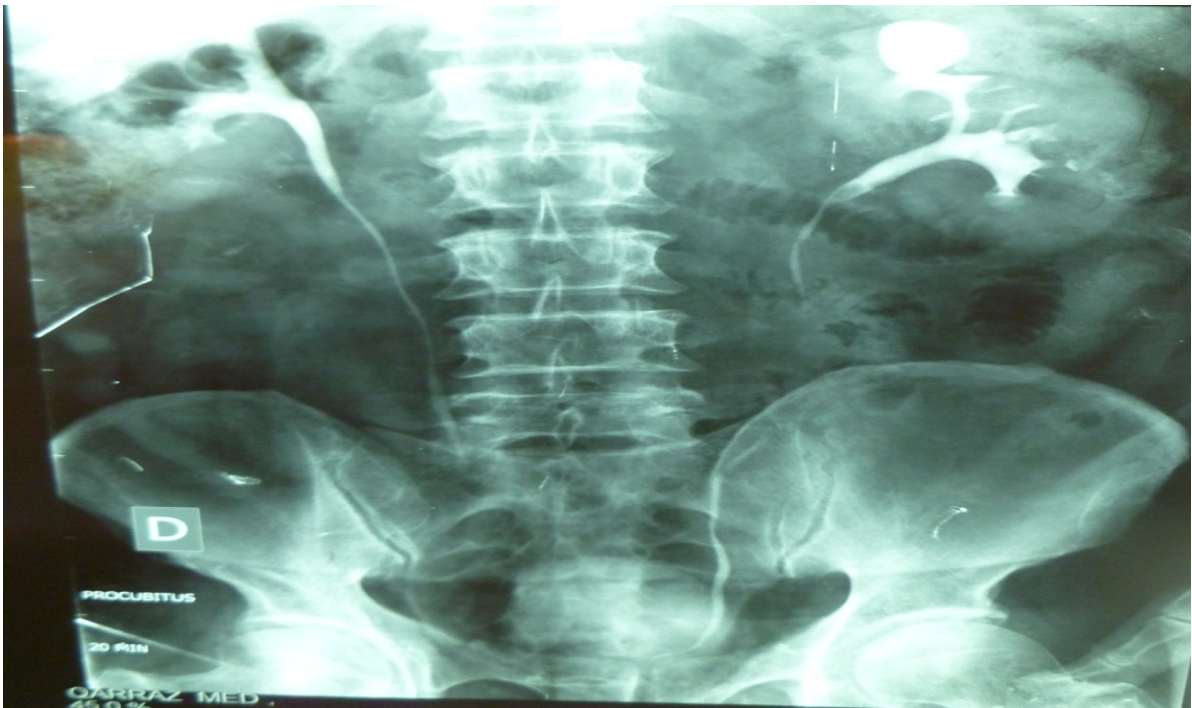

Figure 13 : UIV : montre un kyste hydatique rénal rompu dans les voies excrétrice.

2 : Les examens biologiques et sérologiques :

2-1 : NFS -plaquettes :

Réalisée chez tous les patients. L'hyper éosinophilie a été constatée chez 3 patients (20%) seulement et Elle a été normale chez les autres patients.

2-2 : Sérologie hydatique :

Elle a été réalisée seulement chez 6 patients soit 40% des malades et n'a été positive que chez 3 patients (50%). la technique utilisée dans notre série était l'hémagglutination indirecte.

2-3 : intradermo - réaction de Casoni :

Elle n'a été jamais pratiquée pour nos malades.

2-4 : autres :

La fonction rénale a été correcte chez tous les patients.

3 : Recherche de localisations associées :

3-1 : clinique :

L'examen clinique n'a pas objectivé d'hépatomégalie ni de syndrome d'épanchement pleural.

3-2 Imagerie :

L'échographie abdominale n'a pas objectivé d'autres localisations associées notamment hépatique. La radiographie thoracique a été réalisée de façon systématique chez tous les patients et n'a objectivé aucune localisation pulmonaire.

IV-TRAITEMENT:

1 : Abstention thérapeutique :

2 malades ayant un kyste hydatique type 5 n'ont reçu aucun traitement soit 13,33% des cas.

2 : Traitement médical seul :

Aucun malade de notre série n'a bénéficié d'un traitement médical seul.

3 : traitement chirurgical :

13 patients ont été traités chirurgicalement soit 86,66% des cas.

3-1 : Anesthésie :

Toutes les interventions chirurgicales ont été effectuées sous anesthésie générale.

3-2: Position du malade :

Les patients ont été installés en décubitus latéral, la hanche et le genou opposés fléchis à 90°, le membre inférieur homolatéral étendu. La table bien cassée pour ouvrir l'espace costo-iliaque.

3-3 : Voie d'abord :

Tous nos malades ont été abordés par lombotomie.

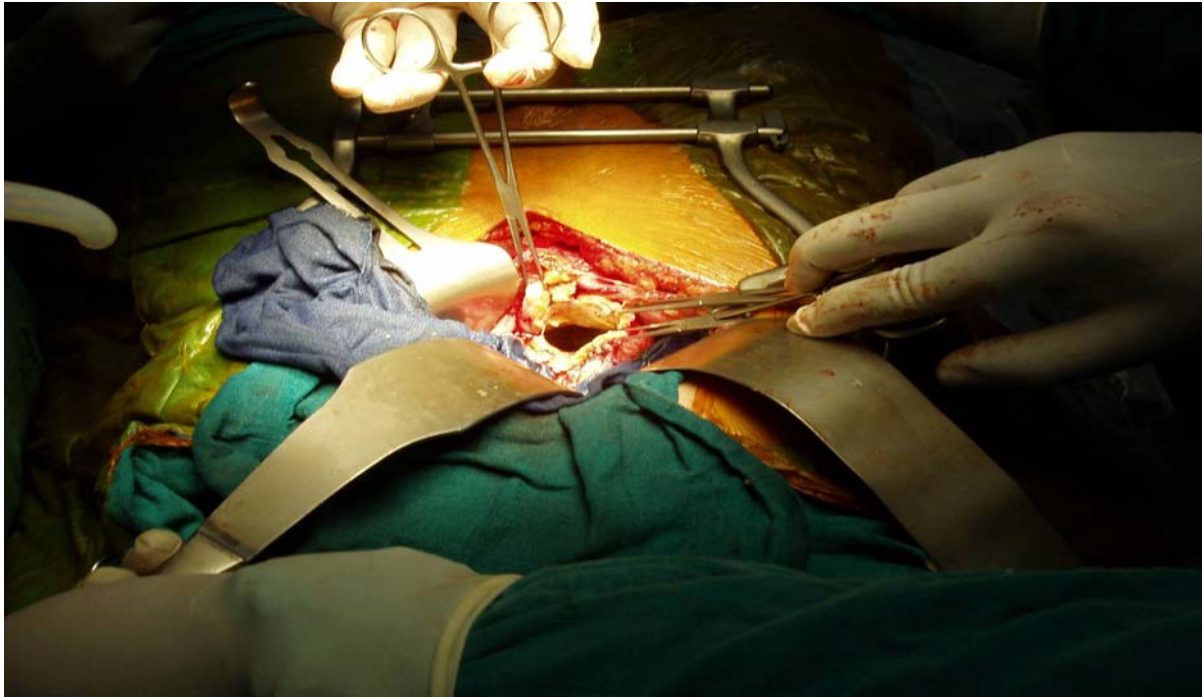


Figure14 : vue opératoire après résection du dôme saillant.

3-4 : Les constatations per opératoires :

a-Nombre du kyste hydatique :

Tous les malades pris en charge ont été porteurs de kystes hydatiques uniques (tableau III).

b-Siège et taille du KH

Le KH a occupé le pôle inférieur du rein chez 10 patients soit 66,66% des cas, le pôle supérieur dans 3 cas soit 20%. Dans le reste des cas il est du siège médio rénal (13,33%) (Tableau III)

Tableau III : constatations per opératoires

<u>Patients</u>	<u>Taille de KHR</u>	<u>Siège</u>
N°1	110 mm	RD - pole inférieur-
N°2	40 mm	RG - médio rénal -
N°3	60 mm	RD -pole inférieur-
N° 4	-	RD- pole supérieur-
N°5	-	RD- pole supérieur-
N°6	120 mm	RG -pole inférieur -
N°7	90 mm	RG -médio rénal-
N°8	-	RD -pole inférieur-
N°9	-	RG- pole inférieur-
N°10	70 mm	RG - pole inférieur-
N°11	40 mm	RG- pole inférieur-
N°12	170 mm	RG- pole supérieur -
N°13	-	RD- pole inférieur-
N°14	-	RG-pole inférieur-
N°15	-	RG- pole inférieur -

c-Stade évolutif :

En per opératoire, le stade évolutif des KHR était identique à celui diagnostiqué par l'échographie ou le scanner ; on a noté la prédominance du type 2, 3,4 de GHARBI (figure 14).

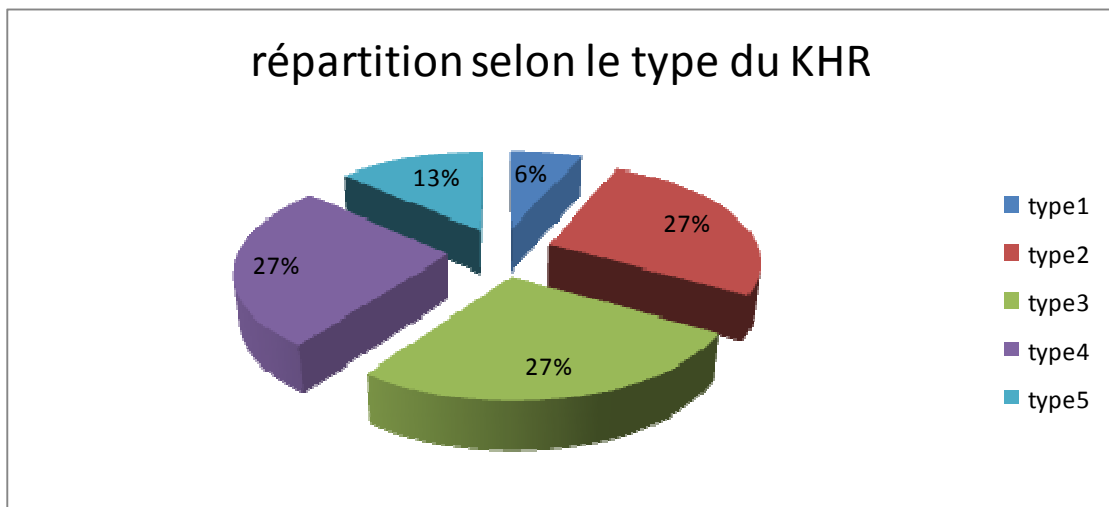


Figure 15: répartition selon le type du KHR à l'exploration per opératoire.

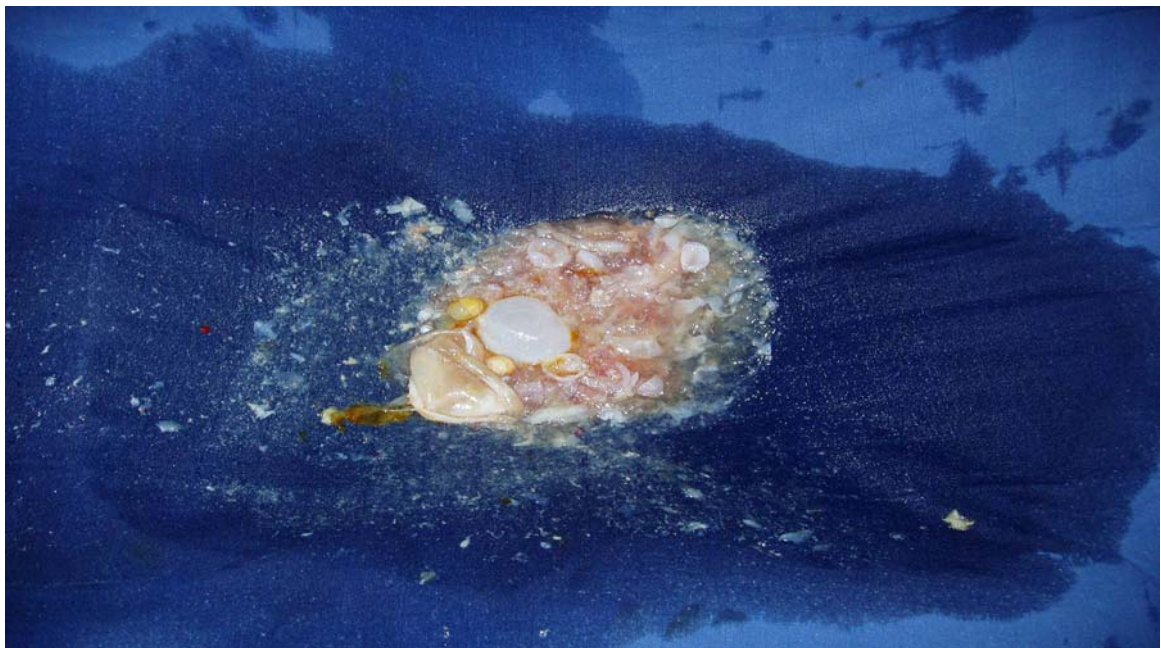


Figure 16 : multiples vésicules filles hydatique

3-5- LES TECHNIQUES CHIRURGICALES :

a- stérilisation :

Les produits de stérilisation utilisés dans notre service ont été essentiellement le sérum hypertonique et l'eau oxygénée.

b-traitement conservateur :

Le traitement conservateur restait le traitement du choix dans notre service. 11 malades ont bénéficié d'une résection de dôme saillant soit 73,33% des cas.

c-traitements radicaux :

Le traitement radical a été réalisé dans 2 cas (20%), fait appel aux méthodes suivantes :

* -Périkystéctomie :

Aucun de nos malades n'as subi une périkystéctomie.

* -néphrectomie partielle :

Un seul cas de néphrectomie partielle (6,6%).

* -néphrectomie totale :

La néphrectomie totale a été réalisée chez un seul malade (6,6%) chez qui le rein est totalement détruit (figure 16).

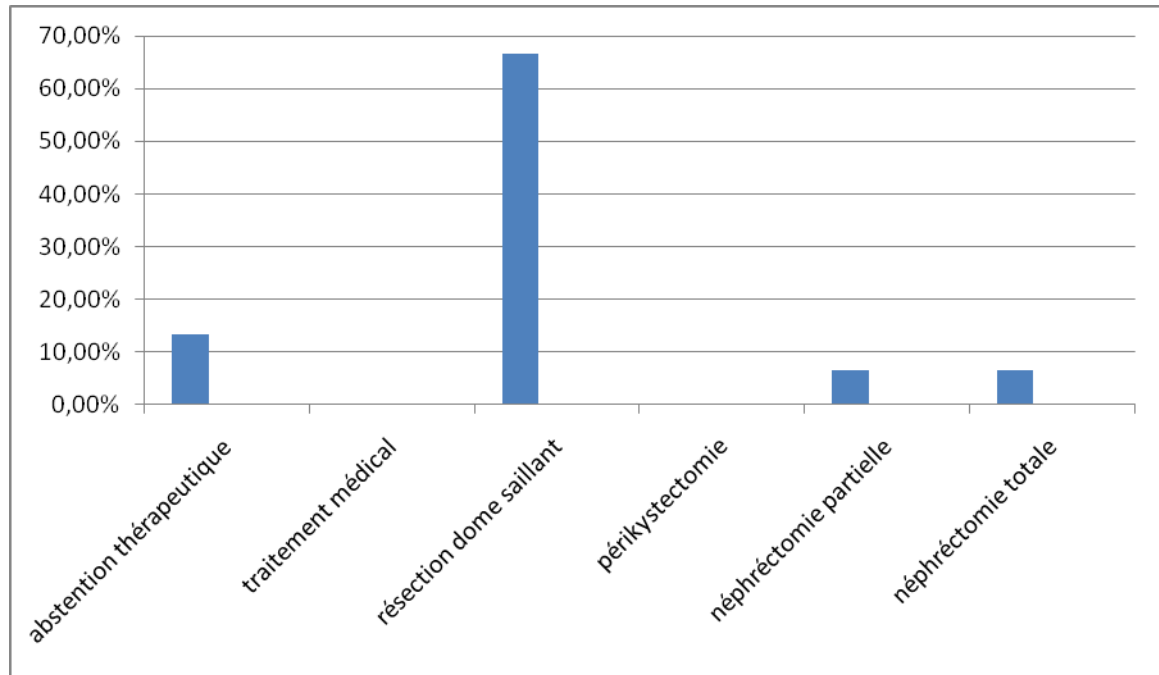


Figure 17 : les différentes modalités thérapeutiques

*** traitement de la cavité résiduelle :**

Le drainage a été réalisé par un drain de redan charrière 16.

3-6- les suites post opératoires :

a-Durée d'hospitalisation et du séjour post opératoire :

Les patients ont été hospitalisés la veille du jour d'opération. La durée moyenne du séjour est de 4 jours avec des extrêmes allant de 3 à 6 jours.

b-Complications post opératoires:

- Complications générales :
Aucun malade n'avait présenté des complications générales.
- Complications spécifiques :
Aucune fistule urinaire ou infection de la cavité résiduelle n'a été notée.

V-surveillance à long terme et évolution :

Le kyste hydatique du rein (à propos de 15 cas)

Elle est systématique chez tous les patients. Son objectif est de détecter une éventuelle récurrence ou réinfestations. Ce suivi était assuré par un bilan clinique et radiologique. Dans notre série, les patients ont été revus en consultation, aucune récurrence n'a été constatée sur un recul moyen de 2ans.



DISCUSSION

I- RAPPEL ANATOMIQUE :

Les reins sont des organes thoraco-abdominaux et rétro-péritonéaux situés de part et d'autre du rachis et des gros vaisseaux pré - vertébraux auxquels ils sont reliés par leurs pédicules.

1 : Configuration externe du rein : [5]

1-1 : Forme et aspect : (fig.17)

Classiquement comparé à celle d'un haricot à hile interne, rouge brun, ferme, il présente :

- 2 faces convexes antéro-externe et postéro-interne.
- 2 bords externe concave et interne convexe.
- 2 poles supérieur et inférieur.

1-2 : Dimensions moyennes :

- longueur : 12 cm
- largeur : 6cm
- épaisseur : 3cm
- poids : 130- 140 g

1-3 : Direction et orientation :

Le grand axe vertical est oblique de haut en bas et de dedans en dehors. L'axe transversal n'est pas situé dans un plan frontal mais oblique en arrière et en dehors, si bien que le sinus du rein regarde en avant, la face antérieure étant orientée en avant et en dehors. la face postérieure en arrière et en dehors.

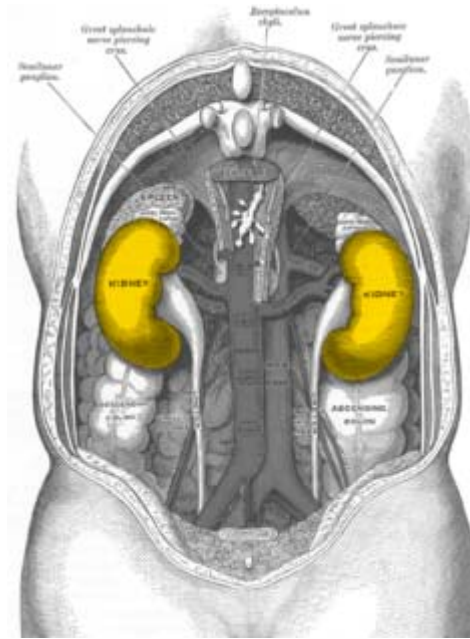


Figure 18: Schéma des reins vu par l'arrière sans colonne vertébrale (Roxbury- de)

2- Configuration intérieure du rein : (Fig.18) [6]

Au niveau du hile, la capsule rénale se réfléchit pour tapisser les parois du sinus et se continuer avec l'adventice des cavités excrétrices et des vaisseaux. Le parenchyme rénal proprement dit s'organise autour de la cavité du sinus rénal situé sur le bord interne de l'organe.

Ce parenchyme comprend des parties plus foncées triangulaires à base externe: pyramides de Malpighi qui constituent la zone médullaire.

Le sommet de chaque pyramide forme en dedans au niveau du sinus rénal une série de saillies arrondies : les papilles. Entre les pyramides de Malpighi et à la partie externe du rein s'organise la zone corticale qui forme entre les pyramides les colonnes de Bertin.

A la périphérie, la substance corticale comprend d'une part les pyramides de Ferrein qui prolongent les pyramides de Malpighi vers la surface du rein, et les corpuscules de Malpighi, tissu granuleux séparant les unes des autres les pyramides de Ferrein et contenant les glomérules.

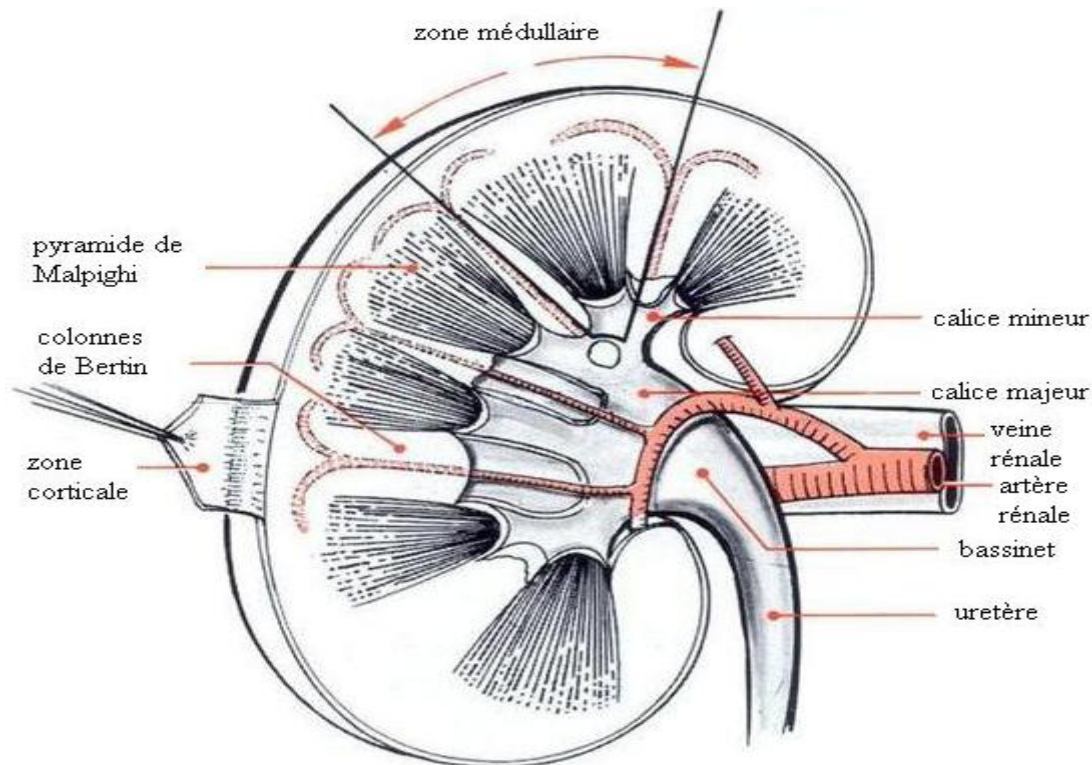


Figure 19 : Configuration interne

3- Vascularisation du rein : [6]

3-1-Les artères : (Fig.19)

En général, au nombre de deux, l'une à droite, l'autre à gauche, les artères rénales naissant directement de l'aorte, au niveau de la première vertèbre lombaire au-dessous de l'origine de l'artère mésentérique supérieure.

Néanmoins, dans la grande majorité des cas, en abordant le bassinnet, la division se fait en deux plans, pré et rétropyélique, passant uniquement sur la partie externe du bord supérieur du bassinnet. Ainsi, sauf dans sa partie externe, la face postérieure du bassinnet se trouve dégagée des vaisseaux et se prête le mieux à l'abord chirurgical des voies excrétrices rénales.

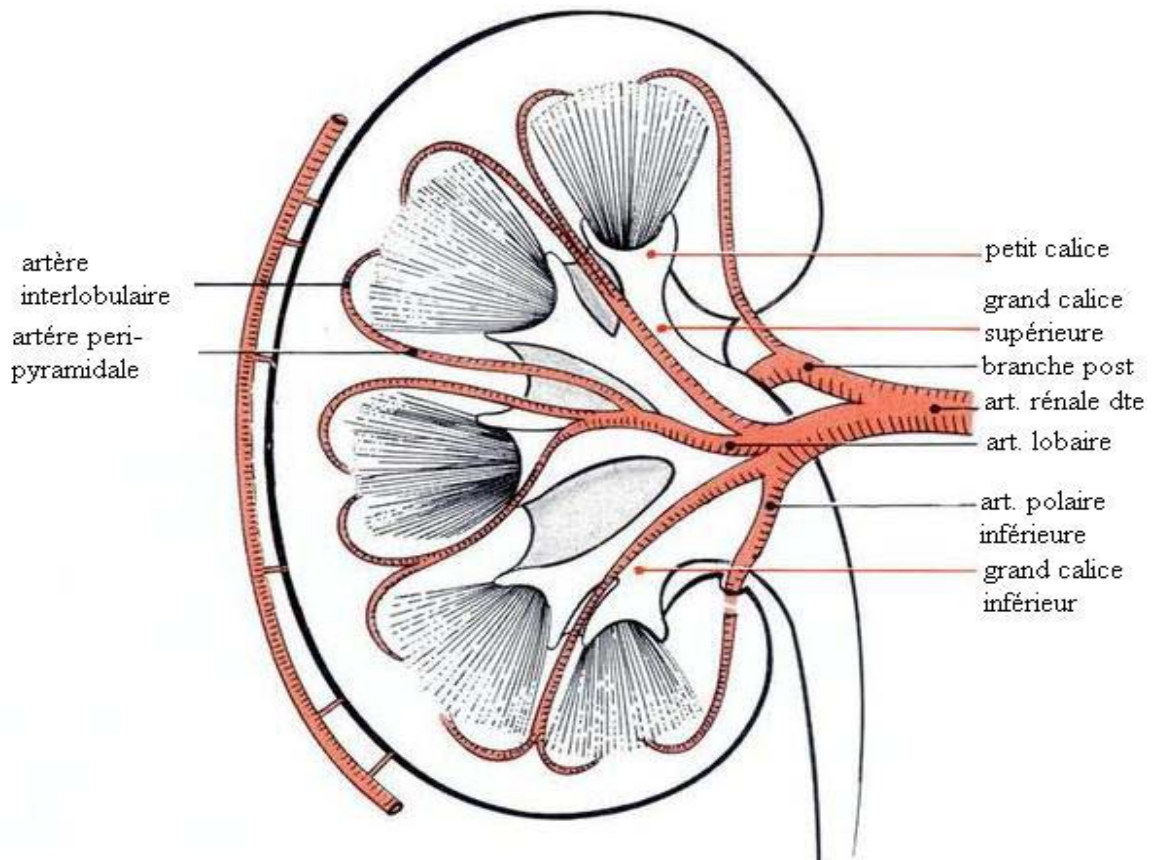


Figure 20: vascularisation artérielle du rein.

3-2- Les veines : (Fig. 20)

Le rein est drainé par plusieurs veines qui s'unissent pour former la veine rénale. La veine rénale droite, courte, se jette dans la face droite de la veine cave Inférieure. Sa déchirure ou sa rétraction lors d'une mauvaise ligature, entraîne une hémorragie parfois grave.

La veine rénale gauche, longue, passe entre l'aorte et le pédicule mésentérique avant de se jeter dans la face gauche de la veine cave inférieure.

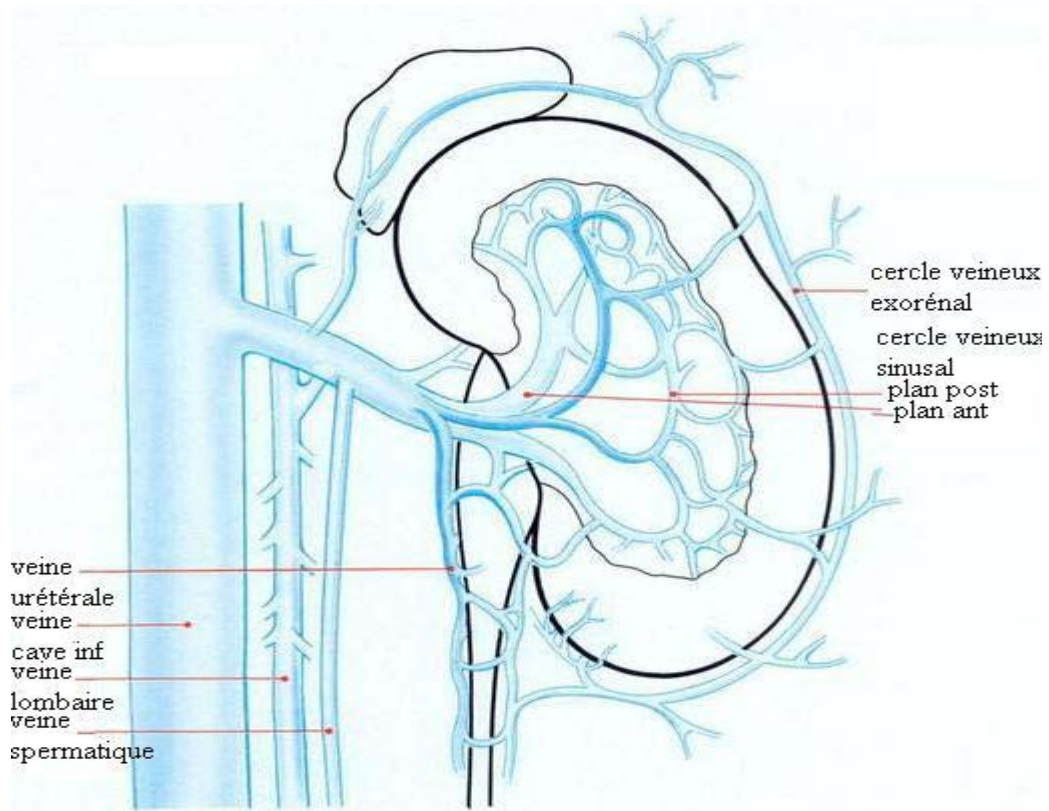


Figure 21: vascularisation veineuse du rein.

4- Rapports du rein [5] :

4-1 : Le cadre osseux :(Fig.21)

Normalement, le pôle supérieur du rein se projette au niveau du milieu du Corps de la 11^{ème} vertèbre dorsale, le pôle inférieur au niveau du milieu du corps de la 3^{ème} vertèbre lombaire et le hile au niveau du disque L1-L2.

En arrière, les côtes séparent le rein en une zone thoracique et une zone lombaire, sensiblement égales du côté gauche, à prédominance sous- costale du côté droit. La 11^{ème} côte, oblique en bas et en avant, s'enroule en spirale autour du rein, se terminant souvent au-dessous de son pôle inférieur.

La douzième côte suit la même direction, mais elle est très variable, en Inclinaison comme en longueur. Volontiers asymétrique, le repérage de sa pointe par la palpation reste un temps important de tout abord chirurgical du rein.

4-2 : Enveloppe musculaire et aponévrotique :

Une grande coupe horizontale, passant par la 2^{ème} vertèbre lombaire, montre bien l'épaisseur de la paroi musculaire protégeant le rein qu'il faut traverser pour l'atteindre. Ces éléments musculo-aponévrotiques se séparent en trois couches :

- Superficielle : aponévrose lombaire et le muscle grand oblique.
- Moyenne : masse sacro-lombaire, petit dentelé postérieur et inférieur, intercostaux et surcostaux, et le muscle petit oblique.
- Profonde : psoas, masse sacro-lombaire, et surtout le muscle Transverse. Les traités d'anatomie précisent les insertions de ces muscles, leur direction, et décrivent des failles, dont l'intérêt chirurgical théorique est de permettre un abord peu délabrant du rein.

4-3: La plèvre :

Son ouverture doit être évitée dans la mesure du possible si elle n'est pas nécessaire. L'abord sous périoste de la 12^{ème} côte, puis l'incision prudente du lit costal, permettent cependant d'éviter le cul-de-sac pleural.

4-4 : Péritoine :

A droite, l'exposition du rein et de son pédicule vasculaire suppose, une fois le péritoine incisé et la mobilisation de l'angle colique droite, puis de la seconde portion du duodénum. Le bord droit de la veine cave inférieure constitue un guide excellent dont la libération vers le haut conduit à la veine rénale droite derrière laquelle sont vus ou perçus les battements de l'artère rénale. Plus haut, le péritoine se réfléchit sur la face inférieure du foie.

A gauche, la situation sus- et sous-méso colique de la face antérieure du rein, et surtout, le siège plus élevé de son pédicule vasculaire principal, rendent les manœuvres moins simples.

Le kyste hydatique du rein (à propos de 15 cas)

L'angle colique gauche, fixé très haut, se situe en dehors du rein ; la situation de la queue du pancréas et de la rate oblige, pour contrôler le pédicule vasculaire par cette voie, à passer à travers la racine du méso cœlon descendant, à gauche de la 4^{ème} portion du duodénum, après identification de la veine mésentérique dans l'arc de Trietz.

L'incision péritonéale passe donc entre le bord gauche du 4^{ème} duodénum à droite et la veine mésentérique inférieure à gauche. Atteindre rapidement le pédicule vasculaire rénal est un des principaux avantages de l'accès transpéritonéale. Il suffit de rappeler la projection cutanée et squelettique de ce pédicule pour comprendre le tracé des meilleures incisions pariétales.

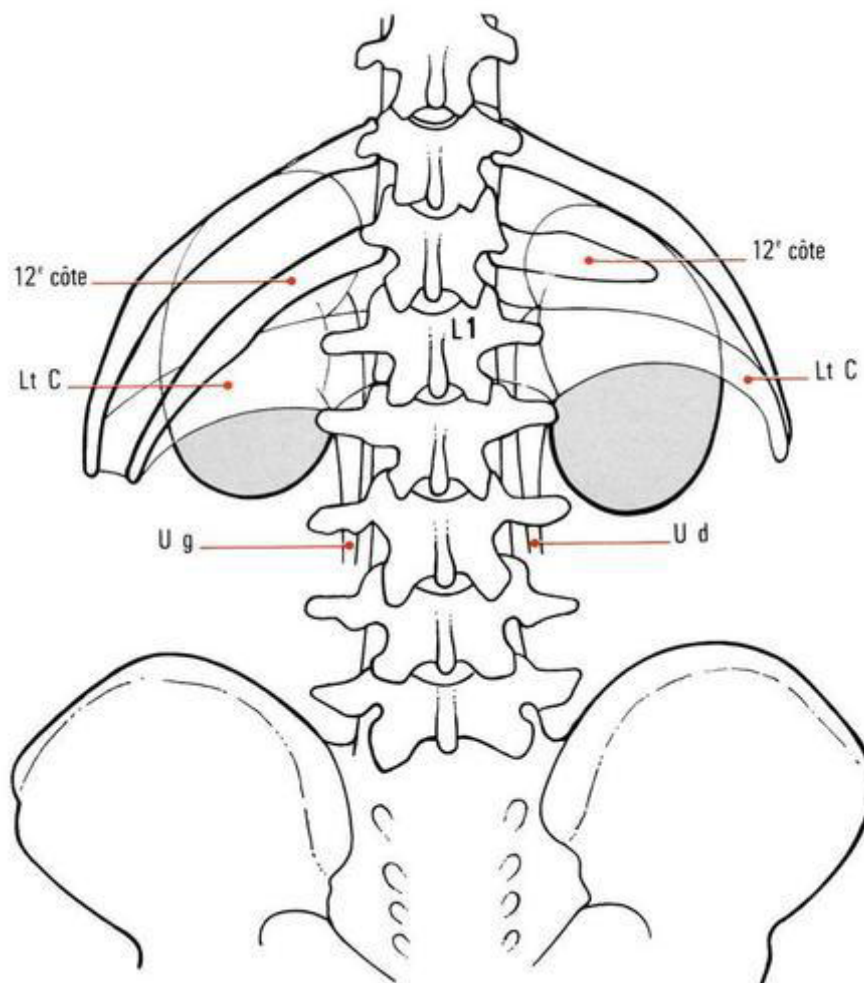


Figure 22: Rapport postérieur du rein avec le squelette.

II -Historique [7-12]

La connaissance clinique de l'hydatidose est ancienne puisque GALLIEN et HIPPOCRATE l'ont décrite à propos du foie et du poumon. HIPPOCRATE disait à ses élèves : « Quand le foie est plein d'eau, il se rompt dans l'épiploon, le ventre se remplit d'eau et le malade succombe ».

ESRICHT au Danemark et VON SIEBOLD en Allemagne reproduisent un tænia Echinocoque chez le chien à partir de kyste hydatique de mouton en 1852 ; FINSEN ISLANDAIS reproduit la même chose à partir de kyste hydatique humain.

-En 1853 VANSTEBOLD détermine la nature du parasite et réalise son cycle en lui donnant le nom de Tænia Echinococcus.

-En 1862, la forme larvaire du parasite est obtenue par LEUCKARD et HEUBNER.

-En 1869, Première description de la maladie par TROUSSEAU.

6En 1877, DIEULAFOY décrit les manifestations urticariennes chez les porteurs de kystes hydatiques. Elles sont reproduites par DEBOVE expérimentalement.

-En 1883, NOISLEY réalise la suture du kyste et la réduction dans le ventre.

-En 1885, VIRCHOW affirme la nature du parasite ECHINOCOCCUS et donne à l'affection la dénomination des tumeurs à Echinocoque multiloculaires ulcérantes.

-En 1900, NAUNYN et DEUS prouvent expérimentalement la transformation des scolex en vésicules.

-En 1901, DEVE précise magistralement les aspects cliniques.

-En 1912, CASONI propose l'IDR qui portera son nom.

-En 1954, LAGROT et MABITE décrivent la méthode de résection du dôme saillant qui reste l'intervention de base dans les pays d'endémie.

-En 1961, FISHMAN réalise la réaction de fixation du complément.

-En 1966, CARPON et COLL [7] établirent la réaction d'immunofluorescence.

Au Maroc, les premiers travaux concernant l'échinococcose ont été rapportés en 1923 par PEKSTER et MARTIN qui ont attiré l'attention sur sa fréquence. En effet, ils ont rapporté 24 cas d'hydatidose observés en 27 mois à l'hôpital Cocard de Fès [2].

A la suite de cette observation la société médicale et scientifique de Casablanca provoque une enquête dont les conclusions opposées à celles de ces premiers estiment que le kyste est très rare au Maroc [2].

En 1924, DUCHESTER [9], à la suite d'une étude épidémiologique, affirme de nouveau que l'Echinococcose est fréquente au Maroc.

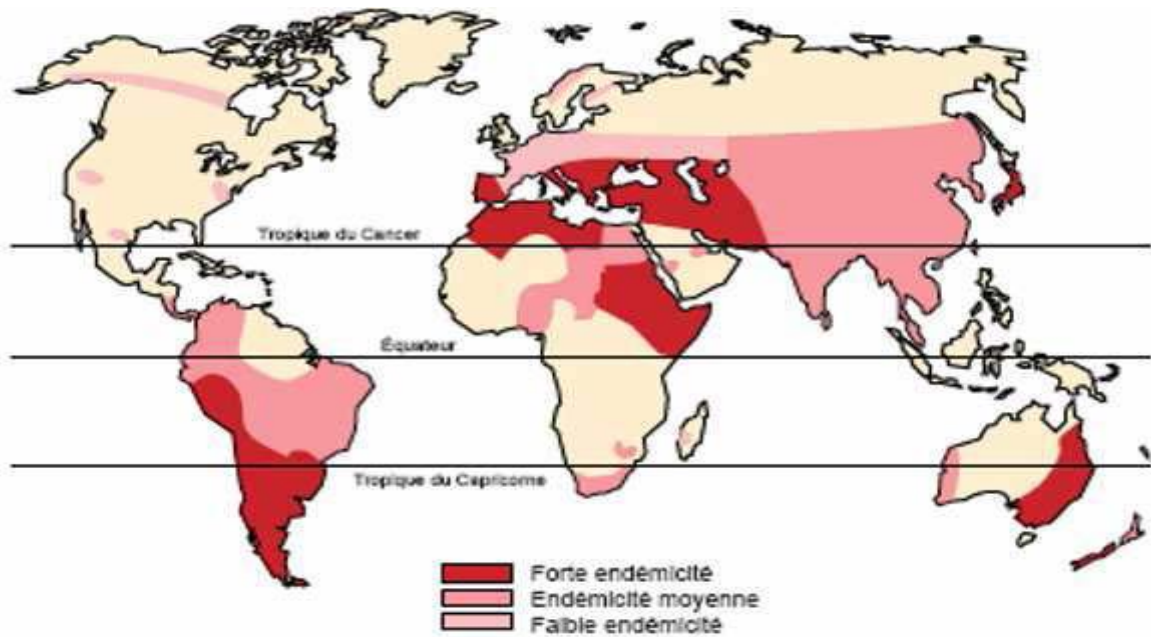
En 1935, lors de la réunion de la fédération des sociétés médicales maghrébines, Martin et Arnaud concluent que le kyste hydatique reste une maladie assez rare au Maroc et qu'il ne paraît revêtir l'importance qu'on lui accorde en Tunisie et en Amérique du sud.

En 1949, FAUVE conclut dans une thèse que l'Echinococcose mérite dans la pathologie marocaine une place importante.

III – Rappel parasitologie :

1 – Epidémiologie :

C'est un problème de santé publique dans les zones d'élevage des pays en voie de développement. C'est une anthroponose due au développement chez l'homme de la larve d'Echinococcus granulosus. Elle est cosmopolite sévissant en Amérique latine, en Océanie, dans les pays du pourtour méditerranéen, en Chine, en Afrique du nord et Afrique de l'est. Le principal foyer d'hydatidose humaine est africain au Kenya [13] (Fig.22) .



L'hydatidose/échinococcose résulte du développement tissulaire de la larve ou hydatide d'un ténia échinocoque (*Echinococcus granulosus*), parasite à l'état adulte de l'intestin grêle des canidés. Il se développe chez les hôtes intermédiaires (HI), représentés par les herbivores, et chez l'Homme suite à l'ingestion accidentelle d'aliments contaminés par les œufs du parasite [1].

2- Classification des tænia :

Le kyste hydatique appartient au règne animal, sous règne des métazoaires, embranchement des helminthes , sous embranchement des plathelminthes, classe des cestodes, ordre des cyclophyllides, famille des taenides, genre *echinococcus* ,espèce *granulosus* (Fig.23)

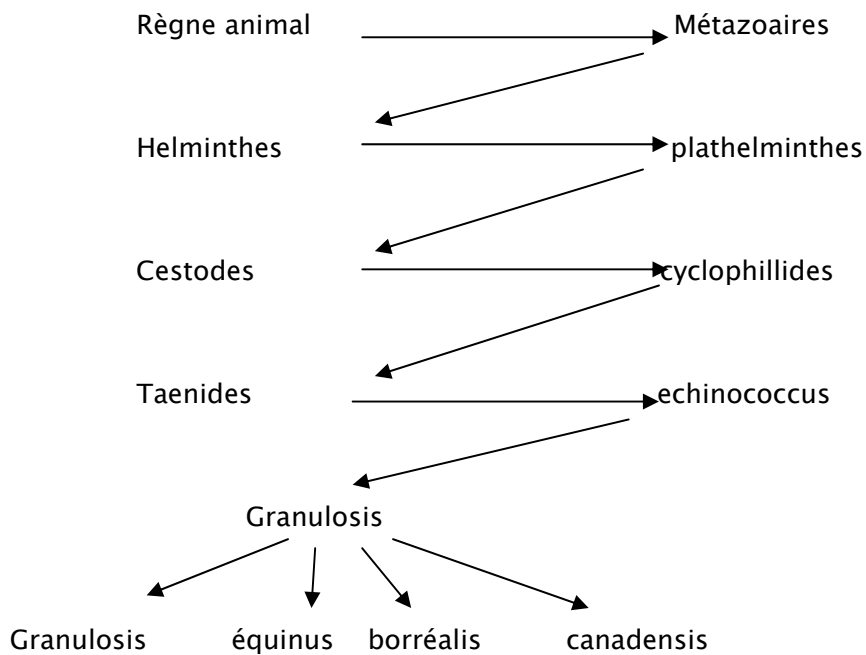


Figure 24: classification du tænia echinococcus [73]

3-L'agent pathogène :

Le tænia *Echinococcus granulosus* est un cestode de la famille des plathelminthes. Il se présente sous trois formes : l'adulte qui vit fixé entre les villosités de l'intestin grêle de l'hôte définitif, l'œuf qui contient un embryon hexacanthé à six crochets et la larve ou kyste hydatique. Vivant à l'état adulte dans le tube digestif du chien et d'autres canidés carnivores. C'est un cestode dont il existe plusieurs sous espèces :

- *Echinococcus granulosus granulosus*
- *Echinococcus granulosus equinus*
- *Echinococcus granulosus canadensis*
- *Echinococcus granulosus boréali*

Tableau IV : les différentes sous espèces d'échinococcus granulosus [74]

Sous-espèce d'échinococcus granulosus	Responsabilité dans l'hydatidose humaine	Hôte		Localisation des kystes	Répartitions géographiques
		intermédiaire	définitif		
granulosus	++++++	Mouton Porc, bœuf chameaux	Chien domestique Canidé sauvage	Foie poumon rein	cosmopolite
equinus	0	cheval	chien	hépatique	GR-Bretagne Belgique nord de la France
Borréalis canadensis	+++ dans les régions concernées	Renne (canadensis) Elan (borréalis)	Loup chien	Pulmonaire essentiellement	Nord du canada

3-1 - la forme adulte

C'est un petit ver plat de 3 à 5mm de long, formé d'une tête ou scolex, d'un cou et des anneaux. Il est hermaphrodite et sans tube digestif (Fig.24)

* Le scolex porte 4 ventouses et un rostre saillant muni d'une double couronne de 30 à 50 crochets et 30 à 40µ de long, ceux de la couronne antérieure sont les plus grands (Fig.25)

* Le cou est court.

Les anneaux sont au nombre de trois :

- Le premier anneau dit segment immature ressemble au cou.
- Le deuxième anneau, segment mur, contient un ovaire de forme acineuse et une poche de cire contenant 44 testicules avec un pore génital à son extrémité.
- Le troisième anneau, le plus grand par sa taille, constitue le segment grvide (Ovigère), contenant un utérus avec des invaginations latérales renfermant 400 à 800 œufs. Le gonophore s'ouvre latéralement.

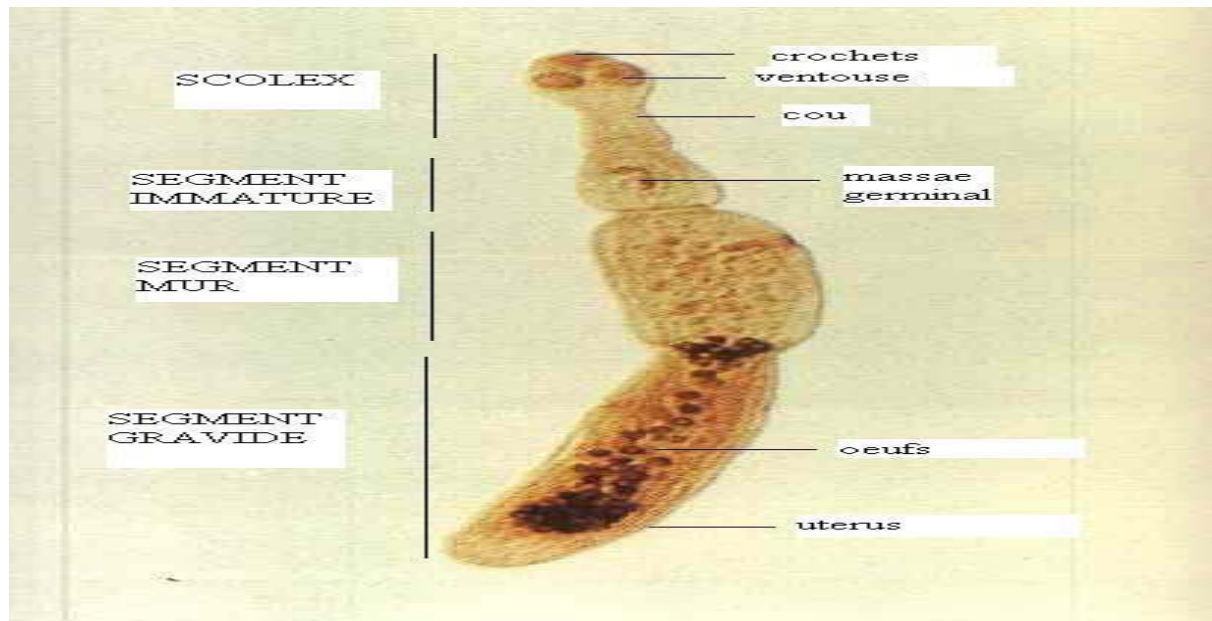


Figure 25 : forme adulte d'echinococcus granulosus.

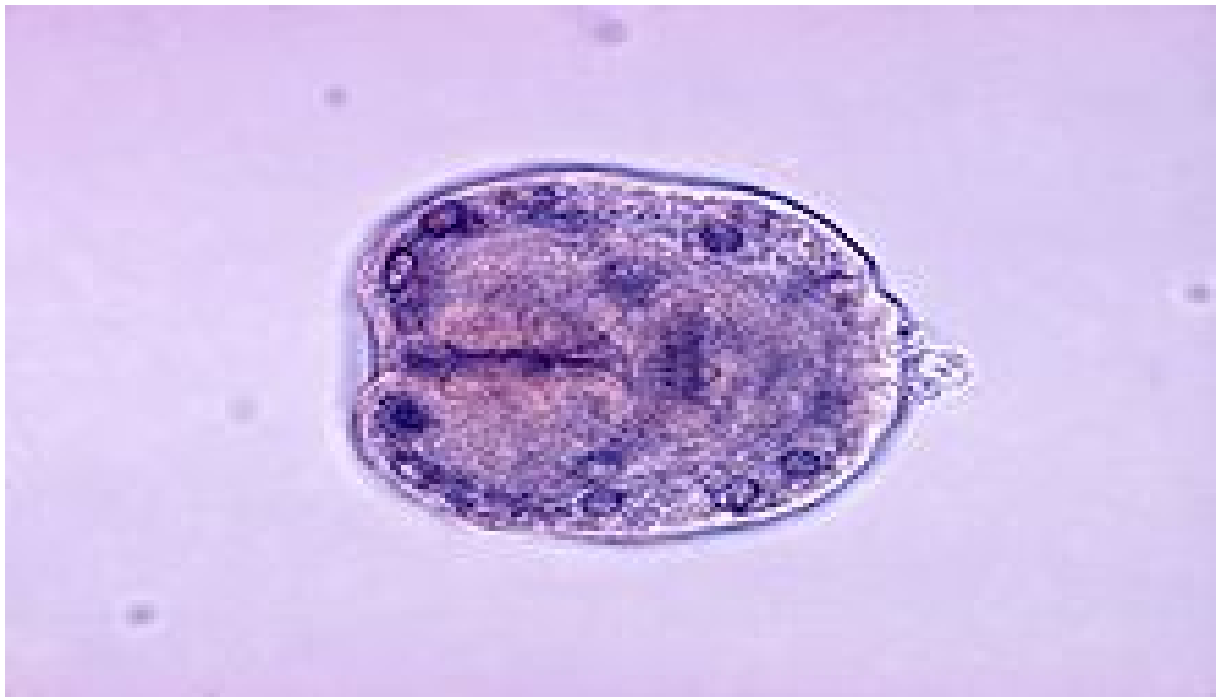

Figure 26 : E. Granulosis scolex

3-2 – L'embryophore :

Il est de forme arrondie, mesure 330 à 350 μ de diamètre, son aspect est sombre et strié, il contient un embryon hexacanthé. Il est muni de 6 crochets larvaires provisoires et entouré d'une coque épaisse lui conférant une grande résistance. En effet, il reste infestant 18 mois à 2 ans à la surface du sol si les Conditions hydrométrique sont favorables (humidité et température variant de 25°C à +25°C) [28], 16 jours dans l'eau et 11 jours en atmosphère sèche. Les températures supérieures à 20% ne les tuent pas, même après 2 heures d'action.

3-3– La larve :

L'embryon hexacanthé contenu dans l'œuf, une fois ingéré par les hôtes Intermédiaires herbivores, le mouton en particulier, se libère dans l'intestin grêle, franchit la paroi digestive et s'embolise dans la circulation porte. Arrivé à sa destination tissulaire, l'embryon se transforme en une hydatide (Fig. 26) : c'est une vésicule formée d'une paroi et d'un contenu.

La paroi se compose de deux couches :

- Une couche extérieure circulaire, anhiste très épaisse.
- Une couche interne, syncytiale, très mince, dite membrane proligère.

Le contenu traduit l'activité de la membrane proligère, on y retrouve :

- Les vésicules proligères, petites, renferment les scolex, qui ultérieurement donneront un tænia ou, en cas de fissuration du kyste, à une nouvelle hydatide (*Echinococcus granulosus* secondaire).

- Les vésicules filles dont la structure sont semblables à celle de l'hydatide mère.

- Le sable hydatique constitué par des fragments de syncytium, de vésicules rompues et de scolex.

- Le liquide hydatique, eau de roche, remplissant le kyste.

Le chien contracte le tænia en absorbant les scolex contenus dans les viscères d'herbivores parasités.

Une fois l'œuf installé dans un parenchyme, il se ballonne : la sphère que constitue le kyste hydatique se compose de 2 membranes parasitaires (la cuticule externe et la membrane proligère interne), elle est remplie de liquide initialement limpide « comme de l'eau » dans lequel sédimente du sable hydatique (constitué par une multitude de scolex, formes larvaires) »l'œuf « du parasite, formées par la membrane proligère).

Au fur et à la mesure que sa taille augmente le kyste hydatique comprime et refoule le parenchyme qui l'entoure. Au cours de son évolution, le parasite dans la cavité est initialement sous tension refoule les pédicules vasculaires intra parenchymateux qui sont étirés et distendus :

Il en résulte dans un premier temps une ischémie locale. Ces modifications aboutissant à des modifications de parenchyme adjacent qui se sclérose, devient blanchâtre et plus ou moins rigide, Ainsi se constitue l'adventice ou péri kyste [14].

Il est fondamental de se rappeler que le péri kyste n'est pas de parasite. Ce pseudo paroi est fait de parenchyme de l'hôte, et elle se continue sans aucun plan.

De clivage avec le parenchyme adjacent. L'importance, l'épaisseur et la sclérose de l'adventice sont généralement parallèles au volume de kyste, mais cela est loin d'être constant : on peut voir des petits kystes hydatiques à péri kyste épais et totalement scléreux et inversement.

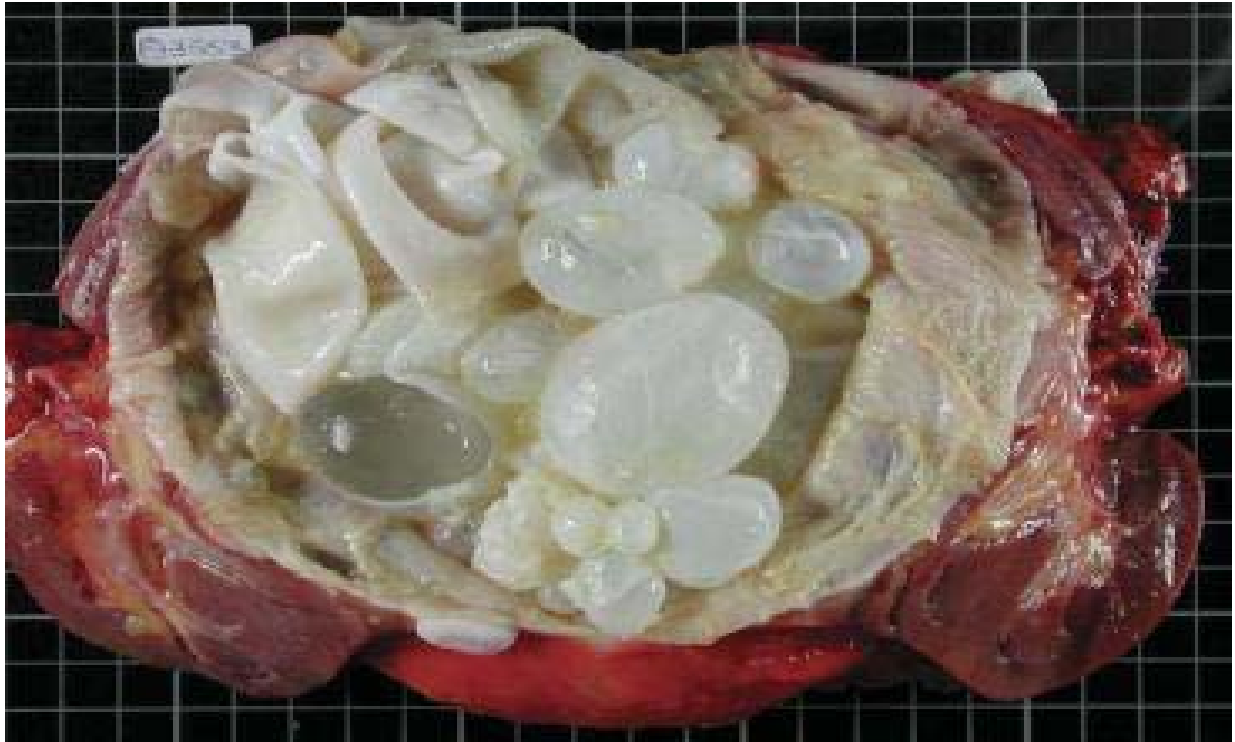

Figure 27 : Aspect macroscopique d'un kyste hydatique rénal type III (présence de vésicules filles).

4 – Le cycle parasitaire :

Le cycle parasitaire comprend deux hôtes : un hôte définitif (HD) et un hôte intermédiaire (HI). Le cycle classique est le cycle domestique : chien (HD) – mouton (HI). L'homme s'insère accidentellement dans le cycle du parasite : c'est une impasse parasitaire. Les œufs embryonnés, éliminés dans le milieu extérieur avec les selles du chien, sont ingérés, pénètrent la paroi digestive, gagnent par le système porte le foie, parfois dépassent le foie par les veines sus-hépatiques et parviennent aux poumons. Plus rarement, la localisation peut se faire en n'importe quel point de l'organisme par la circulation générale. Une fois dans le viscère, l'embryon se transforme en larve hydatide. Le cycle est fermé lorsque le chien dévore les viscères (foie, poumons) des moutons parasités. L'homme se contamine en ingérant les œufs par voie directe (chien : léchage, caresses), plus rarement par voie indirecte (eau, fruits, légumes souillés par les œufs). L'hydatidose est une maladie rurale. [13]

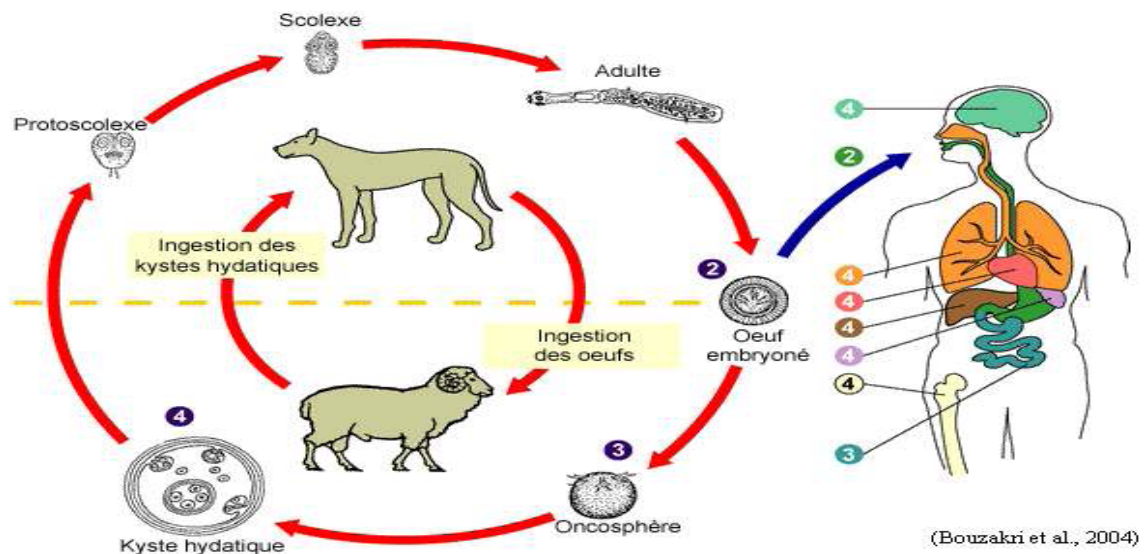


Figure 28 : schéma du cycle biologique d'échinococcus granulosus

L'homme se contamine en ingérant des embryophores selon 2 modes : directement par contact avec un chien parasité, ou indirectement par l'intermédiaire d'eau, d'aliments ou d'objets souillés par les déjections d'un chien parasité. L'œuf va éclore dans l'estomac, libérer l'embryon hexacanthé celui ci franchit la paroi intestinale, pénètre dans un capillaire veineux qui l'amènera au système porte. Il s'arrête dans 50 à 60% des cas dans le foie, dans 30 à 40% des cas dans le poumon et dans 5 à 10% des cas dans tout autre point de l'organisme (cœur, cerveau, rate, rein, squelette ...) L'embryon hexacanthé se transforme lentement en larve vésiculaire ou kyste hydatique (Fig.27).

IV – Anatomie pathologique :

Le développement de la larve dépend du tissu où elle se localise. Les dimensions des kystes sont très variables, souvent plus grande chez l'enfant que chez l'adulte. La structure du parasite est la même quel que soit l'organe atteint, seule l'adventice change : absente au niveau de l'os, très mince au niveau du cerveau, souvent scléreuse dans le foie.

1-Au niveau du parenchyme rénal :

Le parasite est presque toujours unique dans le rein, il germe en plein parenchyme, le plus souvent dans la corticale. Lorsque son volume devient important, il s'extériorise du rein tout en restant sous-capsulaire. Il paraît comme une masse blanchâtre de taille variable atteignant parfois 15 à 20cm de diamètre [15].

Ses rapports avec le parenchyme rénal sont importants à connaître tant sur le plan de la terminologie que sur le plan des gestes opératoires à prévoir.

Le kyste hydatique est entouré d'un péri kyste non parasitaire, c'est du tissu rénal remanié dont la structure comprend trois couches (figure 28) :

- Une couche profonde scléro-hyaline, épaissie (siège de calcification).
- Une couche moyenne faite de tissu conjonctif stratifié (riche en lymphocytes et éosinophiles).
- Une couche externe atelectasiée faite de cellules parenchymateuses altérées permettant la transition avec le tissu sain.

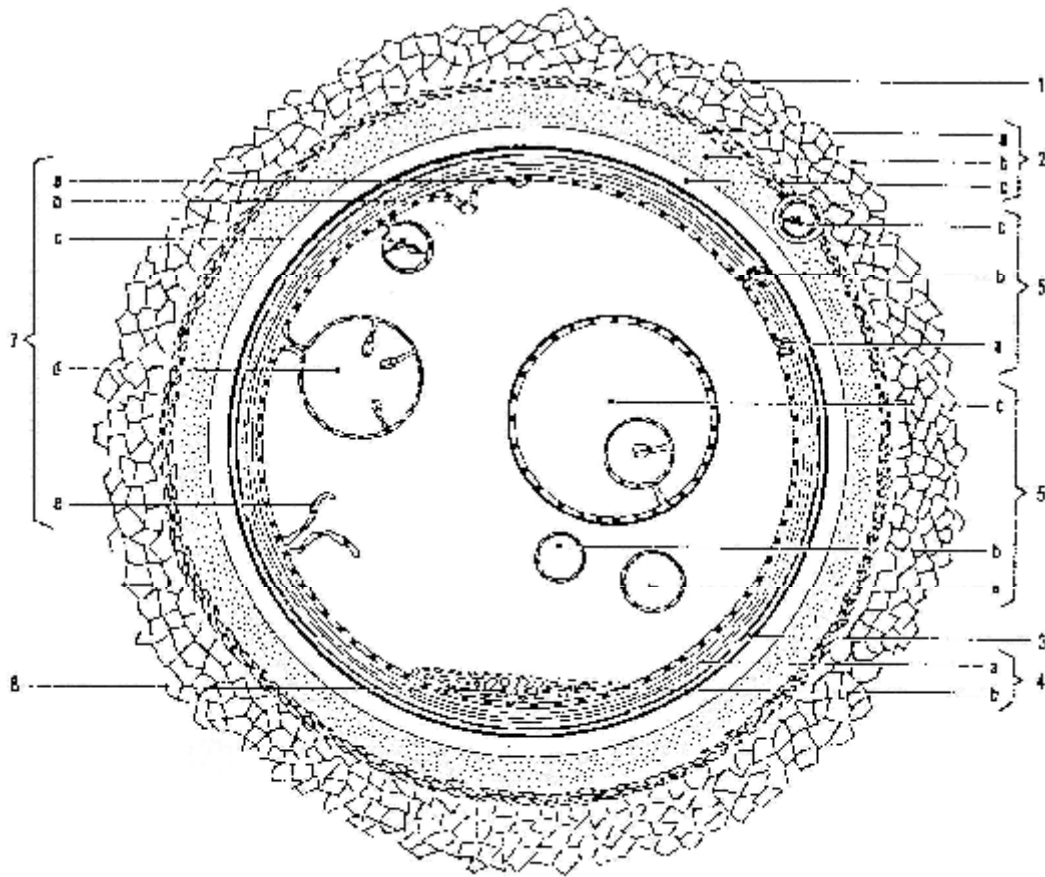


Figure 29: Structure schématique du kyste hydatique. [16]

- 1- Parenchyme sain.
- 2- Adventice avec ses trois couches :
 - a) parenchyme atélectasie ; b) tissu conjonctif stratifié ; c) coque sclérohyaline.
- 3- Espace clivable.
- 4- Enveloppes parasitaires : a) membrane cuticulaire ; b) membrane germinative.
- 5- Vésicules filles endogènes à différents stades de leur développement (a, b, c).
- 6- Vésicules filles exogènes (a, b, c).
- 7- Formation et évolution des capsules proligères (a à e).
- 8- Sable hydatique.

Dans sa position extériorisée, le péri kyste se réduit en une simple coque conjonctive et scléro-hyaline renforcée par la capsule rénale. L'évolution anatomique du kyste hydatique est lente. Une augmentation du volume concentrique s'étale sur plusieurs années d'évolution. Au début, il est uni vésiculaire : c'est le cas de la majorité des kystes du rein observés chez l'enfant, il peut devenir multivésiculaire ce qui est souvent le cas chez l'adulte. En augmentant de

volume, le kyste refoule les cavités calicielles, les étire et amincit leurs parois. Dans 40% des cas, il se rompt dans un calice et s'infecte [16]

La calcification de la couche interne du péri kyste est fréquente, elle n'est pas Synonyme d'involution et s'observe dans les kystes multi vésiculaires. Après une longue évolution, le kyste finit par détruire le rein par compression mécanique du parenchyme ou de ses vaisseaux ou par obstruction du bassinet et de l'uretère ou encore par des altérations inflammatoires lorsqu'il s'ouvre dans les cavités pyélocalicielles.

2- Rapports avec les voies excrétrices :

2-1 -Les calices :

Se sont les premiers à pâtir du développement du kyste. On distingue trois types de kystes suivant leurs rapports avec les calices : Les kystes fermés des voies excrétrices.

Les kystes pseudo-fermés débordant dans le calice, mais sans communication entre les deux. L'adventice est détruit, la cuticule vient contre l'épithélium caliciel, puis ce dernier s'ulcère laissant l'urine au contact de la cuticule. Il existe un espace virtuel entre le kyste et le calice tant que le parasite garde sa tension normale. A ce stade il y aura formation de vésicules filles par le kyste selon une réaction de défense du kyste aux toxines urinaires [18]. C'est le stade de fissuration décrit par SURRACO [50] avec petite ouverture entre la lumière calicielle et l'espace péri parasitaire traumatique, cette ouverture peut être permanente ou intermittente, avec alors des périodes de silence clinique. La fistule correspond à la communication de la cavité parasitaire avec le calice. SURRACO [50] a montré que l'orifice est toujours petit, taillé en biseau sur la face adventicielle. La tige calicielle persiste toujours, réunissant le bassinet à la cavité parasitaire. Ce phénomène explique l'absence de dilatation pyélique sauf en cas de compression sous-jacente ou en cas de fermeture temporaire de la communication ; en parle de «kyste accordéon».

L'évolution du kyste ouvert s'effectue selon trois options :

- cure spontanée par collapsus de la cavité restante après expulsion du contenu kystique, c'est rare.

- L'involution du contenu kystique devenant calcaire.
- Infection surtout.

2-2- Le bassinnet :

L'ouverture directe dans le bassinnet est rare. Un cas a été rapporté par P.HERITIER et J.P FAVRE [20] avec association à une lithiase calcique homolatérale. Il semble que l'échinococcose favorise la lithiase par un mécanisme mal connu : compression et stase de la voie excrétrice, pullulation microbienne associée.

2-3:L'uretère :

Dans sa localisation polaire inférieure on a une compression urétérale avec stase en amont donnant une hydronéphrose puis une pyélonéphrite.

2-4- Rapports avec les organes de voisinage :

Les rapports anatomiques sont modifiés, d'où les problèmes de diagnostic de Localisation du kyste hydatique.

- Les kystes polaires supérieurs surélèvent de diaphragme en «brioche».
- Les kystes droits refoulent le foie, le duodénum et l'estomac parfois.
- Les kystes gauches refoulent la rate et la queue du pancréas.
- Le péritoine est refoulé par les kystes antéro-inférieurs.

Le même processus engendrant les péri kystes est responsable d'adhérences qui sont plus nombreuses quand le kyste est ouvert et infecté. On rencontre ces adhérences avec tous les organes de voisinage déjà cités, cependant on notera celles intéressant le pédicule rénal

entraînant une hypertension artérielle par compression. L'atteinte de la surrénale et de la veine cave inférieure par la fibrose est responsable de difficultés thérapeutiques, de plus on prête un rôle toxique à la larve hydatique.

V- MODES DE CONTAMINATIONS :

1 - CONTAMINATION HUMAINE :

- Aliments végétaux poussant près de sol.
- Souillure des mains : caresse du pelage de chien...
- Souillures des plats et des assiettes par la langue de chien.

2 - CONTAMINATION DE L'HOTE DEFINITIF :

- Ingestion de viscères infestés de kyste hydatique.

3 - CONTAMINATION DES HOTES INTERMEDIAIRES :

Trois cycles épidémiologiques de l'échinococcose hydatique plus ou moins liés entre eux, sont mis en évidence dans la plupart des régions : cycle urbain, cycle rural et cycle sauvage.

- Cycle rural :
 - Herbe contaminée dans les pâturages.
 - Matières fécales des chiens.
 - Eau des bords de ruisseau et d'abreuvoirs pour animaux.

- Cycle urbain :
 - Fourrage vert incomplètement séché ;
 - Herbe sur les bords des rues dans les agglomérations suburbaines
- cycle sauvage :
 - aliments végétaux des prairies et des forets.

VI-TRANSMISSIBILITE :

La maladie ne se transmet pas directement d'une personne à l'autre. Chez le chien, les œufs apparaissent dans les selles 7 semaines après l'infection. Dans la majorité des cas, l'infection ne dure pas plus de 6 mois ; la durée de vie de l'adulte est de 2 à 3 ans.

VII- ETUDE EPIDEMIOLOGIQUE :

1- FREQUENCE :

Le kyste hydatique du rein représente 1,5 à 5% des localisations hydatiques et se place en 3^{ème} rang après celui de foie et du poumon. Le KHR représente la localisation la plus fréquente du tractus urogénital [21,22].

Tableau V : fréquence du kyste hydatique du rein

Autres séries	Nombre total des KH	Nombre du KHR	Pourcentage %
Lahbabi [12] en 1955	160	8	5%
Rtimi [23] en 1972	472	8	1,7%
Benchekroun [24]	1125	45	4%
thèse khr Fès [82]	300	18	6%

2 -AGE :

Tableau VI: l'âge moyen dans différents séries

Auteurs	Année	Nombre de cas	Age moyen (ans)	Extrêmes d'âge
J.C.Anguro [33]	1997	34	49,5	3 -80
H.Fekak [30]	2001	90	36	14- 70
S.Zmerli [62]	2001	178	40,6	6- 84
A.amrani [29]	2001	6	8,3	4-12
I.Thabet [34]	2005	41	32	4-71
S.Lezar [40]	2006	15	47	32-62
S.sallami [31]	-	61	43.1	12-80
N.Fredj [37]	2007	49	41	20-73
S .Iarhazi [84]	2007	8	30	9-63
H .Ennouai [39]	2008	40	46	15 -73
S.Bellil [36]	2009	64	38	16-83
A.Beddouh [35]	-	22	15à30 :6cas 30à50 :11cas < 50 : 4 cas	-
M.F. Tazi [38]	2009	9	38	21-54
Notre série	2011	15	56,13	33-72

En comparant les différentes séries on constate que la population jeune est plus intéressée avec un âge moyen allant de 36 à 49,5 ans. Alors que dans notre série l'âge moyen est de 56,13ans. L'âge tardif de révélation dans notre étude peut être expliqué par la pauvreté, l'inaccessibilité géographique aux structures sanitaires dans la région de Marrakech et le retard de consultation.

3 –sexe :

Tableau VII: la répartition selon sexe dans les différentes séries

Auteurs	Année	Nombre de cas	Sexe masculin	Sexe féminin
A.Beddouch [35]	1995	22	15	6
A.Amrani [29]	2001	6	4	2
A.Ameur [32]	2002	35	23	11
Çagtay çoçus [83]	2003	20	10	10
I.Thabet [34]	2005	41	19	22
S .Iarhazi [84]	2007	7	3	4
N.FREDJ [37]	2007	49	22	27
H.Ennouali [39]	2008	40	26	14
S.Bellil [36]	2009	64	23	41
RTIMI [23]	-	8	3	5
BENCHEKROUN [23]	-	45	27	18
MZALI [71]	-	18	6	12
CHAMI [72]	-	35	11	24
GUEDJ [69]	-	26	10	16
Notre série	2011	15	12	3

Une nette prédominance masculine est marquée dans les séries suivantes (A.Amrani [29], A.Ameur [32], A.Beddouch [35]) qui coïncide avec les résultats de notre série, alors que dans les autres études le sexe féminin a été le plus intéressé (H.Fekak [30], S.Bellil [36]...)

4 : coté atteint :

Tableau VIII: répartition des KHR selon le coté atteint

Auteurs	Année	Nombre de cas	Coté droit	Coté gauche
H.Fekak [30]	2001	90	39	50
A.Amrani [29]	2001	6	2	4
A.Ameur [32]	2002	35	18	15
A.Beddouch [35]	-	-	11	9
Ç .gogus[83]	2003	20	6	14
S .larhazi [84]	2007	7	4	2
Notre série	2010	15	6	9

Le coté atteint est variable d'une série à l'autre. Une prédominance d'atteinte de rein gauche est marquée dans les séries suivantes (H.Fekak [30], A.Amrani [29], çagatay gogus [83]), alors que dans les autres études ont montré la prédominance d'atteinte de coté droit.

5- les facteurs de risques :

Des études ponctuelles ont permis d'identifier un certain nombre de facteurs favorisant dont les plus importants sont :

5-1. Facteurs socioculturels :

- Analphabétisme et ignorance du danger de la maladie et de son mode de transmission.
- Coutumes et traditions (fêtes familiales, fête religieuse du Sacrifice).
- Adoption de chiens de garde sans contrôle vétérinaire.

5-2. Facteurs socio-économiques :

- Hygiène défectueuse surtout en milieu rural ;
- Abattoirs sous équipés, notamment les tueries en milieu rural ;
- Prédisposition de certaines professions (bouchers, bergers, agriculteurs ...).

5-3 : Facteurs environnementaux

- Présence de chiens errants dans les milieux urbain et rural ;
- Modes d'élevage dominés par le nomadisme dans certaines régions.

Tous ces facteurs ont été retrouvés chez nos patients, étant tous originaire de la région de Marrakech connu par le taux élevé de la pauvreté et l'ignorance.

VIII – discussions clinique :

1- phase de début :

La larve hydatique au niveau du rein va croître lentement, raison pour laquelle le KHR reste asymptomatique pendant des années et n'entraînant de troubles fonctionnels que par son retentissement sur les organes du voisinage ou en se compliquant, parfois on peut avoir la notion d'urticaire.

2- Phase d'état :

La symptomatologie du kyste est variable selon le siège, la taille mais surtout le stade évolutif.

2-1-Kyste hydatique fermé :

a- Douleurs lombaires :

Elle est en règle modérée, elle traduit la compression des voies excrétrices et/ou le tiraillement du pédicule rénal par le kyste.

b- Tuméfaction lombaire ou lombo-abdominale :

C'est une masse d'aspect variable et d'évolution lente, elle est généralement lisse, régulière, tendue, mobile, globuleuse évoquant une tumeur bénigne.

Son siège habituel est lombaire mais dans certains cas de kystes volumineux ou développés aux dépens de la face antérieure du rein, la masse est plus abdominale que lombaire.

La surface est souvent régulière, peut varier dans sa consistance selon la réaction parenchymateuse et le degré de calcification du périkyste. Néanmoins, une tuméfaction rénitente élastique donnant l'impression de contenu liquidien sous une certaine tension, est la plus évocatrice [18].

La tuméfaction abdominale est plus souvent mate à la percussion, il est rare que la sonorité colique par l'interposition soit perçue. Parfois cette masse abdominale soulève le rebord costal, se continue avec la matité de la rate ou du foie simulant une hépatomégalie ou une splénomégalie.

c-Signes d'emprunt :

Ils sont dus au retentissement sur les organes de voisinage, qu'il s'agisse de signes respiratoires à type de toux, de dyspnée, de douleurs thoraciques en rapport avec les kystes hydatiques polaires supérieurs [62] ou digestifs à type de vomissements voire de constipation. Cette symptomatologie digestive, isolée ou prédominante entraîne souvent un retard dans le

diagnostic et surtout une multitude d'examens radiologiques digestifs inutiles, c'est une symptomatologie précoce des kystes hydatiques du pôle supérieur du rein droit [62].

d-Hypertension artérielle :

C'est une complication rare, elle est rencontrée chez les sujets jeunes ; elle serait consécutive à une ischémie du parenchyme péri kystique ou à une compression de l'artère rénale ou ses branches [46].

2-2-kyste hydatique ouvert :

C'est l'ouverture du kyste hydatique dans les voies urinaires. Ce stade constitue plus une complication qu'une évolution simple. Le tableau clinique est plus orientant d'emblée vers le rein.

a- Hydaturie :

Elle est le seul signe pathognomonique, puisqu'elle signe le kyste hydatique rénal et son ouverture dans les voies excrétrices.

C'est la constatation macroscopique de vésicules filles flétries, en « peau de raisin » dans les urines ou seulement microscopique par la présence de scolex au culot urinaire.

L'hydaturie accompagne en règle générale les formes douloureuses de l'affection, et elle peut être indolore ou précédée de colique néphrétique : [15 - 29 - 97]




Figure 30 : échantillon d'urine kyste hydatique du patient a révélé hydaturie considérée comme matière blanchâtre partiellement dissous dans l'urine.

b- Colique néphrétique :

Douleur vive dans la région lombaire à irradiation descendante vers les organes génitaux externes. Elle traduit la migration des vésicules filles dans les voies excrétrices ou la compression de ces dernières par le kyste.

La survenue d'éruption d'urticaire serait hautement évocatrice de ce passage du parasite dans les voies excrétrices.

Certains auteurs, comme NICAISE [58] ont essayé de préciser les caractères de la colique néphrétique hydatique par un certain nombre de caractères.

- Intensité : modérée
- Durée : brève
- Mode de survenue : souvent plus répétée.

c – Hématurie :

Parfois révélatrice, elle traduit la fissuration calicelle produite par l'augmentation du volume du kyste et non par son ouverture dans les calices.

d–Infection urinaire :

Elle peut se présenter sous la forme d'une simple pyurie ou d'une véritable pyélonéphrite. Elle peut être considérée comme un signe de rupture du kyste. En effet, elle témoigne, en général, de l'infection des voies excrétrices et de la cavité kystique. Mais, une irritation de la vessie par des hydatides peut aboutir à une pyurie d'origine vésicale sans atteinte des voies excrétrices hautes [40].

e–Insuffisance rénale :

Elle est rarement notée puisque le kyste hydatique du rein est généralement unilatéral. Seule l'étude des urines séparées apporte la preuve de l'insuffisance rénale du côté atteint. Elle peut être soit obstructive par blocage de la voie excrétrice par du matériel hydatique, soit par destruction du parenchyme rénal. De plus, le degré de l'atteinte rénale n'est pas proportionnel au volume du kyste.

Heureusement, cette insuffisance rénale est, en principe régressive après l'ablation convenable du kyste [92].

f–Autres signes :

- L'état général du malade :

En général, il est conservé même en cas de kyste hydatique rénal volumineux, cependant l'état général peut s'altérer en cas de kyste hydatique suppuré ou sur un rein unique ou en présence de signes digestifs importants.

- La fièvre :

Elle est inconstante, mais sa présence dans un contexte d'hydatidose rénale, oriente vers une suppuration rénale ou une infection du kyste : «pyélonéphrite hydatique» en rapport avec soit une rupture du KH dans les VES ou une rétention purulente en rapport avec une compression des VES.

IX-discussion paraclinique :

Le bilan radiologique reste l'élément essentiel du diagnostic de présomption et comprend essentiellement arbre urinaire sans préparation, urographie intraveineuse, échographie abdominale et tomodensitométrie.

1- IMAGERIE :

1- 1 -arbre urinaire sans préparation :

L'AUSP retrouve des calcifications de l'aire rénale dans 15 à 60% des Cas [22], 18,18% dans notre série, Évocatrices mais non spécifiques, car elles peuvent être observées dans les kystes séreux dans 2% des cas, et dans les tumeurs malignes du rein dans 10 à 15%. Les calcifications ne traduisant nullement la mort du kyste selon certaines études [25,26]. Dans notre série, 2 cas de KHR ont été complètement calcifiés et ont été considérés comme des KHR potentiellement guéris, une surveillance régulière a été préconisée chez ces patients.

Cet examen pratiqué seul ou dans le cadre d'une urographie intraveineuse est un examen simple et rapide. Il renseigne sur l'existence éventuelle :

- D'absence de visibilité de la ligne du psoas.

Le kyste hydatique du rein (à propos de 15 cas)

- D'une augmentation du volume rénal.
- De déformation des contours du rein.
- De zone de densité différente de celle du parenchyme rénal.

Tous ces caractères signent la présence d'un syndrome tumoral rénal.

- De calcifications siégeant dans l'aire rénale ; si elles sont exceptionnelles dans les kystes séreux simples, leur fréquence avoisine 30% au minimum dans l'Echinococcose rénale. Dans ces deux cas, elles prennent en règle générale, un aspect curviligne, en liseré, incomplet ou plus rarement complet.

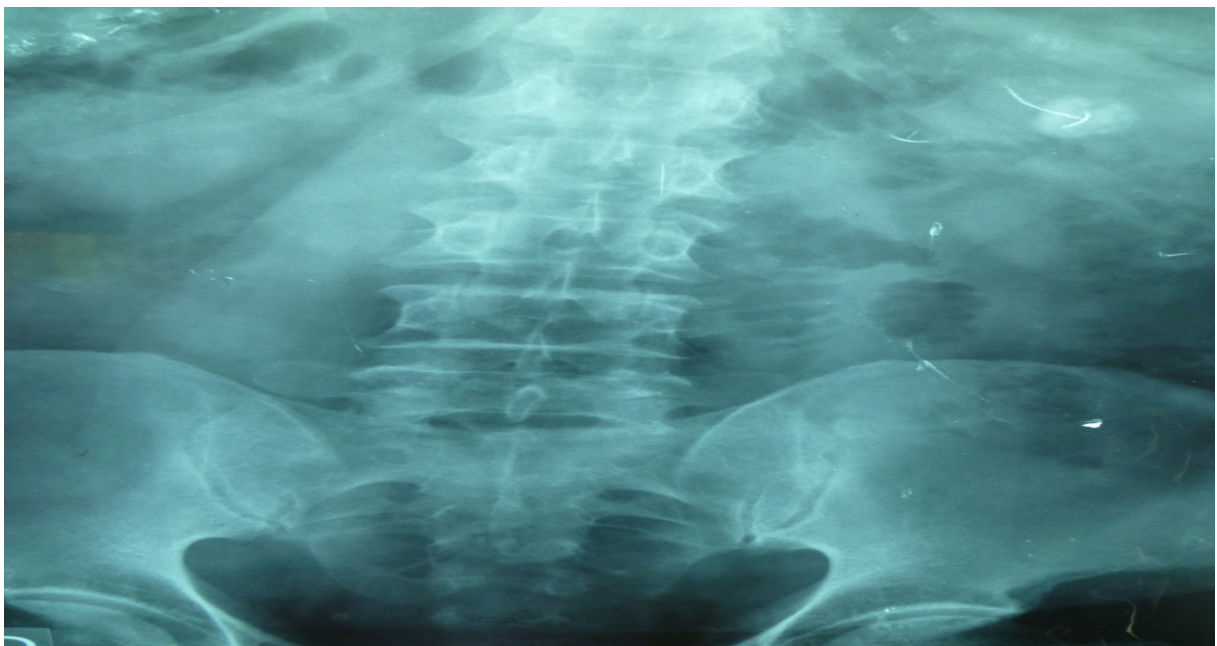


Fig.31 : ASP : opacité projeté sur l'aire rénale droite [22]

1-2- radiographie de thorax

C'est un examen systématique classique qui vise à rechercher :

- Une déformation localisée de la coupole diaphragmatique, signe indirect retrouvé dans le kyste hydatique polaire supérieur.
- Une association avec un kyste hydatique pulmonaire.

1- 3-Urographie intraveineuse :

Elle n'est pas demandée d'une façon systématique. Elle permet de mettre en évidence un syndrome tumoral rénal dans 30 à 80% des cas et un rein muet dans 10 à 25% des cas, sans apporter d'arguments diagnostiques supplémentaires, faisant même évoquer à tort une pathologie maligne dans près de 60% des cas [27].

Dans notre série, un seul patient qui a bénéficié d'UIV et qui a montré une rupture du KHR dans les voies excrétrices gauches.

1-4-Echographie :

L'échographie est un examen anodin, rapide et répétitif, elle est venue transformer radicalement la démarche diagnostique dans la mesure où elle contribue fortement au diagnostic positif. Le kyste hydatique peut se présenter sous plusieurs aspects échographiques selon son stade évolutif et son type anatomopathologique reproduisant ainsi l'histoire naturelle de la maladie [21].

* Classification de Gharbi : [41]

L'échographie reste l'examen de référence pour l'exploration de localisation abdominale et superficielle du kyste hydatique.

En fait, Le kyste hydatique peut avoir plusieurs aspects échographiques, en fonction de son stade d'évolution naturelle ou de son mode d'involution.

La classification de Gharbi classe le KH en 5 types, simple et bien adaptée aux images obtenues par l'échographie. Cette classification tient compte :

- de l'écho structure du contenu du kyste,
- de la présence ou non de membrane, décollée ou non décollée,
- de la présence ou non de vésicules filles hydatiques,
- de la présence ou non de calcifications pariétales.

Type I : Collection liquidienne pure, à limites nettes correspondant au kyste uni vésiculaires. Le kyste apparait sous la forme d'une plage anéchogène avec renforcement postérieur. Cette collection liquidienne est arrondie avec des contours bien limités et à paroi propre. L'épaississement localisé de la paroi doit être systématiquement recherché car il signe la nature hydatique du kyste. Si le kyste augmente de taille ou s'il est situé à la périphérie d'un organe, au contact de la paroi abdominale ou de diaphragme sa forme n'est plus sphérique, ses contours deviennent alors ovalaires. La taille est variable allant de 1 à 25cm de diamètre. Le contenu est un liquide claire eau de roche.

Quelques fois on peut apercevoir des échos fins déclives à l'intérieur du kyste correspondant au sable hydatique.

Type II : collection liquidienne à paroi dédoublée, Le dédoublement de la paroi peut être localisé, ou bien il peut être total, réalisant l'aspect d'une membrane flottante à l'intérieur de kyste. Ce dédoublement de la paroi est pathognomonique.

Le décollement de la paroi peut résulter d'une baisse de la pression du liquide à l'intérieur de kyste, secondaire à une rupture ou à une ouverture dans une voie biliaire.

Type III : c'est une collection liquidienne cloisonnée correspondant aux kystes multi vésiculaires, qui garde des contours bien limités et contient des cloisons plus ou moins épaisses, dessinant des structures arrondies et ovalaires de taille et de nombres variable. Elle réalise une image en nid d'abeille dans sa forme typique. cet aspect est aussi très caractéristique du kyste hydatique.

Type IV : formation d'écho structure hétérogène, C'est le kyste hydatique d'aspect solide, pseudo tumoral ou hétérogène. Ce type apparait sous forme d'une masse à contours réguliers et d'echostructure variable. Plusieurs aspects peuvent être rencontrés :

- Aspect de masse solide, échogène pseudo tumoral.
- Aspects hypoéchogène avec quelques échos irréguliers dus à un kyste infecté.
- Aspect intermédiaire incluant à la fois des images hypoéchogènes et des aspects hyperéchogènes réalisant un aspect nodulaire en amas.
- Masse solide avec de multiples couches de membranes hydatiques caractéristiques de la maladie, donnant un aspect en « bulbe d'oignon ».

Généralement il est difficile de faire le diagnostic de telle structure. Donc il est nécessaire de rechercher d'autres signes évocateurs de kyste hydatique.

Type V : kyste calcifié, Ce type apparait comme une formation avec des contours hyperéchogènes, entourant totalement ou partiellement la masse réalisée par le kyste hydatique. Cette formation est accompagnée d'un cône d'ombre postérieur. La régression totale du kyste hydatique peut laisser en place une petite calcification arrondie en amas ou stellaire sans aucune spécificité.

La sémiologie échographique du kyste hydatique du foie proposée par Gharbi s'applique parfaitement au rein. Ainsi, le diagnostic du KHR est certain quand il s'agit d'un type II, III ou V, alors que le type I et IV peuvent poser de sérieux problèmes de diagnostic différentiel, le type I peut prêter à confusion avec un kyste séreux d'où l'intérêt de la biologie [20]. Quant au type IV, il peut poser des problèmes de diagnostic avec les abcès et les tumeurs malignes du rein.

Dans ces conditions, la mise en évidence de petites vésicules filles périphériques, de spirale échogène ou anéchogène et éventuellement la présence d'autres localisations hydatiques orientent vers la nature hydatique de la masse.

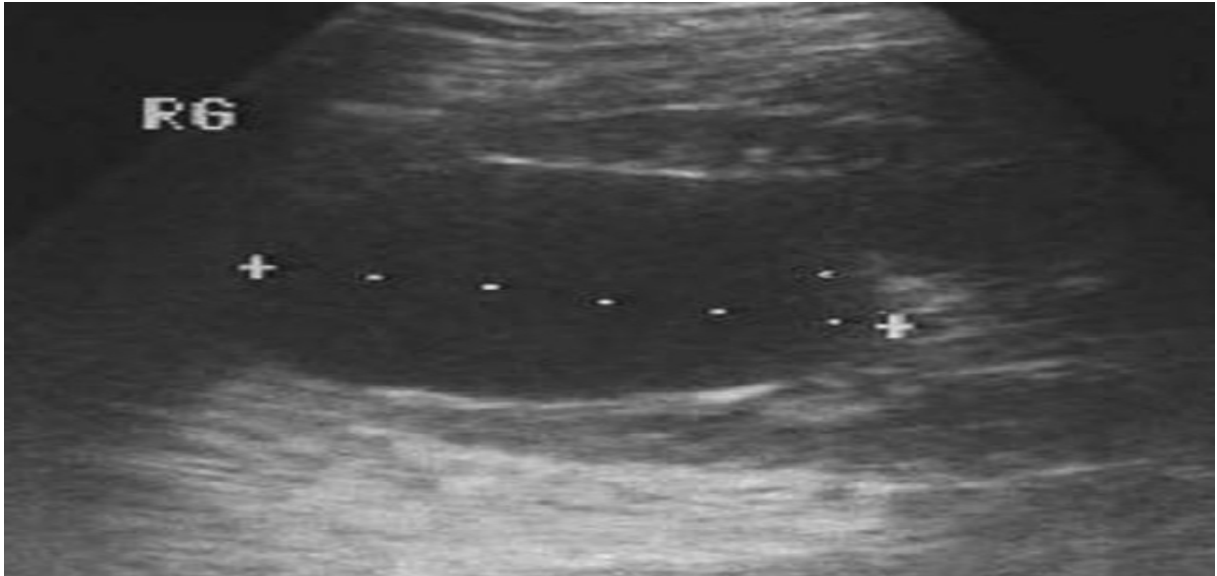


FIG.32 : type IV : masse hétérogène siège d'images kystiques [22]

Il y a une autre classification internationale du KH ou classification de l'OMS.

Classification internationale de l'OMS (2001): [2]

CL : kyste uni vésiculaire

CE 1: Dédoublément de la paroi

CE 2: Kyste multi vésiculaire

CE 3: Transitionnel

CE 4: Hétérogène

CE 5: Kyste calcifié

CL : Uni vésiculaire, lésion (s) Kystique (CL) avec un contenu anéchogène uniforme, non délimité clairement par un Bord hyperéchogène (= paroi du kyste non visible).

Forme : normalement ronde mais peut être ovale.

Taille variable : mais généralement petite. CL (p): < 5.0 cm, CL (m): 5-10 cm, CL (g) > 10 cm.

Le kyste hydatique du rein (à propos de 15 cas)

CE1: Uni vésiculaire, kyste simple avec un contenu anéchogène uniforme. Kyste peut présenter un fin écho dû au déplacement de la nichée de capsules qui est souvent appelée sable hydatique ('signe de flocon de neige'), Paroi du kyste visible.

Forme : normalement ronde ou ovale

Taille variable : Type CE1 (p): < 5.0 cm, Type CE1 (m) : 5-10 cm, CE1 (g) : > 10 cm

CE2 : Multi vésiculaire, kystes multi cloisonnés, et la Présence de vésicules filles est indiquée par des structures d'aspect 'rosette' ou 'nid d'abeille'. Les vésicules filles peuvent occuper partiellement ou complètement la vésicule du kyste mère. Paroi du kyste visible normalement.

Forme : normalement ronde ou ovale

Taille variable : Type CE2 (p): < 5.0 cm, Type CE2 (m) : 5-10 cm, CE2 (g) : > 10 cm

CE3 : Kyste uni vésiculaire qui peut contenir des vésicules filles. Contenu anéchogène avec détachement d'une membrane laminée de la paroi du kyste visible comme membrane flottante qui est indicatif des membranes flottantes en dessus des débris du liquide kystique.

Forme du kyste moins ronde à cause de la réduction de la pression intra kystique

Taille variable : Type CE3 (p): < 5.0 cm, Type CE3 (m) : 5-10 cm, CE3 (g) : > 10 cm

CE4 : Contenu dégénératif, hétérogène, hypoéchogène ou hyperéchogène. Pas de vésicules filles.

Taille variable : Type CE4 (p): < 5.0 cm, Type CE4 (m) : 5-10 cm, CE4 (g) : > 10 cm

CE5 : Kystes caractérisés par une paroi épaisse calcifiée qui est en forme d'arc, produisant un cône d'ombre. Degré de calcification varie de partielle à complète

Taille variable : Type CE5 (p): < 5.0 cm, Type CE5 (m) : 5-10 cm, CE5 (g) : > 10 cm [2]

CL, CE 1, CE 2: « Kystes actifs »

CE 3: Transitionnel

CE 4 et CE 5: « Kystes inactifs »

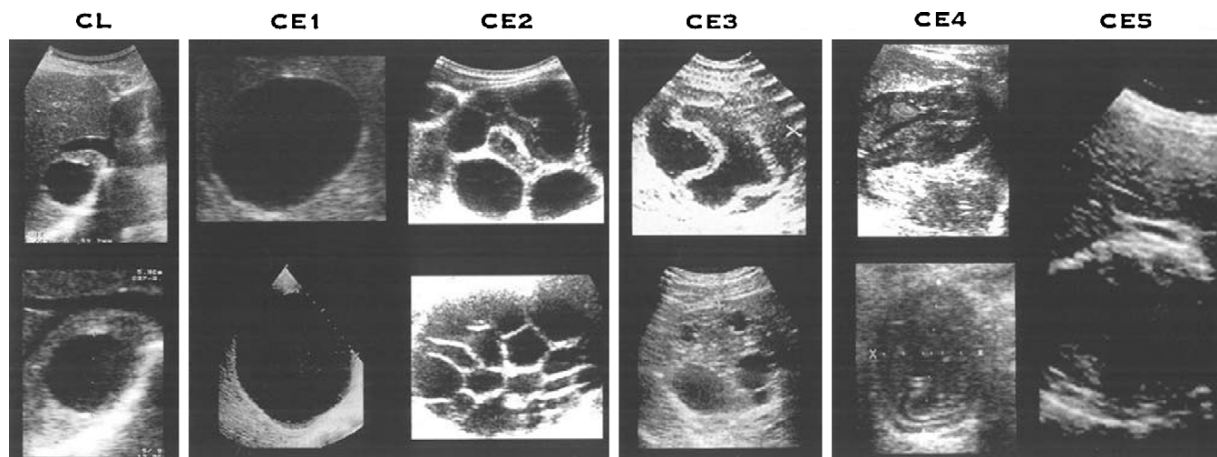


Figure 33 : aspects échographiques selon la classification de l'OMS [76]

Tableau IX : Comparaison entre la classification de Gharbi et la classification de l'OMS

GHARBI	OMS	ASPECT CLINIQUE
Type 1	CL	} group 1 / groupe actif: kyste évolutif – parasite vivant
Type 2	Type CE1	
Type 3	Type CE2	} Groupe 2 /groupe de transition : début de dégénération
Type 4	Type CE3	
Type 5	Type CE4	} Groupe 3 / groupe inactif : dégénérescence, calcification partiel / total risque très faible de parasite vivant
	Type CE5	

Tableau X : La comparaison des résultats échographiques des différentes séries

	Type 1	Type 2	Type3	Type4	Type5
H.Fekak [30]	10%	8,88 %	46,66%	31,11%	3, 33
A.Beddouch [35]	41,17 %	23,52 %	11,76%	11,76 %	11,76%
A .Ameur [32]	33,33%	20%	23,33%	16,66 %	6,66 %
MF. Tazi [38]	-	-	55,55%	44,44%	-
H.Ennouali [39]	29,4%	17,6%	20,5%	14,7 %	5,8
Notre série	6,6%	26,66%	26,66%	26,66%	13,33%

A partir de l'analyse de ce tableau, on constate la prédominance du type 1 dans les séries suivantes (H.Ennouali, A.Ameur, A.Beddouch), dans l'étude de H.Fekak, on remarque la prédominance du type 3. Alors que dans notre série, les types 2, 3, 4 sont les plus fréquents vu le retard diagnostique.

1-5- TOMODENSITOMETRIE :

La TDM reste un examen de 2^{ème} intention complétant généralement l'échographie sans réellement décrire les aspects caractéristiques. Elle confirme la nature kystique de la lésion associée à des multiples cloisons intra kystiques évoquant les vésicules filles. La TDM montre une masse hypo dense avec un halo périphérique iso dense avant l'injection de produit de contraste. La membrane ne se rehausse pas après injection, tout comme les septa, un rehaussement ne s'observant qu'en cas de communication avec la Voie excrétrice et ce de façon tardive. Elle définit au mieux le siège du kyste et son extension, ses rapports avec la voie excrétrice, les conséquences parenchymateuses en vue d'une chirurgie conservatrice et

Le kyste hydatique du rein (à propos de 15 cas)

recherche d'autres localisations hydatiques [20]. Toutefois, les indications du scanner sont limités aux cas où l'échographie n'est pas concluante notamment dans les kystes hydatiques type IV et V.

Chaque forme tomодensitométrique du K.H est désignée par deux paramètres : le type qui correspond à l'état du contenu et l'indice qui précisera l'état de la paroi [30, 78].

- Type I : Kyste univésiculaire homogène.
- Type II : Kyste univésiculaire hétérogène.
- Type III : Kyste multivésiculaire.
- Type IV : Kyste avec présence d'air.
- Type V : Kyste entièrement calcifié.
- Indice a : Paroi fine.
- Indice b : Paroi épaisse.
- Indice c : Paroi calcifiée.
- Indice d : Décollement de la membrane.

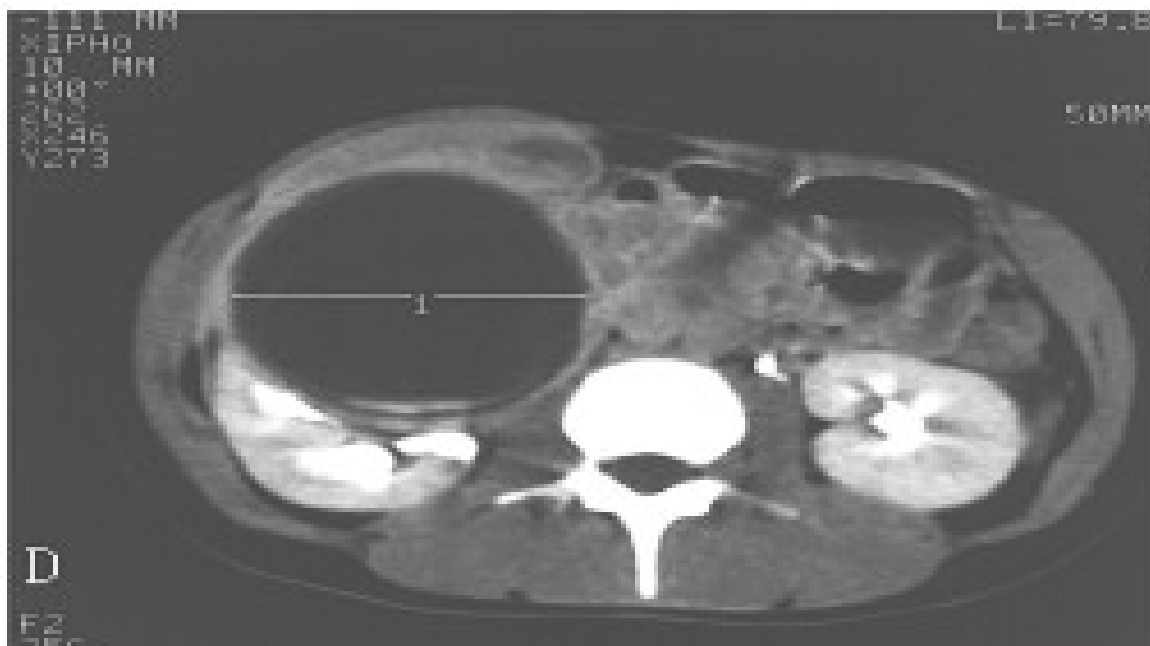

Figure 34 : TDM : masse rénale kystique droite ne prenant pas le produit de contraste.[22]

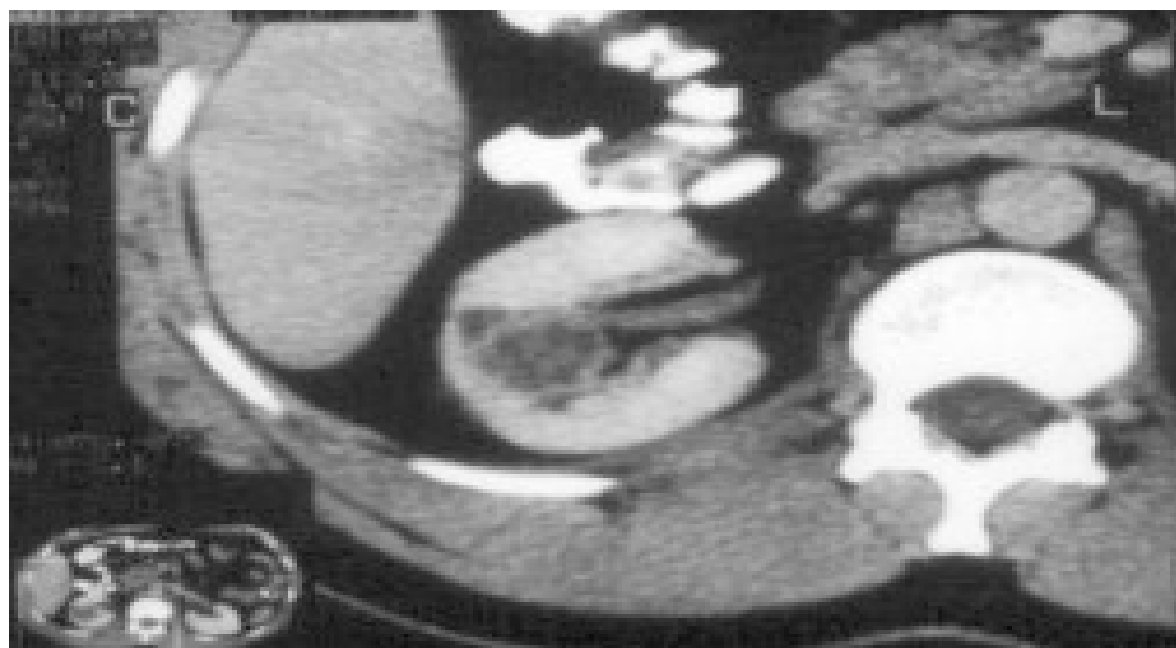

Figure 35: TDM : masse pseudo-tumorale médio-rénale droite, à contours irréguliers.[22]

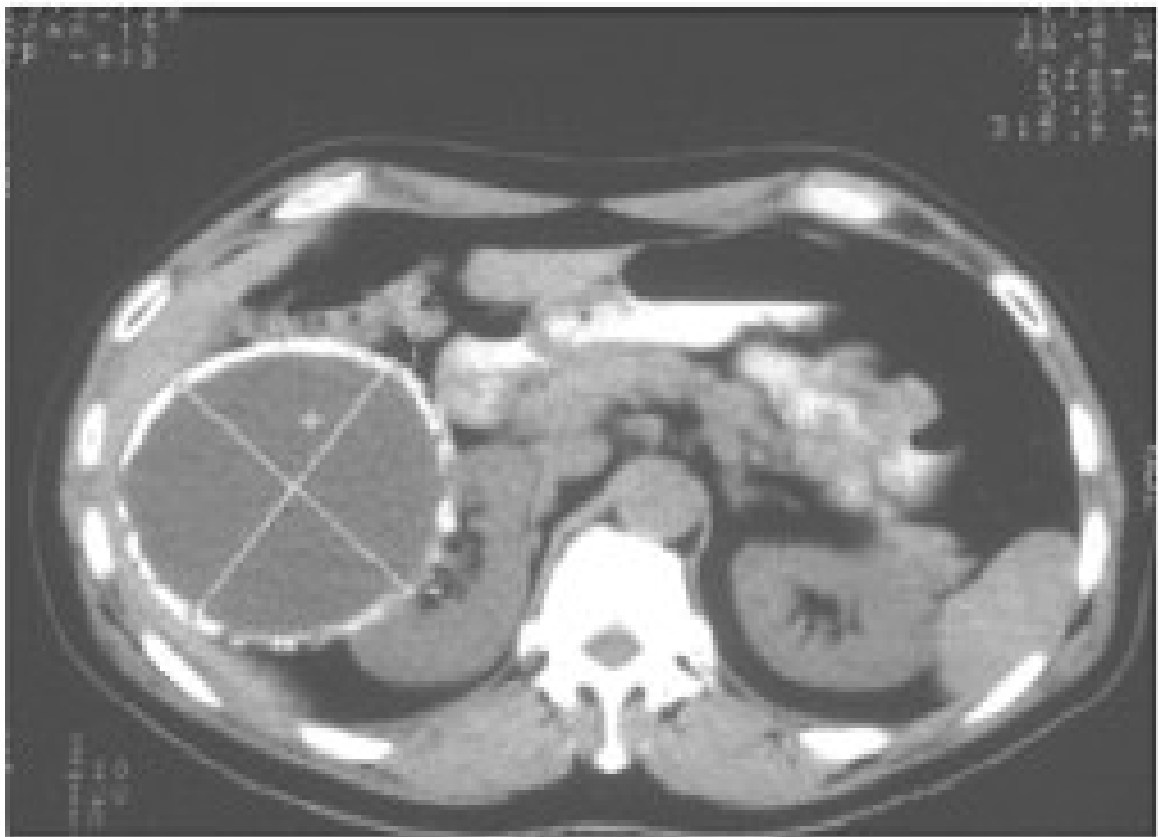


Figure 36: TDM : masse rénale droite de densité liquidienne, à paroi calcifiée. .[22]

1-6 : IMAGERIE PAR RESONNANCE MAGNETIQUE :(IRM) [20]

Il peut persister des problèmes diagnostiques, Après ce bilan radiologique de première intention que ce soit devant une masse uni ou multiloculaire. L'IRM peut permettre dans ces cas douteux de distinguer un kyste rénal d'autres lésions non parasitaires. Généralement, le kyste présente un signal faible en T1, apparaît hyper intense sur les séquences T2, avec un halo périphérique d'hypo signal qui Correspond au péri kyste. L'architecture interne du kyste décrite en TDM reste valable en IRM. Il n'existe pas de modification du kyste après injection de Gadolinium [47, 48,49]. La place de l'IRM est encore très discutée par certains [33]. Elle s'impose par contre comme l'examen de référence dans les localisations osseuses, encéphaliques et myocardiques de l'hydatidose. L'IRM permet dans certains cas difficiles de faire progresser le diagnostic de présomption, car elle présente par rapport à la TDM une meilleure Identification de la capsule, une meilleure appréciation du retentissement du kyste et de ses complications et un meilleur dépistage des Autres localisations (93% pour l'IRM contre 77% pour la TDM). Néanmoins, l'IRM n'est pas supérieure à la TDM pour évaluer l'efficacité Du traitement médical, ou apprécier la vitalité du kyste hydatique [20].

- Type I: Le liquide hydatique apparaît en hypo signal homogène sur les séquences pondérées en T1, et en hyper signal sur les séquences pondérées en T2. La paroi du kyste réalise une véritable capsule. Elle est constamment mise en évidence en IRM. Elle apparaît continue et épaisse en hypo signal sur toutes les séquences, particulièrement nette sur les séquences pondérées en T2.
- Type II: Les cloisons et les membranes sont mieux mises en évidence sur les séquences longues où elles apparaissent en hypo signal.
- Type III: les vésicules filles apparaissent de même signal Vésicule mère ou légèrement moins intenses.
- Type IV: la visualisation en particulier sur les séquences Pondérées T2, de fines structures tissulaires au sein de la lésion formants des « enroulements » concentriques est très Évocateur du diagnostic.

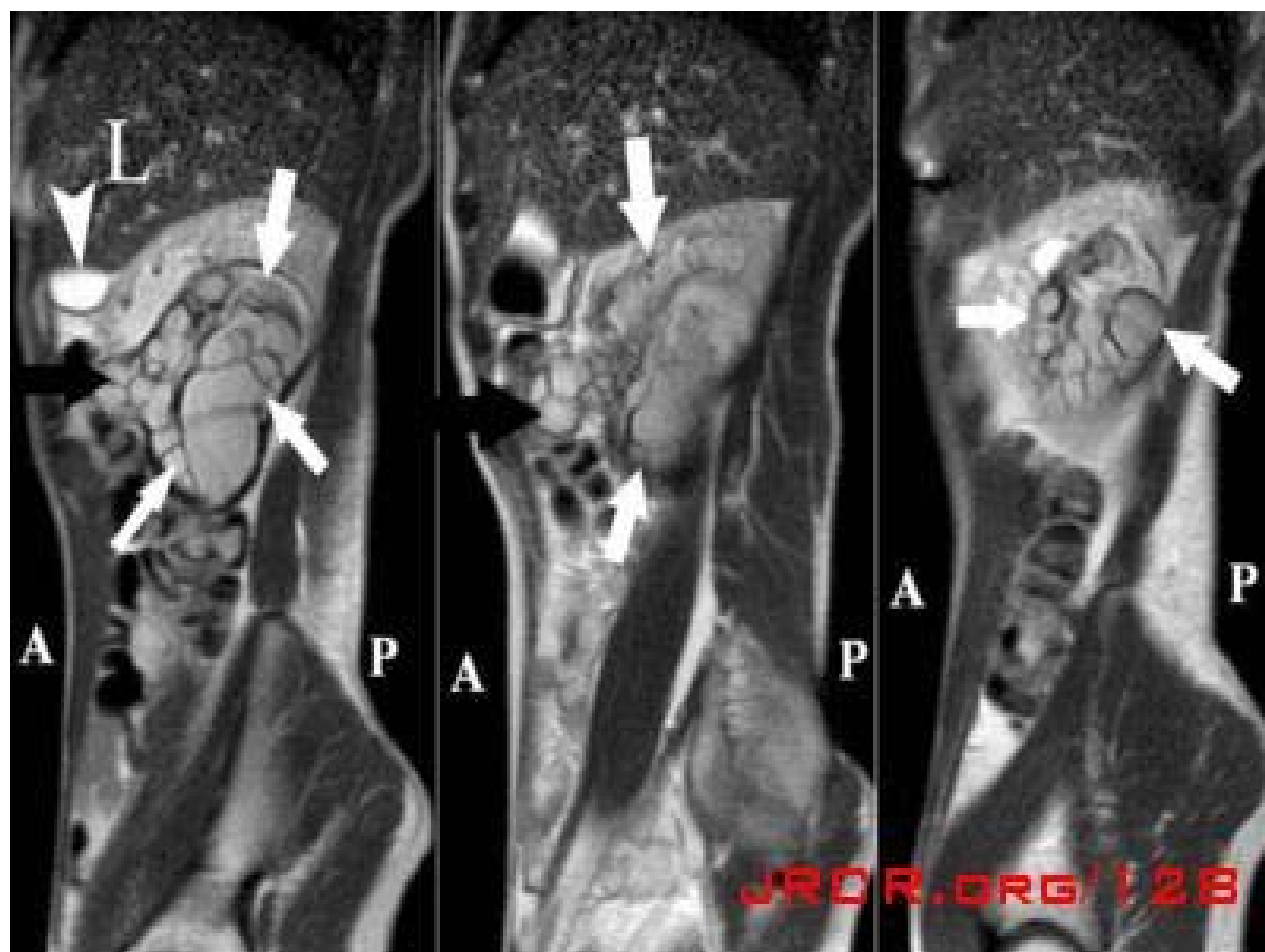


Fig. 37 : IRM : kystes multi vésiculaire (plusieurs petites kystes filles)[20]

2- Signes biologiques et sérologique :

Le bilan biologique est le second volet du diagnostic de présomption.

- L'hémogramme :

L'hyper éosinophilie n'est ni spécifique ni constante, est présente dans 20 à 50% des cas selon les séries, avec une faible sensibilité en rapport avec d'autres maladies parasitaires [22].

Tableau X : pourcentage d'hyper éosinophilie dans les différentes études

auteur	%%% d'hyper éosinophilie
Idrissi [78]	18,84%
Gogus gogus [83]	35,29%
Ameur [32]	30%
Fekak [30]	19%
Notre série	20%

Dans notre série, le taux d'hyper éosinophilie rejoint les résultats de la littérature.

- Vitesse de sédimentation :

Son élévation n'est ni constante ni spécifique du kyste hydatique. N'est demandé chez aucun patient de notre étude.

- La recherche du scolex dans les urines :

Indiqué :

- en cas d'hydaturie
- quand on fait une ponction percutanée.

C'est l'examen pathognomonique de kyste hydatique.

- Fonction rénale :

Est le plus souvent normale car l'atteinte rénale est unilatérale, sauf chez les patients à rein unique anatomique ou fonctionnel. Seule l'étude des urines séparées apporte la preuve de l'atteinte rénale.

- Tests immunologiques :

Le diagnostic biologique repose donc essentiellement sur les examens sérologiques utilisant différentes techniques immunologiques. Il existe de nombreux tests sérologiques dont la valeur dépend de l'antigène utilisé. L'uniformité des antigènes n'étant pas parfaite, les résultats peuvent varier d'un laboratoire à l'autre.

- * Les antigènes :

Ils sont récoltés à partir d'organes parasités saisis dans les abattoirs. Le matériel antigénique nécessaire à la révélation des anticorps produits par le sujet parasité, pose un problème de standardisation pour que les techniques soient le plus fidèle possible, reproductibles et soient comparables les unes aux autres.

On différencie deux types d'antigènes :

- Les antigènes solubles :

Ils sont extraits de scolex, de membranes hydatiques, mais souvent de liquide hydatique.

Le degré d'antigénicité varie selon l'espèce animale chez qui les kystes ont été recueillis [26] et selon la localisation du kyste d'une même espèce [60]. Le liquide hydatique est un mélange complexe de protéines provenant non seulement du parasite mais aussi de l'hôte, raison pour laquelle il convient de les purifier au maximum au moyen d'un sérum « anti protéine de l'hôte » [26 – 27].

Cette préparation reste longue et difficile. En pratique chaque laboratoire a ses propres réactifs antigéniques.

➤ **Les antigènes figurés :**

Ce sont des coupes de scolex vivants d'Echinococcus granulosus. Elles sont utilisées de préférence aux étalements sur lame de scolex ou aux coupes de membrane de kyste. L'obtention de ces coupes est facile à réaliser, ne nécessitant pas de purification antigénique : C'est le parasite lui-même qui sert d'antigène. L'antigénicité serait la même, quelle que soit la localisation du kyste [60].

a-1 -Les techniques immunologiques :

Les premières explorent l'hypersensibilité ; les secondes sont des méthodes sérologiques.

✓ **Exploration de l'hypersensibilité immédiate :**

Elle s'effectue par divers tests. Ce sont :

- Les tests cutanés.
- Le test de dégranulation des basophiles.
- La mise en évidence des immunoglobulines E spécifiques.

• **Tests cutanés :**

Il en existe deux sortes : l'intradermo-réaction de CASONI, le test épicutané.

* Intradermo-réaction de CASONI :

Cette méthode mise au point par CASONI en 1911, teste une hypersensibilité cutanée : essentiellement immédiate de type anaphylactique type I de Gell et COOMBS et parfois retardée de type IV de Gell et COOMBS, sans intérêt dans le diagnostic de l'affection.

- **Principe :**

Il s'agit de l'injection intra dermique dans l'avant bras de l'antigène hydatique commercialisé. On pratique de plus une injection témoin à l'aide d'un solvant.

La lecture se fait 15 minutes plus tard et on mesure la surface de la papule œdémateuse au point d'injection.

Le test est positif si celle-ci est supérieure à 1,3 cm²

Une IDR de Casoni négative n'élimine pas le diagnostic d'hydatidose.

- **Inconvénient :**

Elle exige un réactif frais : ceci est source de difficultés par non disponibilité de réactifs.

Elle n'est pas fidèle : car elle n'est positive que dans 50% des cas seulement.

Il existe de fausses réactions négatives.

Il existe de fausses réactions positives :

- Liées à l'impureté de l'antigène.
- Liées à des réactions croisées :
 - ❖ Avec téniasis dont téniasis à *Ténia saginata*.
 - ❖ Avec les cysticercoses (forme larvaire du *Tænia solium*).
 - ❖ Avec l'échinococcose alvéolaire.

- **Avantage :**

La réaction de CASONI serait peu influencée par l'Etat du kyste [18] Elle reste positive en cas de kyste mort à la différence des sérologies.

* Le test épicutané :

- **Principe :**

Le même que celui de la réaction de CASONI. Il est réalisé grâce à une bague dont le chaton est muni de pointes garnies d'antigène. Il serait moins fiable que la réaction de CASONI [31].

- Test de dégranulation des basophiles :

- **Principes :**

Ce test met l'antigène hydatique à différentes dilutions en présence des basophiles du sujet suspect d'hydatidose. La réaction est considérée comme positive quand moins de 35% des basophiles sont non dégranulés.

- **Inconvénients :**

- Le test n'est pas praticable après choc anaphylactique.
- Il doit être fait dans les heures qui suivent le prélèvement.

- **Avantage :**

- Peu d'antigène est nécessaire à sa réalisation.
- Le matériel est simple et la méthode rapide.
- Pas de faux-positif décrit.

- * Dosage des immunoglobulines E spécifiques :

Chez un grand nombre de sujets, porteurs d'hydatidose, il existe des immunoglobulines E spécifiques de certains antigènes solubles du kyste hydatique.

Ces immunoglobulines sont un élément moteur de la réaction anaphylactique liée aux ruptures de kyste dans les séreuses. C'est à elles aussi que se rattache le support biologique de la réaction de CASONI et les phénomènes urticariens.

Le R.A.S.T. (radio-allergo-sorbent-test) est une méthode radio immunologique qui les met en évidence.

- **Avantage :**

- Simplicité.
- Nécessité d'une quantité faible d'antigène.

- **Inconvénients :**

Des réactions croisées avec la bilharziose ont été rapportées.

Il existe des faux négatifs surtout quand les kystes hydatiques ont une localisation autre qu'hépatique [94].

a-2-Méthodes sérologiques :

Elles sont à classer en deux groupes :

- * Celles qui utilisent un antigène soluble.
- * Celles qui utilisent un antigène figuré.

- **Réactions utilisant un antigène soluble :**

- **Fixation du complément :**

Elle a été étudiée en 1908 par WEINBERG et actuellement est réalisée selon la technique de KOLMER [18] Son principe est basé sur des complexes antigènes anticorps fixant le complément. En présence d'un milieu révélateur (hématie et anticorps anti hématies), il ne se produit une hémolyse que si du complément se trouve encore libre dans le mélange. La réaction est positive quand il y a une agglutination. La réaction est négative quand il y a une hémolyse.

Selon COUDERT [31] elle est positive quand les kystes hydatiques sont vivants, sa positivité est optimale en cas de fistulisation dans un organe de voisinage. Cette réaction peut être négative chez des sujets porteurs de kystes hydatiques morts.

- **Réaction d'agglutination et d'hémagglutination :**

L'agglutination est une réaction valable, mais dont la spécificité est parfois mise en défaut.

Sa réaction est considérée comme positive lorsque le taux est supérieur au 1/256ème.
L'hémagglutination : c'est une réaction sérologique très simple et très rapide, utilisée en micro-

méthode. Elle ne nécessite que des quantités minimales de sérum. (CAPRON et ses Collaborateurs : [27]).

➤ **Réactions de précipitation :**

*-La double diffusion en gélose ou d'OUCHTERLONY :

C'est une méthode uniquement qualitative, donc de dépistage. Elle demande beaucoup d'antigène, elle est peu sensible.

*-L'immunoélectrophorèse (IEP) :

L'IEP permet de mettre en évidence l'arc 5 correspondant à une fraction antigénique majeure de l'échinococcus granulosus.

La présence de plusieurs arcs de précipitation ou de l'arc 5 seul, suffit à poser le diagnostic de l'hydatidose. L'arc 5 est précoce, presque constant dans les hydatidose hépatiques. Toutefois, cet arc 5 a été également retrouvé chez des malades atteints d'échinococcose alvéolaire ou de cysticercose ; Elle nécessite une grande quantité d'antigène et de sérum, le délai de réponse est de 3 à 4 jours.

*-L'électro synérèse (ESR) :

Appelée encore l'immunoélectrodifusion. Elle associe les deux procédés précédents ; parmi ses avantages : la simplicité, la rapidité (résultat en 4 heures), la spécificité (arc 5) et enfin elle nécessite moins d'antigène que IEP, mais elle reste toujours qualitative.

➤ **Les réactions immuno-enzymatiques = ELISA = Enzyme linked immunosorbent Assay :**

Appliquée au diagnostic de l'hydatidose dès 1975 par BOUT. AMBROISETHOMAS la modifiée en 1979.

Principe :

C'est la révélation du complexe antigène – anticorps par une antiglobuline humaine fixée à une enzyme tout est révélé par un réactif chromogène.

Avantage :

Cette technique est quantitative, elle nécessite des quantités d'antigène très faibles. Son automatisation est possible.

Inconvénient :

Il existe des réactions croisées mais l'isolement de l'antigène 5 spécifique, limite ce phénomène. Elle est peu employée car elle est complexe.

- **Réactions utilisant un antigène figuré :**

Deux techniques :

- L'immunofluorescence indirecte.
- La réaction immuno-enzymatique sur lame.

- Immunofluorescence indirecte :

Principe :

C'est de détecter l'immunofluorescence qui se produit quand se forment les complexes immuns entre antigène figuré, anticorps du sérum testé et anti globulines humaines marquées avec une substance fluorescente.

Avantage :

Bonne sensibilité, facilité, rapidité, de L'antigène est en quantité minime ; Elle est quantitative.

Inconvénients :

- Nécessite un microscope à lumière ultraviolette limitant sa pratique.
- Les réactions croisées avec l'Echinococcose alvéolaire et la cystisercose sont possibles.

➤ Réaction immuno-enzymatique sur lame :

Le principe est identique au précédent si ce n'est l'anti-globuline humaine qui est couplée à une enzyme et la réaction se lit avec un microscope ordinaire après traitement avec un révélateur ; Elle a l'avantage de ne pas nécessiter un matériel sophistiqué.

Certains auteurs ont proposé des associations d'au moins deux de ces méthodes, AMBROISE-THOMAS [4] :

(Immunofluorescence indirecte + Hémagglutination passive ± E.L.I.S.A).

GENTILINI [44] :

(Hémagglutination + Electrosynérèse).

CARPON [27] :

(Immunofluorescence indirecte + Immunoélectrophorèse ou Hémagglutination).

Une sérologie négative n'élimine pas le diagnostic de kyste hydatique par un manque de stimulation antigénique, elle se rencontre dans le cas de kyste calcifié ou détruit.

• **Polymerase chaîne réaction :**

C'est une réaction physico-chimique qui tente d'imiter la réplication d'ADN in vitro. La PCR se déroule en plusieurs étapes :

- Dénaturation thermique de l'ADN double-brin entraînant la séparation des 2 brins.
- Addition d'une ADN polymérase thermo-résistante qui ne peut fonctionner qu'en présence des amorces, di-désoxy nucléotide phosphate et Tampons contenant des ions Mg ++.
- Hybridation des amorces avec les fragments d'ADN étudiés suivie d'une élongation dans le sens 5'- 3'.

***L'intérêt de l'immunologie :**

En dehors de l'intérêt diagnostique, les résultats sérologiques sont utiles dans le domaine thérapeutique.

a- dans l'indication opératoire :

- Si une réponse immunologique est objectivée par un nombre élevé de précipitine, cela signe très fréquemment un kyste compliqué, l'intervention chirurgicale doit être rapide [12].

- Une faible réponse immunologique associée à des calcifications radiologiques sont des arguments en faveur du vieillissement biologique du kyste permettant de différer la sanction chirurgicale.

b- Dans la surveillance postopératoire :

La surveillance des tests sérologiques permet d'objectiver :

- Une ascension de ces taux dans les suites opératoires, maximum un mois après l'intervention, puis le nombre des précipitines décroît lentement pour atteindre un minimum un an après environ.

- Toute persistance de la positivité après un an et surtout toute réapparition d'une sérologie positive croissante, signe soit l'apparition d'une Echinococcose secondaire, soit l'existence d'une hydatidose multiple méconnue

X-DIAGNOSTIC DIFFERENTIEL : [80]

Les principaux diagnostics différentiels des kystes hydatiques de rein, en dehors des autres affections kystiques du rein, sont les kystes et pseudo kystes extra parenchymateux, les lésions vasculaires pseudo kystiques, certaines lésions infectieuses, et les tumeurs kystiques.

1 – Kyste simple de rein :

Les kystes rénaux simples sont de loin les plus fréquents. Ce sont des kystes bénins, qui ont un excellent pronostic.

Le kyste simple prend habituellement naissance dans le cortex, plus rarement dans la médullaire. La forme typique est corticale, sous-capsulaire, et uni loculée. Le kyste simple peut donc avoir un développement uniquement exoréal. Sa dimension varie de quelques millimètres à plus de 10 cm. La présence de plusieurs kystes uni- ou bilatéraux n'est pas rare. La paroi du kyste est fine et translucide. Certains remaniements, tels qu'un épaissement de la paroi ou la présence de calcifications, peuvent être secondaires à des épisodes d'hémorragie ou d'infection du kyste.

Le plus souvent, les kystes ne sont pas symptomatiques. Ainsi, la grande majorité des kystes simples sont découverts fortuitement lors d'une échographie ou d'un scanner. Les kystes volumineux peuvent être à l'origine de douleurs abdominales ou lombaire. Le kyste peut comprimer la voie excrétrice et entraîner des coliques néphrétiques. Une douleur aiguë ou subaiguë doit également faire évoquer une rupture, une hémorragie ou une infection du kyste. La rupture du kyste dans la voie excrétrice se manifeste classiquement par une hématurie. La compression de la veine rénale par un kyste peut provoquer des œdèmes et une protéinurie. Enfin, exceptionnellement, les kystes rénaux sont à l'origine d'une hypertension artérielle secondaire à une ischémie rénale segmentaire par compression vasculaire. Le diagnostic repose sur l'imagerie.

2 – Kystes et pseudo kystes extra parenchymateux : kyste parapyélique et diverticule caliciel :

Le kyste parapyélique : est une lésion kystique intra sinusale et extra parenchymateuse d'origine lymphatique. Il se présente souvent comme une lésion kystique multiloculaire confinée au sinus, s'insinuant entre les cavités pyélocalicielles. Ces kystes se développent suite à une obstruction lymphatique. Les critères de bénignité d'un kyste parapyélique sont les mêmes que pour un kyste simple. Les complications sont rares, à type d'hémorragie ou de rupture [20].

Le diverticule caliciel : est une cavité tapissée d'un épithélium transitionnel communiquant avec un calice par un fin collet. D'origine inconnue, ces diverticules se développent le plus souvent au niveau du fornix d'un calice du pôle supérieur. Le plus souvent asymptomatiques, ils sont de découverte fortuite. Le diagnostic ne pose généralement pas de problème, sauf lorsqu'ils sont de grande taille ou infectés : leur aspect en TDM peut être alors en tout point identique à celui d'un kyste intra parenchymateux compliqué.

3 – Lésions vasculaires pseudo kystiques :

Un anévrisme de l'artère rénale peut prendre l'aspect d'une lésion liquidienne pédiculaire ou sinusale, souvent calcifiée. Le diagnostic repose sur la mise en évidence du flux en TDM ou en doppler.

Le faux anévrisme est une complication rare de la biopsie rénale. Il peut lui aussi prendre l'aspect d'un kyste.

4 – Abscès du rein :

L'abcès du rein peut poser un problème diagnostique avec un kyste banal ou une tumeur kystique. En effet, même dans un contexte infectieux, le rein peut être le siège de kystes. Certains signes néanmoins sont en faveur de l'abcès en échographie : une paroi épaisse, un contenu modérément échogène, la présence d'un sédiment ou de bulles gazeuses hyperéchogènes. En TDM, ses limites sont floues avec une néphrographie pâle en bordure. La densité du contenu est souvent supérieure à celle d'un kyste simple, mais elle peut être parfois hydrique et homogène. La présence d'une bulle est caractéristique d'une collection infectée.

5 – Tumeurs kystiques du rein :

Toute image kystique de type III ou IV de Bosniak est évocatrice d'un processus tumoral. En effet, les cancers du rein peuvent avoir un aspect kystique à l'imagerie dans 4 à 15 % des cas. Il s'agit habituellement d'un processus dégénératif au sein de la tumeur. Rarement, un kyste peut être le siège du développement d'une tumeur. Ces tumeurs rénales cystiques multiloculaires représentent une entité à part. Elles ont été décrites pour la première fois dans les années 1980 et moins de 300 cas ont été jusqu'à présent rapportés. La tumeur se développe dans la paroi ou les cloisons du kyste, et sa découverte est en général fortuite lors de l'analyse histologique d'une kystectomie. Elle peut parfois prendre l'aspect TDM d'un kyste de type IIF ou III. Le faible volume tumoral de ces lésions en fait des cancers de pronostic favorable, pouvant justifier une chirurgie partielle.

6 – tuberculose rénale :

En général, les calcifications sont dissemblables de celles de l'échinococcose rénale, ne posant pas de problème de diagnostic différentiel (absence de liseré, calcifications irrégulières nodulaires ou en motte) .

XI –Evolution :

L'évolution se fait toujours vers l'augmentation de volume de kyste hydatique, qui de la latence clinique devient symptomatique, parfois subit une involution calcique mais souvent il évolue vers les complications.

1– Hypertension artérielle :

Secondaire essentiellement à la compression de l'artère rénale et de ces branches soit l'ischémie du parenchyme rénal péri kystique. [22]

2– La rupture :

C'est la complication la plus redoutable. Elle se fait le plus souvent dans les voies excrétrices ; Elle peut se manifester par des coliques néphrétiques, une pyélonéphrite aiguë et/ou une hydaturie. Cette rupture peut s'accompagner d'un choc anaphylactique.

La rupture dans l'atmosphère péri-rénale, le tube digestif, la veine cave inférieure, la plèvre ou les bronches est rare mais possible [51].

SURRACO [50] rapporte 2 cas de kystes rompus dans les bronches par l'intermédiaire de la plèvre.

NICAISE [35] rapporte des cas de rupture dans le tube digestifs.

ROBBANA [52] rapporte un cas de rupture dans le duodénum

3- L'infection :

Elle peut se voir même sans rupture du kyste. Le kyste à liquide clair va alors se transformer en kyste hydatique suppuré à liquide louche et purulent. Dans ce cas la péri néphrite s'accroît ainsi que le processus de calcification, d'où des difficultés opératoires. [81]

4- La destruction du parenchyme rénal :

Au cours de la croissance, le KHR va comprimer et laminer le parenchyme rénal, aboutissant à une destruction partielle du rein, la fonction rénale restant cependant longtemps conservée. Le rein peut cependant être totalement détruit notamment dans les kystes de siège hilair où la compression des voies excrétrices s'ajoute au laminage du parenchyme par le parasite. [81]

5- La calcification :

La calcification est fréquente dans les kystes hydatiques du rein. Elle intéresse toutes ou une partie de la paroi du KH. Elle débute par la paroi interne de l'adventice, puis la membrane cuticulaire ; c'est une réaction de défense du parenchyme rénal contre le développement parasitaire avec réduction de la cavité kystique, mais le kyste reste fertile.

La péri néphrite s'accroît de façon concomitante favorisant l'infection et la lithiase par la même occasion. [22]

6 - La compression des organes de voisinage :

Elle est due à l'augmentation de volume du KH et la péri néphrite associée. Les Organes intéressés sont le diaphragme et le foie en haut, le colon transverse et l'angle colique gauche en bas, la rate en dedans, le duodénum et même la veine cave inférieure. [22]

7-Le choc anaphylactique :

Rare, voire exceptionnel. Secondaire à la rupture de KHR.

8-La lithiase de l'appareil urinaire :

Il peut s'agir de lithiase rénale ou vésicale en rapport avec des vésicules hydatiques calcifiées [62] ou en rapport avec la stase consécutive à la compression de la voie excrétrice.

XII -TRAITEMENT :

1- MOYENS :

1-1-Abstention thérapeutique :

Vu le risque évolutif du KHR et les complications possibles, l'abstention thérapeutique doit être exceptionnel. Et ne doit être envisageable que pour les KHR de type V, complètement calcifiés et avec sérologie négative selon certains auteurs [52] alors que pour certains d'autres (Jean-François HETET, Sébastien VINCENDEAU ...) [22] l'abstention pourrait s'adresser au sujet âgé, porteur d'un kyste asymptomatique, de petite taille, non évolutif, avec un faible taux d'immunoglobuline spécifique. La surveillance doit être rapprochée, environ tous les 6 mois.

1-2 : traitement médical :

La mortalité, en absence du traitement, reste inférieure à 10%, mais la morbidité reste très importante vue les complications possibles (destruction du rein, rupture accidentelle du kyste ...). Et très supérieure à la morbidité chirurgicale. Le traitement médical par albendazole (10 à 15 mg/kg/j, par cycles de 28 jours, avec arrêt de 2 semaines entre les cycles, 3 cycles

suffisant en général) présentant une toxicité hématologique et surtout hépatique non négligeable (20% des cas), serait insuffisamment curatif utilisé seul [22]. L'albendazole peut cependant constituer une alternative thérapeutique en cas d'hydatidose non opérable, ou à titre prophylactique encadrant un geste chirurgical, afin de prévenir les récurrences.

Le Mebendazole peut être utilisé. Il est administré à la dose de 50mg/kg/jour. Il présente des taux plasmatiques faibles à cause de sa mauvaise absorption digestive. Il entraîne une toxicité hépatique, hématologique et rénale quand il est prescrit à des fortes doses

- Indications : [54]

Le traitement médical est indiqué :

- En traitement préopératoire dans le but d'obtenir un ramollissement de la paroi du kyste et une diminution de la pression intra kystique afin de faciliter l'exérèse chirurgicale des kystes.
- En traitement post opératoire, lorsque le risque d'inoculation secondaire est grand.
- En encadrement chimiothérapique du drainage percutané pour diagnostic ou thérapeutique (PAIR).
- En traitement chimiothérapique chez les patients ne pouvant pas bénéficier de la chirurgie (patient inopérable ou porteurs de kystes multiples).

- Posologie :

- Voie orale :

Le traitement habituellement administré en cures de 28 jours séparées d'interruption de 14 jours.

Aucun élément ne permet d'affirmer la nécessité d'un traitement discontinu notamment sur le plan de la tolérance, par rapport à un traitement en continu. Donc il peut être administré dans les formes disséminées et chez l'immunodéprimé.

Le kyste hydatique du rein (à propos de 15 cas)

Patient de plus de 60 kg : l'albendazole est administré à la dose de 800 mg par jour, soit un comprimé à 400mg 2 fois par jour.

Patient de moins de 60kg : la dose quotidienne est recommandée est de 15mg/kg à répartir en deux prises par jour.

- Traitement préopératoire :

2 cures de 28 jours de traitement préopératoire sont recommandées, mais les données ne permettent pas de déterminer la durée optimale du traitement.

- Traitement post opératoire :

. Si traitement pré opératoire court (<14 jours), du fait d'une intervention chirurgicale urgente, 2 cures minimum de 28 jours sont recommandées.

. Si l'intervention a révélé des kystes vivants ou en cas de rupture de kyste ou de libération de liquide de kyste hydatique durant l'intervention, 2 cures minimum de 28 jours sont recommandées en post opératoire.

. Encadrement chimiothérapique du drainage percutané à but diagnostique ou thérapeutique : le traitement sera instauré entre 6 heures et 4 jours avant la ponction et poursuivi 1 mois après la ponction.

. Chimiothérapie chez les patients ne pouvant pas bénéficier de la chirurgie :

La durée de traitement n'est pas clairement établie, elle est en moyenne de 3 à 6 mois, elle peut dans certains cas se poursuivre de 6 mois à 1 an.

1-3 : PONCTION PERCUTANEE :

La place de la ponction percutanée reste à discuter, et fait l'objet de polémiques. Etant donné les risques de manifestations allergiques graves (3%) et de dissémination intra et /ou

rétro péritonéale des vésicules filles(6%), elle ne devrait être proposée qu'à visée diagnostique selon certains ,dans les cas ou la sérologie n'est pas concluante .d'autres utilisent l'aspiration per- cutanée associé à l'instillation d'un parasiticide , décrite initialement et validée pour les localisations hépatiques , dans un but thérapeutique sous couvert d'une prophylaxie médicale (albendazole). Et pour d'autres, la ponction devrait être formellement proscrite en raison du risque anaphylactique potentiel et imprévisible. [22].

Kohlhaufi [77] a fait une méta analyse des différentes séries européennes publiées entre 1983 et 1993, incluant 104 cas de kyste hydatiques traités par drainage percutané sous guidage échographique. D'après cette revue de la littérature, aucun patient n'a développé de complication sévère.

Une expérimentation entreprise chez le mouton en Tunisie a démontré la possibilité d'un traitement radical par ponction aspiration du liquide, injection du produit scolicide (sérum salé hypertonique, ou alcool absolu) puis réaspiration, soit à l'aiguille, soit à l'aide d'un cathéter. La concentration du liquide injecté dans le kyste doit être Supérieure à 20 %, moyennant quoi le kyste peut être stérilisé.

Sur le plan diagnostique, en dehors de la présence de scolex ou de fragments de parasites dans le liquide, on peut doser le sodium et le chlore, dont les valeurs sont inférieures aux valeurs sériques (respectivement 130 et 87 mEq/l), et le potassium, dont les valeurs sont plus élevées (5,9 mEq/l).

Ces valeurs permettent notamment de distinguer les kystes hydatiques d'autres kystes non Parasitaires(30).

Le diagnostic peut être cytologique par l'aspiration du contenu du kyste qui doit être complète, à la recherche de scolex.

Dans tous les cas, le drainage d'un kyste hydatique par un cathéter queue-de-cochon de 5 F à 8,3 F, mis en place par la technique du trocart ou de Seldinger, doit aboutir à l'évacuation complète de la cavité, l'aspiration de fragments de membrane, puis à l'opacification de la cavité pour éliminer avec certitude une communication avec les voies biliaires. Enfin, la cavité doit être

irriguée avec une solution de peroxyde d'hydrogène à 10 %, de sérum salé hypertonique, ou de sérum salé Hypertonique associé à du cétrimide à 0,5 %.

Le drainage percutané d'un kyste hydatique reste une alternative exceptionnelle au Traitement chirurgical qui est la règle. Dans l'état actuel de la technique, le traitement par ponction aspiration-injection-ré aspiration ou drainage du kyste hydatique doit être réservé à des patients non opérables ou présentant des kystes hydatiques multiples, pour lesquels le risque opératoire est trop Important [55].

1-4 : Traitement chirurgical :

Le traitement du KHR est le plus souvent chirurgical. Il doit préserver au mieux le tissu rénal fonctionnel [22, 29, 30, 32] .le but de l'intervention n'est pas seulement l'évacuation ou l'ablation du kyste, mais aussi l'ablation de membrane proligère qui se trouve collé sur la face interne du kyste et la destruction des vésicules filles.

Le traitement du kyste hydatique du rein se conçoit en cinq étapes :

- La voie d'abord.
- La stérilisation du kyste.
- Le traitement proprement dit « conservateur ou radical »
- Le traitement de la cavité résiduelle.
- Le drainage rénal dans les cas où le traitement a été chirurgical.

Quelle que soit la méthode chirurgicale choisie, elle doit répondre à 2 objectifs [79]

- Stérilisation et ablation du parasite
- Suppression de la cavité résiduelle

a-Anesthésie et règles générales :

L'anesthésie générale est la règle.

b-Voies d'abord :

Doit être extra péritonéale, extra-pleurale, sauf en Cas de traitement simultané d'autres localisations hépatiques ou Pulmonaires notamment. La lombotomie est donc la règle.

L'objectif de cette position est d'ouvrir les espaces intercostaux inférieurs et l'espace entre dernière cote et crête iliaque.

.Décubitus latéral, jambe la plus basse fléchie et cuisse fléchie, membre inférieur le plus haut étendu sur l'autre.

. Membres inférieurs abaissés par l'angulation de la table au niveau de la crête iliaque et un Baillot accentue l'ouverture des espaces.

.Rachis cervical et dorsal aligné.

. Le membre supérieur le plus haut repose sur un support coudé, en légère flexion et abduction < 90°.

. Voie veineuse et SPO2 sur le membre supérieur le plus bas, creux axillaire dégagé.

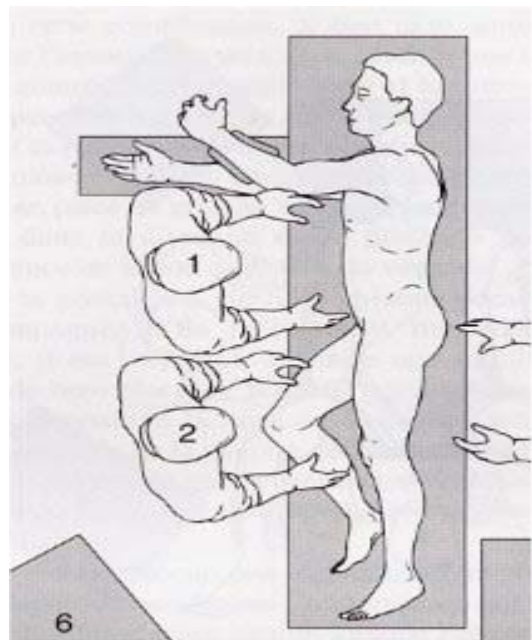
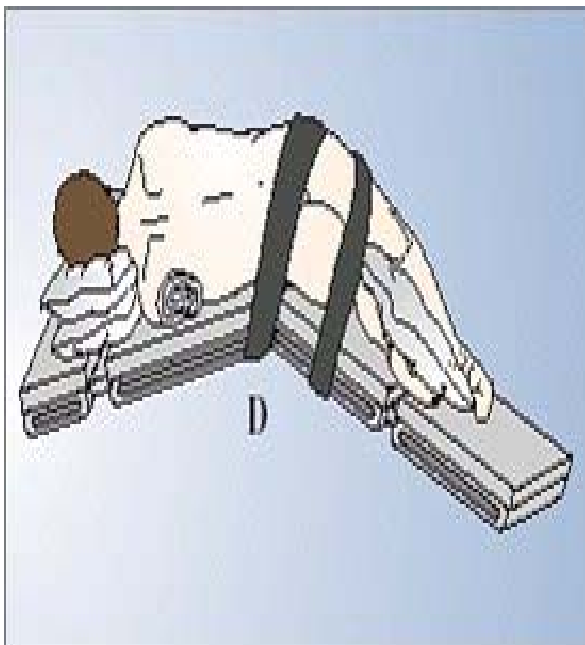


Figure38, 39 : position de lombotomie

Le kyste hydatique du rein (à propos de 15 cas)

* la voie médiane est justifiée en cas de localisation péritonéale associée [29, 42,32] en cas de kyste volumineux à développement antérieur [21] ou pour certaines équipes [1, 29, 32] lorsque les 2 reins sont touchés.

* la thoraco -phréno-laparotomie passant par le 10^{ème} ou 9^{ème} espace intercostal droit.

* la lombotomie postérieure verticale en cas de cyphose lombaire.

* l'incision sous costale.

Le choix reste discuté selon les auteurs :

La voie abdominale est préconisée, selon Guedj [69], elle permet une libération des adhérences aux organes de voisinages, la protection des gros vaisseaux et du pédicule rénal et aussi l'extériorisation du gros rein libéré de sa gangue de péri néphrite.

CHAMLOUF [70] opte pour l'incision médiane ou l'incision de FEY car elle permet la libération, l'extériorisation du kyste et le contrôle du pédicule rénal. Alors que la majorité des auteurs, dont ZMERLI [51], BENCHEKROUN [7] préfèrent la lombotomie qui reste la voie de référence car il n'y a pas d'ouverture du Péritoine.

Tableau XI : les voies d'abords utilisées par différents auteurs.

Auteurs	Voie lombaire	Voie antérieure
Idrissi [78]	59,42%	40,57%
Zmerli [51]	96,06%	3,93%
Ameur [32]	88,23%	11,76%
Fekak [21]	71,11%	28,88%

c-Stérilisation :

L'indispensable stérilisation du parasite et la protection du champ opératoire sont obtenus par l'utilisation d'un scolicide : formol à 2%, sérum salé hypertonique ou eau oxygénée à 0,1%.

En raison de sa toxicité tissulaire, le formol ne devrait plus être utilisé. Le sérum salé hypertonique expose quant à lui à un faible risque d'hypernatrémie.

L'eau oxygénée a fait la preuve in vitro et in vivo de son Efficacité et est parfaitement bien tolérée [56]. La technique consiste en une ponction-aspiration de tout le contenu kystique. L'évacuation du kyste doit être prudente : ponction au trocart, évacuation du liquide, injection de 10 à 15 cc d'eau oxygénée sans pression, et Répétition des cycles extraction-apport d'eau oxygénée jusqu'à évacuation complète du kyste. Il est préférable de disposer de deux aspirations. Cette évacuation prudente évite les risques potentiels que sont l'explosion accidentelle du kyste, l'embolie gazeuse et l'essaimage per-opératoire. Les champs opératoires doivent être imbibés d'eau oxygénée et les instruments régulièrement lavés [57].

d-Techniques chirurgicales :

Le traitement doit être le plus conservateur possible, d'où l'importance d'un bilan préopératoire morphologique précis. La voie d'abord doit être extra-péritonéale, extra-pleurale, sauf en cas de traitement simultané d'autres localisations, hépatiques ou pulmonaires notamment. La lombotomie est donc la règle, une voie antérieure pouvant s'avérer indispensable en présence d'une volumineuse lésion [58]. Les modalités chirurgicales possibles sont :

- **Les interventions conservatrices :**

***/ PERIKYSTECTOMIE PARTIELLE OU RESECTION DU DOME SAILLANT :**

Pour les Kystes simples, non calcifiés. Le traitement de la cavité résiduelle après évacuation du kyste est encore très discuté : ré-expansion Parenchymateuse rénale ne nécessitant aucun geste associé, le traitement de la cavité par omentoplastie nécessitant un abord trans-péritonéal [59,60].

Pour de nombreuses équipes, la Résection du dôme saillant reste la méthode chirurgicale de choix car est de réalisation simple et rapide, entraînant moins de complications postopératoires [32, 24, 61,62]. Elle consiste à emporter une partie plus ou moins grande du

kyste. Elle enlève la partie extériorisée superficielle et avasculaire du péri kyste. On se contente de ce geste lorsque les parois de la cavité résiduelle sont souples.

Des compressions imbibées de formol (2%) sont appliquées contre les parois de la cavité pendant quelques minutes [22,24, 51,61].

La résection du dôme saillant donne d'excellents résultats et permet une bonne ré expansion du parenchyme rénal [22,24, 51,61].

Ameur [32] a eu recours à cette technique chirurgicale dans 67,64% des cas.

Fekak [30] l'a rapporté chez 59,42% dans son étude.

Dans notre série, on a pratiqué 11 résections du dôme saillant.

❖ Problème de la cavité résiduelle :

En général, pour les localisations polaires, après la kystopérikyctomie la cavité résiduelle est cupuliforme, bordée par 2 valves rénales. Son traitement dépend de la surface restante, sa capacité à s'affaisser et à se combler sans risque de suppuration [32, 51]. On procède au rapprochement lâche de ces deux valves par 2 ou 3 points en U. une sonde de nétafon est laissée entre les deux valves pendant quelques jours [51] est laissée entre les 2 valves pendant quelques jours [42].

L'omentoplastie, une méthode qui consiste à combler la cavité résiduelle par l'épiploon à qui on a gardé la vascularisation. C'est est une technique simple qui permet de reconstruire les défauts du tissu mou, elle est largement utilisée dans la chirurgie du kyste hydatique du foie. Cette méthode a été utilisée au niveau rénal, elle nécessite un abord trans- péritonéal [42]

Parfois, c'est le cas des kystes développés au dépend d'une face rénale, les deux valves ne sont pas individualisables : la cavité est à fond plat. il est inutile d'y toucher [51].

Un drainage par un redan laissé au contact de la cavité est recommandé dans tous les cas [51].

❖ Problème de la fistule entre le K.H et la voie excrétrice :

Présente dans 15 à 30% des cas. Doit être systématiquement recherchée, au mieux par le test au bleu de méthylène. Son traitement dépend de la largeur de la communication et de l'aspect du périkyste. Si la fistule est minime et communique avec un calice, elle peut être fermée par des points séparés résorbables. Si la fistule est trop large, ou si le périkyste est scléreux, la fistule est cathétérisée et reliée à un drainage urinaire externe. Le drain sera alors enlevé au 10^{ème} jour post opératoire. La mise en place d'endoprothèse urétérale de type JJ peut être justifiée [32,42]

* / PERIKYSTECTOMIE TOTALE

Indiquée en cas de kyste à paroi épaissie ou calcifiée. Bien qu'idéale, elle n'est pas toujours possible en raison du risque hémorragique ou de communication avec la voie excrétrice [63].

Après la résection du péri kyste extériorisé. On procède à la discussion de l'adventice en passant dans le plan moyen entre la portion irrécupérable et la portion récupérable de l'adventice. On enlève la couche scléro-hyaline qui est la plus remaniée. La dissection doit se faire aux ciseaux à bouts ronds.

Ameur [32] a réalisé cette technique chez un seul malade soit dans 14,70% des cas.

Fekak [30] l'a rapporté chez 20,28%.

Dans notre série, aucun patient n'a pas bénéficié de cette modalité thérapeutique.

* / NEPHRECTOMIE PARTIELLE :

Devant une lésion douteuse, en cas de volumineux kyste [31] ou de kyste hydatiques multiples localisés à un pôle ou de kyste ayant détruit une partie du rein.

Elle passe en plein parenchyme rénal et supprime des néphrons sains [31]. Pour la plupart des équipes, la néphrectomie partielle paraît injustifiée.

Idrissi [78] l'a rapporté chez 4,34% des cas.

Dans notre travail, juste un seul malade qui a subi une néphrectomie Partielle vu la grande taille du kyste.

***/NEPHRECTOMIE TOTALE :**

Les principales indications de néphrectomie totale sont :

- En présence d'un rein détruit ou
- Une suppuration majeure ou d'un grand kyste à développement hilairé adhérent au pédicule rénal
- Echec d'un traitement conservateur pour l'apparition d'une suppuration post opératoire.

Un bilan radio-sérologique précis et complet est donc le principal élément d'épargne néphronique. [22,42, 51]

Le geste ne doit être réalisé qu'après vidange du kyste à cause du volume de la tuméfaction et les adhérences aux organes de voisinage qui rendent le traitement radical difficile, et il permet également de vérifier la qualité du parenchyme rénal.

La décision du traitement radical ne peut pas être prise qu'en préopératoire.

Dans la série de fekak [21] et idrissi [78], la néphrectomie est réalisée dans 15,95%

Dans notre série : la néphrectomie totale a été réalisée chez un seul patient chez qui un rein détruit a été constatée en peropératoire.

Tableau XII : les différentes techniques utilisées selon les auteurs.

Auteur	Nombre de cas	RDS	Périkystéctomie totale	Néphrectomie partielle	Néphrectomie totale
Hammodi [26]	25	60%	0	4%	36%
Idrissi [78]	69	59,42%	20,28 %	4,43%	15 ,95%
Zmerli [51]	178	75%	75%	0	25%
Ameur [32]	34	67,64%	14,70%	2,94%	17,64%
Gogus [83]	20	30%	30%	0	65%
Fekak [21]	90	59,42%	20, 28 %	4,34%	15,95%

Dans notre série, la résection du dome saillant est la technique du choix réalisée chez 11 patients (73,33) ce qui coïncide avec les résultats de la littérature.

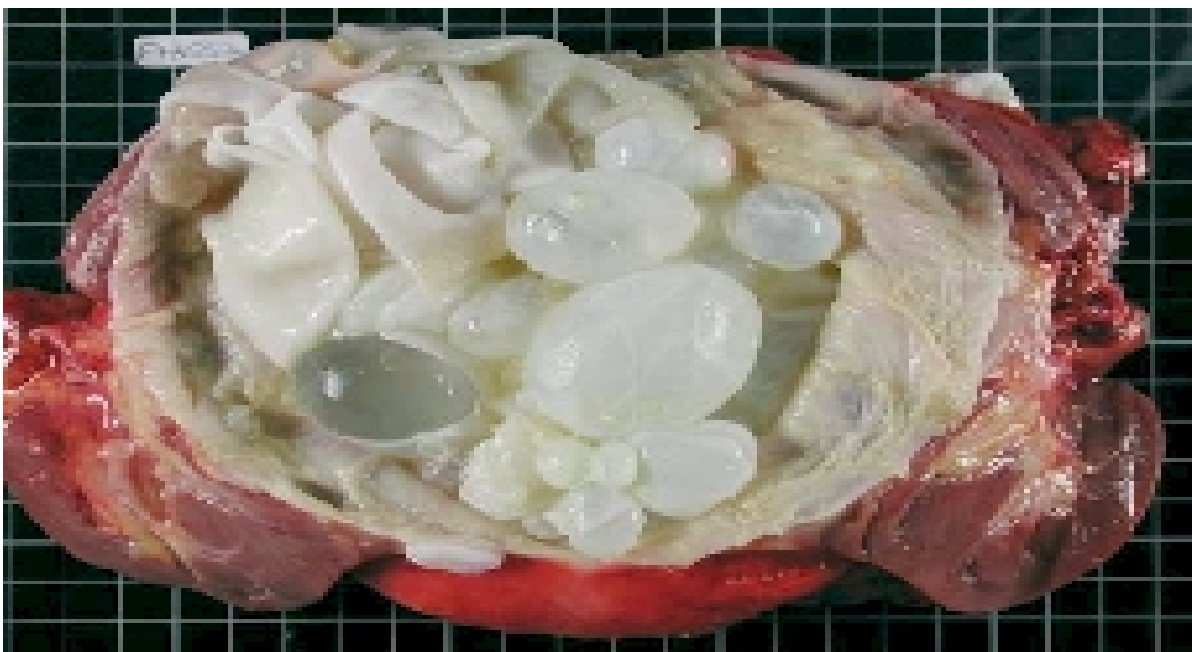

Figure 42 : Aspect macroscopique d'un kyste hydatique rénal de type III (présence de vésicules filles).

***Laparoscopie et KHR :**

Un progrès important a été réalisé dans la prise en charge de l'hydatidose grâce à l'avènement de nouveaux procédés thérapeutiques comme alternatives à la chirurgie conventionnelle dont la coelioscopie. Cette méthode largement effectuée au niveau hépatique offre des avantages certains : une faible morbidité, moins de douleurs postopératoires, courte période de convalescence et bons résultats esthétiques, sans majoration de risque d'essaimage ou de choc anaphylactique et un taux de récurrence de 0 à 9% [75]

XIII- Suites post opératoires

1-Morbidité :

- Fistule urinaire :

Présente dans 2 à 7 % des cas. Elle est secondaire à une fistule kysto-urinaire passée inaperçue ou récidivante. Elle évolue spontanément vers l'assèchement dans environ la moitié des cas. Dans le cas contraire, la mise en place d'une endoprothèse urétérale est nécessaire pour une durée de 8 à 10 jours [42].

-Suppuration de la cavité résiduelle :

Dans certaines séries, le taux de suppuration postopératoire atteint 8 %. Elle est le plus souvent traitée par maintien du drain pendant quelques semaines. En cas d'échec, un drainage chirurgical est nécessaire. [42].

-Récidive :

Elle est exceptionnelle. Les quelques cas rapportés sont des récidives pariétales

2- Surveillance post opératoire :

Vu son caractère récidivant une surveillance régulière au long cours durant plusieurs années s'impose. L'hydatidose est une affection non immunisante et le ré infestation est toujours possible.

- **La surveillance immédiate** : a pour but de détecter les complications opératoires précoces type fistules, suppuration pariétale ou de la cavité résiduelle, qui sont les plus fréquentes en matière de chirurgie de l'hydatidose abdominale.
- **Le suivi à moyen et à long terme** : des patients opérés est d'un intérêt considérable. Il vise essentiellement à déceler les récurrences nécessitant des ré interventions itératives [64].

Cette surveillance est basée sur l'examen clinique et surtout sur des critères radiologiques et immunologiques [64].

2-1- Critères radiologiques :

L'échographie abdominale doit être réalisée tous les 3 mois la première année, puis tous les 6 mois pendant les 2 années suivantes, et enfin tous les ans jusqu'à la 5^{ème} année [68]. L'image échographique des cavités résiduelles est en général de taille inférieure au kyste opéré. La densité est souvent voisine de celle de la graisse et la paroi est épaisse et non tendue. Elle permet de différencier un kyste évolutif d'une cavité résiduelle. L'aspect échographique de cette cavité est très variable, elle évolue selon 4 formes [65] :

- Evolution favorable vers la disparition complète.
Réduction progressive et comblement.
Evolution vers l'image cicatricielle.
Complication infectieuse et / ou hémorragique.

Ces différents stades évolutifs dépendent du type de kyste, de sa taille, du nombre de kystes, du type d'intervention et du siège.

La récurrence hydatique est observée en général après 6 mois, c'est l'intérêt d'un contrôle post opératoire immédiat de référence. L'échotomographie est souvent gênée par les remaniements de la fibrose post opératoire. Les aspects échographiques post opératoires immédiats et tardifs ne sont pas encore codifiés. Une étude faite par des auteurs tunisiens a permis de proposer une classification en 4 stades :

- Stade I : restitution-integrum.
- Stade II : image cicatricielle.
- Stade III : cavité résiduelle simple ou compliquée.
- Stade IV : kyste hydatique résiduel et/ou calcifié.

Cette échographie doit être faite tous les ans pendant les deux premières années. Il y a des formes d'interprétation difficile, c'est l'intérêt d'un contrôle biologique avec titrages antigéniques. La radiographie du thorax de contrôle garde un intérêt dans le suivi post opératoire lointain, un contrôle par an est justifié afin de dépister une localisation pulmonaire.

2-2- Critères immunologiques


La sérologie hydatique garde son intérêt dans la surveillance postopératoire. En effet, elle permet d'apprécier l'efficacité du traitement. La sérologie doit reposer préférentiellement sur deux techniques complémentaires, l'une qualitative et l'autre quantitative.

Habituellement, le taux des anticorps s'élève nettement dans les semaines qui suivent l'intervention atteignant un taux maximum au bout de 2 mois, puis décroît pour se négative en 18 à 24 mois après l'acte chirurgical [65].

Donc, après une intervention chirurgicale pour hydatidose, il convient de pratiquer un contrôle sérologique tous les trois mois pendant les deux premières années, puis tous les six mois. Si au bout de la cinquième année du postopératoire, le bilan persiste négatif, la surveillance peut être arrêtée. La persistance d'un taux élevé d'anticorps est en faveur d'un kyste hydatique oublié et leur ré ascension est en faveur d'une récurrence, situation fréquente lors d'un traitement conservateur [66]. En cas de discordance clinique, échographique et sérologique, l'examen tomodensitométrique doit être demandé. En effet, cet examen est plus performant que

l'échographie dans l'exploration des petites masses kystiques abdominales ou pelviennes, notamment après opacification du tube digestif [67].

Cette stratégie de surveillance se heurte au non coopération des patients qui ont souvent des niveaux socio-économiques modestes. Pour cela, nous insistons sur l'importance de l'information et de la sensibilisation des patients et sur l'intérêt du suivi à long terme vu le risque potentiel de récurrence hydatique.



PROPHYLAXIE

La prophylaxie de l'hydatidose est primordiale, elle doit consister en une lutte de masse, surtout dans les pays endémiques. Ce programme est basé sur la coopération des services vétérinaires et de santé publique, avec l'établissement d'un programme spécial d'éducation sanitaire.

I. MESURES INDIVIDUELLES : [2]

Ces mesures sont du ressort de chaque individu pour assurer sa propre protection et celle de sa famille. Elles peuvent se résumer comme suit :

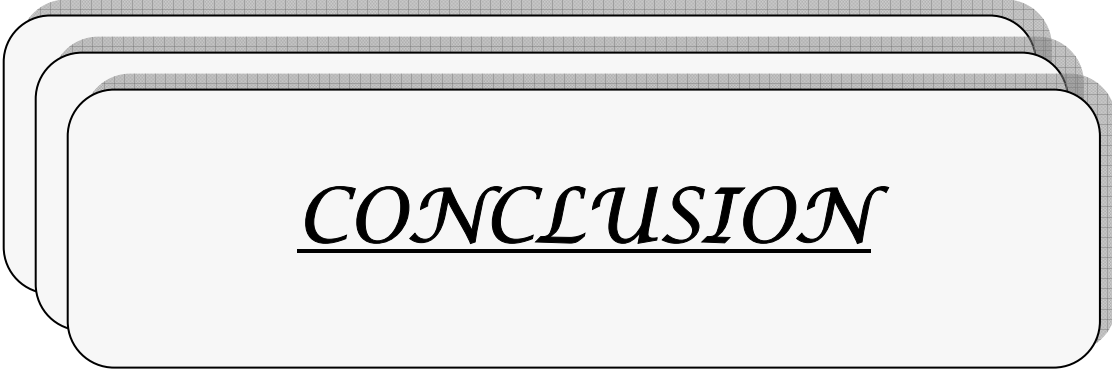
- éviter le contact avec des chiens ;
- éviter d'être léché par un chien aux mains ou au visage ;
- faire surveiller les chiens à propriétaires par des vétérinaires pour des traitements vermifuges ;
- ne jamais oublier de bien se laver les mains après un contact avec un chien
- apprendre surtout aux enfants à se laver systématiquement les mains après avoir joué avec des chiens ou touché des ustensiles ou autres objets souillés par des chiens ;
- laver soigneusement avec eau javellisée les légumes destinés à être mangés crus (III à IV gouttes par litre d'eau);
- détruire les viscères infestés de ténia échinocoque ;
- empêcher les chiens de se nourrir des viscères infestés par le ténia échinocoque ;
- écarter les chiens des habitations et des potagers ;
- éviter que les chiens ne lèchent les assiettes et les plats ;

II. MESURES COLLECTIVES : [2]

Ces mesures visent avant tout à interrompre le cycle entre l'hôte définitif et les hôtes intermédiaires.

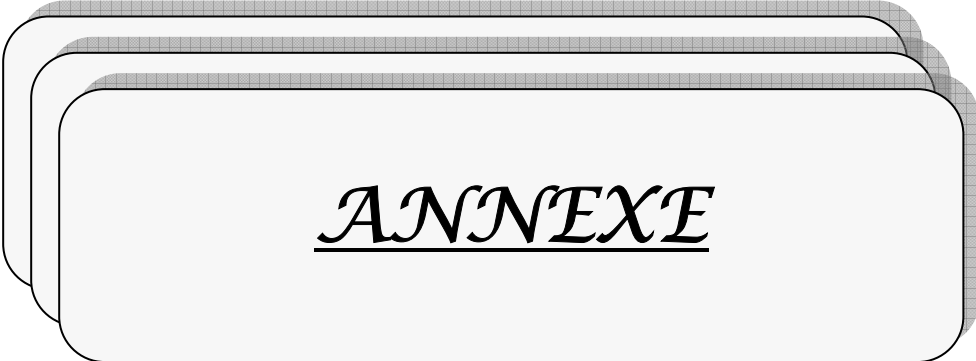
Il s'agit de tous les aspects liés à la lutte contre les chiens errants ainsi que le contrôle de l'abattage du bétail pour la consommation de viandes. Les principales mesures sont :

- améliorer les conditions de l'abattage réglementé (abattoirs et tueries en milieu rural);
- renforcer le contrôle vétérinaire des viandes en milieu rural ;
- lutter contre l'abattage clandestin ;
- ne jamais donner directement aux chiens, les organes des hôtes intermédiaires contenant des kystes ;
- interdire l'accès des chiens aux abattoirs ;
- lutter contre les chiens errants ;
- procéder à l'élimination des organes infestés selon les techniques recommandées pour empêcher les chiens ou les animaux sauvages de les manger ;
- soumettre tous les chiens à propriétaire à un traitement vermifuge, au praziquantel, tous les six mois et ne pas leur donner à manger de la viande crue ni les laisser manger les déchets provenant d'animaux tués pour leur viande ;
- renforcer l'arsenal juridique réglementant les lieux et conditions d'abattage et de contrôle sanitaire.



CONCLUSION

L'hydatidose rénale est une parasitose rare qui sévit à l'état endémique au Maroc. Le diagnostic se fait généralement au stade des complications, la compression et la fistulisation dans les voies excrétrices. Les signes cliniques sont variables et sans spécificité. Le diagnostic est essentiellement radiologique : échographie, TDM, voire une IRM dans les cas difficiles. L'apport et la biologie est modeste en raison de sa non spécificité et de son inconstance. Cette démarche rigoureuse permet d'établir un diagnostic de présomption, un bilan morphologique préopératoire précis, et de rechercher d'autres localisations associées. L'établissement d'un diagnostic préopératoire permettra de prévenir les complications spécifiques de cette chirurgie, en particulier la dissémination et le choc anaphylactique, en utilisant une voie extra-péritonéale et un parasiticide efficace et bien toléré comme l'eau oxygénée. Il permettra ainsi de réaliser une chirurgie conservatrice à type de périkystectomie partielle ou totale, évitant ainsi une néphrectomie inutile.



ANNEXE

KYSTE ATIQUE DE REIN : a propos de 15 cas

Fiche d'exploitation

Nom :

Prénom :.....

Age :.....

NE :.....

Sexe : F G

Région : urbaine rurale province :.....

Conditions socio économiques :

Niveau socio économique : élevé moyen bas

Profession :

Contact avec les chiens : oui non

Contact avec les moutons : oui non

Antécédents

Terrain d'immunodépression : oui non

kyste hydatique hépatique : oui non

kyste hydatique pulmonaire : oui non

Autres localisations : oui non

Autres antécédents :.....

La clinique :

Lombalgie oui non

Colique néphrétique oui non

Douleur abdominale oui non

Pollakiurie oui non



RESUMES

Résumé :

Introduction: La maladie hydatique sévit à l'état endémique dans certains pays où elle pose un véritable problème de santé publique au Maroc. Aucun organe n'est épargné. Le kyste hydatique de rein est relativement rare. Et se place en 3eme position, après celui de foie et de poumon. Il constitue 2 à 3% de localisation viscéral.

Matériels et méthodes : Notre série porte sur 15 cas colligés en 6 ans (2004 et 2010) à l'hôpital militaire Avicenne- Marrakech

Résultats : l'âge moyen de découverte est de 56,13%, avec une prédominance masculine. la symptomatologie est souvent parlante (lombalgies dans 60%) et parfois spécifique (hydaturie dans 6,6%), la sérologie hydatique est positive dans 6,6% .le type 2 ,3 et 4 sont les plus fréquentes. Le traitement est surtout chirurgical. la résection de dôme saillant reste le traitement de référence. Les suites post opératoires restent simples.

Le but de notre étude est d'étudier le profil épidémiologique, aspect clinique, radiologique et thérapeutique de kyste hydatique de rein.

Les mots clés : Rein, Kyste hydatique, Epidémiologie, Clinique, Sérologie

Summary:

Introduction: Hydatid disease is rampant endemic in some countries where it is a real public health problem in Morocco. No organ is spared. The hydatid cyst of kidney is relatively rare. And is placed in 3rd position, after the times and lung. It constitutes 2–3% of visceral localization.

Materials and Methods: Our series focuses on 15 cases collected in 6 years (2004 and 2010) to the Military Hospital, Marrakech

Results: The average age of discovery is 56.13%, with a predominance masculine. The symptoms are often talking (low back pain in 60%) and sometimes specific (in hydaturie 6.6%), hydatid serology is positive in 66%. Type 2, 3 and 4 are the most common. The treatment is especially surgical. The resection of the protruding dome remains the reference treatment. The post-operative stay simple.

The aim of our study is to investigate the epidemiological, clinical, radiological and treatment of hydatid cyst of kidney.

Key words: Kidney, hydatid cyst, Epidemiology, clinical, serological

ملخص

يعيش المرض العداري حالة توطن في بلادنا نظرا لكونه يطرح مشكلا أساسيا للصحة العمومية ، الكيس العداري في الكلي نادر يأتي في المرتبة الثالثة بعد أكياس عدارية الكبد و الرئة . هدف هذه الدراسة هو نقل حالة أكياس عدارية الكلي التي تم الاهتمام بها بمصلحة المسالك البولية ، ومراجعة من خلال استعراض الأدبيات للخصيات السريرية ، البيولوجية، لإشعاعية لهذا المرض والأساليب العلاجية الممكنة.

يتعلق الأمر بدراسة تراجعية ل 15 حالة كيس عداري للكلى، أختيرت بمصلحة المسالك البولية بالمركز الإستشفائي العسكري ابن سينا بمراكش ، خلال فترة 6 سنوات ما بين 2004 و 2011. معدل سنهم 13،56 سنة، و يتراوح عمرهم بين 33 و 72 سنة . يعتبر الوجود أهم الأعراض السريرية للمرض : ألم قطني (60%) ، مخص كلوي (6،6%)، كتلة (13،33%)، بيلة عدارية ((6،6%). بالنسبة لتحديد الأمصال العدرية ؛ كانت النتيجة إيجابية في 6،6% حالة أظهر تخطيط الصدى المنجز لجميع المرضى أن الأنماط 2، 3، 4 هم أكثر شيوعا. و قد تأكدنا من التشخيص بواسطة المفراس البطني (كانير) لذا 9 مرضى العلاج يعتمد خاصة على الجراحة وخاصة تقنية قطع لقبة البارزة التي أجريت عند 10 مرضى لتطور كان إيجابيا بالنسبة لكل المرضى، يعتبر الكيس العداري للكلي مرض تعفني نادر؛ معالجته المرجعية هي الجراحة (قطع القبة البارزة

الكلمات الأساسية كلية - كيس عداري - علم الوباء - خصيات سريرية - أمصال.



REFERENCES

1-A. Beddouch, M. Ait houssa, S.Alkandry, M.Lazrek.

Le kyste hydatique rénal à propos de 22cas.

2-Lutte contre hydatidose. échinococcose, guide de l'activité de lutte.

3- I.kamaoui, M.Maroufi.

Localisations inhabituelles du kyste hydatique (foie, poumon exclus)

4-H.Ennouali, J.elfenni, M .Mahi, S.Chaour.

Kyste hydatique de rein à propos de 40 cas.

J Maroc Urol 2008 ; 11 : 9-13

5-J.CUKIER, J.M DUBERNARD, D.GRASSET

Atlas de chirurgie urologique. Tome I. MASSON 1991

6-LAHLAIDI .

Application anatomo – chirurgicale de l'abdomen, paroi de l'abdomen, système

Digestif, système urogénitale Volume II Année 1986

7- BENCHEKROUN .A, FAIK .M, ESSKALLI .N, LAKRISSA .A, ABAKKAT.M, HACHIMI.M,

MARZOUK .M, ADFELJ, Le kyste hydatique du rein a propos de 36 observations.

ACTA UROLOG Belgica .Vol 55 ; 1987 ; 4

8-CAPRON. A, VERNES. A, BIEGUET J,

Le diagnostic immun-électrophoretique de l'hydatidose,

KHF SIMEP ed Lyon; 1966:27-40.

9 - DUCKESTER, M.

Fréquence du kyste hydatique au Maroc.

Maroc médical 1924

10- GHARBI. H, HASSINE. W, DUPUCH. K,

L'apport de l'échographie dans la pathologie hydatique du foie de l'enfant à propos de 42 cas J

RADIO 1980; (61): 323 - 327

11- GOLVAN. VJ,

Elément de la parasitologie médicale .

Flammarion: 123 141

12- LAHBABI.

Kyste hydatique au Maroc Maroc Médical 1959: 126 - 169.

13- Pierre Aubry,

Hydatidose ou Kyste hydatique, actualité 2007.
Médecine tropicale.

14- Denis Gallot,

Chirurgien, Hôpital Rothschild, Paris, Médecins sans Frontières.
Histoire naturelle et traitement chirurgical du kyste hydatique de foie.

15-COUDERT. J, AMBROISE THOMASE. P, PELISSIER. G, GOINARD. P,

Nouveau traitement médical du kyste hydatique Lyon chir.
1965 : 908-910

16 -HOUIN .R, FLISSER. A, LIANCE. M,

Cestodes larvaires ; cestodoses larvaires.
EMC maladies infectieuses 8-511-1994.

17- Constantine poulios. Echinococcal disease of the urinary tract: review of the management of 7 cases.

Journal of urology Vol 145: 924- 927 May 1991

18- DUMON. H, QUILICI. M, VERVLOET. D.

La maladie hydatique : parasitologie épidémiologie et prophylaxie
RP Aug 1978 28(37): 2827 - 2833

19- AMAR. GANIER J, FARAJ.A, TAOBANE.H, AOUAM. H, OURERA. H,

Kyste hydatique rétro péritonéal isolé : à propos de 2 cas.
PROG UROLO 1983; 147-1529.

20- HERTTIER .h, PAVRE. JP, OUSOFF. MP, SELLES. M ,

Kyste hydatique du rein fissuré dans le bassinnet associé à une lithiase à propos d'un cas.
J UROLO 1988; 94(5,6) :295 - 297.

21- H.Fekak, S.Bennani, R.Rabii, M.H.Mezzour, A.Debbagh, A.Joual

Kyste hydatique du rein : à propos de 90 cas.
Annales d'urologie 37(2003)85-89.

22 -Kyste hydatique de rein :

diagnostic de présomption et implication thérapeutiques ; progrès en urologie (2004),
14,427-432.

23- RTIMI.

Kyste hydatique du rein à propos de 8 cas.

J UROL 1972 ; 70 : 343 – 361

24-BENCHEKROUN. A, LACKER .R, SOUMANA. A, FAIK. M, MARZOUK .M, FARIH. MI, BELHNACH .I,

Kyste hydatique du rein : à propos de 45 cas Annales urolo 33 ; 1999:19-24

25- ATAKAN I.H., PEKINDIL G., ALAGOL B., INCI O. :

A new cause of curvilinear renal calcification: calcified hydocalycosis. Eur.

J. Radiol., 2000; 36 : 16-19.

26-HAMMOUDI F., HARTANI M. :

Imagerie du kyste hydatique du rein.

Réflexions à propos de 35 cas. J. Radiol. (Paris), 1989 ; 70 : 549-555

27-AKHAN O., USTUNSOZ B., SOMUNCU I., OZMEN M., ONER A.,ALEMDAROGLU A., BESIM A.

Percutaneous renal hydatid cyst treatment: long-term results. Abdom.

Imaging, 1998 ; 23 : 209-213.

28- DRAOUI.D,

Kyste hydatique rénal. Acta urologica Belgica

Vol 55 ; 1987 : 511 – 521

29- Amrani *,1, H. Zerhouni, F.F. Ben abdallâh, R. Belkacem, O. Outarahout.

Le kyste hydatique du rein chez l'enfant : à propos de 6 cas.

Annales d'urologie 37 (2003) 8-12

30- H. Fekak *, S. Bennani, R. Rabii, M.H. Mezzour,A. Debbagh, A. Joual, M. El Mrini.

Kyste hydatique du rein : à propos de 90 cas.

Annales d'urologie 37 (2003) 85-89

31- S. Sallami, M. Chelif, S. Ben Rhouma,Y. Noura, K. Noura, A. Horchani.

Kyste hydatique rénal : quel est l'apport de la nouvelle classification internationale :A propos de 61 cas.

Journée française de radiologie 2006.

32- Ahmed AMEUR , Mohamed LEZREK , Hassan BOUMDIN , Driss TOUITI , Mohamed ABBAR , Amoqrane BEDDOUCH.

Le kyste hydatique du rein. Traitement à propos de 34 cas.

Progress en Urologie (2002), 12, 409-414.

33- JAVIER C. ANGULO, MANUEL SANCHEZ-CHAF'ADO, ALFONSO DIEGO, JOSE ESCRIBANO, JUAN C.

TAMAYO AND LOPE MARTIN. RENAL ECHINOCOCCOSIS: CLINICAL STUDY OF' 34 CASES.
Vol. 157, 787- 794, March 1997

34- I.Thabet, I.Hasni,H.Jemni, w.Gamouane, A.Youssef, W.Hajlaoui,K.Tlili.

Imagerie de kyste hydatique de rein à propos de 41 cas.
journal française de radiologie 2005.

35- A. BEDDOUCH, M. AIT HOUSSA, S. ALKANDRY, M. LAZREK, D. DRAOUI.

LE KYSTE HYDATIQUE RENAL: A PROPOS DE 22 CAS.
Médecine du Maghreb 1995 n° 53.

36- Salma Bellil, Faten Limaiem, Khadija Bellil, Ines Chelly, Amina Mekni, Slim Haouet, Nidhameddine Kchir, Moncef Zitouna .

PROFIL ÉPIDÉMIOLOGIQUE DESCRIPTIF DES KYSTES HYDATIQUES EXTRA PULMONAIRES : A propos d'une série tunisienne de 265 cas.
La tunisie Medicale - 2009 ; Vol 87 (n°02) : 123 - 126.

37- N. FREDJ, R. SAIDI, M. TOUFFAHI, S. FARHANE, I.H. MBAREK, C. HAFSA, M. GOLLI, H. SAAD

Africain Journal of Urology 2007; 13(2):157-164.
KYSTE HYDATIQUE DU REIN: A PROPOS DE 49 CAS.

38- M.F. TAZI, S. MELLAS, M.J. EL FASSI, M.H. FARIH.

LE KYSTE HYDATIQUE DU REIN FISTULISE DANS LES VOIES URINAIRES, PRISE EN CHARGE DIAGNOSTIQUE ET THERAPEUTIQUE (A PROPOS DE NEUF CAS).
J Maroc Urol 2009 ; 13 : 19-22

39- H. EN-NOUALI1, J. EL FENNI1, M. MAHI1, S. CHAOUIR1, T. AMIL1,A. HANINE1, M. BENAMEUR1, M. GHADOUANE2.

KYSTE HYDATIQUE DU REIN (A PROPOS DE 40 CAS).
J Maroc Urol 2008 ; 11 : 9-13.

40- S. LEZAR, S. BENNIS, A. ADIL, R. KADIRI.

IMAGERIE DU KYSTE HYDATIQUE DU REIN A PROPOS DE 15 CAS.
J Maroc Urol 2006 ; 3 : 15-17

41- BEN CHEHIDA Farid MD1.

CLASSIFICATION ECHOGRAPHIQUE DU KYSTE HYDATIQUE.
Service de Radiologie Hôpital d'Enfants deTunis.

42- H. Ketata and M.

Peyromaure. Kyste hydatique du rein .annales d'urologie ;Volume 38,issue 6, December 2004, Pages 259- 265.

43-O. Héléron , E. Dekeyser a, S. Merran b, A. Vieillefond c, A. Méjean d, J.-M.

Correas. Kyste « solitaire » du rein.
Classification des masses kystiques en imagerie.

44- Katherine S. Warren, Jonathan McFarlane.

The Bosniak classification of renal cystic masses.britich journal of urology international.volume95, issue 7,pages 939- 942,may 2005.

45- N Hindman, MA Bosniak -

Radiology, 2004 - radiology.rsna.org. Evaluation of Cystic Renal Masses: Comparison of CT and MR Imaging by Using the Bosniak Classification System1.

46- Fadoua HLILI.

Les complications du kyste hydatique (à propos de 75 cas).
Thèse à marrakech.

47- HAKAMI F., TOURNEUR G., DAHER N., DAHMANI F., DEVOLDERE G., ABOURACHID H. :

Kyste hydatique du rein. Apport de l'imagerie.
Prog. Urol., 1993 ; 3 : 61-65.

48- KALOVIDOURIS A., GOULIAMOS A., VLACHOS L ., PAPAPOPOULOS A., VOROS D., PENTEA S., PAPAVALIIOU C. :

MRI of abdominal hydatid disease. Abdom. Imaging, 1994 ; 19 : 489-494.

49- VON SINNER W.N., HELLSTROM M., KAGEVI I., NORLEN B.J. :

Hydatid disease of the urinary tract.
J. Urol., 1993 ; 149 : 577-580.

50-SURRACO. LA,

Kyste hydatique des voies urinaires, kyste rénal .
Paris (MOLINE) 1954

51- ZMERLI.S, AYED.M, ARKAM.B,

Kyste hydatique du rein J UROL 1980, 86 ; 7 : 519-526

52-ROSSINGOL JF, MAISONNEUVE. H,

Albendazol; a new concept in the control intestinal helmenthiasis Gastro enterol.
Clin bio! 1984; 8: 569 – 576

53- KHALIFA. S, RAIS .S, BENHMIDA. S, FORTID. B, BOUKER. T,

Le kyste hydatique du rein : pour un traitement conservateur

54- agence de médicaments ; commission de la transparence : avis de la commission
5 novembre 1997)

55-D Matter A Gangi.

Ponctions thérapeutiques percutanées.

Traité de Radiodiagnostic IV – Appareil digestif : 33-680-A-15 (1991)

56 – DJILALI G. :

L'eau oxygénée dans la chirurgie du kyste hydatique.

Presse Méd. (Paris), 1986 ; 15 : 1688-1689

57- ABI F., EL FARES F., KAIZ D., BOUDIZI A. :

Les localisations inhabituelles du kyste hydatique : à propos de 40 cas.

J. Chir. (Paris), 1989 ; 126 : 307-312.

58- SCHOENEICH G., HEIMBACH D., BUSZELLO H., MULLER S.C.:

Isolated echinococcal cyst of the kidney.

Case report and review of the literature. Scand.

J. Urol. Nephrol., 1997; 31: 95-98.

59- BENJELLOUN S., ELMRINI M. :

Le kyste hydatique du rein (à propos de 45 cas).

Prog. Urol., 1993 ; 3 : 209-215

60- BEYRIBEY S., CETINKAYA M., ADSAN O., COSKUN F., OZTURK B.:

Treatment of renal hydatid disease by pedicled omentoplasty.

J. Urol., 1995; 154: 25-27.

61- HORCHANI A., NOUIRA Y., KBAIER I., ATTYAOUI F., ZRIBI A.S.:

Hydatid cyst of the kidney: a report of 147 controlled cases.

Eur. Urol., 2000 ; 38 : 461-467

62- ZMERLI S., AYED M., HORCHANI A., CHAMI I., EL OUAQDI M., BEN SLAMA M.R.:

Hydatid cyst of the kidney: diagnosis and treatment.

World J. Surg., 2001 ; 25 : 68-74.

63- PANUEL M., GOLDSTEIN P., DEVRED P., GUYS J.M., FAURE F., GARNIER J.M. :

Kyste hydatique du rein de l'enfant. Pédiat.

(Paris), 1992 ; 47 :779-783.

64- ENNABLI E, ZAROUCHE A, HACHAICHI A.

Les kystes hydatiques du foie ouverts dans les voies biliaires. Attitudes thérapeutiques.

Sem Hôp Paris 1986;62:2173-80.

65- Kyste hydatique du foie. CHARGUI Abderrahmane. Blog spot. Com.

66- BOUZIDI A and CHEHAB F.

Traitement chirurgical des fistules biliokystiques d'origine hydatique. À propos de 83 cas Chir 1997;134:114-118

67- DAALI M, FAKIR Y, HSSAIDA R, HAJJI A et HDA A.

Les kystes hydatiques du foie rompus dans les voies biliaires à propos de 64 cas Ann.

Chir, 2001 ; 126 : 242-5.

68-GALINDO R LARAKI A BARTAL MA propos du traitement chirurgical de fistule bilio-pleuro-bronchique d'origine hydatique Ann. Chir. Thoracic. Cardio vx, 1975 ; 14 : 147- 9

69-GUEDJ. P, MORVAN. F, ATSA MENA, SOLSSO A ,

Le kyste hydatique du rein : à propos de 26 cas

J CHIR (Paris) 1970 Sept 1, 100 ; n°33 : 179 —212

70- CHAMLOUF. Le kyste hydatique du rein ; réflexion à propos de 25 cas .

ANN UROLO 1981 15 ; 5 :355 - 356

71 -MZALIR BAHLOUL. A, WALI. M, BAATI .S, MHIRI .N, BEYROUTI. MI,

Kyste hydatique du rein à propos de 18 cas.

Ann Urolo 1995 ; 29 n° 3: 143 - 149

72- CHAMI .I, HOUJNAH. H, ZEMRLI .S,

Place de l'échographie dans l'exploration des masses rénales à propos de 65cas .

J UROLO1980; 88:577 - 585.

73–perdrosa.I, Saiz.A, Arrazola.j , Perdoa.C.S

Hydatid disease: radiologic and pathologic features and complications.
Radiographics.2000; 20:795–817.

74– Dumon.H, Quillici.M

La maladie hydatique : parasitologie, épidémiologie et prophylaxie.
Rev Prat. 1978 ;28 :2827–2834.

75– guiltante.F , D’acapito.F, Vellone.M, Giovannini.I, Nuzzo.G

Risk of laparoscopic fenestration of liver cysts.
Surg.Endosc.2003;17:1735–1738

76–Enrico Brunetta, Peter Kern , Dominique Angèle Vuittonc, Writing Panel for the WHO–IWGE2
Acta tropica 114 (2010)1–16

Expert consensus for the diagnosis and treatment of cystic and alveolar echinococcosis in humans.

journal homepage: www.elsevier.com/locate/actatropica

77– kohlhauf.M.

Percutaneous ultrasound guided fine needle puncture of parasitic liver cysts: risks and benefits.
Ultra–schall. Med.1995; 16:218–223

78–Idrissi.S .

Kyste hydatique du rein : à propos de 69 cas
Thèse med année : 1998 ;n° :292. Casablanca

79– M. FAÏK, A. HALHAL, M. OUDANANE, K. HOUSNI, M. AHALAT, S. BAROUDI, A. TOUNSI

Place de la résection du dôme saillant dans le traitement du kyste hydatique du foie, Médecin du
Maghreb 1997 n°66

80 – N.–B. Delongchamps and M. Peyromaure .

Affections kystiques du rein ,Cystic disease of the kidney Annales d'Urologie .
Volume 40, Issue 1, February 2006, Pages 1–14

81 : benslama.R ,EL Atat.R , Sfaxi.M, bouzouita.A , Ben hassine.L , chebli.M.

La prise en charge de kyste hydatique comliqué du rein
Communication orale .AFU 2005

82 : kyste hydatique de rein, fès.

83: c. gogus , SAFAK Mut

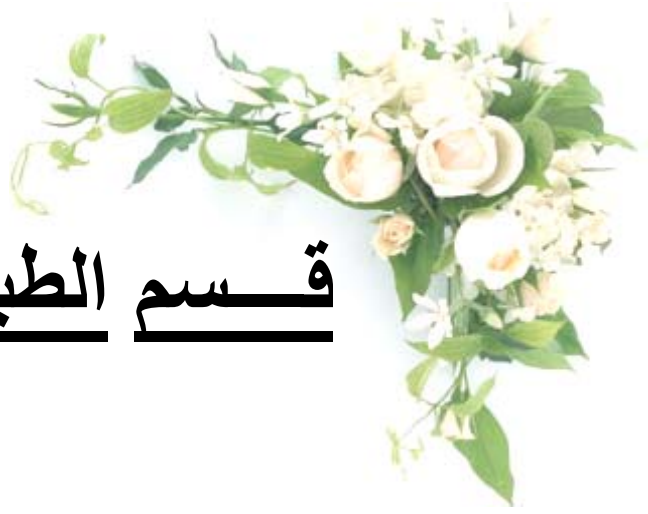Isolated rénal hydatidosis : experience with 20 cases.

Department of Urology, Ankara University, School of Medicine, Ankara, TURQUIE

84 – S.Lrhazi, I.Sarf

These Kyste hydatique du rein : A propos de 8 cas chez 7 patients. Marrakech.

قسم الطبيب





الكيس العداري للكلي بصدد 15 حالة

الأطروحة

قدمت ونوقشت علانية يوم .../.../2011

من طرف

الآنسة الزهراء السعدي

المزداة في 27 يونيو 1984 بآيت عميرة

لنيل شهادة الدكتوراه في الطب

الكلمات الأساسية:

كلية - كيس عداري - علم الوباء - خاصيات سريرية
أشعة - أمصال - العلاج

اللجنة

الرئيس	السيد	أ. صرف
المشرف	السيد	أستاذ في جراحة المسالك البولية د. تويتي
الحكام	السيد	أستاذ في جراحة المسالك البولية س. م. مودوني
	السيد	أستاذ في جراحة المسالك البولية ز. دحمي
	السيد	أستاذ مبرز في جراحة المسالك البولية ع. عاشور
		أستاذ في الجراحة العامة