



UNIVERSITE CADI AYYAD

FACULTE DE MEDECINE ET DEPHARMACIE

MARRAKECH

Année 2012

Thèse N° 18

Profil épidémiologique des métastases cérébrales : expérience du service de neurochirurgie CHU Mohamed VI Marrakech

1 THESE

PRESENTEE ET SOUTENUE PUBLIQUEMENT LE2012

PAR

Mme. Fatima PRATIC

Née le 05 février 1986 à Biougra


POUR L'OBTENTION DU DOCTORAT EN MEDECINE

MOTS-CLES :

METASTASES CEREBRALES - CHIRURGIE - RADIOTHERAPIE - RADIOCHIRURGIE -
CHIMIOOTHERAPIE

JURY

M.	A. AIT BENALI Professeur de Neurochirurgie	PRESIDENT
M.	M. LMEJJATI Professeur agrégé de Neurochirurgie	} JUGES
M.	H. GHANNANE Professeur agrégé de Neurochirurgie	
M.	A. TAHRI JOUTEI HASSANI Professeur agrégé de Radiothérapie	
Mme.	N. CHERIF IDRISSE EL GANOUNI Professeur agrégée de Radiologie	



Au moment d'être admis à devenir membre de la profession médicale, je m'engage solennellement à consacrer ma vie au service de l'humanité.

Je traiterai mes maîtres avec le respect et la reconnaissance qui leur sont dus.

Je pratiquerai ma profession avec conscience et dignité. La santé de mes malades sera mon premier but.

Je ne trahirai pas les secrets qui me seront confiés.

Je maintiendrai par tous les moyens en mon pouvoir l'honneur et les nobles traditions de la profession médicale.

Les médecins seront mes frères.

Aucune considération de religion, de nationalité, de race, aucune considération politique et sociale, ne s'interposera entre mon devoir et mon patient.

Je maintiendrai strictement le respect de la vie humaine dès sa conception.

Même sous la menace, je n'userai pas mes connaissances médicales d'une façon contraire aux lois de l'humanité.

Je m'y engage librement et sur mon honneur.

Déclaration Genève, 1948.

**Liste des
Enseignants de la Faculté de
Médecine et de Pharmacie
Marrakech**

UNIVERSITE CADI AYYAD
FACULTE DE MEDECINE ET DE PHARMACIE
MARRAKECH

Doyen Honoraire

: Pr. Badie-Azzamann MEHADJI

ADMINISTRATION

Doyen

: Pr. Abdelhaq ALAOUI YAZIDI

Vice doyen à la recherche

: Pr. Badia BELAABIDIA

Vice doyen aux affaires pédagogiques

: Pr. Ag Zakaria DAHAMI

Secrétaire Général

: Mr. Azzeddine EL HOUDAIGUI

PROFESSEURS D'ENSEIGNEMENT SUPERIEUR

ABOUSSAD	Abdelmounaim	Néonatalogie
AMAL	Said	Dermatologie
ASMOUKI	Hamid	Gynécologie – Obstétrique A
ASRI	Fatima	Psychiatrie
AIT BENALI	Said	Neurochirurgie
ALAOUI YAZIDI	Abdelhaq	Pneumo-phtisiologie
BENELKHAIAT BENOMAR	Ridouan	Chirurgie – Générale

Profil épidémiologique des métastases cérébrales

BELAABIDIA	Badia	Anatomie-Pathologique
BOUMZEBRA	Drissi	Chirurgie Cardiovasculaire
BOUSKRAOUI	Mohammed	Pédiatrie A
CHABAA	Laila	Biochimie
CHOULLI	Mohamed Khaled	Neuropharmacologie
ESSAADOUNI	Lamiaa	Médecine Interne
FIKRY	Tarik	Traumatologie- Orthopédie A
FINECH	Benasser	Chirurgie – Générale
KISSANI	Najib	Neurologie
KRATI	Khadija	Gastro-Entérologie
LATIFI	Mohamed	Traumato – Orthopédie B
MOUDOUNI	Said mohammed	Urologie
MOUTAOUAKIL	Abdeljalil	Ophtalmologie
OUSEHAL	Ahmed	Radiologie
RAJI	Abdelaziz	Oto-Rhino-Laryngologie
SARF	Ismail	Urologie
SBIHI	Mohamed	Pédiatrie B
SOUMMANI	Abderraouf	Gynécologie-Obstétrique A

PROFESSEURS AGREGES

ABOULFALAH	Abderrahim	Gynécologie – Obstétrique B
------------	------------	-----------------------------

Profil épidémiologique des métastases cérébrales

AIT SAB	Imane	Pédiatrie B
AKHDARI	Nadia	Dermatologie
CHELLAK	Saliha	Biochimie-chimie (Militaire)
DAHAMI	Zakaria	Urologie
EL FEZZAZI	Redouane	Chirurgie Pédiatrique
EL HATTAOUI	Mustapha	Cardiologie
ELFIKRI	Abdelghani	Radiologie (Militaire)
ETTALBI	Saloua	Chirurgie – Réparatrice et plastique
GHANNANE	Houssine	Neurochirurgie
LMEJJATI	Mohamed	Neurochirurgie
LOUZI	Abdelouahed	Chirurgie générale
LRHEZZIOUI	Jawad	Neurochirurgie(Militaire)
MAHMAL	Lahoucine	Hématologie clinique
MANSOURI	Nadia	Chirurgie maxillo-faciale Et stomatologie
NAJEB	Youssef	Traumato - Orthopédie B
OULAD SAIAD	Mohamed	Chirurgie pédiatrique
SAIDI	Halim	Traumato - Orthopédie A
SAMKAOUI	Mohamed Abdenasser	Anesthésie- Réanimation
TAHRI JOUTEI HASSANI	Ali	Radiothérapie
YOUNOUS	Saïd	Anesthésie-Réanimation

PROFESSEURS ASSISTANTS

ABKARI	Imad	Traumatologie-orthopédie B
ABOU EL HASSAN	Taoufik	Anesthésie - réanimation

Profil épidémiologique des métastases cérébrales

ABOUSSAIR	Nisrine	Génétique
ADALI	Imane	Psychiatrie
ADALI	Nawal	Neurologie
ADERDOUR	Lahcen	Oto-Rhino-Laryngologie
ADMOU	Brahim	Immunologie
AGHOUTANE	El Mouhtadi	Chirurgie – pédiatrique
AISSAOUI	Younes	Anesthésie Reanimation (Militaire)
AIT BENKADDOUR	Yassir	Gynécologie – Obstétrique A
AIT ESSI	Fouad	Traumatologie-orthopédie B
ALAOUI	Mustapha	Chirurgie Vasculaire périphérique (Militaire)
ALJ	Soumaya	Radiologie
AMINE	Mohamed	Epidémiologie - Clinique
AMRO	Lamyae	Pneumo - phtisiologie
ANIBA	Khalid	Neurochirurgie
ARSALANE	Lamiae	Microbiologie- Virologie (Militaire)
BAHA ALI	Tarik	Ophtalmologie
BAIZRI	Hicham	Endocrinologie et maladies métaboliques (Militaire)
BASRAOUI	Dounia	Radiologie
BASSIR	Ahlam	Gynécologie – Obstétrique B
BELBARAKA	Rhizlane	Oncologie Médicale

Profil épidémiologique des métastases cérébrales

BELKHOU	Ahlam	Rhumatologie
BEN DRISS	Laila	Cardiologie (Militaire)
BENCHAMKHA	Yassine	Chirurgie réparatrice et plastique
BENHADDOU	Rajaa	Ophtalmologie
BENHIMA	Mohamed Amine	Traumatologie-orthopédie B
BENJILALI	Laila	Médecine interne
BENZAROUEL	Dounia	Cardiologie
BOUCHENTOUF	Rachid	Pneumo-phtisiologie (Militaire)
BOUKHANNI	Lahcen	Gynécologie – Obstétrique B
BOURRAHOuat	Aicha	Pédiatrie
BOURROUS	Monir	Pédiatrie A
BSSIS	Mohammed Aziz	Biophysique
CHAFIK	Aziz	Chirurgie Thoracique (Militaire)
CHAFIK	Rachid	Traumatologie-orthopédie A
CHERIF IDRISSE EL GANOUNI	Najat	Radiologie
DAROUASSI	Youssef	Oto-Rhino – Laryngologie (Militaire)
DIFFAA	Azeddine	Gastro - entérologie
DRAISS	Ghizlane	Pédiatrie A
EL ADIB	Ahmed rhassane	Anesthésie-Réanimation
EL AMRANI	Moulay Driss	Anatomie
EL ANSARI	Nawal	Endocrinologie et maladies métaboliques

Profil épidémiologique des métastases cérébrales

EL BARNI	Rachid	Chirurgie Générale (Militaire)
EL BOUCHTI	Imane	Rhumatologie
EL BOUIHI	Mohamed	Stomatologie et chirurgie maxillo faciale
EL HAOUATI	Rachid	Chirurgie Cardio Vasculaire
EL HAOURY	Hanane	Traumatologie-orthopédie A
EL HOUDZI	Jamila	Pédiatrie B
EL IDRISSI SLITINE	Nadia	Pédiatrie (Néonatalogie)
EL KARIMI	Saloua	Cardiologie
EL KHADER	Ahmed	Chirurgie Générale (Militaire)
EL KHAYARI	Mina	Réanimation médicale
EL MANSOURI	Fadoua	Anatomie – pathologique (Militaire)
EL MEHDI	Atmane	Radiologie
EL MGHARI TABIB	Ghizlane	Endocrinologie et maladies métaboliques
EL OMRANI	Abdelhamid	Radiothérapie
FADILI	Wafaa	Néphrologie
FAKHIR	Bouchra	Gynécologie – Obstétrique B
FAKHIR	Anass	Histologie -embryologie cytogénétique
FICHTALI	Karima	Gynécologie – Obstétrique B
HACHIMI	Abdelhamid	Réanimation médicale
HAJJI	Ibtissam	Ophtalmologie
HAOUACH	Khalil	Hématologie biologique

Profil épidémiologique des métastases cérébrales

HAROU	Karam	Gynécologie – Obstétrique A
HOCAR	Ouafa	Dermatologie
JALAL	Hicham	Radiologie
KADDOURI	Said	Médecine interne (Militaire)
KAMILI	El ouafi el aouni	Chirurgie – pédiatrique générale
KHALLOUKI	Mohammed	Anesthésie-Réanimation
KHOUCHANI	Mouna	Radiothérapie
KHOULALI IDRISSE	Khalid	Traumatologie-orthopédie (Militaire)
LAGHMARI	Mehdi	Neurochirurgie
LAKMICHI	Mohamed Amine	Urologie
LAKOUICHMI	Mohammed	Chirurgie maxillo faciale et Stomatologie (Militaire)
LAOUAD	Inas	Néphrologie
LOUHAB	Nissrine	Neurologie
MADHAR	Si Mohamed	Traumatologie-orthopédie A
MANOUDI	Fatiha	Psychiatrie
MAOULAININE	Fadlmrabihrabou	Pédiatrie (Néonatalogie)
MARGAD	Omar	Traumatologie – Orthopédie B
MATRANE	Aboubakr	Médecine Nucléaire
MOUAFFAK	Youssef	Anesthésie - Réanimation
MOUFID	Kamal	Urologie (Militaire)

Profil épidémiologique des métastases cérébrales

MSOUGGAR	Yassine	Chirurgie Thoracique
NARJIS	Youssef	Chirurgie générale
NEJMI	Hicham	Anesthésie - Réanimation
NOURI	Hassan	Oto-Rhino-Laryngologie
OUALI IDRISSE	Mariem	Radiologie
OUBAHA	Sofia	Physiologie
OUERIAGLI NABIH	Fadoua	Psychiatrie (Militaire)
QACIF	Hassan	Médecine Interne (Militaire)
QAMOUSS	Youssef	Anesthésie - Réanimation (Militaire)
RABBANI	Khalid	Chirurgie générale
RADA	Noureddine	Pédiatrie
RAIS	Hanane	Anatomie-Pathologie
ROCHDI	Youssef	Oto-Rhino-Laryngologie
SAMLANI	Zouhour	Gastro - entérologie
SORAA	Nabila	Microbiologie virologie
TASSI	Noura	Maladies Infectieuses
TAZI	Mohamed Illias	Hématologie clinique
ZAHLANE	Mouna	Médecine interne
ZAHLANE	Kawtar	Microbiologie virologie
ZAOUI	Sanaa	Pharmacologie
ZIADI	Amra	Anesthésie - Réanimation

ZOUGAGHI

Laila

Parasitologie –Mycologie



DEDICACES

A ma très chère mère

Aucun mot ne saurait exprimer mes sentiments envers une mère exceptionnelle dont j'ai la fierté d'être la fille.

Ton amour, ta tendresse, ta douceur et ta bonté sans limite ont remplis notre vie de bonheur.

Tu es pour nous un exemple de grand cœur, de sagesse et de noblesse. Que ce travail soit un hommage aux énormes sacrifices que tu t'es imposées afin d'assurer notre bien être, et que Dieu tout puissant, préserve ton sourire et t'assure une bonne santé et une longue vie.

A la mémoire de mon très cher père

Aucune dédicace ne saurait exprimer l'amour et le respect que j'ai pour toi, ni la gratitude pour les efforts que tu avais fournis pour mon éducation et ma formation.

Personne ne saurait combler ton absence dans ma vie et spécialement aujourd'hui. Mais sache que tu es toujours présents dans nos cœurs.

En ce jour, j'espère cher père, réaliser un de tes rêves.

Que Dieu tout puissant te procure Al Firdaws Al Aâla.

A mes très chers frères Saïd, M'bark, Abdollah et Youssef, et à mes très chères soeurs Khadija et Nezha

Aucun mot ne saurait exprimer mon amour pour vous, ainsi que ma gratitude pour les efforts que vous avez fournis au cours de mes études et bien avant !

Etre votre sœur est un honneur. Je vous remercie pour votre soutien et votre amour.

J'implore Dieu qu'il vous protège, vous apporte le bonheur et vous aide à réaliser vos vœux.

A la mémoire de mes très cher frères Mohamed et Ali

Mon amour et mon respect pour vous sont sans limite.

Tu étais pour moi, cher Mohamed, un exemple à suivre, ta sagesse et ta patience m'ont beaucoup inspirées.

Je vous dédie ce travail en témoignage de l'amour et du respect que j'ai pour vous.

Que Dieu tout puissant vous procure Al Firdaws Al Aâla.

A mes chers beaux frères Brahim et Hassan

A mes chères belles soeurs Mina et Hanane

*A mes chers neveux Ilias, Ayoub, Mouad, Adam, Akram,
Youness et Raid*

A mes chères nièces Loubna, Mariam, Imane, Ikram et Maria

A mes tantes et mes oncles

A mes cousins et cousines

A ma chère grande mère

A mon très cher époux Mohamed

Aucune dédicasse ne saurait exprimer mes sentiments et mon respect pour toi.

Tu m'as soutenu tout au long de ce travail, et tu as contribué par tes efforts à sa réalisation.

Merci énormément.

A ma très chère fillette Aya

Sans le savoir, ma bien aimée, tu as contribué, et déjà in utero, à la réalisation de ce travail.

Ton regard et ton sourire m'accompagnaient tout au long de ce travail.

Que Dieu tout puissant te protège et te procure bonne santé et bonheur.

A mes beaux parents, mon beau frère Houssaine et mes belles sœurs Fatima et Rachida

Que cette thèse soit pour vous le témoignage de mes sentiments les plus sincères et les plus affectueux. Je vous souhaite à tous une vie pleine de bonheur et de prospérité.

A toute la famille Moummad

A mes très chères amies : Touria, Wafaa, Hasna, Fatima, Houda, Nejwa, Jamila, Saadia, Naïma, Zehra, Imane, Salma, Fatine, Rabab, Fatiha, Hanane, Hind, Zineb, Fatma...

A toute l'équipe des internes du CHR Hassan II d'Agadir

A tous mes amies et collègues

Merci pour les bons moments passés ensemble, pour tous nos souvenirs. Que chacun trouve ici l'expression de mon profond attachement. Puisse Dieu nos assister dans nos projets et guider nos pas dans notre future vie professionnelle.

A tous mes enseignants DU PRIMAIRE, SECONDAIRE ET DE LA FACULTÉ DE MEDECINE DE MARRAKECH

A TOUS CEUX QUI ME SONT CHERS ET QUE JE N'AI PU CITER



REMERCIEMENTS

A notre maître et rapporteur de thèse Pr. Lmejjati

Nous sommes très touchés par l'honneur que vous nous avez fait en acceptant de nous confier ce travail. Vos qualités scientifiques et humaines ainsi que votre modestie nous ont profondément marqués et nous servent d'exemple. Vous nous avez à chaque fois réservés un accueil aimable et bienveillant. Nous vous remercions de votre patience, votre disponibilité, de vos encouragements et de vos précieux conseils dans la réalisation de ce travail. Veuillez accepter, cher maître, dans ce travail l'assurance de notre estime et notre profond respect.

A notre maître et président de jury Pr. Ait Benali

Vous nous avez fait un immense honneur et un grand privilège en acceptant aimablement la présidence de notre jury. Vos qualités professionnelles nous ont beaucoup marqués mais encore plus votre gentillesse et votre sympathie. Veuillez accepter, cher maître, dans ce travail nos sincères remerciements et toute la reconnaissance que nous vous témoignons.

A notre maître et juge de thèse Pr. Ghanane

Nous vous remercions de votre enseignement et de l'intérêt que vous avez porté à ce travail. Merci d'avoir accepté de juger notre travail. Nous vous exprimons notre reconnaissance pour

le meilleur accueil que vous nous avez réservé. Veuillez croire à l'expression de notre grande admiration et notre profond respect.

A notre maître et juge de thèse Pr. Tahri

Nous vous remercions de nous avoir honoré par votre présence. Vous avez accepté aimablement de juger cette thèse. Cet honneur nous touche infiniment et nous tenons à vous exprimer notre profonde reconnaissance. Soyez assuré de notre grand respect.

A notre maître et juge de thèse Pr. Cherif Idrissi El Ganouni

Nous vous remercions de l'intérêt que vous avez porté à ce travail. Merci d'avoir accepté de juger notre travail.

Nous vous exprimons notre reconnaissance pour le meilleur accueil que vous nous avez réservé. Veuillez croire à l'expression de notre grande admiration et notre profond respect.

A madame Khadija la major du service de neurochirurgie

A toute l'équipe du service de neurochirurgie

A toute l'équipe du service d'oncologie

*A TOUTE PERSONNE QUI DE PRES OU DE
LOIN
A CONTRIBUE A LA REALISATION
DE CE TRAVAIL*



ABREVIATION

ACE : antigène carcino-embryonnaire

ADK : adénocarcinome

ADP : adénopathie

AEG : altération de l'état général

BHE : barrière hémato-encéphalique

BPCO : bronchopneumopathie chronique obstructive

FCP : fosse cérébrale postérieure

FO : fond d'oeil

HTIC : hypertention intracrânienne

IRM : imagerie par résonance magnétique

LBA : liquide d'aspiration bronchique

LCR : liquide céphalorachidien

MC : métastase cérébrale

MS : médiane de survie

MTX : méthotrexate

NFS : numération formule sanguine

OPL : œdème périlésionnel

PDC : produit de contraste

PSA : antigène spécifique de prostate

rCBV : volume sanguin cérébral relatif

TCK : temps de céphaline kaolin

TDM : tomodensitométrie

TEP : tomographie par émission de positons

TP : taux de prothrombine



PLAN

INTRODUCTION	1
PATIENTS ET METHODES	3
I- PATIENTS	4
II- METHODES	4
RESULTATS	5
I- EPIDEMIOLOGIE	6
1- FREQUENCE.....	6
2- AGE.....	6
3- SEXE.....	6
4- ANTECEDENTS.....	7
5- CANCER PRIMITIF.....	8
6- DELAI METASTATIQUE.....	8
II- CLINIQUE	9
1- SYMPTOMATOLOGIE NEUROLOGIQUE.....	9
2- SYMPTOMATOLOGIE ASSOCIEE.....	10
III- EXAMENS PARACLINIQUES	11
1- BILAN DU DIAGNOSTIC DE LA MC.....	11
1-1- IMAGERIE CEREBRALE.....	11
a) NOMBRE DE LESIONS.....	11
b) LOCALISATION.....	11
c) TAILLE.....	12
d) DENSITE ET PRISE DE CONTRASTE.....	12
e) OEDEME PERILESIONNEL.....	13
f) EFFET DE MASSE.....	13
g) ENGAGEMENT.....	13
h) HYDROCEPHALIE.....	13
i) CALCIFICATIONS TUMORALES.....	13
j) ATTEINTE OSSEUSE.....	13
2- BILAN A LA RECHERCHE DU CANCER PRIMITIF.....	20
3- AUTRES BILANS.....	23
IV- ATTITUDE THERAPEUTIQUE	25
1- TRAITEMENT MEDICAL.....	25
1-1- TRAITEMENT ANTI-OEDEMATEUX.....	25
1-2- TRAITEMENT ANTI-EPILEPTIQUE.....	25
2- TRAITEMENT CHIRURGICAL.....	25
3- RADIOTHERAPIE.....	26
4- CHIMIOETHERAPIE.....	26
5- AUTRES.....	27
V- EVOLUTION POSTOPERATOIRE IMMEDIATE	27
VI- RESULTATS ANATOMOPATHOLOGIQUES	27
VII- EVOLUTION A LONG TERME	28

VIII- PRISE EN CHARGE DU NEOPLASME PRIMITIF.....	29
DISCUSSION.....	30
I- EPIDEMIOLOGIE.....	31
1- INCIDENCE DES MC.....	31
2- AGE.....	31
3- SEXE.....	32
4- CANCER PRIMITIF.....	32
5- DELAI METASTATIQUE.....	34
II- CLINIQUE.....	34
1- MODE DE DEBUT.....	34
2- PRESENTATION CLINIQUE.....	35
III- PARACLINIQUE.....	38
1- IRM CEREBRALE.....	39
2- TDM.....	41
3- BILAN DU PRIMITIF.....	48
IV- TRAITEMENT.....	48
1- TRAITEMENT MEDICAL.....	49
1-1- TRAITEMENT ANTI-OEDEMATEUX.....	49
1-2- TRAITEMENT ANTI-EPILEPTIQUE.....	50
2- CHIRURGIE.....	51
2-1- EXERESE CHIRURGICALE.....	51
2-2- BIOPSIE SIMPLE.....	55
3- RADIOTHERAPIE.....	56
3-1- RADIOTHERAPIE CONVENTIONNELLE.....	56
3-2- RADIOCHIRURGIE.....	57
3-3- CURITHERAPIE.....	60
4- CHIMIOTHERAPIE.....	61
5- AUTRES.....	62
VI- ANATOMOPATHOLOGIE.....	67
V- EVOLUTION ET PRONOSTIC.....	69
CONCLUSION.....	71
RESUMES.....	73
ANNEXES.....	78
BIBLIOGRAPHIE.....	83



INTRODUCTION

L'apparition des métastases au cours de l'évolution d'un processus néoplasique traduit l'incapacité de l'organisme à le contrôler.

Le foie et les poumons constituent le siège de prédilection des métastases vue leur rôle de filtre dans l'organisme, mais le cerveau peut également en être atteint.

En effet, 30% des cancers se compliquent de métastases cérébrales (MC). Elles sont très fréquentes, leur incidence connaît une progression régulière ces dernières années, du fait du progrès des techniques diagnostiques et de l'allongement de la survie des patients cancéreux grâce à un meilleur contrôle de la maladie systémique.

Leur diagnostic repose essentiellement sur l'imagerie cérébrale notamment l'imagerie par résonance magnétique, et l'histologie.

Le primitif pouvant être inconnu, doit être recherché par une enquête rigoureuse, avec une bonne analyse des données cliniques orientant le bilan paraclinique.

Une fois le diagnostic de métastases cérébrales établi, le choix du traitement tient compte de plusieurs paramètres, les plus importants concernent l'état général du malade, l'aspect unique ou multiple de la lésion cérébrale, sa topographie, l'histologie, l'existence d'autres localisations métastatiques extracérébrales et le traitement du cancer primitif.

Leur prise en charge a bénéficié de progrès thérapeutiques, se basant sur : la chirurgie, la radiothérapie conventionnelle, la radiochirurgie et la chimiothérapie.

Cependant, leur survenue fréquente dans un contexte d'évolution métastatique polyviscérale, pose des problèmes de prise en charge thérapeutiques aussi bien au neurochirurgien qu'au radiothérapeute.

Le pronostic demeure fâcheux, et le traitement n'est que palliatif.

Nous exposons dans notre travail, à partir de l'étude rétrospective de 30 cas de MC, et à la lumière des données de la littérature, les aspects histologiques, cliniques, radiologiques et évolutifs, ainsi que les problèmes thérapeutiques de ces MC.



PATIENTS & METHODES

I. Patients :

Notre travail est une étude rétrospective portant sur 30 cas de MC colligés au service de neurochirurgie CHU MOHAMED VI, sur une période allant de 2002 à 2010.

Ne sont considérés que les cas de MC confirmés histologiquement.

II. Méthodes :

Notre étude est basée sur la revue des dossiers médicaux du service de neurochirurgie et du service d'oncologie au CHU MOHAMED VI.

Les 30 dossiers cliniques revus dans cette série ne reflètent que l'activité de prise en charge de cette pathologie dans le service de neurochirurgie, plusieurs autres cas de MC sont adressés directement au service d'oncologie sans transiter dans notre service.

Une fiche d'exploitation préétablie (annexe 1) a été réalisée pour permettre le recueil des données épidémiologiques, cliniques, paracliniques, thérapeutiques et évolutives.



RESULTATS

I- Epidémiologie :

1- Fréquence :

Dans notre série, sur un total de 800 tumeurs cérébrales, nous avons relevé 30 cas de MC, soit une fréquence de 3,75%.

2- Age :

L'âge de nos patients varie entre 26 et 66 ans, avec un âge moyen de 51 ans et 06 mois. La tranche d'âge la plus touchée est située entre 50 et 60 ans représentant 50% des cas.

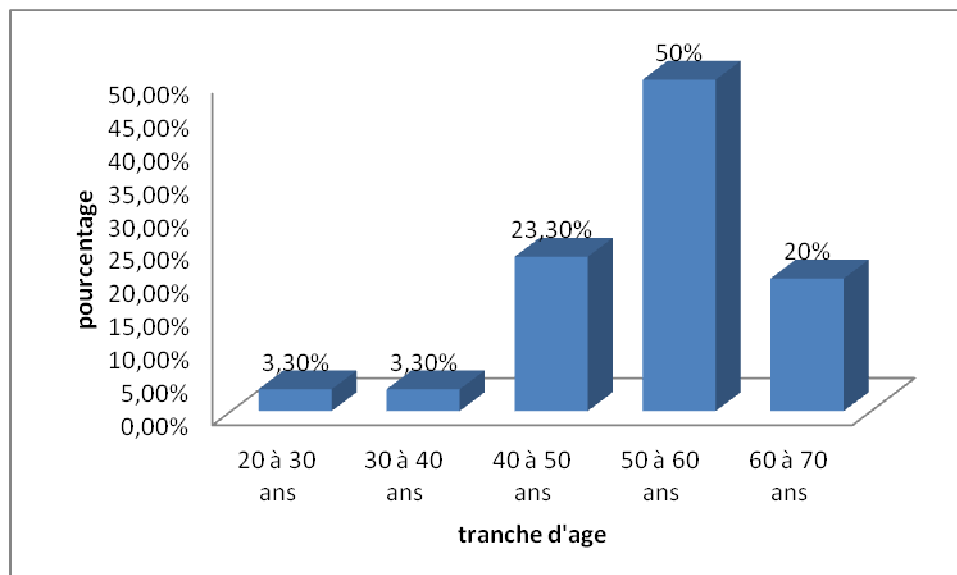


Figure 1 : Répartition des MC par tranche d'âge

3- Sexe :

Une prédominance du sexe masculin est notée dans notre série, avec 25 hommes (soit 83,3% des cas) et 05 femmes (soit 16,7% des cas).

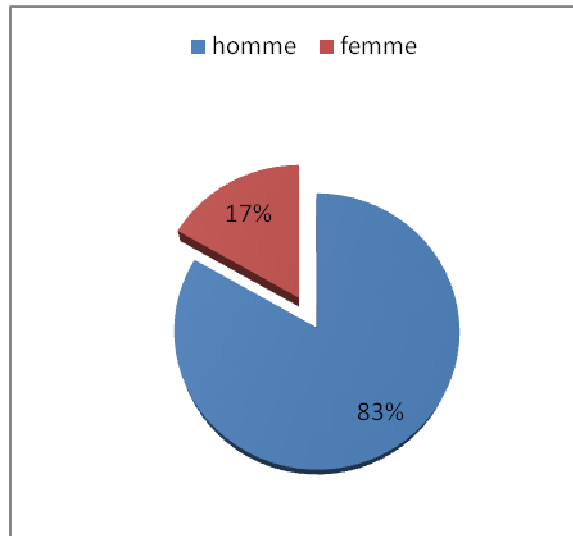


Figure 2 : Répartition des MC selon le sexe

4- Antécédents :

- Concernant les habitudes toxiques, elles ont été recherchées chez 18 patients :
 - 15 patients (soit 50% des cas) étaient tabagiques chroniques avec une consommation moyenne de 20,3 paquets /année.
 - 2 patients (soit 6,7% des cas) alcooliques occasionnels.
 - 2 patients (soit 6,7% des cas) cannabiques chroniques.
- Pour les antécédents médicaux :
 - 2 patients (soit 6,7% des cas) ont été suivis pour un cancer connu et diagnostiqué avant la survenue de la symptomatologie neurologique. Pour les 28 patients restants (soit 93,3% des cas), les MC étaient révélatrices d'un néoplasme jusque-là cliniquement latent.
 - Un patient avait un contage tuberculeux.
 - Une patiente était traitée pour tuberculose pulmonaire.
 - Un patient suivi pour broncho-pneumopathie chronique obstructive (BPCO).
 - Un patient suivi pour adénome de prostate.

Pour les antécédents chirurgicaux :

- 2 patientes mastectomisées (dans le cadre du traitement du néoplasme primitif).

- Une patiente cholécystectomisée.
- Un patient ayant eu une néphrectomie (comme traitement d'un abcès rénal).
- Un patient opéré pour une tumeur cérébrale d'origine gliale.
- Les antécédents familiaux n'ont pas relevé de cas de néoplasme ou autre pathologie particulière.

5- Cancer primitif :

Dans notre série, nous avons noté une prédominance du cancer broncho-pulmonaire (10 cas, soit 33,3%), suivi du cancer du sein (2 cas, soit 6,7%) et du cancer de prostate (1 cas, soit 3,3%), et enfin, chez 17 malades (soit 56,7% des cas) le primitif est resté inconnu.

Tableau I : Répartition selon le cancer primitif

Primitif	Nombre de cas	Pourcentage
broncho-pulmonaire	10	33,3
Sein	02	6,7
Prostate	01	3,3
Inconnu	17	56,7

6- Délai métastatique :

Le néoplasme primitif était diagnostiqué avant la survenue des MC chez seulement deux malades, les 28 restants (soit 93,3%) avaient présenté des MC révélatrices de néoplasme jusque-là latent.

Ces deux patientes avaient un cancer du sein :

- Chez la première malade, la dissémination cérébrale était survenue 03 ans après le traitement de son cancer.
- Pour la deuxième malade, les MC se sont révélées une année après le traitement du primitif.

II- Clinique :

1- Symptomatologie neurologique :

1-1. Syndrome d'hypertension intracrânienne (HTIC) :

Il avait constitué le mode de révélation le plus fréquent, présent chez 83,3% des cas (soit 25 patients).

Ce syndrome était incomplet dans la majorité des cas, dominé essentiellement par les céphalées qui étaient constantes.

Le fond d'œil (FO) n'a été réalisé que chez un seul malade, probablement du fait que les patients consultent relativement tard, dans un tableau d'HTIC associée à un syndrome déficitaire, et l'imagerie cérébrale est alors demandée d'emblée.

Chez ce malade, le FO avait montré un œdème papillaire avec hémorragie papillaire, stade IV au niveau des 2 yeux

1-2. Signes déficitaires :

Ils étaient présents chez 53,3% des cas (soit 16 malades), et se présentaient essentiellement sous forme de déficit hémicorporel complet (hémiplégie) et incomplet (hémiparésie).

1-3. Crises d'épilepsie :

Elles étaient constatées chez 10% des cas (soit 3 cas), et étaient de type généralisé.

1-4. Syndrome cérébelleux :

Il était observé chez 23,3% des cas (soit 7 patients) ; il est l'apanage des métastases de la fosse cérébrale postérieure (FCP).

1-5. Autres :

- Une atteinte des nerfs crâniens était objectivée chez 3 patients (soit 10% des cas), faite d'une paralysie du VI dans 2 cas, d'une atteinte du II dans un cas, et d'une atteinte du III dans un autre cas.

- L'aphasie était notée chez 2 malades.
- Des mouvements choréiques ont été observés chez 2 malades.
- Le syndrome frontal était retrouvé chez un patient.

2- Symptomatologie associée :

Certains malades avaient présenté également d'autres signes extra-neurologiques :

- Une symptomatologie d'appel pulmonaire (à type de toux, expectorations, hémoptysie, dyspnée d'effort, syndrome d'épanchement liquidien pleural, syndrome bronchique) était retrouvée chez 5 malades (soit 16,7 % des cas).
- Un nodule mammaire était retrouvé chez une malade.
- Un nodule prostatique était noté chez un malade.
- Un patient avait présenté une exophtalmie non pulsatile et sans masse palpable.

Et enfin, l'état général était altéré chez 4 malades (soit 13,3%).

Tableau II : Présentation clinique

Signes cliniques	Nombre de cas	Pourcentage
Syndrome d'HTIC	25	83,3
Signes déficitaires	16	53,3
Syndrome cérébelleux	7	23,3
Crises convulsives	3	10
Atteinte des nerfs crâniens	3	10
Trouble du langage	2	6,7
Mouvements choréiques	2	6,7
Autres signes :		
• Signes pulmonaires	5	16,7
• Exophtalmie	1	3,3
• Nodule du sein	1	3,3
• Nodule de prostate	1	3,3
AEG	4	13,3

III- Paraclinique :

1- Bilan de diagnostique des MC :

1-1. Imagerie cérébrale (TDM et IRM) :

La tomodensitométrie (TDM) était réalisée chez tous les malades (soit 100% des cas), alors que l'imagerie par résonance magnétique (IRM) n'était réalisée que chez 5 patients (soit 16,7% des cas).

Le diagnostic de MC a été évoqué chez 27 patients (soit 90% des cas), mais d'autres diagnostics ont été également soulevés.

Les diagnostics discutés devant celui de MC étaient :

- Tumeur gliale : 2 cas.
- Médulloblastome : 1 cas.
- Abscess : 1 cas.
- Tuberculome : 1 cas.

Les 3 cas n'ayant pas soulevé l'éventualité de MC, avaient par contre évoqué :

- Tumeur gliale et glioblastome : 3 cas.

a) Nombre de lésion :

Les lésions étaient uniques chez 21 patients (soit 70% des cas), et multiples chez 9 malades (soit 30% des cas).

b) Localisation :

Dans notre série, la localisation sus tentorielle était retrouvée chez 23 patients (soit 76,7% des cas) et la sous tentorielle chez 5 patients (soit 16,7% des cas), alors que deux patients (soit 6,6% des cas) avaient des lésions multiples en sus et sous tentoriel.

Tableau III : Répartition selon la localisation métastatique

Localisation	Nombre de lésion	Pourcentage
Hémisphérique :	34	79,1
• Frontale	7	16,3
• Pariétale	15	34,9
• Temporale	3	7
• Occipitale	3	7
• Thalamique	1	2,3
• Sur plusieurs aires	5	11,6
FCP :	9	23,1

La localisation pariétale était la plus fréquente dans notre étude, et représentait 34,9% des localisations.

Dans 11,6% des localisations, les lésions étaient étendues sur plusieurs aires :

- Une en frontopariétal.
- Une en temporopariétal.
- Deux en pariéto-occipital.
- Et finalement, la lésion la plus volumineuse en temporopariéto-occipital.

c) **Taille :**

L'analyse des lésions métastatiques avait permis de noter une taille tumorale allant de 13 mm à 80 mm, avec une taille moyenne de 33 mm.

d) **Densité et prise de contraste :**

La densité tumorale a été étudiée avant et après injection de produit de contraste (PDC) :

- **Avant l'injection du PDC, la lésion avait un aspect:**
 - Hypodense dans 41,9% des cas, soit 18 lésions.
 - Hyperdense dans 20,9% des cas, soit 9 lésions.
 - Isodense dans 18,6% des cas, soit 8 lésions.

- Mixte dans 18,6% des cas, soit 8 lésions.
- Après injection du PDC :
 - Sur 18 lésions hypodenses, la prise de contraste était annulaire dans 10 cas, hétérogène dans 6 cas, et nodulaire dans 2 cas.
 - Les 9 lésions hyperdenses avaient pris le contraste de façon nodulaire homogène.
 - Pour les 8 lésions isodenses, 6 lésions étaient devenues nodulaires, et les 2 autres hétérogènes.
 - Sur 8 lésions mixtes, 6 lésions avaient pris le contraste de façon hétérogène, et 2 lésions de façon annulaire.
 - Au total : 39,5% des lésions avaient pris le contraste de façon nodulaire, 32,6% des lésions l'avaient pris de façon hétérogène, et la prise était annulaire dans 27,9% des lésions.

e) *Edème périlésionnel :*

L'œdème périlésionnel (OPL) était présent dans toutes les lésions scannographiques avec une intensité variable.

f) *Effet de masse :*

L'effet de masse était noté sur toutes les coupes scannographiques, exercé soit sur la ligne médiane, soit sur les ventricules, et parfois les deux.

g) *Engagement :*

5 patients avaient présenté un engagement sous falcoriel, soit 16,7% des cas.

h) *Hydrocéphalie :*

L'hydrocéphalie était observée dans 2 cas, et était triventriculaire, due à des métastases cérébelleuses avec effet de masse sur le 4^{ème} ventricule.

i) *Calcifications tumorales :*

Elles n'ont été objectivées sur aucune lésion scannographique.

j) *Atteinte osseuse :*

Un seul cas avait présenté une atteinte osseuse, avec lyse ethmoïdale.

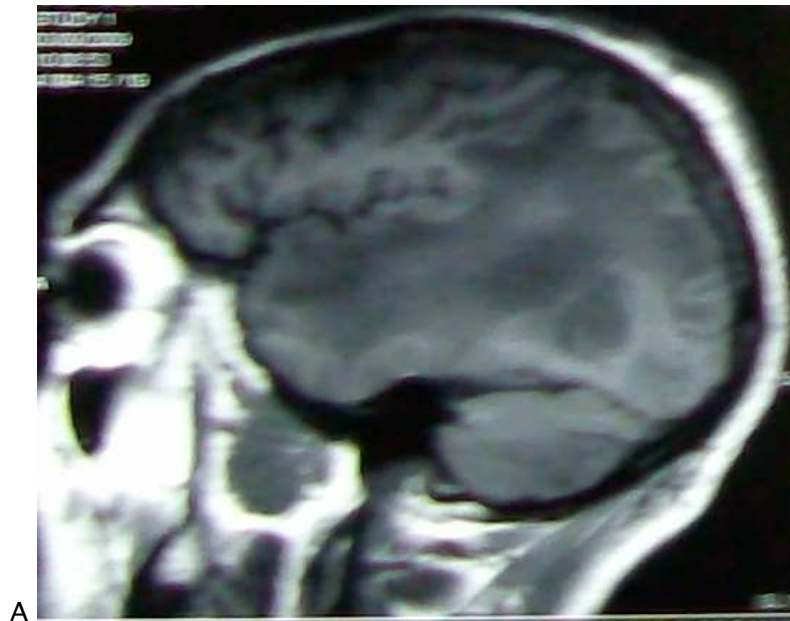
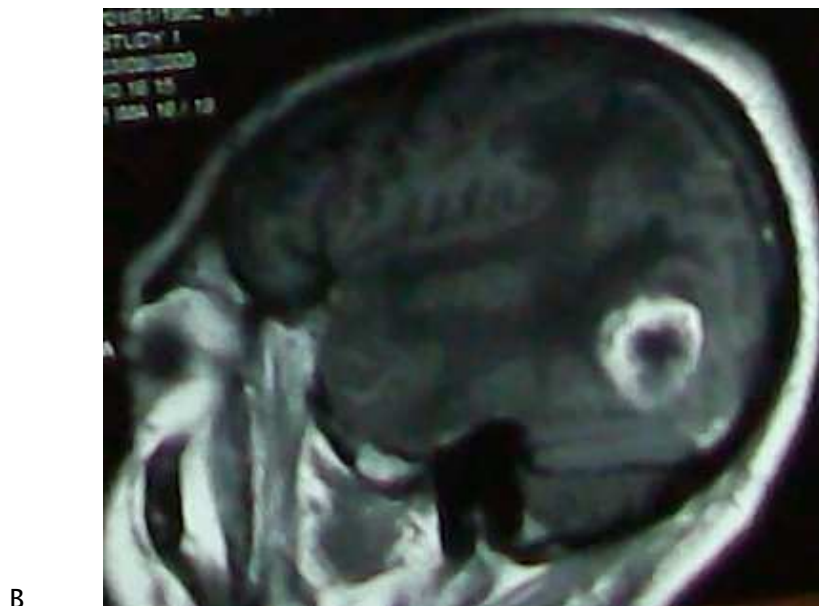
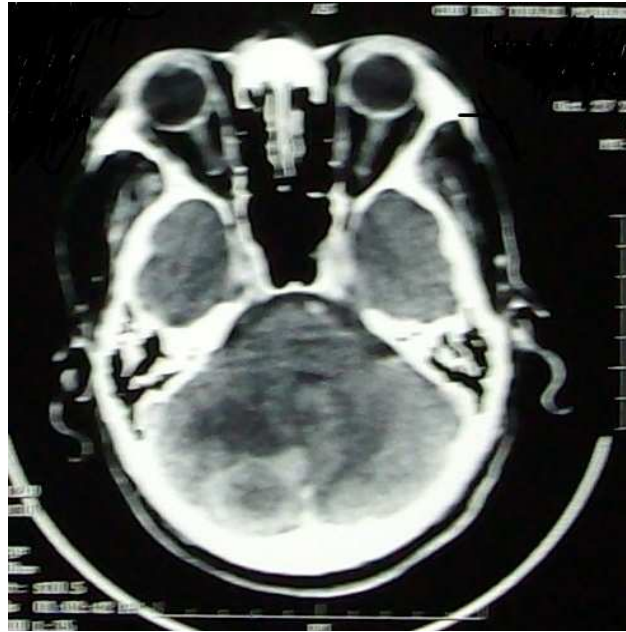
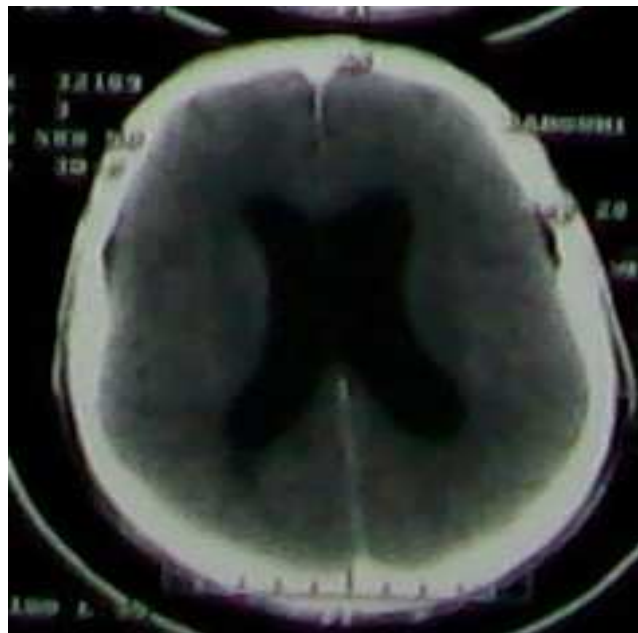Photo 1 : IRM cérébrale en coupes sagittales, pondération T1, avant injection (1a) et après injection (1b) de gadolinium, montrant une lésion pariéto-occipitale hypointense avec œdème périlésionnel exerçant un effet de masse sur les sillons corticaux et la ligne médiane, prenant le contraste de façon massive et hétérogène avec lésion de nécrose, chez un malade de 57 ans.





a-

Photo 2: TDM cérébrale en coupe axiale avec injection de PDC, montrant une lésion de l'hémisphère cérébelleuse isodense, prenant le contraste de façon annulaire et hétérogène, avec œdème périlésionnel (2a), et effet de masse sur le parenchyme cérébelleux et le 4^{ème} ventricule responsable d'une hydrocéphalie triventriculaire (2b), chez un patient de 66 ans.



b-

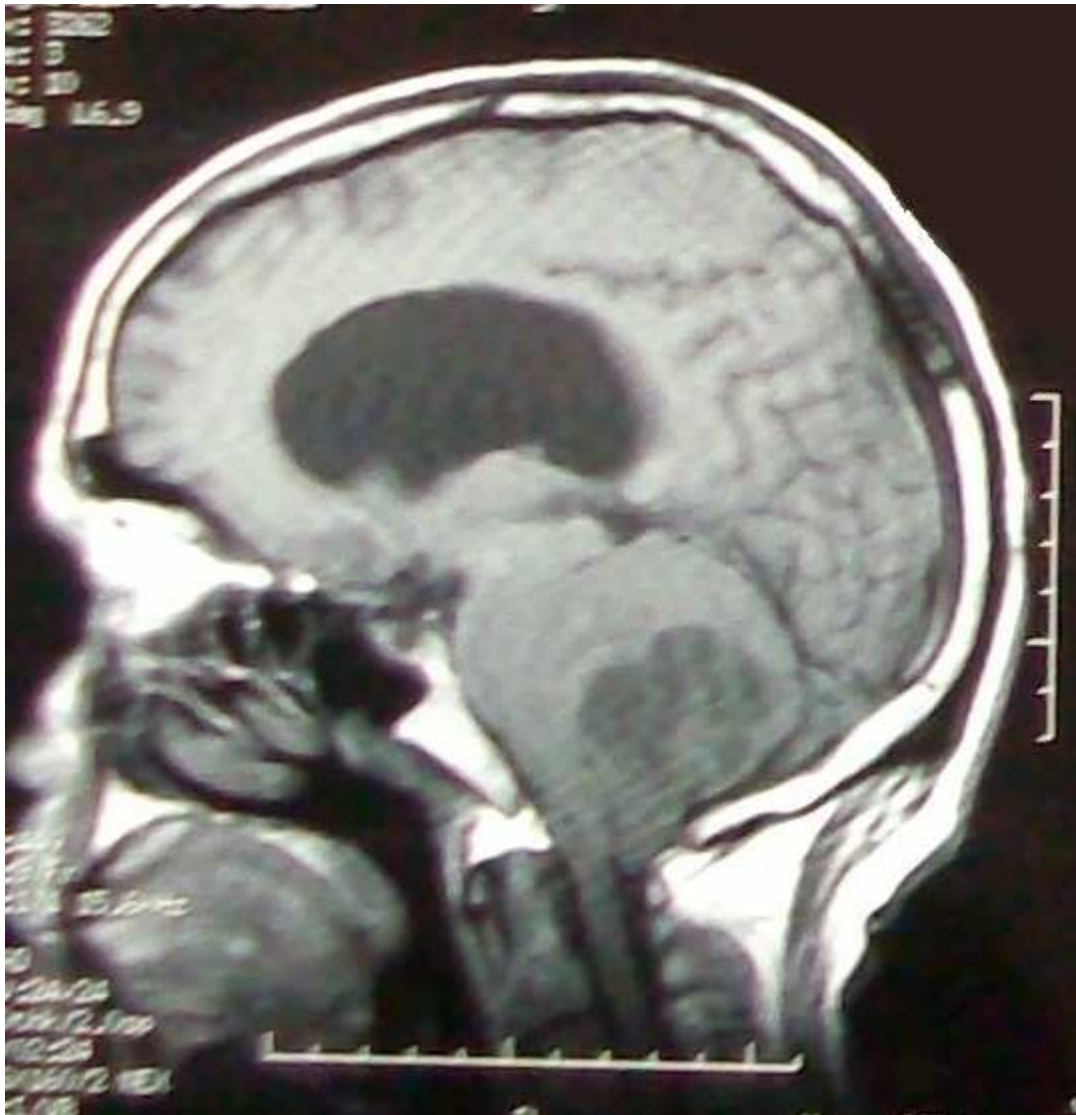


Photo 3 : IRM cérébrale en coupes sagittales, pondération T1 sans injection de gadolinium, montrant un processus tumoral du vermis et de l'hémisphère cérébelleuse, à double composante kystique et charnue, avec effet de masse sur le 4^{ème} ventricule responsable d'une hydrocéphalie d'amont, chez un patient de 50 ans.

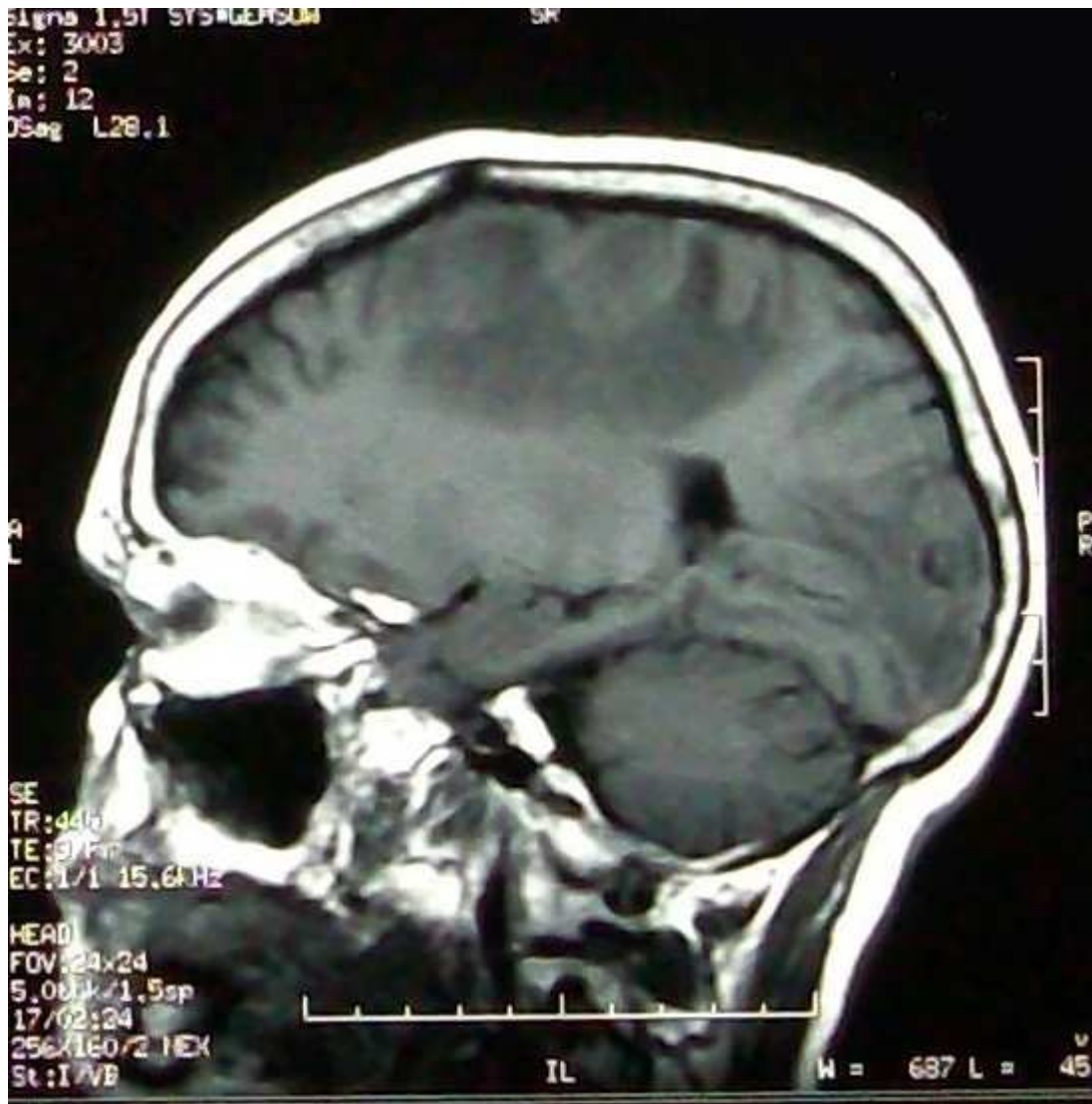

Photo 4 : IRM cérébrale en coupe sagittale, pondération T1, sans injection de PDC, mettant en évidence des lésions multiples isosignales, avec œdème périlésionnel et effet de masse, chez une patiente de 47 ans.

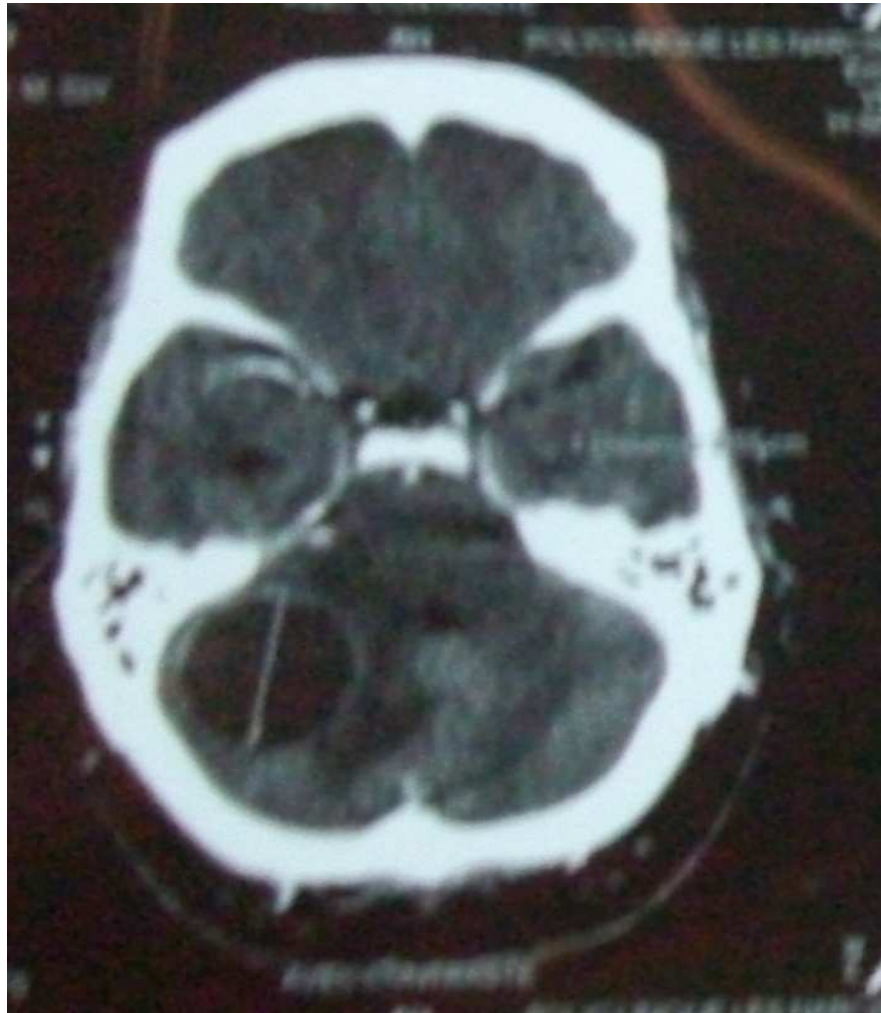


Photo 5 : TDM cérébrale en coupe axiale avec injection de PDC montrant un processus tumoral kystique de l'hémisphère cérébelleuse chez un patient de 54 ans.

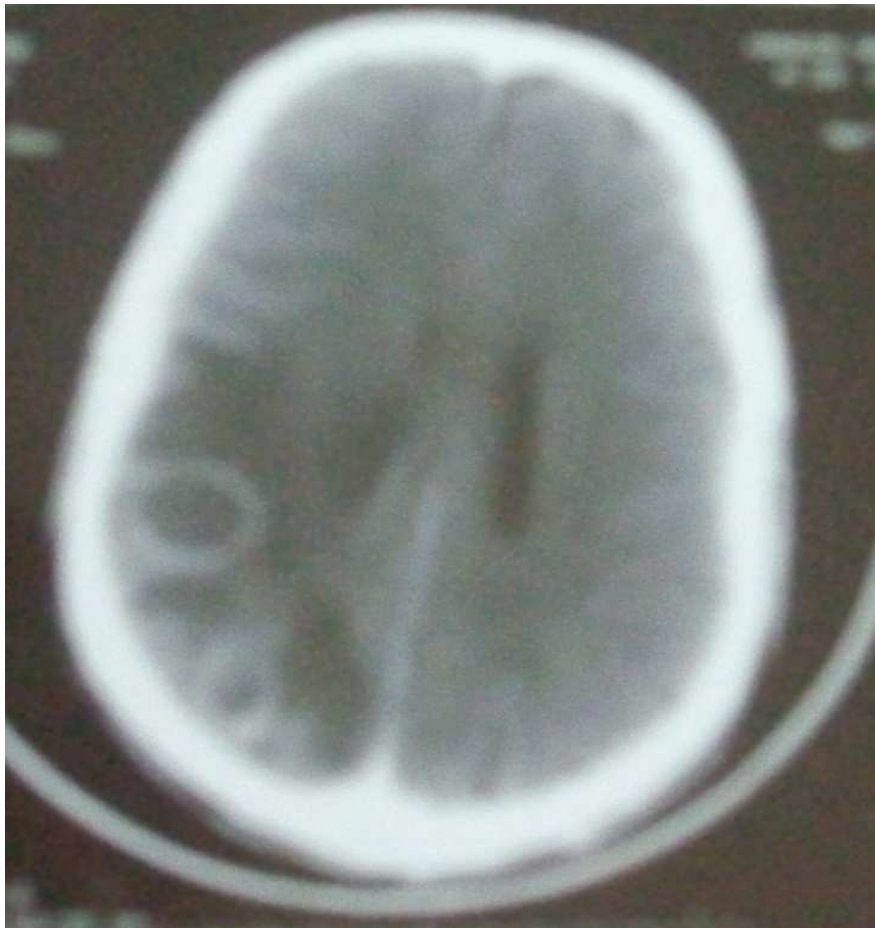

Photo 6 : TDM cérébrale en coupe axiale après injection de PDC montrant multiples lésions sus tentorielles entourées d'œdème périlésionnel chez un patient de 28 ans.

2- Bilan à la recherche du primitif :

Hormis 2 cas où le diagnostic du cancer primitif était posé avant la survenue de MC, tous les autres malades avaient présenté des MC révélatrices, soit 93,3%.

Le bilan à la recherche du primitif était orienté par les antécédents du patient, en particulier le tabagisme, l'examen clinique et l'incidence des MC au cours des différents types de cancer; mais surtout par l'histologie de la MC, notamment lorsque celle-ci indiquait telle ou telle origine.

2-1. Radiographie thoracique :

C'est un examen indispensable devant toute suspicion ou confirmation histologique de MC, étant donné que le cancer broncho-pulmonaire en est le plus souvent la cause.

Dans notre étude, elle a été systématiquement réalisée chez tous nos malades.

Elle était anormale chez 10 patients (soit 33,3% des cas), et les lésions pulmonaires qu'elle avait mis en évidence étaient à type d'opacité parenchymateuse à contours spéculés, ou d'opacité réticulo-nodulaire diffuse, d'élargissement médiastinal ou d'opacité médiothoracique.

2-2. TDM thoracique :

Elle explore mieux les lésions mises en évidence par la radiographie thoracique, et explore également un éventuel envahissement ganglionnaire.

Dans notre étude, la TDM thoracique a été réalisée chez 6 patients (soit 20% des cas).

Excepté un cas, où la TDM avait montré un emphysème bulleux, tous les autres cas avaient mis en évidence des lésions tumorales suspectes de malignité, dont une lésion d'allure métastatique et une autre associée à des adénopathies (ADP) hilaires nécrosées et ADP de la petite courbure gastrique.

2-3. Echographie abdominopelvienne :

Demandée à la recherche d'un processus tumoral abdominal ou pelvien latent, pouvant être à l'origine de la MC, ou d'autres métastases viscérales.

Elle a été effectuée chez 9 malades (soit 30% des cas), et avait mis en évidence des anomalies dans 5 cas :

- Stéatose hépatique dans 3 cas.
- Nodule hépatique dans 1 cas.
- Multiples granulomes calcifiés de la rate dans 1 cas (patiente déjà traitée pour tuberculose pulmonaire).
- Kyste ovarien dans 1 cas.
- Kyste splénique d'allure bénigne.

2-1. TDM abdominopelvienne :

N'a été réalisée que chez un seul malade, et n'avait montré aucune lésion évidente.

2-2. Endoscopie :

Les patients ayant présenté des anomalies à l'imagerie thoracique (radiographie standard et TDM) avait bénéficié d'une bronchoscopie, associée à la biopsie des lésions lorsque celles-ci étaient accessibles, et/ou à la cytologie du liquide d'aspiration bronchique (LBA).

Elle a été réalisée chez 3 malades :

- Un patient, chez qui la radiographie thoracique avait montré une opacité parenchymateuse à contours spéculés et dont la TDM avait mis en évidence un processus tumoral avec ADP hilare associée et ADP de la petite courbure gastrique, la bronchoscopie faite avait montré une sténose tumorale de l'orifice apicale, la biopsie faite n'avait montré qu'un processus inflammatoire non spécifique, et le LBA réalisé avait mis en évidence des boyaux carcinomateux.
- Un autre patient, chez qui la radiographie thoracique avait montré une opacité médiothoracique et dont la TDM avait objectivé un nodule pulmonaire d'allure métastatique, la bronchoscopie réalisée avait noté un aspect de néoplasme infiltrant diffus de la partie terminale de la bronche souche, mais la biopsie n'avait montré qu'un état inflammatoire non spécifique.

- Le dernier malade, chez qui la radiographie thoracique avait noté une surcharge hilare bilatérale et dont la TDM avait montré un processus tumoral périphérique, la bronchoscopie réalisé n'avait pas objectivé de lésion visible jusqu'à la 2^{ème} division bronchiolaire, et la cytologie du LBA n'a mis en évidence qu'un état inflammatoire non spécifique.

2-3. Marqueurs tumoraux :

Les marqueurs tumoraux sériques sont des molécules synthétisées par le tissu tumoral, produite dans la tumeur et secrétées dans un milieu accessible (sérum, urine). Ils sont différents des molécules produites par les tissus sains, et différente selon l'organe d'origine. Ils permettent de dépister, diagnostiquer ou suivre l'évolution d'une lésion tumorale.

Dans notre étude, ils ont été demandés chez 2 patients.

Chez un patient on avait demandé :

- la thyroglobuline, marqueur témoin d'une réaction de l'hôte à l'environnement tumoral, était à 17,2 µg/l (normale < 40).
- CA 19-9, antigène tumoral circulant associé aux tumeurs digestifs, était < 0,6 U/l (normale < 27).
- Cyfra 21-1, marqueur utilisé dans les cancers épidermoïdes bronchiques et les adénocarcinomes broncho-pulmonaires, était à 0,9 ng/l (normale < 3,3).
- ACE, antigène oncofoetal sécrété par la tumeur associé à de nombreux cancers (sein, ovaire, tube digestif, utérus, thyroïde...) avec des faux positifs (tabagisme, alcoolisme, pathologie inflammatoire digestive) et donc n'a pas de valeur diagnostique, était élevé à 37,2 UI/L (normale < 10 UI/L).

Et chez l'autre, on avait réalisé un dosage du PSA, antigène tumoral associé au cancer de prostate mais non spécifique avec des faux positifs, était à 0,26 ng/ml (normale < 6).

2-4. Autres :

- Une échographie vésicoprostatique et rénale a été réalisée chez un malade, et était normale.

- Une mammographie a été réalisée chez une patiente ayant un nodule mammaire et était normale.

3- Autres bilans :

Les examens biologiques de routine ne semblent pas apporter d'arguments décisifs en faveur du diagnostic, ils permettent, néanmoins, d'évaluer plus ou moins objectivement l'état général d'un patient candidat à la chirurgie.

Ce bilan avait comporté chez tous nos malades : une numération formule sanguine (NFS) et plaquettes, un groupage rhésus, un bilan d'hémostase (TP-TCK), un bilan hydroélectrolytique avec glycémie et bilan rénal (urée, créatinine).

Un bilan de tuberculose a été réalisé chez 2 de nos patients, l'un d'eux avait une notion de contagé tuberculeux, et l'autre avait une suspicion de tuberculome cérébral ; et il était négatif chez les deux malades.

Tableau IV: Tableau récapitulatif

Age (ans)	Sexe	Cancer primitif	Métastases cérébrales	
			Nombre	Localisation
26	Femme	sein	unique	Sus tentorielle
30	Homme	inconnu	multiple	Sus et sous tentorielle
42	Femme	inconnu	multiple	Sus tentorielle
42	Homme	poumon	unique	Sus tentorielle
42	Homme	inconnu	unique	Sus tentorielle
45	Homme	poumon	multiple	Sus tentorielle
46	Homme	inconnu	unique	Sus tentorielle
48	Femme	sein	unique	Sus tentorielle
48	Homme	inconnu	unique	Sus tentorielle
50	Femme	inconnu	multiple	Sus tentorielle
50	Homme	inconnu	Unique	Sus tentorielle
50	Homme	poumon	Unique	Sus tentorielle
50	Homme	poumon	Unique	Sous tentorielle
52	Femme	inconnu	Unique	Sus tentorielle
52	Homme	poumon	Unique	Sus tentorielle
53	Homme	inconnu	Unique	Sus tentorielle
53	Homme	inconnu	Unique	Sous tentorielle
54	Homme	inconnu	Unique	Sus tentorielle
54	Homme	poumon	Unique	Sus tentorielle
56	Homme	inconnu	Unique	Sus tentorielle
56	Homme	poumon	Multiple	Sus tentorielle
57	Homme	poumon	Multiple	Sus et sous tentorielle
58	Homme	inconnu	Multiple	Sus tentorielle
59	Homme	inconnu	Unique	Sus tentorielle
60	Homme	inconnu	Unique	Sous tentorielle
60	Homme	poumon	Unique	Sus tentorielle
60	Homme	inconnu	Unique	Sous tentorielle
62	Homme	inconnu	Multiple	Sus tentorielle
65	Homme	prostate	Unique	Sus tentorielle
66	Homme	poumon	Multiple	Soustentorielle

IV- Attitude thérapeutique :

1- Traitement médical :

1-1- Traitement anti-œdémateux :

Tous nos malades ont bénéficié d'un traitement médical à base de corticoïdes (essentiellement la méthylprednisolone) pour lutter contre l'œdème cérébral, améliorer l'état clinique des malades et les préparer à l'intervention chirurgicale, mais c'était aussi pour traiter l'œdème postopératoire et les préparer à une éventuelle radiothérapie.

1-2- Traitement antiépileptique :

Le traitement antiépileptique à base de valproate de sodium (Dépakine*) a été instauré chez 7 malades (soit 23,3% des cas) ayant présenté des crises épileptiques au cours de l'évolution de leur maladie.

2- Chirurgie :

Dans notre étude, tous les malades avaient bénéficié du traitement chirurgical, avec des modalités différentes :

- L'exérèse chirurgicale était totale chez 25 malades (soit 83,33% des cas), portant sur 19 cas de MC uniques et 6 cas de MC multiples dont l'exérèse a porté sur la lésion cérébrale la plus accessible chirurgicalement sans risque neurologique majeur.
- L'exérèse partielle a été réalisée chez un seul malade (soit 3,34%).
- Et finalement 4 patients ont bénéficié d'une biopsie simple à main levée (soit 13,33%).

A noter que, dans un cas où la TDM cérébrale n'avait montré qu'un seul processus cérébral, on avait noté, au cours de l'acte opératoire, la présence de 3 autres lésions d'allure métastatiques.

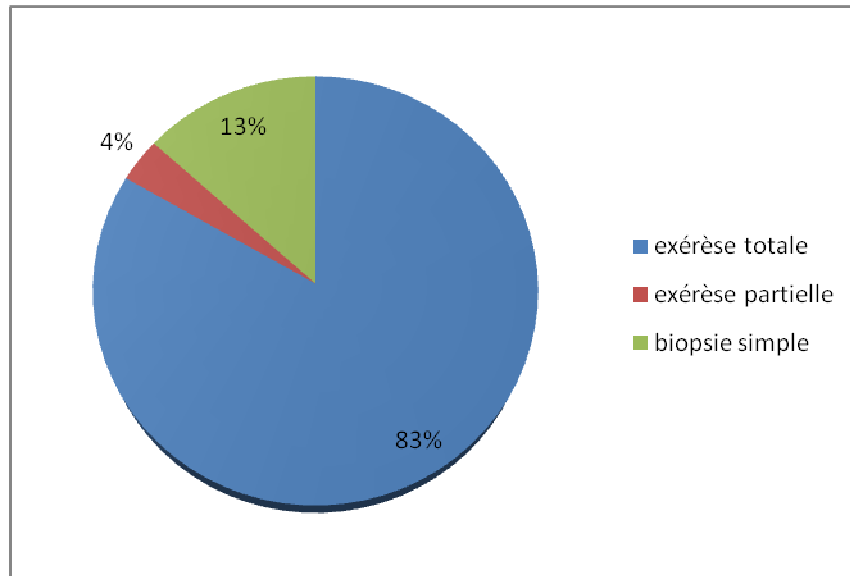


Figure 3 : types de chirurgie

3- Radiothérapie :

Cinq de nos malades ont bénéficié d'une radiothérapie encéphalique conventionnelle (soit 16,7% des cas).

La dose moyenne qu'ils ont reçue était de 30 Grays, fractionnée sur 10 séances de 3 Grays.

Aucun de nos malades n'avait bénéficié de la radiochirurgie ni de la curiethérapie.

4- Chimiothérapie :

Quatre de nos malades ont reçu une chimiothérapie palliative (soit 13,33%), associée dans 3 cas à une radiothérapie conventionnelle.

Le protocole utilisé était le CDDP, associé dans un cas au taxotène.

5- Autres traitements :

Aucun patient n'avait bénéficié d'autres traitements antitumoraux, notamment une hormonothérapie, qui, dans certains cas de métastases de tumeur hormonosensible, peut être indiquée.

V- Evolution postopératoire immédiate:

Elle a été marquée par :

- la nette régression des signes d'hypertension intracrânienne dans 50% des cas.
- l'amélioration du déficit neurologique dans 20% des cas.
- Apparition d'un trouble du comportement avec aphasie de Broca et déficit moteur de la main chez un malade.

VI- Résultats anatomopathologiques :

Parmi les 30 MC ayant fait l'objet d'une étude histologique, on avait trouvé :

- des carcinomes peu différenciés dans 15 cas (soit 50% des cas).
- des adénocarcinomes (ADK) dans 8 cas (soit 26,7% des cas), dont deux ADK tubulopapillaires (un peu différencié et l'autre bien différencié), un ADK peu différencié, deux ADK moyennement différenciés et un autre bien différencié.
- Des carcinomes épidermoïdes dans 6 cas (soit 20% des cas), dont 4 peu différenciés, 2 moyennement différenciés, et un bien différencié.
- Un carcinome papillaire dans un seul cas.
- Un carcinome indifférencié dans un seul cas.

A noter que dans le cas de la patiente ayant présenté une récurrence, la 1ère MC était un carcinome indifférencié, et la 2ème MC (la récurrence) était un ADK peu différencié.

Il ya eu recours à l'immunohistochimie dans un seul cas, où le carcinome était peu différencié, et le primitif alors a pu être déterminé (primitif pulmonaire).

Grace à l'interprétation des données histologiques à la lumière des données cliniques et paracliniques fournies par le clinicien, l'anatomopathologiste a pu localiser le primitif dans 10 cas (soit 33,3% des cas : 7 cas au niveau broncho-pulmonaire, et 3 au niveau mammaire).Il a également soulevé des hypothèses sur la localisation du primitif (broncho-pulmonaire, prostate, tube digestif, rein, ORL, vessie), et ceci dans 8 cas (soit 26,7% des cas).

VII- Evolution à long terme :

Elle a été difficile à préciser car la plupart de nos patients ont été perdus de vue après leur sortie du service, à cause peut être de l'altération de leur état général, mais aussi à cause de la courte survie qui rend difficile la surveillance et l'appréciation de l'évolution de ces patients.

Ainsi, les effets indésirables des thérapeutiques antitumorales, notamment radio et chimiothérapie, n'ont pas pu être précisés sauf pour un patient qui avait présenté des lésions de radiodermite chronique du scalp.

Par ailleurs, une patiente avait présenté une récurrence de sa MC, 3 ans après le traitement de sa première MC d'un néoplasme mammaire.

Un patient avait décédé deux mois après le diagnostic de sa MC révélatrice d'un primitif pulmonaire.

Un patient ayant une MC d'un carcinome peu différencié avec composante à cellules claires, dont le primitif pouvant être rénale ou pulmonaire (bilan complet à la recherche du primitif non fait), était vivant au moment de la collecte des données. Ce patient avait rapporté l'utilisation de plantes médicinales et de recettes traditionnelle.

VIII– Prise en charge du néoplasme primitif :

La prise en charge thérapeutique des cancers primitifs dépendait de leur stade évolutif lors du diagnostic.

Ainsi, les primitifs diagnostiqués après la survenue des MC, ce qui est généralement de mauvais pronostic, auraient bénéficié d'un traitement palliatif, alors que ceux diagnostiqués avant le stade métastatique auraient fait l'objet d'un traitement curatif.

Dans notre étude, la prise en charge du primitif était précisée pour seulement six patients (soit 46,2% des malades ayant un primitif connu), ceci est peut être dû à la dégradation de l'état général des malades qui rendait difficile leur suivi :

- Quatre patients ayant un primitif pulmonaire révélé par les MC avaient bénéficié d'une chimiothérapie palliative.
- Deux patientes ayant un primitif mammaire diagnostiqué avant la survenue de MC avaient bénéficié d'un traitement chirurgical (mastectomie) associé à une chimiothérapie (néoadjuvante et adjuvante dans un cas et adjuvante dans l'autre cas) et à une radiothérapie.



DISCUSSION

I- Epidémiologie :

1- Incidence des MC :

La fréquence des MC est difficile à estimer. Elle semble en progression régulière (1) en raison du nombre croissant des cancers, notamment les cancers bronchiques (grand pourvoyeur de MC), de l'amélioration des techniques d'imagerie médicale (TDM, IRM), de l'allongement de la survie des patients atteints de cancer grâce à un meilleur contrôle de la maladie cancéreuse par des thérapeutiques oncologiques plus efficaces (2).

Plusieurs études font état d'une incidence dans la population générale allant de 2,8 à 11,5 pour 100 000 habitants (3,4). Ces résultats sont pour la plupart des auteurs très probablement sous-estimés.

Les cancers se compliquent de métastases du système nerveux central dans près de 30 % des cas (5). Les métastases intracrâniennes en constituent la localisation principale et surviendraient dans 25 % des cas selon Takakura (5) dans une série autopsique japonaise de 3 359 patients porteurs d'une tumeur primitive solide. Posner (4) a revu une série autopsique américaine de 2 375 patients atteints de cancers, qui incluaient des lymphomes et des leucémies, et fait état d'une fréquence presque identique (24 %) ; les pourcentages varient entre 2 et 35 % dans les autres séries de la littérature.

Dans notre étude, sur un total de 800 tumeurs cérébrales, 3,75% représentent des MC. Un chiffre de 11,22% est retrouvé dans la série de ZATOULI (étude faite au service de neurochirurgie CHU Ibn Rochd de Casablanca) (6). Cette différence retrouvée tient compte des critères d'inclusion et d'exclusion dans notre étude, puisqu'on ne considère que les MC ayant bénéficié d'une preuve anatomopathologique.

2- Age :

L'âge de nos patients varie entre 26 ans pour le plus jeune et 66 ans pour le plus âgé, avec un âge moyen de 51 ans et 06 mois.

ZATOULI (6) retrouve un âge moyen de 54 ans et 8 mois, avec des extrêmes allant de 37 ans à 68 ans.

Pour NATAF (7), la moyenne d'âge est de 52 ans et 8 mois, chiffre presque identique à celui de notre étude.

La majorité des MC survient entre 40 et 60 ans, à l'exception des MC de mélanome, de sarcome et de tumeurs germinales qui affectent les sujets plus jeunes (8,9,10). Les MC sont beaucoup plus rares après l'âge de 70 ans (moins de 5 %des MC) (11) ; ces résultats pourraient s'expliquer par un décès plus rapide des patients âgés (avant l'apparition ou la révélation de MC) (1).

Chez l'enfant, la fréquence des MC varie entre 6% et 13%. Avant 15 ans, les MC proviennent des ostéosarcomes et des rhabdomyosarcomes ; entre 15 et 21 ans, ce sont les métastases des tumeurs germinales(6).

3- Sexe :

Le sex-ratio est variable selon les séries publiées. La fréquence des MC est identique chez l'homme et chez la femme (sex-ratio est de 1) (1,12,13), mais dépend largement de la tumeur primitive. Ainsi, les métastases cérébrales les plus fréquentes de l'homme sont d'origine pulmonaire, alors que chez la femme, le pourcentage le plus élevé revient au sein.

Dans une série pédiatrique rapportée par TASDEMIROGLU* (14), le sex-ratio est de 5 garçons pour 2 filles.

Une prédominance du sexe masculin est notée dans notre série, avec 83,3% et un sex-ratio de 5.

4- Cancer primitif :

La fréquence des tumeurs primitives à l'origine des MC varie suivant les études, mais toutes s'accordent pour constater que les cancers broncho-pulmonaires et les cancers du sein

Profil épidémiologique des métastases cérébrales

sont les deux plus grands pourvoyeurs de MC, suivis des cancers gastro-intestinaux, des cancers du rein et des mélanomes. Ces cinq cancers sont à l'origine de plus de 70 % des MC (Tableau I) (1).

En combinant les différentes séries, on estime que le cancer primitif n'est pas retrouvé dans 20 % des cas.

Si l'on s'intéresse à l'aptitude pour un cancer donné à développer des MC, les tumeurs ayant le plus grand tropisme pour le cerveau et ses enveloppes sont par ordre décroissant : les mélanomes (70 %), les choriocarcinomes (40 %), les cancers du poumon (30 à 50 %) et les cancers du sein (20 %) (Tableau II) (1).

Tableau I : Origine des métastases cérébrales ; 4 374 patients provenant des neuf plus grandes séries autopsiques de la littérature (4,9,11,15-20).

Cancer primitif	Pourcentage
Poumon	30
Sein	23
Tube digestif	7
Rein	7
Mélanome	6
Autres	7
Inconnu	20

Tableau II : Fréquence des métastases cérébrales par cancer primitif (études autopsiques).

	Posner (4) (n = 572) (%)	Takakura (20) (n = 860) (%)
Poumon	34	41
Sein	30	51
Tube digestif	7	8
Appareil urinaire	19	21
Mélanome	72	65

Dans notre étude, 93,33% ont présenté des MC révélatrices, après bilan clinique et paraclinique réalisé chez nos malades, le cancer primitif a pu être découvert dans 43,33% des cas, cette différence avec les données de la littérature tient compte du fait que certains de nos patients étaient perdus de vue avant la réalisation du bilan à la recherche du primitif.

5- Délai métastatique :

Le délai de survenue des MC par rapport à la découverte du cancer primitif est variable. Il est lié à la localisation et à l'origine de la tumeur primitive. Ce délai est d'environ 5 à 7 mois pour les cancers du poumon alors qu'il est de 17 à 42 mois pour les cancers du sein (5,18).

Constans rapporte l'observation d'une MC d'un cancer du sein apparue 23 ans après une mastectomie (21).

Pour les cancers du rein, les cancers gastro-intestinaux, les mélanomes, le délai moyen varie de 1 à 5 ans (5).

Dans notre série, seulement deux patientes avaient un cancer connu avant la survenue des MC. Il s'agit de deux cas de cancer du sein dont le délai métastatique est de 3 ans pour un cas et de un an pour l'autre cas. Ces données rejoignent celles de la littérature.

II- Clinique :

1- Mode de début :

La symptomatologie des MC débute brutalement dans la moitié des cas (19).Le tableau initial peut se présenter sous la forme d'une crise d'épilepsie ou sous une forme pseudovasculaire. Dans l'autre moitié des cas, le début se fait progressivement, avec un tableau dominé par l'HTIC, les signes déficitaires, l'altération des fonctions supérieures et les troubles de l'équilibre.

Mais certaines MC peuvent rester asymptomatiques et ne sont découvertes qu'à l'autopsie.

Une atteinte cérébrale lentement progressive est le fait d'une compression directe de cellules cérébrales ou d'un œdème, et rarement celui d'une infiltration. Une atteinte cérébrale aiguë est souvent l'expression d'un obstacle à l'écoulement du liquide céphalo-rachidien avec hydrocéphalie occlusive, ou d'une hémorragie intra- et péri-tumorale (22).

Dans notre étude, le début aigu a été retrouvé dans 10% des cas sous forme de crises d'épilepsie type généralisé. Pour le reste, 90% des cas, la symptomatologie révélatrice était d'installation progressive.

2- Présentation clinique :

Les circonstances de diagnostic des MC sont très variables, dans la plupart des séries, la présentation clinique des MC est dominée par les signes d'HTIC principalement les céphalées et les déficits moteurs focaux.

2-1. Syndrome d'HTIC :

Il constitue le symptôme le plus fréquent. Il est dominé par les céphalées qui restent le maître symptôme présent dans environ la moitié des cas.

Les céphalées sont attribuées au développement de la masse tumorale et aux étirements vasculaires, nerveux ou méningés qu'elles entraînent.

Elles sont le plus souvent diffuses, sans valeur localisatrice. Les céphalées apparaissent fréquemment de manière isolée dans les MC multiples, les MC frontales et cérébelleuses. Elles surviennent typiquement au réveil, disparaissant rapidement au lever. Elles vont s'aggraver progressivement, devenir plus intenses, plus tenaces, avant de devenir permanentes et de s'associer à d'autres signes d'HTIC (nausées, vomissements, somnolence) (1).

Dans notre série, le syndrome d'HTIC est présent dans 83,3% des cas dominé par les céphalées.

NATAF (7) retrouve ce syndrome chez 41% de ses malades, et dans la série de POSNER (19), les céphalées sont présentes chez 53% des malades.

Cette différence entre les résultats de notre série et ceux des autres séries s'explique par le retard diagnostique observé chez nos malades.

2-2. Signes déficitaires :

Ils sont présents initialement dans 18 à 40 % des cas et dans 67 % lors du diagnostic (19,23).

Dans notre série, ils sont présents chez 53,3% des cas.

ZATOULI a retrouvé un chiffre de 47,6%, alors que POSNER a retrouvé 40%.

Ceci dit, les déficits moteurs représentent avec les céphalées les signes révélateurs les plus fréquents.

Toutefois, il faut insister sur la faible corrélation anatomoclinique des troubles moteurs. En effet, si la topographie du déficit permet de localiser la tumeur dans l'hémisphère controlatéral, le siège précis est difficile à situer en raison du retentissement que peut avoir la tumeur à distance sur d'autres régions cérébrales, notamment par le biais de l'œdème péritumoral.

2-3. Crises d'épilepsie :

Dans notre série, 10% des patients ont présenté des crises d'épilepsie.

Les crises d'épilepsie constituent le tableau initial dans 12 à 39 % des cas (3,9,19). Typiquement, il s'agit de mouvements cloniques répétés d'un membre ou d'un segment de membre qui peuvent s'étendre selon une démarche bravaisjacksonienne et se généraliser secondairement. Un déficit postcritique régressif en quelques heures ou quelques jours est fréquent. Le déficit peut aussi rester permanent (19). Les crises peuvent être généralisées ou parfois constituer un état de mal d'emblée.

Elles sont plus fréquentes en cas de MC de mélanome, où elles peuvent survenir jusqu'à 50% des cas (2).

2-4. Syndrome cérébelleux:

Un syndrome cérébelleux a été noté, dans notre série, chez 23,3% des cas.

ZATOULI retrouve un chiffre de 14,28%, et POSNER 20%(4).

Ce trouble peut être secondaire à une tumeur cérébelleuse ou du tronc cérébral, mais parfois une symptomatologie pseudo cérébelleuse peut être en rapport avec une volumineuse MC frontale, une hydrocéphalie et beaucoup plus rarement une lésion pariétale.

2-5. Autres manifestations révélatrices:

- L'aphasie était notée dans notre série chez 2 malades, soit 6,7% des cas.
Un trouble du langage inaugural s'observe dans 1 à 10% des cas (3,5,19), mais il n'a généralement pas de valeur localisatrice.
- Des mouvements choréiques ont été observés dans notre étude chez 2 malades soit 6,7% des cas, ayant des MC multiples avec, dans un cas, une localisation thalamique.

Notons enfin que d'autres signes cliniques viennent s'ajouter aux signes neurologiques orientant ainsi vers un cancer primitif probable.

Dans notre étude, une symptomatologie d'appel pulmonaire était observée chez 16,7 % des cas.

Tableau III : présentation clinique initiale.

	Paillas(19) (%)	Posner(3) (%)	Takakura (20) (%)	Notre série
Céphalées	44	53	57	83,3
Déficit moteur	18	40	39	53,3
Troubles des fonctions supérieures	22	31	21	-
Epilepsie	19	15	19	10
Aphasie	1	10	10	6,7
Ataxie	-	20	5	23,3
Troubles sensitifs	10	27	-	-
Hémianopsie	1	-	2	-

III- Paraclinique :

Le diagnostic radiologique des MC repose essentiellement sur la tomodensitométrie et l'imagerie par résonance magnétique, ces deux techniques apportent des informations précieuses concernant leur nombre, leur taille, leur aspect et leur distribution. Elles constituent le moyen le plus objectif d'appréciation de l'évolution des MC traitées. Cependant, aucune image n'est spécifique et le diagnostic de certitude reste toujours un diagnostic histologique. En effet, une étude avec histologie systématique d'une lésion cérébrale unique, suspecte de métastase en raison d'un antécédent de cancer, a montré que le diagnostic radiologique était erroné dans 10% des cas (2).

Dans notre étude 100% des patients ont bénéficié d'uneTDM cérébrale, et 16,7% ont eu une IRM complémentaire.

1- IRM :

L'IRM possède une plus grande sensibilité que le scanner, et sa sensibilité après injection de gadolinium est supérieure à celle du scanner effectué après double dose et coupes retardées (24).

Elle permet de mieux explorer la fosse postérieure, et constitue la méthode de choix pour la mise en évidence des lésions intracérébrales de la taille de 3-5 mm. Elle permet également de visualiser une éventuelle atteinte méningée, d'apprécier l'extension tumorale et le retentissement sur le parenchyme cérébral environnant.

Sur les séquences pondérées en T1, le signal des métastases est en général identique ou légèrement inférieur à celui de la substance grise. Un hyposignal s'observe en cas de nécrose intratumorale ou d'œdème périlésionnel ; un hypersignal traduit la présence d'hémorragie ou de mélanine (25).

Sur les séquences en écho de spin T2 et FLAIR, les métastases sont typiquement hyperintenses par rapport à la substance grise. La séquence FLAIR est plus sensible que la séquence en écho de spin T2 pour la détection des petites localisations corticales proches du LCR ; le signal en FLAIR est en général moins intense que celui de l'œdème périlésionnel(26).

L'IRM avec injection de gadolinium doit être systématique lors du bilan préopératoire des MC apparemment uniques. En effet, elle permet dans 10 à 20 % des cas de détecter d'autres localisations passées inaperçues au scanner (24).

D'autres techniques d'imagerie par résonance magnétique ont été développées, notamment l'imagerie de diffusion et celle de perfusion.

- **L'imagerie de diffusion** utilise des gradients de diffusion appliqués successivement dans les trois directions de l'espace, pendant des acquisitions ultrarapides en échoplanar. Dans chaque voxel de l'image, on peut calculer un coefficient apparent de diffusion qui peut être retranscrit sur une cartographie couleur superposée à l'image anatomique

d'origine. Ce coefficient de diffusion est plus élevé dans les tumeurs que dans le parenchyme sain. L'imagerie de diffusion permettrait de différencier l'œdème de l'infiltration tumorale et de distinguer les portions nécrotiques et kystiques au sein des tumeurs (27,28,29). Elle apporterait des arguments pour différencier les gliomes des métastases (30). Elle permet également de faire le diagnostic des abcès qui présentent une diminution de leur coefficient apparent de diffusion (28). Une importante limite à cette technique est la grande sensibilité aux artefacts de susceptibilité magnétique des séquences en échoplanar, ce qui la rend peu performante dans les lésions hémorragiques ou situées à proximité des structures osseuses.

- **Imagerie de perfusion** utilise des acquisitions dynamiques en échoplanar avec une injection de produit de contraste. Elle permet d'obtenir des courbes de l'évolution temporelle de la concentration du PDC et d'évaluer ainsi le volume sanguin cérébral relatif (rCBV) dans chaque voxel. Dans les gliomes, il existe une bonne corrélation entre le rCBV et d'une part la vascularisation des tumeurs, d'autre part leur grade histologique(31). Cette technique paraît efficace pour le diagnostic différentiel entre métastase nécrotique et lésion gliale de haut grade qu'on ne peut différencier avec les techniques conventionnelles de l'IRM. Le volume sanguin cérébral péri-tumoral semble significativement plus élevé dans les tumeurs gliales de haut grade que dans les métastases (32). Elle permet également de quantifier la réduction du volume sanguin régional dans les tumeurs et dans le parenchyme sain après radiothérapie (33) et donc d'évaluer l'impact de cette thérapeutique sur ces structures. Dans cette indication, on retrouve également l'intérêt de la tomographie par émission de positon (TEP), et qui constitue la technique de neuroimagerie fonctionnelle la plus ancienne (34,35).

2- TDM cérébrale

2-1. Nombre de lésion :

Le nombre des MC est très variable en fonction de la provenance des séries : autopsique ou scannographique.

Globalement, les MC uniques représenteraient environ 30 % des cas dans les études autopsiques (4,5,9,18). Les études faites à l'aide du scanner retrouvent une plus grande fréquence de MC solitaires (50 %) (36).

NATAF dénombre 88,4% de MC uniques, ZATOULI retrouve 57,14% de MC uniques contre 42,85% multiples.

Dans notre série les lésions étaient uniques dans 70% des cas et multiples dans 30% des cas.

Le nombre varie également en fonction du cancer primitif. Ainsi, les cancers du rein, du petit bassin (utérus, prostate) et les cancers gastro-intestinaux donnent plus volontiers des métastases uniques, alors que les cancers du poumon et les mélanomes sont le plus souvent multiples. Ceci a été démontré par deux études : une scannographique menée par DELATTRE (36) et l'autre autopsique menée par TAKAKURA (20). Ce dernier a noté que la moitié des patients de sa série ayant des MC de mélanome ont plus de cinq localisations.

Tableau IV : -Fréquence des métastases cérébrales uniques par tumeurs primitives.

	Delattre(36) scanner (n=288) (%)	Takakura(20) autopsie (n=555) (%)
Poumon	46	28
Sein	56	31
Appareil digestif	69*	47
Rein		44
Mélanome	41	24
Total	49	32

* : cancers abdominaux et pelviens

2-2. Localisation :

Les MC peuvent s'implanter dans n'importe quelle partie du cerveau. La répartition des localisations semble généralement proportionnelle à l'afflux de sang reçu par chaque région cérébrale.

Cependant, les métastases siègent préférentiellement dans les régions corticales à la jonction de la substance blanche et de la substance grise. On les retrouve dans les régions distales artériolocapillaires des principales artères cérébrales et plus particulièrement de l'artère cérébrale moyenne qui reçoit le débit sanguin le plus important.

Les MC sont réparties de manière égale entre les deux hémisphères. Les lobes frontaux et pariétaux sont plus souvent concernés que les lobes temporaux et occipitaux.

Ainsi, dans notre série, 23,5 % des localisations étaient en frontale, et 55,9 % en pariétal.

Les MC solitaires siègent dans la région sus-tentorielle dans 80 % des cas ; les 20 % restantes sont en région sous-tentorielle (4,5,16,19).

Dans notre série, 79,1 % des lésions étaient en sus tentoriel contre 20,9 % des lésions métastatiques en sous tentoriel.

Cette répartition semble également dépendre de la tumeur primitive. Dans l'étude de DELATTRE, la distribution de 141 MC solitaires localisées au scanner a retrouvé une prédilection significative des cancers gastro-intestinaux et pelviens (utérus, prostate) pour la fosse postérieure (50 % des cas) comparativement aux autres cancers (10 % des cas) (36).

2-3. Taille :

Presque toutes les MC de diamètre supérieur à 5 mm sont visualisées sur la TDM. Mais l'IRM reste la méthode de choix pour la mise en évidence des lésions intracérébrales de la taille de 3-5 mm, et elle permet de visualiser une éventuelle atteinte méningée.

Cependant les métastases cérébrales microscopiques ne peuvent se voir à la radiologie, raison pour laquelle l'IRM ne permet pas d'exclure formellement toute métastase cérébrale.

Dans notre étude, la taille tumorale a été estimée entre 13 mm et 80 mm, avec une taille moyenne de 33 mm.

2-4. Densité :

L'examen TDM doit toujours être pratiqué avant injection et après injection du PDC. Presque toutes les MC de diamètre supérieur à 5 mm sont visualisées (37).

- **Sur les clichés sans injection de PDC**, l'aspect est très variable : hyperdensité, hypodensité, isodensité.

Les MC apparaissent hypodenses dans 50 % des cas, spontanément légèrement hyperdenses dans 40 % et isodenses dans 5 à 17%des cas(37).

Les lésions hypodenses évoquent un œdème cérébral quand elles présentent des bords mal limités s'étendant de manière diffuse en « doigt de gant » ; quand les bords sont bien arrondis et bien limités, elles peuvent correspondre à un kyste intratumoral.

Une hypodensité peut parfois être cernée par un anneau hyperdense, traduisant des remaniements hémorragiques liés à la néovascularisation tumorale périphérique, et exceptionnellement à la présence de calcifications périphériques.

- **La prise de contraste** peut prendre plusieurs formes : celle d'un nodule bien arrondi homogène, d'un anneau à paroi fine ou d'un anneau à paroi épaisse et irrégulière éventuellement multilobé avec un centre hypodense ; elle peut aussi avoir un aspect gyroforme ou border les ventricules.

En effet, près de 90 % des MC prennent le contraste, traduisant une rupture de la barrière hématoencéphalique au sein de la tumeur.

Dans notre étude, l'aspect le plus souvent rencontré est l'hypodensité retrouvée dans 41,9% des cas ; après injection de PDC, la prise de contraste nodulaire est la plus fréquente et constitue 39,5% des lésions, alors que 32,6% des lésions l'avaient pris de façon hétérogène, et la prise était annulaire dans 27,9% des lésions.

Un effet de masse accompagne les lésions uniques dans neuf cas sur dix alors qu'il est moins fréquent dans les MC multiples (37), il est lié au volume tumoral, à la topographie de la lésion et à l'œdème périlésionnel qui l'accompagne le plus souvent, il se manifeste essentiellement sur la ligne médiane et/ou les cavités ventriculaires donnant des hydrocéphalies sus-jacentes qui aggravent la symptomatologie clinique.

Les différents aspects scannographiques des MC posent des problèmes de diagnostic différentiel avec d'autres lésions (tableau V).

Ainsi, une lésion qui prend le contraste de façon homogène, arrondie et bien limitée peut être confondue avec : (38)

- Un méningiome, si la lésion est très superficielle et haut située, surtout si celui-ci n'est pas spontanément hyperdense. Dans ces cas difficile, les coupes coronales, montrant le pédicule d'insertion en regard de modifications osseuses, sont d'un grand intérêt.
- Un hémangioblastome dans sa forme hypervascularisée, si la lésion se trouve dans la FCP, mais celui-ci ne s'accompagne pas habituellement d'œdème périlésionnel.
- Un abcès à pyogène, lorsqu'il est de petite taille.

Une lésion prenant le contraste en anneau ou en couronne entourant une zone de densité variable correspondant à une MC nécrosée ou kystique, peut être confondue avec :

- Un abcès à la phase de collection, d'autant plus que ces images peuvent être multiples.
- Un glioblastome, notamment lorsque les contours sont irréguliers ou polylobés.
- Un astrocytome
- Un ramollissement, qui généralement prend le contraste dans les semaines qui suivent l'accident vasculaire cérébral, et peut s'accompagner d'un œdème important avec un effet de masse. Mais dans ce cas, il existe une topographie vasculaire caractéristique, habituellement triangulaire.

- Les tuberculomes, étiologie fréquente chez nous qui représente le 1^{er} diagnostic différentiel. Ils se présentent sous forme de petites images en anneau qui sont facilement confondues avec des nodules, parce que le centre hypodense n'est bien visualisé que par une analyse attentive des coupes fines.

Enfin, une lésion hypodense non modifiée par le PDC fait discuter :

- Un astrocytome.
- Un ramollissement.

Dans notre série, les diagnostics différentiels discutés devant le diagnostic de MC sont :
Tumeur gliale, médulloblastome, abcès et tuberculome.

Par ailleurs, certaines études ont montré que l'injection d'une double dose de PDC associée à une acquisition retardée, améliore de façon significative la sensibilité de la TDM (39). Des faux négatifs ont été retrouvés chez 11,5% des patients chez lesquels l'examen a été réalisé immédiatement après l'injection d'une dose simple du produit (24).

Tableau V : Diagnostic différentiel radiologique-clinique des foyers ronds intracérébraux.

	Métastase	Méningiome	Abcès	Glioblastome
Forme	ronde	Ronde	ronde	Rarement ronde
Délimitation	Nette	Nette	nette	Rarement nette
Contraste	Homogène (anneau)	homogène	anneau	Homogène- anneau
Capsule	épaisse	-	fine	Fine à épaisse
Nombre	≥1	Généralement 1	≥1	Généralement 1
Œdème	+++	+++	+++	+++
Localisation	Superficielle- profonde	Superficielle	Superficielle- profonde	Superficielle- profonde
Infiltration	Généralement absente	Uniquement dure-mère	Généralement absente	Cerveau- épendyme
Maladie de base	Tumeur primitive	Généralement absente	Sepsis, inflammation de base	Absente
Symptômes neurologiques	rapides	Lents	rapides	Généralement lents
Laboratoire	(marqueurs tumoraux)	Aucun	Signes infectieux	Aucun

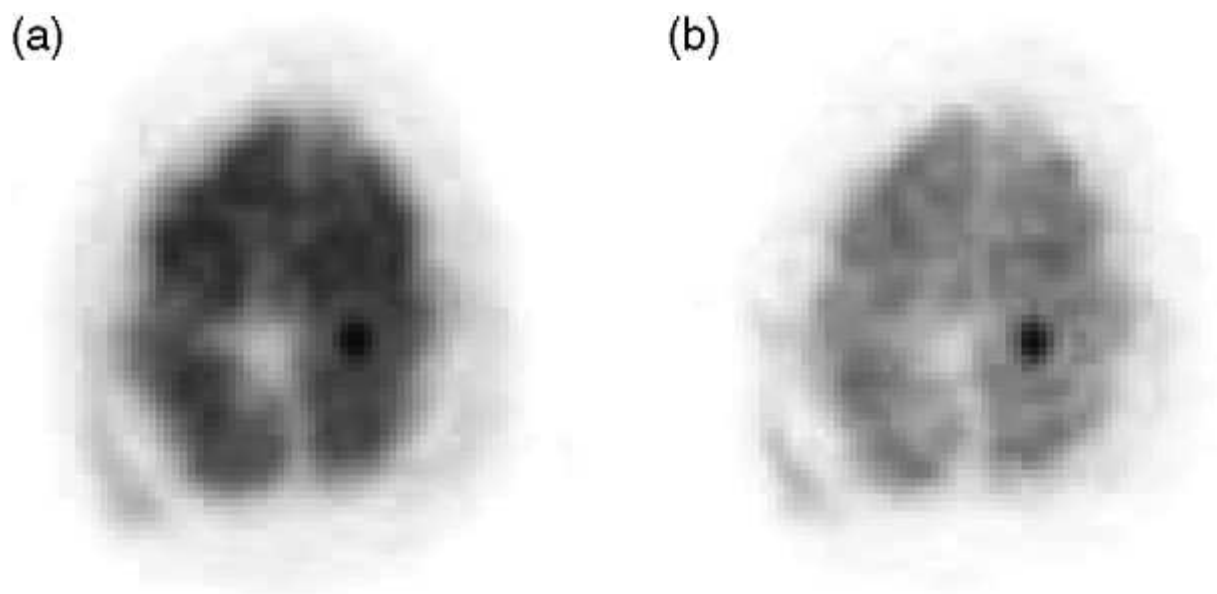


Photo 1 : TEP scan montrant une MC pariétale gauche chez un patient de 28 ans. Meilleure visualisation de la lésion par rapport au tissu cérébral environnant sur l'acquisition tardive comparativement à l'acquisition précoce.

3- Bilan du primitif :

Quand la MC est révélatrice d'un cancer non connu, un bilan systémique s'impose. Outre un examen clinique très complet, il comprend une radiographie de thorax complétée d'un scanner thoracique (40), d'une échographie ou d'un scanner abdominopelvien. La négativité du bilan doit conduire à proposer sans tarder une biopsie cérébrale (ou une exérèse) à visée diagnostique.

Les tumeurs primitives de loin le plus fréquemment révélées par une MC sont les cancers bronchiques (60 à 90 %) suivis des cancers digestifs (8 à 10 %) (40,41,42). Les cancers du sein sont beaucoup plus rarement révélés par une MC et la place de la mammographie dans le bilan systématique reste discutée si la palpation des seins et la radiographie de thorax ne montre pas de localisations secondaires (41).

Dans notre étude, le bilan à la recherche du primitif a permis de localiser celui-ci dans 20% des cas.

IV- Traitement :

La prise en charge des patients s'appuie sur deux composantes thérapeutiques : les traitements symptomatiques, reposant essentiellement sur les corticoïdes et les antiépileptiques, et les traitements antitumoraux proprement dits, comprenant la radiothérapie, la chirurgie, la radiochirurgie et la chimiothérapie(43).

L'objectif de ces traitements est d'éviter la survenue d'un handicap neurologique, d'améliorer la qualité de vie des patients et éventuellement d'améliorer la survie globale. En réalité, ce dernier paramètre est surtout le reflet de l'évolution de la maladie systémique, car plus de la moitié des patients atteints de MC décèdent de l'extension extraneurologique du cancer (44,45,46).

Ces traitements sont avant tous palliatifs. Le choix des différentes options thérapeutiques doit actuellement tenir compte des facteurs pronostiques (47,48). Ces données cliniques permettent de mieux sélectionner les patients qui bénéficieront des traitements vigoureux.

1- Traitement médical :

2-1. Traitement anti-œdémateux :

Les corticoïdes agissent sur l'œdème péritumoral vasogénique associé à la métastase et n'ont pas d'action directe sur la masse tumorale.

Ils améliorent les déficits focaux et l'HTIC en diminuant la compression locale du cerveau. L'effet en général rapide en moins de 48 heures. En cas de métastase menaçante par leur volume et par le risque d'engagement cérébral, les corticoïdes ont un effet salvateur, laissant le temps pour débiter ensuite les thérapeutiques antitumorales. Si l'effet peut être spectaculaire davantage sur la clinique que sur l'aspect radiologique, il est malheureusement transitoire et de l'ordre de quelques semaines.

Les corticoïdes les plus utilisés sont la prednisone, la prednisolone, la méthylprednisolone et la dexaméthasone, les deux dernières pouvant s'administrer par voie orale ou injectable.

Dans la majorité des cas, le traitement est entrepris par voie orale en une prise matinale. En l'absence d'effet ou en cas de situation menaçante, de fortes doses en bolus intraveineux peuvent être utilisées pendant quelques jours.

Le traitement corticoïde doit être maintenu jusqu'au début de la chirurgie ou de l'irradiation où il a une action préventive sur la majoration de l'œdème en début de radiothérapie. Une fois le contrôle tumorale obtenu, la dégression progressive des doses est en général possible, jusqu'à l'arrêt.

2-2. 1-2- Traitement antiépileptique :

Dans 6 à 29 % des cas, une crise d'épilepsie est inaugurale de MC. Environ 10 % de patients supplémentaires présentent une crise d'épilepsie dans l'évolution de la maladie (49). Les antiépileptiques doivent être prescrits systématiquement chez les patients qui ont présenté une ou des crises d'épilepsie de manière inaugurale ou au cours de l'évolution de la maladie, et doivent être maintenus pendant une longue période d'au moins un an avant d'envisager leur arrêt. Leur prescription est notamment recommandée en cas de MC de tumeur hautement épileptogène, en particulier les métastases de mélanome.

La question de prescription systématique d'antiépileptique, dès la découverte de MC a longtemps été débattue. Une étude prospective et randomisée n'a pas démontré l'intérêt d'un antiépileptique en prévention primaire (50,51). En revanche, il est clair que la prescription d'antiépileptique expose à des effets indésirables, en particulier des rashes cutanés pouvant aller jusqu'à un syndrome de Stevens-Johnson pour la phénytoïne et la carbamazépine en association avec la radiothérapie (52,53).

En pratique, il faut privilégier une monothérapie, et le choix du traitement initial sera guidé par son profil d'efficacité et de tolérance, mais également de ses éventuelles propriétés d'induction enzymatique du système des cytochromes P450. En effet, certains antiépileptiques comme le phénobarbital, la phénytoïne et la carbamazépine sont fortement inducteurs enzymatiques et peuvent interagir avec les autres médicaments prescrits, notamment la chimiothérapie, qui risque d'être moins efficace (2). Ainsi, les médicaments les plus utilisés en première intention sont le valproate de sodium, la gabapentine et l'oxcarbamazépine.

Dans notre série, 23,3% des patients ont bénéficié d'un traitement antiépileptique à base de valproate de sodium.

2- Chirurgie :

2-1. Exérèse chirurgicale :

L'exérèse chirurgicale présente plusieurs avantages : outre le fait qu'elle permet un diagnostic histologique, elle a un effet décompressif immédiat en réduisant la masse tumorale et l'œdème cérébral qui l'accompagne et facilite ainsi l'action de la radiothérapie; enfin, elle peut induire des rémissions prolongées, voire des guérisons.

L'indication du traitement chirurgical d'un MC doit en principe se discuter au sein d'une équipe multidisciplinaire.

Les critères essentielles entrant dans la discussion sont le nombre et la topographie de la lésion cérébrale, l'histologie du cancer primitif, l'âge et l'état fonctionnel du patient (score de Karnofsky), la dissémination systémique du cancer et le contrôle thérapeutique du cancer primitif.

La meilleure indication de la chirurgie est constituée par les MC uniques et accessibles, d'un cancer primitif en rémission complète ou contrôlé, chez un patient jeune (âge < 65 ans), en bon état général (un score de Karnofsky \geq 70%) et en absence d'autre localisations extracérébrales.

Moins de 20% des patients porteurs de MC sont ainsi éligibles avec ces critères pour une exérèse chirurgicale. Dans ce groupe de patients sélectionnés, le bénéfice de la chirurgie a pu être clairement démontré dans deux études randomisées (54,55), puisque la médiane de survie (MS) est de 10 mois après l'association chirurgie-radiothérapie contre 4 à 6 mois quand le traitement consiste en une radiothérapie seule. Le bénéfice de l'association chirurgie-radiothérapie sur la radiothérapie seule est également observé sur le taux de rechute (52 % versus 20 %), le délai de récurrence (10 mois versus 4 mois) (54) et surtout sur la qualité de vie par une prolongation de la durée d'amélioration ou de préservation des fonctions neurologiques (55,56). Le taux de survivants à long terme (plus de 2 ans) est de 15 %.

Les indications de la chirurgie des MC se sont également élargies et la chirurgie peut être aujourd'hui envisagée dans certaines conditions particulières :

- **Les MC multiples** : il est devenu légitime de retenir le traitement chirurgical lorsque deux lésions sont contiguës et peuvent être retirées par la même voie d'abord. Il existe également un consensus pour opérer une lésion volumineuse immédiatement menaçante et/ou à l'origine du tableau clinique et traiter les autres localisations par radiothérapie conventionnelle ou stéréotaxique (57,58). Elle garde également une indication dans le cas de métastase de cancers réputés radorésistants, comme le cancer du rein, les sarcomes et les mélanomes. Par contre, la place de la chirurgie est objectivement controversée en cas de lésions multiples disséminées.

En effet, une étude rétrospective récente a montré, chez des patients sélectionnés, que l'exérèse de plusieurs MC (deux ou trois) permettait d'obtenir une MS de 14 mois sans différence en terme de survie, ni en termes de morbidité opératoire avec des patients comparables opérés de MC uniques (59).

- **En présence d'un cancer primitif évolutif** si celui-ci a des chances de pouvoir être contrôlé parallèlement au traitement des MC ; des survies prolongées ont ainsi été obtenues chez des patients qui ont été opérés simultanément d'une MC unique et d'un cancer primitif pulmonaire non à petites cellules révélé à cette occasion (MS : 18 mois) (60) et chez des patients souffrant de cancers du poumon à des stades plus avancés, qui ont bénéficié d'une exérèse chirurgicale de leur MC associée à une radiothérapie thoracique et une polychimiothérapie (12 à 26 mois) (61) ;

- **En présence d'une dissémination systémique du cancer primitif**, l'intervention sur une MC est parfois justifiée, quand elle peut améliorer la qualité de vie des patients dont le pronostic vital et fonctionnel est avant tout compromis par l'évolutivité de la lésion cérébrale. On peut ainsi envisager une intervention chirurgicale « de confort » sur une lésion volumineuse responsable d'un déficit neurologique. En pratique, l'indication chirurgicale, si elle est possible, peut être retenue quand les localisations métastatiques extracérébrales ne sont pas immédiatement

menaçantes et laissent espérer une survie supérieure à 3 ou 4 mois, c'est-à-dire la durée de rémission neurologique que l'on obtient généralement après une radiothérapie seule(1).

- **En présence de MC récidivantes** : les rechutes se font au site initial dans un tiers ou deux tiers des cas selon les séries. En moyenne, 30% des MC en rechute sont susceptibles d'être réopérées (1).il a été montré que la réintervention est un moyen efficace entraînant une amélioration neurologique dans plus des deux tiers des cas, avec parfois des résultats comparables à ceux de la première intervention chez des patients sélectionnés (12,57,62,63,64). Bindal et al. ont fait part d'une série rétrospective de 48 patients présentant une récurrence tumorale locale ou à distance du foyer initial, et dont le score de Karnofsky moyen était de 80%. Après réintervention, 75% des patients ont présenté une amélioration neurologique et la MS après réintervention a été de 11,5 mois. De plus, dans cette même série, 26 patients ont présenté une deuxième récurrence dont 17 ont été réopérés avec une MS de 8,6 mois versus 2,8 mois pour les 9 patients non réopérés (65).

Par ailleurs, le concept technique de la résection tumorale à ciel ouvert en neurochirurgie est différent de celui de la chirurgie viscérale ou de l'orthopédie, et ceci en raison de:

- la «radicalité» limitée de l'exérèse des métastases
- la difficulté technique de la «résection en bloc» de la tumeur.

Dans la chirurgie extracérébrale, la radicalité locale de l'intervention vise l'exérèse de la tumeur, de son environnement éventuellement infiltré et de ses métastases potentielles à proximité (voies lymphatiques), et l'ouverture de la tumeur elle-même est évitée dans toute la mesure du possible pour prévenir la dissémination secondaire.

Dans la chirurgie des métastases cérébrales, les cellules résiduelles, ou une dissémination tumorale iatrogène dans les environs et dans l'espace sous-arachnoïdien, ne peuvent être exclues en toute sécurité. Il n'y a pas d'intervention à ciel ouvert radicale sur des métastases cérébrales, selon des critères oncochirurgicaux stricts. Il s'agit de se limiter à

l'exérèse tumorale même, en enlevant éventuellement une fine couche gliale péricapsulaire. D'autre part, il n'est souvent pas possible d'extraire la tumeur intracapsulaire (sans l'ouvrir) de sa localisation cérébrale. En règle générale, une tumeur relativement volumineuse est retirée du cerveau par fragments à travers une fine fente d'accès. La raison de cette situation oncologiquement insatisfaisante est qu'une exérèse tumorale en une pièce, avec son «environnement sain», peut être associée à une lésion de régions cérébrales importantes (23).

Cependant, des progrès techniques ont permis de mieux préciser le risque fonctionnel définitif, à priori, et d'évaluer la possibilité réelle d'exérèse complète : l'IRM fonctionnelle, qui permet une identification en préopératoire des aires motrices sensorielles, cognitives et du langage, précisant ainsi la relation de la tumeur avec l'aire fonctionnelle correspondante ; et le « Mapping » fonctionnel, qui, en peropératoire, peut être précisément évalué par la stimulation directe du cortex ou de la substance blanche.

Dans notre série, 86,7% des patients ont bénéficié d'une exérèse chirurgicale, dont 20 % ayant des MC multiples.

Tableau VI : Résultats de la chirurgie (tous cancers confondus) (66–72).

Série	Année	Nombre de patients	Mortalité postopératoire (%)	MS (mois)	Survie à un an (%)	Survie à long terme
Raskin	1971	51	12	6	30	10 (3ans)
Haar	1972	167	11	6	22	5 (5ans)
Ransohoff	1975	100	10	6	38	13 (2ans)
Winston	1980	79	10	5	22	10 (2ans)
Galicich	1980	78	4-8-32*	6	29	-
White	1981	122	6	7	30	15 (2ans)
Smalley	1992	75	-	8	34	12 (3ans)

*respectivement pour les grades neurologiques I, II, III.

2-2. Biopsie simple :

La survenue chez un cancéreux d'une ou plusieurs lésions cérébrales expansives prenant le contraste n'est pas pathognomonique de MC. En effet, le risque est de méconnaître une tumeur bénigne (par exemple un méningiome dont l'incidence est accrue lors de cancers du sein) (73), un processus inflammatoire ou infectieux associé au cancer.

Patchell (54) a biopsié 59 patients cancéreux présentant un aspect de MC unique à laTDM. Dans 11%des cas, la biopsie n'a pas confirmé le diagnostic de MC. Dans trois cas, il s'agissait d'une pathologie infectieuse ou inflammatoire. Cairncross (74), en revoyant les autopsies de 138 patients qui avaient été irradiés pour des MC, a retrouvé un taux d'erreur de 35%.

La biopsie cérébrale est donc indiquée, non seulement devant toute tumeur cérébrale survenant en l'absence de cancer primitif connu, mais aussi quand le cancer primitif est connu, en cas d'incertitude sur la nature de la lésion cérébrale surtout si le primitif est contrôlé ou en rémission depuis plusieurs années, quand la lésion est unique ou s'il existe un contexte infectieux. Elle permet donc de donner le diagnostic définitif dans 90 à 95% des cas. Les raisons de l'échec de la biopsie stéréotaxique peuvent être la localisation particulière ou la consistance du foyer, de même qu'une fixation inadéquate de la cible.

Dans notre série, 13,3% des patients ont eu une biopsie cérébrale.

Il existe plusieurs types de prélèvements : biopsie stéréotaxique, microbiopsie endoscopique lors d'une ventriculoscopie, ponction biopsie sous contrôle scannographique et la biopsie à main levée.

Cependant, la biopsie stéréotaxique reste la technique la plus utilisée. Elle consiste à la pose d'un cadre stéréotaxique sur le crâne, avec appuis occipital, nasal et auriculaires. Par la suite, un repérage de la lésion cérébrale est effectué par IRM ou TDM cérébrale, et le neurochirurgien choisi une trajectoire pour sa biopsie en évitant les zones sensibles, notamment les vaisseaux. Une biopsie est alors réalisée sous anesthésie locale le plus souvent.

3- Radiothérapie :

3-1. Radiothérapie conventionnelle :

La radiothérapie externe conventionnelle reste le traitement de choix des MC. Elle reste souvent le seul recours thérapeutique, en présence de MC multiples ou en cas de MC unique quand l'extension systémique du cancer ou le siège de la lésion contre-indique la chirurgie.

Le champ d'irradiation englobe généralement l'ensemble de l'encéphale même dans le cas d'une MC apparemment unique, afin de détruire d'éventuelles autres localisations métastatiques microscopiques non détectables au scanner ou à l'IRM.

C'est un traitement simple à mettre en œuvre, largement disponible, et en général bien toléré à la phase aigue en adjonction avec les corticoïdes.

Il permet une amélioration clinique dans 60 à 80% des cas, d'autant plus efficace que les MC sont de petite taille (75,76). En revanche, l'irradiation encéphalique totale augmente faiblement la survie globale, qui dépend de l'évolution de la maladie systémique chez plus de la moitié des patients.

Plusieurs schémas d'administration ont été proposés, et ont pratiquement tous la même efficacité en termes de taux de réponse. Le plus utilisé est le protocole totalisant 30 Greys délivrés en 10 séances sur 12 jours, qui semble un bon compromis entre simplicité de mise en œuvre et faible toxicité à la phase aigue.

La réponse doit s'apprécier environ 6 à 8 semaines après le début du traitement. Les réponses au traitement varient en fonction de la nature histologique des tumeurs traitées (75,77). La taille de la tumeur semble également influencer la réponse. Les MC des tumeurs germinales et à un moindre degré les MC de cancers pulmonaires anaplasiques à petites cellules et du cancer du sein sont les plus radiosensibles alors que les MC de mélanome, de cancer du côlon ou du rein sont considérées comme particulièrement radiorésistantes.

Le problème majeur de la radiothérapie conventionnelle est sa toxicité retardée pour le système nerveux central. Cette toxicité se manifeste dans les cas les plus graves par une démence globale accompagnée en imagerie d'une leucopathie diffuse (78,79). C'est pourquoi il est recommandé pour des patients avec une espérance de vie supérieure à un an d'étaler la dose en préférant un schéma délivrant 40 Greys en 20 séances et 4 semaines, ce qui correspond à un fractionnement plus faible de 2 Greys par séance.

Dans notre série, 16,7% des malades ont bénéficié d'une radiothérapie encéphalique conventionnelle avec un schéma de 30 Greys en 10 séances.

En cas de récurrence après irradiation encéphalique totale, la réirradiation des MC a fait l'objet de peu d'analyses rétrospectives de qualité permettant de tirer quelques règles de conduites (80-84). D'après G.NOEL et J-J MAZERON (85) une réirradiation encéphalique en totalité des MC est faisable et le risque de complication semble faible durant la survie des patients. Elle doit être proposée à des patients ne pouvant pas bénéficier d'une réirradiation en conditions stéréotaxiques. Son intérêt est l'amélioration de l'état général et de la symptomatologie.

3-2. Radiochirurgie :

La radiochirurgie ou irradiation monofractionnée en conditions stéréotaxique est une technique d'irradiation qui a pour objectif de délivrer en une fraction une forte dose de radiation par des mini-faisceaux convergeant vers un volume cible intracérébral. Cette irradiation est extrêmement conformationnelle et permet de protéger les tissus sains proches de la lésion (86).

La radiochirurgie s'effectue sur deux types d'appareil : le gamma kniffe qui est alimenté par des sources multiples de cobalt-60, et les accélérateurs linéaires de particules.

Les métastases cérébrales sont des cibles idéales pour la radiochirurgie car elles sont souvent de petite taille (≤ 3 cm), pseudo-sphériques ou sphériques et, après injection de produit de contraste, leurs limites se différencient bien du parenchyme cérébral (71,87,88).

L'analyse des résultats de la radiochirurgie est rendue difficile par l'hétérogénéité des séries, qui comportent souvent au sein de la même étude des MC uniques et des MC multiples, traitées en première intention ou lors de rechute en association ou non avec une radiothérapie conventionnelle de l'encéphale en totalité. Les premiers résultats sont cependant très encourageants. La radiochirurgie permet d'obtenir une réponse dans plus de 80% des cas. Le taux de contrôle local à 1 an est supérieur à 70% dans la plupart des séries et la médiane de survie est d'environ 12 mois (1).

Par ailleurs, et de manière paradoxale, les MC de cancers connus pour être les plus radiorésistants (comme les adénocarcinomes rénaux ou les mélanomes) sont les plus sensibles à la radiochirurgie (89-93). Cette observation surprenante reste encore inexpliquée. Une forte dose unique pourrait permettre de contourner la radiorésistance intrinsèque de ces tumeurs. Le traitement est dans la très grande majorité des cas bien toléré et les radionécroses et/ou œdèmes symptomatiques, souvent contrôlables par une corticothérapie, ne sont rapportés que dans 5 à 15% des cas (73,91,92).

Si l'efficacité de la radiochirurgie est démontrée tant en termes de régression tumorale que de qualité de vie des patients, sa place dans la stratégie thérapeutique des MC reste à déterminer. Son intérêt apparaît clairement pour les MC récidivant après traitement conventionnel (90). En revanche, dans le traitement de première intention, on ne sait pas actuellement s'il faut préférer la radiochirurgie à la chirurgie devant une MC unique de petite taille et en principe opérable (94).

Une étude randomisée de phase III a montré que pour les patients ayant une métastase unique inopérable, une radiochirurgie associée à une irradiation encéphalique totale améliorerait l'état général et la survie par rapport à l'irradiation encéphalique seule (95).

Ainsi, en l'absence de diagnostic anatomopathologique et/ou en présence d'un risque vital, toute métastase opérable doit être opérée. En dehors de ces cas, si une métastase est unique et si une chirurgie peut être effectuée, celle-ci est une option qui doit être proposée au

patient : une irradiation complémentaire est alors souhaitable quelle que soit la qualité de l'exérèse. L'irradiation locale de choix est la radiochirurgie. Dans le cas d'un patient inopérable ou refusant l'intervention, la radiothérapie en conditions stéréotaxiques est le traitement de choix. Dans le cas de métastases multiples, la chirurgie ne semble améliorer ni les taux de contrôle local, ni ceux de la survie : une radiothérapie semble alors le traitement de choix(96).

Tenant compte des observations de complications neurologiques secondaires au traitement par radiochirurgie, plusieurs auteurs ont, pour éviter ces complications, délivré la dose unique élevée en un petit nombre de fractions et observé une amélioration de la tolérance et des résultats locaux (60,73,74,94,97). Ainsi est née une irradiation stéréotaxique à dose élevée mais fractionnée appelée « radiothérapie stéréotaxique hypofractionnée » M. Schlienger et al. (98) ont réalisé une étude dans le but de rechercher dans la littérature des arguments permettant de guider le choix entre radiochirurgie et radiothérapie stéréotaxique hypofractionnée dans le traitement des métastases cérébrales.

Les résultats globaux de la radiochirurgie et de la radiothérapie stéréotaxique hypofractionnée paraissent comparables, en particulier en termes de toxicité grave. On peut admettre qu'en l'absence actuelle de données plus précises, en pratique quotidienne, des données incomplètes puissent éclairer un choix thérapeutique. Les métastases cérébrales de petit et moyen volumes peuvent être traitées avec l'une ou l'autre des deux techniques. Dans les séries de la littérature, les résultats de la radiothérapie stéréotaxique hypofractionnée pour les formes volumineuses n'ont pas été individualisés, ce qui nécessite la poursuite d'études prospectives dans ce domaine, avec des critères techniques, volumétriques et dosimétriques rigoureux.

Tableau VII : Conditions/indications à la radiochirurgie cérébrale

Patient	<ul style="list-style-type: none"> ▪ Tumeur primitive sous contrôle/guérie ▪ espérance de vie après exérèse curative de la métastase cérébrale par ex. >6 mois ▪ absence de métastases systémiques, contrôlée ▪ opérabilité pendant 2-3 heures en décubitus dorsal sous anesthésie locale ▪ pas de gros déficit neurologique
Statut local	<ul style="list-style-type: none"> ▪ métastase solitaire ou 2-4 métastases multiples ▪ diamètre \leq 3 cm, volume <25 cm³ ▪ aucune menace de complication secondaire comme: <ul style="list-style-type: none"> -risque de hernie (métastase fosse postérieure) -hydrocéphalie occlusive (métastase fosse postérieure) ▪ n'importe quelle localisation cérébrale ▪ récurrence locale après chirurgie à ciel ouvert ▪ récurrence(s) après radiothérapie cérébrale transcutanée ▪ récurrence(s) après radiochirurgie
Histologie	<ul style="list-style-type: none"> ▪ en général histologie / TP connue (sinon biopsie au préalable) ▪ processus radiorésistant ou radiosensible

3-3. Curiethérapie :

Elle consiste à implanter, après un repérage stéréotaxique et une dosimétrie prévisionnelle, une ou plusieurs sources radioactives (habituellement des grains d'iode 125 ou des fils d'iridium 192) dans la tumeur par l'intermédiaire de cathéters. Leur mise en place se fait par voie externe sous anesthésie locale et contrôle scannographique. Les sources radioactives sont retirées une fois que la dose souhaitée a été délivrée (généralement après 4 à 6 jours durant lesquels le patient doit rester hospitalisé).

Les doses utilisées varient de 30 à 120 Gy avec un débit de dose voisin de 10 Gy par jour (99). Cette technique permet de délivrer électivement au site tumoral une irradiation à forte dose en respectant le reste de l'encéphale. Elle peut s'associer à une radiothérapie externe conventionnelle et créer ainsi un surdosage local (boost) (100).

Le principal effet secondaire est la survenue d'une radionécrose focale, source d'un œdème cérébral qui nécessite malgré la corticothérapie une résection dans près d'un cas sur deux.

L'utilisation de la curiethérapie dans les MC reste encore en phase expérimentale et ne devrait être proposée en première intention que dans le cadre d'essais contrôlés randomisés (1).

4- Chimiothérapie :

Les résultats de la chimiothérapie des MC sont considérés dans l'ensemble comme décevants. En effet, la barrière hématoencéphalique (BHE) limite en partie la pénétration de la plupart des substances anticancéreuses dans le cerveau(101,102). Le cerveau peut devenir le premier site de récurrence métastatique après traitement des cancers très chimiosensibles comme le cancer du sein ou celui du testicule suggérant que la BHE ne permet pas de traiter efficacement les micrométastases cérébrales (2).

En revanche, la situation est très différente lorsque la métastase a atteint un certain volume macroscopique. Les données expérimentales montrent que la BHE est rompue au sein d'une métastase macroscopique associée à une néoangiogenèse, comme en témoigne la prise de contraste en imagerie (44,103). Mais la principale cause de l'échec du traitement dans ce cas est l'acquisition par la tumeur métastatique d'une chimiorésistance secondaire.

Les études pharmacocinétiques ont montré que les agents même hydrosolubles (comme le méthotrexate (MTX), le 5-fluorouracil, la bléomycine, le cisplatine, le cyclophosphamide) pouvaient accéder au site tumoral en quantité suffisante pour avoir un effet cytotoxique (104). Cependant, il n'est pas établi que des concentrations adéquates d'agents cytotoxiques hydrosolubles puissent atteindre le « cerveau entourant la tumeur » qui est partiellement infiltré par les cellules tumorales, mais qui conserve en grande partie ses propriétés de barrière. La

chimiothérapie a été le plus souvent utilisée comme traitement adjuvant de la radiothérapie et son efficacité est donc difficile à évaluer.

Certains auteurs recommandent d'utiliser la chimiothérapie en première ligne de traitement dans les MC des cancers les plus chimiosensibles comme les choriocarcinomes, les cancers pulmonaires anaplasiques à petites cellules et les cancers du sein. Lors des récives, les chimiothérapies prescrites en deuxième ligne ont montré qu'elles pouvaient encore produire des réponses dans 30 à 40 % des MC de cancer du sein et du poumon (14,104,105).

Une étude randomisée de phase III a comparé l'efficacité de la radiothérapie seule à la combinaison radiothérapie–chimiothérapie (à base de nitroso–urées). L'étude s'intéressait spécifiquement aux MC d'origine pulmonaire et montrait une plus grande efficacité en termes de réponse tumorale de l'association radiothérapie–chimiothérapie comparée à la radiothérapie seule (74 % contre 36 %) mais sans bénéfice en termes de survie (106). Une méta-analyse consacrée au traitement des MC des cancers de l'ovaire suggère également un avantage significatif de l'association radiothérapie–chimiothérapie (à base de platine) sur la radiothérapie seule (MS : 7 mois versus 3 mois) (107).

La toxicité de la chimiothérapie intéresse pratiquement tous les organes. La marge est souvent étroite entre la zone thérapeutique et la zone toxique.

Dans notre série, 13,3% de nos malades ont reçu une chimiothérapie, dont 10% en association avec la radiothérapie conventionnelle.

5- Autres :

L'hormonothérapie peut être envisagée dans les tumeurs hormonosensibles (cancer du sein, cancer de la prostate) dans l'espoir d'ajouter un élément favorable aux résultats de la radiothérapie et de la chimiothérapie

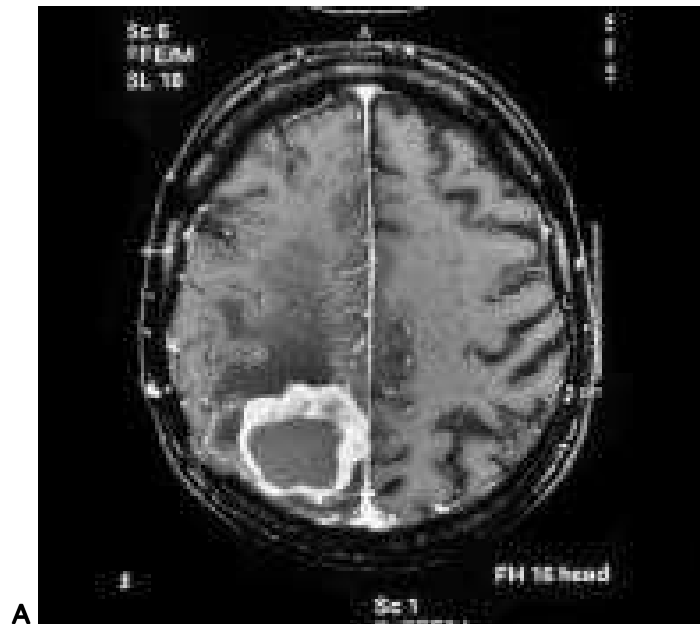


Photo 11 : volumineuse métastase solitaire pariétale d'un hypernéphrome connu avant l'opération (A) et 8 semaines après résection tumorale par microchirurgie (B).

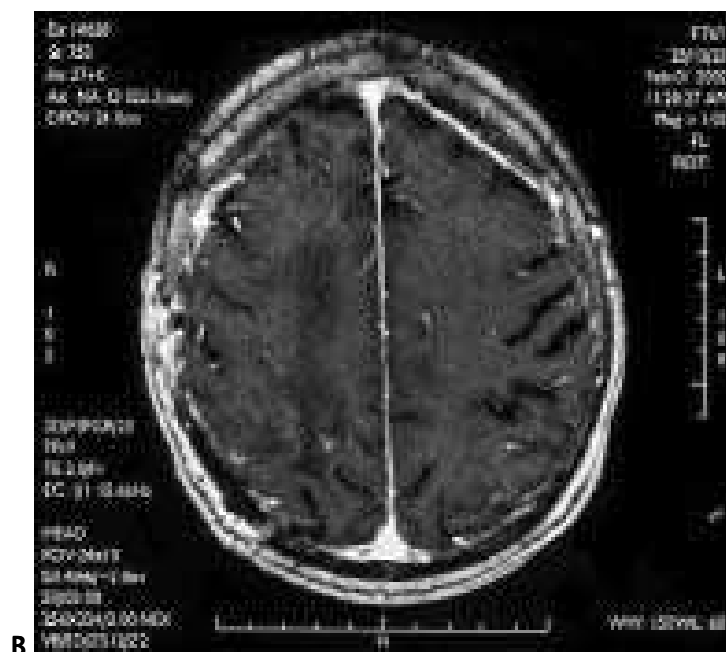
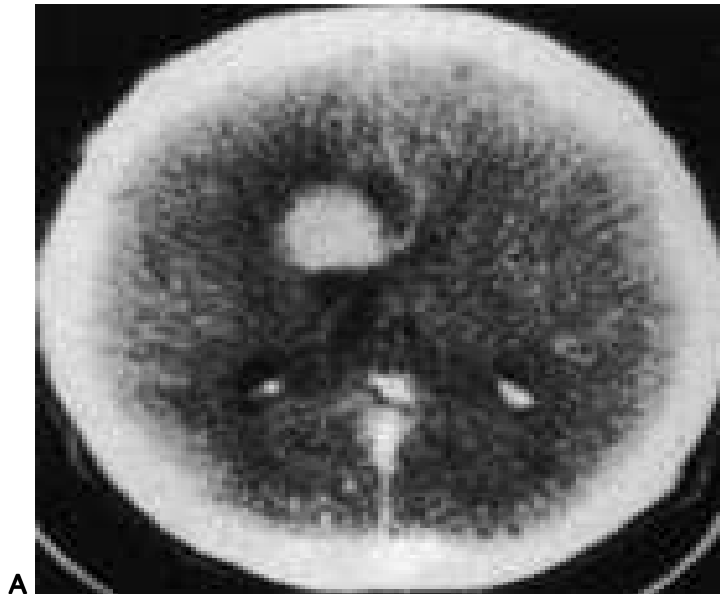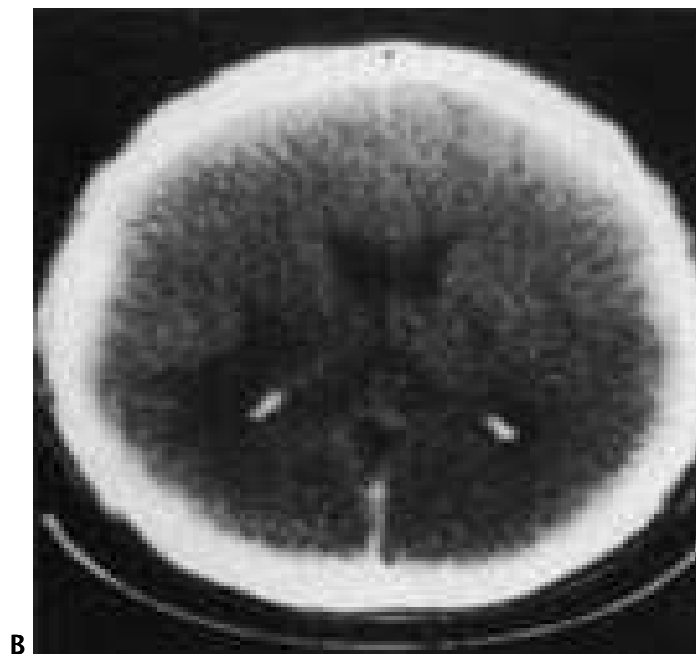




Photo 8 : Scanner avec injection.

A. Métastase cérébrale d'un mélanome malin.

B. Disparition de la métastase 6 mois après la radiothérapie



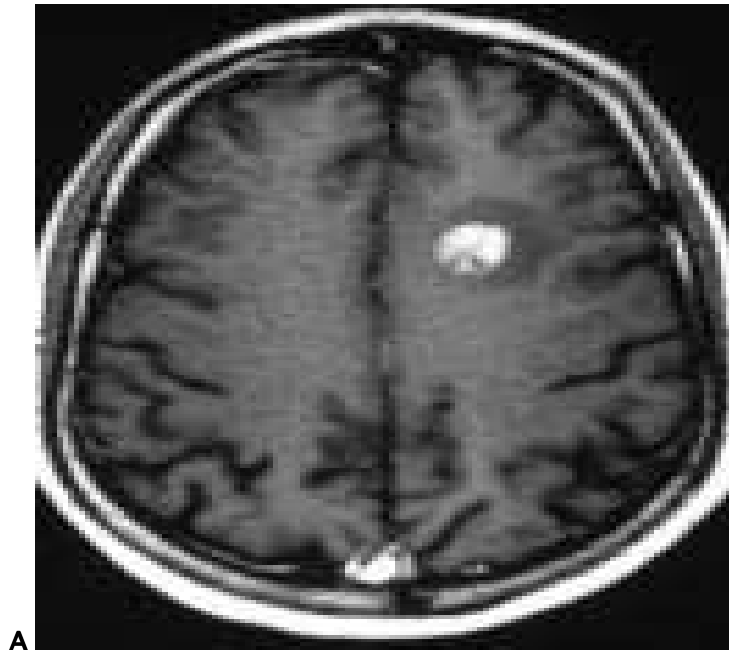


Photo 9 :IRM avec injection.

A. Petite métastase d'un carcinome rénal.

B. Persistance de la réponse plus de 1 an après la radiochirurgie.

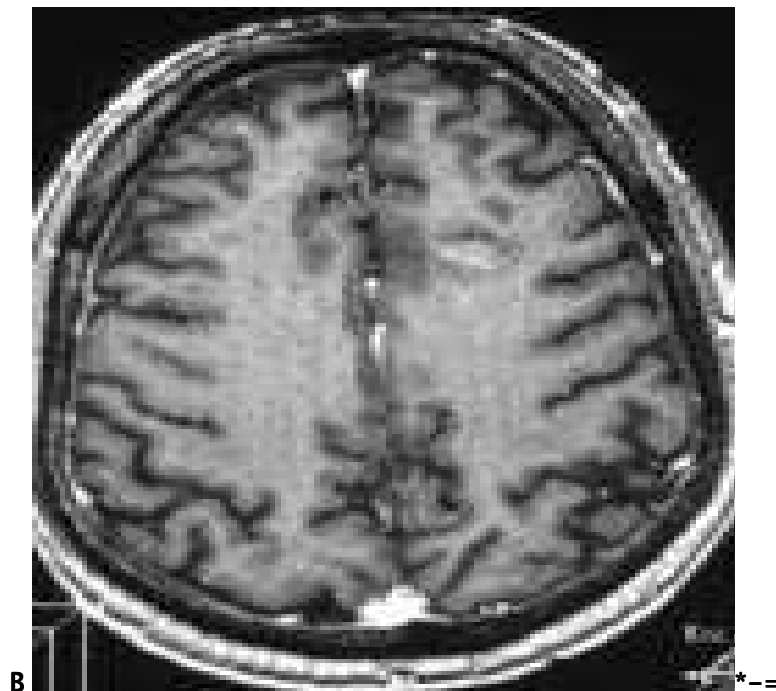
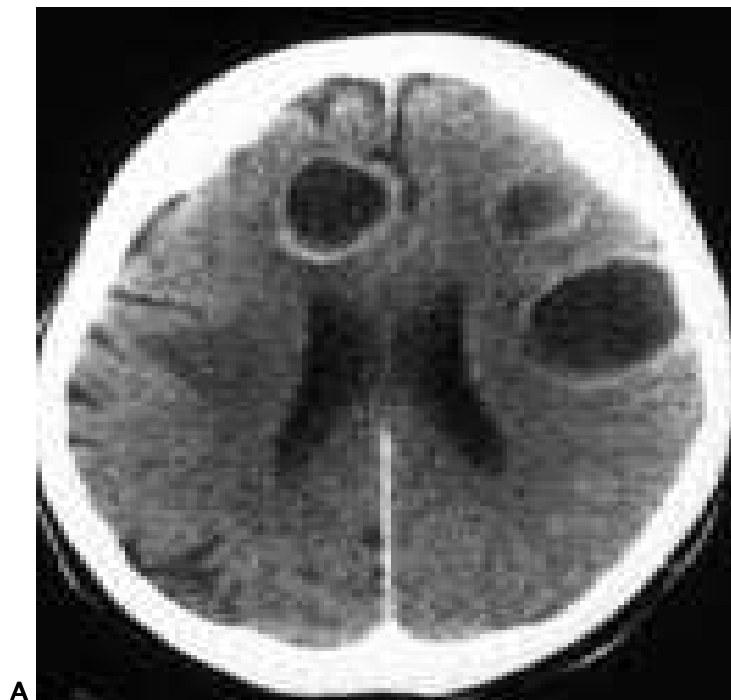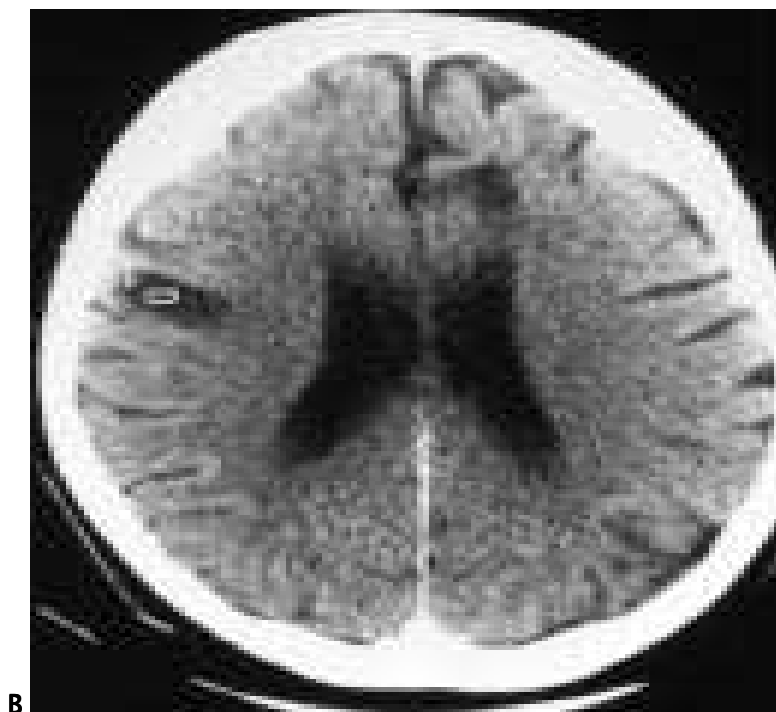




Photo 10 : Scanner avec injection

- A. Métastases cérébrales multiples d'un adénocarcinome d'origine indéterminée.
- B. Réponse complète après trois cures de chimiothérapie (cisplatine-étoposide).



V- Anatomopathologie (1,108) :

1- Aspect macroscopique :

Les formes nodulaires sont des formes les plus fréquentes. Elles ont des contours relativement nets et arrondis. Leur taille peut aller de quelques millimètres à quelques centimètres. Leur couleur diffère généralement du tissu avoisinant et dépend de l'importance du stroma et de la prolifération vasculaire, de l'existence d'une nécrose ou d'une hémorragie et de la pigmentation des cellules métastatiques. Les nodules pigmentés évoquent en premier lieu des métastases de mélanome. Leur consistance est le plus souvent ferme et sont alors facilement clivables. Mais elles peuvent être ramollies, nécrotiques, adhérer aux vaisseaux et être ainsi plus difficiles à énucléer. Les MC nodulaires sont typiquement compactes dans les cancers du sein, les cancers pelviens et les carcinomes épidermoïdes, alors qu'elles sont plutôt nécrotiques et hémorragiques dans les cancers anaplasiques à petites cellules. Quand le contenu est gélatineux, mucoïde, elles évoquent une origine digestive. Des MC abcédées sont rencontrées dans les cancers bronchopulmonaires surinfectés et peuvent poser des problèmes diagnostiques. Il en est de même des formes hémorragiques, fréquentes dans les mélanomes et les choriocarcinomes, quand les cellules métastatiques sont difficiles à retrouver.

Les formes infiltrantes ont une consistance molle et granuleuse. Il est difficile d'en distinguer les limites. Elles proviennent fréquemment des cancers broncho-pulmonaires.

Les formes périventriculaires sont très rares. Elles se rencontrent surtout dans les cancers anaplasiques à petites cellules.

Les formes pseudoangiomateuses s'associent aux cancers bronchiques, aux cancers du sein, du rein, de la thyroïde et aux mélanomes.

Les formes calcifiées ont été rapportées dans divers types de cancers sans spécificité particulière.

Les formes miliaires correspondent à d'innombrables métastases et semblent surtout le fait de mélanomes. La présentation est celle d'une encéphalite.

Les métastases des nerfs crâniens dont quelques cas isolés, d'origine hémotogène, semblent exister. Elles touchent le ganglion de Gasser, le nerf glossopharyngien ou le nerf optique. En réalité, il est très difficile d'être certain que ces localisations ne résultent pas d'une méningite carcinomateuse.

2- Aspect microscopique :

La MC reproduit habituellement l'aspect histologique de la tumeur primitive. Cependant, elle peut être moins bien différenciée et il est impossible d'en deviner l'origine dans un cas sur trois. Une prolifération vasculaire est observée en périphérie de la tumeur et est en revanche moins dense au centre et dans les parties nécrosées. On note une gliose réactionnelle en périphérie de la tumeur, avec une infiltration lymphocytaire et de macrophages autour des régions nécrotiques. Une réaction œdémateuse, dont l'importance n'est pas corrélée au volume tumoral, siège en périphérie, surtout dans la substance blanche.

3- Cas particulier :

Métastases localisées dans une tumeur primitive : les MC peuvent s'implanter sur n'importe quelle tumeur primitive du système nerveux central. Les méningiomes représentent deux tiers de ces tumeurs. Les métastases proviennent dans un tiers des cas d'un cancer du sein et dans un autre tiers d'un cancer bronchique. Les cancers de prostate, du rein et les mélanomes sont plus rarement en cause. Cette greffe métastatique pourrait s'expliquer par des modifications physiologiques du milieu local favorisant l'implantation et la croissance des MC, ou par l'augmentation de la vascularisation ou l'altération de la BHE au sein de la tumeur primitive.

Métastases hémorragiques : Les hémorragies compliquent 14 % des MC. Les MC les plus susceptibles de saigner sont celles des choriocarcinomes (60 %) et des mélanomes (30 %) devant les MC d'origine rénale. Les hémorragies se développent préférentiellement dans la périphérie de la tumeur, là où la croissance cellulaire est la plus rapide, et dans le tissu nécrotique. Certains

auteurs évoquent le rôle d'une fibrinolyse locale au sein des MC, ou la fragilisation des vaisseaux due à l'envahissement vasculaire par les cellules métastatiques fréquent dans les choriocarcinomes et les mélanomes.

Métastases abcédées : elles sont rares, très peu de cas ont été rapportés dans la littérature. Elles sont fréquentes dans les cancers broncho-pulmonaires surinfectés, mais peuvent se rencontrer dans d'autres cancers (pancréas, prostate, sein). Ces métastases sont de contenu purulent dont l'étude histologique et microbiologique peuvent révéler la coexistence de bactéries et de cellules tumorales, ou ne montrer que la présence isolée de micro-organisme ou de cellules malignes et poser ainsi des problèmes diagnostiques.

VI- Evolution et pronostic :

Le pronostic des MC reste sombre. En l'absence de traitement, la médiane de survie (MS) est d'environ 1 mois (75,109). Celle-ci est de l'ordre de 3 à 5 mois quand les patients sont traités de manière adéquate. Cependant, la durée de survie varie en fonction des cancers (elle est plus longue en cas de MC de cancer du sein qu'en cas de cancer du poumon ou de mélanome) et du nombre de MC (les MC solitaires ont un meilleur pronostic).

En effet, les études prospectives réalisées ces 20 dernières années ont permis d'identifier des facteurs pronostiques qu'il est important de connaître pour interpréter correctement les résultats d'essais thérapeutiques :

- un âge inférieur à 60 ans ;
- un indice fonctionnel de Karnofsky supérieur à 70 % ;
- un long délai entre le diagnostic de MC et la découverte de MC (supérieur à 1 an) ;
- un cancer primitif en rémission ou contrôlé ;
- l'absence de localisations métastatiques extracrâniennes ;
- une MC unique ou des MC multiples (jusqu'à trois) ;
- la nature histologique de la tumeur (54,71).

Par ailleurs, il existe quelques rares cas de longue survie (c'est-à-dire plus de dix ans) ont été rapportés dans la littérature. A. BANAYAN et CL. VITAL (110) ont rapporté le cas d'une femme en bonne santé 12 ans après l'ablation chirurgicale d'une MC apparue dix ans après le traitement d'un mélanome.

Dans notre série, on a noté la survie d'un patient présentant une MC de carcinome peu différencié d'origine inconnue, qui était vivant au moment de la collecte des données.



CONCLUSION

Les MC continuent à poser d'énormes difficultés aux neurochirurgiens, tant sur le plan diagnostique que sur la prise en charge.

Elles sont considérées actuellement comme étant les tumeurs malignes cérébrales les plus fréquentes chez l'adulte, et méritent ainsi un intérêt particulier.

Le cancer primitif étant toujours loin d'être connu, les MC posent un double problème : affirmer la nature secondaire de la néoformation et orienter la recherche du foyer primitif, en effet, dans 15 à 20% des cas la tumeur primitive reste inconnue.

L'affinement des techniques de neuro-imagerie a pour objectif d'aider le clinicien au diagnostic le plus précoce et surtout le plus précis possible, en particulier devant les situations où le doute sur la nature d'une lésion cérébrale non spécifique persiste.

Les différentes modalités thérapeutiques des MC, actuellement disponibles, ont permis d'assurer une meilleure qualité de vie pour les patients pris en charge. Cependant, leur effet sur la durée de survie reste faible et le traitement demeure palliatif dans la grande majorité des cas.



RESUMES

RESUME

Les métastases cérébrales sont considérées comme étant les tumeurs cérébrales malignes de l'adulte les plus fréquentes. Elles posent d'énormes difficultés aux neurochirurgiens sur le plan diagnostique et prise en charge.

Notre étude concerne 30 cas de métastases cérébrales colligées au service de neurochirurgie au CHU Mohammed VI Marrakech de janvier 2002 à décembre 2010. Le but de cette étude est d'analyser le profil épidémiologique des métastases cérébrales et les problèmes diagnostiques et thérapeutiques que pose cette pathologie.

Les métastases cérébrales avaient représenté 3,75% de l'ensemble des tumeurs cérébrales.

L'âge moyen de nos patients était de 51,5 ans avec une prédominance masculine (83,3%).

50% des patients avaient des antécédents de tabagisme et 6,7% avaient un antécédent de cancer traité.

Les métastases cérébrales étaient révélatrices d'un néoplasme jusque-là latent dans 93,3% des cas, celui-ci est dominé par le cancer broncho-pulmonaire (33,3%) et reste inconnue dans 56,7% des cas.

Le syndrome d'HTIC et les déficits moteurs étaient les symptômes les plus fréquents (83,3% et 53,3%).

100% des patients avaient bénéficié d'une TDM cérébrale et 16,7% avaient eu une IRM cérébrale complémentaire.

Les lésions étaient uniques chez 70% des malades et multiples chez 30%.

Leur siège était en sus tentorial chez 76,7% des malades, alors que dans 23,3% des cas, il était au niveau de la FCP.

L'hypodensité est l'aspect le plus fréquemment rencontré avec 41,9% des lésions, et la prise de PDC était surtout nodulaire (39,5% des lésions)

L'exérèse chirurgicale était réalisée chez 86,7% des malades, alors que 13,3% avaient eu une biopsie simple. Une radiothérapie conventionnelle était réalisée dans 16,7% des cas et la chimiothérapie dans 13,3% des cas.

Le pronostic est sombre, la durée de survie n'a pu être obtenue que chez deux malades, un avait décédé 1 an après la chirurgie, et l'autre était vivant au moment de la collecte des données.

Malgré les progrès des thérapeutiques antitumorales, le traitement des MC reste palliatif et vise à améliorer la qualité de vie des patients.

ABSTRACT

The brain metastases are the most frequent adult malignant brain tumors. Their diagnostic and medical support arise enormous difficulties to the neurosurgeons. Our study concerned 30 cases of brain metastases treated at the neurosurgery service of UHC Mohammed VI Marrakech, from January 2002 to December 2010. The aim is to analyse the epidemiological profile of the brain metastases as well as the diagnostic and therapeutic problems of this pathology.

The brain metastases represented 3, 75% of the whole brain tumors. The average age of our patients is 51,5 years, with a male predominance (83,3 %). 50% of the patients had been addicted smokers, and 6, 7% had suffered from a previous treated cancer.

Brain metastases were indicators of a latent neoplasm in 93.3% of cases. This latter is dominated by broncho-pulmonary cancer (33.3%) and remains unknown in 56.7% of the cases. The Inter cranien hiegh pressure syndrome and motor deficits were the most common symptoms (83.3% and 53.3%). 100% of patients had performed a brain scanner and 16.7% had an additional MRI. The lesions were unique in 70% of patients and multiple in 30%. They were located at the subtentorial in 76.7% of patients, and at the posterior cerebral fossa in 23.3% of cases.

The hypodensity is the most frequently encountered aspect with 41.9% of lesions, and the form of the injected contrast product was mostly nodular (39.5% of lesions)

Surgical resection was performed in 86.7% of patients, while 13.3% had a simple biopsy. Conventional radiotherapy was performed in 16.7% and chemotherapy in 13.3% of cases.

The prognosis is pessimistic, the duration of survival was confirmed for only two patients, the first died one year after the surgery, and the second was alive at the time of data collection.

Despite advances in anti-tumor therapeutic, the treatment of BM is palliative and aims only to improve the quality of life of patients.

ملخص

النقائل المخية أورام خبيثة شائعة لدى الكبار، و يطرح تشخيصها و تتبعها صعوبات جمة للمتخصصين في جراحة الدماغ و الأعصاب .

تخص هذه الدراسة ثلاثين حالة سجلت في مصلحة جراحة الدماغ والأعصاب بالمركز الإستشفائي الجامعي محمد السادس بمراكش من يناير 2002 إلى دجنبر 2010 و تهدف إلى تحليل خصائصها الوبائية و المشاكل التي تعترض تشخيصها و علاجها.

تبلغ نسبة تردد النقائل المخية % 3.75 من مجموع أورام الدماغ .

فيما يبلغ متوسط العمر عند المرضى، والذين يمثل الذكور أغليبتهم (%83.39)، 51.5 سنة.

وقد بلغت نسبة مدمني التدخين %50 من المرضى في حين عانت % 6.7 منهم من حالات سرطانية سابقا.

الورم الأولي الأكثر شيوعا هو سرطان الرئة % 33.3 و بينما يبقى هذا الورم مجهولا في % 65.7 من الحالات.

أما الأعراض الأكثر شيوعا هي صداع الرأس و العجز الحركي (% 83.8 و %53.53).

وقد حظي جميع المرضى بالتصوير المقطعي (100%) بينما فقط % 16،7 منهم من حظي بتصوير بالرنين المغناطيسي.

إصابات الدماغ كانت أحادية في % 70 من الحالات و متعددة في %30 منها.

وتتمركز في أعلى الدماغ في % 79.1 من الحالات مقابل %23,3 بحفرة المخ الخلفية.

النقص في الكثافة هو المظهر الأكثر مصادفة بنسبة %41,9 من الحالات، وعند حقن مادة التباين تم تسجيل أخذ تباين على شكل عقدي في %39,5 من الحالات.

أجري الاستئصال الجراحي لدى % 86.7 من المرضى و إختزاع الدماغ لدى %23,3 منهم .و أجري العلاج

الإشعاعي التقليدي في %16.7 من الحالات و العلاج الكيميائي في %13.3 منها.

إن المآل غامض، و مدة البقاء على قيد الحياة لم يمكن التوصل إليها إلا عند مريضين إثنين، أحدهما توفي سنة بعد الجراحة و الآخر كان لا يزال على قيد الحياة في مرحلة جمع المعطيات

و رغم تطور العلاجات المضادة للأورام تبقى هذه العلاجات مجرد مخفف لوطأة المرض و تهدف إلى تحسين جودة حياة المرضى.



ANNEXES

FICHE D'EXPLOITATION

Profil épidémiologique des métastases cérébrales **Expérience du service de neurochirurgie** **CHU Med VI Marrakech**

A-IDENTITE :

- Nom :
- N° tél :
- NE :
- Date d'hospitalisation :
- Date de sortie :
- Age :
- Sexe : féminin masculin
- Profession :
- Origine géographique : urbain rural

B-ATCDS :

➤ **Personnels :**

✓ **Médicaux :**

- oui non ATCDS de cancer :
- Si oui préciser : - siège : poumon Sein Tube digestif Autres :
- traitée : oui non
+ Si oui préciser :
- Tares : - HTA : oui non
- diabète : oui non
- Autres :

✓ **Chirurgicaux :**

- ✓ **Toxiques :** - tabagisme : oui non
- alcoolisme : oui non

✓ **Gynéco-obstétrique :**

➤ **Familiaux :**

- Histoire de cancer : oui non
- Si oui préciser :

C-ETUDE CLINIQUE :

➤ **Circonstances de découverte :**

- Primitif connu : oui non
- Si oui préciser :
- Mode de début : aigu progressif
- Clinique :
 - Crise d'épilepsie : oui non
 - Sd d'HTIC : oui non
 - Sd de focalisation : oui non
 - + Si oui préciser
 - Sd cérébelleux : oui non
 - + Si oui préciser :
 - AEG : oui non
 - Autre : oui non
- Délai entre Dc des MC et Dc du primitif :

➤ **Examen clinique :**

- Etat général : BEG ABEG AEG
- Indice de Karnofsky :
- Examen neurologique :
- FO :
- Autre :

D-EXAMENS COMPLEMENTAIRES :

➤ **Bilan à la recherche de MC :**

✓ **Imagerie :**

- TDM :
 - Nb de lésion
 - Localisation
 - Taille
 - Densité tumorale
 - PDC :
 - Œdème péri lésionnel :
 - Effet de masse :
 - Engagement
 - Calcification tumorale :
 - Atteinte osseuse :
 - Hydrocéphalie
 - Discussion diagnostique :

- IRM :

✓ **Marqueurs tumoraux :**

➤ **Bilan à la recherche de primitif :**

- Rx thorax :
- TDM thoracique :
- TDM abdominale ou abdomino-pelvienne :
- Endoscopie :
- Autre :

➤ **Bilan biologique :**

- NFS-pq :
- Bilan hépatique :
- Bilan rénal :
- Bilan d'hémostase :
- BHE :
- Autre :

➤ **Autre :**

E-ATTITUDES THERAPEUTIQUES :

➤ **Ttt anti œdémateux :** oui non

+ Si oui préciser :

➤ **Ttt anticonvulsivant :** oui non

+Si oui préciser : préventif curatif

➤ **Ttt antitumoral :**

- **Chirurgie :**
 - Exérèse totale
 - Exérèse partielle
 - Biopsie :
 - Dérivation d'hydrocéphalie :
 - Autre :

- **Radiothérapie :**

- Conventionnelle protocole :
- Radio chirurgie : protocole :
- Curiethérapie : protocole :
- Aucune :

- **Chimiothérapie :** oui non

+Préciser protocole :

F-ANATOMOPATHOLOGIE :

➤ **Aspects macroscopiques :**

- Nodulaire :
- Infiltrante :
- Périventriculaire :
- Pseudoangiomateuse :
- Calcification :
- Miliaire :
- Métastases des nerfs crâniens :
- Autre :

➤ **Aspects microscopiques :**

- Degré de différenciation :
- Type histologique :
- Discussion diagnostique :

G-EVOLUTION :

- Postopératoire immédiat :
- Récidive : oui non
 - + Si oui :
 - Même localisation : oui non
 - Unique multiple
 - Traitée : oui non
- Apparition d'autres métastases extra cérébrales : Oui non
 - + Si oui préciser :
- Evolution du primitif :
- Décès : oui non
- Perdu de vue : oui non



BIBLIOGRAPHIE

1. Hoang-Xuan K, Napolitano M, Cornu P, Delattre JY.

Métastases cérébrales et leptoméningées des cancers solides : *ENCYCLOPÉDIE MÉDICO-CHIRURGICALE*;1999 17-255-A-10.

2. Guillamo JS, Emery E, Busson A, Lechapt-Zalcman E, Constans JM, Defer GP. Traitement actuel des métastases cérébrales.

Neurologie 2008;164:560-8.

3. Posner JB.

Clinical manifestations of brain metastases.

In : Weiss L, Gilbert HA, Posner JB eds. *Brain metastases*. Boston: Hall, 1980 : 189207

4. Posner JB, Chernik NL.

Intracranial metastases from systemic cancer.

Adv Neurol 1978 ; 575-587

5. Takakura K, Sano K, Hojo S.

Metastatic tumors of the central nervous system.

Tokyo : Igaku Shoin, 1982

6. Zatouli F.

Les métastases cérébrales.

Thèse Doctorat Médecine, Casablanca ;2004, n° 37.

7. Nataf F, Emery E, Kehrli P, Seigneuret E.

Etude multicentrique neurochirurgicale des métastases cérébrales. *Neurochirurgie* 1999;45:369-74.

8. Graus F, Walker RW, Allen JC.

Brain metastases in children.

J Pediatr 1983 ; 103 : 558-561

9. Simionescu MD.

Metastatic tumors of the brain. A follow-up study of 195 patients with neurosurgical considerations.

J Neurosurg 1960 ; 17 : 361-373.

10. Vannucci RC, Baten M.

Cerebral metastatic disease in childhood.

Neurology 1974 ; 24 : 981-985.

11. Vieth RG, Odom GL.

Intracranial metastases and their neurosurgical treatment.

J Neurosurg 1965 ; 23 : 375-383.

12. Kehrli P.

Epidémiologie des métastases cérébrales.

Neurochirurgie 1999;45:357-63.

13. Lebrn C, Frenay M, Lonjon M, Marcy P.Y, Grellier P.

Métastases cérébrales et chimiothérapie.

La revue de médecine interne : 1999, 20, n° 3, p :247-252.

14. Kristensen CA, Kristjansen PE, Hansen HH.

Systemic chemotherapy of brain metastases from small-cell lung cancer.

J Clin Oncol 1992;10:1498-502.

15. Aronson SM, Garcia JH, Aronson BE.

Metastatic neoplasms of the brain: their frequency in relation to age.
Cancer 1964 ;17 : 558-563.

16. Garde A, Tommasi M, Aimard G.

Les complications neurologiques des néoplasmes viscéraux.
Congrès de Neurologie et de Psychiatrie de langue française. Strasbourg-Paris. Paris: Masson,
1958 : 255-392.

17. Hunter KM, Rewcastle NB.

Metastatic neoplasms of the brain.
Can Med Assoc J 1968 ; 98 : 1-7

18. Lesse S, Netsky MG.

Metastasis of neoplasms to the central nervous system and meninges.
Arch Neurol Psychiatry 1954 ; 72 : 133-154.

19. Paillas JE, PelletW.

Brain metastases. In : Vinken PJ, Bruyn GW eds. Handbook of clinical neurology. Amsterdam :
North Holland Publishing Company, 1975 : 201-232

20. Takakura K, Keji S, Shuntaro H, Asao H.

Treatment. In : Takakura K, Sano K, Hojo S. Metastatic tumors of the central nervous system.
Tokyo : Igaku Shoin, 1982 : 195-257

21. Constans JP, Roujeau R, Schlienger M, Askienazy S, Vedrenne C.

Les indications de la chirurgie en cancérologie.
Sem Hop Paris 1974 ; 50 : 1009-1017.

22. Schmida U. D , Honeggerb H.P, Pesciac R.

chirurgie des métastases cérébrales.

Forum Med Suisse No 50 11 décembre 2002 1187

23. Little JR, Dale AJ, Okazaki H.

Meningeal carcinomatosis. Clinical manifestations.

Arch Neurol 1974 ; 30 : 138-143.

24. Sze G, Shin J, Krol G, Johnson C, Liu D, Deck MD.

Intraparenchymal brain metastases : MR versus contrast-enhanced CT.

Radiology 1988 ;168 :187-194.

25. Naggara O, Brami-Zylberbeg F, Rodrigo S, Raynal M, Meary E, Godon-Hardy S, Oppenheim C, Meder JF.

Imagerie des métastases cérébrales.

Radiologie 2006;87:792-806

26. Osborn A.

Diagnostic imaging :brain

Salt lake city :Amersy ; 2004.

27. Brunberg JA, Chenevert TL, McKeever PE, Ross DA, Junck LR, Muraszko et al.

In vivo MR determination of water diffusion coefficients and diffusion anisotropy: correlation with structural alteration in gliomas of the cerebral hemispheres.

AJNR Am J Neuroradiol 1995; 16: 361-371

28. Krabbe K, Gideon P, Wagn P, Hansen U, Thomsen C, Madsen F.

MR diffusion imaging of human intracranial tumours.

Neuroradiology 1997; 39: 483–489

29. Tien RD, Felsberg GJ, Friedman H, Brown M, MacFall J.

MR imaging of high-grade cerebral gliomas: value of diffusion weighted echoplanar pulse sequences.

AJR Am J Roentgenol 1994; 162: 671–677

30. Sugahara T, Korogi Y, Kochi M, Ikushima I, Shigematu Y, Hirai T et al.

Usefulness of diffusion-weighted MRI with echo-planar technique in the evaluation of cellularity in gliomas.

J Magn Reson Imaging 1999; 9: 53–60

31. Sugahara T, Korogi Y, Kochi M, Ikushima I, Hirai T, Okuda T et al.

Correlation of MR imaging-determined cerebral blood volume maps with histologic and angiographic determination of vascularity of gliomas.

AJR Am J Roentgenol 1998; 171: 1479–1486

32. Pierot L.

RSNA 2004 :Neuroradiologie

J Radiol 2005 ;86 :868–73.

33. Wenz F, Rempp K, Hess T, Debus J, Brix G, Engenhart R et al.

Effect of radiation on blood volume in low-grade astrocytomas and normal brain tissue: quantification with dynamic susceptibility contrast MR imaging. AJR Am J Roentgenol 1996; 166: 187–193

34. Talbot J-N, Kerrou K, Gault N, Gutman F, Grahek D, Toubout E et al.

La TEP dans les tumeurs malignes cérébrales.

Press Med. 2006 ;35 :1347-53.

35. Vermeere V, Burg S, Wager M, Perdrisot R.

Intérêt de la TEP au [18F]-FDG double phase avec acquisition tardive dans la détection des tumeurs cérébrales.

Médecine Nucléaire 2007 ;31 : 250-261.

36. Delattre JY, Krol G, Thaler HT, Posner JB.

Distribution of brain metastases.

Arch Neurol 1988 ; 45 : 741-744

37. Weisberg LA.

Computerized tomography in intracranial metastases.

Arch Neurol 1979 ; 36 : 630-634

38. Bennouna L.

Métastases cérébrales.

Thèse Doctorat Medecine, Casablanca ;1992, n°235

39. Claussen C, Laniado M, Kazner E, Schorner W, Felix R.

Application of contrast agent in CT and MRI (NMR) :their potential in imaging of brain tumors.

Neuroradiology 1985 ;27 :164-71.

40. Latief KH, White CS, Protopapas Z, Attar S, Krasna MJ.

Search for primary lung neoplasm in patients with brain metastasis: is the chest radiograph sufficient ?

Am J Roentgenol 1997 ; 168 : 1345-1346.

41. Merchut MP.

Brain metastases from undiagnosed systemic neoplasms.

Arch Intern Med 1989 ; 149 : 1076–1080

42. Van de Pol M, Van Aalst, Wilmink JT, Twijnstra A .

Brain metastases from unknown primary tumour: which diagnostic procedures are indicated ?

J Neurol Neurosurg Psychiatry 1996 ; 61 : 321–323

43. Patel RR, Mehta MP.

Targeted therapy of brain metastases:improving the therapeutic ratio.

Clin Cancer Res 2007;13:1675–83

44. De Angelis LM.

Management of brain metastases.

Cancer Invest 1994 ; 12 : 156–165

45. Nussbam ES, Djalilian HR, Cho KH, Hall WA.

Brain metastases. Histology, multiplicity, surgery, and survival.

Cancer 1996 ;78 :1781–8.

46. Posner JB.

Brain metastases :1995. A brief review.

J Neurooncol 1996 ;27 :287–93.

47. Gaspar L, Scott C, Rotman M, Asbell S, Phillips T, Wasserman T et al.

Recursive partitioning analysis (RPA) of prognostic factors in three Radiation Therapy Oncology Group (RTOG) brain metastases trials.

Int J Radiat Oncol Biol Phys 1997 ;37 :745–51.

48. Tendulkar RD, Liu SW, Barnett GH, Stephanie W, Gene H, Michael A et al.

RPA classification has prognostic significance for surgically resected single brain metastasis.
Int J Radiat Oncol Biol Phys 2006 ;66 :810-7.

49. Cohen N, Strauss G, Lew R, Silver D, Recht L.

Should prophylactic anticonvulsivants be administered to patients with newly-diagnosed cerebral metastases ? a retrospective analysis.
J Clin Oncol 1988 ; 6 : 1621-1624

50. Glantz MJ, Cole BF, Friedberg MH, Lathi E, Choy H, Furie K, et al.

A randomized, blinded, placebo-controlled trial of divalproex sodium prophylaxis in adults with newly diagnosed brain tumors.
Neurology 1996 ;46 :985-91.

51. Glantz MJ, Cole BF, Forsyth PA, Recht LD, Wen PY , Chamberlain MC, et al.

Practice parameter :anticonvulsant prophylaxis in patients with newly diagnosed brain tumors.
Report of the Quality Standards Subcommittee of the American Academy Of Neurology.
Neurology 2000 ;54 :1886-93

52. Delattre JY, Safai B, Posner JB.

Erythema multiforme and Stevens-Johnson syndrome in patients receiving cranial irradiation and phenytoin.
Neurology 1988 ; 38 : 194-198

53. Hoang-Xuan K, Poisson M, Delattre JY.

Stevens-Johnson syndrome in a patient receiving a cranial irradiation and carbamazepine.
Neurology 1990 ; 40 : 1144-1145

54. Patchell RA, Tibbs PA, Walsh JW, Dempsey RJ, Maruyama Y, Kryscio RJ et al.

A randomized trial of surgery in the treatment of single metastases to the brain.

N Engl J Med 1990 ; 322 : 494–500

55. Vecht CJ, Haaxma–Reiche H, Noordijk EM, Padberg GW, Voormolen JH, Hoekstra FH et al.

Treatment of single brain metastasis: radiotherapy alone or combined with neurosurgery ?

Ann Neurol 1993 ; 33 : 583–590

56. Noordijk EM, Vecht CJ, Haaxma–Reiche H, Padberg GW, Voormolen JH, Hoekstra FH, et al.

The choice of treatment of single brain metastasis should be based on extracranial tumor activity and age.

Int J Radiat Oncol Biol Phys 1994 ; 29 : 711–717

57. Emery E, Redondo A, Rey A.

Traitement chirurgical des métastases cérébrales.

Neurochirurgie 1999 ;45,n°5 :375–381.

58. Shibui S.

How to manage metastatic brain tumors.

Jpn J Clin Oncol 1999 ;29 :243–244.

59. Bindal RK, Sawaya R, Leavens ME, Lee JJ.

Surgical treatment of multiple brain metastases.

J Neurosurg 1993 ; 79 :210–216

Mussi A, Pistolessi M, Lucchi M, Janni A, Chella A, Parenti G et al.

Resection of single brain metastasis in non small–cell lung cancer: prognostic factors.

J Thorac Cardiovasc Surg 1996 ; 112 : 146–153

60. Tummarello D, Porfiri E, Rychlicki F, Miseria S, Cellerino R.

Non small cell lung cancer: neuroresection of the solitary intracranial metastasis followed by radiochemotherapy.

Cancer 1985 ; 56 : 2569–2572

61. Zacest AC, Besser M, Stevens G, Thompson JF, McCarthy WH, Culjak G.

Surgical management of cerebral metastases from melanoma :outcome in 147 patients treated at a single institution over two decades.

Neurosurg 2002 ;96(3) :552–8

62. Sawaya R, Ligon BL, Bindal RK, Hess KR.

Surgical treatment of metastatic brain tumors.

J Neurooncol 1996 ;27(3) :269–77.

63. Lang FF, Sawaya R.

Surgical treatment of metastatic brain tumors.

Semin Surg Oncol 1998 Jan–Feb ;14(1) :53–63.

64. Bindal RK, Sawaya R,Leavens ME, Hess KR, Taylor SH.

Reoperation for recurrent metastatic brain tumors.

J Neurosurg 1995 ;83 :600–604

65. Raskin R, Weiss SR, Manning JJ, Wermuth RE.

Survival after surgical excision of single metastatic brain tumors.

Am J Roentgenol Radium Ther Nucl Med 1971 ; 11 : 323–328

66. Haar F, Patterson RH.

Surgery for metastatic intracranial neoplasm.

Cancer 1972 ; 30 : 1241–1245

67. Ransohoff J.

Surgical management of metastatic tumors.

Semin Oncol 1975 ; 2 : 21–28

68. Winston KR, Walsh JW, Fischer EG.

Results of operative treatment of intracranial metastatic tumors.

Cancer 1980 ;45 : 2639–2645

69. Galicich JH, Sundaresan N, Arbit E, Passe S.

Surgical treatment of single brain metastasis: factors associated with survival. Cancer 1980 ; 45 :

381–386

70. White KT, Fleming TR, Laws ER.

Single brain metastasis to the brain. Surgical treatment in 122 consecutive patients.

Mayo Clin Proc 1981 ; 56 : 424–428

71. Smalley SR, Laws ER, O’Fallon JR, Shaw EG, Schray MF.

Resection for solitary brain metastasis. Role of adjuvant radiation and prognostic variables in 229 patients.

J Neurosurg 1992 ; 77 : 531–540

72. Shaw E, Scott C, Souhami L, Dinapoli R, Kline R, Loeffler J, et al.

Radiosurgery for the treatment of previously irradiated recurrent primary brain tumors and brain metastases: initial report of Radiation Oncology therapy Group Protocol 90–05.

Int J Radiat Oncol Biol Phys 1996 ; 34 : 647–654

73. Cairncross JG, Chernik NL, Kim JH, Posner JB.

Sterilization of cerebral metastases by radiation therapy.

Neurology 1979 ; 29 : 1195–1202

74. Cairncross JG, Kim JH, Posner JB.

Radiation therapy for brain metastases.

Ann Neurol 1980 ; 7 : 529–541

75. Berk L.

An overview of radiotherapy trials for the treatment of brain metastases.

Oncology (Huntingt) 1995 ;9 :1205–12

76. Nieder C, Berberich W, Nestle U, Niewald M, Walter K, Schnabel K.

Relation between local result and total dose of radiotherapy for brain metastases.

Int J Radiat Oncol Biol Phys 1995 ; 33 : 349–355

77. De Angelis LM, Mandell L, Thaler HT, Kimmel DW, Galicich. JH, Fuks Z.

The role of postoperative radiotherapy after resection of brain metastases.

Neurosurgery 1989 ; 24 : 798–805

78. Khuntia D, Brown P, Li J, Mehta MP.

Whole-brain radiotherapy in the management of brain metastasis.

J Clin Oncol 2006 ;24 :1295–304.

79. Akyurek S, Chang EL, Mahajan A, Hassenbusch SJ, Allen PK, Mathews LA, et al.

Stereotactic radiosurgical treatment of cerebral metastases arising from breast cancer.

Am J Clin Oncol 2007 ;30 :310–4

80. Chen JC, Petrovich Z, Giannotta SL, Apuzzo ML.

Radiosurgical salvage therapy for patients presenting with recurrence of metastatic disease to the brain.

Neurosurgery 2000 ;46 :860–867

81. Combs SE, Schulz-Ertner D, Thilmann C, Elder L, Debus J.

Treatment of cerebral metastases from breast cancer with stereotactic radiosurgery.

Strahlenther Onkol 2004 ;180 :590-6

82. Cooper JS, Steinfeld AD, Lerch IA.

Cerebral metastases: value of reirradiation in selected patients.

Radiology 1990 ;174 : 883-885

83. Davey P, Schwartz ML, Scora D, Gardner S, O'Brien PF.

Fractionated (split dose) radiosurgery in patients with recurrent brain metastases :implications for survival. Br J Neurosurg 2007 ;21 :491-5

84. NOËL G, MAZERON J-J.

Réirradiation cérébrale des tumeurs primitives malignes ou secondaires.

Cancer radiother 2010 ;14 :421-437

85. De Angelis LM, Delattre JY, Posner JB.

Radiation-induced dementia in patients cured of brain metastases.

Neurology 1989 ; 39 : 789-96

86. Patchell RA, Cirrincione C, Thaler HT, Galicich JH, Kim JH, Posner JB.

Single brain metastases: surgery plus radiation or radiation alone.

Neurology 1986 ; 36 : 447-53.

87. Loeffler J, Siddon RL, Wen P, Nedzi LA, Alexander E.

Stereotactic radiosurgery of the brain using a standard linear accelerator: a study of early and late effects.

Radiother Oncol 1990 ; 17 : 311-21.

88. Auchter RM, Lamond JP, Alexander III E, Buatti JM, Chappell R, Friedman WA et al.

A multiinstitutional outcome and prognostic factor analysis of radiosurgery for resectable single brain metastasis.

Int J Radiat Oncol Biol Phys 1996 ;35 : 27–35

89. Breneman JC, Warnick RE, Albright RE Jr, Kukiatinant N, Shaw J, Armin D et al.

Stereotactic radiosurgery for the treatment of brain metastases. Results of a single institution series.

Cancer 1997 ; 79 : 551–557

90. Feuvret L, Germain I, Cornu P, Boisserie G, Dormont D, Hardiman C, et al.

Intérêt de la radiothérapie en conditions stéréotaxiques (radiochirurgie) des métastases cérébrales : expérience et résultats du groupe hospitalier Pitié–Salpêtrière.

Cancer Radiother 1998 ; 3 : 272–281

91. Flickinger JC, Kondziolka D, Lundsford LD, Coffey RJ, Goodman ML, Shaw EG, et al.

A multiinstitutional experience with stereotactic radiosurgery for solitary brain metastasis.

Int J Radiat Oncol Biol Phys 1994 ;28 : 797–802

92. Shirato H, Takamura A, Tomita M, Suzuki K, Nishioka T, Isu T, et al.

Stereotactic irradiation without whole–brain irradiation for single brain metastasis.

Int J Radiat Oncol Biol Phys 1997 ; 37 : 385–391

93. Bindal AK, Bindal RK, Hess KR, Shiu A, Hassenbusch SJ, Shi WM et al.

Surgery versus radiosurgery in the treatment of brain metastasis.

J Neurosurg 1996 ; 84 : 748–754

94. Andrews DW, Scott CB, Sperduto PW, Flanders AE, Gaspar LE, Schell MC, et al.

Whole brain radiation therapy with or without stereotactic radiosurgery boost for patients with one to three brain metastases: phase III results of the RTOG 9508 randomised trial.

Lancet 2004;363:1665-72.

95. NOËL G, BOISSERIE G, FEUVRET L, MAZERON J-J.

La radiothérapie en conditions stéréotaxiques des métastases cérébrales : réflexions, controverses et questions sans réponse en 2004

Bull Cancer 2004 ; 91 (1) : 81-93

96. Bhushan C.

“Miliary” metastatic tumors in the brain.

J Neurosurg 1997 ; 86 : 564-566

97. Schliengera M, Nataf F, Hugueta F, Penea F, Foulquiera J-N, Orthuona A, et al.

Place de l'irradiation stéréotaxique hypofractionnée dans le traitement des métastases cérébrales.

Cancer Radiot 2010 ;14 : 119-127

98. Mazon JJ, Boisserie G.

Radiothérapie des tumeurs cérébrales.

Rev Prat 1996 ; 46 : 443-449

99. Prados M, Leibel S, Barnett CM, Gutin P.

Interstitial brachytherapy for metastatic brain tumors.

Cancer 1989 ; 63 :657-660

100. Stewart DJ.

A critique of the role of the blood–brain barrier in the chemotherapy of human brain tumors.
J Neurooncol 1994 ;20 :121–39

101. Deeken JF, Loscher W.

The blood–brain barrier and cancer :transporters, treatment, and Trojan horses.
Clin Cancer Res 2007 ;13 :1663–74.

102. Helfre S, Pierga JY.

Radiothérapie et chimiothérapie des métastases cérébrales.
Neurochirurgie 1999 ;45 :382–92.

103. Rosner D, Nemoto T, Lane WW.

Chemotherapy induces regression of brain metastases in breast carcinoma.
Cancer 1986 ; 58 : 832–839

104. Groen HJ, Smit EF, Haaxma–Reiche H, Postmus PE.

Carboplatin as second line treatment for recurrent or progressive
brain metastases from small cell lung cancer.
Eur J Cancer 1993 ; 29A : 1696–1699

105. Ushio Y, Arita N, Hayakawa T, Mogami H, Hasegawa H, Bitoh S, et al.

Chemotherapy of brain metastases from lung carcinoma: a controlled randomized study.
Neurosurgery 1991 ; 28 : 201–205

106. Rodriguez GC, Soper JT, Berchuk A, Oleson J, Dodge R, Montana G et al.

Improved palliation of cerebral metastases in epithelial ovarian cancer using a combined
modality approach including radiation therapy, chemotherapy and surgery.
J Clin Oncol 1992 ; 10 :1553–1560

107. Laffinti MA.

Métastase cérébelleuse abcédée (à propos d'un cas). Mise au point et revue de la littérature des métastases cérébrales.

Thèse Doctorat Médecine, Rabat 2003 ;n°267

108. Patchell RA.

The treatment of brain metastases.

Cancer Invest 1996 ; 14 : 169-177

109. Banayan A, Vital CL.

Métastase cérébrale d'un mélanome avec longue survie.

Neurochirurgie, 1998 ;44, n°4 :275-277.

110. CAVALIERE R, SCHIFF D.

Chemotherapy and cerebral metastases: misperception or reality?

Neurosurg. Focus / Volume 22 / March, 2007

111. Bondiau P-Y, Largillier R, Foa C, Rasendrarijao D, Frenay M, Gérard J-P.

Traitement des métastases cérébrales de l'ovaire.

Cancer Radiothérapie 2003 ;7 :184-186

112. Noel G.

La radiothérapie des métastases cérébrales.

Cancer Radiothérapie 2006 ;10 : 437-443

113. KEHRLI P, MOUMI M.

Les métastases cérébrales : le point de vue du neurochirurgien.

Bull Cancer 2004 ; 91 (4) : 333-7

114. Zaamoune I.

Traitement des métastases cérébrales (à propos de 77 cas).

Thèse Doctorat Médecine, Casablanca ;2002, n°34.

قَسَمُ الطَّبِيبِ

أقسم بالله العظيم

أن أراقب الله في مهنتي

وأن أصون حياة الإنسان في كافة أطوارها في كافة أطوارها في كل الظروف والأحوال بادلاً وسعي في استنقاذها من الهلاك والمرض والألم والقلق.

وأن أحفظ للناس كرامتهم، وأستر عورتهم، وأكتم سرهم.

وأن أكون على الدوام من وسائل رحمة الله، باذلاً رعايتي الطبية للقريب والبعيد، للصالح والخاطئ، والصديق والعدو.

وأن أثأبر على طلب العلم، أسخره لنفع الإنسان. لا لأذاه.

وأن أوقر من علمني، وأعلم من يصغرني، وأكون أخاً لكل زميل في المهنة الطبية متعاونين على البر والتقوى.

وأن تكون حياتي مصداق إيماني في سري وعلانيتي، نقية مما يشينها تجاه الله ورسوله والمؤمنين.

والله على ما أقول شهيد.



جامعة القاضي عياض
كلية الطب و الصيدلة
مراكش

أطروحة رقم 18

سنة 2012

الخصائص الوبائية للنقائل المخية: تجربة مصلحة
جراحة الدماغ و الأعصاب بالمركز الإستشفائي الجامعي
محمد السادس بمراكش

الأطروحة

قدمت ونوقشت علانية يوم2012

من طرف

السيدة فاطمة براتك

المزداة في 05 فبراير 1986 ببيوكري

لنيل شهادة الدكتوراة في الطب

الكلمات الأساسية :

النقائل المخية - الجراحة - العلاج الإشعاعي - الجراحة بالأشعة - العلاج الكيميائي

اللجنة

الرئيس

السيد س. ايت بنعلي

أستاذ في جراحة الدماغ و الأعصاب

المشرف

السيد م. المجاطي

أستاذ مبرز في جراحة الدماغ و الأعصاب

السيد ح. غنان

أستاذ مبرز في جراحة الدماغ و الأعصاب

القضاة

السيد ع. الطاهري الجوطي الحساني

أستاذ مبرز في العلاج الإشعاعي

السيدة ن. شريف إدريسي الكنوني

أستاذة مبرزة في التشخيص بالأشعة