



UNIVERSITE CADI AYYAD  
FACULTE DE MEDECINE ET DE PHARMACIE  
MARRAKECH

ANNEE 2008

THESE N° 42

## RESULTATS DES LIGAMENTOPLASTIES (LCA) DU GENOU AU CHU MOHAMMED VI

THESE

PRESENTEE ET SOUTENUE PUBLIQUEMENT LE .....2008

PAR

**Mr. Jaouad ELHASSIB**

Né le 19 Mai 1982 à Souk Sebt

POUR L'OBTENTION DU DOCTORAT EN MEDECINE

---

### MOTS CLES

Genou - Kenneth Jones - Ligament croisé antérieure  
Ligamentoplastie

---

### JURY

**Mr. H. ISMAILI**

Professeur de Traumatologie - Orthopédie

PRESIDENT

**Mr. M. LATIFI**

Professeur agrégé de Traumatologie - Orthopédie

RAPPORTEUR

**Mme. S. EL HASSANI**

Professeur de Rhumatologie

**Mr. H. SAIDI**

Professeur agrégé de Traumatologie - Orthopédie

JUGES

**Mr. Y. NAJEB**

Professeur agrégé de Traumatologie - Orthopédie

**UNIVERSITE CADI AYYAD  
FACULTE DE MEDECINE ET DE PHARMACIE  
MARRAKECH**

DOYEN HONORAIRE : Pr. MEHADJI Badie-azzamann  
VICE DOYENS HONORAIRES : Pr. FEDOUACH Sabah  
: Pr. AIT BEN ALI Said  
: Pr. BOURAS Najib

**ADMINISTRATION**

DOYEN : Pr. Abdelhaq ALAOUI YAZIDI  
VICE DOYEN A LA RECHERCHE ET COOPERATION : Pr. Ahmed OUSEHAL  
VICE DOYEN AUX AFFAIRES PEDAGOGIQUES : Pr. Abdelmounaim ABOUSSAD

**PROFESSEURS D'ENSEIGNEMENT SUPERIEUR**

Pr. ABBASSI	Hassan	Gynécologie-Obstétrique
Pr. ABOUSSAD	Abdelmounaim	Pédiatrie
Pr. AIT BEN ALI	Said	Neurochirurgie
Pr. ALAOUI YAZIDI	Abdelhaq	Pneumo-phtisiologie
Pr. BELAABIDIA	Badia	Anatomie-Pathologique
Pr. BOUSKRAOUI	Mohamed	Pédiatrie
Pr. EL HASSANI	Selma	Rhumatologie
Pr. EL IDRISSE DAFALI	My abdelhamid	Chirurgie Générale
Pr. ESSADKI	Omar	Radiologie
Pr. FIKRI	Tarik	Traumatologie
Pr. KISSANI	Najib	Neurologie
Pr. KRATI	Khadija	Gastro-Entérologie
Pr. OUSEHAL	Ahmed	Radiologie
Pr. RAJI	Abdelaziz	Oto-Rhino-Laryngologie
Pr. SBIHI	Mohamed	Pédiatrie
Pr. SOUMMANI	Abderraouf	Gynécologie-Obstétrique
Pr. TAZI	Imane	Psychiatrie

## **PROFESSEURS AGREGES**

Pr. ABOUFALLAH	Abderrahim	Gynécologie – Obstétrique
Pr. AMAL	Said	Dermatologie
Pr. AIT SAB	Imane	Pédiatrie
Pr. ASRI	Fatima	Psychiatrie
Pr. ASMOUKI	Hamid	Gynécologie – Obstétrique
Pr. BEN ELKHAIAI	Ridouan	Chirurgie – Générale
Pr. BOUMZEBRA	Drissi	Chirurgie Cardiovasculaire
Pr. CHABAA	Leila	Biochimie
Pr. ESSAADOUNI	Lamiaa	Médecine Interne
Pr. FINECH	Benasser	Chirurgie – Générale
Pr. GHANNANE	Houssine	Neurochirurgie
Pr. GUENNOUN	Nezha	Gastro – Entérologie
Pr. LATIFI	Mohamed	Traumato – Orthopédie
Pr. LOUZI	Abdelouahed	Chirurgie générale
Pr. MAHMAL	Lahoucine	Hématologie clinique
Pr. MANSOURI	Nadia	Chirurgie maxillo-faciale Et stomatologie
Pr. MOUDOUNI	Said mohamed	Urologie
Pr. MOUTAOUAKIL	Abdeljalil	Ophthalmologie
Pr. SAMKAOUI	Mohamed Abdenasser	Anesthésie-Réanimation
Pr. SARF	Ismail	Urologie
Pr. YOUNOUS	Said	Anesthésie-Réanimation
Pr. AKHDARI	Nadia	Dermatologie
Pr. TAHRI JOUTEH HASSANI	Ali	Radiothérapie
Pr. SAIDI	Halim	Traumato - Orthopédie
Pr. NAJEB	Youssef	Traumato - Orthopédie

## **PROFESSEURS ASSISTANTS**

Pr. ADERDOUR	Lahcen	Oto-Rhino-Laryngologie
Pr. ADMOU	Brahim	Immunologie
Pr. AMINE	Mohamed	Epidémiologie - Clinique
Pr. ATTAR	Hicham	Anatomie - Pathologique
Pr. BAHA ALI	Tarik	Ophtalmologie
Pr. BOURROUS	Monir	Pédiatrie
Pr. CHERIF IDRISSE EL GANOUNI	Najat	Radiologie
Pr. DAHAMI	Zakaria	Urologie
Pr. DIOURI AYAD	Afaf	Endocrinologie et maladies métaboliques
Pr. EL ADIB	Ahmed rhasane	Anesthésie-Réanimation
Pr. EL FEZZAZI	Redouane	Chirurgie - Pédiatrique
Pr. EL HATTAOUI	Mustapha	Cardiologie
Pr. EL HOUDZI	Jamila	Pédiatrie
Pr. ETTALBI	Saloua	Chirurgie - Réparatrice
Pr. HERRAG	Mohamed	Pneumo-Phtisiologie
Pr. KHALLOUKI	Mohammed	Anesthésie-Réanimation
Pr. LAOUAD	Inas	Néphrologie
Pr. LMEJJATTI	Mohamed	Neurochirurgie
Pr. MAHMAL	Aziz	Pneumo - Phtisiologie
Pr. MANOUDI	Fatiha	Psychiatrie
Pr. NEJMI	Hicham	Anesthésie - Réanimation
Pr. OULAD SAIAD	Mohamed	Chirurgie - Pédiatrique
Pr. TASSI	Nora	Maladies - Infectieuses
Pr. ZOUGARI	Leila	Parasitologie –Mycologie

# ABREVIATION

## LISTE DES ABREVIATIONS

AD	Accident domestique
AS	Accident de sport
AT	Accident de travail
AVP	Accident de la voie publique
Fig.	Figure
IRM	Imagerie par résonance magnétique
LCA	Ligament croisé antérieur
LCP	Ligament croisé postérieur
mm	Millimètre
Nb cas	Nombre de cas
TAD	Tiroir antérieur direct
TRE	Tiroir en rotation externe
TRI	Tiroir en rotation interne

# PLAN

<b>INTRODUCTION.....</b>	<b>1</b>
<b>PATIENTS ET METHODES.....</b>	<b>3</b>
<b>I- PATIENTS.....</b>	<b>4</b>
<b>II- METHODES.....</b>	<b>4</b>
<b>RESULTATS.....</b>	<b>5</b>
<b>1. Etude Epidémiologique : .....</b>	<b>6</b>
1-1. Age.....	6
1-2. Sexe.....	6
1-3. Antécédents.....	7
1-4. Niveau sportif.....	7
1-5. Accident.....	8
a- Le Côté atteint.....	8
b- Circonstances lésionnelles.....	8
c- Sport en cause.....	9
d- Mécanisme lésionnel.....	10
<b>2. Etude Radio clinique : .....</b>	<b>10</b>
2-1. Etude clinique.....	10
a- Signes fonctionnels.....	10
b- Signes physiques.....	11
2-2. Etude radiologique.....	11
<b>3. Technique chirurgicale: .....</b>	<b>12</b>
3-1. Anesthésie.....	12
3-2. Antibio prophylaxie.....	13
3-3. L'examen clinique au bloc opératoire.....	13
3-4. La préparation du membre inférieure.....	13
3-5. Installation du malade.....	13

3-6. Prélèvement du greffon.....	14
3-7.Préparation de l'échancrure.....	16
3-8.Le tunnel tibial.....	16
3-9.Le tunnel fémoral borgne et isométrie.....	17
3-10.Positionnement et fixation du néo-ligament.....	18
3-11.Fermeture.....	19
3-12.Les gestes associés.....	19
<b>4-Evolution et complications :</b> .....	22
4-1. Suites post opératoires.....	22
4-2. Les complications.....	23
<b>5-Révision :</b> .....	23
5-1: Evaluation globale.....	23
5-2: Cotation IKDC.....	25
5-3: Evaluation analytique.....	29
<b>Discussion:</b> .....	33
<b>1-Etude épidémiologique:</b> .....	34
1-1.Age.....	34
1-2.Sexe.....	35
1-3. Côté.....	36
1-4.ATCDS.....	37
1-5.L'accident.....	37
a: Circonstances lésionnelles.....	37
b : Sport en cause.....	37
c : Niveau sportif.....	38
d : Mécanisme lésionnel.....	39
1-6.Délai opératoire.....	40
<b>2-Etude radio -clinique :</b> .....	41

2-1 : Discussion clinique : .....	41
2-2 : Discussion radiologique : .....	45
<b>3-Etude thérapeutique : .....</b>	<b>52</b>
3-1 : Rôles du LCA.....	52
3-2 : Différents transplants.....	53
3-3 : Tendon rotulien avec ou sans renfort.....	54
3-4: Arthrotomie versus arthroscopie .....	55
3-5 : Comparaison entre différentes technique.....	56
3-6 : Place du traitement orthopédique.....	57
3-7 : Discussion selon les protocoles de rééducation.....	58
3-8 : Evolution et complications.....	60
<b>4-Discussion globale : .....</b>	<b>65</b>
<b>Conclusion.....</b>	<b>68</b>
<b>ANNEXES.....</b>	<b>70</b>
<b>RESUMES</b>	
<b>BIBLIOGRAPHIE</b>	

# INTRODUCTION

L'entorse grave du genou constitue une entité relativement fréquente surtout en milieu sportif. La laxité antérieure chronique du genou qui découle d'une rupture du LCA est ainsi devenu un déficit récurrent auquel tout chirurgien orthopédique doit savoir faire face.

Le LCA constitue avec le LCP un véritable axe mécanique qui leur a valu le nom du pivot central. Sa rupture entraîne un trouble de la cinématique et de la mobilité du genou exposant à court terme à des accidents d'instabilité à répétition et à long terme à une dégradation des structures capsulo menisco ligamentaires et cartilagineuses aboutissant à une véritable arthrose.

L'examen clinique est habituellement typique et suffisant pour poser le diagnostic et peut éventuellement être complété par une exploration radiologique où l'IRM a une place importante.

La reconstruction du LCA est actuellement un acte de plus en plus courant faisant appel à des techniques variées et bien codifiées.

Le but de notre travail est d'évaluer les résultats de l'une d'entre elles à savoir le KJ (Kenneth Jones), technique la plus utilisée dans notre service et ce afin de cerner ses indications, ses aspects techniques et surtout ses résultats.

# PATIENTS ET METHODES

## **I- PATIENTS :**

Entre octobre 2004 et février 2007, 26 patients ont été opérés pour une laxité antérieure chronique du genou au sein du service de traumatologie orthopédie B du CHU MED VI Marrakech selon la technique de Kenneth Jones avec arthrotomie.

De septembre à novembre 2007, nous avons analysé les résultats obtenus sur ces patients.

20 de ces malades ont été réexaminés, 6 n'ont pas répondu à la convocation. Le taux de révision est de 77% ; le recul moyen est de 20 mois (minimum : 7mois, maximum : 3 ans).

Les critères d'inclusions :- Tous les patient opérés selon la technique de  
kenneth jones isolée avec arthrotomie.  
- un recul de 6 mois minimum.

## **II- METHODES:**

-Les dossiers des patients ont été analysés de façon rétrospective à partir des archives du service et des registres du bloc opératoire.

-L'exploitation des données s'est basée sur une fiche d'exploitation pré-établie (Annexe I) englobant toutes les données épidémiologiques, cliniques et thérapeutiques.

-L'analyse des résultats au dernier recul a été faite par convocation des patients par courrier ou téléphone. Les patients ont été revus par un examinateur unique et indépendant.

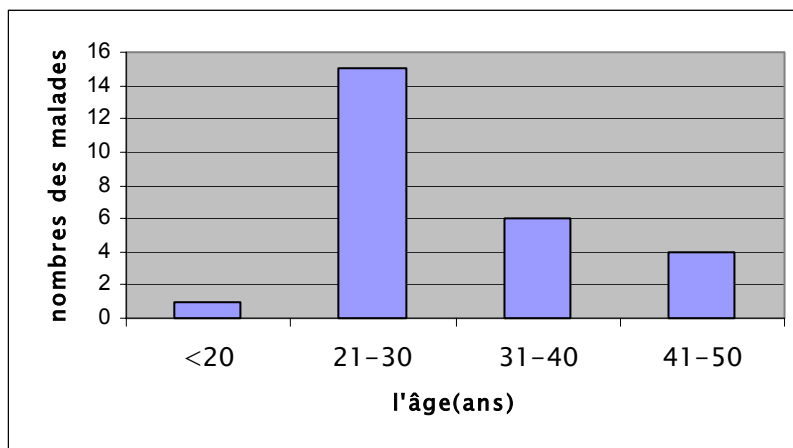
-L'évaluation des résultats s'est basée sur l'IKDC «L'international Knee Documentation Committee» (Annexe II).

# RESULTATS

## 1 – Etude épidémiologique :

### 1-1 : Répartition selon l'âge :

L'âge de nos patients variait de 20 à 50 ans avec un âge moyen de 32 ans (Fig. 1).

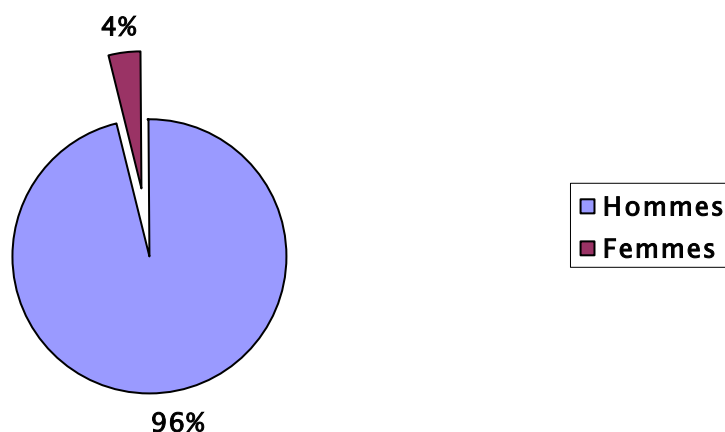


**Fig1 : Répartition des malades en fonction de l'âge.**

Notons que 58 % de nos patients avaient un âge compris entre 21 et 30 ans.

### 1-2 : Répartition selon le sexe :

Cette série de 26 laxités antérieures chroniques comportait 1 femme (4%) et 25 hommes (96%) (Fig.2).



**Fig. 2 : Répartition des malades en fonction du sexe**

### 1-3 : Les antécédents :

➤ Médicaux : aucun antécédent médical n'a été signalé dans notre série.

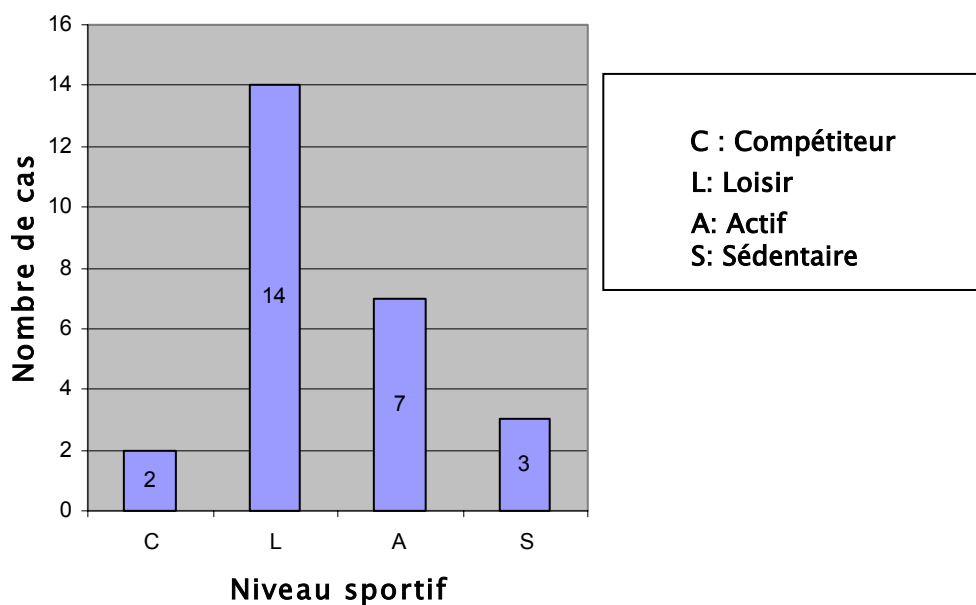
➤ Chirurgicaux :

-Deux patients avaient subi une méniscectomie arthroscopique du genou concerné.

-un patient avait été opéré pour une fracture de l'avant-bras.

### 1-4 : Le niveau sportif :

Deux de nos patients étaient des compétiteurs (8%); 14 d'entre eux étaient des sportifs de loisirs (54%) ; 7 étaient des actifs (27%) ; 3 d'entre eux étaient des sédentaires (11%) (Fig.3).

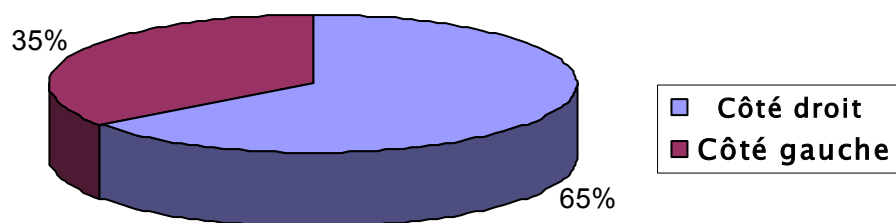


**Fig. 3 : Répartition selon le système CLAS**

## **1-5 : Accident :**

### **a : Le côté atteint :**

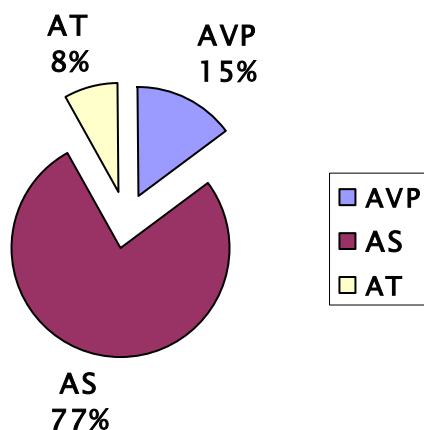
Le côté le plus atteint dans notre série était le côté droit avec 17 cas (65 %) alors que le côté gauche n'a été retrouvé que dans 9 cas (35 %) (Fig.4).



**Fig. 4: Répartition selon le côté**

### **b : Les Circonstances lésionnelles :**

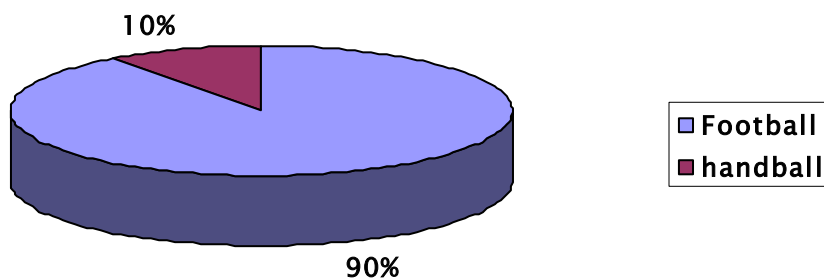
Les accidents de sport étaient la première cause de lésion du LCA chez nos malades avec 20 patients (77 %) suivis des accidents de la voie publique avec 4 patients (15 %) puis les accidents de travail classés en troisième position avec 2 patients (8 %) (Fig.5).



**Fig. 5: Circonstances lésionnelles**

**C : Le sport en cause :**

Chez les 20 patients chez qui le sport était en cause, le football et le handball représentaient la totalité des cas (Fig.6).



**Fig. 6: Répartition des malades selon le sport en cause**

Dans tous les cas de cette série, les sports incriminés ont été des sports avec pivot et contact (football et hand-ball avec prédominance du football).

**d- Mécanisme lésionnel :**

Dans notre série, le traumatisme n'a pu être précisé que chez 10 patients, les circonstances de l'accident restaient dans la plupart des cas assez floues (Tableau I).

Parmi ces 10 cas nous retrouvons :

**Tableau I : Différents mécanismes lésionnels dans notre série**

Mécanisme lésionnel	Effectif	Pourcentage
Flexion valgus en rotation externe	6	23%
Flexion varus en rotation interne	2	8%
Hyper extension + Rotation	2	8%
Non précisé	16	61%

Ainsi, le mécanisme lésionnel le plus fréquemment retrouvé dans cette série était le mouvement forcé en flexion valgus rotation externe.

## **2-Etude radio-clinique :**

### **2-1: Etude clinique :**

**a- Signes fonctionnels :**

Instabilité ou dérobement était le maître symptôme, celle-ci était exprimée par des termes plus ou moins appropriés: mon genou «lâche», «part», «ne tient plus», «se déboîte».....

Elle n'était isolée que dans trois cas. 15 fois la douleur y était associée.

La triade : instabilité, douleur et hydarthrose a été constaté 12 fois.

Les blocages du genou étaient au nombre de 5 (Tableau II).

**Tableau II : L'effectif des signes fonctionnels dans notre série**

Symptômes	Effectif
Instabilité	26
instabilité isolée	3
Douleur	15
Hydarthrose	12
Blocage	5

**b-les signes physiques :**

Le Lachman était positif chez 21 patients (81%),

12 ressauts (46%) dont 2 cotés à deux croix,

Le tiroir antérieur direct était présent chez 20 patients (77%),

Les signes méniscaux étaient présents 9 fois soit dans 35% des cas.

**2-2 : Etude radiologique:**

En préopératoire tous les malades ont bénéficié d'une radiographie standard du genou face et profil. Dans tous les cas, nous n'avons noté aucune anomalie.

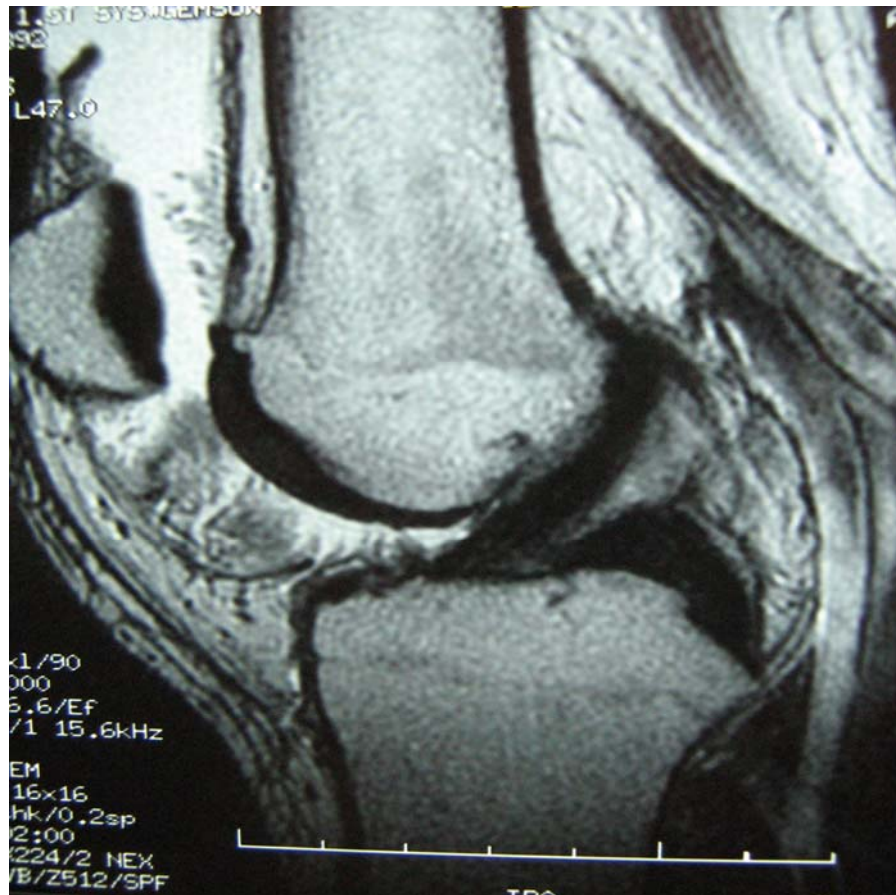
Quinze patients (58%) avaient bénéficié d'une IRM qui avait objectivé :

-la rupture du ligament croisé antérieur chez 15 patients (100%).

-une atteinte du ménisque interne chez 6 patients (40%) ;

-une atteinte du ménisque externe chez 3 patients (20%) ;

-autres lésions cartilagineuses associées chez 8 patients (53%).



**Fig. 7: Une IRM normale du genou :** le LCA d'aspect homogène et continu.

### **3-Technique chirurgicale :**

Le délai entre l'accident et l'intervention de nos patients variait entre 5 mois et 10 ans avec une moyenne de 3 ans et demi.

Tous nos patients ont été opérés selon la technique de Kenneth Jones avec arthrotomie. La durée moyenne de l'intervention a été de 2heures 30 minutes.

#### **3-1: L'anesthésie :**

Tous nos patients avaient bénéficié d'une rachis anesthésie, neufs cas ont été convertis en anesthésie générale.

### **3-2 :L'antibio prophylaxie:**

Systématique avec utilisation des céphalosporines de 2ème génération au moment de l'induction avant la mise en place du garrot.

### **3-3 : L'examen clinique des deux genoux sur la table Opératoire :**

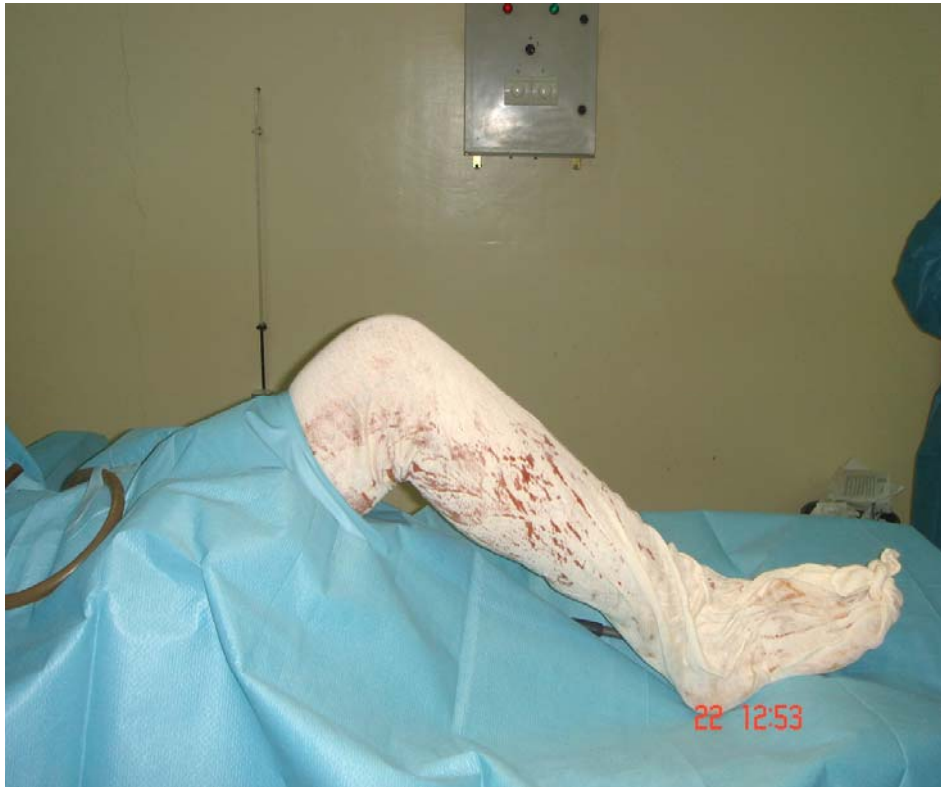Systématique avant tout geste thérapeutique (facilité par le relâchement musculaire que procure l'anesthésie).Cet examen confirme l'instabilité (lachmann et ressaut) et apprécie son importance.

### **3-4: La préparation du membre inférieur :**

Le membre est lavé, rasé à 20 cm au-dessus et au-dessous du genou puis nettoyé par une solution antiseptique,le membre est ensuite badigeonné à la bétadine de la partie inférieure du garrot jusqu'au pied inclus.

### **3-5 : L'installation du malade (Fig.8) :**

Nous utilisons une table chirurgicale standard pouvant monter ou descendre pour le confort de l'opérateur et cassée à son extrémité. Le patient est installé en décubitus dorsal avec le genou fléchi comme pour toute chirurgie ligamentaire. La flexion peut être maintenue soit par un support sous le genou soit à l'aide d'une barre positionnée sous le pied homolatéral avec un garrot pneumatique placé à la racine de la cuisse.



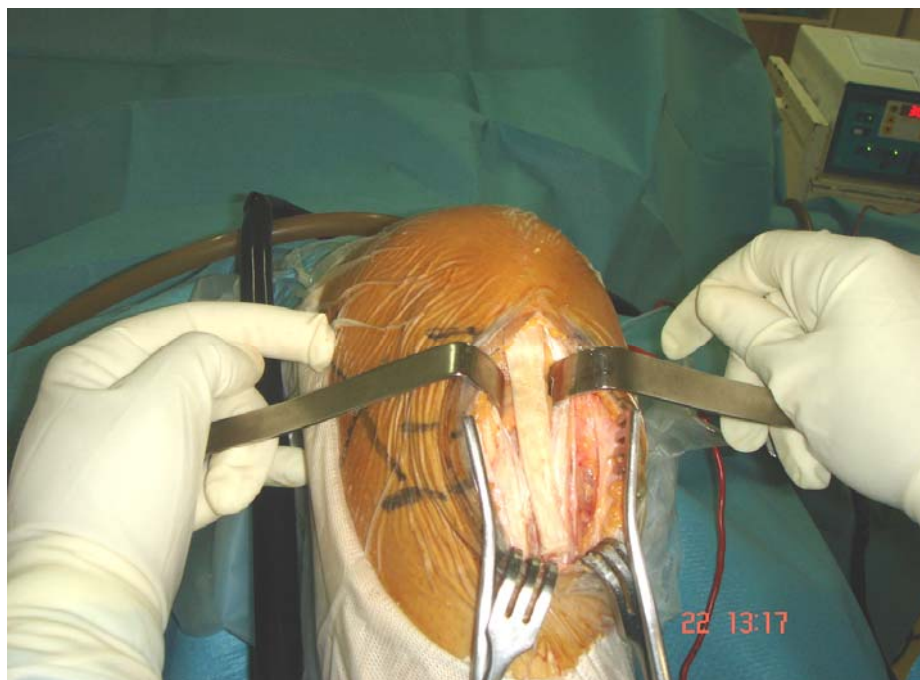**Fig. 8: l'installation du malade**

### **3-6 : Prélèvement du greffon (Fig9-10) :**

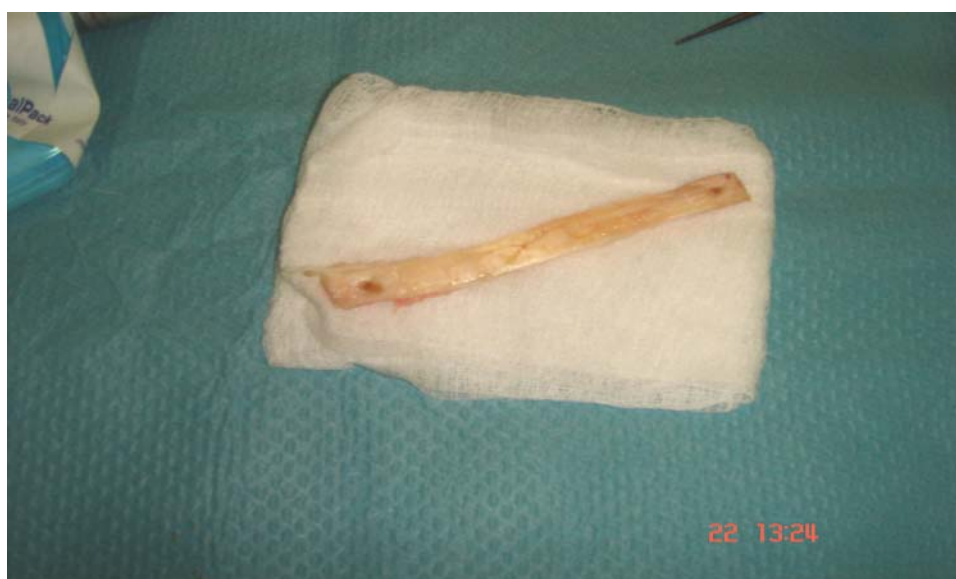Incision verticale médiane de la pointe de la rotule à la tubérosité tibiale antérieure, la gaine tendineuse est incisée verticalement près du tendon rotulien et réclinée latéralement exposant tout le tendon. La baguette rotulienne de 25 mm de long et 10 mm de large est prélevée à l'aide d'une lame scie oscillante inclinée à 45 degrés complétée par un ostéotome. Puis le tendon rotulien sera incisé à sa partie moyenne au bistouri suivi du prélèvement de la baguette tibiale sur la tubérosité tibiale antérieure.

Les 2 baguettes sont perforées avec une mèche de 1.5 mm pour la mise en place des fils tracteurs.

Le transplant ainsi libéré est calibré et sa longueur mesurée, la greffe est ensuite placée en attente dans une cupule de sérum.



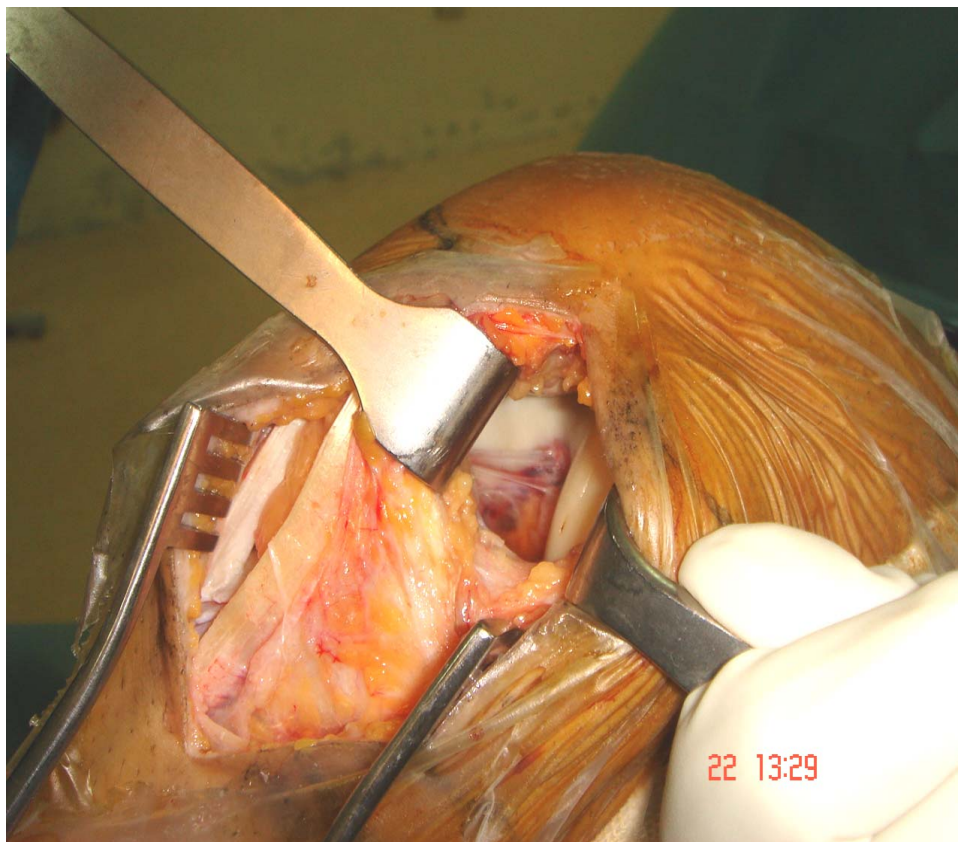
**Fig.9 : Prélèvement du greffon**



**Fig.10: Le transplant rotulien**

**3-7 : Préparation de l'échancrure (Fig.11) :**

L'échancrure inter-condylienne est ensuite débridée afin de parfaitement visualiser le condyle externe et le toit de l'échancrure jusqu'au point « over the top». Une fois les résidus du LCA excisés au bistouri, on libère la face axiale du condyle externe des tissus fibreux.

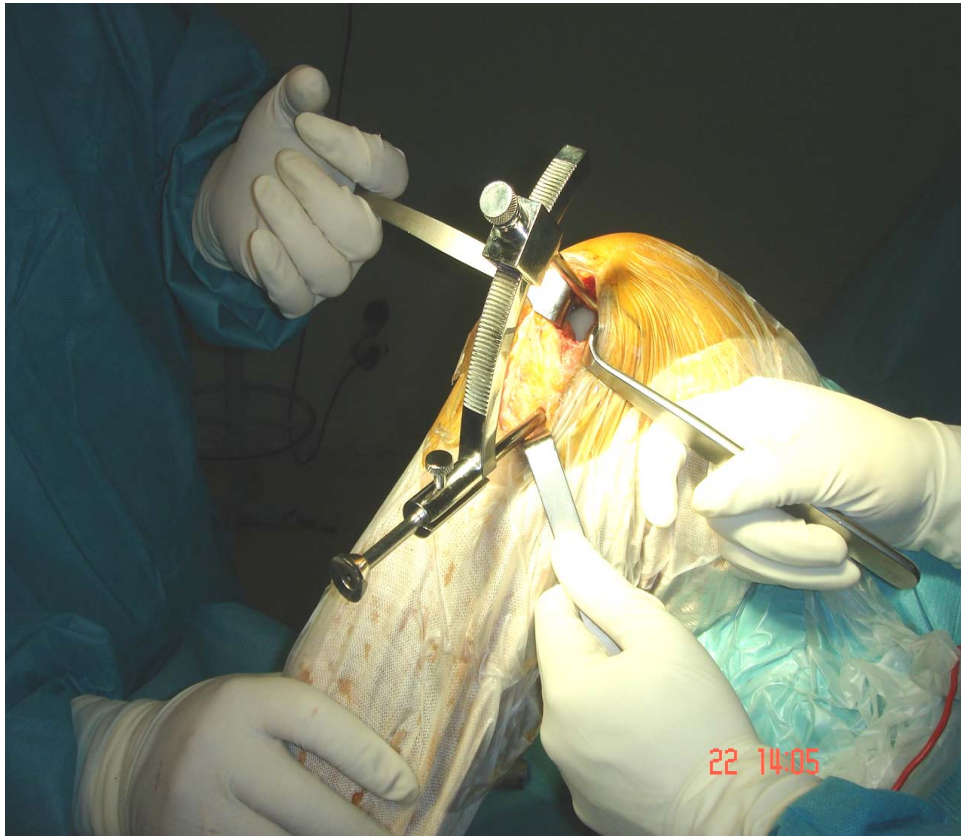


**fig.11 : Echancrure débridée**

**3-8 : Le tunnel tibial (Fig.12) :**

Le tunnel tibial est foré avec une mèche canulée introduite sur la broche guide dont le

diamètre (9 à 12mm) est fonction de la largeur du transplant préalablement calibré.



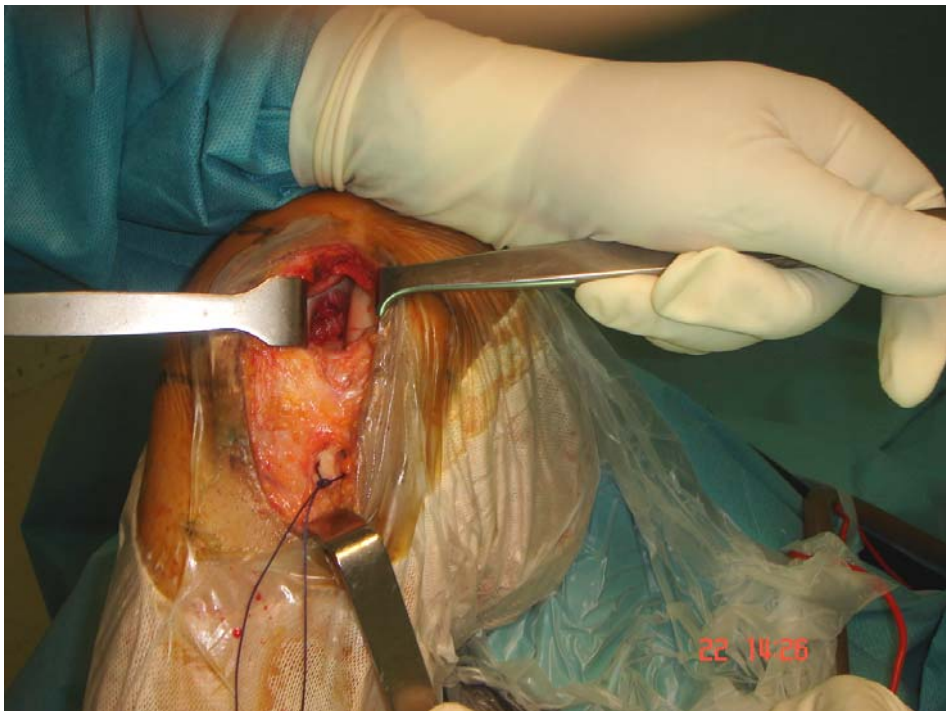
**Fig.12 : Forage du tunnel tibial**

**3-9 : Le tunnel fémoral borgne et isométrie :**

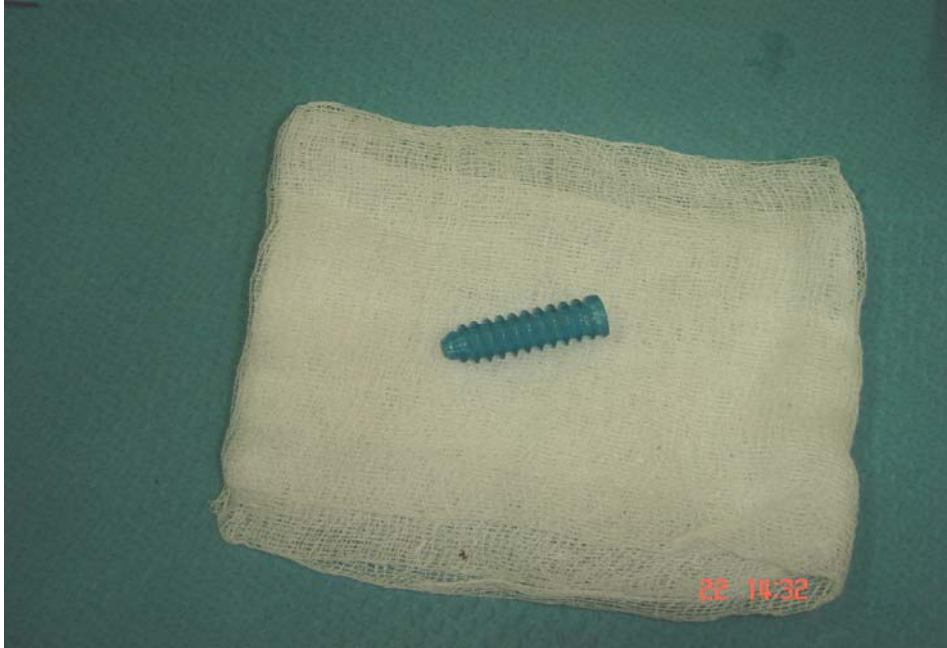Une broche guide passe fil montée d'une mèche canulée est introduite dans le tunnel tibial. Elle perce le fémur à partir du point fémoral préalablement déterminé «over the top»: il est situé à l'angle du toit de l'échancrure et de la face axiale du condyle externe et il est repéré à l'aide d'un guide broche transtibio fémoral (11 h à droite ou 13 h à gauche).

**3-10: positionnement et fixation du néo-ligament : (fig.13-14)**

Les fils tracteurs du transplant sont introduits à travers le chas de la broche guide transfixiant tibia et fémur. Une traction douce en "va et vient" sur les fils tracteurs permet d'introduire le transplant dans le tunnel tibial puis dans le tunnel fémoral. Pour la fixation du transplant, la vis d'interférence étant positionnée au contact de la baguette osseuse fémorale. On vérifie ensuite l'isométrie en tractant le transplant vers le bas et en imprimant des mouvements de flexion extension rotation. La fixation du transplant est ensuite assurée par une vis d'interférence introduite le long d'une broche-guide (on a utilisé des vis non résorbables dans 16 cas et résorbables dans les 10 dernières interventions) .Au début de notre expérience nous avons vérifié systématiquement sous scopie l'emplacement de la broche guide fémorale qui détermine la position finale de la vis de fixation.



**Fig.13 : Passage du transplant**



**Fig.14: Vis d'interférence**

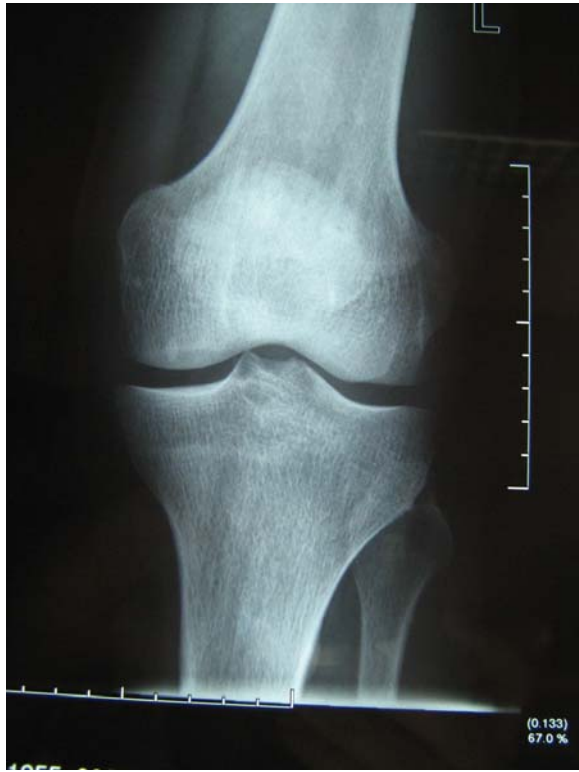**3-11 : La fermeture :**

Elle est assurée par sutures du tendon rotulien avec reconstitution du péritendon et fermeture articulaire sur drainage aspiratif.

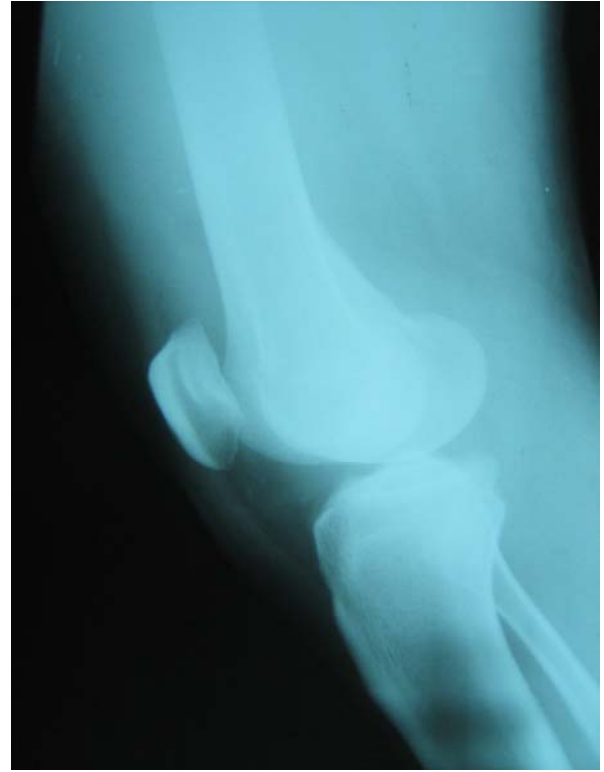**3-12 : les gestes associés :**

Une ménissectomie interne a été réalisé chez 4 patients (15%) ; c'étaient des anses de seuu anciennes luxées. Dans les autres cas c'étaient des fissures longitudinales périphériques en zone vasculaire qui ont été respectées.

Aucun geste n'a concerné le cartilage articulaire.

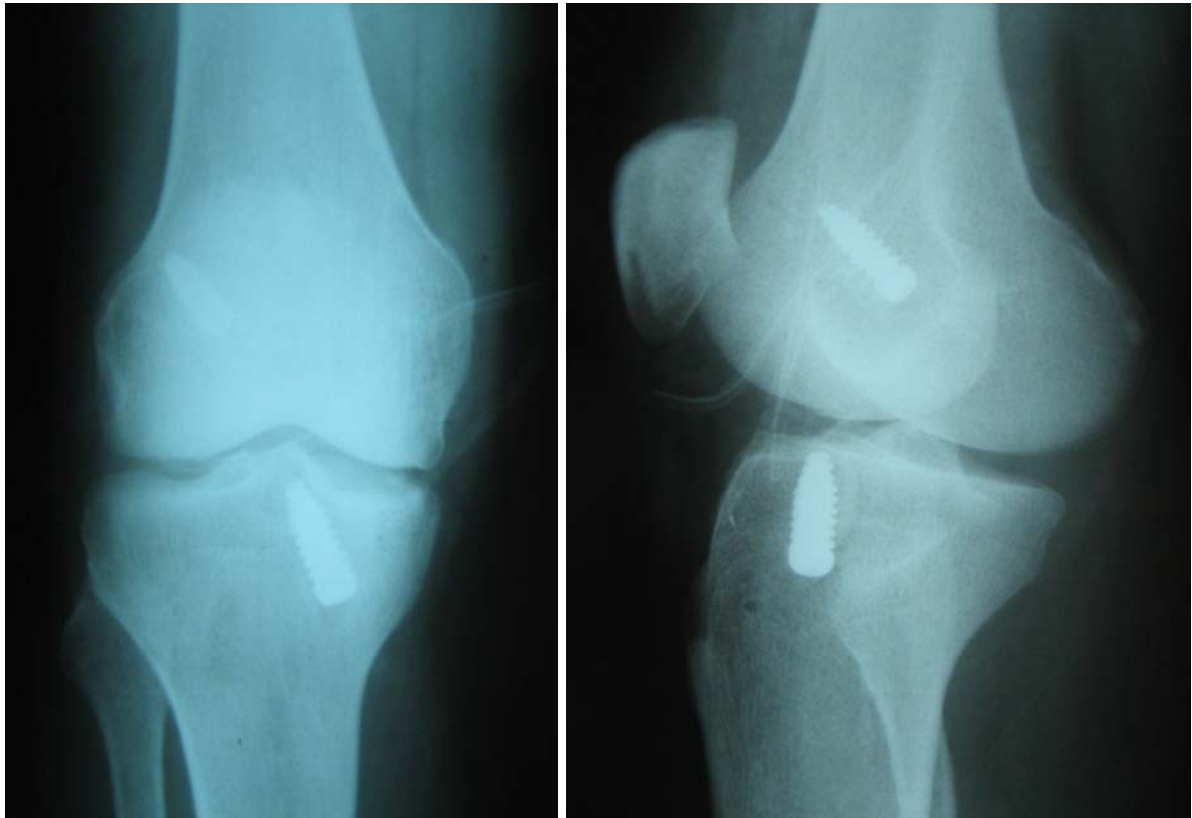


-a-



-b-

**Fig.15 : Radiographie du genou face (a) et profil (b) en préopératoire :**  
**d'aspect normal chez un patient présentant une rupture du LCA.**



-a-

-b-

**Fig.16 : Radiographie du genou de face (a)et profil (b) après ligamentoplastie : vis d'interférence et la direction des tunnels tibial et fémoral**

## **4-Evolution et complications :**

### **4-1 : Suites post-opératoires :**

- La durée d'hospitalisation était en moyenne 6 jours (4 -10 jours).
- Le glaçage était de mise pour les 2 à 3 jours du post opératoire immédiats.
- Une attelle amovible était placée de façon systématique pour 45 jours.
- La rééducation a été démarré à j1 selon un protocole pré-établie (ANNEXE III) et exécuté grâce à la collaboration efficace de notre équipe de rééducateur.
- La reprise de la marche est généralement possible dès le lendemain de l'intervention mais avec des béquilles. La prudence nous a toujours recommandé de faire marcher nos patients avec des béquilles durant les 3 premières semaines.
- la bicyclette et la natation sont autorisées au delà d'un mois. A partir du 4 ème mois, nous autorisons la reprise des sports avec pivot mais sans contact.
- Les sports avec pivot et contact sont autorisés aux alentours du 6 ème mois.
- La rééducation a été prescrite à l'ensemble de nos malades, seulement 10 d'entre eux ont poursuivi leurs séances jusqu'à la fin.
- Des radiographies standard ont été réalisées chez tous nos patients en post-opératoire immédiat afin de contrôler la position des tunnels fémoral et tibial.

- Sur le cliché de profil : idéalement le tunnel tibial présente un axe parallèle qui devrait être situé en arrière du toit de l'échancrure intercondylienne visible sous forme d'une ligne condensée également appelée ligne de Blumensaat .Le tunnel fémoral doit s'ouvrir dans l'échancrure en arrière de la partie la plus haute de ligne de Blumensaat.
- Sur le cliché de face : Le tunnel tibial devrait présenter une orientation en haut et en dehors. Le tunnel fémoral devrait être situé à 11 heures pour un genou droit et à 13 heures pour un genou gauche.
- Nous avons noté 22 cas de bon positionnement, 3 cas d'antéposition du tunnel fémoral et 1 cas d'antéposition du tunnel tibial.

#### **4-2 : Les complications :**

- Aucune complication thromboembolique n'a été constatée.
- Un cas de sepsis superficiel a été noté ayant bien évolué après lavage et antibiothérapie.

#### **5-La révision :**

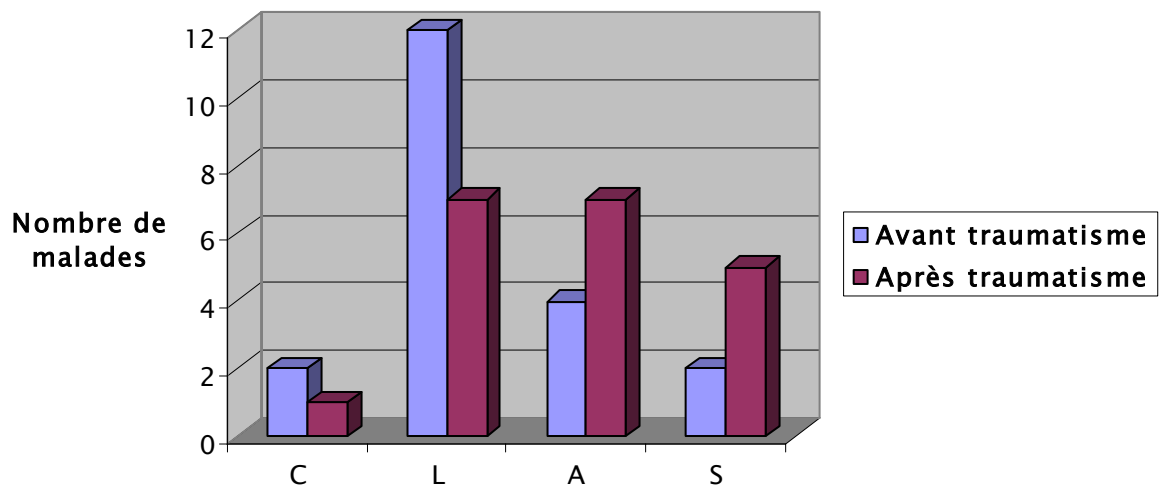
Elle a concerné 20 patients soit 77% avec un recul moyen de 20 mois.

#### **5-1 : Evaluation globale :**

- **Résultats globaux :**
  - Le signe de Lachman a été négatif dans 18 genoux examinés soit dans 90% des cas. Dans 2 cas il était dur et retardé ;
  - On a noté 3 ressauts bâtarde ;
  - Aucun cas de récurrence ;

▪ Ni Lachman ni ressaut ni tiroir en flexion n'ont été retrouvés chez 17 patients sur les 20 testés (85 %). Le résultat global est excellent.

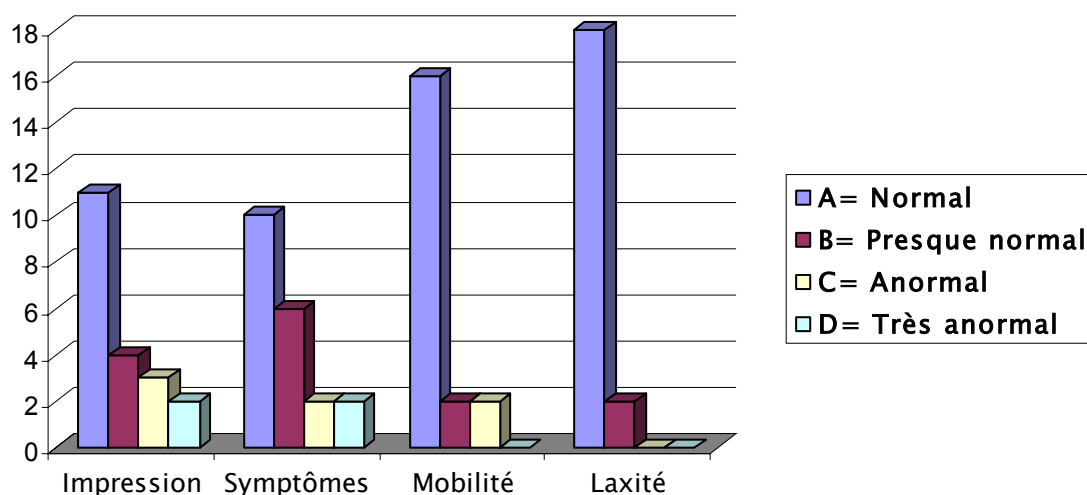
▪ Globalement, la reprise de l'activité sportive a diminué. Néanmoins, 1 compétiteur sur 2 est arrivé à récupérer son haut niveau d'activité par rapport au niveau antérieure (Fig.17).



**Fig.17 : Evolution du niveau sportif dans notre série**

➤ **Evaluation globale selon IKDC**

Pour l'évaluation globale selon ce système, les paramètres pris en considération sont : l'impression, les symptômes, la mobilité et la laxité. (fig.18)



**Fig. 18 : Evaluation globale des différents paramètres selon IKDC**

Nous avons obtenu globalement 14 genoux normaux (70%), 3 genoux presque normaux (15%), 2 genoux classés anormaux (10%) et un genou classé très anormal (5%). Nous estimons avoir obtenu des résultats très satisfaisants avec un taux de 85 % de genoux normaux ou presque normaux (A+B) selon cette cotation.

**5-2 : Cotation IKDC :**

La fiche d'évaluation fonctionnelle de « l'international Knee Documentation Committee » (KDC) a été mise au point pour faciliter l'étude comparative du résultat des différents traitements des lésions ligamentaires du genou entre l'Europe et les Etats-Unis.

Elle contient l'identification du patient, les antécédents chirurgicaux ; note l'état méniscal et le morphotype. Le patient sélectionne le degré d'activité qu'il était capable d'effectuer avant l'accident, avant l'intervention et lors de la consultation. Ces données sont notées mais ne sont pas prises en compte dans le calcul du résultat global. L'évaluation comprend 8 groupes de paramètres, chacun d'entre eux étant divisé en quatre grades, A : normal, B : presque normal, C : anormal et D : très anormal.

**a. Impression subjective du patient :**

Il est demandé au patient de comparer la fonction du genou lésé à celle de l'autre genou ou de décrire ce qu'il perçoit comme étant normal. Sur un score de 0 à 3, le patient indique quel est le degré d'atteinte par rapport à son niveau d'activité (Tableau III).

**Tableau III: L'impression subjective de nos patients selon IKDC**

<b>Normal (A)</b>	11	55%
<b>Presque normal (B)</b>	4	20%
<b>Anormal (C)</b>	3	15%
<b>Très anormal (D)</b>	2	10%

Plus de la moitié de nos patients ne perçoivent aucune différence entre le genou sain et le genou opéré.

**b. Symptômes :**

Le patient doit indiquer l'activité maximale pour laquelle il estime que son genou ne présente aucun symptôme anormal même s'il n'est pas réellement capable de pratiquer ses activités à ce niveau. Les niveaux d'activité sont les suivants : I activité intense (sport pivot / contact), II activité modérée (sport pivot sans contact ; Travail physique contraignant), III activité légère (course à pied), IV sédentaire. (Tableau IV)

**Tableau IV : Symptômes selon IKDC dans notre série**

Note	Effectif	Pourcentage %
Normal (A)	10	50%
Presque normal (B)	6	30%
Anormal (C)	2	10%
Très anormal (D)	2	10%

80% de nos opérés ne présentent aucun symptôme anormal même en pratiquant une activité intense ou modérée. 20 % d'entre eux souffrent de douleur ou de gonflement à l'exercice d'une activité légère ou sédentaire.

**c. Mobilité :**

La mobilité passive est notée de façon bilatérale (Tableau V).

**Tableau V : la mobilité selon IKDC dans notre série**

Note	Effectif	Pourcentage %
Normal (A)	16	80
Presque normal (B)	2	10
Anormal (C)	2	10
Très anormal (D)	0	0

80% pour cent de nos patients ont pu récupérer une mobilité normale.

**d. Examen de la laxité :**

On apprécie l'arrêt « dur + » ou « mou + » du tiroir en fin de course lors de la manœuvre de Lachman. La qualité de l'arrêt par rapport au côté opposé affecte la cotation. Un arrêt mou donnera un grade « anormal + » plutôt que « presque normal + ». De même, l'existence d'une laxité réduite du côté opéré par rapport au côté sain ajoute un élément péjoratif. La recherche des ressauts est à faire systématiquement par les techniques habituelles (Tableau VI).

**Tableau VI : La laxité selon IKDC dans notre série**

Note	Effectif	Pourcentage%
Normal (A)	18	90
Presque normal (B)	2	10
Anormal (C)	0	0
Très anormal (D)	0	0

**e. Signes fémoro-tibiaux et fémoro-patellaires :**

Les craquements fémoro-patellaires sont recherchés de la flexion vers l'extension contre une résistance légère. Les craquements fémoro-tibiaux sont recherchés de la flexion vers l'extension contre résistance, en valgus-flexion-rotation-externe et en varus-flexion-rotation-interne. Le grade est donné par l'intensité des craquements et de la douleur les accompagnant (Tableau VII).

**Tableau VII : Signes fémoro patellaires selon IKDC chez nos malades**

Note	Effectif	Pourcentage%
Normal (A)	19	95%
Presque normal (B)	0	0
Anormal (C)	1	5%
Très anormal (D)	0	0

**f. Anomalie du site de prélèvement tendineux :**

Il faut rechercher l'existence d'hyperesthésie, de dysesthésie et d'hypoesthésie au niveau du site de prélèvement (Tableau VIII).

**Tableau VIII : Anomalie du site de prélèvement tendineux selon IKDC dans cette série.**

Note	Effectif	Pourcentage%
Normal (A)	18	90%
Presque normal (B)	2	10%
Anormal (C)	0	0
Très anormal (D)	0	0

**g-Radiographies :**

Elles sont bilatérales, en charge de face en flexion (Shuss). La fémoro–patellaire est appréciée à 45°. Le grade B équivaut à un remodelé (Petits ostéophytes, ligne d'ostéocondensation, aplatissement du condyle), mais l'épaisseur de l'interligne reste supérieure à 4 mm. Le grade C équivaut à un pré arthrose avec une interligne compris entre 2 et 4 mm. Le grade D est une arthrose avec interligne inférieure à 2 mm. La radiographie a été réalisée chez 5 patients et n'a pas révélé d'anomalie.

**h-Le saut monopodale :**

Il faut prendre la moyenne de trois essais successifs. Cet exercice est comparatif et exprimé en pourcentage : côte lésé /côte sain (Tableau IX).

**Tableau IX : saut monopodale de nos patients selon IKDC**

Note	Effectif	Pourcentage%
Normal (A)	14	70%
Presque normal (B)	3	15%
Anormal (C)	1	5%
Très anormal (D)	2	10%

70% de nos patients peuvent faire le même exercice de façon identique au côté sain ; 20 % d'entre eux classés presque normal ou anormal sont des patients qui ont interrompu leur programme de rééducation très tôt.

**5-3: Evaluation analytique :**

➤ **Résultat de l'examen clinique :**

**a. Tests dynamiques :**

La stabilité objective a été jugée en fonction de la présence ou de l'absence d'un ressaut : les résultats sont rapportés dans le tableau X.

**Tableau X : Nombre de ressauts recensés**

	Nombre	Pourcentage%
Ressaut =0	17	85
Ressaut bâtard	3	15
Ressaut vrai	0	0

**b. Tiroir en extension :**

Le signe de Lachman était négatif dans 18 genoux examinés soit dans 90% des cas, dans 2 cas il était dur et retardé ce qui traduit une laxité antérieure résiduelle (Tableau XI).

**Tableau XI: Résultat du test de Lachman**

	Nombre	Pourcentage %
Lachman=0	18	90
Arrêt dur et retardé	2	10

**c. Le tiroir en flexion :**

Coté cliniquement à 0, +, ++, il est rapporté dans le tableau XII

Nous dénombrons :

**Tableau XII: Résultat du test de tiroir antérieur direct**

	Nombre de cas	Pourcentage %
TAD = 0	18	90
TAD = +	2	10
TAD = ++	0	0
TRE=0	20	100
TRE = +	0	0

**d. La laxité latérale :**

Cotée à 0 quand il n'y a pas de laxité ou quand elle est identique au côté sain. Elle est cotée a + quand il y a une différence entre le genou sain et opéré.

Dans notre série, aucune laxité latérale n'a été notée.

**e- Le système extenseur :**

L'amyotrophie quadricipitale est dite persistante quand elle dépasse 1 an après la ligamentoplastie (délai moyen de récupération quadricipitale après une rééducation bien conduite).

Nous avons effectué des mensurations comparatives du volume de la cuisse par rapport au côté opposé. Nous avons trouvé que 45% des malades (9cas) ont une amyotrophie de 1 à 2 cm par rapport au côté opposé ce qui peut être expliqué par le non-respect du programme de la rééducation.

**f- La flexion :**

Nous sommes arrivés à récupérer une flexion >130degrés chez 80% de nos patients (16 patients). 4 D'entre eux soit 20% présentaient une limitation de la flexion.

**g- L'extension :**

Deux patients (10%) présentaient un défaut d'extension.

**h- Les mauvais résultats :**

3 patients avaient un résultat jugé mauvais, leurs caractéristiques sont rapportées dans le tableau XIII.

**Tableau XIII : Analyse des mauvais résultats**

Patients	1 er	2 éme	3 éme
Age (ans)	40	36	50
Examen clinique en pré opératoire	Ressaut ++ Lachman +	Ressaut ++ Lachman +	Ressaut + Lachman +
méniscectomie	oui	non	oui
Radiographie post opératoire	Antéposition du tunnel fémorale	Antéposition du tunnel fémorale	Normale
Examen clinique en post opératoire	Ressaut bâtarde Lachman dur et retardé	Ressaut bâtarde Lachman dur et retardé	Ressaut bâtarde Lachman négatif
Kinésithérapie	Bien suivie	Bien suivie	Mal suivie

Le résultat global était excellent dans 17 cas sur 20 (85 %) nous n'avant retrouvé ni lachman ni ressaut ni tiroir en flexion.

# DISCUSSION

## 1-Etude épidémiologique :

### 1-1 : Age :

Tableau XIV : L'âge moyen des patients dans différentes séries :

Auteurs	Année	N cas	Age moyen (ans)
Guilleux 1,	1999	33	25,4
Lafargue 2,	1999	21	27,5
Mahmut nadim Doral 3,	2000	88	32
Harriz 4,	2000	25	34
Texier 5,	2002	41	44,5
Acquitter 6,	2003	50	27
Lebel7,	2006	92	29
Bouyarmane 8,	2007	118	24
<b>Notre série</b>	<b>2007</b>	<b>26</b>	<b>32</b>

Les lésions traumatiques du genou étant plus fréquentes chez les sportifs jeunes, l'âge moyen dans la plupart des séries (1, 2, 6, 7,8) varie entre 24 et 29 ans. Texier (5) et Dejour (9) se sont intéressés à des séries de patients âgés de plus de 40 ans afin d'analyser les résultats des ligamentoplasties sur cette catégorie de patients.

L'âge dans notre série se rapproche de celui de Harriz (4) alors qu'il est le même que de celui de Mahmut nadim Doral (3) c'est un âge relativement élevé mais n'oublions pas que 58% de nos patients ont un age entre 21 et 30.

**1-2 : sexe :**

**Tableau XV : La répartition selon le sexe dans différentes séries**

Auteurs	Année	Nombre de cas	Sexe	
			H	F
Guilleux 1,	1999	33	72,72 %	27,27%
Lafargue 2,	1999	21	71,40 %	28,60 %
Mahmut nadim Doral 3,	2000	88	81 %	19 %
Harriz 4,	2000	25	88 %	12 %
Texier 5,	2002	41	68 %	32 %
Acquitter 6,	2003	50	72 %	28 %
Lebel7,	2006	92	75 %	25 %
Bouyarmane 8,	2007	118	80 %	20 %
Dib 10,	2006	91	82 %	18 %
<b>Notre série</b>	<b>2007</b>	<b>26</b>	<b>96 %</b>	<b>4 %</b>

Nous rapportons comme dans la quasi-totalité des séries une nette prédominance masculine. Ceci est probablement dû au fait que les hommes pratiquent plus de sports de pivot et contact (le football notamment) qui exposent plus aux lésions ligamentaires. Les marocaines sont encore moins exposées que les européennes ou autres américaines étant donné qu'elles pratiquent beaucoup moins de sport de compétition.

**1-3 : Le côté :**

**Tableau XVI : La répartition selon le côté atteint dans les séries :**

Auteurs	Année	N cas	côté	
			D	G
Guilleux 1,	1999	33	50 %	50 %
Mahmut nadim Doral 3,	2000	88	67 %	33 %
Harriz 4,	2000	25	60 %	40 %
Texier 5,	2002	41	61 %	39 %
<b>Notre série</b>	<b>2007</b>	<b>26</b>	<b>65 %</b>	<b>35 %</b>

Comme dans la plupart des séries le côté droit de nos patients est plus atteint que le gauche sans que la différence ne soit très importante. Ces taux sont égaux pour Guilleux(1).

### **1-4 : Antécédents :**

Les antécédents sont parmi les éléments qui influencent le plus le résultat des ligamentoplasties. En effet, la plupart des auteurs (11, 12, 13,14) remarquent que les complications et les échecs surviennent surtout sur les genoux déjà opérés pour ligamentoplastie ou ménissectomie. Parmi nos malades, nous avons noté 2 ménissectomies précédant l'intervention.

### **1-5 : L'accident :**

#### **a- Circonstances lésionnelles :**

Dans toutes les revues de la littérature ainsi que dans notre série, l'accident le plus incriminé dans les lésions du LCA est l'accident de sport.

**Tableau XVII : Les accidents en cause dans les séries**

Auteurs	Année	N cas	Genre accident			
			AS	AT	AD	AVP
Guilleux 1,	1999	33	91%			9 %
Lafarque 2,	1999	21	71,40 %			
Harriz 4,	2000	25	60 %	20 %	4 %	16 %
Bouyamrane 8,	2007	118	88 %	2 %		10 %
<b>Notre série</b>	<b>2007</b>	<b>26</b>	<b>77 %</b>	<b>8 %</b>		<b>15 %</b>

#### **b- Sport en cause :**

Parmi tous les éléments capsulo-ligamentaires du genou, le LCA est celui qui permet par sa biomécanique la pratique de sport contact et de sport pivot (15,16). C'est ainsi que les sports avec pivot et contact sont les premiers à être incriminés dans les lésions du LCA. En

effet nous rejoignons la presque totalité des auteurs pour remarquer cela. Franceschi (17) s'est particulièrement intéressé au football qui se trouve être le premier pourvoyeur de ces laxités. Alors que LE GOUX (18) s'est intéressé au tennis.

**Tableau XVIII : Les sports en cause dans différentes séries**

Auteurs	Année	N cas	Sport en cause		
			Sport pivot et contact	Sport avec pivot sans contact	Sport sans pivot ni contact
Guilleux 1,	1999	33	64 % football		
Harriz 4,	2000	25	86,60 %	13,30 %	
<b>Notre série</b>	<b>2007</b>	<b>26</b>	<b>100 %</b> <b>(football 90%)</b>		

**c- Niveau sportif :**

De même que dans beaucoup de séries, nos patients étaient surtout des sportifs de loisir mais dans la plupart des publications nous retrouvons plus de sport de compétition que de loisir. Cette différence peut être expliquée par l'âge moyen relativement élevé de nos patients et aussi par un défaut d'infrastructure ne permettant pas la pratique de sport de haut niveau.

**Tableau XIX: Niveaux sportifs des patients dans différentes publications :**

Auteurs	Année	Nombre de cas	Niveau sportif			
			C	L	A	S
Guilleux 1,	1999	33	55 %			
Lafargue 2,	1999	21	85,70 %			
Mahmut nadim doral 3,	2000	88	30,60 %	69,30 %		
Harriz 4,	2000	25	24 %	60 %	16 %	
Texier 5,	2002	41	19,5 %	61 %		
Acquitter 6,	2003	50	72 %	25 %		
Bouyarmane 8,	2007	118	76 %	24 %		
Dib 10,	2006	91	60,4 %	35,2 %	4,4 %	
<b>Notre série</b>	<b>2007</b>	<b>26</b>	<b>8 %</b>	<b>54 %</b>	<b>27 %</b>	<b>11 %</b>

**d- Mécanisme lésionnel :**

L'analyse du mécanisme traumatique est un élément clé du diagnostic (19). La combinaison des mouvements de valgus flexion et rotation externe constitue classiquement le mécanisme traumatique susceptible de porter atteinte au plan capsulo ligamentaire interne depuis le point d'angle postero interne jusqu'au ligament latéral interne et/ou LCA. Cependant si le patient décrit une rotation externe forcée plus prononcée que le valgus, il faut craindre une lésion associée du point d'angle postero externe dont l'atteinte nécessite une thérapeutique différente. Par ailleurs, la sensation de translation frontale du fémur sur le tibia, perçue au cours d'une réception de saut, est évocatrice d'une entorse grave associant des lésions du pivot central et des lésions méniscales complexes (Peryre 19).

Laffargue (2) retrouve dans 24 % des cas la flexion en valgus rotation externe ; 2,5 % de valgus forcé ; 11,4 % l'hyper extension en rotation interne; dans 33 % des cas le mécanisme n'a pu être précisé.

Quant à Bouyarmane (8) il retrouve dans 51% des cas la flexion en valgus rotation externe, 21% de flexion en varus rotation interne ; 12,6% de rotation interne pure ; 9,6 %

d'hyperextension et un syndrome d'hypersollicitation dans 5,8% des cas.

Quant à notre série, dans 61 % des cas le mécanisme n'a pu être précisé, nous avons dénombré une flexion varus rotation externe dans 23% des cas, une hyper extension dans 8 % des cas et un valgus forcé dans 8 % des cas.

### **1-6 : Délai opératoire :**

Pour déterminer le moment optimal de l'intervention Vielpeau (20) rappelle l'évolution naturelle de la rupture du LCA dont il décrit quatre phases.

- Une période aigue pendant laquelle le genou porte les stigmates de l'agression traumatique (1 à 8 semaines).
  
- Une période intermédiaire durant laquelle le genou a un aspect " normal " quelques mois ou années et qui se termine par le premier dérobement ou par un accident méniscal.
  
- La troisième période est celle de la dégradation (10 à 20 ans) qui aboutit à l'arthrose (c'est la quatrième période).

Il conclut que le moment optimal de la reconstruction du LCA est la deuxième période, après cicatrisation "de ce qui peut cicatriser" et avant l'apparition de nouvelles lésions.

En pratique, le moment optimal chez le jeune se situe entre 1 et 12 mois après l'accident en tenant compte de la morbidité, la qualité de la stabilisation, les délais de récupération et les lésions méniscales.

Dans notre série, le délai opératoire moyen était de 42 mois en notant que les délais les plus courts étaient enregistrés chez les compétiteurs. Nous sommes dans la moyenne des publications où les délais varient entre 2 et 49 mois (8, 11, 12, 21, 22, 23, 24,25)

## **2. Etude radio clinique :**

### **2-1 : Discussion clinique :**

#### **a. Signes fonctionnels :**

Il est classique de dire que le diagnostic d'une lésion du LCA est avant tout clinique (Rouvillain 26). Certains éléments de l'interrogatoire augmentent considérablement la probabilité de diagnostiquer une rupture du LCA. Ces éléments sont le contexte de pratique sportive, la sensation de déchirure, de craquement, de dérobement au cours de l'accident, l'impossibilité de reprendre l'activité sportive à cause de l'instabilité et l'hémarthrose survenant dans les quelques heures suivant le traumatisme (Nizard 27).

A un stade chronique, les symptômes les plus fréquemment retrouvés sont la douleur, l'instabilité et l'hydarthrose.

La douleur représente pour Bouyarmane (8) le signe d'appel majeur (82% des cas) elle est mécanique s'aggravant tout particulièrement par la montée ou la descente des escaliers.

Dans la série de Lerat (21) la douleur représentait 88 %des signes d'appel alors que l'instabilité était présente dans 75% des cas. L'hydarthrose récidivait dans 74% des cas et 25% de ses patients avaient présenté un blocage.

Dans notre série l'instabilité était le maître symptôme retrouvé isolé ou associé dans 58 % des cas à la douleur, dans 46 % des cas à un gonflement et dans 19 % des cas à un blocage.

**b. Signes physiques :**

Temps fondamental, l'examen clinique doit être bilatéral et comparatif, parfois rendu difficile par la contracture musculaire réflexe pouvant masquer une laxité. Ainsi, au moindre doute il ne faut pas hésiter à hospitaliser le patient et faire l'examen sous anesthésie générale.

▪ **Tests statiques :**

✓ **La recherche des mouvements du tiroir :**

-**Tiroir antérieur en extension** : « test de Lachman »

○ Se recherche sur le genou dit en position déverrouillée en légère flexion de 10 à 20 degrés.

○ **Résultat :**

➤ Test de Lachman positif : cliniquement l'examineur ressent **un arrêt mou**. L'avancée du tibia sous le fémur n'est stoppée que tardivement par la mise en tension des éléments capsulo ligamentaires périphériques : cela signifie la lésion du LCA.

➤ Test de Lachman négatif : il se manifeste cliniquement par **un arrêt dur**, la translation antérieure du tibia est minime. Elle est brutalement stoppée par la mise en tension des fibres du LCA. Cette sensation signe l'intégrité du LCA.

➤ Les causes de faux-négatifs sont une hémarthrose importante, une lésion méniscale, une douleur entraînant un spasme musculaire, ou simplement un volume musculaire important empêchant la bonne préhension par l'examineur du membre inférieur.

➤ Résultats intermédiaires : parfois le clinicien ressent **un arrêt dur retardé sans arrêt mou** qui peut correspondre à une rupture partielle du LCA, une cicatrisation vicieuse spontanée Du LCA, une ligamentoplastie intra articulaire imparfaite ou détendue ou à une hyperlaxité constitutionnelle.

**- Tiroir antérieur en flexion à 90 degrés :**

Le plus connu et le plus ancien, selon DEJOUR, il renseigne surtout sur l'état du point d'angle postero-interne mais ce test a été relégué au profit du tiroir antérieur en extension et des tests dynamiques.

**-Tiroir antérieur en rotation interne :**

A 15 degrés de rotation interne, il teste le LCA et les formations postéro-externes.

**-Tiroir antérieur en rotation externe :**

Il teste le point d'angle postero-inteme et le ménisque interne

**-Tiroir postérieur :** teste l'intégrité du LCP

✓ **Les mouvements de latéralité :** testent l'ensemble des formations latérales externes et internes.

▪ **Tests dynamiques :**

Ils reproduisent, lors de l'examen clinique, l'instabilité dynamique

**Le Ressaut :**

Se recherche à **partir de l'extension**, il s'agit alors du **test de LEMAIRE** mettant en évidence **le ressaut de réduction qui apparaît vers 30° de flexion.**

Il peut également se rechercher à **partir de la flexion** mettant en évidence alors **la subluxation antérieure du tibia en fin d'extension**, il

s'agit des tests de LOSEE et de HUGSTON.

**Le ressaut bâtarde :**

Décrit par Henri DEJOUR. Il correspond à une amorce de ressaut sans véritable ressaut. Non reconnu par le patient, il s'exprime par un glissement des plateaux par rapport aux condyles. La composante en valgus est moins importante que la compression. Il s'agit d'un jeu articulaire sans véritable ressaut, il est présent en cas de rupture cicatrisation partielle du LCA ou encore parfois après greffe ou chirurgie du LCA.

La sensibilité et la spécificité des signes cliniques pour le diagnostic des ruptures du LCA ont fait l'objet de quelques études dont celles de Rouvillain (26) qui note qu'un Lachman coté à 2 croix associé à un ressaut coté à 2 croix, signent impérativement une lésion du LCA avec une sensibilité et une spécificité à 100 %. Isolément, le test de Lachman est spécifique à 98% et un peu moins sensible à 87%. Par contre le signe de Ressaut est extrêmement spécifique à 100% mais peu sensible à 66% ce qui veut dire que l'existence d'un Ressaut signe à 100% une lésion du LCA, son absence est due le plus souvent à une rupture partielle du LCA.

Marzo (28) et Learmonth (29) précisent que le Lachman a une sensibilité diagnostique variant entre 78 et 99 %.

Dupont (30) dans son article sur l'évolution naturelle de la rupture du LCA remarque que le ressaut en rotation interne et le Lachman sont positifs dans 85 % des cas les 6 premiers mois, à 100 % après 2 ans alors que le ressaut en rotation externe est positif dans 33 % des cas les trois premiers mois, 60 % à 1 an, près de 80 % à 5 ans puis 65% à 10 ans et 50 % au-delà. Ainsi, les tiroirs sont moins fréquemment présents et moins importants en terme de laxité que le Lachman.

Van de plas (31) remarque que Le Lachman est le plus sensible et que le ressaut est le plus spécifique des tests diagnostiques de rupture du LCA .Le Lachman a une sensibilité diagnostique variant entre 86 et 91% alors que le ressaut a une spécificité de 98%.

Dans notre série, le Lachman était positif dans 81% des cas, le ressaut dans 46 % des cas.

**c -L'évaluation instrumentale des laxités :**

Quel que soit le type de laxité, celle -ci est cotée cliniquement de 0 à +++ en suivant le degré de positivité des tests cliniques précédents. Mais cette méthode est très imprécise pas toujours reproductible d'un examen à l'autre et d'un opérateur à l'autre. Cet inconvénient peut être pallié en partie par l'utilisation des systèmes de testing instrumentaux qui sont plus au moins sophistiqués selon qu'il s'agit d'instruments manuels (dont le plus couramment utilisé est l'arthromètre KT 1000 qui ne quantifie que le Lachman) ou de systèmes informatisés (Genucom, KSS système...) permettant d'intégrer les différents types de laxité.

L'inconvénient de ces systèmes est leur coût très cher ce qui les exclut de la pratique courante.

**2-2 : Discussion radiologique:**

**a. La radiographie standard :**

Est systématiquement demandée devant un genou traumatique qu'il soit frais ou chronique. Elle comprend des clichés de face, de profil et des incidences axiales à 30 et 60 degrés de flexion (quadriceps décontracté). Ces clichés sont complétés parfois par des incidences obliques pour dégager les plateaux tibiaux, les condyles fémoraux et l'échancrure inter condylienne montrant ainsi le massif des épines tibiales.

Le bilan radiologique pré-opératoire minimum pour Djian (32) comporte des clichés comparatifs des 2 genoux de face et de profil strict en charge à 30 degrés de flexion puis en appui monopodal et enfin une incidence fémoro-patellaire à 45 degrés de flexion.

Ce bilan permet de dépister :

- ✓ des anomalies des axes osseux;
- ✓ les stigmates d'entorse du genou (Pellegrini-Stieda) :  
calcifications intra ou juxta-articulaires témoignant d'une lésion ancienne;
- ✓ une pseudarthrose des épines tibiales;
- ✓ un arrachement tibial du LCA;

- ✓ un pincement latéral sur les clichés en charge;
- ✓ une arthrose +/- évoluée.

Dans notre série le bilan radiologique pré-opératoire a comporté des clichés de genou face et profil qui n'ont pas révélé d'anomalie.

**b. La radiographie dynamique:**

Elle est pratiquée sous anesthésie générale avec réalisation :

-de cliché en varus et en valgus,

-de cliché de profil en tiroir antérieur et en tiroir postérieur à 90 degrés de flexion (le squelette jambier respectivement en rotation neutre puis rotation externe et enfin rotation interne). Ces clichés nécessitent une technique radiologique rigoureuse avec superposition des 2 condyles sur le profil.

➤ radiographies dynamiques passives:

Le genou fléchi à 20 degrés de même que la jambe examinée sont placés dans des supports spéciaux. La cuisse est libre dans le prolongement de la table. Un poids de 9 kg est appliqué par l'intermédiaire d'une sangle juste au-dessus de la rotule.

➤ Radiographies dynamiques actives :

Même principe sauf que la cuisse est également supportée et que le patient soulève une charge placée sur la cheville. La contraction quadricipitale provoque une subluxation du tibia réalisant un tiroir antérieur actif.

Lerat (33) a comparé les résultats de ces méthodes radiologiques à ceux obtenus par la mesure instrumentale utilisant l'arthromètre KT1000 à 20 degrés de flexion avec une charge de 89 N. Le tableau xx illustre cette comparaison :

**Tableau xx : Comparaison entre les radiographies dynamiques et l'arthromètre KT1000**

	Genoux sains	LCA rompus	Genoux opérés
<b>Tiroir passif</b>	3,07 +/-1,9mm	10,1+/-3,1mm	5,8+/-3,2mm
<b>Tiroir actif</b>	3,3+/-1,9mm	10,8+/-2,7mm	6,4+/-3mm
<b>Arthromètre KT 1000</b>	5,7+/-4,8mm	10,6+/-3,1mm	7,7+/-2,7mm

Ces résultats montrent clairement que les radiographies dynamiques ont une efficacité très proche de celle de l'arthromètre KTIOOO (considéré comme un moyen para clinique très précis).

**c- Apport de la radiographie en post opératoire:**

Le bilan radiologique post opératoire peut comporter selon Laffargue(34) un cliché de face en schuss, un profil strict en charge, une incidence fémoro-patellaire à 30 degrés et un pangonogramme de face en appui monopodal. Ce qui permet d'étudier:

- ✓ Le testing radiologique ;
- ✓ L'axe mécanique fémoro-tibial;
- ✓ L'articulation fémoro-patellaire;
- ✓ La position du transplant dans le tunnel fémoral et tibial ;
- ✓ L'arthrose fémoro-tibiale.

Ces éléments nous semblent essentiel pour le suivi à long terme des ligamentoplasties. L'apparition des signes d'arthrose étant statistiquement corrélée à l'existence d'un Lachman radiologique supérieur ou égal à 6mm selon Laffargue.

Dans notre pratique seule la radiographie de face et de profil en charge sont demandés en première intention. Ce bilan est complété par des clichés de face en schuss, des incidences fémoro-patellaire à 30 degrés et un pangonogramme de face en fonction du contexte.

**d. L'imagerie par résonance magnétique:**

Il s'agit d'un examen non invasif dépourvu de tout effet secondaire et qui peut être réalisé même chez un patient plâtré ou devant un patient très contracté. De plus, elle fournit une très bonne étude des structures intra ou extra-articulaires du genou dans les différents plans de l'espace. Ses contre-indications sont exceptionnelles et se limitent chez les patients porteurs d'un pacemaker, de clips métalliques intracrâniens ou de corps étrangers métalliques intra-oculaires.

1) Principe de l'IRM:

Examen plus récent qui renseigne à la fois sur l'état osseux, ligamentaire et méniscal. Son principe est basé sur le repérage des signaux de résonance émis par les protons des noyaux d'hydrogène. La mesure de l'intensité de la résonance en chaque point d'un organe va correspondre à sa densité en eau.

2) Intérêt de l'IRM en pré opératoire :

L'imagerie par résonance magnétique trouve son intérêt en préopératoire surtout quand l'examen clinique est difficile et notamment quand il y a des lésions méniscales ou ligamentaires associées. C'est un examen d'une grande sensibilité (> 90 %) et d'une grande spécificité (> 90 %) à la fois pour le diagnostic de rupture du LCA, pour les lésions méniscales et pour les lésions des plans latéraux.

Les critères révélés par l'IRM permettant le diagnostic d'une lésion du LCA sont :

- ✓ L'interruption de la continuité des fibres ligamentaires ;
- ✓ L'anomalie du signal péri ligamentaire ;
- ✓ Les modifications morphologiques du ligament ;
- ✓ Aspect ondulé de son contour antérieur ;
- ✓ Verticalisation ou angulation antérieure de la moitié inférieure du LCP.

Mais la place de la prescription de l'IRM n'est pas complètement définie, aucune attitude précise n'ayant été validée dans la littérature. Si pour certain, l'IRM doit être systématique pour la prise en charge après rupture du LCA (Marzo 35) pour d'autres (36,37) dont nous faisons partie elle doit être compte tenu du coût et de la disponibilité des machines modulée en fonction du patient.

**e-l'arthrographie :**

Radiographie du genou avec injection intra-articulaire de liquide radio opaque aux rayons X. Réalisée en cas de suspicion clinique de lésion méniscale, elle peut renseigner sur l'état du LCA (aspect de plaque antérieure opaque ou de ligament détendu) rarement demandée du fait que la fuite du produit de contraste à travers la brèche capsulo ligamentaire en cas d'atteinte des compartiments latéraux rendant l'interprétation des autres lésions délicate.

**f-L'arthroscopie diagnostique :**

Nécessitant une anesthésie, un garrot pneumatique et la réalisation de deux ou trois brèches dans le genou. N'étant donc pas sans risque, elle n'est plus justifiée d'autant plus que le diagnostic de rupture du LCA peut être fait de façon formelle par l'examen clinique aidé si besoin par les radiographies ou l'IRM.

**g- Stratégie d'utilisation des examens dans le suivi Postopératoire des ligamentoplasties :**

Pour clarifier cette question, Djian (40) a divisé arbitrairement le suivi post-opératoire en deux périodes :

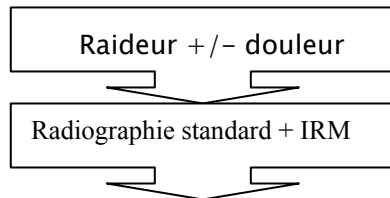
- Entre 0 et 6 mois, le problème le plus fréquemment rencontré est celui d'une raideur en extension ou en flexion souvent accompagnée d'une douleur .Il faut éliminer une algodystrophie dont les critères cliniques sont les plus importants avec des signes radiologiques toujours retardés. Ce diagnostic étant éliminé, le bilan radiographique de base associé si besoin d'IRM permet de faire le diagnostic de malposition des tunnels osseux ou de l'existence d'un syndrome du cyclope.

- Au-delà de 6 mois, trois grandes entités cliniques peuvent être décrites:

- La raideur pour laquelle la séquence d'examens complémentaires est identique à celle de la période post opératoire immédiate,
- La récurrence de laxité pour laquelle l'examen clinique et les radiographies standards permettent dans la plupart des cas d'identifier l'étiologie (nouveau traumatisme, technique chirurgicale inadaptée, problème d'intégration biologique du transplant),
- Les douleurs résiduelles pour lesquelles les radiographies standard aideront à l'orientation vers un problème fémoro-patellaire voire une gonarthrose.

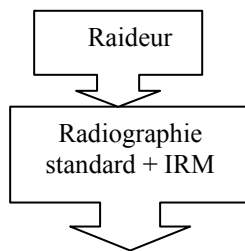
Schéma stratégique proposé par DJIAN

▪ 0 à 6 mois post-opératoire

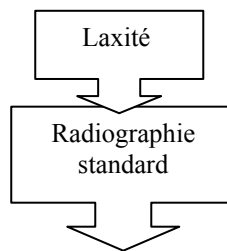


- Malposition des tunnels osseux
- syndrome du cyclope
- algodystrophie

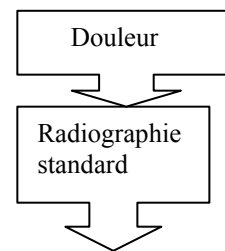
▪ Au – delà de 6 mois



- Malposition des tunnels osseux
- syndrome du cyclope



- Problème de fixation du ligament
- ostéolyse osseuse
- Malposition des tunnels osseux



- problème fémoro patellaire
- gonarthrose

La même stratégie est adoptée par plusieurs auteurs (39, 40,41).

### **3- Etude thérapeutique:**

La richesse de la littérature sur la reconstruction du LCA depuis les années 80 prouve combien

Ce sujet a longtemps été controversé surtout en ce qui concerne les indications et les méthodes chirurgicales. L'objectif est de recréer un ligament dont la position anatomique et les données mécaniques se rapprochent le plus possible de celles du LCA d'où la nécessité préalable d'une meilleure connaissance des caractéristiques anatomo-fonctionnelles et des rôles du LCA.

#### **3-1 : Rôles du LCA :**

Le ligament croisé antérieur par ses propriétés anatomiques, histologiques, rhéologiques et cinématiques joue des rôles considérables dans la physiologie articulaire du genou. Il assure une stabilité passive mécanique et contribue pleinement à sa stabilité active. Il prévient aussi de la dégénérescence méniscale, capsulo-ligamentaire et ostéo-cartilagineuse. (42).

Les deux principaux faisceaux du LCA, antéro-médial (AM) et postéro-latéral (PL) ont fait récemment l'objet de travaux anatomiques et biomécaniques détaillés qui ont permis d'en préciser les caractéristiques morphométriques et fonctionnelles. (43, 44, 45,46)

La partie la plus antérieure du site d'insertion tibial se situe à environ 2 à 3 mm en arrière de l'insertion de la partie antérieure du ménisque médial et est grossièrement convexe en avant. La partie médiale de cette insertion longe le cartilage articulaire du plateau tibial. L'espace maximum entre les fibres antérieures et le ménisque médial est de 8 mm (47). La zone d'attache tibiale du LCA est constamment en relation avec la partie antérieure du ménisque latéral.

Le site d'insertion fémoral du LCA a une forme de demi-cercle sur le condyle latéral. La partie convexe du demi-cercle suit le cartilage articulaire et la partie antérieure est orientée de 12 à 25 degrés par rapport à l'axe longitudinal du fémur. Les fibres les plus antéro-supérieures sont attachées sur un point situé 2 à 3 mm en avant de la jonction entre le toit et la partie latérale de l'échancrure inter-condylienne.

Le LCA s'élargit de fémoral en tibial et présente de plus une torsion de ses fibres. Cette torsion permet au bord antérieur du LCA de ne pas être rectiligne mais concave et d'échapper ainsi au bord antérieur du toit de l'échancrure inter-condylienne lors de l'extension complète.

Les Rôles respectifs des faisceaux antéro-médial et postéro-latéral sont le contrôle de la laxité antéro-postérieure et de la stabilité rotatoire (48).

### **3-2 : Tendon rotulien et Différents transplants :**

La reconstruction du LCA peut être effectuée en utilisant soit une greffe biologique (autogreffe ou allogreffe) soit un transplant artificiel de substitution ou de renfort.

#### **a. Les autogreffes :**

Une étude comparative de Kelberine F.(49) concernant les autogreffes dans les ligamentoplasties intra-articulaires nous a semblé intéressante, dont nous dressons les résultats :

Noyes avait démontré que le tendon rotulien est le plus solide suivi de l'association des deux tendons de la patte d'oie eux mêmes plus solides que le demi-tendineux isolé et enfin le fascia lata reste le plus fragile.

Steiner en 1994 montre que la stabilité de l'ancrage os-os du tendon rotulien est meilleure que la fixation os-tendon de la patte d'oie.

Enfin, Burks & Leland montrent que la tension nécessaire pour tendre efficacement un transplant au cours de la ligamentoplastie est tissu-dépendant : Il faut plus «tirer » sur un

fascia lata que sur un prélèvement aux dépens de la patte d'oie ou que sur un transplant de tendon rotulien.

Si un transplant rotulien a été choisi, l'ancrage os-os par vis d'interférence est meilleur que celui pratiqué avec des vis rondelles, lui-même meilleur que la fixation par fil et boutons. Marder en 1991 compare le tendon rotulien et les muscles de la patte d'oie et démontre une faiblesse de la patte d'oie au testing musculaire. En revanche, il ajoute que l'utilisation du tendon rotulien met en évidence sans valeur significative une moindre laxité, une meilleure fonction mais aussi des douleurs un peu plus fréquentes.

**b-les allogreffes :**

Quant aux allogreffes tendineuses, Verdonk (50) conçoit que l'utilisation de ces derniers produits des résultats comparables à ceux des autogreffes à court et moyen terme. Néanmoins cette technique nécessite des donneurs, une conservation et un matériel pas toujours disponible.

**c-les ligaments synthétiques :**

Dans son travail sur les ligaments synthétiques, Arnaw (51) conclue que leur utilisation a été abandonnée en raison du taux élevé des ruptures très souvent associées à des synovites réactionnelles incontrôlables.

**3-3 Tendon rotulien avec ou sans renfort :**

Depuis que Kennedy a introduit le renfort en 1980, beaucoup d'études se sont intéressées au renfort dans les ligamentoplasties (12). Si son utilisation dans le Marshall Makintosh était défendable pour certains il était déjà remis en question par Moyen en 1993 (52). Plusieurs publications dont Noyers en 1992 et Grondvet en 1996 ont montré son inutilité dans le transplant libre rotulien. Potaux (12) confirme ce résultat.

Chambat (53) a comparé deux séries de 44 patients ayant bénéficié d'une reconstruction du LCA par le tiers moyen du tendon rotulien sous arthroscopie. Dans le premier groupe : «R-» le tendon rotulien était isolé, dans le second groupe «R+» il était renforcé par un ligament synthétique et a constaté avec un recul de 16 à 17 mois que :

-la rééducation a été plus difficile dans le groupe renforcé ;

-les chiffres absolus sur la laxité sont meilleurs dans le groupe renforcé aux dépens d'un manque de laxité physiologique générant des genoux«trop raides».

L'utilisation d'un renfort tel qu'il a été réalisé ne semble donc pas apporter d'amélioration au résultat du traitement des laxités antérieures chroniques.

Quant à Frank (54) il rapporte dans une étude multicentrique prospective sur 396 cas que le renfort augmente l'hydarthrose post-opératoire et le taux de flessum.

### **3-4 : Arthrotomie versus arthroscopie :**

Laffargue (55) dans son étude comparative de la reconstruction du LCA sous arthroscopie versus arthrotomie souligne l'intérêt des techniques arthroscopiques en observant un nombre plus faible d'algodystrophie et de syndrome rotulien, il constate aussi jusqu'à 3 mois des amplitudes articulaires supérieures et un moindre déficit musculaire des ischio jambiers. Au-delà du 6<sup>ème</sup> mois les différences de mobilité ou déficit musculaire n'étaient plus significatives.

A un an, le taux de laxité résiduelle était plus faible et les résultats fonctionnels

globaux étaient meilleurs.

Franceschi (56) rappelle les avantages de l'arthroscopie : un confort post opératoire immédiat, une moindre agression tissulaire et une récupération plus rapide des performances du patient. Par contre, il rapporte que sur le point isocinétique la différence n'est statistiquement pas significative dans son étude comparative de ces procédés sur une série de 64 patients.

### **3-5 : Comparaison entre différentes techniques :**

Une enquête menée par Frank (57) sur les différentes techniques de reconstruction pratiquées par les membres de la société française d'arthroscopie a trouvé que :

- L'auto transplant libre os-tendon rotulien-os (Kenneth Jones) est le plus souvent utilisé (86%). La reconstruction du LCA est de plus en plus pratiquée sous arthroscopie (68%). La technique dite «tunnel borgne» représente 76% des plasties types Kenneth Jones sous arthroscopie. Les suites post opératoires sont plus simples avec un appui immédiat et une rééducation plus agressive dans la plupart des cas.

- L'intervention de Marshall Mac Intoch est devenue de plus en plus rare (7%).

- Les prothèses ligamentaires sont abandonnées par la plupart (2,3%).

- Seulement 3,8% utilisent les allogreffes.

- Les tendons de la patte d'oie sont peu utilisés (0,87%) néanmoins nous signalons l'abondante littérature récente (58, 59, 60) prônant leur utilisation pour pallier aux inconvénients du prélèvement du tendon rotulien.

### **3-6 : Place du traitement orthopédique dans la lésion du LCA**

Selon PEYER (19) la cicatrisation des plans capsulo-ligamentaires internes richement vascularisés est pratiquement constante quelque soient l'âge du sujet et la gravité des lésions. En revanche, la cicatrisation du LCA est plus aléatoire, sa vascularisation étant précaire.

Ainsi, lorsque le diagnostic lésionnel est bien établi, un traitement orthopédique est proposé par PEYRE pour obtenir la cicatrisation du plan interne. Il sera suivi d'un programme de rééducation rigoureux destiné à pallier la perte du LCA ou à protéger le pivot central cicatriciel. Secondairement, une ligamentoplastie intra-articulaire de reconstruction du LCA doit être envisagée si le patient souhaite reprendre une activité sportive comportant des contraintes en pivot et contact.

Si l'immobilisation permet de réduire l'inflammation initiale et de protéger la cicatrisation des tissus lésés, elle présente par contre l'inconvénient de favoriser une amyotrophie importante, une perte d'élasticité capsulo-ligamentaire et musculo\_tendineuse. L'immobilisation induit aussi une déminéralisation osseuse en particulier en regard des insertions ligamentaires ou tendineuses.

Nizard (27) associe dans la phase aigue un traitement antalgique, anti-inflammatoire ainsi qu'une immobilisation par une attelle amovible pendant quelques jours. Mais son utilisation ne doit pas se prolonger sous peine de voir survenir une

atrophie musculaire et une limitation de la mobilité .Ilconclue que ce traitement non chirurgical donne des résultats fonctionnellement acceptables à condition de définir le groupe de patients auquel il est susceptible de convenir. Ce groupe pouvant être défini comme des sujets à demande fonctionnelle faible ou modérée. Le risque de chirurgie secondaire en particulier méniscale atteint pour ces patients un taux de 9 %.

### **3-7 : Discussion selon les protocoles de rééducation :**

Les chirurgiens s'accordent à dire que la rééducation prend une part équivalente à l'acte chirurgical dans le résultat final. Flatteuse, cette remarque a pour corollaire une rééducation mal conduite qui a sa part de responsabilité sur les mauvais résultats. Ch.Gal 61.

Ainsi des complications telles que

- La laxité résiduelle
- La destruction cartilagineuse
- La raideur articulaire
- L'atrophie musculaire

Peuvent être en relation directe avec les principes de rééducation.

Son but est de récupérer :

- La mobilité articulaire
- La force musculaire

En fait, la rééducation du genou après greffe du LCA à partir d'un transplant libre rotulien, reste controversée. Alors qu'il existait une tendance à protéger le greffon et le

site donneur dans les années 80, la plupart des auteurs dont nous faisant partie, proposent des protocoles de rééducation plus agressifs.

Boileau (62) a effectué une revue de la littérature dont laquelle il justifie au moins par sept raisons cette rééducation accélérée :

1–La nécrose du transplant initialement mise en évidence chez l'animal ne semble pas être aussi importante chez l'homme et son existence précisément est même remise en cause par les études histologiques après biopsies in vivo.

2–L'utilisation de greffons solides (os-tendon-os) dont la résistance est maximale en post-opératoire immédiat et supérieure à celle du ligament croisé antérieur.

3–Le positionnement plus précis du greffon (plus « isométrique ») grâce à l'agrandissement optique permis par l'arthroscopie.

4–Le contrôle per-opératoire systématique de l'absence de conflit avec le toit de l'échancrure, du fait du recul du point d'émergence tibiale du transplant et de l'éventuelle plastie de l'échancrure associée.

5–La fixation solide et sûre du transplant grâce au vissage interférentiel.

6–Les douleurs au niveau de l'appareil extenseur (site donneur) semblent moins importantes lorsque le genou est soumis à des contraintes précoces.

7–Enfin, les patients indisciplinés et de plus en plus exigeants, refusant toutes les mesures de protection du greffon et du site donneur.

Selon Gal (61) Shelbourne réalise une étude rétrospective avec un recul supérieur à 2 ans portant sur 138 patients qui avaient eu un protocole de rééducation très prudent (attelle à 10° de flexion et décharge pendant 6 semaines, course à 7–8mois, reprise des sports avec pivot

et contact à 9–12 mois) et 247 patients avec un protocole accéléré (Pas d'attelle, appui immédiat, exercices en chaîne cinétique fermée, footing à 6 semaines, reprise des sports avec pivot et contact en compétition à 4–6mois mais avec une surveillance clinique. Il ne retrouve pas de différence significative sur les chiffres de laxité.

Howel (Gal 61) revoit avec un recul de 2 ans une série de 41 patients ayant subit une ligamentoplastie sous arthroscopie avec un programme de rééducation accélérée (pas d'attelle, décharge partielle pendant 3 semaines, course à 8 semaines, sports à risque à 4 mois) il ne retrouve aucune différence significative à 4 mois et à 2 ans.

### **3–8 : Evolution et complications : (63–70)**

Comme toute technique chirurgicale la reconstruction du LCA par arthrotomie n'est malheureusement pas épargnée par les complications. Celles-ci sont cependant rares, leur connaissance facilitent la prévention et guident le traitement.

#### **a) complications locales :**

##### ✓ Complications vasculaires :

Après arthrotomie du genou l'artère poplitée la veine poplitée ou les deux peuvent être lésées par pénétration à travers la capsule postérieure d'un instrument tranchant .Small, donnait un taux de 0,003% dans quelques rares cas les lésions ont nécessité une amputation.

La vérification systématique des pouls, la pratique d'un doppler voire d'une arthrographie en cas de doute permettent un diagnostic précoce dont la réparation en urgence permet d'éviter l'amputation.

✓ Complications nerveuses :

Il s'agit le plus souvent d'une lésion du nerf saphène interne lors de l'incision initiale qui entraîne une zone d'hypoesthésie le plus souvent définitive. Les lésions neurologiques liées à un temps de garrot trop long ou à une compression disparaissent en général en 24 à 48 heures.

✓ Complications mécaniques :

L' utilisation d'une force excessive peut provoquer diverses lésions : fracture du fémur, déchirure du ligament latéral interne ou du ligament latéral externe lors des manoeuvres de valgus ou de varus forcé. Les lésions chondrales sont les plus fréquentes.

**b) complications thrombo emboliques :**

La prévention doit prendre en compte les facteurs de risque (antécédents, obésité, insuffisance cardiaque, contraceptifs oraux...). L'utilisation du garrot est statistiquement un facteur de risque supplémentaire. D'où la nécessité d'un traitement thrombo embolique bien entretenu.

**c) Complications infectieuses : Arthrite**

✓ Arthrite septique

Bien que rare, l'infection reste la complication locale la plus redoutable. La symptomatologie associe classiquement douleur, chaleur locale, épanchement, température et hyper leucocytose.

✓ synovite aseptique

Elle se caractérise par la persistance d'un épanchement puriforme, l'absence de germe et de signes biologiques d'infection. Elle peut être due à une reprise trop rapide et intense de l'activité physique.

**d) Hémarthrose :**

L'hémarthrose peut survenir très rapidement et peut être due alors au saignement d'un vaisseau lésé lors de l'incision (petit vaisseau pariétal que la suture colmate).

Elle entraîne une augmentation douloureuse du volume de l'articulation et demande à être évacuée par ponction ou en cas d'échec par décaillotage sous arthroscopie.

**e) Raideur :**

L'expression de la raideur après ligamentoplastie est variable : limitation de la flexion, de l'extension ou des deux. Son étiologie n'est pas univoque et nécessite une évaluation soigneuse pour guider la conduite thérapeutique. On peut schématiquement diviser ces raideurs en trois groupes :

- la raideur post-opératoire par simples adhérences que l'on peut observer après toute intervention intra-articulaire ;
- La raideur résultant d'un syndrome neuroalgodystrophique ;
- la raideur mécanique liée à l'absence d'isométrie du transplant.

✓ Raideur postopératoire

Il s'agit d'une raideur que l'on pourrait qualifier de banal, risque inhérent à toute intervention intra-articulaire. C'est un diagnostic d'élimination, après s'être assuré de l'absence des autres causes de raideur. Plusieurs éléments peuvent la favoriser : suites opératoires immédiates difficiles, douleurs, hématome, hémarthrose postopératoire, mauvaise rééducation, psychisme particulier du patient...

✓ Syndrome neuro-algodystrophique

**Des suites inhabituelles :**

- Aspect inflammatoire du genou : rouge et chaud ;
- Amyotrophie rapide : sidération importante du quadriceps ;

- Raideur d'appréciation difficile dans ces suites immédiates.

**Une douleur inhabituelle** particulière par son caractère nocturne son intensité, sa diffusion à tout le membre sans localisation précise, son déclenchement possible à la percussion et sa résistance au traitement par les anti-inflammatoires,

**Une rééducation mal supportée :**

-La radiographie au début ne montre pas toujours la déminéralisation qui deviendra importante par la suite.

-la scintigraphie est un examen important pour le diagnostic et pour la surveillance de l'évolution.

Le traitement peut schématiquement faire intervenir :

- La balnéothérapie, l'arrêt de la rééducation ;
- Le repos et une éventuelle mise en décharge ;
- Les antalgiques, les sédatifs ;
- La calcitonine ;
- Les blocs.

L'indication d'une éventuelle arthrolyse ne peut être envisagée qu'après un délai suffisant si la raideur persiste et ne s'améliore plus.

➤ Raideur par anisométrie du transplant

Cause théorique, mécanique de raideur. L'absence d'isométrie du transplant dus à des tunnels tibiaux et surtout fémoraux non anatomiques

L'erreur la plus fréquemment rencontrée est un orifice fémoral trop antérieur dans l'échancrure.

A l'opposé, le positionnement trop antérieur du tunnel tibial peut être à l'origine d'un flessum résiduel.

**f) Syndrome du cyclope :**

Prolifération nodulaire, unique de l'échancrure dans les suites d'une plastie intra-articulaire du LCA est à l'origine de douleurs et d'une perte de l'extension complète du genou. La manifestation clinique est représentée par :

-**La douleur** de siège antérieur qui apparaît ou s'exacerbe lors de toute manœuvre d'extension forcée.

-**Le flessum** post-opératoire persistant constitue un signe fréquent du syndrome de cyclope.

-**Une sensation de claquement** audible et/ou palpable, survient parfois en fin d'extension.

-**Un épanchement** peut y être associé.

-Enfin (signe négatif) le genou est habituellement **stable** sans LACHMAN.

L'IRM permet d'évoquer une pathologie nodulaire fibreuse. C'est l'arthroscopie qui confirme le diagnostic et permet le traitement du cyclope. L'excision de ce nodule toujours bien distant du transplant tendineux peut être pratiquée au SHAVER.

**Tableau XXI : Récapitulatif des complications les plus observées selon différentes techniques**

complications	Kenneth Jones			Mac Intoch		Mc InJones	DIDT	Kenneth Jones
	Bouyarmane 8	Laffargue 2	Harriz 4	Saragaglia 71	Mallissad 72	Lerat 73	Allard 74	Notre série
Infectieuse superficielle	0,8%	0%	0%	0%	3.8%	2.17%	3%	3,8%
Arthrites	0%		0%	0%	0%	0.72 %	0%	0%
Hémarthrose	0%	0%	0%	0.58 %	5,8%	5.07 %	2%	0%
Phlébites	0%	0%	0%	2.9%	2.9%	1,44%	0%:	0%
Algodystrophie	0,8%	19%	4%	1.15%	2.9 %	1,44%	4%	0%
Cyclopes	0,8%	4.7%	4%	0%	0%	0%	1%	0%
Raideurs	2,5 %	0%	4%	2.3 %	3,8 %	0%	0%	0 %
Syndrome rotulien	0%	4 7%	0%	0%	0%	0%	0%	0%
Epanchement	0%	0%	4%	0%	0%	0%	0%	0%
Complications nerveuses	0%	0%	0%	0 %	0%	0.72%	0%	0%

#### 4. La Discussion globale :

Dans notre série, nous avons obtenu 85 % de genoux normaux ou presque normaux en cotation IKDC. 75% des patients sont très satisfaits ou contents (A+B).

Ces résultats se classent parmi les meilleurs comparés à ceux de la littérature. Ils confirment les qualités du transplant rotulien comme substitut du LCA.

**Tableau XXII: Comparaison des résultats de kenneth jones selon IKDC**

Auteur	Technique	Nb patients	Recul (ans)	Impression A+B (%)	Symptômes A+B (%)	Laxité A+B (%)	Mobilité A+B (%)
<b>Chrisel 75</b>	KJ sous arthrotomie		1,5	73,8	96	93,1	88
<b>Laffargue 34</b>	KJ sous arthroscopie	79	2,5	91,2	74,7	82,3	96,3
<b>Pinckewski 76</b>	KJ sous arthroscopie	90	1,3	95	90	100	97
<b>Harriz 4</b>	KJ sous arthroscopie	21	2,5	76	80,9	99,9	90,4
<b>Notre série</b>	KJ sous arthrotomie	20	1,6	75	80	100	90

Par ailleurs nous avons obtenus 3 mauvais résultats dans les causes étaient :

- L'age avancé ;
- La présence du ressaut ++;
- Les ménisectomies associés ;
- La malposition du tunnel fémoral ;

- Le non suivie du protocole de rééducation.

Ce qui concorde avec la littérature (77-78)

**Tableau XXIII : Résultats globaux de la littérature**

Auteur	Technique	Nb patients	Recul (ans)	A+B ( IKDC)	Très satisfait ou satisfait
<b>Agleitti 79</b>	KJ+Lemaire	44	7	76%	-
<b>Buchner 80</b>	DI-DT	85	6	85%	96%
<b>Buss 81</b>	KJ sous arthroscopie	68	2,6	86,7%	-
<b>Dodelin 82</b>	Mac Intoch	89	7	66%	-
<b>Harriz 4</b>	kj sous arthroscopie	21	2,5	86,2%	76,2%
<b>Letenneur 83</b>	Mac Intoch	104	3	-	87,5%
<b>Letenneur 83</b>	Mac In Jones	110	2	78,3%	86,5%
<b>Schlatterer 84</b>	Mac Intoch modifié	50	5,2	84% IKDC	92%
<b>Notre série</b>	KJ sous arthrotomie	20	1,6	85%	75%

# CONCLUSION

Les laxités antérieures chroniques du genou constituent de nos jours une entité fréquente en chirurgie orthopédique et surtout en traumatologie sportive. L'examen clinique est une base incontournable de leur diagnostic positif, affiné si besoin par des examens complémentaires dont L'IRM est le chef de fil.

La reconstruction du LCA selon la technique de Kenneth Jones est actuellement la ligamentoplastie autogène de prédilection en raison de nombreux avantages biologiques, mécaniques et fonctionnels post-opératoires. La simplicité des suites opératoires et de la rééducation apportée par ce type de technique nous permet de la proposer dans le cadre d'une chirurgie qui n'entraîne que peu d'indisponibilité.

Enfin, un sportif de compétition blessé est toujours pressé de reprendre son activité sportive dans les plus brefs délais et dans les meilleures conditions. Les résultats obtenus notamment chez ces patients nous encouragent à continuer de proposer cette technique, néanmoins la réalisation de cette chirurgie sous arthroscopie semble apporter des avantages supplémentaires ainsi orientons nous dans l'avenir vers ces techniques mini invasives et nous ne sommes qu'au début de cette expérience...

# ANNEXES

## ANNEXE I : fiche d'exploitation

Numéro d'entrée/année :

Nom :

Adresse/Tel :

### I- Les données générales :

- age :.....
- sexe M  F
- Coté opéré: D  G
- Sport pratiqué:.....
- Profession :.....
- Niveau sportif selon le système CLAS:  
Compétiteur  loisir  Actif  sédentaire

### II- les antécédents:

- Médicaux:.....
- Chirurgicaux:.....  
Intervention antérieure sur genoux:.....

### III- Circonstances lésionnelles:

- Accident de sport  Lequel.....
- Accident de la voie publique
  
- Accident de travail
- Accident domestique

### IV- le mécanisme lésionnel:

- Entorse en valgus rotation externe:
- Entorse en varus rotation interne:
- La rotation interne su genou proche de l'extension :
- L'hyper extension:
- Choc direct antéro -postérieur :
- Autres :.....

### V- Clinique:

#### ➤ Signes fonctionnels :

- Instabilité
- Douleur
- Impotence fonctionnelle
- Gonflement
- Blocage
- Craquement

➤ **Signes physiques :**

**Epanchement :**

**La souffrance méniscale :**  interne  externe

**Le testing ligamentaire:**

**Tests statiques:**

**La recherche des mouvements du tiroir:**

- Tiroir antérieur en extension: « test de LACHMAN »  
Positif  Négatif
- Tiroir antérieur en flexion à 90 degrés  
Positif  Négatif
- Tiroir antérieur en rotation interne  
Positif  Négatif
- Tiroir antérieur en rotation externe  
Positif  Négatif
- Tiroirs postérieurs:  
Positif  Négatif

**Les mouvements de latéralité**

Interne: positif  Négatif

Externe: positif  Négatif

**Tests dynamiques:**

Ressaut en rotation interne:

Positif  Négatif

Ressaut en rotation externe:

Positif  Négatif

**VI- Examens complémentaires:**

- Radiographie standard:
- IRM:
- L'arthrographie :
- L'arthroscopie diagnostique

**VII- Délai opératoire / Accident :.....**

**VIII- L'intervention:**

1. Technique utilisée:.....

2. Type d'anesthésie:

- Générale :
- Péridurale:
- Rachis anesthésie:

3. scopie : oui  non

4. Immobilisation: oui  non  , si oui: type:.....  
Durée:.....

**IX- suites post opératoires:**

- Durée d'hospitalisation.....jours
- Radio de contrôle
- Complications:
  - Sepsis
  - Arthrite
  - Complications thromboemboliques
  - Hydarthrose
  - Hématome
  - Syndrome d'algoneurodystrophique
  - Rupture itérative

**X- La mise en route de la kinésithérapie:**

- Délai.....
- Type.....
- Durée.....
- Reprise du sport.....
- Reprise du travail.....

**XI- Le recul : I.K.D.C**

➤ **Laxité :**

-TAD = 0  +  ++

-TRE =

-Lachman 0  +  ++  +++



## ANNEXE II : Evaluation ligamentaire du genou (système I.K.D.C)

Huit paramètres	A .Normal	B. Presque Normal	C. Anormal	D. Très Anormal	Niveau du groupe			
					A	B	C	D
Impression GCL du patient GL	<input type="checkbox"/> 0 <input type="checkbox"/>	<input type="checkbox"/> 1 <input type="checkbox"/>	<input type="checkbox"/> 2 <input type="checkbox"/>	<input type="checkbox"/> 3 <input type="checkbox"/>	<input type="checkbox"/>	<input type="checkbox"/>	<input type="checkbox"/>	<input type="checkbox"/>
Symptômes	I Activité Intense	II Activité modérée	III Activité Légère	IV Sédentaire				
Douleurs Empâtement Appréhension Inst . vraie	<input type="checkbox"/> <input type="checkbox"/> <input type="checkbox"/> <input type="checkbox"/>	<input type="checkbox"/> <input type="checkbox"/> <input type="checkbox"/> <input type="checkbox"/>	<input type="checkbox"/> <input type="checkbox"/> <input type="checkbox"/> <input type="checkbox"/>	<input type="checkbox"/> <input type="checkbox"/> <input type="checkbox"/> <input type="checkbox"/>	<input type="checkbox"/>	<input type="checkbox"/>	<input type="checkbox"/>	<input type="checkbox"/>
Mobilité Flessum	<input type="checkbox"/> <3°	<input type="checkbox"/> 3 à 5°	<input type="checkbox"/> 6 à 10°	<input type="checkbox"/> > 10°				
Déficit de flexion	<input type="checkbox"/> 0 à 5°	<input type="checkbox"/> 6 à 15°	<input type="checkbox"/> 16 à 25°	<input type="checkbox"/> > 25°	<input type="checkbox"/>	<input type="checkbox"/>	<input type="checkbox"/>	<input type="checkbox"/>
<b>Evaluation ligamentaire</b> (Manuel, Instrumental, Radiographique)								
LACHMAN(25°)	<input type="checkbox"/> -1 à 2mm	<input type="checkbox"/> 3 à 5 mm < -1 à -3mm	<input type="checkbox"/> 6 à 10 mm < -3 mm raide	<input type="checkbox"/> > 10 mm				
Arrêt Lach Mou /dur	<input type="checkbox"/> Dur		<input type="checkbox"/> Mou	<input type="checkbox"/> > 10				
TAP	<input type="checkbox"/> 0 à 2mm	<input type="checkbox"/> 3 à 5 mm	<input type="checkbox"/> 6 à 10 mm	<input type="checkbox"/> m > 10				
Sublux tibiale post	<input type="checkbox"/> 0 à 2mm	<input type="checkbox"/> 3 à 5 mm	<input type="checkbox"/> 6 à 10 mm	<input type="checkbox"/> m > 10				
Valgus flexion RE	<input type="checkbox"/> 0 à 2mm	<input type="checkbox"/> 3 à 5 mm	<input type="checkbox"/> 6 à 10 mm	<input type="checkbox"/> > 10 mm				
Varus flexion RI	<input type="checkbox"/> 0 à 2mm	<input type="checkbox"/> 3 à 5 mm	<input type="checkbox"/> 6 à 10 mm	<input type="checkbox"/> > 10 mm				
Ressaut en RI	<input type="checkbox"/> Absent	<input type="checkbox"/> 1/3	<input type="checkbox"/> 2/3	<input type="checkbox"/> 3/3				
Ressaut inversé	<input type="checkbox"/> Absent	<input type="checkbox"/> 1/3	<input type="checkbox"/> 2/3	<input type="checkbox"/> 3/3	<input type="checkbox"/>	<input type="checkbox"/>	<input type="checkbox"/>	<input type="checkbox"/>
<b>Craquements</b>								
FP	<input type="checkbox"/> non	<input type="checkbox"/> modérée	<input type="checkbox"/> Faible	<input type="checkbox"/> Forte				
FTI	<input type="checkbox"/> non	<input type="checkbox"/> modérée	<input type="checkbox"/> Faible	<input type="checkbox"/> Forte				
FTE	<input type="checkbox"/> non	<input type="checkbox"/> modérée	<input type="checkbox"/> Faible	<input type="checkbox"/> Forte				
<b>Anomalie du site de prélèvement</b>	<input type="checkbox"/> non	<input type="checkbox"/> faible	<input type="checkbox"/> modérée	<input type="checkbox"/> sévère				

Résultats des ligamentoplasties (LCA) du genou au CHU Mohammed VI

<b>Radios</b> <b>Pincement FTI</b> <b>Pincement FTE</b> <b>Pincement FP</b>	<input type="checkbox"/> Normal <input type="checkbox"/> Normal <input type="checkbox"/> Normal	<input type="checkbox"/> Remodelé <input type="checkbox"/> Remodelé <input type="checkbox"/> Remodelé	<b>pincement</b> <input type="checkbox"/> < 50% <input type="checkbox"/> < 50% <input type="checkbox"/> < 50%	<b>Pincement</b> <input type="checkbox"/> > 50% <input type="checkbox"/> >50% <input type="checkbox"/> > 50%	
<b>Saut monopode</b> (% par rapport au côté opposé)	<input type="checkbox"/> ≥ 90%	<input type="checkbox"/> 89% à 76%	<input type="checkbox"/> 75% à 50%	<input type="checkbox"/> < 50%	
<b>Note Globale</b>					<input type="checkbox"/> <input type="checkbox"/> <input type="checkbox"/> <input type="checkbox"/>

### **ANNEXE III : protocole de rééducation**

➤ Dès la sortie de l'hôpital et jusqu'au 45<sup>ème</sup> jour :

- Mobilisation passive du genou dans un secteur de 0 à 90° pendant 21 jours puis jusqu'à 120° **sans dépasser ces amplitudes afin de ne pas détendre le transplant.**

- Réveil du quadriceps et travail en co-contraction isométrique du quadriceps et des ischio-jambiers, récupérer l'extension complète en actif ;

- Travail sous glace ;

- Travail en flexion en position assise en actif simple ;

- Mobilisation de la rotule ;

- Travail du triceps et du tenseur du fascia-lata ;

- Etirement progressif des ischio-jambiers.

➤ A partir du 45<sup>ème</sup> jour :

- Récupération de la mobilité du genou dans toute son amplitude, avec récupération progressif du flessum ;

- Musculation en co-contraction du quadriceps et des ischio-jambiers, en chaîne fermée en luttant contre l'effet du tiroir antérieur en contraction quadricipitale ;

- **Pas de saut, ni de torsion avant la fin du 6<sup>ème</sup> mois.**

# RESUMES

## RESUME

La laxité chronique antérieure du genou est une affection évolutive secondaire à la rupture du ligament croisé antérieur (LCA) ; elle engage le pronostic fonctionnel du membre inférieur et compromet l'activité sportive. Le but de notre travail est d'évaluer nos résultats concernant la ligamentoplastie utilisant le tendon rotulien et de déterminer sa place réelle dans la prise en charge des laxités antérieures chroniques du genou dans notre contexte. Il s'agit d'une étude rétrospective à propos de 26 patients présentant une laxité chronique antérieure et opérés selon la technique de Kenneth-Jones, durant la période allant d'octobre 2004 à février 2007. Les dossiers ont été colligés dans le service de traumatologie orthopédie B du centre hospitalier universitaire Mohammed VI de Marrakech. Les résultats ont pu être appréciés avec un recul moyen de 20 mois chez 20 patients. L'évaluation des résultats a été effectuée selon le score IKDC «L'International Knee Documentation Committee». L'âge moyen de nos patients était de 32 ans avec une prédominance masculine (25 hommes et 1 femme). 85 % de genoux étaient normaux ou presque normaux selon la cotation IKDC, 75 % des patients étaient très satisfaits ou contents et dans 17 cas sur 20 l'examen clinique ne retrouvait ni lachman ni ressaut ni tiroir en flexion. Le résultat global est excellent. Une seule complication a été recensée : un cas de sepsis superficiel qui a bien évolué après antibiothérapie. Les mauvais résultats ont été retrouvés chez les patients âgés avec un ressaut important et n'ayant pas suivi le protocole de rééducation. La technique de Kenneth Jones est réalisée en première intention dans notre formation pour les ligamentoplasties du LCA isolé sans ressaut important, ses résultats apparaissent satisfaisants comparés à ceux rapportés dans la littérature. Toutefois il s'agit de résultats préliminaires qui nécessitent une évaluation à long terme.

## **ABSTRACT**

The chronic anterior laxity of the knee is an evolutive disease owing to a rupture of the anterior cruciate ligament (ACL) which engages the functional prognosis of the lower member and compromise sportive activity. We tried to evaluate our results and determine the real place of ligamentoplasty using patellar tendon in the treatment of chronic anterior laxity in our context. It is a retrospective study about 26 patients suffering from a chronic anterior laxity treated by the Kenneth-Jones procedure between October 2004 and February 2007 in traumatology B department of the university hospital center Mohammed VI in Marrakech. The result evaluation was carried out according to IKDC scores (International Knee Documentation Committee) after a main following-up of 20 months. The mean age of our patients was 32 years old, we noted a male predominance (25 men, 1 woman). 85% of knee was normal values or nearly normal using IKDC notation. 75% of patients was satisfied. 17 cases had a negative Lachman test and Pivot-shift in the Clinical examination. The global result was excellent. A single case of superficial infection was reported, the evolution was favourable after antibiotic. The bad results were reported in the old patients with an important Pivot-shift and not participating in rehabilitation protocol. Kenneth-Jones is the first procedure in our department for the ligamentoplasty of ACL without pivot-shift. These results appear satisfactory compared to those of the literature. However they are preliminary results which require a long term evaluation.

## ملخص

يعد انفلات الركبة الأمامي المزمن من الأمراض القابلة للتطور و الناتجة عن تمزق الرباط الصليبي الأمامي، حيث يرهن المستقبل الوظيفي للطرف السفلي و النشاط الرياضي للمريض. هدف دراستنا هو تقييم النتائج الخاصة بالعلاج الجراحي الذي يستعمل الرباط الأمامي لعظمة الصابونة لمعالجة الانفلاتات الأمامية المزمنة للركبة في محيطنا. يركز هذا العمل على دراسة استعادية لستة و عشرين مريضا يعانون من انفلات الركبة الأمامي المزمن و الذين عولجوا بواسطة تقنية كيني جونس في الفترة المتراوحة من أكتوبر 2004 إلى فبراير 2007. حيث تم جمع الملفات بقسم جراحة العظام و المفاصل ب-ب- بالمركز الاستشفائي الجامعي محمد السادس بمراكش. قدرت النتائج بتأخير متوسط يقدر بعشرين شهرا ل 20 مريضا بواسطة وثيقة الهيئة العالمية لتوثيق الركبة. متوسط سن المرضى هو 32 سنة و يلاحظ أن أغليبتهم ذكور (25 رجلا و امرأة واحدة). الركب كانت عادية أو شبه عادية عند 85%. بينما 75% من المرضى كانوا جد راضين أو سعداء و في 17 حالة من بين 20 : الفحص السريري كان خاليا من أي أعراض عدم ثبات مفصل الركبة. تعد النتيجة النهائية ممتازة حيث لوحظت مضاعفة واحدة و هي تعفن سطحي عولج بواسطة المضادات الحيوية. بينما لوحظت النتائج السيئة عند المرضى المسنين المعانون من عدم ثبات مهم للركبة و اللذين لم يتابعوا علاجهم الطبيعي. تعد تقنية كيني جونس التقنية الأولى المعتمدة في مصلحتنا لجراحة الرباط الصليبي الأمامي. النتائج المحصل عليها هي نتائج مرضية مقارنة بنظيراتها العالمية، إلا أنها تبقى تمهيدية و تحتاج إلى تقييم على المدى البعيد.

# BIBLIOGRAPHIE

**1–Guilleux.C, Huget.D, Letenneur.J.**

Les genoux à 10 ans d'une ligamentoplastie antérieure  
Ann.orthop.ouest 1999 ; 31 :39–42.

**2–Laffargue Ph.**

Reconstruction du ligament croisé antérieur : arthrotomie versus  
arthroscopie  
RCO 1999 ; 85 :367–373.

**3–Mahmut Nedim Doral,Gurcel Leblebicioglu,Ozgun Ahmed Atay.**

Arthroscopy-assisted anterior Cruciate ligament Reconstruction with  
Patellar tendon or hamstring autografts  
Bulletin-Hospital for joint diseases 2000; vol 59 n2.

**4–Harriz M.**

Ligamentoplastie du genou sous arthroscopie (resultants preliminaries)  
Thèse N 119 : Faculté de médecine et de pharmacie de casablanca 2001

**5– A. Texier, C. Hulet, Y. Acquitter, E. Tallier, S. Jambou.**

Reconstruction du ligament croisé antérieur après 40 ans  
À propos de 41 cas  
RCO 2002 ; 88 :149–156.

**6– Y. Acquitter, C. Hulet, B. Locker, J.–C. Delbarre, S. Jambou, C. Vielpeau.**

Intérêt d'une plastie extra-articulaire dans le traitement des laxités  
antérieures chroniques du genou par une autogreffe de tendon rotulien  
Étude prospective randomisée d'une série de 100 cas avec 5 ans de recul  
RCO 2003; 89:35–40

**7– B. Lebel, R. Ménard, M. Michaut, S. Emily, B. Locker, C. Vielpeau,  
C. Hulet.**

Résultats à long terme des plasties intra-articulaires isolées sous  
arthroscopie du LCA avec une greffe os-tendon-os  
RCO 2006 ; 92 :70–75.

**8– H. Bouyarmane, M.A. Benhima, A. Messoudi, J. Hassoun, M. Arssi,  
A. Largab.**

Laxité chronique antérieure du genou chez le sportif. À propos  
de 118 cas  
Journal de Traumatologie du sport 2007 ; 24 :135–138

**9-Dejour D, Greco M, Dejour H.**

La greffe du ligament coisé antérieur chez les patients de plus de 40 ans

J.traumatologie.Sport 1997 ; 14 :223-226.

**10- C. DIB, Y. CATONNE, B. BENMANSOUR, H. PASCAL-MOUSSELLARD, O. DELATTRE, J.L. ROUVILLAIN.**

Plastie ligamentaire type Kenneth Jones et morbidité du site donneur

Journal de Traumatologie du sport 2006 ; 23 :40-42

**11- Lerat JL.**

Influence d'une ligamentoplastie extra-articulaire externe sur les résultats de la reconstruction du ligament croisé antérieur avec le tendon rotulien,avec 4 ans de recul

RCO 1997 ; 83 :591-601

**12-Poteau.F, Paumier.S, Huuet.D,Letenneur.J.**

Instabilité antérieure du genou : Transplant libre rotulien avec ou sans renfort ?

Ann.orthop.ouest 1999 ; 31 :35-37

**13-Rollier JC, Besse JL, Lerat JL, Moyen. B.**

Anterior cruciate ligament revision: analysis and results from a series of 74 cases

RCO 2007; 93:44-50

**14- Michael.J, Battaglia, Frank.A, Cordasco.M.**

Results of Revision Anterior Cruciate Ligament Surgery

The American Journal of Sports Medicine2007; 35:2057-2066

**15-Coolen S.**

Peut on se passer du LCA

Annales de kinésithérapie 1995 ; 22 :317-322.

**16- Christel P**

Ligament croisé antérieur et stabilité rotatoire

RCO 2005 ; 91 :35-40

**17-Franceschi J.P.**

Modalités particulières de la réparation du LCA chez le footballeur

Medecine du sport 2000 ; 74 :16-18

**18- P. LE GOUX, J.M. BLONDEAU.**

Rupture du ligament croisé antérieur survenant lors de la pratique du tennis : aspects épidémiologiques et suivi évolutif. À propos d'une série de 31 cas  
Journal de Traumatologie du sport 2006 ; 23 :43-44

**19- Peyer M, Besch S, Delong C, Saucier D, Rodineau J.**

Lesions du LCA Place du traitement orthopédique:genou  
Ligamentaire  
J. de traumatologie du Sport 1997 ; 14 :86-96

**20- vielpeau C, Locker B, Hulet C, Schiltz D, Letiec T**

Moment optimal de l'intervention dans les ruptures du LCA  
RCO 1998 ; 84 :32-35

**21-Lerat JL, Chotel F, Besse J.L, Moyen B.**

les resultats après 10 à 16 ans du traitement de la laxité antérieure chronique du genou par une reconstruction du ligament croisé antérieure avec une greffe du tendon rotulien associé à une plastie extra-articulaire externe.  
RCO 1998 ; 84 :712-727.

**22- Spencer K. Y. Chang M.D, Darren K, Egami M.D, Mark D.**

Anterior Cruciate Ligament Reconstruction: Allograft versus Autograft  
Arthroscopy: The Journal of Arthroscopic and Related Surgery 2003;  
19:453-462

**23- Raffaele Garofalo, M.D, Ali Djahangiri, M.D., and Olivier Siegrist, M.D.**

Revision Anterior Cruciate Ligament Reconstruction With  
Quadriceps Tendon-Patellar Bone Autograft  
Arthroscopy: The Journal of Arthroscopic and Related Surgery 2006;  
22: 205-214

**24-J.P. Marchalandl, G. Versier, J.P. Romanet.**

Traitement chirurgical des lésions du ligament croisé antérieur du genou par plastie mixte autologue  
Science & Sports 2000 ; 15 : 7-10

**25-J.-P.Franceschi, A.Sbihi, P.Champsaur.**

Reconstruction arthroscopique à double faisceau antéro-médial et postéro-latéral du ligament croisé antérieur  
RCO 2002 ; 88 : 691 - 697

**26–Rouillan J.L, Dib C, Catonne Y.**

Sensibilité et spécificité des signes cliniques pour le diagnostic des lésions méniscales et des ruptures du LCA  
Ann .SOC.FR.arthro.1995 ; 5 : 175–182

**27–Nizard R**

Rupture du ligament croisé antérieur  
Revue du praticien 1996 ; 46 :2276–228

**28– Marzo J., Warren R.**

Acute Anterior criciate ligament  
Surgery of the knee,NY:churchil–livingstone 1993:403–423

**29– Learmonth DJ.**

Incidence and diagnosis of anterior cruciate ligament injuries  
Injury 1991; 22:287–299

**30– Dupnt J.–Y.**

Histoire naturelle des atteites du LCA  
J de traumatologie du sport 1992 ; 9 :111–139

**31–De Plas CG, Opstelten W, Deville W, Bouter L, Scholten R.**

Le Lachman est le plus sensible et le ressaut le plus spécifique des tests diagnostiques de rupture du LCA  
Kinésithérapie la Revue 2007 ; 7 :14–15

**32–Dijan p., Christel P., Roger B., Witvoet J.**

Evaluation radiologique et IRM des ligamentoplasties intra articulaires utilisant le tendon rotulien.  
RCO 1994 ; 80 :403–412

**33–Lerat et Moyen**

Mesure de la laxité ligamentaire anterieure par radiographie dynamique et par l'arthromètre KT1000  
RCO 1997 ; 83 :500–503

**34– Laffargue Ph.**

Reconstruction du ligament croisé antérieur par transplant os tendon rotulien os : évaluation de 79 cas,facteurs pronostiques.  
RCO 1997 ; 83 : 504–514

**35–Marzo J, Hendricks S.**

Endoscopic reconstruction of the anterior cruciate ligament  
Surgey of the knee, NY: churchil-livingstone 1997:400–403

**36– A. BURGAU, F. DUBRANA, P. BRUNET, E. STINDEL, CH. LEFÈVRE.**

Place de l'IRM dans l'entorse grave du genou  
Journal de Traumatologie du sport 2003 ; 20 :162–166

**37–Imhoff A, Buess E, Hodler J, Fellman J.**

Comparaison entre l'imagerie par résonance magnétique et  
l'arthroscopie pour le diagnostic des lésions méniscales du genou.  
RCO 1997 ; 83 : 229–236

**38–Dijan P, Christel P, Roger B.**

Place des examens d'imagerie dans le suivie post opératoire des  
ligamentoplasties utilisant de tendon rotulien.  
Journal de traumatologie du sport 1997 ;14 :76–85

**39– O Fantino, JC Imbert, J Borne, B Bordet, JC Bousquet .**

Imagerie du genou du sportif opéré : cartilage, ménisques et ligaments  
Journal de radiologie 2007 ; 88 :22–36

**40–Papakonstantinou O, Chung CB, Chanchairujira K, Resnick DL..**

Complications of anterior cruciate ligament reconstruction: MR imaging.  
Eur J Radiol 2003; 13:1106–17.

**41– Robert H, Calas P, Bertin D et al.**

Analyse des facteurs d'échec anatomique de 50 plasties du ligament  
croisé antérieur.  
Journal de Traumatologie du Sport 2005; 22:84–9.

**42– Fuss FK.**

Anatomy of the cruciate ligaments and their function in extension and  
flexion of the humann knee joint  
Am J Anat 1989; 184: 165–76

**43– Norwood LA, Cross MJ.**

Anterior cruciate ligament: functional anatomy of its bundles in rotatory  
instabilities.  
Am J Sports Med, 1979; 7:23–26.

**44–Hollis JM, Takai S, Adams DJ, Horibe S, Woo SL.**

The effects of knee motion and external loading on the length of the anterior cruciate ligament (ACL) : a kinematic study.

J Biomech Eng 1991;113:208–214.

**45– Harner CD, Baek GH, Vogrin TM, Carlin GJ, Kashiwaguchi S, Woo SL.**

Quantitative analysis of human cruciate ligament insertions.

Arthroscopy, 1999; 15: 741–749.

**46– Sakane M, Fox RJ, Woo S L–Y, Livesay GA, Li G, Fu FH :**

In situ forces in the anterior cruciate ligament and its bundles in response to anterior tibial loads.

J Othop Res, 1997; 15:285–293.

**47– Friedrich N.**

Anatomie fonctionnelle du pivot central du genou Springer,

RCO 2004 ; 90 : 41–45.

**48– Woo SLY, Kanamori A, Zeminski J, Yagi M, Papageorgiou C, Fu FH .**

Reconstruction of the anterior cruciate ligament with hamstrings and patellar tendon. A cadaveric study comparing anterior and rotational loads.

J Bone Joint Surg (Am), 2002;84:907–914.

**49–Klebrine.F, Franceschi JP.**

Implants utilisables dans les ligamentoplasties intra articulaires du LCA.

Société française d'arthroscopie, Arthroscopie 1999 p 132 à 137

**50–Verdonk.R.**

Les allogreffes tendineuses dans la chirurgie du LCA

Société française d'arthroscopie, Annales 1995

[www.sofarthro.com/ANNALES\\_1995/com.html](http://www.sofarthro.com/ANNALES_1995/com.html)

**51– Arnauw G., Verdonk R.**

Prosthetic versus tendon allograft replacemeny of ACL deficient knnes

Acta ortopeadica belgica,1991;57 supp II 67–74

**52–Moyen B, Lerat JL,Deprey F, Jenny JY.**

Les sequelles du prélèvement de l'appareil extenseur pour ligamentoplastie du LCA

RCO 1991 V 77N SUPL00156

**53–Chambat.P, Berger.JP, Desnoyer.J.**

Reconstruction du LCA tendon rotulien versus tendon rotulien+renfort  
Société française d'arthroscopie, Annales 1994  
[www.sofarthro.com/ANNALES/Annales\\_1994/com.html](http://www.sofarthro.com/ANNALES/Annales_1994/com.html)

**54– Franc A.**

Suites à court terme des reconstructions du LCA par autogreffe au tendon rotulien Etude multicentrique prospective sur 396 cas  
[www.sofarthro.com/ANNALES/Annales\\_1994/LCA\\_RES\\_SFA2.html](http://www.sofarthro.com/ANNALES/Annales_1994/LCA_RES_SFA2.html)

**55–Laffargue Ph.**

Reconstruction du ligament croisé antérieur:arthrotomie versus arthroscopie  
RCO 1999 ; 85 :367–373

**56–Franceschi J.P.**

Etude comparative isocinétique au troisième mois post opératoire après plastie du ligament croisé antérieur sous arthroscopie ou après miniarthrotomie  
RCO 1999 ; 85 :475–490

**57– Franc A.**

Enquête sur les différentes techniques de reconstruction du LCA pratiquées par les membres de la SFA  
[www.sofarthro.com/ANNALES/Annales\\_1994/LCA\\_RES\\_SFA2.html](http://www.sofarthro.com/ANNALES/Annales_1994/LCA_RES_SFA2.html)

**58–Franc A.**

Reconstruction du LCA avec forage du tunnel fémoral de dedans en dehors tunnel fémoral borgne  
Société française d'arthroscopie, Arthroscopie 1999 P 149à154

**59– R.J. WILLIMAS, J. HYMAN, F. PETRIGLIANO, T. ROZENTAL, T.L.WICKIEWICZ**

Anterior cruciate ligament reconstruction with a four strand hamstring tendon autograph  
J. BONE JOINT SURG. 2004, (Am.) VOL 86, p. 225/232

**60–Christel P.**

Anatomie du LCA et isométrie  
Société française d'arthroscopie, Arthroscopie 1999p124à131

**61–Gal Christan.**

Principes généraux de la rééducation après ligamentoplasties du LCAE  
Le spécialiste de médecine du sport n 14, juillet Août 1998

**62–Boileau P., Rémi M., Lemaire M., Rousseau P.**

Plaidoyer pour une rééducation accélérée après ligamentoplastie du  
genou par un transplant os-tendon rotulien-os  
RCO 1999 ; 85 :475–490

**63– Fischer SE, Shelbourne KD.**

Arthroscopic treatment of symptomatic extension block complicating  
anterior cruciate ligament reconstruction.  
Am J Sports Med 1993; 4: 558–564.

**64–Chambat.P., Selva O.**

Reconstruction du LCA par autogreffe au tendon rotulien Forage du  
tunnel fémoral de dehors en de dans  
Société française d'arthroscopie, Arthroscopie 1999 P 144à 148

**65– Ch. TROJANI, J.S. COSTE, J.F. MICHIELS, P. BOILEAU.**

Le cyclope : un problème pré-existant à la greffe du LCA ?  
Journal de Traumatologie du Sport 2003; 20:76–82.

**66– Chassaing V.**

Complications des ligamentoplasties : raideurs, syndrome du cyclope.  
RCO 1994 ; 80 : 300–304

**67– Veselko M, Rotter A, Tonin M.**

Cyclops syndrome occurring after partial rupture of the anterior  
cruciate ligament not treated by surgical reconstruction.  
*Arthroscopy* 2000 ; 16 : 328–331.

**68– Tonin M, Saciri V, Veselko M, Rotter A.**

Progressive loss of knee extension after injury: Cyclops syndrome due  
to a lesion of the anterior cruciate ligament.  
*Am J Sports Med* 2001; 29: 545–549.

**69– Mc Mahon PJ, Bowen MK, Warren RF et al .**

The cyclops lesion : a cause of diminished knee extension after rupture of  
the anterior cruciate ligament.  
*Arthroscopy* 1999; 15: 757–761.

**70- Delincé P, Krallis P, Descamp PY et al**

Different aspects of the Cyclops lesion following anterior cruciate ligament reconstruction : a multifactorial pathogenesis.

*Arthroscopy* 1998; 14: 869-876.

**71-Saragaglia D; Tourne Y; Leroy JM; Abu azahab M**

resultat à moyen terme de 173 plasties du LCA selon la technique de Mac Intosh renforcée par Kennedy-Lad

*Knee surg,sports traumato l,arthroscopy* 1995 ; 3 :68-74

**72-Mallissard M., Huguet D., Neito H., Raynaud G., Letenneur J.**

Entorse grave du genou Ligamentoplastie du tendon rotulien avec renfort.

*Acta Ortopédica Belgica* 1994 ; 60 :137-144

**73-Lerat JL., Besse J.L., Moyen B., Mandrino A., Burnet Guedj.**

Etude prospective de la laxité antérieure du genou après reconstruction du ligament croisé antérieure par 2 procédés utilisant différemment le tendon rotulien.

*RCO* 1997 ; 83 :217-228

**74- Allard M., Bousquet V., Colombet P., Dlavigne C., Flurin P.H.**

Resultats cliniques 100 di-dt versus 100 KJ

CCOS bordeaux merignac dec 1998,[www.planet-ortho.com/articles/DIDT-KJ6mfu.html](http://www.planet-ortho.com/articles/DIDT-KJ6mfu.html)

**75- Christel P, Dijian P., Witvot J.**

Etude des resultants de l'intervention de Marshall-Macintosh selon trios systemes d'évaluation.

*RCO* 1993 ;79 :473-483

**76- Pinczewski.I.A**

Endoscopic reconstruction of the anterior cruciate ligament

[www.planet-ortho/pro.com](http://www.planet-ortho/pro.com)

**77- Trojani C, Parisaux J-M, Hovorka E, Coste J-S, Boileau P.**

KJ versus DIDT: comparaison de la morbidité et influence de méniscectomies.

*Revue de chirurgie orthopédique* 2004; 90:184.

**78- Motsumoto A, Yoshiya S, Muratsu H.**

A comparison of bone-patellar tendon-bone and bone-hamstring tendon-bone autografts for anterior cruciate ligament reconstruction.  
Am J Sports Med 2006; 34:213-219.

**79-Aglietti P, Buzzi, Zaccherotti.**

Comparaison tendon rotulien avec DiDt pour la reconstruction du LCA  
American J.of sports medicine 1994; 22: 211-218

**80- Matthias Buchner, Thorsten Schmeer , Holger Schmitt.**

Anterior cruciate ligament reconstruction with quadruple semitendinosus tendon — minimum 6 year clinical and radiological follow-up  
The Knee 2007; 14: 321-327

**81-Buss DD, Warren Rf, Wickewich TI, Galinat Bj.**

Arthroscopy-assisted anterior cruciate ligament reconstruction  
J Bone Joint Surj (Am) 1993; 75: 1346-1355

**82-Dodelin A, Bailliet JM, Jager JH.**

Ligamentoplastie mixte au fascia lata pour rupture du LCA chez les patients de plus de 40 ans.  
J.Traumatol.Sport 1998 ;15 : 207-213

**83-Letteneur J., Huguet D., Bresson C., Buquet P., Cappelli M.**

Notre expérience de 20 ans de chirurgie du ligament croisé antérieur  
Ann.orthop.ouest 1999 ; 31 :31-34.

**84-B. Schlatterer, S. Jund, F. Delépine. C. RazafindratsivaF, De Peretti.**

Reconstruction précoce intra et extra-articulaire du ligament croisé antérieur utilisant le tractus iliotibial selon la technique de MacIntosh modifiée.  
RCO 2006 ; 92 :35-40