



UNIVERSITE CADI AYYAD  
FACULTE DE MEDECINE ET DE PHARMACIE  
MARRAKECH

ANNEE 2011

THESE N°34

# LA MALADIE DE HIRSCHSPRUNG CHEZ L'ENFANT -A PROPOS DE 43 CAS-

---

THESE

PRESENTEE ET SOUTENUE PUBLIQUEMENT LE.../.../2011

PAR

**Mlle. Hind ELLAHYA**

Née le 08 Septembre 1984 à Essaouira

POUR L'OBTENTION DU DOCTORAT EN MEDECINE

---

MOTS CLES

Hirschsprung - Traitement - Enfant - Abaissement transanal - Aganglionnie.

---

JURY

**Mr. M. SBIHI**

Professeur de Pédiatrie.

PRESIDENT

**Mr. M. OULAD SAIAD**

Professeur de Chirurgie Pédiatrique.

RAPPORTEUR

**Mr. B. FINECH**

Professeur de Chirurgie Viscérale.

**Mme. I. AIT SAAB**

Professeur de Pédiatrie.

JUGES

**Mr. S. YOUNOUS**

Professeur d'Anesthésie Réanimation.


رَبِّ أَوْزَعْنِي أَنْ أَشْكُرَ نِعْمَتَكَ الَّتِي

أَنْعَمْتَ عَلَيَّ وَعَلَى وَالِدِي وَأَنْ أَعْمَلَ

صَالِحًا تَرْضَاهُ وَأَدْخِلْنِي بِرَحْمَتِكَ فِي

عِبَادِكَ الصَّالِحِينَ ﴿١٦﴾

النمل: ١٦

A decorative flourish consisting of several overlapping loops and a long horizontal line extending to the right, framing the title.

# *Serment d'Hippocrate*

*Au moment d'être admis à devenir membre de la profession médicale, je m'engage solennellement à consacrer ma vie au service de l'humanité.*

*Je traiterai mes maîtres avec le respect et la reconnaissance qui leur sont dus.*

*Je pratiquerai ma profession avec conscience et dignité. La santé de mes malades sera mon premier but.*

*Je ne trahirai pas les secrets qui me seront confiés.*

*Je maintiendrai par tous les moyens en mon pouvoir l'honneur et les nobles traditions de la profession médicale.*

*Les médecins seront mes frères.*

*Aucune considération de religion, de nationalité, de race, aucune considération politique et sociale, ne s'interposera entre mon devoir et mon patient.*

*Je maintiendrai strictement le respect de la vie humaine dès sa conception.*

*Même sous la menace, je n'userai pas mes connaissances médicales d'une façon contraire aux lois de l'humanité.*

*Je m'y engage librement et sur mon honneur.*

*Déclaration Genève, 1948.*

*LISTÉ*  
*DES PROFESSEURS*

**UNIVERSITE CADI AYYAD**

**FACULTE DE MEDECINE ET DE PHARMACIE**

**MARRAKECH**

Doyen Honoraire : Pr. Badie-Azzamann MEHADJI

**ADMINISTRATION**

Doyen : Pr. Abdelhaq ALAOUI YAZIDI

Vice doyen : Pr. Ahmed OUSEHAL

Secrétaire Général : Mr. Azzeddine EL HOUDAIGUI

**PROFESSEURS D'ENSEIGNEMENT SUPERIEUR**

ABBASSI	Hassan	Gynécologie-Obstétrique A
ABOUSSAD	Abdelmounaim	Néonatalogie
AIT BENALI	Said	Neurochirurgie
ALAOUI YAZIDI	Abdelhaq	Pneumo-phtisiologie
BELAABIDIA	Badia	Anatomie-Pathologique
BOUSKRAOUI	Mohammed	Pédiatrie A
EL HASSANI	Selma	Rhumatologie
ESSADKI	Omar	Radiologie
FIKRY	Tarik	Traumatologie- Orthopédie A
FINECH	Benasser	Chirurgie – Générale
KISSANI	Najib	Neurologie
KRATI	Khadija	Gastro-Entérologie
LATIFI	Mohamed	Traumato – Orthopédie B
MOUTAOUAKIL	Abdeljalil	Ophtalmologie
OUSEHAL	Ahmed	Radiologie
RAJI	Abdelaziz	Oto-Rhino-Laryngologie
SARF	Ismail	Urologie
SBIHI	Mohamed	Pédiatrie B
SOUMMANI	Abderraouf	Gynécologie-Obstétrique A
TAZI	Imane	Psychiatrie

## **PROFESSEURS AGREGES**

ABOULFALAH	Abderrahim	Gynécologie – Obstétrique B
AIT SAB	Imane	Pédiatrie B
AKHDARI	Nadia	Dermatologie
AMAL	Said	Dermatologie
ASMOUKI	Hamid	Gynécologie – Obstétrique A
ASRI	Fatima	Psychiatrie
BENELKHAÏAT BENOMAR	Ridouan	Chirurgie – Générale
BOUMZEBRA	Drissi	Chirurgie Cardiovasculaire
CHABAA	Laila	Biochimie
CHELLAK	Saliha	Biochimie-chimie
DAHAMI	Zakaria	Urologie
EL FEZZAZI	Redouane	Chirurgie Pédiatrique
EL HATTAOUI	Mustapha	Cardiologie
ELFIKRI	Abdelghani	Radiologie
ESSAADOUNI	Lamiaa	Médecine Interne
ETTALBI	Saloua	Chirurgie – Réparatrice et plastique
GHANNANE	Houssine	Neurochirurgie
LMEJJATTI	Mohamed	Neurochirurgie
LOUZI	Abdelouahed	Chirurgie générale
MAHMAL	Lahoucine	Hématologie clinique
MANSOURI	Nadia	Chirurgie maxillo-faciale Et stomatologie
MOUDOUNI	Said mohammed	Urologie
NAJEB	Youssef	Traumato - Orthopédie B
OULAD SAIAD	Mohamed	Chirurgie pédiatrique
SAIDI	Halim	Traumato - Orthopédie A
SAMKAOUI	Mohamed Abdenasser	Anesthésie- Réanimation
TAHRI JOUTEI HASSANI	Ali	Radiothérapie
YOUNOUS	Saïd	Anesthésie-Réanimation

## **PROFESSEURS ASSISTANTS**

ABKARI	Imad	Traumatologie-orthopédie B
ABOU EL HASSAN	Taoufik	Anesthésie - réanimation
ABOUSSAIR	Nisrine	Génétique
ADERDOUR	Lahcen	Oto-Rhino-Laryngologie
ADMOU	Brahim	Immunologie
AGHOUTANE	El Mouhtadi	Chirurgie – pédiatrique
AIT BENKADDOUR	Yassir	Gynécologie – Obstétrique A
AIT ESSI	Fouad	Traumatologie-orthopédie B
ALAOUI	Mustapha	Chirurgie Vasculaire périphérique
ALJ	Soumaya	Radiologie
AMINE	Mohamed	Epidémiologie - Clinique
AMRO	Lamyae	Pneumo - phtisiologie
ANIBA	Khalid	Neurochirurgie
ARSALANE	Lamiaie	Microbiologie- Virologie
ATMANE	El Mehdi	Radiologie
BAHA ALI	Tarik	Ophtalmologie
BAIZRI	Hicham	Endocrinologie et maladies métaboliques
BASRAOUI	Dounia	Radiologie
BASSIR	Ahlam	Gynécologie – Obstétrique B
BELKHOU	Ahlam	Rhumatologie
BEN DRISS	Laila	Cardiologie
BENCHAMKHA	Yassine	Chirurgie réparatrice et plastique
BENHADDOU	Rajaa	Ophtalmologie
BENHIMA	Mohamed Amine	Traumatologie-orthopédie B
BENJILALI	Laila	Médecine interne
BENZAROUEL	Dounia	Cardiologie
BOUCHENTOUF	Rachid	Pneumo-phtisiologie
BOUKHANNI	Lahcen	Gynécologie – Obstétrique B
BOURROUS	Monir	Pédiatrie A
BSSIS	Mohammed Aziz	Biophysique
CHAFIK	Aziz	Chirurgie Thoracique

CHAFIK	Rachid	Traumatologie-orthopédie A
CHAIB	Ali	Cardiologie
CHERIF IDRISSE EL GANOUNI	Najat	Radiologie
DIFFAA	Azeddine	Gastro - entérologie
DRAISS	Ghizlane	Pédiatrie A
DRISSI	Mohamed	Anesthésie -Réanimation
EL ADIB	Ahmed rhassane	Anesthésie-Réanimation
EL ANSARI	Nawal	Endocrinologie et maladies métaboliques
EL BARNI	Rachid	Chirurgie Générale
EL BOUCHTI	Imane	Rhumatologie
EL BOUIHI	Mohamed	Stomatologie et chirurgie maxillo faciale
EL HAOUATI	Rachid	Chirurgie Cardio Vasculaire
EL HAOURY	Hanane	Traumatologie-orthopédie A
EL HOUDZI	Jamila	Pédiatrie B
EL IDRISSE SLITINE	Nadia	Pédiatrie (Néonatalogie)
EL JASTIMI	Said	Gastro-Entérologie
EL KARIMI	Saloua	Cardiologie
EL KHAYARI	Mina	Réanimation médicale
EL MANSOURI	Fadoua	Anatomie - pathologique
EL MGHARI TABIB	Ghizlane	Endocrinologie et maladies métaboliques
EL OMRANI	Abdelhamid	Radiothérapie
FADILI	Wafaa	Néphrologie
FAKHIR	Bouchra	Gynécologie – Obstétrique B
FICHTALI	Karima	Gynécologie – Obstétrique B
HACHIMI	Abdelhamid	Réanimation médicale
HAJJI	Ibtissam	Ophthalmologie
HAOUACH	Khalil	Hématologie biologique
HAROU	Karam	Gynécologie – Obstétrique A
HERRAG	Mohammed	Pneumo-Phtisiologie
HOCAR	Ouafa	Dermatologie
JALAL	Hicham	Radiologie
KADDOURI	Said	Médecine interne
KAMILI	El ouafi el aouni	Chirurgie – pédiatrique générale

KHALLOUKI	Mohammed	Anesthésie-Réanimation
KHOUCHANI	Mouna	Radiothérapie
KHOULALI IDRISSE	Khalid	Traumatologie-orthopédie
LAGHMARI	Mehdi	Neurochirurgie
LAKMICHI	Mohamed Amine	Urologie
LAOUAD	Inas	Néphrologie
LOUHAB	Nissrine	Neurologie
MADHAR	Si Mohamed	Traumatologie-orthopédie A
MANOUDI	Fatiha	Psychiatrie
MAOULAININE	Fadlmrabihrabou	Pédiatrie (Néonatalogie)
MATRANE	Aboubakr	Médecine Nucléaire
MOUAFFAK	Youssef	Anesthésie - Réanimation
MOUFID	Kamal	Urologie
NARJIS	Youssef	Chirurgie générale
NEJMI	Hicham	Anesthésie - Réanimation
NOURI	Hassan	Oto-Rhino-Laryngologie
OUALI IDRISSE	Mariam	Radiologie
QACIF	Hassan	Médecine Interne
QAMOUSS	Youssef	Anesthésie - Réanimation
RABBANI	Khalid	Chirurgie générale
RAIS	Hanane	Anatomie-Pathologique
ROCHDI	Youssef	Oto-Rhino-Laryngologie
SAMLANI	Zouhour	Gastro - entérologie
SORAA	Nabila	Microbiologie virologie
TASSI	Noura	Maladies Infectieuses
TAZI	Mohamed Illias	Hématologie clinique
ZAHLANE	Mouna	Médecine interne
ZAHLANE	Kawtar	Microbiologie virologie
ZAOUI	Sanaa	Pharmacologie
ZOUGAGHI	Laila	Parasitologie –Mycologie

# *REMERCIEMENTS*

*A*  
**NOTRE MAÎTRE ET PRÉSIDENT DE THÈSE**  
**MONSIEUR LE PROFESSEUR SBIHI Mohammed**  
*Professeur d'enseignement supérieur en Pédiatrie.*  
*Au CHU Mohammed VI de Marrakech*



*Nous vous remercions pour la gentillesse et la spontanéité avec lesquelles vous avez bien voulu diriger ce travail.*

*Nous avons eu le grand plaisir de travailler sous votre direction, et avons trouvé auprès de vous le conseiller et le guide. Vous nous avez reçu en toute circonstance avec sympathie et bienveillance.*

*Votre compétence, votre dynamisme, votre rigueur et vos qualités humaines et professionnelles ont suscité en nous une grande admiration et un profond respect.*

*Nous voudrions être digne de la confiance que vous nous avez accordée et vous prions, chère Maître, de trouver ici le témoignage de notre sincère reconnaissance et profonde gratitude.*

*A*  
**NOTRE MAITRE ET RAPPORTEUR DE THESE**  
**MONSIEUR LE PROFESSEUR OULAD SAIAD Mohammed**  
*Professeur Agrégé En Chirurgie pédiatrique*  
*Au CHU Mohammed VI de Marrakech*



*Je vous remercie pour la spontanéité avec laquelle vous avez bien voulu m'encadrer et l'amabilité avec laquelle vous m'accorder une partie de votre temps précieux.*

*Votre gentillesse, votre compétence, votre sagesse, et votre sympathie inspirent une grande estime.*

*En choisissant de travailler sous votre direction, je rends hommage à votre savoir, à votre loyauté et à votre admirable humanisme.*

*Veillez croire, cher maître, en l'expression de ma profonde gratitude et de ma très sincère considération.*

*A*  
*NOTRE MAÎTRE ET JUGE DE THÈSE*  
*MONSIEUR LE PROFESSEUR FINECH Benasser*  
*Professeur d'enseignement supérieur en Chirurgie viscérale*  
*Au CHU Mohammed VI de Marrakech*



*Vous me faites un grand honneur en voulant bien siéger dans ce jury de thèse.*

*Je salue en vous les grandes qualités techniques et humaines que j'ai eues l'occasion d'apprécier en travaillant dans votre équipe.*

*Veillez croire, cher maître, en l'expression de ma reconnaissance et de ma haute considération.*

*A*  
*NOTRE MAÎTRE ET JUGE DE THÈSE*  
*Madame LE PROFESSEUR AIT SAB Imane*  
*Professeur agrégé en Pédiatrie*  
*Au CHU Mohammed VI de Marrakech*



*Nous vous sommes très reconnaissants de l'honneur que vous nous faites en acceptant de juger ce travail.*

*Vos qualités humaines et professionnelles jointes à votre compétence et votre disponibilité seront pour nous un exemple à suivre dans l'exercice de notre profession.*

*Veillez accepter, chère Maître, l'assurance de notre estime et profond respect.*

*A*  
**NOTRE MAITRE ET JUGE DE THÈSE**  
**MONSIEUR LE PROFESSEUR YOUNOUS Said.**

*Professeur agrégé en Réanimation-Anesthésie*  
*Au CHU Mohammed VI de Marrakech*



*Nous sommes infiniment sensibles à l'honneur que vous nous faites en acceptant de siéger parmi notre jury de thèse.*

*Nous tenons à exprimer notre profonde gratitude pour votre bienveillance et votre simplicité avec lesquelles vous nous avez accueillis. Nous avons pu apprécier l'étendue de vos connaissances et vos qualités professionnelles.*

*Veillez trouver ici, cher Maitre, le témoignage de notre grande estime et de notre sincère reconnaissance.*

*A*  
*MONSIEUR LE PROFESSEUR KAMILI El ouafi el aouni*  
*Professeur Assistant en Chirurgie pédiatrique*  
*Au CHU Mohammed VI de Marrakech.*



*Veillez accepter, cher maitre, mes expressions de gratitude et de remerciements.*

*Vous m'avez énormément aidé dans la réalisation de ce travail,*

*Puisse Dieu le tout puissant vous accorder prospérité et bonheur, et vous assister dans la réalisation de vos projets.*



*Au personnel de la faculté de médecine et de pharmacie de Marrakech.*

*Au personnel médical et paramédical du CHU Mohamed VI de  
Marrakech,*

*A nos maîtres et tous ceux qui ont contribué un jour à notre éducation et  
formation de médecin,*

# *ABBREVIATIONS*

**MH** : Maladie de Hirschsprung.

**MCC**: Mégacôlon congénital.

**SSB**: Short spike bursts.

**LSB**: Long spike bursts.

**MLSB**: Long spike bursts migrants.

**CPGA** : Contractions propagées de grande amplitude.

**HAPC**: High amplitude propagated contractions.

**RRAI**: Reflexe recto–anal inhibiteur.

**VIP** : Vasointestinal peptide.

**CCK**: Cholécystokinine.

**RET**: Rearranged during transfection.

**EDNR**: Endothelin Receptor B.

**EDN3**: Endothelin 3.

**SOX**: Sry relatcol transcription factor.

**ONN:** Occlusion néonatale.

**REM:** Retard d'émission méconiale.

**AEM:** Absence d'émission méconiale.

**ASP:** Abdomen sans preparation.

**PARTZ:** Plain abdominal transition zone.

**CETZ:** Contrast enema transition zone.

**PLAG:** Pathological level of aganglionosis.

**ICCE:** Inconclusive contrast enema.

**POIC :** Pseudo obstruction intestinale chronique.

**MAR :** Malformation ano-rectale.

*PLAN*

<b>INTRODUCTION</b> .....	1
<b>GENERALITES</b> .....	4
I) DEFINITION.....	5
II) RAPPEL HISTORIQUE .....	5
III) RAPPEL EMBRYOLOGIQUE .....	6
1) Developpement du colon et du rectum.....	6
2) Developpement du système nerveux entérique .....	7
3) Migration et multiplication des neuroblastes .....	8
4) Maturation .....	9
IV) RAPPEL ANATOMIQUE .....	9
1) LE COLON .....	9
2) LE RECTUM.....	14
V) RAPPEL PHYSIOLOGIQUE .....	18
1) Phénomènes moteurs coliques .....	19
2) Motricité ano-rectale .....	23
3) Régulation de la motricité colique.....	27
4) Régulation de la motricité anorectale .....	29
VI) PHYSIOPATHOLOGIE .....	31
VII) RAPPEL HISTOLOGIQUE .....	33
1) Histologie du colon .....	33
2) Histologie du rectum.....	36
3) Hstologie du canal anal.....	36
4) La musculature sphincterienne.....	37
5) L'innervation du tube digestif.....	37
VIII) ANATOMIE PATHOLOGIQUE .....	39
1) Les lésions macroscopiques .....	39
2) Les lésions microscopiques .....	40
XI) LES HYPOTHESES ETIOLOGIQUES .....	42
1) Les hypothèses vasculaires .....	42
2) Les hypothèses virales .....	43
3) Les hypothèse de neuromédiateurs .....	43
4) L'hypothèse auto-immune.....	43
5) Les hypothèses génétiques.....	43

X) GENETIQUE.....	45
<b>PATIENTS ET METHODES</b> .....	47
I) MATERIEL D’ETUDE .....	48
II) METHODES D’ETUDES .....	48
<b>RESULTATS ET ANALYSE</b> .....	55
I) EPIDEMIOLOGIE .....	56
1) Age .....	56
2) Sexe .....	57
3) L’origine géographique .....	57
4) Antécédents et pathologies associées.....	58
II) LES ASPECTS CLINIQUES .....	59
1) Circonstances de découverte.....	59
2) La symptomatologie clinique .....	60
III) LES ASPECT PARACLINIQUES .....	65
1) L’abdomen sans préparation (ASP).....	65
2) Le lavement opaque .....	65
3) La recto-manométrie .....	66
4) Etude histologique .....	67
VII) LES ASPECTS THERAPEUTIQUE.....	67
1) Traitement palliatif .....	67
2) Traitement radical.....	70
3) Evolution, complication et mortalité .....	74
<b>DISCUSSION</b> .....	76
I) EPIDEMIOLOGIE .....	77
1) Age au moment du diagnostic .....	77
2) Sexe .....	79
3) L’origine géographique .....	80
4) Consanguinité et pathologies associées .....	80
II) LES ASPECTS CLINIQUES .....	83
1) Dans la période néonatale .....	84
2) Chez le nourrisson et le jeune enfant .....	85
3) Chez le grand enfant ou l’adulte.....	86
III) LES ASPECT PARACLINIQUES .....	88

1) L'abdomen sans préparation (ASP).....	88
2) Le lavement opaque .....	91
3) La manométrie rectale.....	94
4) Etude histologique .....	97
5) Autres explorations.....	98
IV) LES FORMES CLINIQUES .....	98
1) Les formes topographiques .....	98
2) Les formes selon l'âge.....	101
3) Les formes compliquées .....	102
V) LES PATHOLOGIES ASSOCIEES.....	104
1) La trisomie 21.....	104
2) Anomalies urinaires .....	105
3) Anomalies digestives.....	106
4) Autres associations .....	106
VI) LE DIAGNOSTIC DIFFERENTIEL .....	106
1) Occlusions organiques .....	107
2) Occlusions fonctionnelles .....	107
3) Pseudo obstruction intestinale chronique (POIC) .....	107
4) Autres causes de constipation à la période néonatale.....	108
VII) LES ASPECTS THERAPEUTIQUES.....	108
1) Traitement palliatif .....	108
2) Traitement radical.....	115
VIII) EVOLUTION, COMPLICATION ET MORTALITE .....	135
1) A court terme.....	135
2) A long terme .....	136
<b>CONCLUSION</b> .....	139
<b>RESUMES</b> .....	141
<b>BIBLIOGRAPHIE</b> .....	145

# *INTRODUCTION*

L'aganglionose colique, ou maladie de Hirschsprung (MH), ou mégacôlon congénital (MCC), est une anomalie fréquente qui survient une fois sur quatre à cinq milles naissances, le plus souvent chez le garçon [1-2].

C'est une des plus fréquentes étiologies d'occlusion intestinale chez l'enfant. Cette maladie est caractérisée par l'absence de cellules ganglionnaires dans la sous-muqueuse et dans les plexus myentériques du tube digestif à sa partie distale. Ceci tient à un défaut dans la migration des cellules de la crête neurale de l'embryon, entre le 30<sup>ème</sup> et le 60<sup>ème</sup> jour de la gestation. À côté de la forme classique recto-sigmoïdienne (80 % des cas) sont décrites une forme colique totale (10 %), une forme étendue (1 %) et une forme courte rectale (9 %). Le pronostic fonctionnel dépend évidemment de l'étendue des lésions. Le côlon non innervé ne peut propulser le bol fécal, et le côlon d'amont se distend passivement, d'où l'appellation de mégacôlon congénital. Mais la partie distendue est saine et c'est la portion rétrécie qui est malade. Cette maladie se révèle lors de la mise en route du transit. Elle n'est donc pas accessible au diagnostic prénatal échographique [3].

Actuellement, les formes sporadiques comme les formes familiales font l'objet d'études génétiques, avec la découverte de trois régions chromosomiques connues pour être liées à la maladie de Hirschsprung [3].

L'expression clinique de cette maladie débute à la naissance avec un syndrome occlusif ou plus tardivement par une constipation opiniâtre du nourrisson. La complication principale est l'entérocolite aiguë qui fait toute la gravité et peut imposer une dérivation intestinale en urgence. Le diagnostic de la maladie est à la fois clinique, radiologique, physiologique et surtout anatomopathologique. Ainsi, l'Abdomen sans préparation montre une distension colique avec une disparition des haustrations, le lavement opaque montre une disparité de calibre entre la zone saine et la zone malade, et la manométrie rectale peut retrouver l'absence du reflexe recto-anal inhibiteur qui est spécifique dans 95% des cas de l'aganglionnie, alors que la sensibilité de cet examen n'est que de 25% avec possibilité de faux négatifs. Ainsi,

c'est la biopsie rectale qui affirme le diagnostic en mettant en évidence l'association d'absence de cellules ganglionnaires et l'hypertrophie des filets nerveux [3].

La prise en charge des enfants atteints de maladie de Hirschsprung a considérablement évolué ces dernières années, la chirurgie en un temps, sans colostomie initiale, devient de plus en plus le traitement de choix de la maladie de Hirschsprung [3].

L'objet de notre travail se propose de rapporter l'expérience dans ce domaine du service de chirurgie pédiatrique du centre hospitalier universitaire de Marrakech à propos de 43 observations traitées selon la technique transanale et colligées sur une période de 6 ans (2004 – 2010). Avec comme objectifs :

- ✚ L'analyse du profil épidémiologique de cette pathologie.
- ✚ La détermination des différents moyens diagnostiques mis à notre disposition ainsi que leur apport.
- ✚ La description des méthodes thérapeutiques utilisées.
- ✚ L'évaluation du pronostic de la maladie.

*GENERALITES*

## **I-DEFINITION :**

La maladie de Hirschsprung est la plus fréquente des occlusions de l'enfant. Le terme classique de « mégacôlon » fait référence à l'aspect dilaté que prend le côlon fonctionnel sain au-dessus de l'obstruction, conséquence de l'arrêt prématuré de la migration crânio-caudale des cellules des crêtes neurales dans l'intestin primitif entre la cinquième et la douzième semaine de gestation [4], s'assimilant à une neurocristopathie pour certains. Cette anomalie est encore appelée aganglionose congénitale ou maladie de Hirschsprung, terme actuellement le plus usité. Tandis que la limite inférieure est toujours le sphincter anal interne, la limite supérieure varie de hauteur et détermine les différentes expressions de cette maladie [3] :

- ✚ forme classique recto-sigmoïdienne, concernant 80 % des malades ;
- ✚ forme pancolique, concernant de 8 à 10 % des malades ;
- ✚ forme totale touchant l'ensemble du grêle et du côlon, concernant 1 % des malades ;
- ✚ forme courte rectale, concernant moins de 8 % des malades.

## **II-RAPPEL HISTORIQUE:**

C'est le pédiatre danois Hirschsprung qui a décrit le premier, au congrès pédiatrique de Berlin en 1886, 20 cas de « mégacôlon congénital ». Il s'agit d'enfants morts de constipation avec distension abdominale majeure [5].

En 1901 : Tittel, ensuite, décrit l'absence de cellules ganglionnaires intestinales chez certains enfants souffrant de constipation chronique [6].

En 1920 : Dalla Valle évoque le rôle de l'aganglionie dans la pathogénie de La MH [7].

En 1938 : Robertson et Kernohan, à la Mayo Clinic, établissent la relation entre l'aganglionose distale et l'occlusion [3].

En 1946 : Ehrempreis décrit les formes du nouveau-né et du nourrisson [8].

En 1948 : Swensson et Bill proposent une chirurgie thérapeutique [9].

En 1959 : Swensson et al. Proposent la biopsie rectale comme moyen diagnostique [10].

En 1963 : Soave propose l'abaissement du colon sain à l'intérieur du manchon rectal préalablement débarrassé de sa muqueuse aganglionnaire [11–12].

En 1964 : Duhamel décrit l'intervention qui consiste en l'abaissement rétro-rectal et transanale du colon. Cette technique a subi par la suite plusieurs modifications [13].

Dans les 20 dernières années, le développement des techniques chirurgicales a permis de diminuer notablement la morbidité et la mortalité de cette pathologie, ce qui a permis de voir l'émergence de cas familiaux. Ces cas familiaux ont permis l'étude génétique de cette maladie, avec actuellement l'hypothèse principale selon laquelle la maladie de Hirschsprung est une malformation multifactorielle grâce aux derniers travaux de l'équipe de Lyonnet en France et de Chakravarti aux États-Unis qui ont démontré l'implication de trois gènes dans la survenue de la maladie de Hirschsprung, faisant de celle-ci une maladie , servant de modèle pour les maladies génétiques à expression et pénétrance variables [14]

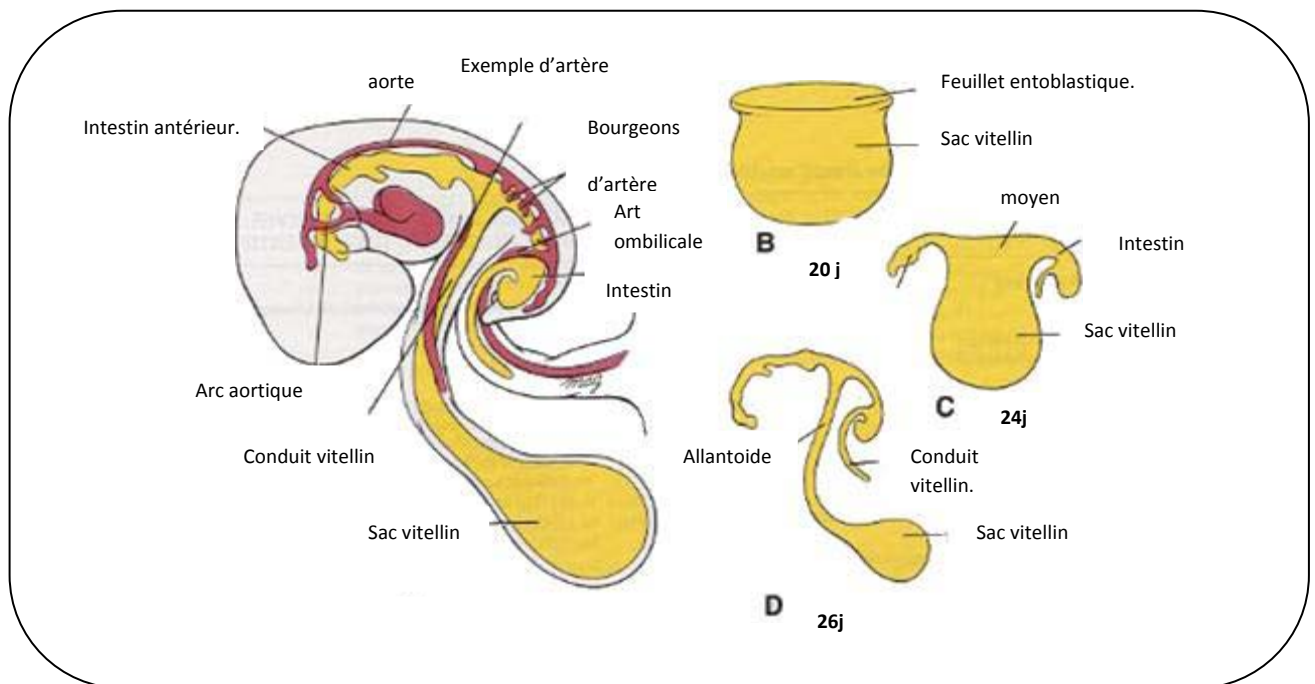
### **III–RAPPEL EMBRYOLOGIQUE [15–16]:**

#### **1– Développement du colon et du rectum (Figure 1):**

De point de vue embryologique on peut diviser le colon en 2 parties :

- ✚ le caecum, l'appendice, le colon ascendant et les 2/3 proximaux du colon transverse dérivent de l'intestin moyen et plus précisément de la partie caudale de cet intestin.
- ✚ le 1/3 distal du colon transverse, le colon descendant, le sigmoïde, le rectum et la partie supérieure du canal anal dérivent de l'intestin postérieur.

La marge anale est d'origine cloacale.



**Figure 1 : Développement embryologique du tube digestif [15]**

## **2- Développement du système nerveux entérique :**

La motricité intestinale est liée avant tout au système entérique. C'est un système très complexe et encore mal connu malgré les nombreuses études effectuées aussi bien sur les modèles animaux que sur l'être humain. Actuellement il est établi que les neurones des plexus myentériques et sous muqueux proviennent de la crête neurale qui est une structure transitoire à l'origine du système nerveux périphérique.

### **2.1- L'origine des neuroblastes :**

Les études expérimentales ont montré que le système nerveux intrinsèque dérive de la crête neurale à deux niveaux différents :

- ✚ Des neuroblastes issus de la source principale vagale, migrant le long du tube digestif primitif selon une progression céphalo-caudal jusqu'au rectum.
- ✚ Une deuxième source lombo-sacrée, colonise, à contre-courant, l'intestin post ombilicale de ces modèles.

Chez l'embryon humain –à l'aide de coupes sériées– la présence de neuroblastes a été identifiée dans l'œsophage dès la sixième semaine du développement avec une migration rapide le long de l'estomac, du duodénum et de l'intestin primitif ; ces cellules apparaissent au niveau du colon à la neuvième semaine du développement alors qu'elles étaient déjà présentes au niveau du rectum à la huitième semaine du développement.

### **3- Migration et multiplication des neuroblastes :**

Le plexus myentérique est le premier à se former puis les neuroblastes vont migrer vers la sous muqueuse pour s'organiser en un plexus dit de Meissner entre la 12<sup>ème</sup> et 16<sup>ème</sup> semaine de la gestation.

La migration et la différenciation sont déterminées par le micro environnement mésenchymateux, ainsi plusieurs substances semblent avoir un rôle essentiel dans la migration, la multiplication, la différenciation et la survie neuronale. Parmi ces substances on trouve la fibronectine, la sous unité B1 des ténascines et certains collagènes. Il semble qu'un équilibre précis soit nécessaire à la mise en place du système nerveux entérique.

Le nombre de cellules initiales quittant la crête neurale est nettement inférieur au nombre de neurones définitifs, ainsi il existe une multiplication cellulaire une fois la migration arrêtée.

Cette prolifération est stimulée par des facteurs de croissance notamment la neurotrophine 3 (NT3) et ceci jusqu'au 8<sup>ème</sup> mois de développement in utero.

#### **4-Maturation :**

L'étude du modèle animale a permis de prouver le caractère multi potentiel des cellules de la crête neurale. Les neurones qui sont au début, essentiellement catécholaminergiques vont contenir en suite la sérotonine, de la substance P ou des neuropeptides Y selon l'environnement.

Au niveau de l'intestin primitif les neuroblastes forment une couche continue le long de la couche circulaire de la musculature ensuite s'organisent en îlots cernés par une lame basale.

La maturation neuronale est plus précoce dans l'intestin grêle que dans le colon et commence à la périphérie des ganglions près de la lame basale. Plusieurs modifications apparaissent aussi bien au niveau du noyau qu'au niveau du cytoplasme et des prolongements dendritiques formant ainsi des cellules multipolaires qui apparaissent au niveau du colon dès le 7<sup>ème</sup> mois de gestation.

Ainsi on aura le plexus d'Auerbach entre les 2 couches de la musculature et le plexus de Henlé et Meissner au niveau de la sous-muqueuse. La maturation se poursuit après la naissance.

En conclusion, l'ensemble des études montre une mise en place précoce du système nerveux entérique alors que la différenciation et la maturation sont longues et se poursuivent jusqu'à l'âge de 2 à 3 ans.

### **IV-RAPPEL ANATOMIQUE [17-18-19]:**

#### **1-le colon :**

Le colon est la portion du gros intestin qui fait suite à l'intestin grêle s'étendant de l'angle iléocæcale au rectum.

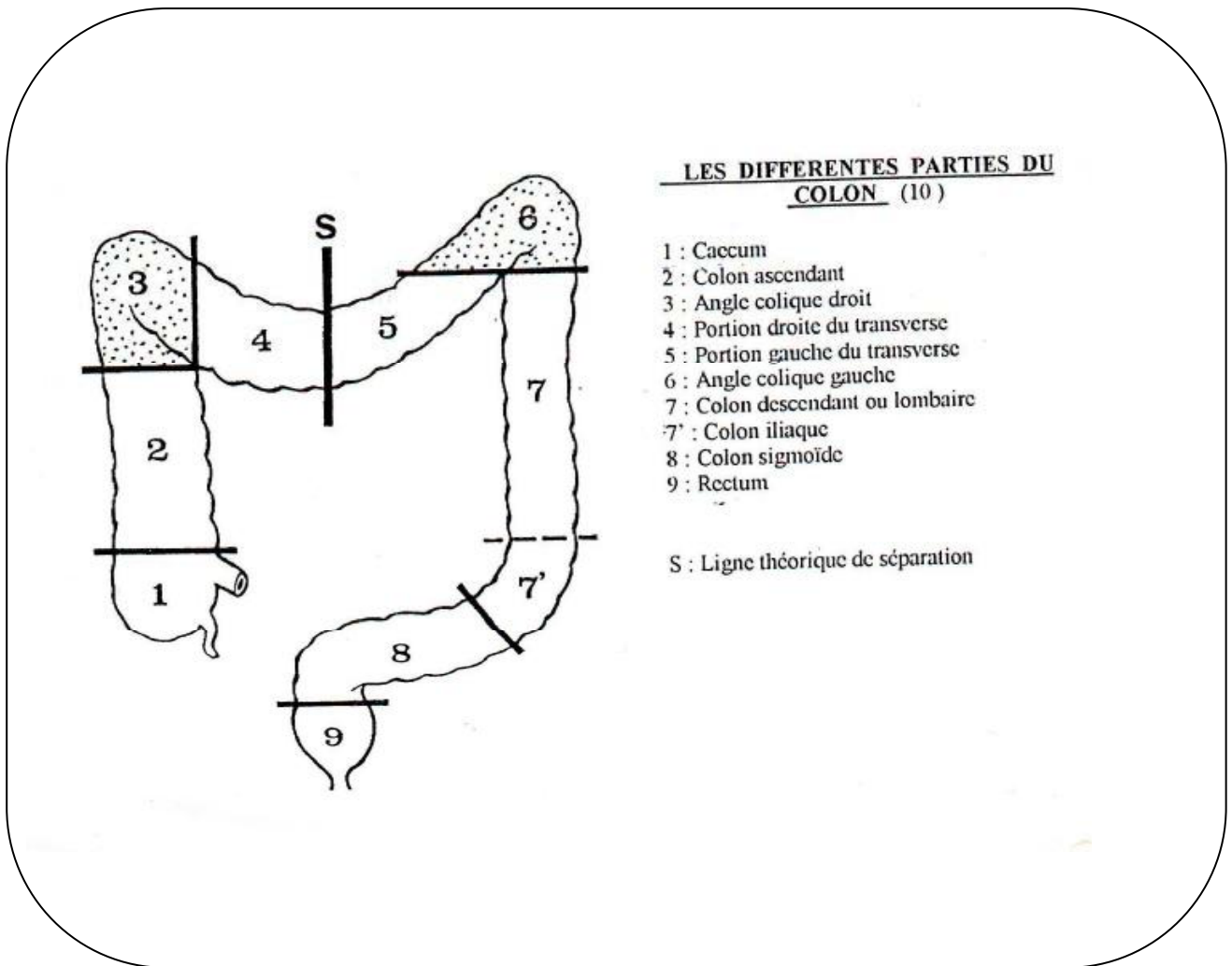
### **1.1– Disposition générale :**

Le colon débute dans la fosse iliaque droite par un volumineux cul de sac : le caecum auquel est appendu l'appendice, puis il monte verticalement contre la fosse lombaire : colon ascendant, puis se coude pour constituer le colon transverse, après un nouveau coude il redescend verticalement dans le flanc gauche : le colon descendant. Ensuite il traverse obliquement le canal iliaque gauche constituant ainsi le colon iliaque, auquel fait suite le colon pelvien ou le colon sigmoïde qui plonge dans le bassin, décrit une boucle devant le sacrum et se continue par le rectum.

### **1.2–Division anatomo–chirurgicale (Figure 2) :**

Elle est conditionnée par les territoires vasculaires. Ainsi le colon est divisé en deux portions :

- ✚ Le colon droit : comporte le cæcum, le colon ascendant, l'angle colique droit et les 2/3 droits du colon transverse. Il est vascularisé par les vaisseaux mésentériques supérieurs.
  
- ✚ Le colon gauche : comporte le 1/3 gauche du colon transverse, l'angle colique gauche, le colon descendant, le colon iliaque et le sigmoïde. Il est vascularisé par les vaisseaux mésentériques inférieurs.



**Figure 2 : division anatomochirurgicale du colon [17]**

### 1.3-Moyens de fixité et principaux rapports :

Le cæcum est le plus souvent entièrement mobile, flottant dans la fosse iliaque droite.

Le colon ascendant est accolé au péritoine pariétal postérieur par le fascia de Toldt droit. Ses rapports essentiels sont en arrière : le deuxième duodénum et l'uretère droit.

L'angle droit est fixe, répondant en haut à l'extrémité du lobe droit du foie et en arrière au pôle inférieur du rein droit.

Le colon transverse est mobile: répondant en haut à la grande courbure gastrique.

L'angle colique gauche est fixe.

Le colon descendant est accolé par le fascia de Toldt gauche.

Le colon sigmoïde est mobile et de longueur variable.

#### **1.4–La vascularisation artérielle (Figure 4):**

Le colon droit est vascularisé par les branches droites de l'artère mésentérique supérieure : l'artère colique supérieure droite et l'artère colique inférieure droite. Ces deux branches constantes, éventuellement associées à des branches inconstantes vont former une arcade bordante.

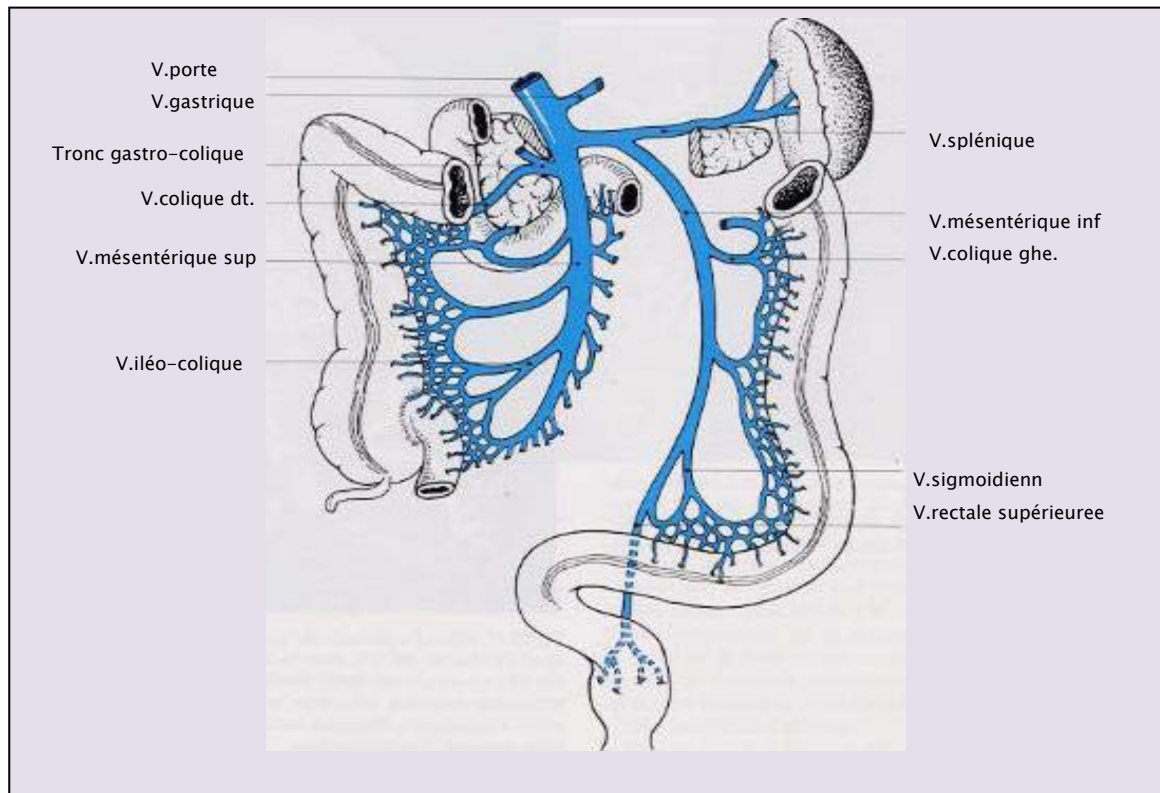
Le colon gauche est vascularisé par les branches de l'artère mésentérique inférieure : les artères coliques supérieures gauches et colique inférieure gauche et le tronc des sigmoïdiennes.

Vers le bas, la vascularisation colique est anastomosée avec les branches de l'artère hémorroïdale supérieure destinée au rectum.

Le colon transverse : à son niveau existe une large voie d'anastomose entre les branches de l'artère mésentérique supérieure et l'artère mésentérique inférieure appelée : ARCADE DE RIOLON.

#### **1.5– La vascularisation veineuse (Figure 3) :**

Les veines sont satellites des artères sauf la veine mésentérique inférieure qui décrit un trajet particulier : elle chemine d'abord à gauche de son artère, puis s'éloigne d'elle en dehors, et contourne l'angle duodénal pour former le tronc spléno-mésaraïque derrière le pancréas.



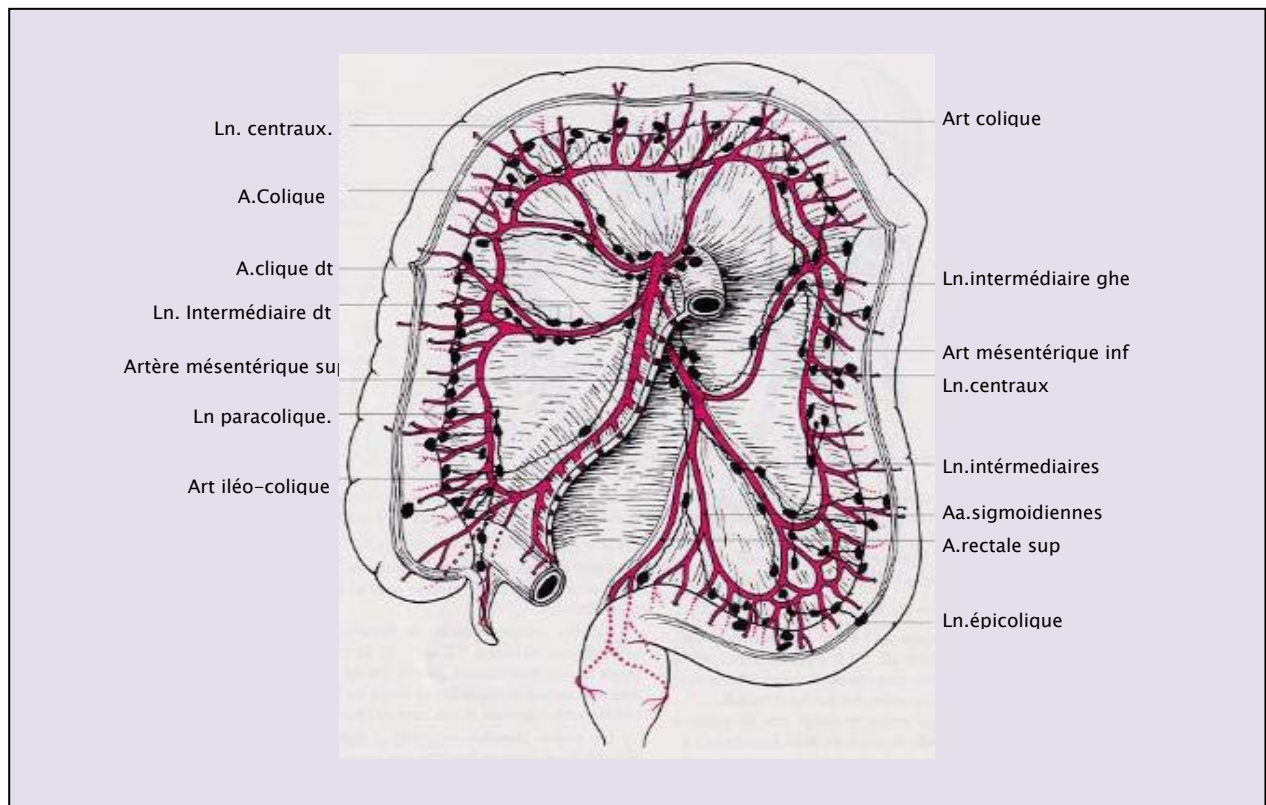
**Figure 3 : Vascularisation veineuse du colon [17]**

**1.6–Le drainage lymphatique (Figure 4):**

On retrouve les ganglions :

- ✚ Epicoliques : au niveau de la paroi colique.
- ✚ Para coliques : au niveau de l'arcade bordante.
- ✚ Intermédiaires : au niveau des différentes artères coliques.
- ✚ Centraux : au niveau des pédicules artériels.
- ✚ Principaux : au niveau de l'origine des artères coliques.

Chacun de ces relais centraux aboutit au grand collecteur rétro–pancréatique au portal.



**Figure 4 : Drainage lymphatique et vascularisation artérielle du colon [17]**

### **1.7-L'innervation colique :**

Elle est assurée par le système sympathique et parasympathique. Généralement les nerfs du colon suivent le trajet des artères coliques. Les nerfs du colon droit sont issus du plexus mésentérique supérieur avec un contingent parasympathique dépendant du nerf pneumogastrique droit. Les nerfs du transverse et du reste du colon sont en général issus du plexus mésentérique inférieur réalisant les arcades nerveuses para coliques.

### **2-Le rectum :**

C'est une dilatation segmentaire terminale du tube digestif au-delà du colon sigmoïde.

### **2.1–Disposition générale :**

Le rectum fait suite au colon ilio-pelvien et se termine par l'anus, il commence après la jonction recto-sigmoïdienne au regard du bord inférieur de la 3<sup>ème</sup> vertèbre sacrée, on lui distingue 2 segments :

- ✚ Un segment supérieur ou pelvien : contenu dans la cavité pelvienne.
- ✚ Un segment inférieur ou périnéal : appelé aussi canal anal et qui est compris dans l'épaisseur de la paroi inférieure du bassin (périnée).

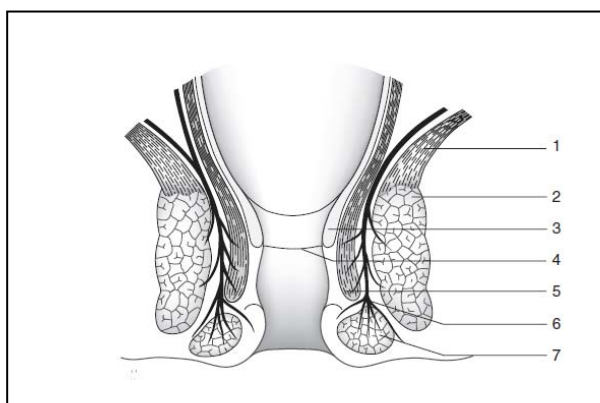
### **2.2–Principaux rapport et moyens de fixité :**

#### **a- Le rectum pelvien :**

Il est rétro-péritonéal, entouré d'une gaine fibro-séreuse. Ses rapports sont, en arrière la charnière sacro-coccygienne. En avant la vessie chez l'homme, l'utérus et le vagin chez la femme. Latéralement, le rectum répond au colon pelvien et aux anses du grêle et chez la femme l'ovaire et le pavillon de la trompe.

#### **b- le rectum périnéal ou canal anal :**

Entouré par un manchon musculo-aponévrotique constitué de haut en bas par l'aponévrose pelvienne, le releveur de l'anus et le sphincter externe de l'anus (Figure5). Il est en rapport en avant avec le centre tendineux du périnée et les muscles du périnée qui s'en détache, plus en avant on trouve l'urètre, les glandes de Cowper, le bulbe chez l'homme et le vagin chez la femme. Latéralement et en arrière on trouve l'espace ischio-rectal et son contenu.



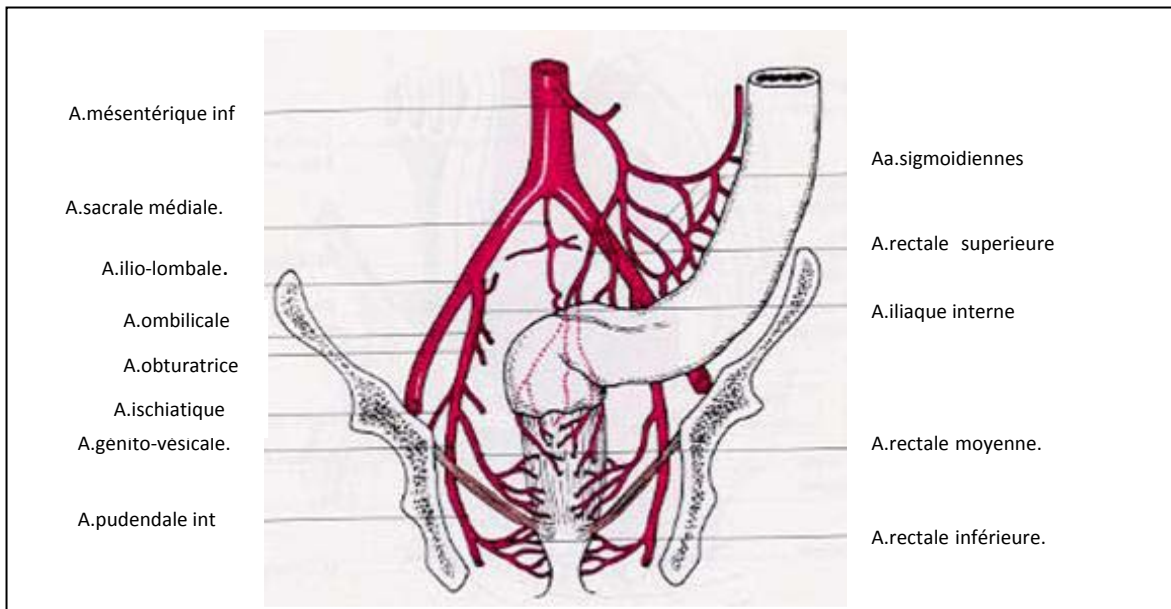
1. Releveur de l'anus.
2. faisceaux profonds du sphincter externe.
3. muqueuse musculaire.
4. ligne pectinée.
5. sphincter interne.
6. faisceau longitudinal.
7. faisceau sous-cutané du sphincter externe.

**Figure 5 : Anatomie du sphincter anal [20]**

### **2.3- Vascularisation artérielle (Figure 6) :**

Les artères du rectum sont :

- ✚ Les artères hémorroïdales supérieures branches de la mésentérique inférieure.
- ✚ Les artères hémorroïdales moyennes branches de l'hypogastrique.
- ✚ Les artères hémorroïdales inférieures branches de la honteuse interne.
- ✚ L'artère sacrée moyenne donne au rectum quelques rameaux très grêles qui se détachent au niveau des deux derniers trous sacrés.



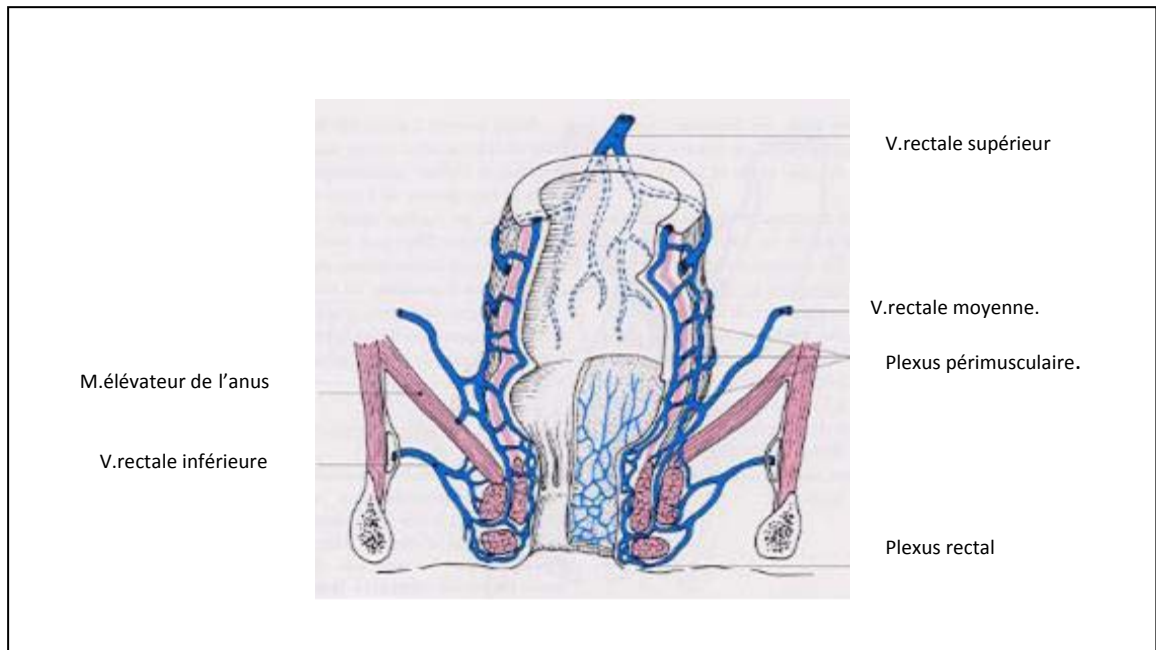
**Figure 6 : Vascularisation artérielle du rectum [17]**

### **2.4- Les veines du rectum :**

Ils suivent à peu près le même trajet que les artères, on décrit :

- ✚ Les veines hémorroïdales supérieures qui se jettent dans la veine porte par la petite veine mésentériques.

- ✚ Les veines hémorroïdales moyennes et inférieures se drainent vers la veine cave inférieure par les veines iliaques internes.

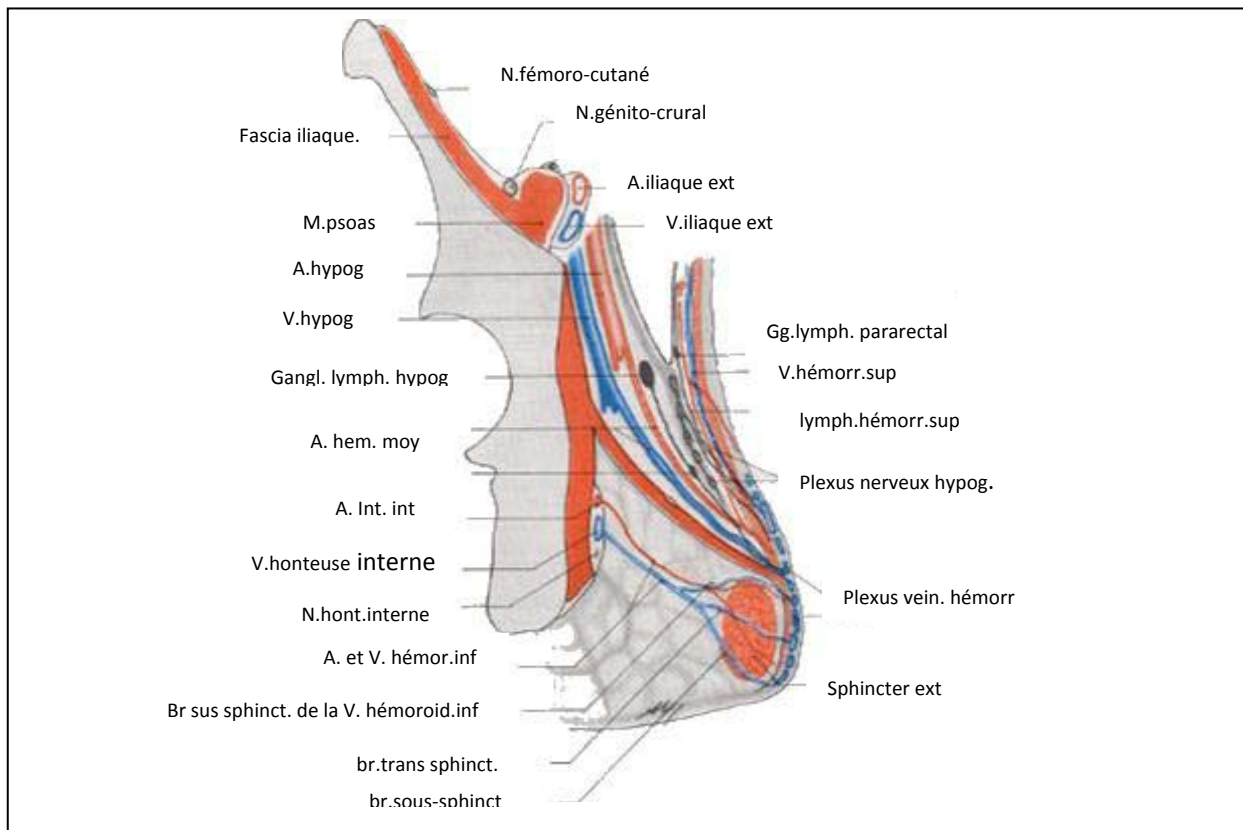


**Figure 7 : Vascularisation veineuse du rectum [17]**

### **2.5- Les nerfs du rectum (Figure 8):**

Les nerfs du rectum sont représentés essentiellement par :

Les plexus hémorroïdaux supérieurs qui terminent le plexus mésentérique inférieur.



**Figure 8 : Innervation et drainage lymphatique du rectum [18]**

### **V-Rappel physiologique [20]:**

Le côlon, dans les conditions physiologiques, remplit une triple fonction. La première est de terminer l'absorption de l'eau, des électrolytes et des acides biliaires non absorbés dans le grêle pour limiter les pertes hydroélectrolytiques. La seconde est d'assurer la fermentation des résidus glucidiques, source d'énergie pour l'organisme et de facteurs trophiques pour la muqueuse colique. La troisième est de stocker des résidus de la digestion dans l'intervalle des exonérations. Sa motricité est un des éléments de sa physiologie permettant au côlon de remplir cette triple mission. La motricité rectale et anale, en coordination avec les mouvements coliques, joue un rôle important dans l'évacuation contrôlée de ces résidus.

## 1– Phénomènes moteurs coliques :

### 1.1– Phénomènes myoélectriques :

L'activité myoélectrique colique est intermittente, avec des phases de silence électrique d'une durée variable et des phases d'activité au sein desquelles on distingue une activité lente et une activité rapide.

L'activité lente englobe trois types d'ondes :

- ✚ Un rythme à 3 cycles/min retrouvé au niveau de la région recto-sigmoïdienne.
- ✚ Un rythme issu de la couche circulaire variant de 6 cycles/ min dans le sigmoïde à 8–10 cycles/min dans le côlon transverse et descendant.
- ✚ Un rythme à 22–36 cycles/min présent au niveau des couches circulaire et longitudinale, quel que soit le niveau d'enregistrement.

L'activité rapide se présente sous forme de salves de potentiels d'action qui réalisent selon les cas :

- ✚ des short spike bursts (SSB) d'une durée de 1,5 à 3,5 secondes, recueillis par une ou deux électrodes de la sonde, apparaissant de façon rythmique à une fréquence de 10–12 /min.
- ✚ des long spike bursts (LSB) d'une durée de 10 à 12 secondes, recueillis, soit sur un court segment colique au rythme de 3/min, soit sur des distances plus longues dans un sens oral ou aboral, soit enfin dans un sens aboral sur la quasi totalité du côlon, réalisant alors des LSB migrants (MLSB).


Les activités rapides, sauf l'activité MLSB, ne sont pas coordonnées au niveau des divers points du côlon. Les SSB et LSB occupent globalement 10 à 25 % du temps d'enregistrement lors d'enregistrements d'une durée de 8 à 10 heures. Sur le plan de l'activité myoélectrique, le sigmoïde se distingue du reste du côlon par la présence d'une activité SSB pendant près de 30 % du temps d'enregistrement, se superposant sur une activité lente à 6 cycles/min et par l'absence d'activité LSB, en dehors des MLSB.

La connaissance approfondie des phénomènes myoélectriques paraît moins intéressante depuis l'acquisition plus facile des signaux de pression et de la mauvaise concordance entre les signaux électriques et mécaniques. Le développement des techniques d'électrostimulation avec stimulateur implantable pour résoudre certains troubles moteurs sévères, notamment coliques, pourrait redonner un intérêt à l'analyse des signaux électriques pour optimiser les paramètres d'une telle électrostimulation.

### **1.2- Phénomènes mécaniques :**

#### **a- Motricité phasique :**

L'activité phasique du côlon est une motricité irrégulière, au sein de laquelle seuls de rares événements moteurs sont visuellement identifiables. La motricité colique est avant tout une motricité segmentaire avec des contractions qui sont pour la plupart irrégulières, de faible amplitude (5 à 50 mmHg), uniques ou en courtes bouffées et non propagées (Figure 9).



Le tracé est assez pauvre, composé de contractions irrégulières, sans organisation.

**Figure 9 : Aspect de la motricité colique en dehors des contractions propagées de grande amplitude (CPGA) [20]**

Dans le côlon distal et surtout au niveau de la région sigmoïdienne, leur fréquence de survenue est plus soutenue et plus régulière avec un rythme à trois contractions par minute bien identifiable. La motricité colique peut être propagée. Certaines contractions propagées sont de faible amplitude (5-40 mmHg) et semblent correspondre aux LSB électromyographiques. Leur

fréquence de survenue dans le côlon humain n'est pas connue. Les contractions propagées peuvent être surtout de grande amplitude et sont appelées CPGA ou high amplitude propagated contractions (HAPC) pour les auteurs anglo-saxons. Ces CPGA sont l'élément le plus caractéristique de la motricité colique. Il s'agit d'une ou plusieurs contractions mesurant au moins 100 à 120 mmHg et se propageant à une vitesse d'environ 1 cm/s, dans le sens oral-aboral, exceptionnellement de façon rétrograde dans le côlon distal. Certaines CPGA balayent la totalité du cadre colique, après être nées dans le cæcum. Les CPGA sont rares (en moyenne 6/24 h) et ont une fréquence de survenue très variable d'un individu à l'autre mais également d'un jour à l'autre chez un individu donné. Elles s'observent particulièrement le matin, lors du réveil ou après les repas, notamment le petit déjeuner. Ces CPGA correspondent aux mouvements de masse coliques radiologiques ou scintigraphiques et aux MLSB décrits en électromyographie. Ces CPGA ne sont pas coordonnées avec des complexes moteurs migrants grêliques atteignant l'iléon terminal. Elles s'associent avec la survenue de borborygmes et l'apparition d'un besoin exonérateur souvent impérieux.

**b- Facteurs influençant l'activité motrice phasique colique :**

À jeûn et pendant le sommeil, l'activité phasique est faible et le tracé est composé de longues périodes de repos moteur entrecoupées de contractions sporadiques. Le réveil matinal est un premier stimulant des contractions coliques, notamment des CPGA. La prise alimentaire est le principal stimulant de la motricité à condition que le repas apporte un minimum de 800 à 1000 calories (Figure 9). Le repas stimule quantitativement ces contractions phasiques pendant les 30 à 180 minutes suivant son ingestion. Une nouvelle fois, la réponse motrice au repas est plus marquée dans le côlon distal que proximal. Certains auteurs ont décrit un second pic d'activité motrice postprandial décalé, survenant pour les uns dans le côlon distal, pour d'autres dans le côlon proximal. Les différents nutriments affectent la réponse précoce colique à l'alimentation, avec des effets opposés selon leur nature. La durée et l'amplitude de la réponse colique dépendent directement des graisses alimentaires qui n'agissent que sous forme d'acides gras à longues chaînes. L'effet des lipides naît

d'une stimulation de la muqueuse gastrique ou duodénale ; il disparaît lorsque les lipides sont ingérés après anesthésie préalable de la muqueuse gastrique par de la procaine. À la différence des lipides, les protides ont un effet inhibiteur sur la motricité colique. Un hydrolysate protéique inhibe la réponse motrice colique succédant à un repas de 1000 calories, au moins au niveau du côlon distal. Cet effet inhibiteur se retrouve lorsque les acides aminés sont apportés par voie veineuse alors qu'à la différence des observations au niveau du grêle, les lipides apportés par voie parentérale sont dépourvus d'effets moteurs coliques. La réponse motrice colique tardive, enregistrée 2 à 4 heures après l'ingestion d'un repas, semble davantage en rapport avec la stimulation de récepteurs coliques droits, stimulés par l'arrivée des résidus du bol alimentaire dans le côlon. Cette arrivée est facilitée par le péristaltisme iléal déclenché par la prise alimentaire. Chez l'homme, ce second pic d'activité motrice, 2 h 30 environ après le repas, coïncide avec le pic tardif d'excrétion d'hydrogène dans l'air expiré qui est le témoin de l'arrivée de la tête du repas dans le cæcum.

**c- Variations du tonus colique :**

A jeûn, le tonus colique est plus faible dans le côlon proximal que distal. Les variations de tonus sont très faibles, à la fois dans le côlon proximal et distal. L'ingestion d'un repas d'au moins 1 000 calories va provoquer une contraction tonique dans les minutes qui suivent l'ingestion. Plusieurs études ont souligné que cette contraction tonique était plus marquée dans le côlon distal. Les travaux manométriques ou les études par barostat ont souligné les différences existant entre les parties proximales et distales du côlon. Ces différences génèrent des gradients de pression entre les segments qui contribuent aux mouvements du contenu colique.

**d- Relations motricité et transit :**

Les relations entre transit colique et profil contractile du côlon demeurent mal connues même si des travaux couplant manométrie et analyse du transit ont apporté certaines précisions sur ces relations. Divers types de mouvements paraissent exister dans le côlon :

- Des mouvements de mélange ;des contractions haustrales présentes essentiellement dans la partie proximale du côlon et permettant d'extraire la phase liquide du contenu luminal ;
- Des mouvements de propulsion rapide du contenu de l'amont vers l'aval.

La réalité des mouvements rétrogrades, notamment dans le côlon proximal, est discutée. Dans le côlon proximal, les liquides se séparent du contenu solide avant de se déplacer plus rapidement. Les deux phases se rejoignent dans le côlon transverse avant de migrer ensemble vers le côlon distal où elles sont stockées. Le côlon humain paraît également capable de trier les grosses particules des petites et de les propulser à des vitesses différentes, les grosses particules se déplaçant peut-être paradoxalement plus rapidement. Les CPGA sont associées dans plus d'un cas sur deux avec un mouvement du contenu colique vers le côlon distal. Ce déplacement correspond, dans 10 % des cas environ, à un mouvement de masse avec déplacement du contenu luminal sur une grande distance, du côlon droit vers le recto-sigmoïde. Le nombre limité de CPGA dans le nyctémère suggère que les CPGA ne peuvent expliquer, à elles seules, tous les mouvements dans le sens aboral du contenu colique, ni ses déplacements rétrogrades. Pour certains auteurs, les mouvements rétrogrades observés notamment dans le transverse paraissent davantage le résultat d'un gradient de pression entre le côlon gauche et le transverse, expliquant que ces mouvements rétrogrades sont souvent observés à partir de l'angle gauche.

**2- Motricité ano-rectale :**

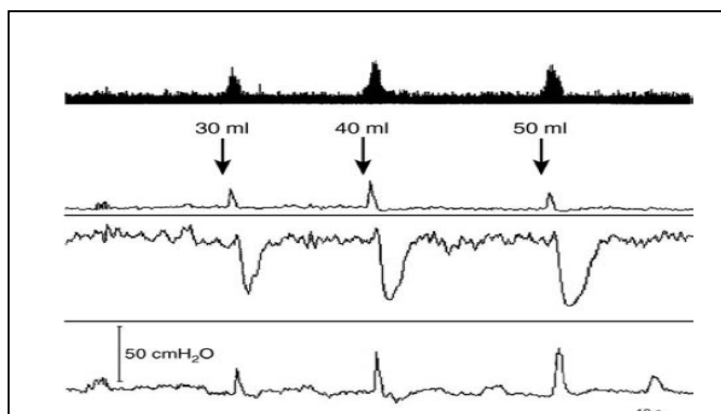
**2.1- Au repos :**

Le rectum est normalement vide. La pression intrarectale est de l'ordre de 3 cm d'eau. Il existe dans le canal anal, sur une hauteur d'environ 3 cm, une zone de haute pression, mesurée de 50 à 100 cm d'eau selon les individus. Cette pression anale, due à la contraction tonique

permanente du sphincter anal interne, est très supérieure à la pression rectale. Elle permet d'éviter toute issue de gaz ou de matières. Certains auteurs ont décrit l'existence de complexes moteurs rectaux qui correspondent à de courtes périodes d'activité contractile (trois à six contractions/min), périodique (toutes les 90 à 120 min), non propagée et survenant indépendamment de tout événement moteur sigmoïdien ou anal. Pendant ces complexes moteurs rectaux, la pression anale s'élève pour demeurer supérieure à la pression rectale et assurer la continence de l'individu.

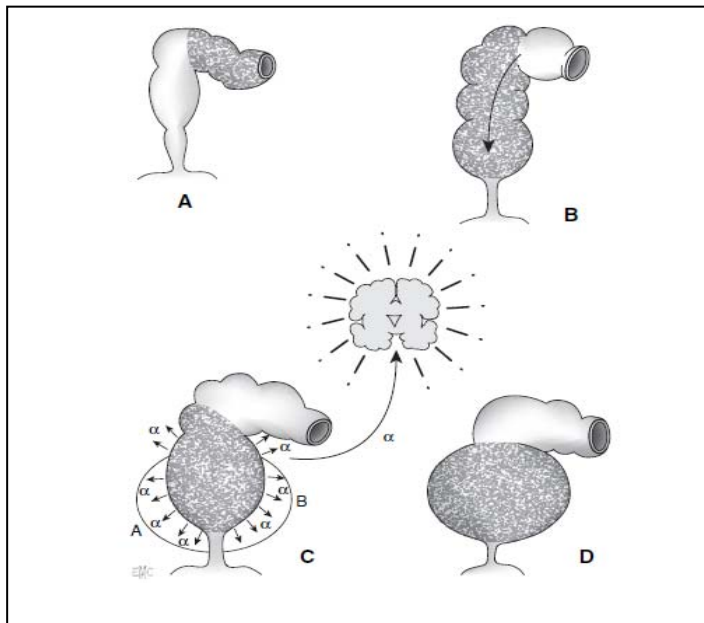
### **2.2- Arrivée de matières dans l'ampoule rectale :**

Sous l'effet d'une contraction sigmoïdienne, elle provoque la distension des parois rectales, l'élévation de la pression intra-rectale et une sensation de besoin exonérateur quand cette pression dépasse 30 cm d'eau. La sensation de besoin s'associe à une contraction rectale propulsive (réflexe recto-rectal) et un relâchement du sphincter anal interne (réflexe recto-anal inhibiteur ou RRAI) synchrone d'une contraction réflexe du sphincter anal externe (réflexe recto-anal excitateur) (Figure 10). Ces trois éléments sont regroupés sous le terme de réflexe d'échantillonnage. Le RRAI permet au contenu rectal de rentrer en contact avec la riche innervation sensitive spécialisée de la partie haute du canal anal et à l'individu d'être renseigné sur la nature du contenu rectal (liquide, solide, gazeux). Le réflexe recto-anal excitateur prévient l'issue immédiate de matières.



La distension rectale, dont témoigne l'élévation brève de la pression intrarectale (voie 2 en partant du haut) entraîne, ici pour des volumes de 30, 40 et 50 ml, un relâchement de la partie haute du canal anal (RRAI) (voie 3) en même temps que survient une contraction réflexe à la partie basse du canal anal (voie 4), confirmée par le renforcement de l'électromyogramme du sphincter externe enregistré parallèlement (voie 1, la plus haute sur la figure). L'amplitude et la durée du RRAI augmentent physiologiquement avec le volume de distension.

**Figure 10 : Technique de la manométrie anorectale avec une sonde à Ballonnet [20]**



Le rectum est normalement vide en l'absence de besoin exonérateur (A). L'arrivée, en moyenne une fois par jour, du contenu sigmoïdien dans le rectum (B) augmente la pression intrarectale et génère un besoin exonérateur (C). Après mise en jeu de la continence d'urgence (contraction réflexe puis volontaire du sphincter anal externe), le rectum s'adapte à son contenu, la pression intrarectale baisse et le besoin exonérateur disparaît (D).

**Figure 11 : Continence [20]**

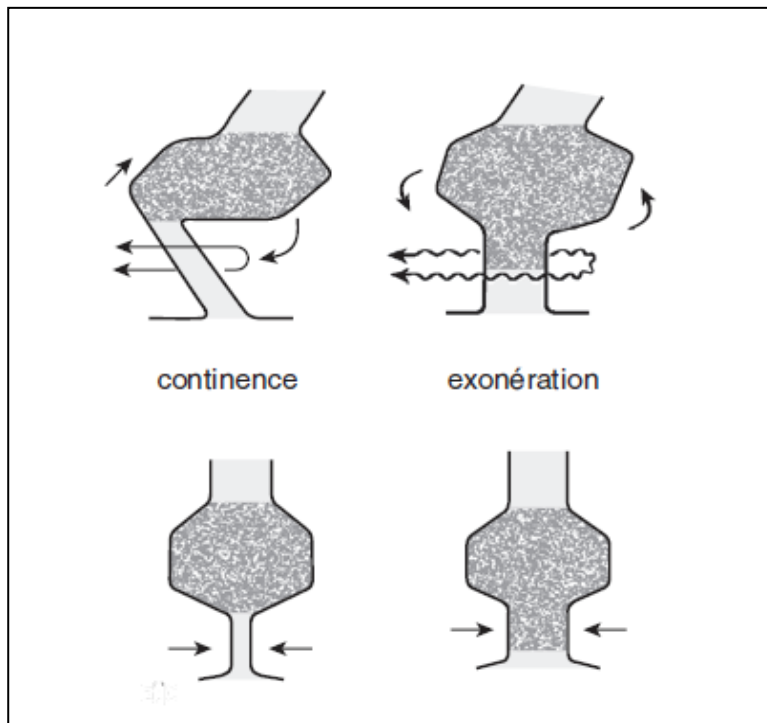
### **2.3- Continence ou défécation :**

L'étape ultérieure, continence ou défécation (Figure11, 12), est physiologiquement sous le contrôle de la volonté de l'individu qui choisit de répondre ou non à ce besoin exonérateur en fonction des conditions dans lesquelles il se trouve.

#### **a- Continence :**

Elle repose sur un double système : un système capacitif (le rectum) et un système résistif composé par l'appareil sphinctérien et les muscles releveurs de l'anus. La contraction volontaire du sphincter anal externe et du releveur de l'anus, contribuent à la continence initiale (dite d'urgence) pour donner le temps au rectum de s'adapter à son contenu et de faire disparaître le besoin exonérateur. Cette étape d'adaptation est essentielle pour la continence car le sphincter anal externe comme le releveur de l'anus sont des muscles striés, fatigables. Il est donc indispensable que le besoin exonérateur s'atténue avant la fin de cette période initiale de contraction volontaire efficace. Les propriétés viscoélastiques de sa paroi permettent au rectum de réduire la pression intra-rectale, même pour un volume intra-rectal important, et de faire disparaître le besoin exonérateur (Figure 11). Cette fonction capacitante du rectum

est, pour l'essentiel, d'origine pariétale et liée aux propriétés physiques des fibres d'élastine et de collagène de la paroi.



Le releveur de l'anus joue un rôle dans la continence et la défécation. Sa contraction accentue l'angle anorectal qui est un frein à l'écoulement des matières. Son relâchement lors de l'exonération aligne rectum et anus.

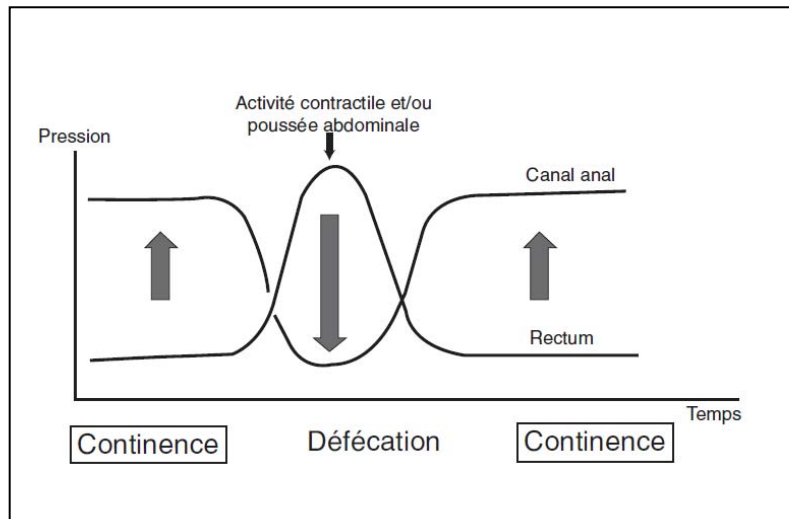
**Figure 12 : Rôle du releveur de l'anus dans la défécation et la continence [20]**

**b- Défécation :**

Elle résulte d'une succession de phénomènes :

- ✚ la réduction de la capacité de réservoir du rectum (contraction des muscles rectaux) ;
- ✚ la fermeture de la charnière recto-sigmoïdienne ;
- ✚ l'augmentation de la pression abdominale par contraction, à glotte fermée, des muscles abdominaux et du diaphragme ;
- ✚ la baisse de la résistance à l'écoulement du contenu intra-rectal par relâchement de la sangle des releveurs, notamment le faisceau pubo-rectal, qui fait disparaître l'angle ano-rectal ;
- ✚ l'ouverture des sphincters.

Une bonne vidange rectale nécessite une parfaite coordination entre propulsion et disparition de la résistance à l'écoulement (Figure 12, 13). En fin de défécation, les muscles striés se contractent brutalement et l'angle anorectal se reconstitue (réflexe de fermeture).



Lorsque le sujet est en situation de continence, la pression anale est constamment supérieure à la pression rectale. Pour que l'exonération s'effectue de façon satisfaisante, la pression anale baisse (ouverture du sphincter) et la pression intrarectale devient transitoirement significativement supérieure à cette dernière.

Figure 13 : Évolution des pressions rectales et anales [20]

### 3- Régulation de la motricité colique :

Elle est nerveuse et hormonale.

#### 3.1- Contrôle nerveux :

Le côlon a une double innervation, extrinsèque (contingents parasympathique et sympathique) et intrinsèque. Le *système nerveux intrinsèque* associe deux plexus interconnectés entre eux, les plexus myentérique (entre les couches longitudinale et circulaire de la musculature) et sous-muqueux. Cette innervation intrinsèque, en raison de sa densité en neurones, est actuellement considérée comme un second cerveau (le *little brain* des Anglo-Saxons). Ces riches réseaux neuronaux intrinsèques jouent un rôle qui apparaît de plus en plus essentiel dans la genèse de la motricité digestive, notamment colique. À côté de ces deux plexus, les cellules interstitielles de Cajal, localisées principalement dans la musculature longitudinale externe, exercent également un rôle clé. Douées d'une rythmicité contractile

autonome, elles assurent un rôle de pacemaker en imposant aux cellules musculaires une activité contractile rythmique. La musculature colique se contracte ou se relâche en fonction de la libération de neurotransmetteurs inhibiteurs ou excitateurs par ce système nerveux intrinsèque couplé aux cellules de Cajal. À côté de l'acétylcholine, de nombreux médiateurs peptidiques (sérotonine, substance P, dopamine) au rôle moins clair sont également impliqués dans le fonctionnement de ce système nerveux intrinsèque.

L'innervation extrinsèque vient moduler l'activité du système nerveux intrinsèque. Elle associe deux contingents, parasympathique et sympathique. Les fibres parasympathiques empruntent les nerfs vagues pour innover le côlon proximal et les nerfs pelviens, émergeant des 2e, 3e et 4e racines ventrales sacrées, pour le côlon distal. Ces deux systèmes parasympathiques sont interconnectés. Le système sympathique provient de la moelle entre T10 et L2 et comporte pour le côlon les nerfs splanchniques et lombaires coliques. Les nerfs lombaires coliques sont destinés à l'ensemble du cadre colique, les nerfs splanchniques (T10–L2) au côlon proximal, alors que le dernier contingent, les nerfs hypogastriques, se distribue au sphincter anal. La régulation extrinsèque dépend de l'équilibre entre les influx d'origine parasympathique qui ont globalement un effet stimulant sur la motricité phasique colique et ceux d'origine sympathique qui exercent plutôt une activité inhibitrice. Cette régulation n'est sans doute pas permanente mais seulement mise en jeu dans les situations de stress ou lors d'émotions. La réponse colique distale à l'alimentation est sous contrôle vagal avec un réflexe initié au niveau de la muqueuse gastrique qui est inhibé par l'application sur cette muqueuse d'un anesthésique de contact avant le repas. Les études récentes ont souligné le rôle majeur joué par l'innervation sensitive digestive dans le contrôle de la motricité. Les nombreuses terminaisons sensibles pariétales (ou périphériques) sont souvent très simples et réduites à des terminaisons libres, faiblement ramifiées. Les terminaisons centrales sont beaucoup plus complexes et comportent de nombreuses collatérales articulées avec les neurones sensitifs intrinsèques et des extensions vers la moelle et le bulbe. Les voies sensibles empruntent des voies parallèles aux neurones efférents moteurs parasympathiques et sympathiques.

Ces afférences sensibles détectent les variations du contenu colique grâce à des mécano et des chémorécepteurs. Elles transmettent ensuite ces informations sensibles vers les systèmes nerveux intrinsèque et extrinsèque pour déclencher, en retour, des signaux effecteurs qui vont, selon les cas, stimuler ou inhiber la motricité colique.

### **3.2– Régulation hormonale :**

Un effet stimulant ou inhibiteur moteur colique, essentiellement sur la motricité phasique, a été démontré pour plusieurs hormones. Beaucoup d'interrogations demeurent sur la régulation hormonale réelle. En effet, ces effets moteurs hormonaux ont été démontrés avec des doses de peptides pharmacologiques, supraphysiologiques. De plus, l'effet spécifique d'une hormone, observé dans ces conditions expérimentales, est très certainement modulé, particulièrement en période postprandiale, par l'interaction de cette hormone avec les nombreuses autres hormones libérées simultanément lors de la prise alimentaire. La motiline, la neurotensine, la gastrine, la substance P, les endorphines et les enképhalines auraient plutôt un effet stimulant alors que la sécrétine, le glucagon, le vasointestinal peptide (VIP) et la somatostatine seraient plutôt des substances inhibitrices. Le rôle stimulant de la cholécystokinine (CCK) qui augmente dans plusieurs espèces l'activité phasique colique de façon dose-dépendante a été remis en cause chez l'homme. L'effet stimulant de la CCK sur les contractions phasiques contrasterait avec un effet inhibiteur de l'hormone sur le tonus colique. L'effet de la sérotonine est également complexe : la stimulation des récepteurs de type 5-HT<sub>4</sub> de la sérotonine a un effet plutôt stimulant sur la motricité alors que l'activation des récepteurs de type 5-HT<sub>3</sub> a un effet inhibiteur.

### **4– Régulation de la motricité ano-rectale :**

La région ano-rectale, composée de muscles lisses et striés, est soumise à un double contrôle nerveux, végétatif et somatique. Il existe une innervation sensible et motrice. La régulation nerveuse du sphincter anal n'est pas complètement comprise. Les terminaisons

sensitives se concentrent à la partie haute du canal anal. Les fibres nerveuses de la sensibilité somatique gagnent la moelle épinière sacrée par les nerfs honteux. Les afférences viscérosensibles rejoignent la moelle épinière lombosacrée via les nerfs coliques lombaires, splanchniques lombaires, hypogastriques et pelviens. Cette innervation sensitive joue un rôle majeur dans la continence. Comme le côlon, les muscles lisses de la région ano-rectale sont soumis à des influx moteurs régulateurs provenant de deux structures distinctes, le système nerveux intrinsèque intra-mural, qui pourrait être beaucoup moins développé que dans le reste du tube digestif, et le système nerveux extrinsèque. Dans le système nerveux intrinsèque, existent deux types de neurones : des neurones excitateurs cholinergiques et des neurones inhibiteurs non adrénérgiques, non cholinergiques. Ces deux types de neurones sont les neurones postganglionnaires de la voie parasympathique. Le rectum comme le sphincter anal reçoivent une innervation extrinsèque, sympathique et parasympathique. Le sympathique, avec des fibres issues des racines ventrales de T10 à L2 et qui font synapse dans le ganglion mésentérique inférieur, a une action essentiellement excitatrice. Le centre parasympathique sacré innerve l'appareil recto-sphinctérien. Les fibres quittent la moelle par les racines ventrales sacrées S1, S2 et S3 en s'articulant avec des neurones intra-muraux cholinergiques excitateurs et non adrénérgiques, non cholinergiques inhibiteurs vus précédemment.

Chez l'homme, le tonus du sphincter anal interne est indépendant des structures supraspinales puisqu'il persiste en cas de section traumatique de moelle. Le système sympathique est à la base de ce tonus basal puisque le blocage de la voie sympathique entraîne une hypotonie anale. Le parasympathique a un effet inhibiteur sur le sphincter anal interne via les neurones inhibiteurs non adrénérgiques, non cholinergiques alors qu'il stimule les contractions rectales. Les voies neurologiques contribuant au RRAI sont complexes. L'intégrité du plexus nerveux intrinsèque est nécessaire pour ce réflexe puisqu'il disparaît en cas d'aganglionnose (maladie de Hirschprung). Le réflexe survient indépendamment des centres supraspinaux puisqu'en cas d'atteinte des racines (syndrome de la queue de cheval), le réflexe persiste. La contraction tonique du sphincter anal externe est maintenue par un réflexe spinal

sacré. En effet, l'atteinte des voies afférentes cheminant dans les nerfs honteux abolit le tonus anal mais n'empêche pas le sujet d'effectuer une contraction volontaire. La zone de contrôle de la contraction volontaire du sphincter anal externe strié pourrait se situer dans les lobes frontaux. Les voies descendantes demeurent très hypothétiques mais pourraient comporter des relais au niveau de la substance réticulée du tronc cérébral.

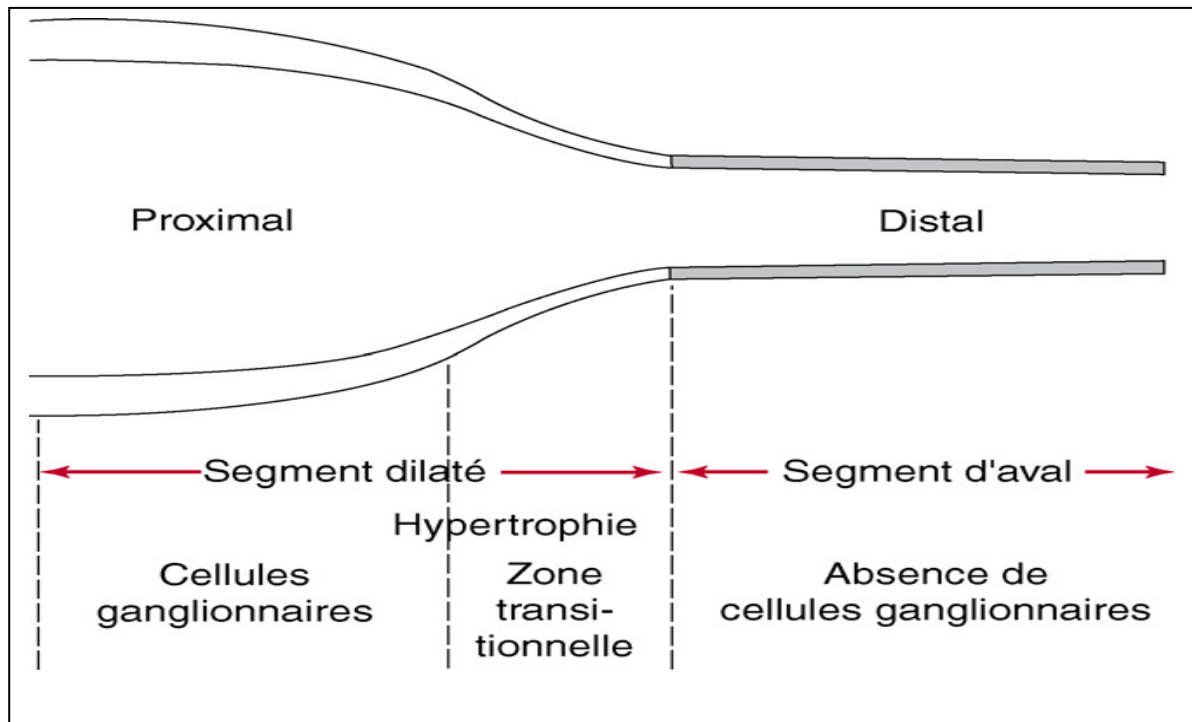
## **VI- PHYSIOPATHOLOGIE :**

L'absence de cellules ganglionnaires neuronales va entraîner une hypertrophie des fibres nerveuses au niveau de la musculuse et de la sous-muqueuse et va se manifester par une augmentation de l'activité de l'acétylcholine estérase de ces fibres nerveuses.

La musculature lisse ainsi anormalement innervée est caractérisée par une incoordination des contractions musculaires responsable d'un arrêt du péristaltisme au niveau de la zone aganglionnaire réalisant ainsi un obstacle fonctionnel distal et une dilatation secondaire progressive du colon sus-jacent sain, avec une zone de transition de 2 à 3cm.

D'autre part, des études immuno-histochimiques ont montré un déficit en neurotransmetteurs inhibiteurs tel que la VIP (vasoactif intestinal peptide), la substance P, les enképhalines et surtout en monoxyde d'azote qui constitue le principal élément relaxant du muscle lisse intestinal.

En outre, l'absence du réflexe recto-anal inhibiteur constitue un facteur aggravant du MCC.



**Figure 14 : Première description physiopathologique de la maladie de Hirschsprung [40]**

L'aspect descriptif est celui d'un intestin proximal dilaté avec une progressive ou abrupte transition à un calibre normal. La zone de transition est souvent décrite en forme de cône (Figure 14). L'intestin proximal augmente en diamètre mais aussi en longueur. Le degré d'hypertrophie ou de dilatation dépend de la durée et du degré d'obstruction, indirectement de l'âge du patient au moment de l'intervention [40]. Okamoto et Ueda ont examiné des embryons humains après coloration argentique et ont ainsi démontré qu'il existait une migration des neuroblastes de la crête céphalique neurale entre la sixième et la huitième semaine de gestation dans le sens craniocaudal, partant de l'oesophage [11].

La migration des neuroblastes jusqu'au côlon distal et au rectum avec la formation des cellules ganglionnaires dans les plexus mésentériques est terminée à la douzième semaine de gestation. La survie, la prolifération et la différenciation des cellules sont sous la dépendance de signaux moléculaires par l'intermédiaire de récepteurs membranaires : la protéine RET et l'un de ses ligands, le Glial cell line derived neurotrophic factor (GDNF) [41]. Il se produit

une interruption de la différenciation des cellules des plexus myentériques chez les patients atteints de la maladie de Hirschsprung et ce à un stade précoce de la gestation. Cela explique qu'il existe une atteinte continue et que le diagnostic est toujours affirmé par une biopsie rectale. La longueur d'intestin ainsi atteint varie comme on a pu le voir de la forme « classique recto-sigmoïdienne à la forme totale, en passant par une forme plus courte rectale.

## **VII-RAPPEL HISTOLOGIQUE [21]:**

### **1- Histologie du colon :**

Le colon se caractérise macroscopiquement par son diamètre plus volumineux que le grêle, la présence de bandelettes musculaires longitudinales (au nombre de 3), entre lesquelles des bosselures sont observées. Ces dernières sont séparées par des sillons, qui impriment des plis sur la muqueuse, appelés crêtes ou valvules coliques. Sur la partie antérieure s'implante des masses graisseuses, les appendices épiploïques.

Comme dans le reste du tube digestif, le colon présente une muqueuse, une sous-muqueuse, une musculature principalement circulaire interne, avec une couche longitudinale externe formant une bande continue (taenia coli), sauf au niveau du rectum.

#### **1.1-La muqueuse :**

Comporte un épithélium de revêtement et un tissu conjonctif sous-jacent portant le nom de chorion. L'épithélium de revêtement est à majorité fait de cellules caliciformes qui s'invagine dans la muqueuse en cryptes de Lieberkühn. Le chorion est riche en tissu lymphoïde (lymphocytes diffus et follicules lymphoïdes débordant vers la musculature muqueuse).

La muqueuse observée au moyen grossissement, présente des glandes tubuleuses droites serrées, dont la base repose sur la musculature muqueuse. Elles sont soutenues par un chorion parsemé de leucocytes mononucléés.

Au fort grossissement, l'épithélium est formé de cellules entérocytaires, et caliciformes. Ces dernières, abondantes, augmentent en nombre vers le rectum. Le mucus (faiblement coloré), devient plus abondant protégeant la muqueuse, des résidus de plus en plus déshydratés.

#### **1.2- La musculaire-muqueuse :**

Est constituée d'une mince couche de tissu musculaire lisse ; elle est absente au niveau du canal anal.

#### **1.3- La sous-muqueuse :**

Est constituée de tissu conjonctif et contient le plexus nerveux de Meissner (ou « plexus sous-muqueux de Meissner ») ainsi que des vaisseaux sanguins et lymphatiques pour la muqueuse.

#### **1.4- La musculuse :**

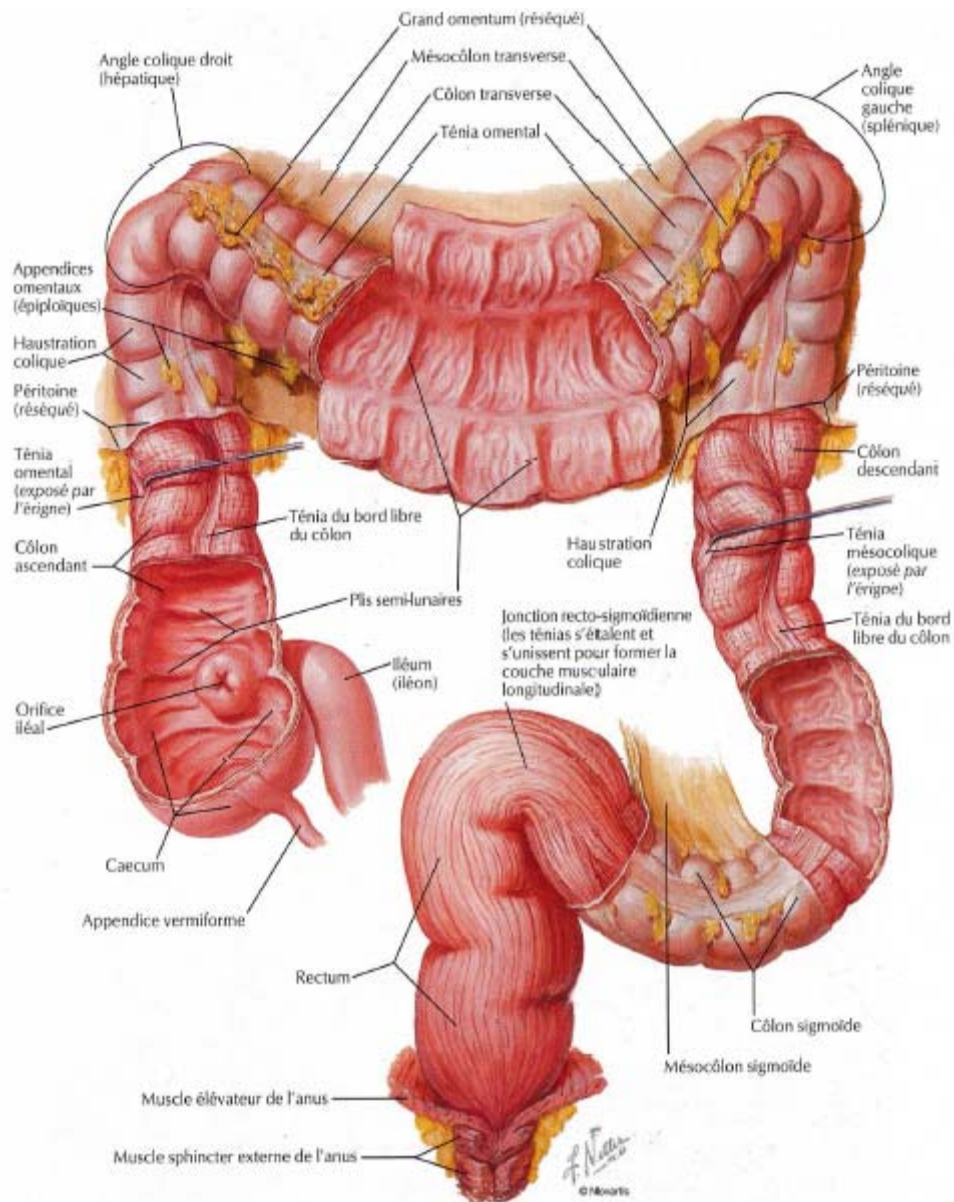
A une disposition générale en 2 couches de tissu musculaire lisse : circulaire interne et longitudinale externe, avec toutefois des discontinuités de cette couche longitudinale externe qui forme en fait des bandelettes antérieure et postérieures (tænia coli) reliées par de fins faisceaux musculaires longitudinaux.

Au cours de l'examen coloscopique on peut observer dans la cavité sous forme de plis de contraction transversaire l'activité physiologique de la musculuse circulaire.

Entre ces deux couches se situe le plexus nerveux d'Auerbach (ou « plexus myentérique d'Auerbach »).

### 1.5- La tunique externe :

Est une séreuse volontiers infiltrée de tissu adipeux. Elle présente toutefois par endroits des adhérences qui réalisent des zones adventitielles.



**Figure 15 : Tuniques du colon [19]**

## **2– Histologie du rectum :**

Le rectum est la portion dilatée terminale du colon. Sa muqueuse est similaire à celle du reste du colon, avec une abondance encore plus prononcée de cellules à mucus. Sa jonction avec l'anوس est marquée par le passage abrupt à une muqueuse de type malpighien pluristratifié non kératinisé. Cette dernière passe progressivement vers un revêtement cutané avec ses annexes.

## **3–Histologie du canal anal :**

Partie terminale du tube digestif, le canal anal fait suite au rectum ; sa longueur est courte : 3 à 4 cm et il assure par ses sphincters la continence des matières fécales. A la partie moyenne du canal, le bord libre des 6 à 8 valvules (semi-lunaires et transversales) de Morgagni forment une ligne appelée « ligne pectinée ».

A partir de la ligne pectinée, on peut distinguer deux zones successives : en haut, la partie rectale et ensuite la partie terminale externe.

### **3.1– La zone rectale :**

Au-dessus de la ligne pectinée se fait la transition entre la muqueuse rectale et la muqueuse anale : les glandes de Lieberkühn se raréfient, les cellules épithéliales deviennent cubiques puis font place à un épithélium malpighien (non kératinisé).

La musculaire-muqueuse (suite de la musculaire-muqueuse du rectale) se termine progressivement sur la ligne pectinée ; ses faisceaux résiduels forment des soulèvements ou replis verticaux nommés « colonnes rectales de Morgagni »

### **3.2 – La zone externe :**

Située sous la zone pectinée, elle même est divisée en deux parties :

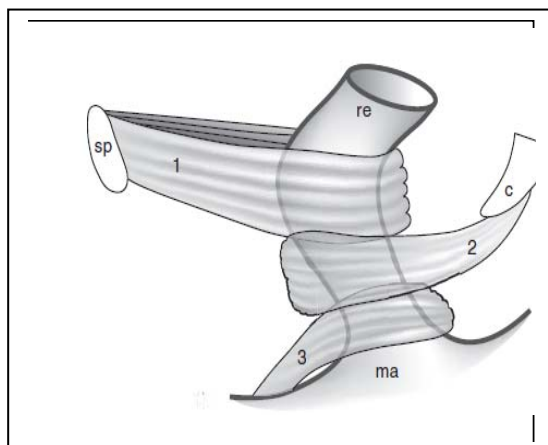
- ✚ La zone ano-cutanée dite « lisse », constituée d'un épithélium malpighien mince.
- ✚ La zone cutanée ou « marge anale », pigmentée, kératinisée, avec des annexes pilo-sébacés.

#### 4- La musculature sphinctérienne :

Comprend deux groupes de sphincters :

Le sphincter interne, lisse, en renforcement des faisceaux musculaires lisses du prolongement de la tunique musculuse rectale. Le sphincter externe, plus important, strié, « volontaire », formé de trois faisceaux (de haut en bas) (Figure 16):

- ✚ Le faisceau profond, annulaire et épais s'intrique avec le muscle releveur de l'an.
- ✚ Le faisceau longitudinal descend entre le sphincter interne lisse et le faisceau profond du sphincter externe jusque vers la marge anale en dehors du faisceau sous-cutané.
- ✚ Le faisceau sous-cutané entoure l'orifice anal au dessous du sphincter lisse.



re : rectum ;  
ma : marge anale ;  
sp : symphyse pubienne ;  
c : coccyx.

**Figure 16: Différents faisceaux musculaires composant le sphincter anal externe [20]**

#### 5- L'innervation du tube digestif:

Les fonctions sensibles, motrices et sécrétoires du tube digestif sont contrôlées par un dispositif nerveux installé dans sa paroi. Le système nerveux entérique est organisé en un réseau ou plexus ganglionné où les ganglions contiennent les corps cellulaires des

neurones entériques et les cellules de la glie. Les mailles de ce réseau représentent les axones des neurones qui réalisent un circuit complexe des projections locales. Elles reçoivent des afférences du système nerveux central modulant ses effets par des projections sympathiques et parasympathiques mais reste suffisamment autonome pour agir seul de façon coordonnée.

Dans le plexus myentérique normal, on distingue trois couches :

- ✚ Un plexus myentérique, ou plexus d'Auerbach, entre la couche musculaire circulaire et la couche musculaire longitudinale ;
- ✚ Un plexus sous-muqueux profond de Henlé, situé dans la couche musculaire circulaire interne;
- ✚ Un plexus sous-muqueux superficiel de Meissner, parallèle, à côté de la musculaire muqueuse.

Les plexus sont représentés par des cellules nerveuses soutenues par des cellules de Schwann. De petits groupes de cellules ganglionnaires peuvent être ainsi visualisés à des jonctions de fibres nerveuses. Les cellules ganglionnaires normales mesurent de 15 à 40  $\mu\text{m}$ , ont une forme polygonale, avec un cytoplasme vacuolé et un noyau ovale ou rond de 10 à 15  $\mu\text{m}$  contenant un nucléole proéminent. Ainsi, un plexus myentérique peut contenir d'une à 19 cellules ganglionnaires, un plexus sous-muqueux d'une à cinq cellules ganglionnaires.

On décrit schématiquement deux niveaux pour ce système : le plexus de Meissner et le plexus myentérique d'Auerbach. Ces deux systèmes fonctionnent de manière tout à fait coordonnée.

On peut en simplifiant distinguer plusieurs classes de cellules :

- Les neurones à neurotransmetteurs multiples :
  - ✚ Les neurones moteurs, soit excitateurs ou inhibiteurs et agissant sur la musculature circulaire ou sur la longitudinale.

- ✚ Les sécrétovasomotoneurons agissant sur les artérioles et modulant l'activité glandulaire pariétale du tube.
  - ✚ Les neurones sensoriels (IPAN) répondant aux mécano et chémorécepteurs de la muqueuse.
  - ✚ Les interneurons modulateurs ascendants et descendants.
- Les cellules de Cajal, d'origine mésodermique de la splanchnopleure jouent un rôle de contrôle du rythme péristaltique en imposant aux léiomyocytes des trains d'ondes aborales (opposé à la bouche).
  - Les cellules de la glie entérique.

## **VIII- ANATOMIE PATHOLOGIQUE [7-22-23-24-25-26-27-28-29] :**

La définition de la maladie de Hirschsprung est histologique, le mégacôlon est apparu comme lésion secondaire, il est donc nécessaire de considérer deux sortes de lésions dans la maladie mégacolique congénitale.

- ✚ Les lésions macroscopiques, le mégacôlon correspondant à la phase secondaire de la maladie.
- ✚ Les lésions microscopiques : lésions des plexus nerveux du segment rétréci en aval de la dilatation, présentes depuis la phase initiale de la maladie.

### **1-Les lésions macroscopiques :**

Le mégacôlon correspond à une dilatation segmentaire le plus souvent sigmoïdienne. Deux lésions sont associées, la dilatation elle même et l'hypertrophie musculaire atteignant surtout les couches circulaires. Puis les lésions ultérieures apparaissent : disparition des bosselures, les bandelettes longitudinales s'effacent, la paroi s'épaissit de plus en plus, cette hypertrophie touche aussi les appendices épiploïques, les vaisseaux et les méso. Le mégacôlon

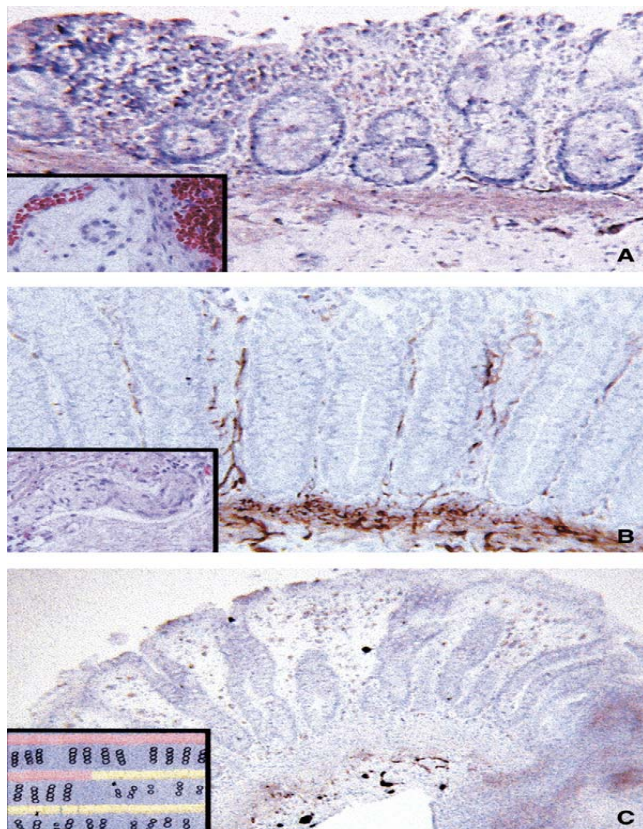
est constitué le plus souvent par le colon sigmoïde. Il existe parfois des prolongements sur le colon iliaque et le colon descendant, rarement tout le colon est dilaté. On peut constater quelque fois aussi l'existence de méga rectum. Le segment rétréci sous-jacent correspond à l'obstacle fonctionnel, cette zone Apéristaltique est habituellement localisée au recto-sigmoïde (90% des cas), elle peut être très courte (vers le haut rectum ou vers le bas rectum : association d'un méga rectum) ou très longue intéressant tout le sigmoïde, le colon gauche sur tout le cadre colique parfois même étendue sur le grêle. La zone de transition en forme d'entonnoir s'interpose entre ces deux segments.

## **2-Les lésions microscopiques :**

Dans le segment atteint, la lésion fondamentale est l'absence des cellules ganglionnaires, à leur place on trouve des fibres nerveuses sans myéline avec des cellules de SCHWAN. Le segment sus-jacent dilaté ne comporte pas d'anomalies nerveuses. Le segment intermédiaire présente une innervation « intermédiaire » faite de cellules ganglionnaires petites et rares à noyau peu visible. Ce segment intermédiaire peut être déplacé en zone franchement pathologique du fait des phénomènes de « lutte » poussant cette zone en aval (risque d'exérèse par défaut). L'étude anatomopathologique a un intérêt diagnostique. Cela pose le problème de la biopsie rectale : le plus souvent le diagnostic radio-clinique est évident et la biopsie rectale n'est pas toujours indispensable, elle peut même être dangereuse si elle est trop profonde, pouvant entraîner des réactions scléro-inflammatoires du rectum et gêner ensuite le clivage entre muqueuse et le reste de la paroi. L'examen des pièces opératoires est indispensable car il permet seul d'affirmer que la limite supérieure de résection est passée en zone saine.

La biopsie à la pince de Noblett (faite sans anesthésie), qui est une biopsie par aspiration, comporte souvent de la muqueuse, sous-muqueuse ou musculaire muqueuse ; la biopsie chirurgicale (faite sous anesthésie générale ou locorégionale) comporte de la muqueuse, sous-muqueuse et musculaire. Il faut savoir que, de façon normale, la zone du sphincter anal contient peu ou pas de cellule ganglionnaire. Parallèlement, à côté de cette pauvreté en cellules

ganglionnaires dans cette région est constatée une hyperplasie des filets nerveux. C'est pour cette raison qu'il convient de réaliser la biopsie rectale diagnostique bien au-dessus de la ligne pectinée (2 cm chez le nouveau-né ou nourrisson et 3 cm chez l'enfant). De plus, les biopsies peuvent être d'interprétation difficile chez le nouveau-né, car les cellules des plexus myentériques sont souvent immatures à ce stade [55-56], d'où la nécessité d'avoir des anatomopathologistes spécialisés en pédiatrie et souvent confrontés à ce diagnostic [24]. Les colorations spécifiques enzymo-histochimiques (acétylcholinestérase) mettent en évidence une augmentation, de près de trois fois la normale, de l'activité de l'acétylcholine estérase dans la muqueuse rectale, c'est un témoin direct de l'hyperplasie des filets nerveux parasympathiques, qui remontent jusqu'à l'apex des villosités. Les colorations standards (histologie conventionnelle : à l'hématoxyline-éosine) confirment l'absence de cellule ganglionnaire dans la sous-muqueuse et la musculature (Figure 17).



**A- Biopsie rectale normale :** Sur coupes congelées (technique histoenzymologique acétylcholinestérase) ; après fixation formolée (encadré) : présence dans la sousmuqueuse d'un plexus renfermant des cellules ganglionnaires.

**B- Biopsie rectale d'un patient atteint de maladie de Hirschsprung.** Sur coupes congelées (technique histoenzymologique acétylcholinestérase) : filets nerveux remontant jusqu'au sommet des villosités ; après fixation formolée (encadré) : grossissement sur une hyperplasie schwannienne.

**C- Biopsie rectale d'un patient atteint d'une maladie de Hirschsprung colique totale.** Sur coupes congelées (technique histoenzymologique acétylcholinestérase) : absence d'hyperplasie schwannienne évidente. Nécessité d'effectuer de multiples coupes pour prouver en histologie standard l'absence de cellule ganglionnaire (encadré).

**Figure 17: Aspect histologique normal et pathologique [3]**

Barshack et al. [25] ont montré l'aide que pouvait apporter la présence ou non de l'expression de la calrétinine dans la maladie de Hirschsprung. En effet, ces auteurs ont montré que celle-ci n'était pas exprimée en cas de maladie de Hirschsprung. L'intérêt de l'expression ou non de la calrétinine est que celle-ci est retrouvée dans la sous-muqueuse du côlon normal. Les biopsies faites dans le cadre d'une suspicion de Hirschsprung sont de plus en plus des biopsies superficielles faites par aspiration type Noblett (cf. infra) ; or celles-ci ont le désavantage d'être superficielles et d'être donc plus difficiles à interpréter ; la disparition d'une protéine normalement exprimée dans la sous-muqueuse comme la calrétinine est une aide importante au diagnostic lorsque celle-ci est associée à une hyperplasie des filets nerveux.

Seule la biopsie rectale permet d'affirmer la maladie de Hirschsprung. C'est l'association d'une absence de cellule ganglionnaire avec une hyperplasie des filets nerveux qui témoigne de la maladie. La sensibilité de cet examen est voisine de celle de la recto-manométrie mais requiert également un opérateur expérimenté.

## **IX-LES HYPOTHESES ETIOLOGIQUES:**

Plusieurs théories ont été avancées mais sans qu'aucune d'entre elle ne soit retenue comme étiologie à part entière, ceci laisse suggérer l'origine multifactorielle.

### **1-Les hypothèses vasculaires [30] :**

Les phénomènes ischémiques ont été évoqués devant les anomalies vasculaires présentes au niveau du segment aganglionnaire mais il semble que ces anomalies sont plutôt secondaires et non à l'origine de la maladie.

## **2–Les hypothèses virales [31]:**

Il semble y avoir une augmentation de l'incidence de l'infection à cytomégalovirus chez les patients atteints de la maladie de Hirschsprung, mais ce facteur viral semble avoir un rôle comme cofacteur d'une pathologie multifactorielle.

## **3–Les hypothèse de neuromédiateurs [30]:**

La concentration du VIP (vasoactif intestinal peptide) est diminuée de façon significative au niveau de la zone aganglionnaire.

## **4–L'hypothèse auto-immune [32–33]:**

L'augmentation, au niveau de la zone ganglionnaire, de l'expression des antigènes de classe II du complexe majeur de l'histocompatibilité associée à une augmentation des lymphocytes T et des cellules NK suggère un caractère auto-immun à certains cas de Hirschsprung.

## **5–Les hypothèses génétiques :**

L'étiologie génétique est aujourd'hui admise par tout, il existe plusieurs arguments en faveur de cette hypothèse :

- ✚ l'existence de forme familiale.
- ✚ L'augmentation de l'incidence dans certaines populations.
- ✚ Association à d'autres anomalies chromosomiques (trisomie 21).
- ✚ Le déséquilibre sex-ratio en faveur des garçons.

Plusieurs gènes ont été identifiés comme impliqués dans la MH, ainsi en trouve :

**a- Le proto-oncogène Ret (rearranged during transfection) [34-35-36--37]:**

C'est un gène autosomique dominant au niveau du chromosome 10. La mutation de ce gène a été étudiée chez une souris transgénique : la souris Ret-k. Chez l'homme la mutation du Ret a été retrouvée chez 10% à 15% des formes recto-sigmoïdiennes et 50% des formes longues.

**b- EDNR (endothelin receptor B) et EDN3 (endothelin 3) [38]:**

Ces deux gènes sont situés sur le chromosome 13. La liaison d'une protéine de surface Endothelin Receptor B (EDNRB) à son ligand endothelin 3 (EDN 3) joue un rôle dans la migration des neuroblastes. L'étude de ce gène a été effectuée chez une souris transgénique : la souris lethal spotted. Chez l'homme des mutations du gène de l'EDNRB ont été décrites dans certaines formes familiales et certains patients présentant un syndrome de Shah-Waardenburg.

**c- Sry related transcription factor (Sox 10) [40-41-42]:**

Située sur le chromosome 22. La mutation de ce gène a été étudiée chez une souris appelée : dominant mégacolon. Chez l'homme la mutation de ce gène a été étudiée chez des patients porteurs de syndrome de Shah-Waardenburg.

L'explication de l'action de ces mutations semble avoir lieu à différents niveaux :

- ✚ Arrêt de migration des neuroblastes.
- ✚ Absence de différenciation.
- ✚ Déficit des nombres de cellules.

En pratique clinique l'intérêt semble actuellement limité tant pour le dépistage anténatal que pour le diagnostic de la maladie.

## X-GENETIQUE :

Soixante-dix pour cent des maladies de Hirschsprung sont sporadiques, mais 30 % peuvent être associées à des malformations congénitales, à des anomalies génétiques ou à un syndrome (cf. supra) [43]. Les derniers travaux de l'équipe de Lyonnet en France et de Chakravarti aux États-Unis ont démontré l'implication de trois gènes dans la survenue de la maladie de Hirschsprung, faisant de celle-ci une maladie multifactorielle [14]. On appelle multifactorielle une maladie causée par des facteurs multiples à la fois génétiques et environnementaux. On peut retrouver des formes familiales de la maladie ; cependant, cette maladie ne suit pas des règles de transmission classique, l'implication de plusieurs gènes dans ce type de maladie était sous-entendue mais jamais démontrée : c'est ce qui a été récemment démontré dans la maladie de Hirschsprung.

Le rôle joué par RET dans le chromosome 10 avait déjà été démontré [44], mais l'implication de ce seul gène ne pouvait expliquer la survenue de 70 % de cas sporadiques et de la grande variabilité d'expression au sein de la même famille. Avec l'implication de deux autres gènes dans cette chaîne de transmission, l'explication de plusieurs modes d'expression de la maladie est possible. Trois voies de signalisation sont possibles :

- ✚ La voie RET ou gène majeur localisé en 10q11.2 et dont le ligand est le GDNF, sa liaison impliquant d'autres corécepteurs tel GRF alpha 1 [45] ;
- ✚ La voie de signalisation de l'endothéline du type B avec le récepteur EDNR et son ligand l'endothéline 3 [46-47] ;
- ✚ Les facteurs de transcription Sry relatcol transcription factor (SOX 10) [47-48].

L'étude de Bolk Gabriel et al. [14], qui a porté sur une cinquantaine de familles avec des maladies de Hirschsprung classiques non syndromiques en utilisant des marqueurs microsatellites couvrant plus de 90 % du génome humain, a découvert trois régions chromosomiques impliquées dans cette maladie, une région 10q11 au niveau de RET, une région

3p21, une région 19q12, démontrant l'implication de trois gènes situés sur les chromosomes 3, 10 et 19 dans la survenue de cette maladie. RET est bien défini comme le gène majeur de susceptibilité pour la maladie [49], mais l'absence de détection de mutation des régions codantes dans certaines familles suggérait l'existence de mutations dans des régions régulatrices. L'influence directe de ces deux autres gènes sur le gène RET fait d'eux des gènes modificateurs. Il a ainsi été démontré que les trois locus étaient nécessaires et suffisants, l'implication d'autres locus étant hautement improbable. L'absence de corrélations entre le génotype (nature ou localisation des mutations) et le phénotype (étendue de l'aganglionose), l'effet sexe-dépendant et l'expression variable des mutations de RET dans les formes familiales suggérait aussi l'existence de gènes modificateurs, c'est à- dire des gènes qui interagissent avec les allèles mutants de RET pour aboutir au phénotype malade. L'association chez certains patients de mutations sur l'un des ligands et sur le récepteur RET représente la preuve d'un mécanisme multi génique dans la maladie de Hirschsprung. La considération du caractère multi génique de la maladie de Hirschsprung devrait permettre de découvrir les gènes nécessaires au bon développement du système entérique à partir des crêtes neurales, de distinguer la contribution exacte de chacun de ces gènes et d'identifier des gènes dont des allèles variants pourraient jouer le rôle de modificateurs par rapport au locus majeur que représente RET.

*MATÉRIELS ET  
MÉTODES*

## **I- MATERIEL D'ETUDE :**

Cette étude a été menée de façon rétrospective dans le service de chirurgie pédiatrique du centre hospitalier universitaire Mohammed VI de Marrakech. Elle a inclus tous les patients ayant été opérés pour maladie de Hirschsprung de 2004 à 2010 soit une durée de 6 ans, tout âge confondu, toute forme anatomique comprise, et tous opérés selon la même technique transanale.

Nous proposons de faire une étude descriptive de 43 observations de patients atteints de maladie de Hirschsprung avec revue de la littérature, avec comme objectifs :

- ✚ L'analyse du profil épidémiologique de cette pathologie.
- ✚ La détermination des différents moyens diagnostiques mis à notre disposition ainsi que leur apport.
- ✚ Description des méthodes thérapeutiques utilisées.
- ✚ Evaluation du pronostic de la maladie.

## **II- METHODES D'ETUDES :**

Le recueil des patients a été réalisé à partir des archives du service. Alors que les données ont été saisies à partir des dossiers médicaux de chaque patient.

Les dossiers comprenaient au moins l'observation médicale, le compte-rendu opératoire, le dossier anesthésique, le dossier infirmier, les examens para cliniques et le compte-rendu anatomopathologique.

Les dossiers ont été étudiés selon la fiche d'exploitation suivante :



-Entérocolite

-Epreuve à la sonde : •Positive : 0-5cm                      5-10cm                      >10cm

•Négative :

•Non faite :

→ Découverte tardive :

-Constipation chronique

-Entérocolite

-Retard de croissance staturo-pondérale

-Déshydratation

-Dénutrition

-Toucher Rectal : •Ampoule rectale vide                      •Ampoule pleine                      •Non fait

→ Bilan malformatif :

-Négatif

-Malformation congénitale associée                      •Type :

-Un cadre syndromique                      •Type :

### Examens complémentaires réalisés :

1/Radio simple incidence : •incidence profil                      •incidence face

-distension colique

-disparité de calibre

-pneumopéritoine

-Niveaux hydro-aériques

2/Lavement opaque :

-disparité de calibre

-Longueur du segment aganglionnaire présumée au LB :

- Recto-sigmoïdienne
- Colique gauche
- Transverse
- Pancolique
- Forme étendue au grêle
- Forme totale
- Forme rectale

3/ Manométrie :

-Réflexe recto anal inhibiteur :            négatif            positif

4/ Etude histologique :

-Biopsie trans-anale superficielle            -Biopsie chirurgicale sous anesthésie

-Prélèvement contient :

Muqueuse            Sous-muqueuse            Musculaire muqueuse            Musculeuse

-Absence de cellules ganglionnaires de la sous muqueux et musculuse (colorations standards)

-Hyperplasie schwannienne (colorations spécifiques)

**Prise en charge thérapeutique :**

1/ Immédiate :

-Nursing : Lavements au sérum physiologique            Montée de sonde rectale

-Durée du nursing avant la chirurgie : <1 mois            1-3mois            >3mois

-Réalimentation: <48h de nursing            >48h de nursing            non possible

-Efficacité du nursing : amélioration clinique

-Sortie avec nursing seulement en attente du traitement définitif



- Transverse
- Forme étendue au grêle
- forme totale
- rectale

-Technique utilisée :

**d- Etude anatomopathologique de la pièce de résection :**

-Résultat confirmant le diagnostic

-Zone d'exérèse : zone saine :                      zone intermédiaire :                      zone aganglionnaire :

**Evolution :**

**1/- Evolution post opératoire :**

-Sonde urinaire : >48h                      <48h

-Sonde gastrique

-ATB :              Type :                      Durée :

-Alimentation entérale

                                 Délai : J0                      J5

**1/- Evolution post opératoire :**

-Reprise du transit : délai :                      aspect des selles :                      nombre de selles/j:

-Recours à des mesures hygiéno-diététiques: lavements

                                 laxatifs

                                 autres :

-La durée du séjour hospitalier:

2/Complications immédiates :

- Entérocolite
- Sténose précoce
- Prolapsus muqueux
- Abscess local
- Mortalité post-opératoire
- Autres :

3/Complications à distance :

- Constipation
- Incontinence fécale
- Fausse diarrhée
- Rétention de fécalome
- Incontinence urinaire
- Autres :

4/Dilatation :

- Délai avec la cure chirurgicale :
- Durée:
- Fréquence :

5/Reprise chirurgicale :

- Délai :
- Indication :
- Geste :

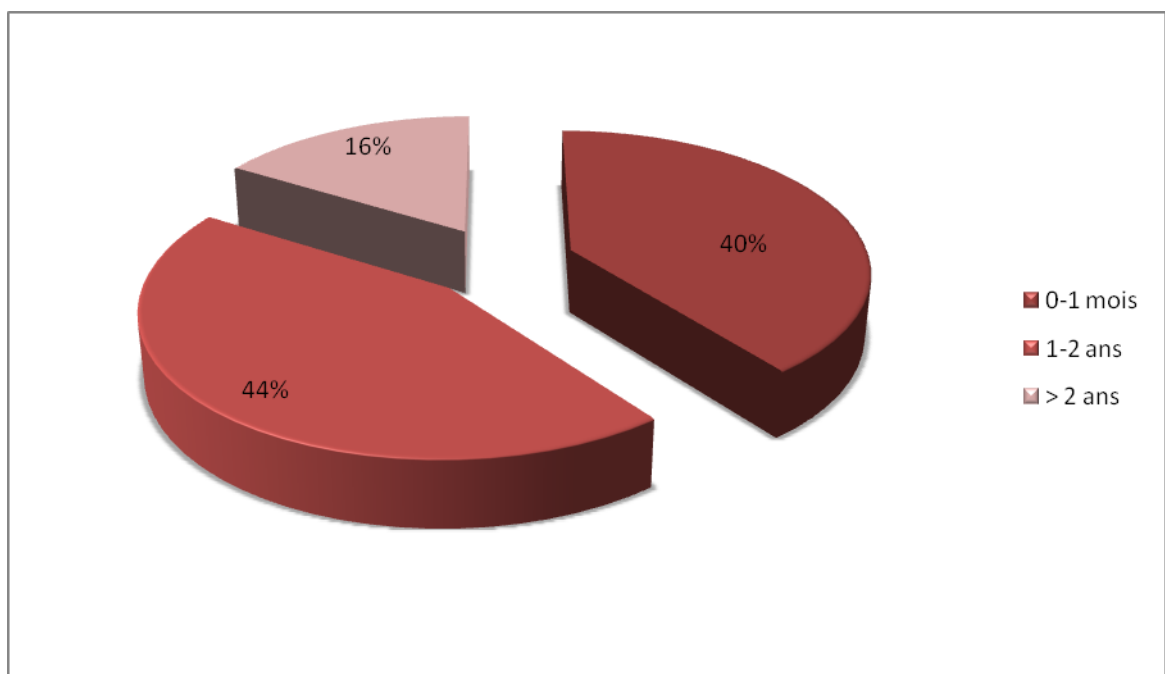
*RESULTATS ET  
ANALYSE*

## I-EPIDEMIOLOGIE:

### 1-Age :

Dans notre série, l'âge au moment du diagnostic varie entre 2 jours et 16 ans, avec une moyenne de 18 mois.

- ✚ 17 cas (40 %) diagnostiqués entre 0 et 1 mois.
- ✚ 19 cas (44 %) diagnostiqués entre 1 mois et 2 ans.
- ✚ 7 cas (16 %) diagnostiqués après l'âge de 2ans.

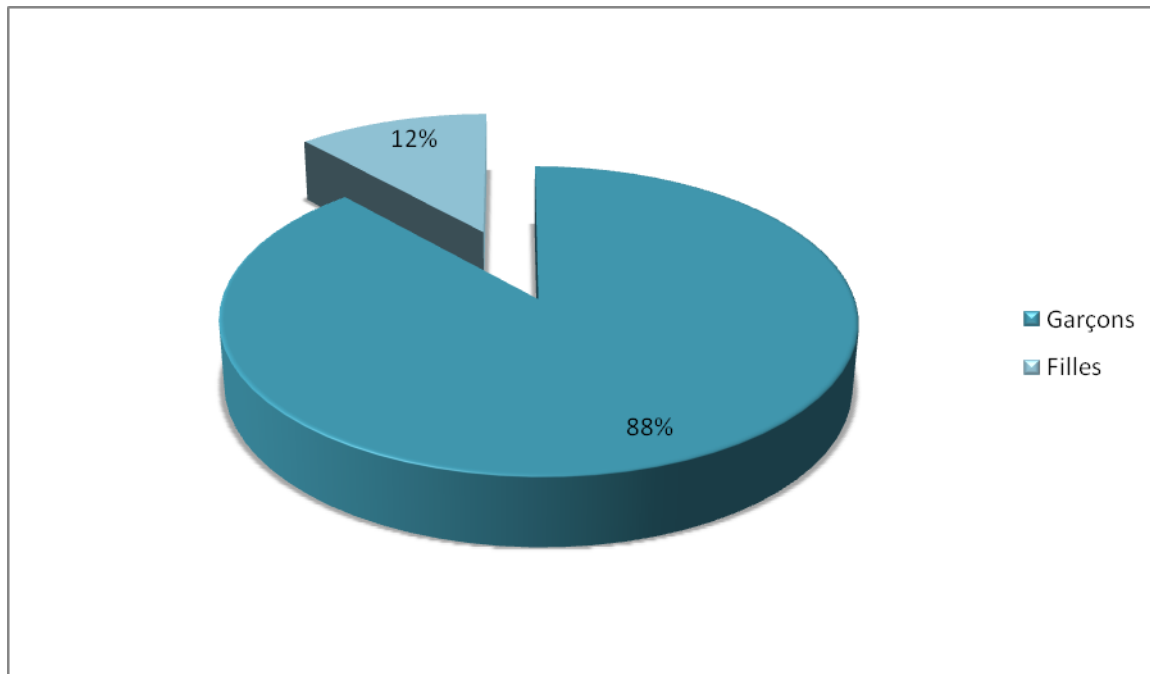


**Figure 18: Répartition des malades en fonction de l'âge**

L'étude de la répartition du diagnostic de la maladie de Hirschsprung par tranche d'âge montre qu'il existe un pic de fréquence au niveau de la tranche d'âge entre 1 mois et 2ans. Les patients âgés de moins de 1 mois représentent la deuxième tranche d'âge par ordre d'importance.

## 2-Sexe :

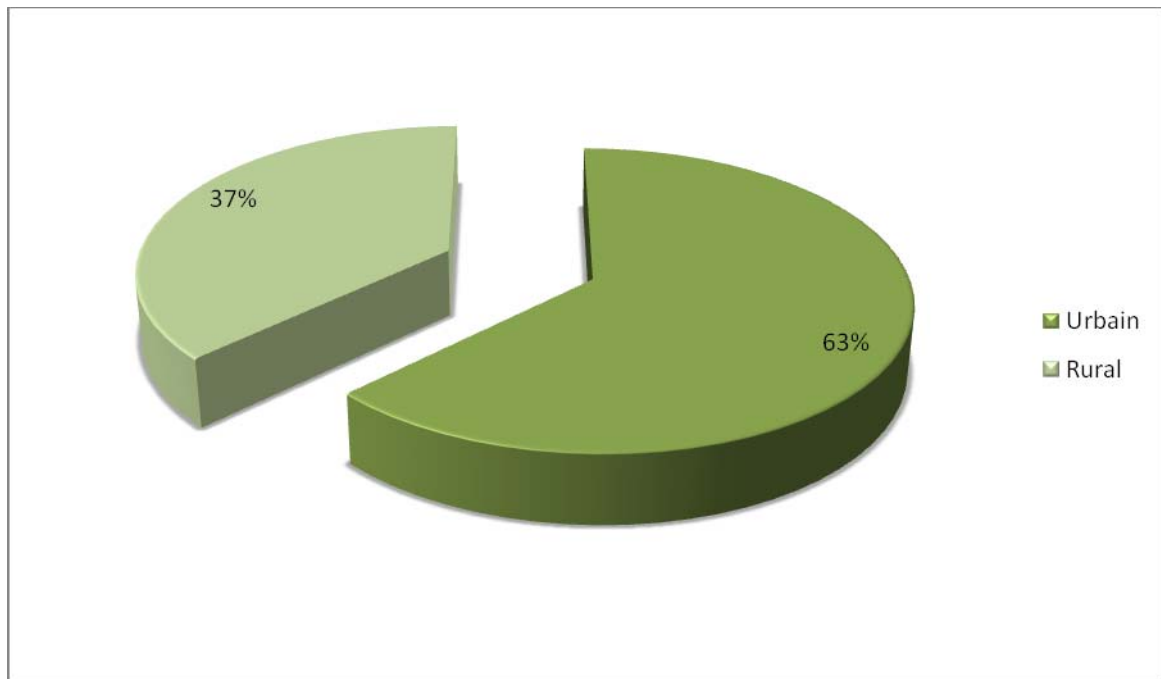
Sur 43 patients, on trouve 38 garçons et 5 filles ce qui signifie une nette prédominance masculine. Avec un sex-ratio de 8/1.



**Figure 19: Répartition des malades selon le sexe**

## 3-Origine géographique :

L'origine géographique était urbaine chez 22 patients (63%), rurale chez 13 (37%) et non précisée chez 8.



**Figure 20: Répartition des malades selon l'origine géographique**

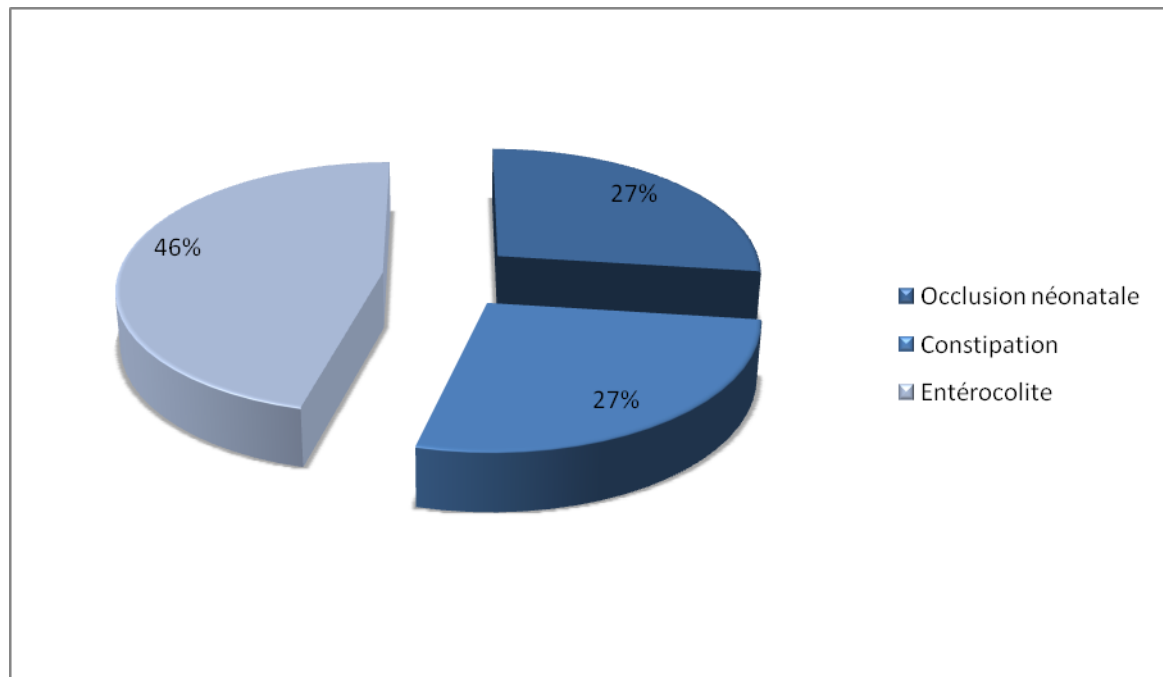
#### **4-Antécédents et pathologies associées :**

Dans notre série, la notion de consanguinité a été retrouvée chez 4 patients (9 %). Alors que 6 de nos patients (14 %) avaient une pathologie associée :

- ✚ Un cas de fistule recto-vaginale.
- ✚ Deux cas de syndrome poly malformatif.
- ✚ Un cas de trisomie 21 avec malformation cardiaque à type de communication inter-auriculaire.
- ✚ Un cas de syndrome de shah-waardenburg.
- ✚ Un cas d'hypothyroïdie congénitale.

## II-LES ASPECTS CLINIQUES:

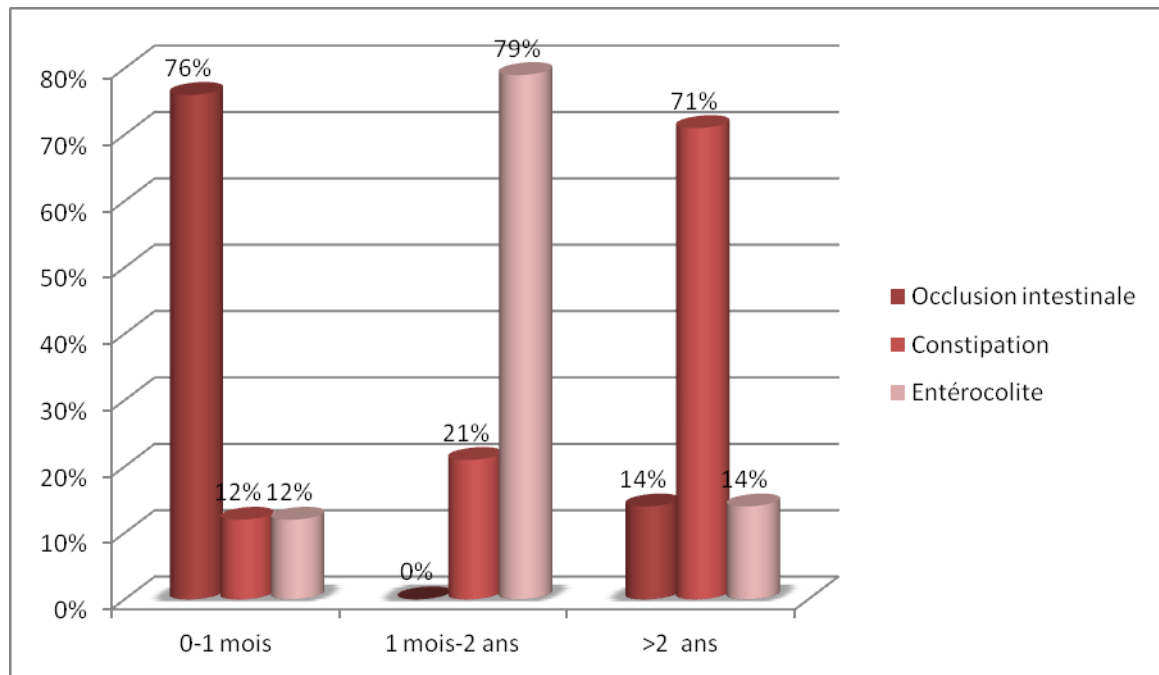
### 1-Circonstances de découverte :



**Figure 21: Circonstances de découverte tout âge confondu**

Le maître symptôme de révélation de la maladie de Hirschsprung est l'entérocolite retrouvée dans 46% des cas. Surtout, enregistrée au cours de la deuxième tranche d'âge avec 15 nourrissons concernés (79%). Alors que cette complication, était absente chez les enfants âgés au delà de 2 ans.

Les autres tableaux révélateurs de la maladie sont au même titre d'égalité, l'occlusion néonatale (ONN) et la constipation avec un pourcentage de 27% chacun. Toutefois, l'occlusion néonatale comme son nom l'indique, était exclusivement retrouvée en période néonatale chez 76% des cas, alors que, la constipation chronique était plus fréquente chez les enfants âgés de plus de 2 ans, avec un pourcentage de 71% (Figure 21, 22).



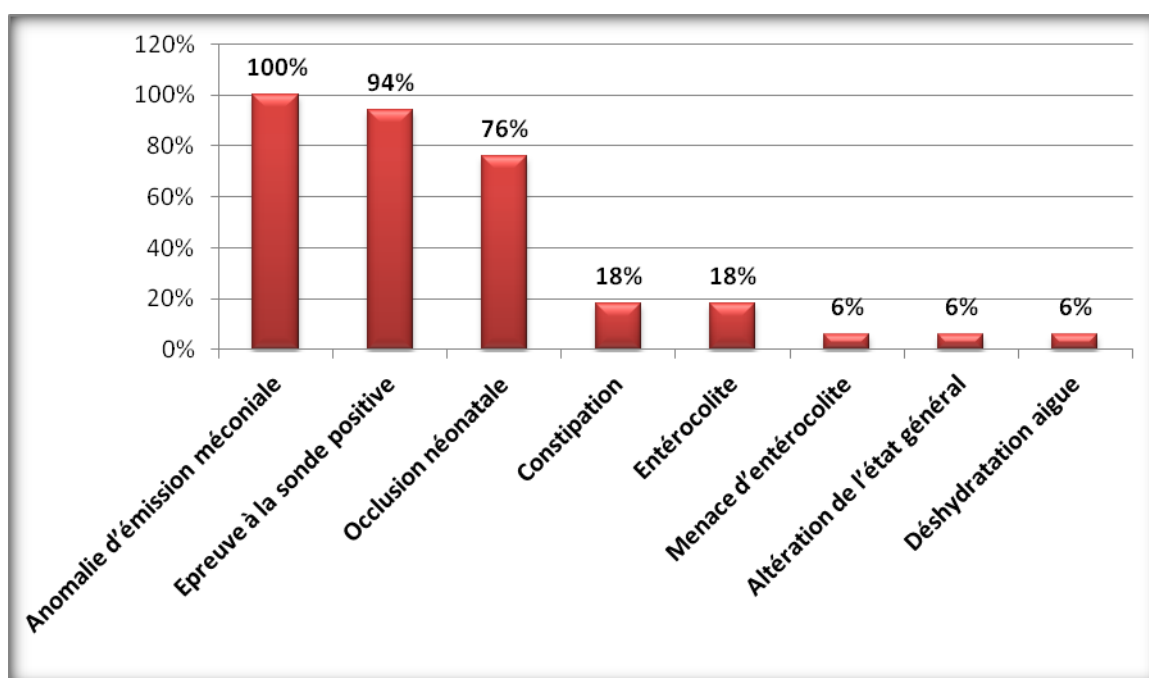
**Figure 22: circonstances de découverte selon la différentes tranches d'âge**

Dans notre série, le mode de révélation le plus fréquent du MCC au cours de la période néonatale est l'ONN (76%). Tandis que la maladie, a été souvent découverte chez les patients âgés entre 1 mois et 2ans, lors de complication (79%). Notamment, une entérocolite qui est la seule complication enregistrée dans notre série. Enfin, chez les enfants au-delà de 2 ans, le motif de consultation le plus retrouvé est la constipation chronique (71%) (Figure 22).

## **2-La symptomatologie clinique :**

La symptomatologie clinique de la MH au cours de notre étude sera représentée selon les différentes tranches d'âge:

**2.1–Chez le nouveau-né (17 cas) :**



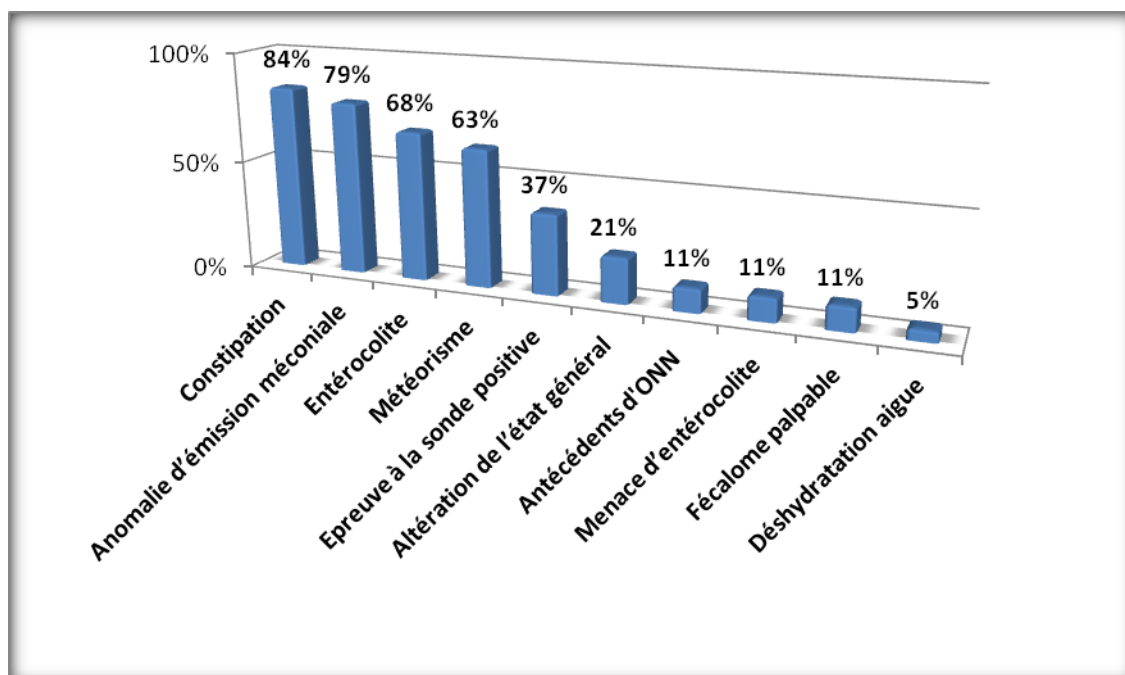
**Figure 23: Manifestations cliniques des patients de la première tranche d'âge**

Dans notre série, tous les nouveau-nés se sont présentés avec une anomalie de l'émission méconiale à type de retard d'émission méconiale (REM) ou une absence d'émission méconiale (AEM) et l'épreuve à la sonde était positive chez 16 d'entre eux (94%).

13 de nos patients, ont développé une occlusion néonatale à ventre distendu au cours des premiers jours de leurs vie, avec la triade classique de l'occlusion basse faite de distension abdominale (100%), des vomissements bilieux (62%) et d'absence d'émission méconiale (85%). Ainsi, le symptôme le plus fréquent dans cette tranche d'âge est l'occlusion néonatale. Ce tableau s'est compliqué chez 2 nouveau-nés par une entérococolite (15%).

Par ailleurs, la principale complication retrouvée dans cette tranche d'âge est l'entérococolite chez 3 malades (18%) ou la simple menace d'entérococolite chez un seul malade (6%). Ainsi, les formes compliquées représentent (24%). Cependant, la situation d'un seul patient était considéré comme sévère avec altération de l'état général et déshydratation aigue (tableau B).

**2.2-Chez le nourrisson (19 cas) :**



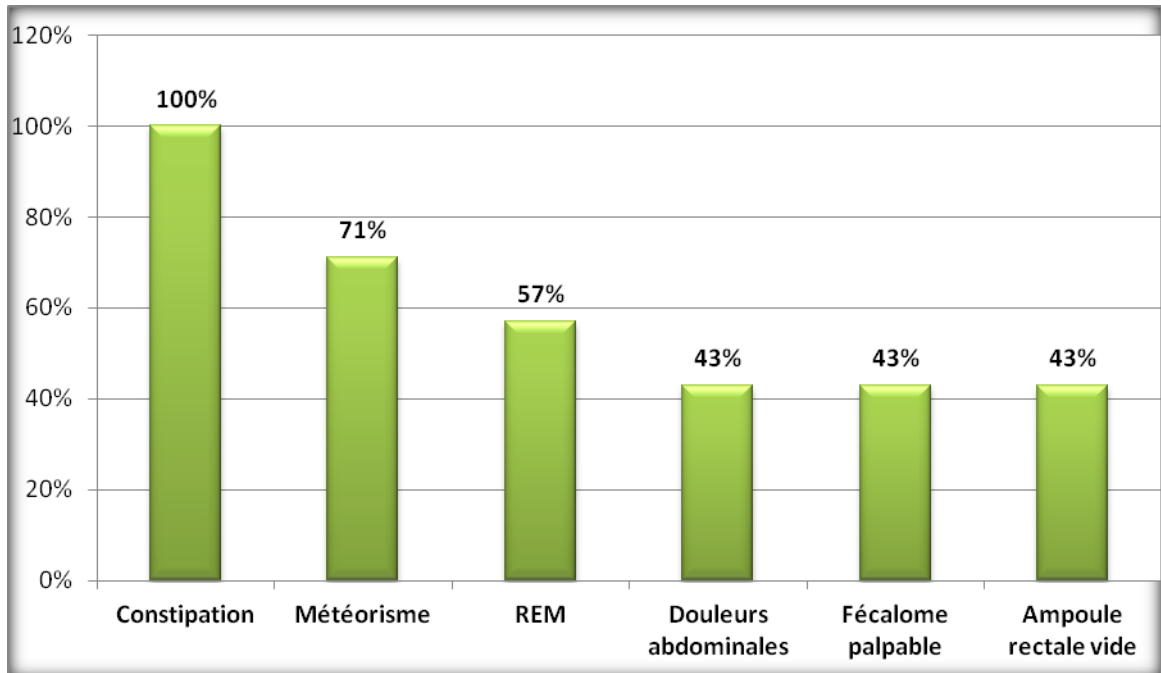
**Figure 24: Manifestations cliniques des patients de la deuxième tranche d'âge**

Chez 15 patients, la notion de retard d'émission méconiale a été retrouvée à l'interrogatoire (79%). L'épreuve à la sonde est revenue positive chez seulement 7malades (37%).

La constipation a constitué un symptôme fréquemment retrouvé, chez 16 patients (84%), pas seulement comme mode de révélation (21%), mais également comme symptôme fréquemment retrouvé à l'interrogatoire (63%).

Cependant, malgré la présence de plusieurs symptômes en faveur de la maladie de Hirschsprung comme le REM et surtout la constipation chronique rebelle au traitement médical (59%). 13 nourrissons n'ont été vu en consultation qu'au stade de complications (79%) à type d'entérococolite (68%) ou de menace d'entérococolite (11%), dont 4 patients étaient vu dans un état critique avec altération de leur état général.

**2.3–Chez l'enfant (7 cas) :**



**Figure 25:Manifestations cliniques des patients au-delà de 2ans**

Le tableau clinique est dominé par une constipation chronique (100%) avec météorisme (71%) et douleurs abdominales chroniques (43%) et à l'examen clinique, la présence d'une ampoule rectale vide au toucher rectale (43%) ainsi que de fécàlome palpable (43%).

La notion de REM est retrouvée à l'interrogatoire dans (57%) des cas.

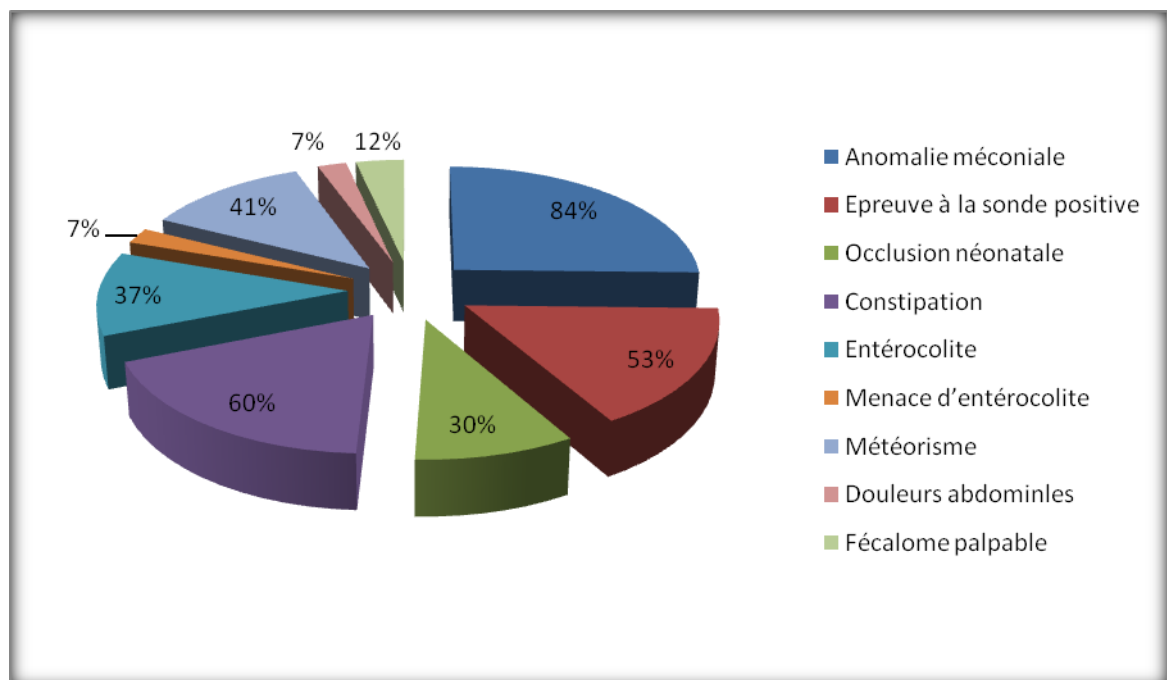
**2.4– Symptomatologie clinique dans notre série tout âge confondu :**

Quelque soit la tranche d'âge étudiée, la notion d'anomalie de l'émission méconiale était presque toujours retrouvée (84%) à l'interrogatoire avec les parents.

L'anamnèse a permis également de noter chez 60% de nos patients, une constipation chronique.

Les autres symptômes de la maladie étaient par ordre de fréquences :

- ✚ L'épreuve à la sonde qui était positive dans 53% des cas, surtout pratiquée au cours de la période néonatale devant un tableau de REM ou carrément d'occlusion néonatale.
- ✚ Le météorisme abdominal, retrouvé chez 41% des patients.
- ✚ Le tableau d'entéocolite, avec un taux de 37%, avec l'association d'une distension abdominale, un abdomen douloureux et luisant, des selles fétides parfois des vomissements et surtout la fièvre.
- ✚ L'occlusion néonatale chez 13 nouveau-nés.
- ✚ Alors que la douleur abdominale et les fécalomes palpables étaient surtout l'apanage des formes de découverte tardive.



**Figure 26: Symptomatologie clinique tout âge confondu**

### **III–LES ASPECTS PARA–CLINIQUES:**

#### **1– L'abdomen sans préparation (ASP) :**

Réalisé systématiquement chez tous nos malades, avec deux incidences, l'incidence de face debout et celle de profil. Cet examen nous a montré :

- ✚ L'image d'aérocolie diffuse : 22 patients.
- ✚ Les niveaux hydro–aériques : 20 patients.
- ✚ La disparité de calibre : 10 patients.
- ✚ La vacuité pelvienne : 2 patients.
- ✚ La stase stercorale : 2 patients.
- ✚ Aucun cas de pneumopéritoine n'a été enregistré.

#### **2–Le lavement opaque :**

Pratiqué chez 42 de nos patients (98%), le lavement aux hydrosolubles était l'examen clé dans notre démarche diagnostic, il a permis à la fois de :

- ✚ Suspecter fortement le diagnostic : le lavement a montré la disparité de calibre chez 37 cas (88%)
- ✚ Déterminer la forme anatomique.

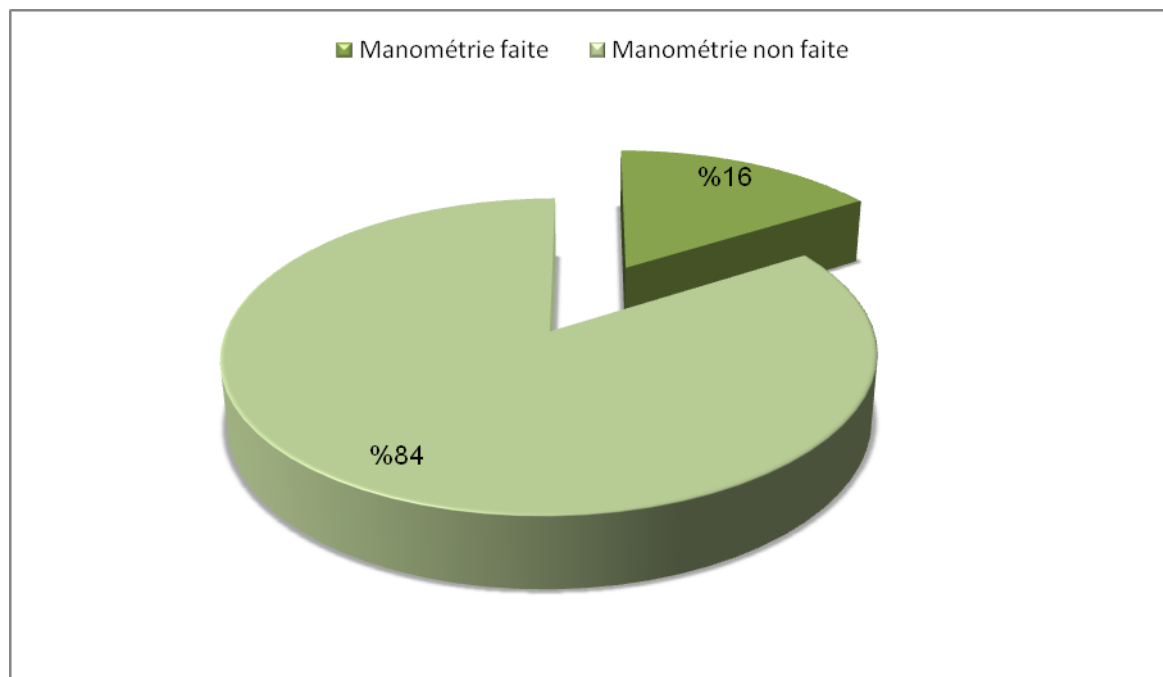
**Tableau 1: les formes anatomiques dans notre série**

Forme anatomique	Nombre de cas	Pourcentage
Recto-sigmoïdienne	28 cas	67%
Ultra-courte	5 cas	12%
Colique	8 cas	19%
Longue	1 cas	2%

On a constaté également, que la disparité de calibre est le plus souvent non visualisée lors des formes ultra-courtes (80%) et des formes longues (20%).

### **3-La recto-manométrie :**

A été réalisée chez 7 de nos patients (16%) chez qui le réflexe recto-anale a été négatif (100%).



**Figure 27: Pourcentage de réalisation de la manométrie**

#### **4-Etude histologique:**

Pratiquées chez tous nos patients opérés (41 cas). Il s'agissait :

- ✚ Soit d'une biopsie lors de la confection de la colostomie dans 4 cas (10%).
- ✚ Soit d'une biopsie extemporanée lors du geste radical chez 21 patients (51%).
- ✚ Ou enfin lors de l'étude histologique de la pièce d'exérèse chez 41 cas (100%).

Un seul malade a eu une biopsie rectale chirurgicale à Agadir avant de nous être transféré, et la biopsie rectale avait montré une aganglionnie pariétale rectale en faveur de maladie de Hirschsprung.

L'étude anatomopathologique a été réalisée chez tous les patients bénéficiant de la cure définitive (41 cas) sur les pièces d'exérèse lors de l'abaissement colique. Et elle a confirmé le diagnostic de maladie de Hirschsprung dans tous les cas, avec une zone d'exérèse toujours passant en zone saine.

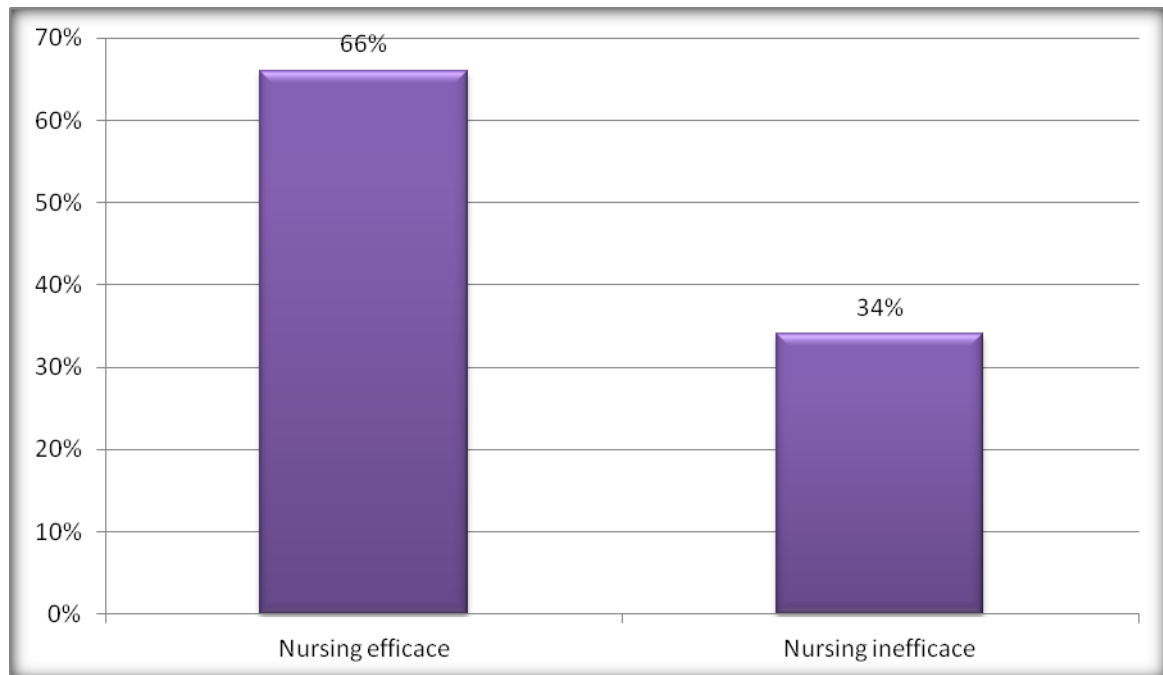
### **VII-LES ASPECTS THERAPEUTIQUES :**

#### **1-Traitement palliatif :**

##### **1.1-Le nursing :**

Le nursing est tenté chez 32 de nos patients (74%) en attente de la cure radicale :

- ✚ Il était efficace chez 21 cas (66%), avec une durée moyenne de 27 jours.
- ✚ Alors qu'il était inefficace chez 11 cas (34%).



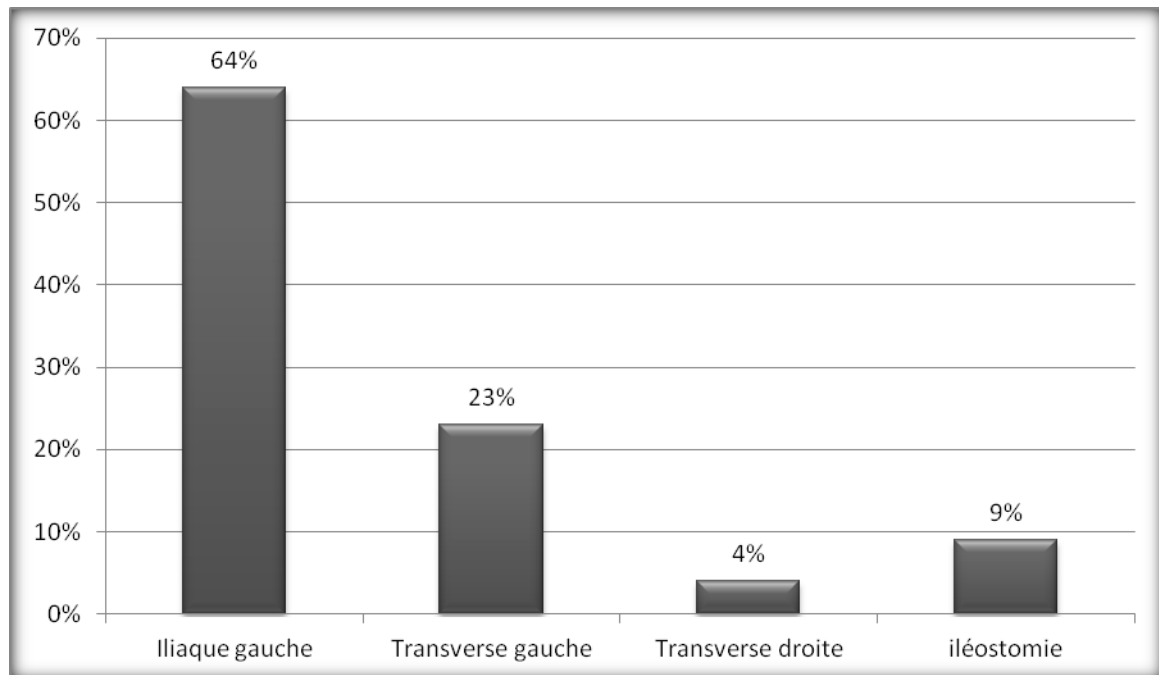
**Figure 28: efficacité du nursing**

### **1.2-Colostomie :**

La dérivation intestinale a été réalisée chez 22 cas de nos patients (51%), l'âge de ces derniers varie entre 2 jours et 10 ans, avec un âge moyen de 3 mois et 22 jours.

Cette colostomie nous a permis de passer le cap critique de la maladie (l'occlusion), elle nous a permis également d'éviter les complications les plus redoutables de la maladie, à savoir : l'entérocolite et la perforation. La colostomie nous a permis enfin d'aborder le malade dans les meilleures conditions de la cure radicale.

Le siège de la colostomie était iliaque gauche chez 14 patients (64%), transverse gauche chez 5 patients (23%), transverse droit pour un seul malade (4%) et un nouveau-né avait bénéficié d'une iléostomie pour une forme longue de la maladie. Alors qu'un enfant nous a été transféré d'Agadir pour cure radicale avec une colostomie gauche demeurant non fonctionnelle selon le chirurgien traitant qui avait réalisé après une iléostomie.



**Figure 29: Les différents sièges de la colostomie**

**a- Indication :**

L'indication de la colostomie a été posé soit pour :

- ✚ Echec du nursing : pour 10 cas (48%).
- ✚ Complication : pour 9 cas (43%).
- ✚ Forme longue : Seulement pour 1 cas (5%).

**b- Complications post-colostomie :**

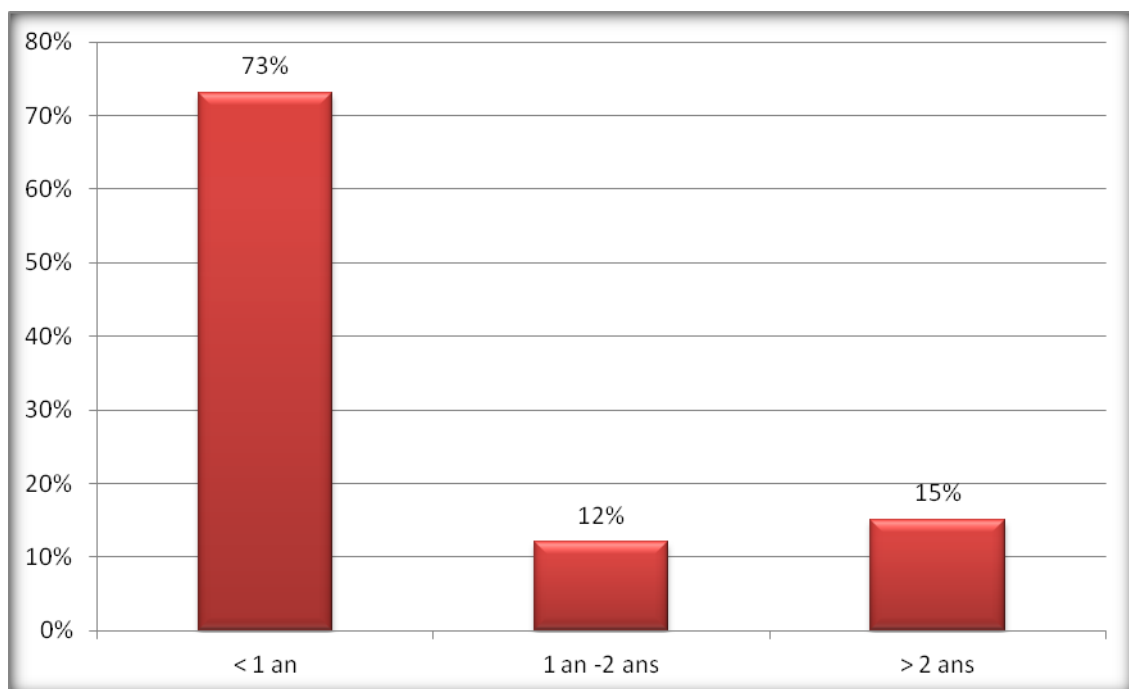
Dans notre série, 4 de nos patients colostomisés (19%) ont présentés des complications post-colostomies :

- ✚ Un cas de prolapsus.
- ✚ Un patient s'est compliqué de lâchage de suture.
- ✚ Un nouveau-né a présenté une hémorragie en rapport avec une maladie hémorragique néonatale à J9 postopératoire.
- ✚ Un décès post colostomie en rapport avec une forme longue chez un nouveau-né polymalformé.

## 2-Traitement radical :

41 patients (95%) ont été opérés dans notre formation, selon la technique d'abaissement transanal endorectal.

### 2.1-L'âge au moment de l'intervention :



**Figure 30: Répartition des malades selon l'âge au moment de l'intervention**

L'âge au moment de l'intervention varie entre 20 jours et 16 ans, avec un âge moyen de 19 mois. Dont :

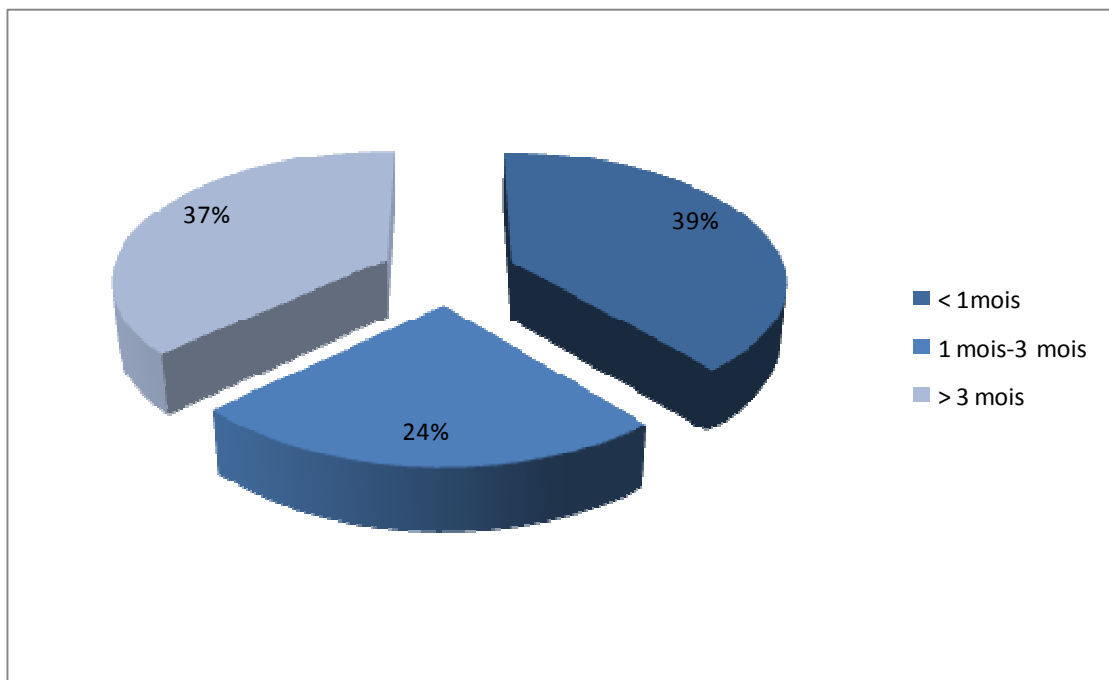
- ✚ 30 cas (73%) avant l'âge de 1 an.
- ✚ 5 patients (12%) entre 1 an et 2 ans.
- ✚ 6 cas (15%) après l'âge de 2 ans.

La majorité des enfants étaient opérés précocement, avant la première année, dont 3 patients sont opérés en période néonatale.

**2.2-Délai entre le diagnostic et le traitement radical :**

Ce délai varie entre 7 jours et 15 mois, avec un délai moyen de 6 mois:

- ✚ < 1 mois : chez 16 patients (39%).
- ✚ 1 mois-3 mois : Chez 10 patients (24%).
- ✚ > 3 mois : pour 15 patients (37%).



**Figure 31: Délai entre le diagnostic et le traitement radical**

On note que plus de la moitié de nos patients ont bénéficié d'une cure définitive en moins de 3 mois après le diagnostic de la maladie.

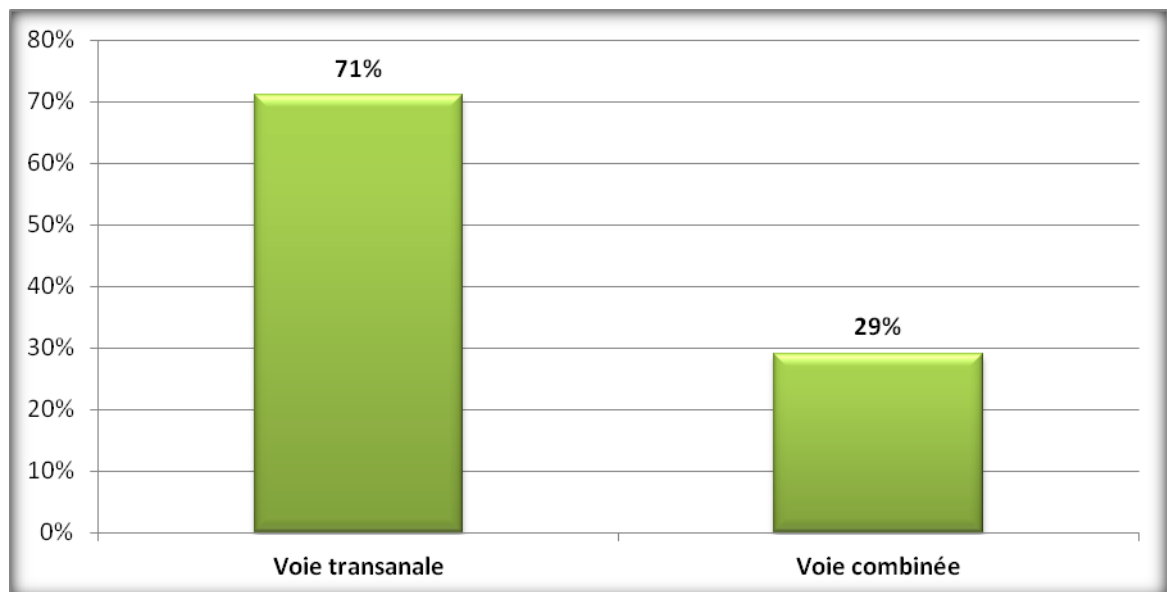
**2.3- Préparation préopératoire :**

La plupart de nos patients ont bénéficié d'une préparation préopératoire à la fois locale et générale :

- ✚ Une préparation générale par la correction des troubles hydro électrolytiques et de l'anémie, si elle existe.
- ✚ Une préparation locale à l'aide de lavements évacuateurs et un régime sans résidus.

La durée de cette préparation préopératoire varie entre 4 jours et 7 semaines, avec une durée moyenne de 24 jours.

#### **2.4-Technique opératoire :**



**Figure 32: Le type de voie d'abord**

41 patients de notre série ont été opérés (95%). La voie d'abord était :

- ✚ Transanale pure chez 29 cas (71%).
- ✚ Combinée chez 12 cas (29%). Dont deux malades ont été opérés par voie combinée en utilisant l'artifice de Deloyers (17%).

La dissection sous-muqueuse a permis la libération d'une cuff musculaire d'une longueur variant entre 2 et 4 cm avec la réalisation dans tous les cas d'une section postérieur.

La longueur de segment de résection recto-colique varie entre 8 et 50 cm avec une longueur moyenne de 20 cm.

L'examen extemporané est pratiqué chez 21 patients opérés (51%) afin de s'assurer que la zone de résection passera en zone saine. En général, il a été réalisé chez les patients non colostomisés.

### **2.5–Les suites opératoires :**

Le séjour hospitalier postopératoire varie entre 3 jours et 41 jours avec une moyenne de 9 jours.

La reprise du transit était obtenue au bout de 12 à 48 heures postopératoires :

- ✚ A 12 heures : chez 11 patients (27%).
- ✚ Entre 12 et 24 : chez 17 patients (41%).
- ✚ Entre 24 et 48 : chez 12 cas (29%).
- ✚ Un seul patient n'a repris son transit qu'après 5 jours.

La reprise de l'alimentation était permise encore plus tôt entre le réveil et 24 heures postopératoires chez la plupart de nos patients :

- ✚ Au réveil: chez 38 de nos malades opérés (93%).
- ✚ Entre 12 et 24 heures : seulement chez un seul patient (2%).
- ✚ Au-delà de 24 heures : Chez 2 de nos malades (5%): Un patient n'a repris l'alimentation qu'au 3ème jours à cause d'un séjour en réanimation de 2 jours pour choc septique. Alors qu'un malade n'a repris l'alimentation qu'au 5ème jours.

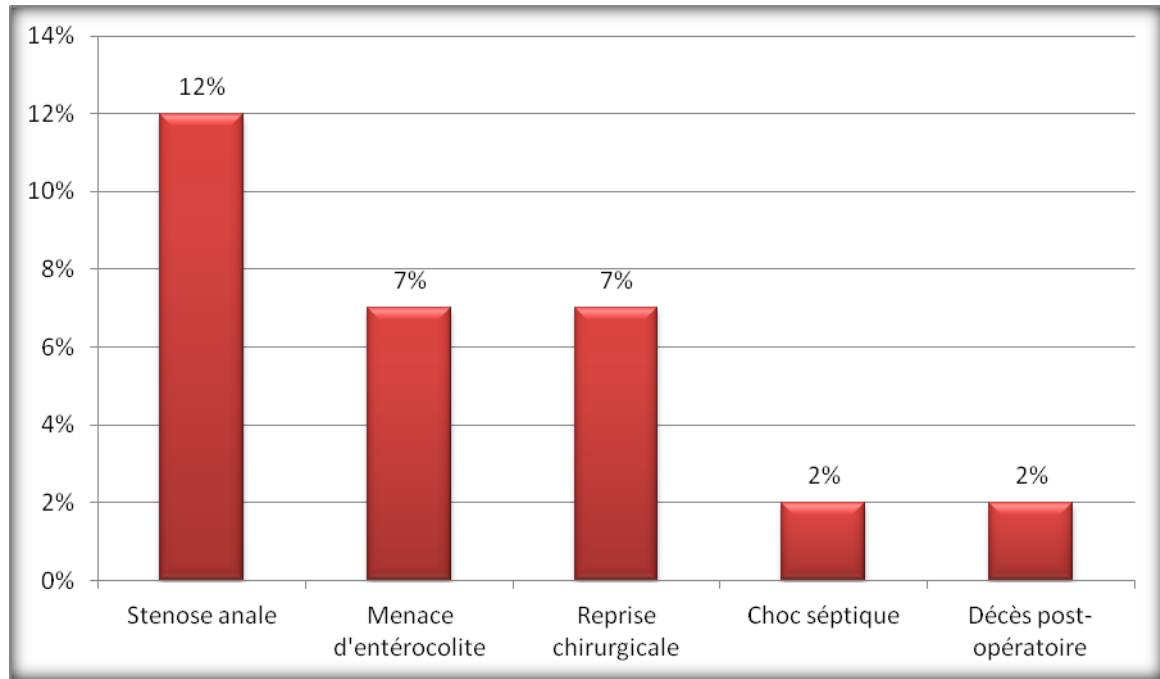
Les dilatations anales étaient démarrées chez tous les patients opérés dans un délai de 21 jours postopératoire, avec un nombre moyen de 8 séances pendant minimum 2 mois.

### 3–Evolution, complication et mortalité :

#### 3.1– A court terme :

13 de nos patients opérés (30%) ont développé une complication à court terme :

- ✚ Choc septique : Chez un patient
- ✚ Sténose anale : chez 5 patients (12%), dont 4 étaient traitées précocement par dilatation. Alors que la cinquième était située à 3 cm de la marge anale et avait nécessité une reprise chirurgicale pour abaissement par voie abdominale.
- ✚ Menace d'entérocolite : chez 3 malades (7%) une survenant au 14ème jours postopératoires, la deuxième au 20ème jours postopératoire, et l'autre au 4ème mois postopératoire. Les trois patients ont été pris en charge précocement par une courte hospitalisation et une tri-antibiothérapie.
- ✚ 1 Décès postopératoire (2%) par Œdème pulmonaire aiguë.
- ✚ 3 patients ont été repris chirurgicalement (7%):
  - Un malade a été repris pour un abaissement par voie abdominale, après 7mois de l'intervention radicale devant une sténose rectale située à 3 cm de la marge anale.
  - Une fille a été reprise après 2mois pour mise à plat d'une fistule recto-vaginale congénitale. Qui a été repérméabilisée après un mois ce qui a imposé la confection d'une colostomie transverse droite, et une deuxième intervention.
  - Et enfin, un troisième malade est repris à un mois postopératoire, devant la persistance d'une constipation sévère nécessitant la poursuite du nursing. L'intervention a consisté en un abaissement jusqu'au transverse gauche par voie combinée et anastomose colo-anale après examen extemporané.



**Figure 33; les complications postopératoire**

**3.2- A long terme :**

L'évolution à long terme a été favorable chez la plupart de nos patients avec un recul moyen de 3 ans. 25 patients de notre série sont actuellement, en âge de propreté (58%) avec une continence acceptable chez tous ces malades.

*DISCUSSION*

## I-EPIDEMIOLOGIE :

La fréquence de la maladie est habituellement estimée à 1 pour 5000 naissances [2].

Nous avons effectué une comparaison de nos données épidémiologique avec des séries faites au Maroc :

- ✚ CHU de Casa : étude faite au service de la clinique chirurgicale infantile et orthopédique de l'hôpital d'enfants de Casablanca en 1993 à propos de 186 cas colligés en 15 ans [50].
  - ✚ CHU Rabat : étude faite au service des urgences chirurgicales pédiatriques de l'hôpital d'enfant de Rabat en 1998 à propos de 53cas colligés en 8 ans [51].
  - ✚ CHU Rabat : étude faite au service de chirurgie pédiatrique « A » de l'hôpital d'enfants de Rabat en 2005 à propos de 34 cas colligés en 6 ans [52].
  - ✚ l'hôpital Al Farabi Oujda : étude faite en 2000 à propos de 17 cas colligés en 8 ans [53].
- La comparaison a été aussi faite avec différentes séries internationales.

### 1-Age au moment du diagnostic :

Actuellement, la plupart des cas de maladie de Hirschsprung sont diagnostiqués dans les premiers mois de vie, mais parfois, le diagnostic se fait ultérieurement.

**Tableau 2: comparaison de l'âge au moment du diagnostic entre les séries nationales**

Série Age	Notre série	CHU Casa [50]	CHU Rabat [51]	CHU Rabat [52]	Al Farabi [53]
0-1 mois	40%	38%	62%	5,8%	17,6%
1 mois-2ans	44%	38%	39%	44,2%	58,8%
> 2ans	16%	24%	11%	50%	23,5%

On a réalisé d'autres comparaisons avec des séries internationales :

- ✚ Soave rapporte une série de 178 cas [54].
- ✚ Randall et al : sur une série de 82cas [55].
- ✚ Frederick et al : sur une série de 269 cas [56].
- ✚ Ikeda and Goto : dans une étude japonaise multicentrique incluant 1628 cas [57].
- ✚ Hadidi : sur une série égyptienne de 68 cas [58].
- ✚ Moog et al : sur une série de 13 patients [59].

**Tableau 3 : comparaison de l'âge au moment du diagnostic à l'échelle international**

Age lors du diagnostic	Soave [54]	Randall [55]	Frederick [56]	Ikeda [57]	Hadidi [58]	Moog [59]	Notre série
0- un mois	24%	27%	24%	48,7%	37%	77%	40%
1-2 ans	42%	16%	35%	42,3%	-	8%	44%
> 2ans	-	57%	41%	9%	-	15%	16%

Natalie et al. [60] en 1999, avaient publié une série de 107 malades atteints de MH, le diagnostic a été posé dans 47% des cas au cours des premiers 72 heures, avec un âge moyen au moment du diagnostic de 9 jours. Alors que, pour Berrebi et al. [61] en 2007 en France, sur une série de 47 patients, l'âge moyen au moment du diagnostic était de 7 jours.

La tendance actuelle est à diagnostiquer le maximum de malades à la naissance et à les traiter le plus tôt possible en un temps. Cependant, on note dans notre série ainsi que dans les autres séries nationales un retard du diagnostic au-delà du premier mois de vie.

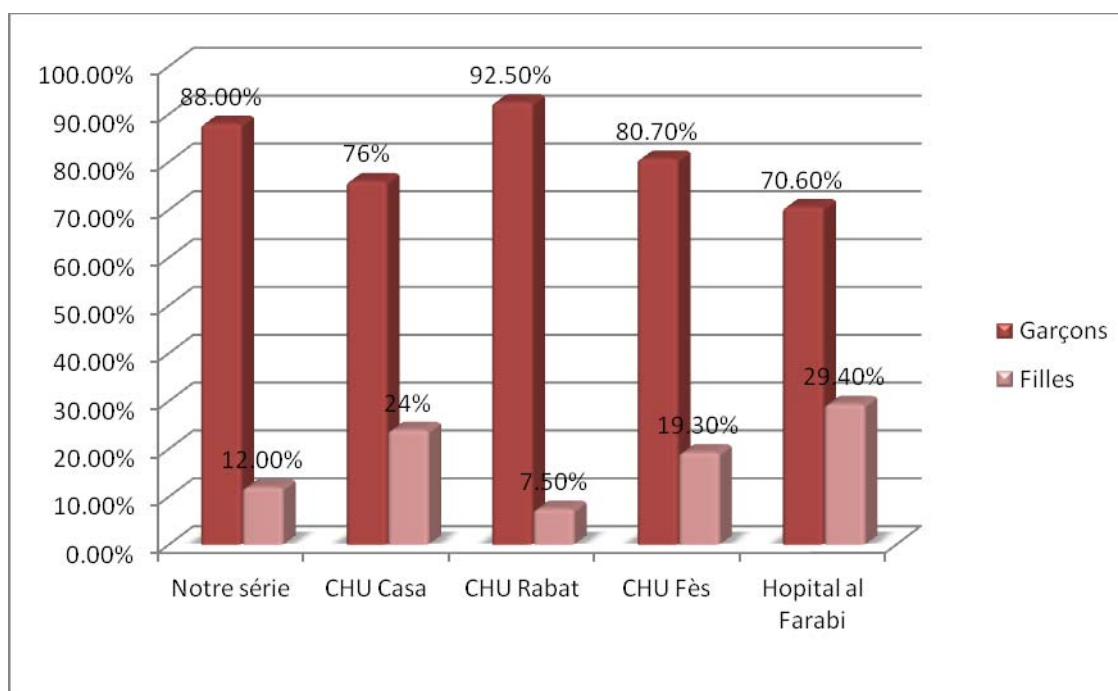
## 2-Sexe :

La prédominance masculine est constamment retrouvée dans toutes les séries. Les garçons sont 3 à 4 fois plus atteints que les filles [3-14].

Dans notre série, la prédominance masculine a été retrouvée également avec un taux de 88% de garçons, allant dans le même sens que celui de la littérature.

Le ratio homme—femme est de quatre pour un dans les formes recto sigmoïdiennes et entre deux pour un et un pour un dans les formes étendues. Ainsi, le sex-ratio s'équilibre au fur et à mesure que la longueur de l'aganglionnie augmente [3-14-63].

Kleinhaus et al. [62], sur une série de 1196 patients aux États-Unis entre 1975 et 1976, a rapporté également une prédominance masculine avec un sex-ratio de 3,8/1. Ils ont aussi constaté que le sex-ratio diminue avec l'augmentation de la longueur du segment aganglionnaire, il était de 2,8/1 dans les formes étendues et de 2,2/1 dans les formes coliques totales. Cette constatation a été également retrouvée chez nos patients, puisque le seul cas de maladie de Hirschsprung de forme longue est survenu chez un nouveau-né de sexe féminin.



**Figure 34: Répartition des patients en fonction du sexe à l'échelle nationale**

La prédominance masculine est retrouvée dans toutes les séries nationales et internationales.

**Tableau 4: Comparaison du sex-ratio à l'échelle internationale**

Sex-ratio/Séries	Notre série	Ikeda [57]	Randall [56]=Frederick [55]	Berrebi [61]	Saltzman [64]
Sex-ratio	8/1	3/1	5/1	4/1	4/1

Dans notre série, nous avons enregistré une prédominance masculine très marquée avec un sex-ratio de 8/1. Cet écart, peut être expliqué par la gravité de la maladie chez le sexe féminin qui évolue vers le décès aux cours des premiers jours de vie, avant d'avoir accès aux structures de soins.

### **3-Origine géographique :**

La prédominance de l'origine urbaine peut être expliquée par la meilleure accessibilité aux services sanitaires dans les régions urbaines par rapport aux zones du rural.

Dans notre série, on n'a pas la prédominance d'une région par rapport aux autres régions. Donc aucune population n'offre un intérêt à y faire une étude génétique approfondie à la recherche d'un gène responsable.

### **4-Consanguinité et pathologies associées :**

Les formes familiales sont retrouvées dans près de 5 à 10 % des séries [14-63], La maladie de Hirschsprung est habituellement isolée. Des anomalies associées (génito-urinaire, cardiaques) sont rares, seule l'association avec la trisomie 21 est retrouvée de façon habituelle et

peut représenter 5 à 10% des séries, parfois des anomalies du système nerveux sont retrouvées [14].

Les formes familiales représentent 6 à 15% des cas [3]. Cependant, aucune forme familiale n'a été notée dans notre série sauf un seul cas de constipation chronique chez la mère. Ces formes familiales se caractérisent par une plus grande fréquence des formes longues (50%) et par une augmentation du pourcentage des filles atteintes [65]. La maladie de Hirschsprung apparaît comme isolée dans 70 % des cas [3]. Une anomalie chromosomique est associée dans 12 % des cas, la trisomie 21 étant l'anomalie le plus souvent retrouvée (supérieure à 90 %) [3]. Dans notre série elle était isolée dans 88%, et La trisomie 21 était suspecté uniquement chez un seul de nos patients mais aucune étude chromosomique n'a été réalisée chez aucun de nos malades.

D'autres anomalies congénitales peuvent être également retrouvées dans 18 % des cas. Les anomalies décrites sont des malformations crânio-faciales (fentes labio-palatines), cardiaques, rénales (agénésies) ou des membres. Alors que chez nos patients les anomalies congénitales ont été représentées par un cas de fistule recto-vaginale et 2 cas de syndrome poly malformatif avec malformations cardiaques [3].

Le taux plus élevé d'anomalies associées dans les cas familiaux (39 % contre 21 %) suggère une répartition mendélienne [66]. De plus, cette maladie est aussi décrite dans un cadre syndromique :

- ✚ Syndrome de Shah-Waardenburg : comporte une surdité et des troubles pigmentaires (yeux, cheveux et peau) [65-67].
- ✚ Syndrome Yéménite associant surdité, troubles de la vision et hypo pigmentation ;
- ✚ Syndrome d'Ondine : caractérisé par une hypoventilation d'origine centrale et peut être parfois compliquée d'un neuroblastome [68].
- ✚ Néoplasies endocriniennes de type multiples de type IIA : c'est une combinaison faite d'un carcinome médullaire de la thyroïde, d'un phéochromocytome et d'une hyperplasie parathyroïdienne [69].

- ✚ Syndrome de Smith–Lemli–Opitz.
- ✚ Dysplasie mésomélique type Werner.

Un syndrome de shah–waardenburg a été suspecté chez un seul de nos malade devant la présence d'anomalie pigmentaire de l'iris avec une mèche de cheveux blanc au niveau frontal, sans dystopie des canthi interne.

Dans la série du CHU de Rabat [52], on a noté parmi les 34 patients :

- ✚ Notion de consanguinité chez 3 patients (8,8%).
- ✚ Pathologies associées chez 3 malades (11,7%).

Dans la série d'Oujda [53] :

- ✚ Notion de consanguinité chez 2 patients (11,7%).
- ✚ Pathologies associées chez 3 patients (17,6%).

Dans la série du CHU de Casablanca [54], une pathologie associée a été rapportée dans 9% des cas, dominée par la trisomie 21.

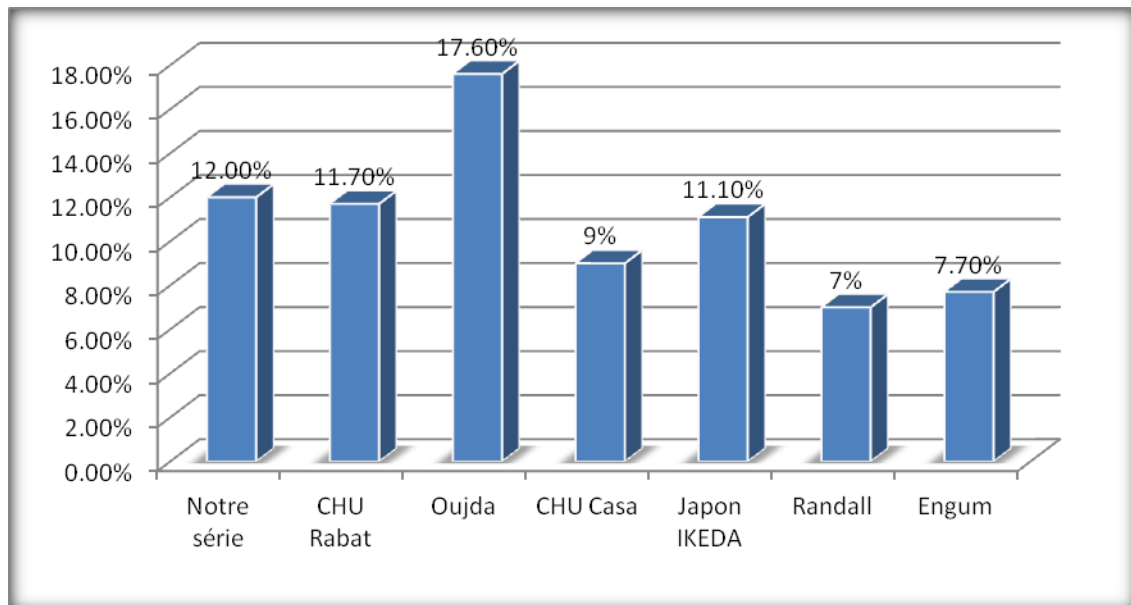
IKEDA [57] rapporte une pathologie associée dans 11,1%, dominée également par la trisomie 21.

Randall [56] trouve dans sa série 7% de formes familiale.

Engum [70] rapporte 20 cas de formes familiales sur une série de 260 cas (7,7%).

L'existence de formes familiales est rapporté par toutes les séries ce qui conforte l'hypothèse d'une étiologie génétique de la MH. Alors que, dans notre série aucun cas de forme familiale n'a été retrouvé, peut être, du fait de l'évolution mortelle de la maladie auparavant dans notre contexte, Ainsi, la plupart de nos patients présentent une forme sporadique de la MH.

Cependant, nous avons enregistré un taux de consanguinité de 9%, se rapprochant ainsi aux autres séries nationales [52–53–54].



**Figure 35: comparaison des pathologies associées entre les séries**

On remarque que le taux de pathologies associées est rapproché dans toutes les séries nationales et internationales (Figure 35). Notre série, avec un taux de pathologies associées de 12%, dépasse la série de Randall [56] (7%) alors qu'elle se trouve dépassée par la série d'Oujda [53] (17,6%).

## **II-LES ASPECTS CLINIQUES [3-7-71-72-73-74-75-76]:**

Actuellement, la plupart des cas de la maladie de Hirschsprung sont diagnostiqués dans les premiers mois de vie, mais parfois, le diagnostic se fait ultérieurement [71-72-73-74].

40% de nos patients ont été diagnostiqués en période néonatale. Les autres patients ont été vus au-delà du premier mois.

Le diagnostic de la maladie repose surtout sur la clinique [3-7-71-72-73]. La symptomatologie clinique varie selon la tranche d'âge étudiée.

## 1–Dans la période néonatale :

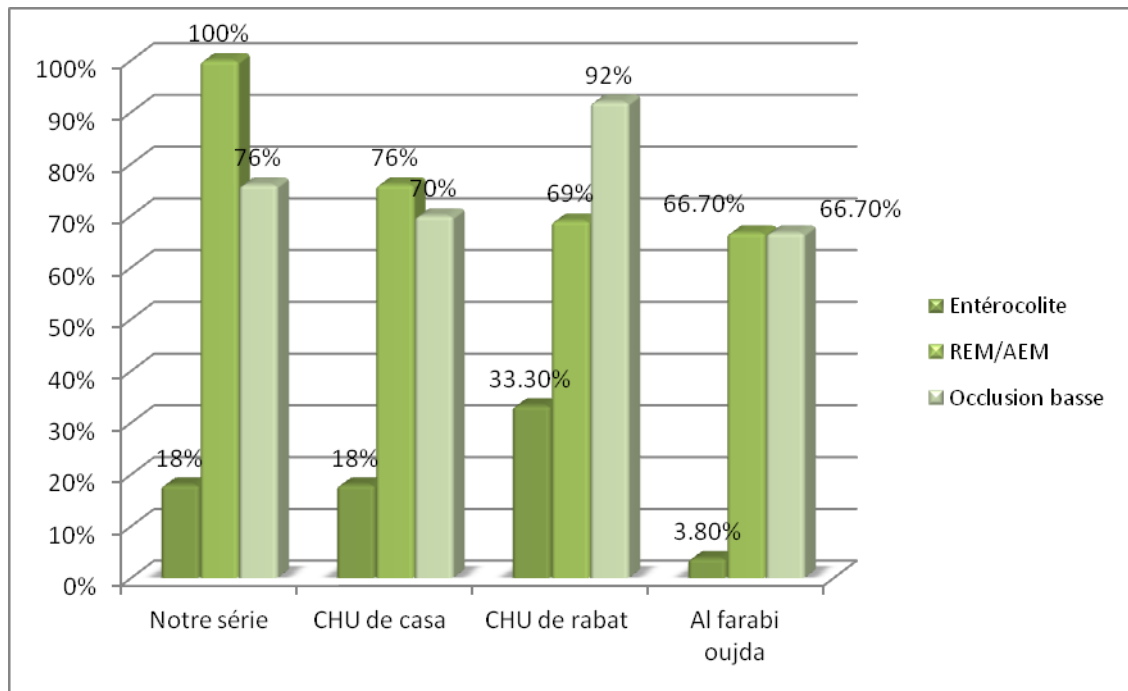
Chez le nouveau-né, le maître symptôme reste le tableau d'occlusion néonatale basse avec épreuve à la sonde positive. Il s'agit le plus souvent d'un garçon né à terme de poids normal, chez lequel un retard d'émission méconiale de 24 à 48 heures, distension abdominale, vomissements bilieux et épreuve à la sonde positive [75].

Dans les formes plus sévères, deux tableaux dominent la symptomatologie : occlusion intestinale basse ou entérocolite.

« Toute entérocolite chez un nouveau-né à terme doit faire suspecter une maladie de Hirschsprung jusqu'à preuve du contraire » [76].

Il faut toujours se méfier d'un abdomen distendu, douloureux, luisant et inflammatoire, même chez un nouveau-né à terme, car l'entérocolite aiguë est la complication la plus grave chez un patient atteint de maladie de Hirschsprung et peut se voir quelques heures seulement après la naissance. L'abdomen distendu devient très douloureux, luisant ; le nourrisson a des vomissements de plus en plus fréquents, verts ; les selles deviennent liquides, vertes, nauséabondes, voire sanglantes ; la lésion principale est une nécrose ischémique sur l'intestin sain au-dessus de la zone aganglionnaire pathologique, s'étendant rapidement sur tout l'ensemble de l'intestin grêle [76].

- ✚ Frederick, sur sa série de 260 cas, note 97 cas de REM soit 37% [55].
- ✚ Raymond retrouve seulement 9% de REM, par contre, 42 % des patients de sa série ont présenté une occlusion néonatale [77].
- ✚ Randall dans sa série rapporte 81% de cas d'occlusion comme motif de consultation [56].
- ✚ Pellerin a rapporté une occlusion néonatale révélatrice dans 55% des cas [72].



**Figure 36 : comparaison des symptômes en période néonatale entre les différentes séries nationales**

Il reste que dans toutes les séries, y compris la notre, la majorité des patients en période néonatale viennent consulter pour un retard d'émission du méconium et/ou dans un tableau d'occlusion néonatale basse, les complications restent peu fréquentes.

## **2-Chez le nourrisson et le jeune enfant :**

Le tableau est le plus souvent celui d'une constipation chronique avec épisodes obstructifs ou d'une diarrhée. Le ballonnement abdominal est progressif, l'hypotrophie fréquente. L'abdomen distendu est météorisé, les fécalomes sont parfois palpables et le toucher rectal trouve une ampoule rectale vide. Les complications à type d'occlusion, de péritonite ou d'entérococolite sont moins fréquentes que dans la période néonatale [3-7-71-72-73-74].

**Tableau 5: comparaison de la symptomatologie chez les patients de la deuxième tranche d'âge**

Symptômes	Notre série	CHU Rabat [52]	CHU Casa [50]	Al Farabi [53]
REM	79%	71%	65%	60%
Constipation	84%	90%	80%	80%
Epreuve à la sonde positive	37%	47%	44%	50%
Entérocolite	68%	0%	20%	20%
Perforation	0%	4%	...	0%

Dans toutes les séries nationales, la constipation chronique est le motif de consultation le plus fréquent dans cette catégorie d'âge.

Cependant, on note dans notre série, un taux d'entérocolite très inquiétant chez cette tranche d'âge, par rapport aux autres séries nationales. Ce pourcentage très important d'entérocolite, peut être expliqué par le retard diagnostique dû en grande partie à la sous estimation du symptôme de la constipation.

### **3-Chez le grand enfant:**

Le diagnostic est devenu exceptionnel avec tableau typique du constipé chronique, anorexique, hypotrophique, à gros ventre et jambes maigres. Les fécalomes sont palpables, l'ampoule rectale reste vide contrairement à ce qui est observé dans les constipations sévères, un diaphragme surélevé par la distension abdominale et une dénutrition chronique : forme historique, que l'on voit de plus en plus rarement [3-78], mais qui était noté chez trois de nos patients pris en charge tardivement respectivement à l'âge de 16 ans, 10 ans et 8 ans.

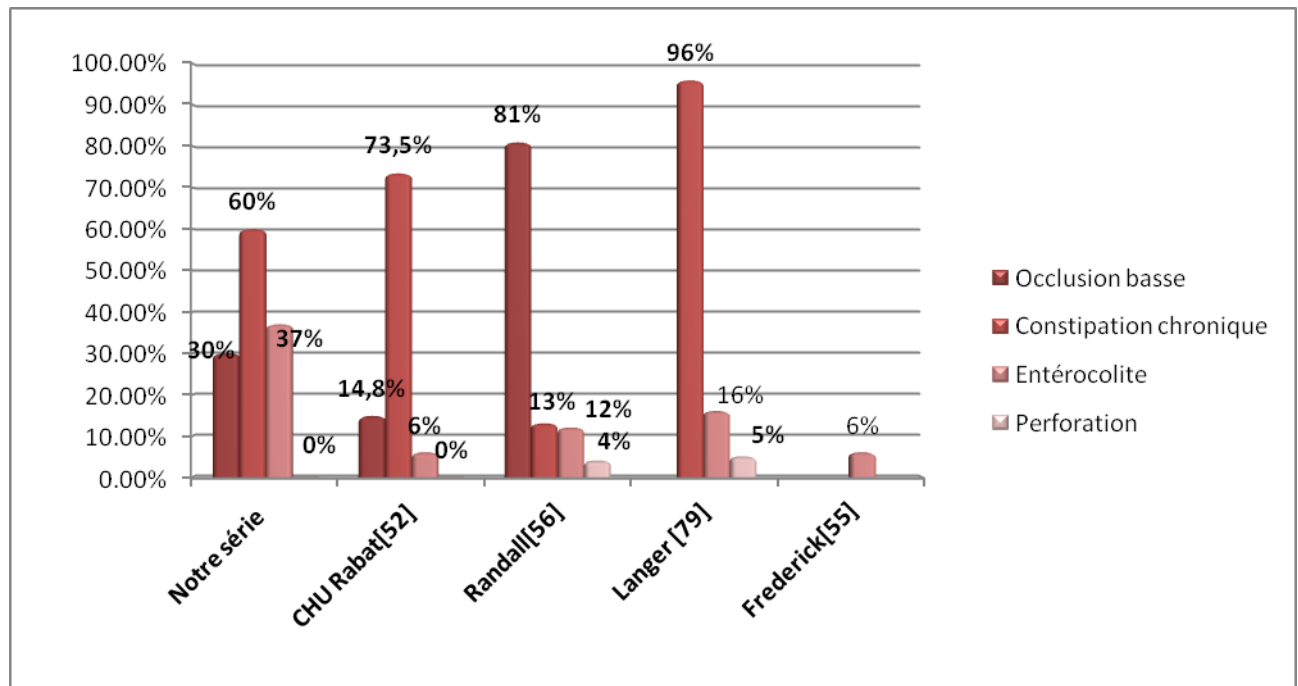
**Tableau 6: comparaison de la symptomatologie chez les patients de plus de 2 ans**

Symptôme/Série	Notre série	CHU Rabat [52]	CHU Casa [50]	Oujda [53]
REM	57%	23,5%	88%	75%
Constipation	100%	82,3%	91%	100%
Fécalome palpable	43%	29,4%	45%	25%

On constate que la constipation chronique est constamment retrouvée dans toutes les séries, avec une grande fréquence chez cette catégorie de patients. Langer rapporte également 96% de cas de constipation chronique dans sa série.

La constipation peut être un symptôme isolé du MCC, accompagnant le malade depuis la naissance. D'où l'intérêt de penser toujours à éliminer une cause chirurgicale y compris une maladie de Hirschsprung, devant toute constipation chronique chez l'enfant avant de retenir le simple diagnostic de constipation fonctionnelle.

En bref, La symptomatologie clinique de la MH varie selon la tranche d'âge étudiée. Chez le nouveau-né, le maître symptôme reste le tableau d'occlusion néonatale basse avec épreuve à la sonde positive. Dans les autres tranches d'âge, la constipation chronique domine le tableau clinique. Dans notre série, on note au total, les mêmes caractéristiques cliniques de la maladie que dans la littérature mais avec un taux alarmant d'entérocolite surtout chez les patients âgés entre 1 mois et 2 ans (37%), ce pourcentage très important, peut être expliqué par le retard diagnostic dû en grande partie à la sous estimation du symptôme de la constipation qui était souvent retrouvé à l'interrogatoire. Ceci, n'empêche pas que l'entérocolite est la complication la plus fréquente dans toutes les séries.



**Figure 37: comparaison des éléments cliniques de toutes les séries à tout âge confondu**

### III-LES ASPECTS PARA-CLINIQUES :

#### 1-L'abdomen sans préparation (ASP) :

L'imagerie en période néonatale comprend un cliché standard d'abdomen sans préparation (ASP) de face en position orthostatique, de face couchée avec un rayon horizontal à la recherche d'un pneumopéritoine, et un profil couché [3].

L'ASP retrouve la distension colique avec une absence d'aération rectale évocatrice du diagnostic. La dilatation peut remonter sur l'ensemble du grêle lorsque l'occlusion se complète et en l'absence de prise en charge. L'ASP peut aussi retrouver, au stade de complication, soit un pneumopéritoine [79], témoin d'une perforation le plus souvent diastatique du cæcum, soit une pneumatose intestinale (liseré clair entre les parois digestives), voire à un stade plus avancé une pneumatose portale témoin d'une entérocolite aiguë sévère.

Les montées de sonde, les massages abdominaux doivent améliorer les clichés standards, en montrant une diminution de la dilatation digestive sous peine de devoir d'urgence dériver l'enfant [3–81].

**Tableau 7: comparaison des différents aspects retrouvés à l'ASP à l'échelle national**

Image /Série	Notre série	CHU Rabat [52]	CHU Casa [50]	Oujda [53]
Aérocolie diffuse	51%	83%	30%	82,3%
Niveau hydro-aérique	47%	73%	21%	23,5%
Pneumopéritoine	0%	3,7%	2%	0%

On note une rareté des images radiologiques évoquant une complication, ceci peut être expliqué par l'évolution fatale des formes compliquées avant de consulter.

En plus de son apport dans le diagnostic d'une occlusion intestinale, L'ASP permet également, selon Pratap et al [82], de prédire avec fiabilité la zone de transition en cas de lavement opaque non concluant, surtout dans les pays en voie de développement ou les techniques laparoscopiques ne sont pas toujours disponibles, afin de vérifier la zone de transition avant la chirurgie. La zone de transition est identifiée sur l'ASP en visualisant au dessus du bassin un arrêt brusque et effilé des gaz au niveau du colon gauche, et ceci était possible chez 89% des patients. Ainsi, sur les 24 patients chez qui la zone de transition était suspectée sur les données de l'ASP, 22 cas (92%) avaient une parfaite corrélation avec le niveau aganglionnaire anatomopathologique.

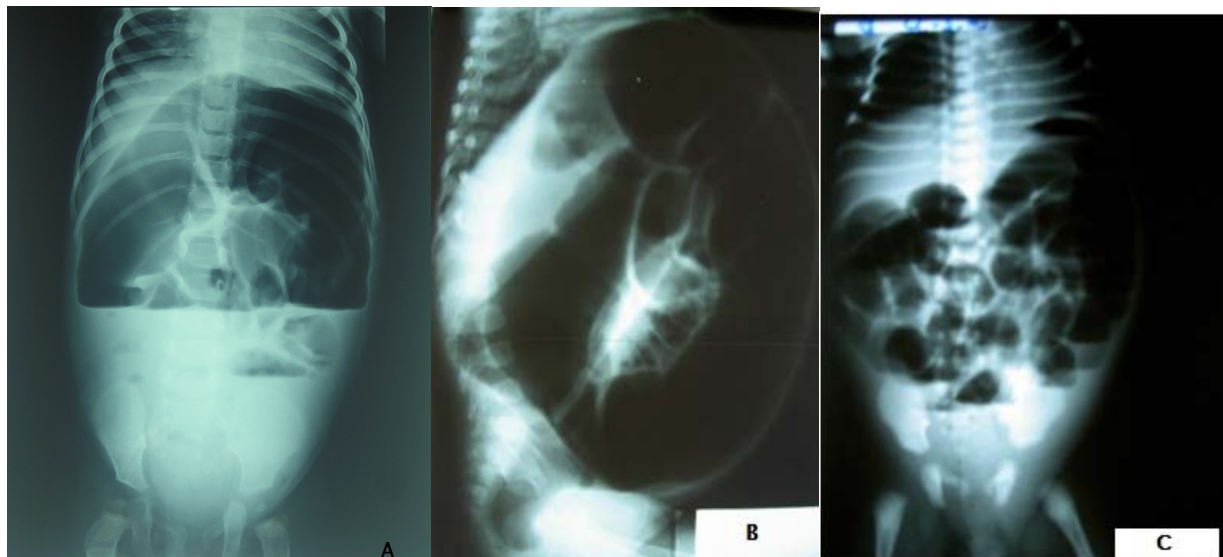
Le tableau suivant illustre la corrélation des résultats de l'ASP avec le niveau anatomopathologique de l'aganglionnie selon l'étude de Pratap et al [82].

**Tableau 8: Data comparing the correlation results of PARTZ and CETZ with pathological level of aganglionosis [82]**

Corrélation between Parameters	p value	95% Confidence interval
PARTZ vs. CETZ	*0.008	-6.09 to -3.6
PARTZ vs. PLAG	*0.00	-4.4 to -3.93
CETZ vs. PLAG	0.6	-0.85 to 0.52
PARTZ vs. ICCE	*0.001	-1.87 to -0.79

PARTZ, Plain abdominal transition zone; CETZ, Contrast enema transition zone; PLAG, Pathological level of aganglionosis; ICCE, Inconclusive contrast enema. \* p < 0.05 significant.

Dans notre contexte, l'ASP nous a permis de visualiser une disparité de calibre seulement chez 10 de nos patients (23%). Cependant il nous a été d'un grand apport dans le diagnostic d'occlusion intestinale et dans la recherche d'éventuelles complications.



**Figure 38 : ASP chez trois de nos patients**

- A- ASP chez un nourrisson admis en entérocolite.
- B- ASP de profil montrant la disparité de calibre.
- C- ASP de face debout visualisant des niveaux hydro-aériques sur le grêle et sur le colon.

Cette différence très marquée avec l'étude indienne Pratap et al [82] ( 89% vs 23%) peut être expliqué par les critères d'exclusions utilisés lors de leur étude qui ont permis d'éliminer tous les patients consultants lors d'une complication ou ceux présentant des images de niveau hydro-aérique sur l'ASP.

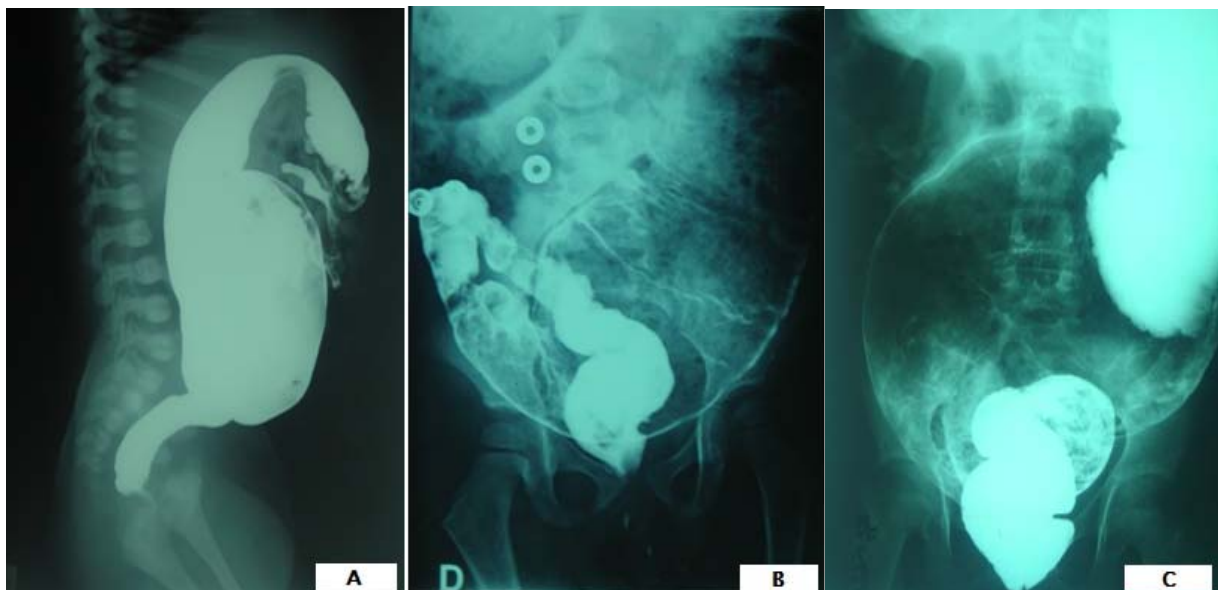
## **2-lavement opaque :**

Le lavement opaque est un élément diagnostique majeur ; cependant, son interprétation peut être délicate dans les premiers jours de vie, lorsque le transit ne s'est pas encore installé. Il a été classiquement décrit par Neuhauser [83] à la baryte et est beaucoup plus typique lorsqu'il est réalisé avec celle-ci, mais il est vrai que, pendant les premiers jours de vie, il est souvent fait par beaucoup d'équipes avec des hydrosolubles (Gastrografine<sup>1</sup>) [3], y compris notre équipe, dans la crainte d'une perforation, ce qui ne donne pas toujours de bons clichés informatifs. Il doit être parfaitement réalisé par des radiologues expérimentés. La canule rectale doit simplement être placée juste au-dessus du canal anal et ne doit pas remonter trop haut afin de ne pas méconnaître une forme très courte, un cliché parfaitement de profil doit être réalisé et un cliché en évacuation doit être pris. L'opacification doit être progressive sans inonder d'emblée l'ensemble du côlon. Normalement, le rectum est la partie la plus large de l'intestin. Dans la maladie de Hirschsprung, le rectum apparaît petit, de taille identique au côlon aganglionnaire. La forme classique recto-sigmoïdienne montre un rectum rigide de taille normale et un côlon dilaté juste au-dessus de la boucle sigmoïdienne [3-84].

Cependant, quelque fois une zone très courte rectale peut être difficilement identifiable ou encore la forme pancolique en montrant un côlon sans aucune disparité de calibre. En effet, la forme pancolique se manifeste comme une occlusion du grêle incomplète ; la rétention de baryte deux à trois jours après un lavement doit faire suggérer cette forme colique totale, ainsi que l'accentuation, voire la décompensation de l'occlusion après le lavement. Des angles splénique et hépatique coliques peu marqués (côlon en « point d'interrogation ») doivent aussi faire évoquer la forme totale ou intermédiaire [3-85].

Rosenfield et al [86], sur une série de 62 malades a étudié la spécificité relatives des signes radiologiques au lavement opaque au cours de la maladie de Hirschsprung, et a conclu que le signe radiographique le plus fiable est la présence de disparité de calibre, mais également, l'utilisation combinée de trois éléments radiographiques (disparité de calibre, la rétention de barytre et l'aspect de selles mélangés à la baryte) était mieux corrélée à la présence ou à l'absence de MH que n'importe quel élément pris séparément.

Smith et Cass [87], en 1990 ont démontré que le lavement opaque précise uniquement dans 50% des cas et de façon approximative la zone de transition avec 24% de faux négatifs. Jamieson et al [88] sont arrivés à une conclusion similaire après une revue comparative entre les clichés radiologiques des lavements opaques et les résultats anatomopathologiques de 32 patients, avec un taux de concordance de 60%. Alors que ce taux diminue lorsque la zone de transition est plus haut située, ainsi seulement, 25% des formes longues avaient une concordance radio-histologique.



**Figure 39: opacification chez trois de nos patients**

- A- Cliché de profil d'un lavement opaque montrant la disparité de calibre recto-sigmoïdienne.
- B- Cliché de face d'une opacification colique visualisant la disparité de calibre entre colon iliaque et angle colique gauche. Avec opacification du trajet fistuleux d'une fistule recto-vaginale.
- C- Opacification chez une fille de 16 ans avec disparité de calibre recto-sigmoïdienne (à noter la dilatation monstrueuse du sigmoïde).

Dans notre série, la zone de transition a été visible chez 37 patients (88%) avec une concordance radio-histologique dans 36 cas (97%). Dépassant ainsi, de loin les résultats obtenus par Smith et Cass [87] et ceux de l'étude de Jamieson et al [88].

La forme recto-sigmoïdienne est la forme la plus fréquente puisqu'elle constitue les  $\frac{3}{4}$  des cas, ce qui a été retrouvé dans notre étude avec un taux de forme recto-sigmoïdienne de 67%, mais également dans la plupart des séries nationales (Tableau 9) et internationales (Tableau 10).

**Tableau 9 : comparaison des formes anatomiques appréciées au lavement baryté**

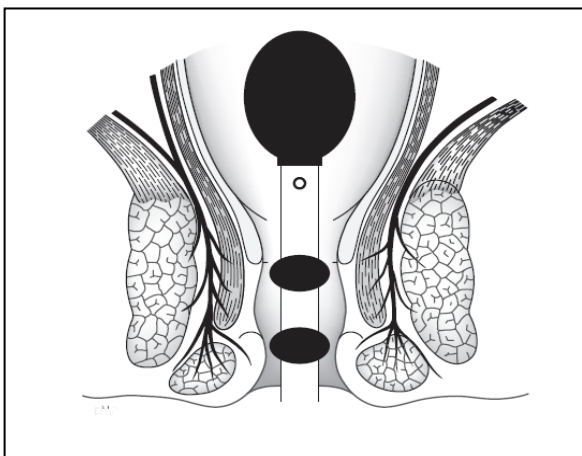
Forme anatomique/Série	Notre série	CHU Casa [50]	CHU Rabat [52]	Oujda [53]
Recto-Sigmoïdienne	67%	50%	83%	64,3%
Rectale basse	12%	33%	11,3%	28,6%
Etendu au colon gauche	19%	2%	83%	3,7%

**Tableau 10 : comparaison des différentes formes anatomiques à l'échelle internationales**

Forme/Série	Randall [56]	Langer [79]	Reding [77]	Kleinhaus [62]	Rescorla [55]	Berrebi [60]	Notre série
Recto-sigmoïdienne	80%	75%	75%	74%	69%	55%	67%
Rectale basse	0%	0%	5%			4%	12%
Etendu au colon gauche	0%	5%	0%	26%	31%	6%	19%

### 3–La manométrie rectale:

Cet examen dynamique permet l'étude du réflexe recto-anal inhibiteur et de la compliance du rectum. Ce réflexe, absent chez le nouveau-né, est retrouvé vers la deuxième ou la troisième semaine de vie. L'examen se fait sans anesthésie, en introduisant une sonde avec un ballonnet dans le rectum. Le gonflement du ballonnet entraîne la distension du rectum, qui entraîne immédiatement un relâchement du sphincter interne et une contraction du sphincter externe (Figure 39) [3].



Le ballonnet proximal enregistre la pression intra-rectale et est gonflé à différents volumes croissants pour simuler l'arrivée intra-rectale de matières. Les deux autres ballonnets enregistrent la pression à la partie haute et basse du canal anal au repos puis lors des différentes distensions.

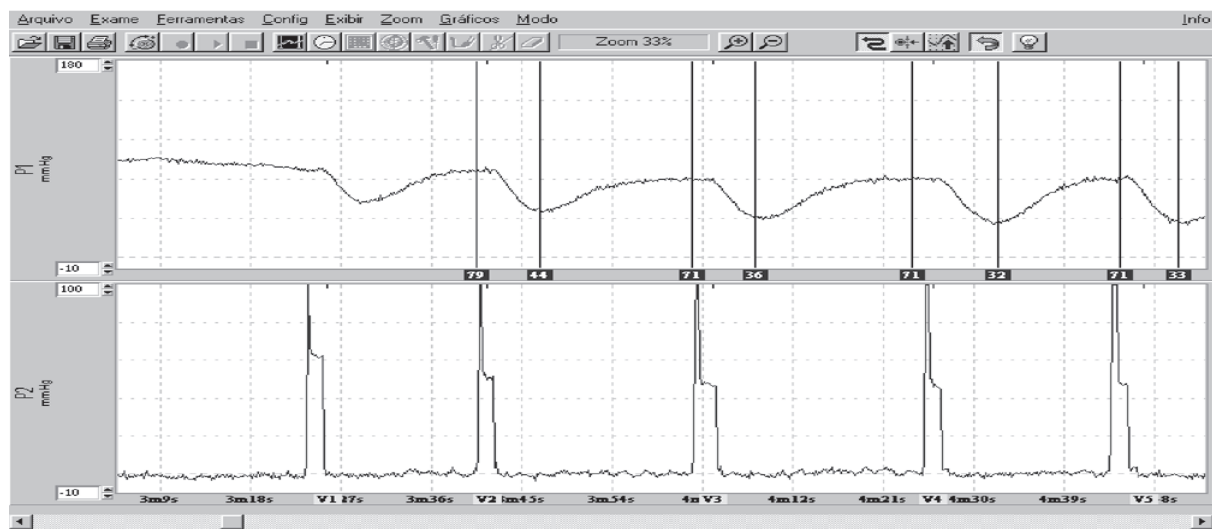
**Figure 40: Technique de la manométrie ano-rectale avec une sonde à ballonnet [20]**

Dans la maladie de Hirschsprung, la distension rectale n'entraîne aucun relâchement du sphincter interne et met en évidence une hypertonie (voir Figure 40) [89]. Cet examen essentiellement dynamique et fonctionnel est, cependant, très difficile à interpréter dans les premières semaines de vie, chez les nourrissons de petit poids ou chez les anciens prématurés en raison de l'immaturation physiologique du côlon à ce stade et doit être confié à des spécialistes expérimentés. La spécificité de la manométrie rectale est de 95 %, mais sa sensibilité n'est que de 25 %, pouvant entraîner des faux négatifs [90]. Les faux positifs ou les résultats douteux peuvent être limités par une technique parfaite et au moindre doute

complétés par d'autres examens. Si un RRAI présent élimine une maladie de Hirschsprung, son absence ne permet pas d'affirmer une aganglionose [91].

Cette technique pourtant simple, nécessite un opérateur expérimenté et familiarisé avec la pédiatrie, ainsi les malades consultants avant Décembre 2008, la date d'aménagement au sein de l'hôpital mère et enfant de Mohamed VI, n'ont pas pu en bénéficier, par défaut de matériel technique.

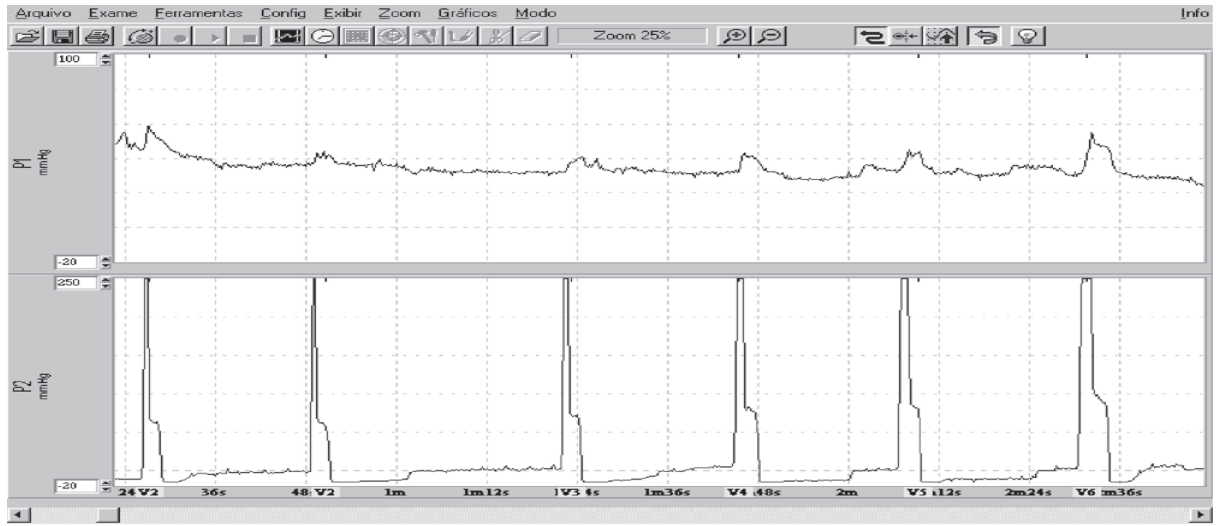
Actuellement, le recours à la recto-manométrie est plus facile au sein de notre service et elle est utilisée à chaque fois ou il y'a un doute diagnostique. Sur les 16 patients hospitalisés à l'hôpital mère et enfant Mohamed VI, 44% ont bénéficié de cette technique.



**Figure41: manométrie ano-rectale réalisée chez un patients atteint de constipation chronique fonctionnelle [92]**

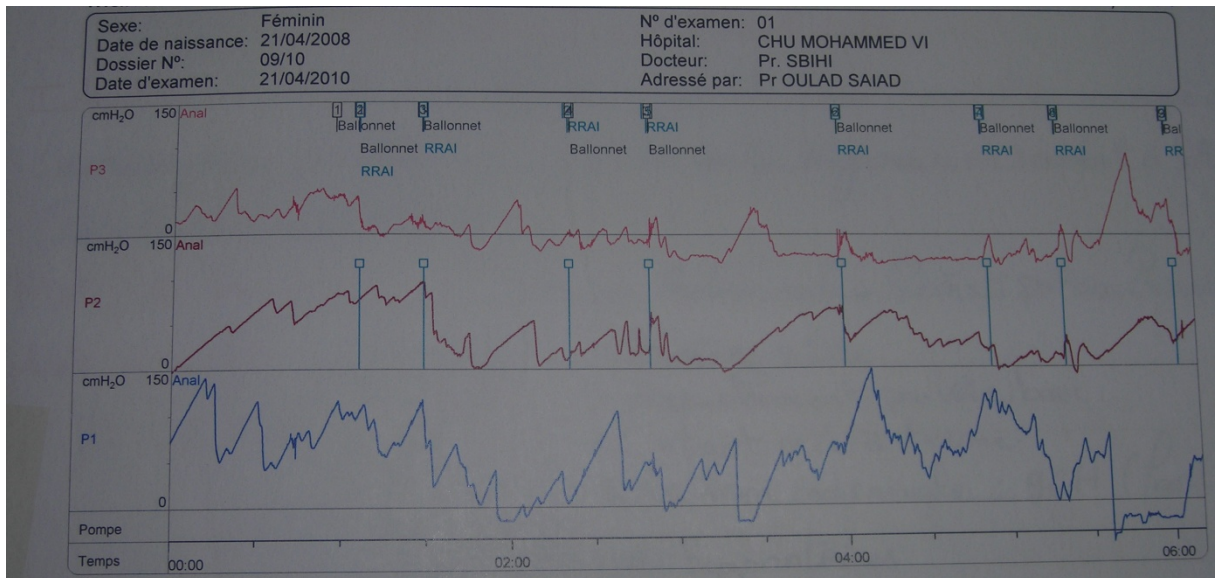
Le réflexe recto-anal inhibiteur est présent (relaxation du sphincter induite par le gonflement du ballonnet rectal). En haut de la figure(P1), est représenté l'enregistrement de la pression du sphincter interne de l'anus. En bas (P2), il y a l'enregistrement de la pression au niveau du rectum, indiquant l'heure exacte de l'inflation du ballonnet rectal avec 10 (V1), 20 (V2), 30 (V3) et 40 (V4) ml d'air.

Noter la relaxation du sphincter (P1) qui augmente avec l'augmentation de l'inflation du ballonnet rectal (P2).



**Figure 42: manométrie ano-rectale chez un patient atteint de maladie de Hirschsprung dans sa forme recto-sigmoïdienne [92]**

Noter l'absence du RRAI. On observe une contraction du sphincter anal externe en haut de la figure.



**Figure 43: Tracé de manométrie réalisé chez un de nos patient montrant l'absence de RRAI**

#### **4–Etude histologique:**

Tout nourrisson suspect de maladie de Hirschsprung doit avoir une biopsie rectale : c'est, en effet, l'absence de cellules ganglionnaires dans les plexus myentériques et l'hyperplasie schwannienne qui l'accompagne qui vont affirmer la maladie. Ce sont Swenson et al. [10] qui ont introduit cette méthode diagnostique.

Deux types de biopsie peuvent être réalisés. La biopsie rectale par aspiration grâce à la pince de Noblett [93]. Permet d'obtenir de la muqueuse et de la sous-muqueuse, parfois de la musculuse, et a l'avantage de ne pas nécessiter une anesthésie générale. Elle doit bien sûr être faite suffisamment haut (2 cm chez le nouveau-né ou nourrisson, 3 cm chez l'enfant). Les complications en sont rares [94]; cependant, des perforations ou des hémorragies ont été décrites [3].

La biopsie rectale chirurgicale permet d'obtenir muqueuse, sous-muqueuse et musculuse. Elle nécessite une anesthésie générale ou une rachianesthésie, si l'hémostase le permet. Celle-ci est réalisée lorsque la biopsie à la pince de Noblett ne permet pas de conclure ou s'il existe un doute avec une pseudo-obstruction intestinale chronique, puisque la preuve de celle-ci ne peut être apportée que par la description d'une hypertrophie des filets nerveux dans la musculuse.

Une histologie conventionnelle est pratiquée, mais aussi une coloration spécifique enzymo-histochimique (acétylcholinestérase ou l'alphanaptylestérase), qui permet de mettre en évidence l'hypertrophie des filets nerveux (cf. supra). Dans 90 % des cas, le diagnostic peut être posé grâce à la biopsie par aspiration. Les échecs viennent souvent d'un prélèvement trop superficiel, d'un prélèvement fait en zone transitionnelle (trop près du canal anal), parfois de l'association d'une absence en immunohistochimie d'hypertrophie schwannienne retrouvée avec une absence en histologie conventionnelle de cellules ganglionnaires témoignant le plus souvent d'une véritable maladie de Hirschsprung, mais dont l'hypertrophie schwannienne n'est pas encore effective le plus souvent parce qu'il s'agit d'un nouveau-né. C'est pourquoi,

ces biopsies doivent être confiées à des anatomopathologistes expérimentés à ces méthodes de prélèvement et de détection.

Nakao et al [95] ont publié en 2001 au Japon, une étude rétrospective sur l'utilisation de la coloration enzymo-histochimique par l'acétylcholinestérase, à travers une série de 91 biopsies rectales réalisées en période néonatale. Ils ont retrouvé que la spécificité de cette technique était de 100%, alors que sa sensibilité était un peu faible (91%).

Dans notre contexte, le diagnostic de la maladie de Hirschsprung a été suspecté devant un faisceau d'arguments cliniques et radiologiques, sans la confirmation anatomopathologique, et ceci à défaut de matériel pour biopsie rectale. Cependant, le diagnostic était confirmé de façon rétrospective chez la totalité de nos patients ce qui témoigne de l'efficacité de notre démarche diagnostique.

## **5–Autres explorations :**

La défécographie et échoendoscopie ano-rectale ont peu de place dans le diagnostic mais peuvent être utiles pour évaluer les résultats post opératoires [84–96].

## **IV–LES FORMES CLINIQUES:**

### **1–Les formes topographiques:**

#### **1.1– La forme ultra courte:**

Ce sont des formes où le segment aganglionnaire ne dépasse pas les limites du rectum. Elle est rare et son existence reste discutée, car elle intéresse un segment où les cellules ganglionnaires sont normalement peu abondantes. Les signes radiologiques sont peu différents de ceux du mégacolon idiopathique [97–98]. Certains prétendent que la forme ultracourte n'existe pas. Cependant, certains nourrissons présentent une maladie de Hirschsprung extrêmement bien tolérée qui peut passer pour une simple constipation dans les premiers mois

de vie ou qui n'est révélée qu'au moment du passage de l'allaitement maternel à un lait maternisé. Lors de la chirurgie, qui est le plus souvent faite par voie transanale, la longueur du segment atteint se révèle être de 4 à 5 cm, ne touchant que le rectum [99].

Ce sont ces mêmes enfants qui quelquefois ont été traités par des myéctomies rectales postérieures [100].

La forme ultra-courte représente 1% de l'ensemble des formes de la maladie de Hirschsprung [3], dans notre étude, elle a été retrouvée chez 5 de nos patients (12%), se rapprochant de l'étude de Badner et al, (13%) [101], et dépassant de loin l'étude de Raymond (5%) [77] et celle de Brebbi (4%) [60].

### **1.2- Les formes longues:**

Elles surviennent dans 10 % des cas [3-102-103], et intéressent le colon gauche ou le colon transverse. Les signes sont habituellement les mêmes que dans la forme classique.

Dans les formes coliques totales, la dilatation du côlon n'est pas présente et les radiographies standards de départ peuvent être considérées comme normales [37-102-103]. C'est l'aggravation du tableau clinique qui fait évoquer ce diagnostic.

La biopsie à la pince de Noblett peut ne pas retrouver l'hypertrophie des filets nerveux (dans environ 50 % des cas) et, parfois, il faut savoir proposer une biopsie rectale profonde tout en demandant, dans ce cas précis, une extemporanée afin de pouvoir au cours de la même anesthésie générale opérer l'enfant si la réponse de l'anatomopathologiste est en faveur d'une maladie de Hirschsprung, pour enlever l'appendice et y rechercher des cellules ganglionnaires. En l'absence de cellules ganglionnaires dans l'appendice, les biopsies se poursuivent, soit d'emblée sur un segment d'intestin grêle qui apparaît au-dessus dilaté soit, si aucune zone de disparité de calibre n'est visible, de 15 cm en 15 cm à la recherche d'un territoire correctement innervé [38]. Si des cellules ganglionnaires sont retrouvées dans l'appendice, les biopsies coliques sont envoyées en redescendant vers le côlon d'aval de 15 cm en 15 cm. Il est important dans tous les cas de s'assurer, au moment de la dérivation, qu'il ne s'agit pas à ce niveau d'une zone transitionnelle, mais que les cellules ganglionnaires soient

présentes en grand nombre, garantie du bon fonctionnement ultérieur de l'iléostomie ou de la colostomie réalisée [3].

Il convient de rappeler que lors de toute dérivation en urgence d'un nouveau-né, que ce soit pour entérocolite aiguë avec perforation ou suspicion d'iléus méconial, un fragment digestif de l'iléostomie ou de la colostomie doit être envoyé en anatomopathologie [3].

Dans notre série, la forme longue a été noté chez 8 de nos patients soit 19% des cas, dépassant de loin, les données de littérature.

### **1.3- La forme totale :**

Elles représentent 10 % des cas. Elle survient avec une égale fréquence chez le garçon et chez la fille. Elle se révèle fréquemment à la période néonatale par un syndrome occlusif, leur pronostic autrefois sévère a été amélioré par les progrès diagnostics et thérapeutiques. L'ASP montre des signes d'occlusion basse avec une distension qui intéresse le grêle, le lavement opaque montre peu de signes objectifs : on peut trouver l'image d'un microcolon, parfois un colon peu court avec aspect de point d'interrogation. La rétention de la baryte reste le seul signe fiable mais l'urgence thérapeutique ne permet pas toujours de l'attendre [104]

La mortalité et la morbidité liée à cette forme est nettement supérieure aux autres formes de la maladie [102], Grâce aux progrès dans la prise en charge de la maladie, le pronostic de cette forme est actuellement nettement meilleur. Kimura et al [105] en 1988, sur une série de 7 malades, a enregistré un taux de mortalité de 14% et un taux de morbidité de 43%. Alors que, Doderio [106] en 2001, a noté sur une série de 24 patients présentant la forme totale de la MH, un taux de morbidité de seulement 4,2%, sans aucun cas de décès. Dans notre série une seule fille (2%) avait la forme totale de la maladie dans un cadre syndromique, décédée malheureusement, après quelques jours de la réalisation d'une iléostomie.

## 2–Les formes selon l'âge :

### 2.1–En période néonatale :

Si l'on se rappelle que des manifestations cliniques mêmes discrètes existent chez le nouveau-né dans 85% des maladies de Hirschsprung, le diagnostic précoce doit être possible dans cette période. La sévérité du pronostic doit faire prêter une attention toute particulière à la réalisation technique et à l'analyse des résultats [84–107]. Nous avons fait le diagnostic au cours de la période néonatale, chez 17 de nos patients (40%).

Les clichés de l'abdomen : Les radiographies de face debout et en décubitus seront complétées par un cliché de profil centré sur le pelvis, tête en bas, ou, de réalisation plus facile, un cliché en procubitus, de profil, rayon horizontal, après 5mn en position de Trendelenbourg [84].

En cas d'occlusion, il faut rechercher une disparité de calibre des anses distendues: des anses dilatées voisinant avec des anses de plus petit calibre. Cette disparité de calibre est assez évocatrice de maladie de Hirschsprung. La visibilité d'un rectum de petit calibre est un bon signe à rechercher sur cette incidence, surtout si le lavement est contrindiqué par l'état de l'enfant. Les niveaux liquides sont inconstants ou peu abondants [81].

En l'absence d'occlusion, les signes sont discrets: présence de méconium ou de fécalomes.

Le lavement opaque : Cet examen doit être parfait pour "démasquer" les signes radiologiques discrets à cet âge. L'opacification lente et les clichés précoces retardés prennent là, toute leur importance pour éviter d'être "noyé" dès le début de l'examen par le produit de contraste dans les anses d'amont [81].

–la zone de transition, surtout dans la boucle sigmoïdienne est difficile à voir,

–la dilatation est modérée,

–les signes de la lignée inflammatoire sont fréquents : spasmes, indentations, spicules, rejet intempestif du produit de contraste iodé.

### **2.2- Chez le grand enfant :**

Elle est devenue exceptionnelle. Elle a Concerné trois de nos patients, respectivement âgés du plus grands au plus petits de 16 ans, 10 ans et 8 ans et se présentant tous sous la forme historique de la maladie.

Sur l'ASP, s'associe une aérocolie diffuse et des fécalomes parfois calcifiés. Au lavement la zone de transition histologique et parfois le segment aganglionnaire peuvent être intéressés par la dilatation, le changement du calibre est brutal.la rétention est constante et se distingue de celle du constipé fonctionnel par l'aspect de brassage de la baryte et des matières [81–84].

### **3-Les formes compliquées:**

#### **3.1-L'entérocolite :**

Elle est fréquente chez le nouveau né et le nourrisson, dans les formes longues et totales ainsi que dans la période post opératoire.

Dans sa forme banale, d'origine obstructive, elle fait pratiquement partie de la maladie. L'entérocolite nécrosante est beaucoup plus grave et reste la cause principale de mortalité. Toute apparition de diarrhée, a fortiori hémorragique doit la faire redouter ; le cliché sans préparation ou l'échographie peuvent montrer une pneumatose de la paroi intestinale ou de la veine porte, un épaissement des parois d'anses digestives modérément dilatées, du liquide intrapéritonéal, les risques de perforation contrindiquent l'opacification colique.

Cette complication redoutable de la maladie qui est l'entérocolite aiguë et qui en fait toute la gravité et peut imposer une dérivation intestinale en urgence, est la complication la plus fréquente de la maladie d'Hirschsprung et elle en est très spécifique « Tout nourrisson ayant fait une entérocolite aiguë alors qu'il est né à terme doit avoir une biopsie rectale afin de vérifier s'il n'est pas atteint de maladie de Hirschsprung » [3].

Son incidence diffère considérablement entre les différentes séries publiées (voir tableau 11), avec une incidence moyenne de 25%, son association avec la MH a été reconnue initialement

en 1956 par Swenson et Fisher, mais ce n'est qu'en 1962 qu'elle a été décrite pour la première fois en détails par Bill et Chapman [108].

Caneiro et ses collaborateurs l'ont définie comme un syndrome clinique regroupant diarrhée, distension abdominale, fièvre, douleurs abdominales de type colique et la présence de selles sanglantes [109].

Malgré les progrès réalisés dans la prise en charge de la MH, l'entérocolite reste une complication habituelle avec une morbidité et une mortalité significative [108]. Tout de même, sa mortalité a considérablement diminué au cours des 10 à 15 dernières années [109].

**Tableau 11 : Incidence de l'entérocolite au cours de la MH**

Séries reportées	Incidence d'entérocolite % (n)	Entérocolite au moment du diagnostic	Entérocolite Pré-opératoire
Bill 1962 [108]	50 (24)	-	44 (21)
Swenson 1975 [110]	-	24 (120)	24 (120)
Kleinhaus 1979 [62]	-	15 (168)	-
Teitelbaum 1988[111]	24 (19)	16,3 (13)	16,3 (13)
Cameiro 1992 [109]	32 (24)	13 (10)	13 (10)
Rescorla 1992 [55]	18 (47)	5,7 (15)	5,7 (15)
Blane 1993 [112]	-		
Surana 1994 [113]	30 (41)	12,5 (17)	18,5 (25)
Elhalaby 1995 [114]	33,9 (57)	12,5 (21)	12,5 (21)
Moore 1996 [115]	21,6 (71)	16,6 (55)	16,6 (55)
Sarioglu 1997 [116]	22 (113)		26 (79)
Murthi 2003 [117]	-	11 (7)	11 (7)
Notre série	44 (19)	37 (16)	37 (16)

L'entérocolite a été enregistrée chez 16 de nos patients au moment du diagnostic, tous ces malades ont été pris en charge par une hospitalisation en urgence avec lavements évacuateurs, une colostomie pour décharge rapide et tri antibiothérapie parentérale à base d'Amoxicilline-acide clavulanique, Aminoside et Métronidazole. Aucun cas de décès n'a été déploré, et l'évolution était favorable dans tous les cas grâce à la prise en charge rapide et efficace de tous nos malades.

### **3.2- La perforation :**

Il s'agit d'une perforation mécanique diastatique et non pas sur entérocolite, elle survient surtout en période néonatale, bien qu'elle est exceptionnelle, et touche dans la majorité des cas la région caecale.

Le tableau clinique est celui d'une péritonite nécessitant une prise en charge médico-chirurgicale en urgence.

Le taux de perforation retrouvé au cours de l'étude réalisé au CHU de Rabat [52], était de 4%. Le même taux a été retrouvé au cours de l'étude de Langer [79], alors qu'il était dépassé de peu dans la série de Randall avec une incidence de 5%.

Au cours de notre étude, aucun cas de perforation n'a été enregistré.

## **V-LES PATHOLOGIES ASSOCIEES:**

La maladie de Hirschsprung est le plus fréquemment isolée, mais certaines anomalies peuvent s'y associer [118-63].

### **1- La trisomie 21:**

L'association est classique (5à 6 %des maladies de hirschsprung). A noter que 13% des enfants atteints de la trisomie 21 sont aussi porteurs de MCC. L'âge parental est plus élevé

qu'habituellement. La topographie de l'atteinte est sans particularité. Le pronostic fonctionnel de l'affection après traitement chirurgical est assez mauvais : encoprésie, incontinence, serait plus fréquente [63].

Quinn et al [119], avait diagnostiqué 17 cas (13%) de trisomie 21 parmi les 135 patients presentants la MH entre 1975 et 1992. Alors que, Leiri et al [120], ont publié que l'incidence de cette association au japon était de 2,9% entre 1978 – 1982, 7,1% entre 1988–1992, et de 8,2% au cours de la période s'étendant entre 1998 et 2001.

Dans notre série, la trisomie 21 a été suspectée chez un seul de nos patients (2%).

## **2- Anomalies urinaires:**

Elles sont plutôt la conséquence de la stase stercorale : compression vésicale, dilatation urétérale variable, apparaissent au cours de l'évolution et régressant le plus souvent après résection de la zone aganglionnaire. Exceptionnellement il existe une association avec une polykystose [63].

Pini Prato et al [121], ont enregistré la présence de malformations urinaires chez 21 patients (25%) parmi 84 cas de maladie de Hirschsprung. Ce taux élevé d'association entre ces deux maladies est expliqué par la recherche systématique de malformations urinaires chez tous les malades atteints de maladie de Hirschsprung. Laissant supposer, une éventuelle association syndromique entre maladie de Hirschsprung et les malformations urinaires. Et ils ont ainsi, suggéré la réalisation systématique d'échographie rénale chez tous les malades atteints de maladie de Hirschsprung [121].

Sarioglu et al [122], a noté la présence d'anomalies du système génito-urinaire dans 26,51% des cas, sur une grande série de 302 cas de maladies de Hirschsprung.

Au cours de notre étude, aucun cas de malformation rénale n'a été enregistré.

### **3– Anomalies digestives:**

La malformation ano–rectale (MAR) est l'association la plus fréquente, les signes cliniques sont souvent mis sur le compte des séquelles de la MAR. Les signes radiologiques sont atypiques : la zone de transition est inconstante, la rétention barytée est plus fréquente. D'autres anomalies digestives peuvent se voir : sténose ou atrésie intestinale, malrotation et duplication.

Sarioglu et al [122], a retrouvé sur une série de 302 patients atteints de maladie de Hirschsprung, un taux de malformations gastrointestinales de 12,05%.

### **4– Autres associations:**

Les cardiopathies congénitales ont été également décrites, avec une incidence qui varie entre 2,3 et 4,8 %, il peut s'agir soit d'une communication inter–auriculaire, d'une communication inter–ventriculaire, d'une persistance du canal artériel ou d'une tetralogie de Falop [123]. Sarioglu et al [122], a enregistré un taux de 8,43%, dépassant celui retrouvé au cours de notre série (5%), le type de malformations cardiaques chez les deux patients de notre série était, la communication inter–auriculaire.

La myéloméningocèle, syndrome d'ondine, neuroblastome. Ces anomalies, associées à une maladie de Hirschsprung posent le problème non résolu de neurocristopathies [124].

Au cours de notre étude, nous avons noté 2 cas de syndrome poly malformatif. Toutefois, le bilan malformatif para–clinique n'a pas été réalisé afin de déterminer avec précision le type de malformations associées chez ces deux patients.

## **VI– LE DIAGNOSTIC DIFFERENTIEL:**

Se fait avec toutes les étiologies du syndrome obstructif intestinal, responsable d'occlusion ou de constipation chez l'enfant :

## **1– Occlusions organiques [118]:**

Elles sont dominées par les malformations anorectale, l'atrésie et sténose coliques ou la duplication colique.

## **2– Occlusions fonctionnelles [125–126]:**

Témoigne de l'immatunité fonctionnelle du colon et se manifeste par :

### **2.1– Le syndrome du bouchon méconial (plug syndrome) :**

Survient le plus souvent chez le prématuré de faible poids de naissance. Les signes cliniques sont voisins à ceux de la maladie de Hirschsprung. Le lavement aux hydrosolubles est à la fois diagnostic et thérapeutique : le changement de calibre est plus progressif, le rectum est normal et la dilatation d'amont est modérée. L'évacuation du méconium est l'amélioration clinique confirme le diagnostic, parfois des biopsies rectales sont nécessaires pour faire le diagnostic.

### **2.2–Le syndrome du petit colon gauche :**

Survient souvent chez le nouveau né à terme d'une mère diabétique, les signes cliniques sont identiques à ceux de la maladie d'Hirschsprung. Le lavement en plus de son rôle diagnostic, un rôle thérapeutique.

## **3– Pseudo obstruction intestinale chronique (POIC) [127]:**

Ce sont des situations cliniques caractérisées par un syndrome occlusif sans la mise en évidence d'un obstacle, ils regroupent : les myopathies digestives, Myopathie striée, les neuropathies digestives ( Hypoganglionnose, Hyperplasie du plexus myentérique, et anomalie de cellules agyrophiles). Le diagnostic repose sur l'étude anatomopathologique.

#### **4- Autres causes de constipation à la période néonatale [128-129]:**

##### **4.1- Causes endocriniennes et métaboliques :**

Comme l'hypothyroïdie, le diabète insipide, l'acidose rénale et l'hypocalcémie.

##### **4.2- Causes pharmacologiques :**

Notamment les antiépileptiques, les neuroleptiques et les benzodiazépines.

##### **4.3- Autres :**

Comme la mucoviscidose et l'infection materno-fœtale.

### **VII- LES ASPECTS THERAPEUTIQUES:**

Le traitement de la maladie de Hirschsprung est un traitement chirurgical. En effet, la zone malade est enlevée et la continuité digestive rétablie dans le même temps. Les techniques chirurgicales pédiatriques ont considérablement évolué ces dix dernières années, notamment avec la laparoscopie mais surtout la colectomie par voie transanale, avec souvent une chirurgie définitive très tôt en période néonatale [3].

#### **1- Traitement palliatif :**

C'est le plus souvent la prise en charge d'un nouveau-né en occlusion basse pour lequel il convient de faire un diagnostic dans les quelques jours qui suivent la naissance [129]. Le pédiatre doit évoquer et faire le diagnostic selon les éléments que nous avons précédemment détaillés et rapidement transférer l'enfant en milieu chirurgical pédiatrique. En effet, l'urgence est de rapidement évaluer le nouveau-né et de décider si celui-ci doit être ou non dérivé, mais ce n'est qu'après que le malade est stabilisé [3].

**1-1- La réanimation :**

Consiste à réchauffer le malade, le réhydrater et à corriger les troubles hydro-électrolytiques. Parfois cette réanimation est obligatoirement réalisée en milieu spécialisé, en cas d'entérocolite, de perforation et de déshydratation sévère [3].

**1-2- Le nursing :**

En effet, une fois le diagnostic posé, des petits lavements au sérum physiologique, des massages abdominaux vont permettre de déballonner l'enfant en favorisant l'évacuation des selles. C'est ce que l'on appelle le nursing ; certaines équipes préconisent des montées prudentes de sonde rectale, en sachant que le plus souvent la sonde, en butant au même endroit, fragilise la muqueuse à ce niveau et expose à la perforation ; ces montées de sonde doivent donc être confiées à des chirurgiens expérimentés et ne doivent pas être trop souvent réalisées [3].

**a- Technique :**

Il consiste à obtenir régulièrement l'évacuation du contenu colique par le passage régulier de sondes et l'administration de lavements évacuateurs. Il s'agit d'un véritable traitement qui doit être effectué rigoureusement. Les sondes utilisées doivent être de calibre suffisant (16 ou 18) et l'introduction doit permettre l'évacuation correcte du contenu intestinal : la longueur du segment aganglionnaire doit au préalable être évaluée de façon correcte : un repère sur la sonde évite une introduction insuffisante qui serait inefficace et également une pénétration excessive qui serait dangereuse. La manœuvre est répétée deux fois par jour. Les lavements évacuateurs pratiqués avec des solutés isotoniques mêlés à de l'huile de paraffine en petite quantité facilitent l'élimination du contenu intestinale lors des sondages [131].

Ce traitement ne peut s'appliquer qu'aux formes non compliquées dont le segment aganglionnaire ne dépasse pas le haut de la boucle sigmoïdienne. Cette méthode, même bien conduite, n'est pas dénuée de complication [132].

Il faut que le nourrisson réponde rapidement au nursing, c'est-à-dire s'améliore à la fois cliniquement et radiologiquement, ce qui permet de le réalimenter rapidement. Si l'amélioration

n'est pas notable dans les 48 heures et que l'enfant reste douloureux, voire qu'une fièvre apparaît ou que son bilan montre un syndrome inflammatoire, il faut savoir rapidement le dériver en zone saine afin de ne pas s'exposer à un risque d'entérocolite aiguë, exposant à une mortalité en période néonatale [72].

Certaines équipes proposent, une fois que le nouveau-né est réalimenté de façon correcte avec du lait de mère ou des laits hypoallergéniques et commence à avoir une prise correcte de poids, une sortie à la maison avec un nursing effectué par les parents, en sachant que ceux-ci doivent revenir en cas de vomissements, de fièvre ou de selles liquides. Ce nursing est d'abord pratiqué en milieu hospitalier puis expliqué aux parents qui assurent ensuite l'évacuation digestive. De plus en plus, nous recommandons une prise en charge chirurgicale rapide de la maladie en période néonatale, afin de mettre à l'abri l'enfant de la complication la plus redoutable qu'est l'entérocolite aiguë [133].

**Tableau 12: Comparaison de l'efficacité du nursing avec les séries nationales et internationales**

Série	Notre série	CHU Rabat [52]	CHU Casa [50]	Oujda [53]	Pellerin [72]
Taux de nursing	72%	70%	73%	94%	61%
Taux de succès	65%	96%	60%	-	81%

Le nursing reste donc un moyen de traitement palliatif de réalisation très difficile dans notre contexte, et surtout très difficile à mener jusqu'à la cure radicale, d'où l'intérêt de la tendance actuelle à traiter en période néonatale.

Toutes les séries relatent la survenue d'entérocolite qui peut être gravissime, si cette évacuation n'est pas satisfaisante, il est raisonnable de ne pas faire courir de risque de stases et de recourir à la colostomie.

### **1.3- La colostomie:**

#### **a- Buts et principes:**

La colostomie à plusieurs objectifs, édictés par Jaubert de Beaujeu [134] :

- ✚ Lever l'obstruction et rétablir le transit afin d'éviter les complications locales ou générales.
- ✚ Permettre à l'enfant d'atteindre l'âge et le poids du traitement définitif.
- ✚ Préparer l'intestin pour la sécurité de l'intervention et des anastomoses.

La colostomie est une opération complète permettant de faire le bilan des lésions et des prélèvements pour l'histologie et qui doit répondre aux règles fixées par Swenson [10] :

- ✚ placée dans la zone d'innervation normale, et confirmée si possible par une biopsie extemporanée, pour être certain de ne pas être en zone intermédiaire, ce qui n'est pas toujours possible, l'essentiel étant d'avoir envoyé un fragment de l'iléo ou de la colostomie en anatomopathologie pour que l'innervation myentérique soit vérifiée ; dans le même temps est aussi envoyée une biopsie rectale si cela n'a pas déjà été fait.
- ✚ munie d'un éperon suffisant pour réaliser une exclusion parfaite.
- ✚ réalisée sur un intestin décomprimé en amont pour éviter le risque d'éviscération péri colique et de prolapsus.

#### **b- Siège de la colostomie [131]:**

Le siège et même le type de la colostomie est discuté, il dépend non seulement de l'étendue de l'aganglionnie et du type de l'intervention définitive, mais également des habitudes du chirurgien elle doit être impérativement faite en zone saine généralement sur le segment colique sus jacent à la zone intermédiaire :

- ✚ Dans les formes habituelles recto-sigmoïdiennes : la colostomie peut être réalisée sur la partie droite du colon transverse (de principe pour certains auteurs), elle est alors conservée lors du traitement définitif.
- ✚ Dans les formes étendues de la maladie, une iléostomie peut être envisagée,
- ✚ En urgence elle est placée généralement au dessus de la zone dilatée pour être sûr de colostomiser en zone fonctionnelle.

**c- Technique opératoire [135]:**

Après avoir repéré la région de la colostomie (en fonction de la forme anatomoradiologique), on aborde par une incision type Mac Burney à gauche (pour les formes rectosigmoïdiennes) en réséquant une collerette cutanée, et une collerette d'aponévrose du grand oblique, ce dernier est repéré par des fils. Les fibres du petit oblique sont dissociées, on résèque également une collerette de transverse et de péritoine, ces derniers sont également repérés par des fils. On extériorise le segment colique à colostomiser, après décollement, un lacs est passé sur le bord mésocolique, on adosse par une série de points les deux séreuses coliques des deux pieds de l'anse sur quelques centimètres (RICKHAM) puis une série de fils fixe le plan : péritoine et transverse, puis le plan de l'aponévrose du grand oblique, au pourtour de l'anse colique. Ces deux plans doivent être étanches pour éviter les éviscérations et doivent être séparés pour éviter les prolapsus. L'anse est alors partiellement intégrée, son sommet est ouvert d'emblée et fixé à la peau par une couronne de points. Le colon d'aval est évacué dans les jours et les semaines qui suivent la dérivation par des lavements.

**d- Les indications [131]:**

La colostomie peut être indiquée de nécessité lors :

- ✚ Des complications locales de MH : perforation, entérocolite.
- ✚ Des complications générales de MH : déshydratation aiguë, trouble métabolique, anémie sévère...
- ✚ Les échecs de nursing, ses difficultés ou ses insuffisances.

Indiquée de principe pour faciliter la préparation de l'intestin particulièrement chez les enfants plus grands avec une distension colique importante gênant l'abaissement de ce colon peu fonctionnel, ou peut être utilisées systématiquement, même après nursing efficace, pour protéger les sutures colo-anales [131].

**e- Les complications [135] :**

Bien que la colostomie améliore le pronostic immédiat et diminue la morbidité de l'intervention radicale, elle reste grevée d'une certaine morbidité et mortalité non négligeables liées à cotés de l'état du malade et de la gravité de l'indication qui l'a imposée, à des complications locales lors de confection ou de sa fermeture:

- ✚ L'inefficacité : manifestée par la distension abdominale et le retard d'évacuation.
- ✚ L'insuffisance : par sténose de l'abouchement.
- ✚ L'irritation des téguments : liée à la rapidité du transit, et à la composition du suc intestinal riche en pepsine et en sels biliaires.
- ✚ La rétraction de la colostomie : à éviter par la mise en place de baguette de verre à travers le mésocolon, ou de lambeau cutané préalablement clivé.
- ✚ Les complications proprement dites :
  - ✓ le prolapsus muqueux: est le plus fréquent et il est du à:

\* la rapidité du transit.

\*écart important entre les pieds de l'anse colique.

\*éversion muqueuse excessive.

\*hyperpression abdominale.

- ✓ syndrome de fuite liquidienne avec déshydratation aigue.
- ✓ les éviscérations post opératoires : surtout le fait des colostomies en urgence.
- ✓ La fermeture de colostomie est équivalente à une suture digestive avec risque de lâchage, de sténose, de péritonite, et d'occlusions post opératoires, et à long terme risque d'occlusions sur brides et cicatrices bourgeonnantes.

**Tableau 13 : comparaison sur le taux de colostomie dans différentes séries**

Séries	Notre série	CHU Rabat [52]	CHU Casa [50]	Oujda [53]	Pellerin [72]
Taux de colostomie	51%	94%	27%	47%	37,4%

**Tableau 14: comparaison de l'évolution post-colostomie**

Evolution/Série	Notre série	CHU Rabat [52]	CHU Casa [50]	Oujda [53]	Pellerin [72]
Complications post-colostomie	14%	13%	27%	87,5%	34%
Décès post-colostomie	5%	0%	19%	12,5%	-

Notre série, présente un taux de complications post-colostomie acceptable, en comparaison avec les autres séries.

Une fois la colostomie est réalisée, l'enfant peut être réalimenté progressivement et on s'assure, en cas de dérivation haute, que les selles ne sont pas trop liquides et les pertes trop importantes avant de faire sortir l'enfant. En cas de maladie de Hirschsprung colique totale, la phase de réalimentation passe souvent par une pose de cathéter central type Broviac, qui peut être effectuée lors de l'intervention initiale ; c'est la constatation d'une forme majeure ou d'une dénutrition importante qui impose de proposer une alimentation parentérale adaptée. En effet, pour qu'un sepsis soit correctement contrôlé, il faut que l'enfant soit maintenu en bon état nutritionnel pendant la période néonatale. En cas de forme étendue à la première anse digestive, des questions de réanimation néonatale d'ordre éthique peuvent se poser

et, là encore, il convient de s'appuyer sur un diagnostic anatomopathologique sans faille. Dans ces cas extrêmes, aucune alimentation entérale n'est possible et le seul espoir de sevrage reste la transplantation intestinale [3].

#### **1.4- Préparation préopératoire [136- 63] :**

Elle doit être minutieuse pour que le colon soit aussi propre que possible imposant une hospitalisation quelques jours avant l'intervention. L'alimentation sans résidus débute 48h heures avant l'acte opératoire et la diète liquidienne 24 heures avant, chez les patients colostomisés il est impératif de procéder pendant trois jours à des irrigations qui sont faites par les orifices proximal et distal de la colostomie ainsi que par l'anus.

Pour l'enfant non dérivé il est souvent nécessaire de procéder à une évacuation des fécalomes par des lavements huileux.

La préparation colique par des antibiotiques n'est pas obligatoire, en revanche une antibiothérapie systémique prophylactique est utile en préopératoire (Peni A : 70 à 100 mg /kg ; Métronidazole : 15 à 20 mg /kg ; et Aminosides – Genta : 2 à 3mg/kg).

Dans les 12 heures, aucun lavement n'est plus administré de façon que le contenu intestinal soit aussi sec que possible.

#### **2- Traitement radical:**

Il s'agit du traitement définitif de la maladie de Hirschsprung, qui est un traitement chirurgical.

Initialement, cette chirurgie était envisagée après une colostomie ; elle est depuis quelques années pratiquée avant trois mois de vie ; ce sont So et al [137] qui, les premiers, ont proposé un traitement radical en un temps ; rapidement, d'autres équipes ont suivi [138-139]. Actuellement, nous proposons de plus en plus une chirurgie néonatale permettant de mettre à l'abri le nourrisson de l'entérocolite, ou après quelques jours ou semaines de

nursing, en sachant que ce nursing n'est pas sans risque. Cette chirurgie peut être réalisée plus tardivement en cas d'enfant dérivé en zone saine et en nutrition entérale complète. Cela concerne tout particulièrement les formes longues que certains opèrent vers l'âge d'un an, mais que d'autres préconisent d'opérer de plus en plus tôt [140].

### 2.1- L'âge au moment de l'intervention :

De plus en plus, cette chirurgie est réalisée dans les premières semaines de vie afin de ne pas opérer ces enfants alors que l'intestin s'est déjà trop dilaté pour éviter des dysfonctionnements lors de l'abaissement définitif [3].

Tableau 15: comparaison de l'âge au moment de l'intervention.

	Notre série	CHU Rabat [52]	CHU Casa [50]	Oujda [53]	Berrebi et al [60]	Moog et al [59]	Hadidi [58]	Chiengkriwate et al [141]
<b>Age moyen</b>	19 mois	4 ans et 2 mois	...	2 ans 8 mois	19 jours	6 mois	11 mois	72 jours
<b>&lt; 1 an</b>	73%	10%	31,5%	...			62%	70%
<b>1-2ans</b>	12%	46,5%	31,5%	...			38%	30%
<b>&gt; 2ans</b>	15%	43,3%	37%	...				

On constate que la plupart de nos malades (73%) ont été opérés avant l'âge de 1 an, l'âge au moment de l'intervention variait de 20 jours et 16 ans, avec un âge moyen de 19 mois, dont trois patients opérés en période néonatale. Ainsi, nous respectons la tendance actuelle qui est d'opérer les malades le plus tôt possible. Ceci nous a été possible grâce à notre approche transanale qui offre cet avantage par rapport aux autres techniques.

## **2.2- Délai entre Le diagnostic et le traitement radical :**

Actuellement on vise à être curatif en un seul temps et surtout le plus possible en partant du principe « Plus la maladie est traitée tôt et complètement, meilleur sera le résultat fonctionnel » et donc on abandonne de plus en plus l'acte chirurgical en deux temps et on a plus à attendre l'âge d'un an ou le poids de 10 kg pour traiter nos malades. De nombreuses publications à ce sujet montrent que le patient ne court aucun risque lors du traitement en un seul temps [140-142].

Dans notre série, 20 patients ont été opérés en un seul temps, dont 3 au cours de la période néonatale sans déplorer aucune complication chez ces nouveau-nés.

Plusieurs techniques chirurgicales ont été décrites ; toutes visent à enlever la partie aganglionnaire du tube digestif et à abaisser la zone saine normalement innervée au canal anal [143].

En résumé, différentes techniques sont proposées suivant l'expérience de l'équipe : intervention de Swenson qui consiste à faire une anastomose colo-anale directe [83], intervention de Duhamel qui garde le rectum malade avec un côlon sain abaissé dans la concavité sacrée en postérieur [13]. Et enfin l'intervention de Soave [11-12], qui a précédé la voie transanale [79-144].

## **2.3- Les techniques chirurgicales :**

Quelque soit l'intervention proposée pour le traitement de cette maladie, elle doit absolument répondre à des impératifs très précis :

- ✚ Résection de la totalité du segment colique abaissé.
- ✚ Abaissement d'un segment colique sain, normalement vascularisé, innervé et sans tension.
- ✚ Respect de l'appareil sphinctérien et de l'innervation génito-urinaire.

Les techniques les plus utilisées, dans l'ordre de leurs apparitions, sont celle de Swenson, de Duhamel, et de soave ainsi que leurs diverses modifications. Et dernièrement l'approche transanale isolée.

**a- Technique de Swenson [74-83] :**

***a-1/ La technique (Figure 44) :***

Elle garde la faveur de nombreuses équipes, elle réalise l'ablation de tout le segment achalastique et d'une partie du sphincter interne avec rétablissement immédiat de la continuité par anastomose colo-anale par voie basse après abaissement transanal du colon sain.

C'est une voie abdomino-transanale nécessitant deux champs opératoires distincts et deux équipes chirurgicales. Le malade est placé en décubitus dorsal, les membres inférieurs en légère flexion et abduction, le siège légèrement surélevé par un billot, une dilatation anale préopératoire est indispensable.

L'abdomen est ouvert par une médiane sous ombilicale ou une paramédiane gauche qu'on peut élargir vers le haut ou par une oblique para-rectale gauche depuis le pubis. Les deux anses de la colostomie sont fermées temporairement pour éviter la contamination.

Sur le rectum, l'hémostase est faite sur la musculature rectale, le cheminement de la libération se fait de haut en bas et circulairement strictement au contact de la paroi rectale, évitant ainsi toutes les structures nerveuses pelviennes (les filets nerveux sacro-recto-génito-pubiens également).

En arrière la dissection doit aller très bas et dépasser le repère coccygien, en avant il ne faut pas descendre jusqu'au périnée, latéralement : il faut atteindre les releveurs.

Il faut alors libérer le segment sain et son arcade nourricière, une longueur intestinale suffisante est obtenue en général après ligature de l'artère hémorroïdale supérieure et des artères sigmoïdiennes.

La zone de transition est repérée par l'aspect macroscopique ou par biopsie extemporanée (Swenson). Si le segment aganglionnaire est long (jusqu'au transverse ou plus) il faut décoller et basculer vers le bas le colon droit (manoeuvre de DELOYERS).

L'intervention se poursuit par l'évagination du rectum par une pince intra-anale, puis résection rectale par une incision de la face antérieure, à 2 cm de la ligne cutanéomuqueuse,

qui se prolonge de façon oblique, car en arrière il ne doit subsister qu'un centimètre (ce qui permet une sphinctérotomie interne partielle).

Après lavage abondant de pelvis, le colon sain est descendu à travers la section rectale sans torsion ni traction.

L'anastomose est conduite classiquement en deux plans, à la soie 4/0, séro-musculaire, puis muco-muqueux, puis elle est réintégrée dans le pelvis à travers l'anus.

Enfin on procède à une péritonisation et fermeture plan par plan de la paroi abdominale, avec mise en place d'une sonde trans-anastomosique pendant huit jour et d'une sonde gastrique jusqu'à reprise du transit.

#### ***a-2/ Modifications:***

Sont nombreuses et portent sur les différents temps de l'intervention. La principale modification de cette technique a été apportée par PELLERIN (1954) [145]: afin d'éviter les risques d'une suture colo-anale immédiatement abandonnée dans le fond du pelvis, la descente de l'intestin sain se fait en même temps que celle du rectum, la section est faite au périnée, les manchons anal et colique extériorisés sont fixés entre eux par les fils non résorbables et amarrés à un gros drain assurant en même l'hémostase et l'évacuation des matières et des gaz loin de l'anastomose, dix jours plus tard, les deux cylindres sont spontanément accolés, on coupe le colon excédentaire, on met quelques points muco-muqueux et on réintègre le prolapsus.

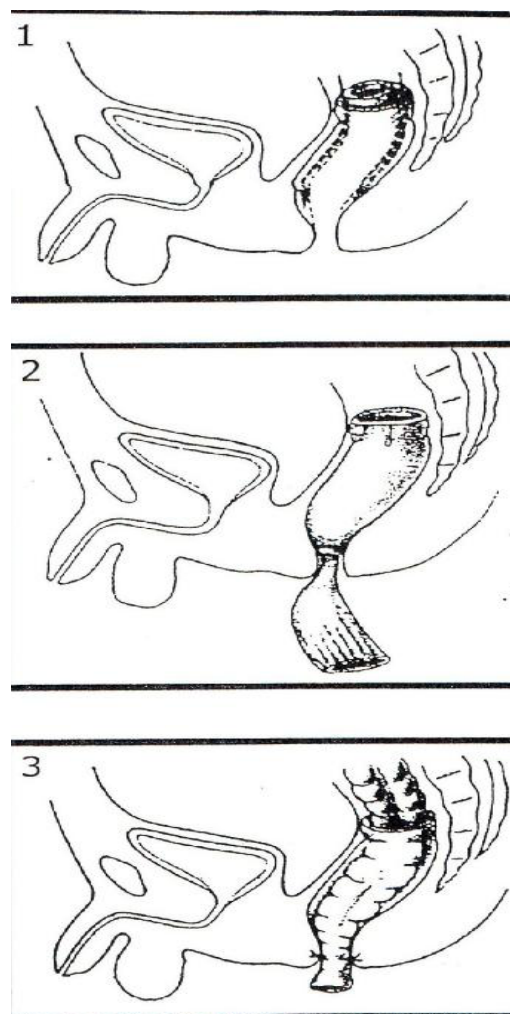
Récemment, de nombreux auteurs ont expérimenté la technique de Swenson par cœlioscopie [146-147].

#### ***a-3/ Limites de la technique :***

Cette technique est donc une intervention complète et logique qui traite à fond la maladie de Hirschsprung, et qui convient aussi bien aux formes habituelles qu'aux formes courtes ou étendues.

Le principal inconvénient de cette méthode est la dissection de l'ampoule rectale, très difficile chez le petit et pouvant laisser une incontinence anale et urinaire. Cette technique présente d'autres risques :

- ✚ Lâchage de l'anastomose.
- ✚ Risque de rétrécissement de l'anastomose et de récives par insuffisance de résection vers le bas.
- ✚ Les sténoses postopératoires précoces.
- ✚ Le risque de complications urinaires et sexuelles à long terme.



**Figure 44: Technique de Swenson [83]**

**b- Technique de DUHAMEL [13]:**

C'est une intervention abdomino-transanale ne nécessitant qu'une seule équipe chirurgicale et permet de réaliser sans danger et sans colostomie préalable l'opération chez le nouveau né et le tout petit nourrisson ainsi que chez l'enfant en mauvais état général.

***b-1 / La technique (Figure 45) [13]:***

C'est l'exclusion du rectum avec abaissement recto-rectal et transanal du colon ce qui évite les dangers de la dissection du rectum.

On réalise une laparotomie médiane du pubis à l'ombilic qui est débordé vers la gauche, l'anse mégacolique est extériorisée avec douceur.

Après repérage des deux uretères, on incise le méso-sigmoïde sur les deux faces et on ligature les vaisseaux sigmoïdiens. Le rectum est sectionné au fond du Douglas et fermé par un surjet séro-musculaire.

La résection de la portion aganglionnaire est faite dix centimètres au-dessus de la zone de changement du calibre en préservant la vascularisation du bout proximal lors de la ligature du méso, celui-ci est fermé par une bourse.

Le clivage recto-rectal : l'ouverture du mésorectum au cours de la dissection du sigmoïde a ouvert en haut l'espace clivable recto-rectal. Un tampon monté introduit dans ce plan est conduit facilement en suivant la concavité sacrée jusqu'au plancher pelvien et au bord post de l'anus qu'il soulève en « déroulant » le sphincter interne : c'est le seul temps intra-pelvien de l'opération. La paroi postérieure du canal anal, poussée par le tampon monté, est incisée transversalement (par voie périnéale sur sa moitié de circonférence postérieure : au-dessus de la marge ano-cutanée, cette incision passe en plein sphincter interne.

Ensuite on procède à l'abaissement recto-rectal de l'intestin laissé en attente, suivant le chemin du tampon sans traction ni torsion puis suture de la demi circonférence postérieure de la tranche de section du colon sain, à la lèvre postérieure et inférieure de l'incision recto-anale.

Deux longues pinces d'entérostomie (KOCHER) sont alors placées : une branche dans le rectum et une dans l'intestin abaissé. On serre les deux pinces en ayant soin de rapprocher leurs extrémités (de façon à former un V inversé).

Les pinces doivent aller jusqu'au dôme rectal suturé pour éviter un cul de sac, ces pinces assurent l'hémostase et assurent en quatre à huit jours une entérostomie en tombant spontanément anastomosant ainsi l'intestin abaissé et le rectum exclu.

On peut réséquer aux ciseaux le triangle d'adossement délimité par les deux pinces pour faciliter l'émission de gaz et de matières, le laboratoire confirmera au niveau de ce triangle : une paroi rectale aganglionnaire et une paroi colique normalement innervé.

On termine l'intervention par fixation du dôme rectal à la face antérieure du colon abaissé, péritonisation du moignon rectal et fermeture de l'abdomen sans drainage.

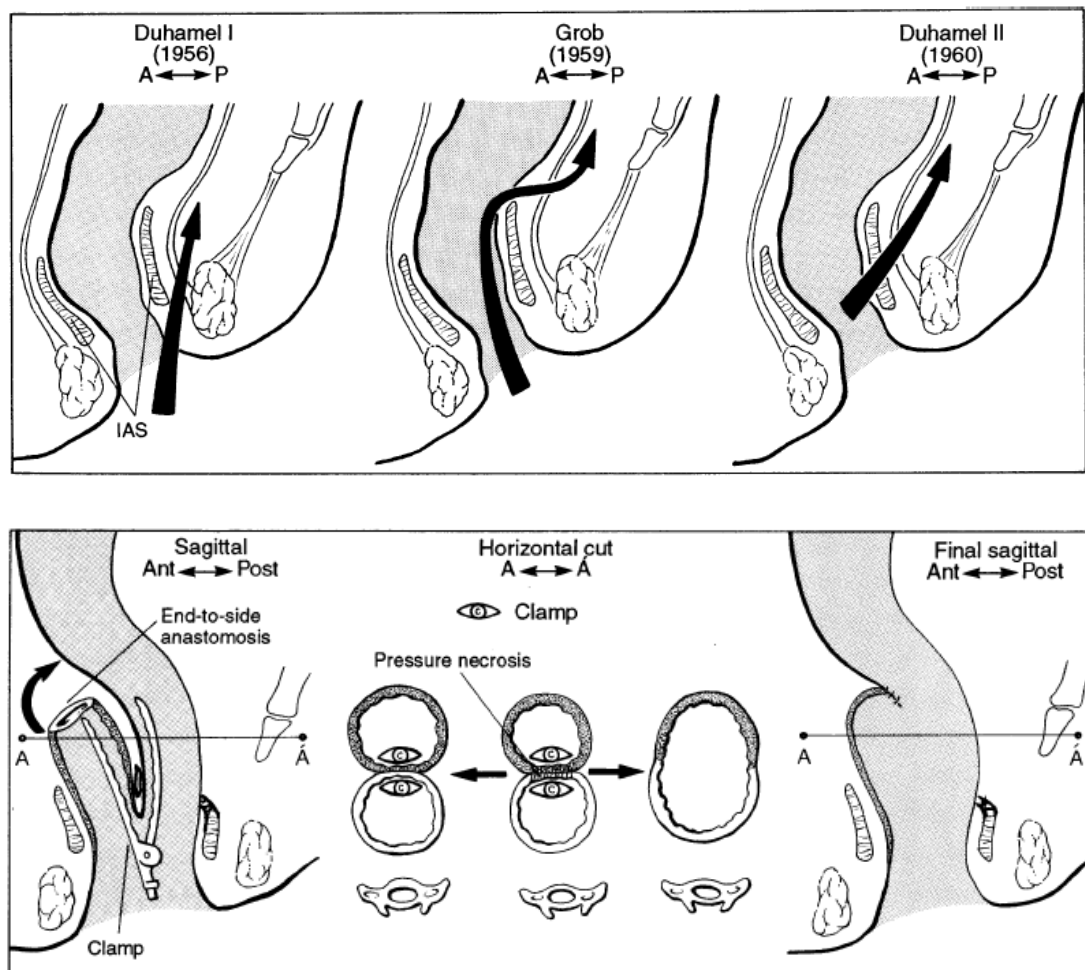
***b-2 / Modifications [148](Figure 45):***

L'excision complète du mur d'adossement réalisant une entérotomie large et ceci pour éviter la formation d'une poche rectale antérieure et supérieure qui retient les fécalomes et pour éviter aussi une entérotomie insuffisante.

L'utilisation actuelle de la pince GIA permet avantageusement de remplacer les champs d'adossement et libérer le nourrisson de cette entrave.

***b-3 / Les complications [148]:***

C'est surtout la survenue d'incontinence anale si l'anastomose est faite trop bas au niveau du canal anal et aussi la formation de fécalome retenue dans la poche restante.



**Figure 45: Technique de Duhamel et ses modifications [148]**

**c- Technique de Soave [11-12]:**

C'est en 1963 que Professeur Soave a décrit pour la première fois sa technique tout en s'inspirant des travaux de RONALDI et de REHBEN dans le traitement des cas difficile d'imperforation anale.

Selon SOAVE : « cette technique permet d'abaisser le colon jusqu'au point désiré, en le faisant passer à travers le canal rectal conservé intact dans sa structure parce que la mobilisation du recto-sigmoïde est effectuée complètement par voie extra muqueuse, le colon abaissé du côté périnéal ».

***c-1 / La technique [11-12]:***

***\*La position du malade :***

En décubitus dorsal, le bassin du malade au bord de la table d'opération pour permettre au membre inférieurs de pendre et ainsi exposer le plancher pelvien et permettre une meilleure vision sur le cylindre musculaire.

Il est nécessaire de soutenir les membres inférieurs car il y'a risque de mobilisation de ces derniers pour passer du temps abdominal au temps périnéal.

***\*Le temps abdominal :***

On commence, après avoir fait une dilatation anale, par une laparotomie médiane ou oblique gauche. Ligature et section des vaisseaux des segments sigmoïdiens et colique de façon à libérer le colon sur toute l'étendue qui doit être réséqué.

On infiltre avec une solution de novocaïne à 0,5p 100la tunique séro-musculaire du recto-sigmoïde au dessus du plancher pelvien, sans intéresser la tunique muqueuse.

Sur cette zone infiltrée on fait une incision longitudinale au bistouri, l'incision n'intéresse que la séro-musculaire et on commence à décoller le cylindre séro-musculaire du cylindre muqueux.

***\*Le décollement :***

Le décollement est complété par les ciseaux à dissection tout le long de la circonférence de l'intestin jusqu'à ce qu'on obtienne une séparation nette entre les cylindres séro-musculaire proximal et distal et qu'apparaisse complètement libéré le cylindre muqueux sous jacent.

On procède à l'aide d'un tampon imbibé d'adrénaline, et de l'index au décollement de la tunique séro-musculaire de la muqueuse sous jacente, en allant le plus loin possible vers l'anus, l'adrénaline rend cette dissection peu hémorragique, certains vaisseaux sont coagulés sous le contrôle de la vue.

A la limite entre le rectum et l'anus au niveau des releveurs moyens et des sphincters, on trouve des adhérences qu'on sectionne au ciseau tout le long de la circonférence.

\*Remarque :

- ✚ Le respect de l'artère hémorroïdale est souhaitable pour conserver la vascularisation correcte du cylindre musculaire.
- ✚ Plus l'enfant est jeune, plus la dissection est facile.

Après avoir terminé le décollement du cylindre muqueux, on introduit pour l'hémostase des languettes de gaz tout le temps nécessaire à la préparation du colon.

Après avoir mis un point de soie sur le colon comme repère là où il devra être réséqué on passe au temps périnéal.

*\*Temps périnéal :*

Après une bonne dilatation on étire la ligne de jonction cutanéomuqueuse anale pour exposer le plus possible la muqueuse endoanale et sur cette dernière on fait une incision circonférentielle à un centimètre au dessus de la jonction, puis le cylindre muqueux est disséqué vers le haut jusqu'au décollement abdominal précédant ainsi toute la muqueuse du rectum est séparée de la musculature, ce qui respecte l'intégralité de l'innervation pelvienne.

Le manchon muqueux ano-rectal est alors abaissé à travers le canal musculaire recto-anal intact, ainsi que le colon sus-jacent de telle sorte que l'on ait au niveau du rectum deux manchons musculaires concentriques.

Après avoir complété l'abaissement, on fixe le bord circulaire supérieur du manchon séro-musculaire avec huit à dix points, au pourtour du colon, fermant ainsi le plancher pelvien. Une sonde rectale est montée à l'intérieure du colon.

Quand l'abdomen est fermé, on résèque du côté périnéal, au point prévu, le colon abaissé, on laissant déborder de l'anus un segment de quatre à cinq centimètres, que l'on fixe avec cinq à six points en soie à la peau du périnée.

*\*La résection du moignon :*

Après quinze jours, il se forme spontanément une adhérence cylindrique entre la séreuse colique et toute la musculature du canal rectal. Naturellement il ne se forme aucune adhérence

entre la séreuse colique et la musculuse anale restée intacte, de ce fait Mr SOAVE attendait 10 à 12 jours pour sectionner le moignon colique, son extrémité se rétracte dans le canal anal sur un centimètre ou ne s'est formée intacte.

***c-2 / Les modifications :***

La première consiste à exécuter tout le décollement de la muqueuse jusqu'à un centimètre de la jonction cutanéomuqueuse, par voie abdominale et à couper le cylindre muqueux par voie abdominale après que le colon ait été préparé : l'abaissement est réalisé en trans et endorectal grâce à une sonde de PEZZER métallique introduite par l'orifice anal.

*\*Les modifications de BOLLEY [138] :*

Tous les temps opératoires sont identiques, la modification consiste en une anastomose colo-anale primaire, c'est-à-dire qui est réalisée d'emblée, le cylindre et alors immédiatement réintégré dans l'abdomen.

*\*Les modifications de Marks [149]:*

Qui fond en arrière le canal musculaire pour éviter l'étranglement du colon par le cylindre musculaire et la nécessité de faire des dilatations.

***c-3 / Complications et avantages [55]:***

Certaines complications peuvent survenir :

- ✚ L'abcès collectés des deux cylindres et qui résulte :
  - Soit d'une souillure opératoire ;
  - Soit d'une insuffisance de résection muqueuse qui empêche l'accolement.
- ✚ Le prolapsus muqueux ;
- ✚ La nécrose du colon extériorisé ;
- ✚ Le rétrécissement cicatriciel ;
- ✚ La rétraction du colon abaissé ;

✚ Lors de la recoupe, l'œdème qui se développe au niveau du moignon peut donner l'impression de rétrécissement circulaire, l'auteur préconise alors des dilatations aux bougies de Heggar.

Malgré ces complications la technique de Soave reste une intervention relativement simple correcte et peu hémorragique. Elle traite à fond la maladie de Hirschsprung tout en conservant le réflexe de défécation du fait qu'elle respecte le manchon rectale avec toute sa vascularisation et son innervation ainsi que la couche adventicielle rectale qui joue un rôle important dans la défécation.

**d- Abaissement transanal endorectal :**

Il a été décrit initialement par De la Tore en 1998 [150] et Langer en 1999 [79], Il représente une amélioration de l'opération de Georgeson en éliminant l'étape de dissection laparoscopique du rectum.

***d-1 / Technique (Figure 46) [151] :***

***\*Position du malade :***

La position la plus recommandée est la position du décubitus dorsal membres inférieurs pendants afin de mieux exposer le plancher pelvien et pour une meilleure vision sur le cylindre musculaire.

***\*Technique [152] :***

Après une bonne dilatation on étire la ligne de jonction cutanéomuqueuse anale pour exposer le plus possible la muqueuse endo-anale et sur cette dernière on fait une incision circonférentielle.

Après incision muqueuse circonférentielle de 2 mm au-dessus de la ligne pectinée, un cylindre muqueux est disséqué sur 6 cm de haut. A ce niveau, la musculature rectale est incisée circonférentiellement, et on poursuit la dissection vers le haut au ras de la paroi rectale.

Le rectum et le colon aganglionnaire sont ainsi mobilisés jusqu'au-dessus de la zone de transition. Une biopsie extemporanée à ce niveau permet de vérifier la présence de cellules

ganglionnaires. Une myotomie postérieure verticale est réalisée sur toute la hauteur du manchon musculaire laissé en place, afin d'éviter l'étranglement du colon abaissé par le cylindre musculaire laissé en place.

Après résection de la zone aganglionnaire, le colon sain est anastomosé à la ligne pectinée.

L'approche transanale peut également être utilisée même chez un patient porteur d'une colostomie préexistante, la stomie permet de faciliter la dissection déjà démarré par voie transanale de plus la partie de l'intestin colostomisée à la paroi est celle qui sera anastomosée à l'anus.

#### ***d-2 / Avantages [151]:***

Cette méthode offre un taux très faible de complications, requiert un minimum d'analgésie, une alimentation et une décharge précoce.

La durée opératoire est nettement diminuée, elle est en moyenne aux alentours de 120 à 200 minutes avec une diminution de 40%, le risque hémorragique est très faible au cours de cette technique avec un recours moins fréquent aux transfusions sanguines.

En plus la durée du séjour hospitalier est moindre ne dépassant pas en général, en dehors de complications, 5–7 jours, diminué ainsi de 60%.

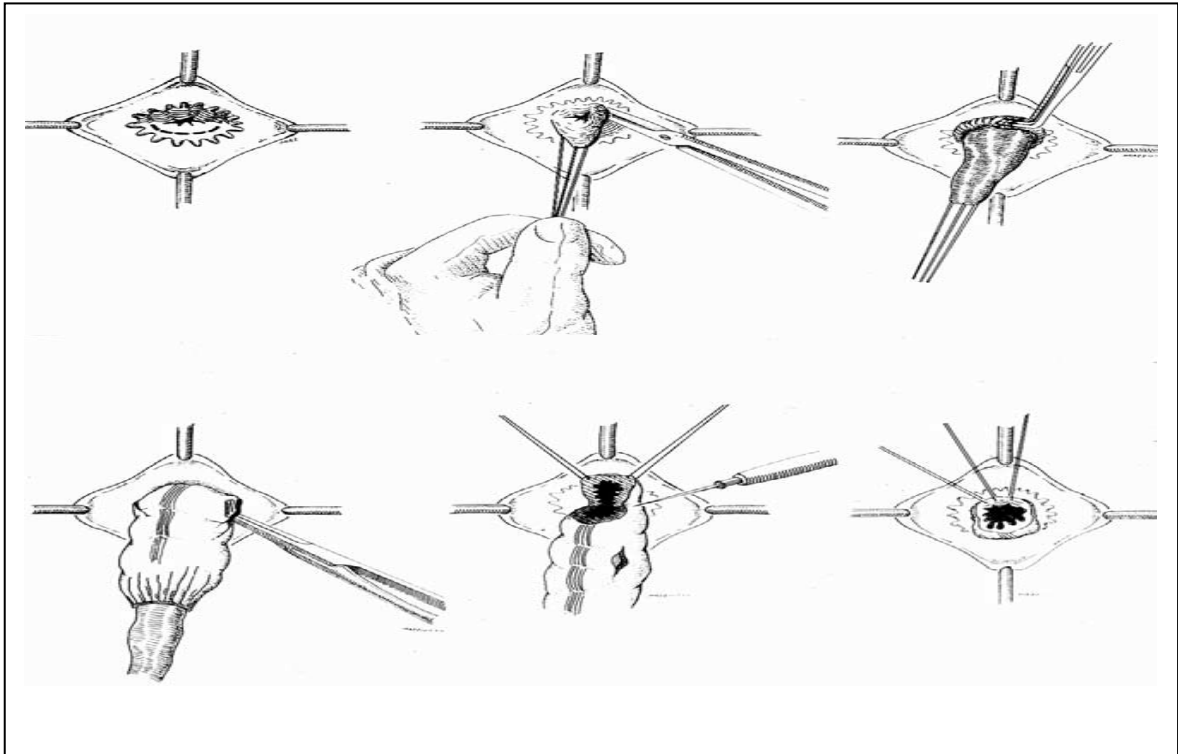
Et enfin le cout du traitement revient beaucoup moins cher par rapport aux autres techniques avec le moindre de complications.

#### ***d-3 / Inconvénients [151]:***

Cette technique malgré son grand avantage par rapport aux anciennes méthodes opératoires, elle présente un certain nombre de complications spécifiques :

- ✚ Les champs opératoires limités exposent à un risque plus accru de lésions vasculaires.
- ✚ La nécessité à avoir recours à des dilatations anales et périnéales donnerait un risque potentiel de lésions sphinctériennes.
- ✚ Soiling.

- ✚ Incontinence.
- ✚ Risque de lésions des terminaisons nerveuses.
- ✚ Risque de lésion de l'urètre.



**Figure 46: Technique d'abaissement transanal [151]**

**e- Les méthodes laparoscopiques :**

L'utilisation de la coelioscopie a débuté en 1993. Celle-ci permettait la dissection du côlon aganglionnaire avec trois trocarts. Georgeson et al [153] ont montré la faisabilité de l'abaissement par coelioscopie même en période néonatale, avec ou sans colostomie initiale, l'anastomose colorectale pouvant se faire selon les différentes techniques habituellement utilisées, à savoir celles de Swenson, de Duhamel ou de Soave.

Les premières séries comparant la coelioscopie et la laparotomie ont été rapportées en 1995 et démontraient les avantages de la coelioscopie en matière de douleur postopératoire,

de reprise du transit, de durée d'hospitalisation et de diminution des complications telles que les occlusions sur brides [154]. Morikawa et al. ont décrit une technique originale où la cœlioscopie permettait de produire un prolapsus rectal au niveau de la zone de transition repérée macroscopiquement, la confirmation histologique, la dissection et l'anastomose colo-anale étant réalisée par voie transanale [155–156]. Ceci constituait une étape intermédiaire entre la technique cœlioscopique et la technique transanale.

Récemment en Janvier 2011, Turial S et al ont publié une première expérience en se basant sur une microlaparoscopie dans la chirurgie de la maladie de Hirschsprung, sur une série de 16 patients avec maladie de Hirschsprung, en utilisant un miniscope et des instruments mesurant 2mm conçus spécialement pour cette chirurgie. Les résultats chirurgicaux et surtout le résultat esthétique encouragent à utiliser cette technique sûre et pratique indépendamment de l'âge des patients ou la chirurgie précédente [157].

Certes la laparoscopie présente plusieurs avantages par rapport à la chirurgie classique (la réduction du temps d'hospitalisation, la reprise du transit plus rapide, les brides postopératoires moins importantes, esthétique...), mais en contre partie elle présente des inconvénients (risque de lésions viscérales ou vasculaires...). Ces accidents peuvent être bien évités par une bonne pose des indications, une meilleure connaissance des limites du matériel laparoscopique et surtout une grande expérience du chirurgien [158].

**f- Techniques à visée pathologiques:**

Elles sont beaucoup moins utilisées :

***f-1 / Intervention de LESTER MARTIN [159] :***

Elle est utilisée pour la cure des formes coliques totales.

L'iléon sain est abaissé selon la technique de DUHAMEL, une anastomose latéro-latérale étant réalisée entre l'iléon et le colon descendant ceci permet de profiter des propriétés de réabsorption du colon et du caractère propulsif de l'iléon.

Une sphinctérotomie postérieure rectale est réalisée pour remédier au segment aganglionnaire sous jacent à cette iléo-coloplastie.

***f-2 / Intervention de ZIEGLER [160]:***

ZIEGLER a proposé, pour les formes touchant la quasi-totalité du grêle, une myomectomie sur 10cm, puis une myotomie sur 40cm, le tout en zone aganglionnaire et se termine par une stomie.

***f-3 / Intervention de STATE :***

Par voie abdominale, une résection colique plus ou moins étendue est réalisée avec abaissement du colon droit, le rectum est laissé en place et l'anastomose colorectale est faite par voie abdominale.

***f-4 / Intervention de REHBEIN [161]:***

Elle diffère de la première par l'abaissement du colon sigmoïde au lieu du colon droit. Dans ces deux dernières interventions, des dilatations anales postopératoires sont indispensables.

***f-5 / Techniques essentiellement pour la forme courte:***

- ✚ Myotomie ano-rectale postérieure (intervention de BENTLEY) [162].
- ✚ Sphinctérotomie sous muqueuse (Duhamel).
- ✚ Myotomie rectale par voie basse (intervention de LYNN).

Toutes ces interventions peuvent être réalisées ou aidées par cœlioscopie. Par contre, notre équipe a eu recours dans 31% à une voie combinée avec laparotomie, à défaut de cœlioscopie. De plus en plus, cette chirurgie est réalisée dans les premières semaines de vie afin de ne pas opérer ces enfants alors que l'intestin s'est déjà trop dilaté pour éviter des dysfonctionnements lors de l'abaissement définitif.

La technique transanale est celle réalisée dans notre service, elle a été décrite pour la première fois par de la Torre-Mondragon et Ortega Saldago [150] en 1998. S'inspirant

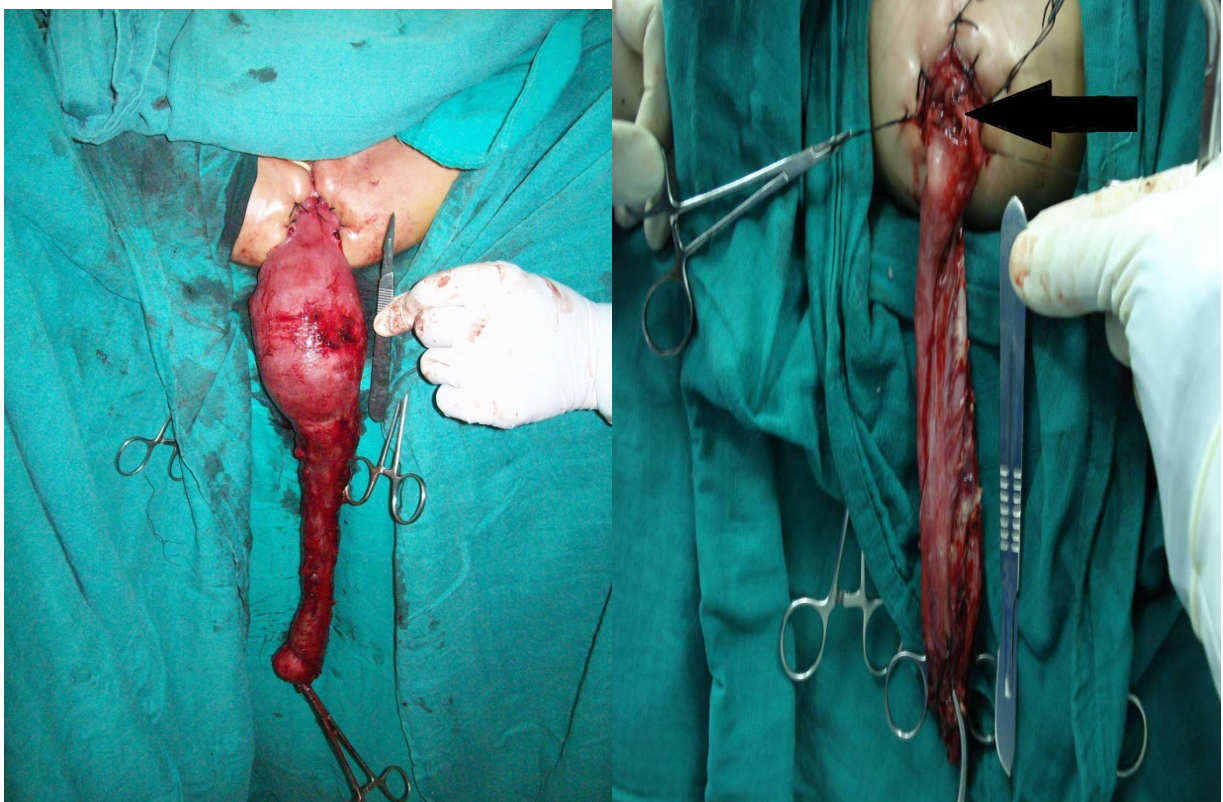
de Saltzman et al [63] qui réalisaient la mucosectomie par voie transanale lors de l'opération de Soave, ceux-ci ont supprimé le temps abdominal, ce qui constitue une petite révolution dans la chirurgie du mégacôlon.

À partir d'une série de cinq patients âgés de 24 jours à 19 mois, de la Torre- Mondragon et Ortega-Saldago ont démontré la faisabilité de la résection de 11 à 20 cm de côlon. Ils ne déplorait aucune complication mais avaient dû réaliser des dilatations anales chez quatre de ces patients pendant une durée de trois mois.

Langer et al ont rapporté une série de neuf patients âgés de trois semaines à 18 mois, opérés par voie transanale avec une résection maximum de 22 cm. Les suites ont été simples avec retour à domicile à j1 pour quatre, à j2 pour quatre autres et à j6 pour un enfant porteur d'une trisomie 21[79]. Deux patients ont eu une entérocolite. Deux patients ont nécessité des dilatations anales pour constipation. Liu et al. ont eu des complications plus fréquentes avec cette technique transanale [163]: une entérocolite dans six cas et une constipation dans quatre cas, parmi neuf patients opérés. L'explication donnée est celle du jeune âge des enfants au moment de l'intervention. Albanese et al ont rapporté dix cas opérés par voie transanale précocement (âge moyen de quatre jours avec un poids de 3,5 kg) [164] et n'ont eu aucune complication, la sortie de l'hôpital ayant eu lieu au 2e jour postopératoire en moyenne ; le suivi était de 11 mois en moyenne (extrêmes : 6-18 mois). Albanese et al soulignent les risques liés à l'âge du patient : difficulté de trouver la zone de transition et risque de trouver une forme aganglionnaire étendue. Ils limitent ce risque en utilisant cette technique uniquement si on a pu mettre en évidence une zone de transition au lavement baryté.

Les résultats à court terme encouragent à poursuivre l'utilisation de cette technique mini-invasive. Il faut suivre ces patients pour évaluer les résultats à long terme. Par voie transanale, le risque d'occlusion sur bride et la rançon cicatricielle sont diminués au plus bas. Le respect des structures péirectales nerveuses, urinaires et déférentielles est maximum si l'on observe le bon plan de dissection. Le recours à un abord coelioscopique complémentaire est possible si le segment aganglionnaire s'étend au-delà des possibilités de la technique transanale. Il est

établi que l'utilisation des techniques mininvasives diminue le coût du traitement, compte tenu des durées d'hospitalisation moins longues [165] ; ce coût est encore nettement abaissé par la voie transanale exclusive du fait d'une instrumentation très simple.



**Figure 47: Pièces de dissection par voie transanale chez deux de nos patients**

A gauche : Segment aganglionnaire avec la dilatation sus-jacente. A droite : noter le lieu de biopsie extemporanée indiqué par la flèche.

### **2.3- Les indications [7]:**

Il est difficile de faire des recommandations définitives concernant les différentes techniques chirurgicales proposées pour le traitement de la maladie de Hirschprung, il s'agit avant tout de préférences et d'habitudes du chirurgien, mais certaines indications apparaissent plus appropriées à certaines situations :

**a- Formes habituelles recto-sigmoïdiennes du nouveau né :**

Après la mise en condition du patient et la levée de l'obstacle, certains auteurs préfèrent intervenir en un seul temps, alors que d'autres chirurgiens optent pour la réalisation d'une colostomie première et attendre l'âge d'un an ou le poids de 10kg pour la cure définitive.

Le choix de la technique chirurgicale dépend avant tout de l'expérience du chirurgien et de ces habitudes. Notre choix est l'intervention en un seul temps, nous avons 24 patients opérés avant l'âge d'un an, dont 3 opérés en période néonatale.

**b- Formes longues de la maladie de Hirschsprung :**

Une colostomie doit être réalisée vu l'impossibilité de lever l'obstacle par le nursing. L'intervention définitive nécessitera une analyse soigneuse de la vascularisation, une large mobilisation du colon et éventuellement la bascule de son segment droit sur son pédicule vasculaire (artifice de DELOYERS).

**c- Les formes coliques totales :**

Le premier temps consiste à une laparotomie pour confirmation du diagnostic, et dérivation iléale en territoire normalement innervé.

La cure définitive est rarement réalisée avant l'âge d'une année, elle se fait le plus souvent par la technique de LESTER MARTIN (iléo-colo plastie et sphinctérotomie rectale postérieure) ou selon l'intervention de Duhamel.

**d- Les formes courtes :**

La sphinctérotomie ou la sphinctéromyotomie sont des alternatives moins délabrantes à l'abaissement par voie abdominale. L'abaissement transanal est aussi indiqué dans ces formes.

## **VIII– EVOLUTION, COMPLICATION ET MORTALITE:**

### **1– A court terme:**

En postopératoire, l'enfant garde une sonde urinaire 48 heures ; l'antibiothérapie type amoxicilline-acide clavulanique débutée en peropératoire est maintenue elle aussi 48 heures. La crainte est celle d'une complication infectieuse, le plus souvent à point de départ périnéal, mais qui peut être aussi d'origine septique intrapéritonéale (entérocolite) ou résulter d'une contamination par des selles lors de la section colique opératoire [3].

L'entérocolite postopératoire varie suivant les séries de 2 à 27 % et est surtout constatée après l'intervention de Swenson et al ; l'entérocolite est plus souvent constatée chez le patient trisomique 21 et chez le patient atteint de maladie de Hirschsprung colique totale [62].

Le siège doit être surveillé en y vérifiant l'absence de rougeur, d'induration. En cas de doute quant à une éventuelle infection périnéale pouvant faire craindre la fistule, une dérivation est faite en urgence afin de préserver l'anastomose [3].

Dans la technique de Swenson et al [110], on peut aussi retrouver des fistules anastomotiques qui nécessitent une dérivation en urgence, mais la complication principale reste l'entérocolite comme dans la technique de Soave-Boley.

Dans la technique d'abaissement par voie transanale ou dans le Soave-Boley, les complications le plus fréquemment rencontrées étaient un abcès local, des prolapsus muqueux, des excoriations cutanées anales ou des sténoses anales précoces [55].

Le risque le plus précoce dans la technique de Duhamel est le sepsis intrapéritonéal lors de la section du cul-de-sac rectal et de la confection de l'anastomose latérale colorectale. Cette complication a plus souvent été constatée lors de la réalisation du Duhamel par coelioscopie, car la section d'un côlon dilaté peut nécessiter plusieurs agrafages à la pince automatique [166].

Lors d'une étude rapportant 483 patients opérés selon sa technique, Swenson et al [110] rapportent 3,3 % de mortalité postopératoire et 1,2 % de mortalité tardive. Le taux de mortalité au cours de notre étude était de 2%.

Les complications pour la forme colique totale sont sensiblement plus importantes. On considère que la mortalité, dans les formes totales, va de 0 à 44 % [167–57].

**Tableau 16 : Comparaison de la technique de transanale aux autres techniques et à notre série**

Complications /Série	Swenson 423 cas [170]	Duhamel 191 cas [169]	Soave 26 cas [171]	IKEDA Transanale 370 cas [57]	Notre série 41 cas
Résection	11%	4%	2%	...	0%
Désunion	33%	8%	0%	...	0%
Occlusion	24%	10%	0%	27,3%	0%
Abcès pelvien	3%	0%	3%	...	0%
Eviscération	1%	0%	1%	...	0%
Sténose anale	...	...	...	10,4	12%
Entérocolite	...	...	...	31,6%	8%
Mortalité	4,8%	5%	2,7%	4,7%	2%

Notre série présente le moindre taux d'entérocolite postopératoires, avec un taux de mortalité modéré.

## 2- A long terme :

On retrouve des complications propres à chaque technique chirurgicale :

Constipation, rétention de fécalomes, fausse diarrhée concernent la technique de Duhamel [55], en sachant que, dans cette technique, la continence est toujours obtenue, et les problèmes tels que l'impuissance et l'incontinence urinaire sont peu observés, puisque les structures nerveuses au contact du rectum sont préservées. En 1964, Duhamel décrivait, sur une série de 270 malades, 3,7 % de patients souffrant de constipation ou de diarrhée et aucune incontinence ; beaucoup d'équipes qui pratiquent cette technique constatent, cependant, fréquemment ce problème de constipation au long cours [168].

Par ailleurs, la constipation ou la rétention de fécalome peuvent se voir en cas d'éperon trop long [169] ; il faut donc régulièrement voir ces enfants pendant la période de croissance et quelquefois recouper l'éperon, ce qui est fait sous anesthésie générale, en rajoutant une ligne d'agrafes à la pince automatique. La constipation peut aussi être due à une achalasia sphinctérienne. En effet, l'absence du relâchement du sphincter interne est la règle après traitement d'une maladie de Hirschsprung. Si l'abaissement s'accompagne d'une anastomose trop haute laissant un long segment de sphincter achalastique, la symptomatologie d'obstruction basse persiste et une sphinctérotomie complémentaire doit être effectuée. L'anastomose doit donc être faite au sommet des cryptes de Morgani.

Souillure par des selles, diarrhée, incontinence, sont constatées après technique de Swenson et al [110], ainsi que des sténoses tardives. Sur une série de 282 malades avec 5 ans de recul, Swenson mentionne que 90 % des patients ont une vie normale et seulement 13 patients sur les 29 qui ont des soucis dans la vie quotidienne ont vraiment une incontinence fécale invalidante, les autres 16 patients se plaignent de diarrhée ou de constipation nécessitant des laxatifs.

Sur une série de 880 patients [170], 89,9 % avaient des habitudes intestinales normales d'après Swenson et 93,7 % pour ceux qui avaient 20 ans de recul. Des souillures étaient constatées pour 8 % d'entre eux dans ceux qui n'avaient que 5 ans de recul et moins de 2 % après 20 ans de suivi.

Sténoses et souillures concernent aussi la technique de Soave–Boley ou la voie transanale [79]; en 1985, Soave [171] rapporte son expérience : 12 % des patients avaient des souillures par des selles ou une constipation.

La sténose est moins souvent retrouvée lorsque, avant d'effectuer l'anastomose colo-anale, une myomectomie rectale est effectuée ; celle-ci peut éventuellement être réalisée après en cas d'échec [172] ou de sténose résiduelle [173]. Nous avons dilaté quatre enfants qui présentaient des sténoses précoces avec de bons résultats.

Toutefois, selon Kim et al [174], la voie transanale en comparaison avec les techniques trans-abdominales présente le moindre taux de complications à long terme avec surtout moins de problèmes de souillure et d'incontinence, à la différence de ce qui a été rapporté dans plusieurs études. Dans notre série, L'évolution à long terme a été également favorable chez la plupart de nos patients avec un recul moyen de 3 ans. 25 de nos patients sont actuellement, en âge de propreté (58%) avec une continence acceptable chez la plupart des malades.

Par ailleurs, en cas de dysfonctionnement, constipation ou rétention de fécalome, syndrome pseudo-obstructif [172], il faut vérifier que l'abaissement est bien réalisé en zone saine. En effet, si l'anastomose est faite en zone transitionnelle [175], des dysfonctionnements peuvent survenir ; c'est donc de l'anatomopathologie définitive sur la pièce d'exérèse dont il faut tenir compte (suffisamment de cellules ganglionnaires sur l'ensemble de la circonférence, absence de troncs nerveux hypertrophiés). Cependant, il convient au moment de la chirurgie d'avoir des biopsies bien faites, suffisamment larges et d'avoir un anatomopathologiste qui accepte de répondre en extemporané [176].

Dans l'ensemble et à long terme (amélioration dans toutes les séries des résultats avec le temps et les habitudes hygiéno-diététiques), plus de 90 % des enfants sont continents ; en revanche, peu d'équipes se sont intéressées à l'étude 25 ans plus tard ; des problèmes d'impuissance chez le garçon [55] peuvent malheureusement être une complication de cette chirurgie néonatale. Les complications à long terme de ces enfants opérés en période néonatale ne pourront être évaluées que par un suivi prolongé et rigoureux.

*CONCLUSION*

La maladie d'Hirschsprung est une agénésie des cellules ganglionnaires intestinales. Elle se déclare à la période néonatale ou à un âge plus ou moins avancée, c'est la cause la plus fréquente des occlusions néonatales.

Les études récentes sont tous en faveur de l'origine génétique de la maladie

La maladie d'Hirschsprung reste d'actualité et pose deux problèmes, un problème diagnostique actuellement facile à résoudre grâce aux progrès de la manométrie et l'anatomopathologie, et un problème thérapeutique qui peut être résolu par des techniques opératoires différentes.

L'objectif de notre travail, à travers l'étude des Quarante et trois cas de maladie d'Hirschsprung colligés au service de chirurgie pédiatrique du CHU de Marrakech :

- De donner une idée sur la prise en charge de la maladie d'Hirschsprung au sein du CHU.
- De rappeler certaines particularités cliniques, paracliniques, thérapeutiques, et évolutives de cette maladie dans notre contexte.

Au terme de ce travail l'amélioration du pronostic de cette maladie exige un diagnostic précoce, une prise en charge rapide, et Une collaboration d'une équipe multidisciplinaire (réanimateur, anatomopathologiste, pédiatre, et chirurgien pédiatre).

*RESUMES*

### Résumé

La maladie d'Hirschsprung est une affection congénitale caractérisée par l'absence de cellules ganglionnaires au niveau d'une partie plus au moins importante du tube digestif. Le but de notre travail est d'essayer, à travers une série de 43 cas faite au centre hospitalier universitaire de Marrakech entre 2004 et 2010, de donner une idée sur les particularités cliniques, paracliniques, thérapeutiques et évolutives de cette affection dans ce service. Dans notre série, l'âge de nos malades varie entre 2 jours et 16 ans avec une moyenne de 18 mois, et une nette prédominance masculine (88%). Sur le plan clinique le retard d'émission méconial, la constipation et l'occlusion néonatale sont les motifs de consultation les plus fréquents, à côté nous enregistrons un taux d'entérocolite de 37 %. Sur le plan paraclinique l'abdomen sans préparation et le lavement opaque ont permis d'une part, de suspecter fortement le diagnostic et d'autre part, de déterminer la forme anatomique qui est la forme recto-sigmoïdienne dans 67% des cas. 51% des patients ont été colostomisés, la colostomie était indiquée le plus souvent soit pour échec du nursing (48%) soit pour décompression devant une entérocolite aiguë (43%). Tous nos patients ont été opérés par un abaissement transanal, isolé dans 71% des cas et combinée à une laparotomie dans 29%, l'évolution postopératoire était marquée par des complications chez 30% des malades opérés, et les complications ont été dominées par la sténose rectale (12%). Le taux de mortalité post opératoire est de 2%. Ainsi, on note que la maladie de Hirschsprung est de bon pronostic si elle est diagnostiquée précocement et traitée d'une manière rapide et adéquate.

**Mots-clés** Maladie de Hirschsprung-aganglionnie-traitement-abaissement transanal-enfant.

### Abstract

Hirschsprung disease is a congenital affection characterized by the absence of ganglionic cells of the colon. The aim of our study is trying, through a series of 43 cases against the university hospital of Marrakech between 2004 and 2010, is to give an idea about the clinical, paraclinical, therapeutic and evolutionary of this affection in our service. In our series, the age of our patients varies between 2 days to 16 years with a median age of 18 months, and a male predominance (88%). According to the clinical, the delay of meconial emission, constipation and neonatal occlusion are often the most frequent causes for consultations, we registered 37% rate of enterocolitis. According to the Paraclinical plan, the plain abdominal radiograp and contrast enema allowed suspect the diagnosis and determine the anatomic shape withe 67 % rectosigmoidien forms. 51% of patients had been colostomized, colostomy was indicated most often for either failure of nursing (48%) or after an acute enterocolitis (43%). and all our patients underwent a transanal pull trough in 71% of cases and combined with a laparotomy in 29%, Postoperative morbidity occurred in 30% of patients, rectal stenosis (12%) was the frequent complication. The postoperative mortality rate is 2%. Thus, we note that Hirschsprung disease has a good prognosis if diagnosed early and treated appropriately.

**Key words** Hirschsprung–aganglionnie–traitement –transanal pullthrough–child.



*BIBLIOGRAPHIE*

**1– Croaker G.D.H.**

A Cook's tour around Hirschsprung's disease.  
Current Paediatrics 2006;16:182–191.

**2– Ehrenpreis TH.**

Hirschsprung's disease.  
Chicago: Year Book Medical Publishers; 1970.

**3– Philippe–Chomette P, Peuchmaur M, Aigrain Y.**

Maladie de Hirschsprung chez l'enfant : diagnostic et prise en charge.  
Journal de pédiatrie et de puériculture 2008;21:1–12.

**4– Aldridge RT, Campbell PE.**

Ganglion cell distribution in the normal rectum and anal canal. A basis for the diagnosis of Hirschsprung's disease by ano–rectal biopsy.  
J Pediatr Surg 1968;3:475–90.

**5– Hirschsprung H.**

Stuhlträgheit neugeborener in Folge von Dilattation und Hypertrophie des Colons.  
Jahrb Kinderh 1887;27:1.

**6– Tittel K.**

Über ein angeborene Missbildung des Dickdarmes.  
Wien Klin Wochenschr 1901;14:903.

**7– Bachy B, Mitroffarnoff.**

Occlusions congénitales du colon et du rectum.  
EMC, pédiatrie, 4–07–D–10, 1994.

**8– Ehrempreis T.**

Megacolon in the newborn. A clinical and radiological study with the special regard to the pathogenesis.  
Acta Chir Scand 1946,94:112.

**9– Swenson O, Neuhauser EB, Pickett LK.**

New concepts of etiology, diagnosis and treatment of congenital megacolon (Hirschsprung's disease).  
Pediatrics 1949;4:201.

**10– Swenson O, Fischer JH, Gherardi GJ.**

Rectal biopsy in the diagnosis of Hirschsprung's disease.  
Surgery 1959;45:690.

**11– Soave F.**

Hirschsprung's disease: a new surgical technique.  
Arch Dis Child 1964;39:116–124.

**12– Soave F.**

A new surgical technique for treatment of Hirschsprung's disease.  
Pediatr Surg 1964;56:1007–1014.

**13– Duhmel B.**

Retrorectal end transanal pullthrough procedure for treatment of Hirschsprung's disease.  
Dis Colon Rectum 1967;7:455–458.

**14– BolkGabriel S, SalomonR, Pelet A, Angrist M, Amiel J,Formage M, et al.**

Segregation at three loci explains familial and population risk in Hirschsprung disease.  
Nat Genet 2002;31:89–93.

**15– Larsen W.J.**

Embryologie humaine.  
2<sup>e</sup> éd. Bruxelles: De Boeck Universités. 2003 p:205– 233.

**16– Langman J, Sadler T W.**

Embryologie médicale.  
8<sup>e</sup> éd. Edition Pradel.Paris. 2007. p:261–290.

**17– Rouvière H, Delmas A.**

Anatomie humaine (descriptive, topographique et fonctionnelle).  
10. éd., rev. et augm. Paris Masson 1967. p:351–421.

**18– Chevrel J.P, Barbin J.Y.**

Anatomie clinique. [3], (le tronc).  
Paris ; Berlin ; New York : Springer–Verl., cop. 1994. p: 347– 364.

**19– Neter F.H.**

Atlas d'anatomie humaine.  
4<sup>e</sup> éd, Paris: Elsevier Masson ; 2006.

**20– Ducrotté P, Gourcerol G.**

Motricité du côlon et du rectum. EMC (Elsevier SAS, Paris), Gastro-entérologie, 9-000-A-30, 2005.

**21– Catala. M, André. J-M, J. Poirier.**

Histologie : organes, systèmes et appareils. PCEM2 – DCEM1. Université Pierre et Marie Curie, Service d'Histologie – Embryologie. 2007 – 2008: pp 19-26-8.

**22– Martucciello G, Ceccherini I, Lerone M, Jasonni V.**

Pathogenesis of Hirschsprung's disease.  
J Pediatr Surg 2000;35:1017-25.

**23– Pease PW, Corkery JJ, Camero NA.**

Diagnosis of Hirschsprung's disease by punch biopsy of rectum.  
Arch Dis Child 1976;51:541-3.

**24– Maia DM.**

The reliability of frozen-section diagnosis in the pathologic evaluation of Hirschsprung's disease.  
Am J Surg Pathol 2000;24:1675-7.

**25– Barshack I, Fridman E, Goldberg Y, Chowers, Kopolovic J.**

The loss of calretinin expression indicates aganglionosis in Hirschsprung's disease.  
J Clin Pathol 2004;57:712-6.

**26– Sandritter.W, THOMAS.C.**

Manuel et Atlas d'anatomie pathologique macroscopique.  
Paris : Masson 1972. p:111.

**27– Challa.VR, Moran. JR, Turner.CS, Lyerly. AD.**

Histological diagnosis of Hirschsprung's disease: the value of concurrent hematoxylin and eosin and cholinesterase staining of rectal biopsies.  
Am J Clin Pathol 1987;88:324-328.

**28– Crolyn.CU, Louis.S.**

Histochemical diagnosis of Hirschsprung's disease.  
Pediatric's 1982;69,6.

**29– Reyes.M.M.**

Anatomie pathology and biology of Hirschsprung's disease.  
Rev gastro enterol. Mex. Oct 1997;62,4:287-92.

**30–Puri.P,Ohshiro.K,Wester.T.**

Hirschsprung's disease: a search for etiology.  
Semin Pediatr. Surg 1998;7,3:104–7.

**31– Daniel L.Mollit T, Joseph J.Tepas.**

The role of coagulase–negative staphylococcus in neonatal necrotizing enterocolitis.  
Journal of pediatric surgery 1988;23,1:60–63.

**32– Moore S.W, Johnson G.**

Elevated tissue immunoglobulins in hirschsprung's disease–indication of early immunologic reponse.  
Eur j pediatr surg 2000;10:106–110.

**33– Seiichi Hirobe, Daniel P.Doopy.**

Ectopic class II major histocompatibility antigens in hirschsprung's disease and neuronal intestinal dysplasia.  
Journal of pediatric surgery 1992;27,3:357–363.

**34– Alcmene Chalaztonitis.**

Neurotrophin–3 in the development of the enteric nervous system.  
Department of anatomy and and biology, Colombia university, college of physuicians and surgeons, 630W , 168 th, new york10032,USA.

**35 – Ivor Mason.**

The RET receptor tyrosine kinase: activation,signalling and significance in neuronal development and disease.  
Pharmaceutica acta helvetiae 2000;74:261–264

**36 – Solary V, Ennis S.**

Mutation analysis of the RET gene in total intestinal aganglionosis by wave DNA fragment analysus system.  
Journal of pediatric surgery 2003;38,3:497–501.

**37–Gath R, Goessling A.**

Analysis of the RET, GDNF, EDN3, and EDNRB genes in patients with intestinal neuronal dysplasia and hirschsprung disease.  
Gut 2001;5,48: 671–5.

**38–Puffenberger EG, Hosoda K, Washington SS, Nakao K, deWit D,Yanagisawa M, et al.**

A missense mutation of the endothelin–B receptor gene in multigenic Hirschsprung's disease.  
Cell 1994;79:1257–66.

**40 – Smigiel R, Lebioda A.**

Single nucleotide polymorphisms in the RET gene and their correlations with hirschsprung disease phenotype.

J appl genet 2006;3,47:261–7.

**41– Stella M.Honore, Manuel J.Aybbar.**

Sox10 is required for the early development of the prospective neural crest in xenopus embryos.

Developmental biology 2003;260: 79–96.

**42– Pingault V, Bondurand N, Goosens M.**

Sox 10, un modulateur de transcription impliqué dans la maladie de hirschsprung.

Medicine/sciences 1998;14: 331–4.

**43– Moore SW, Rode H, Millar AJ, Albertyn R, Cywes S.**

Familial aspects of Hirschsprung's disease.

Eur J Pediatr Surg 1991;1:97—101.

**44– Doray B, Salomon R, Amiel J, Pelet A, Touraine R, Billaud M, et al.**

Mutation of the RET ligand, neurturin supports multigenic inheritance in Hirschsprung's disease.

Hum Mol Genet 1998;7:1449—52.

**45– Edery P, Attie T, Amiel J, Pelet A, Eng C, Hofstra RM, et al.**

Mutation of the endothelin-3 gene in the Waardenburg–Hirschsprung disease (Shah–Waardenburg syndrome). Nat Genet 1996;12:442—4.

**46– Amiel J, Salomon R, Attie T, Pelet A, Trang H, Mokhtari M, et al.**

Mutations of the RET GDNF signaling pathway in Ondine's curse.

Am J Hum Genet 1998;62:715–7 (letter).

**47– Pingault V, Bondurand N, Kuhlbrodt K, Goerich DE, Prehu MO, Politi A, et al.**

SOX10 mutations in patients with Waardenburg– Hirschsprung disease.

Nat Genet 1998;18:171–3.

**48– Potterf SB, Furumura M, Dunn KJ, Arnheiter H, Pavan WJ.**

Transcription factor hierarchy in Waardenburg syndrome: regulation of MITF expression by SOX 10 and PAX 3.

Hum Genet 2000;107:1–6.

**49– Pelet A, Attie T, Goulet O, Eng C, Ponder BA, Munnich A, et al.**

De novo mutations of the RET proto-oncogene in Hirschsprung's disease.

Lancet 1994;344:1769–70 (letter).

**50– Adnane Fatima.**

La maladie de Hirschsprung. Revue de 186 cas.

Thèse de médecine, n°32, 1993, Casablanca.

**51– Teklali Youssef.**

Technique de soave dans le traitement de la maladie d'hirschsprung.

Thèse de médecine n°193, 1998, Rabat.

**52– Lahrimi Nadia.**

La maladie de Hirschsprung au service de chirurgie « A », HER, (2000–2005).

Thèse de médecine, n°20, 2007, Rabat.

**53– Mimouni Ahmed.**

La maladie de Hirschsprung à l'hôpital El Farabi à Oujda.

Thèse de médecine, n° 327, 2000, Rabat.

**54– Soave F.**

Mégacolon congénital: abaissement extra muqueux endorectal.

Ann- chirg. Infant 1977;18:183–207.

**55– Rescorla FJ, Morrison AM, Engles D, et al.**

Hirschsprung's disease: evaluation of mortality and long term function in 260 cases.

Arch Surg, 1992, vol127:934–941.

**56– Randall F.**

Critical analysis of the operative treatment of HD.

Arch Surg 1996;131:525.

**57– Ikeda K, Goto S.**

Diagnosis and treatment of Hirschsprung's disease in Japan. An analysis of 1628 patients.

Ann Surg 1984;199:400–5.

**58– Hadidi A.**

Transanal endorectal pull-through for Hirschsprung's disease: experience with 68 patients.

J Pediatr Surg 2003;38:1337– 40.

**59– Moog R, Becmeur F, Kauffmann–Chevalier I, Sauvage P.**

La chirurgie mini–invasive dans le traitement de la maladie de Hirschsprung.

Ann Chir 2001;126:756–61.

**60– Berrebi D, Fouquet V, de Lagausie P, Carricaburu E, Ferkdadji L, Chomette P, and al.**

Duhamel operation vs neonatal transanal endorectal pull–through procedure for Hirschsprung disease: which are the changes for pathologists?

Journal of Pediatric Surgery 2007;42:688– 691.

**61– Yanchar N L, Saucy P.**

Long–Term Outcome After Hirschsprung's Disease: Patients' Perspectives

Journal of Pediatric Surgery;1999,34,7:1152–1160.

**62– Kleinhaus SJ, Boley MS, Sieber WK.**

Hirschsprung's disease: a survey of the members of the surgical section of the American Academy of Pediatrics. J Pediatr Surg 1979;14:588—97.

**63– Bensoussan A.L, Blanchard H.**

Mégacolon aganglionnaire ou maladie de Hirschsprung. Chirurgie digestive de l'enfant. Pp: 535–558

**64–Saltzman DA, Telander MJ, Brennom WS, Tellander RL.**

Transanal mucosectomy : a modification of the Soave procedure for Hirschsprung's disease.

J Pediatr Surg 1996 ; 31 : 1272–5.

**65– Moore SW, Rode H, Millar AJ, Albertyn R, Cywes S.**

Familial aspects of Hirschsprung's disease.

Eur J Pediatr Surg 1991;1:97–101.

**66– Amiel J, Lyonnet S.**

Hirschsprung disease, associated syndromes, and genetics: a review.

J Med Genet 2001;38:729—39.

**67– Moore SW, Johnson AG.**

Hirschsprung's disease: genetic and functional associations of Down's and Waardenburg syndromes.

Semin Pediatr Surg 1998;7:156—61.

**68–Gozal D.**

Congenital central hypoventilation syndrome: an update.

Pediatr.Pulmonol1998;26:273–282.

**69– Sijmons R.H, Hofstra R.M, Wijburg F.A, Links T.P, Zwierstra R.P, Vermey A et al.**  
Oncological implications of RET mutations in Hirschsprung's disease.  
GUT 1998;43:542–7.

**70– Engum.S.A, Petrites.M,. Rescorla F.J, Grosfeld.J.L, Morrison.A.M, and Engles.D.**  
Familial Hirschsprung's Disease: 20 Cases in 12 Kindreds.  
Journal of Pediatric Surgery (October)1993;128,10: pp 1286–1290.

**71– Arnold G.Coran.**  
Hirschsprung's disease.  
Journal of pediatric surgery (2005) 1998;40,5:57–59.

**72– Pellerin D.**  
Regards sur la maladie de hirschsprung.  
Bull. acad. Natle. Méd 1991;175,8:1239–1250.

**73– Gruner M, Audry G, Grapin C.**  
Maladie de Hirschsprung.  
EMC, Chir App Dig, 1990,40600.

**74 – Swenson O.**  
Hirschsprung disease: a review.  
Peditrics 2002;5,235:914–8.

**75– Klein M.D, Coran A.AG, Wesley J.R, Drongowsklr A.**  
Hirschsprung's disease in the newborn.  
J.Pediatr.Surg 1984;19:370–4.

**76– Wilson–Storey D, Scobie WG, McGenity KG.**  
Microbiological studies of the enterocolitis of Hirschsprung's disease.  
Arch Dis Child 1990;65:1338–9.

**77– Reding R.**  
Hirschsprung's disease: a 20 years experience.  
J –ped–surg 1997;32,8:1221–92.

**78–Fu CG, Muto T, Masaki T, Nagawa H.**  
Zonal adult Hirschsprung's disease.  
Gut 1996 ; 39 : 765–767.

**79–Langer JC, Minkes RK, Maziotti MV, Skinner MA, Winthrop AL.**

Transanal one stage Soave procedure for infants with Hirschsprung's disease.  
J Pediatr Surg 1999;34:148–52.

**80– Soper RT, Opitz JM.**

Neonatal pneumoperitoneum and Hirschsprung's disease.  
Surgery 1962;51:527–33.

**81– Faure F., Panuel M., Petit PH., Bourliere Najean B., Devred PH.**

Methodes d'exploration radiologiques de l'ano–rectum. In: Le rectum pédiatrique. Monographies du college national de chirurgie pédiatrique.  
Sauramps Medical editeur, Montpellier 1996:43–50.

**82– Pratap A, Gupta D.K, Tiwari A, Sinha A.K, Bhatta N, Singh S.N.**

Application of a plain abdominal radiograph transition zone (PARTZ) in Hirschsprung's disease  
BMC Pediatrics 2007;7:5.

**83– Swenson O, Bill AH.**

Resection of rectum and rectosigmoid with preservation of the sphincter for benign spastic lesions producing megacolon; an experimental study.  
Surgery 1948;24:212.

**84– Padovani J, Faure F.**

La maladie de Hirschsprung du nouveau-né et du nourrisson. Diagnostic radiologique.  
Chir. Pédiatr 1978;19:44–49.

**85– Decampo J.F, Mayne V, Boldt D.W, Deampo M.**

Radiological findings in total aganglionosis coli.  
Pediatr. Radiol 1984;14:205–209.

**86–Rosenfield.NS, Ablow.RC, Markowitz.RI, DiPietro.M, Seashore.JH, Touloukian.RJ.**

Hirschsprung disease: accuracy of the barium enema examination.  
Radiology 1984 Feb;150,2:393–400.

**87– Smith GHH, Cass D.**

Infantile Hirschsprung's disease—is a barium enema useful?  
Pediatr Surg Int 1991;6:318–21.

**88–Jamieson DH, Dundas SE, Belushi SA, Cooper M, Blair GK.**

Does the transition zone reliably delineate aganglionic bowel in Hirschsprung's disease?  
Pediatr Radiol 2004;34,10:811–5.

**89– Faverdin C, Dornic C, Arhan P, Devroede G, Jehannin B, Revillon Y, et al.**

Quantitative analysis of anorectal pressures in Hirschsprung's disease.  
Dis Colon Rectum 1981;24:422–7.

**90– Holschneider AM, Kraeft H.**

The value and reliability of anorectalelectromanometry.  
Z Kinderchir 1981;33:25–38.

**91– Emir H., Akman M.**

Anorectal manometry during the neonatal period : its specificity in the diagnosis of hirschsprung's disease.  
Eur j pediatr surg 1999;1:101–103.

**92–Mauro B.M, Vera L.S, Soraia T, Soraya G, ANA Cristina F.S, Maria E.F.A.**

A manometria anorretal (metodo do balao) no diagnostic diferencial da doença de Hirschsprung.  
Rev Assoc Med Bras 2005;51,6:313–17

**93– Noblett HR.**

A rectal suction biopsy tube for use in the diagnosis of Hirschsprung's disease.  
J Pediatr Surg 1969;4:406—9.

**94– Rees BI, Azmy A, Nigan M, Lake BD.**

Complications of rectal suction biopsy.  
J Pediatr Surg 1983;18:273—5.

**95– Nakao.M, Suita.S, Taguchi.T, Hirose.R, and Shima.Y.**

Fourteen–Year Experience of Acetylcholinesterase Staining for Rectal Mucosal Biopsy in Neonatal Hirschsprung's Disease.  
Journal of Pediatric Surgery 2001;36,9:1357–1363.

**96– Nussle D, Genton N, Bozic C.**

Séméiologie radiologique fonctionnelle dans la maladie de Hirschsprung et dans les autres formes de dyschésie.  
Ann. Radiol 1976;19:111–122.

**97– Raphae Udassin M.D, Shemuel Nissan M.D, Omri Lernau M.D, Giora Hod M.D.**

The Mild Form of Hirschsprung's Disease (Short Segment) Fourteen–Years Experience in Diagnosis and Treatment. Ann. Surg 1984;194,6:767–770.

**98– Neilson IR, Yazbeck S.**

Ultrashort Hirschsprung's disease: myth or reality.  
J Pediatr Surg 1990;25:1135–8.

**99– Weinberg AG.**

Hirschsprung's disease: a pathologist's view.  
Perspect Pediatr Pathol 1975;2:207–39.

**100– Lynn HB.**

Rectal myectomy in Hirschsprung's disease, a decade of experience.  
Arch Surg 1975;110:991–4.

**101– Judith A. Badner, William K. Siebert Kenneth L. Garver,1 and Aravinda Chakravarti :**

A Genetic Study of Hirschsprung Disease,  
Am. J. Hum. Genet 1990;46:568–580.

**102– Azzis O, Fremond B, Dabadie A.**

Forme colique totale de la maladie de Hirschsprung.  
Chirurgie 1996;121:225–30.

**103– Galifer.RB, Frapier.JM, Bosco.O et coll.**

Forme colique totale de la maladie de Hirschsprung.  
Chir Pediatr 1987;28:137–144.

**104– Thao T. Marquez, Robert D. Acton, Donavon J. Hess, Sue Duval, Daniel A. Saltzman.**

Comprehensive review of procedures for total colonic aganglionosis.  
Journal of Pediatric Surgery 2009;44:257–265.

**105– Kimura K, Nishijima E, Muraji T, Tsugawa C, Matsutmo Y.**

Extensive aganglionosis: further experience with the colonic patch graft procedure and long-term results.  
J Pediatr Surg 1988;23:52–6.

**106– Doderio P, Magillo P, Scarsi P.**

Total colectomy and straight ileo–anal soave endorectal pull-through: personal experience with 42 cases.  
Eur J Pediatr Surg 2001;11:319–23.

**107– GUYS J.M.,LOUIS C., COQUET M.**

La manométrie anorectale: utilisation pratique en clinique chirurgicale infantile.  
Chir. Pediatr 1987;28:164–169.

**108– Bill AH, Chapman ND.**

The enterocolitis of Hirschsprung's disease.  
Am J Surg 1962;103:70–74.

**109– Carneiro PMR, Brereton RJ, Drake DP, et al.**

Enterocolitis in Hirschsprung's disease.  
Pediatr Surg Int 1992;7:356–360.

**110– Swenson O, Sherman JO, Fisher JH.**

The treatment and postoperative complications of congenital megacolon: 25 years followup.  
Ann Surg 1975;182:266–273.

**111– Teitelbaum DH, Qualman SJ, Caniano DA.**

Hirschsprung's disease : Identification of risk factors for enterocolitis.  
Ann Surg 1988;207:240–244.

**112– Blane CF, Elhalaby E, Coran AG.**

Enterocolitis following endorectal pullthrough procedure in children with Hirschsprung's disease.  
Pediatr Radiol 1994;24:164–166.

**113– Surana R, Quinn FMJ, Puri P.**

Evaluation of risk factors in the developpement of enterocolitis complicating Hirschsprung's disease.  
Pediatr Surg Int 1994,9:234–236.

**114– Elhalaby EA, Teitelbaum DH, Coran AG, et al.**

Enterocolitis associated with Hirschsprung's disease : A clinical histopathological correlative study.  
J Pediatr Surg 1995;30:1023–1027.

**115– Moore SW, Albertyn R, Cywes S.**

Clinical outcome and long–term quality of life after surgical correction of Hirschsprung's disease.  
J Pediatr Surg 1996;31:1496–1502.

**116– Sarioglu A, Tanyel FC, Buyukpamukcu, et al:**

Clinical risk factors for Hirschsprung–associated enterocolitis II: Postoperative enterocolitis.  
Turk J Pediatr 1997;39:91–98.

**117– Murthi GVS, Raine PAM.**

Preoperative enterocolitis is associated with poorer long–term bowel function after Soave–Boley endorectal pull–through for Hirschsprung's disease.  
J Pediatr Surg 2003, 38:69–72.

**118– Valarey J.**

Malformations congénitales du duodénum et de l'intestin.  
EMC.Pédiatrie,4–017–B–10,2006.

**119–Quinn FM, Surana R, Puri P.**

The influence of trisomy 21 on outcome in children with Hirschsprung's disease.  
J Pediatr Surg. 1994 Jun;29,6:781–3.

**120–Ieiri S, Higashi M, Teshiba R, Saeki I, Esumi G, Akiyoshi J, et al.**

Clinical features of Hirschsprung's disease associated with Down syndrome: a 30–year retrospective nationwide survey in Japan.  
J Pediatr Surg 2009;44,12:2347–51.

**121–Pini Prato A, Musso M, Ceccherini I, Mattioli G, Giunta C, Ghiggeri GM, et al.**

Hirschsprung disease and congenital anomalies of the kidney and urinary tract (CAKUT): a novel syndromic association.  
Medicine (Baltimore) 2009 Mar;88,2:83–90.

**122–Sarioglu A, Tanyel FC, Büyükpamukçu N, Hiçsönmez A.**

Hirschsprung–associated congenital anomalies.  
Eur J Pediatr Surg 1997 Dec;7,6:331–7.

**123– Melissa A Parisi, MD, Ph D.**

Hirschsprung Disease Overview Aganglionic Megacolon, HSCR.  
In: Pagon RA, Bird TD, Dolan CR, Stephens K, editors. GeneReviews [Internet]. Seattle (WA): University of Washington, Seattle; 1993–2002 Jul 12 [updated 2006 Dec 26].

**124– Faure F.**

Maladie de Hirschsprung.

Publié Février 1998, disponible sur : <http://www.sfip-radiopediatrie.org/SFIPoldpages/EPUTIM98/FAUTIM98.HTM>.

**125– Hussain S.M, Meradji M, Robben S.G.F.**

Plain film diagnosis in meconium plug syndrome, meconium ileus and neonatal Hirschsprung's disease.

Pediatr. Radiol 1991;21:556–9.

**126– Neuenschwanders S, Montagne J.PH.**

« Le petit colon gauche » 3 cas.

La nouvelle presse médicale,23Oct 1976,5,n°35.

**127– Navaro J, Sonsino E.**

Pseudo-obstruction intestinales chroniques. Pathologie de l'intestin grêle et du colon. Navaro J, Schmits J, in Gastro-entérologie pédiatrique Médecine Sciences Flammarion Paris édit 1987,259–271.

**128– Benhamou P.H,Dupont C :**

Constipation fonctionnelle de l'enfant : stratégie des explorations et orientations. EMC,Pédiatrie,4-015-A-10,1999.

**129– Ginies J.L.**

Constipation de l'enfant : diagnostic et prise en charge.

J Ndiatr PuCriculture 2001;14:223–227.

**130– Hackam DJ, Reblock KK, Redlinger RE, Barksdale Jr EM.**

Diagnosis and outcome of Hirschsprung's disease: does age really matter.

Pediatr Surg Int 2004;20:319–22.

**131– Aubrespy P, Pellerin D.**

Les colostomies,Nursing.

Ann-Chirg-Inf, Tome II,n°12,1970.

**132– Prem Puri M.D.**

Hirschsprung's disease:clinical and experimental experience.

World journal surgery 1993;17:374–384.

**133– Carcassone M, Guys JM, Morisson-Lacombe G, Kreitmann B.**

Management of Hirschsprung's disease: curative surgery before 3 months of age.

J Pediatr Surg 1989;24:1032–4.

**134– Jaubert De Beaujeu M.**

Hirschsprung's disease in infants. External diversions.

Chir Pediatr 1978;19,1:54–6.

**135– Gallot D, Lasser P et Lechaux JP.**

Colostomies.

Encycl Méd Chir, Techniques chirurgicales – Appareil digestif, 40–540, 2002, 11 p.

**136– Aubrespy P, Alessandrini P.**

Maladie d'hirschprung.

Technique de chirurgie pédiatrique.

**137– So HB, Schwartz DL, Becker JM, Daum F, Schneider KM.**

Endorectal “pull-through” without preliminary colostomy in neonates with Hirschsprung’s disease.

J Pediatr Surg 1980;15: 470–1.

**138– Boley SJ.**

New modification of the surgical treatment of Hirschsprung’s disease.

Surgery 1964;56:1015–7.

**139– Boley SJ.**

A new operative approach to total aganglionosis of the colon.

Surg Gynecol Obstet 1984;159:481–4.

**140– Coran AG, Teitelbaum DH.**

Recent advances in the management of Hirschsprung’s disease.

Am J Surg 2000;180:382–7.

**141– Chiengkriwate P, Patrapinyokul S, Sangkhathat S, Chowchuvech V.**

Primary pull-through with modified Duhamel technique: 1 institution's experience.

J Pediatr Surg. 2007 Jun;42,6:1075–80.

**142– Teitelbaum DH, Cilley RE, Sherman NJ, et al.**

A decade of experience with the primary pull-through for Hirschsprung disease in the newborn period: A multicenter analysis of outcomes.

Ann Surg 2000;232:372–380.

**143– Weinberg G, Boley SJ.**

Endorectal pull-through with primary anastomosis for Hirschsprung’s disease.

Semin Pediatr Surg 1998;7:96–102.

**144– Shankar KR, Losty PD, Lamont GL, Turnock RR, Jones MO, Lloyd DA, et al.**

Transanal endorectal coloanal surgery for Hirschsprung's disease: experience in two centers.  
J Pediatr Surg 2000;35:1209–13.

**145–Fevre M, Pellerin D.**

Recto-sigmoidectomy in therapy of congenital megacolon (Hirschsprung disease).  
Mem Acad Chir (Paris). 1954 Jan 6–20;80(1–2–3):72–4.

**146–George C, Hammes M.**

Laparoscopic Swenson pull-through procedure for congenital megacolon.  
Gut 1997 jul;41,1:93–99.

**147–Curran T.**

Laparoscopic swenson pull-through: a comparaisson with the open procedure.  
J-ped-surg, 1996aug;31,8:1155–6.

**148– P. Vrsansky á D. Bourdelat á R. PageÁs.**

Principal modifications of the Duhamel procedure in the treatment of Hirschsprung's disease  
Analysis based on results of an international retrospective study of 2,430 patients.  
Pediatr Surg Int 1998;13:125–132.

**149–Marks RM.**

Endorectal split sleeve pull-through procedure for Hirschsprung's disease.  
Surg Gynecol Obstet 1973 Apr;136,4:627–8.

**150– de la Torre–Mondragon L, Ortega–Saldago JA.**

Transanal endorectal pull-through for Hirschsprung's disease.  
J Pediatr Surg 1995;33:1283–6.

**151– Roshni Dasgupta, MD, Jacob C. Langer, MD.**

Transanal pull-through for Hirschsprung disease.  
Seminars in Pediatric Surgery 2005;14:64–71.

**152–Fremond.B.**

Abaissement endorectal transanal sans laparotomie pour maladie de Hirschprung. Canal-U/TICE,  
Médecine et santé, 2007 .Disponible sur :  
[http://www.canalu.tv/themes/sciences\\_de\\_la\\_sante\\_et\\_du\\_sport/clinique\\_chirurgicale/chirurgie\\_digestive/abaissement\\_endorectal\\_transanal\\_sans\\_laparotomie\\_pour\\_maladie\\_de\\_hirschprung](http://www.canalu.tv/themes/sciences_de_la_sante_et_du_sport/clinique_chirurgicale/chirurgie_digestive/abaissement_endorectal_transanal_sans_laparotomie_pour_maladie_de_hirschprung).

**153– Georgeson KE, Fuenfer MM, Hardin WD.**

Primary laparoscopic pull-through for Hirschsprung's disease in infants and children.  
J Pediatr Surg 1995;30:1017–22.

**154–Curran TJ, Raffensperger JG.**

Laparoscopic Swenson pullthrough: A comparison with the open procedure.  
J Pediatr Surg 1996;31:1155–7.

**155– Morikawa Y, Hoshino K.**

A new laparoscopic surgical technique for Hirschsprung's disease : the prolapsing technique.  
Pediatric Endosurgery & Innovative Techniques 1997;1:131–4.

**156–Morikawa Y, Hoshino K, Matsumura K, Yoshioka S, Yokoyama J, Kitajima MJ.**

Extra-anal mucosectomy : laparoscopic-assisted endorectal pull-through using a prolapsing technique.  
Pediatr Surg 1998;33:1679–81.

**157–Turial S, Enders J, Engel V, Sultan TA, Schier F.A.**

Microlaparoscopically Assisted Pull-Through Procedure for Hirschsprung's Disease: Initial Experiences.  
J Laparoendosc Adv Surg Tech A 2011 Jan 8.

**158– Moog R, Becmeur F, Kauffmann–Chevalier I, Sauvage P.**

La chirurgie mini-invasive dans le traitement de la maladie de Hirschsprung.  
Ann Chir 2001;126:756–61.

**159– Thao T. Marquez, Robert D. Acton, Donavon J. Hess, Sue Duval, Daniel A. Saltzman.**

Comprehensive review of procedures for total colonic aganglionosis.  
Journal of Pediatric Surgery 2009;44:257–265.

**160–Ziegler.M.M, Royal.R.E, Brandt.J, Drasnin.J, Martin.L.W.**

Extended myectomy–myotomy. A therapeutic alternative for total intestinal aganglionosis.  
Ann Surg 1993 October;218,4:504–511.

**161– Joosten KFM, Festen C, Staak FHJM.**

Is Rehbein's operation an obsolete method of treating Hirschsprung's disease.  
Pediatr Surg Int 1988;3:204–207.

**162–Osifo OD, Okolo CJ.**

Outcome of trans–anal posterior anorectal myectomy for the ultrashort segment Hirschsprung's disease--Benin City experience in five years.

Niger Postgrad Med J 2009 Sep;16,3:213–7.

**163– Liu DC, Rodriguez J, Hill CB, LoeWA.**

Transanal mucosectomy in the treatment of Hirschsprung's disease.

J Pediatr Surg 2000;35:235–8.

**164– Albanese CT, Jennings RW, Smith B, Bratton B, Harrison MR.**

Perineal one–stage pull–through for Hirschsprung's disease.

J Pediatr Surg 1999;34 : 377–80.

**165– Bufo AJ, Chen MK, Shah R, Gross E, Cyr N, Lobe TE.**

Analysis of the costs of surgery for Hirschsprung's disease: one–stage laparoscopic pull–through versus two–stage Duhamel procedure.

Clin Pediatr 1999;38:593–6.

**166–De Lagausie P, Berrebi D, Geib G, Sebag G, Aigrain Y.**

Laparoscopic Duhamel procedure.Management of 30 cases.

Surg Endosc 1999;13:972–4.

**167–Coran A.**

A personal experience with 100 consecutive total colectomies and straight ileoanal endorectal pull–throughs for benign disease of the colon and rectum in children and adults.

Ann Surg 1990;212:242–8.

**168– Moore SW, MillarAJ,Cymes S.**

Long–term clinicalmanometric and histological evaluation of obstructive symptoms in the postoperative Hirschsprung's patient.

J Pediatr Surg 1994;29:106–11.

**169– Baillie CT, Kenny SE, Rintala RJ, Booth JM, Lloyd DA.**

Long–term outcome and colonic motility after the Duhamel procedure for Hirschsprung's disease.

J Pediatr Surg 1999;34:325–9.

**170– Sherman JO, Snyder ME, Weitzman JJ, Jona JZ, Gillis DA, O'Donnell B, et al.**

A 40 year multinational retrospective study of 880 Swenson procedures.

J Pediatr Surg 1989;24:833–8.

**171– Soave F.**

Endorectal pullthrough 20 years experience: address of the guest speaker.  
APSA 1984. J Pediatr Surg 1985;20:568–79.

**172– Cogbill TH, Lilly JR.**

Acquired aganglionosis after Soave's procedure for Hirschsprung's disease.  
Arch Surg 1982;117:1346–7.

**173–Abbas BS, Forootan H.**

Role of anorectal myectomy after failed endorectal pull-through in Hirschsprung's disease.  
J Pediatr Surg 1994;29:1307–9.

**174–Kim AC, Langer JC, Pastor AC, Zhang L, Sloots CE, Hamilton NA, et al.**

Endorectal pull-through for Hirschsprung's disease—a multicenter, long-term comparison of results: transanal vs transabdominal approach.  
J Pediatr Surg 2010 Jun;45,6:1213–20.

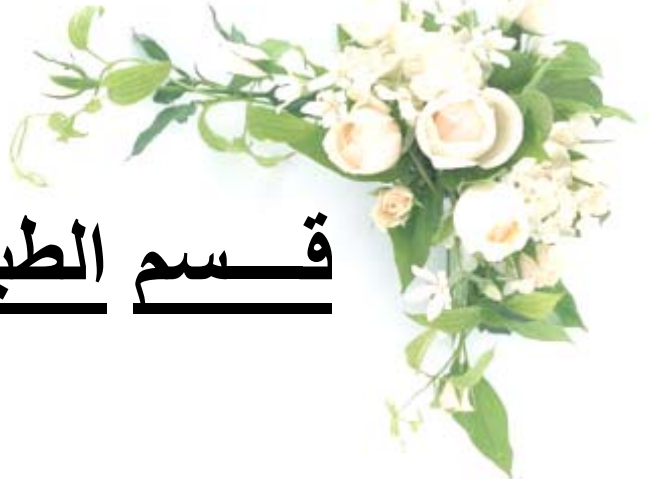**175– Ghose SI, Squire BR, Stringer MD, Batcup G, Crabbe DC.**

Hirschsprung's disease: problems with transition-zone pull-through.  
J Pediatr Surg 2000;35:1805–9.

**176– Kobayashi H, Wang Y, Hirakawa H, O'Briain DS, Puri P.**

Intraoperative evaluation of extent of aganglionosis by a rapid acetylcholinesterase histochemical technique.  
J Pediatr Surg 1995;30:248–52.

# قسم الطيب





جامعة القاضي عياض  
كلية الطب و الصيدلة  
مراكش

أطروحة رقم 34

سنة 2011

## مرض هرشبرونك عند الطفل " 43 حالة "

### الأطروحة

قدمت ونوقشت علانية يوم .../.../2011

من طرف

الآنسة هند الحية

المزودة في 08 سبتمبر 1984 بالصويرة

لتل شهادة الدكتوراه في الطب

الكلمات الأساسية:

مرض هرشبرونك - خراب الخلايا العقدية - علاج - إنزال القولون عبر الشرج - طفل.

### اللجنة

الرئيس	السيد م. الصيحي
المشرف	أستاذ في طب الأطفال م. أولاد الصياد
الحكام	السيد ب. فينش
	السيدة ا. ايت الصاب
	السيد س. يونس
	أستاذ مبرز في طب التخدير و الإنعاش