



UNIVERSITE CADI AYYAD

FACULTE DE MEDECINE ET DE PHARMACIE

MARRAKECH

ANNEE 2012

THESE N° 75

**Drainage urétéral après urétéroscopie pour
calcul : sonde urétérale VS sonde JJ
Etude prospective randomisée à propos de 117
procédures**

THESE

PRESENTEE ET SOUTENUE PUBLIQUEMENT LE .../.../2012

PAR

Mme. Ouidad LOUACHAMA

Née le 19 Novembre 1985 à Marrakech

POUR L'OBTENTION DU DOCTORAT EN MEDECINE

MOTS CLES

Urétéroscopie – sondes – calcul urétéral

JURY

Mr. I. SARF
Professeur d'urologie

Mr. D. TOUITI
Professeur d'urologie

Mr. S.M. MOUDOUNI
Professeur d'urologie

Mr. Z. DAHAMI
Professeur agrégé d'urologie

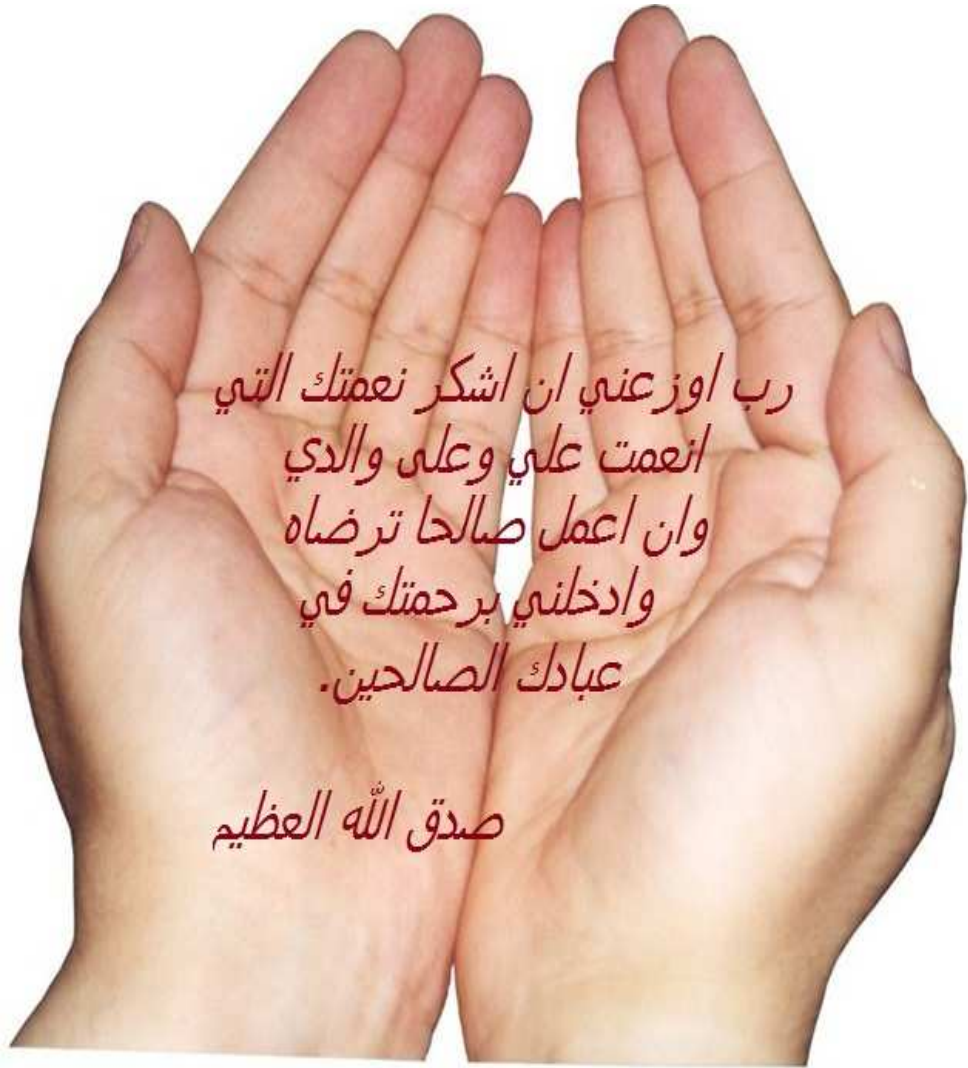Mr. A. ACHOUR
Professeur agrégé de chirurgie générale

PRESIDENT

RAPPORTEUR

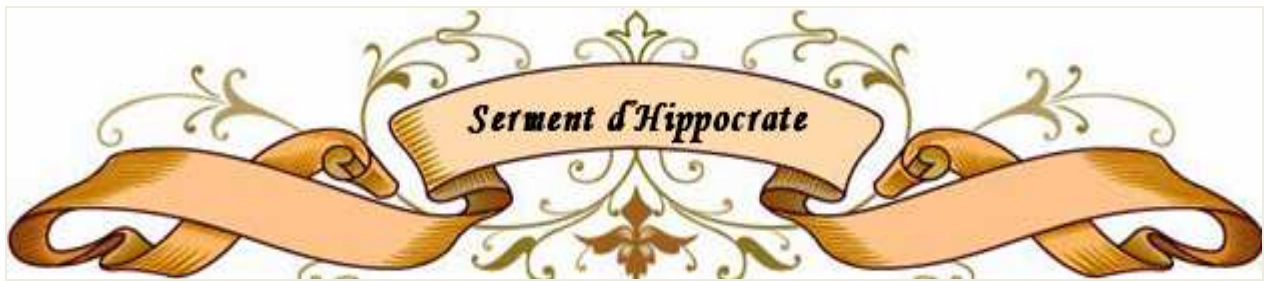} **JUGES**

بِسْمِ اللَّهِ الرَّحْمَنِ الرَّحِيمِ



رب اوزعني ان اشكر نعمتك التي
انعمت علي وعلى والدي
وان اعمل صالحا ترضاه
وادخلني برحمتك في
عبادك الصالحين.

صدق الله العظيم



Au moment d'être admis à devenir membre de la profession médicale, je m'engage solennellement à consacrer ma vie au service de l'humanité.

Je traiterai mes maîtres avec le respect et la reconnaissance qui leur sont dus.

Je pratiquerai ma profession avec conscience et dignité. La santé de mes malades sera mon premier but.

Je ne trahirai pas les secrets qui me seront confiés.

Je maintiendrai par tous les moyens en mon pouvoir l'honneur et les nobles traditions de la profession médicale.

Les médecins seront mes frères.

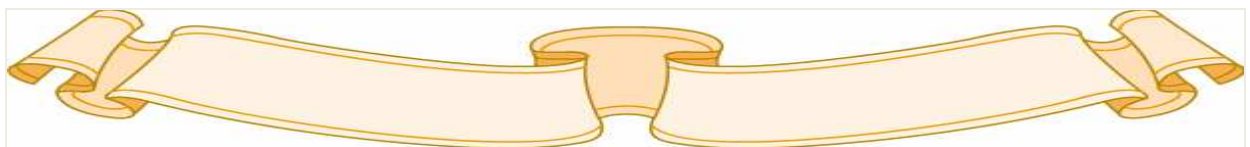
Aucune considération de religion, de nationalité, de race, aucune considération politique et sociale, ne s'interposera entre mon devoir et mon patient.

Je maintiendrai strictement le respect de la vie humaine dès sa conception.

Même sous la menace, je n'userai pas mes connaissances médicales d'une façon contraire aux lois de l'humanité.

Je m'y engage librement et sur mon honneur.

Déclaration Genève, 1948



LISTE DES PROFESSEURS

UNIVERSITE CADI AYYAD
FACULTE DE MEDECINE ET DE PHARMACIE
MARRAKECH

Doyen Honoraire

: Pr. Badie-Azzamann MEHADJI

ADMINISTRATION

Doyen

: Pr. Abdelhaq ALAOUI YAZIDI

Vice doyen à la recherche

: Pr. Badia BELAABIDIA

Vice doyen aux affaires pédagogiques

: Pr. Ag Zakaria DAHAMI

Secrétaire Général

: Mr. Azzeddine EL HOUDAIGUI

PROFESSEURS D'ENSEIGNEMENT SUPERIEUR

ABOUSSAD

Abdelmounaim

Néonatalogie

AMAL

Said

Dermatologie

ASMOUKI

Hamid

Gynécologie – Obstétrique A

ASRI	Fatima	Psychiatrie
AIT BENALI	Said	Neurochirurgie
ALAOUI YAZIDI	Abdelhaq	Pneumo-phtisiologie
BENELKHAJAT BENOMAR	Ridouan	Chirurgie – Générale
BELAABIDIA	Badia	Anatomie-Pathologique
BOUMZEBRA	Drissi	Chirurgie Cardiovasculaire
BOUSKRAOUI	Mohammed	Pédiatrie A
CHABAA	Laila	Biochimie
CHOULLI	Mohamed Khaled	Neuropharmacologie
ESSAADOUNI	Lamiaa	Médecine Interne
FIKRY	Tarik	Traumatologie- Orthopédie A
FINECH	Benasser	Chirurgie – Générale
KISSANI	Najib	Neurologie
KRATI	Khadija	Gastro-Entérologie
LATIFI	Mohamed	Traumato – Orthopédie B
MOUDOUNI	Said mohammed	Urologie
MOUTAOUAKIL	Abdeljalil	Ophtalmologie
OUSEHAL	Ahmed	Radiologie
RAJI	Abdelaziz	Oto-Rhino-Laryngologie
SARF	Ismail	Urologie
SBIHI	Mohamed	Pédiatrie B
SOUMMANI	Abderraouf	Gynécologie-Obstétrique A

PROFESSEURS AGREGES

ABOULFALAH	Abderrahim	Gynécologie – Obstétrique B
ADERDOUR	Lahcen	Oto-Rhino-Laryngologie
AMINE	Mohamed	Epidémiologie - Clinique
AIT SAB	Imane	Pédiatrie B
AKHDARI	Nadia	Dermatologie
BOURROUS	Monir	Pédiatrie A
CHELLAK	Saliha	Biochimie-chimie (Militaire)
DAHAMI	Zakaria	Urologie
EL ADIB	Ahmed rhassane	Anesthésie-Réanimation
EL FEZZAZI	Redouane	Chirurgie Pédiatrique
EL HATTAOUI	Mustapha	Cardiologie
ELFIKRI	Abdelghani	Radiologie (Militaire)
ETTALBI	Saloua	Chirurgie – Réparatrice et plastique
GHANNANE	Houssine	Neurochirurgie
LMEJJATI	Mohamed	Neurochirurgie
LOUZI	Abdelouahed	Chirurgie générale
LRHEZZIOUI	Jawad	Neurochirurgie(Militaire)
MAHMAL	Lahoucine	Hématologie clinique
MANOUDI	Fatiha	Psychiatrie
MANSOURI	Nadia	Chirurgie maxillo-faciale Et stomatologie
NAJEB	Youssef	Traumato - Orthopédie B
OULAD SAIAD	Mohamed	Chirurgie pédiatrique
SAIDI	Halim	Traumato - Orthopédie A
SAMKAOUI	Mohamed Abdenasser	Anesthésie- Réanimation
TAHRI JOUTEI HASSANI	Ali	Radiothérapie

TASSI Noura Maladies Infectieuses

YOUNOUS Saïd Anesthésie-Réanimation

PROFESSEURS ASSISTANTS

ABKARI Imad Traumatologie-orthopédie B

ABOU EL HASSAN Taoufik Anesthésie - réanimation

ABOUSSAIR Nisrine Génétique

ADALI Imane Psychiatrie

ADALI Nawal Neurologie

ADMOU Brahim Immunologie

AGHOUTANE El Mouhtadi Chirurgie – pédiatrique

AISSAOUI Younes Anesthésie Réanimation (Militaire)

AIT BENKADDOUR Yassir Gynécologie – Obstétrique A

AIT ESSI Fouad Traumatologie-orthopédie B

ALAOUI Mustapha Chirurgie Vasculaire périphérique (Militaire)

ALJ Soumaya Radiologie

AMRO Lamyae Pneumo - phtisiologie

ANIBA Khalid Neurochirurgie

ARSALANE Lamiae Microbiologie- Virologie (Militaire)

BAHA ALI Tarik Ophtalmologie

BAIZRI Hicham Endocrinologie et maladies métaboliques (Militaire)

BASRAOUI Dounia Radiologie

BASSIR Ahlam Gynécologie – Obstétrique B

BELBARAKA	Rhizlane	Oncologie Médicale
BELKHOUS	Ahlam	Rhumatologie
BEN DRISS	Laila	Cardiologie (Militaire)
BENCHAMKHA	Yassine	Chirurgie réparatrice et plastique
BENHADDOU	Rajaa	Ophtalmologie
BENHIMA	Mohamed Amine	Traumatologie-orthopédie B
BENJILALI	Laila	Médecine interne
BENZAROUEL	Dounia	Cardiologie
BOUCHENTOUF	Rachid	Pneumo-phtisiologie (Militaire)
BOUKHANNI	Lahcen	Gynécologie – Obstétrique B
BOURRAHOUE	Aicha	Pédiatrie
BSSIS	Mohammed Aziz	Biophysique
CHAFIK	Aziz	Chirurgie Thoracique (Militaire)
CHAFIK	Rachid	Traumatologie-orthopédie A
CHERIF IDRISSE EL GANOUNI	Najat	Radiologie
DAROUASSI	Youssef	Oto-Rhino – Laryngologie (Militaire)
DIFFAA	Azeddine	Gastro - entérologie
DRAISS	Ghizlane	Pédiatrie A
EL AMRANI	Moulay Driss	Anatomie
EL ANSARI	Nawal	Endocrinologie et maladies métaboliques
EL BARNI	Rachid	Chirurgie Générale (Militaire)
EL BOUCHTI	Imane	Rhumatologie

EL BOUIHI	Mohamed	Stomatologie et chirurgie maxillo faciale
EL HAOUATI	Rachid	Chirurgie Cardio Vasculaire
EL HAOURY	Hanane	Traumatologie-orthopédie A
EL HOUDZI	Jamila	Pédiatrie B
EL IDRISSI SLITINE	Nadia	Pédiatrie (Néonatalogie)
EL KARIMI	Saloua	Cardiologie
EL KHADER	Ahmed	Chirurgie Générale (Militaire)
EL KHAYARI	Mina	Réanimation médicale
EL MANSOURI	Fadoua	Anatomie – pathologique (Militaire)
EL MEHDI	Atmane	Radiologie
EL MGHARI TABIB	Ghizlane	Endocrinologie et maladies métaboliques
EL OMRANI	Abdelhamid	Radiothérapie
FADILI	Wafaa	Néphrologie
FAKHIR	Bouchra	Gynécologie – Obstétrique B
FAKHIR	Anass	Histologie -embyologie cytogénétique
FICHTALI	Karima	Gynécologie – Obstétrique B
HACHIMI	Abdelhamid	Réanimation médicale
HAJJI	Ibtissam	Ophtalmologie
HAOUACH	Khalil	Hématologie biologique
HAROU	Karam	Gynécologie – Obstétrique A
HOCAR	Ouafa	Dermatologie
JALAL	Hicham	Radiologie

KADDOURI	Said	Médecine interne (Militaire)
KAMILI	El ouafi el aouni	Chirurgie – pédiatrique générale
KHALLOUKI	Mohammed	Anesthésie-Réanimation
KHOUCHANI	Mouna	Radiothérapie
KHOULALI IDRISSE	Khalid	Traumatologie-orthopédie (Militaire)
LAGHMARI	Mehdi	Neurochirurgie
LAKMICHI	Mohamed Amine	Urologie
LAKOUICHMI	Mohammed	Chirurgie maxillo faciale et Stomatologie (Militaire)
LAOUAD	Inas	Néphrologie
LOUHAB	Nissrine	Neurologie
MADHAR	Si Mohamed	Traumatologie-orthopédie A
MAOULAININE	Fadlmrabihrabou	Pédiatrie (Néonatalogie)
MARGAD	Omar	Traumatologie – Orthopédie B
MATRANE	Aboubakr	Médecine Nucléaire
MOUAFFAK	Youssef	Anesthésie - Réanimation
MOUFID	Kamal	Urologie (Militaire)
MSOUGGAR	Yassine	Chirurgie Thoracique
NARJIS	Youssef	Chirurgie générale
NEJMI	Hicham	Anesthésie - Réanimation
NOURI	Hassan	Oto-Rhino-Laryngologie
OUALI IDRISSE	Mariem	Radiologie
OUBAHA	Sofia	Physiologie

OUERIAGLI NABIH	Fadoua	Psychiatrie (Militaire)
QACIF	Hassan	Médecine Interne (Militaire)
QAMOUSS	Youssef	Anesthésie - Réanimation (Militaire)
RABBANI	Khalid	Chirurgie générale
RADA	Noureddine	Pédiatrie
RAIS	Hanane	Anatomie-Pathologique
ROCHDI	Youssef	Oto-Rhino-Laryngologie
SAMLANI	Zouhour	Gastro - entérologie
SORAA	Nabila	Microbiologie virologie
TAZI	Mohamed Illias	Hématologie clinique
ZAHLANE	Mouna	Médecine interne
ZAHLANE	Kawtar	Microbiologie virologie
ZAOUI	Sanaa	Pharmacologie
ZIADI	Amra	Anesthésie - Réanimation
ZOUGAGHI	Laila	Parasitologie –Mycologie

DEDICACES

Je dédie cette thèse.....

A mes très chers parents AOMAR et EZZOHERA

A qui je dois tout, et pour qui aucune dédicace ne saurait exprimer mon profond amour, ma gratitude, ni mon infinie reconnaissance pour l'ampleur des sacrifices et des souffrances que vous avez enduré pour pouvoir m'éduquer; pour mon bien être, vous n'avez jamais cessé de lutter. Vos prières ont été pour moi un grand soutien moral tout au long de mes études. Puisse Dieu tout puissant vous protéger, vous procurer longue vie, santé et bonheur afin que je puisse vous rendre un minimum de ce que je vous dois.

A mon mari REDOUANE

Aucun mot ne saurait décrire à quel point je suis fière de toi. Je te dédie ce travail en témoignage de l'amour et du respect qui nous rassemblent. Que dieu te garde, et t'accorde tout le bonheur du monde.

A mes très chers frères ABDELGHANI, BADREDDINE et ABDELGHAFOUR.

Vous savez que l'affection et l'amour fraternel que je vous porte sont sans limite. Je vous dédie ce travail en témoignage de l'amour et des liens de sang qui nous unissent. Pussions-nous rester unis dans la tendresse et fidèles à l'éducation que nous avons reçue. J'implore Dieu qu'il vous apporte bonheur et vous aide à réaliser tous vos vœux.

A ma très chère sœur HANANE

J'ai reconnu en toi une sincérité et un amour fraternel authentique. Que dieu te garde ma chère soeur, et t'accorde tout le bonheur du monde et t'aide à réaliser tous tes vœux.

A mes adorables nièces Hiba et Noha

A mon cher beau frère Mohammed et ma belle sœur ahlam

A ma chère cousine Ilham

Tu as été pour moi une sœur et une vraie amie. Je ne saurais trouver une expression témoignant de ma reconnaissance et des sentiments que je porte. Je te dédie ce travail en te souhaitant plein de bonheur.

A ma grand-mère Zahia

Puisse Dieu tout puissant vous procurer santé et longévité.

A la mémoire de mon grand père Abderrahmane et ma grand-mère Khddouj.

A tous mes oncles et tantes et la famille Messaoudi...

A mes cousins et cousines

A mes très chers amis et collègues

*Hasnaa L, Karima M, Houda A, Kilani K, Sabira, Fassouma L, Sanaa L,
Najoua A, Zineb M, Najoua M, Mariam MA, Mariam M, M'barek M, Zineb
Ait lahcen, Hanane M, Schahsam L, Adil K...*

Vous êtes pour moi plus que des amis! Je ne saurais trouver une expression témoignant de ma reconnaissance et des sentiments de fraternité que je vous porte. Je vous dédie ce travail en témoignage de notre amitié que j'espère durera toute la vie.

A tous ceux qui me sont chers et que j'ai omis de citer

REMERCIEMENTS

A notre maître et président de thèse

Professeur Ismaïl SARF

Professeur en Urologie

Au CHU Mohammed VI de Marrakech

Vous nous avez fait le grand honneur de bien vouloir accepter la présidence de notre jury de thèse. Veuillez trouver ici, professeur, l'expression de nos sincères remerciements.

A notre maître et rapporteur de thèse

Professeur Driss TOUITI

Professeur en Urologie

A l'hôpital Militaire Avicenne de Marrakech

Vous nous avez fait un grand honneur en acceptant de nous confier ce travail.

Nous vous remercions de votre patience, votre disponibilité, de vos encouragements et de vos précieux conseils dans la réalisation de ce travail. Votre compétence, votre dynamisme et votre rigueur ont suscité en nous une grande admiration et un profond respect. Vos qualités professionnelles et humaines nous servent d'exemple.

Veillez croire à l'expression de ma profonde reconnaissance et de mon grand respect.

A notre maître et juge de thèse

Professeur MOUDOUNI

Professeur en Urologie

Au CHU Mohammed VI de Marrakech

Nous tenions à vous exprimer nos plus sincères remerciements pour avoir accepté de siéger auprès de ce noble jury. Votre présence nous honore. Veuillez trouver ici, professeur, l'expression de notre profond respect.

A notre maître et juge

Professeur DAHAMI
Professeur agrégé en Urologie
Au CHU Mohammed VI de Marrakech

De votre enseignement brillant et précieux, nous gardons les meilleurs souvenirs. Nous sommes toujours impressionnées par vos qualités humaines et professionnelles. Nous vous remercions du grand honneur que vous nous faites en acceptant de faire part de notre jury.

A notre maître et juge
Professeur ACHOUR
Professeur agrégé en Chirurgie générale
A l'hôpital Militaire Avicenne de Marrakech

Nous tenions à vous exprimer nos plus sincères remerciements pour avoir accepté de siéger auprès de ce noble jury. Votre présence nous honore.

Veillez trouver ici, Professeur, l'expression de notre profond respect.

A Dr. Y. ELHARRECH

Nous sommes très reconnaissant de votre aide précieuse dans la réalisation de ce travail. Veuillez accepter, Docteur, nos sincères remerciements.

A tout le personnel du service d'Urologie de l'hôpital Militaire Avicenne de Marrakech

En témoignage de ma gratitude et de mes remerciements.

A toute personne qui de près ou de loin a contribué à la réalisation de ce travail

PLAN

Introduction	1
Matériels et méthodes	4
I.Type d'étude	5
II.les critères d'inclusion et d'exclusion	5
III.Technique et méthode	7
IV. Étude statistique.....	11
Résultats et analyse	12
I.Résultats.....	13
1.Caractéristiques des patients.....	13
2.Caractéristiques des calculs.....	14
3. Le temps opératoire moyen	15
4. Le séjour hospitalier	15
5.Les complications et symptômes postopératoires	17
6.Le taux de succès	18
II.Analyse des résultats	20
Discussion	22
I.Rappel Anatomique	23
1.Morphologie externe	23
2. Morphologie interne	26
3. Rapports	27
4. Vascularisation et innervation	33

II.Historique.....	35
III.Urétéroscopie.....	36
1.Généralités	36
2. Indications	37
3. Bilan préopératoire	38
4. Plateau technique indispensable	38
5. Choix de l'urétroscope.....	41
6. Anesthésie	43
7. Déroulement de l'URS semi rigide	45
8. URS difficile	55
IV.L'intérêt du drainage urétéral après URS.....	63
V.La discussion des résultats	67
Conclusion.....	79
Résumés.....	82
Bibliographie	86
Annexes	99

ABREVIATIONS

URS	Urétéroscopie
SU	Sonde urétérale
Ch	Charrière
Fr	French
ASP / AUSP	Abdomen sans préparation / arbre urinaire sans préparation
UIV	Urographie intraveineuse
TDM	Tomodensitométrie
ECBU	Examen cyto-bactériologique des urines
PVC	Polyvinyliques ou Polychlorures de vinyle

INTRODUCTION

La lithiase urinaire est une pathologie fréquente qui affecte environ 10% de la population occidentale. Elle concerne environ deux hommes pour une femme entre 20 et 60 ans [1]. En l'absence de traitement préventif, le taux de récurrence est élevé et dépasse 50% à 5ans. L'impact économique et clinique de la lithiase urinaire est considérable.

Le traitement chirurgical des calculs urinaires s'est considérablement modifié ces 20 dernières années. Les progrès technologiques ont mis au jour un nouvel arsenal thérapeutique, dominé par la lithotritie extra corporelle (LEC) et l'endo-urologie, qui ont supplanté sans concession la chirurgie à ciel ouvert. De nos jours, moins de 1% des patients nécessitent une intervention à ciel ouvert [2]. À côté de la lithotritie extracorporelle, l'urétéroscopie a désormais une place de plus en plus importante [3], et représente un outil essentiel pour l'urologue, mais elle requiert un bon entraînement [2]. En effet, L'évaluation préopératoire des difficultés, un plateau technique spécifique à disposition, la maîtrise des différentes étapes de l'intervention (progression, fragmentation et drainage) sont nécessaires pour réaliser cette chirurgie mini invasive [3].

L'introduction des urétéroscopes flexibles et semi-rigides de petit calibre, ainsi que l'holmium : ytterbium-aluminium-grenat (YAG), a considérablement amélioré le taux global de succès de l'URS ou stone free et a diminué le risque de complications [4,5].

L'urétéroscopie rigide reste le gold standard dans de nombreuses régions du monde pour la gestion des calculs urétraux en raison des coûts élevés et de la fragilité des urétéroscopes flexibles et des lasers [6].

Un drainage urétéral est fréquemment placé après urétéroscopie [7,8], pour prévenir le risque de sténoses ou diminuer la douleur secondaire causée par l'œdème muqueux. Cependant l'étude des symptômes urinaires et de douleur après drainage urétéral est limitée, et les symptômes comme hématurie, la dysurie ou la pollakiurie ne peuvent pas être négligeables.

Le drainage urétéral après urétéroscopie pour calcul : sonde urétérale VS sonde JJ étude prospective randomisée à propos de 117 procédures

Globalement le drainage urétéral n'est pas systématique, il dépend des conditions et des difficultés rencontrées pendant l'urétéroscopie. Il est recommandé en cas de dommage urétéral péri opératoire [9-12] ainsi que la présence de fragments résiduels imposant de drainer la voie excrétrice par une sonde double j. Une urétéroscopie atraumatique de courte durée, sans dilatation urétérale ni fragments résiduels ne justifie pas de drainage [13].

Le but de notre étude est donc d'analyser le besoin d' un drainage urétéral de routine après urétéroscopie (URS) non compliquée pour traitement des calculs de l'uretère distal, et ce en comparant trois groupes de patients ayant eu une URS semi-rigide et ayant eu un drainage soit par une sonde double j soit par une sonde urétérale (SU) soit pas de drainage. Ces résultats ont été comparés à ceux retrouvés dans la littérature afin de distinguer les cas où le drainage est nécessaire de ceux où il est inutile.

MATERIEL & METHODES

I-Type d'étude

De Janvier 2009 à Janvier 2011, soit une période, de deux ans nous avons réalisé un traitement par urétéroscopie chez 117 patients présentant des calculs de l'uretère distal, au sein du service d'urologie de l'hôpital Militaire Avicenne de Marrakech.

L'étude a été effectuée d'une manière prospective randomisée, en distinguant trois groupes de patients :

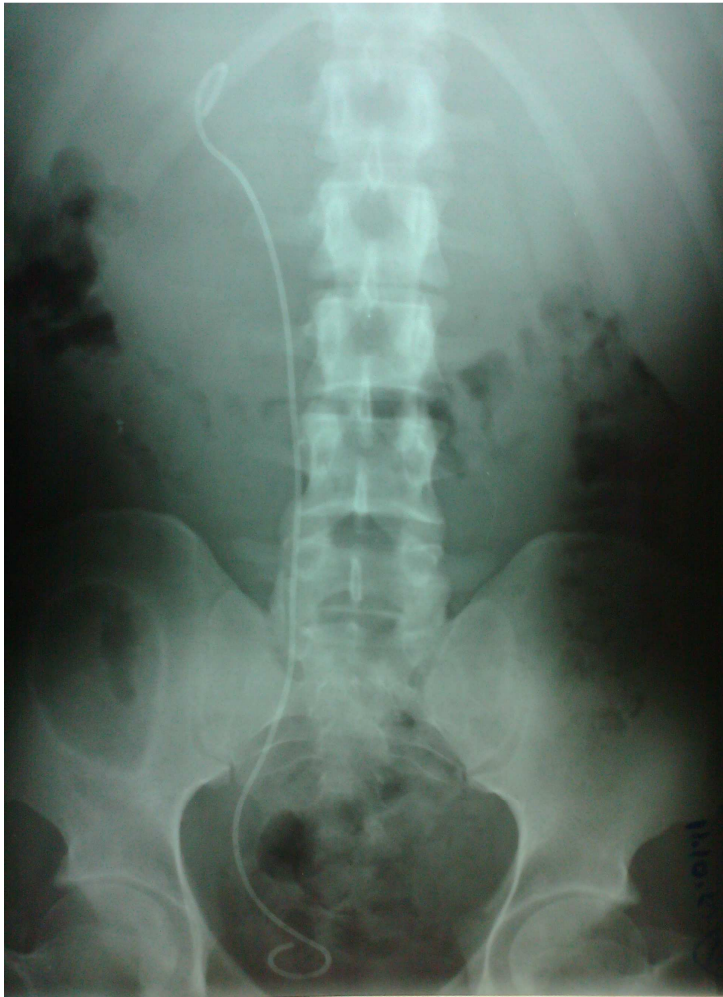- **Le groupe 1** : a inclus 42 patients ayant reçu une sonde double j (Figure 1A).
- **Le groupe 2** : a compris 37 patients drainés par une sonde urétérale(SU).(Figure1B)
- **Le groupe 3** : a inclus 38 patients sans drainage.

Les paramètres analysés sont :

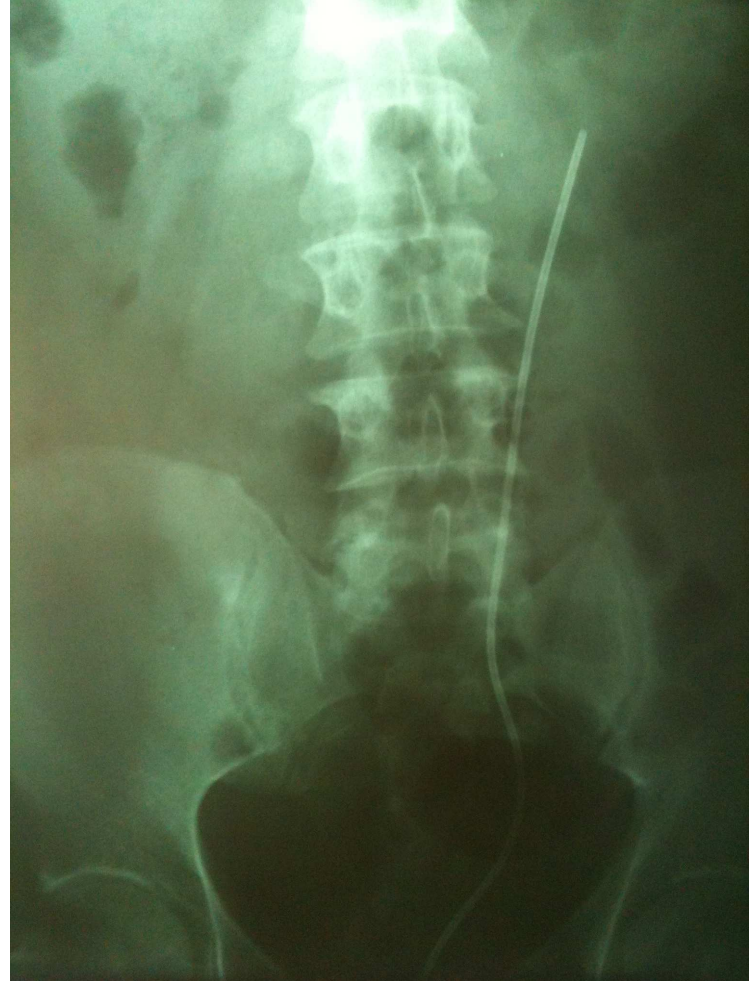Les caractéristiques des patients, les particularités des calculs, le temps opératoire moyen, le séjour hospitalier moyen et les complications postopératoires.

II-les critères d'inclusion et d'exclusion

- **Critères d'inclusion** : On a inclus tous les patients ayant subi une urétéroscopie non compliquée pour calcul unilatéral de l'uretère distal (iliaque et pelvien).
- **Critères d'exclusion** : les patients ont été exclus de l'étude quand la taille de calcul était supérieure à 2 cm, ou quand la procédure a été compliquée de fausse route, de saignement, ou de perforation urétérale.



A



B

Figure1: A-sonde double J mise en place chez un patient du groupe 1.

B-sonde urétérale mise en place chez un patient du groupe 2.

III- Technique et méthode

L'imagerie préopératoire a compris systématiquement l'AUSP (figure 2) et l'échographie rénale, avec un uroscanner (figure 3) ou une UIV (figure 4). Tous les patients avaient eu un ECBU stérile.

L'urétéroscopie a été faite avec un urétéroscopie semi-rigide Wolf 7.5 Fr. Un fil guide de 0.038 pouces a été inséré via cystoscopie. Le cystoscope a été retiré et l'urétéroscopie semi-rigide introduit dans l'uretère sans dilatation urétérale antérieure.

La lithotripsie pneumatique (Suisse LithoClast[®]) a été utilisée pour fragmenter les calculs dans tous les cas exigeant la lithotripsie, dans les autres cas, le calcul a été retiré en monobloc à l'aide d'une pince ou une sonde dormia.

Tous les patients dans le groupe 1 ont été réhospitalisés après 3 semaines pour ablation de la sonde double j. Dans le groupe 2, la sonde urétérale a été laissée pendant 24 heures.

Pour les symptômes post-opératoires et les complications, un questionnaire spécial (Annexe I) et un examen clinique précis ont été utilisés, cherchant la douleur de flanc, l'hématurie, la dysurie, l'urgenterie, la fièvre et l'infection urinaire.

La douleur post-opératoire et la dysurie ont été mesurées en utilisant l'échelle analogique visuelle de 0-10 avec 0 :l'absence de douleur et 10 la présence d'une douleur insupportable, le besoin en analgésiques en post-opératoire a été mesuré aussi.

Les patients ont été suivis pour une durée moyenne de 12 mois (extrêmes 5 à 17).

Le drainage urétéral après urétéroscopie pour calcul : sonde urétérale VS sonde JJ étude prospective randomisée à propos de 117 procédures

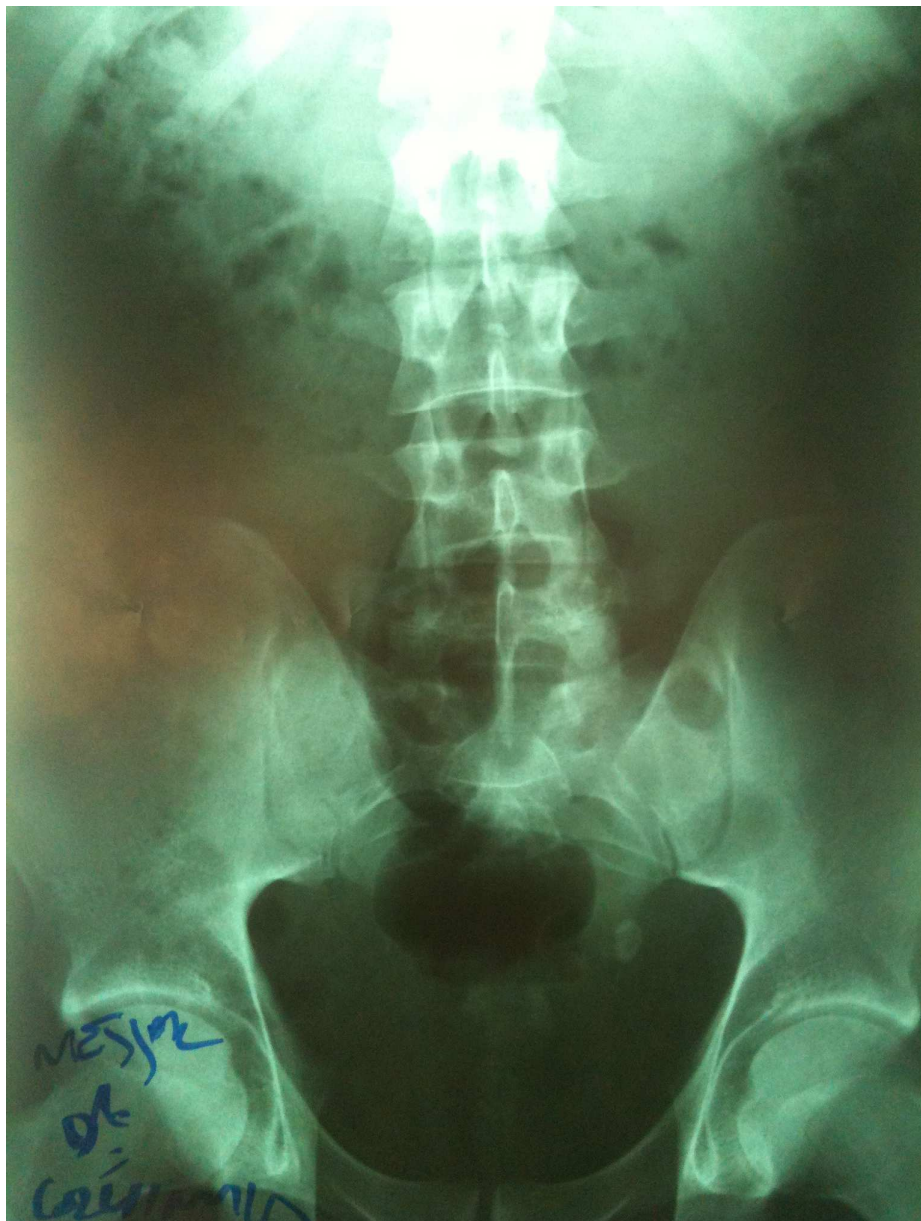

Figure 2 : ASP montrant un calcul pelvien gauche

Le drainage urétéral après urétéroscopie pour calcul : sonde urétérale VS sonde JJ étude prospective randomisée à propos de 117 procédures

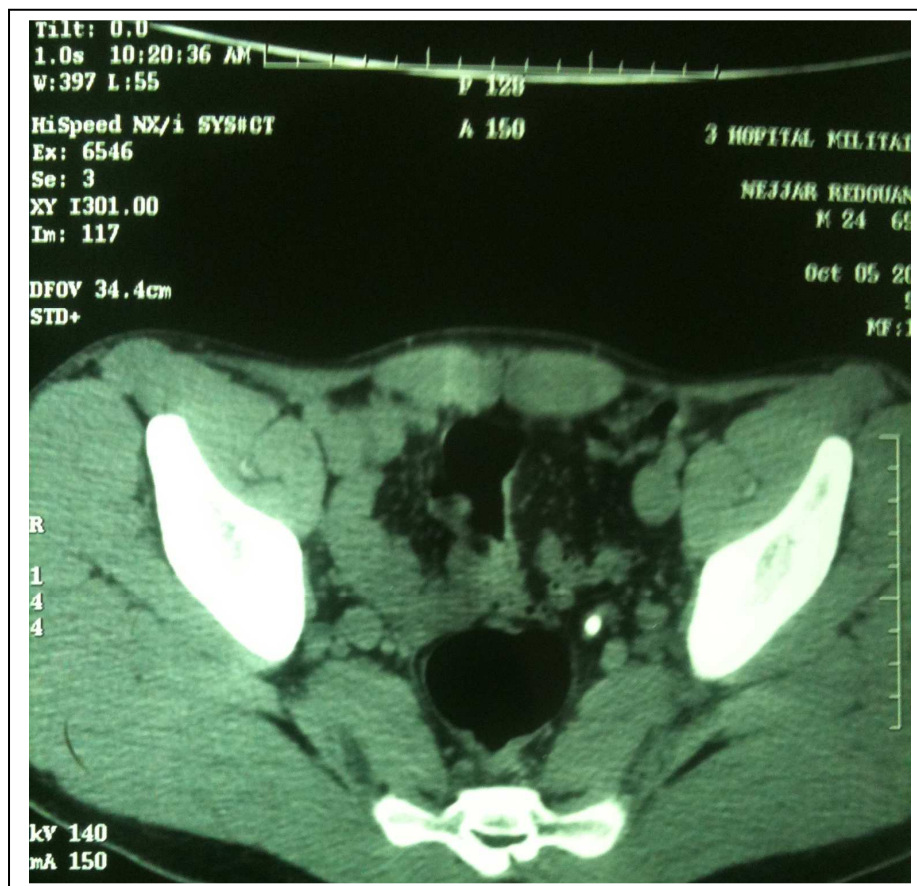

Figure 3 : TDM sans injection montrant un calcul urétéral pelvien gauche

Le drainage urétéral après urétéroscopie pour calcul : sonde urétérale VS sonde JJ étude prospective randomisée à propos de 117 procédures

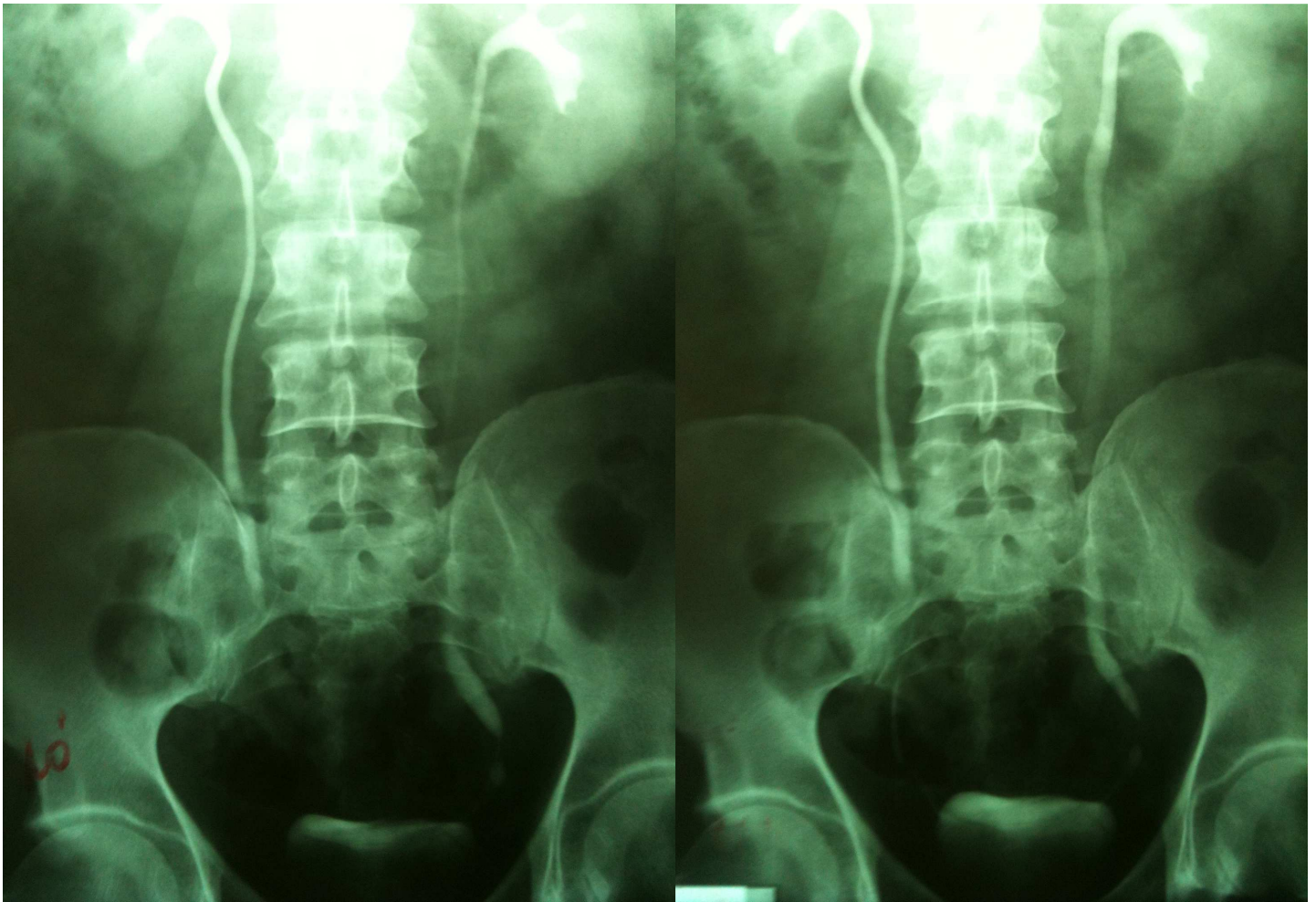


Figure 4 : UIV montrant un calcul urétéral droit avec obstruction en amont

Le drainage urétéral après urétéroscopie pour calcul : sonde urétérale VS sonde JJ étude prospective randomisée à propos de 117 procédures

IV– Étude statistique

La différence entre les pourcentages (variables qualitatives) a été analysée par le test χ^2 . Le test de Kruskal–Wallis et le test de Mann–Whitney U ont été utilisés pour la comparaison des groupes d'étude.

Les analyses statistiques ont été réalisées en utilisant le SPSS 15.0. La valeur P inférieure à 0.05 était considérée statistiquement significative.

RESULTATS & ANALYSE

I-Résultats

1. Caractéristiques des patients

1.1 Age

L'âge moyen de nos patients dans le groupe 1 était de **44,1 ans** (extrêmes de 22 à 72 ans), dans le groupe 2 était de **39,6 ans** (extrêmes de 27 à 72 ans), et dans le groupe 3 était de **43,2 ans** (extrêmes de 20 à 76 ans) (figure 5).

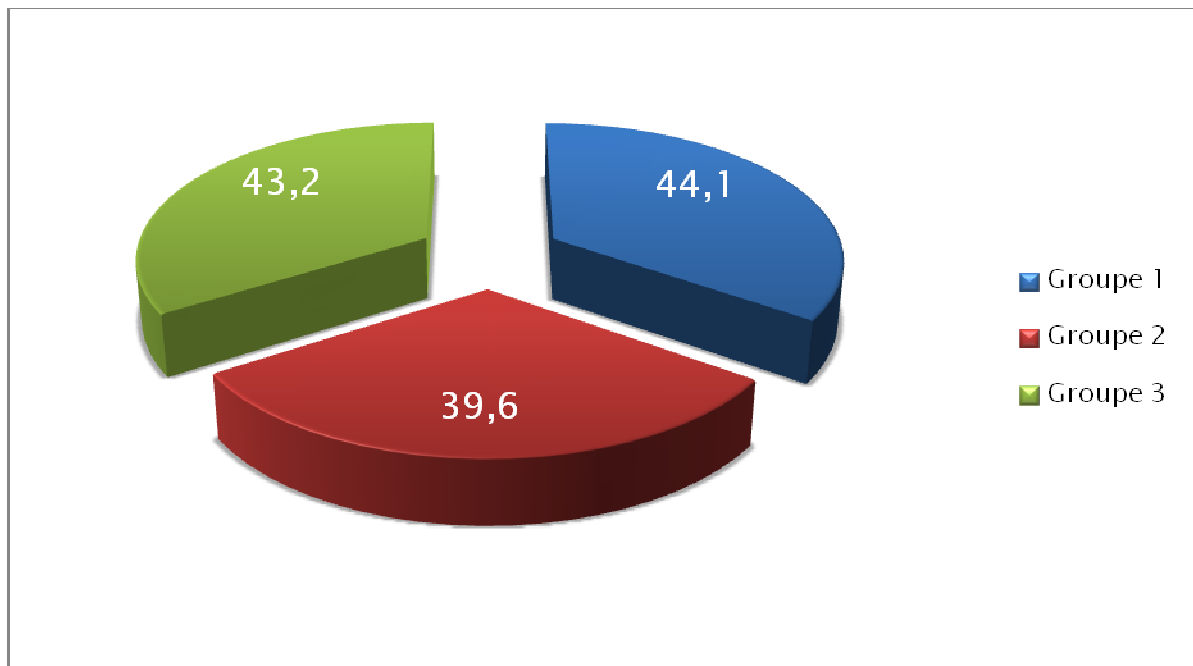


Figure 5: L'âge moyen des patients

Le drainage urétéral après urétéroscopie pour calcul : sonde urétérale VS sonde JJ étude prospective randomisée à propos de 117 procédures

1.2 Sexe

Le sexe ratio dans les trois groupes était de 1 femme/4hommes (figure 6).

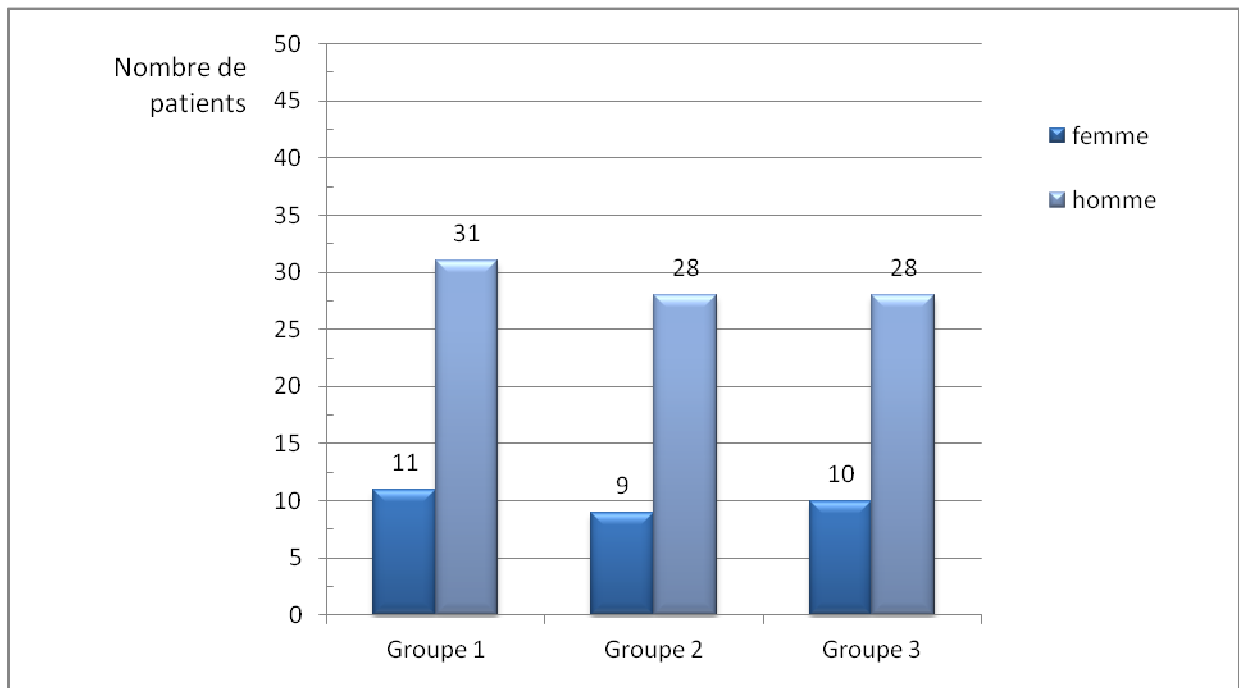


Figure 6:répartition des patients selon le sexe

2. Caractéristiques des calculs

2.1 Sièges

La localisation des calculs était distale dans tous les groupes.

2.2 Taille des calculs (tableau I)

Le drainage urétéral après urétéroscopie pour calcul : sonde urétérale VS sonde JJ étude prospective randomisée à propos de 117 procédures

La taille moyenne des calculs (en mm) dans les 3 groupes était de **8,6+/- 3,4** pour le groupe 1, elle était de **10,1+/-2,7** pour le groupe 2 et de **9,6+/-3,6** pour le groupe 3.

2.3 Type

Dans notre série, tous les calculs étaient radio opaques, et il n'y avait pas des calculs radio transparents.

2.4 Nombre

Tous les calculs étaient uniques.

3. Le temps opératoire moyen

Dans notre série, le temps opératoire moyen dans le groupe 1 était de 36 ± 4 minutes, 34 ± 5 min dans le groupe 2 et 31 ± 9 min dans le groupe 3. (Tableau I)

4. Le séjour hospitalier

Tous les patients ont quitté l'hôpital le lendemain de l'intervention, et le suivi des symptômes postopératoires a été effectué au cours des consultations.

	sonde double-j (groupe 1 ; 42 patient)	sonde urétérale (groupe 2 ; 37patient)	sans drainage (groupe 3 ; 38 patient)	P
--	--	--	---	---

Le drainage urétéral après urétéroscopie pour calcul : sonde urétérale VS sonde JJ étude prospective randomisée à propos de 117 procédures

Age moyen des patients (an, extrêmes)	44.1 (22-72)	39.6 (27-72)	43.2 (20-76)	0.24
La taille moyenne du calcul (mm)	8.6 ± 3.4	10.1 ± 2.7	9.6 ± 3.6	0.18
Temps opératoire (min)	36 ± 4	34 ± 5	31 ± 9	0.17
Taux de succès (%)	100	100	100	0.69

Tableau I : Les caractéristiques des patients et les résultats.

5. Les complications et symptômes postopératoires

Parmi les complications postopératoires de l'URS (tableau II), on a étudié :

5.1 La fièvre

Une fièvre (température >38C) a été observée chez trois patients du groupe 1 (7,1%) deux patients du groupe 2 (5,4%), et trois patients du groupe 3(7,8%).

5.2 L'infection urinaire

Trois patients dans le groupe 1 (7,1%), deux patients dans le groupe 2 (5,4%), et 3 patients dans le groupe 3(7,8%) ont eu une infection urinaire documentée et ayant évolué favorablement sous traitement antibiotique.

5.3 L'hématurie

Le drainage urétéral après urétéroscopie pour calcul : sonde urétérale VS sonde JJ étude prospective randomisée à propos de 117 procédures

Trois patients (7,1%) dans le groupe 1, trois patients (8,1%) dans le groupe 2 et deux patients (5,2%) dans le groupe 3 ont présenté une hématurie plus de 48h, mais s'étant résolue spontanément dans tous les cas.

5.4 Dysurie

11 patients (26,1%) du groupe 1 ont présenté des difficultés de miction, de même que 8 patients (21,6%) dans le groupe 2 et 5 patients (13,1%) dans le groupe sans drainage.

5.5 Douleur de flanc

On a évalué la douleur postopératoire par l'échelle analogique visuelle de 0 à 10, à 2 jours et à une semaine après l'intervention.

❖ À 48h :

Pour le groupe 1, le score moyen de la douleur de flanc était de $4,3 \pm 2,1$, il était de $4,3 \pm 2,3$ pour le groupe 2, et il était de $4,7 \pm 1,9$ pour le groupe 3.

❖ À une semaine :

Le score moyen de la douleur dans le groupe 1 était de $2,6 \pm 1,4$, dans le groupe 2 il était de $2,1 \pm 1,2$, et il était de $2,1 \pm 1,4$ dans le groupe 3.

5.6 Douleur vésicale

❖ À 48h :

Pour l'évaluation de la douleur sus-pubienne postopératoire, on avait trouvé dans le groupe 1 un score à $5,6 \pm 2,6$, dans le groupe 2 il était de $4,9 \pm 1,9$, et il était de $2,2 \pm 1,4$ dans le groupe 3.

Le drainage urétéral après urétéroscopie pour calcul : sonde urétérale VS sonde JJ étude prospective randomisée à propos de 117 procédures

❖ **À une semaine :**

La douleur sus-pubienne dans le groupe 1 était de $4,8 \pm 2,5$, dans le groupe 2 elle était de $2,5 \pm 1,7$, et de $1,9 \pm 1,1$ dans le groupe 3.

5.7 La pollakiurie / urgenturie

17 patients (40,4%) dans le groupe 1, 10 patients (27,0%) dans le groupe 2, et 7 patients (18,4%) dans le groupe 3 ont présenté des troubles mictionnels postopératoires type pollakiurie et/ou urgenturie.

5.8 La réhospitalisation

Aucun cas nécessitant la réhospitalisation dans les groupes 1 et 2, pour le groupe 3 un seul patient a été ré hospitalisé pour gérer une colique néphrétique ayant cédé sous traitement médical sans recours à un drainage.

5.9 La sténose urétérale

Aucun cas de sténose urétérale n'a été observé dans les trois groupes de patients.

6. Le taux de succès

Le succès global ou le stone free a été défini par l'ablation totale du calcul et de ses fragments, sans avoir recours à un autre geste que l'urétéroscopie. Ce succès est documenté par un contrôle radiologique, qui consistait typiquement en AUSP et une échographie rénale 1 mois après la procédure.

Le drainage urétéral après urétéroscopie pour calcul : sonde urétérale VS sonde JJ étude prospective randomisée à propos de 117 procédures

L'urétéroscopie a été réalisée avec succès dans les trois groupes et à 4 semaines le taux global de stone free était de 100 % dans chaque groupe.

Tableau II : Les symptômes et les complications post-opératoires.

	Sonde Double-j (groupe 1 ; 42 patients)	Sonde Urétérale (groupe 2 ; 37patients)	Sans drainage (groupe 3 ; 38 patients)	P
Le score moyen de la douleur de flanc à 48 h (0-10) ± S.D.	4.3 ± 2.1	4.3 ± 2.3	4.7 ± 1.9	0.14
Le score moyen de la douleur de flanc à 7 jours (0-10) ± S.D.	2.6 ± 1.4	2.1 ± 1.2	2.1 ± 1.4	0.09
Le score moyen de la douleur vésicale à 48 h (0-10) ± S.D.	5.3 ± 2.6	4.9 ± 1.9	2.2 ± 1.4	0.004
Le score moyen de la douleur vésicale à 7 jours (0-10) ± S.D.	4.9 ± 2.5	2.5 ± 1.7	1.9 ± 1.1	0.003
Dysurie	11(26.1%)	8(21.6%)	5(13.1%)	0.002
Hématurie	3(7.1%)	3(8.1%)	2(5.2%)	0.67
pollakiurie/urgenturie	17(40.4%)	10(27.0)	7(18.4)	<0.001
Besoin en analgésiques dans le suivi	11(26.1%)	4(10.8%)	3(7.8%)	<0.001
Fièvre	3(7.1%)	2(5.4%)	3(7.8%)	0.50
infection urinaire	3(7.1%)	2(5.4%)	3(7.8%)	0.39
ré hospitalisation	0	0	1	0.34
Sténose urétérale	0	0	0	0.70
Durée moyenne d'hospitalisation	26	26	25	0.48

II-Analyse des résultats (Tableau I et II)

Les 3 groupes d'étude étaient comparables en ce qui concerne les patients et les caractéristiques de calculs (Tableau I). La technique d'urétéroscopie, le type de la lithotripsie intracorporelle et la méthode de récupération de calcul, n'étaient pas significativement différents entre les groupes de traitement.

Si la durée opératoire a été de 5min plus longue lors de la mise en place de la sonde JJ par rapport au groupe sans drainage, pourtant la différence n'a pas été significative avec **(P=0.17)**.

Le Tableau II résume le score analogique visuel moyen de la douleur à 48 heures et à une semaine après urétéroscopie, les symptômes postopératoires ainsi que les complications dans les trois groupes.

À 48 heures et à une semaine, la pollakiurie/urgenterie et la dysurie étaient **significativement moindre** dans le groupe sans drainage comparé aux autres groupes, avec des P respectifs de **(p<0.001)** et **(p=0.002)**.

En comparant le groupe 1 et le groupe 3, les patients avec sonde double J avaient plus de douleur vésicale (**p = 0.003**), de pollakiurie/urgenterie (**p = 0.002**), de dysurie (**p = 0.001**) et de besoin en analgésiques (**p = 0.001**) comparés à ceux sans drainage.

Le drainage urétéral après urétéroscopie pour calcul : sonde urétérale VS sonde JJ étude prospective randomisée à propos de 117 procédures

En prenant en considération tous les symptômes du bas appareil urinaire, ils étaient significativement plus importants dans le premier groupe utilisant une sonde double J, ce qui paraît une conséquence logique de l'irritation vésicale par la boucle distale de la sonde.

Il n'y avait aucune différence significative entre les trois groupes en ce qui concerne l'hématurie, la fièvre, la douleur de flanc, l'infection urinaire et la réhospitalisation.

La réadmission à l'hôpital pour la douleur persistante était nécessaire pour un seul patient du groupe 3. Aucun patient dans les groupes avec drainage n'a nécessité la réadmission post-opératoire à l'hôpital.

Toutes les complications ont été gérées facilement et avec succès par des mesures conservatrices. Sur un suivi moyen de 12 mois (5-17 mois), aucun patient n'a eu de sténose urétérale.

DISCUSSION

I. Rappel anatomique [14,21]

Les uretères, droit et gauche, sont les conduits urinaires qui relient les pelvis rénaux (ou pyélons) à la vessie.

1. Morphologie externe

Les uretères s'étendent de la jonction pyélo-urétérale jusqu'au méat urétéral dans la vessie. Chez l'adulte, ils mesurent de 25 à 30 cm de long. Ils sont divisés en quatre segments (Figure 7) : lombaire (de 10 à 12 cm), iliaque (de 3 à 4 cm), pelvien (de 10 à 12 cm) et intravésical ou intramural (2 cm). Ils se terminent dans la vessie par un trajet oblique sous-muqueux et participent à la constitution du trigone vésical.

Le trajet des uretères est sinueux et leur courbe inférieure, pelvienne, est la plus prononcée. Appliqués sur la paroi abdominale postérieure, ils descendent à peu près verticalement jusqu'au détroit supérieur. À cet endroit, ils décrivent une courbe à convexité antérieure, qui épouse celle des vaisseaux iliaques. Ensuite, ils suivent la paroi du pelvis et la concavité sacrée en décrivant une courbe à concavité antéro-interne qui les conduit jusqu'à la vessie (Figure 8).

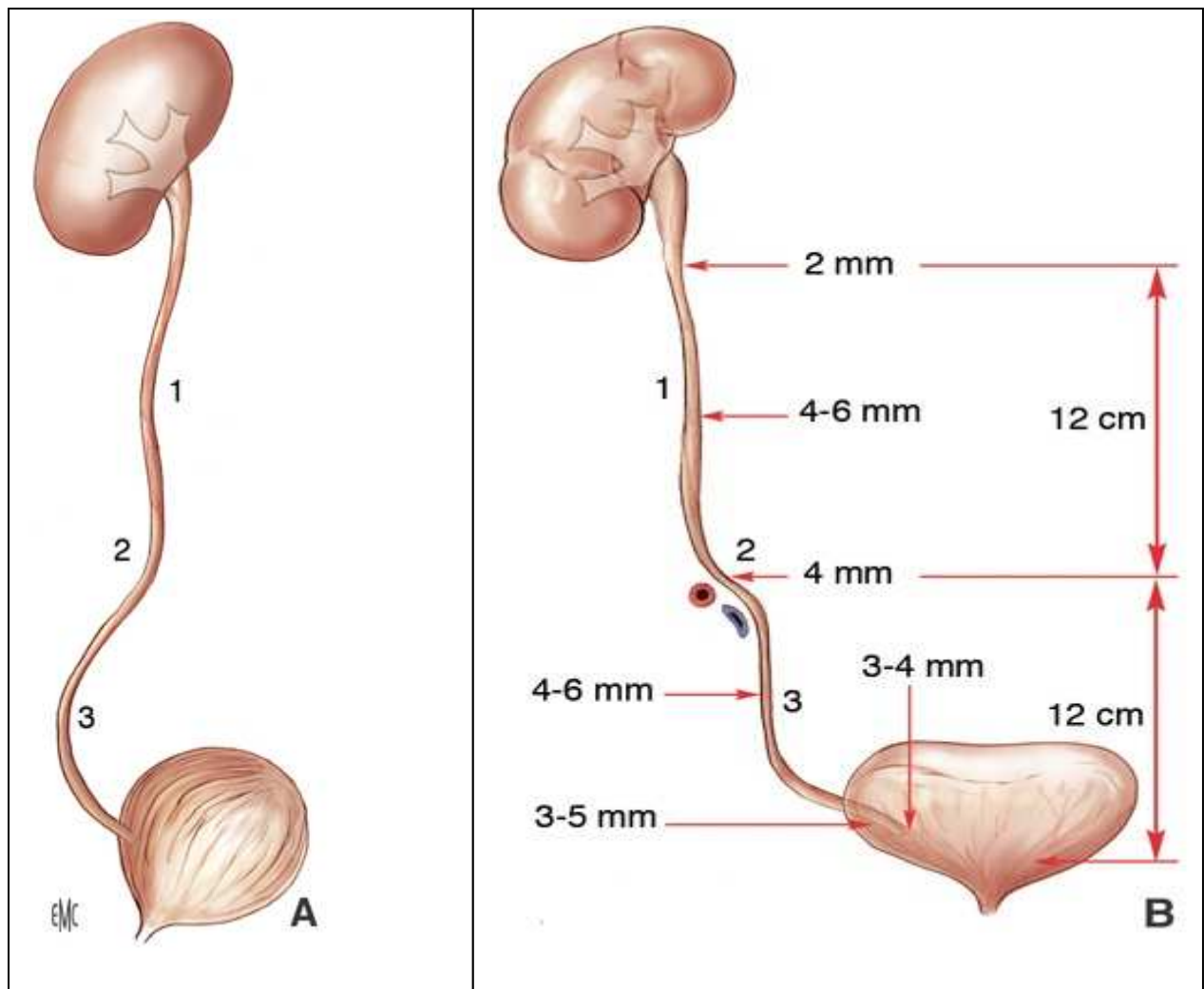


Figure 7: Morphologie externe des uretères sur une vue sagittale latérale (A) et sur une vue de face (B) : 1. Uretère lombaire ; 2. Uretère iliaque ; 3. Uretère pelvien.

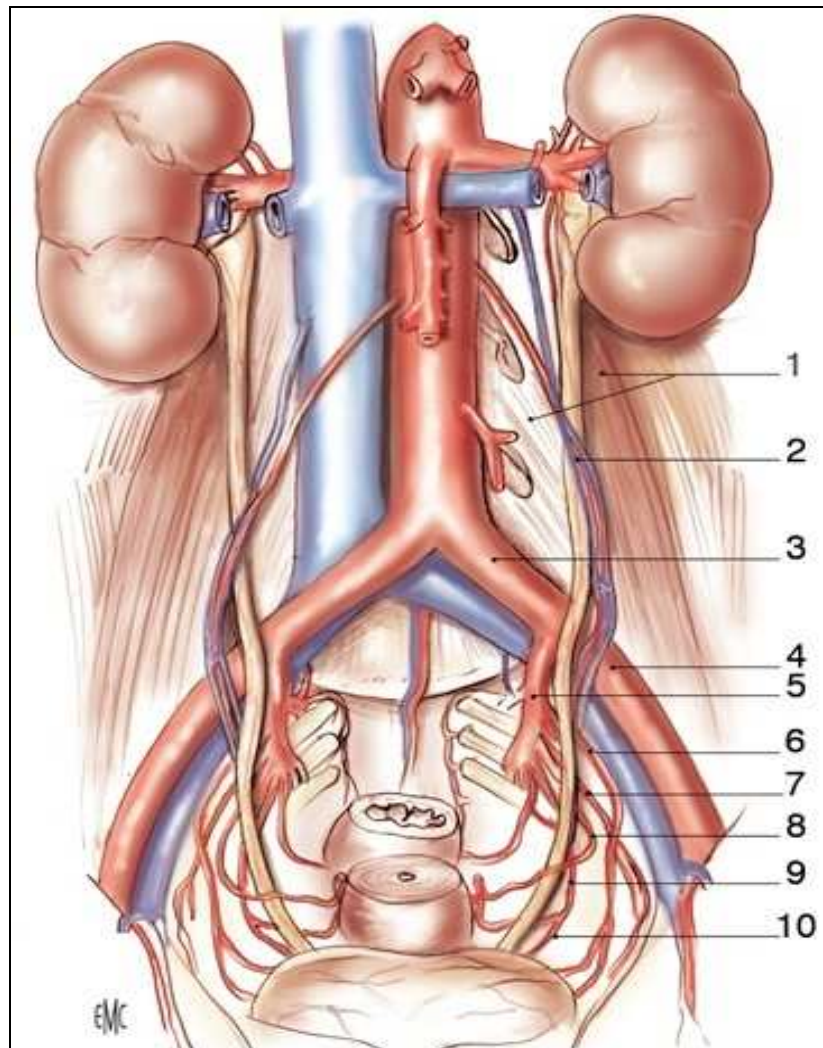


Figure 8: Rapports extrapéritonéaux et artériels des uretères (chez la femme) (vue de face).

1. Muscle grand psoas recouvert du fascia iliaque et ses arcades d'insertion sur la colonne vertébrale lombaire (apophyses costiformes de L1, L2 et L3 visibles) ;
2. vaisseaux génitaux ;
3. artère iliaque primitive gauche ;
4. artère iliaque externe gauche ;
5. artère iliaque interne gauche ;
6. artère ombilicale gauche ;
7. artère obturatrice gauche ;
8. artère utérine gauche ;
9. artère vaginale ;
10. artère vésicale inférieure.

Le long de leur trajet, le diamètre varie de 3 à 6 mm, et présente trois rétrécissements :

- à son origine, à la jonction pyélo-urétérale ;
- en région iliaque, en regard du croisement avec les vaisseaux iliaques ;
- dans sa portion intramurale.

Sur tout leur trajet, ils sont animés d'un péristaltisme qui permet à l'urine de progresser vers la vessie.

2. Morphologie interne

Les uretères sont des conduits musculaires cylindriques, constitués de trois tuniques :

- une muqueuse, l'urothélium, qui est en continuité avec celle du pelvis rénal et de la vessie ;
- une musculuse, dont la composition est identique à celle du pelvis rénal dans les deux tiers supérieurs de l'uretère, et qui dans son tiers inférieur se compose de trois couches, longitudinales interne et externe, et circulaire moyenne ;
- une adventice, le fascia péri-urétéral, contenant des vaisseaux, des nerfs et du tissu adipeux sur sa face dorsale, constituant ainsi une étroite lame porte-vaisseaux. La face ventrale de ce fascia est accolée au péritoine pariétal postérieur.

3. Rapports

Les rapports des uretères diffèrent selon leur segment : lombaire, iliaque, pelvien ou intravésical.

3.1 Uretères lombaires (Figure 8)

Par l'intermédiaire de la graisse pararénale de la région lombaire, ils reposent sur le fascia iliaque qui recouvre le muscle grand psoas. La jonction pyélo-urétérale se projette habituellement en regard du processus costiforme de la deuxième vertèbre lombaire. Les uretères lombaires se projettent ensuite sur la pointe des processus costiformes des vertèbres lombaires L3, L4 et L5, dont ils sont séparés par les muscles grand psoas. Ils croisent la face antérieure des nerfs génitofémoraux.

Deuxième duodénum et du genius inferius par le fascia de Treitz. Plus bas, il est recouvert par le mésocôlon ascendant. L'uretère gauche est recouvert sur toute son étendue par le mésocôlon descendant. De chaque côté, ils croisent les vaisseaux gonadiques pour se placer en dedans de ces vaisseaux en dessous du croisement. Latéralement, ils sont en rapport avec le pôle inférieur des reins, puis avec les muscles grand psoas. Médialement, l'uretère droit est à 2 cm de la veine cave inférieure. À gauche, il longe à distance l'angle duodénojejunal, l'aorte abdominale, l'artère colique gauche et l'artère mésentérique inférieure.

3.2 Uretères iliaques (Figure 8)

Le drainage urétéral après urétéroscopie pour calcul : sonde urétérale VS sonde JJ étude prospective randomisée à propos de 117 procédures

À leur entrée dans le détroit supérieur, les uretères passent en avant des vaisseaux iliaques. En général, l'uretère droit passe en avant de l'artère iliaque externe, et l'uretère gauche croise l'iliaque primitive. En dehors, ils répondent au bord médial des muscles grand psoas et aux vaisseaux génitaux qui leur restent parallèles. En avant, l'uretère droit est croisé par l'extrémité inférieure du mésentère et par la terminaison de l'artère iléocolique. Du côté gauche, il est recouvert par la racine secondaire du mésosigmoïde, puis par le péritoine pariétal pelvien.

3.3 Uretères pelviens

Lors de leur entrée dans le petit bassin, les uretères décrivent une courbe concave en avant et en dedans. Ils présentent une portion pariétale, puis viscérale. Leurs rapports diffèrent en fonction du sexe.

- **Chez la femme.** Dans leur segment pariétal, les uretères descendent sous le péritoine pariétal pelvien, le long de l'artère iliaque interne (Figure 9, Figure 10). Le plus souvent, l'uretère droit est en avant, et le gauche en dedans de l'artère. Ils répondent à l'origine des branches du tronc antérieur des artères iliaques internes : artère ombilicale, artère obturatrice, artère utérine, artère vésicale inférieure, artère vaginale, artère rectale moyenne. Par l'intermédiaire du péritoine pariétal, les rapports antérieurs des uretères sont : les ovaires, les pavillons ampullaires et un éventuel appendice vermiculaire pelvien du côté droit. Leur segment pariétal se termine dans la base des ligaments larges.

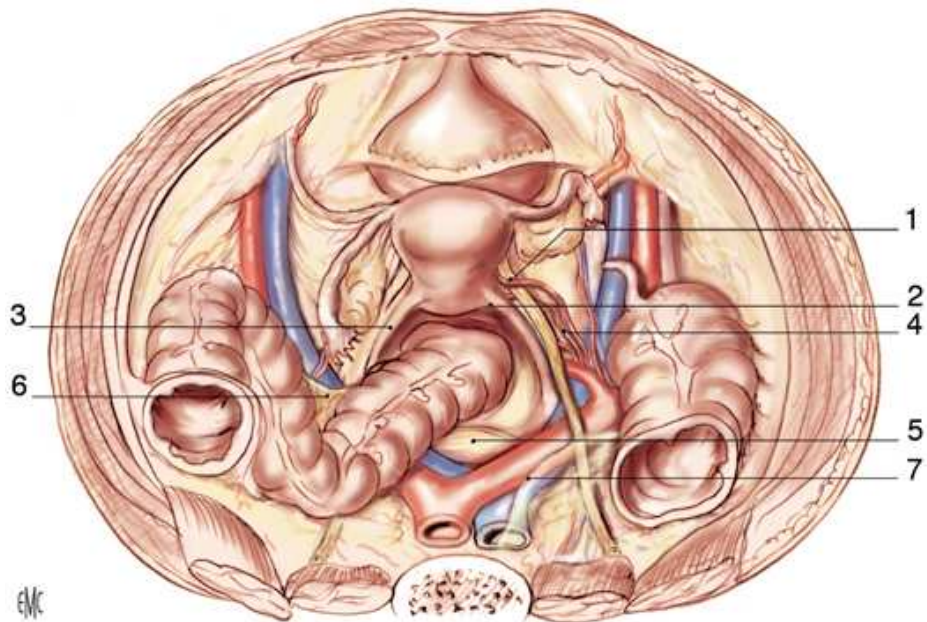


Figure 9 : Rapports pelviens de l'uretère chez la femme (vue supérieure). Le péritoine pelvien et le ligament large droit ont été ôtés du côté droit. 1. Crosse de l'artère utérine droite ; 2. cul-de-sac vaginal postérieur ; 3. ligament utérosacré ; 4. artère vaginale ; 5. promontoire ; 6. mésosigmoïde ; 7. péritoine pelvien.

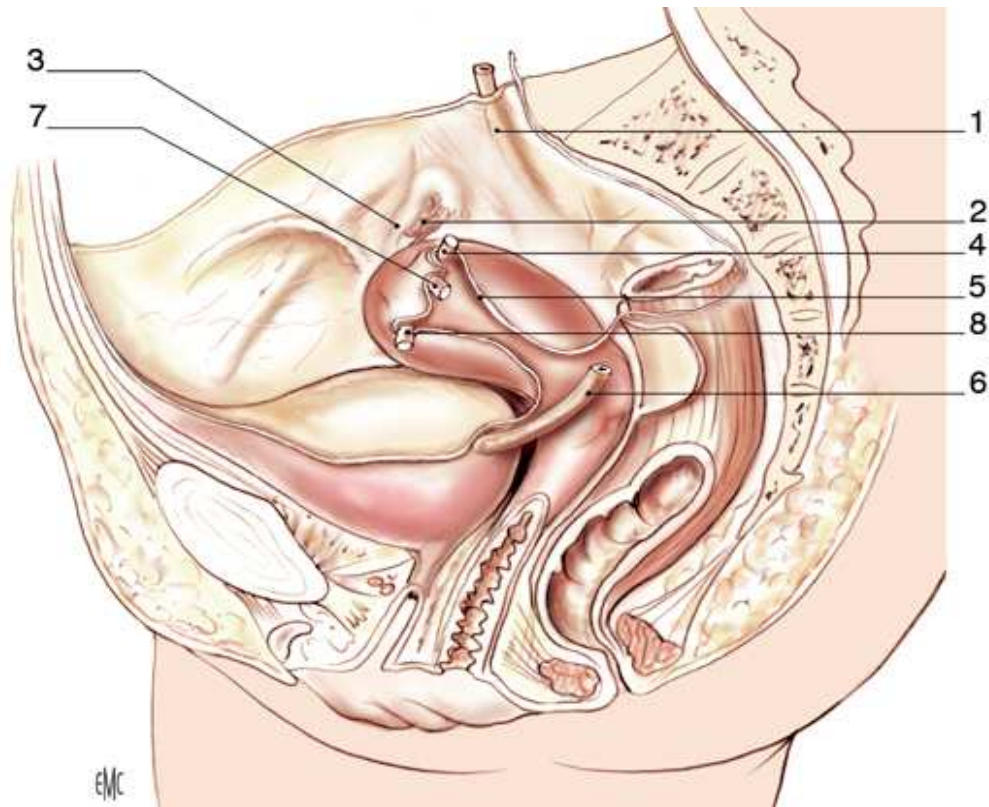


Figure 10 : Rapports pelviens de l'uretère chez la femme (vue latérale gauche). Trajet sous-péritonéal de l'uretère du côté gauche. 1. Uretère droit ; 2. ovaire droit ; 3. trompe utérine droite ; 4. ligaments propres de l'ovaire droit et gauche (sectionné) ; 5. ligament large ; 6. uretère gauche ; 7. trompe utérine gauche (sectionnée) ; 8. ligaments ronds de l'utérus droit et gauche (sectionné).

Le drainage urétéral après urétéroscopie pour calcul : sonde urétérale VS sonde JJ étude prospective randomisée à propos de 117 procédures

Dans leur segment viscéral, les uretères s'engagent en avant et en dedans dans le paramètre. À environ 2 cm en dehors du col utérin, les artères utérines qui étaient en arrière et en dehors des uretères font une croise, croisent leur face ventrale pour se diriger en dedans. Au même niveau, les artères vaginales accompagnées de veines utérines et vaginales longent le bord postéromédial des uretères, puis croisent leur face dorsale. Les uretères sont ensuite accompagnés par des rameaux antérieurs du plexus hypogastrique inférieur, et par des ramifications artérielles et veineuses vésicovaginales. Ils passent ensuite en dehors du cul-de-sac vaginal antérieur et pénètrent dans la paroi vésicale postérieure.

- **Chez l'homme.** Dans leur segment pariétal, les uretères descendent également sous le péritoine pariétal pelvien, le long des artères iliaques internes (Figure 11). Les branches du tronc antérieur des artères iliaques internes sont différentes : artère ombilicale, artère obturatrice, artère vésicale inférieure, artère rectale moyenne. En dedans, les uretères sont en rapport avec les faces latérales du rectum dont ils sont séparés par le plexus hypogastrique inférieur.

Dans leur segment viscéral, les uretères s'engagent également en avant et en dedans, en arrière des artères ombilicales. Ils passent en avant du rectum, croisent la face postérieure des conduits déférents, l'artère vésiculodéférentielle et s'engagent dans la paroi vésicale. En arrière, ils sont séparés des vésicules séminales par la lame antérieure du fascia rectoprostatique (fascia de Denonvilliers).

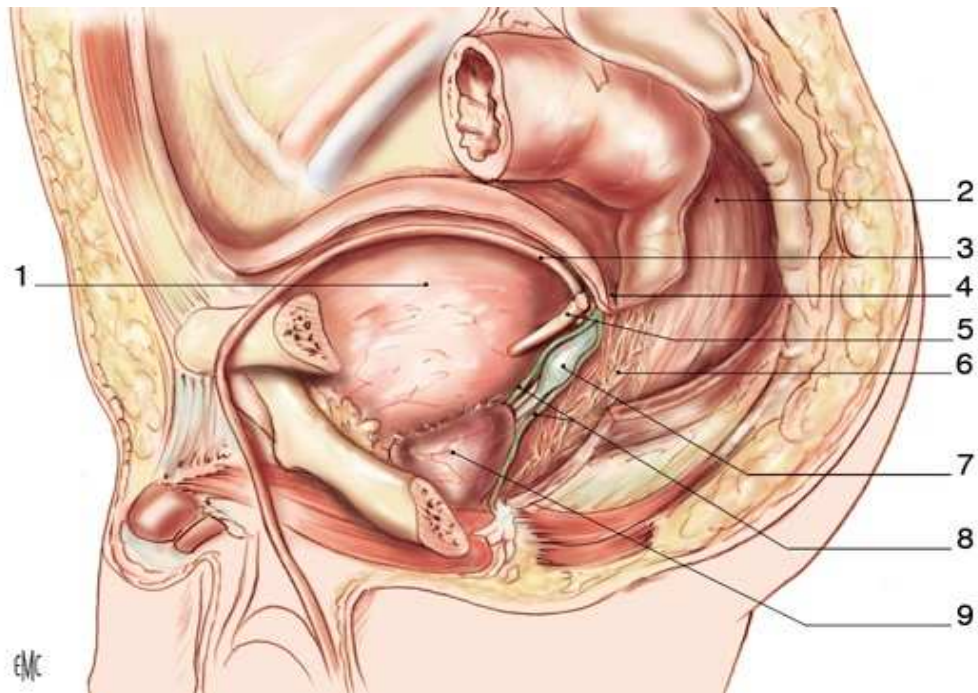


Figure 11 : Rapports pelviens de l'uretère chez l'homme (vue latérale gauche).

Trajet sous-péritonéal de l'uretère du côté gauche. 1. Vessie ; 2. rectum ; 3. conduit déférent gauche ; 4. cul-de-sac rectovésical (Douglas) ; 5. uretère gauche ; 6. plexus hypogastrique inférieur ; 7. vésicule séminale gauche ; 8. septum rectovésical (Denonvilliers) avec ses feuillets antérieurs et postérieurs ; 9. prostate.

Le drainage urétéral après urétéroscopie pour calcul : sonde urétérale VS sonde JJ étude prospective randomisée à propos de 117 procédures

3.4 Uretères intravésicaux

Les uretères traversent la vessie obliquement en bas et en dedans. Leur trajet est long d'environ 2 cm : 1 cm à travers la musculuse et 1 cm sous la muqueuse. Les méats urétéraux sont situés aux extrémités latérales du trigone vésical et sont reliés par une barre musculaire interurétérale. Dans leur traversée musculaire, les fibres de la musculuse urétérale s'unissent à celles du détrusor. La couche musculuse longitudinale externe s'individualise pour constituer une zone de glissement avec le reste de la paroi urétérale. La couche musculuse longitudinale interne s'épanouit dans le trigone et la barre interurétérale. Leur trajet sous-muqueux est dilaté. Au-dessus de cette dilatation, la paroi de l'uretère est constituée par un repli muqueux hémicirculaire. Le trajet intramural et sous-muqueux forme un système antireflux.

4. Vascularisation et innervation

La vascularisation artérielle des uretères est segmentaire. Elle est riche pour les segments iliaques et pelviens, et plus pauvre pour le segment lombaire. Leur portion lombaire initiale reçoit le rameau urétéral de l'artère rénale, anastomosé au cercle artériel du rein. Le deuxième rameau important provient de l'artère iliaque interne. Le reste de l'apport artériel se fait par des rameaux provenant des nombreuses artères croisées sur leur trajet. Les uretères lombaires ont ainsi une vascularisation plus précaire puisqu'ils reçoivent essentiellement des rameaux provenant des artères gonadiques. Leur segment pelvien reçoit de nombreux petits rameaux provenant des branches viscérales des artères iliaques internes.

Le drainage urétéral après urétéroscopie pour calcul : sonde urétérale VS sonde JJ étude prospective randomisée à propos de 117 procédures

Les rameaux artériels sont anastomosés entre eux par un réseau de collatérales périurétérales, surtout riche contre la paroi postérieure de l'uretère, et de collatérales intrapariétales.

La vascularisation veineuse est satellite de la vascularisation artérielle. Les veines urétérales se jettent essentiellement dans les veines rénales, gonadiques, iliaques internes et vésicales inférieures.

La vascularisation lymphatique est constituée d'un réseau sous-muqueux et intramusculaire. Les collecteurs lymphatiques des uretères cheminent dans l'adventice, puis se drainent dans les nœuds lymphatiques voisins en suivant les axes vasculaires artériels. Les collecteurs lymphatiques de l'uretère droit se drainent dans les nœuds lymphatiques latérocaves et interaorticocaves. Les collecteurs lymphatiques de l'uretère gauche se drainent dans les nœuds lymphatiques latéoaortiques à gauche depuis l'origine de l'artère rénale jusqu'à la bifurcation. Les collecteurs des uretères iliaques rejoignent les nœuds lymphatiques iliaques primitifs et ceux des uretères pelviens, les nœuds lymphatiques iliaques internes et vésico-inférieurs.

L'innervation des uretères est riche et dépend du système nerveux autonome. Elle provient des plexus rénaux pour les segments lombaires, des plexus hypogastriques pour les segments iliaque et pelvien.

II. Historique

L'URS a été décrite, pour la première fois, par Hugh Hampton Young [22] en 1929 qui a utilisé un cystoscope pédiatrique afin de réaliser une endoscopie des uretères terminaux dilatés chez un enfant de deux mois atteint de valves de l'uretère postérieur.

L'avènement des premières fibres optiques [23,24], au cours des années 1950 a procuré un grand progrès endoscopique. Au cours des années soixante, le remplacement des lentilles prismatiques collées par succession de cylindres en verre séparés les uns des autres par des cavités remplies d'air [25], a permis d'allonger et de miniaturiser les optiques tout en améliorant l'illumination et la transmission de l'image. Cette technique, dont le montage est simple, a facilité la conception des urétéroscopes rigides et semi-rigides actuels munis de canaux d'irrigation et de travail appropriés.

En 1971, Takagi [26] innova l'urétéroscopie avec système de déflexion permettant ainsi d'explorer le haut appareil urinaire. C'est en 1976 que Lyon et Goodman [27,28] ont décrit leurs premières urétéroscopies rigides utilisant un cystoscope pédiatrique de 11 Fr ayant permis le franchissement du méat urétéral et exploration du bas uretère.

En 1980, Perez Castro et Martinez Pineiro [29] ont inventé le premier urétéroscopie rigide suffisamment long pour explorer les cavités rénales. Ce dernier mesurait 50 cm et canal de travail de 5Ch qui a permis à l'aide d'une sonde Dormia, d'extraire une lithiase retenue dans une

Le drainage urétéral après urétéroscopie pour calcul : sonde urétérale VS sonde JJ étude prospective randomisée à propos de 117 procédures

urétérocèle. En France, les premiers cas d'URS pour extraction de lithiase sont décrits en 1983 par Chaillez et Besancenez puis par Vallencien.

Depuis les années quatre-vingts, les principales modifications ont consisté en une miniaturisation des instruments. On est ainsi passé de l'urétéroscopie 11Ch aux miniendoscopes 9,5Ch. De même, les urétéroscopes rigides à lentilles successives ont été remplacés par les urétéroscopes rigides à fibre optique souple.

Par ailleurs, le développement des moyens de fragmentation associée à toutes sortes de pinces, paniers, et autre matériel a fait de l'URS une thérapeutique aussi bien fiable qu'efficace.

III. Urétéroscopie

1. Généralités

Si la lithotritie extracorporelle (LEC) est la méthode de traitement de première intention de tous les calculs urétraux, force est de reconnaître que l'urétérorénoscopie (URS) lui dispute de plus en plus le « leadership » [30–36].

La LEC apparue il y a plus de 20 ans est devenue le traitement de choix pour la plupart des calculs car elle est mini-invasive. Cependant, son efficacité peut être limitée en présence d'un gros calcul, d'un calcul de l'uretère lombo-iliaque ou d'une obstruction de la voie urinaire basse. Comme l'élimination du calcul après LEC n'est généralement pas immédiate, des

Le drainage urétéral après urétéroscopie pour calcul : sonde urétérale VS sonde JJ étude prospective randomisée à propos de 117 procédures

fragments résiduels peuvent compliquer l'évolution clinique après LEC et nécessiter des traitements additionnels. L'objectif principal d'un traitement reste l'élimination totale du calcul.

Dans certaines situations, les techniques endoscopiques peuvent offrir de meilleurs résultats. Ces techniques sont invasives, mais les progrès technologiques de ces dernières années ont permis à la chirurgie endoscopique d'améliorer considérablement son taux de succès tout en diminuant sa morbidité [37,38].

2. Indications

L'urétéroscopie est indiquée pour le traitement des calculs de l'uretère. Pour les calculs urétéraux d'une taille < 10 mm, l'indication d'urétéroscopie est l'échec d'une ou 2 séances de lithotritie extracorporelle (LEC), une obstruction urétérale sévère, ou l'échec d'un traitement médical conservateur après 30–40 jours.

Pour les calculs urétéraux d'une taille > 10 mm, l'urétéroscopie peut être proposée en 1^{ère} intention, notamment pour l'uretère pelvien.

Pour les calculs de l'uretère lombaire, l'urétéroscopie est proposée après échec de la LEC. Le nombre de calcul n'influence pas le taux de succès de l'urétéroscopie, à la différence de la LEC. Des calculs urétéraux multiples sont des indications d'urétéroscopie 1^{ère}. Par ailleurs dans l'indication d'une urétéroscopie la préférence du patient après information doit être prise en compte. En effet à la différence de la LEC l'urétéroscopie permet en 1 temps opératoire l'ablation du calcul.

Le drainage urétéral après urétéroscopie pour calcul : sonde urétérale VS sonde JJ étude prospective randomisée à propos de 117 procédures

En cas de calcul urétéral dur, comme les calculs de cystine, résistant aux ondes de choc de la LEC, l'urétéroscopie peut être proposée en 1ère intention [39].

3. Le bilan pré opératoire

Une évaluation radiologique de la voie excrétrice supérieure avec injection de produit de contraste pré-opératoire (UIV) est préférable avant une urétéroscopie. Elle permet de préciser l'anatomie urinaire et de définir l'obstruction et le calcul (type, localisation, impaction). Une étude urétérale par une TDM hélicoïdale non injectée peut être suffisante. L'urétéroscopie doit être réalisée à urine stérile (bandelette urinaire, cyto-bactériologie urinaire) et sous couvert d'une antibioprophylaxie (céphalosporine de 2ème ou 3ème génération ou quinolone, de coût supérieur).

En dehors de la grossesse et de l'infection urinaire, il existe peu de contre-indication à l'urétéroscopie [39].

4. Plateau technique indispensable

L'URS ne peut être pratiquée avec sécurité que si l'opérateur dispose au moins :(Figure 12)

- d'un matériel de radioscopie ;
- d'un moyen de fragmentation ;
- d'un, voire plutôt de deux urétroscopes semi-rigides à disposition ;

Le drainage urétéral après urétéroscopie pour calcul : sonde urétérale VS sonde JJ étude prospective randomisée à propos de 117 procédures

- d'un matériel consommable composé de fils-guides hydrophiles ;
- d'une instrumentation de capture ou d'extraction des calculs ou de fragments, voire de gaine d'accès urétéral en cas d'utilisation d'un urétéroscopie souple pour le traitement des calculs de l'uretère proximal.

Si l'accès à n'importe quel type de radioscopie mobile est suffisant, il est préférable de pouvoir disposer d'un système avec gel de l'image permettant l'impression d'un document papier nécessaire notamment à la cotation de l'urétéropyélographie rétrograde (UPR) faite au cours d'intervention. Les clichés de radioscopie doivent être imprimés et la durée de radioscopie doit figurer dans le compte rendu opératoire.

Le choix d'un moyen de fragmentation du calcul est dominé par les contraintes économiques et l'énergie balistique reste aujourd'hui le moyen le moins cher [40,41]. Ses deux inconvénients majeurs sont la mobilisation rétrograde intempestive des calculs en liberté dans l'uretère et son inadéquation à l'URS souple.

Le laser Holmium (Ho-YAG) [42-44] apparaît comme un outil indispensable car, outre son utilisation compatible avec les URS souples, et un risque minimal de repousser le calcul, il permet une fragmentation fine et « douce » de tous les calculs, y compris de cystine. Notons que, plus qu'une fragmentation, le laser Holmium provoque une vaporisation. La fragmentation associée à la vaporisation donne des particules de très petite taille, suffisante néanmoins pour une analyse spectrophotométrique.

Le drainage urétéral après urétéroscopie pour calcul : sonde urétérale VS sonde JJ étude prospective randomisée à propos de 117 procédures

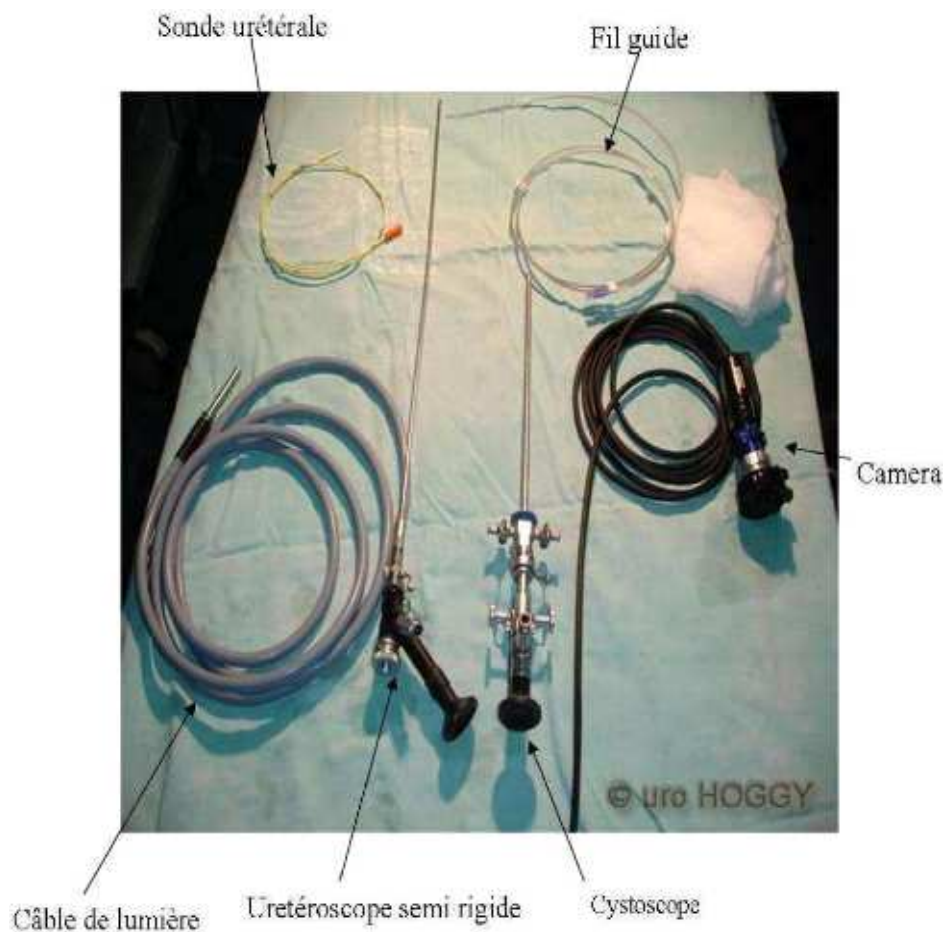

Figure 12: Matériel nécessaire pour l'urétéroscopie (URS). [75]

5. Choix de l'urétéroscopie

5.1 Urétéroscopie semi-rigide

Si le choix d'un appareil semi-rigide (Figure 13) s'est grandement simplifié au profit d'un matériel standard dérivé de celui mis au point par Gautier [45], celui d'un appareil souple est plus ouvert, et ce notamment depuis l'apparition des numériques. En ce qui concerne le choix des appareils semi-rigides, il faut privilégier les critères suivants :

- Extrémité distale légèrement renflée, ce qui facilite la manoeuvre du « chausse-pied » ;
- Canal opérateur disposé dans l'axe de l'appareil si on ne dispose que de l'énergie balistique ;
- Emploi de fibre optique plutôt que de lentille évitant la distorsion de l'image en cas de flexion de l'appareil ;
- Diamètre du corps de l'appareil progressivement croissant avec une extrémité inférieure ou égale à 7 Ch, ce qui permet une dilatation de l'uretère de bas en haut.

Le drainage urétéral après urétéroscopie pour calcul : sonde urétérale VS sonde JJ étude prospective randomisée à propos de 117 procédures

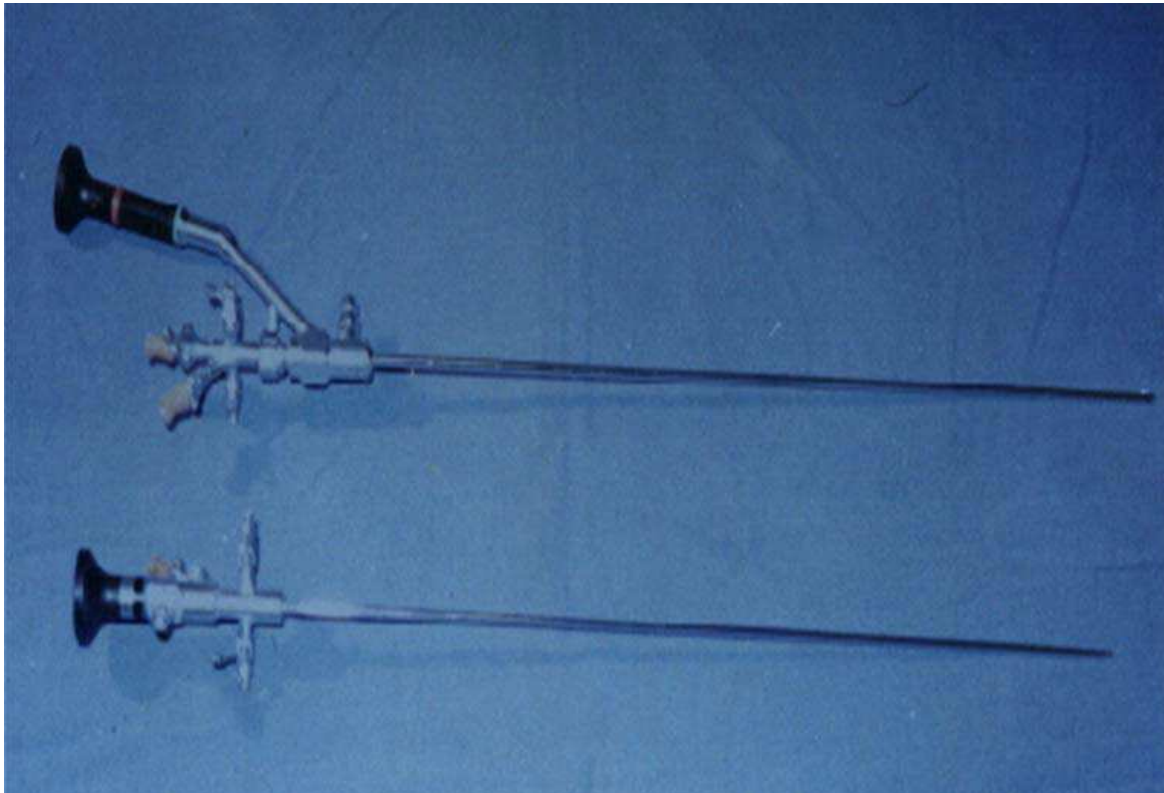


Figure 13: Urétéroscope semi-rigide ch8

5.2 Sondes paniers (dormia)

Parmi les ancillaires nombreux et plus ou moins utiles mis à disposition de l'opérateur par les firmes [46].la sonde panier mérite une attention lors de son choix.

Plus que le dessin formé par le fil du panier une fois ouvert, c'est l'aspect de l'extrémité du panier qui importe (Figure14). Il faut privilégier celles à fonds plats et se méfier de celles se finissant par une pointe, qui peuvent initier une fausse route. Elles sont la plupart du temps construites en nitinol (alliage nickel-titane), matériau à mémoire de forme à la fois résistant et flexible. Notons que la longueur des sondes paniers est différente selon qu'on l'utilise dans un appareil semi-rigide ou souple (90 versus 120 cm) [47-49].

6. Anesthésie

Une antibiothérapie prophylactique [50] doit être instaurée systématiquement et elle peut être étendue en postopératoire au regard des difficultés rencontrées en peropératoire et en cas d'intervention prolongée.

Si l'anesthésie locorégionale est possible pour les calculs pelviens, l'anesthésie générale offre un confort de traitement mais surtout une meilleure efficacité de ce traitement car elle seule autorise une courte curarisation du patient qui nous paraît le gage d'un taux de succès maximal. Bien que théoriquement insensible au curare [51].

Le drainage urétéral après urétéroscopie pour calcul : sonde urétérale VS sonde JJ étude prospective randomisée à propos de 117 procédures

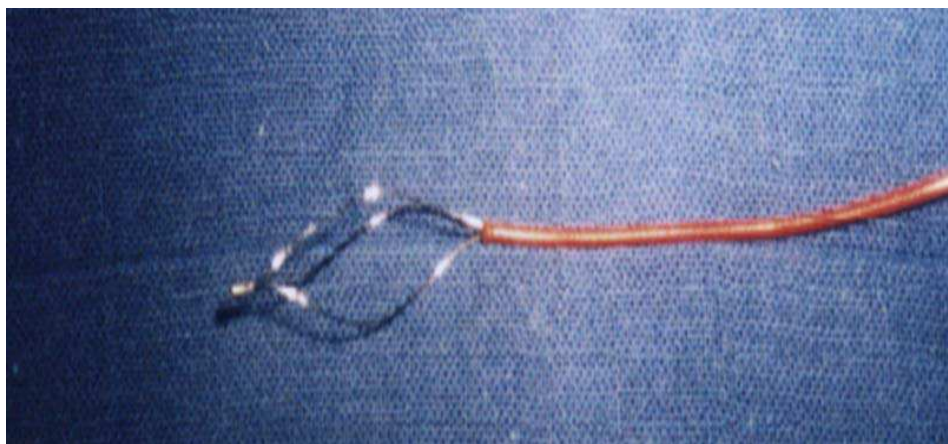

Figure 14: sonde à panier (dormia)

Le drainage urétéral après urétéroscopie pour calcul : sonde urétérale VS sonde JJ étude prospective randomisée à propos de 117 procédures

De façon générale, la compliance urétérale est moins bonne chez l'homme que chez la femme et plus difficile à obtenir chez le sujet jeune que chez le sujet âgé [52]. L'uretère présente durant son trajet, deux courbes antéropostérieures inversées et forme un S allongé dans le plan frontal. L'URS semi-rigide va progressivement aligner toutes les courbures urétérales, sans compter chez l'homme âgé celles dues à la filière cervicoprostatique (lobe médian).

7. Déroulement de l'urétéroscopie semi-rigide

7.1 Installation

Elle est désormais bien connue de tous [53,54] mais rappelons-en les grandes lignes : placé en décubitus dorsal, les deux membres inférieurs sont écartés pour permettre à l'opérateur de se positionner entre eux (Figure 15). Le membre inférieur adelphe au calcul reste allongé tandis que le membre controlatéral voit la cuisse légèrement fléchie sur l'abdomen et la jambe reposée sur la jambièrre en faisant un angle d'à peu près 80°. Ce positionnement capital lorsqu'on n'utilise pas de caméra est moins fondamental dans le cas contraire mais doit permettre à l'instrument de ne pas buter sur le membre situé au-dessus de lui. Chez la femme, en cas de cystocèle, l'abord de la portion intramurale de l'uretère peut nécessiter un angle très ouvert, ce qui peut être difficile à réaliser si le membre inférieur controlatéral n'est pas assez effacé vers le haut. La réalisation d'un toucher vaginal ou mieux, la mise en place d'une mèche à prostate intravaginale permet la réduction de la cystocèle et une meilleure intubation du méat.

Le drainage urétéral après urétéroscopie pour calcul : sonde urétérale VS sonde JJ étude prospective randomisée à propos de 117 procédures

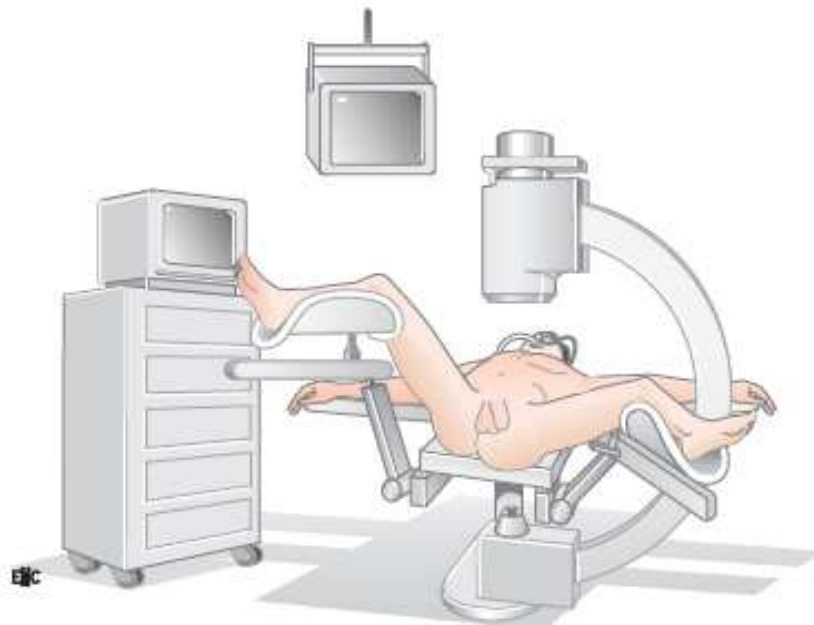


Figure 15: Installation en vue d'une urétéroscopie gauche [2].

7.2 Mise en place du fil-guide de sécurité

Comme son nom l'indique, il permet, en cas de difficulté (fausse route, saignement), de mettre en place un moyen de drainage, le plus souvent une sonde urétérale garantissant la liberté de la voie urinaire au-dessus de l'obstacle. Sa mise en place doit être minutieuse et il faut être sûr qu'il soit bien arrivé dans les voies excrétrices intrarénales en comparant scopie et imagerie préopératoire. Il n'est pas utile habituellement d'opacifier pour cela les voies excrétrices supérieures par UPR réalisée en introduisant à la suite du fil-guide le bec de l'URS dans le méat urétéral car le produit de contraste rend difficile le repérage du calcul. La mise en place du fil-guide de sécurité fait partie des bonnes pratiques dictées par l'American Urological Association (AUA) et doit être considérée comme un préalable (médicolégal) à toute manœuvre. Celle-ci peut être habituellement réalisée à l'aide de l'URS semi-rigide et ne nécessite pas forcément l'usage d'un cystoscope, d'autant que la succession des changements d'instrument provoque souvent, outre des saignements préjudiciables à la vision, la perte du fil-guide hydrophile, à la moindre faute d'inattention. Si une fausse route se produit lors de la mise en place du fil-guide de sécurité, il est utile d'introduire l'urétéroscopie au méat après retrait du fil-guide, pour visualiser la fausse route, qui est le plus souvent interne, afin de retrouver le bon trajet et d'y introduire le fil-guide sous contrôle de la vue. Lorsque le calcul est juxtaméatique, il est préférable d'introduire l'URS sans fil-guide pour chercher d'emblée le contact afin de le fragmenter, le fil-guide de sécurité étant introduit dès que la lumière urétérale est entrevue. De même, lorsque le

Le drainage urétéral après urétéroscopie pour calcul : sonde urétérale VS sonde JJ étude prospective randomisée à propos de 117 procédures

fil-guide ne franchit pas un obstacle situé plus haut dans le pelvis ou a fortiori dans l'uretère lombaire, on fait coulisser l'URS sur la partie du fil-guide déjà glissée dans l'uretère afin d'essayer de franchir l'obstacle sous contrôle de la vue. L'injection de produit de contraste visualise alors la voie excrétrice sus-jacente et donne des informations sur le meilleur endroit où pousser le fil-guide. Il est fondamental de ne débiter la fragmentation que lorsque le fil-guide a sécurisé la voie vers l'uretère sus-jacent à l'obstacle. Il faut alors retirer l'URS et remonter en longeant le fil-guide en place, sans ou avec l'aide d'un deuxième fil-guide parallèle au premier. Hormis les calculs intramuraux, un opérateur expérimenté peut monter sans fil guide, quand le cas semble facile. Le risque de repousser le calcul vers le haut est ainsi diminué et ceci notamment lorsqu'il est peu obstructif et haut. Le chirurgien qui opte pour cette attitude doit le notifier dans son compte rendu, le risque de fausse route à l'intubation du méat étant majoré.

7.3 Manoeuvre du « chausse-pied » et progression

L'intubation du méat va se faire en positionnant l'orifice en face de l'écran, le fil-guide de sécurité à midi, servant de rail pour la pénétration du nez de l'urétéroscopie. Le corps de l'instrument faisant un angle de plus de 45° avec l'axe du corps du patient, le nez de l'appareil est introduit dans le méat.

Une pression douce mais continue en gardant la lumière urétérale en vue et en horizontalisant progressivement l'urétéroscopie va effacer la portion intramurale de l'uretère et permettre à l'uretère distal de « chausser » l'appareil. La progression se fait ensuite à vue en

Le drainage urétéral après urétéroscopie pour calcul : sonde urétérale VS sonde JJ étude prospective randomisée à propos de 117 procédures

veillant à garder la lumière urétérale et le guide au centre de l'écran tout en restant attentif aux forces de frottement exercées par le corps de l'appareil.

La progression le long de l'uretère doit répondre à trois paramètres :

- ✓ Une intubation urétérale en douceur ;
- ✓ Une visibilité permanente de la lumière urétérale, en essayant de garder le fil-guide au plafond. Dans certains cas de progression difficile, un deuxième fil-guide permet en le faisant dépasser de quelques centimètres du nez de l'appareil de faciliter les choses, ou si on le positionne enroulé dans le rein de monter sur des « rails » ;
- ✓ Une progression de l'urétéroscopie selon la direction anatomique de l'uretère.

La distance parcourue est estimée par la longueur d'instrument en dehors du patient et contrôlée sous scopie.

De même, le retrait de l'appareil doit se faire très prudemment et après avoir opacifié la voie excrétrice afin d'éliminer une brèche.

7.4 Fragmentation

Elle doit être la plus fine possible et éviter de refouler des fragments vers le rein. Idéalement, pour se faire, la pression d'eau doit être faible, ce qui est souvent incompatible avec une bonne vision. La mise en place d'instrument placé derrière le calcul dans le but de pallier ce phénomène et d'éviter au calcul de filer vers le haut ne semble pas apporter de gain évident en

Le drainage urétéral après urétéroscopie pour calcul : sonde urétérale VS sonde JJ étude prospective randomisée à propos de 117 procédures

rapport coût/bénéfice. Il faut toujours garder en mémoire que moins il y a de matériel présent dans l'uretère, moins il y a de risque iatrogène.

Cet adage qui doit rendre prudent l'usage de la sonde panier pour faciliter la fragmentation « in situ », le fragment étant emprisonné dans le panier. Si l'on décide malgré tout de recourir à cette stratégie, il faut déshabiller alors la sonde panier, retirer la gaine coaxiale et introduire alors la fibre laser. En effet, le canal opérateur ne permet pas en général d'introduire conjointement la fibre laser à côté de la sonde panier. Cependant, certains instruments optiques ont deux orifices d'introduction qui permettent d'utiliser conjointement une sonde à panier et une tige de lithotriporteur pneumatique ou une fibre laser.

Trois types d'énergie sont disponibles en urétéroscopie semi-rigide :

- **Le laser de type Ho-YAG**, qui agit en vaporisant le calcul au contact de la fibre, par l'intermédiaire de fibres en silice recouvertes d'un polymère plastique, d'un diamètre habituellement de 360 µm. Tous les types chimiques de calculs peuvent être traités et les paramètres de travail sont adaptés en fonction de la réponse au tir. Un effet « tempête de neige » est recherché, signe d'une photo-vaporisation efficace. Il n'y a pas d'effet balistique par impact du faisceau sur le calcul, ce qui en fait un outil particulièrement utile ;
- **L'énergie balistique** est transmise par une tige métallique fine au calcul entraînant des traits de refend selon sa trame cristalline, l'action de fragmentation étant d'autant plus efficace que le calcul est contre une paroi, pour le bloquer. Il faut être particulièrement

Le drainage urétéral après urétéroscopie pour calcul : sonde urétérale VS sonde JJ étude prospective randomisée à propos de 117 procédures

attentif à ne pas léser la paroi urétérale, surtout en cas de drainage préalable par sonde JJ qui la rend particulièrement fragile.

➤ **L'énergie acoustique** par l'intermédiaire d'une sonde creuse rigide qui transmet des ultrasons. Cette vibration entraîne un phénomène de forage du calcul au contact de Que l'on utilise l'énergie balistique ou le laser, il est fréquent, au cours de cette manœuvre, de couper un fil de la sonde panier. Il faut alors s'assurer, une fois celle-ci retirée, de son intégrité afin de ne pas laisser de corps étranger dans la lumière. Cette manœuvre peut aboutir à des situations inextricables et préjudiciables à la vitalité de l'uretère comme par exemple le blocage du couple calcul–panier qui reste immobilisé, ne pouvant être ni tiré ni remonté. Aussi, avant d'y recourir, on peut, au fur et à mesure de la fragmentation repousser les fragments au-dessus de la chambre calculeuse pour les fragmenter plus finement. Dans les cas de gros calcul impacté, il faut être vigilant à ne pas latéraliser la coque du calcul de part et d'autre de l'axe central afin de ne pas laisser in situ des fragments impactés dans la muqueuse et qui, une fois le drainage retiré, sont des facteurs de récurrence de l'obstruction. On peut s'aider du museau de tanche de l'appareil pour décoller doucement les fragments enchatonnés dans la paroi et les repousser vers le haut pour finir de les casser. Cette manœuvre « du démonte-pneu » doit prendre garde de ne pas créer de fausse route responsable ensuite du passage en séton dans la paroi du fil-guide et/ou de l'endoprothèse [55].

Le drainage urétéral après urétéroscopie pour calcul : sonde urétérale VS sonde JJ étude prospective randomisée à propos de 117 procédures

7.5 Extraction des fragments (figure 16)

Elle ne doit pas être systématique car même conduite avec douceur, l'ablation, à l'aide d'une sonde à panier ajoute au traumatisme d'une paroi urétérale fragilisée par l'œdème réactionnel à l'enchatonnement du calcul et à l'inflammation et/ou saignements consécutifs à la fragmentation. Pour espérer une élimination complète, il faut que la taille des fragments n'excède pas le diamètre du fil-guide (environ 1 mm). Il faut s'assurer, par une inspection soigneuse radioscopique et visuelle de l'uretère d'amont, qu'aucun gros fragment n'a migré vers le haut. On peut, pour pallier cette situation, demander l'injection de Lasilix® peropératoire et/ou aspirer doucement l'urine à l'aide d'une seringue branchée à la place du courant d'eau. Le Lasilix® souvent couplé à une injection de corticoïde retard peut, en postopératoire, faciliter la migration de l'endoprothèse en augmentant le péristaltisme urétéral.

7.6 Retrait de l'urétéroscopie

L'ablation de l'appareil à la fin du traitement doit être faite en douceur, en étant particulièrement prudent chez le patient jeune (risque de spasme urétéral) ou chez le patient âgé, surtout si la progression de l'instrument a été difficile. La lumière urétérale doit être parfaitement alignée dans l'axe de l'appareil de manière à faire suivre à l'instrument les courbures physiologiques urétérales.

Le drainage urétéral après urétéroscopie pour calcul : sonde urétérale VS sonde JJ étude prospective randomisée à propos de 117 procédures

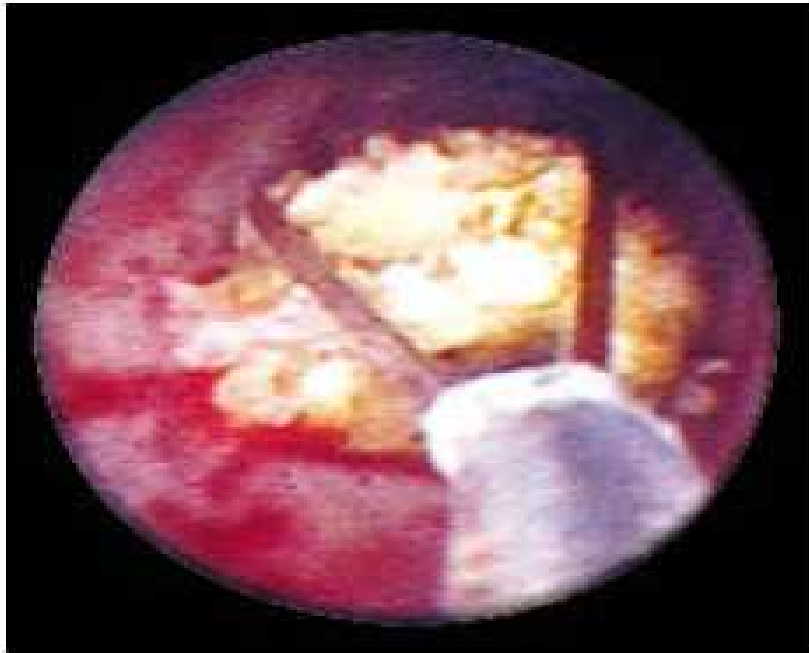

Figure 16 : URS semi rigide, calcul saisi dans une sonde panier.

Le drainage urétéral après urétéroscopie pour calcul : sonde urétérale VS sonde JJ étude prospective randomisée à propos de 117 procédures

Les risques d'avulsion sont très importants lors du retrait de l'instrument introduit jusqu'aux cavités rénales : en effet, l'urétéroscopie est nettement plus large dans sa portion proximale et risque de ne pas bien coulisser lors du retrait, emportant avec lui l'uretère qui va déchirer dans sa portion sous-pyélique.

7.7 Drainage des urines

L'urétéroscopie « idéale » sans sonde est possible quand l'intervention s'est déroulée de façon idéale, c'est-à-dire vite, dans une voie excrétrice peu obstructive, avec des urines stériles, sur un uretère non oedématié, au terme d'une fragmentation très fine confinante à une vaporisation de la totalité de calcul ou de l'extraction atraumatique de calcul en monobloc et un méat peu déformé éjaculant des urines claires. Dans tous les autres cas, mieux vaut drainer par une sonde urétérale glissée sur le fil-guide de sécurité (ou celui mis en place à la fin de la fragmentation), positionnée dans le calice supérieur et solidarisée à une sonde vésicale. Ce drainage, à mi-chemin entre l'urétéroscopie idéale et la pose d'une endoprothèse, est laissé jusqu'au lendemain matin et retiré sous couvert d'une injection de corticoïde retard et d'une hyperhydratation suivies d'un comprimé de furosémide. Il est prudent de garder le patient 2 heures après l'ablation des sondes pour s'assurer de l'absence de colique néphrétique. À sa sortie, le patient doit être muni d'une ordonnance d'anti-inflammatoires non stéroïdiens et surtout d'instructions bien comprises en cas d'apparition de fièvre et/ou de douleurs afin que sa prise en charge en milieu urologique ne soit pas différée. Il faut aussi prescrire un contrôle radiologique systématique (ASP de face, échographie rénale) à 1 ou 2 mois du retrait de la sonde

Le drainage urétéral après urétéroscopie pour calcul : sonde urétérale VS sonde JJ étude prospective randomisée à propos de 117 procédures

urétérale ou de l'endoprothèse, pour s'assurer de l'absence de fragment résiduel et de dilatation de la voie excrétrice. Ce contrôle est au mieux réalisé au cours d'une consultation avec l'urologue, le dossier doit comporter les résultats de ces examens.

Après un engouement pour l'urétéroscopie idéale [56,57], force est de reconnaître que dans la littérature la tendance est plutôt au drainage de courte durée par sonde urétérale ou par endoprothèse[36,58-61] L'utilisation de celle-ci a révolutionné les suites des interventions endo-urologiques.

7.8 Utilisation de la radioscopie

Les différents temps opératoires, la progression au contact du calcul, l'UPR et le bon positionnement du drainage de la voie excrétrice doivent bénéficier de contrôles radioscopiques, devant être imprimés pour figurer sur le compte rendu opératoire. La durée de radioscopie utilisée ainsi que la quantité de rayons X reçus par le malade doivent être notées dans le dossier médical.

8. URS difficile [62 -64]

Plusieurs situations peuvent rendre l'intervention ardue et si, dans certains cas, quelques trucs ou astuces peuvent permettre de pallier les difficultés, il ne faut pas hésiter, quand la situation devient inextricable, à « rompre le combat » et mettre en place une endoprothèse pour reprendre le traitement ultérieurement, une fois pansée sa blessure d'amour propre. Une sténose iatrogène de l'uretère constitue une tragédie pour le patient comme pour son chirurgien car la

Le drainage urétéral après urétéroscopie pour calcul : sonde urétérale VS sonde JJ étude prospective randomisée à propos de 117 procédures

plupart du temps elle nécessite un abord direct et une résection-suture de la zone sténosée, après de nombreuses interventions endoscopiques infructueuses à sectionner ou à dilater la sténose, chaque tentative ne faisant que rallonger la longueur de la sténose initiale.

8.1 Arrêt de la progression instrumentale

a. Fausse route

Elle peut survenir dès l'intubation du méat soit parce que le calcul l'occupe et mieux vaut alors inciser à l'aide de l'anse en socle de charrue (en T), le toit de l'orifice puis luxer la pierre dans la lumière vésicale, soit parce qu'une fausse route a été créée lors de l'introduction de l'endoscope le plus souvent, plus rarement par le fait du seul fil-guide (exceptionnel avec les fils-guides hydrophiles, ce qui doit les faire préférer aux fils-guides plus rigides et donc plus agressifs pour la muqueuse). La fausse route est presque toujours située sous l'entrée de la lumière urétérale et se dirige vers l'extérieur de celle-ci. Il faut alors se retirer et diriger l'extrémité de l'instrument contre le toit du méat, le long de la face interne. Dès que la lumière apparaît, il faut y glisser le leader et après s'être assuré que le malade est bien curarisé, remonter dans l'uretère suivant la manoeuvre du « chausse-pied » déjà vue après avoir mis en place un fil-guide de sécurité positionné dans les cavités intrarénales. Nous avons déjà vu comment éviter la fausse route créée lors de la fragmentation.

b. Avulsion muqueuse [65]

Il s'agit là d'un accident grave dont la maîtrise suppose à l'issue de l'intervention de laisser une endoprothèse pendant une période supérieure à celle habituellement préconisée suivant la longueur et l'état de la muqueuse, notamment si l'uretère avait été préalablement irradié.

Elle correspond à une désinsertion circulaire de la muqueuse depuis le méat et sur une longueur variable qui apparaît flottant dans la lumière sous forme d'un manchon blanchâtre. Une injection de produit de contraste dilué permet de mieux comprendre la topographie de la lésion. Il convient de mettre en place un guide au centre de la lumière et de progresser lentement en restant bien dans l'axe de la lumière urétérale afin de replaquer la muqueuse contre la paroi musculaire en se servant du diamètre croissant de l'instrument. Une fois arrivé en zone saine, le traitement peut reprendre mais la mise en place de l'endoprothèse doit être ici particulièrement soigneuse et utiliser une taille plus grande (28 cm) afin d'éviter que celle-ci ne soit avalée. La sonde à demeure est alors obligatoire et le maintien de l'endoprothèse plus long qu'usuellement, pouvant aller jusqu'à 1 mois. Un contrôle urographique est impératif dans les semaines qui suivent son ablation. Ce type d'incident doit conduire pour les opérateurs les moins expérimentés à un arrêt immédiat de l'intervention et à un drainage urétéral.

c. Uretère flexueux

Lorsque le calcul est diagnostiqué après une longue période d'obstruction, l'uretère développe des sinuosités aussi bien en aval qu'en amont de l'obstacle. Le franchissement du

Le drainage urétéral après urétéroscopie pour calcul : sonde urétérale VS sonde JJ étude prospective randomisée à propos de 117 procédures

coude d'aval passe par la mise en place d'un fil-guide au-dessus de l'obstacle et il faut pour ce faire reculer l'instrument à distance de la coudure infranchissable. En cas d'échec, avant d'essayer des fils-guides rigides (dont le risque majeur est de perforer la paroi urétérale), il faut après avoir opacifié la voie excrétrice essayer un fil-guide hydrophile à extrémité courbe en le faisant tourner entre le pouce et l'index tout en le poussant. Une fois passé l'obstacle, le problème n'est pas toujours complètement résolu car les courbes situées en amont de l'obstacle vont l'empêcher de boucler dans les cavités intrarénales toujours très dilatées. Là aussi, il faut, tout en maintenant fermement le fil guide au-dessus de l'obstacle, redescendre l'instrument pour mieux manipuler le fil-guide jusqu'à ce qu'il s'enroule dans les cavités entraînant un redressement subit de l'uretère. Parfois tous les efforts restent vains et il faut alors s'interroger sur la possibilité d'une fixation extrinsèque de l'uretère par un point de péritonisation, par exemple, résultant d'une intervention préalable. Dans ce cas, lorsque l'on déplace de droite à gauche l'instrument dans l'uretère, on note que celui-ci reste immobile comme fixé à l'endroit du coude et/ou de l'obstacle. Cette perte de mobilité de l'uretère par rapport au péritoine doit inciter à la plus grande prudence car l'acharnement conduit inéluctablement à la perforation. Mieux vaut s'arrêter et laisser en place un drainage urétéral. Si celui-ci est impossible, il faut prévoir au réveil la mise en place d'une néphrostomie permettant soit une tentative ultérieure après une enquête minutieuse (anamnèse, scanner avec reconstruction), soit carrément envisager un abord antégrade.

Le drainage urétéral après urétéroscopie pour calcul : sonde urétérale VS sonde JJ étude prospective randomisée à propos de 117 procédures

8.2 Mauvaise vision du champ opératoire

Elle est le plus souvent le fait d'une mauvaise irrigation et/ou d'un saignement. Il faut accroître le flux soit en exerçant une pression sur le sac d'irrigation, soit en injectant le liquide à la seringue. Afin de minimiser les déperditions du liquide de lavage autour du bouchon qui sertit le canal opérateur, on peut remplacer celui-ci par un joint torique qui permet de resserrer l'orifice de pénétration de la fibre laser ou du fil-guide. On doit être alors particulièrement attentif à ne pas casser la fibre laser lors de la fermeture du joint torique. Ce joint peut être remplacé par un bouchon non percé qui est transpercé par la fibre laser.

En cas de saignement important, gênant le bon déroulement de l'intervention, le retrait de l'urétéroscopie, la mise en place d'une sonde urétérale fixée à une sonde vésicale permet de temporiser 1 jour ou 2 avant de retourner sur le site opératoire et si nécessaire de réaliser en cas de coliques néphrétiques par caillot, des lavages à la seringue.

8.3 Calcul « flushé » dans les cavités rénales

Cette situation est surtout fréquente lorsque le calcul est sous-jonctionnel ou lombaire haut et peu obstructif. Dans ces circonstances, on peut prévenir le basculement dans le rein en montant sans fil-guide et en diminuant le flux d'irrigation. L'emploi d'un laser est alors conseillé car l'énergie balistique va précipiter quasiment instantanément le calcul dans le rein. L'emprisonnement du calcul dans une sonde panier peut être utilisé avec tous les risques potentiels déjà vus dans cette manœuvre. Ce qu'il ne faut pas faire, c'est tirer le calcul vers le bas

Le drainage urétéral après urétéroscopie pour calcul : sonde urétérale VS sonde JJ étude prospective randomisée à propos de 117 procédures

à l'aide de la sonde panier car cette manœuvre va forcer la zone œdémateuse située sous le calcul, le risque d'avulsion urétérale est alors majeur.

Si malgré tout la pierre a roulé dans le rein et reste dans l'axe de vision de l'uretère semi-rigide, on peut débiter la fragmentation en plaquant le calcul à l'opposé de l'entrée des tiges calicielles. Souvent, le calcul repose sur la face postérieure du bassinnet qui est décliné par rapport à la jonction par laquelle l'instrument a pénétré dans le rein. Afin de l'aligner devant l'instrument, il faut vidanger complètement le bassinnet en aspirant l'urine qu'il contient, le calcul « remontant » vers l'endoscope.

Si cette manœuvre ne suffit pas un aide peut glisser la main sous le dos du patient en regard du bassinnet et exercer une pression d'arrière en avant pour faire remonter le calcul. Il faut bien reconnaître que le plus souvent, le calcul « flushé » tombe dans le calice inférieur ou moyen inaccessible à la vision de l'appareil rigide et force alors est :

- soit d'arrêter l'intervention par la mise en place d'un drainage et programmer une lithotritie extracorporelle en évitant qu'entre ces deux traitements le patient ne se verticalise, ce qui a pour effet en cas d'uretère proximal dilaté que le calcul ne redescende le long de la JJ jusqu'à sa chambre initiale rendant le résultat de la LEC plus aléatoire ;
- soit d'avoir recours à un urétéroscopie souple qui est introduit à l'intérieur d'une gaine urétérale le plus souvent mise en place sans difficulté grâce à la dilatation de l'uretère due au passage l'urétéroréno-scopie semi-rigide.

Le drainage urétéral après urétéroscopie pour calcul : sonde urétérale VS sonde JJ étude prospective randomisée à propos de 117 procédures

Parfois, lorsque le patient est mis en Trendelenburg après la remontée du calcul dans le rein, le calcul vient se loger dans le calice supérieur restant dans l'axe de l'instrument. La fragmentation doit être particulièrement attentive à ne pas léser la papille sous peine de déclencher un saignement abondant synonyme d'arrêt de l'intervention et d'hématurie parfois abondante susceptible d'obérer le bon fonctionnement de l'endoprothèse.

Lorsque le calcul fuit vers le calice moyen, une irrigation forcée à la seringue peut le faire sortir de sa cachette mais cette manœuvre ne doit pas être répétée de nombreuses fois car le lavage en hyperpression entraîne des suffusions péripyéliquies, ou intrarénales, voire une désinsertion calicielle source d'urinome ou de péripyélite, cette dernière peut être préoccupante si les urines sont infectées et se traduit par une fièvre postopératoire élevée accompagnée de signes subocclusifs plus ou moins intenses et liés à l'irritation péritonéale. Dans tous les cas de fragmentation intrarénale, une UPR est indispensable pour juger de l'importance des suffusions péripyéliquies. Dans ces cas, une antibiothérapie prolongée quelques jours après l'acte est conseillée, un recueil d'urine ayant été prélevé in situ lors de l'intervention.

8.4 Complications peropératoires

a. Perforation urétérale

Elle survient dans 1 à 10 % des cas au vu de la littérature [63,66], cependant l'utilisation d'instruments semi-rigides de diamètre de plus en plus petit, diminue sa fréquence. La manipulation forcée des instruments ou l'utilisation de matériel d'extraction ou de fragmentation sont responsables de la majorité des perforations. Le diagnostic est évoqué en cas de

Le drainage urétéral après urétéroscopie pour calcul : sonde urétérale VS sonde JJ étude prospective randomisée à propos de 117 procédures

visualisation de la graisse rétropéritonéale ou de perte de l'intégrité de la continuité de la muqueuse urétérale. Le traitement du calcul doit être rapidement interrompu et l'uretère cathétérisé si possible par une sonde double J sous couvert d'un fil-guide dont on s'assure de la bonne position dans les cavités pyélocalicielles. La simple brèche muqueuse survient dans environ 5 % des traitements et évolue le plus souvent de manière favorable. On peut espérer une cicatrisation en 1 à 2 semaines pour des lésions limitées ; le délai peut être prolongé jusqu'à 6 semaines en cas de lésion étendue [64].

La persistance de fièvre associée à une douleur lombaire dans les suites d'une perforation doit faire rechercher un urinome. L'examen le plus sensible est le scanner et le drainage peut se faire par voie percutanée ou chirurgicale en association à un drainage urétéral prolongé.

b. Avulsion complète de l'uretère

Elle survient essentiellement au niveau de l'uretère lombaire et son incidence est de l'ordre de 0,2 % [65,66]. En dehors des paramètres liés au calcul (taille, dureté, impaction), l'avulsion est le plus souvent due à des erreurs d'ordre technique. La mise en place d'une néphrostomie percutanée s'impose. Elle doit permettre un drainage efficace des urines et d'effectuer un bilan lésionnel précis pour définir une stratégie thérapeutique adaptée, allant de l'anastomose urétéro-urétérale, à l'autotransplantation du rein [67]. La néphrectomie n'est discutée que chez les patients âgés ayant une atteinte très étendue et difficilement réparable.

Le drainage urétéral après urétéroscopie pour calcul : sonde urétérale VS sonde JJ étude prospective randomisée à propos de 117 procédures

c. Hémorragie abondante

Elle complique moins de 1 % des urétéroscopies [63] et cède généralement spontanément dans les heures qui suivent. La clarté du champ de vision peut être maintenue de manière raisonnable en augmentant la pression d'irrigation pendant quelques minutes à l'aide d'une seringue connectée au canal opérateur (celui-ci étant libéré des instruments de travail, de manière à augmenter le débit d'irrigation). Une hématurie abondante gênant la vision peut conduire à mettre en place un drainage transitoire pendant quelques jours pour préparer l'uretère et la zone de travail.

IV. L'intérêt du drainage urétéral après URS

Le drainage urétéral ne paraît pas nécessaire pour les urétéroscopies diagnostiques ou de surveillance des tumeurs urothéliales, cependant il a ses indications notamment un dommage urétéral [71–74], le drainage est assuré couramment par la mise en place des sondes urétérales simples ou bien des sondes double J (figure 17).

D'autre part, Le choix du type de sonde, du calibre, de la longueur et du matériau obéit à des critères personnels mais surtout économiques. Il n'est pas nécessaire de posséder toute une armada d'endoprothèses différentes. On peut se limiter à deux tailles (26 et 28 cm), deux diamètres (6 et 7 Ch), une forme pour les extrémités (en forme de J ou en boucle) et deux matériaux (silicone et PVC). La forme de l'extrémité, plus que le matériau, est décisionnelle dans la tolérance de l'endoprothèse.

Le drainage urétéral après urétéroscopie pour calcul : sonde urétérale VS sonde JJ étude prospective randomisée à propos de 117 procédures

En fin d'urétéroscopie, l'intégrité de l'uretère doit être vérifiée par la vue et la radiographie, et en cas de doute il est préférable de laisser une sonde double J pendant 7- 10 jours. Quelques situations peuvent être individualisées : temps opératoire long (supérieur à 90 minutes), lésions de la paroi urétérale, fragments lithiasiques résiduels surtout en localisation urétérale, dilatation d'une sténose urétérale, marsupialisation d'un diverticule caliciel. La dilatation du méat urétéral ou l'utilisation d'une gaine d'accès urétéral n'est à priori pas une indication de drainage prolongé de la voie excrétrice [75] .Par ailleurs, dans certains cas la sonde JJ peut être remplacée par une sonde urétérale pendant 24-48 heures notamment l'extraction d'un calcul en monobloc, l'uretère inflammatoire ou les fragments résiduels fins.

L'intérêt de la mise en place d'une sonde de drainage est qu'il peut prévenir ou réduire l'incidence de la sténose urétérale postopératoire [76,77] et qu'il permettra de réduire ou d'empêcher la colique néphrétique secondaire à l'œdème postopératoire [78], ainsi il peut aider au passage des fragments secondaires de calcul par la dilatation urétérale passive qui se produit avec le placement de drainage urétéral.

Le drainage urétéral après urétéroscopie pour calcul : sonde urétérale VS sonde JJ étude prospective randomisée à propos de 117 procédures

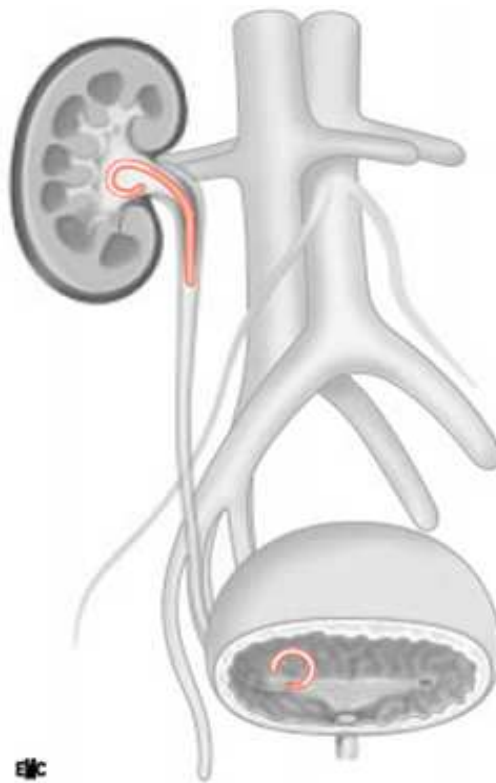


Figure 17 : Sonde double J en place. [2]

Le drainage urétéral après urétéroscopie pour calcul : sonde urétérale VS sonde JJ étude prospective randomisée à propos de 117 procédures

Bien que les sondes aient des avantages prouvés pour la gestion des calculs, souvent elles sont associées à l'inconfort significatif du patient. Dans un certain nombre d'études contemporaines de 85% jusqu'à 90% des patients drainés ont rapporté des symptômes mictionnels irritatifs, y compris, la pollakiurie, l'urgenterie, la dysurie, les douleurs lombaires, la douleur sus-pubienne et l'hématurie [56, 59,72, 79-87], qui peuvent altérer la qualité de leur vie et avoir des répercussions sur leur activité professionnelle [88].

La migration de l'endoprothèse est une autre complication qui a été décrite dans une direction proximale ou distale compliquant souvent les suites et nécessitant de nouvelles procédures (NLPC ou URS) pour être retirée [89], de plus la non coopération du patient ou la mauvaise gestion d'une sonde peut conduire à sa rétention prolongée et l'accompagner de complications. L'ablation de ces sondes retenues peut être compliquée par une incrustation sévère, la formation d'un gros calcul, les infections urinaires récurrentes et l'hématurie [90,91].

La fragmentation des sondes est une complication relativement rare avec une prévalence de 0,3% à 10% [92,93]. La présentation clinique d'une sonde urétérale fragmentée peut être une septicémie, une hémorragie ou une douleur.

En outre, le placement du drainage urétéral est responsable d'un coût supplémentaire et il peut exiger une cystoscopie secondaire pour enlever l'endoprothèse [94].

Les sondes urétérales sont généralement placées après l'extraction urétéroscopique de calcul. Cependant, quel que soit le modèle utilisé, l'endoprothèse entraîne un inconfort passager

Le drainage urétéral après urétéroscopie pour calcul : sonde urétérale VS sonde JJ étude prospective randomisée à propos de 117 procédures

surtout présent dans les 48 heures postopératoires et qui est d'autant plus ressenti que le patient est jeune. Un sondage vésical n'est pas obligatoire habituellement mais s'avère essentiel pour supprimer la douleur du reflux intense lors des premières mictions, surtout si la filière cervico-prostato-urétrale a été irritée (intervention longue, urines sanglantes, antécédent d'obstacle cervicoprostatique) [3].

Il paraît donc, de part le nombre des complications des sondes, et de part le coût supplémentaire que leur usage génère, qu'un drainage ne soit utile que dans les cas vraiment nécessaires.

V. La discussion des résultats

Le raisonnement pour l'utilisation de routine d'un drainage urétéral après urétéroscopie provient de la supposition, plutôt que basée sur une preuve de médecine. Cependant, le placement d'un drainage urétéral peut être associé à une morbidité significative, comme ça été mentionné plus haut.

Plusieurs paramètres ont été analysés et comparés par rapport aux données de la littérature, on note :

1. La fièvre

On avait les mêmes résultats que ceux de la littérature concernant la fièvre avec une différence non significative ($p > 0,05$) entre les groupes avec et sans drainage, les auteurs Cheung

Le drainage urétéral après urétéroscopie pour calcul : sonde urétérale VS sonde JJ étude prospective randomisée à propos de 117 procédures

[81], Damiano [82], Hamdy [96] ont constaté que le risque de fièvre est le même chez tous les patients qu'ils aient eu ou non un drainage après URS (Tableau III).

Tableau III : comparaison des résultats globaux de la fièvre

Séries	Patients avec drainage		Patients sans drainage	P
Cheung [81]	3(10%)		3(10%)	1
Damiano [82]	11(21,1%)		16(30,7%)	0,05
Hamdy [96]	8(7,3%)		10(9,1%)	0,6
Notre série	Sonde JJ	SU	3(7.8%)	0.50
	3(7.1%)	2(5.4%)		

2. L'infection urinaire

Tableau IV : comparaison des résultats de l'infection urinaire

Séries	Patients avec drainage		Patients sans drainage	P
Cheung [81]	1(3%)		1(3%)	1
Damiano [82]	8(15,3%)		8(15,3%)	1
Chen [80]	11(36,6%)		3(10%)	<0,0001
Djaladat [82]	4(7,4%)		2(3,2%)	>0,05
Hamdy [96]	5(4,5%)		7(6,4%)	0,6
Notre série	3(7.1%)	2(5.4%)	3(7.8%)	0.39

Le drainage urétéral après urétéroscopie pour calcul : sonde urétérale VS sonde JJ étude prospective randomisée à propos de 117 procédures

Dans notre série, 8 patients ont eu une infection urinaire documentée traitée favorablement par une antibiothérapie. Le groupe sans drainage n'a pas développé plus d'infection que les groupes des patients drainés avec un P de 0.39.

Si ces résultats concordent avec ceux de certains auteurs Cheung [81], Damiano [82], Djaladat [82], Hamdy [96] qui ont mentionné que l'absence de drainage n'augmente pas le risque d'infection urinaire, d'autres auteurs ont au contraire trouvé que les patients non drainés sont à plus de risque d'infection urinaire Chen [80]. (Tableau VI)

3. Hématurie

Tableau V : comparaison des résultats de la littérature concernant l'hématurie

Séries	Patients avec drainage		Patients sans drainage	P
Cheung [81]	16(55%)		1(3%)	<0,01
Damiano [82]	10(19,2%)		8(15,3%)	0,14
Byrne [79]	1,1/5		0,3/5	<0,05
Jeong [84]	23(100%)		15(68,1%)	<0,05
Hamdy [96]	6(5,5%)		5(4,5%)	0,6
Notre série	3(7.1%)	3(8.1%)	2(5.2%)	0.67

Quant à l'hématurie, il n'y avait pas de différence significative entre nos groupes de patients avec sonde de drainage et ceux sans drainage, tous les patients avaient le même risque d'avoir une hématurie, ce qui est disparate avec la plupart des séries de la littérature Cheung

Le drainage urétéral après urétéroscopie pour calcul : sonde urétérale VS sonde JJ étude prospective randomisée à propos de 117 procédures

[81], Byrne [79], Jeong [84] qui ont trouvé que les patients drainés avaient plus d'hématurie que les patients sans drainage (Tableau V).

4. Dysurie

Pour la dysurie, la différence était significative entre les différents groupes d'étude ($p=0,002$), moins de dysurie chez les patients sans drainage, ce qui est concordant avec la plupart des études analysant ce paramètre (Cheung [81], Densdet [83], Srivastava [85], Hamdy [96]). D'autres séries ont trouvé au contraire que l'insertion de sonde de drainage n'augmente pas l'incidence de dysurie [79, 82,84]. (Tableau VI)

Tableau VI : résume les résultats de la littérature concernant la dysurie

Séries	Patients avec drainage		Patients sans drainage	P
Cheung [81]	23(79%)		2(7%)	<0,01
Damiano [82]	28(53,8%)		22(42,3%)	0,2
Byrne [79]	1,4/5		0,2/5	>0,05
Jeong [84]	20(86,9%)		13(59%)	>0,05
Densdet [83]	5,1±3,3		1,0±1,5	0,001
Srivastava [85]	18(69,2%)		5(22,7%)	<0,05
Hamdy [96]	72(65,4%)		25(22,7%)	<0,001
Notre série	11(26,1%)	8(21,8%)	5(13,1%)	0,002

Le drainage urétéral après urétéroscopie pour calcul : sonde urétérale VS sonde JJ étude prospective randomisée à propos de 117 procédures

4. pollakiurie/urgenterie

Tableau VII : comparaison des résultats de la pollakiurie/urgenterie

Série	Patients avec drainage	Patients sans drainage	P	
Chen [80]	25(83,3%)	4(13,3%)	<0,0001	
Denstedt [83]	5,5±3,1	1,6±1,9	0,001	
Borboglu [59]	30/100	18/100	0,002	
Damiano [82]	30(57,6%)	24(46,1%)	0,06	
Djaladat [95]	20(37,0%)	2(3,6%)	<0,001	
Srivastava [85]	16(61,5%)	7(31,8%)	<0,05	
Notre série	17(40.4%)	10(27.0%)	7(18.4%)	<0.001

Les patients sans drainage avaient moins de symptômes urinaires irritatifs comparés aux patients drainés, nos résultats étaient comparables à ceux de la littérature (Chen [80], Denstedt [83], Borboglu [59], Djaladat [95], Srivastava [85]) qui ont conclu que l'absence de drainage s'accompagne de moins de pollakiurie/urgenterie. D'autres auteurs [82] ont trouvé que le placement de drainage n'a aucun effet sur l'incidence des troubles mictionnels (Tableau VII).

5. Douleur de flanc

Dans notre série, il n'y avait aucune différence entre les trois groupes d'étude en termes de douleur de flanc, ceci contraste avec la majorité des études précédentes (Denstedt [83],

Le drainage urétéral après urétéroscopie pour calcul : sonde urétérale VS sonde JJ étude prospective randomisée à propos de 117 procédures

Borboglu [59], Djaladat[95], Srivastava[85]) qui ont constaté plus de douleur postopératoire de flanc chez les patients sans drainage comparés aux patients porteurs de drainage.(Tableau VIII)

Tableau VIII : comparaison des résultats de la douleur de flanc

Séries	Patients avec drainage		Patients sans drainage	P
Hamdy [96]	15(13,6%)		27(24,5%)	0,4
Denstedt [83]	4,1 ± 2,9		1,7 ± 2,5	0,001
Borboglu [59]	40/100		18/100	0,001
Djaladat [95]	11(20,4%)		42(76,4%)	<0,001
Srivastava [85]	12(46,1%)		3(13,6%)	<0,05
Notre série	4,3 ± 2,1	4,3 ± 2,3	4,7 ± 1,9	0,14

Dans notre série, il n'y avait aucune différence entre les trois groupes d'étude en termes de douleur de flanc, ceci contraste avec la majorité des études précédentes (Denstedt [83], Borboglu [59], Djaladat[95], Srivastava[85]) qui ont constaté plus de douleur postopératoire de flanc chez les patients sans drainage comparés aux patients porteurs de drainage.(Tableau VIII)

6. Douleur vésicale

Peu d'études ont analysé ce paramètre, et dans notre série les patients porteurs de sondes double J avaient plus de douleur vésicale comparés aux patients sans drainage, cela a été trouvé dans la série de Borboglu[59], alors que Djaladat [95] a mentionné qu'il n'existe aucune relation entre le port de sonde et l'incidence élevée de la douleur sus pubienne (Tableau X).

Le drainage urétéral après urétéroscopie pour calcul : sonde urétérale VS sonde JJ étude prospective randomisée à propos de 117 procédures

Tableau IX : résume les résultats de la littérature concernant la douleur vésicale

Séries	Patients avec drainage		Patients sans drainage	P
Borboglu [59]	35/100		18/100	<0,001
Djadalat [95]	7(13,0%)		3(5,5%)	>0,05
Notre série	5,3 ± 2,6	4,9 ± 1,9	2,2 ± 1,4	0,004

Peu d'études ont analysé ce paramètre, et dans notre série les patients porteurs de sondes double J avaient plus de douleur vésicale comparés aux patients sans drainage, cela a été trouvé dans la série de Borboglu[59], alors que Djadalat [95] a mentionné qu'il n'existe aucune relation entre le port de sonde et l'incidence élevée de la douleur sus pubienne (Tableau X).

7. Besoin en analgésiques

Tableau X: résume les résultats de la littérature concernant le besoin en analgésiques

Séries	Patients avec drainage		Patients sans drainage	P
Chen [80]	2		2	>0,05
Denstedt [83]	2,8±1,4		2,5±1,7	>0,05
Djaladat [95]	11(20,4%)		37(67,3%)	<0,001
Notre série	11(26.1%)	4(10.8%)	3(7.8%)	<0,001

Dans notre série, les patients porteurs de sondes double J avaient besoin plus d'analgésiques pour calmer leur douleur comparés aux patients sans drainage, ces résultats concordent avec ceux de Djaladat [95] qui a trouvé que le placement de drainage augmente les

Le drainage urétéral après urétéroscopie pour calcul : sonde urétérale VS sonde JJ étude prospective randomisée à propos de 117 procédures

besoins en analgésiques, alors que d'autres auteurs (Chen [80] et Denstedt [83]) ont conclu que la prise des analgésiques n'est pas toujours influencée par le placement de drainage.(Tableau X)

D'autres paramètres ont été analysés pour évaluer la nécessité de drainage urétéral après URS, et avoir plus de clarté concernant ce débat.

D'ailleurs, **Joshi et d'autres** ont identifié la morbidité associée à des sondes de drainage urétéral comme un problème de santé significatif et ils ont examiné cela en détail [97]. Ils ont constaté que les sondes urétérales sont associées à des symptômes significatifs, comme la douleur affectant les activités quotidiennes (80 %), les symptômes urinaires (73 %) et la capacité de travail réduite (58 %), qui réduisent la qualité de la vie. Pendant la recherche, il est devenu clair que les sondes de drainage affectent profondément la santé physique et psychosociale et elles ont un impact négatif sur la capacité fonctionnelle et la performance de travail [97,98].

Dans notre étude impliquant 117 patients, nous n'avons pas trouvé une différence significative entre les trois groupes concernant la douleur de flanc, l'hématurie, la fièvre et l'infection urinaire. Plusieurs essais ont démontré des taux de complication post-opératoires semblables dans des populations de patients drainés et non drainés. Ces essais ont plusieurs ressemblances avec notre étude incluant une prépondérance de patients avec des calculs de l'uretère distal, la procédure non compliquée, et l'absence de dilatation urétérale.

Dans l'étude de **M. Hamdy. Ibrahim et d'autres** [96], des complications post-opératoires précoces, y compris un fébricule, l'hématurie et l'infection urinaire, ont été observées chez 22

Le drainage urétéral après urétéroscopie pour calcul : sonde urétérale VS sonde JJ étude prospective randomisée à propos de 117 procédures

patients (20 %) dans le groupe des patients non drainés et 19 (19 %) dans le groupe des patients drainés, une différence d'aucune valeur significative. L'hospitalisation initiale moyenne et le temps pour retourner à l'activité physique normale n'étaient pas différents entre les 2 groupes. À 48 heures et à 1 semaine il n'y avait aucune différence significative dans la douleur de flanc entre les 2 groupes.

Borboroglu et d'autres [59], dans une étude multi institutionnelle prospective randomisée, ont été surpris de trouver une incidence plus faible de la douleur de flanc de leurs patients sans drainage, et cela est expliqué par le fait que probablement les patients drainés avaient globalement une douleur si importante qu'elle était rapportée dans le questionnaire comme une douleur du flanc.

La principale différence significative qui a été trouvée dans notre étude a porté sur la dysurie, la douleur vésicale, la pollakiurie et la nécessité d'analgésiques après une URS, ces symptômes étaient plus importants dans les groupes drainés.

Nabi et d'autres [94] rapporte les résultats de 9 études randomisées et contrôlées de drainage suivant une simple urétéroscopie. L'incidence des symptômes du bas appareil urinaire était significativement plus élevée chez les participants qui ont eu un drainage après urétéroscopie.

Les mêmes résultats ont été confirmés par le M. Hamdy. Ibrahim et d'autres [96] et **Borboroglu et d'autres** [59] qui ont constaté que les patients sans drainage avaient

Le drainage urétéral après urétéroscopie pour calcul : sonde urétérale VS sonde JJ étude prospective randomisée à propos de 117 procédures

significativement moins de douleur vésicale, de symptômes urinaires et l'utilisation de narcotique en post-opératoire.

Dans une **méta-analyse récente** [99] étudiant l'effet du placement de drainage urétéral sur les complications en post URS, les auteurs ont conclu qu'il existait assez de preuves pour ne pas mettre une sonde urétérale. Cette méta-analyse certifie qu'il y a un faible risque de complications associées au placement de drainage urétéral après URS, mais ne détecte pas de différence significative dans le résultat entre les patients qui subissent le placement de drainage urétéral après URS et ceux qui ne l'ont pas, mais dans le groupe drainé, une cystoscopie est nécessaire pour enlever la sonde double J.

Richter et d'autres [100] ont prétendu que le placement d'une sonde urétérale est "une procédure amicale avec la haute morbidité inamicale, la cystoscopie supplémentaire pour l'ablation de sonde, ajoute non seulement à l'inconfort complet, mais aussi au coût complet.

Chen et d'autres [80], dans une étude prospective, randomisée et contrôlée, ont conclu qu'il n'y avait pas de différence entre les groupes avec et sans drainage en termes de passage de calcul, la récupération de la fonction rénale et soulagement de la douleur.

Netto et d'autres [57] ont évalué la rentabilité de drainage urétéral de routine après l'ablation urétéroscopique de calcul. Le coût par patient était de 9,900.95 \$ dans des patients avec une sonde contre 3,661.78 \$ pour des patients sans drainage, environ 30 % le coût d'utilisation d'une sonde. Ils ont conclu que le placement d'un cathéter de routine après ablation

Le drainage urétéral après urétéroscopie pour calcul : sonde urétérale VS sonde JJ étude prospective randomisée à propos de 117 procédures

urétéroscopique de calcul, a augmenté le temps opératoire et le coût de la procédure et n'a pas semblé améliorer le résultat.

Quelques auteurs [101] ont cherché à identifier les caractéristiques cliniques significatives affectant la morbidité post-opératoire chez des patients non drainés. Ils ont constaté que les patients subissant une URS sans drainage bilatéral, ceux avec des infections urinaires récentes ou récurrentes et ceux avec une histoire de lithiase urinaire ont un risque plus grand pour une complication postopératoire. D'autres facteurs comme le temps opératoire et l'emplacement de calcul rénal peuvent aussi avoir un rôle. Ceci aidera à choisir les patients appropriés pour la procédure sans drainage.

L'avantage de la série actuelle est la comparaison prospective et randomisée de trois bras.

À notre connaissance, il n'y a aucune étude publiée a présenté des effets et des résultats entre trois groupes différents incluant des patients avec sonde double J, sonde urétérale et aucune sonde. L'étude actuelle a quelques limitations, y compris l'absence d'un score de symptôme validé pour l'évaluation appropriée de douleur et des symptômes urinaires plus faibles. Une autre limitation est l'absence d'une évaluation précise de la quantité d'analgésie utilisée et l'absence d'évaluation du coût. Cependant notre étude a démontré, comme ça a été rapporté dans la littérature, que le non drainage après URS non compliquée épargne aux patients des troubles urinaires du bas appareil, affectant la qualité de vie, sans pour autant augmente le risque de fièvre ou de colique néphrétique.

Le drainage urétéral après urétéroscopie pour calcul : sonde urétérale VS sonde JJ étude prospective randomisée à propos de 117 procédures

Cet avantage est conforté par le gain de coût, notion à ne pas négliger dans un pays comme le notre où la couverture médicale n'est pas très développée.

CONCLUSION

Le drainage urétéral après urétéroscopie pour calcul : sonde urétérale VS sonde JJ étude prospective randomisée à propos de 117 procédures

Avec le développement des urétéroscopes semi-rigides de plus petit calibre, et flexibles et l'introduction d'instrumentation améliorée, comprenant l'holmium: YAG, l'urétéroscopie (URS) présente une modalité plus sûre et plus efficace pour le traitement des calculs dans toutes les parties de l'uretère, elle reste l'étalon d'or pour traiter la lithiase urétérale dans beaucoup de pays en voie de développement. Le drainage urétéral post urétéroscopie est devenu une partie intégrante de l'arsenal urologique, il reste une pratique courante notamment pour prévenir la sténose urétérale et empêcher les coliques néphrétiques post opératoires. Cependant il n'y avait pas de preuve médicale soutenant le placement systématique de drainage urétéral après urétéroscopie non compliquée.

Nous avons fait une évaluation prospective randomisée du besoin de routine d'un drainage urétéral après urétéroscopie non compliquée pour calcul urétéral distal.

De Janvier 2009 à Janvier 2011, portant sur 117 patients avaient subi une URS pour lithiase urétérale. Les paramètres analysés étaient : les caractéristiques des patients, de calculs, le temps opératoire moyen, le séjour hospitalier moyen et les complications.

On avait 3 groupes d'étude : groupe 1 ayant reçu une sonde double j ; groupe 2 drainé par sonde urétérale ; groupe 3 sans drainage.les patients ont été suivis pendant 12 mois en moyenne (5 à 17 mois).

Bien que plusieurs études démontrent que le drainage urétéral n'est pas nécessaire après une urétéroscopie non compliquée et après LEC, il est une pratique courante. Cependant, la

Le drainage urétéral après urétéroscopie pour calcul : sonde urétérale VS sonde JJ étude prospective randomisée à propos de 117 procédures

morbidité liée au drainage est une réalité chez la majorité des patients. Une urétéroscopie non compliquée pour des calculs de l'uretère distal sans dilatation urétérale per opératoire peut être exécutée sûrement sans placement de drainage urétéral.

Les patients sans drainage avaient significativement moins de douleur, moins des symptômes urinaires, une diminution de l'utilisation d'analgésiques en postopératoire et ils n'avaient pas un risque accru de complications tardives.

Les autres avantages potentiels du non drainage systématique après urétéroscopie sont la réduction des coûts et l'évitement de cystoscopie de suivi pour l'ablation de la sonde.

Notre étude étend sur des conclusions antérieures que le drainage urétéral n'est pas justifié après urétéroscopie non compliquée pour calcul urétéral distal.

RESUMES

Résumé

L'urétéroscopie est le traitement de choix pour les calculs urétéraux, particulièrement moyen et distal uretère. Le but de notre travail est d'évaluer le besoin d'un drainage urétéral après urétéroscopie non compliquée pour calcul, est basé sur une analyse prospective de 117 patients traités avec une urétéroscopie non compliquée de calculs de l'uretère distal. De janvier 2009 à janvier 2011, divisés en 3 groupes : groupe 1(42 patients ayant reçu sonde jj) groupe 2(37 patients avec sonde urétérale) groupe 3 (38 patients sans drainage). Il n'y avait pas de différence significative des données préopératoires, il n'y avait pas de différence significative entre les trois groupes quant à l'hématurie, la fièvre, la douleur de flanc, l'infection urinaire, et la réhospitalisation. À 48 heures et à 1 semaine, le nombre de l'urgenterie/ pollakiurie, la dysurie ont été d'une manière significative moindre dans le groupe 3 comparé aux autres groupes, et moins de douleur vésicale, de l'urgenterie/ pollakiurie, de dysurie, de besoin en analgésique comparé au groupe avec sonde jj. Le taux de vacuité urétérale à 4 semaines était à 100% dans chaque groupe, tous les patients 75% ayant subi une imagerie post opératoire n'avaient aucune sténose urétérale. Une urétéroscopie non compliquée du calcul de l'uretère distal, sans dilatation urétérale per opératoire peut être réalisée de manière sûre sans placement de drainage urétéral, les patients sans drainage avaient significativement moins de douleur vésicale, de symptômes urinaires, d'analgésie post opératoire, et sans risque élevé de complications tardives.

Mots clés urétéroscopie, sondes, calcul urétéral

ملخص

يعد منظار الحالب العلاج المفضل لحصى الحالب، خصوصاً الحالب الأوسط و البعيد. الهدف من دراستنا هو تقييم الحاجة لتصريف الحالب بعد منظار حالب دون مضاعفات. استناداً على تحليل استباقي لمجموع 117 مريض معالج بمنظار الحالب لحصى الحالب. من يناير 2009 إلى يناير 2011 مقسمة إلى 3 مجموعات: مجموعة 1: (42 مريض استفادوا من مسبار JJ)، مجموعة 2: (37 مريض استفادوا من مسبار حالبية) مجموعة 3: (38 مريض دون تصريف حالبى). لم يكن هناك اختلاف كبير في المعطيات ما قبل الجراحة، كما لم يكن هناك فرق بين المجموعات الثلاث بالنسبة لليلة الدموية و الحمى و ألم الخاصرة و تعفن المسالك البولية و إعادة الاستشفاء. خلال 48 ساعة ثم في أسبوع، عدد استعجال التبول / تبول و عسر التبول اقل بكثير في المجموعة 3 مقارنة مع المجموعات الأخرى، وألم المثانة و استعجال التبول / تبول و عسر التبول و الحاجة إلى مسكن اقل مقارنة مع المجموعة بمسايير JJ. في 4 أسابيع، بلغت نسبة فراغ الحالب 100% في كل مجموعة، لم يكن أي هناك تضيق في الحالب لدى جميع المرضى (75%) اللذين خضعوا لتصوير إشعاعي ما بعد الجراحة. يمكن انجاز منظار حالب دون مضاعفات لعلاج حصى الحالب و دون توسيع الحالب أثناء الجراحة بأمان دون وضع المسايير. المرضى دون تصريف حالبى تعرضوا لألم المثانة، وأعراض بولية، والحاجة الى مسكنات بعد الجراحة، اقل بشكل ملحوظ، و دون خطر كبير لوقوع مضاعفات متأخرة.

الكلمات الأساسية: منظار حالبى، مسايير، حصى الحالب.

Summary

Ureteroscopy is the preferred treatment for ureteral stones, especially middle and distal ureter. The purpose of our study was to evaluate the need for ureteral drainage after uncomplicated ureteroscopy for calculi is based on a prospective analysis of 117 patients with uncomplicated ureteroscopy for distal ureteral stones. From January 2009 to January 2011, divided into three groups: group 1 (42 patients receiving double j stent) Group 2 (37 patients with ureteral stent) group 3 (38 patients without stenting). There was no significant difference in preoperative data, there was no significant difference between the three groups regarding the hematuria, fever, flank pain, urinary tract infection, and rehospitalization. to 48 hours and 1 week, the number of urgency / frequency, dysuria were significantly lower in group 3 compared to other groups, and less bladder pain, urgency / frequency, dysuria, need for analgesic compared with the group with double J stent. The stone-free rate at 4 weeks was 100% in each group, all patients (75%) who underwent postoperative imaging had no ureteral stricture on follow up imaging. Uncomplicated ureteroscopy for distal ureteral calculi without intraoperative ureteral dilation can be performed safely without placement of a ureteral stent, patients without stents were significantly less bladder pain, urinary symptoms, postoperative analgesia, and without high risk of late complications.

Keywords ureteroscopy, stents, ureteral calculi.

BIBLIOGRAPHIE

Le drainage urétéral après urétéroscopie pour calcul : sonde urétérale VS sonde JJ étude prospective randomisée à propos de 117 procédures

1-Donsimoni R, Hennequin C, Troupel S, Lemoel G, Paris M, Lacour Betal.

New aspects of urolithiasis in france.

Eur Urol 1997;31:17-23.

2-Traxer O.

Traitements chirurgicaux de la lithiase urinaire.

Encycl Med Chir Néphrologie-Urologie 2003,23p, 18-106-A-10.

3-Carpentier X, Amiel J.

Chirurgie endoscopique des calculs de l'uretère.

EMC (Elsevier Masson SAS), Techniques chirurgicales – Urologie 2010 ; P : 41-147.

4-Lamotte F, Vali izadifar, Fontaine E, Barthelemy Y, Beurton D,

traitement des calculs de l'uretère :a propos de 152 calculs,

progrès en urologie 2000,10,24-28.

5-Rupel E,Brown R.

Nephroscopy with removal of stone following nephrostomy for obstructive calculous annuria.

Journal of urology 1941;46: 177-182.

6-Alken P.

Percutaneous stone manipulation .

Journal urol 1981;125(4): 463-6

7-Gerber GS, Stockton BR.

Use of stents after ureteroscopic stone removal.

J Endourol 2006; 20: 383-5.

8-Kerbl K, Rehman J, Landman J.

Current management of urolithiasis: progress or regress?

J Endourol 2002; 16: 281-8.

9-Rane A, Cahill D, Larnar T.

To stent or not to stent? That is still the question.

J Endourol 2000 14: 479.

10-Wollin T A, Nott L , Denstedt J D.

Le drainage urétéral après urétéroscopie pour calcul : sonde urétérale VS sonde JJ étude prospective randomisée à propos de 117 procédures

Early results of a prospective randomized controlled trial comparing stented versus non-stented ureteroscopic lithotripsy.

J Urol 1999; 161: 371.

11-Pollard S G, McFarland R.

Symptoms arising from double-J ureteral stents.

J Urol 1988;139: 37.

12-Rink K, Geopel M, Meyer-Schwikerath M.

The forgotten double J stent. Case report of a multifracted ureter stent.

Urol Int 1992; 49: 119.

13-kriegmar M ,schmeller N.

Para ureteral calculi caused by ureteroscopic perforation .

Urology 1995;45:578-580.

14-Sampaio F J.

Renal anatomy Urol.

Clin. N. Am. 2000 ; 27 : 585-607

15-Lippert H., Pabst R.

Renal artery Arterial variations in man München.

Bergmann 1985 ;P :26-27.

16-Netter F.H.

Atlas d'anatomie humaine

Paris: Masson 2004.

17-Assouad J. Riquet M. Foucault C. Hidden G. Delmas V.

Renal lymphatic drainage and thoracic duct connections: implications for cancer spread

Lymphology 2006; 39 : 26-32.

18-Vincent D. Brémond-Gignac D. Douard R. Dupont S. Latrémouille C. Sèbe P,et al.

Dictionnaire d'anatomie.

Paris: Elsevier-Masson 2006.

Le drainage urétéral après urétéroscopie pour calcul : sonde urétérale VS sonde JJ étude prospective randomisée à propos de 117 procédures

19–Shnorhavorian M., Anderson K.R.

Anatomic and physiologic considerations in ureteroscopy Urol.

Clin. N. Am. 2004 ; 31: 15–20.

20–Notley R.G.

Surgical anatomy and exposure of the ureter Urology Rob and Smith's operative surgery London: Butterworth 1990;P:221–6.

21–Henry N, Sèbe P,

Anatomie des reins et de la voie excrétrice supérieure,

Nephrologie 2008, 18–001–C–10

22– Young HH, Mckay RW.

Congenital valvular obstruction of the prostatic urethra.

Surg Gyneco Obstet 1929 ; 48: 509 –35.

23–Van HEEL ACS.

A new method of transporting optical images without aberrations.

Nature 1954; 4392: 39.

24–Hopkins HH, Kapany NS.

A flexible fibroscope, using static scanning.

Nature 1954; 4392: 39–41.

25–Hopkins HH,

British patent 954,629 and US patent 3,1960; 257: 902.

26–Takaji T , Go T , Takayasu H, Aso Y,Hioki R.

Small –calibre fibroscope for visualization of urinary tarct, biliary tract and spinal canal.

Surgery 1968; 64:1033– 8.

27– Lyon E, Banno J, Schoemberg H.

Transurethral ureteroscopy in men using juvenile cystoscopy equipment.

J Urol 1979; 22:152– 153.

28– Goodman H.

Genetic factors in calcium oxalate stone disease.

Le drainage urétéral après urétéroscopie pour calcul : sonde urétérale VS sonde JJ étude prospective randomisée à propos de 117 procédures

J Urol 1995; 153: 301–307.

29–Perez– Castro E.E. ,Martinez –Pinero J.A.

Transurethral ureteroscopy :A current urological procedure.

Arch. Esp. Urol. 1980,33,445–447.

30–Preminger G M, Anderson K R., Chaussy C G., Lingeman J , Segura J.

Optimizing treatment for middle and distal ureteral calculi Contemp.

Urol 1995 ;7: 60–62 (65–6, 68–70).

31–Segura J.W.

Ureteroscopy for lower ureteral stones

Urology 1993 ; 42 : 356–7.

32–Marberger M., Hofbauer J., Turk C., Hobarth K., Albrecht W.

Management of ureteric stones

Eur. Urol. 1994 ; 25 : 265–272.

33–Deliveliotis C., Stavropoulos N.I., Koutsokalis G., Kostakopoulos A., Dimopoulos C.

Distal ureteral calculi: ureteroscopy vs. ESWL. A prospective analysis.

Int. Urol. Nephrol. 1996 ; 28 : 627–631.

34–Bagley D H.

Expanding role of ureteroscopy and laser lithotripsy for treatment of proximal ureteral and intrarenal calculi

Curr. Opin. Urol. 2002 ;12 : 277–280.

35–Conort P., Dore B., Saussine C.

Guidelines for the urological management of renal and ureteric stones in adults

Prog. Urol. 2004 ;14 : 1095–1102.

36–Preminger G.M, Tiselius H.G, Assimos D.G, Alken P, Buck C, Gallucci M et al.

2007 guideline for the management of ureteral calculi.

J. Urol. 2007 ; 178 : 2418–2434.

37–Parker B.D, Frederick R.W, Reilly T.P, Lowry P.S, Bird E.T.

Le drainage urétéral après urétéroscopie pour calcul : sonde urétérale VS sonde JJ étude prospective randomisée à propos de 117 procédures

Efficiency and cost of treating proximal ureteral stones: shock wave lithotripsy versus ureteroscopy plus holmium: yttrium-aluminum-garnet laser.

Urology 2004 ; 64 : 1102-6.

38-Lotan Y., Pearle M.S.

Economics of stone management.

Urol. Clin. North Am. 2007; 34 : 443-453.

39-Lechevalier E.

Hôpital de la Conception, Marseille :urétéroscopie.disponible sur <www.cystinurie.com/la-maladie/6-ureteroscopie> (consulté le 21.05. 2011).

40-Yinghao S., Linhui W., Songxi Q., Guoqiang L., Chuanliang X., Xu G et al.

Treatment of urinary calculi with ureteroscopy and Swiss lithoclast pneumatic lithotripter: report of 150 cases.

J. Endourol. 2000 ; 14 : 281-3.

41- Akhtar M.S, Akhtar F.K.

Utility of the lithoclast in the treatment of upper, middle and lower ureteric calculi.

Surgeon 2003 ; 1 : 144-8.

42-Bagley D., Erhard M.

Use of the holmium laser in the upper urinary tract Tech.

Urol. 1995 ; 1 : 25-30.

43-Grasso M.

Experience with the holmium laser as an endoscopic lithotrite.

Urology 1996 ; 48 : 199-206.

44-Benizri E., Wodey J., Amiel J., Toubol J.

Comparison of 2 pulsed lasers for lithotripsy of ureteral calculi: report on 154 patients.

J. Urol. 1993 ; 150 : 1803-5.

45-Ferraro R.F., Abraham V.E., Cohen T.D., Preminger G.M.

A new generation of semirigid fiberoptic ureteroscopes.

Le drainage urétéral après urétéroscopie pour calcul : sonde urétérale VS sonde JJ étude prospective randomisée à propos de 117 procédures

J. Endourol. 1999 ; 13 : 35-40.

46-Monga M.

Accessory instrumentation for ureteroscopy .

Curr. Opin. Urol. 2004 ; 14 : 107-109 .

47-Lukasewycz S., Skenazy J., Hoffman N., Kuskowski M., Hendlin K., Monga M.

Comparison of nitinol tipless stone baskets in an in vitro caliceal model.

J. Urol. 2004 ; 172 : 562-4.

48-Honey R.J.

Assessment of a new tipless nitinol stone basket and comparison with an existing flat-wire basket

J. Endourol 1998 ; 12 : 529-531.

49-Allen D, Hindley R.G, Glass J.M.

Baskets in the kidney: an old problem in a new situation.

J. Endourol 2003; 17 : 495-6.

50-Christiano A.P, Hollowell C.M, Kim H., Kim J, Patel R, Bales G.Tet al.

Double-blind randomized comparison of single-dose ciprofloxacin versus intravenous cefazolin in patients undergoing outpatient endourologic surgery.

Urology 2000 ; 55 : 182-5.

51-Shiratori T, Chiba K.

Electromyographic studies on urinary tract. IV. The effects of muscular relaxants on the EMG of the human and canine ureters

Tohoku J. Exp. Med. 1961; 74 : 149-160.

52-Shnorhavorian M., Anderson K.R.

Anatomic and physiologic considerations in ureteroscopy.

Urol. Clin. North Am. 2004 ;31: 15-20.

53- Gelet A., Martin X., Henriet M., Devonec M., Canton F., Codas H. , et al.

Technic and results of ureteroscopy for ureteral lithiasis. Apropos of 54 ureteroscopies

Le drainage urétéral après urétéroscopie pour calcul : sonde urétérale VS sonde JJ étude prospective randomisée à propos de 117 procédures

J. Urol. (Paris) 1985 ; 91 : 251-5.

54-Vallancien G., Veillon B., Charton M., Brisset J.M.

Technic, failures and complications in the extraction of ureteral calculi using a rigid ureteroscope

Ann. Urol. (Paris) 1985 ; 19 : 228-232.

55-Guillonneau B, Veillon B, Vallancien G,

Chirurgie des calculs de l'uretère (chirurgie endoscopique et chirurgie ouverte)

Elsevier, Paris 1997.

56-Hollenbeck B.K, Schuster T.G, Faerber G.J, Wolf J.S.

Routine placement of ureteral stents is unnecessary after ureteroscopy for urinary calculi.

Urology 2001 ;57 : 639-643.

57-Netto N.R., Ikonomidis J., Zillo C.

Routine ureteral stenting after ureteroscopy for ureteral lithiasis: is it really necessary?

J. Urol. 2001; 166 : 1252-4.

58-Lingeman J.E., Preminger G.M, Berger Y, Denstedt J.D, Goldstone L, Segura J.Wet al.

Use of a temporary ureteral drainage stent after uncomplicated ureteroscopy: results from a phase II clinical trial.

J. Urol. 2003 ;169 : 1682-8.

59-Borboroglu P.G., Amling C.L., Schenkman N.S., Monga M., Ward J.F., Piper N.Yet al.

Ureteral stenting after ureteroscopy for distal ureteral calculi: a multi-institutional prospective randomized controlled study assessing pain, outcomes and complications.

J. Urol. 2001 ; 166 : 1651-7.

60-Erturk E., Sessions A., Joseph J.V.

Impact of ureteral stent diameter on symptoms and tolerability.

J. Endourol. 2003 ; 17 : 59-62.

61-Chew B.H., Knudsen B.E., Denstedt J.D.

The use of stents in contemporary urology.

Curr. Opin. Urol. 2004 ;14 : 111-5.

62–Abdelrahim A F, Abdelmaguid A, Abuzeid H, Amin M, Mousa el S, Abdelrahim F.

Rigid ureteroscopy for ureteral stones: factors associated with intraoperative adverse events
J. Endourol. 2008 ; 22 : 277–280.

63–Schuster T.G, Hollenbeck B.K, Faerber G.J, Wolf J.S Jr.

Complications of ureteroscopy: analysis of predictive factors.
J. Urol. 2001 ;166 : 538–540.

64–Fuganti P.E, Pires S, Branco R, Porto J.

Predictive factors for intraoperative complications in semirigid ureteroscopy: analysis of 1235 ballistic ureterolithotripsies
Urology 2008 ; 72 : 770–4.

65–Dublin N., Razack A.H.

Avulsed ureter.
ANZ J. Surg. 2003 ; 73 : 254–5.

66–Johnson D.B., Pearle M.S.

Complications of ureteroscopy.
Urol. Clin. North Am. 2004 ;31 : 157–171.

67–Assimos D.G., Patterson L.C., Taylor C.L.

Changing incidence and etiology of iatrogenic ureteral injuries
J. Urol. 1994 ; 152 (6Pt2) : 2240–6.

68–Carter S.S., Cox R., Wickham J.E.

Complications associated with ureteroscopy.
Br. J. Urol. 1986 ; 58 : 625–8.

69– Matlaga B.R, Shah O.D, Hart L.J., Assimos D.G.

Ileal ureter substitution: a contemporary series
Urology 2003 ; 62 : 998–1001.

Le drainage urétéral après urétéroscopie pour calcul : sonde urétérale VS sonde JJ étude prospective randomisée à propos de 117 procédures

70-Selzman A.A, Spirnak J.P.

Iatrogenic ureteral injuries: a 20-year experience in treating 165 injuries
J. Urol. 1996 ;155 : 878-881.

71-Rane A, Cahill D, Larner T.

To stent or not to stent? That is still the question.
J Endourol 2000;14:479-81.

72-Hosking DH, McColm SE, Smith WE.

Is stenting following ureteroscopy for removal of distal ureteral calculi necessary?
J Urol 1999;161:48-50.

73-Segura JW.

Editorial: ureteroscopy—current and future (?) practice.
J Urol 1999;161:51.

74-Wollin TA, Nott L, Denstedt JD, et al.

Early results of a prospective randomized controlled trial comparing stented versus non-stented ureteroscopic lithotripsy.
J Urol 1999;161(Suppl):371.

75-AVAKOUDJO J ,

Urétéroscopie souple et semi-rigide dans la prise en charge des pathologies du haut appareil urinaire au Sénégal. Disponible sur < www.memoireonline.com > consulté le (21.05. 2011).

76-Harmon, W. J., Sershon, P. D., Blute, M. L., Patterson, D. E. And Segura, J. W.

Ureteroseopy: current practice and long-term complications.
J. Urol 1997; 157: 28.

77-Boddy, S. M, Nimmon, C. C, Jones, S., Ramsay, J. W. A., Britton, K E, Levison, D. A et al.

Acute ureteric dilatation for ureteroscopy—an experimental study.
Brit. J. Urol 1988;61: 27.

78-Weinberg, J. J., Snyder, J. A. and Smith, A. D.

Mechanical extraction of stones with rigid ureteroscopes.

Le drainage urétéral après urétéroscopie pour calcul : sonde urétérale VS sonde JJ étude prospective randomisée à propos de 117 procédures

Urol. Clin. N. Amer 1988;15: 339.

79–Byrne RR, Auge BK, Kourambas J, Munver R, Delvecchio F, Preminger GM.

Routine ureteral stenting is not necessary after ureteroscopy and ureteropyeloscopy: a randomized trial.

J Endourol 2002; 16: 9.

80–Chen YT, Chen J, Wong WY, Yang SS, Hsieh CH , Wang CC:

Is ureteral stenting necessary after uncomplicated ureteroscopic lithotripsy? A prospective, randomized controlled trial.

J Urol 2002; 167: 1977.

81–Cheung MC, Lee F, Leung YL, Wong BB and Tam PC:

A prospective randomized controlled trial on ureteral stenting after ureteroscopic holmium laser lithotripsy.

J Urol 2003; 169: 1257.

82–Damiano R, Autorino R, Esposito C, Cantiello F, Sacco R, de Sio M et al.

Stent positioning after ureteroscopy for urinary calculi: the question is still open.

Eur Urol 2004; 46: 381.

83–Denstedt JD, Wollin TA, Sofer M, Nott L, Weir M , D'A Honey RJ.

A prospective randomized controlled trial comparing nonstented versus stented ureteroscopic lithotripsy.

J Urol 2001; 165: 1419.

84–Jeong H, Kwak C and Lee SE.

Ureteric stenting after urétéroscopie for ureteric stones: a prospective randomized study assessing symptoms and complications.

BJU Int 2004; 93:1032.

85–Srivastava A, Gupta R, Kumar A, Kapoor R and Mandhani A.

Routine stenting after ureteroscopy for distal ureteral calculi is unnecessary: results of a randomized controlled trial.

J Endourol 2003; 17: 871.

86 –Joshi HB, Stainthorpe A, Keeley FX Jr, MacDonagh R and Timoney AG:

Indwelling ureteral stents: evaluation of quality of life to aid outcome analysis.
J Endourol 2001; 15: 151.

87–Haleblian G , Kijvikai K, de la Rosette J , Preminger G.

Ureteral Stenting and Urinary Stone Management: A Systematic Review.
j.juro.2007 ;09 :026.

88–Alexis Puichaud, Jacques Irani,

How to improve JJ ureteral stent related symptoms?
Progrès en Urologie – FMC 2009 ; 19 : 3.

89– Breau RH , Norman RW.

Optimal prevention and management of proximal ureteral stent migration and remigration.
J Urol 2001; 166: 890.

90– Monga M, Klein E, Castaneda–Zuniga WR , Thomas R.

The forgotten indwelling ureteral stent: a urological dilemma.
J Urol 1995; 153: 1817.

91–Damiano R, Oliva A, Esposito C, De Sio M, Autorino R , D’Armiento M.

Early and late complications of double pigtail ureteral stent.
Urol Int 2002; 69: 136.

92–Ringel A, Richter S, Shalev M , Nissenkorn I.

Late complications of ureteral stents.
Eur Urol 2000; 38: 41.

93–Kumar M, Aron M, Agarwal AK , Gupta NP.

Stenturia: an unusual manifestation of spontaneous ureteral stent fragmentation.
Urol Int 1999; 62: 114.

94–Nabi G, Cook J, N’Dow J and McClinton S.

Outcome of stenting after uncomplicated ureteroscopy: systematic review and meta-analysis.
BMJ 2007; 334: 544.

95–Djaladat H, Tajik P ,Payandemehr P , Alehashemi S.

Ureteral Catheterization in Uncomplicated Ureterolithotripsy: A Randomized, Controlled Trial
Eur Urol.2007;52:836.

96– Ibrahim HM, Al–Kandari AM, Shaaban HS, Elshebini YH, Shokeir AA.

Role of ureteral stenting after uncomplicated ureteroscopy for distal ureteral stones: a randomized, controlled trial.

J Urol. 2008 Sep;180(3):961–5.

97–Joshi HB, Stainthorpe A, MacDonagh RP, Keeley FX Jr, Timoney AG, Barry MJ.

Indwelling ureteral stents: evaluation of symptoms, quality of life and utility.

J Urol. 2003 Mar;169(3):1065–9.

98–Joshi HB, Newns N, Stainthorpe A, MacDonagh RP, Keeley FX Jr, Timoney AG.

Ureteral stent symptom questionnaire: development and validation of a multidimensional quality of life measure.

J Urol. 2003 Mar;169(3):1060–4.

99– Makarov DV, Trock BJ, Allaf ME, Matlaga BR.

The effect of ureteral stent placement on post–ureteroscopy complications: a meta–analysis.

Urology. 2008 May;71(5):796–800.

100– Richter S, Ringel A, Shalev M, Nissenkorn I.

The indwelling ureteric stent: a 'friendly' procedure with unfriendly high morbidity.

BJU Int. 2000 Mar;85(4):408–11.

101–Hollenbeck BK, Schuster TG, Seifman BD, Faerber GJ, Wolf JS Jr.

Identifying patients who are suitable for stentless ureteroscopy following treatment of urolithiasis. J Urol. 2003 Jul;170(1):103–6.

ANNEXES

Le drainage urétéral après urétéroscopie pour calcul : sonde urétérale VS sonde JJ étude prospective randomisée à propos de 117 procédures

Annexe I : Le questionnaire a été utilisé pour évaluer les symptômes suivants l'insertion de la sonde:

Q1. Au cours de la semaine dernière, combien de fois avez-vous eu besoin d'uriner à nouveau moins de 2 heures après avoir fini d'uriner ?

(0) Pas du tout, (1) Moins d'un sur cinq fois, (2) Moins de la moitié du temps, (3) À propos de la moitié du temps,
(4) Plus de la moitié du temps, (5) Presque toujours

Q2. Au cours de la semaine dernière, combien de fois avez-vous trouvé difficile de reporter la miction ?

(0) Pas du tout, (1) Moins d'un sur cinq fois, (2) Moins de la moitié du temps, (3) À propos de la moitié du temps,
(4) Plus de la moitié du temps, (5) Presque toujours

Q3. Au cours de la semaine dernière, combien de fois avez-vous le plus souvent se lever pour uriner à partir du moment vous êtes allé à lit jusqu'à ce que le temps que vous levez le matin ?

(0) Jamais, (1) Une fois, (2) deux fois, (3) trois fois, quatre (4) heures, (5) Cinq fois ou plus

Q4. Au cours de la semaine dernière, combien de fois avez-vous eu des fuites d'urine avant que vous puissiez atteindre les toilettes ?

(0) Pas du tout, (1) Moins d'un sur cinq fois, (2) Moins de la moitié du temps, (3) À propos de la moitié du temps, (4) Plus de la moitié du temps, (5) Presque toujours

Q5. Au cours de la semaine dernière, avez-vous eu une douleur à la vessie? S'il vous plaît essayez de classer la sévérité sur une échelle de 0 à 10

(avec 0 = aucune douleur et 10 = la pire douleur jamais expérimenté).

(0) (1) (2) (3) (4) (5) (6) (7) (8) (9) (10)

Q6. Au cours de la dernière semaine, avez-vous déjà eu une douleur au flanc? S'il vous plaît essayez de classer la sévérité sur une échelle de 0 à 10

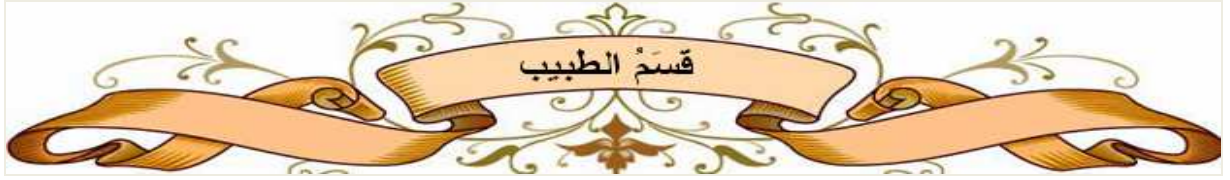(avec 0 = aucune douleur et 10 = la pire douleur jamais expérimenté).

(0) (1) (2) (3) (4) (5) (6) (7) (8) (9) (10)

Q7. Au cours de la semaine dernière, combien de fois avez-vous déjà eu une hématurie ?

(0) Pas du tout, (1) Moins d'un sur cinq fois, (2) Moins de la moitié du temps, (3) À propos de la moitié du temps,

(4) Plus de la moitié du temps, (5) Presque toujours



اقْسَمُ بِاللَّهِ الْعَظِيمِ

أَنْ أَرَاهِبَ اللَّهَ فِي مِصْنَعِي.

وَأَنْ أُحُونَ حَيَاةَ الْإِنْسَانِ فِي حَافَةِ أَدْوَارِهَا فِي حُلِّ الطَّرِيقِ وَالْأَحْوَالِ بِإِدْلَا وَسْعِي فِي اسْتِنْقَاذِهَا مِنَ الْفَلَاحِ
وَالْمَرَضِ وَالْأَلَمِ وَالْقَلْقِ.

وَأَنْ أَحْفَظَ لِلنَّاسِ حَرَافَتَهُمْ، وَأَسْتَرْحَمُونََّهُمْ، وَأَحْتَمَ سِرَّهُمْ.

وَأَنْ أُحُونَ عَلَى الدَّوَامِ مِنْ وَمَا نِلَ رَحْمَةَ اللَّهِ، بِإِدْلَا رِعَايَتِي الطَّبِيبَةَ لِلْقَرِيبِ وَالْبَعِيدِ، لِلصَّالِحِ وَالطَّالِحِ، وَالصَّدِيقِ وَالْعَدُوِّ.

وَأَنْ أَثَابِرَ عَلَى طَلْبِ الْعِلْمِ، أَسْخِرَهُ لِنَهْجِ الْإِنْسَانِ ..لِلْأَطْفَالِ.

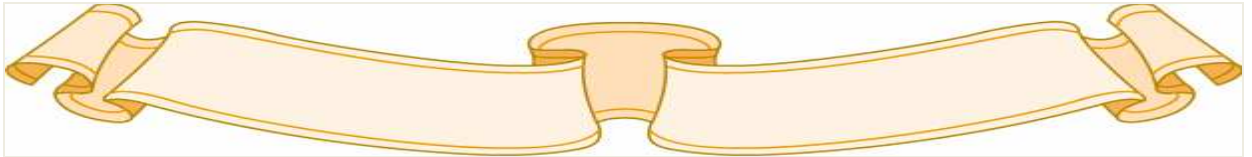
وَأَنْ أَوْفِقَ مَنْ عَلَّمَنِي، وَأَعَلَّمَهُ مَنْ يَخْتَرَنِي، وَأُحُونَ إِذَا لِحَلِّ زَمِيلٍ فِي الْمِصْنَعِ الطَّبِيبَةِ

مُتَعَاوِينَ عَلَى الْبِرِّ وَالْتِقْوَى.

وَأَنْ تَكُونَ حَيَاتِي مِضَاقَ إِيمَانِي فِي سِرِّي وَعَلَانِيَتِي، نَفْثَةَ مِمَّا يُخِينُنَا تَجَاةَ اللَّهِ وَرَسُولِهِ وَالْمُؤْمِنِينَ.

وَاللَّهُ عَلَى مَا أَقُولُ

شَهِيدٌ





جامعة القاضي عياض
كلية الطب و الصيدلة
مراكش

أطروحة رقم 75

سنة 2012

التصريف الحالب بعد منظار الحالب لعلاج الحصى:

مسبار حالب مقابل مسبار L

دراسة استباقية عشوائية بخصوص 117 إجراء

الأطروحة

قدمت ونوقشت علانية يوم .../.../2012

من طرف

السيدة الوشامة وداد

المزودة في 19 نونبر 1985 بمراكش

لنيل شهادة الدكتوراه في الطب

الكلمات الأساسية:

حصى الحالب-مسابير- منظار حالب

اللجنة

الرئيس

المشرف

الحكام

السيد إ. صرف

أستاذ في أمراض الجهاز البولي

السيد إ. التويتي

أستاذ في أمراض الجهاز البولي

السيد س. م. مودوني

أستاذ في أمراض الجهاز البولي

السيد ز. داحمي

أستاذ مبرز في أمراض الجهاز البولي

السيد ع. عاشور

أستاذ مبرز في الجراحة العامة

