

UNIVERSITE MOHAMMED V - RABAT  
FACULTE DE MEDECINE ET DE PHARMACIE - RABAT-

ANNEE: 2016

THESE N°: 230

TRAITEMENT CHIRURGICAL DES OTITES MOYENNES  
CHRONIQUES CHOLESTEATOMATEUSES

A PROPOS DE 173 CAS

THÈSE

Présentée et soutenue publiquement le : .....

PAR

Mlle. Chaimae NEKRO

*Née le 12 Octobre 1988 à Sidi Kacem*

*Médecin Interne du CHU Ibn Sina de Rabat*

Pour l'Obtention du Doctorat en Médecine

MOTS CLES : Cholestéatome – Oreille moyenne – Otoscopie – Tympanoplastie –  
Evolution.

JURY

**Mme. L. ESSAKALLI HOUSSAYNI**

Professeur d'Oto-Rhino-Laryngologie et Chirurgie Cervico-Faciale

**Mr. M. A. BENBOUZID**

Professeur d'Oto-Rhino-Laryngologie et Chirurgie Cervico-Faciale

**Mr. F. BENARIBA**

Professeur d'Oto-Rhino-Laryngologie et Chirurgie Cervico-Faciale

**Mr. A. EL AYOUBI**

Professeur d'Anatomie

**Mr. A. JAHIDI**

Professeur d'Oto-Rhino-Laryngologie et Chirurgie Cervico-Faciale

PRESIDENTE

RAPPORTEUR

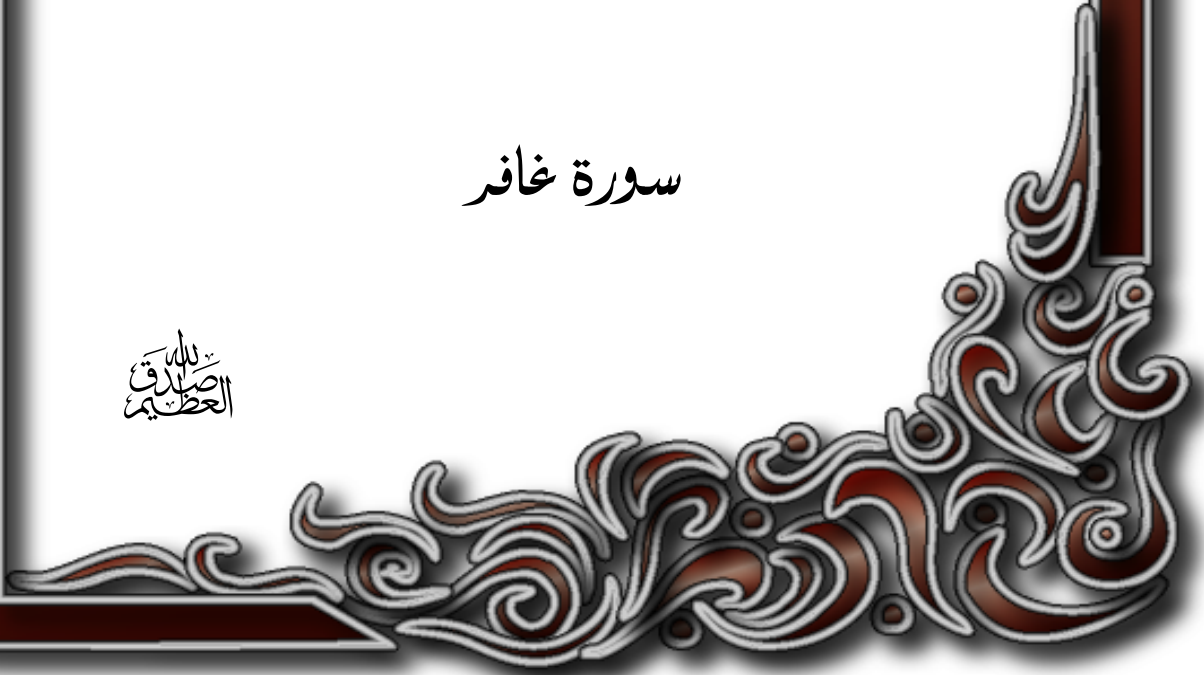JUGES

بِسْمِ اللَّهِ الرَّحْمَنِ الرَّحِيمِ

رَبَّنَا وَسِعْتَ كُلَّ شَيْءٍ  
رَّحْمَةً وَعِلْمًا

سورة خافر

بِسْمِ اللَّهِ  
الرَّحْمَنِ الرَّحِيمِ





**UNIVERSITE MOHAMMED V DE RABAT**  
**FACULTE DE MEDECINE ET DE PHARMACIE – RABAT**

**DOYENS HONORAIRES :**

1962 – 1969 : Professeur Abdelmalek FARAJ  
1969 – 1974 : Professeur Abdellatif BERBICH  
1974 – 1981 : Professeur Bachir LAZRAK  
1981 – 1989 : Professeur Taieb CHKILI  
1989 – 1997 : Professeur Mohamed Tahar ALAOUI  
1997 – 2003 : Professeur Abdelmajid BELMAHI  
2003 – 2013 : Professeur Najia HAJJAJ - HASSOUNI

**ADMINISTRATION :**

**Doyen** : Professeur Mohamed ADNAOUI  
**Vice Doyen chargé des Affaires Académiques et étudiantes**  
Professeur Mohammed AHALLAT  
**Vice Doyen chargé de la Recherche et de la Coopération**  
Professeur Taoufiq DAKKA  
**Vice Doyen chargé des Affaires Spécifiques à la Pharmacie**  
Professeur Jamal TAOUFIK  
**Secrétaire Général** : Mr. El Hassane AHALLAT

**1- ENSEIGNANTS-CHERCHEURS MEDECINS  
ET  
PHARMACIENS**

**PROFESSEURS :**

**Mai et Octobre 1981**

Pr. MAAZOUZI Ahmed Wajih	Chirurgie Cardio-Vasculaire
Pr. TAOBANE Hamid*	Chirurgie Thoracique

**Mai et Novembre 1982**

Pr. BENOSMAN Abdellatif	Chirurgie Thoracique
-------------------------	----------------------

**Novembre 1983**

Pr. HAJJAJ Najia ép. HASSOUNI	Rhumatologie
-------------------------------	--------------

**Décembre 1984**

Pr. MAAOUNI Abdelaziz	Médecine Interne – <i>Clinique Royale</i>
Pr. MAAZOUZI Ahmed Wajdi	Anesthésie -Réanimation
Pr. SETTAF Abdellatif	Pathologie Chirurgicale

**Novembre et Décembre 1985**

Pr. BENJELLOUN Halima	Cardiologie
Pr. BENSAID Younes	Pathologie Chirurgicale
Pr. EL ALAOUI Faris Moulay El Mostafa	Neurologie

### **Janvier, Février et Décembre 1987**

Pr. AJANA Ali  
Pr. CHAHED OUZZANI Houria  
Pr. EL YAACOUBI Moradh  
Pr. ESSAID EL FEYDI Abdellah  
Pr. LACHKAR Hassan  
Pr. YAHYAOUI Mohamed

Radiologie  
Gastro-Entérologie  
Traumatologie Orthopédie  
Gastro-Entérologie  
Médecine Interne  
Neurologie

### **Décembre 1988**

Pr. BENHAMAMOUCH Mohamed Najib  
Pr. DAFIRI Rachida  
Pr. HERMAS Mohamed

Chirurgie Pédiatrique  
Radiologie  
Traumatologie Orthopédie

### **Décembre 1989**

Pr. ADNAOUI Mohamed  
Pr. BOUKILI MAKHOUKHI Abdelali\*  
Pr. CHAD Bouziane  
Pr. OUZZANI Taïbi Mohamed Réda

Médecine Interne – **Doyen de la FMPR**  
Cardiologie  
Pathologie Chirurgicale  
Neurologie

### **Janvier et Novembre 1990**

Pr. CHKOFF Rachid  
Pr. HACHIM Mohammed\*  
Pr. KHARBACH Aïcha  
Pr. MANSOURI Fatima  
Pr. TAZI Saoud Anas

Pathologie Chirurgicale  
Médecine-Interne  
Gynécologie -Obstétrique  
Anatomie-Pathologique  
Anesthésie Réanimation

### **Février Avril Juillet et Décembre 1991**

Pr. AL HAMANY Zaïtounia  
Pr. AZZOUI Abderrahim  
Pr. BAYAHIA Rabéa  
Pr. BELKOUCHI Abdelkader  
Pr. BENCHEKROUN Belabbes Abdellatif  
Pr. BENSOUA Yahia  
Pr. BERRAHO Amina  
Pr. BEZZAD Rachid  
Pr. CHABRAOUI Layachi  
Pr. CHERRAH Yahia  
Pr. CHOKAIRI Omar  
Pr. KHATTAB Mohamed  
Pr. SOULAYMANI Rachida  
Pr. TAOUFIK Jamal

Anatomie-Pathologique  
Anesthésie Réanimation – **Doyen de la FMPO**  
Néphrologie  
Chirurgie Générale  
Chirurgie Générale  
Pharmacie galénique  
Ophtalmologie  
Gynécologie Obstétrique  
Biochimie et Chimie  
Pharmacologie  
Histologie Embryologie  
Pédiatrie  
Pharmacologie – **Dir. du Centre National PV**  
Chimie thérapeutique

### **Décembre 1992**

Pr. AHALLAT Mohamed  
Pr. BENSOUA Adil  
Pr. BOUJIDA Mohamed Najib  
Pr. CHAHED OUZZANI Laaziza  
Pr. CHRAIBI Chafiq  
Pr. DAOUDI Rajae  
Pr. DEHAYNI Mohamed\*  
Pr. EL OUAHABI Abdessamad

Chirurgie Générale  
Anesthésie Réanimation  
Radiologie  
Gastro-Entérologie  
Gynécologie Obstétrique  
Ophtalmologie  
Gynécologie Obstétrique  
Neurochirurgie

Pr. FELLAT Rokaya  
Pr. GHAFIR Driss\*  
Pr. JIDDANE Mohamed  
Pr. TAGHY Ahmed  
Pr. ZOUHDI Mimoun

### **Mars 1994**

Pr. BENJAAFAR Noureddine  
Pr. BEN RAIS Nozha  
Pr. CAOUI Malika  
Pr. CHRAIBI Abdelmjid  
Pr. EL AMRANI Sabah  
Pr. EL AOUAD Rajae  
Pr. EL BARDOUNI Ahmed  
Pr. EL HASSANI My Rachid  
Pr. ERROUGANI Abdelkader  
Pr. ESSAKALI Malika  
Pr. ETTAYEBI Fouad  
Pr. HADRI Larbi\*  
Pr. HASSAM Badredine  
Pr. IFRINE Lahssan  
Pr. JELTHI Ahmed  
Pr. MAHFOUD Mustapha  
Pr. MOUDENE Ahmed\*  
Pr. RHRAB Brahim  
Pr. SENOUCI Karima

### **Mars 1994**

Pr. ABBAR Mohamed\*  
Pr. ABDELHAK M'barek  
Pr. BELAIDI Halima  
Pr. BRAHMI Rida Slimane  
Pr. BENTAHILA Abdelali  
Pr. BENYAHIA Mohammed Ali  
Pr. BERRADA Mohamed Saleh  
Pr. CHAMI Ilham  
Pr. CHERKAOUI Lalla Ouafae  
Pr. EL ABBADI Najia  
Pr. HANINE Ahmed\*  
Pr. JALIL Abdelouahed  
Pr. LAKHDAR Amina  
Pr. MOUANE Nezha

### **Mars 1995**

Pr. ABOUQUAL Redouane  
Pr. AMRAOUI Mohamed  
Pr. BAIDADA Abdelaziz  
Pr. BARGACH Samir  
Pr. CHAARI Jilali\*  
Pr. DIMOU M'barek\*  
Pr. DRISSI KAMILI Med Nordine\*  
Pr. EL MESNAOUI Abbes

Cardiologie  
Médecine Interne  
Anatomie  
Chirurgie Générale  
Microbiologie

Radiothérapie  
Biophysique  
Biophysique  
Endocrinologie et Maladies Métaboliques  
Gynécologie Obstétrique  
Immunologie  
Traumato-Orthopédie  
Radiologie  
Chirurgie Générale- **Directeur CHIS**  
Immunologie  
Chirurgie Pédiatrique  
Médecine Interne  
Dermatologie  
Chirurgie Générale  
Anatomie Pathologique  
Traumatologie – Orthopédie  
Traumatologie- Orthopédie **Inspecteur du SS**  
Gynécologie –Obstétrique  
Dermatologie

Urologie  
Chirurgie – Pédiatrique  
Neurologie  
Gynécologie Obstétrique  
Pédiatrie  
Gynécologie – Obstétrique  
Traumatologie – Orthopédie  
Radiologie  
Ophtalmologie  
Neurochirurgie  
Radiologie  
Chirurgie Générale  
Gynécologie Obstétrique  
Pédiatrie

Réanimation Médicale  
Chirurgie Générale  
Gynécologie Obstétrique  
Gynécologie Obstétrique  
Médecine Interne  
Anesthésie Réanimation – **Dir. HMIM**  
Anesthésie Réanimation  
Chirurgie Générale

Pr. ESSAKALI HOUSSYNI Leila  
Pr. HDA Abdelhamid\*  
Pr. IBEN ATTYA ANDALOUSSI Ahmed  
Pr. OUAZZANI CHAHDI Bahia  
Pr. SEFIANI Abdelaziz  
Pr. ZEGGWAGH Amine Ali

Oto-Rhino-Laryngologie  
Cardiologie - **Directeur ERSM**  
Urologie  
Ophtalmologie  
Génétique  
Réanimation Médicale

### **Décembre 1996**

Pr. AMIL Touriya\*  
Pr. BELKACEM Rachid  
Pr. BOULANOUAR Abdelkrim  
Pr. EL ALAMI EL FARICHA EL Hassan  
Pr. GAOUZI Ahmed  
Pr. MAHFOUDI M'barek\*  
Pr. MOHAMMADI Mohamed  
Pr. OUADGHIRI Mohamed  
Pr. OUZEDDOUN Naima  
Pr. ZBIR EL Mehdi\*

Radiologie  
Chirurgie Pédiatrie  
Ophtalmologie  
Chirurgie Générale  
Pédiatrie  
Radiologie  
Médecine Interne  
Traumatologie-Orthopédie  
Néphrologie  
Cardiologie

### **Novembre 1997**

Pr. ALAMI Mohamed Hassan  
Pr. BEN SLIMANE Lounis  
Pr. BIROUK Nazha  
Pr. CHAOUIR Souad\*  
Pr. ERREIMI Naima  
Pr. FELLAT Nadia  
Pr. HAIMEUR Charki\*  
Pr. KADDOURI Nouredine  
Pr. KOUTANI Abdellatif  
Pr. LAHLOU Mohamed Khalid  
Pr. MAHRAOUI CHAFIQ  
Pr. OUAHABI Hamid\*  
Pr. TAOUFIQ Jallal  
Pr. YOUSFI MALKI Mounia

Gynécologie-Obstétrique  
Urologie  
Neurologie  
Radiologie  
Pédiatrie  
Cardiologie  
Anesthésie Réanimation  
Chirurgie Pédiatrique  
Urologie  
Chirurgie Générale  
Pédiatrie  
Neurologie  
Psychiatrie  
Gynécologie Obstétrique

### **Novembre 1998**

Pr. AFIFI RAJAA  
Pr. BENOMAR ALI  
Pr. BOUGTAB Abdesslam  
Pr. ER RIHANI Hassan  
Pr. EZZAITOUNI Fatima  
Pr. LAZRAK Khalid \*  
Pr. BENKIRANE Majid\*  
Pr. KHATOURI ALI\*  
Pr. LABRAIMI Ahmed\*

Gastro-Entérologie  
Neurologie – **Doyen Abulcassis**  
Chirurgie Générale  
Oncologie Médicale  
Néphrologie  
Traumatologie Orthopédie  
Hématologie  
Cardiologie  
Anatomie Pathologique

### **Janvier 2000**

Pr. ABID Ahmed\*  
Pr. AIT OUMAR Hassan  
Pr. BENJELLOUN Dakhama Badr.Sououd  
Pr. BOURKADI Jamal-Eddine  
Pr. CHARIF CHEFCHAOUNI Al Montacer  
Pr. ECHARRAB El Mahjoub  
Pr. EL FTOUH Mustapha  
Pr. EL MOSTARCHID Brahim\*  
Pr. ISMAILI Hassane\*  
Pr. MAHMOUDI Abdelkrim\*  
Pr. TACHINANTE Rajae  
Pr. TAZI MEZALEK Zoubida

Pneumophtisiologie  
Pédiatrie  
Pédiatrie  
Pneumo-phtisiologie  
Chirurgie Générale  
Chirurgie Générale  
Pneumo-phtisiologie  
Neurochirurgie  
Traumatologie Orthopédie  
Anesthésie-Réanimation  
Anesthésie-Réanimation  
Médecine Interne

### **Novembre 2000**

Pr. AIDI Saadia  
Pr. AIT OURHROUI Mohamed  
Pr. AJANA Fatima Zohra  
Pr. BENAMR Said  
Pr. CHERTI Mohammed  
Pr. ECH-CHERIF EL KETTANI Selma  
Pr. EL HASSANI Amine  
Pr. EL KHADER Khalid  
Pr. EL MAGHRAOUI Abdellah\*  
Pr. GHARBI Mohamed El Hassan  
Pr. HSSAIDA Rachid\*  
Pr. LAHLOU Abdou  
Pr. MAFTAH Mohamed\*  
Pr. MAHASSINI Najat  
Pr. MDAGHRI ALAOUI Asmae  
Pr. NASSIH Mohamed\*  
Pr. ROUIMI Abdelhadi\*

Neurologie  
Dermatologie  
Gastro-Entérologie  
Chirurgie Générale  
Cardiologie  
Anesthésie-Réanimation  
Pédiatrie  
Urologie  
Rhumatologie  
Endocrinologie et Maladies Métaboliques  
Anesthésie-Réanimation  
Traumatologie Orthopédie  
Neurochirurgie  
Anatomie Pathologique  
Pédiatrie  
Stomatologie Et Chirurgie Maxillo-Faciale  
Neurologie

### **Décembre 2000**

Pr. ZOHAIR ABDELAH\*

ORL

### **Décembre 2001**

Pr. ABABOU Adil  
Pr. BALKHI Hicham\*  
Pr. BENABDELJLIL Maria  
Pr. BENAMAR Loubna  
Pr. BENAMOR Jouda  
Pr. BENELBARHDADI Imane  
Pr. BENNANI Rajae  
Pr. BENOUACHANE Thami  
Pr. BEZZA Ahmed\*  
Pr. BOUCHIKHI IDRISSE Med Larbi  
Pr. BOUMDIN El Hassane\*  
Pr. CHAT Latifa  
Pr. DAALI Mustapha\*

Anesthésie-Réanimation  
Anesthésie-Réanimation  
Neurologie  
Néphrologie  
Pneumo-phtisiologie  
Gastro-Entérologie  
Cardiologie  
Pédiatrie  
Rhumatologie  
Anatomie  
Radiologie  
Radiologie  
Chirurgie Générale

Pr. DRISSI Sidi Mourad\*  
 Pr. EL HIJRI Ahmed  
 Pr. EL MAAQILI Moulay Rachid  
 Pr. EL MADHI Tarik  
 Pr. EL OUNANI Mohamed  
 Pr. ETTAIR Said  
 Pr. GAZZAZ Miloudi\*  
 Pr. HRORA Abdelmalek  
 Pr. KABBAJ Saad  
 Pr. KABIRI EL Hassane\*  
 Pr. LAMRANI Moulay Omar  
 Pr. LEKEHAL Brahim  
 Pr. MAHASSIN Fattouma\*  
 Pr. MEDARHRI Jalil  
 Pr. MIKDAME Mohammed\*  
 Pr. MOHSINE Raouf  
 Pr. NOUINI Yassine  
 Pr. SABBAH Farid  
 Pr. SEFIANI Yasser  
 Pr. TAOUFIQ BENCHEKROUN Soumia

Radiologie  
 Anesthésie-Réanimation  
 Neuro-Chirurgie  
 Chirurgie-Pédiatrique  
 Chirurgie Générale  
 Pédiatrie  
 Neuro-Chirurgie  
 Chirurgie Générale  
 Anesthésie-Réanimation  
 Chirurgie Thoracique  
 Traumatologie Orthopédie  
 Chirurgie Vasculaire Périphérique  
 Médecine Interne  
 Chirurgie Générale  
 Hématologie Clinique  
 Chirurgie Générale  
 Urologie  
 Chirurgie Générale  
 Chirurgie Vasculaire Périphérique  
 Pédiatrie

### Décembre 2002

Pr. AL BOUZIDI Abderrahmane\*  
 Pr. AMEUR Ahmed \*  
 Pr. AMRI Rachida  
 Pr. AOURARH Aziz\*  
 Pr. BAMOU Youssef \*  
 Pr. BELMEJDOUB Ghizlene\*  
 Pr. BENZEKRI Laila  
 Pr. BENZZOUBEIR Nadia  
 Pr. BERNOUSSI Zakiya  
 Pr. BICHRA Mohamed Zakariya\*  
 Pr. CHOHO Abdelkrim \*  
 Pr. CHKIRATE Bouchra  
 Pr. EL ALAMI EL FELLOUS Sidi Zouhair  
 Pr. EL HAOURI Mohamed \*  
 Pr. EL MANSARI Omar\*  
 Pr. FILALI ADIB Abdelhai  
 Pr. HAJJI Zakia  
 Pr. IKEN Ali  
 Pr. JAAFAR Abdeloihab\*  
 Pr. KRIOUILE Yamina  
 Pr. LAGHMARI Mina  
 Pr. MABROUK Hfid\*  
 Pr. MOUSSAOUI RAHALI Driss\*  
 Pr. MOUSTAGHFIR Abdelhamid\*  
 Pr. NAITLHO Abdelhamid\*  
 Pr. OUJILAL Abdelilah  
 Pr. RACHID Khalid \*

Anatomie Pathologique  
 Urologie  
 Cardiologie  
 Gastro-Entérologie  
 Biochimie-Chimie  
 Endocrinologie et Maladies Métaboliques  
 Dermatologie  
 Gastro-Entérologie  
 Anatomie Pathologique  
 Psychiatrie  
 Chirurgie Générale  
 Pédiatrie  
 Chirurgie Pédiatrique  
 Dermatologie  
 Chirurgie Générale  
 Gynécologie Obstétrique  
 Ophtalmologie  
 Urologie  
 Traumatologie Orthopédie  
 Pédiatrie  
 Ophtalmologie  
 Traumatologie Orthopédie  
 Gynécologie Obstétrique  
 Cardiologie  
 Médecine Interne  
 Oto-Rhino-Laryngologie  
 Traumatologie Orthopédie

Pr. RAISS Mohamed  
Pr. RGUIBI IDRISSE Sidi Mustapha\*  
Pr. RHOU Hakima  
Pr. SIAH Samir \*  
Pr. THIMOU Amal  
Pr. ZENTAR Aziz\*

Chirurgie Générale  
Pneumophtisiologie  
Néphrologie  
Anesthésie Réanimation  
Pédiatrie  
Chirurgie Générale

### **Janvier 2004**

Pr. ABDELLAH El Hassan  
Pr. AMRANI Mariam  
Pr. BENBOUZID Mohammed Anas  
Pr. BENKIRANE Ahmed\*  
Pr. BOUGHALEM Mohamed\*  
Pr. BOULAADAS Malik  
Pr. BOURAZZA Ahmed\*  
Pr. CHAGAR Belkacem\*  
Pr. CHERRADI Nadia  
Pr. EL FENNI Jamal\*  
Pr. EL HANCHI ZAKI  
Pr. EL KHORASSANI Mohamed  
Pr. EL YOUNASSI Badreddine\*  
Pr. HACHI Hafid  
Pr. JABOUIRIK Fatima  
Pr. KHABOUZE Samira  
Pr. KHARMAZ Mohamed  
Pr. LEZREK Mohammed\*  
Pr. MOUGHIL Said  
Pr. OUBAAZ Abdelbarre\*  
Pr. TARIB Abdelilah\*  
Pr. TIJAMI Fouad  
Pr. ZARZUR Jamila

Ophtalmologie  
Anatomie Pathologique  
Oto-Rhino-Laryngologie  
Gastro-Entérologie  
Anesthésie Réanimation  
Stomatologie et Chirurgie Maxillo-faciale  
Neurologie  
Traumatologie Orthopédie  
Anatomie Pathologique  
Radiologie  
Gynécologie Obstétrique  
Pédiatrie  
Cardiologie  
Chirurgie Générale  
Pédiatrie  
Gynécologie Obstétrique  
Traumatologie Orthopédie  
Urologie  
Chirurgie Cardio-Vasculaire  
Ophtalmologie  
Pharmacie Clinique  
Chirurgie Générale  
Cardiologie

### **Janvier 2005**

Pr. ABBASSI Abdellah  
Pr. AL KANDRY Sif Eddine\*  
Pr. ALAOUI Ahmed Essaid  
Pr. ALLALI Fadoua  
Pr. AMAZOUZI Abdellah  
Pr. AZIZ Nouredine\*  
Pr. BAHIRI Rachid  
Pr. BARKAT Amina  
Pr. BENHALIMA Hanane  
Pr. BENYASS Aatif  
Pr. BERNOUSSI Abdelghani  
Pr. CHARIF CHEFCHAOUNI Mohamed  
Pr. DOUDOUH Abderrahim\*  
Pr. EL HAMZAOUI Sakina\*  
Pr. HAJJI Leila  
Pr. HESSISSEN Leila  
Pr. JIDAL Mohamed\*  
Pr. LAAROUSSI Mohamed

Chirurgie Réparatrice et Plastique  
Chirurgie Générale  
Microbiologie  
Rhumatologie  
Ophtalmologie  
Radiologie  
Rhumatologie  
Pédiatrie  
Stomatologie et Chirurgie Maxillo Faciale  
Cardiologie  
Ophtalmologie  
Ophtalmologie  
Biophysique  
Microbiologie  
Cardiologie (*mise en disponibilité*)  
Pédiatrie  
Radiologie  
Chirurgie Cardio-vasculaire

Pr. LYAGOUBI Mohammed  
Pr. NIAMANE Radouane\*  
Pr. RAGALA Abdelhak  
Pr. SBIHI Souad  
Pr. ZERAIDI Najia

Parasitologie  
Rhumatologie  
Gynécologie Obstétrique  
Histo-Embryologie Cytogénétique  
Gynécologie Obstétrique

### **Décembre 2005**

Pr. CHANI Mohamed

Anesthésie Réanimation

### **Avril 2006**

Pr. ACHEMLAL Lahsen\*  
Pr. AKJOUJ Said\*  
Pr. BELMEKKI Abdelkader\*  
Pr. BENCHEIKH Razika  
Pr. BIYI Abdelhamid\*  
Pr. BOUHAFS Mohamed El Amine  
Pr. BOULAHYA Abdellatif\*  
Pr. CHENGUETI ANSARI Anas  
Pr. DOGHMI Nawal  
Pr. ESSAMRI Wafaa  
Pr. FELLAT Ibtiham  
Pr. FAROUDY Mamoun  
Pr. GHADOUANE Mohammed\*  
Pr. HARMOUCHE Hicham  
Pr. HANAFI Sidi Mohamed\*  
Pr. IDRIS LAHLOU Amine\*  
Pr. JROUNDI Laila  
Pr. KARMOUNI Tariq  
Pr. KILI Amina  
Pr. KISRA Hassan  
Pr. KISRA Mounir  
Pr. LAATIRIS Abdelkader\*  
Pr. LMIMOUNI Badreddine\*  
Pr. MANSOURI Hamid\*  
Pr. OUANASS Abderrazzak  
Pr. SAFI Soumaya\*  
Pr. SEKKAT Fatima Zahra  
Pr. SOUALHI Mouna  
Pr. TELLAL Saida\*  
Pr. ZAHRAOUI Rachida

Rhumatologie  
Radiologie  
Hématologie  
O.R.L  
Biophysique  
Chirurgie - Pédiatrique  
Chirurgie Cardio – Vasculaire  
Gynécologie Obstétrique  
Cardiologie  
Gastro-entérologie  
Cardiologie  
Anesthésie Réanimation  
Urologie  
Médecine Interne  
Anesthésie Réanimation  
Microbiologie  
Radiologie  
Urologie  
Pédiatrie  
Psychiatrie  
Chirurgie – Pédiatrique  
Pharmacie Galénique  
Parasitologie  
Radiothérapie  
Psychiatrie  
Endocrinologie  
Psychiatrie  
Pneumo – Phtisiologie  
Biochimie  
Pneumo – Phtisiologie

### **Octobre 2007**

Pr. ABIDI Khalid  
Pr. ACHACHI Leila  
Pr. ACHOUR Abdessamad\*  
Pr. AIT HOUSSA Mahdi\*  
Pr. AMHAJJI Larbi\*  
Pr. AMMAR Haddou\*  
Pr. AOUI Sarra  
Pr. BAITE Abdelouahed\*

Réanimation médicale  
Pneumo phtisiologie  
Chirurgie générale  
Chirurgie cardio vasculaire  
Traumatologie orthopédie  
ORL  
Parasitologie  
Anesthésie réanimation

Pr. BALOUCH Lhousaine*	Biochimie-chimie
Pr. BENZIANE Hamid*	Pharmacie clinique
Pr. BOUTIMZINE Nourdine	Ophtalmologie
Pr. CHARKAOUI Naoual*	Pharmacie galénique
Pr. EHIRCHIOU Abdelkader*	Chirurgie générale
Pr. ELABSI Mohamed	Chirurgie générale
Pr. EL MOUSSAOUI Rachid	Anesthésie réanimation
Pr. EL OMARI Fatima	Psychiatrie
Pr. GANA Rachid	Neuro chirurgie
Pr. GHARIB Noureddine	Chirurgie plastique et réparatrice
Pr. HADADI Khalid*	Radiothérapie
Pr. ICHOU Mohamed*	Oncologie médicale
Pr. ISMAILI Nadia	Dermatologie
Pr. KEBDANI Tayeb	Radiothérapie
Pr. LALAOUI SALIM Jaafar*	Anesthésie réanimation
Pr. LOUZI Lhoussain*	Microbiologie
Pr. MADANI Naoufel	Réanimation médicale
Pr. MAHI Mohamed*	Radiologie
Pr. MARC Karima	Pneumo phtisiologie
Pr. MASRAR Azlarab	Hématologique
Pr. MOUTAJ Redouane *	Parasitologie
Pr. MRABET Mustapha*	Médecine préventive santé publique et hygiène
Pr. MRANI Saad*	Virologie
Pr. OUZZIF Ez zohra*	Biochimie-chimie
Pr. RABHI Monsef*	Médecine interne
Pr. RADOUANE Bouchaib*	Radiologie
Pr. SEFFAR Myriame	Microbiologie
Pr. SEKHSOKH Yessine*	Microbiologie
Pr. SIFAT Hassan*	Radiothérapie
Pr. TABERKANET Mustafa*	Chirurgie vasculaire périphérique
Pr. TACHFOUTI Samira	Ophtalmologie
Pr. TAJDINE Mohammed Tariq*	Chirurgie générale
Pr. TANANE Mansour*	Traumatologie orthopédie
Pr. TLIGUI Houssain	Parasitologie
Pr. TOUATI Zakia	Cardiologie

### **Décembre 2007**

Pr. DOUHAL ABDERRAHMAN	Ophtalmologie
------------------------	---------------

### **Décembre 2008**

Pr ZOUBIR Mohamed*	Anesthésie Réanimation
Pr TAHIRI My El Hassan*	Chirurgie Générale

### **Mars 2009**

Pr. ABOUZAHIR Ali*	Médecine interne
Pr. AGDR Aomar*	Pédiatre

Pr. AIT ALI Abdelmounaim\*  
 Pr. AIT BENHADDOU El hachmia  
 Pr. AKHADDAR Ali\*  
 Pr. ALLALI Nazik  
 Pr. AMAHZOUNE Brahim\*  
 Pr. AMINE Bouchra  
 Pr. ARKHA Yassir  
 Pr. AZENDOUR Hicham\*  
 Pr. BELYAMANI Lahcen\*  
 Pr. BJIJOU Younes  
 Pr. BOUHSAIN Sanae\*  
 Pr. BOUI Mohammed\*  
 Pr. BOUNAIM Ahmed\*  
 Pr. BOUSSOUGA Mostapha\*  
 Pr. CHAKOUR Mohammed \*  
 Pr. CHTATA Hassan Toufik\*  
 Pr. DOGHMI Kamal\*  
 Pr. EL MALKI Hadj Omar  
 Pr. EL OUENNASS Mostapha\*  
 Pr. ENNIBI Khalid\*  
 Pr. FATHI Khalid  
 Pr. HASSIKOU Hasna \*  
 Pr. KABBAJ Nawal  
 Pr. KABIRI Meryem  
 Pr. KARBOUBI Lamy  
 Pr. L'KASSIMI Hachemi\*  
 Pr. LAMSAOURI Jamal\*  
 Pr. MARMADÉ Lahcen  
 Pr. MESKINI Toufik  
 Pr. MESSAOUDI Nezha \*  
 Pr. MSSROURI Rahal  
 Pr. NASSAR Ittimade  
 Pr. OUKERRAJ Latifa  
 Pr. RHORFI Ismail Abderrahmani \*  
 Pr. ZOUHAIR Said\*

Chirurgie Générale  
 Neurologie  
 Neuro-chirurgie  
 Radiologie  
 Chirurgie Cardio-vasculaire  
 Rhumatologie  
 Neuro-chirurgie  
 Anesthésie Réanimation  
 Anesthésie Réanimation  
 Anatomie  
 Biochimie-chimie  
 Dermatologie  
 Chirurgie Générale  
 Traumatologie orthopédique  
 Hématologie biologique  
 Chirurgie vasculaire périphérique  
 Hématologie clinique  
 Chirurgie Générale  
 Microbiologie  
 Médecine interne  
 Gynécologie obstétrique  
 Rhumatologie  
 Gastro-entérologie  
 Pédiatrie  
 Pédiatrie  
 Microbiologie  
 Chimie Thérapeutique  
 Chirurgie Cardio-vasculaire  
 Pédiatrie  
 Hématologie biologique  
 Chirurgie Générale  
 Radiologie  
 Cardiologie  
 Pneumo-phtisiologie  
 Microbiologie

**PROFESSEURS AGREGES :**

**Octobre 2010**

Pr. ALILOU Mustapha  
 Pr. AMEZIANE Taoufiq\*  
 Pr. BELAGUID Abdelaziz  
 Pr. BOUAITY Brahim\*  
 Pr. CHADLI Mariama\*  
 Pr. CHEMSI Mohamed\*  
 Pr. DAMI Abdellah\*  
 Pr. DARBI Abdellatif\*  
 Pr. DENDANE Mohammed Anouar  
 Pr. EL HAFIDI Naima  
 Pr. EL KHARRAS Abdennasser\*

Anesthésie réanimation  
 Médecine interne  
 Physiologie  
 ORL  
 Microbiologie  
 Médecine aéronautique  
 Biochimie chimie  
 Radiologie  
 Chirurgie pédiatrique  
 Pédiatrie  
 Radiologie

Pr. EL MAZOUZ Samir  
Pr. EL SAYEGH Hachem  
Pr. ERRABIH Ikram  
Pr. LAMALMI Najat  
Pr. LEZREK Mounir  
Pr. MALIH Mohamed\*  
Pr. MOSADIK Ahlam  
Pr. MOUJAHID Mountassir\*  
Pr. NAZIH Mouna\*  
Pr. ZOUAIDIA Fouad

Chirurgie plastique et réparatrice  
Urologie  
Gastro entérologie  
Anatomie pathologique  
Ophtalmologie  
Pédiatrie  
Anesthésie Réanimation  
Chirurgie générale  
Hématologie  
Anatomie pathologique

### **Mai 2012**

Pr. AMRANI Abdelouahed  
Pr. ABOUELALAA Khalil\*  
Pr. BELAIZI Mohamed\*  
Pr. BENCHEBBA Driss\*  
Pr. DRISSI Mohamed\*  
Pr. EL ALAOUI MHAMDI Mouna  
Pr. EL KHATTABI Abdessadek\*  
Pr. EL OUAZZANI Hanane\*  
Pr. ER-RAJI Mounir  
Pr. JAHID Ahmed  
Pr. MEHSSANI Jamal\*  
Pr. RAISSOUNI Maha\*

Chirurgie Pédiatrique  
Anesthésie Réanimation  
Psychiatrie  
Traumatologie Orthopédique  
Anesthésie Réanimation  
Chirurgie Générale  
Médecine Interne  
Pneumophtisiologie  
Chirurgie Pédiatrique  
Anatomie pathologique  
Psychiatrie  
Cardiologie

### **Février 2013**

Pr. AHID Samir  
Pr. AIT EL CADI Mina  
Pr. AMRANI HANCHI Laila  
Pr. AMOUR Mourad  
Pr. AWAB Almahdi  
Pr. BELAYACHI Jihane  
Pr. BELKHADIR Zakaria Houssain  
Pr. BENCHEKROUN Laila  
Pr. BENKIRANE Souad  
Pr. BENNANA Ahmed\*  
Pr. BENSEFFAJ Nadia  
Pr. BENSGHIR Mustapha\*  
Pr. BENYAHIA Mohammed\*  
Pr. BOUATIA Mustapha  
Pr. BOUABID Ahmed Salim\*  
Pr. BOUTARBOUCH Mahjouba  
Pr. CHAIB Ali\*  
Pr. DENDANE Tarek  
Pr. DINI Nouzha\*  
Pr. ECH-CHERIF EL KETTANI Mohamed Ali  
Pr. ECH-CHERIF EL KETTANI Najwa  
Pr. ELFATEMI Nizare

Pharmacologie – Chimie  
Toxicologie  
Gastro-Entérologie  
Anesthésie Réanimation  
Anesthésie Réanimation  
Réanimation Médicale  
Anesthésie Réanimation  
Biochimie-Chimie  
Hématologie  
Informatique Pharmaceutique  
Immunologie  
Anesthésie Réanimation  
Néphrologie  
Chimie Analytique  
Traumatologie Orthopédie  
Anatomie  
Cardiologie  
Réanimation Médicale  
Pédiatrie  
Anesthésie Réanimation  
Radiologie  
Neuro-Chirurgie

Pr. EL GUERROUJ Hasnae	Médecine Nucléaire
Pr. EL HARTI Jaouad	Chimie Thérapeutique
Pr. EL JOUDI Rachid*	Toxicologie
Pr. EL KABABRI Maria	Pédiatrie
Pr. EL KHANNOUSSI Basma	Anatomie Pathologie
Pr. EL KHLOUFI Samir	Anatomie
Pr. EL KORAICHI Alae	Anesthésie Réanimation
Pr. EN-NOUALI Hassane*	Radiologie
Pr. ERREGUIG Laila	Physiologie
Pr. FIKRI Meryim	Radiologie
Pr. GHANIMI Zineb	Pédiatrie
Pr. GHFIR Imade	Médecine Nucléaire
Pr. IMANE Zineb	Pédiatrie
Pr. IRAQI Hind	Endocrinologie et maladies métaboliques
Pr. KABBAJ Hakima	Microbiologie
Pr. KADIRI Mohamed*	Psychiatrie
Pr. LATIB Rachida	Radiologie
Pr. MAAMAR Mouna Fatima Zahra	Médecine Interne
Pr. MEDDAH Bouchra	Pharmacologie
Pr. MELHAOUI Adyl	Neuro-chirurgie
Pr. MRABTI Hind	Oncologie Médicale
Pr. NEJJARI Rachid	Pharmacognosie
Pr. OUBEJJA Houda	Chirurgie Pédiatrique
Pr. OUKABLI Mohamed*	Anatomie Pathologique
Pr. RAHALI Younes	Pharmacie Galénique
Pr. RATBI Ilham	Génétique
Pr. RAHMANI Mounia	Neurologie
Pr. REDA Karim*	Ophtalmologie
Pr. REGRAGUI Wafa	Neurologie
Pr. RKAIN Hanan	Physiologie
Pr. ROSTOM Samira	Rhumatologie
Pr. ROUAS Lamiaa	Anatomie Pathologique
Pr. ROUIBAA Fedoua*	Gastro-Entérologie
Pr. SALIHOUN Mouna	Gastro-Entérologie
Pr. SAYAH Rochde	Chirurgie Cardio-Vasculaire
Pr. SEDDIK Hassan*	Gastro-Entérologie
Pr. ZERHOUNI Hicham	Chirurgie Pédiatrique
Pr. ZINE Ali*	Traumatologie Orthopédie

### **Avril 2013**

Pr. EL KHATIB Mohamed Karim*	Stomatologie et Chirurgie Maxillo-faciale
Pr. GHOUNDALE Omar*	Urologie
Pr. ZYANI Mohammad*	Médecine Interne

**\*Enseignants Militaires**

## 2- ENSEIGNANTS – CHERCHEURS SCIENTIFIQUES

### PROFESSEURS / PRs. HABILITES

Pr. ABOUDRAR Saadia	Physiologie
Pr. ALAMI OUHABI Naima	Biochimie – chimie
Pr. ALAOUI KATIM	Pharmacologie
Pr. ALAOUI SLIMANI Lalla Naïma	Histologie-Embryologie
Pr. ANSAR M'hammed	Chimie Organique et Pharmacie Chimique
Pr. BOUHOUCHE Ahmed	Génétique Humaine
Pr. BOUKLOUZE Abdelaziz	Applications Pharmaceutiques
Pr. BOURJOUANE Mohamed	Microbiologie
Pr. BARKYOU Malika	Histologie-Embryologie
Pr. CHAHED OUAZZANI Lalla Chadia	Biochimie – chimie
Pr. DAKKA Taoufiq	Physiologie
Pr. DRAOUI Mustapha	Chimie Analytique
Pr. EL GUESSABI Lahcen	Pharmacognosie
Pr. ETTAIB Abdelkader	Zootéchnie
Pr. FAOUZI Moulay El Abbès	Pharmacologie
Pr. HAMZAOUI Laila	Biophysique
Pr. HMAMOUCHE Mohamed	Chimie Organique
Pr. IBRAHIMI Azeddine	Biologie moléculaire
Pr. KHANFRI Jamal Eddine	Biologie
Pr. OULAD BOUYAHYA IDRISSE Med	Chimie Organique
Pr. REDHA Ahlam	Chimie
Pr. TOUATI Driss	Pharmacognosie
Pr. ZAHIDI Ahmed	Pharmacologie
Pr. ZELLOU Amina	Chimie Organique

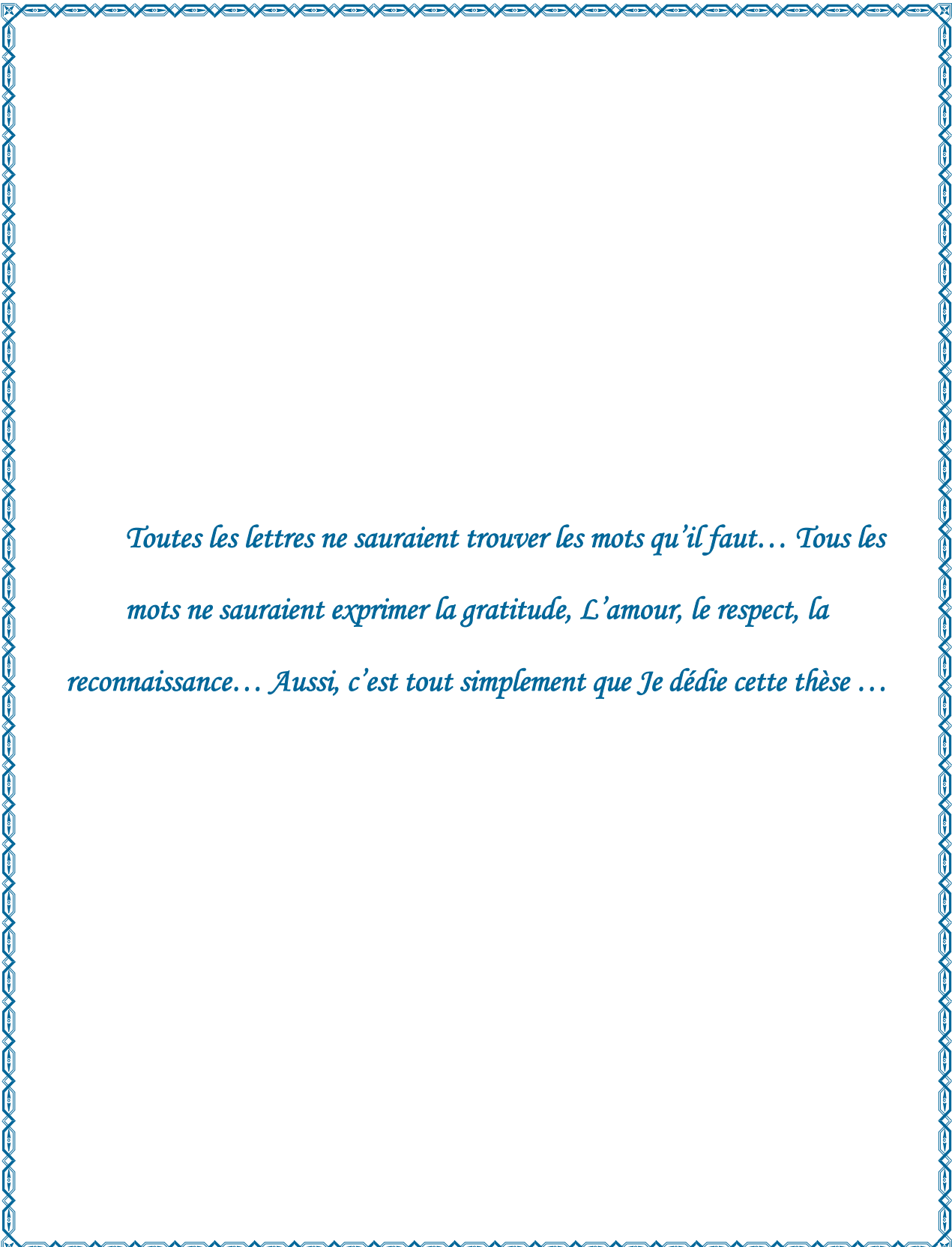
*Mise à jour le 09/01/2015 par le  
Service des Ressources Humaines*

- 9 JAN 2015





*DEDICACES*



*Toutes les lettres ne sauraient trouver les mots qu'il faut... Tous les  
mots ne sauraient exprimer la gratitude, L'amour, le respect, la  
reconnaissance... Aussi, c'est tout simplement que Je dédie cette thèse ...*

### *A ma très chère mère : NEKRO habiba*

*À celle qui a sacrifié d'innombrables belles choses depuis qu'elle m'a mise au monde. Sans ton écoute, ta générosité et ton dévouement, je ne serais pas arrivée où je suis. Le succès de ce travail n'est rien qu'une minime part du succès que tu mérites ; J'espère maman, avoir accompli une part de tes espérances après ces longues années d'études, ces longs moments de stress vécu en attendant ce jour, que tu pourras enfin savourer le fruit de ton travail acharné, de tes nuits passées à mes cotés en veillant sur moi ou en priant pour moi. Quoique je fasse, je ne te remercierai jamais assez pour tout ce que tu as fait pour moi. Voudrais-tu trouver dans ce témoignage l'expression de ma reconnaissance et gratitude. Que Dieu, tout puissant, te garde et te procure santé et longue vie.*

### *A mon très cher père : NEKRO Mohammed*

*Autant de phrases et d'expressions aussi éloquente soit-elles ne sauraient exprimer ma gratitude et ma reconnaissance. Tu as su m'inculquer le sens de la responsabilité, de l'optimisme et de la confiance en soi face aux difficultés de la vie. Tes conseils ont toujours guidé mes pas vers la réussite. Ta patience sans fin, ta compréhension et ton encouragement sont pour moi le soutien indispensable que tu as toujours su m'apporter. Je te dois ce que je suis aujourd'hui et ce que je serai demain et je ferai toujours de mon mieux pour rester ta fierté et ne jamais te décevoir. Que Dieu le tout puissant te préserve, t'accorde santé, bonheur, quiétude de l'esprit et te protège de tout mal.*

### *A mon très cher fiancé DBICHI hicham*

*Aucun mot ne saurait exprimer tout mon amour et toute ma reconnaissance. Tu as toujours été pour moi la lumière qui me guide dans les moments les plus obscurs. Ton encouragement et ton soutien étaient la bouffée d'oxygène qui me ressourçait dans les moments pénibles de solitude et de souffrance. Merci pour tes sacrifices le long de ces années. Merci pour ta présence rassurante. Merci pour ta Patience. Merci pour tous les moments formidables qu'on a partagés. Veuillez mon cher trouver à travers ce travail l'expression de mon grand amour, mon attachement et ma profonde reconnaissance. Je prie Dieu pour nous garder, à jamais, unis en pleine joie et prospérité.*

### *A mes très chères sœurs*

*Aucune dédicace, aussi expressive qu'elle soit, ne saurait exprimer à sa juste valeur l'amour grandiose, la reconnaissance infinie et le profond respect que je porte pour vous. Vous m'avez comblée de tant d'amour et de tendresse, Vous avez toujours été là pour moi, à partager les moments les plus difficiles, mais aussi les plus joyeux. Je vous prie d'accepter ces doux et tendres baisers et vous dédier ce travail pour vous témoigner la gratitude, le respect et l'amour. Que Dieu vous bénisse et vous guide vers le meilleur inchaellah.*

### *A mes chers petits neveu et nièce Adam et Bassma*

*Aucune dédicace ne saurait exprimer tout l'amour que j'ai pour vous, Votre joie et votre gaieté me comblent de bonheur. Puisse Dieu vous garder, éclairer votre route et vous aider à réaliser à votre tour vos vœux les plus chers.*

### *A Mon Cher Grand-Père Maternel*

*Pour l'affection, la tendresse et l'amour dont tu m'as toujours entouré. Pour l'encouragement sans limites que tu ne cesses de manifester. Aucun mot, aucune phrase ne peut exprimer mes sentiments profonds d'amour, de respect et de reconnaissance. Qu'ALLAH te bénisse et te protège.*

### *A la mémoire de ma chère grand-mère maternelle*

*Malgré le succès que peut avoir ce travail de soutenance de thèse ; ma joie, ce jour, est incomplète à cause de ton absence. Que ce travail soit une prière pour le repos de ton âme. Que dieu tout puissant t'accorde sa clémence et sa miséricorde.*

### *A la mémoire de mes chers grands-parents paternels*

*Que je n'ai pas eu la chance de connaître, j'espère que vous êtes fiers de votre petite fille. Que vos âmes continuent à veiller sur nous, paix et miséricorde soient sur vous.*

### *A mes cousines Naima et Amal*

*Je vous remercie du fond de mon cœur pour votre amour, votre patience, votre présence et votre générosité. J'espère que ce travail sera le témoignage de mon amour profond et mon respect. Je vous souhaite une vie pleine de bonheur, de santé et de prospérité, à vous et à vos petites familles. Qu'ALLAH vous bénisse et vous protège.*

## *A toute la famille NEKRO*

*A mes tantes, oncles, cousins et cousines, J'espère que vous trouverez dans ce travail l'expression de mon respect, mon estime et mon amour pour vous. Que Dieu tout puissant vous apporte bonheur et santé.*

## *A mes amis*

*Zakia, T'avoir eu à mes côtés durant ces longues années de médecine, était la meilleure chose qui aurait pu m'arriver. Moi aussi J'espère préserver ton amitié pour la vie. Puisse Dieu tout puissant t'accorder santé, réussite et prospérité.*

*Mes très chères Safia, Hassna, Asmae, Zineb, Je vous dédie ce travail qui me mènera à exaucer le vœu longtemps espéré : me voir médecin. Je vous aime.*

## *A tous les internes promotion 2012*

*Les moments inoubliables que nous avons partagés au cours de nos années d'étude et d'internat resteront gravés dans ma mémoire. En témoignage de l'amitié qui nous unit, je vous dédie ce travail en vous souhaitant bonheur et réussite.*

## *A tous les membres de l'AMIR*

*C'est une grande fierté pour moi d'être parmi vous. Et je vous remercie pour la confiance dont vous m'avez fait part.*

*A tous les résidents du service d'ORL et CMF*

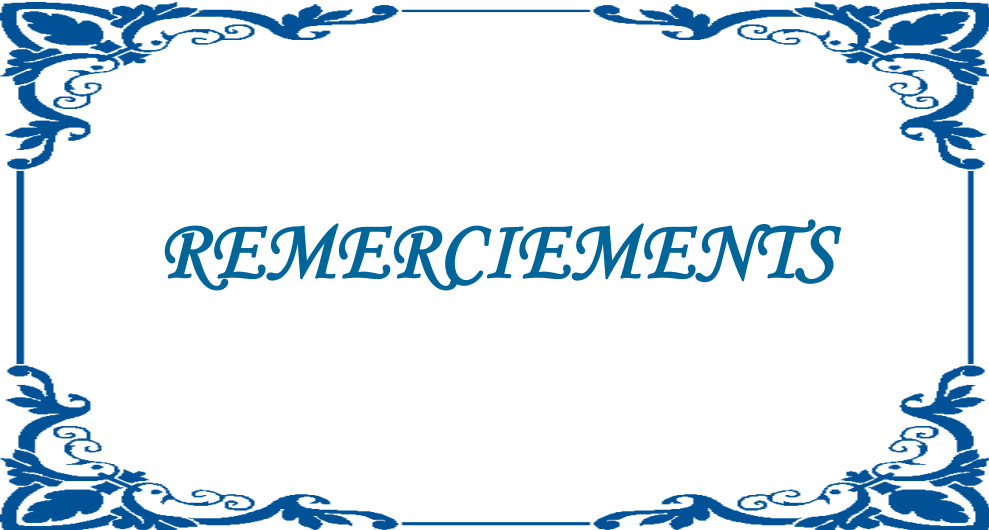*Je ne peux trouver les mots justes et sincères pour vous exprimer mon affection et mes pensées, vous êtes chers, je suis fier de vous avoir connu. En souvenir de notre sincère et profonde amitié et des moments agréables que nous avons passés ensemble veuillez trouver dans ce travail l'expression de mon respect le plus profond et mon affection la plus sincère.*

*A tous mes instituteurs et professeurs*

*Vous m'avez appris à lire et à écrire et vous avez suivi mes études au fur et à mesure pour la plupart. Puisse ce travail vous exprimer ma reconnaissance.*

*A tous les patients qui me sont confiés*

*J'espère ne jamais vous décevoir, ni trahir votre confiance ...*



*REMERCIEMENTS*

*A notre maitre et présidente de thèse*  
*Professeur ESSAKALLI LEILA*  
*Professeur d'ORL et de Chirurgie cervico-faciale*  
*Chef de service d'ORL et de Chirurgie cervico-faciale*  
*au CHU Ibn Sina de Rabat*  
*Directeur de l'UPR d'ORL et de Chirurgie Cervico-Faciale FMPR*

*C'est un honneur inestimable et un réel plaisir que vous me faites en acceptant de présider ce jury malgré vos multiples occupations. Nous vous exprimons notre reconnaissance pour le meilleur accueil que vous nous avez réservé. Votre extrême gentillesse, votre grande compétence, vos qualités humaines et professionnelles exemplaires, ainsi que votre compréhension à l'égard des médecins résidents du service, nous inspirent une grande admiration et un profond respect.*

*Veillez trouver dans notre travail, chère Maître, l'expression de notre haute estime et notre grand respect.*

*A mon maitre et rapporteur de thèse*  
*Professeur BENBOUZID ANAS*  
*Professeur d'ORL et de Chirurgie cervico-faciale*

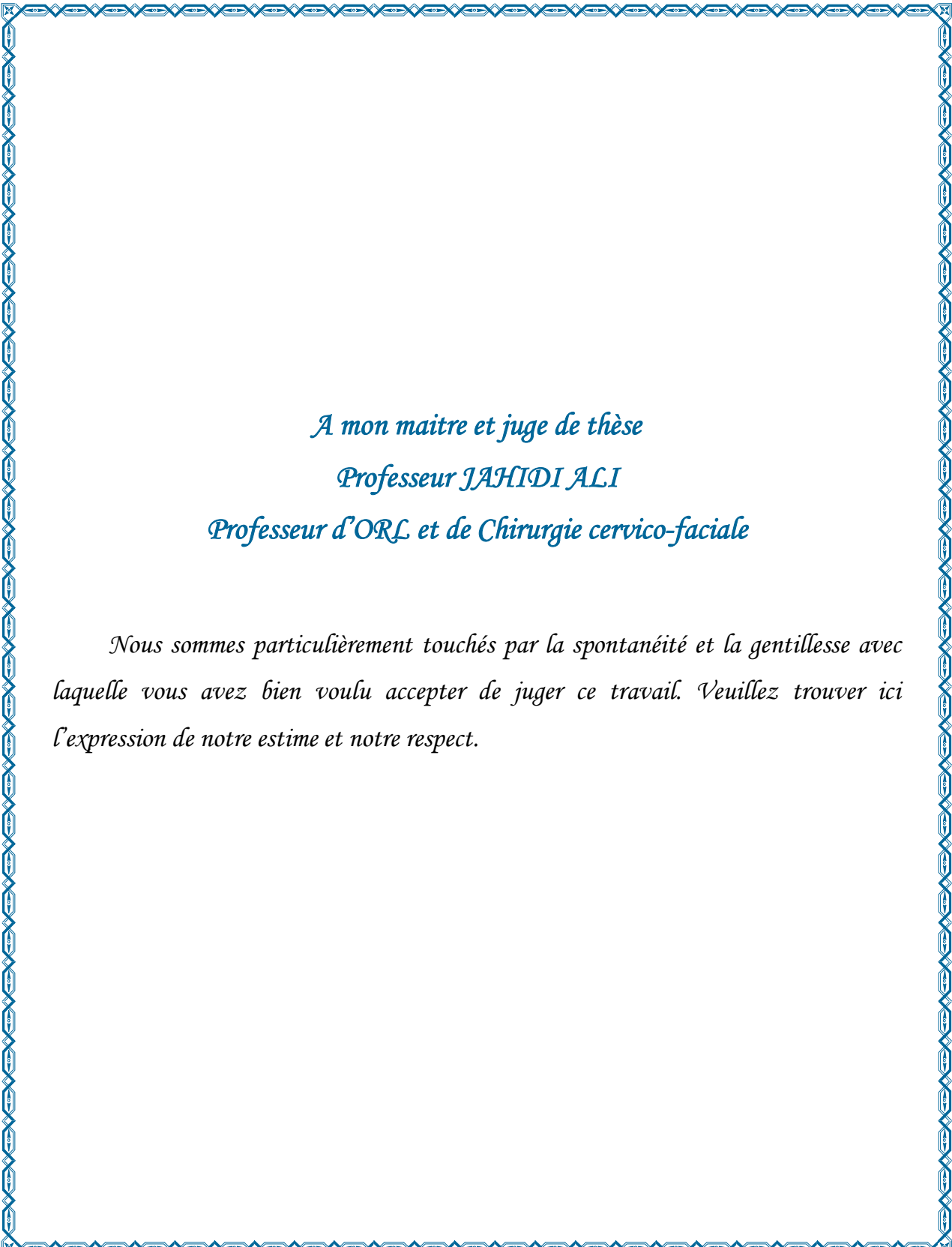
*C'est avec un grand plaisir que je me suis adressé à vous dans le but de bénéficier de votre encadrement et j'étais très touché par l'honneur que vous m'avez fait en acceptant de me confier ce travail. Merci pour m'avoir guidé tout au long de ce travail. Merci pour l'accueil aimable et bienveillant que vous m'avez réservé à chaque fois. Veuillez trouver ici, cher maitre, le témoignage de notre profonde reconnaissance et notre haute considération.*

*A mon maitre et juge de thèse*  
*Professeur BENARIBA FOUAD*  
*Professeur d'ORL et de Chirurgie cervico-faciale*

*Nous sommes très sensibles à l'honneur que vous nous faites en acceptant de juger notre travail. Votre présence est pour nous l'occasion de vous exprimer notre admiration de votre grande compétence professionnelle et de votre généreuse sympathie. Soyez assurée, cher Maître, de notre éternelle reconnaissance et notre profond respect.*

*A mon maitre et juge de thèse*  
*Professeur el AYOUBI ALI*  
*Professeur d'ORL et de Chirurgie cervico-faciale*

*C'est pour nous un immense plaisir de vous voir siéger parmi le jury de notre thèse. Nous avons toujours été impressionné par vos qualités humaines et professionnelles. Veuillez agréer, cher Maître, nos dévouements et notre grande reconnaissance*



*A mon maitre et juge de thèse  
Professeur JAHIDI ALI  
Professeur d'ORL et de Chirurgie cervico-faciale*

*Nous sommes particulièrement touchés par la spontanéité et la gentillesse avec laquelle vous avez bien voulu accepter de juger ce travail. Veuillez trouver ici l'expression de notre estime et notre respect.*



*LISTE DES  
ABREVIATIONS*

## **LISTE DES ABREVIATIONS**

<b>OM</b>	: Oreille moyenne
<b>OSM</b>	: Otite séro-muqueuse
<b>MAE</b>	: Méat acoustique externe
<b>ORL</b>	: Oto-Rhino-Laryngologie
<b>TTO</b>	: Tympanoplastie en technique ouverte
<b>TTF</b>	: Tympanoplastie en technique fermée
<b>PFP</b>	: Paralysie faciale périphérique
<b>PDR</b>	: Poche de rétraction
<b>TDM</b>	: Tomodensitométrie
<b>dB</b>	: Décibel
<b>IRM</b>	: Imagerie par résonance magnétique
<b>TOCM</b>	: Tympanoplastie en technique ouverte avec comblement musculaire
<b>TORP</b>	: Prothèse de reconstruction ossiculaire totale
<b>PORP</b>	: Prothèse de reconstruction ossiculaire partielle



*SOMMAIRE*

<b>INTRODUCTION</b> .....	1
<b>HISTORIQUE</b> .....	4
<b>ETIOPATHOGENIE</b> .....	7
<b>ANATOMIE CHIRURGICALE DE L'OREILLE MOYENNE</b> .....	11
I -L'os temporal .....	12
II-La caisse du tympan .....	15
A-La paroi externe ou tympanique .....	16
B -La paroi interne ou labyrinthique .....	18
C-La paroi supérieure ou crânienne .....	21
D- La paroi postérieure ou mastoïdienne .....	21
E- La paroi inférieure ou plancher de la caisse .....	22
F- La paroi antérieure ou tubo-carotidienne .....	23
G-La chaîne des osselets de l'oreille moyenne .....	25
H-Le revêtement muqueux et la topographie générale de la caisse .....	27
III-Les cavités mastoïdiennes .....	29
A-L 'antre mastoïdien .....	29
B- Les cellules mastoïdiennes .....	30
IV-La trompe d'Eustache .....	31

<b>MATERIEL ET METHODES</b> .....	33
I. Matériel d'étude .....	34
1- Type d'étude .....	34
2- Critères d'inclusion .....	34
3- Critères d'exclusion .....	34
II. Méthodes d'étude .....	34
<b>RESULTATS</b> .....	39
I- Données épidémiologiques .....	40
1- L'âge .....	40
2- Le sexe .....	41
3- Les antécédents .....	42
II- Données cliniques .....	43
1-Le mode de découverte .....	43
2- La topographie .....	46
3-L'examen clinique .....	46
III- Données paracliniques .....	49
1-L'audiométrie tonale .....	49
2-La tomodensitométrie .....	52
IV- Données thérapeutiques .....	56
1- Traitement médical .....	56

2- Traitement chirurgical .....	56
3-Traitement des complications .....	57
4-Suites opératoires .....	58
V- Données évolutives .....	58
1-Les résultats anatomiques .....	59
2- Les résultats fonctionnels .....	59
3- TDM post opératoire .....	60
4- IRM .....	61
5- Récidive .....	61
<b>DISCUSSION</b> .....	62
I-Epidémiologie .....	63
II- Etude clinique .....	65
1-Circonstances de découverte .....	65
2-Diagnostic.....	66
3-Complications.....	71
III-Etude paraclinique .....	84
1-L'audiométrie tonale.....	84
2-L'imagerie .....	85
IV- Traitement .....	98
1-Historique .....	98

2- But .....	99
3-Moyens .....	99
4-Indications .....	119
V-Evolution et suivi .....	124
1-Suites opératoires .....	124
2-Suivi à long terme.....	128
<b>CONCLUSION</b> .....	138
<b>RESUMES</b> .....	141
<b>REFERENCES BIBLIOGRAPHIQUES</b> .....	145



*INTRODUCTION*

L'otite moyenne chronique cholestéatomateuse correspond à la présence d'un épithélium malpighien stratifié kératinisant dans les cavités de l'oreille moyenne ; cet épithélium est doué d'un potentiel de desquamation, de migration et d'érosion détruisant peu à peu les structures de l'oreille. C'est une otite chronique qualifiée de dangereuse, cette forme particulièrement agressive est responsable de lésions ossiculaires, d'atteintes du nerf facial, de l'oreille interne, voire des structures cérébro-méningées exposant à des complications potentiellement graves pouvant mettre en jeu le pronostic vital [1].

Le diagnostic repose essentiellement sur les données de l'examen otoscopique, cependant, l'imagerie reste indispensable pour préciser l'extension du cholestéatome, déceler une éventuelle complication et surtout analyser les particularités anatomiques avant toute intervention chirurgicale.

Le traitement chirurgical vise à éradiquer le cholestéatome et sa matrice tout en préservant la fonction auditive. Après plus d'un siècle de chirurgie du cholestéatome, les indications opératoires sont toujours l'objet d'une controverse intarissable opposant technique fermée – technique ouverte. Les récurrences représentent un véritable problème dans la prise en charge thérapeutique [1].

Les principales avancées récentes sont représentées par l'utilisation d'otoendoscopie dans certaines localisations et par les progrès de l'imagerie (IRM séquence de diffusion) qui permet un suivi moins invasif en post-opératoire [2,3].

Le but de notre travail est d'analyser les caractéristiques épidémiologiques, cliniques, paracliniques, thérapeutiques et évolutives des otites moyennes chroniques cholestéatomateuses à travers une série de patients pris en charge dans le service d'Oto-Rhino-Laryngologie et chirurgie cervico-faciale à l'hôpital des spécialités de rabat entre 2011 et 2015.

Nous avons ainsi pu comparer les résultats post-opératoire et l'évolution du cholestéatome entre deux populations : les patients ayant bénéficié d'une tympanoplastie en technique ouverte et les patients qui ont bénéficié d'une tympanoplastie en technique fermée.



*HISTORIQUE*

Dans le vaste chapitre des otites chroniques, le cholestéatome tient une place à part. Cette « peau en mauvaise position » (« skin in wrong position » H. Gray, 1964) qui se développe dans l'oreille moyenne (OM) est surtout redoutée pour son caractère évolutif pouvant conduire à des complications parfois majeures. La première description remonte à 1829 par Cruveilhier et le responsable de sa dénomination fut J. Müller en 1838. Ce dernier a surtout retenu une masse desquamante d'aspect graisseux d'où ce nom qui entretient la confusion avec le granulome à cholestérol, bien différent. On a cependant rapidement reconnu le rôle central de la présence d'un épithélium malpighien kératinisant au sein de l'oreille moyenne, mais cette mauvaise dénomination a été retenue de façon universelle [1].

Pendant toute la fin du 19ème et le début du 20ème siècle, les otologistes ont hésité dans l'attribution de la responsabilité première à cette peau dans l'OM ou à l'infection quasi toujours présente. Cette dernière était la plus préoccupante, responsable de très nombreuses complications parfois mortelles (abcès cérébraux, méningites, thromboses ou thrombophlébites du sinus sigmoïde, septicémies) [1].

C'est l'infection qui était au centre de la thérapeutique chirurgicale basée sur les principes de drainage appliqués aux abcès et aux infections profondes. Ce sont les techniques d'évidement (véritable marsupialisation de l'OM dans l'oreille externe) qui ont permis de sauver un grand nombre de patients. Il faudra cependant attendre la révolution due à l'arrivée des antibiotiques pour constater la diminution puis la quasi disparition de ces complications infectieuses majeures. L'évolutivité et donc la dangerosité du cholestéatome réside également dans la lyse osseuse survenant dans le voisinage immédiat de sa

matrice. Elle est responsable de lésions ossiculaires mais également, par extension progressive à tout l'environnement osseux de l'OM, de l'atteinte éventuelle du nerf facial, de l'oreille interne voire des structures neuro-méningées [1].



Le cholestéatome est une lésion kystique non néoplasique mais destructive contenant des couches de kératines issues d'un épithélium malpighien kératinisé entourées d'une matrice formée d'un épithélium reposant sur une péri-matrice formée d'un stroma conjonctif d'épaisseur variable. Le substrat pathologique du cholestéatome est un épithélium malpighien stratifié kératinisé mais l'origine de ce tissu épidermique dans l'oreille moyenne est controversée. Il existe plusieurs théories étiopathogéniques pour expliquer les deux formes de cholestéatome. Malgré les recherches récentes, les mécanismes de sa formation restent encore inconnus [4].

### **Le cholestéatome acquis :**

Les cholestéatomes acquis regroupent l'immense majorité des cas. Parmi les théories déjà exposées depuis de nombreuses années, aucune n'a pu, à elle seule, rendre compte de la totalité et de la complexité des différentes situations rencontrées. En 1864, Von Troeltsch élabore pour la première fois la théorie de la métaplasie squameuse celle-ci correspond à une transformation de la muqueuse en tissu épithélial malpighien sous l'influence de phénomènes environnementaux en particulier inflammatoires. En 1890, Habermann et Bezold proposent la théorie de la migration ou envahissement par colonisation progressive de la muqueuse après franchissement d'une perforation marginale. En 1925, Lange constate le premier le phénomène qui donnera les bases de la théorie d'hyperplasie basale, la prolifération papillaire à partir d'une invagination de la basale du cholestéatome au sein du chorion sous-jacent principalement au niveau du Shrapnell a été décrite comme réaction à l'application de substances irritantes chez l'animal. C'est déjà insister sur le rôle de l'inflammation et sur les interactions entre épithélium et tissu conjonctif

sous-jacent. Enfin en 1933, Wittmaack proposa la théorie de l'invagination ou de la poche de rétraction qui est la plus communément acceptée ; l'évolution d'une poche de rétraction qui rend compte de la très grande majorité des cas, s'associent à des degrés divers : un trouble de l'aération de l'OM responsable d'une dépression rétrotympanique, une perte souvent localisée de l'armature de la membrane tympanique (couche fibreuse), une fixation à la chaîne ossiculaire, la présence de lésions inflammatoires aiguës et chroniques, des troubles de la migration tant de l'épithélium malpighien que muqueux avec altération de la fonction muco-ciliaire [1].

Il est impossible de résumer ou schématiser en une évolution simple et univoque la réalité de chaque cas particulier. Tout ou partie des éléments que nous venons de présenter peut-être impliqué et il faut reconnaître la grande variabilité de leur responsabilité respective tant l'un par rapport à l'autre que dans le temps. Quoi qu'il en soit, dans cette forme qui regroupe la majorité des cas et dont il faut rapprocher les cholestéatomes récurrents, l'atteinte première est bien muqueuse, prenant donc son origine dans l'oreille moyenne [1].

Ceci justifie le traitement non seulement des lésions anatomiques, par la chirurgie, mais de la « maladie otitique » dans son ensemble, notion largement développée par G. Brémond. De nombreux travaux de recherche sont encore nécessaires afin de dénombrer les multiples facteurs qui vont conduire au cholestéatome, l'enjeu est ici de déterminer les éléments d'une politique préventive pour éviter sa constitution mais aussi sa récurrence. Si le traitement attentif des otites séro-muqueuses (OSM) a permis de diminuer son incidence, dans de nombreux cas l'évolution inéluctable malgré toutes les tentatives

thérapeutiques confirme que nous sommes encore loin de maîtriser tous les facteurs en cause [1].

Bien qu'aucune théorie ne se soit imposée il est classique de distinguer le cholestéatome acquis primaire et secondaire. Le premier correspond à l'évolution d'une poche de rétraction, le second est dû à une migration épithéliale à travers une perforation tympanique ou à une implantation d'épithélium dans l'oreille moyenne. Cette implantation peut être iatrogène au cours d'une intervention sur l'oreille, peut-être dû à la persistance d'épithélium dans la caisse après la cicatrisation d'une perforation par blast ou peut être post traumatique au sein du foyer d'une fracture du rocher [4].

### **Le cholestéatome congénital :**

Différentes théories ont été élaborées pour expliquer la formation du cholestéatome congénital. En 1854, Von Remak postule que l'origine des dermoïdes et des autres tumeurs apparentées (comme le cholestéatome) est un follicule de peau retenu au cours des premières étapes de la vie embryonnaire. De nombreuses théories ont été élaborées après celle-là pour aboutir en 1936 avec Teed puis en 1986 avec Michaeks à celle de la formation épidermoïde, proche du postulat de Von Remak, qui reste la plus communément acceptée. Tous les deux ont démontré la présence d'un reliquat épidermoïde au niveau du quadrant antéro-supérieur de l'oreille moyenne du fœtus humain, au niveau du mur latéral de la trompe d'eustache à proximité de l'annulus. En effet, il existerait une absence de résorption d'un reliquat épidermoïde normalement présent chez l'embryon entre la dixième et la trente troisième semaine de gestation [4].



*ANATOMIE  
CHIRURGICALE  
DE L'OREILLE  
MOYENNE*

L'oreille moyenne est une cavité aérienne tripartite comprise entre les trois constituants de l'os temporal, essentiellement constituée d'une cavité osseuse : la caisse du tympan contenant le système tympano-ossiculaire qui véhicule l'onde sonore du monde extérieur jusqu'à l'oreille interne, prolongée en arrière par l'antre mastoïdien et en avant par la trompe d'Eustache. Elle est séparée en dehors de l'oreille externe par la membrane tympanique. En dedans, elle s'ouvre sur l'oreille interne par la fenêtre ronde et la fenêtre ovale. Elle contient à sa partie supérieure une chaîne d'osselets qui s'articulent entre eux et réunissent le tympan en dehors à la fenêtre ovale en dedans. Les trois cavités de l'oreille moyenne : antre mastoïdien, caisse du tympan et trompe d'Eustache sont situées dans le prolongement les unes des autres selon un axe sensiblement parallèle à l'axe du rocher. Normalement remplies d'air, ces cavités s'ouvrent au niveau du nasopharynx par l'orifice de la trompe ; elles sont tapissées par une muqueuse qui continue la muqueuse pharyngée [5].

## **I -L'os temporal : [6]**

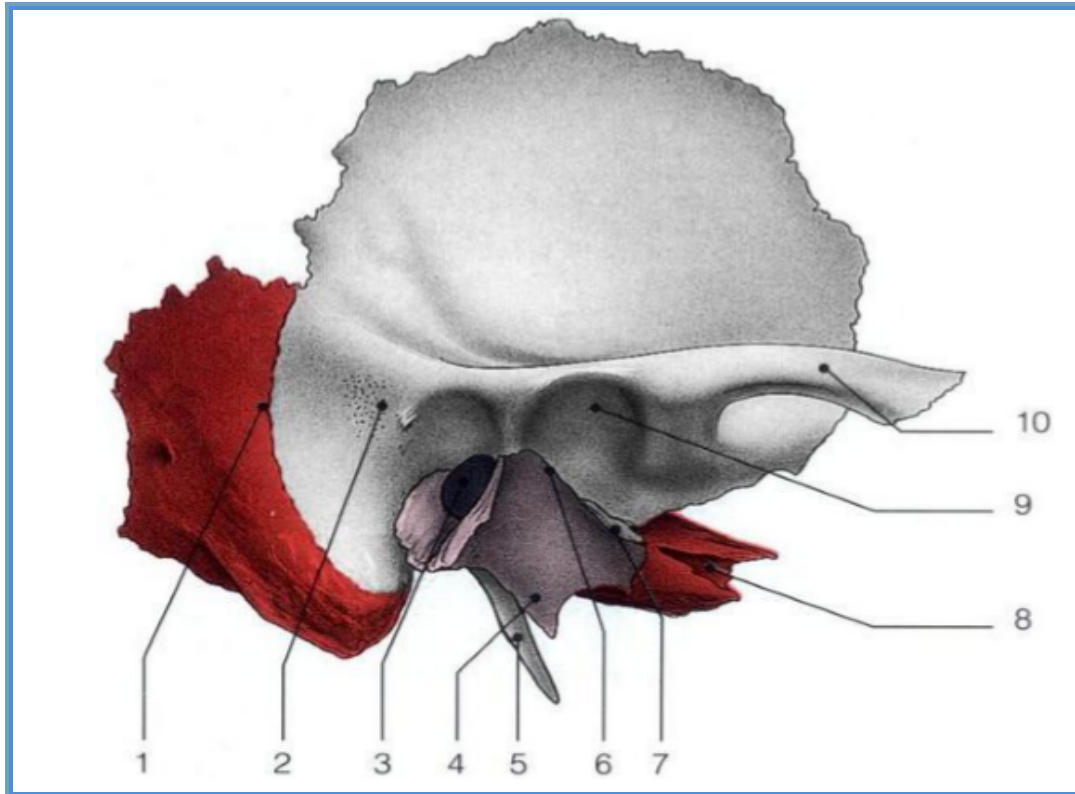
L'os temporal est un os pair et symétrique qui forme les parties latérales et inférieure du crâne, il est situé en arrière et en dehors de l'os sphénoïdal, en avant et en dehors de l'os occipital et au-dessous de l'os pariétal. C'est un os complexe, formé de trois pièces qui se sont soudés au cours du développement (Figure 1) :

**-La partie pétreuse ou rocher** : C'est la portion la plus complexe, elle a la forme d'une pyramide quadrangulaire dont le grand axe est oblique en avant et en dedans. Elle est située à la limite de l'étage postérieur et de l'étage moyen de

la base du crâne, dont il forme l'un des principaux arcs-boutants. Sa base externe forme l'apophyse mastoïde.

**-La partie squameuse ou écaille** : Elle se présente sous la forme d'une lame osseuse aplatie de forme grossièrement semi-circulaire qui comprend un segment vertical et un segment horizontal qui se fusionne avec le rocher

**-La partie tympanique de l'os temporal** : C'est le plus petit élément de l'os temporal, elle a la forme d'un demi cornet ouvert vers le haut et dirigée selon le même axe que le MAE. Elle forme les parois antérieures, inférieure et une portion de la paroi postérieure du MAE. Son extrémité antérieure forme l'apophyse tubaire qui prend part à la constitution de la trompe d'Eustache et qui forme le condyle et la cavité glénoïde du temporal.

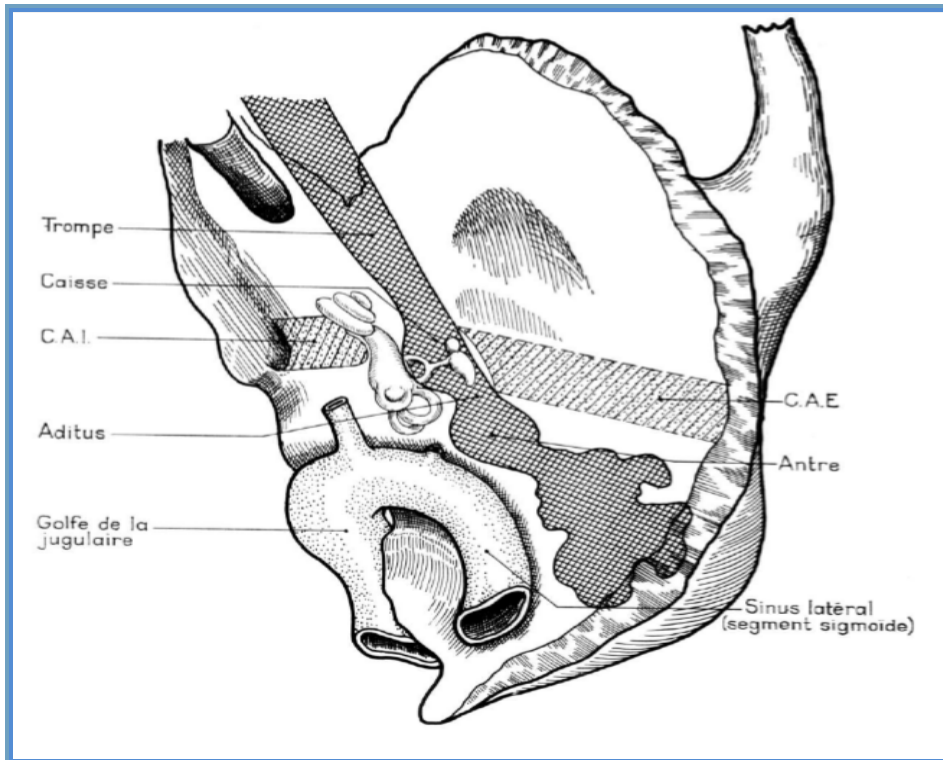


**Figure 1 : vue latérale de l'os temporal [7].**

**1. Fissure pétro-squameuse ; 2. Epine supra-méatique et en arrière zone criblée rétro-méatique ; 3. Méat acoustique externe ; 4. Crête vaginale ; 5. Processus styloïde ; 6. Fissure pétro-tympano-squameuse (scissure de Glaser) ; 7. Prolongements inférieurs du tegmen tympani ; 8. Canal carotidien ; 9. Fosse mandibulaire ; 10. Processus zygomatique.**

## **II-La caisse du tympan : [5]**

C'est une cavité cylindrique en forme de tambour aplati dans le sens transversal, d'un diamètre de 13 à 15 mm, d'une épaisseur moindre au centre (1 à 2 mm) qu'à la périphérie (3 à 4 mm). On lui décrit habituellement une paroi externe ou tympanique, une paroi interne ou labyrinthique, et une circonférence subdivisée artificiellement en quatre parois : antérieure, supérieure, postérieure et inférieure (Figure.2).



**Figure 2 : Situation de la caisse du tympan. [8]**

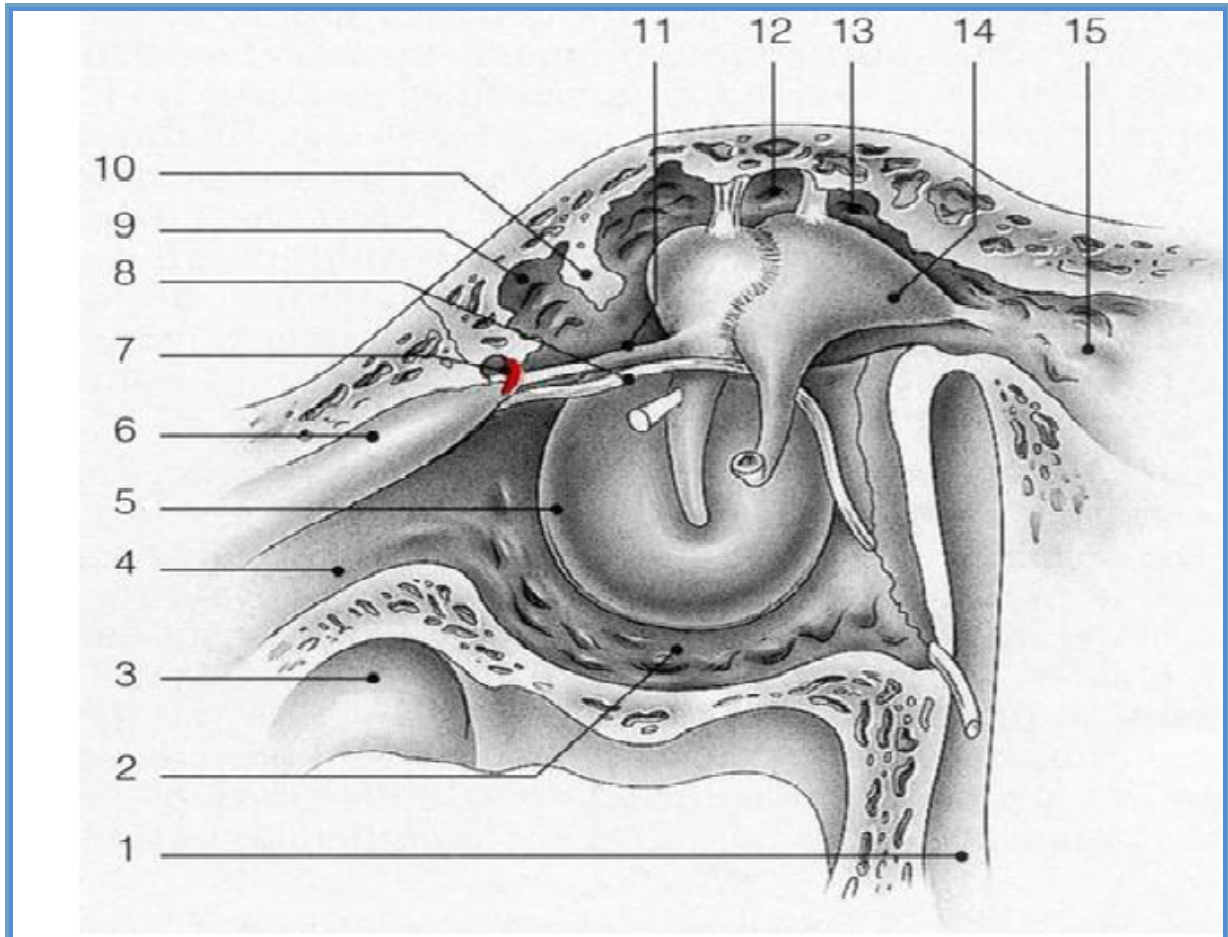
## **A-La paroi externe ou tympanique :**

Elle est formée essentiellement par la membrane du tympan enchâssée dans un cercle osseux qui atteint son maximum de développement à sa partie supérieure où il constitue le mur de la logette. (Figure .3)

**1-Le tympan :** C'est une membrane fibreuse, formée d'une couche interne de fibres circulaires et d'une couche externe de fibres radiales, tapissée à sa face externe par la peau du conduit auditif externe, à sa face interne par la muqueuse de la caisse du tympan. De forme assez régulièrement circulaire, d'un diamètre de 10 mm, inclinée à 45° sur l'horizontale, déprimée à sa partie centrale, la membrane du tympan s'épaissit à sa partie périphérique pour former le bourrelet annulaire de Gerlach. Ce bourrelet s'interrompt à la partie toute supérieure de la circonférence du tympan en formant deux cornes : l'une antérieure, l'autre postérieure. De chacune de ces deux cornes naît un prolongement fibreux qui se dirige vers la petite apophyse du marteau : ces deux prolongements forment les ligaments tympano-malléaires antérieur et postérieur, qui sont longés par la corde du tympan. Au-dessus des ligaments tympano-malléaires et de la petite apophyse du marteau la membrane du tympan devient plus mince et plus lâche ; elle forme la membrane flaccide de Shrapnell (Pars flaccida). La membrane flaccide forme sur la paroi externe de la caisse une zone déprimée, la poche supérieure de Prussak. Au-dessous des replis tympano-malléaires, la membrane du tympan contient dans son épaisseur le manche du marteau. (Figure .4)

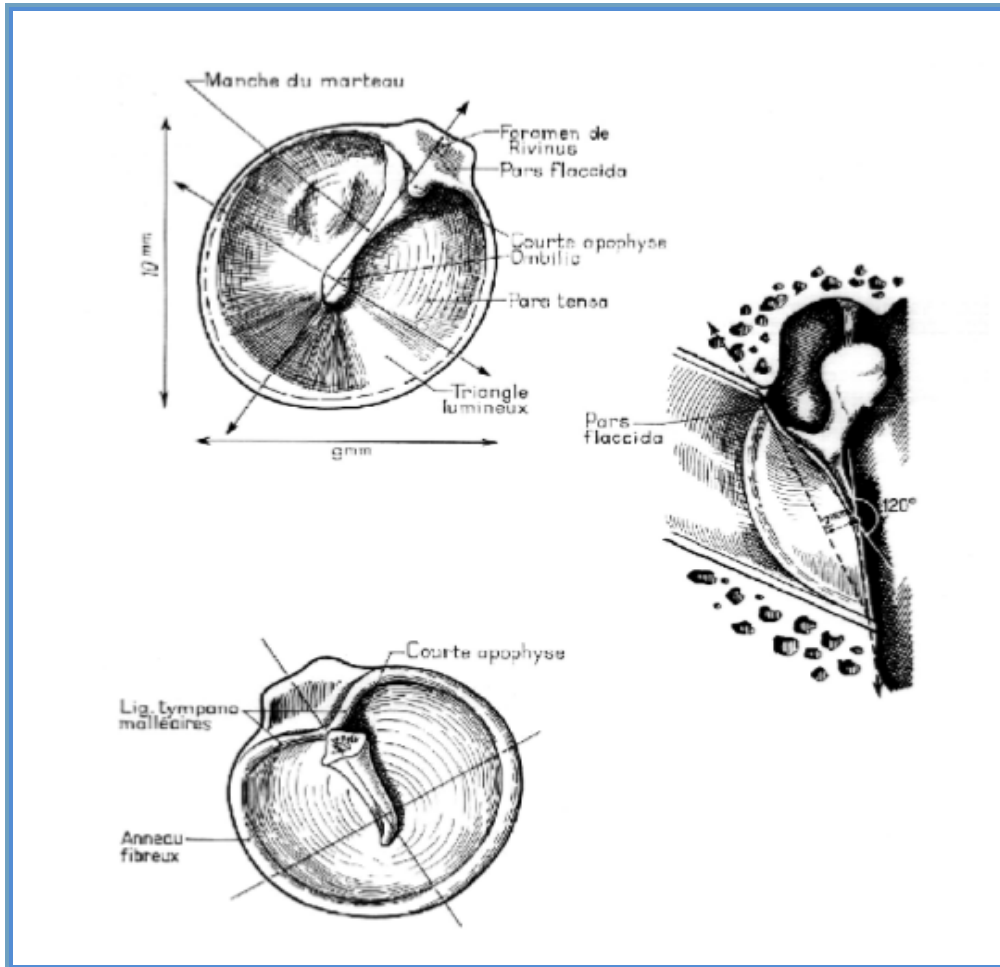
**2-Le segment osseux de la paroi externe de la caisse :** Sa hauteur ne dépasse pas 2 mm, elle atteint son maximum de développement à sa partie supérieure où elle forme un coin osseux séparant la partie supérieure de la caisse

du conduit auditif externe : le mur de la logette. La trépanation de ce dernier permet d'avoir accès par le conduit auditif externe sur l'étage supérieur de la caisse qui contient la chaîne des osselets.



**Figure 3 : Paroi membraneuse ou latérale de la caisse [9].**

1. Canal facial (troisième portion) ; 2. Recessus hypotympanique ; 3. Canal carotidien ; 4. Partie osseuse de la trompe auditive ; 5. Anneau fibrocartilagineux ; 6. Canal du muscle tenseur du tympan ; 7. Artère tympanique antérieure ; 8. Corde du tympan (empruntant le canal de Huguier) ; 9. Recessus épitympanique antérieur ou fossette sus-tubaire ; 10. Lame osseuse prémalléaire ; 11. Ligament antérieur du marteau ; 12. Marteau ; 13. Recessus épitympanique ; 14. Enclume ; 15. Aditus ad antrum.

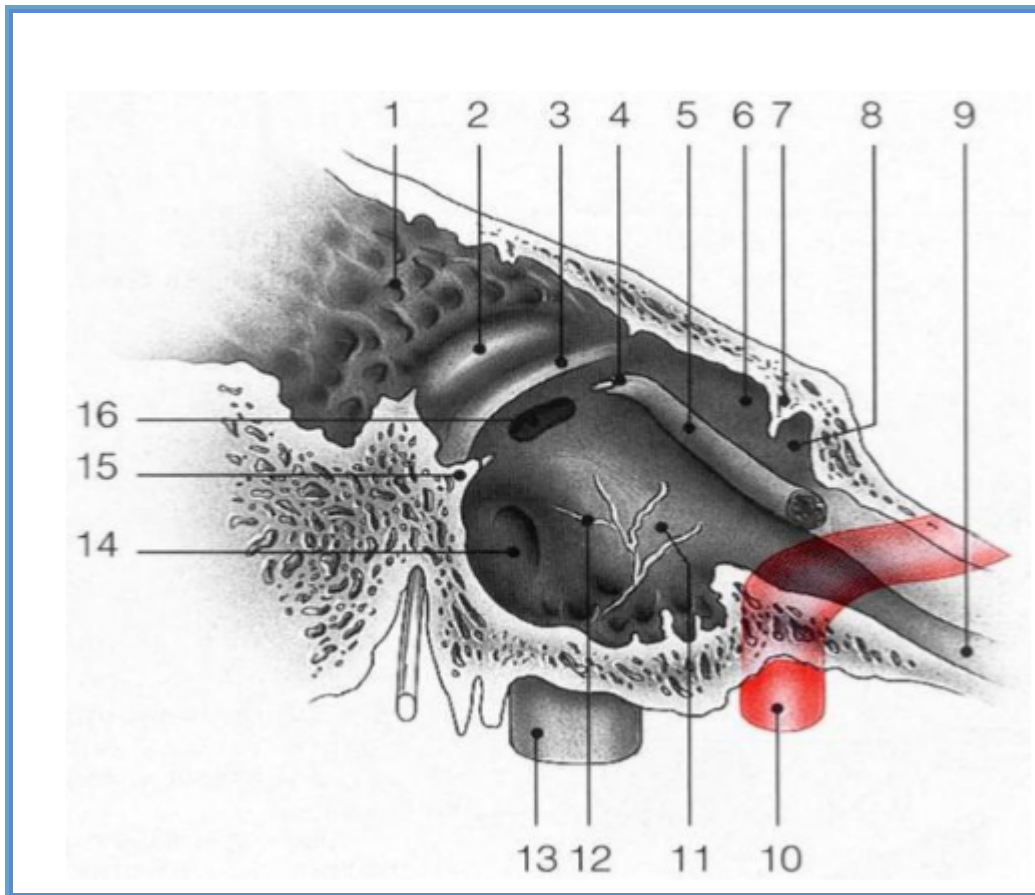


**Figure 4 : la membrane tympanique : forme, dimensions et orientation [8].**

### **B -La paroi interne ou labyrinthique :**

Séparent la caisse du tympan des cavités de l'oreille interne, elle présente à l'union de son tiers antérieur et de ses deux tiers postérieurs, une saillie arrondie dont le sommet est situé approximativement en regard de l'ombilic du tympan : le promontoire qui correspond à la saillie que fait dans la caisse le premier tour de spire du limaçon. En avant du promontoire, une saillie osseuse antéro-supérieure légèrement recourbée en dedans : le bec de cuiller qui prolonge en

arrière le canal du muscle du marteau. En arrière du promontoire, la paroi interne de la caisse présente de haut en bas, la saillie du canal semi-circulaire externe, la saillie du deuxième segment de l'aqueduc de Fallope, immédiatement au-dessous s'ouvre la fenêtre ovale dont l'aqueduc de Fallope forme en quelque sorte le linteau. Normalement obturée par la platine de l'étrier, la fenêtre ovale fait communiquer la cavité de la caisse avec la cavité vestibulaire. Plus bas et plus en arrière, la fenêtre ronde normalement obturée par une membrane fibreuse, le tympan secondaire, établit une communication entre la caisse et la rampe tympanique du limaçon. Tout à fait en arrière se trouve une dépression : la cavité sous-pyramidale. (Figure .5)



**Figure 5 : Paroi labyrinthique de la caisse [9].**

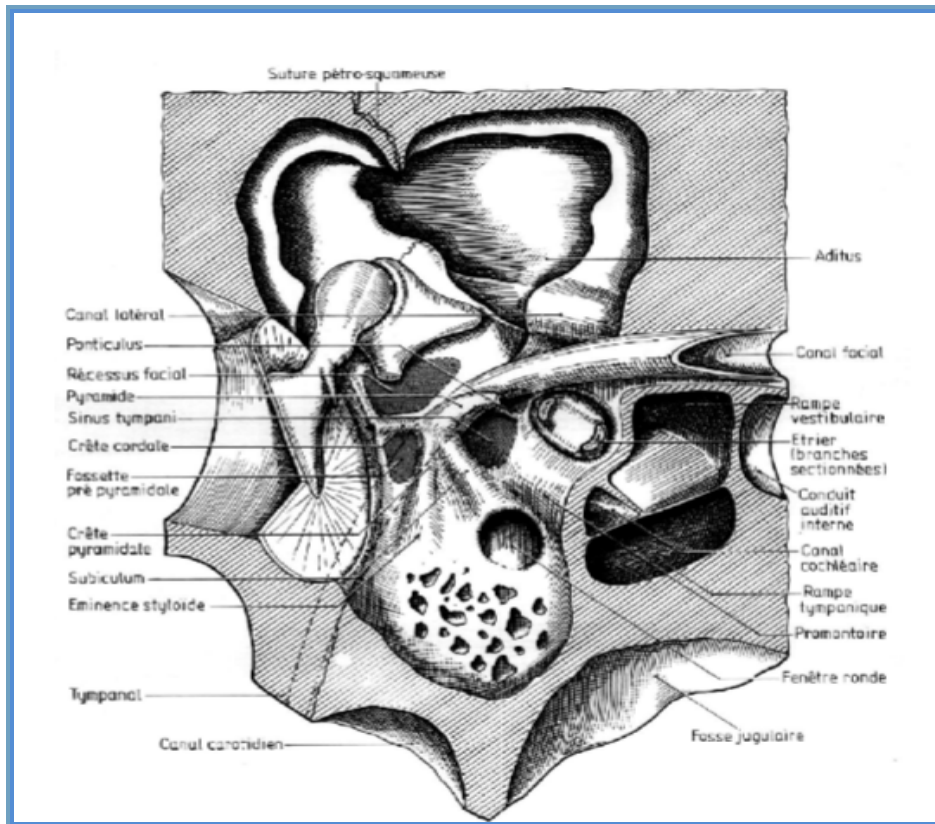
1. Aditus ad antrum ; 2. Saillie du canal semi-circulaire latéral ; 3. Canal facial (deuxième portion) ; 4. Processus cochléariforme (bec de cuiller) ; 5. Canal du muscle tenseur du tympan ; 6. Récessus épitympanique ; 7. Crête osseuse ; 8. Récessus épitympanique antérieur (fossette sus-tubaire) ; 9. Portion osseuse de la trompe auditive ; 10. Canal carotidien ; 11. Promontoire ; 12. Nerf tympanique ; 13. Golfe de la veine jugulaire ; 14. Fenêtre cochléaire ; 15. Eminence cordale ; 16. Fenêtre vestibulaire.

### **C-La paroi supérieure ou crânienne :**

Elle est formée d'une mince lamelle osseuse large de 5 à 6 mm, le tegmen tympani. Croisé par la suture pétro-squameuse interne, il est immédiatement au contact du sinus pétreux supérieur et à proximité immédiate du lobe temporal du cerveau.

### **D- La paroi postérieure ou mastoïdienne :**

Elle est marquée à sa partie tout à fait supérieure par un orifice : l'aditus ad antrum ou canal tympano-mastoïdien qui fait communiquer la caisse avec l'antre mastoïdien. Immédiatement au-dessous de l'aditus, une petite facette articulaire donne appui à la branche horizontale de l'enclume. Plus bas, une lame osseuse saillante : la lame arquée pré-mastoïdienne sépare la cavité de la caisse du segment vertical de l'aqueduc de Fallope. Sur la lame arquée s'implante une saillie osseuse dirigée en haut en avant et en dedans : la pyramide dont le sommet tronqué donne issue au muscle de l'étrier. En dehors de la pyramide s'ouvre l'orifice du canal postérieur de la corde du tympan (Fig.6).



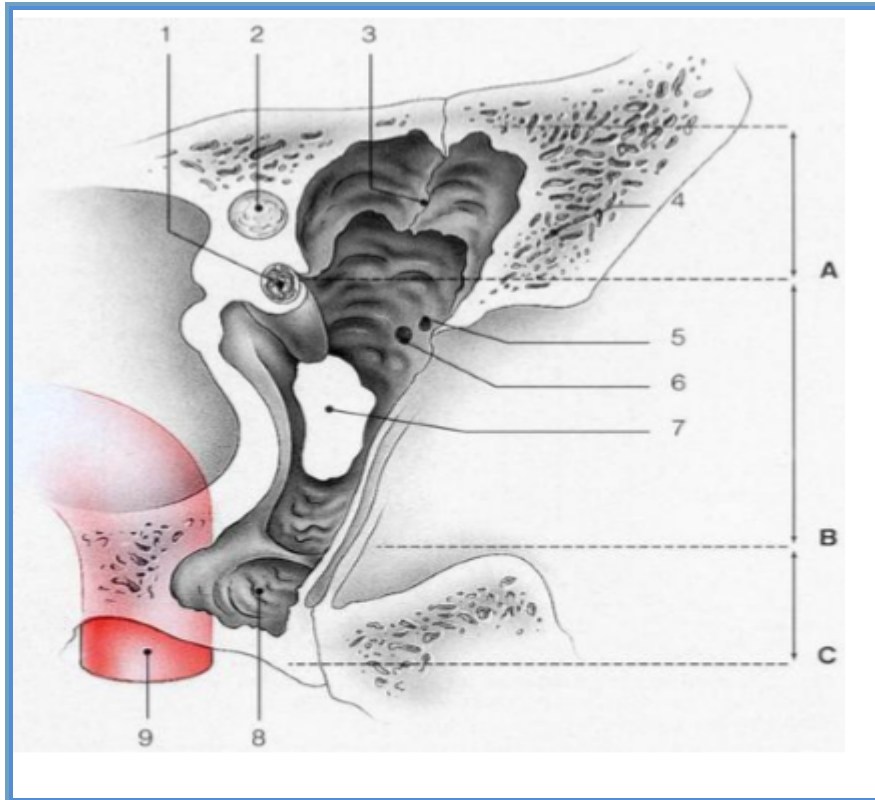
**Figure 6 : La paroi postérieure de la caisse [8].**

### **E- La paroi inférieure ou plancher de la caisse :**

Large seulement de 4 mm, elle est située plus bas que le pole inférieur du tympan. Très mince, elle est formée par une fine lamelle osseuse qui sépare la cavité de la caisse du golfe de la jugulaire interne.

## **F- La paroi antérieure ou tubo-carotidienne :**

A sa partie toute supérieure, elle est caractérisée par la présence de l'orifice du canal du muscle du marteau, qui se prolonge sur la paroi interne de la caisse par la saillie du bec de cuiller. Plus bas, s'ouvre l'orifice tympanique de la trompe d'Eustache qui fait communiquer la caisse avec la trompe et le pharynx. Immédiatement en dehors de l'orifice tubaire se trouvent l'extrémité de la scissure de Glaser et l'orifice du canal antérieur de La corde du tympan. Plus bas, la paroi antérieure de la caisse, formée par une très mince lamelle osseuse, répond au canal carotidien qui contient la carotide interne. C'est à ce niveau que s'ouvre le canal carotico-tympanique que traverse une anastomose du nerf de Jacobson avec le plexus sympathique carotidien(Fig.7).



**Figure 7 : Paroi carotidienne de la caisse [9].**

A. Etage supérieur de la paroi antérieure. B. Etage moyen de la paroi antérieure. C. Etage inférieur de la paroi antérieure. 1. Processus cochléariforme et canal du muscle tenseur du tympan ; 2. Canal facial ; 3. Crête osseuse tombant du tegmen, avec en avant le récessus épitympanique antérieur ou fossette sus-tubaire ; 4. Partie cupulaire de la partie tympanique ; 5. Orifice de passage du ligament antérieur du marteau et de l'artère tympanique antérieure ; 6. Orifice de sortie de la corde du tympan (canal de Huguier) ; 7. Ostium tympanique de la trompe auditive ; 8. Hypotympanum ; 9. Canal carotidien.

## **G-La chaîne des osselets de l'oreille moyenne :**

Traversant la partie supérieure de la caisse en réunissant la paroi externe à la paroi interne, elle est formée de trois os qui sont de dehors en dedans : le marteau, l'enclume et l'étrier. Ces trois osselets sont articulés entre eux et fixés aux parois de la caisse par des ligaments. Ils possèdent en outre deux muscles qui leur sont propres : le muscle du marteau et le muscle de l'étrier (Fig.8).

### **1-Les osselets :**

#### ***A -Le marteau (Mallèus) :***

Le plus volumineux et le plus externe des trois, il présente :

- un manche allongé verticalement, aplati d'avant en arrière, dirigé en bas et en arrière, et inclus dans l'épaisseur de la membrane fibreuse du tympan.

- un col, segment rétréci qui surmonte le manche et d'où naissent deux apophyses : une apophyse externe courte qui donne attache aux ligaments tympano-malléaires, une apophyse antérieure longue qui se dirige vers la paroi antérieure de la caisse et sur laquelle se fixe le ligament antérieur du marteau.

- une tête ovoïde et lisse qui présente à sa partie postéro-interne une surface articulaire pour l'enclume.

#### ***B-L 'enclume (Incus) :***

Située en arrière de la tête du marteau à la partie supérieure de la caisse, elle présente, un corps aplati transversalement avec une surface articulaire légèrement concave pour la tête du marteau, une branche supérieure qui se dirige en arrière et va fixer son extrémité sur la fossette de la paroi postérieure de la caisse et une branche inférieure, plus longue et plus grêle, qui s'écarte à 90°

de la précédente, descend dans la caisse et se recourbe à sa partie interne en se terminant par une extrémité arrondie l'apophyse lenticulaire qui s'articule avec l'étrier.

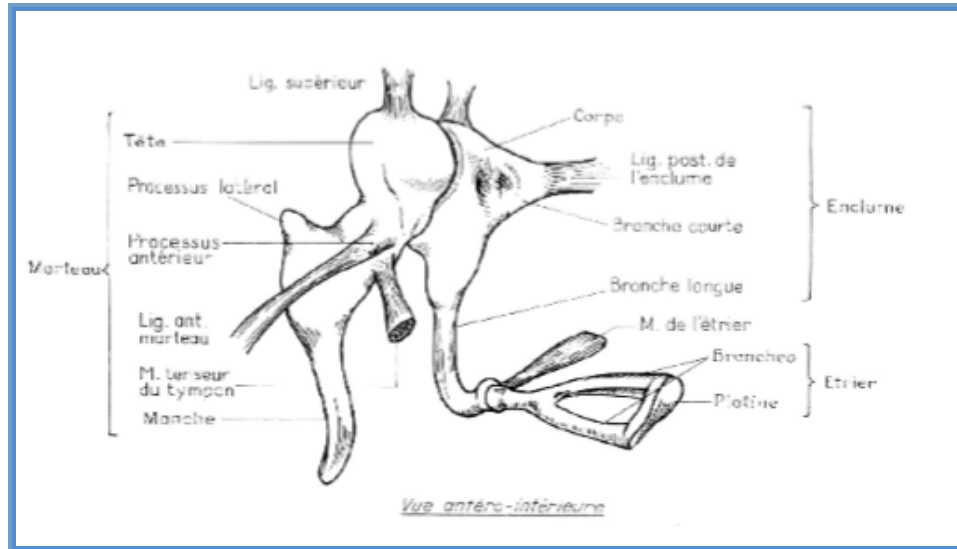
***C-L 'étrier (Stapès) :***

Situé horizontalement entre l'enclume et la paroi interne de la caisse, il comprend de dehors en dedans :

- une tête articulée avec la branche inférieure de l'enclume.
- deux branches antérieure et postérieure.
- une platine ovale articulée avec la fenêtre ovale.

**2-Les muscles des osselets :**

La chaîne des osselets est soumise à l'action de deux muscles : le muscle du marteau et le muscle de l'étrier. Le muscle du marteau ou tenseur du tympan s'insère au niveau de la face exocrânienne de la base du crâne sur l'épine du sphénoïde et le cartilage tubaire, allongé et fusiforme pénètre dans le rocher où il occupe un canal parallèle et sus-jacent à la trompe. Ce canal s'ouvre dans la paroi antérieure de la caisse et son bord inférieur se prolonge par le bec de cuiller, à la sortie de son canal, le muscle du marteau se recourbe légèrement en dehors et va se fixer à la partie supérieure et interne du manche du marteau. Le muscle de l'étrier se fixe au fond du canal de la pyramide, logé d'abord à l'intérieur du canal de la pyramide, émerge au sommet de celle-ci sur la paroi postérieure de la caisse. Le tendon terminal se dirige d'arrière en avant pour venir se fixer sur le bord postérieur de la tête de l'étrier.



**Figure 8 : Articulation des osselets entre eux, ligaments et muscles [8].**

### **H-Le revêtement muqueux et la topographie générale de la caisse :**

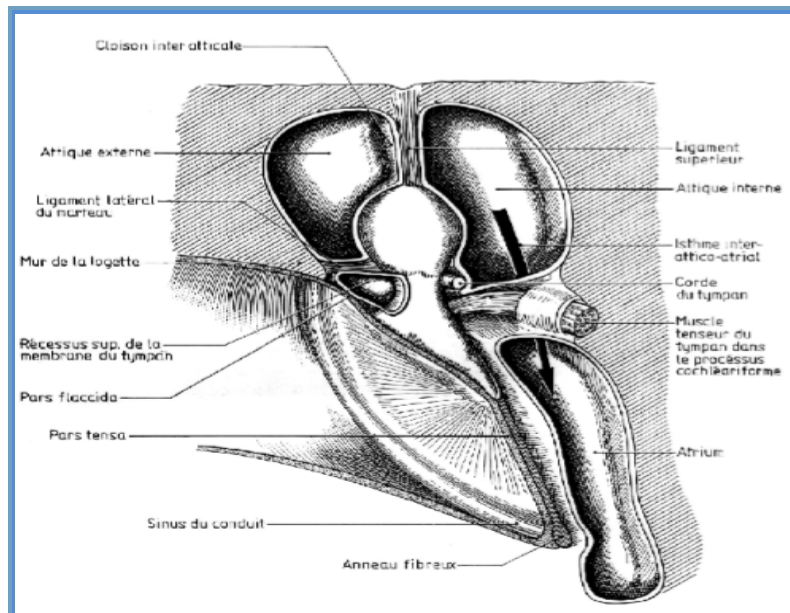
La cavité de la caisse du tympan est tapissée par une muqueuse prolongeant la muqueuse pharyngée (épithélium de type respiratoire), adhérente au périoste sous-jacent et à la face profonde de la membrane tympanique. Elle tapisse et engaine la chaîne des osselets et leurs ligaments en formant un certain nombre de replis qui cloisonnent plus ou moins la cavité de la caisse (Fig.9). Topographiquement la caisse du tympan peut être ainsi divisée en trois étages :

- Un étage moyen ou tympanique qui correspond à toute la hauteur de la membrane du tympan et qui est donc facilement accessible et explorable par le conduit auditif externe : c'est l'atrium

- Un étage supérieur ou attique ou logette des osselets; limité en haut par la voûte de la caisse, en bas par la chaîne des osselets, elle-même tapissée par la

muqueuse et qui forme une cloison presque complète la séparent de l'étage tympanique, l'attique répond en dedans à la saillie du facial et au conduit du muscle du marteau et s'ouvre en arrière sur l'antre mastoïdien par l'aditus ad antrum; en dehors, il est limité par la membrane de Shrapnell et par le mur de la logette que l'on doit trépaner pour découvrir la chaîne des osselets.

-Un étage inférieur ou récessus hypotympanique, point déclive de la caisse où peut stagner le pus lors des otites chroniques et qui répond en bas au golfe de la jugulaire.



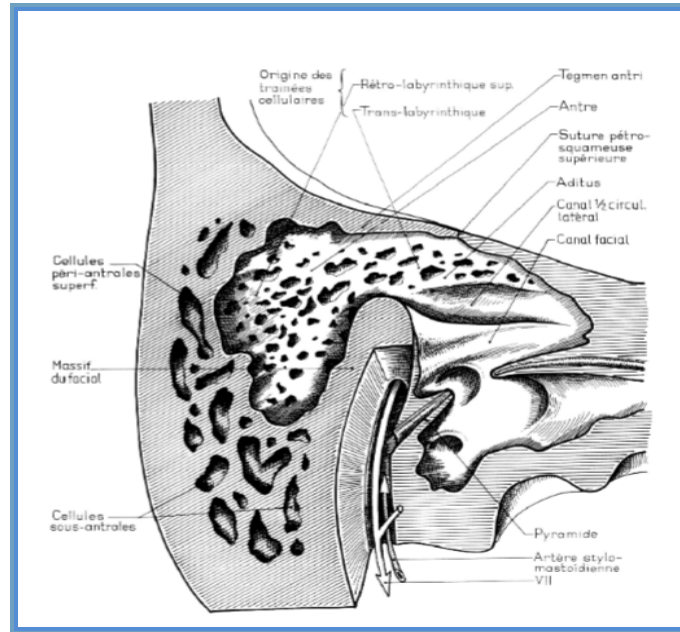
**Figure 9 : Replis muqueux de la caisse [8].**

### **III-Les cavités mastoïdiennes : [5]**

En arrière de la caisse du tympan l'oreille moyenne est formée d'une série de cavités osseuses communiquant avec la caisse par l'aditus ad antrum et creusées dans l'épaisseur de la mastoïde : l'antrum mastoïdien et les cellules mastoïdiennes.

#### **A-L 'antrum mastoïdien :**

C'est une cavité de forme triangulaire à base supérieure. Sa paroi supérieure est formée par une lame osseuse mince qui la sépare de la loge cérébrale moyenne. Sa paroi antérieure s'ouvre en avant par l'aditus ad antrum, canal osseux d'environ 3 mm de diamètre et 3 à 5 mm de long qui fait communiquer l'antrum avec la caisse. La paroi externe de l'aditus est formée par le mur de la logette, la paroi inférieure répond au deuxième coude du facial dont elle est habituellement séparée par la lame arquée pré-mastoïdienne. La paroi interne répond au canal semi-circulaire externe. Au-dessous de l'aditus, la paroi antérieure de l'antrum répond au massif osseux du facial et au troisième segment, mastoïdien, de l'aqueduc de Fallope. La paroi postéro-interne de l'antrum, développée aux dépens du rocher, est en rapport avec le sinus latéral. La paroi externe enfin, formée d'une lame d'os compact, sépare la cavité antrale des plans superficiels. Classiquement, l'antrum se projette au niveau de la face externe de la mastoïde dans une zone d'environ 1 cm<sup>2</sup> située au-dessous de l'horizontale passant par le pôle supérieur du conduit auditif externe, et à 5 mm en arrière de ce conduit (Fig.10).

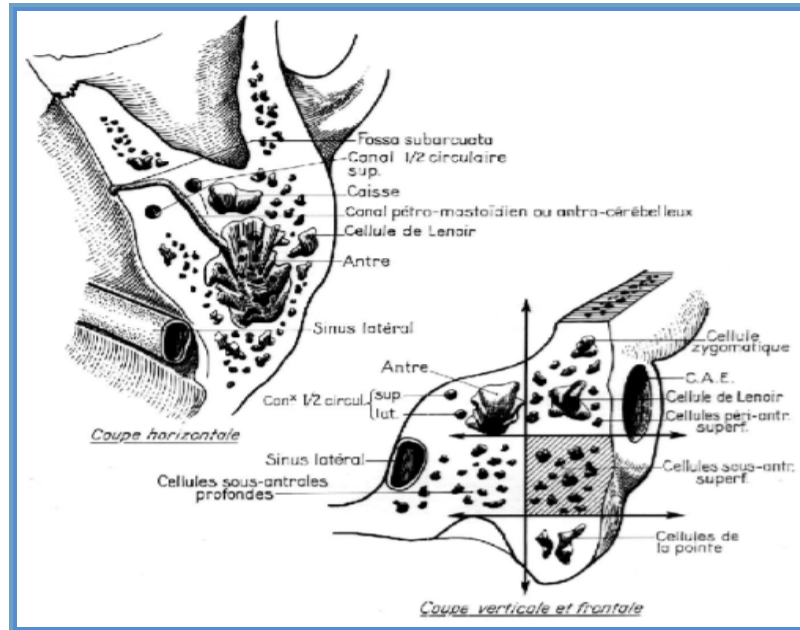


**Figure 10 : antre mastoïdien [8]**

## **B- Les cellules mastoïdiennes**

Ce sont des cavités de petite dimension, de nombre et de forme extrêmement variables communiquant avec l'antre, et que l'on peut ranger en 5 groupes différents :

- Des cellules superficielles situées en dehors de l'antre.
- Des cellules sous-antrales situées au niveau de la pointe de la mastoïde ou de la rainure du digastrique. -des cellules pré-antrales ou péri-faciales.
- Des cellules rétro-antrales situées au voisinage du sinus latéral.
- Enfin des prolongements cellulaires qui peuvent se développer dans l'écaille du temporal ou même de l'occipital (Fig.11).

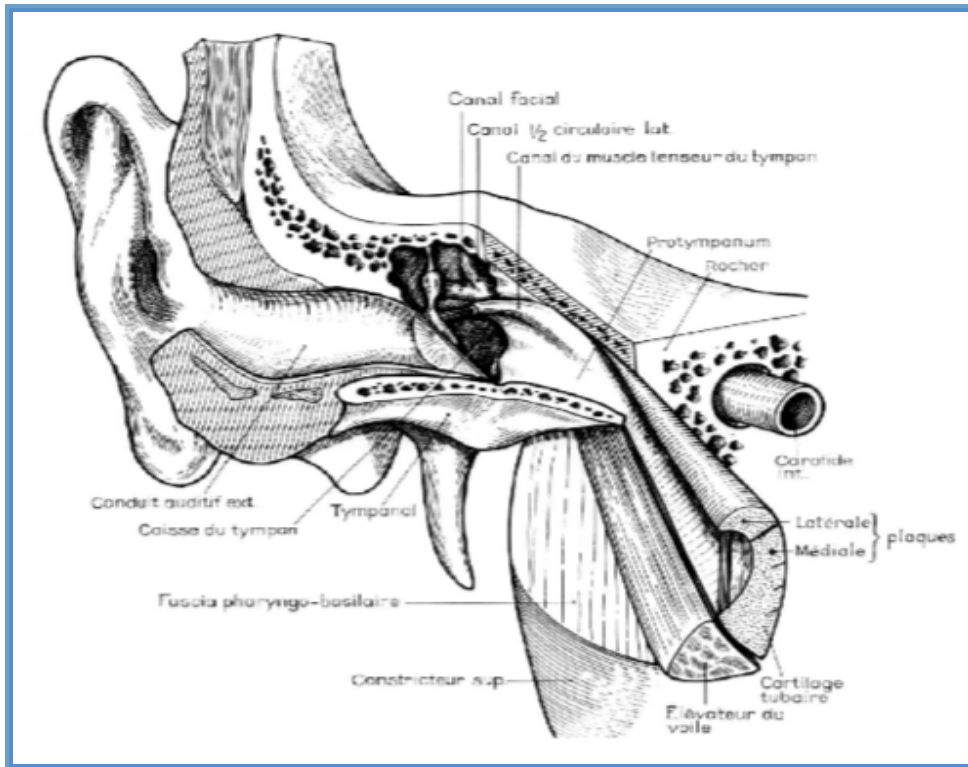


**Figure 11 : Topographie des cellules antrales [8].**

#### **IV-La trompe d'Eustache : [5]**

La trompe d'Eustache fait communiquer la cavité de la caisse du tympan avec celle du rhino-pharynx. C'est un canal long de 35 à 45mm, oblique en avant, en dedans et en bas, évasé à ses deux extrémités, rétréci au contraire à l'union de son tiers postérieur et de ses deux tiers antérieurs au niveau de l'isthme tubaire. Son diamètre de 8 mm sur 5 au niveau de l'orifice pharyngien ou pavillon tubaire, n'est que de 1 à 2 mm au niveau de l'isthme et de 5 mm sur 3 au niveau de l'orifice postérieur ou tympanique. Au niveau du tiers postérieur, la trompe possède un squelette osseux formé de deux gouttières accolées, creusées, l'interne aux dépens du rocher, l'externe aux dépens de l'apophyse tubaire du tympanal. Au niveau de ses deux tiers antérieurs la trompe est fibro-cartilagineuse. Sa paroi est formée en dedans par une gouttière cartilagineuse

recourbée en bas en crochet, adhérente en haut à la suture sphénoptéreuse. Tout en avant cette lame cartilagineuse s'écarte de la base du crâne pour venir s'appuyer sur l'aile interne de l'apophyse ptérygoïde (Fig.12).



**Figure 12 : vue antérolatérale, situation de la trompe [9].**



*MATERIEL  
ET METHODES*

## **I. Matériel d'étude :**

### **1- Type d'étude**

Il s'agit d'une étude rétrospective descriptive et analytique étalée sur une période de 5 ans de janvier 2011 à décembre 2015, portant sur 173 cas de cholestéatome de l'oreille moyenne opérés dans le service d'Oto-Rhino-Laryngologie et chirurgie cervico-faciale de l'hôpital des spécialités de Rabat.

### **2- Critères d'inclusion :**

Nous avons inclus dans ce travail tous les patients opérés au service d'Oto-Rhino-Laryngologie de l'hôpital des spécialités de Rabat pour otite moyenne chronique cholestéatomateuse.

### **3- Critères d'exclusion :**

- Dossiers inexploitable
- Les otites chroniques non cholestéatomateuses

## **II. Méthodes d'étude :**

Le recueil des données a été fait à partir des dossiers médicaux des malades stockés au sein des archives du service d'ORL de l'hôpital des spécialités de Rabat. Pour mener ce travail, nous avons établi une fiche d'exploitation . Les paramètres étudiés sont d'ordre épidémiologiques, cliniques, paracliniques, thérapeutiques et évolutifs.

- Données épidémiologiques :
- + Nom, Prénom, Age, Sexe, Origine géographique
- Données cliniques :

+ Antécédents en particulier otologiques et rhinologiques, Motif de consultation, Signes fonctionnels (otorrhée, hypoacousie, otalgie, vertige, acouphènes, Céphalées), Données de l'examen sous microscope.

- Données des examens paracliniques :

+ Audiométrie tonale.

+ tomodensitométrie des rochers.

- Données thérapeutiques : Technique chirurgicale

- Données évolutives : Résultats anatomiques (basés sur l'otoscopie, la TDM et l'IRM) et résultats fonctionnels (basés sur l'audiométrie).

## **Fiche d'exploitation**

### **IDENTITE :**

-N° :

-NE :

-Nom :

-Prénom :

-Age :

-Sexe : -M :

-F :

-Origine géographique : -rural :

- urbain :

### **ANTECEDENTS :**

-Otites à répétition :

-Traumatisme du tympan :

-Chirurgie otologique :

-Pathologie naso-sinusienne :

### **CLINIQUE :**

1-Mode de découverte :

+ Otorrhée :

+ Hypoacousie :

+ Céphalées :

+ Vertiges :

+ Complications : -paralysie faciale

- mastoiidite
- méningite
- labyrinthite
- suppuration cérébrale
- thrombophlébite du sinus latéral

2-Topographie : -OG :                      -OD :                      -Bilatéral

3-Examen clinique :

- Examen otoscopique :
- Examen neurologique :
- Examen vestibulaire :
- Examen rhinologique :

**PARACLINIQUE :**

1-Audiogramme :

- 2-Tomodensitométrie :
- Lyse de la chaîne ossiculaire :
  - Lyse du mur de la logette :
  - Lyse du tegmen tympani et antri :
  - Erosion du mur facial :
  - Erosion du canal semi-circulaire externe :
  - Procidence du sinus latéral :
  - Complications intracrâniennes :

**TRAITEMENT :**

1-Médical :

2-Chirurgical :      2-1-TTF :

2-2-TTO :

2-3-Ossiculoplastie :

**EVOLUTION ET SUIVI :**

-Audiogramme : -un mois, trois mois, un an :

-Tomodensitométrie : -12 mois

-IRM : si la TDM est douteuse

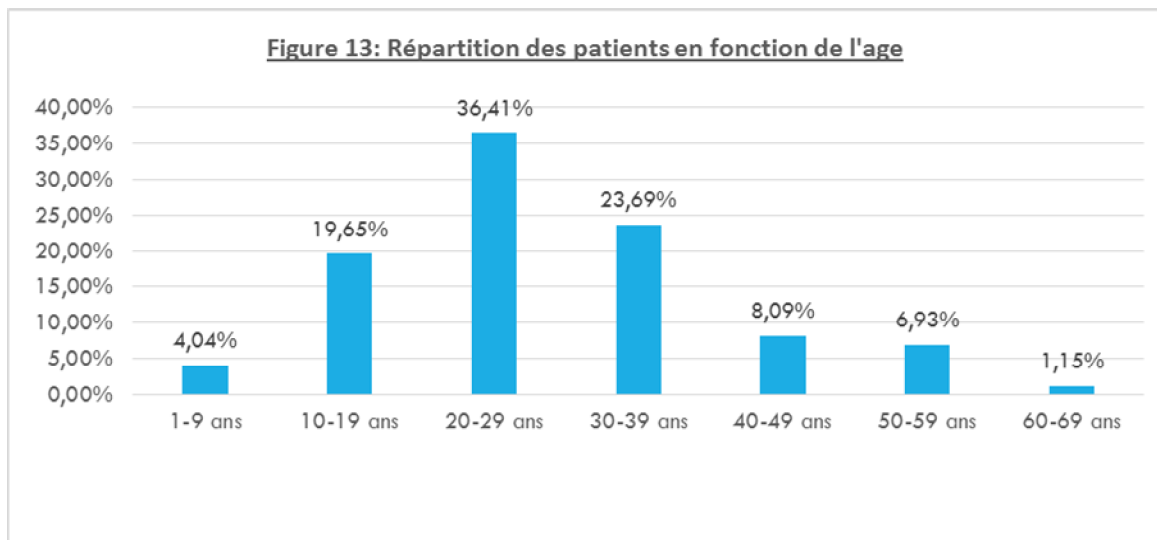


*RESULTATS*

## I- Données épidémiologiques :

### 1- L'âge :

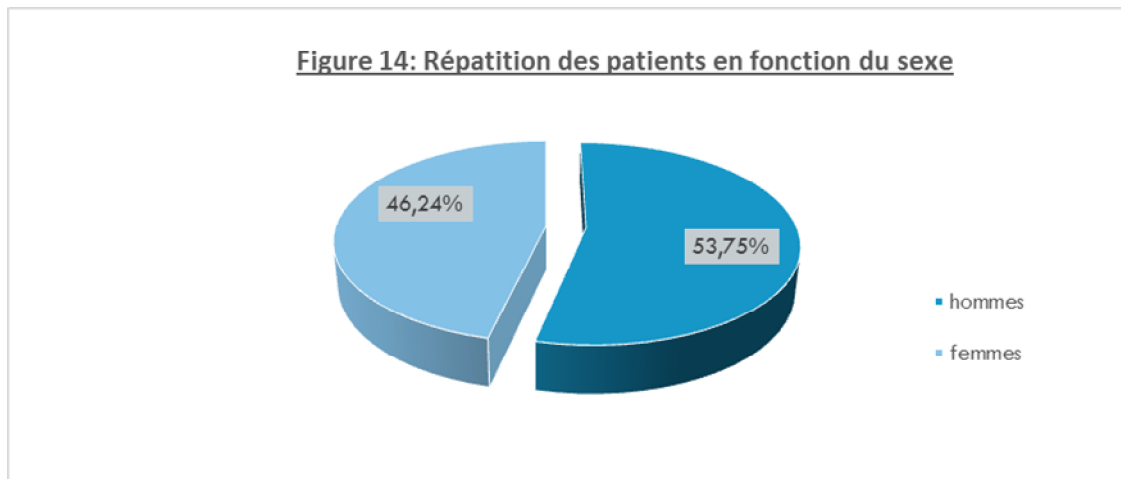
L'âge moyen de nos patients est de 28 ans, avec des extrêmes allant de 6 ans à 62 ans.



La tranche d'âge comprise entre 20 ans et 29 ans était la plus touchée, avec un taux de 36,41% des cas.

## 2- Le sexe :

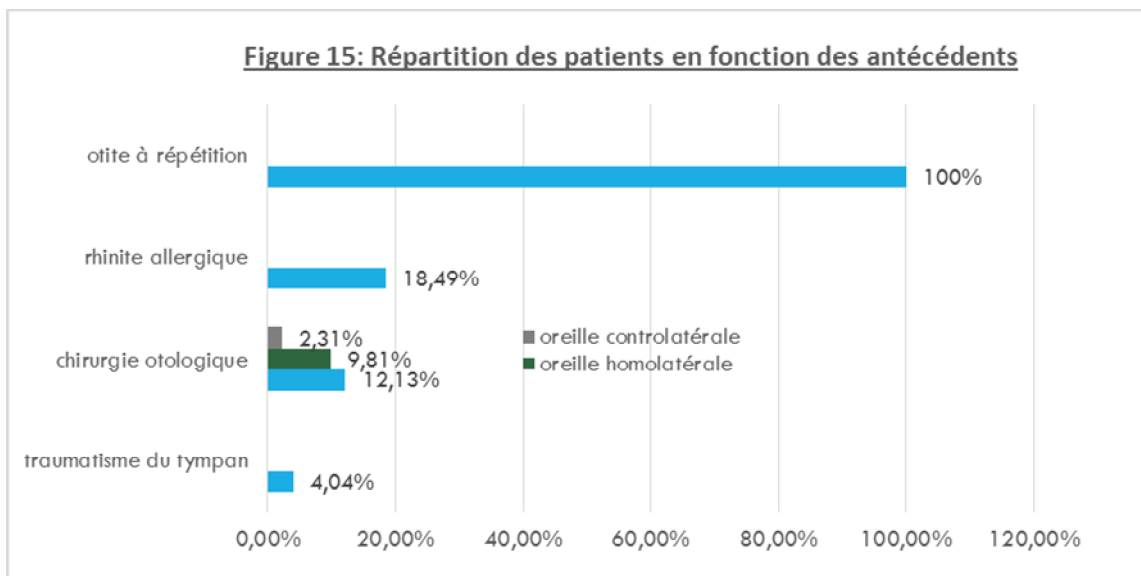
Une légère prédominance masculine a été notée avec 53,75% d'hommes (93 cas) contre 46,24% de femmes (80 cas) et un sex-ratio de 1,16.



### 3- Les antécédents :

La répartition en fonction des antécédents rapportés par les patients a montré :

- 173 cas présentaient une otite à répétition (soit 100%).
- 32 cas présentaient une rhinite allergique (soit 18,49%).
- 21 cas ont bénéficié d'une chirurgie otologique pour un cholestéatome de l'oreille moyenne (12,13%) dont 17 cas étaient sur la même oreille (9,81%) et 4 cas étaient sur l'oreille controlatérale (2,31%).
- 7 cas de traumatisme du tympan (soit 4,04%).



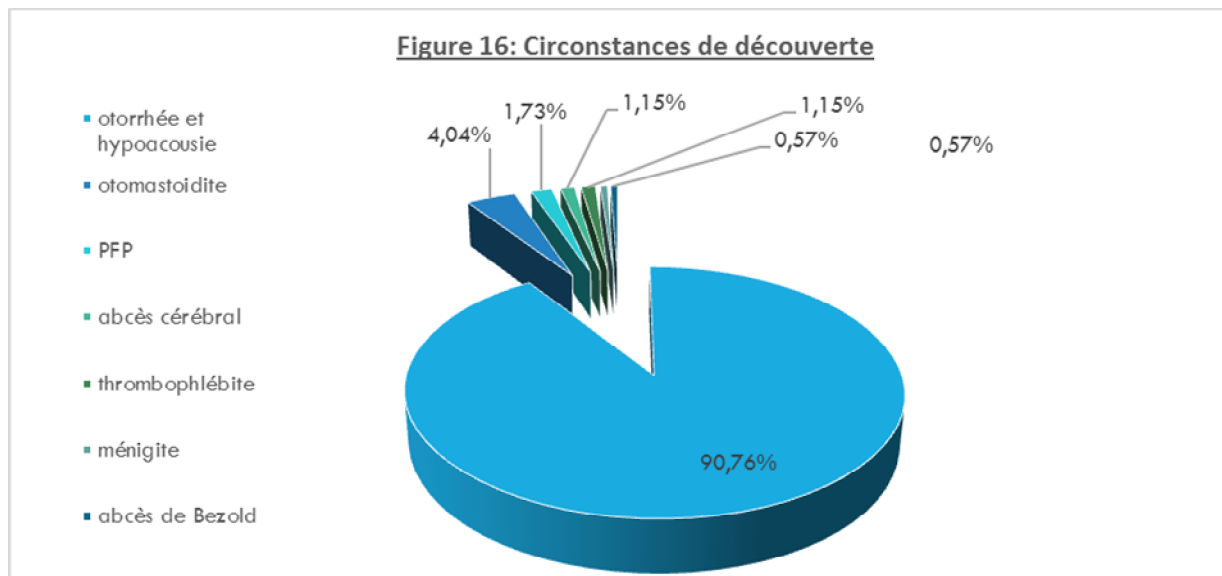
## II- Données cliniques :

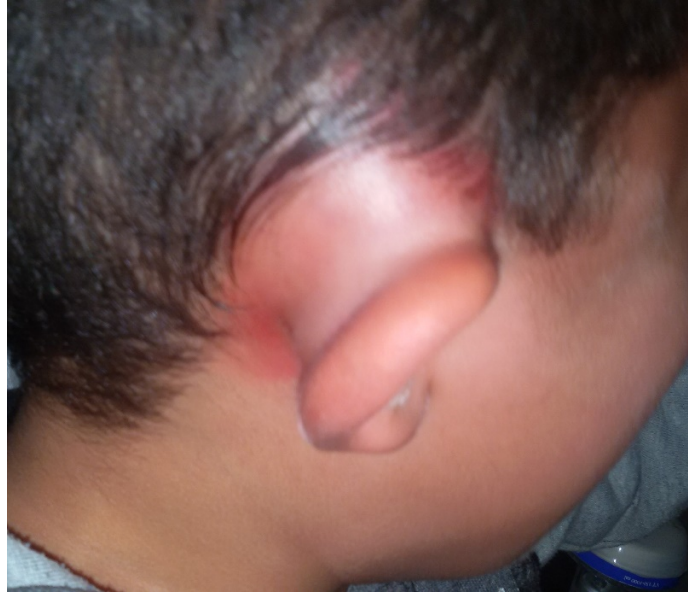### 1-Le mode de découverte :

L'otorrhée et l'hypoacousie sont les signes cliniques les plus constants, elles sont retrouvées dans tous les cas (100%).

Les complications du cholestéatome ont été révélatrices dans 16 cas (soit 9,24%) :

- Otomastoidite dans 7 cas (4,04%)
- Paralysie faciale périphérique dans 3 cas (1,73%)
- Suppuration cérébrale dans 2 cas (1,15%)
- Thrombophlébite du sinus latéral dans 2 cas (1,15%)
- Méningite dans un cas.
- Abscès de Bezold dans un cas.



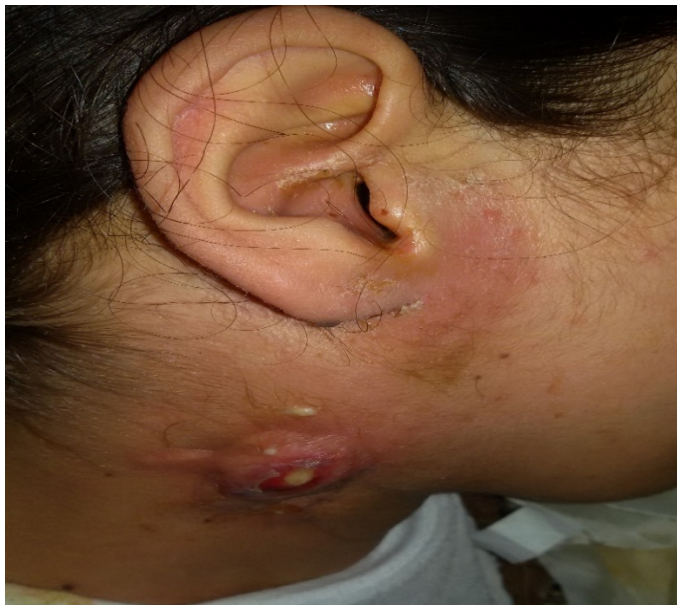

**Figure 17 : mastoïdite droite chez un enfant de 7 ans**



**Figure 18 : paralysie faciale périphérique gauche**

**Complicant une otite cholestéatomateuse**



**Figure 19 : otite moyenne chronique cholestéatomateuse droite**

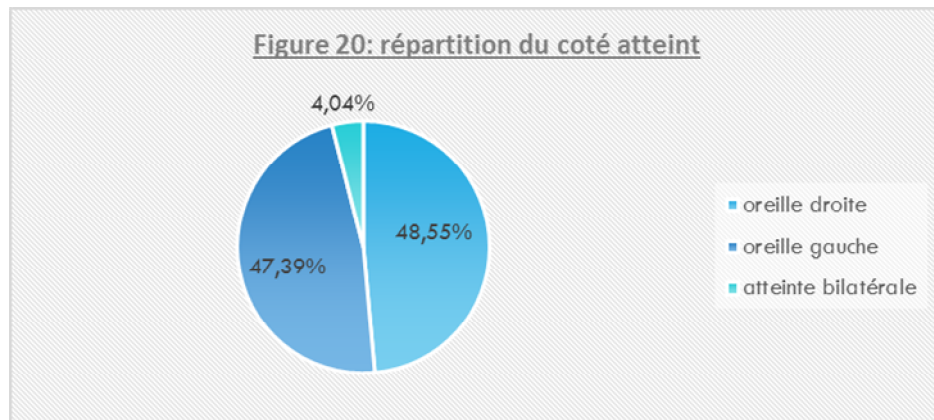
**Complicée d'un abcès de Bezold fistulisé à la peau**

## 2- La topographie :

Dans notre série, la répartition topographique est la suivante :

**Tableau 1 : Répartition topographique**

Topographie	Nombre de cas	Pourcentage
Oreille droite	84	48,55%
Oreille gauche	82	47,39%
Atteinte bilatérale	7	4,04%
Total	173	100%



## 3-L'examen clinique :

### 3-1- L'examen sous microscope

L'examen sous microscope a montré :

-Poche de rétraction postéro-supérieure dans 68 cas (39,3%)

-Perforation tympanique dans 67 cas (38,72%)

+ perforation totale marginale dans 39 cas (22,54%)

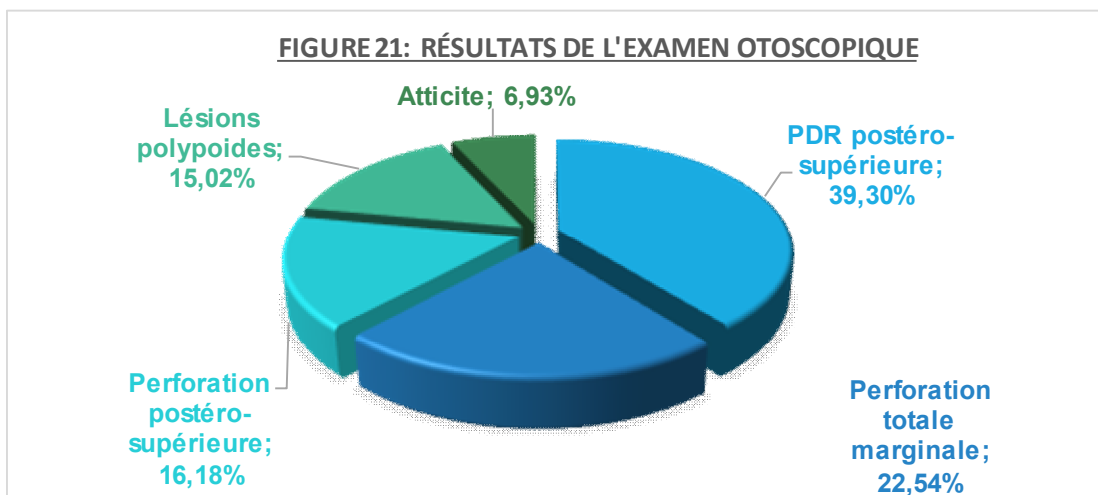
+ perforation postéro-supérieure dans 28 cas (16,18%)

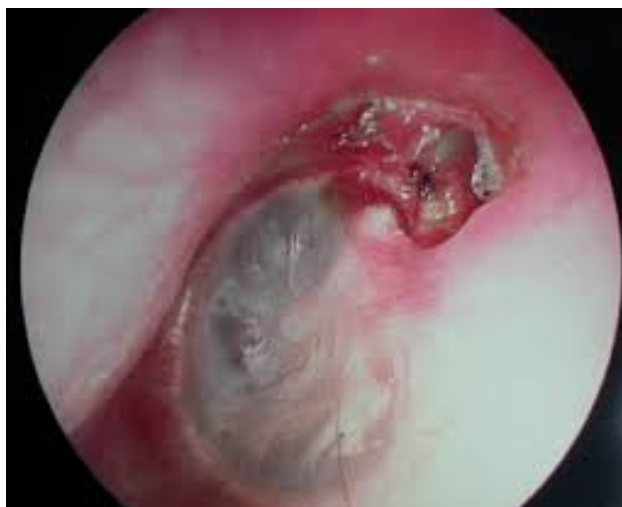-Lésions polypoides dans 26 cas (15,02%)

-Atticite dans 12 cas (6,93%)

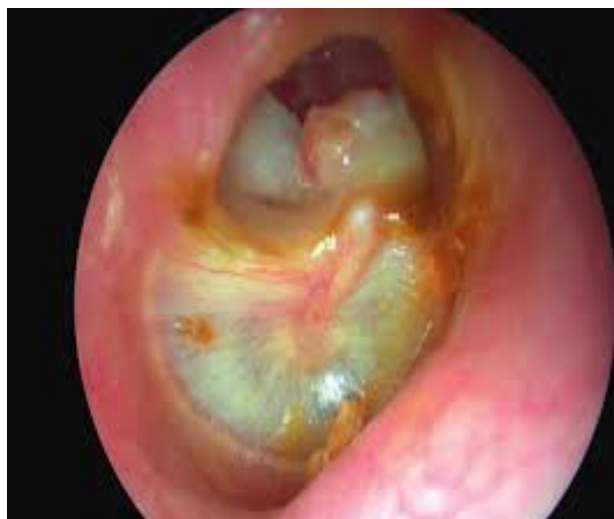**Tableau 2 : Résultats de l'examen otoscopique**

Aspect otoscopique	Nombre de cas	Pourcentage
PDR postéro-supérieure	68	39,3%
Perforation tympanique	67	38,72%
-totale marginale	39	22,54%
-postéro-supérieure	28	16,18%
Lésions polyploïdes	26	15,02%
Atticite	12	6,39%





**Figure 22 : Cholestéatome attical sur une poche de rétraction [4]**



**Figure 23 : Cholestéatome de l'oreille moyenne sur une perforation [4]**

### **3-2- L'examen vestibulaire :**

L'examen vestibulaire réalisé chez nos patients n'a pas trouvé de signes en faveur d'une atteinte Vestibulaire.

### **3-3- L'examen rhinologique :**

- Une déviation septale dans 19 cas (10,98%)
- Une rhinite chronique dans 32 cas (18,49%)
- Une hypertrophie turbinaire dans 13 cas (7,51%)

### **3-4- L'examen neurologique :**

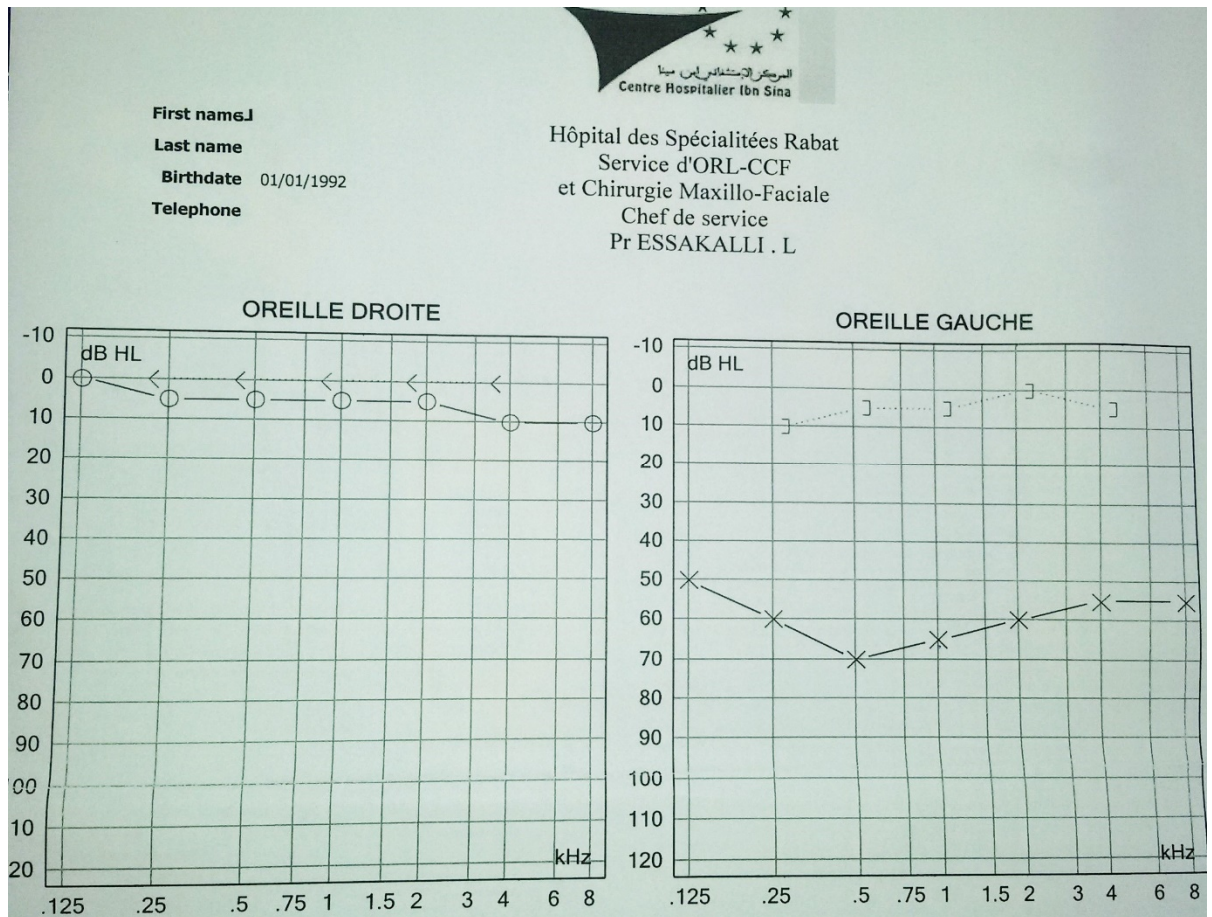
Cet examen avait mis en évidence, une paralysie faciale périphérique homolatérale au cholestéatome dans 3 cas, soit 1,73%. Cet examen n'avait pas révélé des anomalies ou des séquelles neurologiques dans les cas de complications neuroméningées qui ont été préalablement traités.

## **III- Données paracliniques :**

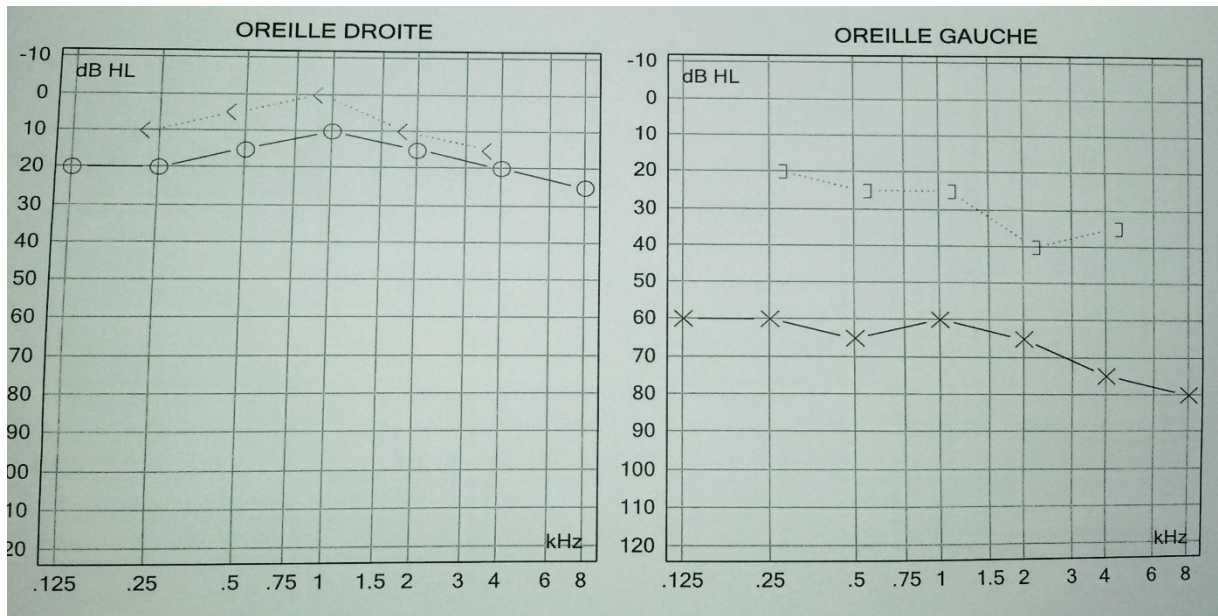
### **1-L'audiométrie tonale :**

L'audiogramme a été réalisé chez tous les patients en préopératoire, et nous avons retrouvé les résultats suivants :

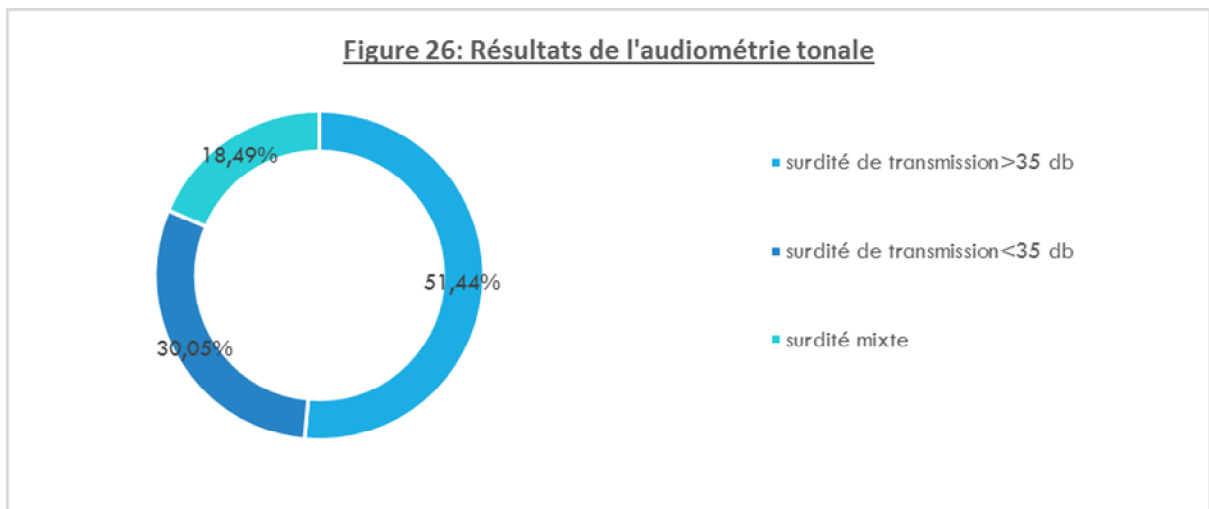
- Une surdité de transmission pure avec un rinne audiométrique supérieur à 35 dB dans 89 cas; soit 51,44%.
- Une surdité de transmission pure avec un rinne audiométrique inférieur à 35 dB dans 52 cas; soit 30,05%.
- Une surdité mixte dans 32 cas ; soit 18,49%.



**Figure 24 : audiogramme montrant une surdité de transmission gauche**



**Figure 25 : audiogramme montrant une surdité mixte gauche**

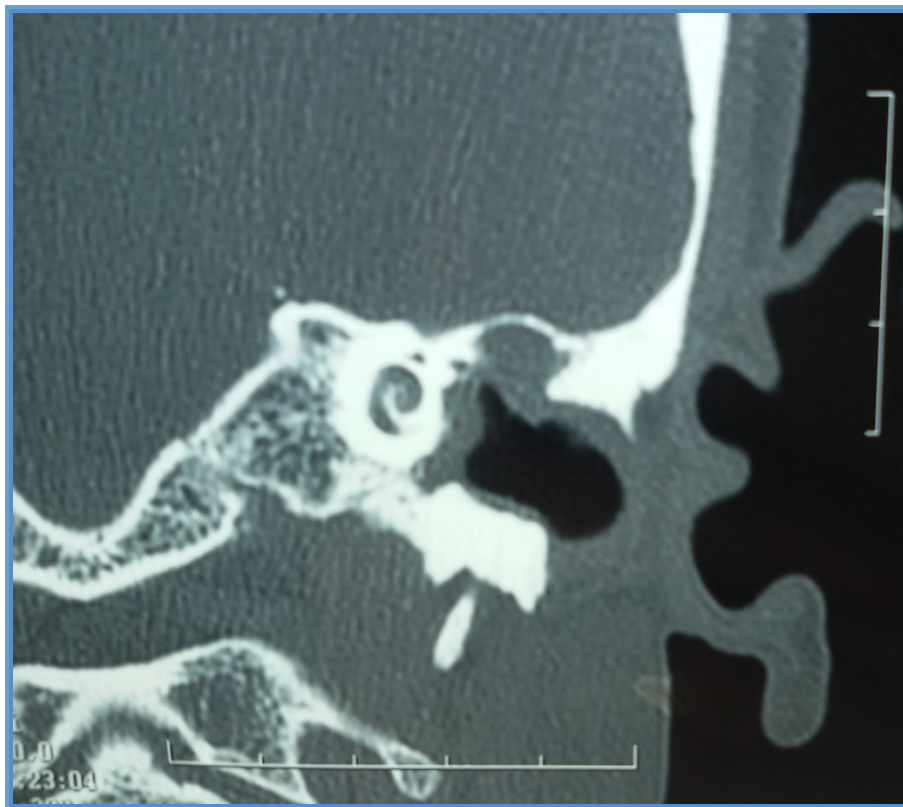
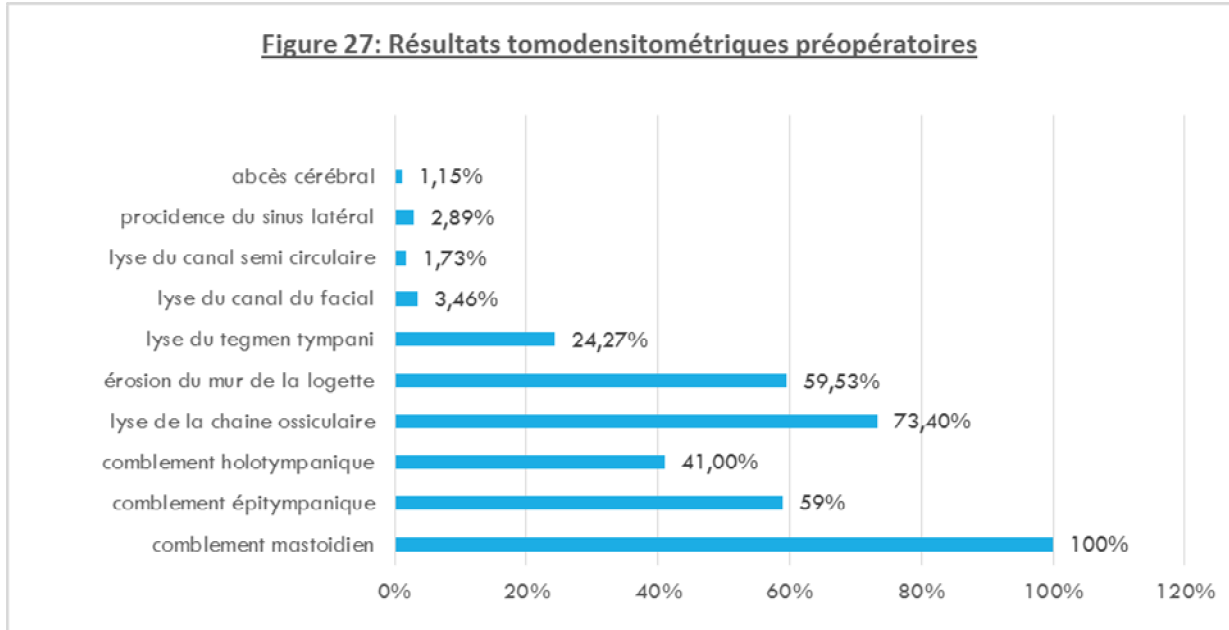


## **2-La tomодensitométrie :**

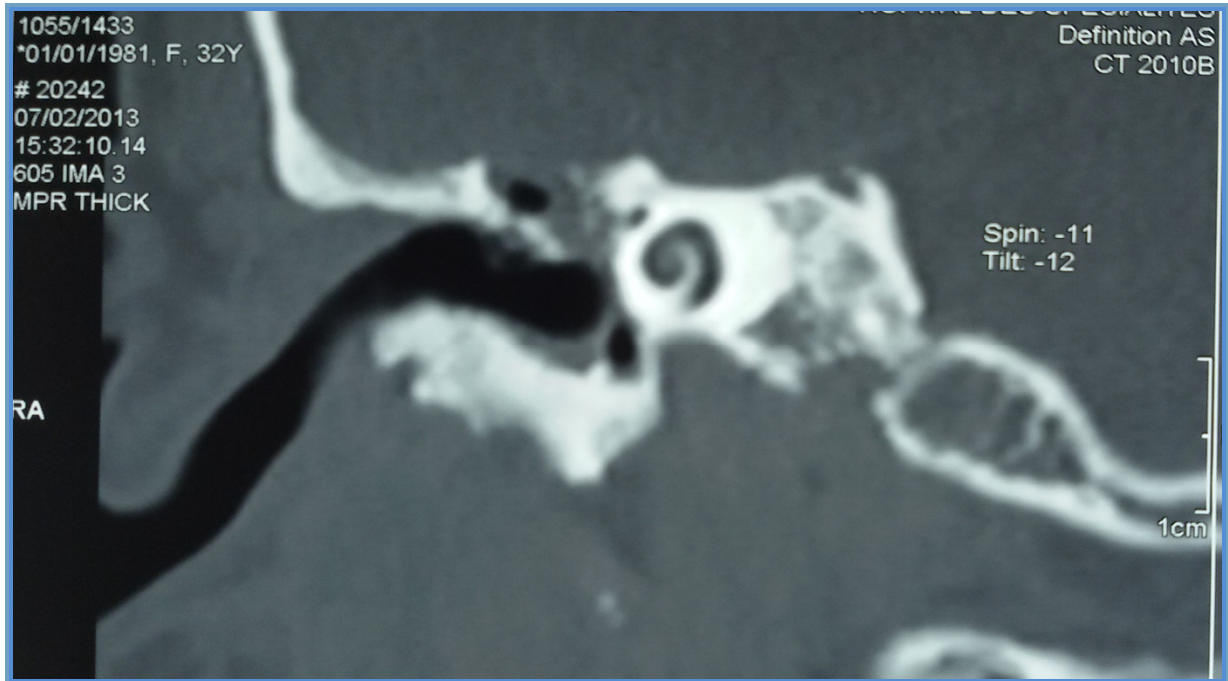
Tous les patients ont bénéficié d'une TDM des rochers en préopératoire, l'analyse soignée des images radiologiques en coupes coronales et en coupes axiales donne les résultats suivants :

**Tableau 3 : Résultats tomодensitométriques**

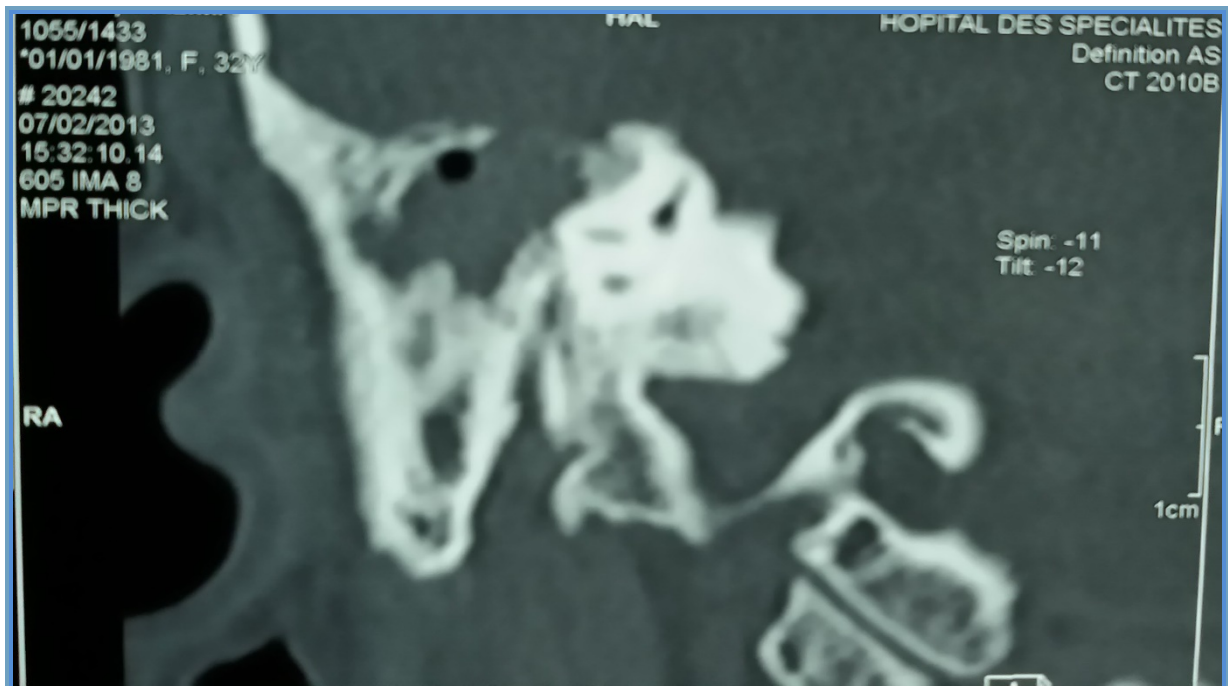
Résultats de l'imagerie	Nombre de cas	Pourcentage
Comblement de la caisse du tympan :		
-comblement épitympanique	102	59%
-comblement holotympanique	71	41%
Comblement des cellules mastoïdiennes	173	100%
Lyse de la chaîne ossiculaire	127	73,4%
Erosion du mur de la logette	103	59,53%
Lyse du tegmen tympani	42	24,27%
Lyse du canal du facial	6	3,46%
Lyse du canal semi circulaire latéral	3	1,73%
Procidence du sinus latéral	5	2,89%
Abcès cérébral	2	1,15%



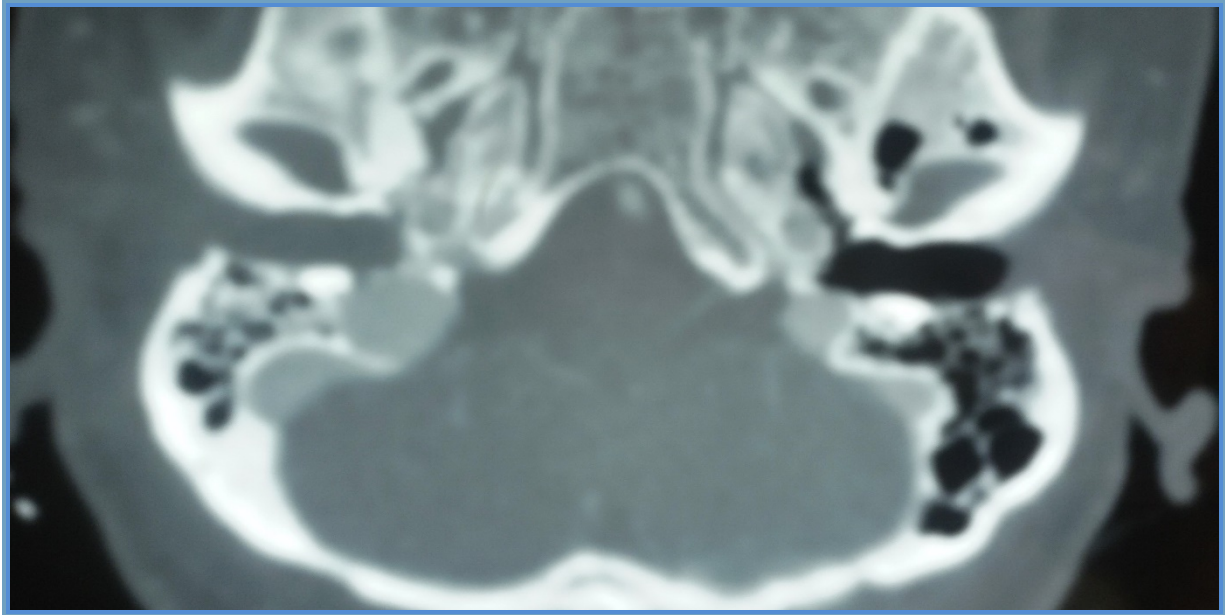
**Figure 28 : TDM des rochers en coupe coronale montrant un comblement de la caisse par une masse tissulaire avec lyse de la chaîne ossiculaire et du mur de la logette**



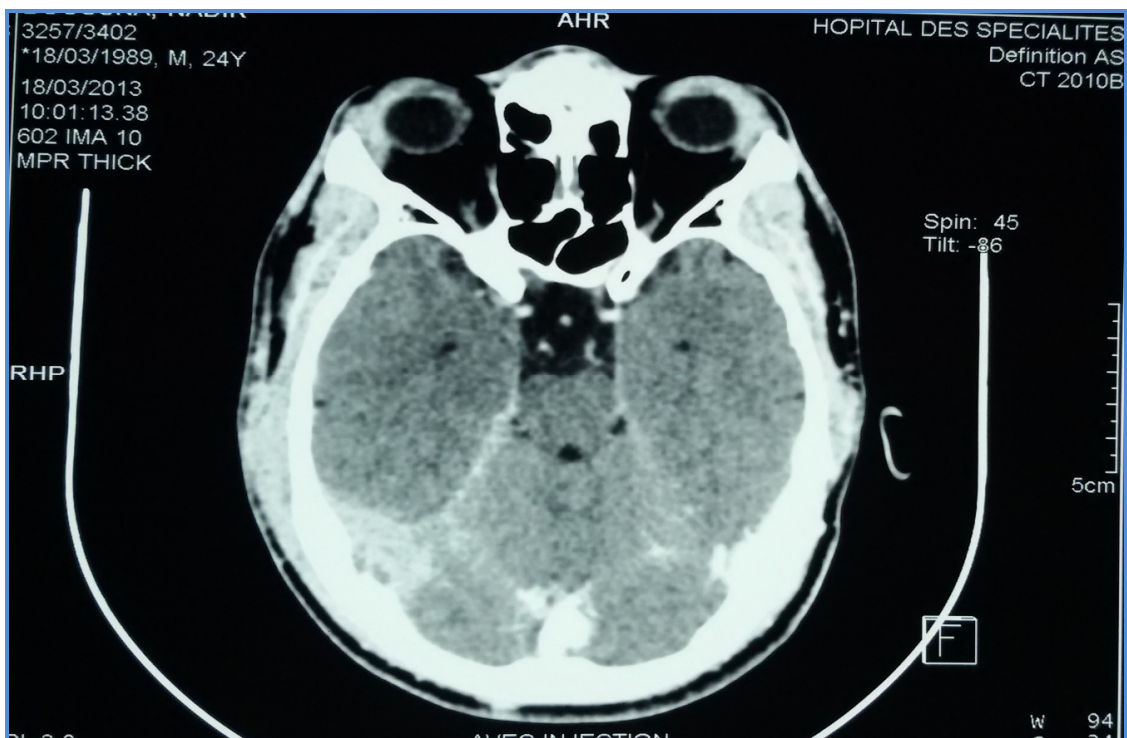
**Figure 29 : TDM des rochers en coupe coronale montrant un cholestéatome attical avec lyse du tegmen tympani**



**Figure 30 : TDM des rochers en coupe coronale montrant un comblement de la cellule antrale avec lyse du tegmen antri**



**Figure 31 : TDM cérébrale en coupe axiale montrant une procidence du golf de la jugulaire**



**Figure 32 : TDM cérébrale avec injection du produit de contraste montrant un abcès temporal compliquant un cholestéatome de l'oreille droite**

## **IV- Données thérapeutiques :**

### **1- Traitement médical :**

Tous les patients ont bénéficié d'un traitement médical à base d'une antibiothérapie générale (amoxicilline+acide clavulanique :80 mg/kg/j en 3 prises chez l'enfant, 2g/j en 2 prises chez l'adulte) et d'une antibiothérapie locale sous forme de gouttes auriculaires, associées à des aspirations otologiques répétées.

### **2- Traitement chirurgical :**

#### **A- TTF :**

La tympanoplastie en technique fermée a été réalisé dans 92 cas (soit 53,17%). Une reconstruction par du cartilage a été faite dans 65 cas (soit 70,65%), alors que la reconstruction par l'aponévrose du muscle temporal a été réalisé dans 19 cas (soit 20,65%) et par les deux dans 8 cas (soit 8,69%).

Le prélèvement du cartilage a été réalisé au niveau de la conque dans 49 cas (67,12%) et au Niveau du tragus dans 24 cas (32,87%).

L'ossiculoplastie a été réalisée lors du premier temps opératoire dans 7 cas (7,6%).

#### **B-TTO :**

La tympanoplastie en technique ouverte a été réalisé dans 81 cas (soit 46,82%)

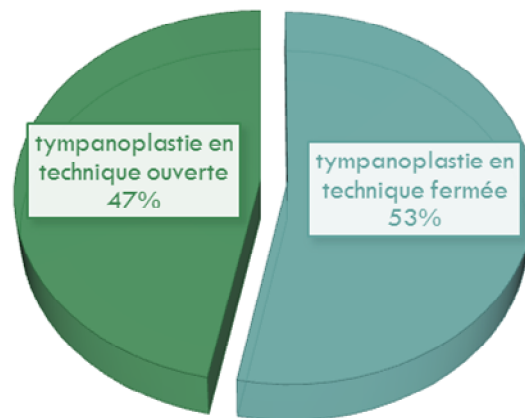
-11 cas avaient des complications (13,58%)

-14 cas présentaient une récurrence du cholestéatome (17,28%)

-24 cas pour des anomalies anatomiques (29,62%)

-32 cas présentaient une lyse spontanée du conduit auditif externe par le cholestéatome (39,5%)

**FIGURE 33: RÉPARTITION EN FONCTION DE LA TECHNIQUE CHIRURGICALE**



### **3-Traitement des complications :**

Une prise en charge neurochirurgicale a été nécessaire chez 2 patients qui présentaient un abcès Cérébral.

La thrombophlébite du sinus latéral a été jugulée par une antibiothérapie prolongée à base de céphalosporine de 3ème génération sans avoir recours aux anticoagulants.

La corticothérapie a été indiquée dans le cadre des paralysies faciales à raison de 1mg/Kg/j pendant une dizaine de jours, aucune décompression du nerf facial n'a été réalisée.

#### **4-Suites opératoires :**

Tous les malades opérés ont bénéficié d'une prescription médicale associant une antibiothérapie par voie orale (amoxicilline-acide clavulanique), une antibiothérapie locale en gouttes auriculaires et un traitement antalgique (paracétamol). La levée précoce a été préconisée dès le lendemain avec une sortie à J2 postopératoire.

Les suites immédiates étaient généralement simples ; 7 cas avaient présenté un vertige transitoire ayant disparu sous traitement médical, un cas d'otoliquorrhée ayant nécessité une prolongation d'hospitalisation avec un traitement postural et une surveillance stricte de l'état local et de l'état neurologique. Ce patient a bien évolué au bout d'une semaine de surveillance. Aucun cas de paralysie faciale n'a été noté.

#### **V- Données évolutives :**

Les patients opérés dans notre service ont bénéficié d'un suivi à la consultation des anciens malades selon un rythme régulier : à 1 mois de l'intervention chirurgicale, à 3 mois puis tous les 6 mois ; ainsi on a pu recueillir les résultats suivants :

## **1-Les résultats anatomiques :**

L'examen otoscopique de contrôle réalisé chez les patients opérés pour un cholestéatome de l'oreille moyenne a montré des aspects différents en fonction de la technique chirurgicale utilisée :

### **-TTF :**

- néotympan normal dans 51 cas (55,43%)
- infection (bactérienne ou mycosique) dans 15 cas (16,3%)
- débris épidermiques dans 13 cas (14,13%)
- poche de rétraction dans 6 cas (6,52%)
- perforation dans 4 cas (4,34%)
- rétraction totale du néotympan dans 3 cas (3,34%)

### **- TTO :**

- cavité d'évidement normale dans 58 cas (72,5%)
- infection (bactérienne ou mycosique) dans 12 cas (14,81%)
- débris épidermiques dans 11 cas (13,58%)

## **2- Les résultats fonctionnels :**

Une audiométrie de contrôle a été réalisé chez tous les patients, les résultats fonctionnels post opératoires sont les suivants :

**Tableau 4 : Résultats fonctionnels post-opératoires**

	<b>TTF avec ossiculoplastie</b>	<b>TTF sans ossiculoplastie</b>	<b>TTO</b>
Rinne moyen initial	40,7 dB	45,4 dB	49,6 dB
Rinne moyen post opératoire	32,1 dB	40,3 dB	48,8 dB
Gain moyen	8,6 dB	5,1 dB	0,8 dB

L'audition a été améliorée ou préservée et aucun cas d'aggravation ou de cophose iatrogène n'a été constaté.

On note un gain transmissionnel moyen de 8.6 dB dans 7 cas de cholestéatome opérés par TTF complétée par une ossiculoplastie lors du premier temps opératoire. Ce gain moyen était de 5,1 dB chez 85 patients bénéficiant d'une TTF mais sans ossiculoplastie associée, alors que pour les 81 cas de cholestéatome pris en charge par une TTO, le gain moyen était de 0,8 dB.

### **3- TDM post opératoire :**

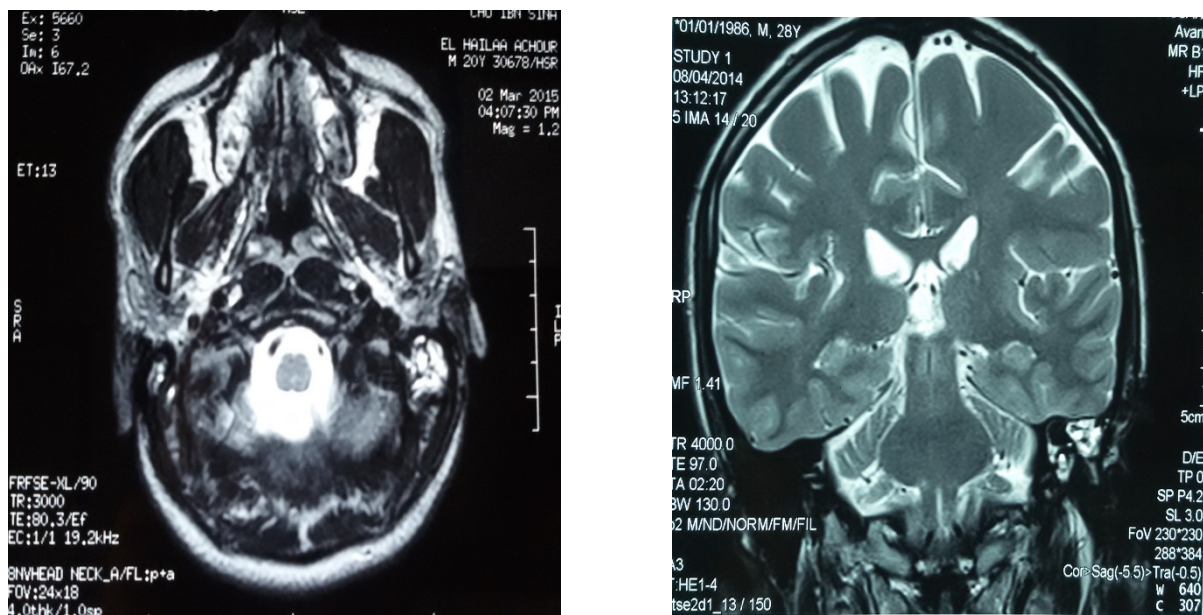
La TDM a été réalisée chez 48 patients ayant bénéficié d'une tympanoplastie en technique fermée (soit 52,17%) dans un délai compris entre 12 mois et 18 mois ; elle a mis en évidence :

- 13 cas de suspicion de cholestéatome résiduel (soit 27,08%)
- 21 cas avec comblement total de la caisse non significatif (soit 43,75%)
- 14 cas avec une cavité bien aérée sans signe de cholestéatome (soit 29,16%)

Chez les patients opérés par tympanoplastie en technique ouverte, la réalisation de la TDM a été nécessaire devant un aspect otoscopique évoquant la récurrence de cholestéatome ; elle a été faite dans 16 cas (soit 19,75%).

#### 4- IRM :

L'IRM a été réalisée dans 22 cas (soit 12,71%) où la TDM a été douteuse ; elle a confirmé la récurrence du cholestéatome dans 18 cas.



**Figure 34 : IRM cérébrale en coupe axiale et coronale montrant une récurrence de cholestéatome**

#### 5- Récidive :

Dans notre série on a rapporté 26 cas de récurrence (soit 15,02%) ; 17 cas ont récidivé après une tympanoplastie en technique fermée (9,82%), alors que 9 cas (5,2%) de récurrence a été constatée chez des patients opérés par tympanoplastie en technique ouverte.



*DISCUSSION*

## **I-Epidémiologie**

Le cholestéatome acquis représente 30% des otites moyennes chroniques à tympan ouvert, sa bilatéralité est de 12%. [10]

Les derniers chiffres témoignent d'une diminution de l'incidence du cholestéatome, celle-ci est estimée à 3 pour 100 000 chez l'enfant contre 9 pour 100 000 chez l'adulte. [11]

À l'inverse, l'incidence du cholestéatome congénital semble en augmentation, elle est de 0,12 pour 100 000 enfants. Cette hausse est due à une meilleure connaissance de cette pathologie par les médecins ORL et pédiatres. [12]

La prévalence du cholestéatome est variable selon les populations ; elle est importante dans les populations caucasiennes, suivie par les populations africaines, mais elle est très faible chez les asiatiques. [4]

On reconnaît un pic d'atteinte entre 10 et 30 ans :

**Tableau 5 : Fréquence de certaines tranches d'âge**

<b>Série</b>	<b>Age</b>	<b>Fréquence</b>
Notre série	10-30 ans	56%
Bouaity[13]	20-40 ans	42%
Godard[14]	20-45 ans	45%
Aquino[15]	16-45 ans	40%

La répartition selon le sexe du cholestéatome est très variable dans la littérature, même si dans la majorité des séries, on retrouve une prédominance masculine :

**Tableau 6 : Sex-ratio dans certaines séries**

Série	Sex-ratio
Notre série	1,16
Bouaity[13]	2
Godard[14]	1,17
Aquino[15]	1,9

La fréquence de cette pathologie peut être expliquée par :

- La mauvaise observance de nos patients (bas niveau socioéconomique)
- le nombre relativement faible d'otologistes par rapport à la population marocaine
- la difficulté d'accès aux soins (nombre minime des centres spécialisés)

Le cholestéatome se développe sur une oreille pathologique, ainsi des antécédents otitiques sont fréquemment retrouvés chez les patients. Une étude canadienne réalisée par FAGEEH [16] a rapporté un antécédent otitique dans 59% des cas, les autres séries [13,14] notent un taux supérieur à 80%.

Nous avons retrouvé un passé otitique chez tous nos malades, ce qui est, en accord avec les données de la littérature.

## **II- Etude clinique :**

### **1-Circonstances de découverte :**

Dans la majorité des cas, les signes évocateurs du cholestéatome sont l'otorrhée et l'hypoacousie. La surdité est habituellement transmissionnelle et correspond à la réaction inflammatoire ou à la destruction tympano-ossiculaire dans les formes évoluées. L'otorrhée traduit le caractère surinfecté de la poche cholestéatomateuse extériorisée dans le MAE. L'otorrhée est volontiers fétide, en raison de la présence de germes anaérobies et/ou pyocyaniques. Les autres signes d'appels tels que les acouphènes, les otalgies et les vertiges semblent moins fréquents que chez l'adulte et surviennent surtout lors des phases de surinfection ou en présence de complications. Les complications révélatrices ont beaucoup diminué en fréquence dans les pays industrialisés et elles doivent être systématiquement recherchées [1].

Rarement, le cholestéatome est diagnostiqué à l'occasion d'une de ses complications : paralysie faciale, mastoïdite, labyrinthite, vertiges voire complications neuro-méningées. Les céphalées inhabituelles doivent faire craindre et rechercher d'autres signes de complications neuro-méningées. Enfin, le cholestéatome est parfois diagnostiqué à l'occasion d'un examen otoscopique systématique, chez un patient encore asymptomatique [1].

Dans notre série l'otorrhée et l'hypoacousie sont les signes cliniques les plus constants, elles sont retrouvées dans tous les cas (100%) ; les complications du cholestéatome ont été révélatrices dans 16 cas (soit 9,24%).

**Tableau 7 : Fréquence des symptômes selon certaines études**

Série	Otorrhée	Hypoacousie	Otomastoidite	Paralysie faciale	Suppurations intracrâniennes
Notre série	100%	100%	4,04%	1,73%	1,15%
Bouaity[13]	100%	100%	13,8%	4,1%	0%
Godard[14]	61,6%	26,7%	2,7%	0,7%	1,4%

## **2-Diagnostic**

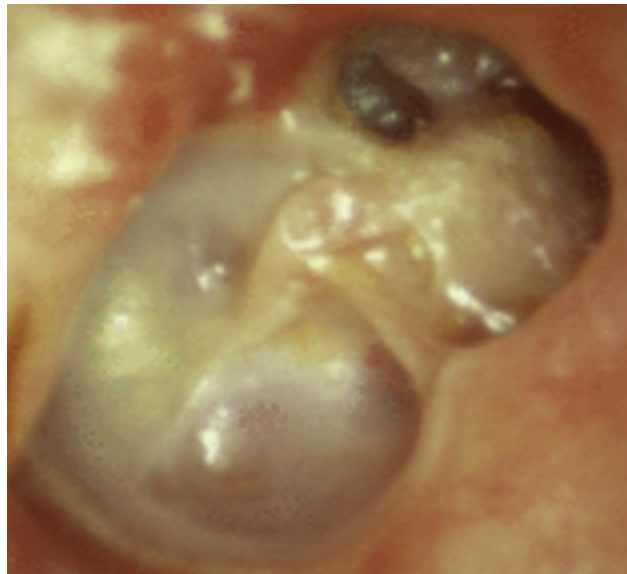Le diagnostic positif de cholestéatome repose dans la majorité des cas sur le seul examen otoscopique. L'examen otoscopique minutieux est la clé du diagnostic soit au microscope opératoire avec une aspiration contrôlée, soit sous contrôle otoendoscopique. Un bilan des deux oreilles s'impose, après un traitement local d'épreuve durant quelques jours, comprenant une ou plusieurs aspirations. Il met en évidence des squames épidermiques au niveau du Shrapnell ou une perforation le plus souvent postéro-supérieure. La perforation tympanique est plus rarement antéro-supérieure ou totale. Elle possède deux caractères essentiels : elle est haute au niveau de la pars flaccida ou la région postéro-supérieure de la pars tensa et elle est marginale. Elle peut être difficile à mettre en évidence lorsqu'elle est petite, punctiforme au niveau du Shrapnell ou plus facile lorsqu'elle est large et qu'elle érode le mur de l'attique, ce qui permet de voir le cholestéatome [1].

L'état du méat auditif externe doit être aussi soigneusement précisé. La présence d'un polype sentinelle, rouge et charnu ou d'une croûte brunâtre peuvent masquer une otite chronique cholestéatomateuse, c'est le « polype signal » de l'otite chronique cholestéatomateuse. Le calibre du méat auditif

externe doit être apprécié afin de prévoir un éventuel temps de canaloplastie lors du traitement chirurgical [1].

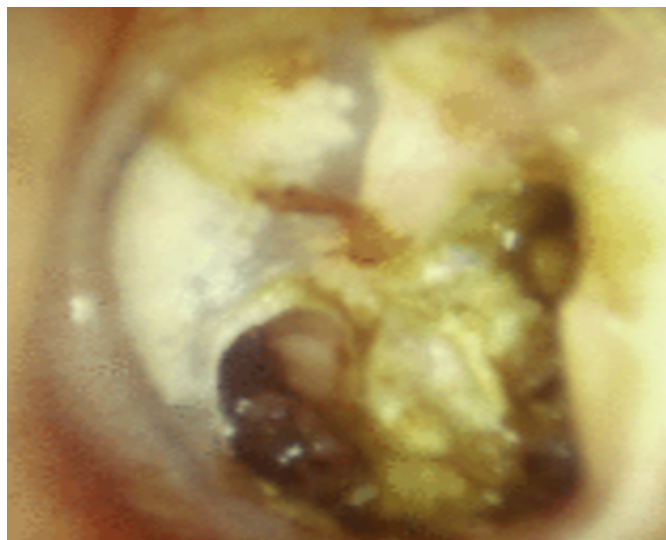
Parmi les nombreux aspects otoscopiques pouvant correspondre à un cholestéatome, on peut schématiquement distinguer :

-Le cholestéatome épitympanique ou atticale pur : on note une destruction du mur de l'attique avec parfois une inflammation atticale (classique atticite cholestéatomateuse). Le cholestéatome peut être visible sous la forme d'une masse blanchâtre brillante. Le plus souvent, il n'est pas visible et la région de la membrane de Shrapnell est recouverte par une croûte épidermique ou par un polype inflammatoire de grande valeur diagnostique. Dans cette forme topographique, la progression du cholestéatome peut se faire vers l'avant en direction des cellules supra-tubaires, ou vers la mastoïde en arrière.



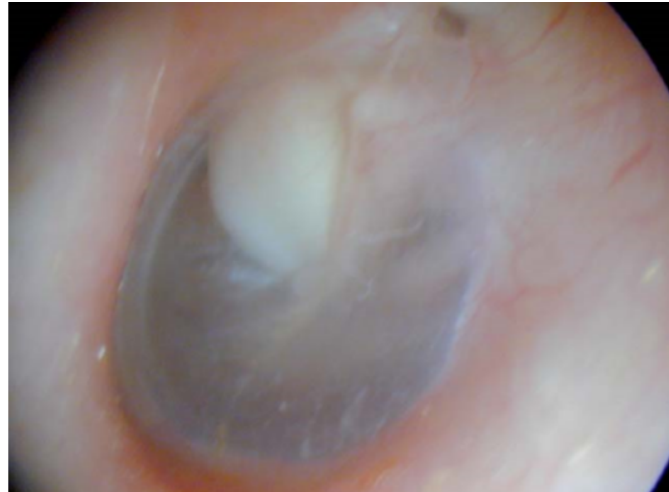
**Figure 35 : Cholestéatome épitympanique [17]**

-Le cholestéatome mésotympanique : la membrane tympanique est habituellement perforée laissant apparaître une masse blanchâtre nacré correspondant à des débris épidermiques, la destruction ossiculaire est fréquente. La région du rétrotyimpanum est fréquemment envahie au cours de la progression du cholestéatome. L'extension mastoïdienne est également fréquente.



**Figure 36 : cholestéatome mésotympanique [17]**

- Le cholestéatome à tympan fermé : qu'il s'agisse d'une forme congénitale ou acquise, l'examen otoscopique attentif montre une masse blanchâtre opaque bombant en arrière d'un tympan normal.



**Figure 37 : cholestéatome à tympan fermé [4]**

Dans les formes frontières, entre poche de rétraction et cholestéatome, le diagnostic est parfois difficile et l'examen oto-endoscopique prend ici toute sa valeur. Il doit être réalisé avec soin afin de déceler les critères traduisant l'évolution de la poche de rétraction vers le cholestéatome. Il convient de préciser le siège de la poche, son caractère mobile ou fixé, contrôlable ou non, et évaluer si possible son caractère auto-nettoyant. Les poches de rétraction peuvent être localisées ou globales. La classification établie par R. Charachon [18] distingue les poches mobiles (stade I), les poches fixées et contrôlables (stade II) et enfin les poches fixées et incontrôlables (stade III). L'auto-insufflation par le Valsalva, la douche d'air de Politzer ou l'insufflation tubaire permettent de mieux apprécier la mobilité et le contrôle de la poche, aidé par l'usage d'une optique au cours de l'examen otoscopique [19].

Dans notre série, on a noté une discrète prédominance des poches de rétraction, en fait, l'examen otoscopique a montré l'aspect de PDR postéro supérieure dans 68 cas (39,3%), alors que les perforations tympaniques (subtotale et postéro supérieure) ont été retrouvées dans 67 cas (38,7%). Dans la littérature, la fréquence de ces anomalies otoscopiques est variable ; certaines études ont rapporté une prédominance de perforations tympaniques [13,15,20], d'autres témoignent d'une fréquence plus élevée de poches de rétraction postéro supérieure [20,22]. Les lésions polyploïdes (15,02%) et l'atticite (6,39%) sont plus rares, ce qui concorde avec les autres séries [20,21].

La recherche de complications labyrinthique, faciale ou neuro-méningée commence dès l'examen clinique. L'épreuve pneumatique est systématique en particulier lorsque le malade se plaint de vertiges, à la recherche d'un signe de la fistule à l'aide d'un spéculum de Siegle pneumatique ou à la poire de Politzer, évoquant le plus souvent une fistule du canal semi-circulaire latéral. Dans le cas d'une fistule labyrinthique, l'examen déclenche un vertige avec apparition d'un nystagmus qui bat du côté examiné. L'étude de la motricité faciale recherche une paralysie faciale débutante ou installée. Le méat auditif externe doit également être soigneusement inspecté à la recherche d'une fistule de Gellé (érosion de la paroi postérieure du conduit auditif externe osseux). L'examen de l'oreille opposée est systématique, révélant souvent des lésions analogues ou des lésions d'otite chronique non cholestéatomateuse. L'examen régional, rhino-pharyngé, voire général permettra d'apprécier la présence ou non de facteurs étiologiques ou favorisant un état inflammatoire chronique qu'il faudra aussi prendre en compte [1].

Au total, dès l'examen clinique, le diagnostic d'otite chronique cholestéatomateuse est habituellement arrêté ou évoqué, et doit conduire à réaliser d'autres investigations, notamment l'imagerie afin de juger de son extension [1].

### **3-Complications**

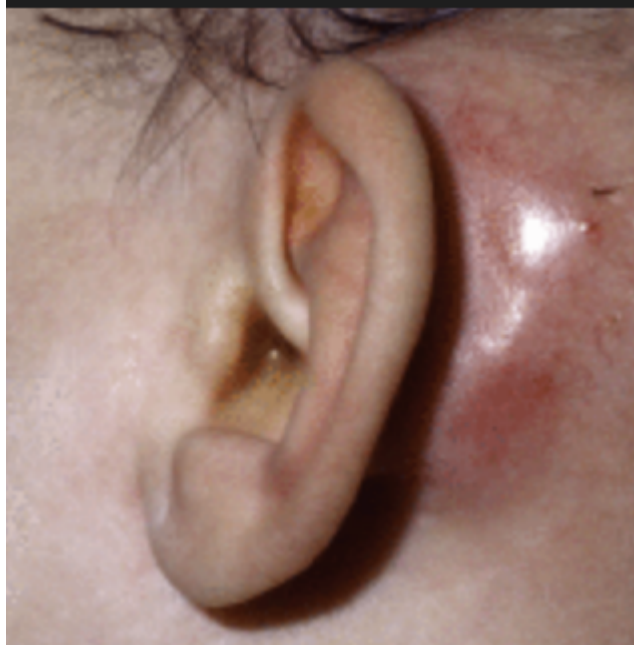Elles sont dues à l'atteinte des structures de voisinage et sont le plus souvent d'origine infectieuse, ce sont les complications qui font la gravité de cette pathologie potentiellement mortelle.

Il est classique de distinguer les complications intracrâniennes des complications extracrâniennes vu l'aspect évolutif et pronostique très différent. Ces dernières sont également divisées en complications intra et extra-temporales [4].

#### **3-1-Les complications extracrâniennes**

##### ***a-Complications extra-temporales***

**Les abcès sous-périostés** sont les complications extra-temporales les plus fréquentes. Ils sont dus à une extension de l'infection depuis la mastoïde vers l'espace sous-périosté par une érosion de la corticale mastoïdienne, ou plus rarement par propagation vasculaire secondaire à une thrombose d'une veine émissaire mastoïdienne. Ils sont plus fréquents chez le jeune enfant. Le tableau clinique est celui d'une mastoïdite classique. La confirmation se fait grâce à la TDM et le traitement est basé sur le drainage de l'abcès [4].



**Figure 38 : abcès sous-périosté [17]**

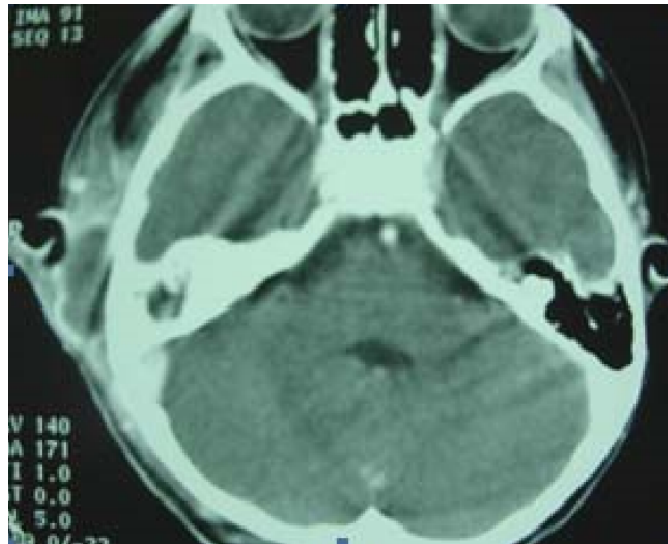
**Les abcès de Bezold** sont des abcès cervicaux dont la physiopathologie est identique à celle des abcès sous-périostés, la seule différence étant la zone d'érosion osseuse qui se situe au niveau de la pointe et qui explique l'extension de l'abcès vers le cou sous le muscle sterno-cléido-mastoïdien. Il est plus fréquent chez le grand enfant et l'adulte, du fait de la pneumatisation plus tardive de la pointe de la mastoïde. Le diagnostic et le traitement sont semblables à ceux des abcès sous-périostés, avec une seule différence : l'incision cervicale [4].

### ***b-Complications intra-temporales***

#### **La mastoïdite :**

C'est une atteinte infectieuse des cavités de l'oreille moyenne associée à des lésions destructives de l'os mastoïdien réalisant une ostéite. Elle est

extériorisée ou latente. Sa fréquence a beaucoup diminué depuis la généralisation des traitements antibiotiques, et l'amélioration des conditions de vie. Cette complication serait plus fréquente en cas d'antécédent de tympanoplastie en technique fermée et sur les mastoïdes fortement pneumatisées. Son extériorisation temporozygomatique se présente comme infiltration volumineuse, rapidement fluctuante de la région temporozygomatique et prétragienne qui décolle et refoule le pavillon de l'oreille vers le bas [1].



**Figure 39 : TDM des rochers en coupe axiale avec injection de produit de contraste : présence de collection en rapport avec une otomastoidite droite extériorisée [23]**

### **La Lyse ossiculaire :**

La destruction des osselets est souvent rapide, en raison de leur taille réduite et de leur faible vascularisation. Le mode lésionnel ossiculaire repose essentiellement sur l'ostéonécrose induite par l'action collagénolytique du cholestéatome et l'ostéite. Les trois osselets peuvent être touchés, même si

l'atteinte la plus fréquente concerne la longue apophyse de l'enclume. La platine de l'étrier est presque toujours respectée. Les stades évolutifs vont de la lyse partielle à la destruction complète avec disparition totale de l'osselet ; elle est en général bien visible sur l'imagerie. En cas de perte de l'effet columellaire, une surdité de transmission est habituellement présente [1].

### **La Fistule labyrinthique :**

La fréquence des fistules labyrinthiques varie en fonction des séries de 5 à plus de 10 % des cas de cholestéatome, elle va de la simple érosion de la coque osseuse à la destruction complète avec mise à nu du labyrinthe membraneux. Le canal semi-circulaire latéral est du fait de sa localisation la portion labyrinthique la plus souvent atteinte (environ 90 % des cas), mais des fistules des canaux semi-circulaires supérieur, postérieur, et de la cochlée ont été rapportées.

Le diagnostic de fistule du canal semi-circulaire latéral n'est pas toujours évoqué par les signes d'appel clinique, en effet, seul un patient sur deux présentant une fistule du canal semi-circulaire latéral a des vertiges en préopératoire. Elle doit être cliniquement recherchée avec déclenchement d'un vertige à la pression du tragus obturant le méat, ou au Spéculum de Siegle ou à la tympanométrie.

La mise en évidence d'une fistule sur la TDM est inconstante (57 à 60 %), son traitement est chirurgical en associant l'exérèse prudente et le recouvrement par une aponévrose et de la poudre d'os. Le risque de surdité dépend de la localisation de la fistule, il est de 35 % en cas de fistule au niveau du promontoire et de 3 % au niveau des canaux semi-circulaires [4].

### **La paralysie faciale :**

Sa fréquence est estimée à 1-2 % des otites chroniques cholestéatomateuses, le cholestéatome provoque une érosion du canal du facial, la paralysie peut être secondaire à l'extension d'une surinfection via la déhiscence du canal osseux ou à la compression directe du nerf facial. Elle peut être soit partielle ou totale, brutale ou progressive et constitue rarement le premier symptôme de la maladie.

La paralysie faciale demeure une des complications les plus redoutées de l'évolution du cholestéatome, la tomodensitométrie en haute résolution, examen de référence dans l'exploration du cholestéatome, est la technique la plus performante pour l'étude du canal facial. Dans tous les cas, la présence d'une paralysie faciale constitue une indication opératoire d'urgence [1].

### **La Labyrinthite aigue :**

Elle représente l'évolution ultime de la fistule labyrinthique, mais peuvent survenir de novo sans fistule préalable. Le diagnostic est évoqué devant la présence d'une surdité, d'acouphènes et de vertige, L'examen audiométrique montre une surdité mixte, mais peut objectiver une cophose. Classiquement, on distingue la labyrinthite séreuse, qui correspond à une inflammation potentiellement réversible de la labyrinthite purulente qui correspond à une infection irréversible et qui expose aux complications méningo-encéphaliques. Le traitement de la labyrinthite aigue repose sur une antibiothérapie et une corticothérapie par voie veineuse au cours d'une hospitalisation, suivi par un traitement chirurgical rapide de l'otite cholestéatomateuse [4].

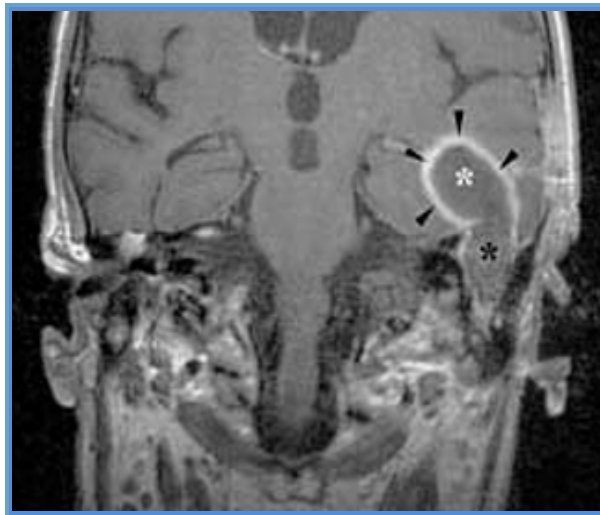
### **3-2 les complications endocrâniennes**

Les complications intracrâniennes représentent les complications cholestéatomateuses les plus dangereuses qui peuvent engager le pronostic vital en absence du traitement.

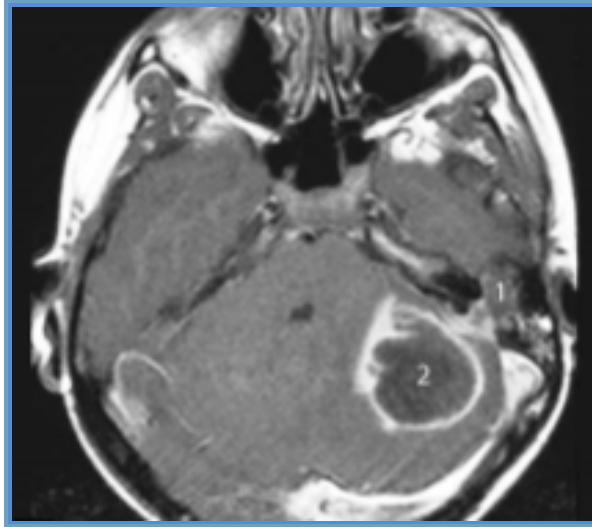
#### **Les abcès cérébraux :**

Ce sont les complications les plus graves. Les localisations les plus fréquentes sont le lobe temporal et le cervelet. Le point de départ est dans la majorité des cas une dissémination hématogène secondaire à une thrombophlébite, mais parfois il s'agit d'une extension à partir d'un empyème sous-dural constitué à partir d'une déhiscence du tegmen. L'évolution se fait en trois phases. La phase d'encéphalite, puis une phase quiescente avec des symptômes abâtardis et enfin une phase finale avec résurgence des symptômes sous forme d'hypertension intracrânienne traduisant une rupture ou une extension de l'abcès. La tomодensitométrie cérébrale permet le diagnostic positif d'abcès dans 80 à 90 % des cas dès le premier examen. Elle montre typiquement une zone hypodense homogène, arrondie, plus ou moins étendue et refoulant les structures voisines, entourée d'un liseré hyperdense se renforçant après injection de produit de contraste, associée à un halo d'œdème cérébral et éventuellement à un refoulement des ventricules. Elle peut en outre faire suspecter l'origine otogène de l'abcès si celui-ci est au contact du tegmen tympani ou antri. L'IRM en séquence pondérée T1 montre une lésion hypo-intense correspondant à l'œdème, autour d'une zone plus hypo-intense correspondant au centre nécrotique. Ces deux zones sont séparées par un cercle épais et régulier iso- ou hyperintense, correspondant à la paroi de l'abcès. En T2,

le signal de la zone d'œdème est hyper-intense par rapport au cerveau, alors que le centre est iso- ou hyper-intense et la paroi hypo-intense. L'IRM est plus précise pour différencier l'œdème de la nécrose, ce qui permet de faire la part entre une encéphalite pré-suppurative non ponctionnable et un abcès qui sera en général ponctionné. L'injection de gadolinium accentue la différence entre le centre de l'abcès, sa coque et l'œdème périphérique. Le traitement associe une antibiothérapie à large spectre, une corticothérapie pour diminuer l'œdème cérébral et un traitement anticonvulsivant. Un drainage neurochirurgical est réalisé en urgence, associé à une mastoïdectomie si l'état neurologique du patient est suffisamment stable. La surveillance par des TDM rapprochées est la règle [24].



**Figure 40 : IRM en séquence pondérée T1. Lésion hypo-intense correspondant au centre nécrotique de l'abcès temporal (étoile blanche), limitée par un liseré régulier hyper-intense après injection de gadolinium correspondant à la paroi de l'abcès (flèches). Le cholestéatome, responsable de l'abcès temporal par voie néoformée, est hypointense (étoile noire) et non rehaussé par le gadolinium [25].**



**Figure 41 : IRM en séquence T1 axiale injectée passant par la fosse postérieure. Cholestéatome surinfecté attico-antral, hyposignal T1 cerné d'une collerette rehaussée par l'injection (1). Volumineux abcès cérébelleux gauche (2) [26].**

### **Les méningites :**

Elles sont les deuxièmes complications en fréquence. Leur physiopathologie comprend trois voies d'extension différentes : la voie hématogène (la plus fréquente), l'extension par contiguïté à travers des foramens et fissures existants (fissures de Hyrtl) ou à travers l'érosion osseuse [24]. Les symptômes comprennent typiquement céphalées, fièvre, photophobie, vomissements et raideur de nuque. Elles sont associées à une autre complication intracrânienne dans 50 % des cas, Il faut donc les rechercher à l'aide d'une TDM avec injection et une IRM avant toute ponction lombaire. Le diagnostic bactériologique peut se faire à partir du liquide cérébro-spinal (LCS), à partir d'hémocultures en cas de décharges bactériémiques, ou sur les prélèvements d'oreille en cas d'otorrhée. Ces derniers sont cependant peu rentables (4 % à

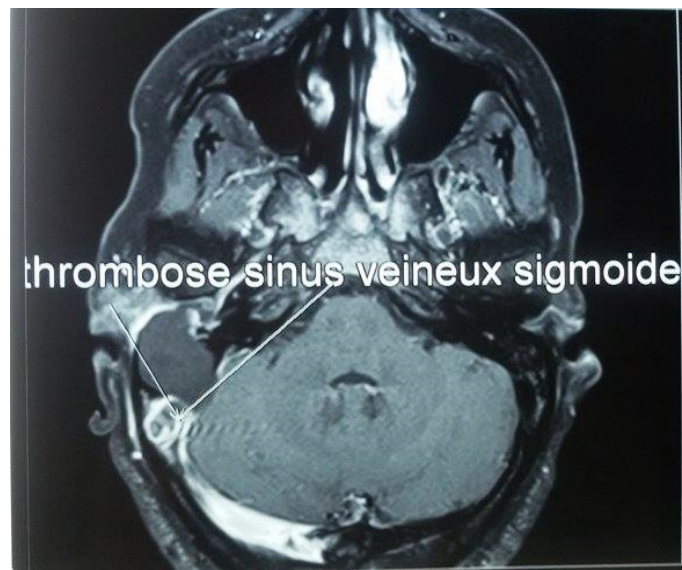62% de prélèvements stériles ou poly-microbiens dans la littérature). Les principaux germes retrouvés sont : (1) *Proteus mirabilis* (55% cas) ; (2) *Pseudomonas aeruginosa* (25 %) ; (3) *Staphylococcus aureus* (20 %) ; et (4) d'autres germes représentant moins de 20 % des prélèvements contributifs (*Streptococcus pneumoniae*, *Streptococcus* du groupe B, *Haemophilus influenzae*, *Klebsiella*) [27].

Le traitement associe une antibiothérapie à large spectre, une corticothérapie permettant de limiter les séquelles auditives et neurologiques et une mastoïdectomie [24].

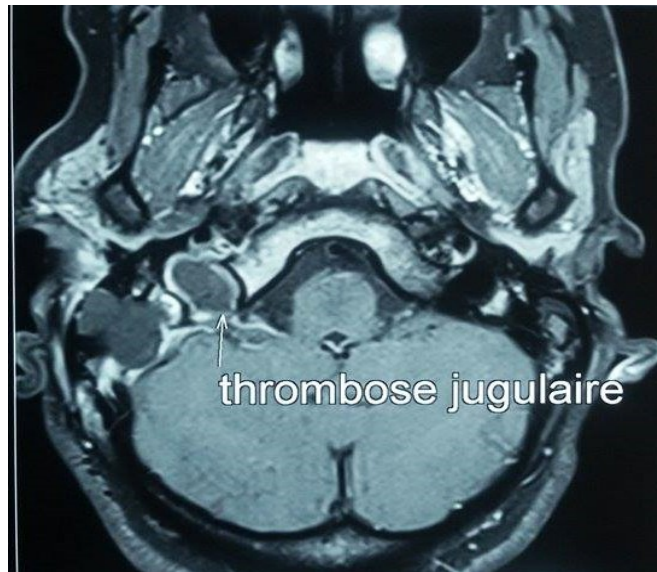### **Les thromboses du sinus latéral ou du sinus sigmoïde :**

Les thrombophlébites représentent 20 % des complications intracrâniennes. L'atteinte se fait par une érosion osseuse ouvrant le passage à l'espace périsinusien, ou par l'extension d'une thrombophlébite des veines émissaires mastoïdiennes. La formation d'un thrombus intraluminal expose à des complications secondaires à type d'hydrocéphalie par thrombose étendue des sinus et/ou à type d'embolies septiques, en particulier pulmonaire. La réalisation d'une TDM avec injection met en évidence le signe du « delta vide » correspondant à l'absence d'opacification de la lumière du vaisseau avec prise de contraste des parois. L'IRM est cependant l'examen de choix. Elle révèle la thrombose veineuse débutante par une absence de flux sanguin en séquence pondérée T1 et un hyposignal en T2 (avant le cinquième jour). A la phase subaiguë, les complications ischémiques sont mises en évidence par un hypersignal cérébelleux en pondération T2 sans systématisation artérielle. Une composante hémorragique de l'infarctus, parfois insoupçonnée en scanner, peut

être précocement décelée au moins en IRM à haut champ avec visualisation d'une zone de parenchyme en hyposignal en pondération T2 due à la présence de désoxy-hémoglobine. Au stade de thrombose constituée (au-delà du quinzième jour), on obtient un hyper signal en T1 et T2 qui peut persister jusqu'à un an et permettre un diagnostic rétrospectif. Elle apparaît donc comme l'examen de choix lorsqu'une thrombose veineuse endocrânienne est suspectée. Le traitement comprend au minimum une mastoïdectomie associée à une dénudation du sinus pour évacuer l'abcès. La question de l'anticoagulation est extrêmement débattue. Actuellement, elle n'est pas recommandée en dehors d'une atteinte du sinus sagittal ou des signes d'hypertension intracrânienne résistante au traitement médical [28].



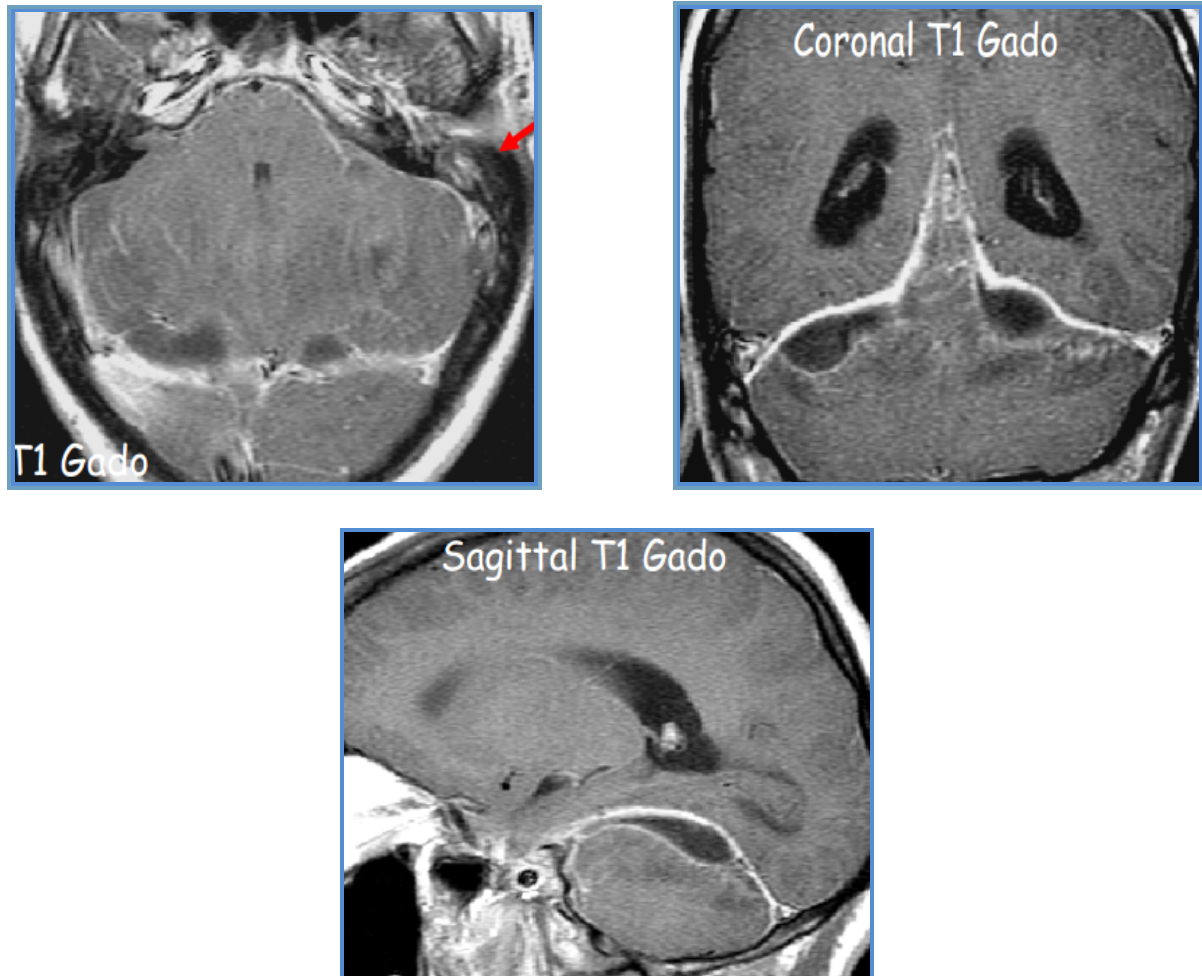
**Figure 42 : IRM cérébrale montrant un cholestéatome compliqué d'une thrombose du sinus sigmoïde.**



**Figure 43 : IRM cérébrale montrant un cholestéatome compliqué d'une thrombose de la veine jugulaire.**

### **Les empyèmes sous-duraux :**

Ils se développent par le biais d'une déhiscence osseuse. L'empyème est responsable d'un tableau septique et neurologique marqué, qui comprend une fièvre élevée et des céphalées intenses, localisées puis généralisées, associées à un syndrome méningé avec parfois troubles de la conscience et convulsions. A la phase d'état, le tableau est celui d'une méningo-encéphalite associée à des signes d'hypertension intracrânienne et des signes de localisation neurologique. Le diagnostic est radiologique, la TDM objective une Collection falciforme iso à hyperdense, parfois hétérogène avec Prise de contraste périphérique marquée. L'IRM montre un Hypo T1 et hyper T2 avec Prise de contraste périphérique intense. Le traitement est chirurgical au moyen d'une mastoïdectomie permettant l'ablation du revêtement osseux autour de l'abcès [28].



**Figure 44 : IRM séquence T1 en coupe axiale, coronale et sagittale montrant un empyème sous dural [29].**

### **L'hydrocéphalie otitique :**

Sa physiopathologie est mal connue. Le développement est dû à une inflammation ou une infection du sinus sagittal supérieur bloquant la résorption du LCR par les villosités arachnoïdiennes au niveau des granulations de Pacchioni entraînant une hypertension intracrânienne (HTIC). Le diagnostic et le traitement sont ceux d'une hypertension intracrânienne. L'association d'une

pression intracrânienne élevée, de symptômes cliniques d'HTIC et d'un œdème papillaire à une absence de dilatation ventriculaire ou de signes de méningite suffit à poser le diagnostic. L'angio-IRM confirme la thrombose des sinus veineux. La prise en charge comprend le traitement de l'infection otologique et de l'HTIC et la prévention des conséquences dramatiques pour le nerf optique. Une anticoagulation par voie générale ne se justifie qu'en cas de thrombose du sinus longitudinal supérieur [24].

Dans notre série, les complications du cholestéatome ont été révélatrices dans 16 cas (soit 9,24%) ; la mastoïdite était la complication la plus fréquente, la paralysie faciale périphérique est au deuxième rang des complications extracrâniennes.

Les complications endocrâniennes étaient moins fréquentes, ce qui concorde avec plusieurs séries [13,20,28,30], ainsi on a noté 2 cas de suppurations intracrâniennes (1,15%) et 2 cas de thrombophlébites cérébrales (1,15%), la méningite a été rencontrée chez un seul malade.

Les études épidémiologiques réalisées au fil des ans ont témoigné d'une régression significative du nombre de complications, en particulier les complications intracrâniennes, cette baisse s'explique par l'évolution des techniques d'imagerie permettant un diagnostic plus précoce, l'apparition de nouvelles familles d'antibiotiques et le développement de techniques chirurgicales plus performantes.

**Tableau 8 : Fréquence des complications selon certaines études**

Série	Mastoidite	PFP	Abcès cérébral	TPSL	méningite	Abcès de Bezold
Notre série	4,04%	1,73%	1,15%	1,15%	0,57%	0,57%
Skandour[20]	16,67%	5%	5%	3,3%	1,67%	1,67%
Bouaity[13]	13,8%	4,1%	0%	0%	0%	0%
Ouadghiri[28]	11,76%	23,52%	17,64%	5,88%	5,88%	5,88%
Tall[30]	56,7%	18,5%	9,2%	0%	7,8%	0%
Benlemlih[31]	16%	2%	0%	8%	0%	0%

### **III-Etude paraclinique**

#### **1-L'audiométrie tonale**

L'audiométrie va permettre de quantifier la perte auditive et de suivre le devenir fonctionnel du patient, elle révèle habituellement une surdité de transmission variant de 30 à 50 dB selon que les lésions ont ou non retenti sur la mobilité et la continuité de la chaîne ossiculaire. Dans les cas de cholestéatome étendu on constate une surdité mixte du fait d'une labyrinthisation associée, qui peut aboutir à la cophose en cas de labyrinthite suppurée. Une fonction auditive préservée en cas de cholestéatome peut être secondaire à l'effet columelle de sa matrice. Cette dernière peut maintenir artificiellement la continuité de la chaîne ossiculaire et assurer la transmission des vibrations sonores.

L'examen audiométrique est indispensable avant la réalisation d'un acte chirurgical, non seulement pour faire une évaluation fonctionnelle de l'oreille opérée, mais également pour évaluer l'oreille controlatérale. Une surdité totale controlatérale impose une stratégie chirurgicale adaptée à l'oreille unique.

Dans notre série, 51,4% des cas présentent une surdité de transmission supérieure à 35 dB, la fréquence d'une surdité de transmission supérieure à 30db dépasse 70% à 80 % dans la littérature [31]. La cophose totale est presque présente dans toutes les séries et varie entre 1% et 9% [31], alors qu'elle est absente dans notre série.

Le tableau suivant montre les résultats de l'audiogramme dans les différentes séries :

**Tableau 9 : Résultats audiométriques selon certaines études**

Série	ST> 35 dB	ST<35dB	Surdité mixte
Notre série	51,4%	30,05%	18,49%
Skandour [20]	55%	11,6%	33,3%
Zarhnoun [21]	61,7%	25%	13,3%
Ouadghiri [28]	44%	7%	49%

L'audiométrie préopératoire a une valeur essentiellement comparative entre la fonction auditive pré et postopératoire et sert également de document médico-légal.

## **2-L'imagerie**

L'imagerie moderne occupe actuellement une place primordiale dans la prise en charge des cholestéatomes de l'oreille moyenne. Lors du bilan préopératoire, l'exploration radiologique repose essentiellement sur le scanner. Il permet de préciser les extensions et de rechercher d'éventuelles complications du cholestéatome. Le scanner est également l'examen de choix pour visualiser la configuration anatomique des cavités de l'oreille moyenne (volume,

pneumatisation, rapports anatomiques), participant ainsi à l'élaboration de la stratégie chirurgicale. Enfin, l'imagerie peut également apporter des arguments sémiologiques en faveur du diagnostic positif de cholestéatome, dans les cas où l'examen otoscopique est insuffisamment contributif [1].

### **2-1 Tomodensitométrie**

Le scanner des rochers est considéré actuellement comme un examen systématique et indispensable au bilan initial d'un cholestéatome de l'oreille moyenne [1].

L'examen consiste en une TDM haute résolution en coupes fines avec acquisition hélicoïdale et sans injection de produit de contraste. L'avènement de la TDM à haute résolution offre une meilleure précision anatomique des structures de l'os temporal ; l'acquisition en mode spiralé autorise en TDM un temps d'acquisition inférieur à 60 secondes, avec des coupes millimétriques ou inframillimétriques. Le scanner explore l'ensemble de l'os temporal, mais aussi la base du crane afin de détecter des anomalies associées [32].

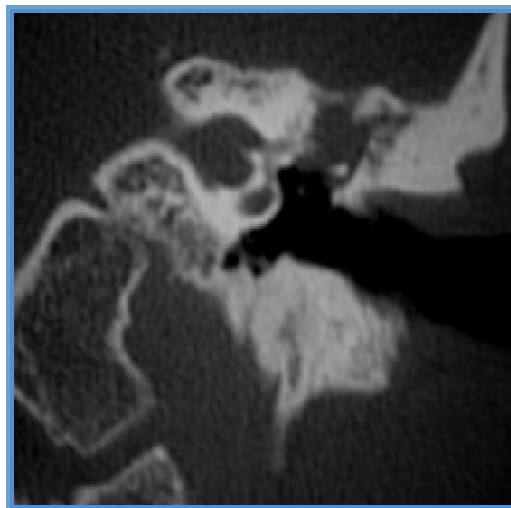
Les deux signes cardinaux d'un cholestéatome au scanner sont la présence d'une masse tissulaire classiquement nodulaire au niveau des cavités tympano-mastoïdiennes et l'existence d'une ou plusieurs zones d'ostéolyse, ces deux signes sont le plus souvent associés. [33]

La masse des cavités tympano-mastoïdiennes paraît de densité tissulaire, homogène et non calcifiée, elle est habituellement de forme nodulaire, à contours arrondis convexes, polycycliques ou festonnés. Les contours de cette opacité ne sont visibles que s'il persiste une aération péri-lésionnelle, l'analyse des contours de la masse n'est donc pas possible en cas de comblement total de la cavité tympano-mastoïdienne. [33]

Le scanner permet souvent de préciser les extensions du cholestéatome, en particulier lorsqu'on retrouve un comblement limité des cavités tympano-mastoïdiennes ; on distingue ainsi :

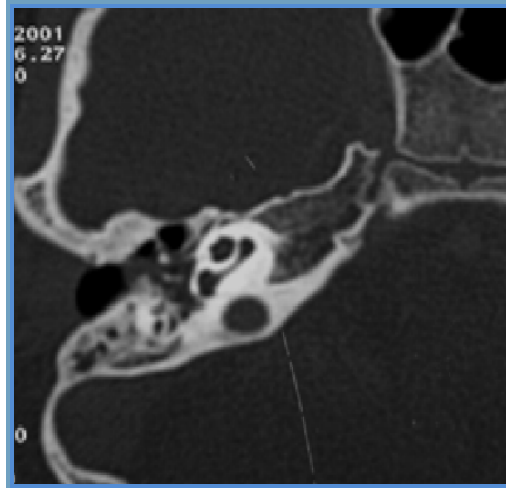- Le cholestéatome épitympanique postérieur se caractérise sur le plan tomodensitométrique, par une hyperdensité arrondie, tissulaire, développée latéralement à la chaîne ossiculaire et une lyse du mur de la logette et de l'enclume. Le développement du cholestéatome peut se faire en direction de la mastoïde ou vers les récessus postérieurs de la caisse [1].

- Le cholestéatome épitympanique antérieur se caractérise par une hyperdensité de l'épitympanum antérieur, avec lyse de l'extrémité antérieure du septum de Korner, gagnant en avant les cellules supratubaires et la fossette du ganglion géniculé, en arrière l'additus ad antrum en passant à la face médiale des osselets et par une lyse du col du marteau, de l'articulation incudomalléaire et de l'incus. [1]



**Figure 45 : Tomodensitométrie des rochers en coupe coronale : cholestéatome épitympanique pur [34].**

- Le cholestéatome mésotympanique postérieur se traduit par une hyperdensité de la paroi postérieure de la caisse débordant ou non la pyramide de l'étrier en dedans, une lyse de la longue apophyse de l'enclume et de la suprastructure de l'étrier. L'extension peut se faire vers la cavité tympanique (région des fenêtres) ou la mastoïde. [1]



**Figure 46 : Tomodensitométrie des rochers en coupe axiale : cholestéatome mésotympanique [34].**

L'analyse est plus difficile en cas de comblement diffus des cavités de l'oreille moyenne, car le scanner ne permet pas de distinguer de façon fiable, au sein de l'opacité tissulaire, la part liée au cholestéatome et celle due à la réaction inflammatoire de voisinage qui accompagne fréquemment cette pathologie [1].



**Figure 47 : Tomodensitométrie des rochers en coupe coronale : cholestéatome holotympanique avec lyse du mur de la logette et lyse ossiculaire du marteau, de l'enclume et de l'étrier [34].**

La tomodensitométrie est l'examen de choix pour identifier les zones d'ostéolyse et dépister les principales complications liées au cholestéatome :

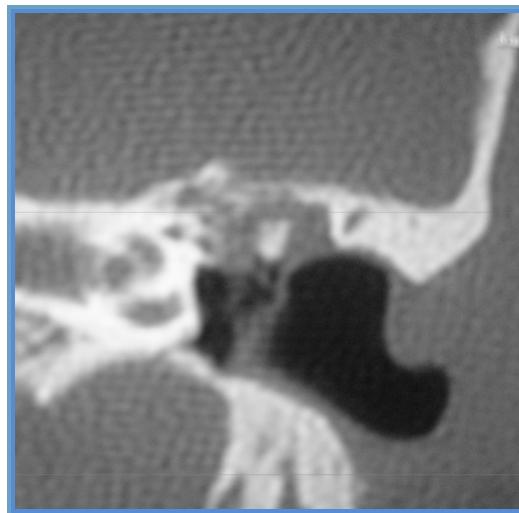
- érosion de la paroi externe de l'épitympanum (classique lyse du mur de la logette) est un signe précoce et fréquemment rencontrée dans la pathologie cholestéatomateuse [33]. De même, dans sa localisation mastoïdienne, le cholestéatome entraîne une disparition de la trabéculatation des cellules mastoïdiennes.

- atteinte de la chaîne ossiculaire, allant de la lyse partielle à la disparition de toute structure ossiculaire. L'enclume est l'osselet le plus fréquemment altéré par le cholestéatome, son atteinte varie de 60 à 90% dans la littérature [23,34]. Dans la série de l'hôpital 20 Août du CHU de Casablanca (2015) [35], le chiffre est de 81,5%. La branche descendante est la plus précocement et la plus souvent

atteinte. La tomodensitométrie s'avère particulièrement performante dans ce bilan avec une sensibilité supérieure à 80% [34].

L'étrier est le deuxième osselet atteint en fréquence pour beaucoup d'auteurs [23,34]. Les lésions intéressent principalement la suprastructure et respectent la plupart du temps la platine. La TDM s'avère moins précise que pour l'étude de l'enclume, les faux positifs sont plus importants, en rapport avec un engainement hyperplasique inflammatoire des branches effaçant leur signal.

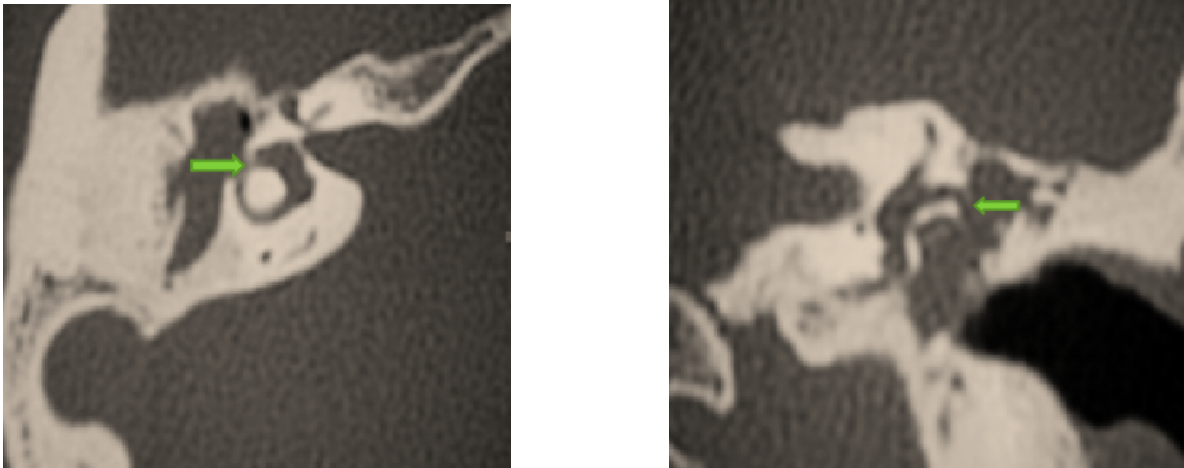
Le marteau est rarement touché. Le scanner présente une sensibilité et une spécificité excellente pour l'étude de cet osselet [34].



**Figure 48 : TDM des rochers montrant un cholestéatome attical avec lyse du mur de la logette, érosion de la tête du marteau et de la longue apophyse de l'enclume [34].**

- atteinte des structures labyrinthiques, La fréquence de la lyse des canaux semi-circulaires varie de 2 à 5 % dans la littérature [36] ; elle touche avec prédilection le canal semi-circulaire latéral (83% dans la série de Nicolas [37], 81% dans la série de Seok Moon [38], plus rarement le canal postérieur (2%)

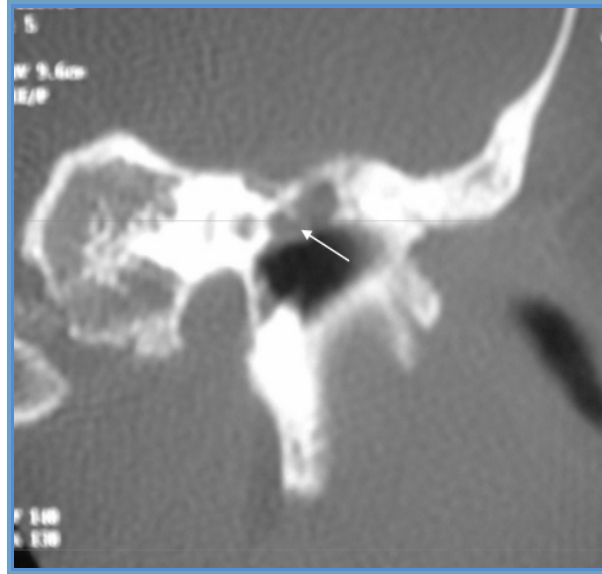
[37], le canal supérieur (6%) [37] ou la cochlée. L'IRM peut compléter les données du scanner lorsqu'on suspecte une extension intralabyrinthique [33].



**Figure 49 : TDM des rochers en coupe axiale et coronale : cholestéatome de l'oreille moyenne compliqué d'une fistule du canal semi circulaire externe [23].**

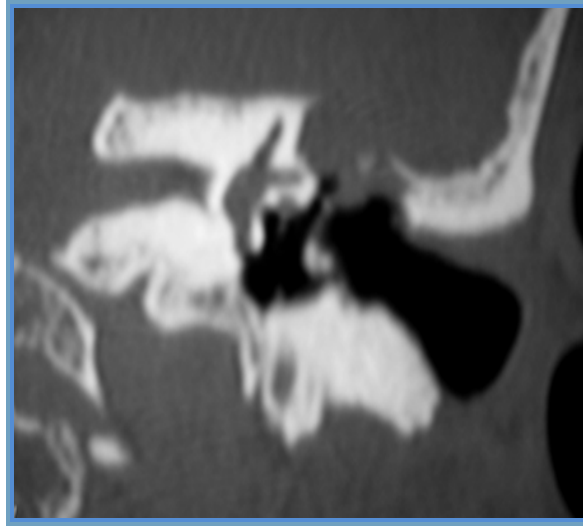
- lyse de la coque osseuse du canal facial dans l'une de ses 3 portions, bien que l'analyse radiologique de la coque osseuse du canal facial, en particulier dans sa portion tympanique, soit parfois soumise à des difficultés d'interprétation. Lorsque l'analyse radiologique de la coque osseuse du canal facial est difficilement interprétable, l'otologiste devra être particulièrement vigilant en cas de fistule labyrinthique, car il a été montré que l'association d'une déhiscence du canal facial et d'une fistule labyrinthique était significativement fréquente [39].

L'incidence de la déhiscence du canal facial est estimée à 18,8% [40], elle intéresse essentiellement la deuxième portion [41,42], La troisième portion est rarement atteinte, son environnement peut être simplement aminci ou au contraire entièrement détruit par le processus cholestéatomateux.



**Figure 50 : TDM des rochers montrant un cholestéatome attical avec lyse du tegmen tympani, lyse totale de la chaîne ossiculaire et érosion de la deuxième portion du canal du facial [34].**

- lyse du tegmen tympani analysée sur les coupes coronales, elle est recherchée comme source potentielle de complication infectieuse intracrânienne.



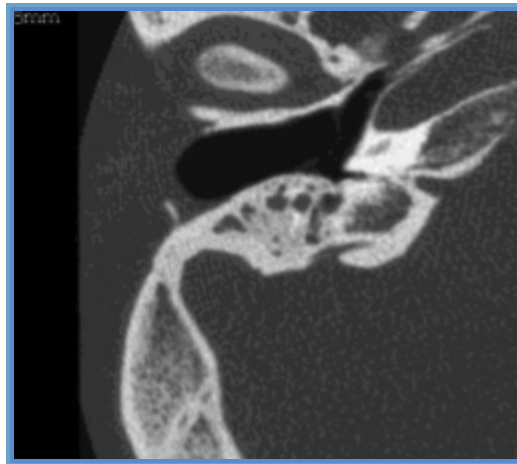
**Figure 51 : Tomodensitométrie des rochers en coupe coronale : cholestéatome extensif avec lyse du tegmen tympani [23].**

En cas de complications, Le scanner objective la pathologie intracrânienne dans 80% des cas, il permet le diagnostic précoce des suppurations endocrâniennes (abcès, empyème, encéphalite). Cependant, en cas de suspicion de thrombophlébite du sinus latéral, le scanner avec injection de produit de contraste peut en raison d'artéfacts, retarder le diagnostic. L'IRM paraît plus performante dans ce cas [43].

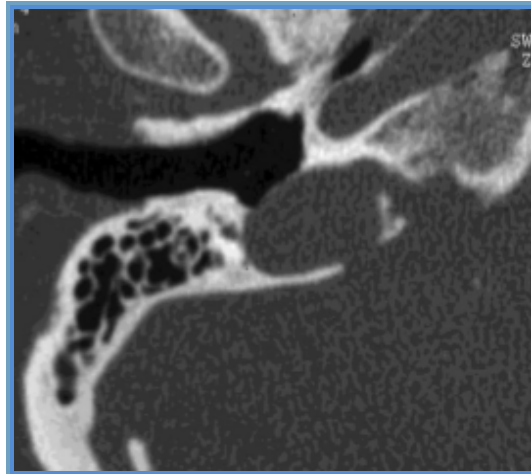
Le scanner sera également fort utile pour préciser l'anatomie des cavités tympano-mastoïdiennes. Le volume et la pneumatisation de la mastoïde peuvent intervenir directement sur le choix de la technique opératoire. Schématiquement, le recours à une tympanoplastie en technique ouverte sera plus facilement décidé

en cas de mastoïde de petite taille et faiblement pneumatisée, alors que l'on optera habituellement pour une tympanoplastie en technique fermée devant une mastoïde de grande taille et fortement pneumatisée [43].

Enfin, certaines variantes anatomiques sont à rechercher et à dépister systématiquement sur le bilan d'imagerie préopératoire car elles peuvent exposer à des risques opératoires supplémentaires : sinus sigmoïde superficiel ou procident, tegmen procident, procidence du canal facial dans sa portion tympanique ou variation du trajet de sa portion mastoïdienne, procidence et/ou déhiscence de la coque osseuse du golfe de la jugulaire ou de la carotide intrapétreuse [33].



**Figure 52 : TDM des rochers montrant un sinus latéral superficiel [44].**



**Figure 53 : TDM des rochers montrant une procidence du golf de la jugulaire [44].**

Le tableau suivant montre les résultats du scanner dans les différentes séries :

**Tableau 10 : Résultats tomodensitométriques selon certaines études**

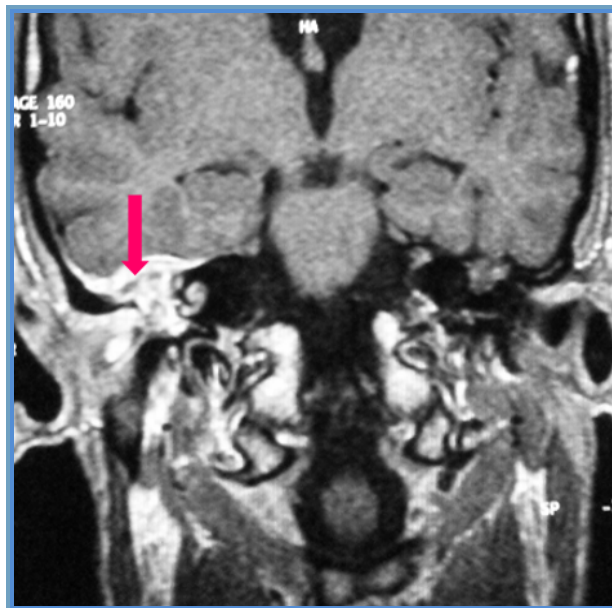
Série	Erosion du mur de la logette	Lyse de la chaîne ossiculaire	Lyse du tegmen tympani	Lyse du canal du facial	Lyse du canal semi circulaire latéral
Notre série	59,5%	73,4%	24,27%	3,46%	1,73%
Taali[22]	58,6%	77,3%	37,3%	20%	6,2%
Zougarhi[34]	54,7%	69%	21,42%	40,4%	11,9%
Jemli[23]	57,4%	98,8%	21,4%	19,4%	8,6%
Skandour[20]	91,6%	60%	5%	16,6%	8,34%

## **2-2 Imagerie par résonance magnétique :**

D'utilisation récente dans le bilan du cholestéatome, l'IRM est un examen complémentaire à la TDM, indiquée lors de la recherche de complications, notamment endolymphatiques et cérébro-méningées mais aussi devant la suspicion d'une méningocèle. En outre, elle présente l'avantage de pouvoir

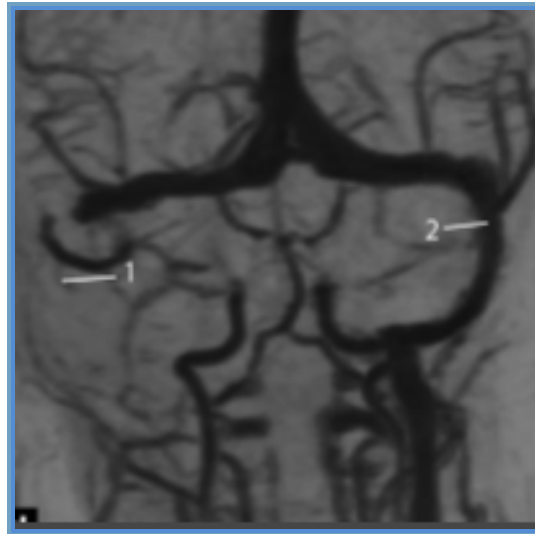
réaliser des coupes dans tous les plans de l'espace permettant ainsi une étude remarquablement précise de la topographie et de l'extension des différents cholestéatomes. Elle constitue une méthode diagnostique rapide qui peut être un outil supplémentaire précieux quand on suspecte la présence de cholestéatome [45].

Son intérêt principal réside dans les lyses du tegmen ou elle permet de rechercher une atteinte méningée ou un abcès cérébral, La détection d'un abcès cérébral localisé au lobe temporal en regard d'une lyse du tegmen comportera, outre les séquences classiques (T1 sans et avec injection de gadolinium, FLAIR, T2), une séquence de diffusion qui permet, dans certains cas douteux, de distinguer un abcès cérébral d'une tumeur nécrotique [46].



**Figure 54 : IRM coupe coronale T1 GADO : comblement de l'oreille moyenne avec lyse du tegmen tympani et prise de contraste méningée [23].**

Par ailleurs l'angio-IRM veineuse est très performante pour mettre en évidence une thrombose du sinus sigmoïde.



**Figure 55 : angio-IRM veineuse injectée en incidence coronale. Absence d'opacification du sinus latéral sigmoïde et de la veine jugulaire interne droite thrombosée [26].**

En cas de complication endolymphatiques, l'IRM objective une oblitération des liquides labyrinthiques sur les coupes infra-millimétriques en pondération T2 en regard de la zone de déhiscence osseuse, par un tissu non rehaussé après injection de contraste en pondération T1 [33].

L'IRM doit être également réalisée lorsque la TDM montre une déhiscence du tegmen tympani avec une masse tissulaire en regard afin d'éliminer l'existence d'une méningocèle [47].

Enfin, l'IRM constitue une méthode diagnostique rapide qui peut être un outil supplémentaire précieux quand on suspecte la présence de cholestéatome. Le signal du cholestéatome est variable suivant les séquences utilisées : il apparaît en hypersignal T2 et en isosignal T1 [45].

## **IV- Traitement :**

### **1-Historique :**

Les risques liés à l'histoire naturelle du cholestéatome ont conduit de longue date au développement de divers traitements chirurgicaux [4]. Ces traitements ont pour but d'éradiquer le cholestéatome et visent à créer des conditions favorables à éviter les récurrences. Pendant longtemps, le traitement chirurgical consistait en une mastoïdectomie simple. Il s'agissait d'une ouverture de l'antre et de quelques cellules de voisinage au ciseau à os. La mastoïdectomie radicale a été proposée pour la première fois par Zaufal en 1890 [48] ; Elle consistait à mettre à plat systématiquement toutes les cellules mastoïdiennes et la caisse du tympan et à les marsupialiser dans le conduit auditif externe.

En 1910, Bondy propose une technique radicale modifiée qui consiste à extérioriser tout le compartiment tympano-mastoïdien [48]. Les cellules pneumatiques de la mastoïde sont mises à plat, la paroi postérieure du conduit auditif externe est enlevée, tout comme la paroi latérale de l'espace épitympanique. Les structures de l'oreille moyenne, la membrane tympanique, les osselets et la muqueuse sont préservées dans l'espoir de conserver ou d'améliorer l'audition.

L'avènement du microscope opératoire, utilisé pour la première fois par Holmgren, et le remplacement du ciseau à marteau par la fraise ont permis une chirurgie plus étendue. Il est devenu possible d'ouvrir non seulement les espaces pneumatiques de la mastoïde mais aussi les cellules périlabyrinthiques et celles du massif pétreux [48].

## **2- But :**

Le traitement chirurgical d'un cholestéatome répond à plusieurs exigences [1] :

- éradiquer définitivement le cholestéatome par une dissection soigneuse de la matrice et de la muqueuse sous-jacente.
- éviter la récurrence par le respect ou la reconstruction du cadre osseux lors des tympanoplasties en technique fermée et le renforcement tympanique grâce aux greffons cartilagineux.
- permettre une amélioration de l'audition par une éventuelle ossiculoplastie.
- permettre l'introduction d'eau dans l'oreille.

En fait, l'exérèse et la prévention sont régies par des principes différents et même contradictoires : être radical vis-à-vis du cholestéatome et conservateur vis-à-vis de l'oreille moyenne

## **3-Moyens :**

Le choix de la technique d'exérèse dépend de nombreux paramètres : l'état de l'oreille malade et de l'oreille controlatérale, l'audition, les antécédents otologiques et généraux, le terrain naso-sinusal et la tomodensitométrie préopératoire [43].

Il existe classiquement deux grands types d'intervention en fonction de la conservation (Ou de la reconstruction) ou non du conduit osseux [49] :

- Les techniques conservatrices du conduit osseux comportent une mastoïdectomie ou une masto-antro-atticotomie, avec le plus souvent

une tympanotomie postérieure et /ou supérieure. Ce sont les techniques dites fermées. En fin d'intervention le conduit osseux conservé ou reconstruit a des dimensions voisines de la normale.

- Les techniques avec sacrifice du conduit osseux. Ce sont les cavités d'évidement dénommées encore tympanoplastie en technique ouverte avec ou sans comblement postérieur.

Les techniques d'exclusion de l'oreille moyenne sont de plus en plus rarement réalisées.

### **3-1-La tympanoplastie en technique fermée :**

La TTF est essentiellement une chirurgie réparatrice de l'organe atteint associant au temps d'éradication des lésions, un temps non seulement fonctionnel mais aussi de reconstruction anatomophysiologique de l'oreille moyenne et de l'oreille externe. Le principe de cette technique réside en un abord de la cavité tympanique par voie transmastoidienne en respectant la totalité du conduit auditif externe et tout particulièrement la partie profonde de celui-ci afin de préserver le cadre tympanal. Une technique est dite fermée, si au terme de celle-ci, il n'y a pas de communication entre le conduit auditif externe dont les parois ont été respectées ou réparées et la cavité opératoire antro-atticale. Cela étend la notion de TTF aux techniques de dépose-repose du conduit, aux techniques de reconstruction de la cavité mastoïdienne soit par comblement de celles-ci soit par reconstruction du conduit ou l'association des deux [50].

La voie d'abord rétro-auriculaire classique est utilisée dans l'immense majorité des cas. Le début de l'intervention consiste habituellement à exposer la chaîne ossiculaire afin d'en apprécier l'état. Si la continuité ossiculaire est conservée, il apparaît prudent de réaliser une désarticulation incudo-stapédienne première, en particulier lorsque l'extension du cholestéatome exposera à des manœuvres potentiellement traumatisantes pour l'oreille interne lors de l'exérèse lésionnelle [20].

La réalisation d'une canaloplastie, remodelant à la fraise la portion osseuse du MAE, est un temps préparatoire important pour plusieurs raisons : il optimise souvent la qualité de l'exérèse lésionnelle, il facilite le positionnement des greffons de reconstruction du cadre et du tympan, il améliore la qualité de cicatrisation des greffons et la surveillance otoscopique ultérieure [1].

La mastoïdectomie sus et rétro-méatique sera par définition conservatrice des parois supérieure et postérieure du MAE. En fonction de l'extension du cholestéatome, la réalisation d'une large épitympanotomie trans-mastoïdienne nécessite bien souvent l'ablation du corps d'enclume et de la tête du marteau. Ceci permet d'améliorer l'exposition de la partie antérieure de l'épitympanum, siège fréquent de cholestéatomes résiduels [51].

La dissection du cholestéatome se fait habituellement d'arrière en avant, réservant pour la fin les zones dangereuses (fosse ovale, nerf facial dénudé, fistules labyrinthiques). La taille de la mastoïdectomie sera adaptée au volume de la mastoïde, à l'extension du cholestéatome, ainsi qu'à l'importance de la réaction inflammatoire muqueuse souvent associée [43].

Plusieurs moyens, parfois combinés, permettent d'accéder au rétrotympa­num, siège d'extension fréquent des cholestéatomes : encoche osseuse du cadre postéro-supérieur du MAE (qui devra être impérativement reconstruite par un fragment de cartilage), utilisation d'oto-endoscopes à vision latérale ou tympanotomie postérieure ouvrant le récessus facial. Une fois l'exérèse lésionnelle terminée, certains mettent systématiquement en place une lame de silastic, couvrant d'un seul tenant le protympanum, le mésotympanum, l'épitympanum et la mastoïde, pour guider la cicatrisation de la muqueuse de l'oreille moyenne et favoriser l'aération des cavités pendant la cicatrisation. Pour d'autres, cette attitude n'est réservée qu'à certaines situations (atélectasie importante, cavité atriale virtuelle par hyperplasie muqueuse réactionnelle), en limitant le recouvrement par silastic au pro et mésotympanum [52].

La reconstruction du défaut de la paroi latérale de l'épitympanum (atticotomie) fait appel à un greffon cartilagineux ou chondro-périchondral dont la forme et la taille seront adaptées à l'importance de la perte de substance osseuse. La stabilité de ce greffon de reconstruction du cadre est essentielle pour limiter les risques de récurrence. Cette stabilité sera au mieux obtenue en faisant reposer la périphérie du greffon cartilagineux affiné ou son périchondre sur la paroi latérale de l'épitympanum en débordant les limites de la perte de substance osseuse et éventuellement en appuyant la partie profonde du greffon sur le col du marteau si celui-ci est encore utilisable [1].

La reconstruction tympanique fera également appel à un greffon qui est positionné en dedans des reliquats tympaniques et de l'annulus [53].

Dans notre série, la reconstruction tympanique a été faite par du cartilage dans 70,65% des cas. Plusieurs séries dans la littérature [14,54,55] préconisent l'utilisation d'un greffon cartilagineux, ce choix est basé sur les propriétés de résistance et de renforcement que possède ce type de greffon par rapport à l'aponévrose du muscle temporal. Koury et al. [55] a démontré que l'utilisation de cartilage, comparativement à l'aponévrose temporale, ne modifie pas le pronostic fonctionnel de la tympanoplastie.

Le second temps de technique fermée a pour but de vérifier l'absence de cholestéatome résiduel et de rétablir si nécessaire, l'effet columellaire par une ossiculoplastie en muqueuse saine. Lorsque l'étrier est complet, l'ossiculoplastie fait appel à des matériaux autologues (osselet, corticale osseuse ou cartilage) ou à défaut des prothèses synthétiques (titane ou hydroxyapatite). En cas de lyse de la superstructure de l'étrier, l'utilisation d'une prothèse synthétique est nécessaire mais certains auteurs préconisent également la transposition d'enclume ou en l'absence d'enclume d'utiliser la corticale mastoïdienne [56].

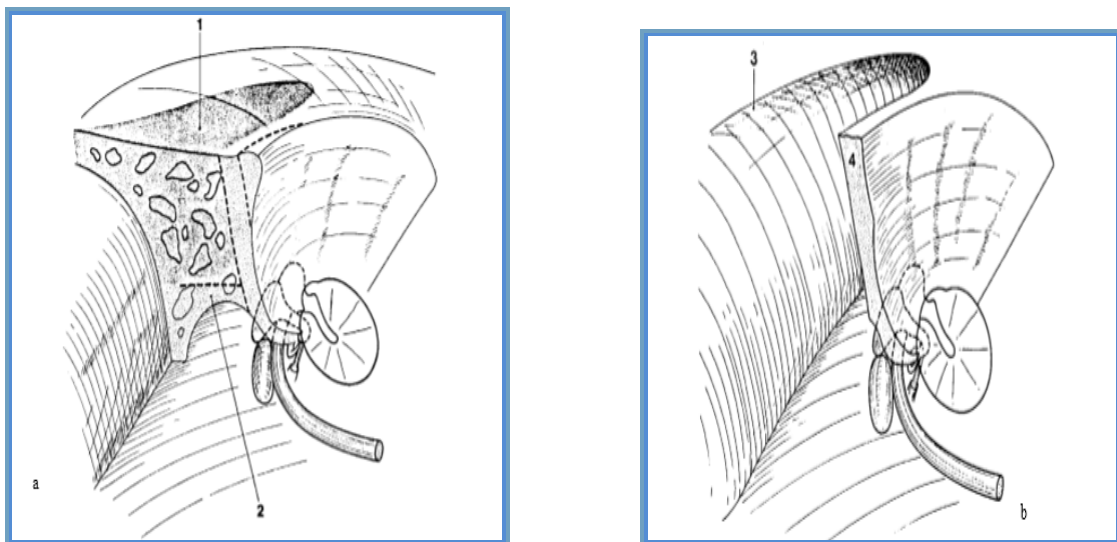
Le délai optimal dépendra de l'extension du cholestéatome initial et de l'inflammation lors du premier temps, de la surveillance otoscopique et radiologique postopératoire et de l'état de l'oreille controlatérale. Il est habituellement de 12 à 18 mois. Chez l'enfant, ce délai est plus court en raison du potentiel de croissance cholestéatomateuse plus rapide que celui de l'adulte. Il peut être pratiqué par voie trans-canaire lorsque le cholestéatome est limité à l'atrium et que le bilan d'imagerie ne montre pas d'image de lésion mastoïdienne, ou lorsque l'indication de révision est une ossiculoplastie. Dans les autres cas, la révision sera effectuée par voie rétro-auriculaire [50].

**Avantages :** [20]

- L'aération du conduit auditif externe.
- L'obtention d'une cavité autonettoyante bien drainée et bien ventilée.
- Une audition socialement satisfaisante et proche de la normale.
- la possibilité de contact avec l'eau.

**Inconvénients :** [20]

- La nécessité d'une bonne observance et d'un long suivi.
- la ptose du bord antérieure du conduit auditif externe.
- L'existence du risque de développement de cholestéatome résiduel qui résulte d'une exérèse incomplète. Le cholestéatome résiduel est souvent retrouvé dans des régions d'accès difficile comme l'attique antérieure, le récessus facial, le sinus tympani et la fossette sus-tubaire.



**Figure 56 : a. antro-atticotomie (1) Une lame osseuse (2) a été laissée temporairement pour protéger une chaîne continue. b. antro-atticotomie terminée avec squelettisation du tegmen (3) et de la paroi supérieure du conduit osseux (4) [51].**

### **3-2- La tympanoplastie en technique ouverte :**

Elle correspond à la création d'une cavité unique qui réunit l'ensemble des cavités attico-mastoïdiennes avec le conduit auditif externe en sacrifiant la paroi postérieure du méat et le mur de la logette. Cette suppression du conduit osseux offre un meilleur contrôle visuel et donc une exérèse plus sûre du cholestéatome. En revanche la création d'une cavité ouverte sur ce conduit nécessite une cicatrisation longue et incertaine [43].

#### ***Avantages :*** [20]

- Diminuer le risque de récurrence.
- Dépistage plus précoce de récurrence.
- Disparition des otorrhées d'origine tubaire, grâce à la fermeture de la caisse.

#### ***Inconvénients :*** [20]

- Risque de formation de bouchons épidermiques ou de suppurations.
- la nécessité d'une surveillance annuelle ou bisannuelle à vie
- Toute baignade est à proscrire puis qu'elle risque de provoquer une surinfection.
- Altération de la fonction auditive

#### ***a-La tympanoplastie en technique ouverte avec comblement postérieur***

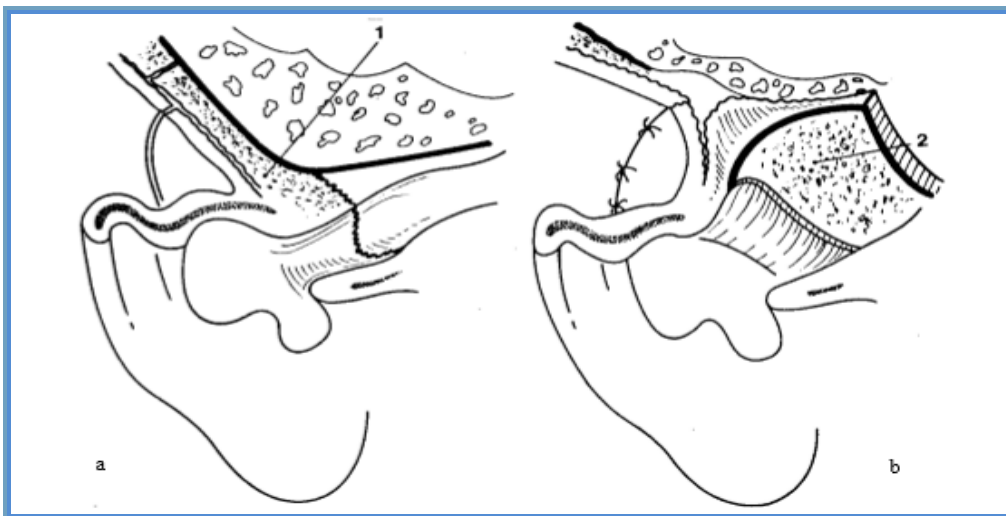
Le but de cette technique est de réaliser l'exérèse du cholestéatome, d'exclure définitivement les cavités mastoïdiennes postérieures et

l'épitympanum par un comblement musculaire (tympanoplastie en technique ouverte avec comblement musculaire ou TOCM), cartilagineux ou osseux et de réaliser une large méatoplastie, pour aboutir à une petite caisse fonctionnelle et une oreille stable dans le temps, permettant en particulier la baignade. Si la cicatrisation de la greffe est plus aléatoire et plus lente que dans les techniques fermées, elle offre un accès plus facile vers le rétrotympanum et la trompe auditive. Dans les cas de cholestéatome opéré initialement en technique ouverte ou par évidement avec une otorrhée persistante, elle permet un assèchement et une stabilisation des cavités instables [57].

La TOCM combine une incision rétro-auriculaire et une incision verticale inter-trago-hélicéenne pour permettre une méatoplastie de glissement en fin d'intervention et pour libérer le lambeau musculo-périosté décrit par Palva et Makinen [1]. Ce lambeau musculaire est pédiculé sur la conque, mais d'autres tracés de lambeaux sont possibles (pédicules inférieur ou postérieur). La peau du MAE est décollée vers l'avant en la respectant au maximum. Une mastoïdectomie avec épitympanotomie non conservatrice des parois supérieure et postérieure du MAE est réalisée. La reconstruction d'une mini-caisse sera ensuite effectuée à l'aide d'un greffon de fascia temporalis ou mieux de cartilage affiné, pour éviter une récurrence. Une large greffe d'aponévrose est disposée sous les restes tympaniques et les lambeaux cutanés antérieur et inférieur sont rabattus sur la greffe disposée en cornet et remplie de pansements résorbables réalisant un moule du néoconduit. L'épitympanum et l'aditus sont comblés par des greffons libres de muscle temporal. Le lambeau musculaire est ensuite rabattu contre la partie postérieure et supérieure de la greffe et sur les greffons musculaires. De la poudre d'os peut efficacement combler les cellules les plus

profondes sous le lambeau musculaire. Par le MAE, la greffe est rabattue sur le lambeau puis le lambeau cutané postérieur sur la greffe. Par la voie postérieure, un point en U plaque la conque en arrière, et grâce à l'incision inter-tragohélicéenne réalise une méatoplastie de glissement, sans nécessairement y associer une résection cartilagineuse [51].

Un second temps opératoire est parfois indiqué pour effectuer une ossiculoplastie en caisse saine. Dans ce cas, il est réalisé par voie du conduit, grâce à la large méatoplastie, en incisant le lambeau cutané et musculaire à la partie postéro-inférieure du conduit pour pénétrer dans la caisse. Plus rarement, un doute sur un cholestéatome résiduel mastoïdien implique la reprise de la voie rétro-auriculaire et le clivage du lambeau de comblement, disséqué du plan osseux pour rechercher une perle cholestéatomateuse dans les cavités postérieures [57].



**Figure 57 : Vue cavalière du lambeau de Palva. a. lambeau à charnière antérieure (1), pédiculé sur le méat, b. en fin d'intervention, le lambeau est basculé dans la cavité de telle sorte que la face périostée (2) se trouve en avant [51].**

### ***b- La tympanoplastie en technique ouverte sans comblement***

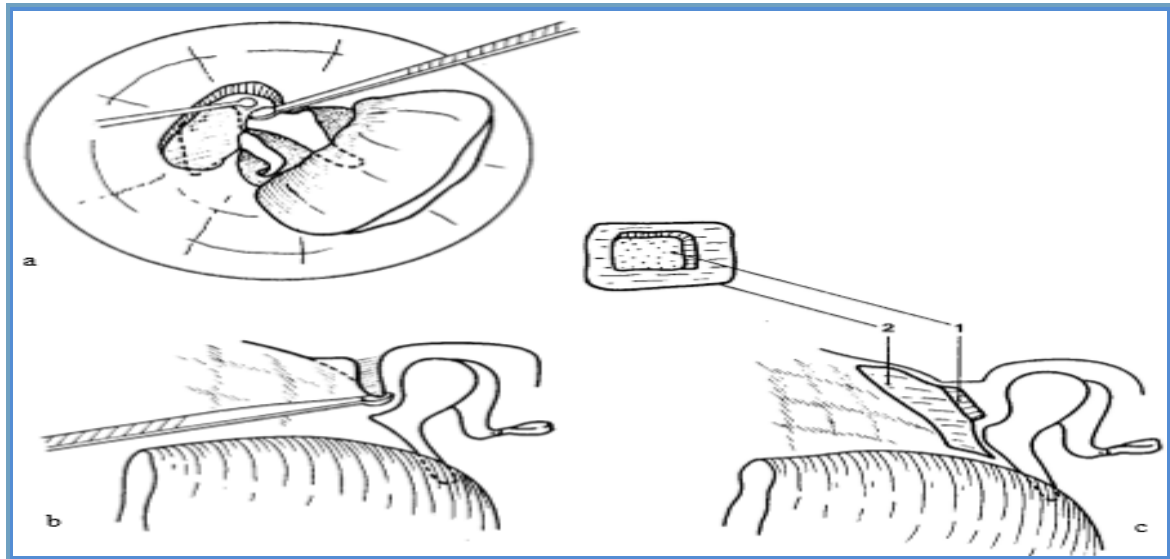
La technique ouverte simple est réalisée en cas de cavité mastoïdienne de petit volume (ne nécessitant pas de comblement), chez des patients en mauvais état général (pour ne pas prolonger la durée opératoire) ou en cas de complications infectieuses endocrâniennes de cholestéatome, dans le même temps que le drainage de l'abcès intracrânien [34]. Elle associe une mastoïdectomie non conservatrice du cadre, avec épitympanotomie et confection d'une mini-caisse (avec ou sans ossiculoplastie). Une large méatoplastie est fondamentale pour obtenir une aération de la cavité mastoïdienne. Les soins postopératoires sont souvent longs et doivent être assidus pour obtenir une cicatrisation stable [48].

### **3-3- l'épitympanotomie trans-canalair :**

Certains cholestéatomes limités à la cavité atriale ou à la partie externe de l'épitympanum peuvent bénéficier d'une exérèse par voie trans-canalair pure. L'ouverture ou l'agrandissement d'un défaut préexistant de la paroi latérale épitympanique peut se pratiquer à la curette ou à la fraise diamantée, donnant une exposition suffisante sur les lésions et sur la chaîne ossiculaire [4].

La tomodensitométrie préopératoire et l'exploration chirurgicale ne doivent pas montrer d'extension vers la partie interne de l'épitympanum ou vers la mastoïde. La dissection est délicate en cas de chaîne continue, pouvant conduire à une désarticulation incudo-stapédienne temporaire, voire à une exérèse de l'enclume et de la tête du marteau en cas de cholestéatome très adhérent. Les optiques permettent de s'assurer de l'absence d'épiderme résiduel en fin

d'exérèse. La reconstruction de l'épitympanotomie par cartilage est la même que dans une technique fermée [51].



**Figure 58 : a. Atticotomie trans-canalairre à la fraise diamantée ; b. Ouverture de l'attique à la curette ; c. Reconstruction du mur de la logette par un fragment de cartilage 1 avec son périchondre 2 qui prend appui sur l'os et le marteau [51].**

### **3-4- l'ossiculoplastie :**

Les interruptions de la chaîne ossiculaire sont fréquentes, soit spontanément par le cholestéatome, soit au cours de la chirurgie. La réfection de la chaîne ossiculaire ou ossiculoplastie a pour but de donner les meilleures conditions de transmission vers l'oreille interne, de l'énergie sonore captée par la membrane tympanique [1].

La chirurgie des osselets est une chirurgie où l'ingéniosité, l'inventivité et la créativité du chirurgien sont pratiquement sans limite, ce qui explique que chaque école de chirurgie, voire chaque chirurgien, a développé ses propres techniques. Néanmoins, il existe quelques principes de base en fonction de l'osselet ou de la partie de l'osselet à reconstruire ou à remplacer. On parle de « reconstruction » lorsqu'on utilise une partie d'osselet encore présente dans l'oreille, en la façonnant à la manière d'un artisan. Inversement, on parle de « remplacement » lorsqu'on utilise une prothèse pour reconstruire la chaîne ossiculaire [58].

Les difficultés rencontrées au cours des ossiculoplasties sont très variables, non seulement selon l'état tympano-ossiculaire mais aussi selon l'état de la muqueuse tympanique, de la fonction tubaire et des conditions anatomiques [58].

*a-principe :*

La chaîne ne peut être reconstruite à l'identique d'une chaîne normale avec ses trois constituants articulés entre eux. Or, ces articulations ont un rôle non négligeable dans la fonction d'adaptation d'impédance. On se contente de placer une pièce intermédiaire entre l'étrier et la membrane ou le manche du marteau. La chaîne n'est qu'une composante du système tympano-ossiculaire. Pour avoir un rendement optimum, il faut : [56]

- une membrane tympanique de bonne qualité, en situation normale, avec un angle tympano-méatal aigu, bien dessiné (entre 40 et 60°)
- un système columellaire dont la masse et la rigidité sont bien adaptées.

En pratique, il faut savoir ne pas utiliser un montage lourd et ne pas créer un montage sous tension excessive mais se contenter d'une très légère hypercorrection. Les études de la physiologie du système tympano-ossiculaire et l'expérience ont montré que le meilleur montage est fourni par une columelle placée entre le manche du marteau et la tête de l'étrier, en effet, c'est le marteau qui reçoit le maximum d'énergie. Cependant la superstructure de l'étrier peut être absente ou inutilisable, et les conditions anatomiques peuvent être défavorables imposant un montage directement sous la membrane ou sur la platine [56].

Enfin, quel que soit le montage, il doit être stable et libre de tout contact avec les éléments environnants. Tout point de fixation entre la chaîne et une des parois de la caisse risque de compromettre le résultat fonctionnel.

***b-Choix de la prothèse ossiculaire :***

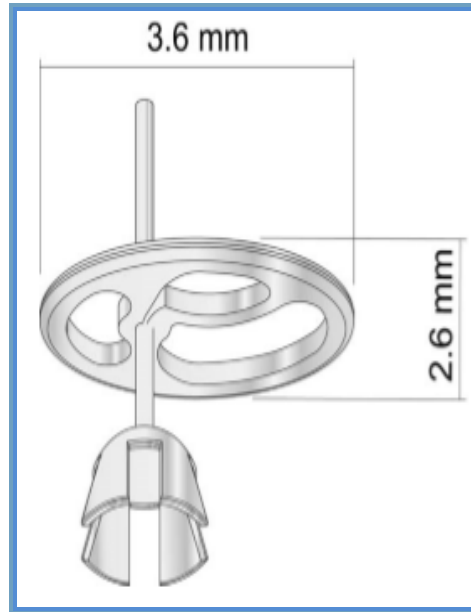
Un certain nombre de critères doivent être retenus : [59]

- la biocompatibilité : l'hydroxyapatite (HA) et le titane sont parfaitement biocompatibles
- la biostabilité, qui évite la désagrégation ou la fixation de la prothèse
- la rigidité
- la légèreté, car plus le poids de la prothèse augmente, plus la transmission sonore des fréquences graves est favorisée, les prothèses légères favorisent le passage des fréquences aiguës
- la densité : la transmission sonore des prothèses plus denses est meilleure dans les fréquences graves et moyennes

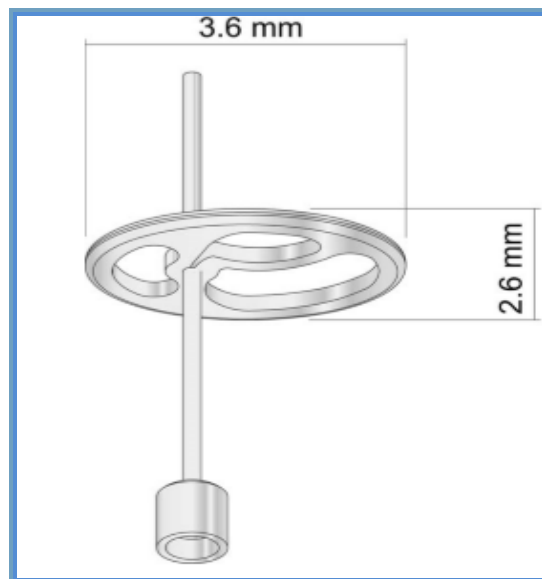
- la facilité d'emploi : une prothèse est d'autant plus facilement employée qu'il n'est pas nécessaire d'utiliser un matériel ancillaire compliqué pour la préparer et la mesurer
- des surfaces de contact favorables (hydrophiles)
- le design.

Matériaux utilisés :

- Le titane : il peut être utilisé seul, avec de l'or ou avec du téflon, rigide ou à mémoire de forme.
- Les prothèses en biocéramiques bioactives : hydroxyapatite ceravital.
- L'hydroxyapatite composite avec du polycel, du plastipore, du fluoroplastic, du flex-hydroxyapatite (avec métal).
- Les autogreffes : enclume, marteau, corticale mastoïdienne retaillée, cartilage de conque ou du tragus.



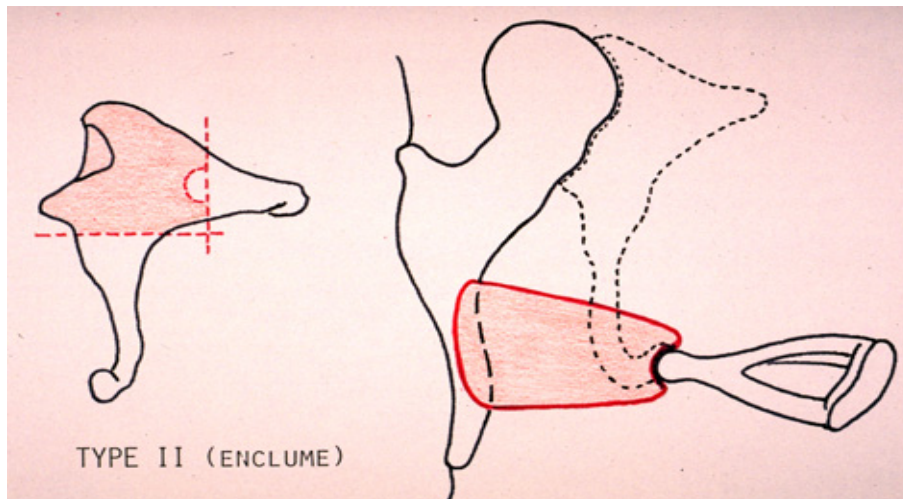
**Figure 59 : Prothèse de reconstruction ossiculaire partielle en titane (PORP) [60]**



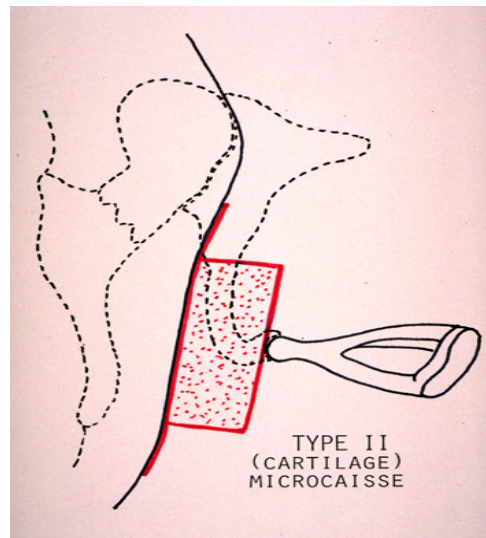
**Figure 60 : Prothèse de reconstruction ossiculaire totale en titane (TORP) [60]**

***c-Techniques chirurgicales :***

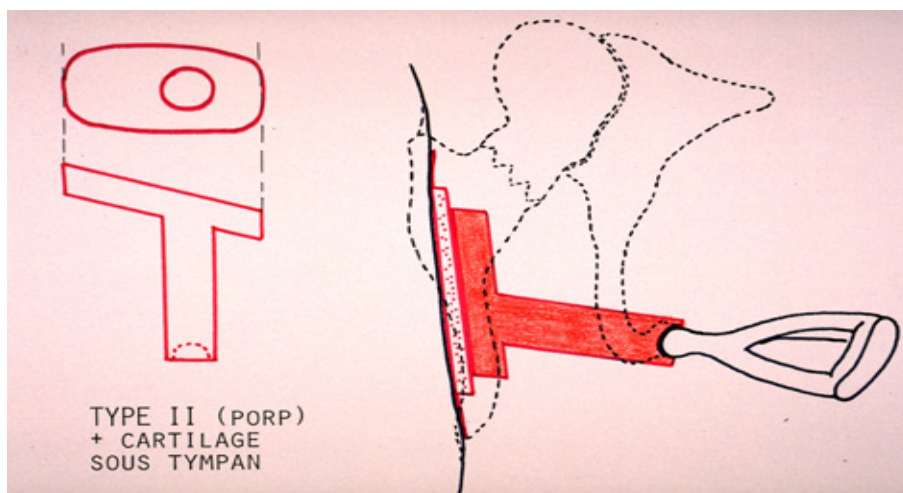
**-La tympanoplastie ou ossiculoplastie de type II :** elle est réalisée lorsque l'étrier est complet et mobile, la reconstruction consiste à placer une structure rigide entre le marteau et l'étrier afin de rétablir la continuité de la chaîne. Le matériel le plus souvent employé est le corps de l'enclume qui est façonné pour se placer entre les deux autres osselets. On peut aussi utiliser du cartilage ou la tête du marteau. Si l'on ne dispose pas de matériel autologue, on peut utiliser une prothèse en matériau biocompatible (PORP). Les succès obtenus avec ce type de chirurgie oscillent entre 80 et 90% d'amélioration de l'audition quel que soit le type de montage utilisé [58,61,62].



**Figure 61 : Tympanoplastie type II avec enclume [58]**



**Figure 62 : Tympanoplastie type II avec cartilage [58]**



**Figure 63 : Tympanoplastie type II avec PORP [58]**

**-La tympanoplastie ou ossiculoplastie de type III :** elle est indiquée devant l'absence de superstructure de l'étrier, elle est quasi toujours associée à une absence de la longue apophyse de l'enclume. La reconstruction consiste à placer une structure rigide entre le marteau et la platine de l'étrier. Dans cette situation, les systèmes les plus souvent utilisés sont les prothèses TORP. On peut aussi utiliser le marteau en entier placé dans son long axe, spécialement façonné comme système rigide. Les taux de succès sont inférieurs à ceux de la tympanoplastie de type II. Ils oscillent entre 60 et 70% [58,63].

**-La tympanoplastie ou ossiculoplastie de type IV :** En l'absence d'étrier, la reconstruction consiste à placer un système rigide entre le marteau et la fenêtre ovale. Le principe est le même que pour la tympanoplastie de type III, on associe une fermeture souple de la fenêtre ovale par une greffe de tissu conjonctif sur laquelle sera appuyé le système de reconstruction. Les résultats de cette chirurgie sont comparables à ceux de la tympanoplastie de type III [58].

### **3-5-Les nouvelles instrumentations :**

#### ***a- Les optiques d'oto-endoscopie***

L'endoscopie a donné à la chirurgie de l'oreille moyenne un nouvel élan en permettant notamment de contrôler de façon parfaite tous les recoins de l'oreille moyenne. Elle s'inscrit pleinement dans le développement du concept de la chirurgie minimale invasive [1].

L'otologie s'est enrichie ces dernières années des bénéfices apportés par l'introduction d'endoscopes courts dans les cavités de l'oreille moyenne, en France, l'oto-endoscopie a vu le jour avec les travaux du Pr J.-M. Thomassin (1983) qui a en outre contribué à la fabrication d'endoscopes et d'une

instrumentation spécifiques. Il a également été le promoteur de techniques sous guidage endoscopique exclusif. Si pendant près de cinquante ans le microscope opératoire a permis des progrès décisifs dans la chirurgie des cavités de l'oreille moyenne, son utilisation s'est heurtée à l'existence d'inévitables angles morts, notamment au niveau du rétrotympaum et de la région de l'épitympaum antérieur [64].

Les endoscopes permettent de simplifier certaines voies d'abord chirurgicales, optimisent le contrôle des reliefs tympaniques et le fond des poches de rétractions. Ils permettent également, par la vérification de la qualité d'exérèse du cholestéatome, de baisser les taux de cholestéatome résiduel et d'effectuer des révisions a minima. Une étude réalisée en ALGER (Haichour 2014) a démontré que l'utilisation d'endoscope en peropératoire a permis de réduire 72% des résiduels [65].

Les applications chirurgicales de l'oto-endoscopie sont multiples [64] :

- **Dans la chirurgie du cholestéatome**, l'oto-endoscopie permet une analyse initiale qui renseigne sur l'extension postérieure de la poche et éventuellement d'effectuer une exérèse en continuité par voie du conduit après une atticotomie complémentaire modérée. Le décollement de la poche est conduit sous guidage endoscopique. Le fraisage des cavités postérieures peut ainsi être évité. L'intervention est alors plus rapide et les suites plus simples.

-**Dans la chirurgie ossiculaire**, la vision directe du microscope trouve ses limites pour un examen précis de la branche antérieure de l'étrier et pour l'analyse des fenêtres (fuite de périlymphe). L'oto-endoscopie permet ainsi de contrôler l'intégrité du tympan secondaire et la continuité columellaire.

- **Lors des révisions chirurgicales**, Elle permet d'effectuer des abords a minima avec des délabrements chirurgicaux réduits en assurant une qualité de contrôle optimale.

***b- La surveillance électro-physiologique peropératoire du nerf facial***

Plusieurs publications nord-américaines recommandent l'utilisation systématique d'un monitoring facial lors de la chirurgie otologique [1].

Néanmoins, plusieurs contre-arguments peuvent être opposés à ce type de conclusion : il ne s'agissait jamais d'étude comparative, aucune étude ne faisait apparaître de différence statistiquement significative par rapport à l'utilisation du monitoring facial, le pourcentage de cas où le monitoring facial avait effectivement apporté un intérêt en peropératoire semblait relativement faible et l'analyse des cas présentés montrait qu'un risque facial accru était le plus souvent prévisible en préopératoire [66].

Le monitoring facial dans la chirurgie du cholestéatome n'est utile que dans un nombre relativement limité de cas pour l'otologiste expérimenté. L'indication du monitoring du nerf facial est basée sur les données de l'examen clinique et du bilan d'imagerie préopératoire [67].

Les principales indications du monitoring facial dans la chirurgie du cholestéatome de l'oreille moyenne sont représentées par [67] :

-Une atteinte clinique de la motricité faciale (ou antécédent de paralysie faciale)

-Un examen otoscopique montrant une érosion de la 2e portion du canal facial, surtout si elle est associée à un cholestéatome surinfecté

-Un examen tomodensitométrique montrant des rapports intimes entre l'opacité tissulaire et le canal facial, en particulier si sa coque osseuse apparaît érodée (et également en cas de fistule du canal semi-circulaire latéral qui a été trouvée associée à un taux d'exposition du nerf facial plus important)

-Une reprise opératoire, si les conditions de l'intervention précédente ne sont pas connues et si le scanner laisse présager d'éventuels rapports entre les lésions cholestéatomateuses et le nerf facial.

#### **4-Indications :**

##### **4-1-chirurgie d'exérèse du cholestéatome**

Après plus d'un siècle de chirurgie du cholestéatome, les indications opératoires sont l'objet d'une controverse intarissable opposant technique fermée – technique ouverte [1,43]. Les tenants de la technique fermée restaurent les conditions « anté-pathologiques », c'est-à-dire l'anatomie normale de l'oreille moyenne et du conduit auditif externe, afin de rétablir les conditions optimales de cicatrisation. Les tenants de la technique ouverte créent un nouveau statut anatomo-physiologique de l'oreille, afin d'en modifier les conditions locales qui ont engendré la maladie cholestéatomateuse. Entre ces deux extrêmes, il existe de nombreuses techniques et attitudes intermédiaires [20].

La stratégie opératoire est établie en fonction des données de l'examen clinique, du bilan audiométrique et du bilan d'imagerie.

Dans la majorité des cas, la réalisation d'une tympanoplastie en technique fermée est privilégiée, surtout s'il s'agit d'un cholestéatome présentant une extension postérieure développée au sein de cavités antro-mastoïdiennes pneumatisées. L'existence d'une fistule labyrinthique nous conduit également à

privilégier la tympanoplastie en technique fermée, avec exérèse complète de la matrice cholestéatomateuse et colmatage de la fistule effectués en fin d'intervention [52].

Un cholestéatome purement atrial sans extension ou lésion associées épitympanique ou mastoïdiennes peut être retiré par voie trans-canalair exclusive [56].

Une extension limitée au récessus facial peut également être contrôlée par voie trans-canalair exclusive en réalisant une encoche du cadre osseux postéro-supérieur et en effectuant, au moindre doute, une vérification de la qualité de l'exérèse lésionnelle à l'aide d'optiques à 30° et 70° (l'exérèse pourra d'ailleurs être complétée sous contrôle oto-endoscopique à l'aide d'une instrumentation adaptée). La reconstruction de cette encoche osseuse du cadre par un greffon cartilagineux est un impératif absolu afin d'éviter la survenue d'une récurrence par l'intermédiaire d'une poche de rétraction [56].

Le recours à la tympanoplastie en technique ouverte avec ou sans comblement mastoïdien est envisagé dans les situations suivantes : patient en mauvais état général, choix éclairé du patient, cholestéatome développé au sein d'une mastoïde condensée de petit volume surtout en cas de procidences associées du sinus sigmoïde et/ou du tegmen, oreille multi-opérée.

La réalisation d'un évidement pétro-mastoïdien avec exclusion de l'oreille moyenne est devenue une situation très rare, parfois réalisée chez des patients cophotiques, souvent multi-opérés présentant des poussées otorrhéiques à répétition ou désireux de se baigner, ou devant un cholestéatome intra-pétreux à

extension majeure. Le recours à cette technique ne se conçoit que si l'éradication définitive du cholestéatome est certaine [48].

Pour Portman, l'indication idéale de la technique fermée est le cholestéatome de volume modéré avec conduction osseuse correcte, trompe fonctionnelle et mastoïde encore pneumatisée [68].

Moriniere est aussi partisan de TTF avec la reconstruction du tympan et du cadre tympanique par un greffon chondro-périchondral du tragus car ceci a réduit le taux de récurrence de 22,5% à 8% dans sa série, mais une révision chirurgicale dite de « second look » s'avère nécessaire vu que l'opacité du greffon gêne la surveillance postopératoire de la cavité tympanique [20].

Gersdorff réalise une cavité d'évidement dans les cas suivants : [69]

-cholestéatome très invasif avec destruction large de l'os temporal

-nécessité d'opérer en un seul temps parce que le suivi du patient ne peut être assuré ou parce que son état général défectueux contre-indique plusieurs anesthésies générales.

-récidives massives de cholestéatomes opérés en technique ouverte

Jackson, dans une publication traitant les indications des cavités d'évidement, distingue les indications absolues et les indications relatives [70].

Parmi les indications absolues, il cite :

-l'exérèse incomplète du cholestéatome

-le suivi impossible du patient pour causes diverses

Parmi les indications relatives, il énumère :

- l'oreille unique ou cophosée
- un état général défectueux
- la survenue de graves complications

Notre attitude chirurgicale était de privilégier la tympanoplastie en technique fermée afin de préserver la fonction auditive de nos patients. Cependant, la réalisation d'une tympanoplastie en technique ouverte s'est avérée nécessaire dans 81 cas (soit 46,8%). La TTO a été indiquée devant :

- un cholestéatome extensif détruisant l'os temporal avec lyse spontanée de la paroi postérieure du conduit auditif externe.
- un cholestéatome récidivant.
- un cholestéatome compliqué.

#### **4-2-chirurgie de réhabilitation auditive**

La réalisation de moins en moins systématique de temps de révision chirurgicale, grâce à l'amélioration des techniques opératoires et à l'apport de l'imagerie, doit souvent faire considérer les possibilités d'ossiculoplastie dès le premier temps opératoire. Bien que de nombreux facteurs conditionnent le succès d'une ossiculoplastie, les deux principaux éléments décisionnels dans la chirurgie du cholestéatome sont le siège des lésions cholestéatomateuses et l'état de la superstructure de l'étrier. En l'absence de superstructure de l'étrier, le geste columellaire est remis à un temps ultérieur si la fosse ovale est envahie. Par contre, si les lésions cholestéatomateuses étaient situées à distance de la fosse ovale, le temps fonctionnel est réalisé d'emblée surtout si la muqueuse atriale est peu inflammatoire, en privilégiant l'utilisation d'une prothèse synthétique [56].

Si l'étrier est complet et mobile, mais envahi par les lésions épidermiques, l'ossiculoplastie est remise à un temps ultérieur, surtout si la dissection de l'étrier a été appuyée. Néanmoins, si cette situation survient chez un patient présentant une hypoacousie controlatérale, la réalisation d'un rehaussement d'étrier est autorisée en privilégiant des matériaux autologues (cartilage, corticale osseuse ou osselet), après avoir interposé entre la tête de l'étrier et l'autogreffe une fine lame de silicone [58].

Si les lésions cholestéatomateuses étaient situées à distance de la région stapédienne, le temps fonctionnel est réalisé d'emblée, surtout si la muqueuse atriale est peu inflammatoire, à l'aide d'une autogreffe ou d'une prothèse synthétique [58].

Le blocage platinaire, quel que soit l'état de la superstructure de l'étrier, contre-indique formellement tout geste fonctionnel tant que la pathologie cholestéatomateuse n'est pas définitivement éradiquée et que l'oreille moyenne n'est pas parfaitement stable et aérée. Si ces conditions sont réunies, une stapéctomie (ou une stapédotomie) peut parfois être pratiquée chez un patient motivé, refusant les solutions audio-prothétique et conscient des risques labyrinthiques accrus en post-opératoire immédiat ou à distance [59].

En cas d'échec de l'ossiculoplastie, s'il s'agit de patients multi-opérés qui refusent de nouvelles interventions, ou s'il existe une pathologie évolutive du conduit : eczéma, psoriasis, sténose, ou bien même une contre-indication opératoire d'ordre général (hémopathie, cardiopathie, etc.), il faut envisager une réhabilitation par prothèse auditive. La prothèse à ancrage osseux BAHA est probablement la meilleure indication, sans risque pour l'oreille interne [59].

Dans notre série, les conditions peropératoires (anatomiques et physiologiques) ont permis la réalisation de l'ossiculoplastie lors du premier temps. La reconstruction a été faite par du matériel autologue. Les études récentes insistent sur l'utilisation de l'autogreffe, celle-ci constitue le matériel idéal de par sa disponibilité, son coût et ses résultats fonctionnels [62,63,71].

## **V-Evolution et suivi :**

### **1-Suites opératoires :**

Les suites opératoires sont souvent simples, néanmoins, quelques complications peuvent survenir :

#### **1-1-Otalgies post-opératoires [72]**

L'otalgie est un symptôme banal dans les heures qui suivent une intervention d'oreille. Son intensité varie bien entendu selon les réactions individuelles et surtout en fonction de l'étendue de l'incision, du décollement et du traumatisme des parties molles. Ce symptôme d'alerte impose toujours l'examen du pavillon. Si celui-ci paraît normal, sans aucun signe d'infection, il suffit souvent de retirer la mèche pour faire disparaître, ou du moins atténuer la douleur. Il importe d'insister sur deux ordres de causes d'otalgies : la survenue d'une infection et le dysfonctionnement temporo-mandibulaire.

#### ***a-Infection post-opératoire***

**Chondrite du pavillon :** Elle doit être redoutée devant une douleur du pavillon. Il faut être particulièrement vigilant si l'intervention a été réalisée sur une oreille infectée et qu'elle a comporté une méatoplastie avec résection cartilagineuse. Un pavillon douloureux spontanément, et surtout à la palpation,

parfois déjà congestif, doit faire craindre une chondrite. Il faut instaurer un traitement antibiotique général orienté vers le *Pseudomonas aeruginosa* avec surveillance quotidienne. Une telle chondrite apparaît habituellement très tôt, dès la 48<sup>ème</sup> heure.

**Infection de la cavité opératoire et du conduit auditif :** Son incidence varie de 4% à 20% dans la littérature. Là aussi, l'otalgie est un signe d'alarme et s'accompagne d'un suintement abondant et fétide à travers le pansement du conduit. Une telle infection doit être redoutée après toute intervention réalisée sur une oreille infectée. Le traitement consiste à faire une antibiothérapie générale, d'abord axée sur le *Staphylocoque doré* et le *Pseudomonas aeruginosa*, et adaptée ultérieurement après prélèvement, à enlever le pansement du conduit pour faciliter l'évacuation des sécrétions et à effectuer éventuellement une antibiothérapie locale.

### ***b-Dysfonctionnement temporo-mandibulaire***

C'est une cause rare d'otalgies survenant dans les suites d'une intervention d'oreille, et souvent déroutante. Ce dysfonctionnement est favorisé par un dysfonctionnement latent avec mauvais articulé dentaire. Dans les suites opératoires, l'otalgie immédiate du côté opéré incite à mastiquer du côté opposé, ce qui aggrave le déséquilibre des muscles masticateurs et révèle un dysfonctionnement temporo-mandibulaire jusque-là latent. Ces douleurs qui surviennent ou persistent au cours des semaines suivant l'intervention sont en fait plus péri-auriculaires que de véritables otalgies. Elles siègent souvent dans la région prétragienne, irradiant vers la région temporale et la région sous-angulo-maxillaire. L'examen doit alors rechercher, lors des mouvements

d'ouverture et de fermeture buccale des craquements et des douleurs à la palpation de l'articulation temporo-mandibulaire associé à un trouble de la cinétique mandibulaire, notamment une latéro-déviations vers l'oreille douloureuse [73].

### **1-2-Paralysie faciale post-opératoire [72]**

La paralysie faciale post-opératoire est une des hantises de tout otologiste. Quelle que soit l'expérience de l'opérateur, il arrive à chacun d'eux de s'interroger sur une possible souffrance du nerf facial à l'occasion d'une intervention exposant particulièrement le nerf. Cette notion étant connue, il est fondamental de distinguer trois ordres de situation :

- **paralysie faciale d'emblée dès le réveil :**

Elles sont habituellement liées à un traumatisme patent : une pression sur le nerf facial dont le canal est déhiscent, une blessure de la gaine du nerf avec la fraise ou un instrument ou bien une section totale ou partielle du nerf, mais parfois, l'origine de la paralysie faciale n'est pas claire, pouvant par exemple faire évoquer l'anesthésie locale.

Lorsque l'opérateur n'est pas sûr d'avoir contrôlé le nerf sur tout son trajet où il pouvait être exposé, Il faut réintervenir d'urgence. La découverte d'une interruption totale du nerf impose une greffe avec un fragment de la branche auriculaire du plexus cervical superficiel, après section franche des deux extrémités lésées du VII. La greffe est maintenue par de la colle biologique et l'ensemble du montage protégé par un fragment d'aponévrose temporale.

La découverte d'une section partielle impose aussi la mise en place d'une greffe après résection de la zone traumatisée. En effet, l'expérience montre que,

dans ces cas, le résultat fonctionnel spontané se révèle très médiocre, probablement par suite d'une fibrose cicatricielle. Il faut donc prendre la responsabilité de réséquer la zone traumatisée lors de cette réintervention immédiate.

• **paralysie faciale précoce, survenant dans les jours qui suivent l'intervention :**

Il s'agit habituellement de parésie survenant du 3 au 6 ème jour dont le pronostic est excellent. Elle est probablement liée à des phénomènes inflammatoires. La conduite proposée est l'ablation du pansement et remise en place d'un pansement non compressif associée à une corticothérapie générale.

• **paralysie faciale secondaire apparaissant dans les semaines qui suivent :**

On entend sous ce terme une paralysie survenant nettement après le déméchage, souvent à partir de la 3ème semaine. Il faut alors penser en premier à une pathologie locale spécifique et avant tout, à une tuberculose de l'oreille, et s'attacher à regrouper des éléments en faveur de ce diagnostic (contexte et intradermo-réaction, biopsie de bourgeons). Des prélèvements bactériologiques sont bien sûr réalisés, mais il ne faut pas attendre le résultat pour commencer une antibiothérapie spécifique, associée à une corticothérapie générale.

### **1-3-Hématome sus-auriculaire**

Il se manifeste par une voussure fluctuante et douloureuse dans la région du prélèvement du fascia temporal. Celui-ci peut se transformer en abcès en cas de surinfection, il peut être évité par une hémostase soigneusement effectuée en peropératoire.

## **2-Suivi à long terme**

La surveillance doit faire partie intégrante de la prise en charge thérapeutique quel que soit la technique choisie. Il n'y a pas de consensus arrêté sur la durée de surveillance des cholestéatomes opérés, mais la plupart des équipes recommandent un suivi prolongé en raison du risque d'évolutivité et de la nécessité de surveillance de l'audition [43]

### **2-1-Surveillance évolutive**

La surveillance évolutive s'attache à dépister une éventuelle reprise de la maladie après un geste chirurgical d'exérèse quelle que soit la technique opératoire adoptée. Il est classique de distinguer en cas de reprise évolutive, la récurrence cholestéatomateuse et le cholestéatome résiduel [1]

La récurrence cholestéatomateuse est l'apparition d'un nouveau cholestéatome, habituellement secondaire à une récurrence de poche de rétraction ou par migration épidermique au travers d'une perforation tympanique. Dans l'immense majorité des cas, la récurrence cholestéatomateuse est diagnostiquée ou fortement suspectée grâce au seul examen otoscopique [1].

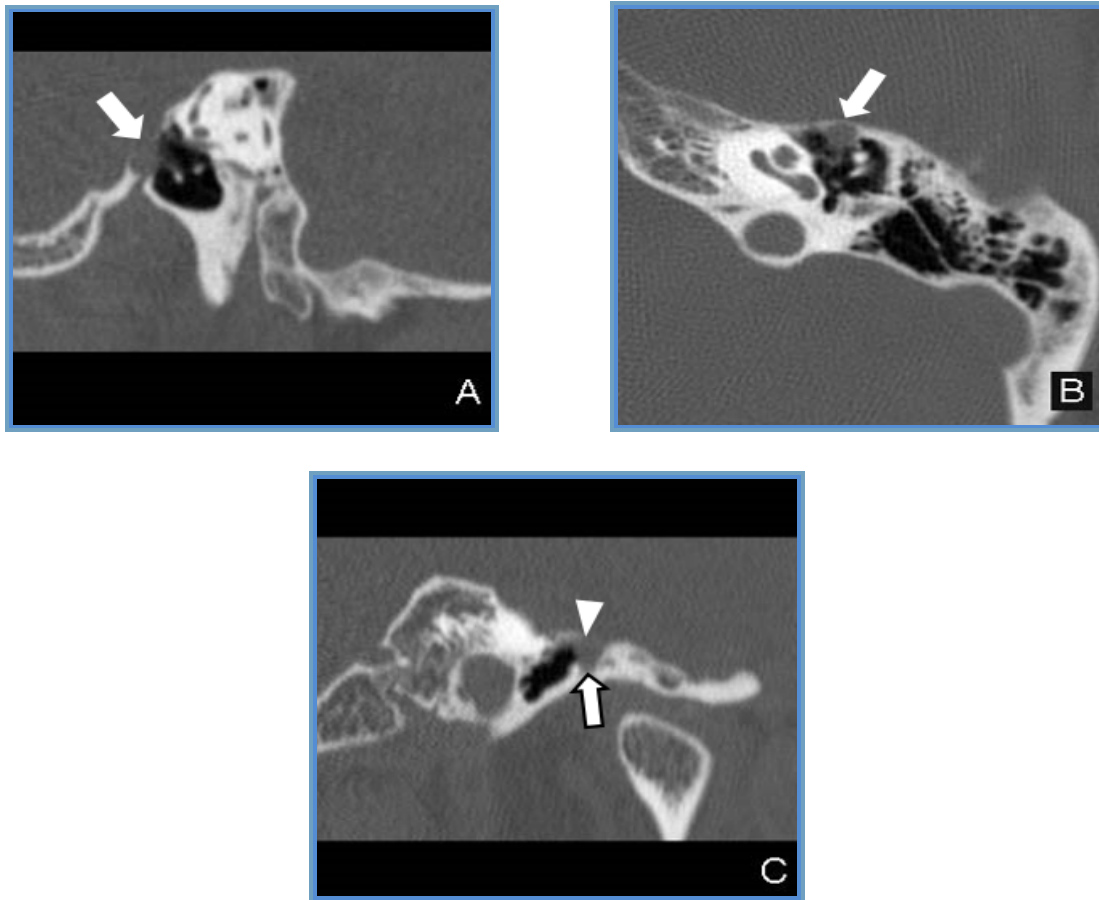
Le cholestéatome résiduel est liée à de la matrice épidermique insuffisamment réséquée lors de la chirurgie initiale et se présente classiquement sous forme d'une perle. Cette résection insuffisante peut être dû à un défaut d'exposition liée à la voie d'abord, une matrice épidermique très fine ou une inflammation de l'oreille moyenne. Deux régions sont ainsi principalement concernées : l'épitympanum et le rétrotympanum. Le cholestéatome résiduel n'est cependant pas l'apanage de la tympanoplastie en technique fermée, il concerne également, dans une moindre mesure, la technique ouverte. Le

diagnostic de cholestéatome résiduel est très difficile à porter par le seul examen clinique, car ce type de lésion se développe habituellement au sein de cavités opératoires inaccessibles à l'examen otoscopique [74].

La prévalence du cholestéatome résiduel est comprise entre 10% et 40% dans la littérature ; une étude réalisée par Gaillardin [74] portant sur 551 patients a montré que dans 90% des cas, le siège du résiduel correspondait au siège initial du cholestéatome. Cela tend à prouver que le résiduel est lié à une insuffisance locale de résection de la matrice épidermique.

Après une tympanoplastie en technique fermée, la révision chirurgicale était préconisée de façon systématique pour certains et au moindre doute d'exérèse incomplète pour d'autres. Cette révision chirurgicale systématique visant à détecter une lésion résiduelle 12 mois après le premier temps, conduisait souvent à des interventions « blanches ». Actuellement, le second look chirurgical n'est plus systématique, son indication doit être orientée par l'imagerie [75].

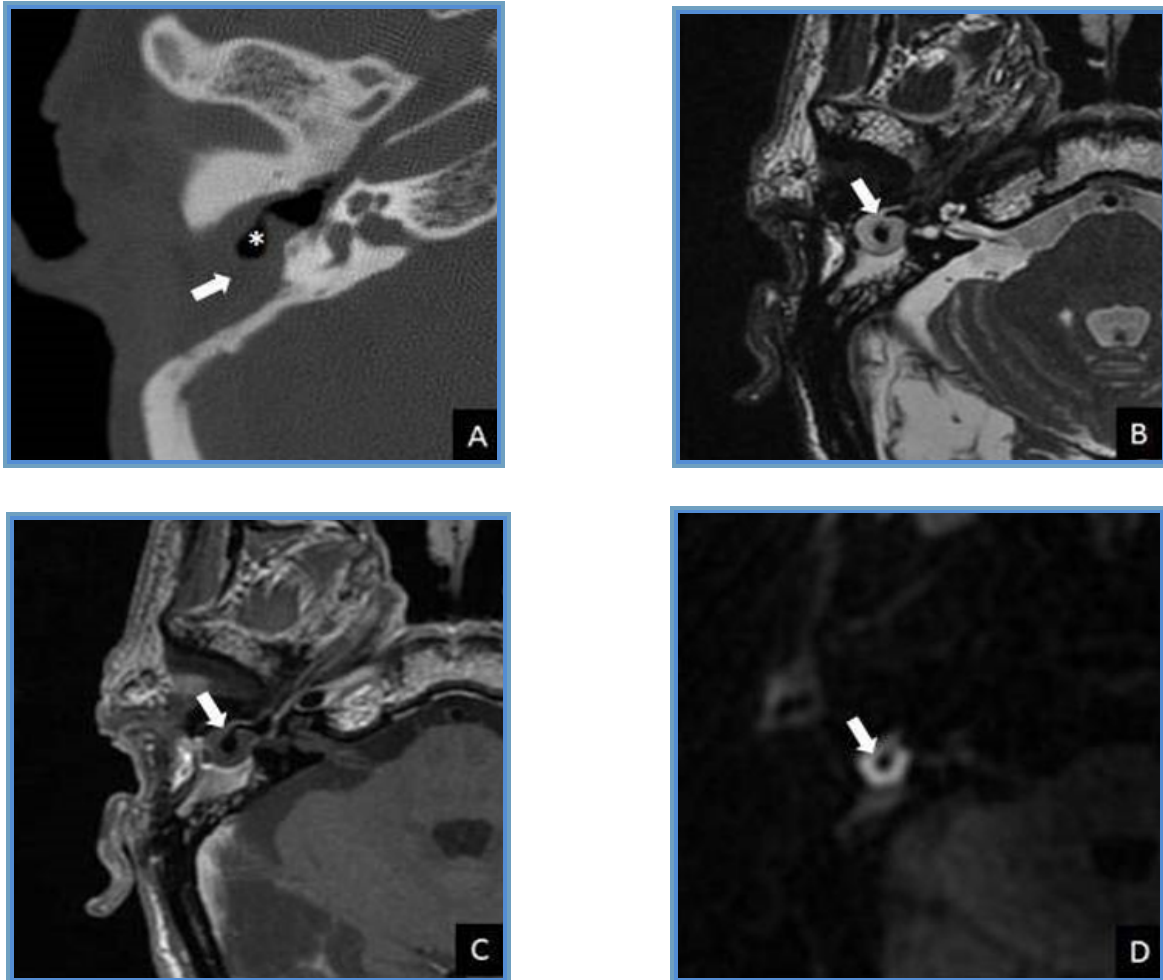
De nos jours, l'imagerie fait partie intégrante des protocoles de surveillance des cholestéatomes opérés. La TDM des rochers en coupes millimétriques axiales et coronales et sans injection du produit de contraste évoque fortement l'existence d'un résiduel lorsqu'elle montre une opacité en boule convexe dans plusieurs plans de coupe. Cependant, cet examen devient peu fiable si on retrouve une opacité diffuse, dans ce cas, il ne permet pas de trancher entre otite séromuqueuse, tissu cicatriciel fibro-inflammatoire et résiduel cholestéatomateux [76].



**Figure 64 : TDM haute résolution sans injection de produit de contraste centrée sur l'os temporal montrant une opacité tissulaire atticale externe en boule (A : coupe sagittale oblique, B : coupe axiale oblique, C : coupe coronale oblique) [77].**

L'IRM constitue actuellement l'examen de référence dans le suivi des malades opérés pour cholestéatome. Les séquences morphologiques classiques T1, T2 et T1 acquisition précoce après injection de gadolinium ont montré leurs limites dans la surveillance de ces patients. Depuis une dizaine d'années, de nombreuses études tendent à mettre en évidence la capacité de nouvelles séquences d'IRM à différencier le cholestéatome des autres types de comblement post-opératoire, remettant en question la nécessité de réaliser un

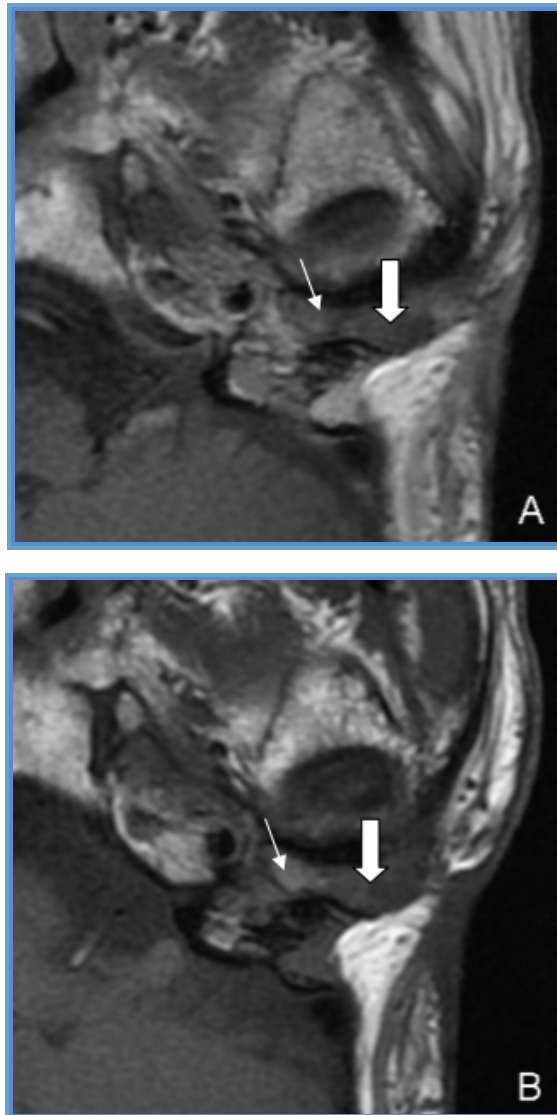
deuxième temps chirurgical systématique. Il s'agit des séquences T1 avec injection de gadolinium acquisition tardive 45 à 60 min après injection et des séquences de diffusion [78].



**Figure 65 : A : TDM sans injection du produit de contraste montrant en coupe axiale une plage tissulaire au sein de la cavité d'évidement ; B : IRM en séquence pondérée T2 montrant une masse en hypersignal au niveau de l'oreille droite ; C : IRM en séquence pondérée T1 avec injection de gadolinium et acquisition à 45 min montrant l'absence de rehaussement de cette image ; D : IRM en séquence de diffusion montrant un hypersignal franc de la lésion [77].**

L'exploration IRM avec injection de gadolinium et clichés tardifs en séquence T1 est basée sur les caractéristiques de signal des différents tissus qui, outre le cholestéatome, peuvent être présents au sein de la cavité post-opératoire. Ces tissus se rehaussent tous après injection de produit de contraste ; cependant, le tissu cicatriciel est peu vascularisé et se rehausse de manière retardée, ce qui le distingue du cholestéatome qui ne se rehausse jamais. Ainsi, lorsque les séquences sont réalisées trop précocement (dans les 10 minutes qui suivent l'injection de produit de contraste), on n'observe aucun rehaussement du tissu cicatriciel, ce qui oriente à tort vers le diagnostic de cholestéatome résiduel, d'où l'intérêt des séquences tardives. En revanche, les images pondérées T1 réalisées 45 minutes après l'injection du produit de contraste permettent de détecter une « perle » de cholestéatome de 3 mm de diamètre. Cette méthode d'exploration présente une sensibilité et une spécificité très élevées [45].

Ayache et al. [1] ont rapporté les résultats de ce protocole chez 41 patients présentant une opacité diffuse des cavités tympano-mastoïdiennes sur le scanner réalisé un an après le premier temps chirurgical, en les comparant aux constatations de l'intervention chirurgicale de révision. Le diagnostic de cholestéatome résiduel était suspecté dans 17 cas sur 41 par le bilan d'imagerie et fut réellement objectivé chirurgicalement dans 19 cas sur 41. Les deux cas non dépistés à l'IRM (faux-négatifs) correspondaient à des perles cholestéatomateuses de moins de 3 mm de diamètre. La suspicion de résiduel cholestéatomateux sur l'IRM avec séquences retardées (17 cas) fut toujours confirmée chirurgicalement (absence de faux-positif).



**Figure 66 : IRM en coupe axiale sur la fosse postérieure ; A : T1, plages tissulaires en hyposignal au niveau de l'oreille moyenne gauche ; B : T1 gadolinium tardif, rehaussement du tissu fibreux (petite flèche) et absence de rehaussement du cholestéatome récurrent (grosse flèche) [77].**

L'imagerie de diffusion repose sur l'absence de diffusion de l'eau au sein du tissu cholestéatomateux ; celui-ci apparaît fortement hyperintense sur les séquences pondérées en diffusion.

Cette technique est plus rapide que la méthode précédente et ne nécessite pas d'injection de contraste ; elle est toutefois moins sensible en raison de sa résolution spatiale médiocre et de sa grande sensibilité aux artéfacts de susceptibilité magnétique [79].

Akkari et al. [78] Ont rapporté le résultat de ce protocole chez 97 patients ; ils ont démontré la bonne fiabilité de la séquence diffusion non EPI avec une spécificité de 85,7%, une sensibilité de 87,9% et une valeur prédictive positive de 95,1%.

La place de l'IRM dans la surveillance du cholestéatome opéré est indiscutable. La séquence clé est la diffusion non EPI qui présente une limite de détection de 2 mm, la séquence T1 acquisition tardive après injection de gadolinium est la deuxième séquence discriminante dans la détection du cholestéatome. Elle constitue une séquence de choix pour confirmer le diagnostic en cas de signal non évident en diffusion. Elle a également une bonne valeur localisatrice.

Concernant la durée de surveillance radiologique, il n'y a pas de consensus ; le rapport de la société française d'ORL et chirurgie cervico-faciale préconise une première imagerie 18 mois après la chirurgie. Si elle ne met pas en évidence de lésion résiduelle, et en cas de patient asymptomatique, elle doit être répétée 12 à 24 mois plus tard, dans l'hypothèse d'un faux négatif sur la première IRM [78].

Dans notre série, on a noté 26 cas de récurrence. 17 cas ont récidivé après une tympanoplastie en technique fermée, alors que 9 cas de récurrence a été constatée chez les patients opérés par tympanoplastie en technique ouverte. La fréquence de récurrence cholestéatomateuse après TTF est de 18,4%, elle est plus élevée que celle de la TTO (11,1%) ce qui rejoint les résultats des différentes séries dans la littérature :

**Tableau 11 : Fréquence de récurrence après TTF et TTO selon certaines études**

Série	TTF	TTO
Notre série	18,4%	11,1%
Park [80]	14,4%	10,5%
Bouaity [13]	25%	13,46%
Smyth [81]	8,5%	1%
Godard [14]	37%	17%
Brown [82]	34%	11%
Skandour [20]	14,7%	0%

## **2-2- Surveillance de l'audition**

La surveillance de l'audition de l'oreille opérée repose essentiellement sur l'examen otoscopique et sur les bilans audiométriques de contrôle. En cas d'hypoacousie notamment transmissionnelle non expliquée par l'histoire clinique (absence de rétablissement de l'effet columellaire lors des temps opératoires précédents), ou par l'examen otoscopique (perforation tympanique,

extrusion d'une prothèse ossiculaire...), l'imagerie, et plus particulièrement le scanner, peut apporter des arguments diagnostiques et éventuellement pronostiques [83].

La réalisation d'un scanner sans injection avec acquisition hélicoïdale permettant des reconstructions multiplanaires est préconisée [84]. Il faut apprécier l'état de la chaîne ossiculaire, le positionnement d'une éventuelle ossiculoplastie et le degré d'aération de l'oreille moyenne (une opacité muqueuse atrio-atticale témoignant d'un dysfonctionnement tubo-tympanique persistant peut à elle seule expliquer un échec d'ossiculoplastie et doit faire émettre des réserves quant aux possibilités de réhabilitation fonctionnelle par une éventuelle reprise chirurgicale).

Les résultats fonctionnels sont évalués par le rinne moyen postopératoire et le gain auditif moyen. Pour la plupart des auteurs [52,53,68], les résultats sont meilleurs en cas de Tympanoplastie en technique fermée et sont souvent plus décevants après une technique ouverte. Néanmoins, certains auteurs ne retrouvent pas de différence entre les deux techniques [48,85,86].

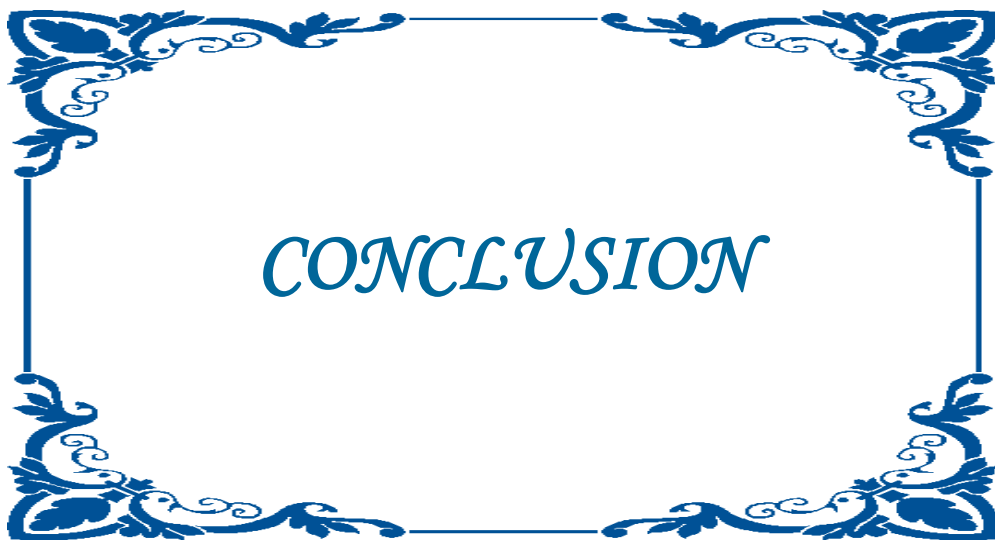
Nos résultats audiométriques sont cohérents avec les données de la littérature [14,15,20], le gain auditif moyen obtenu après une TTF était plus satisfaisant. En outre, ils confirment bien la plus grande efficacité de l'ossiculoplastie puisque le gain auditif moyen chez les patients opérés en technique fermée avec reconstruction de l'effet collumelaire était de 8,6 dB (contre 5,1 dB en l'absence d'ossiculoplastie). Ce gain est comparable aux autres séries :

**Tableau 12 : Gain auditif moyen obtenu dans certaines études**

Série	Notre série	Castrillon [48]	Skandour [20]	Alili [62]	Quérat [71]
Gain auditif moyen	8,6 dB	10,2 dB	8,9 dB	6,3 dB	8 dB

L'utilisation de matériel autologue dans l'ossiculoplastie donne de très bons résultats. Dans une étude portant sur 128 cas, Quérat [71] précise que l'utilisation de cartilage sous la forme de lamelles positionnées sur la tête de l'étrier pour rétablir l'effet columellaire donne des résultats fonctionnels similaires à ceux de la PORP. Ainsi, le cartilage doit être privilégié, il est facilement disponible, totalement biocompatible, simple à manipuler et n'engendre aucun surcoût.

En pratique le chirurgien se trouve confronté à deux types de problèmes fonctionnels : soit l'audition préopératoire est de qualité et toute la difficulté va être de la conserver et surtout de ne pas l'aggraver, soit l'audition préopératoire est altérée et a de grandes chances d'être améliorée [21].



Le cholestéatome de l'oreille moyenne reste une otite chronique dangereuse pouvant potentiellement engendrer des complications sérieuses et dont la prise en charge thérapeutique demeure exclusivement basée sur une attitude chirurgicale.

Les principales avancées semblent relever de l'imagerie moderne et de l'introduction des optiques d'otoendoscopie.

Ces optiques permettent dans certains cas d'optimiser le contrôle et de faciliter l'exérèse des lésions épidermiques au niveau des régions difficiles d'accès en vision directe au microscope, concourant ainsi à diminuer le risque de lésion résiduelle.

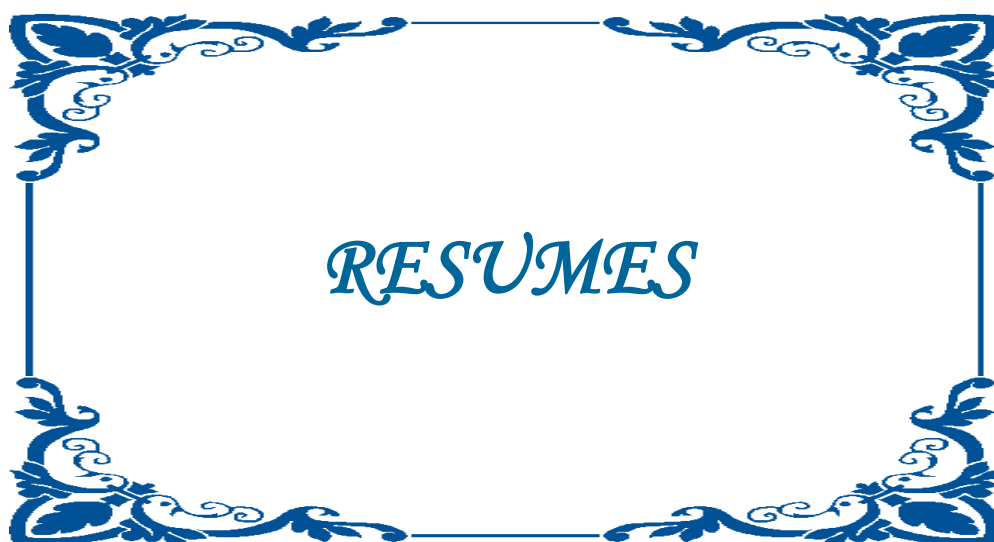L'imagerie joue un rôle primordial dans la prise en charge du cholestéatome : La TDM constitue un examen incontournable et doit être réalisée avant toute intervention chirurgicale. En matière de suivi, l'IRM est la technique la plus performante et permet une surveillance moins invasive des cholestéatomes opérés.

Les techniques d'exérèse et de réhabilitation auditive ont évolué ces dernières années. L'ossiculoplastie vise à reconstruire l'effet columellaire qui permet une meilleure transmission vers l'oreille interne, de l'énergie sonore captée par la membrane tympanique, elle offre ainsi de très bons résultats fonctionnels.

Les indications opératoires sont l'objet d'une controverse intarissable opposant technique fermée – technique ouverte. Quelle que soit la technique

chirurgicale choisie, elle doit respecter les trois grands principes de la chirurgie du cholestéatome :

- éradiquer le cholestéatome et sa matrice
- éviter au maximum sa récurrence
- améliorer l'audition



## RESUME

**Titre: Traitement chirurgical des otites moyennes chroniques cholestéatomateuses: a propos de 173 cas**

**Auteur: NEKRO Chaimae**

**Mots clés: cholestéatome-oreille moyenne-otoscopie-tympanoplastie-évolution**

Le cholestéatome de l'oreille moyenne est une otite chronique qualifiée de dangereuse en raison des risques évolutifs de complications potentiellement graves, justifiant pleinement le recours exclusif à un traitement chirurgical. Notre travail est une étude rétrospective descriptive et analytique, étalée sur une période de 5 ans de janvier 2011 à décembre 2015, portant sur 173 cas de cholestéatome de l'oreille moyenne opérés dans le service d'Oto-Rhino-Laryngologie et chirurgie cervico-faciale de l'hôpital des spécialités de Rabat.

L'âge de nos patients variait de 6 à 62 ans avec une moyenne d'âge de 28 ans. Une légère prédominance masculine a été retrouvée, le sex-ratio était de 1,16. L'otorrhée et l'hypoacousie sont les symptômes les plus constants. L'examen otoscopique est la clé du diagnostic, la poche de rétraction est retrouvée dans 39,3% des cas, la perforation tympanique est rencontrée dans 38,7% des cas, les lésions polyploïdes dans 15% des cas alors que l'atticite est constatée dans 6,4% des cas.

L'audiogramme a mis en évidence une surdité de transmission dans 81,5% des cas et une surdité mixte dans 18,5% des cas. Le bilan radiologique est basé sur la TDM qui est un examen obligatoire et d'un grand intérêt dans la prise en charge chirurgicale.

La TTF a été réalisée dans 53% des cas, la TTO a été faite dans 47% des cas en raison des complications assez fréquentes et des anomalies anatomiques. Une ossiculoplastie a été envisagée dans 7,6% des cas.

L'évolution a été marquée par la survenue de 26 cas de récurrence (15%), 17 cas ont récidivé après une TTF alors que 9 cas de récurrence a été constatée chez des patients opérés par TTO.

## **ABSTRACT**

**Title** : surgical treatment of cholesteatoma of the middle ear : about 173 cases

**Author** : NEKRO Chaimae

**Keywords** : cholesteatoma-middle ear-otoscopy-tympanoplasty-evolution

Cholesteatoma of the middle ear is a potentially dangerous chronic otitis due to the serious complications which explains the exclusive use of the surgical approach as a therapy.

Our work is mainly a retrospective, descriptive and analytic study, involving 173 cases of middle ear cholesteatoma, operated in our ENT department of Rabat's specialties hospital during the period going from January, 2011 until December, 2015.

The average age of our case studies is 28 years with a sex ratio of 1,16 leaning toward males. The fetid otorrhea and the hearing loss were the most frequently encountered symptoms. The otoscopic examination is the key to this diagnosis. Retraction pocket was found in 39,3% of the case studies, tympanic perforation in 38,7%, polypoid lesion in 15% while atticite was found in 6,4% of cases.

Conductive hearing loss has been detected in 81,5% of cases using the audiogram. Radiological assessment is based on the CT scan, it's a necessary procedure before a cholesteatoma surgery due to its great benefits.

A closed tympanoplasty (canal wall up) was performed in 53% of cases, an open tympanoplasty (canal wall down) was performed in 47% of cases due to some complications and anatomical abnormalities. The ossicular chain reconstruction was performed in 7,6% of cases.

The case studies evolution was marked by 26 cases of recurrences (15%), 17 cases recurred after a closed tympanoplasty while 9 cases recurred after an open tympanoplasty.

The choice between both open and closed operative technics, is still a rousing discussion. The closed tympanoplasty gives the best functional results, but exposes to a greater risk of recurrence.

## ملخص

**العنوان :** جراحة الورم الكولسترولي للأذن الوسطى: بصدد 173 حالة

**من طرف :** نقر وشيما


**الكلمات الأساسية :** الورم الكولسترولي -الأذن الوسطى- الفحص المنظاري- رأ ب الطبلية- تطور

يعد الورم الكولسترولي للأذن الوسطى إلتهابا مزمنًا خطيرا بسبب مضاعفاته الخطيرة والعلاج يقوم حصرياً على الجراحة. بهدف تسليط الضوء على مميزات هذا المرض، قمنا بدراسة للملفات الصحية ل 173 حالة خضعت لعمليات جراحية علاجية للورم الكولسترولي، وذلك بقسم الأذن والأنف والحنجرة التابع لمستشفى الإختصاصات بالرباط. لقد حدد متوسط أعمار سلسلة موضوع البحث في 28 سنة، مع نسبة 1,16 من الجنس ولقد كان سيلان الأذن وضعف السمع الأعراض الأكثر مصادفة. الفحص المنظاري هو مفتاح التشخيص بحيث تم العثور على الكيس المنقبض في 39,3 في المئة من الحالات، على ثقب الطبلية في 38,7 في المئة من الحالات، على آفة سليلاني في 15 في المئة و على إلتها ب علوي للطبلية في 6,4 في المئة.

تم الكشف على ضعف السمع التوصلي في 81,5 في المئة من تخطيط السمع. الفحص الإشعاعي المرتكز على السكانير يعتبر فحصا إجباريا وذو أهمية بالغة قبل الجراحة.

تم القيام بالجراحة بالتقنية المغلقة في 53 في المئة من الحالات، و التقنية المفتوحة في 47 في المئة من الحالات نظرا لكثرة المضاعفات و حالات الشذوذ التشريحي. أما تركيب عظيما ت الأذن، فقد إستفاد منها 7,6 في المئة من الحالات. تطور الحالات تميز بظهور 26 حالة (15 في المئة) من التتسكات، 17 حالة بعد الجراحة بالتقنية المغلقة و 9 حالات بعد الجراحة بالتقنية المفتوحة.

إن الإختيار بين إحدى التقنيتين الجراحيتين مازال يطرح عدة نقاشات، عملية رأ ب الطبلية بالتقنية المغلقة تعطي أحسن النتائج على المستوى الوظيفي لكنها تعرض لخطر رجوع المرض أكثر.



REFERENCES  
BIBLIOGRAPHIQUES

- [1] D. AYACHE, S. SCHMERBER, J.P.LAVIEILLE. Ann Otolaryngologie Chir Cervicofac, 2006 ; 123,3 ; 120-137. Masson, Paris, 2006.
- [2] J.M.Thomassin, F.Braccini. Place de l'imagerie et de l'endoscopie dans la surveillance et la prise en charge des cholestéatomes opérés en technique fermée. REV LARYNGOL OTOL RHINOL, 1999; 120, 2:75-81.
- [3] F. HERAN, M. WILLIAMS. IRM DE L'OREILLE. J. Neuroradiol, 2003, 30, 131-145. Masson, Paris, 2003
- [4] J.Nevoux, M.Lenoir, G.Roger . le cholestéatome chez l'enfant .Ann Otolaryngologie Chir Cervicofac, 2010 ;127,182-190
- [5] A. Bouchet, J. Cuilleret. Anatomie topographique, descriptive et fonctionnelle. Tome 1 : Le système nerveux, la face, la tête et les organes des sens. Edition Masson. 1997.
- [6] THOMASSIN JM, BELUS JF. Anatomie de l'oreille moyenne. Encycl Méd Chir (Paris-France), Oto-rhino-laryngologie, 20-015-A-10, 1995,14 p.
- [7] R. Hibon. ANATOMIE DE L'OREILLE. Service ORL CCF CHU Caen. 2005.
- [8] O. PROST MAGNIN. ANATOMIE DE LA CAISSE DU TYMPAN.AMICO ROWING CLUB. 2003.

- [9] F.Legent, L. Perlemuter, Cl Vandenbrouck. Cahiers d'anatomie O.R.L TOME 1, 4ème édition, masson. 1984.
- [10] Dornelles C, Hemb L, Schweiger C, Matter R, Smith M, Schimdt L, et al. Epidemiologia dos pacientes pediátricos do ambulatório de otite média crônica do Hospital de Clinicas de Porto Alegre (AOMC-HCPA). Rev Bras Otorrinolaringol. 2004;71(4)536-46.
- [11] Olszewska E, et al. Etiopathogenesis of cholesteatoma. Eur Arch Otorhinolaryngol 2004;261(1):6-24
- [12] Bennett M, et al. congenital cholesteatoma : theories, facts, and 53 patients. Otolaryngol Clin North Am 2006;39(6):1081-94
- [13] Bouaity B, et al. cholestéatome de l'oreille moyenne-étude rétrospective à propos de 145 cas. Pan Afr Med J. 2014 ; 17: 163.
- [14] Godard F, et al. Traitement du cholestéatome de l'oreille moyenne : Résultats fonctionnels sur une série de 191 patients. Faculté de médecine, Université d'Angers
- [15] Jose Evandro Andrade Prudente de Aquino<sup>I</sup>; Nelson Alvares Cruz Filho<sup>II</sup>; Julia Negro Prudente de Aquino<sup>III</sup>. Epidemiology of middle ear and mastoid cholesteatomas. Study of 1146 cases. Braz. j. otorhinolaryngol. vol.77 no.3 São Paulo May/June 2011
- [16] FAGEEH N A., SCHLOSS M D., ELAHI M L., TEWFIK T L., MANOUKIAN J J. Surgical treatment of cholesteatoma in children. J. Otolaryngology, 1999; 28 (6): 309-312.

- [17] Francois L. Oreille moyenne : Otoscopie en pratique clinique ; 2015, Pages 75–178
- [18] Charachon R. Classification des poches de rétraction tympaniques. Rev Laryngol Oto (Bord) 1988 ; 109 :205-7
- [19] CHARACHON R, SCHMERBER S, LAVIEILLE JP. La chirurgie des cholestéatomes de l'oreille moyenne. Ann Otolaryngol Chir Cervicofac 1999; 7 76:322-340.
- [20] 20.Skanour D. Prise en charge du cholestéatome de l'oreille moyenne : A propos de 60 cas. Faculté de Marrakech 2011 ; N°127
- [21] Zarhnoun K. Les otites moyennes chroniques cholestéatomateuses chez l'enfant : A propos de 15 cas. Faculté de Marrakech 2013 ; N°139
- [22] Taali L. L'imagerie préopératoire dans l'otite chronique moyenne cholesteatomateuse : une étude prospective descriptive de 90 cas. Service d'ORL hôpital 20 août; 2015; 2:1412
- [23] Jemli C. APPORT DU SCANNER ET DE L'IRM DANS LA DETECTION DES DIFFERENTES COMPLICATIONS DE L'OTITE MOYENNE CHRONIQUE CHOLESTEATOMATEUSE. Service de Radiologie-Tunis ; 2008
- [24] Smith JACJ, Danner. Complications of chronic otitis media and cholesteatoma. Otolaryngol Clin North Am 2006 ; 39(6): 1237-55

- [25] B. Lemaire (1), E. Racy (1), E. Lescanne (2). Complications méningo-encéphaliques des otites chroniques cholestéatomateuses. *Ann Otolaryngol Chir Cervicofac*, 2004; 121, 4, 197-204
- [26] Riehm S. Complications meningo-encéphaliques des infections ORL. *Journal de radiologie* 2011 ; 92-995-1014
- [27] Geyik M.F, Kologlu O.F, Hosoglu S, Ayaz C. Acute bacterial meningitidis as a complication of otitis media and related mortality factors. *Yonsei Med J* 2002 ;43:573-8.
- [28] EL OUADGHIRI L. Le cholestéatome compliqué de l'oreille moyenne. *Faculté de Marrakech* 2015 ; N° 102
- [29] Boutet C. COMPLICATIONS ENDOCRANIENNES DES INFECTIONS ORL : Revue iconographique ; Service de Neuroradiologie, Service d'ORL et Chirurgie Cervico-Faciale CHU de Caen. 2014
- [30] A. Tall, I. Sylla, M. N'diaye. COMPLICATIONS OF CHRONIC OTITIS MEDIA. *Clinique d'ORL et de Chirurgie cervico-faciale, Hôpital de Fann, Dakar – Sénégal. J. TUN ORL - N° 31 ; JUIN 2014*
- [31] M. Benlemlih, M. Ridal, N. Elamine Elalami ; les cholestéatomes compliqués. *Hôpital Hassan II. AfOrl* 2012.07.309
- [32] Prades J. anatomie tomodensitométrie de l'oreille normale et malformée. *Ann Otolaryngol Chir Cervicofaciale* ; 2011 (95); 159-169

- [33] Ayache D. Imagerie du cholestéatome non opéré. *Ann Otolaryngol Chir Cervicofaciale* ; 2012 (129); 177-181
- [34] Zougarhi A. L'APPORT DU SCANNER SPIRALE DANS L'OTITE MOYENNE CHRONIQUE L'OTITE MOYENNE CHRONIQUE CHOLESTEATOMATEUSE. *Service de Radiologie-Mrrakech* ; 2009
- [35] Taali L. L'imagerie préopératoire dans l'otite chronique moyenne cholesteatomateuse. *Service d'ORL hôpital 20 août* ; 2015;2:1412
- [36] J Marie. Les fistules du canal semi circulaire latéral secondaire aux otites cholestéatomateuses. *Ann Otolaryngol Chir Cervicofaciale* ; 2014. A104-A160
- [37] Nicolas et all. Surgical treatment of labyrinthine fistula in cholesteatoma surgery. *Otolaryngol Head Neck Surg* 2009;140:406–11
- [38] Seok Moon. Surgical management of labyrinthine fistula in chronic otitis media with cholesteatoma. *Department of Otorhinolaryngology-Head and Neck Surgery, Chung-Ang University College of Medicine, Seoul, Republic of Korea. Auris Nasus Larynx* 39 ; 2012- 261–264
- [39] Ph. Romanet ·Ch. Duvillard ·M. Delouane. Les fistules labyrinthiques d'origine cholestéatomateuse. *Vol 118 - N° 3 ;P. 181-186 - juin 2010*
- [40] Moody MW. incidence of dehiscence of the facial nerve in 416 cases of cholesteatoma. *Ann Otolaryngol Chir Cervicofaciale* ; 2007 Apr;28(3):400-4.

- [41] Kai-Chieh Chan. Facial Nerve Dehiscence at Mastoidectomy for Cholesteatoma. *Int. Adv. Otol.* 2011; 7:(3) 311-316
- [42] Maqliulo G. Facial nerve dehiscence and cholesteatoma. *Ann Otolaryngol Chir Cervicofaciale* ; 2011 Apr;120(4):261-7.
- [43] Beltaief N. Le cholestéatome de l'oreille moyenne : Mise au point ; Faculté de medecine de Tunis ; 2013
- [44] Françoise C. Imagerie du cholestéatome. CSE Paris ; 2013
- [45] Heran F. IRM de l'oreille. *Journal of neuroradiology* ; vol 30,N°3, juin 2003
- [46] Akkari M. Apport de l'imagerie par résonance magnétique dans le diagnostic de cholestéatome de l'oreille moyenne : analyse d'une série de 116 cas. *Ann Otolaryngol Chir Cervicofaciale*; 119;2012
- [47] Williams MT. Imagerie des otites chroniques de l'adulte. *Journal de radiologie* ; Vol 87,N°11 Novembre 2006
- [48] Castrillon R. Résultats de l'évidement pétro mastoïdien en technique ouverte. Thèse de doctorat : Univ. Genève, 2001, no. Méd. 10212
- [49] Tlinder, C.Schlegel, P.Brandle Otite moyenne chronique simple contre cholestéatomateuse *Forum Med Suisse* 2011;11(35):587
- [50] MAGNAN J, CHAYS A,BRUZZO M, BRODER L. Le traitement du cholestéatome en technique fermée; comment? pourquoi ?*Cahier d'ORL* , 35 , 2000, N°3, 157-164.

- [51] Legent F. Chirurgie des cavités : le temps osseux ; chirurgie de l'oreille moyenne. 1992
- [52] Lesinskas E. Closed tympanoplasty in middle ear cholesteatoma surgery; Medicina (Kaunas) 2004; 40(9)
- [53] Gaillardin L. Tympanoplastie en technique fermée pour cholestéatome de l'oreille moyenne de l'adulte : le cartilage « modelant » ; Annales Francaises d'Oto-Rhino-Laryngologie et de pathologie cervico-faciale ; vol 129, 104-109 ; 2012
- [54] Tringali S. Les perforations tympaniques et les greffes de tympan. Annales Francaises d'Oto-Rhino-Laryngologie et de pathologie cervico-faciale ; vol 125 ;261-272 ; 2008
- [55] Koury E. Tympanoplasties cartilagineuses : technique et résultats, comparaison aux tympanoplasties avec aponévrose temporale. Annales Francaises d'Oto-Rhino-Laryngologie et de pathologie cervico-faciale ; n°75 ; 2012
- [56] Legent F. Réparation du système tympano-ossiculaire ; chirurgie de l'oreille moyenne. 1992
- [57] Roux A. Comblement mastoïdien dans le traitement du cholestéatome acquis de l'adulte. Annales Francaises d'Oto-Rhino-Laryngologie et de pathologie cervico-faciale ; vol 129, A-46 ; 2012
- [58] Mudry A. L'oreille : Ses maladies et ses traitements ; 2009

- [59] Dubreuil C. Ossiculoplasties. La Lettre d'Oto-rhino-laryngologie et de chirurgie cervico-faciale - n o 277 - novembre 2002
- [60] Mardassi A. Les protheses d'ossiculoplastie en titane : Facteurs pronostiques et résultats fonctionnels préliminaires. Annales Francaises d'Oto-Rhino-Laryngologie et de pathologie cervico-faciale ; vol 128, 66-71 ; 2011
- [61] Djebbar C. Le gain auditif dans les ossiculoplasties ; CHU Tizi-Ouzou. Congrès national d'ORL Alger 2014
- [62] Alili M. Ossiculoplasties par automatériel ; CHU Bab EL Oued. Congrès national d'ORL Alger 2014
- [63] Djilali K. Ossiculoplasties par materiau autogreffe ; CHU Sidi Bel Abbes. Congrès national d'ORL Alger 2014
- [64] Braccini F. Intérêt de l'endoscopie dans la chirurgie de l'oreille moyenne. OPA pratique n°166-Mai 2003
- [65] Haichour M. Interet de l'otoendoscopie dans la chirurgie du cholestéatome chez l'adulte ; CHU Bab EL Oued. Congrès national d'ORL Alger 2014
- [66] Toulgoat F. Nerf facial : de l'anatomie à la pathologie. Journal de Radiologie diagnostique et interventionnelle ; n°94-2013

- [67] Mazzaschi O. Monitoring peropératoire du nerf facial en chirurgie otologique : résultats d'un sondage national. Annales Françaises d'Oto-Rhino-Laryngologie et de pathologie cervico-faciale ; vol 129 -n°45 ; 2012
- [68] Portmann M. Traité de technique chirurgicale ORL et cervico-faciale Tome 1 oreille et os temporal. 1986. 206-209
- [69] Gersdorff M. Cholesteatoma surgery of the middle ear: reflection on recurrences. Arch otorhinolaryngol. 273,77-82,1982
- [70] Jackson DG. Fine morphology of the advancing front of cholesteatoma-experimental and human. Acta otolaryngol 86: 71-88,1978
- [71] Querat C. Ossiculoplastie en technique fermée (TF) avec étrier conservé : PORP ou cartilage sur étrier ? Annales Françaises d'Oto-Rhino-Laryngologie et de pathologie cervico-faciale ; n°77 ; 2012
- [72] Legent F. Incidents, complications et suivi ; chirurgie de l'oreille moyenne. 1992
- [73] Daelemans A. RÉPERCUSSIONS POSSIBLES DE LA CHIRURGIE DE L'OREILLE MOYENNE SUR LE FONCTIONNEMENT DE L'ARTICULATION TEMPORO-MANDIBULAIRE. À PROPOS D'UN CAS DE CHOLESTÉATOME. Rev. Stomatol. Chir. Maxillofac ; Marseille 2005

- [74] Gaillardin L. Le cholestéatome résiduel : prévalence, localisation et stratégie de surveillance chez l'adulte. *Annales Françaises d'Oto-Rhino-Laryngologie et de pathologie cervico-faciale* ; vol 129 ;165-169 ; 2012
- [75] Page C. Imagerie médicale versus second look chirurgical pour le diagnostic des récurrences de cholestéatome de l'oreille moyenne. *Annales Françaises d'Oto-Rhino-Laryngologie et de pathologie cervico-faciale* ; n°54 ; 2013
- [76] Emonot G. APPORT DE L'IMAGERIE AU DIAGNOSTIC DE CHOLESTEATOME RESIDUEL. *Annales Françaises d'Oto-Rhino-Laryngologie et de pathologie cervico-faciale* ; n°52 ; 2011
- [77] Brochart C. Apport de la diffusion en IRM 3 TESLA dans la détection de la récurrence cholestéatomateuse. *Journées Françaises de Radiologie 2008*
- [78] Akkari M. Apport de l'imagerie par résonance magnétique dans le diagnostic de cholestéatome de l'oreille moyenne : analyse d'une série de 97 cas. *Annales Françaises d'Oto-Rhino-Laryngologie et de pathologie cervico-faciale* ; 131 ;139-144 ; 2014
- [79] Dubrulle F. INTERET DES SEQUENCES DE DIFFUSION DANS LE CHOLESTEATOME OPERE. *J Radiol* 2004 ;85 :1226-1467.

- [80] Park KT, Song J-J, Moon SJ, Lee JH, Chang SO, Oh SH. Choice of approach for revision surgery in cases with recurring chronic otitis media with cholesteatoma after the canal wall up procedure. *Auris Nasus Larynx*. 2011 avr;38(2):190-5.
- [81] Smith G. Cholesteatoma surgery: The influence of the canal wall. *Laryngoscope* 1985; 95: 92-6.
- [82] Brown J. A ten year statistical follow-up of 1142 consecutive cases of cholesteatoma: the closed vs the open technique. *Laryngoscope* 1982; 92: 390-6.
- [83] WILLIAMS MT, AYACHE D. Imaging of the postoperative middle ear. *Eur Radiol* 2004;14:482-95
- [84] WILLIAMS MT, AYACHE D, ELMALEH M, HÉRAN F, EBAZ P, PIEKARSKI JD. Helical CT findings in patients who have undergone stapes surgery for otosclerosis. *Am J Roentgenol* 2000;174:387-92.
- [85] Soldati D, Mudry A. Cholesteatoma in children: techniques and results. *International Journal of Pediatric Otorhinolaryngology*. 2000 mai 30;52(3):269-76.
- [86] CHARACHON R. Les indications des différentes techniques chirurgicales lors du premier temps. *Les cahiers d'ORL.*, 1993; 28 (10): 411-412.

## *Serment d'Hippocrate*

**Au moment d'être admis à devenir membre de la profession médicale, je m'engage solennellement à consacrer ma vie au service de l'humanité.**

- **Je traiterai mes maîtres avec le respect et la reconnaissance qui leur sont dus.**
- **Je pratiquerai ma profession avec conscience et dignité. La santé de mes malades sera mon premier but.**
- **Je ne trahirai pas les secrets qui me seront confiés.**
- **Je maintiendrai par tous les moyens en mon pouvoir l'honneur et les nobles traditions de la profession médicale.**
- **Les médecins seront mes frères.**
- **Aucune considération de religion, de nationalité, de race, aucune considération politique et sociale ne s'interposera entre mon devoir et mon patient.**
- **Je maintiendrai le respect de la vie humaine dès la conception.**
- **Même sous la menace, je n'userai pas de mes connaissances médicales d'une façon contraire aux lois de l'humanité.**
- **Je m'y engage librement et sur mon honneur.**

# قسم أبقراط

بسم الله الرحمن الرحيم

أقسم بالله العظيم

في هذه اللحظة التي يتم فيها قبولي عضوا في المهنة الطبية أتعهد علانية:

- أنا أكرس حياتي لخدمة الإنسانية.
- وأن أحترم أساتذتي وأعترف لهم بالجميل الذي يستحقونه.
- وأن أمارس مهنتي بوانزع من ضميري وشرية في جاعلا صحة مريض هدي الأول.
- وأن لا أفشي الأسرار المعهودة إلي.
- وأن أحافظ بكل ما لدي من وسائل على الشرف والتقاليد النبيلة لمهنة الطب.
- وأن أعتبر سائر الأطباء إخوة لي.
- وأن أقوم بواجبي نحو مرضاي بدون أي اعتبار ديني أو وطني أو عرقي أو سياسي أو اجتماعي.
- وأن أحافظ بكل حزم على احترام الحياة الإنسانية منذ نشأتها.
- وأن لا أستعمل معلوماتي الطبية بطريق يضر بحقوق الإنسان مهما لاقيت من تهديد.
- بكل هذا أتعهد عن كامل اختيار ومقسما بالله.

والله على ما أقول شهيد .

## جراحة الورم الكوليسترولي للأذن الوسطى

بصده 173 حالة

### أطروحة

قدمت ونوقشت علانية يوم: .....

من طرفه

**الآنسة: شيماء نقرو**

المزودة في 12 أكتوبر 1988 بسيدي قاسم

طبيبة داخلية بالمركز الاستشفائي الجامعي ابن سينا بالرباط

### لنيل شهادة الدكتوراه في الطب

**الكلمات الأساسية:** الورم الكوليسترولي - الأذن الوسطى - الفحص المنظاري -  
رأب الطبلية - التطور.

### تحت إشراف اللجنة المكونة من الأساتذة

رئيسة

السيدة: ليلى الصقلي الحسيني

أستاذة في أمراض الأذن، الأنف والحنجرة وجراحة الوجه والعنق

مشرف

السيد: محمد أنس بنبوزيد

أستاذ في أمراض الأذن، الأنف والحنجرة وجراحة الوجه والعنق

السيد: فؤاد بنعريبة

أستاذ في أمراض الأذن، الأنف والحنجرة وجراحة الوجه والعنق

السيد: علي الأيوبي

أستاذ في علم التشريح

أعضاء

السيد: علي جهيدي

أستاذ في أمراض الأذن، الأنف والحنجرة وجراحة الوجه والعنق