

ANNEE 2011

THESE N° 129

**LE TRAITEMENT CHIRURGICAL DES FRACTURE DE
L'EXTREMITÉ INFÉRIEURE DU FUMEUR CHEZ L'ADULTE
A PROPOS DE 40 CAS**

THESE

PRESENTEE ET SOUTENUE PUBLIQUEMENT LE .../.../2011

PAR

M^{lle}. Khadija BEN CHEIKH

Née le 20 Octobre 1983 à Agadir

POUR L'OBTENTION DU DOCTORAT EN MEDECINE

MOTS CLES

Fracture – extrémité inférieure – fumeur – ostéosynthèse – complications

JURY

Mr. T. FIKRY Professeur de Traumatologie Orthopédique	PRESIDENT
Mr. H. SAIDI Professeur agrégé de Traumatologie Orthopédique	RAPPORTEUR
Mr. Y. NAJEB Professeur agrégé de Traumatologie Orthopédique	} JUGES
Mr. A. LOUZI Professeur agrégé de Chirurgie Générale	
Mr. H. GHENNANE Professeur agrégé de Neurochirurgie	

بِسْمِ اللّٰهِ الرَّحْمٰنِ الرَّحِیْمِ

صدق الله العظيم

الأنعام (162-163).



Serment d'Hippocrate

Au moment d'être admis à devenir membre de la profession médicale, je m'engage solennellement à consacrer ma vie au service de l'humanité.

Je traiterai mes maîtres avec le respect et la reconnaissance qui leur sont dus.

Je pratiquerai ma profession avec conscience et dignité. La santé de mes malades sera mon premier but.

Je ne trahirai pas les secrets qui me seront confiés.

Je maintiendrai par tous les moyens en mon pouvoir l'honneur et les nobles traditions de la profession médicale.

Les médecins seront mes frères.

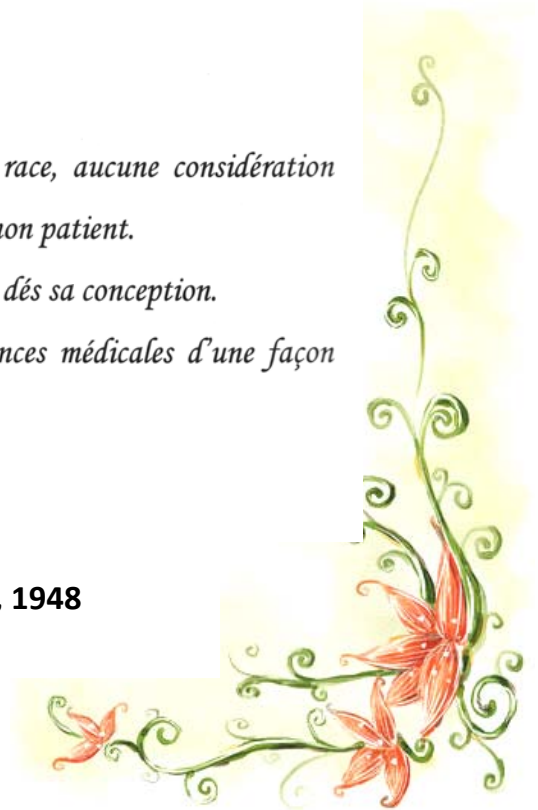
Aucune considération de religion, de nationalité, de race, aucune considération politique et sociale, ne s'interposera entre mon devoir et mon patient.

Je maintiendrai strictement le respect de la vie humaine dès sa conception.

Même sous la menace, je n'userai pas mes connaissances médicales d'une façon contraire aux lois de l'humanité.

Je m'y engage librement et sur mon honneur.

Déclaration Genève, 1948





LISTE DES PROFESSEURS

UNIVERSITE CADI AYYAD

FACULTE DE MEDECINE ET DE PHARMACIE MARRAKECH

Doyen Honoraire

: Pr. Badie-Azzamann MEHADJI

ADMINISTRATION

Doyen

: Pr. Abdelhaq ALAOUI YAZIDI

Vice doyen à la recherche

: Pr. Ahmed OUSEHAL

Vice doyen aux affaires pédagogiques

: Pr. Zakaria DAHAMI

Secrétaire Général

: Mr. Azzeddine EL HOUDAIGUI

PROFESSEURS D'ENSEIGNEMENT SUPERIEUR

ABOUSSAD	Abdelmounaim	Néonatalogie
AIT BENALI	Said	Neurochirurgie
ALAOUI YAZIDI	Abdelhaq	Pneumo-phtisiologie
BELAABIDIA	Badia	Anatomie-Pathologique
BOUSKRAOUI	Mohammed	Pédiatrie A
CHOULLI	Mohamed Khaled	Neuropharmacologie
EL HASSANI	Selma	Rhumatologie
ESSADKI	Omar	Radiologie
FIKRY	Tarik	Traumatologie- Orthopédie A
FINECH	Benasser	Chirurgie – Générale
KISSANI	Najib	Neurologie
KRATI	Khadija	Gastro-Entérologie
LATIFI	Mohamed	Traumato – Orthopédie B
MOUTAOUAKIL	Abdeljalil	Ophtalmologie
OUSEHAL	Ahmed	Radiologie
RAJI	Abdelaziz	Oto-Rhino-Laryngologie
SARF	Ismail	Urologie

SBIHI	Mohamed	Pédiatrie B
SOUMMANI	Abderraouf	Gynécologie-Obstétrique A

PROFESSEURS AGREGES

ABOULFALAH	Abderrahim	Gynécologie – Obstétrique B
AIT SAB	Imane	Pédiatrie B
AKHDARI	Nadia	Dermatologie
AMAL	Said	Dermatologie
ASMOUKI	Hamid	Gynécologie – Obstétrique A
ASRI	Fatima	Psychiatrie
BENELKHAÏAT BENOMAR	Ridouan	Chirurgie – Générale
BOUMZEBRA	Drissi	Chirurgie Cardiovasculaire
CHABAA	Laila	Biochimie
CHELLAK	Saliha	Biochimie-chimie
DAHAMI	Zakaria	Urologie
EL FEZZAZI	Redouane	Chirurgie Pédiatrique
EL HATTAOUI	Mustapha	Cardiologie
ELFIKRI	Abdelghani	Radiologie
ESSAADOUNI	Lamiaa	Médecine Interne
ETTALBI	Saloua	Chirurgie – Réparatrice et plastique
GHANNANE	Houssine	Neurochirurgie
LMEJJATTI	Mohamed	Neurochirurgie
LOUZI	Abdelouahed	Chirurgie générale
MAHMAL	Lahoucine	Hématologie clinique
MANSOURI	Nadia	Chirurgie maxillo-faciale Et stomatologie
MOUDOUNI	Said mohammed	Urologie
NAJEB	Youssef	Traumato - Orthopédie B
OULAD SAIAD	Mohamed	Chirurgie pédiatrique
SAIDI	Halim	Traumato - Orthopédie A

SAMKAOUI	Mohamed Abdenasser	Anesthésie- Réanimation
TAHRI JOUTEI HASSANI	Ali	Radiothérapie
YOUNOUS	Saïd	Anesthésie-Réanimation

PROFESSEURS ASSISTANTS

ABKARI	Imad	Traumatologie-orthopédie B
ABOU EL HASSAN	Taoufik	Anesthésie - réanimation
ABOUSSAIR	Nisrine	Génétique
ADALI	Imane	Psychiatrie
ADALI	Nawal	Neurologie
ADERDOUR	Lahcen	Oto-Rhino-Laryngologie
ADMOU	Brahim	Immunologie
AGHOUTANE	El Mouhtadi	Chirurgie – pédiatrique
AIT BENKADDOUR	Yassir	Gynécologie – Obstétrique A
AIT ESSI	Fouad	Traumatologie-orthopédie B
ALAOUI	Mustapha	Chirurgie Vasculaire périphérique
ALJ	Soumaya	Radiologie
AMINE	Mohamed	Epidémiologie - Clinique
AMRO	Lamyae	Pneumo – phtisiologie
ANIBA	Khalid	Neurochirurgie
ARSALANE	Lamiae	Microbiologie- Virologie
ATMANE	El Mehdi	Radiologie
BAHA ALI	Tarik	Ophtalmologie
BAIZRI	Hicham	Endocrinologie et maladies métaboliques
BASRAOUI	Dounia	Radiologie
BASSIR	Ahlam	Gynécologie – Obstétrique B
BELKHOU	Ahlam	Rhumatologie
BEN DRISS	Laila	Cardiologie
BENCHAMKHA	Yassine	Chirurgie réparatrice et plastique
BENHADDOU	Rajaa	Ophtalmologie
BENHIMA	Mohamed Amine	Traumatologie-orthopédie B

BENJILALI	Laila	Médecine interne
BENZAROUEL	Dounia	Cardiologie
BOUCHENTOUF	Rachid	Pneumo-phtisiologie
BOUKHANNI	Lahcen	Gynécologie – Obstétrique B
BOURRAHOUEAT	Aicha	Pédiatrie
BOURROUS	Monir	Pédiatrie A
BSSIS	Mohammed Aziz	Biophysique
CHAFIK	Aziz	Chirurgie Thoracique
CHAFIK	Rachid	Traumatologie-orthopédie A
CHAIB	Ali	Cardiologie
CHERIF IDRISSE EL GANOUNI	Najat	Radiologie
DIFFAA	Azeddine	Gastro - entérologie
DRAISS	Ghizlane	Pédiatrie A
DRISSI	Mohamed	Anesthésie -Réanimation
EL ADIB	Ahmed rhassane	Anesthésie-Réanimation
EL ANSARI	Nawal	Endocrinologie et maladies métaboliques
EL BARNI	Rachid	Chirurgie Générale
EL BOUCHTI	Imane	Rhumatologie
EL BOUIHI	Mohamed	Stomatologie et chirurgie maxillo faciale
EL HAOUATI	Rachid	Chirurgie Cardio Vasculaire
EL HAOURY	Hanane	Traumatologie-orthopédie A
EL HOUDZI	Jamila	Pédiatrie B
EL IDRISSE SLITINE	Nadia	Pédiatrie (Néonatalogie)
EL JASTIMI	Said	Gastro-Entérologie
EL KARIMI	Saloua	Cardiologie
EL KHAYARI	Mina	Réanimation médicale
EL MANSOURI	Fadoua	Anatomie - pathologique
EL MGHARI TABIB	Ghizlane	Endocrinologie et maladies métaboliques
EL OMRANI	Abdelhamid	Radiothérapie
FADILI	Wafaa	Néphrologie
FAKHIR	Bouchra	Gynécologie – Obstétrique B
FICHTALI	Karima	Gynécologie – Obstétrique B
HACHIMI	Abdelhamid	Réanimation médicale

HAJJI	Ibtissam	Ophtalmologie
HAOUACH	Khalil	Hématologie biologique
HAROU	Karam	Gynécologie – Obstétrique A
HERRAG	Mohammed	Pneumo-Phtisiologie
HOCAR	Ouafa	Dermatologie
JALAL	Hicham	Radiologie
KADDOURI	Said	Médecine interne
KAMILI	El ouafi el aouni	Chirurgie – pédiatrique générale
KHALLOUKI	Mohammed	Anesthésie-Réanimation
KHOUCHANI	Mouna	Radiothérapie
KHOULALI IDRISSE	Khalid	Traumatologie-orthopédie
LAGHMARI	Mehdi	Neurochirurgie
LAKMICHI	Mohamed Amine	Urologie
LAOUAD	Inas	Néphrologie
LOUHAB	Nissrine	Neurologie
MADHAR	Si Mohamed	Traumatologie-orthopédie A
MANOUDI	Fatiha	Psychiatrie
MAOULAININE	Fadlmrabihrabou	Pédiatrie (Néonatalogie)
MATRANE	Aboubakr	Médecine Nucléaire
MOUAFFAK	Youssef	Anesthésie - Réanimation
MOUFID	Kamal	Urologie
MSOUGGAR	Yassine	Chirurgie Thoracique
NARJIS	Youssef	Chirurgie générale
NEJMI	Hicham	Anesthésie - Réanimation
NOURI	Hassan	Oto-Rhino-Laryngologie
OUALI IDRISSE	Mariem	Radiologie
QACIF	Hassan	Médecine Interne
QAMOUSS	Youssef	Anesthésie - Réanimation
RABBANI	Khalid	Chirurgie générale
RADA	Noureddine	Pédiatrie
RAIS	Hanane	Anatomie-Pathologique
ROCHDI	Youssef	Oto-Rhino-Laryngologie
SAMLANI	Zouhour	Gastro - entérologie

SORAA	Nabila	Microbiologie virologie
TASSI	Noura	Maladies Infectieuses
TAZI	Mohamed Illias	Hématologie clinique
ZAHLANE	Mouna	Médecine interne
ZAHLANE	Kawtar	Microbiologie virologie
ZAQUI	Sanaa	Pharmacologie
ZIADI	Amra	Anesthésie - Réanimation
ZOUGAGHI	Laila	Parasitologie –Mycologie



DEDICACES

A decorative, ornate frame with intricate scrollwork and flourishes. The word "DEDICACES" is written in a stylized, blackletter-style font with a slight shadow effect, centered within the frame.

A MA TRÈS CHÈRE MÈRE : AKHMOUCH Elkamla.

Autant de phrases aussi expressives soient-elles ne sauraient montrer le degré d'amour et d'affection que j'éprouve pour toi.

Tu m'as comblé avec ta tendresse et affection tout au long de mon parcours. Tu n'as cessé de me soutenir et de m'encourager durant toutes les années de mes études, tu as toujours été présente à mes cotés pour me consoler quand il fallait. En ce jour mémorable, pour moi ainsi que pour toi, reçoit ce travail en signe de ma vive reconnaissance et ma profonde estime.

Puisse le tout puissant te donner santé, bonheur et longue vie afin que je puisse te combler à mon tour.

A MON TRÈS CHER PÈRE : BEN CHEIKH Mohammed

De tous les pères tu as été, le meilleur, tu as su m'entourer d'attention, m'inculquer les valeurs nobles de la vie et qu'on ne peut réussir sans donner le meilleur de soi. Tu as su m'inculquer le sens de la responsabilité, de l'optimisme et de la confiance en soi face aux difficultés de la vie.

Tes conseils ont toujours guidé mes pas vers la réussite.

Ta patience sans fin, ta compréhension et ton encouragement sont pour moi le soutien indispensable que tu as toujours su m'apporter.

Je te dois ce que je suis aujourd'hui et ce que je serai demain et je ferai toujours de mon mieux pour rester ta fierté et ne jamais te décevoir.

A toi mon père, je dédie le fruit de mes efforts, un travail qui n'aurait pu voir le jour sans ton soutien et ton amour dont tu nous as toujours entouré.

A ma très chère sœur Fatima

T'avoir comme sœur est un don de Dieu.

En souvenir d'une enfance dont nous avons partagé les meilleurs et les plus agréables moments.

Merci pour la joie que tu me procures et merci infiniment pour tes précieux conseils, pour ton amour, ta tendresse et ton aide à la réalisation de ce travail.

Tu as toujours été pour moi une seconde maman !

Pour toute la complicité et l'entente qui nous unissent, ce travail est un témoignage de mon attachement et de mon amour.

♥ Je t'aime Titima ♥

A mon très cher frère Mustapha.

Ton encouragement et ton soutien étaient la bouffée d'oxygène qui me ressourçait dans les moments les plus pénibles.

Merci d'être toujours à mes côtés, par ta présence, par ton soutien aussi bien moral que financier.

En témoignage de mon amour, de mon admiration et de ma grande affection, je te prie de trouver dans ce travail l'expression de mon estime et mon sincère attachement.

Je prie dieu le tout puissant pour qu'il te donne bonheur et Prospérité que tu mérites.....

♥ Je t'aime Stoph ♥

A ma très chère sœur Naima

A Tout seigneur tout honneur.

Ta bonté et ton amour n'ont pas cessé de me toucher.

Petite comme tu es, mais ta place est grande au sein de notre famille et dans mon cœur. Avec ta vivacité, ton humour et ton grand cœur.

Merci pour la joie que tu nous procure, merci infiniment pour ton aide à la réalisation de ce travail.

Qu'il me soit permis aujourd'hui de t'assurer ma profonde et ma grande affection.

Je t'espère beaucoup de santé, de bonheur, de succès dans ta vie aussi bien personnelle que professionnelle.

Avec tout l'amour que j'ai a ton égard.

♥ Je t'aime petite ♥

*A mes deux neveux *katakīt* Ziad et Marouane.*

Pour toute l'ambiance dont vous nous avez entourés, pour toute la spontanéité et vos élans chaleureux, je vous dédie ce travail. Vous étiez toujours, et vous le resterez, source de joie, de bonheur immense pour toute la famille,

Que Dieu le tout puissant vous préserve, vous accorde santé, bonheur, et vous protège de tout mal.

Puisse Dieu le tout puissant exhausser tous vos vœux,

♥ Je vous aime...♥

A
Mon cher grand père Paternel
Ma chère grand-mère maternelle.

Que ce modeste travail, soit l'expression des vœux que vous n'avez cessé de formuler
dans vos prières.
Que Dieu vous préserve santé et longue vie.

A
La mémoire de mon grand père maternel,
La mémoire de ma grand-mère paternelle.
Qui ont été toujours dans mon esprit et dans mon cœur,
Je vous dédie aujourd'hui ma réussite.
Que Dieu, le miséricordieux, vous accueille dans son éternel paradis.

*A toute la famille *Ben cheikh* *Akfmouch**
Je tiens à vous exprimer ma gratitude, et mon amour.
Veillez percevoir à travers ce travail, l'expression de ma profonde affection et
énorme respect.
Avec tout l'amour que je vous porte, je vous souhaite beaucoup de bonheur dans
votre vie.

A ma famille adoptive,
A laquelle j'y crois beaucoup
Celle des médecins internes
C'est une grande fierté pour moi d'être parmi vous.
Et je vous remercie pour la confiance dont vous m'avez fait part.

A tout les médecins et médecins résidents du CHU Mohammed VI
de Marrakech.

A ma meilleure amie: Youssra.

*Tu as partagé toujours une partie de mon cœur. Ton amitié est un don de Dieu.
Puisse ce travail être le témoignage de mes sentiments les plus sincères.
Avec tout mon amour, je te souhaite santé, bonheur, et prospérité.*

*A mes très chers amis : Keltoum, Amine, Aziz, Kaoutar, Hanane,
Ghizlane, Imane, Rabab, Fatima Ezzahra, Sana, Mustapha,
Rachid, Abdelatif,...*

*Je ne peux exprimer à travers ses lignes tous mes sentiments d'amour et de tendresse
envers vous. Merci infiniment pour vos précieux conseils et votre aide.*

*A toute l'équipe médicale de cardiologie
Hanane, Sara, neuzha, Naouar, Abdelkrim, Hamid, Karima, Salma,
Khadija, Ibtissam, Lamia, Fatima Amal, Redouane, Abderahmane,
Sana, Anas.*

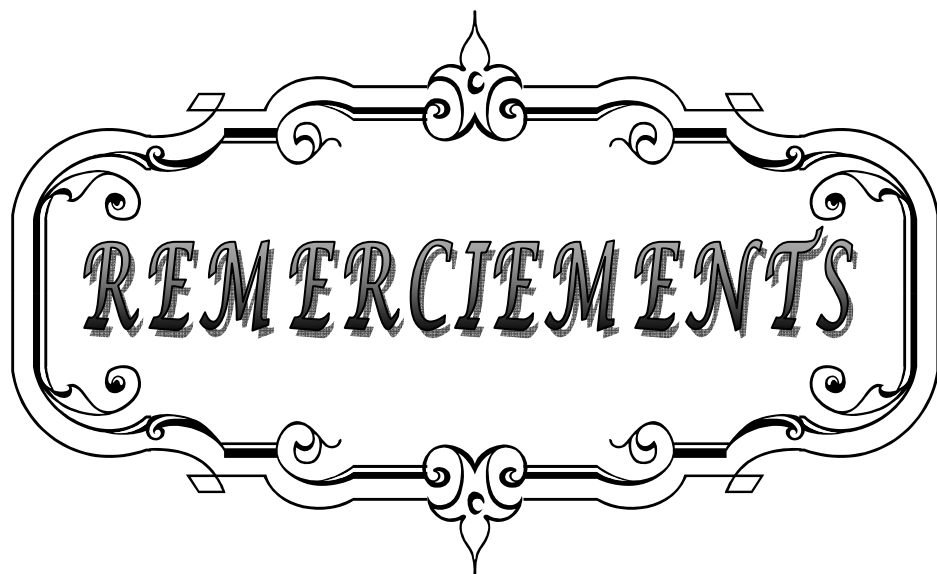
*Merci pour votre précieuse aide à la réalisation de ce travail. Je vous souhaite la
réussite dans votre vie privée et professionnelle.*

A mon cher professeur : Pr Elhataoui

*Vous êtes l'exemple d'un professeur qui tient à son équipe, à son image et à sa bonne
évolution. Je vous remercie pour votre respect envers nous, pour votre dévouement et
votre acharnement pour nous assurer une bonne formation.*

*A toute l'équipe médicale et paramédicale de traumatologie-
orthopédie A*

*J'ai passé avec vous mon premier et meilleur stage d'internat. A travers vous, j'ai
appris la solidarité de l'équipe et avec vous j'ai vécu de très beaux moments. Je vous
remercie pour votre aide et votre soutien*

A decorative, ornate frame with intricate scrollwork and flourishes. The word "REMERCIEMENTS" is centered within the frame in a bold, serif, all-caps font. The frame has a double-line border and features symmetrical designs on the top and bottom, with small decorative elements at the corners and midpoints.

REMERCIEMENTS

A notre Maître et rapporteur de thèse : Pr. H. Saïdi professeur de Traumatologie-Orthopédie A CHU Mohammed VI

Vous nous avez comblés par votre sympathie, votre modestie et vos qualités humaines, nous vous remercions pour avoir consacré à ce travail une partie de votre temps précieux, de nous avoir guidés dans ce travail avec rigueur et bienveillance. Vos remarques successives ont permis d'améliorer les différentes versions de ce travail. Homme de science et de grande qualité humaine. Vous nous avez fait un grand honneur en acceptant de nous confier ce travail. Nous sommes très touchés par votre disponibilité et par le réconfort que vous nous avez apporté lors de notre passage au service ainsi que lors de l'élaboration de ce travail. Vos qualités professionnelles et humaines nous servent d'exemple. Veuillez trouver ici, Professeur, l'expression de notre profonde gratitude.

A notre maître et président de thèse : Pr. T. Fikry Chef de service de Traumatologie-Orthopédie A CHU Mohamed VI

Nous vous remercions de l'honneur que vous nous avez fait en acceptant de présider notre jury. Nous vous remercions de votre enseignement et nous vous sommes très reconnaissants de bien vouloir porter intérêt à ce travail. Nous avons bénéficié, au cours de nos études, de votre enseignement clair et précis. Votre gentillesse, vos qualités humaines, votre modestie n'ont rien d'égal que votre compétence.

Veillez trouvez ici, Professeur, l'expression de nos sincères remerciements.

A notre maître et juge Pr A.Louzi.

Nous vous remercions de la spontanéité et la gentillesse avec lesquelles vous avez bien voulu accepter de juger ce travail. Veuillez trouver ici, chère Maître, le témoignage de notre profonde reconnaissance et de notre grand respect.

A notre maître et juge de thèse Pr H.Ghanane.

Nous sommes infiniment sensibles à l'honneur que vous nous faites en acceptant de siéger parmi notre jury de thèse. Nous tenons à exprimer notre profonde gratitude pour votre bienveillance et votre simplicité avec lesquelles vous nous avez accueillis. Nous avons pu apprécier l'étendue de vos connaissances et vos qualités professionnelles.

Veuillez trouver ici, cher Maître, le témoignage de notre grande estime et de notre sincère reconnaissance.

A notre maître et juge Pr. Y. Najeb professeur de traumatologie-Orthopédie B CHU Mohammed VI :


Vous nous avez fait l'honneur de faire partie de notre jury. Nous apprécions vos qualités professionnelles. Veuillez accepter, Professeur, nos sincères remerciements et notre profond respect.

A mon cher maître Pr. H. Elhaouri Professeur de Traumatologie-Orthopédie A CHU Mohamed VI :

Je vous remercie vivement de m'avoir grandement aidé à élaborer ce travail de thèse.

Je vous en suis infiniment reconnaissante. Je vous remercie pour votre soutien et votre disponibilité, vos encouragements et vos critiques constructives, pour la rigueur que vous avez su me donner dans la réalisation de ce travail.

A toute personne qui, de près ou de loin, a contribué à la réalisation de ce travail.



INTRODUCTION	1
MATERIEL ET METHODES	3
I-MATERIEL.....	4
II-METHODE D'ETUDE.....	4
RESULTATS.....	5
I-DONNEES EPIDEMIOLOGIQUES.....	6
1-FREQUENCE DES FRACTURES DE L'EXTREMITÉ INFÉRIEURE DU FEMUR.....	6
2-AGE.....	6
3-SEXE.....	6
4-ANTECEDENTS.....	7
5-CIRCONSTANCES DU TRAUMATISME.....	7
6-LE CÔTÉ ATTEINT.....	8
7-LE MECANISME.....	8
II- LE DIAGNOSTIC.....	9
1- CLINIQUE.....	9
2- ANATOMO-RADIOLOGIQUE.....	10
III-LÉSIONS TRAUMATIQUES ASSOCIÉES.....	12
1-LÉSIONS CUTANÉES.....	12
2-LÉSION VASCULONERVEUSES	12
2-1-Lésion vasculaires.....	12
2-2- Lésions nerveuses.....	12
3-LÉSION LIGAMENTAIRES ET MENISCALES.....	13
4- TRAUMATISME ASSOCIÉ.....	13
IV -LE TRAITEMENT	14
1-DELAI ENTRE TRAUMATISME ET LE GESTE OPERATOIRE.....	14
2-BILAN PREOPERATOIRE.....	15
3- TYPE D'ANESTHÉSIE.....	15
4- ANTIBIOPROPHYLAXIE.....	15
5- VOIES D'ABORD.....	15
6-TYPE D'OSTÉOSYNTHESE.....	15
7-SUITES POSTOPERATOIRES.....	16
7-1- Drainage.....	16
7-2-Antibiothérapie.....	16
7-3-Anticoagulant.....	16
7-4 Traitement antalgique.....	17
7-4-Durée de séjour postopératoire.....	17
7-5-Rééducation.....	17

ANALYSE DES RESULTATS THERAPEUTIQUES.....	25
I-RECU.....	26
II-CRITERES D'APPRECIATION DES RESULTATS.....	26
1-CRITERES FONCTIONNELS.....	26
2-CRITERES ANATOMIQUES.....	27
III-ANALYSE DES RESULTATS GLOBAUX.....	27
1-RESULTATS FONCTIONNELS	27
2-RESULTATS ANATOMIQUES.....	28
IV-ANALYSE DES RESULTATS.....	29
1-SELON LE TYPE DE FRACTURE.....	29
1-1-fractures supra condyliennes.....	29
1-2-fractures uni condyliennes.....	29
1-3-fractures sus et inter condylienne.....	29
2-RESULTATS SELON LA METHODE D'OSTEOSYNTHESE UTILISEE.....	30
2-1 Vis plaque DCS.....	30
.....	
2-2 Vissage simple.....	30
2-3-Clou rétrograde.....	30
2-4Fixation externe	31
V COMPLICATIONS.....	31
1-LES COMPLICATIONS GENERALE.....	31
2- COMPLICATIONS LOCALES.....	31
2-1 COMPLICATONS PRECOCES.....	31
2-2COMPLICATIONS SECONDAIRES ET TARDIVES.....	32
DISCUSSION.....	39
I-DEFINITION DE L'EXTREMITE INFERIEURE INFERIUERE.....	40
II- HISTORIQUE.....	40
III-EPIDEMIOLOGIE.....	43
1-Fréquence des fractures de l'extrémité inférieure du fémur.....	43
2-Age.....	43
3-Sexe.....	43
4-Etiopathogénie.....	44
IV- EXAMEN RADIOLOGIQUE.....	45
V-ANATHOMOPATHOLOGIE.....	46
1-CLASSIFICATIONS DES FRACTURES DE L'EXTREMITE INFERIEURE DU FEMUR	46
1-1 Classification AO de Muller.....	46
1-2 Classification de SOFCOT.	49
1-3 Classification de NORDIN.....	50
1-4 Classification de Neer.....	51

1-5Classification de Gerard Y.....	53
2-LESIONS ASSOCIEES.....	56
2-1Lésions cutanées.....	56
2-2Lésions vasculaires.....	56
2-3Lésions nerveuses.....	57
2-4Lésions ligamentaires et méniscales.....	58
2-5Traumatismes associés.....	58
VI- TRAITEMENT.....	59
1-TRAITEMENT ORTHOPEDIQUE.....	59
2-TRAITEMENT CHIRURGICAL.....	59
2-1 Délai opératoire.....	60
2-2 Installation du malade.....	60
a-Les voies d'abord :.....	60
a-1 La voie postéro-externe.....	61
a-2 La voie postéro-interne.....	62
b-Moyens d'ostéosynthèse.....	65
b-1 La lame plaque AO de Muller.....	65
b-2 La vis plaque Liss.....	67
b-3 La vis plaque dynamique condylienne.....	68
b-4 Le clou centromédullaire rétrograde.....	72
b-5Le clou verrouillé antérograde.....	79
b-6 Vissage.....	80
b-7 Fixateur externe.....	80
b-8 La lame plaque d'appui condylienne latérale.....	82
b-9 La greffe osseuse.....	83
3- SUITES POSTOPERATOIRES.....	84
4-REEDUCATION.....	84
VII COMPLICATIONS.....	85
1- Complications précoces.....	86
1-1 Décès.....	86
1-2 Complications thromboemboliques.....	86
1-3 Infection.....	86
1-4Embolie graisseuse.....	87
2-Complications tardives.....	87
2-1 Pseudarthrose.....	88
2-2 Cal vicieux.....	89
2-3 Raideur du genou.....	91
2-4 Arthrose du genou.....	92

CONCLUSION.....	94
ANNEXE.....	97
RESUMES.....	102
BIBLIOGRAPHIE	106



INTRODUCTION

Le traitement chirurgical des fractures de l'extrémité inférieure du fémur de l'adulte : à propos de 40 cas

L'étude des fractures de l'extrémité inférieure du fémur, mérite un intérêt particulier. Qu'elles soient articulaires ou extra-articulaires, elles peuvent compromettre la fonction du genou.

En effet, ce sont des fractures graves, vu leur complexité, leur difficulté thérapeutique et la lourdeur des suites postopératoires rendant leur pronostic sévère, dominé par le risque de pseudarthrose, de cal vicieux et de raideur du genou.

C'est la connaissance parfaite des différents types anatomiques qui permettra de faire un diagnostic précis et de poser l'indication thérapeutique qui de plus en plus est devenue chirurgicale. Celle-ci a pour but :

- La restitution autant que possible de l'anatomie de l'extrémité inférieure du fémur.
- Mais surtout la préservation de la fonction de l'articulation du genou.

L'essor qu'a connu le traitement chirurgical et la rééducation ont permis d'améliorer le pronostic de ces fractures autrefois était fâcheux.

Ce sont des fractures fréquentes, elles représentent 9% de l'ensemble des fractures, 21% des fractures du fémur (1).

Elles surviennent à tout âge préférentiellement chez l'adulte jeune avec une prédominance masculine.

La comminution fracturaire et les associations lésionnelles pouvant entrer dans le cadre d'un polytraumatisé, rendent leurs approches thérapeutiques encore difficiles et de ce fait, ont acquis une juste réputation de gravité.

Le but de notre travail est de proposer une analyse de la prise en charge chirurgicale de ces fractures dans notre contexte, ainsi que les facteurs influençant leur pronostic, à la lumière des données de la littérature et des évolutions des concepts et des moyens thérapeutiques, et ce à travers une étude de 40 cas, colligés en 5 ans de janvier 2005 à décembre 2009 au service de traumatologie orthopédie A de centre hospitalier universitaire Mohammed VI de Marrakech.



MATERIELS & METHODES

I. MATERIEL:

Nous rapportons dans cette étude rétrospective, 40 cas de fracture de l'extrémité inférieure du fémur (FEIF) prises en charge au service de chirurgie orthopédique et traumatologique «A», au CHU Mohammed VI de Marrakech, sur une période de 05 ans, du 1er janvier 2005 au 31 Décembre 2009, traités chirurgicalement.

II. METHODE D'ETUDE:

Nous avons utilisé une fiche d'exploitation type (annexe 1), nos observations ont été analysées en étudiant :

- Dans un premier temps : les données épidémiologiques (âge, sexe, coté atteint, circonstances du traumatisme, les antécédents).
- Dans un deuxième temps, les données de l'examen radio-clinique et les modalités thérapeutiques.
- Dans un dernier temps, nous avons étudié l'évolution des patients avec évaluation des résultats anatomiques et fonctionnels, et ce par convocation des malades.

Critères d'inclusion :

- Age : supérieur ou égal à 18 ans,
- Fracture de l'extrémité inférieure du fémur,
- Traitement chirurgical,
- Dossier complet.

Critères d'exclusion :

- Age inférieur à 18 ans,
- Traitement orthopédique,
- Les sortants contre avis médical,
- Dossier incomplet, inexploitable.



RESULTATS

I. DONNEES EPIDEMIOLOGIQUE

1- FREQUENCE :

Entre janvier 2005 et décembre 2009 un total de 441 fractures du fémur a été pris en charge, dans le service de traumatologie orthopédie A au centre hospitalier universitaire Mohammed VI de Marrakech.

La fréquence des fractures concernant l'extrémité inférieure représentait un taux de 9% de la totalité des fractures du fémur.

2- AGE

La moyenne d'âge était de 35 ans, avec des extrêmes de 18 ans et 60 ans. La répartition par tranche d'âge montre que ces fractures surviennent surtout chez les sujets jeunes (fig.1).

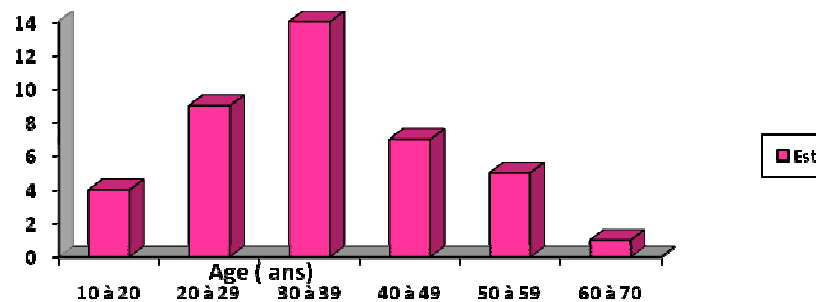


Fig.1 Répartition des fractures en fonction de l'âge

3- SEXE

Dans notre série, nous avons noté une nette prédominance du sexe masculin avec un pourcentage de 72,5% soit 29 cas, alors que le sexe féminin ne représentait que 27,5% soit 11 cas (fig.2).

**Le traitement chirurgical des fractures de l'extrémité inférieure du fémur de l'adulte :
à propos de 40 cas**

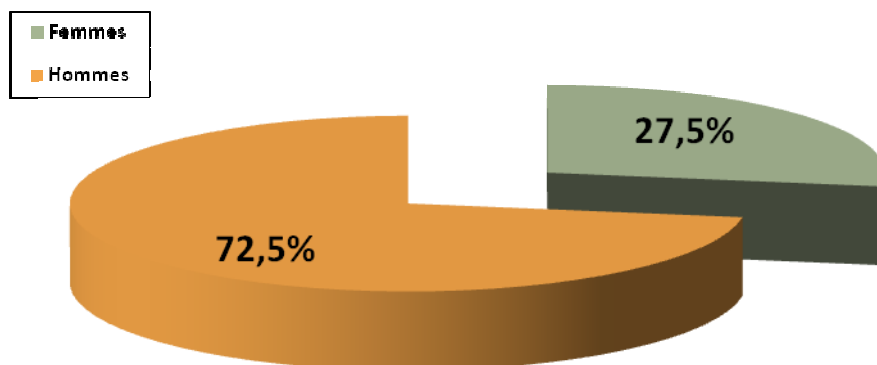


Fig.2 : Répartition des fractures selon le sexe.

4- LE TERRAIN :

Nos patients ne présentaient pas d'antécédents liés à des prises de la corticothérapie à long terme. Les tares associées étaient représenté par :

- Hypertension artérielle : 02 cas.
- Diabète : 01 cas.
- Cardiopathie non documentée : 1 cas.
- Cholécystectomie : 2 cas.
- Traitement par corticoïdes : aucun cas.
- Traumatisme de la rotule homolatéral : 02 cas

5- CIRCONSTANCES DU TRAUMATISME :

L'étude des étiologies responsables des fractures de l'extrémité inférieure du fémur dans notre série avait objectivé la répartition suivante (tableau 1).

Tableau 1 : répartition des malades selon les circonstances du traumatisme

Etiologie du traumatisme	Nombre de cas	Pourcentage (%)
AVP	31	77,5
Chutes	08	20
Fractures pathologiques	01	2,5

Le traitement chirurgical des fractures de l'extrémité inférieure du fémur de l'adulte : à propos de 40 cas

L'étiologie la plus dominante était les AVP avec un pourcentage de 77,5 % des cas, suivie des chutes (accident de travail, défenestration.) qui représentaient 20 % des cas.

6- COTE ATTEINT

Dans notre série l'atteinte a intéressé aussi bien le coté droit que le coté gauche sans prédominance significative d'un coté par rapport à l'autre.

Le coté gauche était atteint dans 57% des cas, alors que le coté droit était touché dans 43% des cas.

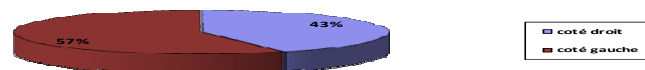


Fig. 3 : Répartition des fractures selon le coté atteint.

7- MECANISME :

Difficile à déterminer, car il s'agit le plus souvent des victimes d'un AVP qui ne se rappellent pas de la position du membre au moment de l'accident.

II. LE DIAGNOSTIC:

1- CLINIQUE

Le diagnostic clinique des fractures de l'extrémité inférieure du fémur a été basé sur l'étude des signes fonctionnels et des signes physiques notamment :

➤ Signes fonctionnels :

Tous nos patients ont consulté pour une impotence fonctionnelle absolue du membre inférieur traumatisé, avec douleur importante du genou irradiant souvent vers la cuisse et la jambe du membre concerné.

➤ Signes physiques :

✚ Inspection :

- ✓ Un raccourcissement, angulation du membre
- ✓ Un gros genou.
- ✓ Ouverture cutanée.

✚ Palpation :

Cet examen avait comme objectif de rechercher des points de douleur exquise en regard de l'extrémité inférieure du fémur.

La tentative de mobilisation du membre concerné, réveillait des douleurs très intenses.

L'examen clinique de nos patients comprenait systématiquement un examen vasculo-nerveux à la recherche d'une atteinte de l'artère et la veine poplitée, du nerf grand sciatique et ses deux branches par l'appréciation de la mobilité du pied et des orteils, et les pouls périphériques : tibial postérieur, pédieux et capillaire.

Un examen général a été systématique chez tout nos patients afin de déceler des lésions associées à la fracture.

2- ETUDE ANATOMO-RADIOLOGIQUE :

La radiologie reste un moyen d'investigation essentiel. Elle doit être réalisée systématiquement devant tout traumatisme susceptible d'avoir occasionné une fracture. Les clichés obtenus permettaient aussi bien de poser le diagnostic de certitude, que de préciser le siège exacte de la fracture, le type du trait et de déterminer l'importance des déplacements des fragments osseux, et permettaient de classer la fracture et de chercher les lésions associées afin d'orienter la conduite thérapeutique.

Les incidences radiologiques réalisées dans notre série étaient des clichés de genou de face et de profil.

Nous avons adopté pour notre étude anatomo-pathologique la classification AO de MULLER (1) vue sa simplicité et sa corrélation anatomo-thérapeutique, qui comprend trois classes et trois sous classes:

- ✓ Classe A : fractures extra-articulaires ou supra-condyliennes, ce sont les fractures les plus fréquentes dans notre série, nous avons retrouvé 19 cas, soit 47,5%.
 - ✚ A1 : extra articulaires simples : 03 cas,
 - ✚ A2 : extra articulaires mixtes à trait simple ou en partie pluri-focales : 09 cas,
 - ✚ A3 : extra articulaire complexes ou pluri-focales : 07 cas.

Tableau 2 : Répartition des fractures du groupe A selon la classification AO

- ✓ Classe B : fractures uni condyliennes, on a noté dans notre série 03 cas, soit 7,5%.
 - ✚ B1 : fractures latérales : 02 cas,
 - ✚ B2 : fractures médiales : 01 cas,

**Le traitement chirurgical des fractures de l'extrémité inférieure du fémur de l'adulte :
à propos de 40 cas**

✚ B3 : fractures frontales ou fractures de Hoffa : aucun cas.

Tableau 3 : Répartition des fractures du groupe B selon la classification AO

Classification AO	Nombre de cas	Pourcentage (%)
Type B1	2	5 %
Type B2	1	2,5 %
Type B3	0	0 %
total	3	7,5 %

✓ Classe C fractures sus et inter-condyliennes ou articulaires complexes.

✚ C1 : fractures inter-condyliennes simples ayant un trait en « T » en « V » ou en « Y » : 09 cas,

✚ C2 : fractures sus et inter condyliennes avec trait condylien simple associé à une comminution métaphyso-diaphysaire : 07 cas,

✚ C3 : fractures sus et inter-condyliennes avec comminution épiphyso-métaphyso-diaphysaire : 02 cas.

Tableau 4 : Répartition des fractures du groupe C selon la classification AO

Classification AO	Nombre de cas	Pourcentage (%)
Type C1	9	22,5 %
Type C2	7	17,5 %
Type C3	2	5 %
total	18	45 %

Au total, on constate la prédominance des fractures sus et intercondylienne (45%), suivies des fractures type C1 (22,5%), et des fractures type C2 (17,5%), alors que les fractures uni-condyliennes ne représentaient que 7,5% des fractures.

Tableau 5 : Répartition selon le type de la fracture : récapitulation

Type de fracture	Type A			Type B			Type C		
	A1	A2	A3	B1	B2	B3	C1	C2	C3
Effectif	3	9	7	2	1	0	9	7	2
Pourcentage%	7,5	22,5	17,5	5	2,5	0	22,5	17,5	5

III. LESIONS TRAUMATIQUES ASSOCIEES:

1- LESIONS CUTANEEES:

La classification adoptée était celle de Cauchoix et Duparc, qui distingue trois types :

➤ Type I : plaie punctiforme, de dedans en dehors, en regard du foyer de fracture, ou linéaire à bords nets ou plaie franche à distance du foyer

Type II : la fracture communique avec l'extérieur par une large plaie décollée.

Type III : la plaie cutanée s'associe à une contusion appuyée avec des décollements sous cutanés, des délabrements musculaires et une perte de substance.

Dans notre étude, 09 FEIF étaient ouvertes : soit 22% .Selon la classification de Cauchoix et Duparc, nous avons trouvé :

Type I : 05 cas.

Type II : 01 cas.

Type III : 03 cas.

2- LESIONS VASCULO-NERVEUSES:

2-1 Les lésions vasculaires :

Elles sont autant classiques que rares, elles résultent d'un traumatisme de l'artère poplitée dans l'anneau du 3ème adducteur par le biseau postérieur basculé par les jumeaux.

Elle peut être comprimée, sectionnée ou contuse (rupture endoartérielle).

Dans notre série, nous avons noté un cas de lésion vasculaire ayant nécessité une prise en charge urgente et une chirurgie précoce.

2-2 Les lésions nerveuses :

Dans notre série, nous n'avons noté aucun cas de lésion nerveuse.

3- LESIONS LIGAMENTAIRES ET MENISCALES:

Leur bilan est difficile à réaliser lors du premier examen et c'est surtout à l'exploration chirurgicale que ces lésions peuvent être vérifiées.

Dans notre série, aucun cas de lésions ligamentaires n'a été noté dans les comptes rendus opératoires des patients.

4- TRAUMATISMES ASSOCIES:

Il est important de les rechercher, car ils peuvent influencer la conduite thérapeutique et surtout le pronostic.

Dans notre série, 17 cas de nos blessés présentaient différentes lésions, ce qui représente 42,5%.

- Les polyfracturés : 16 cas
 - ✓ Les lésions homolatérales :
 - Fracture de la jambe : 03 cas
 - Fracture de la malléole externe : 02 cas
 - 02 fractures rotuliennes.
 - ✓ Les lésions controlatérales :
 - Fractures de la jambe : 03 cas,
 - Fractures de la malléole externe : 01 cas,
 - Fractures de la diaphyse fémorale : 02 cas,
 - 01 cas de fracture ischiopubienne.
 - ✓ Le reste des lésions associées à distance était réparti comme suit :
 - 03 fractures de l'extrémité distale du radius.
 - 01 cas de fracture des deux os de l'avant bras.

Le traitement chirurgical des fractures de l'extrémité inférieure du fémur de l'adulte : à propos de 40 cas

- Les polytraumatisés : 9 cas.
 - ✓ 03 cas de traumatisme crânien, sans lésions osseuses ni parenchymateuses évidentes lors de l'exploration scannographique, manifestés par une perte de connaissance initiale sur les lieux d'accident et la présence des palies de cuir chevelu à l'examen clinique.
 - ✓ 03 cas de traumatisme abdominal :
 - Deux présentaient un hémopéritoine de petite abondance ayant nécessité une surveillance stricte.
 - L'autre une contusion splénique
 - ✓ 02 cas de traumatisme cranio-facial.
 - ✓ 01 cas de traumatisme thoracique avec fracture de 3ème et 4ème cote, sans épanchement pleural.

IV. TRAITEMENT:

Le traitement des FEIF a pour objectif d'obtenir la consolidation osseuse, la restauration des surfaces articulaires et de l'axe du membre avec conservation de la mobilité du genou.

Ainsi le traitement chirurgical de ces fractures ne se conçoit que s'il autorise une réduction parfaite de l'épiphyse, une correction des défauts d'axe, un montage stable sans contention externe post opératoire(2).

Dans notre série nous avons étudié seulement les fractures traitées chirurgicalement.

1- DELAI ENTRE LE TRAUMATISME ET LE TRAITEMENT

La grande majorité des blessés de notre série a été opérée dans un délai inférieur à une semaine, la moyenne du délai opératoire était de 05 jours, allant d'un minimum de 24h à un maximum de 12 jours.

2- BILAN PREOPERATOIRE

Il a été systématique chez tout patient hospitalisé. Il comprend : une numération formule sanguine, groupage, bilan rénal, radiographie pulmonaire, électrocardiogramme et un avis anesthésiste chez les personnes âgées ou présentant un facteur de risque cardiovasculaire.

3- TECHNIQUES D'ANESTHESIE

La rachianesthésie a été la plus fréquemment utilisée dans 64,5%, alors que l'anesthésie générale a été préconisée chez les polyfracturés et les polytraumatisés.

4- ANTIBIOPROPHYLAXIE

Elle a été administrée d'une façon systématique chez tous nos patients. C'est l'association Amoxicilline -Acide clavulanique à la dose de 2g, administrée par voie intraveineuse directe en per-opératoire.

5- VOIES D'ABORD

La voie d'abord postéro-latéral a été utilisée dans 68%, la voie médiale dans 20%.

6- TYPE D'OSTEOSYNTHESE

Les types d'ostéosynthèse utilisés étaient comme suit:

- ✚ Vis plaque DCS (dynamic condylar screw) dans 27 cas soit 67,5% :
 - 17 cas de fractures extra-condyliennes, soit 42,5%.
 - 10 cas de fracture sus et intercondylienne soit 25%.
- ✚ Clou rétrograde dans 08 cas soit 20% :
 - 06 cas de fractures type C1, soit 15%.

Le traitement chirurgical des fractures de l'extrémité inférieure du fémur de l'adulte : à propos de 40 cas

- 02 cas de fractures type C2, soit 5%.
 - ✚ Fixateur externe dans 02 cas soit 5% :
- Les deux fractures étaient de type A3 avec ouverture cutanée stade III de Cauchoix et Duparc.
 - ✚ Vissage simple chez 03 cas, soit 7,5%
- 02 fractures type B1, soit 5%.
- 01 cas de fracture type B2, soit 2,5%.

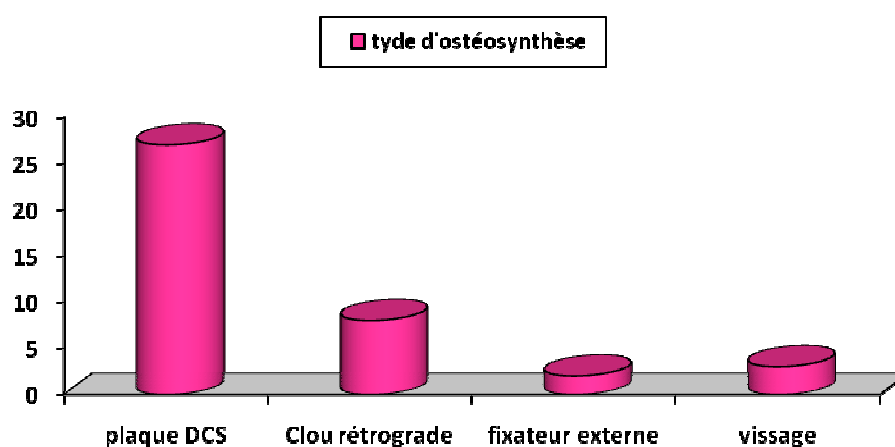


Figure 4 : Répartition des différents types d'ostéosynthèse

7- LES SUITE POST OPERATOIRES

7-1 Drainage.

Le drainage aspiratif par un Redon a été pratiqué chez tous les opérés, la durée du drainage variait entre 02 et 05 jours.

7-2 Antibiothérapie.

L'antibiothérapie prophylactique a été toujours préconisée, curative dans les fractures ouvertes types II et III.

**Le traitement chirurgical des fractures de l'extrémité inférieure du fémur de l'adulte :
à propos de 40 cas**

7-3 la prophylaxie thromboembolique.

Les anticoagulants à base d'héparine à bas poids moléculaire, à dose prophylactique, ont été préconisés chez tous les patients pendant la durée d'immobilisation jusqu'à la reprise de l'appui.

7-4 Le traitement antalgique :

Tous nos patients ont bénéficié d'un traitement antalgique et anti-inflammatoire.

7-5 Durée de séjour en postopératoire

Elle variait d'un opéré à un autre, entre un minimum de 02 jours chez 05 patients, et un maximum de 25 jours chez un patient âgé de 42 ans , diabétique, ayant bénéficié d'une plaque DCS, qui a présenté au cours de la première semaine postopératoire, une collection infectieuse, bénéficiant d'une mise à plat ,et qui a bien évolué sous antibiothérapie et soins locaux.

La durée moyenne de séjour postopératoire était de 6 jours.

7-6 Rééducation

La rééducation fonctionnelle du genou constitue un volet très important du traitement. Elle consiste en une surélévation du membre, une contraction isométrique du quadriceps, une mobilisation passive du genou, de la cheville et du pied, et permet ainsi d'éviter la constitution des adhérences, et de réaliser une adaptation articulaire et donc d'obtenir un gain régulier d'amplitude.

Dans les suites opératoires immédiates (J0 - J5), le malade s'est mis en position assise, suivi d'une verticalisation, et après un béquillage sans appui.

L'appui partiel était autorisé à partir du 3ème, 4ème mois et il avait pour but d'apprendre la marche et de récupérer la force musculaire.

Dans notre série nous avons noté que :

- 14 patients ont bénéficié d'une rééducation au centre de rééducation de Bab Doukkala.

**Le traitement chirurgical des fractures de l'extrémité inférieure du fémur de l'adulte :
à propos de 40 cas**

- 02 patients ont été rééduqués en privé.
- 06 patients ont été auto-rééduqués à domicile.
- 04 patients n'ont pas pu suivre la rééducation.
- 14 patients ont été perdus de vue.

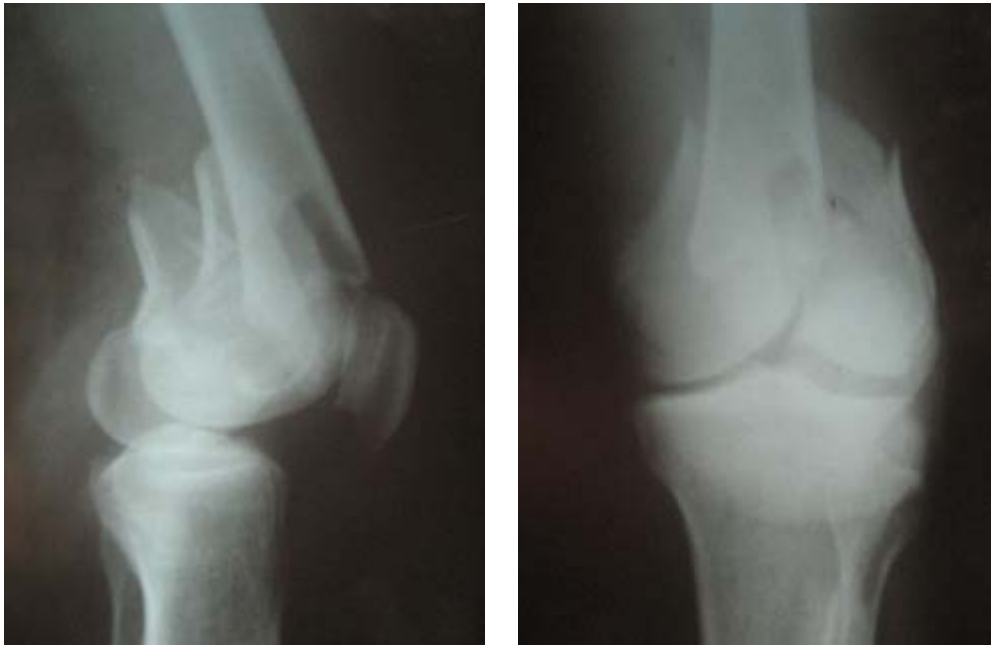

Figure 4 : Fracture sus et intercondylienne de type C2 (face + profil).

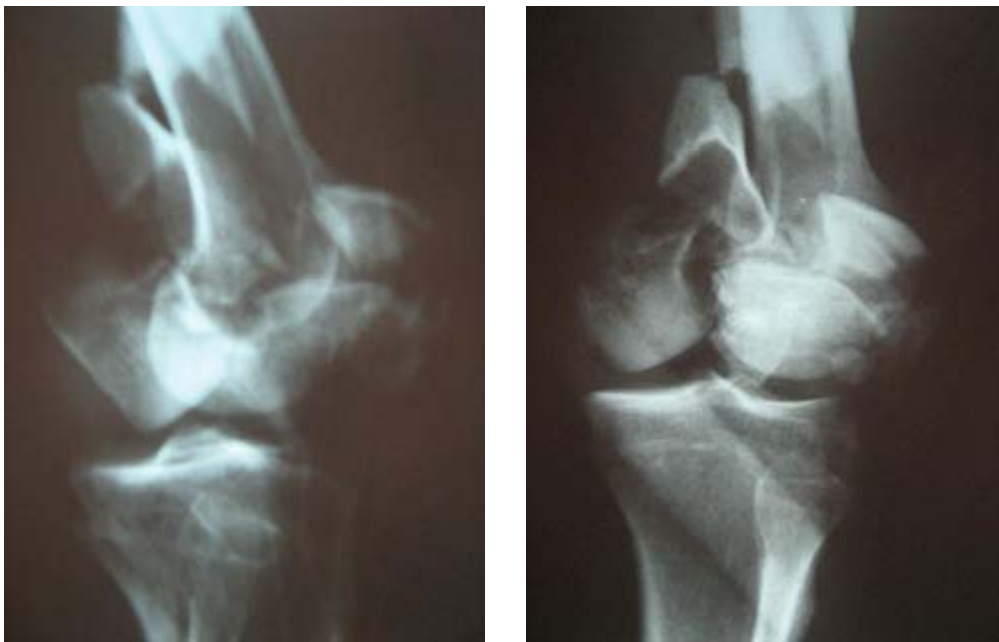


Figure 5 : Fracture de l'EIF de type C3 (incidence de face et profil)

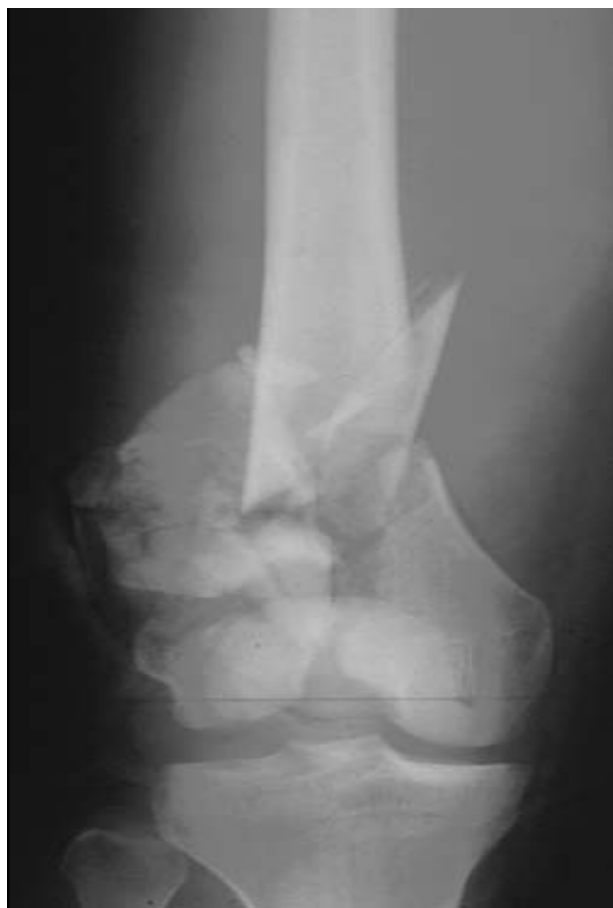

Figure 6 : Fracture de l'EIF de type C3 (incidence de face)

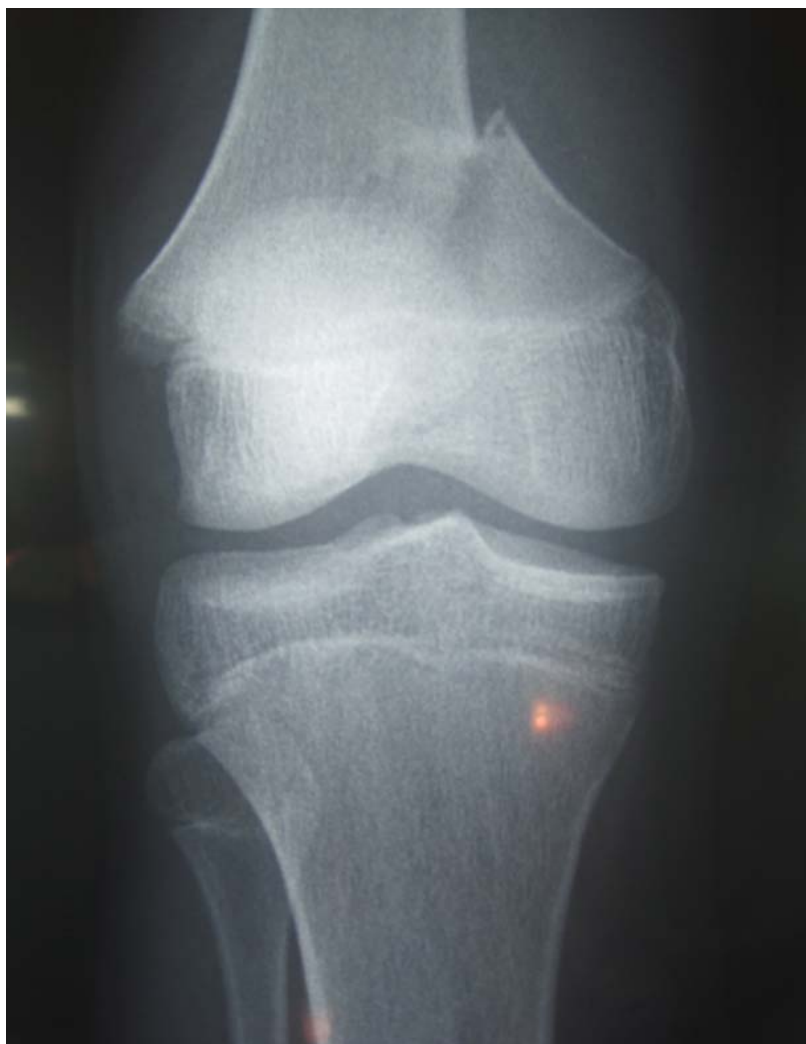

Figure 7 : Fracture de l'EIF de type A3 (incidence de face)

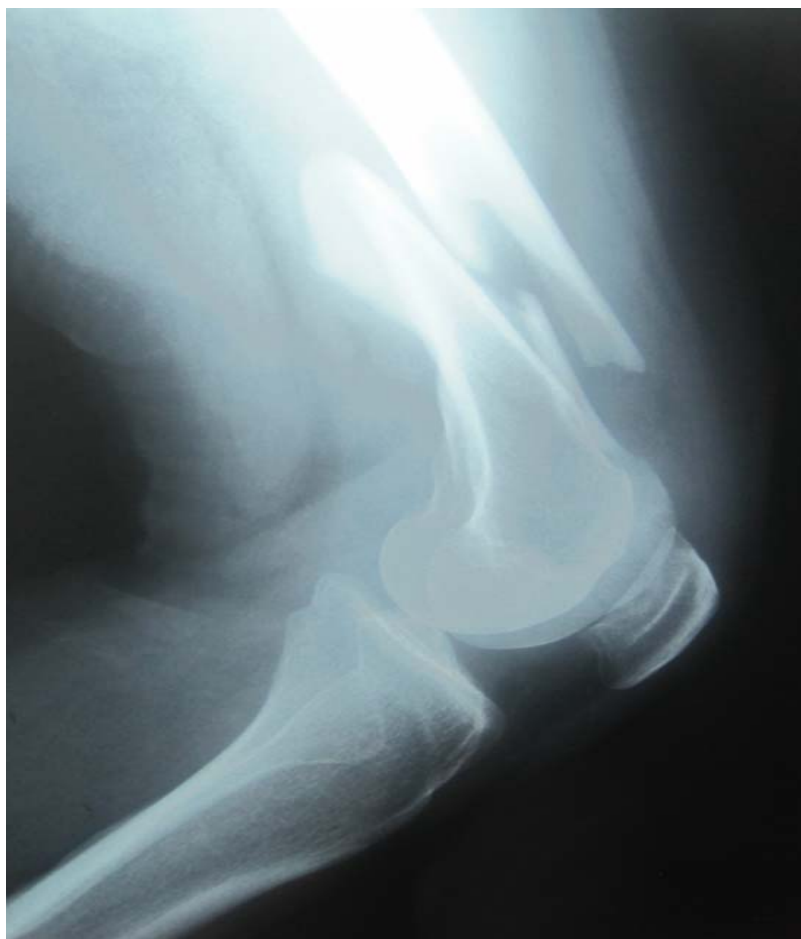

Figure 8 : Fracture de l'EIF de type A3 (incidence de profil)

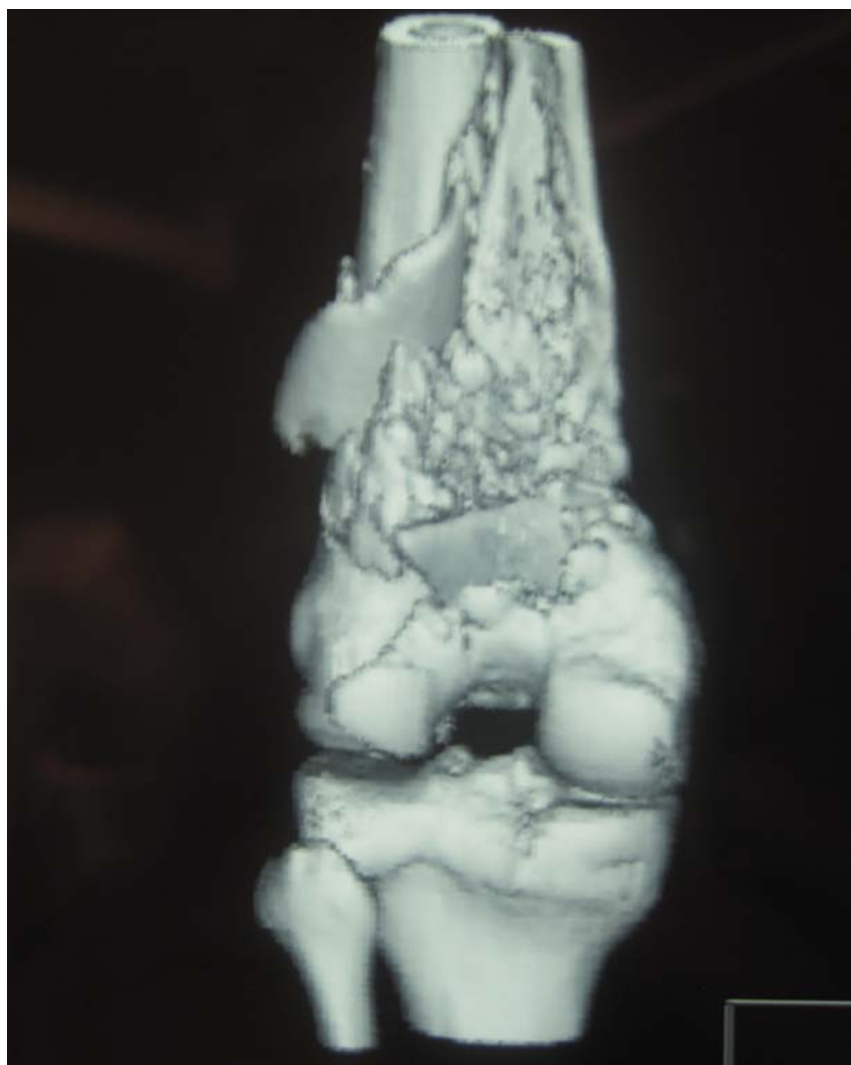


Figure 9 : Fracture de l'EIF de type C3 (image scannographique)

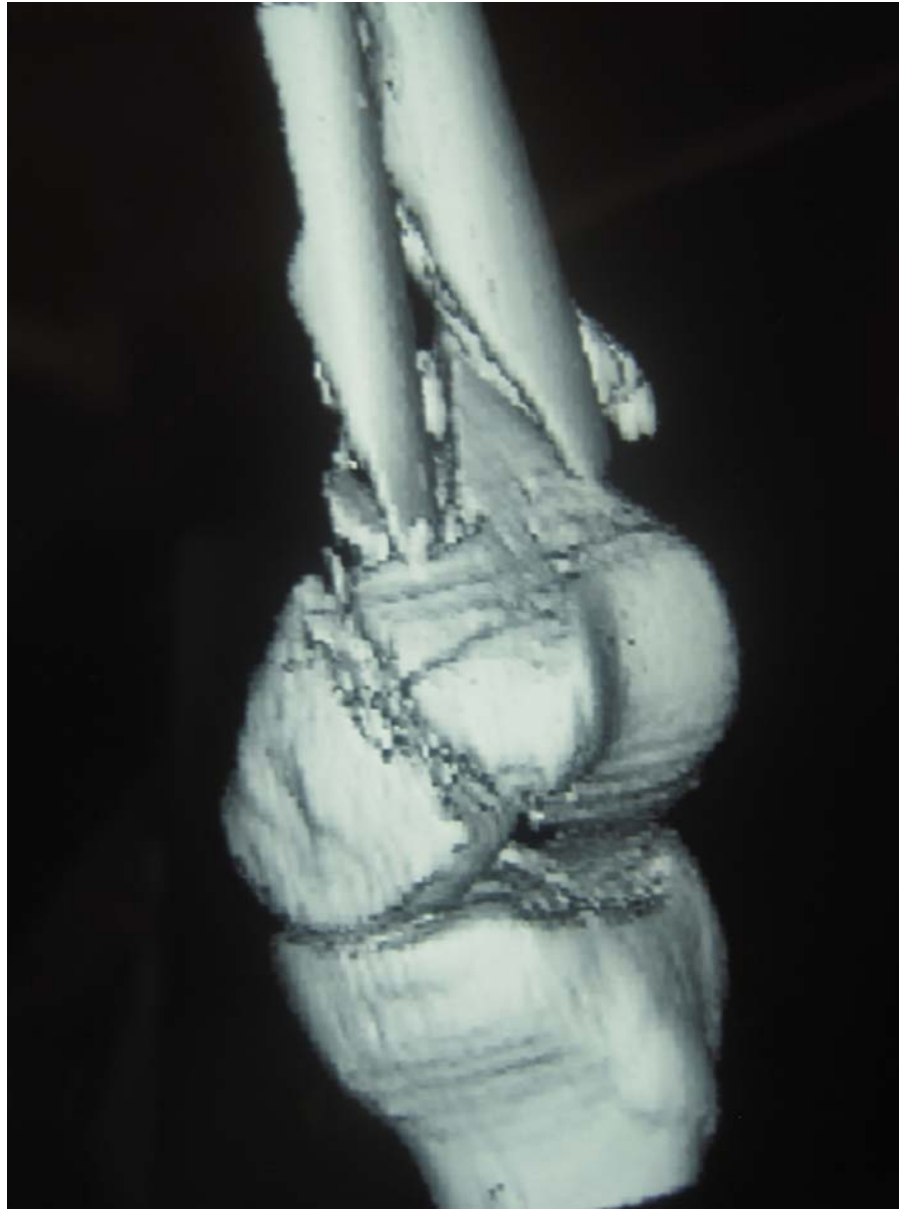


Figure 10 : Fracture de l'EIF de type C3 (image scannographique)



ANALYSE DES RESULTATS

Le traitement chirurgical des fractures de l'extrémité inférieure du fémur de l'adulte : à propos de 40 cas

Pour l'évaluation des résultats, nous avons étudié les données fournies par les comptes rendus des patients, ainsi que par l'analyse des radiographies effectuées lors de ces consultations.

Les résultats définitifs n'ont pu être appréciés que pour 26 cas.

I. RECU:

Nous avons évalué les résultats chez nos patients avec un recul moyen de 3 ans avec des extrêmes de 03 mois à 05 ans.

II. CRITERES D'APPRECIATION DES RESULTATS:

Nous avons évalué nos résultats selon des critères fonctionnels et anatomiques de VIVES (2).

1- CRITERES FONCTIONNELS :

☉ Très bons : *Restitution ad integrum,
*Pas de douleur,
*Marche normale,
* Genou stable,
*Flexion supérieur à 120°.

☉ Bons : *Pas de douleur,
*Marche normale,
*Genou stable,
*Flexion à 90°.

Le traitement chirurgical des fractures de l'extrémité inférieure du fémur de l'adulte : à propos de 40 cas

- ⊗ Moyen : * Douleurs à l'effort,
- * Genou instable,
- * Flexion entre 60° et 90°.

- ⊗ Mauvais : * Douleur,
- * Flexion inférieure à 60°,
- * Genou instable,
- * Défaut d'extension à 15°

2- CRITERES ANATOMIQUES

- ⊗ Très bons : * Axes normaux, restitution ad integrum.
- ⊗ Bons : * Déviation = 5° dans le plan frontal, 10° dans le plan sagittal.
- ⊗ Moyens : * Déviation = 10° dans le plan frontal ou 15° dans le plans sagittal, ou rotation à 10°.
- ⊗ Mauvais : * Déviation supérieure à 15° dans le plan frontal, ou inférieure à 20° dans le plan sagittal ou rotation supérieure à 15°.

III. ANALYSE DES RESULTATS GLOBAUX:

1- RESULTATS FONCTIONNELS

Nos résultats fonctionnels étaient :

- Très bon : 9 cas, soit 34,6%
- Bon : 10 cas, soit 38,4%.
- Moyen : 5 cas, soit 19,4%.
- Mauvais: 2 cas, soit 7,6%.

73% des patients ont récupéré un genou compatible avec une vie active normale.

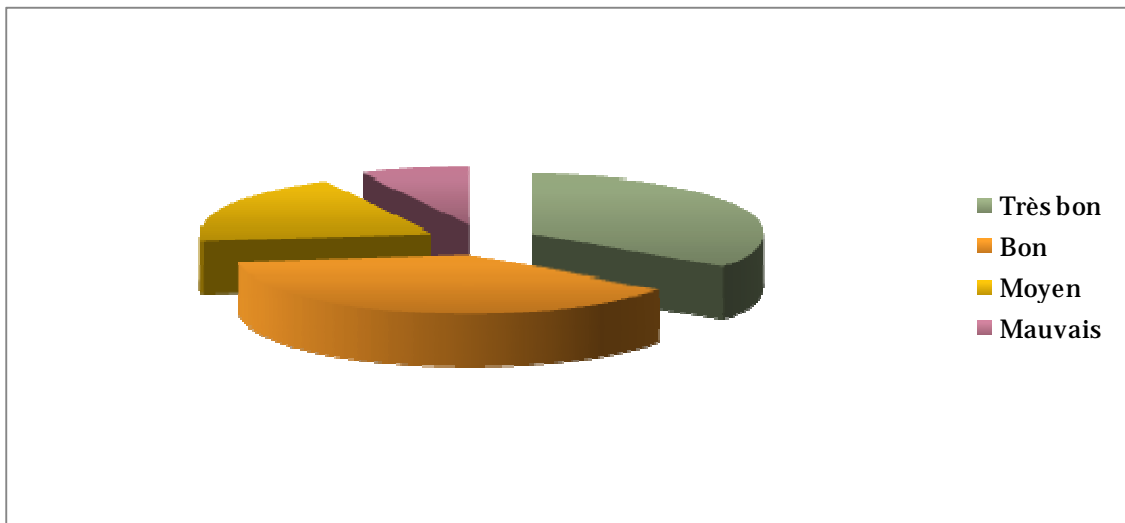


Figure 5: Répartition des résultats fonctionnels de notre série

2- RESULTAS ANATOMIQUES

Les résultats anatomiques retrouvés étaient :

- Très bon : 8 cas, soit 31%.
- Bon : 12 cas, soit 46%.
- Moyen : 4 cas, soit 15,4%.
- Mauvais : 2 cas, soit 7,6%

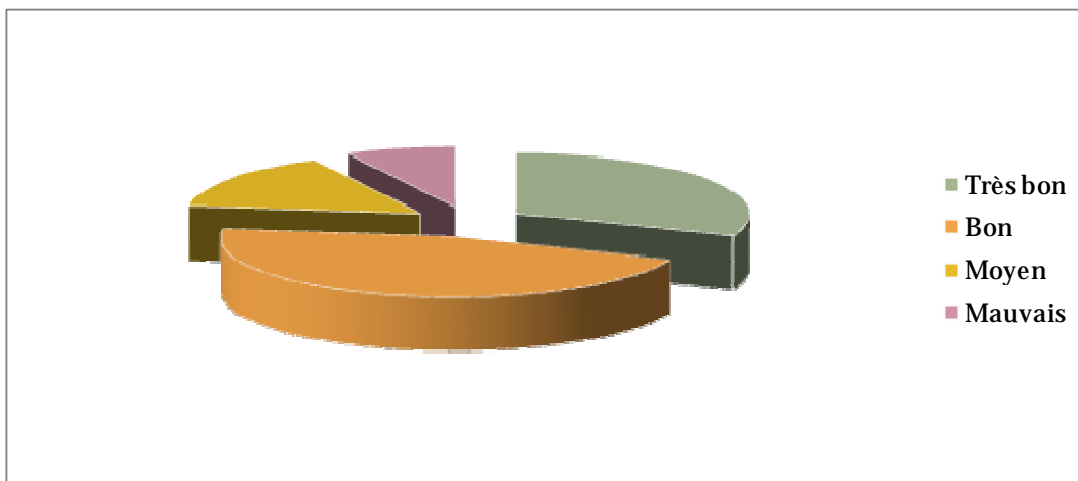


Figure 6: Répartition des résultats anatomiques de notre série

77% de nos patients ont récupéré un axe anatomique correct.

IV. ANALYSE DES RESULTATS:

1- SELON LE TYPE DE FRACTURE :

1-1 Fractures supra condyliennes : type A

Parmi les 19 cas de fractures supra condyliennes, nous avons revu 14 cas. 2 cas type A2 et 3 cas type A3 n'ont pas pu être revus.

Pour les 3 cas de fractures type A1, le résultat était très bon, et bon.

Dans les fractures type A2, le résultat final était très bon et bon dans 6 cas, soit 86%, 1 cas avec un résultat moyen.

Enfin, pour les fractures types A3, le résultat était bon dans un cas, et 2 cas s'étaient soldés d'un mauvais résultat.

- 1 cas de cal vicieux avec genu valgum.
- 2 cas de raideur

Tableau IV : Résultats des fractures type A

Résultat	A1	A2	A3	total
Très bon	1	4	-	5
Bon	2	2	1	5
Moyen	-	1	2	3
Mauvais	-	-	1	1
Total	3	7	4	14

1-2 Fractures uni condyliennes : type B

Le résultat final de ce type de fracture était très bon et bon dans tout les cas.

1-3 Fractures sus et inter condyliennes : type C

Le résultat final était très bon et bon dans 7 cas, moyen dans 2 cas, 1 cas s'était soldé d'un mauvais résultat.

- 1 cas de pseudarthrose.

**Le traitement chirurgical des fractures de l'extrémité inférieure du fémur de l'adulte :
à propos de 40 cas**

- 2 cas de raideur du genou.

Tableau V : Résultats des fractures type C

Résultat	C1	C2	C3	Total
Très bon	2	1	-	3
Bon	2	2	-	4
Moyen	1	1	-	2
Mauvais	-		1	1
Total	5	4	1	10

V. SELON LA METHODE D'OSTEOSYNTHESE UTILISEE :

1- Vis plaque DCS :

Parmi les 27 patients traités par plaque DCS, nous avons pu convoquer 17 patients.

Il nous a donné satisfaction aussi bien sur le plan anatomique dans 79% des cas, que sur le plan fonctionnel dans 77% des cas (résultats très bon et bon).

2- Vissage simple :

Les résultats aussi bien anatomiques, que fonctionnels retrouvés chez les patients qui ont bénéficié du vissage étaient très bon et bon.

3- Enclouage rétrograde :

Parmi les 8 cas traités par clou rétrograde, nous avons pu revoir en consultation 5 patients.

Les résultats fonctionnels retrouvés étaient bons à très bons dans 80% des cas.

Nous avons noté aussi la présence de :

- Un cas de raideur,
- Un cas de pseudarthrose : fracture sur os pathologique tumoral.

**Le traitement chirurgical des fractures de l'extrémité inférieure du fémur de l'adulte :
à propos de 40 cas**

4- Fixation externe :

Les résultats aussi bien anatomiques, que fonctionnels étaient moyens dans les deux cas ou le fixateur externe a été sollicité.

Notre série comporte des citadins mais surtout des ruraux qui manquent de centre de rééducation, ce qui influe négativement les résultats fonctionnels.

En effet, chez les patients qui se rééduquaient nous avons retrouvé 87% de bons et de très bons résultats et 06% de mauvais résultats.

Par contre nous avons noté 18% de bons et de très bons résultats chez les patients qui ne se rééduquaient pas, et 49% de mauvais résultats.

VI. LES COMPLICATIONS:

1- COMPLICATIONS GENERALES:

Sur notre série étudié nous avons noté un cas de thrombophlébite du membre inférieur gauche, suspecté cliniquement confirmé par l'écho-doppler veineuse du membre concerné. Par ailleurs, aucune autre complication d'ordre général n'a été signalée.

2- COMPLICATIONS LOCALES

2-1 Complications précoces :

➤ Infection :

Dans notre série, nous avons noté 04 cas d'infection, soit 10%. Nous avons noté 3 cas de sepsis superficiel résolutif après des soins énergétiques et une antibiothérapie adaptée, et un cas de sepsis profond survenant sur une DCS, ayant abouti à une raideur du genou.

2-2 Complications secondaires et tardives :

a- Pseudarthrose :

- **Obs. 1**

C'est une complication peu fréquente mais grave, dans notre série, nous n'en avons trouvé qu'un seul cas :

Il s'agissait d'une fracture type C2, chez un patient de 54 ans, Traité par plaque DCS.

b- Raideur du genou :

Le genou a été considéré comme raide quand sa mobilité globale ne dépasse pas 90°

Dans notre série d'étude, sur les 26 malades revus, 4 cas présentaient une raideur du genou, soit 15%.

- **Obs. 2 :** Une fracture extra-articulaire complexe type A3 ouverte traitée par un fixateur externe, chez un patient de 46ans victime d'un AVP, le résultat final est une raideur du genou à 30° avec un résultat anatomique moyen.
- **Obs. 3:** Une fracture extra-articulaire complexe type A3 ouverte stade III de Cauchoix et Duparc, le résultat final est une raideur à < 60°avec un résultat anatomique bon.
- **Obs. 4 :** Une fracture sus et intercondylienne complexe type C3 ostéosynthétisée par un clou centromédullaire rétrograde et, le résultat final était une raideur à < 60° avec un bon résultat anatomique.
- **Obs. 5 :** Une fracture sus et intercondylienne avec un trait inter condylien simple associé à une comminution métaphyso-diaphysaire type C2 ostéosynthésée par vis plaque DCS, le résultat final est une raideur du genou entre 60°-90° avec un résultat anatomique moyen.

**Le traitement chirurgical des fractures de l'extrémité inférieure du fémur de l'adulte :
à propos de 40 cas**

c- **Cal vicieux :**

- **Obs. 6 :** il s'agit d'un patient de 28ans qui a présenté un valgus de 12° sur une fracture type A2 , dans le cadre d'un polytraumatisme ,traité par une vis plaque DCS, le résultat fonctionnel était mauvais.

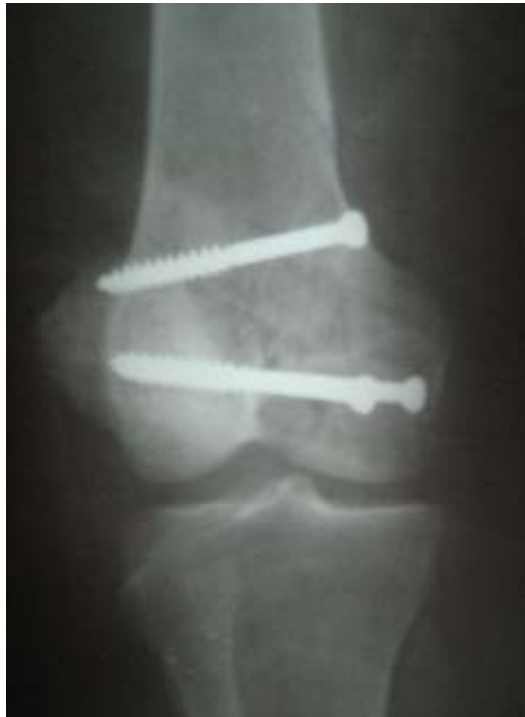

Figure 7 : Consolidation d'une fracture type B2 après un recul de 7 mois
(Incidence de face).



Figure 8 : Consolidation d'une fracture type C2 après un recul de 7 mois
(Incidence de face).

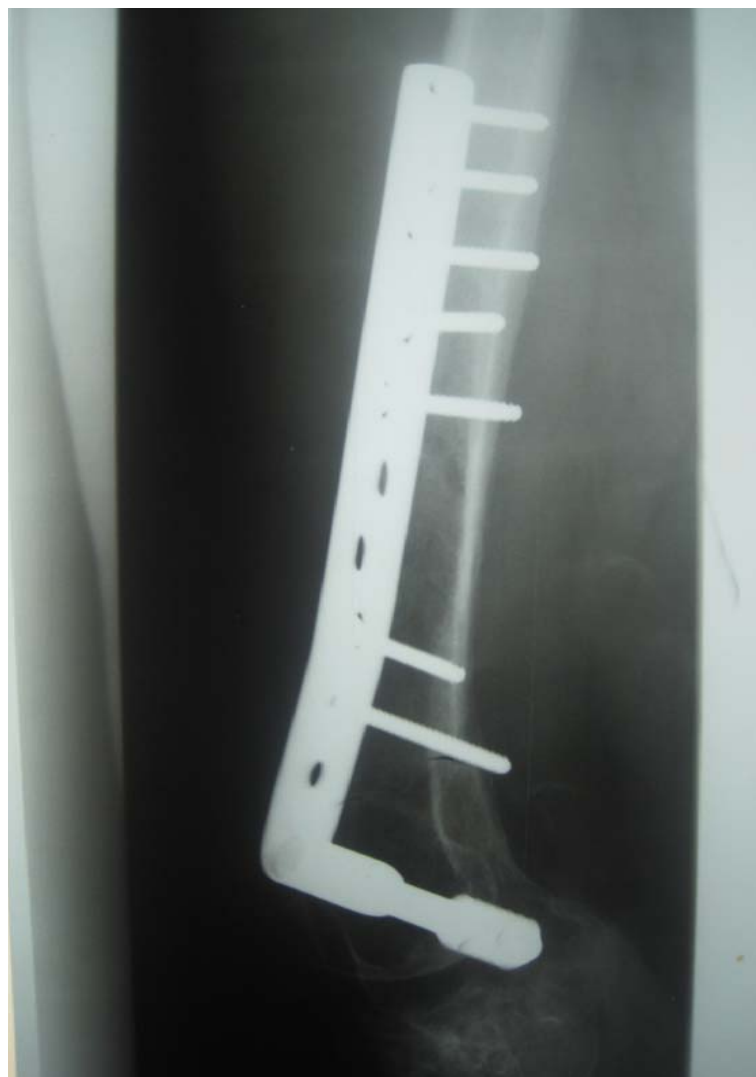

Figure 9 : Consolidation d'une fracture type A2 après un recul de 4 ans
(Incidence de face).

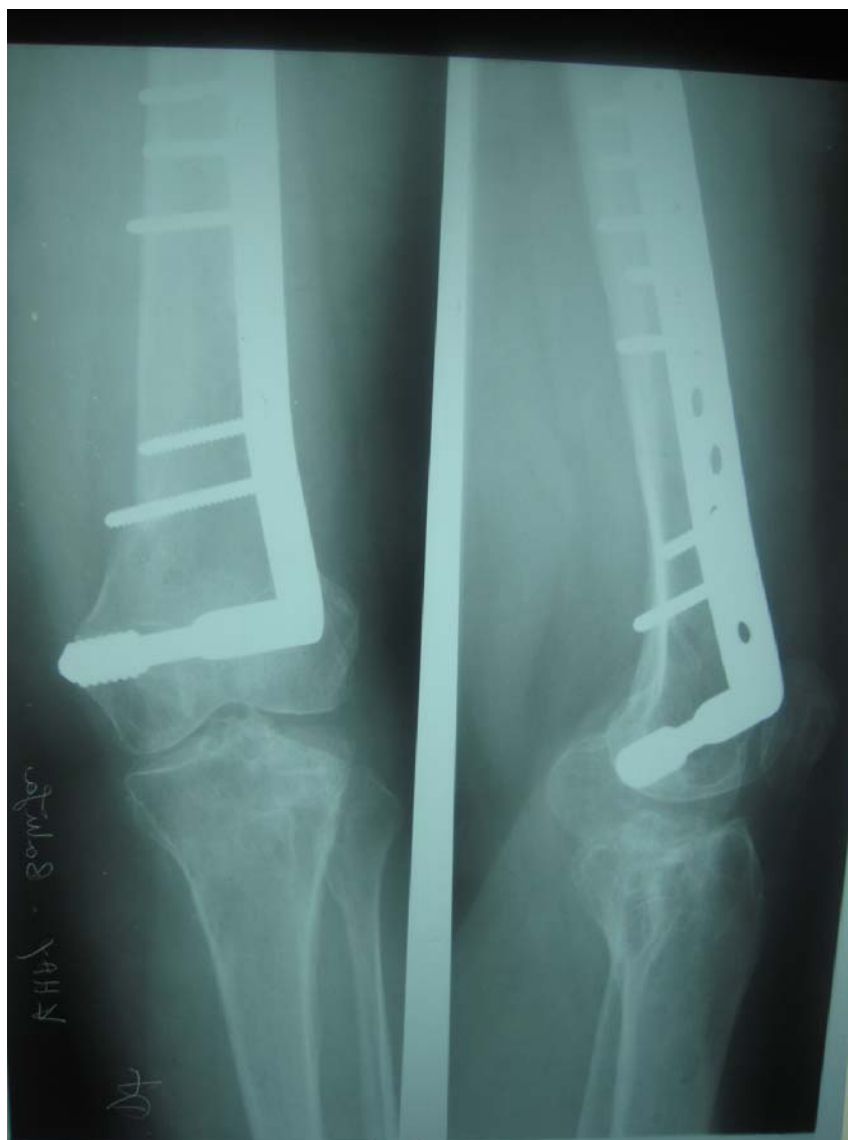

Figure 10 : Consolidation d'une fracture type A2 après un recul de 4 ans
(Incidence de face et de profil).

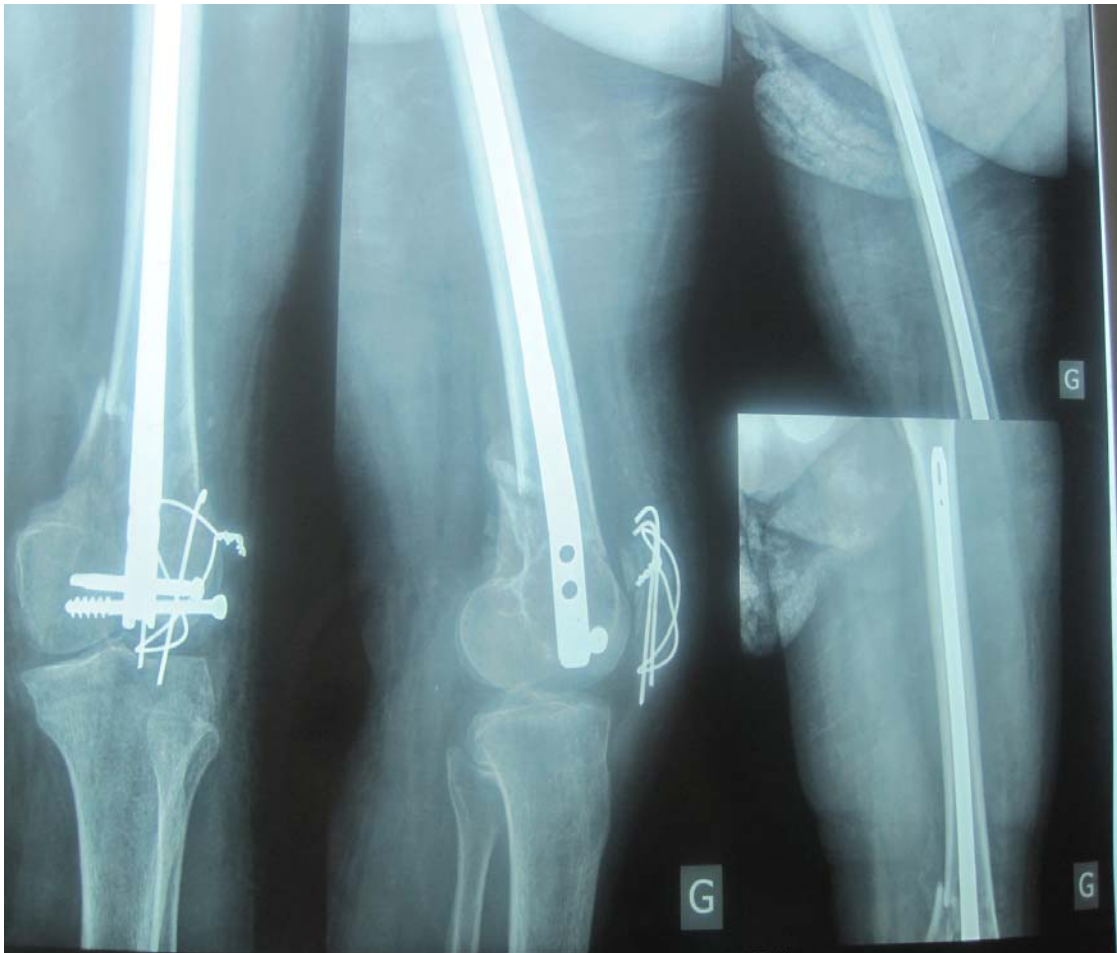


Figure 11 : Consolidation d'une fracture type C3 après un recul de 8 mois
(Incidence de face et de profil).

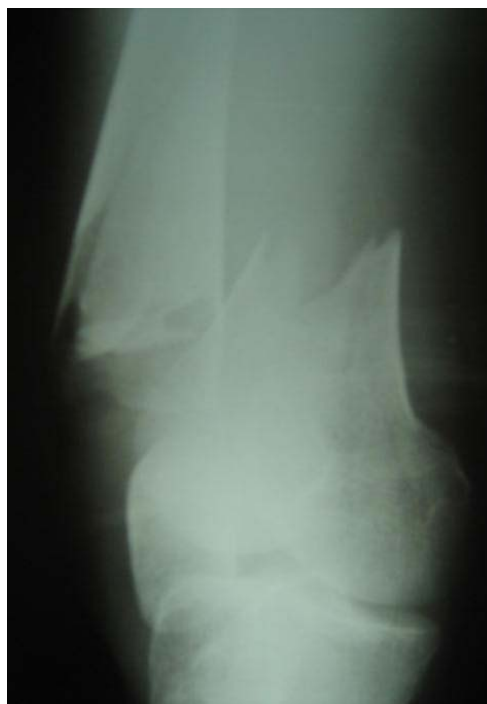

Figure 12 : Fracture supracondylienne de type A3

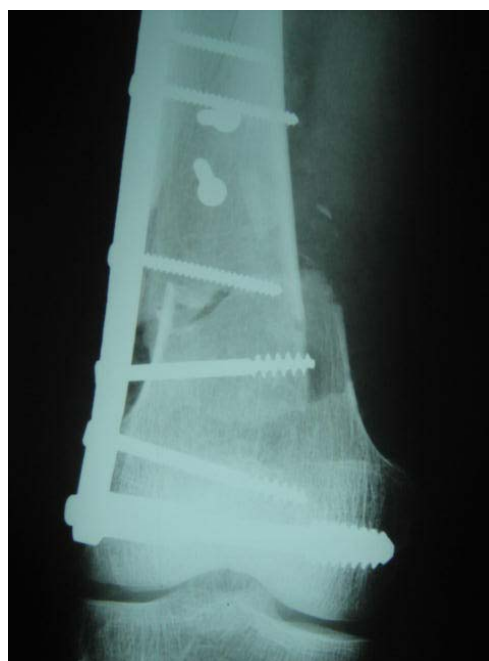


Figure 13 : Fracture de type A3 traitée par vis plaque DCS.



DISCUSSION

I. DEFINITION DE L'EXTREMITE INFERIEURE DU FEMUR

L'extrémité inférieure du fémur EIF, désigne la portion de l'os fémoral divisée en deux éminences appelées condyles, séparées l'une de l'autre par une profonde dépression : échancrure inter condylienne.

L'extrémité inférieure du fémur est située entre l'interligne fémorotibiale et une horizontale passant à 06 cm au dessus de la bifurcation de la ligne âpre.

Nous considérons ainsi, comme fracture de l'EIF toute fracture :

- ❖ Dont le trait de fracture se situe dans la région métaphysaire supra-condylienne.
- ❖ Intéressant les condyles ou la région inter condylienne (que le trait soit frontal ou sagittal).
- ❖ Et toute fracture métaphysaire ayant un ou plusieurs traits de refond dans la diaphyse, soit dans le massif épiphysaire.

II. HISTORIQUE

Les fractures de l'EIF devraient attendre la fin du XVIII ème siècle pour sortir de l'ombre.

C'est DESSAULT qui, le premier, en fait une observation détaillée à propos de deux cas publiés en 1791 dans le journal de chirurgie (1, 3).

DEGUISE en décrit un troisième l'année d'après. Il traite son malade en lui appliquant l'extension continue à l'aide du <bandage 18 chefs> pendant 75 jours.

Réunissant toutes ces observations, et s'aidant d'une pièce cadavérique, BICHAT publie une classification des différentes fractures de l'EIF. Il distingue les fractures supra-condyliennes situées à 5 ou 8 cm au plus de l'interligne, les fractures des deux condyles, et les fractures uni-condyliennes.

**Le traitement chirurgical des fractures de l'extrémité inférieure du fémur de l'adulte :
à propos de 40 cas**

C'est néanmoins TRELAT qui réalise le premier travail fouillé sur ce sujet. Il en fait son sujet de thèse sous l'impulsion de son maître MALGAINE. Il réunit en 1854 toutes les observations de la littérature de l'époque, soit 35 patients (1, 3, 4).

Si on ne compte que les fractures supra, sus et intercondylienne, on dénombre 8 décès et 3 amputations sur 20 malades. Ces décès survenaient à la suite de (gangrène, délire, marasme, érysipèle ambulante). Autant de complications infectieuses provoquées par l'ignorance des règles d'asepsie

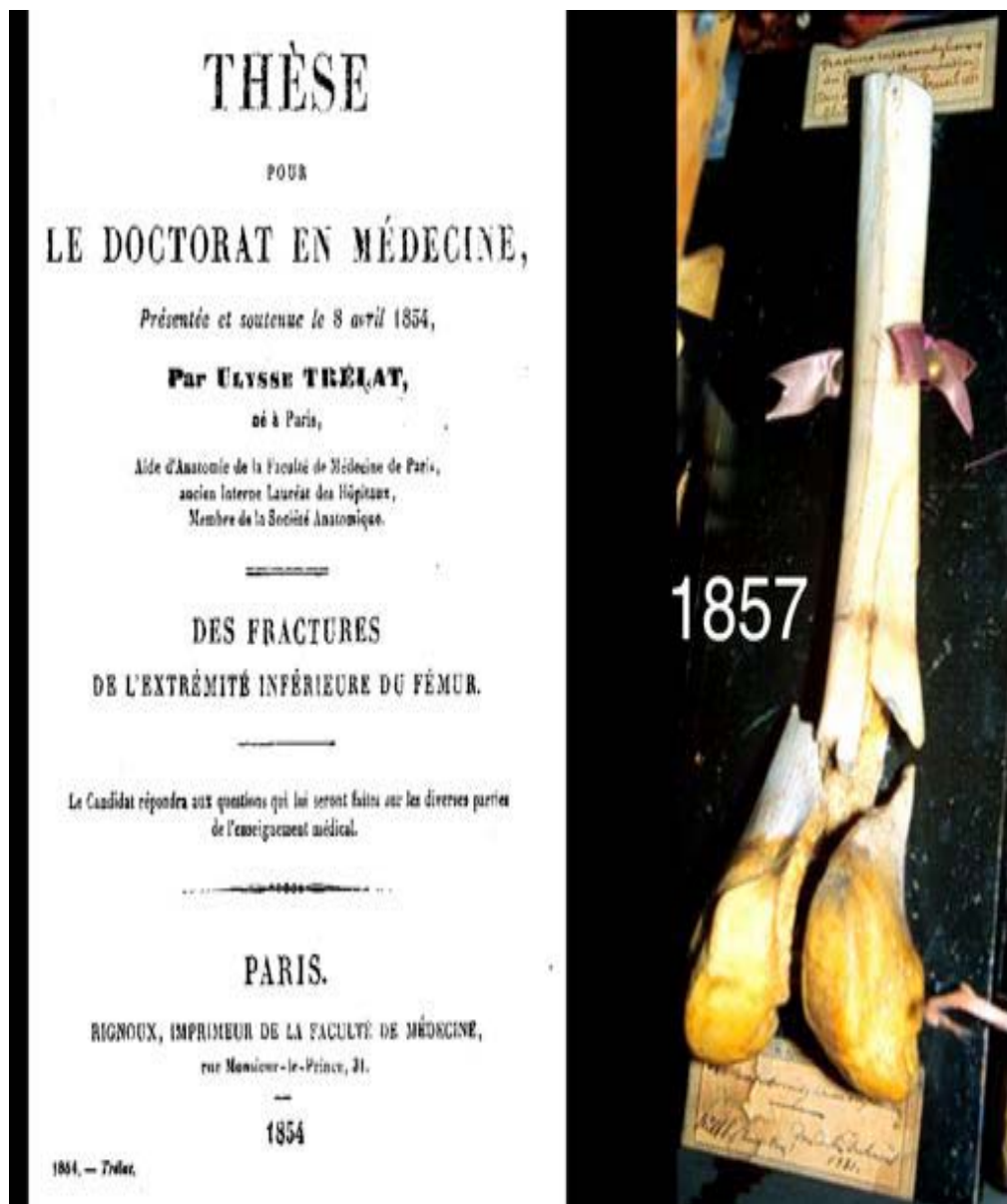


Figure :

Le traitement chirurgical des fractures de l'extrémité inférieure du fémur de l'adulte : à propos de 40 cas

TRELAT n'hésitant pas à explorer au doigt les différentes pièces osseuses par l'intermédiaire de l'ouverture cutanée. Ces malades ont été déjà traités par l'extension continue sur un double plan incliné, entre 60 et 150 jours (1, 3).

Cette tendance restera valable jusqu'au début du XXème siècle.

C'est CODIVILLA qui, le premier en 1903 réalise une traction, qui sera codifiée par FRESSON et TOUPET, puis généralisée et répandue par BOEHLER (1).

WATSON JONES utilise deux points d'entrée. Un sur la tubérosité tibiale antérieure, et un sur le fragment distal du fémur afin de réduire la bascule condylienne postérieure.

Le traitement orthopédique ne subira plus de changement jusqu'à nos jours, si ce n'est l'introduction des broches de KIRSCHNER mises sous tension à l'aide d'un étrier remplaçant le gros clou de STEINMAN.

Ce traitement ne permet cependant pas la mobilisation du genou qui s'ankylose et perd sa trophicité malgré les techniques de massage et de micro-mobilisation de CHAMPIONNIERE.

Aussi, très tôt, des essais de réductions sanglantes suivies d'ostéosynthèse sont tentées : ostéosynthèse au fil d'argent à la fin du XIXème siècle et le fixateur de LAMBOTTE au début du siècle. Puis, peu à peu, des prothèses perdues (plaques visées) se développent.

En 1930, le boulon de MERLE D'AUBIGNE, placé en percutané, permet de rapprocher les condyles. Des enclouages divers ont été aussi tentés.

En 1943 aux U.S.A., THOMPSON a décrit l'ostéosynthèse par clou plaque, et en 1952 LANTHIER propose un double enclouage en tour-eiffel.

Mais les réels progrès de l'ostéosynthèse ne seront acquis qu'après la normalisation du matériel : la lame plaque AO diffusée par MULLER en 1963, et la vis plaque de JUDET parut en 1967.

L'objectif actuel est non seulement de permettre la consolidation du fémur, mais aussi préserver la fonction du genou grâce à une reprise rapide des mouvements. Il est aussi ambitieux puisqu'il vise, à reconstituer le mieux possible l'épiphyse, et à conserver à long terme l'avenir articulaire de genou.

III. EPIDEMIOLOGIE

1- FREQUENCE DES FRACTURES DE L'EIF

Les fractures de l'extrémité inférieure du fémur sont peu fréquentes puisqu'elles représentent 10% de la totalité des fractures du fémur selon ASENCIO (1), et 14% dans la série montpelliéraine (5).

Dans notre série, la fréquence des fractures de l'EIF représentait 9% de l'ensemble des fractures du fémur.

Tableau VI : incidence des fractures de l'EIF selon la littérature

Auteur	Incidence (%)
ASENCIO (1)	10%
GUEDIRA (6)	06%
LAMRANI (7)	08 ,3%
HOFFMEYER (8)	05,94%
<i>Notre série</i>	<i>9%</i>

2- AGE :

Selon la plupart des auteurs (1,6, 9, 10,11) comme dans notre série, les fractures de l'extrémité inférieure du fémur prédominent chez le sujet jeune, par contre :

HOFFMEYER (8), CHIRON (13), RAHMI (14) trouvaient une répartition d'âge en dos de chameau, le premier sommet de cette courbe est à dominante masculine vers 30 ans et représente les fractures à haute énergie que l'on trouve le plus souvent chez les polytraumatisés, le deuxième sommet est à dominante féminine et se situe autour de 65 ans et il représente les fractures sur chutes à basse énergie dans le cadre d'ostéoporose.

Dans notre série, nous avons noté une prédominance des sujets jeunes, avec un âge moyen de 35 ans, en rapport très probablement avec le jeune âge de la population et la prédominance des accidents de la voie publique.

3- SEXE :

ASENCIO (1), ainsi que CHIRON (13) ont rapporté qu'avant 30 ans, il ya prédominance de la population masculine, au delà de 65 ans, il s'agit d'une population essentiellement féminine.

Selon CLA VEL (15), l'ostéoporose chez la femme était responsable d'une légère dominance des fractures de l'extrémité inférieure du fémur avec un taux de 55% des cas. GYNNING (16), NASR (17), GHANDOUR (18) et DAVID (19), ont retrouvé que le sexe féminin dominait largement avec des taux respectivement de 93% ; 70,5% et 67% ; 97%.

ZRYOUIL (11), RAHMI (14), SILISKI (20) et WISS (21), ont noté une nette prédominance de la population masculine sur les cas étudiés avec des taux respectivement de 79%, 70%,67%, 95%.

Dans notre série nous avons également noté une nette prédominance du sexe masculin qui représentait 72,5%.

TableauVII : répartition du sexe atteint selon la littérature.

Auteurs	Sexe masculin (%)	Sexe féminin (%)
ASENCIO (2)	65	35
ZRYOUIL (11)	79	21
RAHMI (14)	70	30
SILISKI (20)	67	33
WISS (21)	95	5
NASR (17)	29,5	70,5
GYNNING (16)	7	93
GHANDOUR (18)	33	67
Notre série	72,5	27,5

4- ETIOPATHOGENIE :

L'étiologie la plus rapportée dans la littérature est représentée par les accidents de la voie publique (11,13, 14, 20, 22, 23)

MARTIN (24), avait trouvé que les chutes prédominaient avec un taux de 75%, ainsi que SHEWRING (25) avec un taux de 53% et GHANDOUR (18) avec un taux de 48%.

**Le traitement chirurgical des fractures de l'extrémité inférieure du fémur de l'adulte :
à propos de 40 cas**

Dans notre série, les accidents de la voie publique ont été la cause la plus prédominante des fractures de l'EIF, avec un taux de 77,5%.

TableauVIII : Répartition des causes des fractures de l'EIF selon la littérature

auteurs	AVP (%)	Chutes (%)	Autres (%)
ASENCIO (1)	84	11	5
GOLDSCHILD(22)	65 ,5	30	4,5
MARTIN (24)	12	75	13
SHEIWRING (25)	40	53	7
Notre série	77,5	20	2,5

IV. EXAMEN RADIOLOGIQUE :

Il existe de nombreuses incidences qui permettent d'étudier l'extrémité inférieure de fémur.

Dans la pratique quotidienne, les clichés demandés sont trop souvent une radiographie de la face et une radiographie de profil.

D'autres incidences complémentaires peuvent s'avérer utiles selon la présentation clinique notamment l'incidence de trois-quarts en rotation interne et externe : la rotation interne dégage le condyle externe et l'articulation péronéo-tibiale supérieure ; la rotation externe dégage le condyle interne.

Les radiographies au bloc sous traction et sous anesthésie générale restent les meilleurs pour une bonne exploration.

Un examen tomодensitométrique préopératoire comportant des reconstructions frontales et sagittales est parfois utile à l'analyse des traits de fracture, des déplacements et le diagnostic des fractures condyliennes et ostéochondrales passant volontiers inaperçues (26,127). Il faut bien sûr rechercher aussi la cause, celle-ci peut être soit un traumatisme de haute énergie soit de faible énergie sur un os ostéoporotique, fragilisé ou siège d'une tumeur bénigne (28,29).

V. ANATOMOPATHOLOGIE :

1- CLASSIFICATION DES FRACTURES DE L'EXTREMITÉ INFÉRIEURE DU FEMUR :

L'extrémité inférieure du fémur est caractérisée par l'existence des lignes de faiblesse, qui sont le plus souvent siège d'éventuels traits de fracture, ces zones de faiblesse sont représentées par l'échancrure inter condylienne d'une part, et la zone de transition diaphysométaphysaire d'autre part(30).

La diversité des types de fractures touchant à la partie distale du fémur est à l'origine de nombreuses classifications proposées dans la littérature, prenant en compte le trait de fracture, le siège et la comminution du foyer fracturaire. Leur intérêt est de différencier des groupes homogènes, de faciliter la planification thérapeutique et de permettre une évaluation des résultats.

Les classifications de Vidal, Gérard, la SOTEST, et de l'AO sont basées sur le siège du trait de fracture, et sur la complexité du foyer. Celles proposées par Malgaigne, et Bholer sont basées uniquement sur le trait fracturaire, d'autres sur le critère articulaire (Trillat et Judet) (5).

1-1 Classification AO

Cette classification a pour qualité de répertorier tous les types de fractures.

Mais comme défaut, la multiplication des formes et des sous groupes ce qui rend difficile l'interprétation des résultats.

Elle distingue (31):

- Les fractures extra-articulaires ou métaphysaires désignées par la lettre A.
- Les fractures articulaires simples désignées par B
- Les fractures articulaires complètes désignées par C

AO Classification

A : Fractures extra-articulaires

A1 : Extra-articulaires simples

A2 : Extra-articulaires mixtes à trait en partie simple ou en partie pluri-focale

A3 : Extra-articulaires complexes, pluri-focales.

B : Fractures unicondyliennes

B1 : Unicondyliennes latérales

B2 : Unicondyliennes médiales

B3 : Unicondyliennes frontales « Hoffa fracture »

C : Fractures bicondyliennes

C1 : Intercondyliennes simples

C2 : Intercondyliennes simples associées à une comminution métaphyso-diaphysaire

C3 : Bicondyliennes à comminution métaphyso-diaphysaire.

Le traitement chirurgical des fractures de l'extrémité inférieure du fémur de l'adulte :
à propos de 40 cas

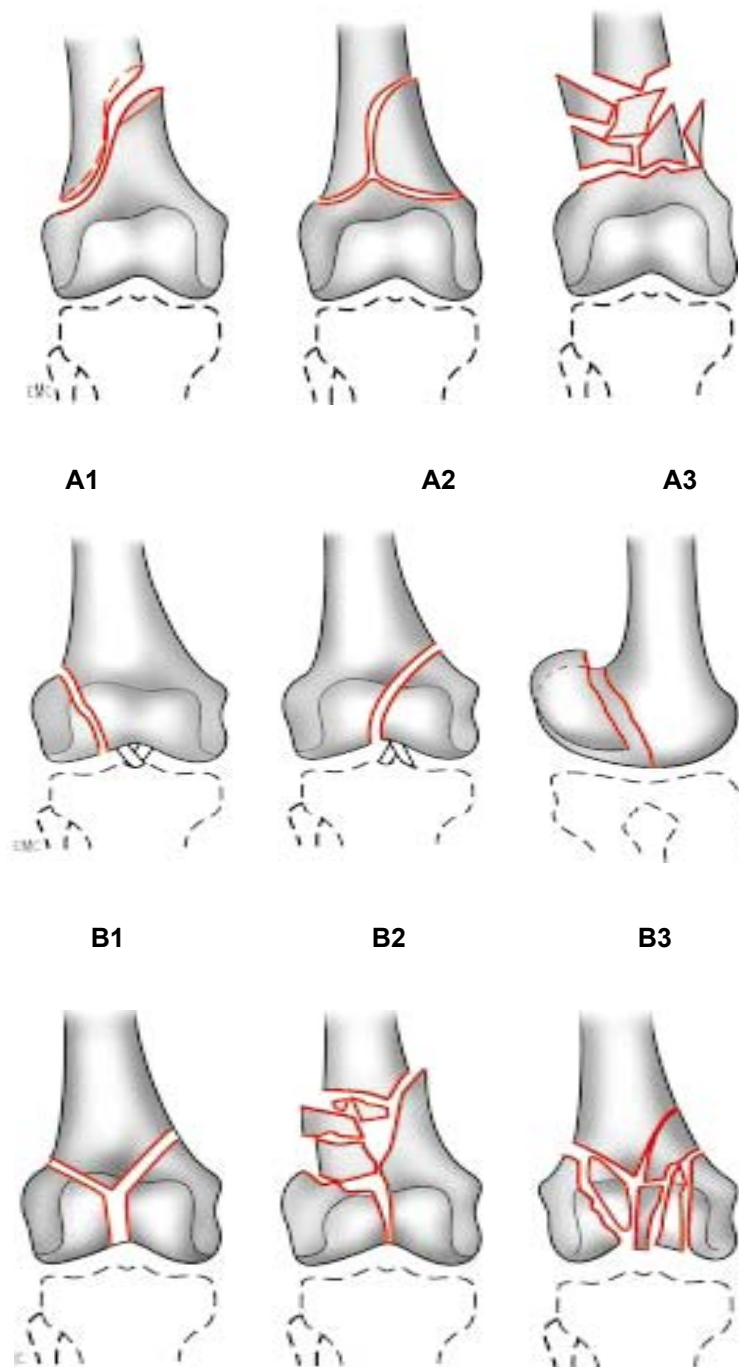


Figure 14: Classification AO des fractures de l'extrémité inférieure du fémur

1-2 Classification de la SOFCOT

Cette classification a été proposée en 1988, et a servi de base au cours de la table ronde tenue sur les fractures de l'EIF, et classe l'ensemble des fractures en 7 variétés, elle a pour qualité d'être simple mais les différentes formes ont été classées en fonction de leur stabilité préopératoire plus qu'en fonction de leur difficulté technique.

Cette classification comporte sept variétés :

- Type I** : fractures supracondyliennes simples
- Type II** : fractures supracondyliennes comminutives, mais conservant une console de stabilité.
- Type III** : fractures supracondyliennes complexes sans console de stabilité
- Type IV** : fractures sus et intercondyliennes simples
- Type V** : fractures sus et intercondyliennes à trait inter-condylien simple et à trait métaphysaire comminutif.
- Type VI** : fractures sus et intercondyliennes à comminution métaphysaire et épiphysaire.
- Type VII** : Fracas diaphyso-métaphyso-épiphysaires

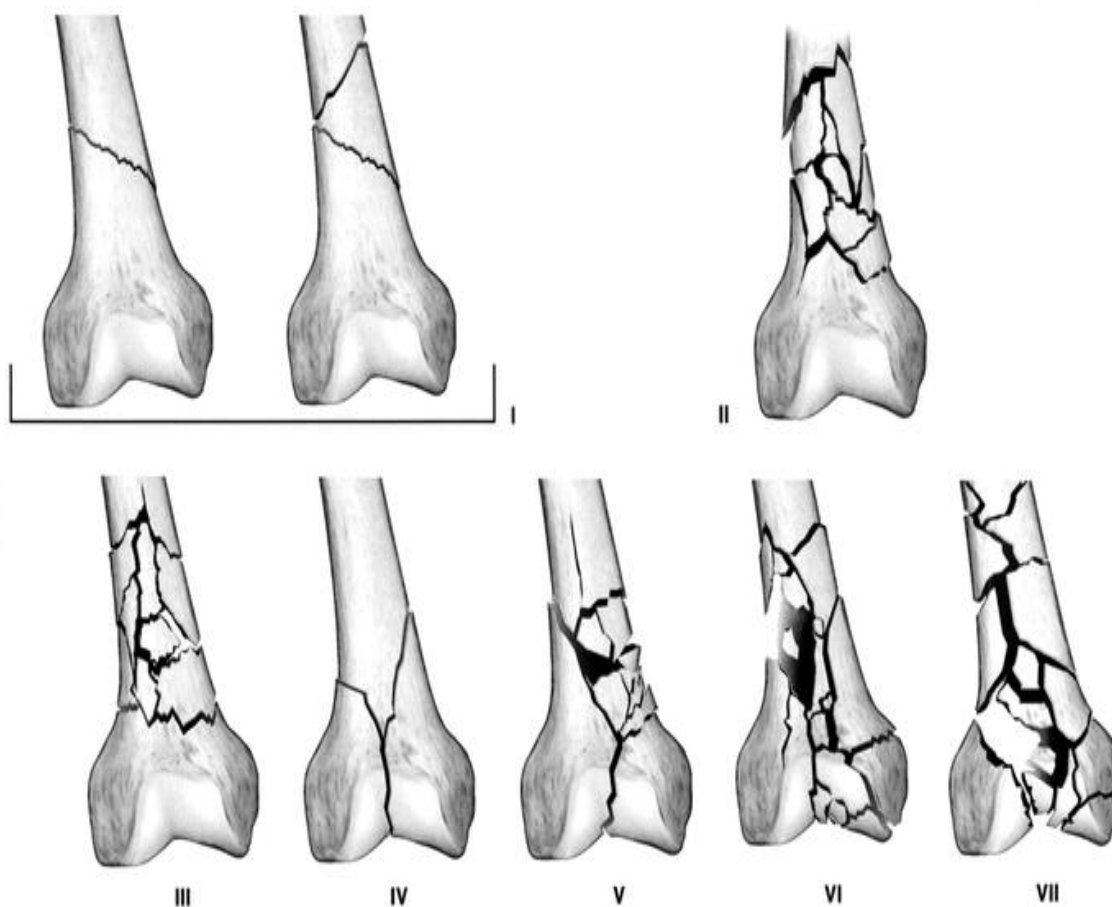


Figure 15 : Classification de la SOFCOT des fractures de l'extrémité distale du fémur.

1-3 Classification de NORDIN

Cette classification reprend les formes historiques tout en précisant mieux la taille des fragments et la position du trait de fracture par rapport aux insertions ligamentaires et au cartilage hyalin condylien et trochléen. Ainsi le type I posera des problèmes de diagnostic et de fixation par ostéosynthèse ; le type II pose essentiellement un problème de réduction, le type III passe par l'insertion fémorale du ligament latéral externe!; le type IV est associé à des lésions du cartilage trochléen (13).

1-4 Classification de Neer (1967).

Cette classification décrite par NEER et coll. (32), a gagné plus de popularité particulièrement aux U.S.A. Elle a été utilisée par MIZE et coll(33), par OLERUD et coll. (34), d'autres auteurs ont adopté cette classification seulement pour les fractures supra et inter-condyliennes. Cette classification est fondée sur le type de déplacement du fragment distal afin de faciliter la compréhension du mécanisme fracturaire et des complications des parties molles, mais elle n'apporte rien sur le plan thérapeutique(32).

Elle permet de différencier trois groupes de fractures :

- Groupe I** : déplacement minime des condyles
- Groupe IIa** : déplacement interne des condyles
- Groupe IIb** : Déplacement externe des condyles
- Groupe III** : Conjointes supracondyliennes et diaphysaires

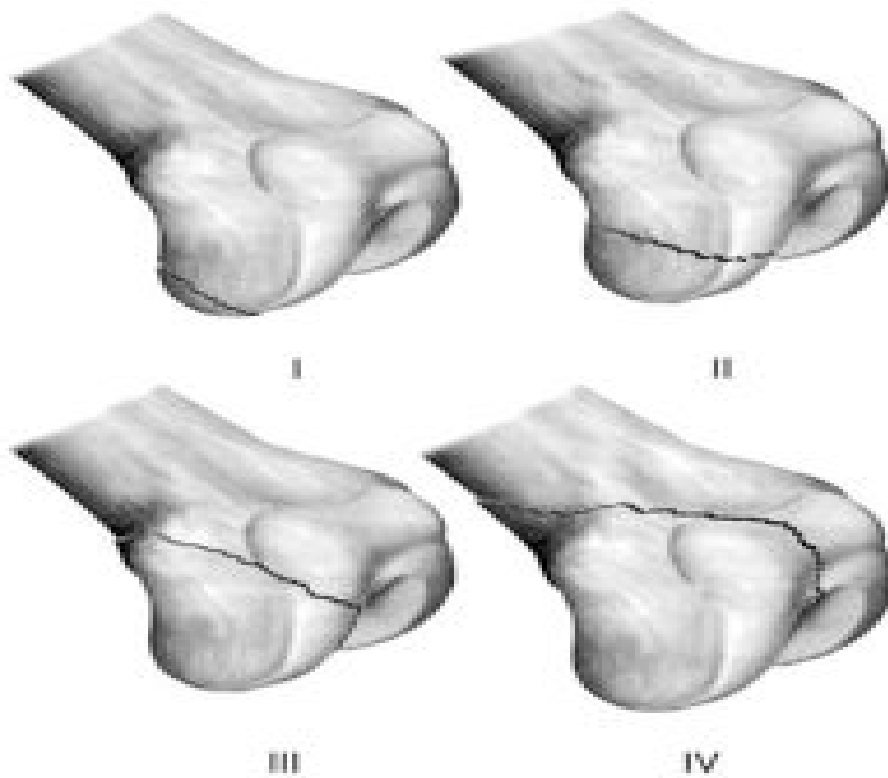


Figure 16 : Classification de Nordin des fractures unicondyliennes (1985)

- I : fractures condyliennes postérieures.
- II : Fractures intermédiaires.
- III : Fractures trochléocondyliennes antérieures.
- IV : Fractures trochléocondyliennes sagittales.

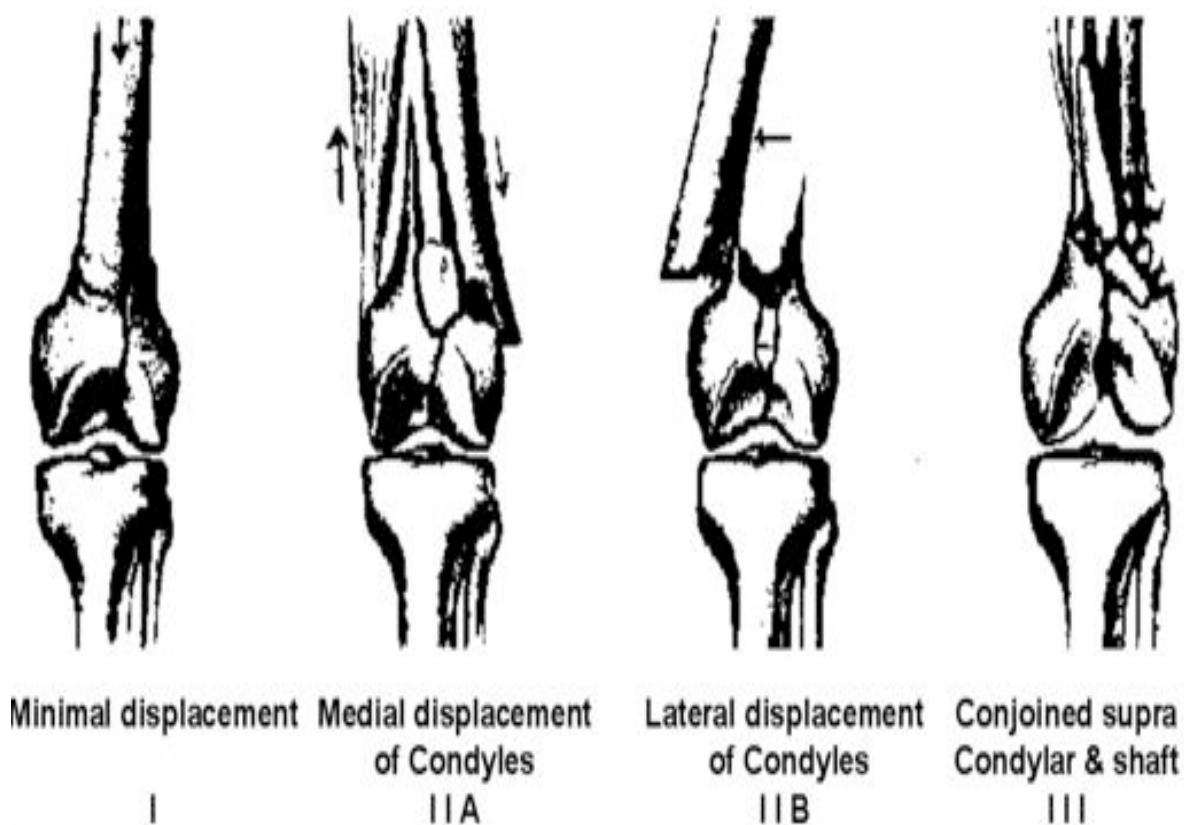


Figure 17 : the Neer Classification.

1-5 Classification de Gerard Y (35)

5-1 Fractures unicondyliennes

Les moins fréquentes : on peut distinguer plusieurs variétés :

- ♦ Le condyle peut être détaché en entier : le trait de fracture sagittal part de l'échancrure inter-condylienne et atteint la corticale diaphysaire au dessus de la limite du condyle. Le déplacement consiste en une ascension légère de celui-ci.
- ♦ La fracture détache une portion plus ou moins importante de la partie postérieure d'un condyle, le trait part de la rainure intercondylo-trochléenne externe et chemine ensuite à travers le cartilage articulaire :
 - ❖ Soit transversalement
 - ❖ Soit obliquement en haut et en dehors

- ❖ Soit le plus souvent dans une position intermédiaire
- ◆ La 3ème variété c'est la fracture tassement dans laquelle l'os spongieux sous chondral est enfoncé.

5-2 Fractures sus-condyliennes et leurs dérivés

Dans lesquelles les condyles sont séparés du reste de l'os et le fragment dit distal va basculer en arrière sous l'influence des muscles jumeaux.

Suivant que l'épiphyse est intact ou non et suivant la présence ou non de comminution, on pourra décrire plusieurs variétés :

Les fractures sus-condyliennes

Les fractures supracondyliennes ou diaphyso-métaphysaires

Les fractures sus et intercondyliennes qui peuvent être simples ou comminutives. La fracture comminutive est classée en deux groupes :

Type I : comminution est formée de gros éclats corticaux.

Type II : comminution est plus importante faite de véritables fracas impressionnants

**Le traitement chirurgical des fractures de l'extrémité inférieure du fémur de l'adulte :
à propos de 40 cas**

Tableau IX : classification des lésions de l'extrémité inférieure du fémur

SOFCOT	SOTEST	CHIRON	AO	GERARD
Type I	A1	I1 I2	A1-2 A1-3 A2-1	Extra-articulaire simple
Type II	A2	III	A2-2 A2-3 A3-1	Extra-articulaire Comminutive Type I
Type III	A3	II3	A3-2 A3-3	Extra-articulaire Comminutive Type II
Type IV	B1	I3	C1-1 C1-2 C1-3 C2-1	Articulaire simple
Type V	B2	II2 II4	C2-2 C2-3	Extra-articulaire Comminutive Type I
Type VI	B3	III	C3-1 C3-2	Extra-articulaire Comminutive Type II
Type VII	B3	II5	C3-3	Extra-articulaire Comminutive Type II

Dans notre série, nous avons opté pour la classification de AO de MULLER (13), ainsi que plusieurs auteurs (36, 37, 38, 39, 7, 24).

FAUVY et coll (39) ont noté un taux de fractures (type B) de 20% qui prédominent sur le condyle externe. Certains auteurs ont écarté de leurs études ce type de fractures, du fait qu'elles sont différentes des autres types quant à leur pronostic et leur démarche thérapeutique

AZOUHRI (36) a relevé une prédominance des fractures supra condyliennes avec un taux de 76%. Les fractures uni-condyliennes viennent au second plan avec un taux de 16%.

RAHMI (14), n'a noté aucun cas de fracture unicondylienne dans son étude.

**Le traitement chirurgical des fractures de l'extrémité inférieure du fémur de l'adulte :
à propos de 40 cas**

Enfin, SHEWRING (25) a constaté qu'il y a deux pics de fréquence :

- 1er pic : représenté par les fractures sus-condyliennes simples (A2) avec un taux de 33%.
- 2ème pic : composé de fractures sus et intercondylienne (C2) qui totalisent 29% des cas.

Tableau X : Répartition des types de fractures de l'EIF selon la littérature.

Auteurs	A (%)			B (%)			C (%)		
	A1	A2	A3	B1	B2	B3	C1	C2	C3
Arazi (40)			21,6					14,2	64,2
Ghandour (18)			17,4				8,7	52	21,9
David (19)	63,6	6	9				15,4	6	
AZOUHRI (36)	20	23,3	23,5	3,3	10			13,3	6,7
Notre série	7,5	22,5	17	5	2,5		22,5	17,5	5

2- LESIONS ASSOCIEES :

2-1 Ouverture cutanée :

Elle est fréquente, il s'agit la plupart du temps d'une ouverture de dedans en dehors, engendrée par la partie proximale du fémur, à la face antérieure à la région sus rotulienne.

L'incidence des fractures ouvertes de l'extrémité inférieure du fémur varie entre 20% et 40% des cas selon les séries (38, 39, 25, 41).

MOSCATO (42) et LAMRANI (7) ont rapporté un taux d'ouverture cutanée, respectivement de 13,4% et 22,5%.

Pour BOYSANDERS (43), 55% des fractures de l'extrémité inférieure du fémur analysées sont ouvertes, dont 60% sont de type III de Cauchoix et Duparc.

Cette fréquence peut être expliquée par la minceur de la couverture des parties molles à l'extrémité distale de la cuisse

Il est important qu'on soit prudent sur l'interprétation d'une lésion cutanée, car même si la plaie est large les lésions sont la plupart du temps du type I et II de Cauchoix et Duparc, cela

**Le traitement chirurgical des fractures de l'extrémité inférieure du fémur de l'adulte :
à propos de 40 cas**

est du à l'ambiance musculaire dans la région, faisant croire en une lésion type III de Cauchoix et Duparc (1, 44, 4, 45).

Dans notre série, nous avons relevé 9 cas d'ouverture cutanée, soit 22%.

Tableau XI : Incidence des fractures ouvertes selon la littérature.

Auteurs	Fractures ouvertes (%)	Fractures fermées (%)
CHIRON (13)	29	71
KATZNER (46)	11,7	88,3
LAMRANI (7)	22	78
CHRISOVINOS (47)	15	85
Notre série	22	78

6-1 lésions vasculaires :

Pour ASENCIO et BERTIN (1), les lésions vasculaires touchent moins de 10% des cas.

Il s'agit le plus fréquemment d'une compression par un hématome ou par un bec fragmentaire, que d'une rupture vasculaire.

FABRE (38) a relevé une atteinte vasculaire sur 87 fractures, qui a nécessité un geste chirurgical après artériographie.

LUCAS (42) a rapporté deux ruptures de l'artère poplitée sur 44 cas.

Dans notre série nous n'avons noté aucun cas de lésion vasculaire.

6-2 Lésions nerveuses :

C'est l'apanage des fractures supra condyliennes hautes avec forte bascule postérieure du fragment distal.

FABRE (38) et LAMRANI (7) ont observé une faible incidence de 1,2% et 1,7%.

ASENCIO (1) a noté un taux relativement élevé 10%, les lésions sont essentiellement à type d'étirement du nerf sciatique poplitée externe.

Nous n'avons noté aucun cas dans notre série, il est de même pour ELYAMANI (48), TANABENE (41).

**Le traitement chirurgical des fractures de l'extrémité inférieure du fémur de l'adulte :
à propos de 40 cas**

Lésions ligamentaires et méniscales :

Pour ASECIO (1), elles sont mal systématisées et méconnues, elles sont présentés dans moins de 20% des cas, intéressent en premier lieu le ligament croisé antéro-externe, plus rarement le ligament croisé postéro-interne ou le ligament latéral externe.

Dans la série de la SOFCOT (5), les lésions du ligament croisé antérieur sont très rares, elles sont de l'ordre de 1,4% (13)

CHIRON a relevé, sur 80 fractures articulaires en périopératoire, 4 désinsertions sans rupture intra-ligamentaire du ligament croisé antérieur, une réinsertion trans-condylienne avec passage des fils avant réduction a permis d'obtenir une bonne stabilité finale.

Nous n'avons noté aucun cas dans notre série.

6-3 Traumatismes associés :

En raison de la fréquence des AVP à l'origine des fractures de l'extrémité inférieure du fémur, les traumatismes associés sont relativement fréquents.

Pour FAUVY (39), l'incidence des traumatismes associés aux fractures de l'extrémité inférieure du fémur est de 16%.

ASECIO (1), a trouvé que le taux des fractures associées était de 50% .

Les fractures de l'EIF sont intégrées à des polytraumatismes dans une forte proportion, 22,5% de nos blessés étaient des polytraumatismes.

Plusieurs auteurs trouvent des chiffres avoisinant les nôtres

Tableau XII: incidence des traumatismes associés selon la littérature

<i>Auteurs</i>	<i>Incidence (%)</i>
GUEDIRA (6)	27
FAUVY (39)	16
BAUMAGARTEL (49)	33
AZOUHRI (36)	23
<i>Notre série</i>	42

VI. TRAITEMENT

Le but du traitement est double :

- 1) Restituer la congruence articulaire et l'axe du membre inférieur, afin de préserver au mieux de l'évolution vers les diverses complications mécaniques.
- 2) Mobilisation précoce du genou pour prévenir le risque de raideur articulaire.

1- TRAITEMENT ORTHOPEDIQUE

Le traitement orthopédique, bien conduit permet d'aligner globalement les axes frontaux. Même s'il est d'usage exceptionnel, il trouve encore ses indications soit dans l'immobilisation provisoire, en l'attente d'une ostéosynthèse, soit en cas de contre-indications de cette dernière.

Notre étude s'est intéressée seulement aux fractures traitées chirurgicalement.

2- TRAITEMENT CHIRURGICAL

Quelque soit le matériel utilisé et la technique choisie, le traitement chirurgical ne se conçoit que s'il autorise une réduction parfaite de l'épiphyse une correction des défauts d'axes, un montage stable sans contention externe postopératoire.

Depuis une dizaine d'années, la prise de conscience de l'enjeu thérapeutique a conduit à la mise au point de matériels spécifiques adaptés à la chirurgie des fractures de l'extrémité inférieure du fémur.

Cependant, il existe de nombreux problèmes qui peuvent être liés au traitement chirurgical :

- La voie d'abord qui ne doit pas léser l'appareil extenseur du genou
- Le procédé d'ostéosynthèse qui doit être suffisamment solide.

Le traitement chirurgical des fractures de l'extrémité inférieure du fémur de l'adulte : à propos de 40 cas

- Les difficultés techniques opératoires surtout dans le cadre de fractures comminutives.

Enfin, il faut rester conscient du risque infectieux

2-1 Délai opératoire :

CHIRON (13) plaide pour l'ostéosynthèse en urgence entre 12h et 30h, qui constitue un très bon garant contre l'infection ; permet une manipulation plus aisée des différents fragments ; ainsi une seule anesthésie est réalisée.

D'autres auteurs tels que RAHMI (14), VICHARD et FERNENDES (50) plaident pour l'ostéosynthèse différée de 3 à 15 jours qui garantit la possibilité de surveiller l'état local de la plaie, surtout s'il existe un doute sur le stade II ou III de Cauchoix-Duparc.

Dans notre série le délai opératoire variait entre 24h et 12 jours avec une moyenne de 5 jours, il en est de même pour KATZNER (46) et SCHUTZ (51).

2-2 Installation du malade

L'installation se fait en général sur table ordinaire, en décubitus dorsal avec billot sous la fesse, genou légèrement fléchi, les champs libérant le membre, ainsi que la crête iliaque, afin de pouvoir prendre un greffon, si nécessaire.

Deux nécessités s'imposent :

- Il faut bien y voir. Seule la bonne vision permet de bien reconstruire le massif épiphysaire et de raccourcir le temps opératoire.
- Il faut dépérioster le moins possible (risque de pseudarthrose), et traumatiser le moins possible les structures para-articulaires (risque de raideur) (3, 120).

a- Voie d'abord :

Il s'agit d'une voie d'abord unique qui doit permettre une exposition adaptée, d'une part, au type anatomique de la fracture, et d'autre part, aux critères techniques de pose de l'implant d'ostéosynthèse choisi.

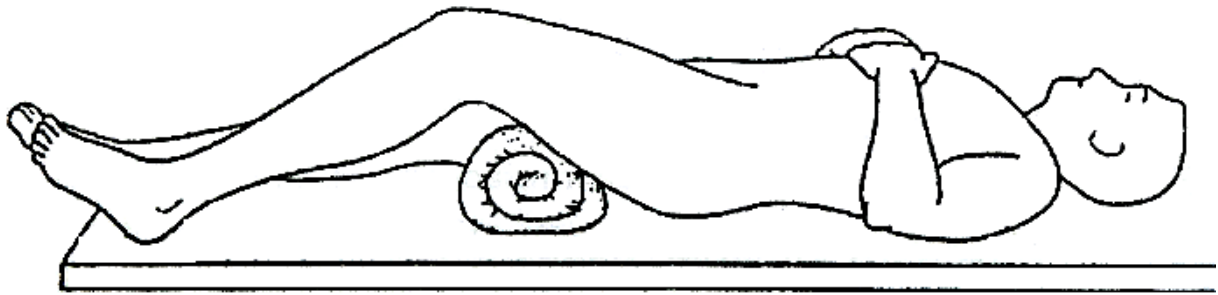


Figure 18 : position de l'opéré sur table d'opération normale.

Il est fondamental que cette voie d'abord respecte au maximum la vascularisation osseuse, et en particulier à l'étage métaphysaire en cas de forte comminution.

Ainsi deux voies sont recommandables :

- ❖ Voie postéro-externe d'Ollier.
- ❖ Voie interne type Gernez.

a-1 Voie postéro-externe :

La «plus anatomique», l'incision se situe sur une ligne unissant le grand trochanter à la saillie postérieure du condyle fémoral externe, et de là, se poursuit en direction de la tubérosité antérieure du tibia (53).

On incise le fascia lata longitudinalement en avant de la cloison intermusculaire externe. On récline en avant le vaste externe, ce qui dégage l'extrémité inférieure du fémur ((').

Le cul de sac synovial externe est libéré du condyle puis récliné vers l'avant afin d'appliquer la plaque, la synoviale est ouverte en laissant un lambeau postérieur pour faciliter la fermeture.

Le déperiostage doit être minimisé. Il faut éviter la manipulation excessive des fragments pédiculés.

En cas de lésion épiphysaire, l'arthrotomie est pratiquée en ouvrant la synoviale à sa partie supérieure. On évacue l'hémarthrose et on applique une légère flexion du genou, ce qui

Le traitement chirurgical des fractures de l'extrémité inférieure du fémur de l'adulte : à propos de 40 cas

permet une exploration aisée de l'appareil ligamento-méniscal et la réduction épiphysaire par simple contrôle digital.

Si cela s'avère insuffisant une luxation interne de la rotule peut être faite ce qui améliore l'exploration de l'articulation du genou.

Au total, cette voie d'abord postéro-externe présente plusieurs avantages :

- Elle respecte le quadriceps dans son intégralité ainsi que les culs de sac sous quadricipitiaux limitant ainsi les risques d'enraidissement postopératoire.
- Permet une hémostase préventive facile et efficace.
- Minimise le temps opératoire.
- Elle est facilement extensible vers le bas ou le haut.

a-2 Voie postéro-interne :

Elle a des avantages qui lui sont particuliers, en effet, elle permet de contrôler le paquet vasculaire fémoral et une plus grande facilité de luxer l'appareil extenseur du genou.

Elle peut être nécessaire dans les cas de fractures complexes avec défaut cortical interne, mais surtout à titre complémentaire.

L'incision cutanée suit la ligne de découverte des vaisseaux fémoraux à la face interne de la cuisse depuis le tiers moyen en direction de l'angle supéro-interne du condyle interne. Elle se prolonge en bas en contournant le condyle puis en se recourbant vers la tubérosité antérieure du tibia. On incise l'aponévrose fémorale en avant du contourier, ce qui mène le vaste interne, puis on glisse entre le vaste et la cloison musculaire interne pour atteindre le fémur. La lèvre postérieure de l'incision est alors chargée sur un large écarteur, qui récline le contourier en arrière, il est donc facile, en effondrant en avant de ce muscle l'aponévrose, de contrôler directement l'artère fémorale.

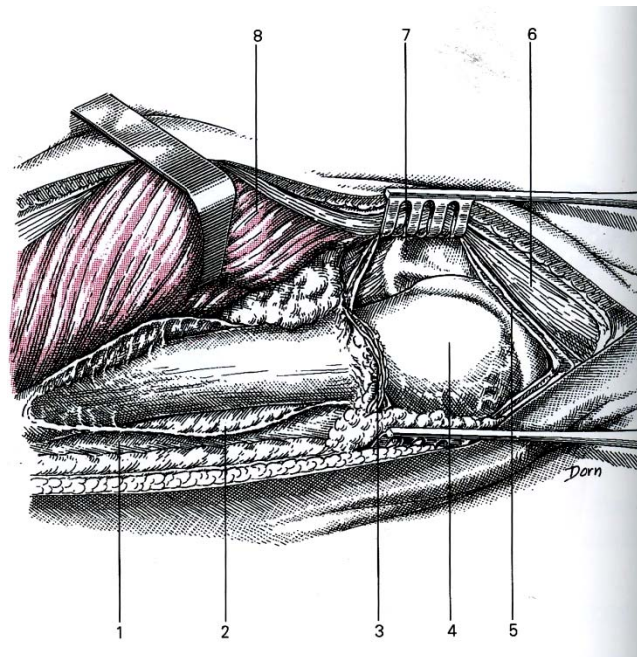


Figure 19 : Voie d'abord externe (52).

- | | |
|--------------------------------------|--|
| 1. Cloison intermusculaire externe | 5. Face externe de la capsule articulaire du genou |
| 2. Périoste | 6. Expansion externe du quadriceps |
| 3. Artère articulaire supéro-externe | 7. Rotule |
| 4. Condyle externe | 8. Vaste externe |

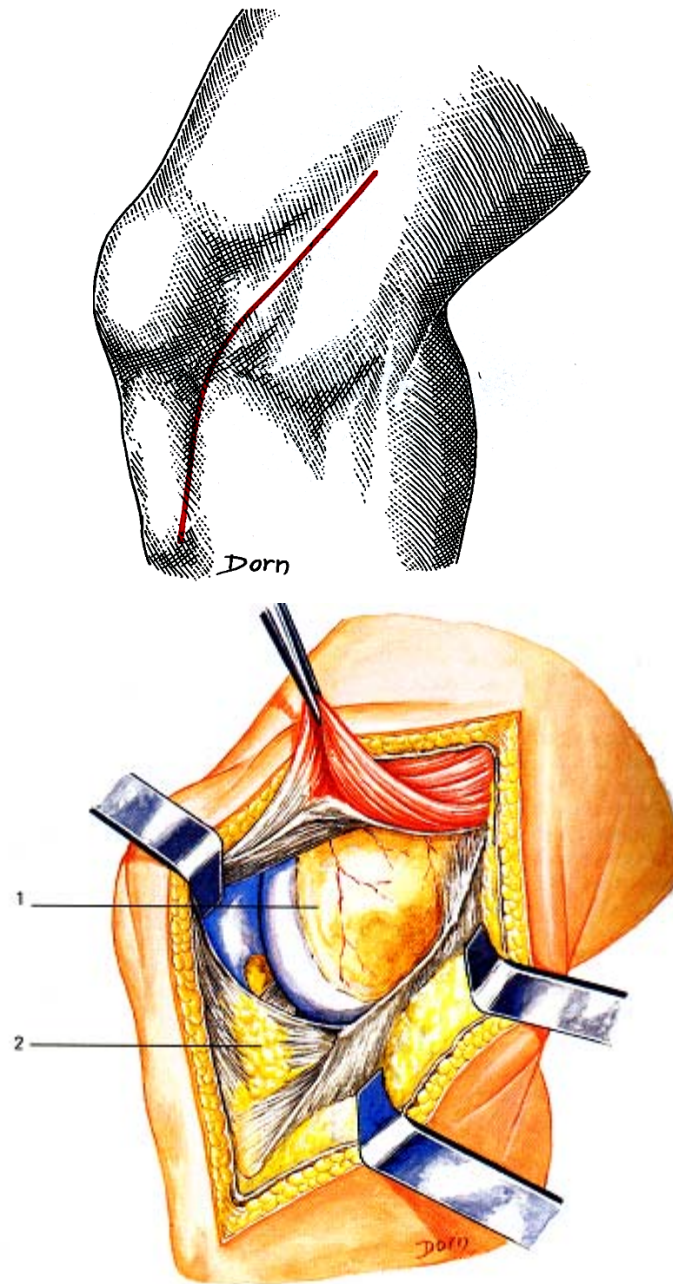


Figure 20 : Voie d'abord interne (52).

1. Condyle interne

2. Paquet adipeux sous-rotulien

Le traitement chirurgical des fractures de l'extrémité inférieure du fémur de l'adulte : à propos de 40 cas

A la partie basse de l'incision, l'arthrotomie est facile, respectant le plan ligamentaire interne. La section de l'aileron rotulien permet de luxer l'appareil extenseur en dehors.

Pour FABRE (30), LUCAS GARCIA (42), SHEWRING (25) et VIDAL (23), une seule voie a été adoptée c'est la voie postéro-externe.

b- Moyens d'ostéosynthèse :

Le cahier des charges tel qu'il est défini par les groupes de fracture, doit nous faire choisir un matériel anatomique, stable dans tous les plans, résistant à l'arrachement, non traumatisant pour l'épiphyse, facile à poser grâce à des repères déterminés par l'interligne fémoro-tibial dans un plan frontal (13).

b-1 Lame plaque AO de Muller :

De moins en moins utilisée, c'est une plaque en U monobloc coudée à 95°, conçue pour être placée à la face externe, cette plaque est rigide et permet une solidarisation diaphyso-épiphysaire avec compression.

De la qualité et de la stabilité de cette plaque dépendent là encore l'absence d'immobilisation plâtrée postopératoire, la mobilisation précoce du genou et la qualité de la récupération fonctionnelle.

Mais l'impaction de la lame peut être traumatisante sur une épiphyse fracturée, et la résistance à l'arrachement est faible sur une épiphyse ostéoporotique. Une erreur au point d'entrée ou sur l'orientation de la lame conduit irrémédiablement à un défaut d'axe dans tous les plans. Il faut disposer d'un nombre important de plaques pour s'adapter en longueur, en largeur, et en angulation.

La plaque Maconor I de Strelitza dont la pose est guidée par une broche possède trois angulations à 90°, 100°, 110°, ce qui permet de corriger un défaut initial d'axe dans le plan frontal.

La plaque Maconor II est orientée à 95° de manière à positionner la broche-guide parallèlement à l'interligne.

**Le traitement chirurgical des fractures de l'extrémité inférieure du fémur de l'adulte :
à propos de 40 cas**

MERCHARN (55) rapporte en 1992, 52% de bons résultats fonctionnels et 35% de complications pour les patients traités par lame plaque.

La série de SOFCOT analyse 139 cas, étudié sur 20 ans, traités par lame plaque monobloc, elle met en évidence 60% de bons et très bons résultats anatomiques avec 52% de bons résultats fonctionnels.

NORDIN (56) rapporte 107 cas de fractures traitées par lame plaque.

L'analyse des résultats fait ressortir 90% de bonnes et très bonnes réductions anatomiques et 70% de bons résultats fonctionnels.

Nous n'avons utilisé la lame plaque en aucun cas.

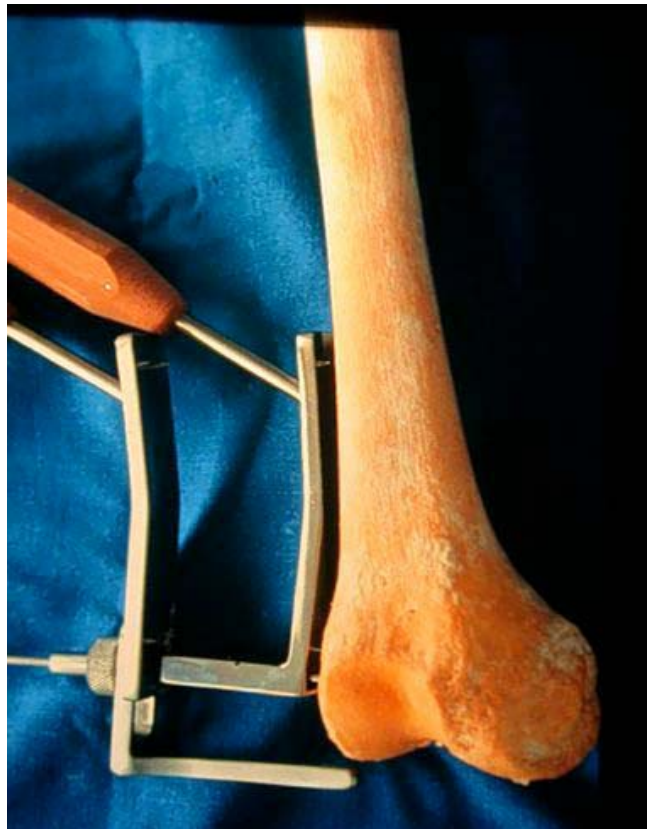

Figure 22 : La Lame Plaque

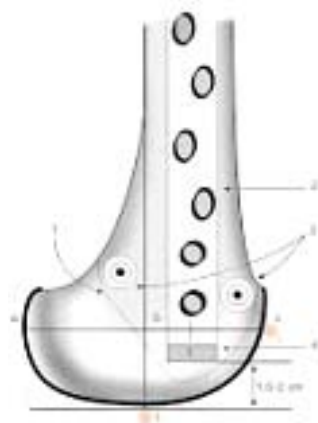


Figure 23 : Repérage pour l'insertion de la lame plaque 95° (8).

b-2 La vis plaque LISS

Principe: Celui du «fixateur interne en pontage!». Les vis sont bloquées dans la plaque, la stabilité ainsi assurée permet de diminuer le nombre de vis; la plaque ne doit pas forcément être appliquée directement sur l'os ce qui facilite sa pose en percutané.

Avantages: ceux du pontage biologique, la rigidité de la jonction vis plaque, ainsi que la préservation de l'intégrité de l'épiphyse.

Inconvénients : elle est difficile à poser; la réduction doit être préalablement obtenue avant la pose de la Vis plaque; l'extrême rigidité du système conduit à mobilisation des vis dans l'os ou à leur rupture en l'absence de jeu entre les vis et la plaque.

Elle représente une méthode utile pour le traitement des fractures supracondyliennes comminutives chez les patients polytraumatisés (13).

Cet implant a été adopté par Schütz (51) dans l'ostéosynthèse de 66 fractures de type AO.C et qui a fait état de bons à excellents résultats dans 85% des cas.

Weight (57) a traité 27 fractures (de type A2, A3 et C2) par LISS dont les résultats montrent une bonne consolidation avec un degré de mobilité du genou compris entre 5°-114°. Il en déduit que ce type d'ostéosynthèse permet une stabilité et un rétablissement précoce des fractures instables de haute énergie de l'EIF.



Figure 24 : La vis plaque LISS

b-3 Vis plaque dynamique condylienne DCS (dynamic condylar screw)

Alternative très populaire à la LP, et qui est devenue de plus en plus très utilisée. Ce matériel reprend le principe de vis dynamique de l'extrémité supérieure du fémur (DHS, THS, DKP, etc.), elle a pour but d'obtenir une compression interfragmentaire du massif articulaire, et de faciliter la mise en place de l'implant en profitant de l'effet de pivotement de la plaque autour

Le traitement chirurgical des fractures de l'extrémité inférieure du fémur de l'adulte : à propos de 40 cas

de la vis condylienne. Ceci permet un ajustement plus facile de l'implant dans le plan sagittal (13).

La mise en place de cette plaque est très similaire à celle de la lame plaque concernant les voies d'abord ainsi que le repérage anatomique (58).

Judet a introduit cette vis-plaque en 1960. Elle a une forme anatomique prémoulée et un ancrage épiphysaire en triangulation par vis de 7,4 mm avec jonction vis plaque par système conique.

CHIRON (13) a modifié la forme et la direction des vis a fin d'assurer un montage anatomique, stable, non traumatisant, techniquement plus simple grâce par broche.

Trois temps sont essentiels pour la mise en place de la vis plaque :

- Positionnement de la plaque et mise en place de la vis épiphysaire plus basse en compression
- Réduction de l'épiphyse sur la métaphyse et stabilisation par un davier bloquant la plaque sur la diaphyse
- Correction de la bascule postérieure du condyle par davier qui fait pivoter l'épiphyse sur la vis épiphysaire distale.

Ce système offre :

- ❖ Par rapport à la lame une plus grande maniabilité, un risque moindre d'aggraver la comminution épiphysaire, et la possibilité de mettre en compression les deux condyles.
- ❖ Par rapport à la vis plaque de Judet, elle est moins encombrante, et elle garde les possibilités réductionnelles des axes du fémur en portant un foyer métaphysaire comminutif.

RADFORD (59) a rapporté que la vis plaque DCS est plus facile à utilisée que les lames plaques et elle a été le matériel d'ostéosynthèse d'une série de 24 cas de fracture de l'extrémité inférieure du fémur avec des résultats plus favorables.

Le traitement chirurgical des fractures de l'extrémité inférieure du fémur de l'adulte : à propos de 40 cas

Pour JAAKOLA (60), la DCS est plus résistante à la compression axiale que la lame plaque AO avec une moyenne de 12% et la charge maximale de la DCS était 15% plus grande que la lame plaque AO.

SHWERNG (25) a présenté une étude concernant 21 fractures de l'extrémité inférieure du fémur fixées par vis plaque, avec une fréquence élevée des fractures A2 et C2, une seule fracture uni condylienne type B2 fais partie de cette série les résultats étaient satisfaisantes.

Une comparaison expérimentale a été faite, par MEYER (61) entre l'ECM rétrograde et la vis plaque DCS. Elle a montré que cette dernière est plus solide et résistante aux torsions et à la charge axiale.

Cependant, la majorité des auteurs soulignent les difficultés techniques d'utilisation d'une telle ostéosynthèse dans les fractures à forte comminution épiphysaire (22).

Pour DUFFY (62) la DCS assure une stabilité satisfaisante en cas de fractures comminutives avec un taux de 87%.

Pour Ti-HUANG (63), la DCS a fait état de bons résultats dans 81% des cas avec deux cas rapportés de faillite du matériel.

LUCAS GARCIA (42), sur le plan anatomique les résultats étaient bons et excellents dans 95% des cas alors que sur le plan fonctionnel ils étaient de 73%.

Les séries rapportées dans la littérature sont environ 120 cas, ont fait état de bons et excellents résultats dans 71-74% des cas. Les complications rapportées sont légèrement basses avec un taux d'infection de 0-5%, un taux de pseudarthrose de 0-10% et un taux de cal vicieux de 0-5%. Le degré de mobilité du genou était plus de 100° et la faillite du matériel a été remarquée dans 0-5% des cas (25, 61, 64, 65).

Dans notre série la plaque DCS a été utilisée dans 27 cas soit 67,5%.

**Le traitement chirurgical des fractures de l'extrémité inférieure du fémur de l'adulte :
à propos de 40 cas**

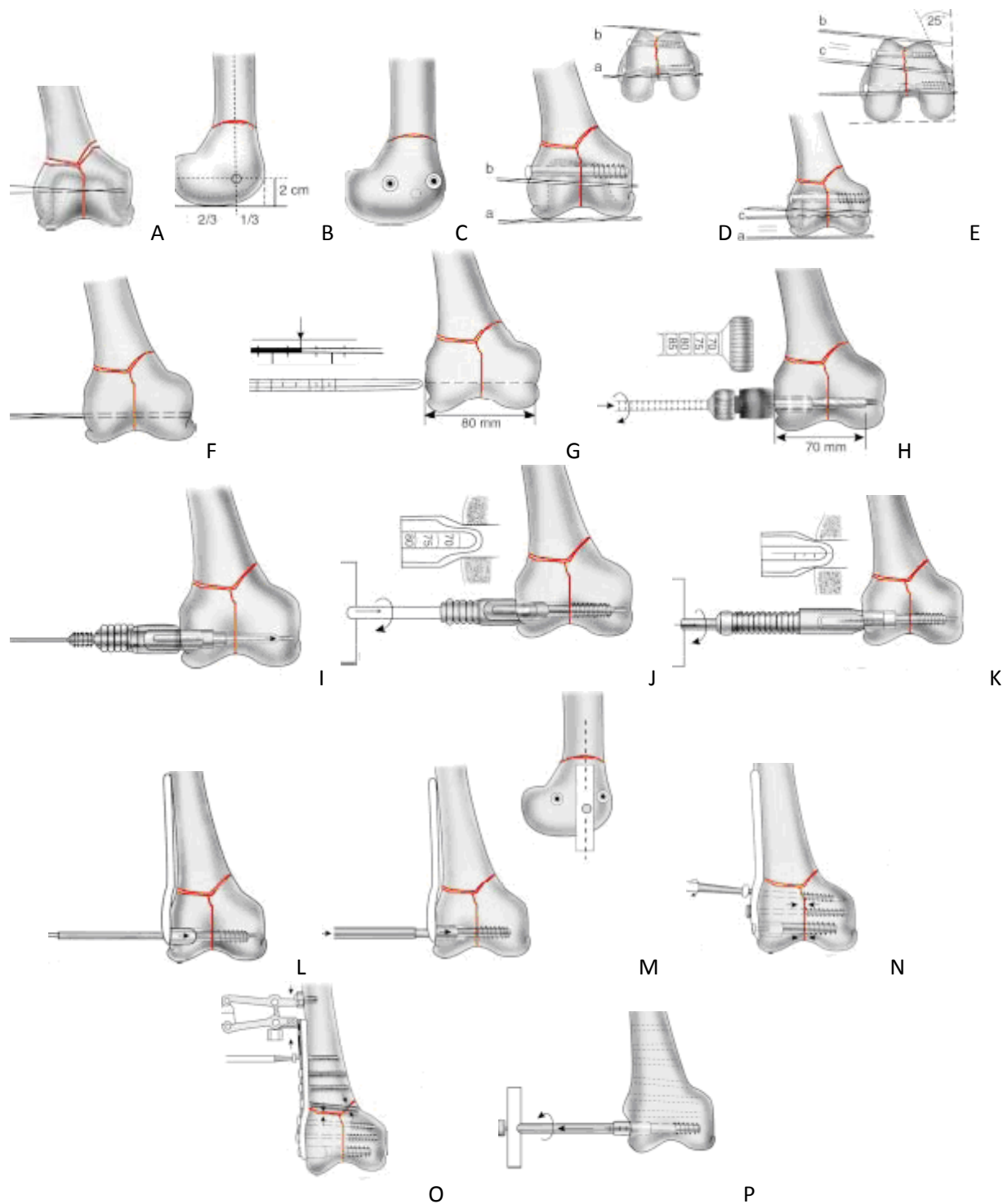


Figure 25 : Mise en place de la vis plaque DCS (8).

- a. Broche-repère fémoro-tibiale.
- b. Broche-repère fémoro-patellaire.
- c. Broche-guide parallèle aux broches-repères a et b.

Le traitement chirurgical des fractures de l'extrémité inférieure du fémur de l'adulte : à propos de 40 cas

Ce clou, initialement développé par Green, Seligson et Henry (GHS) (13), est introduit par voie intra-médullaire en avant de l'échancrure intercondylienne du genou. De 12 à 25 cm, il est percé de trous afin de réaliser des verrouillages par vis étagées grâce à un viseur externe. Il s'agit d'une technique très récente, dont l'évaluation clinique à moyen terme est en cours. Nombreux sont les avantages attribués à ce type d'ostéosynthèse, notamment ceux liés aux avantages que présentent le pontage biologique du foyer de fracture, la réduction de la voie d'abord, la possibilité d'une reconstruction épiphysaire initiale de qualité en raison de l'arthrotomie nécessaire à la voie d'abord ainsi que les conditions biomécaniques satisfaisantes avec rigidité au moins équivalente au matériel monobloc externe moderne (4, 13, 66).

Les critiques du matériel sont principalement le point d'entrée intra-articulaire qui doit être antérieur par rapport au ligament croisé postérieur, avec risque théorique d'infection articulaire et de raideur par la communication entre la cavité médullaire et l'articulation (67).

Cet enclouage rétrograde est bien indiqué en cas de genou flottant puisqu'il permet de fixer en même temps les fractures fémorales et tibiales.

Pour ZLOWODZKI (68), l'enclouage centromédullaire rétrograde est plus résistant aux torsions que le LISS avec un taux de 45%.

Des comparaisons expérimentales ont été faites entre la lame plaque AO et l'ECM rétrograde, elles ont montré la supériorité du clou rétrograde en regard des contraintes en flexion (46, 61, 69).

Les avantages de la fixation par ECM rétrograde sur les autres méthodes d'ostéosynthèse sont une dissection réduite du tissu mou, une guérison rapide, un taux d'infection plus bas, une mobilisation précoce tout autant que la consolidation (13, 42).

Selon VICHARD (70), le clou rétrograde est parfaitement adapté chez des patients obèses ou en mauvais état général, par contre, il serait prudent d'éviter son utilisation chez les blessés ayant des antécédents pulmonaires en raison du risque élevée d'embolie graisseuse.

Pour SCHEERLINCK (71) les patients âgés présentant une fracture supracondylienne, l'ECM rétrograde reste la méthode de sûreté en évitant une arthrotomie non nécessaire.

Le traitement chirurgical des fractures de l'extrémité inférieure du fémur de l'adulte : à propos de 40 cas

L'inconvénient majeur du clou rétrograde est l'impossibilité de réaliser un verrouillage automatique sous trochantérien. Un verrouillage radiologique sera actuellement la seule possibilité. Or, si ce geste est maintenant parfaitement maîtrisé (à main levée ou avec cadre de visée), des incidents (blessure des branches de l'artère fémorale profonde) sont survenus notamment à la suite de verrouillages sagittaux (72).

SEIFERT (73) a traité 48 fractures (37 fractures AO type A et 11 fractures type C) par ECM rétrograde et déduit que ce matériel est d'un apport bénéfique et recommandé dans le traitement des fractures de type C.

Dans une série présentée par SINGH (74), 16 patients âgés ont été traités par ECM rétrograde et ce matériel a fait état de bons et excellents résultats.

GYNNING (75), avait trouvé que les cas traités par ECM avaient une flexion du genou qui atteignait 90°. Deux patients ont été opérés, le 1er pour fracture incomplètement réduite et le 2ème pour cassure du clou 4 mois après.

Pour NATHAN (76), sur une série de 23 patients ayant des fractures de type supracondylien dont 12 ont été traités par ECM rétrograde et a fait état de bons résultats sauf que les patients rapportaient une douleur du genou.

Les séries rapportées dans la littérature sont environ 912 cas, font état de bons et d'excellents résultats dans 94,2%. Le taux de douleur du genou était de 24,5%, le degré de mobilité du genou était de 127,6°, le taux d'infection était de 1,1% et le taux d'arthrite septique du genou était de 0,18% (64).

Dans notre série, les résultats étaient bons et très bons dans 80% des cas sur le plan fonctionnel et anatomique.




Figure 27: Le clou intra médullaire rétrograde

**Le traitement chirurgical des fractures de l'extrémité inférieure du fémur de l'adulte :
à propos de 40 cas**

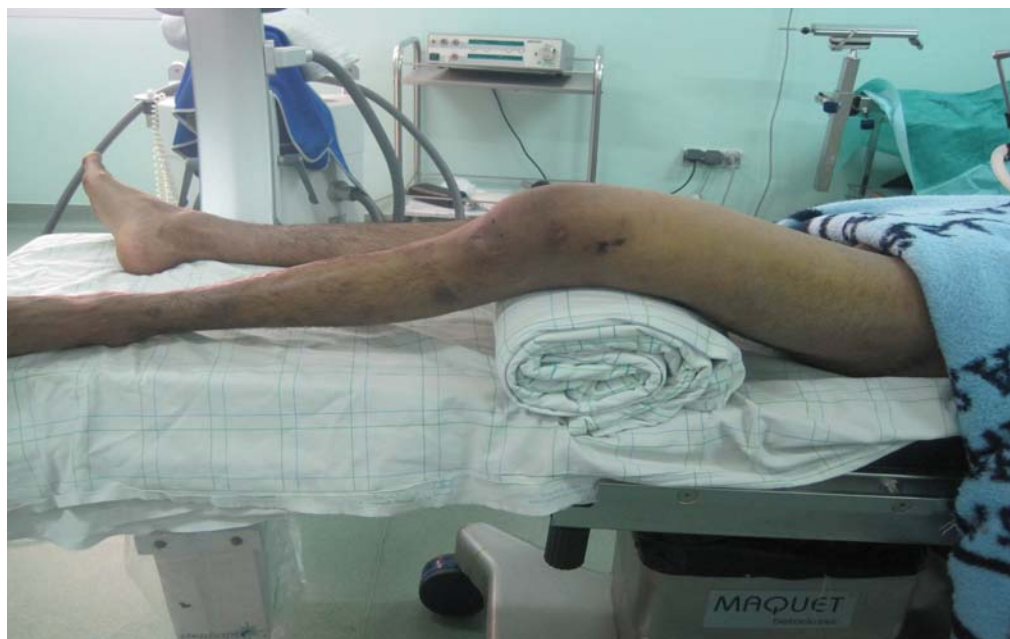

Figure 28 : installation du malade

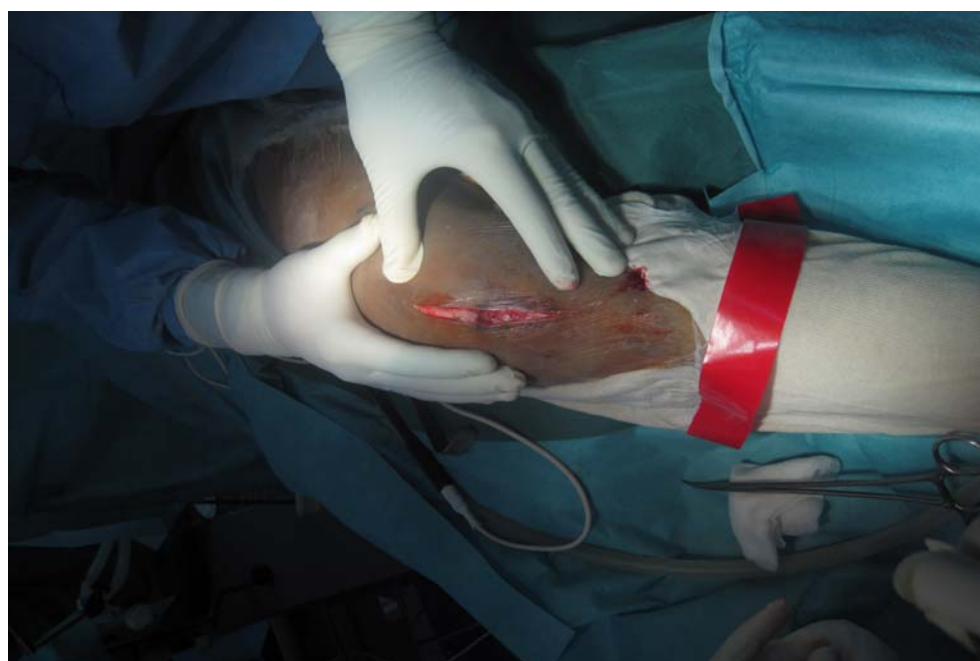

Figure 29 : incision para patellaire interne

Le traitement chirurgical des fractures de l'extrémité inférieure du fémur de l'adulte :
à propos de 40 cas

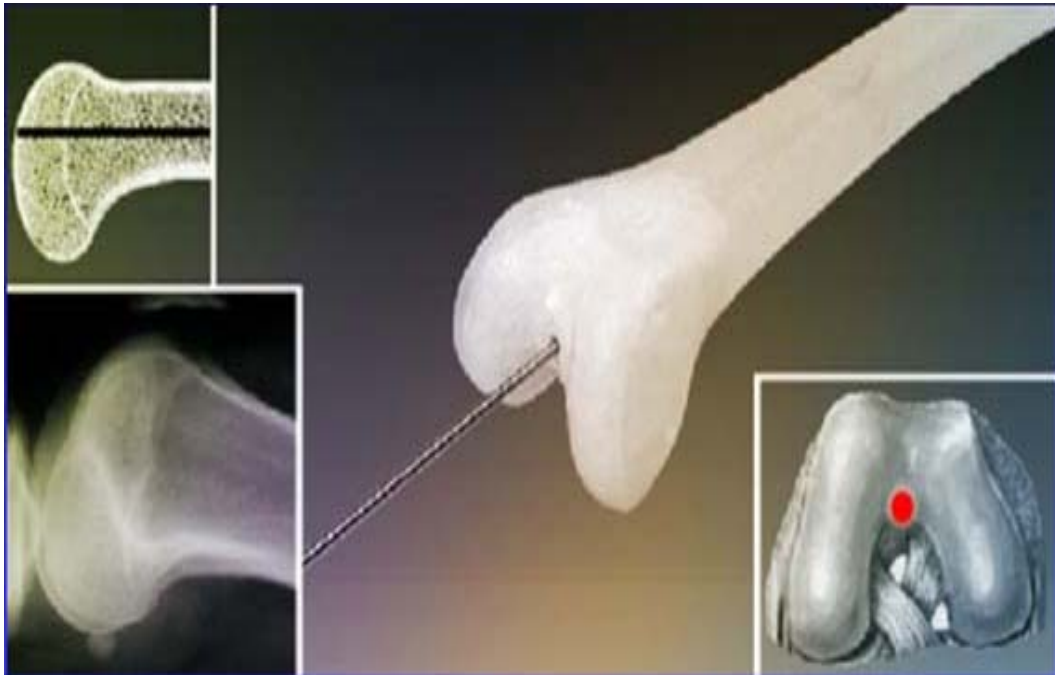
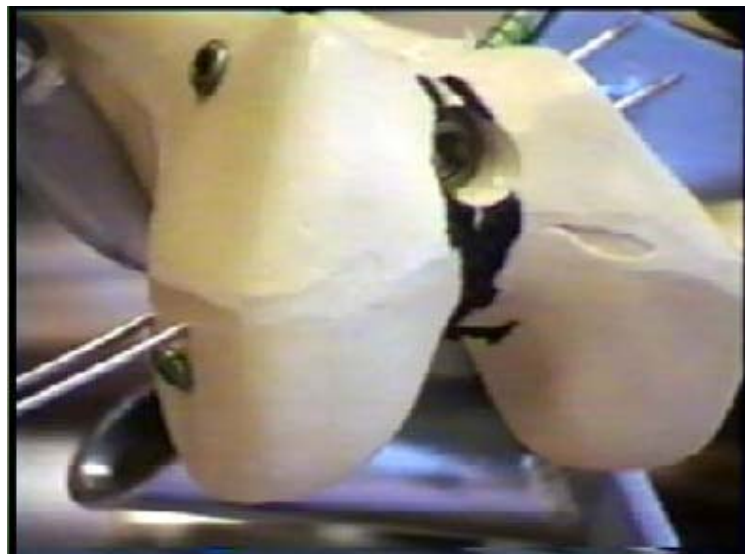

Figure 30,31 : point d'introduction du clou rétrograde



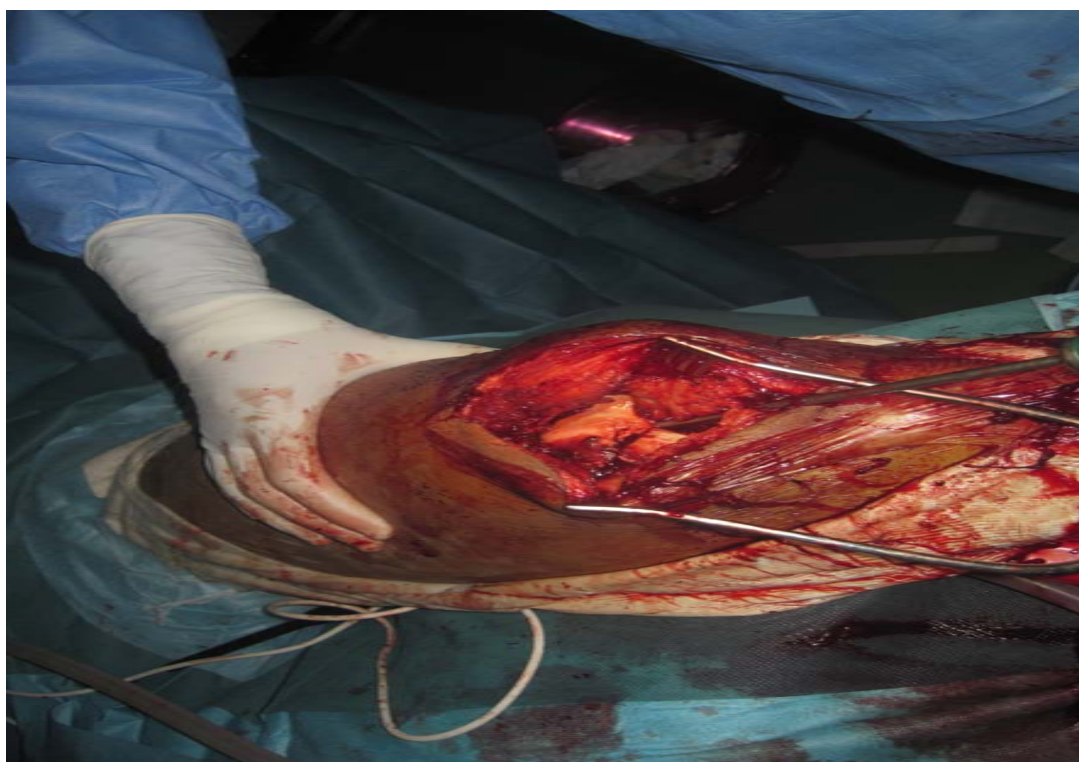


Figure 32 : réduction de la fracture

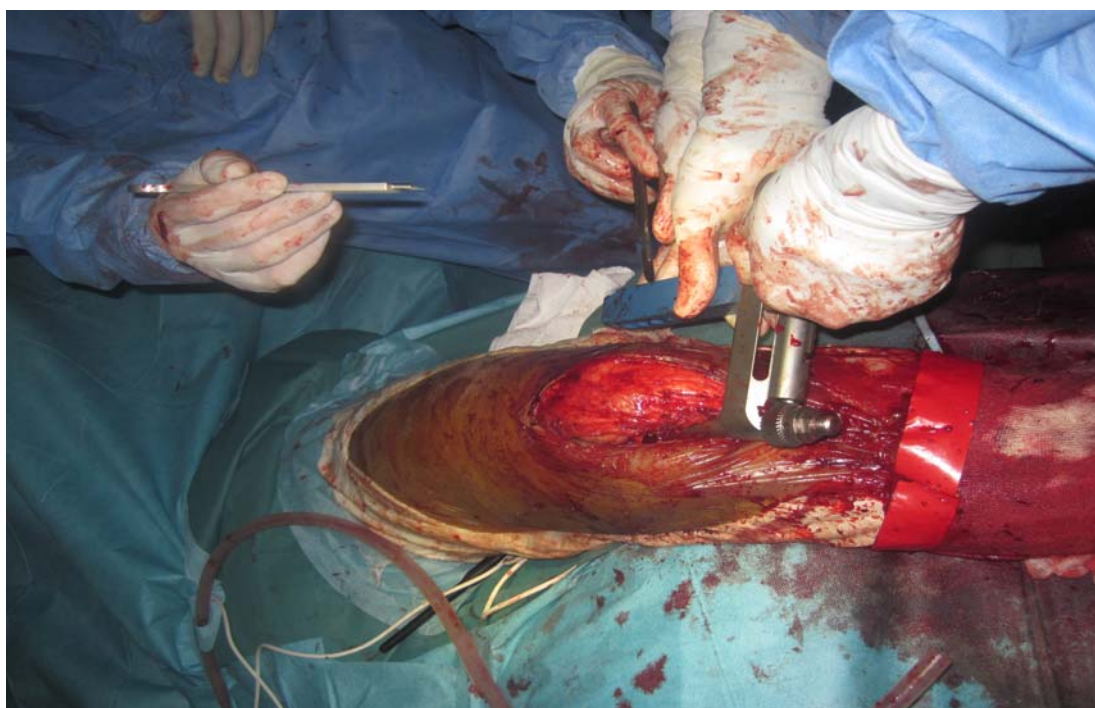


Figure 33 : mise en place d'un clou rétrograde

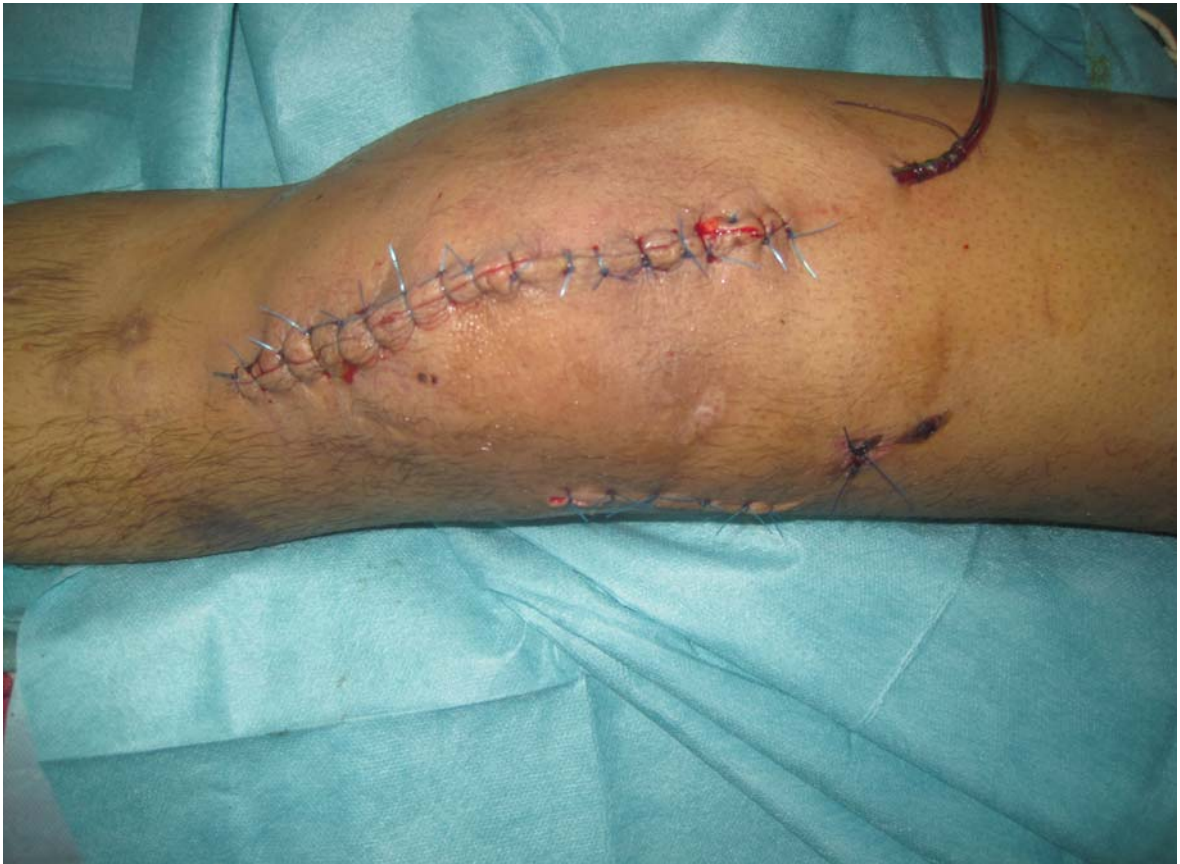

Figure 34 : fermeture plan par plan sur un drain aspiratif

b-5 Clou verrouillé antérograde

Principes : C'est un excellent matériel pour les fractures extra-articulaires hautes, ce clou a été conçu initialement pour traiter les fractures instables et comminutives diaphysaires, mais les indications ont été étendues à l'extrémité inférieure du fémur. Introduit par le trochanter comme un clou centromédullaire classique, il est verrouillé par vissage supérieur et inférieur (4, 13, 77).

Avantages : ce sont ceux du pontage biologique : le clou est positionné en extra-articulaire, son ablation est aisée. Le matériel n'altère pas le cartilage de l'épiphyse en restant extra-articulaire. La stabilité proximale du matériel est bonne (4, 13, 77).

Inconvénients : le verrouillage distal est techniquement plus difficile lorsqu'il existe une rotation du clou. La correction de la bascule postérieure du fragment distal peut être complexe à

Le traitement chirurgical des fractures de l'extrémité inférieure du fémur de l'adulte : à propos de 40 cas

foyer fermé. Le montage devient d'autant plus instable que la fracture est basse sur la métaphyse. Il n'est pas adapté aux fractures articulaires complexes du moins lors d'une technique à foyer fermé (4, 13).

SHANNON (78), son étude mécanique a permis de déterminer que l'ECM antérograde est d'autant plus solide que la distance entre le trait de fracture et la vis plus proximale du verrouillage distal est de 3 cm et plus.

Les séries rapportées dans la littérature sont environ 150 cas, font état de bons et d'excellents résultats dans 76-100%, ces séries contiennent un nombre restreint de fractures intra-articulaires et de fractures avec un stade C3. Le taux de pseudarthrose était de 0-18% et le degré de mobilité du genou était de 0-110° (64, 78, 79, 80).

b-6 Vissage

Il y a des vis prévues pour les trous épiphysaire qui sont des vis spongieux ou des vis à bois, type vendable, cette dernière a été modifiée en sectionnant la pointe a fin d'assurer une prise jusqu'à l'extrémité.

Une étude a été faite par VICHARD (50) en 1995 à propos d'une fracture inter condylienne de l'EIF associée à une fracture de la rotule bilatérale chez une femme âgée de 65 ans.

Le foyer de fracture a été synthésé par 4 vis antéropostérieures, la synthèse de la rotule fut réalisée en fil d'acier.

Après 6 mois, la mobilité du genou gauche était normale sans douleur et sans canne.

KOUVALCHOUK (82) réalisait l'ostéosynthèse des fractures uni condylienne à l'aide de 2 ou 3 vis placées perpendiculairement au trait de fracture.

b-7 Fixation externe :

Principe : Il permet de ponter le foyer de fracture sans abord direct en s'appuyant à distance avec des fiches osseuses percutanées.

Avantages : la pose d'un fixateur externe est rapide. Il est possible secondairement de modifier un défaut d'axe ou de mettre le foyer en compression.

Inconvénients : la fréquence des fractures ouvertes pourrait conduire à poser des fixateurs externes de manière abusive. Le fixateur externe permet difficilement une bonne prise épiphysaire. Ces fractures sont parfois longues à consolider, avec un bras de levier entre le fémur et le tibia très important, et il est fréquent d'assister à une déstabilisation des fiches ou à une ostéite qui conduit à enlever précocement le fixateur externe, tout en fermant la porte à une ostéosynthèse interne stable. Les fiches épiphysaires posées en percutané traversent le cul-de-sac synovial latéral de Poirier avec un risque important d'arthrite, risque que le fixateur avait initialement pour but d'éviter.

Il convient, pour poser les fiches distales, de réaliser un abord de quelques centimètres, de disséquer le cul-de-sac latéral synovial en extra-articulaire et de relever vers l'avant avant de poser des fiches du fixateur externe (4, 13).

SARIDIS (83) considère le fixateur externe comme traitement de sauvetage du retard de consolidation avec infection et perte de substance osseuse du fémur distal.

CHEVALLY (84) a réalisé 10 montages de fixateur externe chez 10 patients ayant des fractures de l'extrémité inférieure du fémur dont 7 fractures sont ouvertes avec perte de substance cutanée.

La série de la SOFCOT en 1989 (5) rapporte que 1% des cas parmi 264 blessés opérés, ont bénéficié d'un traitement par fixateur externe en urgence des fractures comminutives avec perte de substance articulaires.

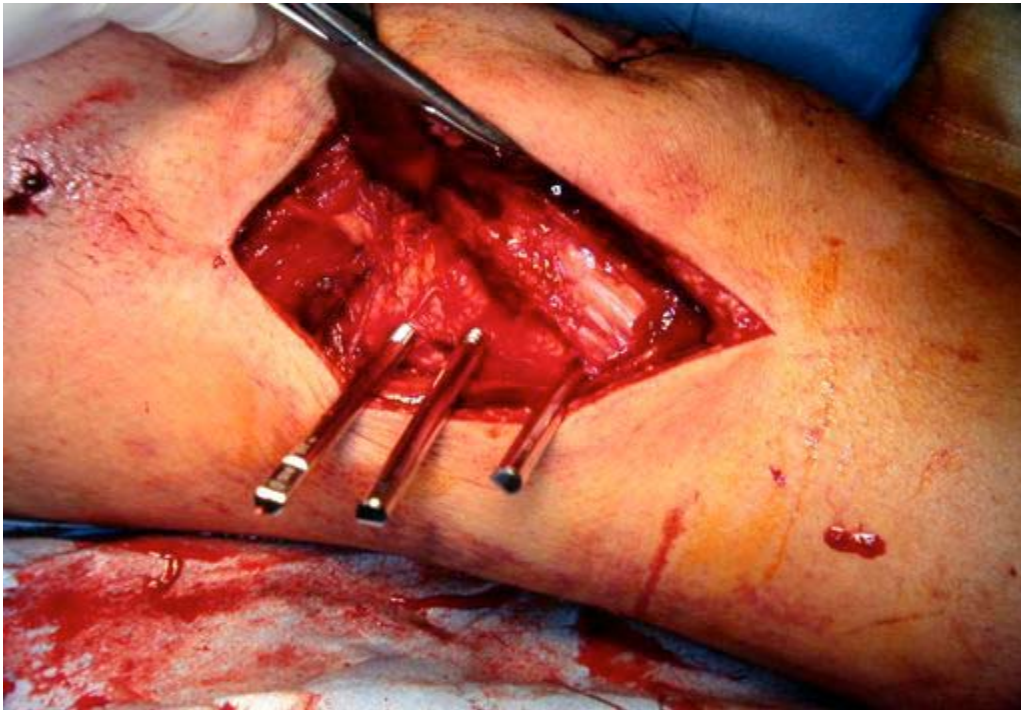


Figure 35 : Mise en place d'un fixateur externe(13)

b-8 Plaque d'appui condylienne latérale (plaque de BURRI)

Dans le cadre des fractures très comminutives, avec notamment un trait dans le plan frontal (fracture de HOFFA). Il est parfois impossible de mettre en place un implant monobloc angulé comme la lame plaque 95° ou la DCS. il faut alors utiliser une plaque latérale avec des vis permettant de fixer tous les fragments. La plaque de Burri est idéale pour ce type d'indication (85). Elle est asymétrique et permet une excellente adaptation aux massifs condyliens. Pour plus de stabilité, une plaque interne doit parfois aussi être mise en place (8, 51).

Pour TI-HUANG (63), la plaque de Burri assure une bonne stabilité pour les fractures complexes.

SANDERS et al (86) recommandent de mettre en place une plaque médiale additionnelle et une greffe osseuse pour plus de stabilité et pour prévenir l'apparition d'un varus.



Figure 36 : Plaque d'appui condylienne latérale

b-9 Greffe osseuse :

La greffe osseuse surtout d'os spongieux est le meilleur stimulateur de la repousse ostéogénique (13).

Pour MARTIN (21), la greffe est de principe en cas de perte de substance osseuse et en cas de la comminution de la colonne interne. Cette greffe doit être corticospongieuse, généreuse, solide et prise sur la corticale externe de l'aile iliaque dont la forme curviligne s'adapte parfaitement à la colonne interne.

Elle va non seulement jouer un rôle de greffe et combler un vide osseux anatomique, mais elle va également jouer le rôle de la plaque interne que préconise MULLER dans les fractures comminutives.

Elle va être vissée en rappel par les vis de la plaque et venir s'appliquer à la corticale interne. Le fémur est ainsi pris en sandwich entre cette « bio-plaque interne » et la lame plaque externe, et la stabilité du montage s'en trouve augmentée.

La greffe ne doit pas être située sous la plaque, elle risque de nécroser. En effet sa survie est liée au contact et à la réinsertion des parties molles qui seront gênée par la présence de la plaque.

La greffe représente le meilleur moyen de prévenir la survenue des pseudarthroses. Dans la série MARTIN (21), sur les 84 cas de fractures complexes le taux de pseudarthrose n'est que de 15% après une ostéosynthèse associant une greffe osseuse, alors qu'il est de 25% dans les autres cas.

VIVES (45) dans une série de 86 fractures, a observé 6 pseudarthroses dont 5 par défaut d'appui cortical interne, par contre, il ne note aucune pseudarthrose dans les 31 fractures ayant bénéficié d'une greffe corticospongieuse.

3- SUITES POST-OPERATOIRE

Après chaque ostéosynthèse :

- Un drainage aspiratif est posé, retirer après une durée moyenne de 48ème heure.
- Un traitement anticoagulant par l'HBPM est systématique, et sera entretenu pendant toute la durée de l'immobilisation jusqu'à la reprise d'appui.
- Une antibioprofylaxie, dont le choix de la molécule se fera en fonction du terrain du malade.

Ainsi, comme toutes les suites opératoires, il faut surveiller la température, la tension artérielle, le Redon et les soins locaux.

4- REEDUCATION :

Etape fondamentale de la prise en charge du malade, elle doit être entamée dès le premier jour, en fonction de la complexité des cas, de la qualité de l'ostéosynthèse réalisé et de l'allure des suites opératoires. Elle comprend trois phases :

- ❖ La phase de décubitus : courte de deux à trois jours, elle permet la prévention des troubles circulatoires, trophiques et orthopédiques, consistant en une surélévation du membre, contraction du quadriceps, mobilisation de la cheville et du pied, enfin mouvement de flexion-extension contre pesanteur.
- ❖ La phase de verticalisation sans appui : elle sera plus longue que la précédente, car l'appui ne sera autorisé qu'à partir du 3^{ème} ou 4^{ème} mois. Le patient marche avec béquilles sans appuis, permettant ainsi le verrouillage du genou en extension
- ❖ La remise en marche après consolidation : a pour but de réaliser un appui progressif, de récupérer l'amplitude articulaire, la force musculaire et d'apprendre la marche.

Ainsi les principaux buts de la rééducation sont (87)

- La récupération des déficiences articulaire et musculaire.
- La restitution des capacités fonctionnelles maximales, prenant en compte les conditions sociales et professionnelles de retrouver des modalités de vie équivalente satisfaisante et une bonne qualité de vie.
- Accompagner si nécessaire le sujet sur le plan psychologique et socioprofessionnel.

Quelle que soit la technique choisie, l'état préopératoire (présence d'amplitudes normales et constatation d'une force musculaire symétrique au côté opposé) et postopératoire immédiat du genou est un facteur important pour la qualité et la rapidité de la récupération (87).

VII. COMPLICATIONS :

Malgré toutes ces qualités, le traitement de l'extrémité inférieure du fémur n'est dénué de complications.

La fréquence des complications dans les fractures de l'extrémité inférieure du fémur s'explique par les conditions étiologiques et thérapeutiques.

Ainsi, on les subdivise en complications précoces et tardives :

1- COMPLICATIONS PRECOCES ET SEMI-PRECOCES :

1-1 Les décès :

Les décès précoces sont surtout le fait des sujets âgés ou polytraumatisés.

Nous n'avons déploré aucun cas de décès dans notre série.

1-2 Complications thromboemboliques

Leur taux a chuté à 2% (1) du fait des mesures préventives qui se base sur la mobilisation précoce, et le traitement anticoagulant : les HBPM à dose prophylactique.

Au moindre doute, une écho-doppler veineuse du membre suspect est réalisé.

1-3 Infection :

C'est la plus redoutable des complications. Elle peut atteindre 6 à 10% des cas selon la série de montpelliéraine (1).

Elle est suspectée devant une fièvre, des signes inflammatoires, difficulté à la mobilisation du genou. Le recours à la ponction est en dernier s'il y a un doute.

Plusieurs facteurs sont incriminés à l'origine de l'infection :

- L'ouverture du foyer
- Les fractures comminutives
- Le séjour préopératoire en service de réanimation ainsi que l'augmentation du délai opératoire
- L'insuffisance de stabilité de l'ostéosynthèse

Le traitement est la mise à plat chirurgicale avec excision lavage-drainage, irrigation éventuelle mais toujours complétée par une antibiothérapie adaptée (88, 89).

Les suppurations rebelles nécessitant une ablation du matériel et mise en place d'un fixateur externe.

**Le traitement chirurgical des fractures de l'extrémité inférieure du fémur de l'adulte :
à propos de 40 cas**

Dans notre série, nous avons noté un taux d'infection de 10% Bien évoluée sous antibiothérapie adaptée et traitement local.

Son incidence est variable selon les séries, variant entre 1,1% et 5% (42, 51, 90, 91). Elle est plus élevée chez d'autres auteurs, ASCENCIO (1), MARTEN (24), ARAZI (40), CLAVEL SAINZ (82) qui ont trouvé respectivement 8%, 10%, 33% et 12,5%.

Tableau XIII : incidence des complications infectieuses selon la littérature.

<i>Auteur</i>	<i>Incidence (%)</i>
CHIRON (13)	3,2
BOUSSLMANE (44)	10,3
ARAZI (5)	33
Notre série	10%

1-4 Embolie graisseuse :

Les fractures de l'EIF mal immobilisées sont source d'embolies minimes mais itératives responsables d'embolie graisseuse cliniques, ces dernières sont aussi fréquentes chez les polyfracturés que chez les monofracturés (93, 94).

La qualité de la graisse change avec l'âge, il s'agit essentiellement d'acide oléique.

L'enfant dont la graisse a une nature chimique différente, ne se manifeste pas par syndrome d'embolie graisseuse post-traumatique (93, 94).

Chaque type d'ostéosynthèse possède son propre pourcentage d'accident embolique avec des variations qui reflète des facteurs liés au patient comme sa structure osseuse et son état cardio-pulmonaire (93, 38).

L'embolie graisseuse est plus fréquente en cas d'enclouage centromédullaire, ce dernier reste l'objet de controverse avec les pour et les contre chez les polytraumatisés car il ya risque d'embolie graisseuse péroperatoire qui s'additionne aux lésions pulmonaires traumatiques (95).

2- COMPLICATIONS TARDIVES :

2-1 La pseudarthrose :

La pseudarthrose est définie comme l'absence de consolidation au-delà du 6ème mois lorsque la méthode thérapeutique est maintenue.

Il s'agit néanmoins de la complication la plus redoutable après l'infection compte tenu de son pronostic.

Elle se révèle :

❖ Cliniquement par deux façons :

- Brutalement par un démontage du foyer en charge ou la flexion du matériel d'ostéosynthèse lors de la reprise de l'appui qui est surtout le fait des pseudarthroses serrées que l'on croyait consolidées.
- Plus insidieusement par la persistance de douleur à l'appui, avec la non consolidation radiologique du sixième mois, ou par la constitution d'une déformation en varus du membre inférieur.

❖ Radiologiquement :

- Absence ou insuffisance de cal avec déminéralisation des extrémités osseuses.
- Persistance d'un trait de fracture.

Selon ASENCIO (1) les facteurs incriminés à son origine sont représentés par :

- L'âge : la survenue d'une pseudarthrose est deux fois plus fréquente chez les sujets de plus de 65 ans que chez ceux de moins de 30 ans.
- Le type de la fracture : 3 fois plus de pseudarthrose dans les fractures comminutives que dans les fractures simples. Par contre, le caractère articulaire intervient peu de même que paradoxalement l'ouverture de foyer.
- Surtout l'insuffisance de stabilité de l'ostéosynthèse qui porte un taux de pseudarthrose à 25% des cas. Parallèlement, la présence d'un défaut cortical

**Le traitement chirurgical des fractures de l'extrémité inférieure du fémur de l'adulte :
à propos de 40 cas**

interne métaphysaire et l'infection entraîne une pseudarthrose dans un cas sur deux.

Le taux de pseudarthrose est classiquement de 10% à 15% au vu des dernières séries publiées (9, 96).

Sur les 26 cas revu en consultation nous avons noté un seul cas de pseudarthrose.

Le traitement de la pseudarthrose dépend de son type :

***La pseudarthrose aseptique :**

Nécessite une excision des tissus d'interposition fibreux, la réalisation d'un montage stable, complété par apport osseux et pour certains par une décortication.

***La pseudarthrose septique :**

Elle est de pronostic plus sombre, la stérilisation des foyers infectieux est difficile les reprises chirurgicales sont souvent nombreuses, la raideur du genou est pratiquement inévitable.

MERLOZ et PAUGET (97) rapportent après une étude sur 87 patients en janvier 1985, 44 formes de pseudarthroses septiques contre 43 aseptiques, dans 48 cas il n'y a pas de perte de substance osseuse (55%), par contre, dans 39 cas cette perte de substance est soit partielle (23 cas) soit circonférentielle (16 cas).

Tableau XIV : Incidence des pseudarthroses selon les données de la littérature.

Auteur	Incidence (%)
VIDAL (23)	5,7
ARAZI (40)	7,1
LAMRANI (7)	4
MAARTEN (98)	1,4
Notre série	3,84

2-2 Cal vicieux :

Le cal vicieux est la consolidation avec une désaxation dans le plan frontal ou dans le plan sagittal, conséquence susceptible d'entraîner des troubles fonctionnelles désagréables (99).

Le traitement chirurgical des fractures de l'extrémité inférieure du fémur de l'adulte : à propos de 40 cas

C'est l'apanage du traitement orthopédique et du fixateur externe.

Il est consécutif à un défaut initial de réduction ou à un déplacement secondaire. Un varus ou un valgus dans le plan frontal, un recurvatum ou un flessum dans le plan sagittal ou en rotation (100).

Ces cals vicieux sont liés bien souvent à l'existence de fractures particulièrement complexes, mais il existait également des mal façon liées à une malposition du matériel d'ostéosynthèse.

Les petits décalages résiduels sont progressivement lissés par la cicatrisation cartilagineuse mais les déplacements importants ont un retentissement sévère sur la mécanique articulaire.

Les défauts d'axes peuvent s'observer en :

Recurvatum : le plus mal toléré entraînant non seulement un déséquilibre vers l'arrière, souvent douloureux, mais aussi très souvent un phénomène de renvoi brutal vers l'avant entraînant un brusque déroboement.

Le valgus : très mal toléré entraînant une instabilité du genou.

Le varus : n'entraînant une instabilité qu'en cas de déformation beaucoup plus importante est rarement en cause.

Les cals vicieux rotatoires sont estompées par compensation au niveau de la hanche.

MEGY (101) a observé 11% de déviation axiales dans le plan frontal supérieur à 10°, en varus dans 2 cas sur 3 en valgus pour les tiers restant.

De même dans le plan sagittal, 11% des cals vicieux supérieurs à 10° sont essentiellement des recurvatums.

ROUSSIGNOL (102) a fait une étude de 1988 à 1998 sur 200 fractures de l'extrémité inférieure du fémur, il rapporte 12% en valgus et 6,8 en varus dans le plans frontal.

Dans le plan sagittal, il existait une prédominance de recurvatum et 15 cas des anomalies rotatoires.

**Le traitement chirurgical des fractures de l'extrémité inférieure du fémur de l'adulte :
à propos de 40 cas**

Selon la série de la SOFCOT en 1995, il existait 11% de cal vicieux, 2% en valgus, 1% en varus, 4% en recurvatum, 4% avec incongruence articulaire résiduelle.

Dans notre série nous avons noté 1 seul cas de cal vicieux.

Tableau XIV : Incidence des cal vicieux selon les données de la littérature

Auteurs	Incidence (%)
LUCAS GARCIA (42)	2,1
KATZNER (46)	3,4
CHIRON (13)	4
Notre série	3,8

2-3 Raideur du genou :

Hormis les complications déjà citées, la raideur reste un problème à guetter dans l'évolution des fractures de l'EIF. On retrouve les facteurs favorisant la raideur : la gravité du traumatisme et notamment le siège articulaire des fractures, l'ouverture du foyer et surtout la comminution fracturaire.

C'est une limitation de la mobilité articulaire trouvant son origine dans de multiples facteurs : (82, 99, 103)

- ❖ Causes osseuses : une complication des fragments avec angulation ouverte en arrière entraîne un «Ipsio Facto», une limitation de l'extension.les cals vicieux avec angulation antérieure limitant au contraire la flexion et sont, de ce fait beaucoup moins graves.

Rôles des parties molles : il est essentiels même si la radiographie montre une cause osseuse constamment l'intervention aura à agir sur les obstacles.

- ❖ Causes péri-osseuses : oblitération de cul de sac sois-quadriceps, rétraction des ailerons rotuliens, de la capsule, du quadriceps.

Les conséquences au niveau de l'articulation du genou sont particulièrement redoutables.

Donc l'essentiel repose sur la mobilisation précoce du genou, sans que soit mis en jeu la consolidation en bonne position.

**Le traitement chirurgical des fractures de l'extrémité inférieure du fémur de l'adulte :
à propos de 40 cas**

Le traitement peut comporter une arthrolyse plus ou moins extensive selon les principes énoncés par JUDET, en respectant un délai minimum de 1 an après consolidation et surtout en conservant le matériel d'ostéosynthèse en place pour éviter le risque d'une fracture itérative.

La raideur du genou est fréquente, une limitation, de la flexion à moins de 90° est observée dans 20% des cas sur l'ensemble des grandes séries publiées (1, 5,4, 13, 38).

Dans notre série nous avons pu déceler 4 cas de raideur soit un taux de 15,3%, sur les 26 cas revu.

Tableau XV: Incidence de la raideur selon la littérature.

Auteurs	Incidences (%)
LAMRANI (7)	17
FABRE (30)	16
ASCENCIO (1)	20
Notre série	15,3

2-4 Arthrose du genou :

a- Arthrose fémoro-patellaire :

L'arthrose fémoro-patellaire est de loin la plus fréquente quoique souvent méconnue parce que les radiographies en incidences fémoro-patellaires sont faites inconstamment.

Elle est le fait de la contusion cartilagineuse contemporaine du traumatisme mais aussi des cals vicieux articulaires.

Dans la série de Montpelliéraine (1), l'arthrose fémoro-patellaire est fréquente et représente 50% des cas.

b- Arthrose fémorotibiale :

Elle demeure peu fréquente, apanage essentiellement de la chondropathie, contusive du cal vicieux articulaire.

Elle survient dans 20% des cas après 10 ans d'évolution (96, 104, 105)

L'arthrose fémorotibiale est particulièrement peu fréquente 17% des cas.

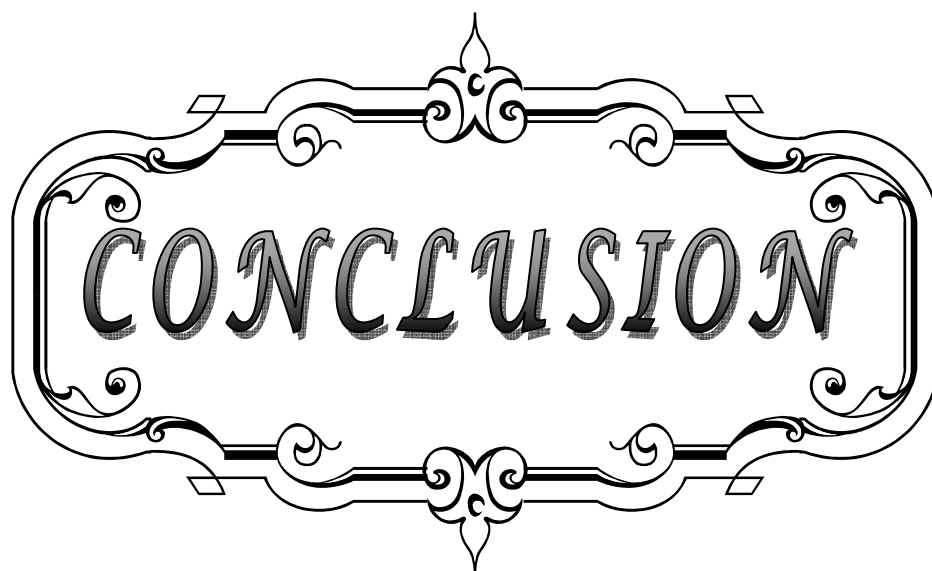
**Le traitement chirurgical des fractures de l'extrémité inférieure du fémur de l'adulte :
à propos de 40 cas**

L'arthrose peut être traitée de façon conservatrice, mais parfois on peut aller jusqu'à la patellectomie partielle ou totale ou au remplacement prothétique de l'articulation fémoro-patellaire.

Pour VICHARD (70) aucun cas d'arthrose n'a été décelé.

Pour WEIGHT (51), le taux d'arthrose a été de 36%.

L'insuffisance du recul dans notre série, ne nous a pas permis d'évaluer les résultats concernant l'arthrose du genou.



CONCLUSION


Le traitement chirurgical des fractures de l'extrémité inférieure du fémur de l'adulte : à propos de 40 cas

Au terme de cette étude plusieurs conclusions se dégagent :

- Les fractures de l'EIF sont peu fréquentes, elles surviennent essentiellement chez les sujets jeunes, en majorité de sexe masculin, victimes de traumatisme à haute énergie.
- Les FEI sont très différentes par leurs variétés anatomopathologiques.
- Les avantages du traitement chirurgical ne sont plus à prouver, il a permis d'améliorer significativement les résultats des fractures de l'EIF.
- C'est l'expérience et le choix judicieux d'un procédé mécanique adapté au type de la fracture, qui permettent d'en poser l'indication de l'ostéosynthèse.
- Plusieurs implants d'ostéosynthèse peuvent être utilisés :
 - L'enclouage centromédullaire rétrograde est devenu le matériel d'ostéosynthèse d'actualité, surtout qu'il nécessite un temps opératoire réduit, garde son indication pour les fractures hautes métaphyso-diaphysaires ou en cas de fracture de la diaphyse associée.
 - Le vissage reste le traitement de choix des fractures uni condyliennes.
 - La vis plaque dynamique garde toujours sa place large dans le traitement des fractures de l'EIF
- En cas de fracture avec plusieurs esquilles, la greffe osseuse corticospongieuse massive associée à l'ostéosynthèse, se pose pour la reconstitution anatomique dans le but de guetter une éventuelle pseudarthrose ou cal vicieux.
- Quel que soit la fracture et son traitement, l'idéal est une rééducation précoce dans des secteurs de mobilité précisés au préalable par le chirurgien.
- Malgré les améliorations techniques de la chirurgie, plusieurs complications peuvent survenir et peuvent aggraver le pronostic :
 - L'infection est rare, peut être grave, elle compromet la fonction articulaire, en risquant de détériorer les cartilages et en enraidissant l'articulation.

**Le traitement chirurgical des fractures de l'extrémité inférieure du fémur de l'adulte :
à propos de 40 cas**

- Les complications thromboemboliques sont peu fréquentes et l'objet d'une prévention par anticoagulants.
- L'avenir à long terme de ces genoux post-traumatiques paraît menacé par la survenue de l'arthrose, la raideur, et les cals vicieux.



ANNEXES

FICHE D'EXPLOITATION

Age :

Sexe : H F

Antécédents :

Côté atteint Droit Gauche

Circonstances du traumatisme :

- Chute
- AVP
- Agression
- Arme à feu
- Fractures itératives

Etude clinique :

- Douleur
- Impotence fonctionnelle
- Gros genou
- Déformation

Lésions associées

- Ouverture cutanée
- Lésions vasculaires
- Lésions nerveuses

**Le traitement chirurgical des fractures de l'extrémité inférieure du fémur de l'adulte :
à propos de 40 cas**

- Lésions ligamentaires
- Fractures associées

Etudes radiologiques

- Classification AO de MULLER
 - Simple
 - Mixte à trait simple ou en partie plurifocale
 - Complexes ou plurifocales

Traitement :

- Chirurgical :
 - Délai d'intervention :
 - Anesthésie :
 - Générale
 - Loco-régionale
 - Installation
 - Décubitus dorsal
 - Décubitus latéral
 - Table :
 - Orthopédique
 - Ordinaire
 - Voie d'abord
 - Postéro-interne
 - Postéro-externe

 - Type d'ostéosynthèse
 - Lame plaque AO 95°
 - Vis plaque DCS
 - Vissage

**Le traitement chirurgical des fractures de l'extrémité inférieure du fémur de l'adulte :
à propos de 40 cas**

Fixateur externe

Enclouage centromédullaire

- rétrograde

- antérograde

- Antibio prophylaxie
- Suites postopératoires

Drainage :

- Quantité

- Durée

Prophylaxie thromboembolique

Antibio prophylaxie

Durée du séjour

- Rééducation

Appui partiel

Appui total

Résultats :

- Recul
- Délai de consolidation
- Critères de vives :

. Cotation fonctionnelle

Douleur

Stabilité du genou

Mobilité du genou

Etude de la marche

**Le traitement chirurgical des fractures de l'extrémité inférieure du fémur de l'adulte :
à propos de 40 cas**

. Cotation anatomique Déviation axiale

5°

5-10°

Supérieure à 15°

▪ Complications :

- Thromboemboliques

Phlébite

Embolie pulmonaire

Embolie graisseuse

- Infection :

Précoce

Tardive

- Pseudarthrose

Septique

Aseptique

- Cal vicieux

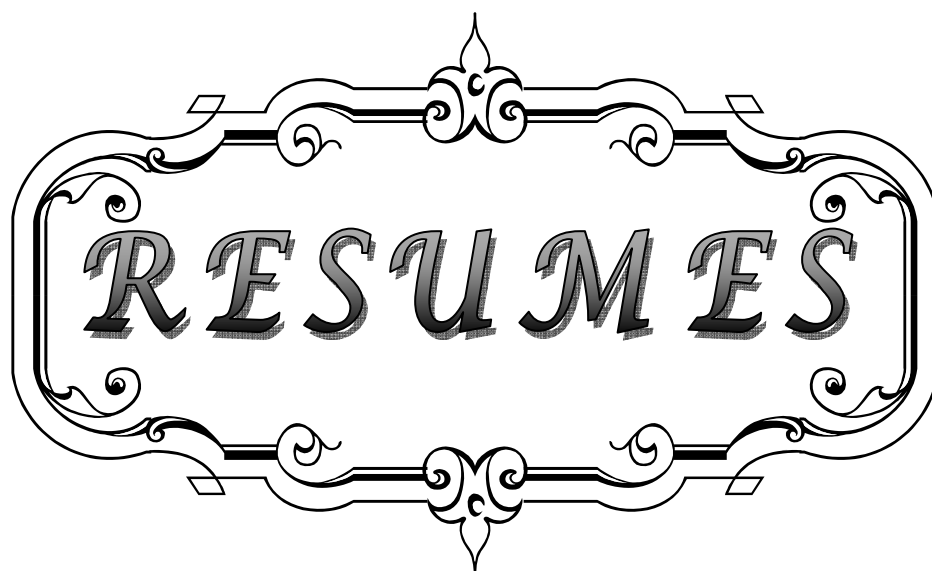
Varus-valgus

Flessum recurvatum

- Raideur du genou

- Déplacement secondaire

- Démontage du matériel



RESUMES

RESUME

Nous rapportons dans ce travail rétrospectif une série de 40 cas de fractures de l'extrémité inférieure du fémur de l'adulte traitée chirurgicalement, colligées au service de traumatologie orthopédie A entre Janvier 2005 et Décembre 2009,

Le but de ce travail est de montrer certaines particularités cliniques, anatomopathologiques, thérapeutiques et évolutives, ainsi que les difficultés de prise en charge des fractures complexes et d'évaluer les résultats on les comparants avec ceux de la littérature.

Sur le plan épidémiologique, l'âge moyen de nos patients était de 35 ans avec des extrêmes allant de 17ans à 60 ans, avec prédominance masculine dans 72,5% des cas. Les étiologies étaient dominées par les AVP dans 77,5% suivi par les chutes. Les traumatismes associés sont assez fréquents avec un taux de 42,7%. Pour l'étude anatomopathologique nous avons-nous avons utilisé la classification de AO de Muller ayant une corrélation anatomo-thérapeutique, en effet 47,5% ont présenté des fractures type A, alors que seulement 7,5% ont présenté des fractures type B, le type C a était retrouvé dans 45%.

Différents matériaux d'ostéosynthèse ont été utilisés : plaque DCS dans 67,5% des cas, enclouage centromédullaire rétrograde dans 20% des cas, fixateur externe dans 5% des cas, et vissage dans 7,5% des cas. Globalement nos résultats étaient satisfaisants dans 64% des cas. L'ouverture cutanée, la comminution fracturaire et surtout le défaut de rééducation sont responsable en grande partie des complications, qui reste majorées par la raideur et l'infection. La comparaison de nos résultats avec ceux de la littérature confirment l'intérêt du traitement chirurgical qui permet un montage stable et une rééducation précoce.

SUMMARY

We report in this retrospective series of 40 cases of fractures of the distal femur in adults treated surgically, collected at the department of traumatology and orthopedics A in the university hospital center Mohammed VI of Marrakech, during 5 years, from January 2005 to December 2009.

Whose aim of this study is to analyze some epidemiologic criteria of this pathology, its etiologies, its alternatives anatomopathologic, its therapeutic assumption of responsibility and its evolutionary characters. To evaluate our results and to compare them with the data of the literature.

In epidemiological terms: the average age of our patients was 35 years with extremes ranging from 17 years to 60 years with male predominance in 72.5% of cases. The causes were dominated by the traffic road accidents in 77.5% followed by falls. The associated traumatism are frequent 42.7%.

For the anatomopathologic study, we used AO classification of Müller anatomical correlation with therapeutic, indeed, 42,7% of the injured persons presented fractures type A, B represented 7,5% and type C 45%.

We used different materials for osteosynthesis: DCS plate in 67.5% of cases, retrograde intramedullary nailing in 20% of cases, external fixation in 5% of cases, and screwing in 7.5% of cases. Overall our results were satisfactory in 64% of cases. The skin incision, fracture comminution and especially the lack of rehabilitation are largely responsible for complications, which is increased by the stiffness and infection. Comparing our results with those of the literature confirmed the usefulness of surgical treatment that allows a stable assembly and early rehabilitation.

ملخص

40 5

.2009 2005

:

60 17 35

.42,7% 72,5%


C B A 66.7

. 20 13.3

67,5% :

) .5% 20%

%64 (



BIBLIOGRAPHIE

**Le traitement chirurgical des fractures de l'extrémité inférieure du fémur de l'adulte :
à propos de 40 cas**

1. **Asencio G., Bertin, Megy B.**
Les fractures de l'extrémité inférieure du fémur.
Encycl. Méd. Chir. ,App. Locomoteure, 1995, 14-080-A-10
2. **Vives P et coll.**
Etude critique et resultats de 86 fractures de l'extrémité inférieure du fémur traitées par
lame plaque monobloc.
Rev Chir Orthop, 1981 ; 67 : 451-60L.
3. **Goldschild M, Vaz S, Ben Amor H.**
Les fractures de l'extrémité inférieure du fémur chez l'adulte.
Ann Orthop Ouest, 1991 ; 31 : 219-46
4. **Chiron PH.**
Fractures récentes de l'extrémité inférieure du fémur de l'adulte.
Conférences d'enseignement de la SOFCOT, 1995 ; 52 : 147-66.
5. **Asencio,**
Les fractures de l'extrémité inférieure du fémur.
Table ronde de la SOFCOT.
Rev. Chir. Orthop., 1989, suppl. n°1, 75 :168-183.
6. **S Guedira.**
Les fractures de l'extrémité inférieure du fémur (A propos de 72 cas).
Thèse Méd. Rabat, 1983, n°301.
7. **M.A Lamrani Elgabsi**
Les fractures de l'extrémité inférieure du fémure du fémur chez l'adulte
(à propos de casa).
Thèse Med., Casa, 1997, n°194.
8. **Hoffmeyer P, Peter R, Fritsky D.**
Fractures de l'extrémité inférieure du fémur de l'adulte.
Encycl Méd Technique Chir Orthop Traum, 2001 ; 44800 : 11p.
9. **R Ludovic., Lucas, LetournelNoëlla**
Les fractures de genou.
2002 <http://www.genou.com/fractures/lesfractures> du genou.Htm.

**Le traitement chirurgical des fractures de l'extrémité inférieure du fémur de l'adulte :
à propos de 40 cas**

10. **Appleton P, Moran M, Houshian S, Robinson C.M.**
Distal femoral fractures treated by hinged total knee replacement in elderly patients.
J Bone Joint Surg Br, 2006; 88-B, Issue 8: 1065-70C. Louerat, C..
11. **Zryoul B.,**
Les fractures de l'extrémité distale du fémur (A propos de 74cas).
Thèse Mèd.Casablanca 2003
12. **Asselineau A, Augereau B, Moinet P, Apoil A.**
Fractures complexes ou compliquées de l'extrémité inférieure du fémur : ostéosynthèse
par lame plaque strélizia.
Ann Chir, 1985 ; 39 : 357-65.
13. **P Chiron.**
Fractures de l'extrémité inférieure du fémur de l'adulte.
Encycl. Méd. Chir., Appareil locomoteur, 14-080-A-10, 2009.
14. **M Rahmi.,M Trafteh.**
Le traitement des fractures de l'extrémité inférieure du fémur de l'adulte.
Revue Marocaine de Chirurgie Orthopédie et Traumatologique., 2002, 14, 6-12.
15. **M Clavel sainz., R Villamor., M Medina quiros**
OTraitement orthopédique des fractures supracondyliennes du fémur (Revue de 32 cas)
Rev. Chir. Orthop. , 1989, 75 (Supp 1) :189-190.
16. **J Gynning, D Hansen.**
Treatment of distal femoral fractures with intramedullary supracondylar nails in elderly
patients.
Injury 1999; 30 (1): 43-6.
17. **A.M Nasr, Mc Leod, M Sabboubbeh,N Maffullin.**
Conservative or surgical management of distal femoral fractures. A retrospective study
with a minimum five year follow-up.
Acta Orthop, Belgica, 2000; 66: 477-83.
18. **Sghandour A, Cosker T.D.A, Kadambande S.S, Pallister I, Russell
I.D.**
Experience of the T2 supracondylar nail in distal femoral fractures.
Injury Int J Care Injured, 2006; 37: 1019-25

19. **David Ms, Eric S, Isbister Es, Porter K.M.**
Zickel supracondylar nailing for supracondylar femoral fractures in elderly or infirm patients (review 33 cases).
J Bone Joint Surg (Br), 1994; 76, 4: 596–601
20. **Siliski J.M, Mahring M, Hoffer P.**
Supracondylar intercondylar fractures of the femur.
J Bone Joint Surgery (Br), 1989; 71, 1: 95–103.
21. **Wiss D.A, Brien W, Becker Y.**
Interlocking nailing for the treatment of femoral fractures due to gunshot wounds.
J Bone Joint Surg (Am), 1991; 73, 4: 598–606.
22. **Goldschild M, Vaz S, Ben Amor H.**
Les fractures de l'extrémité inférieure du fémur chez l'adulte.
Ann Orthop Ouest, 1991 ; 31 : 219–46.
23. **J Vidal., A Dimeglio. C Buscayret.**
Nos indications dans le traitement chirurgical des fractures supracondylines du fémur
J. Chir. Orthop., 1990, 76 (1): 90.
24. **B Martin.**
Les fractures de l'extrémité inférieure du fémur à propos de 139 cas.
Thèse Méd., Montpellier, Avril 1988.
25. **DJ Shewring, F Meggitb.**
Fractures of the distal femur treated with the AO dynamic condylar screw.
J Bone Joint Surg (Br), 1992; 74, 1: 122–5
26. **E.N Sean. D.N Segina, A Kamran, D.P Barei.**
The association Between Supracondylar–Intercondylar Distal Femoral Fractures and Coronal Plane Fractures.
J Bone Joint Surg (Am), 2005 ; 87 : 564–9.
27. **L.A Taitsman, B Joshua. Frank.**
Osteochondral fracture of the distal lateral femoral condyle a report of two cases.
J Orthop Trauma, 2006; 20: 358–62
28. **J Garcia.**
Traumatismes du membre inférieur
-

**Le traitement chirurgical des fractures de l'extrémité inférieure du fémur de l'adulte :
à propos de 40 cas**

29. **S Zilber, J Allain.**
Traumatismes du genou et de la jambe.
Encycl Med Chir App Locomoteur, 2007 ; 25-200-G-20.
30. **M Fabrel. Denourmandie et coll.**
Fractures récentes de l'extrémité inférieure du fémur
(A propos de 87 cas).
J. Chir., Paris, 1986, 123 (3) : 178-185.
31. **C Fontaine, A Vannineuse.**
Fractures du genou.
Approche Pratique en Orthopédie - Traumatologie, 2005
32. **Cs Neer., SA Grantham., ML Shelton.**
Supracondylar fractures of the adult femur: a study of 110 cases.
J. Bone joint surg, Am, 1967, 49: 591.
33. **R D Mize., RW Buchloz., DP Grogan.**
Surgical treatment of displaced, comminuted fractures of distal end of femur.
J. Bone Joint surg, Am, 1982, 64: 871.
34. **S Oleruds.**
Operative treatment of supracondylar-condylar fractures of the femur.
J. Bone joint surg, Am, 1973,54 : 1015.
35. **M Laghmari.**
Le traitement chirurgical des fractures de l'extrémité inférieure du fémur (A propos de 96 cas).
Thèse Med Rabat, 2002 ; N°21Andreas
36. **Azouhri.**
Les fractures de l'extrémité inférieure du fémur.
Thèse. Méd., Casa, 2001.
37. **J Babin-Chevaye., Innacone.**
Ostéosynthèse des fractures de l'extrémité inférieure du fémur.
Encycl. Méd. Chir., App. Locomoteur, 1972, 44800.

**Le traitement chirurgical des fractures de l'extrémité inférieure du fémur de l'adulte :
à propos de 40 cas**

- 38. M Fabrel., Denourmandie et coll.**
Fractures récentes de l'extrémité inférieure du fémur
(A propos de 87 cas).
J. Chir., Paris, 1986, 123(3) :178-185.
- 39. A Fauvy., J Gros et coll.**
Le traitement orthopédique des fractures complexes de l'extrémité inférieure du fémur.
Ann. Chir., 1978, 33 (2): 103-108.
- 40. M Arazi, R Mamik ,TC Ogun, M Yel.**
Ilizarov external fixation for severely comminuted supracondylar and intercondylar
fractures of the distal femur.
J Bone Joint Surg, 2001; 83 (5): 663-7
- 41. I Tanabene.**
Le traitement chirurgical des fractures de l'extrémité inférieure du fémur chez l'adulte
(A propos de 151 cas).
Thèse Méd., Tunis, 1999, n°185.
- 42. J.C Lucas Garcia., Maurel et coll.**
Traitement des fractures supracondyliennes du fémur par vis-plaque de judet.
Rev. Chir. Orthop., 1989, 75 : 321-328.
- 43. K Leung., W Shen., Boy Synders.**
Interlocking intramedullary nailing for supracondylar and intercondylar fractures of the
distal part of the femur.
J. Bone Joint Surg., 1991, 73: 332-340.
- 44. N Boussemane.Alexander E. Stewart, Joseph R. Palma, James K. Amsberry**
Les fractures de l'extrémité inférieure du fémur
(A propos de 30 cas)
Thèse. Méd., Rabat, 1998, n°122.
- 45. P Vives., J.G Giaffuri., Herzberg.A. J. Smith, V. Hall, B. Thakker, C. G. Gemmell**
Etude critique et resultants de 86 fractures de l'extrémité inférieure du fémur traitées par
lame plaque monobloc.
Rev. Chi. Orthop., 1981, 67 : 451-460.
- 46. M Katzner., B Jaquemaire. et coll.**
-

- Fractures de l'extrémité inférieure du fémur.
J Chir 1976 ; 112, 1 : 25-36.
47. **J.P Chrisovitsinos., T Xenakis et coll.**
Bridge plating ostéosynthesis of 20 comminuted fractures of the femur.
Acta. Orthop. Sca,d. Suppl., 1997, 275: 72-76.
48. **M El yamani.Richard H Baltz**
Fractures de l'extrémité distale du fémur chez l'adulte
(A propos de 74 cas).
Thèse. Méd. Casa., 1988, n°52.
49. **F Baumgaertel., Gotzenl.Capt. Joseph W. Hamilton**
The biological plate osteosynthesis in multi-fragment fracturs of the para-articular
femur.
Un flchirurg, 1994, 94, 2: 78-84.
50. **P H Vichard., E Gagneux.Selvin S. Sudhakar, John J. Ross**
La fracture inter-trochléo-bicondylienne du femur.
Rev. Cir. Orthop., 1995, 81: 736-740.
51. **Schutz, Mathias Muller, Pietro Regazzoni.**
Use of the less invasive stabilization system (LISS) in patients with distal femoral (AO33)
fractures: a prospective multicenter study.
Arch Orthop Trauma Surg, 2005; 125: 102-8
52. **A.C Masquelet,, C.M Cullough,, R Tubiana.**
Voies d'abord chirurgicales du membre inférieur.
Masson, 2005.
53. **F Dubrana,, Y Poueyron,, P Brunet.**
Voies d'abord du genou.
Encycl Méd Chir, App Locomoteur, 1998 ; 44-720.
54. **Babin J Chevay.**
Ostéosynthèse des fractures de l'extrémité inférieure du fémur.
Encycl Méd Chir App Locomoteur, 1972 ; 44800.
55. **E.C Merchan., P.R Maestu., R.P Blanco.**
Blade-plating of closed displaced supra-condylar fractures of the distal femur with the
AO system.
-

**Le traitement chirurgical des fractures de l'extrémité inférieure du fémur de l'adulte :
à propos de 40 cas**

J. Trauma., 1992, 32 (2): 174-178.

- 56. J.Y Nordin et coll.**
Les fractures unicondyliennes du fémur.
Rev.Chir.Orthop., 1985, 71 : 111-115.
- 57. M Weight,, Cory Collinge.**
Early results of the less invasive stabilisation system for mechanically unstable fractures of the distal femur (AO/OTA types A2, A3, C2 and C3).
J Orthop Trauma, 2004; 18: 503-8.
- 58. Handolin Lauri., J Pajarinen ., j Lindahl .**
Retrograde intramedullary nailing in distal femoral fractures results in series of 46 consecutive operations.
Injury, 2004; 35: 517-22.
- 59. P.J Radford., C.J Howell.**
The AO dynamic condylar screw for fractures of the femur.
Injury, 1992, 23 (2): 89-93
- 60. J.I Jaakola.,W.L Douglas., Thomas Moore.**
Suprachondylar femur fractures fixation.
Acta Orthop Scand, 2002; 73 (1): 72-76.
- 61. Meyer R.W, Plaston N.A, Postak P.D.**
Mechanical comparison of a distal femoral side plate and a retrograde intramedullary nail.
J Orthop Trauma, 2000; 14 (6): 398-404.
- 62. Keta ito, Grass R, hans Zwipp**
Internal fixation of supracondylar femoral fractures: comparative biomechanical performance of the 95 degree blood plate and two retrograde nail.
J Orthop Trauma, 1998; 12, 4: 259-66.
- 63. Hsuan-ti huang, Pen-ju Huang, Jiing-yuan su, Sen-yuen lin**
Indirect reduction and bridge plating of supracondylar fractures of the femur.
Injury, 2003; 34, issue 2: 135-40.
- 64. Forster M.C, Komarsamy B, Davison J.N.**
Distal femoral fractures: A review of fixation methods.
Injury Int J Care Injured, 2006; 37: 97-108.

- 65. Butt MS, Krickler SJ, Ali ms.**
Displaced fractures of the distal femur in elderly patients: operative versus non-operative treatment.
J Bone Joint Surg, 1996; 78B: 110-4.
- 66. Lucas SE., Seligson D., Henry SL.**
Intramedullary supracondylar nailing of femoral fractures. A preliminary report of the GSH supracondylar nail.
Clin. Orthop. Relat. Res 1993, 296: 200-6
- 67. David B.C, Berton R M, Kingston C, Zmurko M.**
Identification of the optimal intercondylar starting point for retrograde femoral nailing: an anatomic study.
J Trauma 2003; 55: 692-5.
- 68. Zlowodzki M, Scott W, Cole P.A.**
Biomechanical evaluation of the less invasive stabilization system, angled blade plate, and retrograde intramedullary nail for the internal fixation of distal femur fractures.
J Orthop Trauma, 2004; 18: 494-502
- 69. David SM, Harrow ME, Peindl RD, Frick SL, Kellam JF.**
Comparative biomechanical analysis of supracondylar femur fracture fixation: locked intramedullary nail versus 95 degree angled plate.
J Orthop Trauma, 1997; 11: 344-50.
- 70. Vichard P.**
Enclouage retrograde du fémur.
Cahier d'Enseignement de la SOFCOT, 2002: 125-40N **Bousselmane. Alexander E. Stewart,**
- 71. Scheerlinck T, Krallis P, et al.**
The femoral supracondylar nail, preliminary experience.
Acta Ortop Belg, 1998; 64, 4: 385-92Vives.
- 72. Coupe KJ, Beaver RL.**
Arterial injury during retrograde femoral nailing: a case report of injury to a branch of the profunda femoris artery.
J Orthop Trauma, 2001; 15: 140-3.
- 73. Seifert J., Dirk Stengel., Gerrit Mathes.**
Retrograde fixation of distal femoral fractures: Results using a new nail system.
J Orthop Trauma, 2003; 17, 7: 488-95.

- 74. Singh S.K, El Gendy K.A, Chikkamuniyappa C, Houshian S.**
The retrograde nail for distal femoral fractures in the elderly: high failure rate of the condyle screw and nut.
Injury 2006; 37, 10: 1004-10M.
- 75. Gynning J.B, Hansen D.**
Treatment of distal femoral fractures with intramedullary supracondylar nails in elderly patients.
Injury 1999; 30 (1): 43-6.
- 76. Nathan L. H, Ian H, Kaushik H.**
Retrograde nailing versus fixed-angle blade plating for supracondylar femoral fractures :
A randomized controlled trial.
ANZ J Surg, 2006; 76: 290-4.
- 77. Salem KH., Maier D., Keppler P., Gebhard F.**
Limb malalignment and functional outcome after antegrade versus retrograde intramedullary nailing in distal femoral fractures.
J Trauma 2006, 61: 375-81.
- 78. Shannon B.A, Burden R.L, Woor M.J.**
Mechanical study of the safe distance between distal femoral fracture site and distal locking screws in antegrade intramedullary nailing.
J Orthop Trauma, 2005; 19: 963-A.C Masquelet.
- 79. Chi-chuan WU, Chun-Hsiung-Shih**
Treatment of femoral supracondylar unstable comminuted fractures.
Comparisons between plating and grosse-kempf interlocking nailing techniques.
Arch Orthop Trauma Surg, 1992; 111: 232-6.
- 80. Duffy P, Trask K, Hennigar A.**
Assessment of fragment micromotion in distal femur fracture fixation with RSA.
Clinical Orthopaedics and Related Research, 2006; 448: 105-13.
- 81. Leung KS, Shen WY, So Ws, et al.**
Interlocking intramedullary nailing for supracondylar and intercondylar fractures of the distal part of the femur.
J Bone Joint Surg, 1991; 73A: 332-40.

- 82. J.F Kouvalchouk., B Coic.**
Raideur du genou post fracturaire
Encycl. Méd. Chir. Kinésithérapie médecine physique, Réadaptation, 26-240-A-10,
1997,18p.
- 83. Saridis A, Panagiotopoulos E, Tyllianakis M, Matzaroglou C,
Vandoros N.**
Méthode d'Ilizarov comme traitement de sauvetage de retards de consolidation avec
infection et perte de substance osseuse du fémur distal.
J Bone Joint Surg (Br), 2006 ; 88-B : 232-7.
- 84. Chauveaud., Chevalleraub cecoll**
Utilisation des allogreffes osseuses cryoconservées dans le traitement initial des
fractures de l'EIF
Rev. Chi. Orthop., 1989, 75(suppl).
- 85. Sanjeev A, Tulwa N, Johnson G.V.**
Intercondylar fractures of the femur in the elderly a treatment option.
Injury, 2002; 33: 735-7.
- 86. Sanders R, Swiontwski M, Rose N.H, Nelfet D.**
Double plating of comminuted, unstable of the distal part of the femur.
J Bone Joint Surg (Am), 1991; 73: 341-6.
- 87. Fontaine. C, Vannineuse A.**
Fractures du genou.
Approche Pratique en Orthopédie - Traumatologie, 2005
- 88. Lortat J.A, Haroy Ph, Benoit J.**
La réintervention précoce pour l'infection en chirurgie orthopédique du membre
inférieure.
Rev Chir Orthop, 1990 ; 76 : 321-8
- 89. Bonnevialle P.**
Complications des fractures des membres de l'adulte.
Encycl Méd Chir App Locomoteur, 2006 ; 14-031-A-80.
- 90. Asselineau A, Augereau B, Moinet P, Apoil A.**
Fractures complexes ou compliquées de l'extrémité inférieure du fémur : ostéosynthèse
par lame plaque strélizia.

- Ann Chir, 1985 ; 39 : 357-65.
91. **Kregor P.J, Stannard A.J, Zlowodzki M.**
Treatment of distal femur fractures using the less invasive stabilization system. Surgical experience and early clinical results in 103 fractures.
J Orthop Trauma, 2004; 18: 509-20.
92. **Clavel Sainz M, Villamor R, Medina Quiros M.**
Traitement orthopédique des fractures supracondyliennes du fémur (revue de 32 cas).
Rev Chir Orthop, 1989; 75 (suppl I): 189-90.
93. **J Barre., C.E Lepous., PH Segal**
Embolies et chirurgie fémorale intramédullaire
Rev. Chir. Orthop., 1997, vol 83 : 9-21
94. **L.F Peliter.**
Basic science and pathology. Fat embolism : a prespective.
Clin Ortnop., 1988, 232: 263-270.
95. **W Strecker., U Bruckner., Beyeru.**
Thromboxane- cofactor of pulmonary disturbances in intramedullary nailing.
Injury, 1993, 24 (supp):68-72
96. **Chevrot., N Chemla., A.M Dupont.**
Pathologie régionale du genou (hospital Cochin- Paris)
<http://www.med.Univ-renne.fr/cerf/edi.../20 OSTEO.htm>,2003
97. **M Lemaire., Miremadc., Merloz.**
Les instabilités chroniques du genou.Etude théorique.
Diagnostic clinique et radiologique.
Rev. Chir. Orthop1983, 69 (1) : 3-16.
98. **MARTIN B.**
Pseudarthrose et recherche de consolidation.
Rev Chir Orthop Réparatrice, App Mot, 1989 ; 75 : 173-5.
99. **V Chassaing.**
A la recherché de l'anatomie perdue.
<http://www.Genou.Com/articles,Anat,Perdue/PT>
Recherche Anatomie.

**Le traitement chirurgical des fractures de l'extrémité inférieure du fémur de l'adulte :
à propos de 40 cas**

- 100. Bonnevialle P.**
Complications des fractures des membres de l'adulte.
Encycl Méd Chir App Locomoteur, 2006 ; 14-031-A-80.
- 101. B Megy.**
Les fractures de l'extrémité inférieure du fémur.
Thèse Med, Montpellier, Avril 1988.
- 102. R Merle d'aubigne et J Lavigne., Roussignol**
Pseudarthroses et cals vicieux de l'extrémité inférieure du fémur.
Rev. Chir. Orthop.,T.44, N°5-6:1958.
- 103. P Cariven., P Bonne Vialle., P Mansat**
La fixation externe dans les fractures distales du fémur.
Rev. Chir. Orthop., 2002, supp n°6, 88.
- 104. V Chassaing., J Parierj**
Arthroscopie du genou
Editions MASSON 1985.
- 105. J C Imbert., J E Berunet-gued.**
Instabilité du genou.
Encycl Méd Chir App Locomoteur, 14080 B,1992.

قسم الطبيب





جامعة القاضي عياض
كلية الطب و الصيدلة
مراكش

أطروحة رقم 129

سنة 2011

العلاج الجراحي لكسور الطرف السفلي لعظم الفخذ عند الراشد بصدد 40 حالة

الأطروحة

قدمت ونوقشت علانية يوم .../.../2011

من طرف

الآنسة خديجة بن الشيخ

المزودة في 20 أكتوبر 1983 بأكادير

لنيل شهادة الدكتوراه في الطب

الكلمات الأساسية:

كسر – الطرف السفلي – عظم الفخذ – ارتاق عظمي - تعقيدات

اللجنة

الرئيس

ط. فكري

السيد

أستاذ في جراحة العظام و المفاصل

المشرف

ح. سعدي

السيد

أستاذ مبرز في جراحة العظام و المفاصل

ي. ناجب

السيد

أستاذ مبرز في جراحة العظام و المفاصل

ع. لوزي

السيد

أستاذ مبرز في جراحة العامة

ح. غنان

السيد

أستاذ مبرز في جراحة الدماغ و الأعصاب

الحكام