

UNIVERSITE MOHAMMED V
FACULTE DE MEDECINE ET DE PHARMACIE -RABAT-

ANNEE: 2012

THESE N°: 27

DIVERTICULE DE MECKEL GEANT
A PROPOS D'UN CAS ET REVUE DE LITTERATURE

THESE

Présentée et soutenue publiquement le :

PAR

Mr. Mohamed Abdallahi OULD HAMED

Né le 07 Août 1985 à Tiznit

Pour l'Obtention du Doctorat en Médecine

MOTS CLES: Diverticule de Meckel géant – Diverticule de Meckel – Pathologie du canal omphalomesentérique – Adulte.

JURY

Mr. H. E. EL ALAMI Professeur de Chirurgie Générale	PRESIDENT
Mr. A. ZENTAR Professeur de Chirurgie Générale	RAPPORTEUR
Mr. I. SASSENOU Professeur de Gastro-entérologie	} JUGES
Mr. My. EL H. TAHIRI Professeur de Chirurgie Générale	
Mr. A. BOUANAIM Professeur de Chirurgie Générale	

بِسْمِ اللَّهِ الرَّحْمَنِ الرَّحِيمِ

سبحانك لا علم لنا إلا ما علمتنا

إنك أنت العليم الحكيم

سورة البقرة: الآية 31

صَدَقَ اللَّهُ الْعَظِيمَ



UNIVERSITE MOHAMMED V- SOUISSI
FACULTE DE MEDECINE ET DE PHARMACIE - RABAT

DOYENS HONORAIRES :

- 1962 – 1969 : Docteur Abdelmalek FARAJ
1969 – 1974 : Professeur Abdellatif BERBICH
1974 – 1981 : Professeur Bachir LAZRAK
1981 – 1989 : Professeur Taieb CHKILI
1989 – 1997 : Professeur Mohamed Tahar ALAOUI
1997 – 2003 : Professeur Abdelmajid BELMAHI

ADMINISTRATION :

- Doyen : Professeur Najia HAJJAJ
Vice Doyen chargé des Affaires Académiques et estudiantines
Professeur Mohammed JIDDANE
Vice Doyen chargé de la Recherche et de la Coopération
Professeur Ali BENOMAR
Vice Doyen chargé des Affaires Spécifiques à la Pharmacie
Professeur Yahia CHERRAH
Secrétaire Général : Mr. El Hassane AHALLAT

PROFESSEURS :

Février, Septembre, Décembre 1973

1. Pr. CHKILI Taieb Neuropsychiatrie

Janvier et Décembre 1976

2. Pr. HASSAR Mohamed Pharmacologie Clinique

Mars, Avril et Septembre 1980

3. Pr. EL KHAMLICHI Abdeslam Neurochirurgie
4. Pr. MESBAHI Redouane Cardiologie

Mai et Octobre 1981

5. Pr. BOUZOUBAA Abdelmajid Cardiologie
6. Pr. EL MANOUAR Mohamed Traumatologie-Orthopédie
7. Pr. HAMANI Ahmed* Cardiologie
8. Pr. MAAZOUZI Ahmed Wajih Chirurgie Cardio-Vasculaire
9. Pr. SBIHI Ahmed Anesthésie –Réanimation
10. Pr. TAOBANE Hamid* Chirurgie Thoracique

Mai et Novembre 1982

- | | | |
|-----|------------------------------|-----------------------------|
| 11. | Pr. ABROUQ Ali* | Oto-Rhino-Laryngologie |
| 12. | Pr. BENOMAR M'hammed | Chirurgie-Cardio-Vasculaire |
| 13. | Pr. BENSOUA Mohamed | Anatomie |
| 14. | Pr. BENOSMAN Abdellatif | Chirurgie Thoracique |
| 15. | Pr. LAHBABI ép. AMRANI Naïma | Physiologie |

Novembre 1983

- | | | |
|-----|-------------------------------|---------------------|
| 16. | Pr. ALAOUI TAHIRI Kébir* | Pneumo-phtisiologie |
| 17. | Pr. BALAFREJ Amina | Pédiatrie |
| 18. | Pr. BELLAKHDAR Fouad | Neurochirurgie |
| 19. | Pr. HAJJAJ ép. HASSOUNI Najia | Rhumatologie |
| 20. | Pr. SRAIRI Jamal-Eddine | Cardiologie |

Décembre 1984

- | | | |
|-----|----------------------------------|-------------------------|
| 21. | Pr. BOUCETTA Mohamed* | Neurochirurgie |
| 22. | Pr. EL GUEDDARI Brahim El Khalil | Radiothérapie |
| 23. | Pr. MAAOUNI Abdelaziz | Médecine Interne |
| 24. | Pr. MAAZOUZI Ahmed Wajdi | Anesthésie -Réanimation |
| 25. | Pr. NAJI M' Barek * | Immuno-Hématologie |
| 26. | Pr. SETTAF Abdellatif | Chirurgie |

Novembre et Décembre 1985

- | | | |
|-----|---------------------------------------|---|
| 27. | Pr. BENJELLOUN Halima | Cardiologie |
| 28. | Pr. BENSALIM Younes | Pathologie Chirurgicale |
| 29. | Pr. EL ALAOUI Faris Moulay El Mostafa | Neurologie |
| 30. | Pr. IHRAI Hssain * | Stomatologie et Chirurgie Maxillo-Faciale |
| 31. | Pr. IRAQI Ghali | Pneumo-phtisiologie |
| 32. | Pr. KZADRI Mohamed | Oto-Rhino-laryngologie |

Janvier, Février et Décembre 1987

- | | | |
|-----|---------------------------------------|------------------------------|
| 33. | Pr. AJANA Ali | Radiologie |
| 34. | Pr. AMMAR Fanid | Pathologie Chirurgicale |
| 35. | Pr. CHAHED OUZZANI Houria ép. TAOBANE | Gastro-Entérologie |
| 36. | Pr. EL FASSY FIHRI Mohamed Taoufiq | Pneumo-phtisiologie |
| 37. | Pr. EL HAITEM Naïma | Cardiologie |
| 38. | Pr. EL MANSOURI Abdellah* | Chimie-Toxicologie Expertise |
| 39. | Pr. EL YAACOUBI Moradh | Traumatologie Orthopédie |
| 40. | Pr. ESSAID EL FEYDI Abdellah | Gastro-Entérologie |
| 41. | Pr. LACHKAR Hassan | Médecine Interne |
| 42. | Pr. OHAYON Victor* | Médecine Interne |
| 43. | Pr. YAHYAOUI Mohamed | Neurologie |

Décembre 1988

44.	Pr. BENHAMAMOUCHE Mohamed Najib	Chirurgie Pédiatrique
45.	Pr. DAFIRI Rachida	Radiologie
46.	Pr. FAIK Mohamed	Urologie
47.	Pr. HERMAS Mohamed	Traumatologie Orthopédie
48.	Pr. TOLOUNE Farida*	Médecine Interne

Décembre 1989 Janvier et Novembre 1990

49.	Pr. ADNAOUI Mohamed	Médecine Interne
50.	Pr. AOUNI Mohamed	Médecine Interne
51.	Pr. BENAMEUR Mohamed*	Radiologie
52.	Pr. BOUKILI MAKHOUKHI Abdelali	Cardiologie
53.	Pr. CHAD Bouziane	Pathologie Chirurgicale
54.	Pr. CHKOFF Rachid	Pathologie Chirurgicale
55.	Pr. FARCHADO Fouzia ép. BENABDELLAH	Pédiatrique
56.	Pr. HACHIM Mohammed*	Médecine-Interne
57.	Pr. HACHIMI Mohamed	Urologie
58.	Pr. KHARBACH Aïcha	Gynécologie -Obstétrique
59.	Pr. MANSOURI Fatima	Anatomie-Pathologique
60.	Pr. OUAZZANI Taïbi Mohamed Réda	Neurologie
61.	Pr. SEDRATI Omar*	Dermatologie
62.	Pr. TAZI Saoud Anas	Anesthésie Réanimation

Février Avril Juillet et Décembre 1991

63.	Pr. AL HAMANY Zaïtounia	Anatomie-Pathologique
64.	Pr. ATMANI Mohamed*	Anesthésie Réanimation
65.	Pr. AZZOUZI Abderrahim	Anesthésie Réanimation
66.	Pr. BAYAHIA Rabéa ép. HASSAM	Néphrologie
67.	Pr. BELKOUCHI Abdelkader	Chirurgie Générale
68.	Pr. BENABDELLAH Chahrazad	Hématologie
69.	Pr. BENCHEKROUN BELABBES Abdellatif	Chirurgie Générale
70.	Pr. BENSOUDA Yahia	Pharmacie galénique
71.	Pr. BERRAHO Amina	Ophtalmologie
72.	Pr. BEZZAD Rachid	Gynécologie Obstétrique
73.	Pr. CHABRAOUI Layachi	Biochimie et Chimie
74.	Pr. CHANA El Houssaine*	Ophtalmologie
75.	Pr. CHERRAH Yahia	Pharmacologie
76.	Pr. CHOKAIRI Omar	Histologie Embryologie
77.	Pr. FAJRI Ahmed*	Psychiatrie
78.	Pr. JANATI Idrissi Mohamed*	Chirurgie Générale
79.	Pr. KHATTAB Mohamed	Pédiatrie
80.	Pr. NEJMI Maati	Anesthésie-Réanimation
81.	Pr. OUAALINE Mohammed*	Médecine Préventive, Santé Publique et Hygiène
82.	Pr. SOULAYMANI Rachida ép. BENCHEIKH	Pharmacologie
83.	Pr. TAOUFIK Jamal	Chimie thérapeutique

84.	<u>Décembre 1992</u>	
85.	Pr. AHALLAT Mohamed	Chirurgie Générale
86.	Pr. BENOUDA Amina	Microbiologie
87.	Pr. BENSOUA Adil	Anesthésie Réanimation
88.	Pr. BOUJIDA Mohamed Najib	Radiologie
89.	Pr. CHAHED OUAZZANI Laaziza	Gastro-Entérologie
90.	Pr. CHRAIBI Chafiq	Gynécologie Obstétrique
91.	Pr. DAOUDI Rajae	Ophtalmologie
92.	Pr. DEHAYNI Mohamed*	Gynécologie Obstétrique
93.	Pr. EL HADDOURY Mohamed	Anesthésie Réanimation
94.	Pr. EL OUAHABI Abdessamad	Neurochirurgie
95.	Pr. FELLAT Rokaya	Cardiologie
96.	Pr. GHAFIR Driss*	Médecine Interne
97.	Pr. JIDDANE Mohamed	Anatomie
98.	Pr. OUAZZANI TAIBI Med Charaf Eddine	Gynécologie Obstétrique
99.	Pr. TAGHY Ahmed	Chirurgie Générale
100.	Pr. ZOUHDI Mimoun	Microbiologie

Mars 1994

101.	Pr. AGNAOU Lahcen	Ophtalmologie
102.	Pr. AL BAROUDI Saad	Chirurgie Générale
103.	Pr. BENCHERIFA Fatiha	Ophtalmologie
104.	Pr. BENJAAFAR Nouredine	Radiothérapie
105.	Pr. BENJELLOUN Samir	Chirurgie Générale
106.	Pr. BEN RAIS Nozha	Biophysique
107.	Pr. CAOUI Malika	Biophysique
108.	Pr. CHRAIBI Abdelmjid	Endocrinologie et Maladies Métaboliques
109.	Pr. EL AMRANI Sabah ép. AHALLAT	Gynécologie Obstétrique
110.	Pr. EL AOUDAD Rajae	Immunologie
111.	Pr. EL BARDOUNI Ahmed	Traumato-Orthopédie
112.	Pr. EL HASSANI My Rachid	Radiologie
113.	Pr. EL IDRISSE LAMGHARI Abdennaceur	Médecine Interne
114.	Pr. EL KIRAT Abdelmajid*	Chirurgie Cardio- Vasculaire
115.	Pr. ERROUGANI Abdelkader	Chirurgie Générale
116.	Pr. ESSAKALI Malika	Immunologie
117.	Pr. ETTAYEBI Fouad	Chirurgie Pédiatrique
118.	Pr. HADRI Larbi*	Médecine Interne
119.	Pr. HASSAM Badredine	Dermatologie
120.	Pr. IFRINE Lahssan	Chirurgie Générale
121.	Pr. JELTHI Ahmed	Anatomie Pathologique
122.	Pr. MAHFOUD Mustapha	Traumatologie – Orthopédie
123.	Pr. MOUDENE Ahmed*	Traumatologie- Orthopédie
124.	Pr. OULBACHA Said	Chirurgie Générale
125.	Pr. RHRAB Brahim	Gynécologie – Obstétrique
126.	Pr. SENOUCI Karima ép. BELKHADIR	Dermatologie
127.	Pr. SLAOUI Anas	Chirurgie Cardio-Vasculaire

128.	<u>Mars 1994</u>	
129.	Pr. ABBAR Mohamed*	Urologie
130.	Pr. ABDELHAK M'barek	Chirurgie – Pédiatrique
131.	Pr. BELAIDI Halima	Neurologie
132.	Pr. BRAHMI Rida Slimane	Gynécologie Obstétrique
133.	Pr. BENTAHILA Abdelali	Pédiatrie
134.	Pr. BENYAHIA Mohammed Ali	Gynécologie – Obstétrique
135.	Pr. BERRADA Mohamed Saleh	Traumatologie – Orthopédie
136.	Pr. CHAMI Ilham	Radiologie
137.	Pr. CHERKAOUI Lalla Ouafae	Ophtalmologie
138.	Pr. EL ABBADI Najia	Neurochirurgie
139.	Pr. HANINE Ahmed*	Radiologie
140.	Pr. JALIL Abdelouahed	Chirurgie Générale
141.	Pr. LAKHDAR Amina	Gynécologie Obstétrique
142.	Pr. MOUANE Nezha	Pédiatrie

Mars 1995

143.	Pr. ABOUQUAL Redouane	Réanimation Médicale
144.	Pr. AMRAOUI Mohamed	Chirurgie Générale
145.	Pr. BAIDADA Abdelaziz	Gynécologie Obstétrique
146.	Pr. BARGACH Samir	Gynécologie Obstétrique
147.	Pr. BEDDOUCHE Amoqrane*	Urologie
148.	Pr. BENAZZOUZ Mustapha	Gastro-Entérologie
149.	Pr. CHAARI Jilali*	Médecine Interne
150.	Pr. DIMOU M'barek*	Anesthésie Réanimation
151.	Pr. DRISSI KAMILI Mohammed Nordine*	Anesthésie Réanimation
152.	Pr. EL MESNAOUI Abbes	Chirurgie Générale
153.	Pr. ESSAKALI HOUSSYNI Leila	Oto-Rhino-Laryngologie
154.	Pr. FERHATI Driss	Gynécologie Obstétrique
155.	Pr. HASSOUNI Fadil	Médecine Préventive, Santé Publique et Hygiène
156.	Pr. HDA Abdelhamid*	Cardiologie
157.	Pr. IBEN ATTYA ANDALOUSSI Ahmed	Urologie
158.	Pr. IBRAHIMY Wafaa	Ophtalmologie
159.	Pr. MANSOURI Aziz	Radiothérapie
160.	Pr. OUAZZANI CHAHDI Bahia	Ophtalmologie
161.	Pr. RZIN Abdelkader*	Stomatologie et Chirurgie Maxillo-faciale
162.	Pr. SEFIANI Abdelaziz	Génétique
163.	Pr. ZEGGWAGH Amine Ali	Réanimation Médicale

164. Décembre 1996
165. Pr. AMIL Touriya* Radiologie
166. Pr. BELKACEM Rachid Chirurgie Pédiatrie
167. Pr. BELMAHI Amin Chirurgie réparatrice et plastique
168. Pr. BOULANOUAR Abdelkrim Ophtalmologie
169. Pr. EL ALAMI EL FARICHA EL Hassan Chirurgie Générale
170. Pr. EL MELLOUKI Ouafae* Parasitologie
171. Pr. GAOUZI Ahmed Pédiatrie
172. Pr. MAHFOUDI M'barek* Radiologie
173. Pr. MOHAMMADINE EL Hamid Chirurgie Générale
174. Pr. MOHAMMADI Mohamed Médecine Interne
175. Pr. MOULINE Soumaya Pneumo-phtisiologie
176. Pr. OUADGHIRI Mohamed Traumatologie-Orthopédie
177. Pr. OUZEDDOUN Naima Néphrologie
178. Pr. ZBIR EL Mehdi* Cardiologie

Novembre 1997

179. Pr. ALAMI Mohamed Hassan Gynécologie-Obstétrique
180. Pr. BEN AMAR Abdesselem Chirurgie Générale
181. Pr. BEN SLIMANE Lounis Urologie
182. Pr. BIROUK Nazha Neurologie
183. Pr. BOULAICH Mohamed O.RL.
184. Pr. CHAOUIR Souad* Radiologie
185. Pr. DERRAZ Said Neurochirurgie
186. Pr. ERREIMI Naima Pédiatrie
187. Pr. FELLAT Nadia Cardiologie
188. Pr. GUEDDARI Fatima Zohra Radiologie
189. Pr. HAIMEUR Charki* Anesthésie Réanimation
190. Pr. KANOUNI NAWAL Physiologie
191. Pr. KOUTANI Abdellatif Urologie
192. Pr. LAHLOU Mohamed Khalid Chirurgie Générale
193. Pr. MAHRAOUI CHAFIQ Pédiatrie
194. Pr. NAZI M'barek* Cardiologie
195. Pr. OUAHABI Hamid* Neurologie
196. Pr. SAFI Lahcen* Anesthésie Réanimation
197. Pr. TAOUFIQ Jallal Psychiatrie
198. Pr. YOUSFI MALKI Mounia Gynécologie Obstétrique

Novembre 1998

199. Pr. AFIFI RAJAA Gastro-Entérologie
200. Pr. AIT BENASSER MOULAY Ali* Pneumo-phtisiologie
201. Pr. ALOUANE Mohammed* Oto-Rhino-Laryngologie
202. Pr. BENOMAR ALI Neurologie
203. Pr. BOUGTAB Abdesslam Chirurgie Générale

- | | |
|-----------------------------|--------------------------|
| 204. Pr. ER RIHANI Hassan | Oncologie Médicale |
| 205. Pr. EZZAITOUNI Fatima | Néphrologie |
| 206. Pr. KABBAJ Najat | Radiologie |
| 207. Pr. LAZRAK Khalid (M) | Traumatologie Orthopédie |

Novembre 1998

- | | |
|---------------------------|-----------------------|
| 208. Pr. BENKIRANE Majid* | Hématologie |
| 209. Pr. KHATOURI ALI* | Cardiologie |
| 210. Pr. LABRAIMI Ahmed* | Anatomie Pathologique |

Janvier 2000

- | | |
|---|--------------------------|
| 211. Pr. ABID Ahmed* | Pneumophtisiologie |
| 212. Pr. AIT OUMAR Hassan | Pédiatrie |
| 213. Pr. BENCHERIF My Zahid | Ophtalmologie |
| 214. Pr. BENJELLOUN DAKHAMA Badr.Sououd | Pédiatrie |
| 215. Pr. BOURKADI Jamal-Eddine | Pneumo-phtisiologie |
| 216. Pr. CHAOUI Zineb | Ophtalmologie |
| 217. Pr. CHARIF CHEFCHAOUNI Al Montacer | Chirurgie Générale |
| 218. Pr. ECHARRAB El Mahjoub | Chirurgie Générale |
| 219. Pr. EL FTOUH Mustapha | Pneumo-phtisiologie |
| 220. Pr. EL MOSTARCHID Brahim* | Neurochirurgie |
| 221. Pr. EL OTMANYAzzedine | Chirurgie Générale |
| 222. Pr. GHANNAM Rachid | Cardiologie |
| 223. Pr. HAMMANI Lahcen | Radiologie |
| 224. Pr. ISMAILI Mohamed Hatim | Anesthésie-Réanimation |
| 225. Pr. ISMAILI Hassane* | Traumatologie Orthopédie |
| 226. Pr. KRAMI Hayat Ennoufouss | Gastro-Entérologie |
| 227. Pr. MAHMOUDI Abdelkrim* | Anesthésie-Réanimation |
| 228. Pr. TACHINANTE Rajae | Anesthésie-Réanimation |
| 229. Pr. TAZI MEZALEK Zoubida | Médecine Interne |

Novembre 2000

- | | |
|--------------------------------------|---|
| 230. Pr. AIDI Saadia | Neurologie |
| 231. Pr. AIT OURHROUI Mohamed | Dermatologie |
| 232. Pr. AJANA Fatima Zohra | Gastro-Entérologie |
| 233. Pr. BENAMR Said | Chirurgie Générale |
| 234. Pr. BENCHEKROUN Nabiha | Ophtalmologie |
| 235. Pr. CHERTI Mohammed | Cardiologie |
| 236. Pr. ECH-CHERIF EL KETTANI Selma | Anesthésie-Réanimation |
| 237. Pr. EL HASSANI Amine | Pédiatrie |
| 238. Pr. EL IDGHIRI Hassan | Oto-Rhino-Laryngologie |
| 239. Pr. EL KHADER Khalid | Urologie |
| 240. Pr. EL MAGHRAOUI Abdellah* | Rhumatologie |
| 241. Pr. GHARBI Mohamed El Hassan | Endocrinologie et Maladies Métaboliques |

- | | |
|-------------------------------|---|
| 242. Pr. HSSAIDA Rachid* | Anesthésie-Réanimation |
| 243. Pr. LACHKAR Azzouz | Urologie |
| 244. Pr. LAHLOU Abdou | Traumatologie Orthopédie |
| 245. Pr. MAFTAH Mohamed* | Neurochirurgie |
| 246. Pr. MAHASSINI Najat | Anatomie Pathologique |
| 247. Pr. MDAGHRI ALAOUI Asmae | Pédiatrie |
| 248. Pr. NASSIH Mohamed* | Stomatologie Et Chirurgie Maxillo-Faciale |
| 249. Pr. ROUIMI Abdelhadi | Neurologie |

Décembre 2001

- | | |
|--------------------------------------|--------------------------|
| 250. Pr. ABABOU Adil | Anesthésie-Réanimation |
| 251. Pr. AOUAD Aicha | Cardiologie |
| 252. Pr. BALKHI Hicham* | Anesthésie-Réanimation |
| 253. Pr. BELMEKKI Mohammed | Ophtalmologie |
| 254. Pr. BENABDELJLIL Maria | Neurologie |
| 255. Pr. BENAMAR Loubna | Néphrologie |
| 256. Pr. BENAMOR Jouda | Pneumo-phtisiologie |
| 257. Pr. BENELBARHDADI Imane | Gastro-Entérologie |
| 258. Pr. BENNANI Rajae | Cardiologie |
| 259. Pr. BENOUACHANE Thami | Pédiatrie |
| 260. Pr. BENYOUSSEF Khalil | Dermatologie |
| 261. Pr. BERRADA Rachid | Gynécologie Obstétrique |
| 262. Pr. BEZZA Ahmed* | Rhumatologie |
| 263. Pr. BOUCHIKHI IDRISSE Med Larbi | Anatomie |
| 264. Pr. BOUHOUCHE Rachida | Cardiologie |
| 265. Pr. BOUMDIN El Hassane* | Radiologie |
| 266. Pr. CHAT Latifa | Radiologie |
| 267. Pr. CHELLAOUI Mounia | Radiologie |
| 268. Pr. DAALI Mustapha* | Chirurgie Générale |
| 269. Pr. DRISSE Sidi Mourad* | Radiologie |
| 270. Pr. EL HAJOUI Ghziel Samira | Gynécologie Obstétrique |
| 271. Pr. EL HIJRI Ahmed | Anesthésie-Réanimation |
| 272. Pr. EL MAAQILI Moulay Rachid | Neuro-Chirurgie |
| 273. Pr. EL MADHI Tarik | Chirurgie-Pédiatrique |
| 274. Pr. EL MOUSSAIF Hamid | Ophtalmologie |
| 275. Pr. EL OUNANI Mohamed | Chirurgie Générale |
| 276. Pr. EL QUESSAR Abdeljlil | Radiologie |
| 277. Pr. ETTAIR Said | Pédiatrie |
| 278. Pr. GAZZAZ Miloudi* | Neuro-Chirurgie |
| 279. Pr. GOURINDA Hassan | Chirurgie-Pédiatrique |
| 280. Pr. HRORA Abdelmalek | Chirurgie Générale |
| 281. Pr. KABBAJ Saad | Anesthésie-Réanimation |
| 282. Pr. KABIRI EL Hassane* | Chirurgie Thoracique |
| 283. Pr. LAMRANI Moulay Omar | Traumatologie Orthopédie |

284. Pr. LEKEHAL Brahim	Chirurgie Vasculaire Périphérique
285. Pr. MAHASSIN Fattouma*	Médecine Interne
286. Pr. MEDARHRI Jalil	Chirurgie Générale
287. Pr. MIKDAME Mohammed*	Hématologie Clinique
288. Pr. MOHSINE Raouf	Chirurgie Générale
289. Pr. NABIL Samira	Gynécologie Obstétrique
290. Pr. NOUINI Yassine	Urologie
291. Pr. OUALIM Zouhir*	Néphrologie
292. Pr. SABBAH Farid	Chirurgie Générale
293. Pr. SEFIANI Yasser	Chirurgie Vasculaire Périphérique
294. Pr. TAOUFIQ BENCHEKROUN Soumia	Pédiatrie
295. Pr. TAZI MOUKHA Karim	Urologie

Décembre 2002

296. Pr. AL BOUZIDI Abderrahmane*	Anatomie Pathologique
297. Pr. AMEUR Ahmed *	Urologie
298. Pr. AMRI Rachida	Cardiologie
299. Pr. AOURARH Aziz*	Gastro-Entérologie
300. Pr. BAMOU Youssef *	Biochimie-Chimie
301. Pr. BELMEJDOUB Ghizlene*	Endocrinologie et Maladies Métaboliques
302. Pr. BENBOUAZZA Karima	Rhumatologie
303. Pr. BENZEKRI Laila	Dermatologie
304. Pr. BENZZOUBEIR Nadia*	Gastro-Entérologie
305. Pr. BERNOUSSI Zakiya	Anatomie Pathologique
306. Pr. BICHRA Mohamed Zakariya	Psychiatrie
307. Pr. CHOHO Abdelkrim *	Chirurgie Générale
308. Pr. CHKIRATE Bouchra	Pédiatrie
309. Pr. EL ALAMI EL FELLOUS Sidi Zouhair	Chirurgie Pédiatrique
310. Pr. EL ALJ Haj Ahmed	Urologie
311. Pr. EL BARNOUSSI Leila	Gynécologie Obstétrique
312. Pr. EL HAOURI Mohamed *	Dermatologie
313. Pr. EL MANSARI Omar*	Chirurgie Générale
314. Pr. ES-SADEL Abdelhamid	Chirurgie Générale
315. Pr. FILALI ADIB Abdelhai	Gynécologie Obstétrique
316. Pr. HADDOUR Leila	Cardiologie
317. Pr. HAJJI Zakia	Ophtalmologie
318. Pr. IKEN Ali	Urologie
319. Pr. ISMAEL Farid	Traumatologie Orthopédie
320. Pr. JAAFAR Abdeloihab*	Traumatologie Orthopédie
321. Pr. KRIOULE Yamina	Pédiatrie
322. Pr. LAGHMARI Mina	Ophtalmologie
323. Pr. MABROUK Hfid*	Traumatologie Orthopédie
324. Pr. MOUSSAOUI RAHALI Driss*	Gynécologie Obstétrique
325. Pr. MOUSTAGHFIR Abdelhamid*	Cardiologie

326. Pr. MOUSTAINE My Rachid	Traumatologie Orthopédie
327. Pr. NAITLHO Abdelhamid*	Médecine Interne
328. Pr. OUJILAL Abdelilah	Oto-Rhino-Laryngologie
329. Pr. RACHID Khalid *	Traumatologie Orthopédie
330. Pr. RAISS Mohamed	Chirurgie Générale
331. Pr. RGUIBI IDRISSE Sidi Mustapha*	Pneumophtisiologie
332. Pr. RHOU Hakima	Néphrologie
333. Pr. SIAH Samir *	Anesthésie Réanimation
334. Pr. THIMOU Amal	Pédiatrie
335. Pr. ZENTAR Aziz*	Chirurgie Générale
336. Pr. ZRARA Ibtisam*	Anatomie Pathologique

PROFESSEURS AGREGES :

Janvier 2004

337. Pr. ABDELLAH El Hassan	Ophtalmologie
338. Pr. AMRANI Mariam	Anatomie Pathologique
339. Pr. BENBOUZID Mohammed Anas	Oto-Rhino-Laryngologie
340. Pr. BENKIRANE Ahmed*	Gastro-Entérologie
341. Pr. BENRAMDANE Larbi*	Chimie Analytique
342. Pr. BOUGHALEM Mohamed*	Anesthésie Réanimation
343. Pr. BOULAADAS Malik	Stomatologie et Chirurgie Maxillo-faciale
344. Pr. BOURAZZA Ahmed*	Neurologie
345. Pr. CHAGAR Belkacem*	Traumatologie Orthopédie
346. Pr. CHERRADI Nadia	Anatomie Pathologique
347. Pr. EL FENNI Jamal*	Radiologie
348. Pr. EL HANCHI ZAKI	Gynécologie Obstétrique
349. Pr. EL KHORASSANI Mohamed	Pédiatrie
350. Pr. EL YOUNASSI Badreddine*	Cardiologie
351. Pr. HACHI Hafid	Chirurgie Générale
352. Pr. JABOUIRIK Fatima	Pédiatrie
353. Pr. KARMANE Abdelouahed	Ophtalmologie
354. Pr. KHABOUZE Samira	Gynécologie Obstétrique
355. Pr. KHARMAZ Mohamed	Traumatologie Orthopédie
356. Pr. LEZREK Mohammed*	Urologie
357. Pr. MOUGHIL Said	Chirurgie Cardio-Vasculaire
358. Pr. NAOUMI Asmae*	Ophtalmologie
359. Pr. SAADI Nozha	Gynécologie Obstétrique
360. Pr. SASSENOU ISMAIL*	Gastro-Entérologie
361. Pr. TARIB Abdelilah*	Pharmacie Clinique
362. Pr. TIJAMI Fouad	Chirurgie Générale
363. Pr. ZARZUR Jamila	Cardiologie

364.	<u>Janvier 2005</u>	
365.	Pr. ABBASSI Abdellah	Chirurgie Réparatrice et Plastique
366.	Pr. AL KANDRY Sif Eddine*	Chirurgie Générale
367.	Pr. ALAOUI Ahmed Essaid	Microbiologie
368.	Pr. ALLALI Fadoua	Rhumatologie
369.	Pr. AMAR Yamama	Néphrologie
370.	Pr. AMAZOUZI Abdellah	Ophtalmologie
371.	Pr. AZIZ Nouredine*	Radiologie
372.	Pr. BAHIRI Rachid	Rhumatologie
373.	Pr. BARKAT Amina	Pédiatrie
374.	Pr. BENHALIMA Hanane	Stomatologie et Chirurgie Maxillo Faciale
375.	Pr. BENHARBIT Mohamed	Ophtalmologie
376.	Pr. BENYASS Aatif	Cardiologie
377.	Pr. BERNOUSSI Abdelghani	Ophtalmologie
378.	Pr. BOUKLATA Salwa	Radiologie
379.	Pr. CHARIF CHEFCHAOUNI Mohamed	Ophtalmologie
380.	Pr. DOUDOUH Abderrahim*	Biophysique
381.	Pr. EL HAMZAOUI Sakina	Microbiologie
382.	Pr. HAJJI Leila	Cardiologie
383.	Pr. HESSISSEN Leila	Pédiatrie
384.	Pr. JIDAL Mohamed*	Radiologie
385.	Pr. KARIM Abdelouahed	Ophtalmologie
386.	Pr. KENDOUCI Mohamed*	Cardiologie
387.	Pr. LAAROUSSI Mohamed	Chirurgie Cardio-vasculaire
388.	Pr. LYAGOUBI Mohammed	Parasitologie
389.	Pr. NIAMANE Radouane*	Rhumatologie
390.	Pr. RAGALA Abdelhak	Gynécologie Obstétrique
391.	Pr. SBIHI Souad	Histo-Embryologie Cytogénétique
392.	Pr. TNACHERI OUAZZANI Btissam	Ophtalmologie
393.	Pr. ZERAIDI Najia	Gynécologie Obstétrique

AVRIL 2006

423.	Pr. ACHEMLAL Lahsen*	Rhumatologie
424.	Pr. AFIFI Yasser	Dermatologie
425.	Pr. AKJOUJ Said*	Radiologie
426.	Pr. BELGNAOUI Fatima Zahra	Dermatologie
427.	Pr. BELMEKKI Abdelkader*	Hématologie
428.	Pr. BENCHEIKH Razika	O.R.L
429.	Pr. BIYI Abdelhamid*	Biophysique
430.	Pr. BOUHAFS Mohamed El Amine	Chirurgie - Pédiatrique
431.	Pr. BOULAHYA Abdellatif*	Chirurgie Cardio – Vasculaire
432.	Pr. CHEIKHAOUI Younes	Chirurgie Cardio – Vasculaire
433.	Pr. CHENGUETI ANSARI Anas	Gynécologie Obstétrique

434. Pr. DOGHMI Nawal	Cardiologie
435. Pr. ESSAMRI Wafaa	Gastro-entérologie
436. Pr. FELLAT Ibtissam	Cardiologie
437. Pr. FAROUDY Mamoun	Anesthésie Réanimation
438. Pr. GHADOUANE Mohammed*	Urologie
439. Pr. HARMOUCHE Hicham	Médecine Interne
440. Pr. HANAFI Sidi Mohamed*	Anesthésie Réanimation
441Pr. IDRIS LAHLOU Amine	Microbiologie
442. Pr. JROUNDI Laila	Radiologie
443. Pr. KARMOUNI Tariq	Urologie
444. Pr. KILI Amina	Pédiatrie
445. Pr. KISRA Hassan	Psychiatrie
446. Pr. KISRA Mounir	Chirurgie – Pédiatrique
447. Pr. KHARCHAFI Aziz*	Médecine Interne
448.Pr. LAATIRIS Abdelkader*	Pharmacie Galénique
449.Pr. LMIMOUNI Badreddine*	Parasitologie
450. Pr. MANSOURI Hamid*	Radiothérapie
451. Pr. NAZIH Naoual	O.R.L
452. Pr. OUANASS Abderrazzak	Psychiatrie
453. Pr. SAFI Soumaya*	Endocrinologie
454. Pr. SEKKAT Fatima Zahra	Psychiatrie
455. Pr. SEFIANI Sana	Anatomie Pathologique
456. Pr. SOUALHI Mouna	Pneumo – Phtisiologie
457. Pr. TELLAL Saida*	Biochimie
458. Pr. ZAHRAOUI Rachida	Pneumo – Phtisiologie

Octobre 2007

458. Pr. LARAQUI HOUSSEINI Leila	Anatomie pathologique
459. Pr. EL MOUSSAOUI Rachid	Anesthésie réanimation
460. Pr. MOUSSAOUI Abdelmajid	Anesthésier réanimation
461. Pr. LALAOUI SALIM Jaafar *	Anesthésie réanimation
462. Pr. BAITE Abdelouahed *	Anesthésie réanimation
463. Pr. TOUATI Zakia	Cardiologie
464. Pr. OUZZIF Ez zohra*	Biochimie
465. Pr. BALOUCH Lhousaine *	Biochimie
466. Pr. SELKANE Chakir *	Chirurgie cardio vasculaire
467. Pr. EL BEKKALI Youssef *	Chirurgie cardio vasculaire
468. Pr. AIT HOUSSA Mahdi *	Chirurgie cardio vasculaire
469. Pr. EL ABSI Mohamed	Chirurgie générale
470. Pr. EHIRCHIOU Abdelkader *	Chirurgie générale
471. Pr. ACHOUR Abdessamad*	Chirurgie générale
472. Pr. TAJDINE Mohammed Tariq*	Chirurgie générale
473. Pr. GHARIB Noureddine	Chirurgie plastique

474. Pr. TABERKANET Mustafa *	Chirurgie vasculaire périphérique
475. Pr. ISMAILI Nadia	Dermatologie
476. Pr. MASRAR Azlarab	Hématologie biologique
477. Pr. RABHI Monsef *	Médecine interne
478. Pr. MRABET Mustapha *	Médecine préventive santé publique et hygiène
479. Pr. SEKHSOKH Yessine *	Microbiologie
480. Pr. SEFFAR Myriame	Microbiologie
481. Pr. LOUZI Lhoussain *	Microbiologie
482. Pr. MRANI Saad *	Virologie
483. Pr. GANA Rachid	Neuro chirurgie
484. Pr. ICHOU Mohamed *	Oncologie médicale
485. Pr. TACHFOUTI Samira	Ophtalmologie
486. Pr. BOUTIMZINE Nourdine	Ophtalmologie
487. Pr. MELLAL Zakaria	Ophtalmologie
488. Pr. AMMAR Haddou *	ORL
489. Pr. AOUI Sarra	Parasitologie
490. Pr. TLIGUI Houssain	Parasitologie
491. Pr. MOUTAJ Redouane *	Parasitologie
492. Pr. ACHACHI Leila	Pneumo phtisiologie
493. Pr. MARC Karima	Pneumo phtisiologie
494. Pr. BENZIANE Hamid *	Pharmacie clinique
495. Pr. CHERKAOUI Naoual *	Pharmacie galénique
496. Pr. EL OMARI Fatima	Psychiatrie
497. Pr. MAHI Mohamed *	Radiologie
498. Pr. RADOUANE Bouchaib*	Radiologie
499. Pr. KEBDANI Tayeb	Radiothérapie
500. Pr. SIFAT Hassan *	Radiothérapie
501. Pr. HADADI Khalid *	Radiothérapie
502. Pr. ABIDI Khalid	Réanimation médicale
503. Pr. MADANI Naoufel	Réanimation médicale
504. Pr. TANANE Mansour *	Traumatologie orthopédie
505. Pr. AMHAJJI Larbi *	Traumatologie orthopédie

Mars 2009

Pr. BJIJOU Younes	Anatomie
Pr. AZENDOUR Hicham *	Anesthésie Réanimation
Pr. BELYAMANI Lahcen*	Anesthésie Réanimation
Pr. BOUHSAIN Sanae *	Biochimie
Pr. OUKERRAJ Latifa	Cardiologie
Pr. LAMSAOURI Jamal *	Chimie Thérapeutique
Pr. MARMADE Lahcen	Chirurgie Cardio-vasculaire
Pr. AMAHZOUNE Brahim*	Chirurgie Cardio-vasculaire
Pr. AIT ALI Abdelmounaim *	Chirurgie Générale

Pr. BOUNAIM Ahmed *	Chirurgie Générale
Pr. EL MALKI Hadj Omar	Chirurgie Générale
Pr. MSSROURI Rahal	Chirurgie Générale
Pr. CHTATA Hassan Toufik *	Chirurgie Vasculaire Périphérique
Pr. BOUI Mohammed *	Dermatologie
Pr. KABBAJ Nawal	Gastro-entérologie
Pr. FATHI Khalid	Gynécologie obstétrique
Pr. MESSAOUDI Nezha *	Hématologie biologique
Pr. CHAKOUR Mohammed *	Hématologie biologique
Pr. DOGHMI Kamal*	Hématologie clinique
Pr. ABOUZAHIR Ali*	Médecine interne
Pr. ENNIBI Khalid *	Médecine interne
Pr. EL OUENNASS Mostapha	Microbiologie
Pr. ZOUHAIR Said*	Microbiologie
Pr. L'kassimi Hachemi*	Microbiologie
Pr. AKHADDAR Ali*	Neuro-chirurgie
Pr. AIT BENHADDOU El hachmia	Neurologie
Pr. AGADR Aomar *	Pédiatrie
Pr. KARBOUBI Lamya	Pédiatrie
Pr. MESKINI Toufik	Pédiatrie
Pr. KABIRI Meryem	Pédiatrie
Pr. RHORFI Ismail Abderrahmani *	Pneumo-phtisiologie
Pr. BASSOU Driss *	Radiologie
Pr. ALLALI Nazik	Radiologie
Pr. NASSAR Ittimade	Radiologie
Pr. HASSIKOU Hasna *	Rhumatologie
Pr. AMINE Bouchra	Rhumatologie
Pr. BOUSSOUGA Mostapha *	Traumatologie orthopédique
Pr. KADI Said *	Traumatologie orthopédique

Octobre 2010

Pr. AMEZIANE Taoufiq*	Médecine interne
Pr. ERRABIH Ikram	Gastro entérologie
Pr. CHERRADI Ghizlan	Cardiologie
Pr. MOSADIK Ahlam	Anesthésie Réanimation
Pr. ALILOU Mustapha	Anesthésie réanimation
Pr. KANOUNI Lamya	Radiothérapie
Pr. EL KHARRAS Abdennasser*	Radiologie
Pr. DARBI Abdellatif*	Radiologie
Pr. EL HAFIDI Naima	Pédiatrie
Pr. MALIH Mohamed*	Pédiatrie
Pr. BOUSSIF Mohamed*	Médecine aérologique
Pr. EL MAZOUZ Samir	Chirurgie plastique et réparatrice

Pr. DENDANE Mohammed Anouar
Pr. EL SAYEGH Hachem
Pr. MOUJAHID Mountassir*
Pr. RAISSOUNI Zakaria*
Pr. BOUAITY Brahim*
Pr. LEZREK Mounir
Pr. NAZIH Mouna*
Pr. LAMALMI Najat
Pr. ZOUAIDIA Fouad
Pr. BELAGUID Abdelaziz
Pr. DAMI Abdellah*
Pr. CHADLI Mariama*

Chirurgie pédiatrique
Urologie
Chirurgie générale
Traumatologie orthopédie
ORL
Ophtalmologie
Hématologie
Anatomie pathologique
Anatomie pathologique
Physiologie
Biochimie chimie
Microbiologie

ENSEIGNANTS SCIENTIFIQUES **PROFESSEURS**

- | | |
|-------------------------------------|--|
| 1. Pr. ABOUDRAR Saadia | Physiologie |
| 2. Pr. ALAMI OUHABI Naima | Biochimie |
| 3. Pr. ALAOUI KATIM | Pharmacologie |
| 4. Pr. ALAOUI SLIMANI Lalla Naïma | Histologie-Embryologie |
| 5. Pr. ANSAR M'hammed | Chimie Organique et Pharmacie Chimique |
| 6. Pr. BOUKLOUZE Abdelaziz | Applications Pharmaceutiques |
| 7. Pr. BOUHOUCHE Ahmed | Génétique Humaine |
| 8. Pr. BOURJOUANE Mohamed | Microbiologie |
| 9. Pr. CHAHED OUAZZANI Lalla Chadia | Biochimie |
| 10. Pr. DAKKA Taoufiq | Physiologie |
| 11. Pr. DRAOUI Mustapha | Chimie Analytique |
| 12. Pr. EL GUESSABI Lahcen | Pharmacognosie |
| 13. Pr. ETTAIB Abdelkader | Zootechnie |
| 14. Pr. FAOUZI Moulay El Abbas | Pharmacologie |
| 15. Pr. HMAMOUCHE Mohamed | Chimie Organique |
| 16. Pr. IBRAHIMI Azeddine | |
| 17. Pr. KABBAJ Ouafae | Biochimie |
| 18. Pr. KHANFRI Jamal Eddine | Biologie |
| 19. Pr. REDHA Ahlam | Biochimie |
| 20. Pr. OULAD BOUYAHYA IDRISSE Med | Chimie Organique |
| 21. Pr. TOUATI Driss | Pharmacognosie |
| 22. Pr. ZAHIDI Ahmed | Pharmacologie |
| 23. Pr. ZELLOU Amina | Chimie Organique |

* *Enseignants Militaires*



Dédicaces



A ceux qui me sont les plus chers
A ceux qui ont toujours cru en moi
A ceux qui m'ont toujours encouragé
A tous ceux qui m'ont aidé de près ou
de loin à réaliser ce modeste travail

Je vous dédie cette thèse

*A Monsieur Isselmou Ould Tajedine
Président Directeur Général de La Banque
Pour Le Commerce et l'industrie*

Vous m'avez été d'un très grand soutien,

*Vous avez toujours constitué pour moi une personne de
référence*

*Merci pour tout ce que vous m'avez donné et inculqué et qui
m'a permis d'en arriver là aujourd'hui.*

*Permettez-moi de partager avec vous aujourd'hui le fruit de
votre soutien tout au long de mes études avec Joie et fierté*

*Veillez trouver ici le témoignage de mon plus profond respect
et de ma plus vive reconnaissance.*

*Puisse Dieu le tout puissant vous accorder bonne santé,
prospérité et bonheur.*

A mon très cher père

Ce modeste travail est le fruit de tout sacrifice déployé pour notre éducation.

Vous avez toujours souhaité le meilleur pour nous.

Vous avez fournis beaucoup d'efforts aussi bien physiques et moraux à notre égard.

Vous n'avez jamais cessé de nous encourager et de prier pour nous.

C'est grâce à vos percepts que nous avons appris à compter sur nous-mêmes.

Vous méritez sans conteste qu'on vous décerne les prix « Père Exemplaire ».

Père : je t'aime et j'implore le tout puissant pour qu'il t'accorde une bonne santé et une vie heureuse.

A ma très chère mère

Votre patience, votre bienveillance, votre dévouement et votre courage sont admirables.

Vous étiez toujours présente pour nous écouter, nous reconforter et nous montrer le droit chemin.

Vous avez déployé énormément d'efforts pour que nous ne manquions de rien.

Vous êtes une mère formidable.

Je t'aime et je te souhaite longue vie dans la bonne santé et le bonheur.

A mes deux petits frères Hassan et Taha,

Merci pour votre bienveillance, votre patience, votre sérieux et votre optimisme qui nous ont permis de traverser les épreuves de la vie avec joie et bonheur.

J'espère que cette complicité qui nous unis durera à jamais

Je vous dédie cette thèse mes chers frères

Que dieu vous accorde courage et patience pour venir au terme de vos études médicales et vous préserve.

A ma famille

*Merci pour votre soutien tout au long de mes études et pour
tout ce que vous avez fait pour moi.*

Sans vous rien n'aurait été possible.

Je vous en suis éternellement reconnaissante

A mes amis

*Merci pour tous les bons moments partagés,
pour votre confiance en moi mais aussi pour votre
Présence et votre appui dans les instants plus difficiles*

A tous mes collègues

Avec qui j'ai partagé les meilleurs et les pires moments.



Remerciements



*A notre Maître et Président de thèse
Monsieur le Professeur El Alami H.E.,
Professeur de l'enseignement supérieur
en chirurgie viscérale et digestive*

Vous nous avez accordé un grand honneur en nous confiant la réalisation de ce travail, et en acceptant de présider le jury de notre thèse.

Qu'il me soit permis de vous témoigner toute ma gratitude et mon profond respect d'avoir bien voulu assurer la direction de ce travail qui, grâce à votre esprit didactique et rigoureux, et vos précieux conseils, a pu être mené à bien.

Je vous prie de trouver ici, le témoignage de ma reconnaissance éternelle, de mon profond respect et ma haute considération.

Puisse Dieu le tout puissant vous accorder bonne santé, prospérité et bonheur.

*A notre Maître et Rapporteur de thèse
Monsieur le Professeur Zentar Aziz,
Professeur en chirurgie générale et digestive.*

Vous nous avez honoré d'accepter avec grande sympathie de siéger parmi notre jury de thèse. Vous nous avez éclairé par vos conseils, et facilité la réalisation de ce modeste travail.

Veillez trouver ici l'expression de notre estime et notre considération.

Puisse Dieu le tout puissant vous accorder bonne santé, prospérité et bonheur.

*A notre Maître et juge de thèse,
Monsieur le Professeur Sassenou Ismail,
Professeur en Gastro-entérologie.*

Je vous remercie du grand honneur que vous nous fait en acceptant de juger ce travail.

Veillez trouver ici, l'expression de ma gratitude, ma profonde reconnaissance, mon admiration et ma grande considération.

Puisse Dieu le tout puissant vous accorder bonne santé, prospérité et bonheur.

*A notre Maître et juge de thèse,
Monsieur le Professeur Tahiri Moulay E.L Hassan,
Professeur en chirurgie générale et digestive.*

*Nous avons été très sensibles à l'amabilité de votre accueil et
l'intérêt que vous avez accordé à ce travail en acceptant de le juger.*

*Veillez trouver ici, cher maître, le témoignage de notre
reconnaissance et de notre grande estime.*

*Puisse Dieu le tout puissant vous accorder bonne santé,
prospérité et bonheur.*

*A notre Maître et juge de thèse,
Madame le Professeur Bouanaïm Ahmed,
Professeur en chirurgie générale et digestive.*

Vous nous avez honorés en acceptant avec grande sympathie de siéger parmi notre jury de thèse. Vous nous avez éclairés par vos conseils précieux et didactiques qui ont guidé la réalisation de chaque partie de ce modeste travail. Votre disponibilité et votre savoir faire nous marqueront à jamais.

Veillez trouver ici l'expression de notre estime et notre considération.

Puisse Dieu le tout puissant vous accorder bonne santé, prospérité et bonheur.

Abréviations

- **DM** : Diverticule de Meckel
- **DMG** : Diverticule de Meckel géant
- **GMD** : Giant Meckel's diverticulum
- **TDM** : Tomodensitométrie
- **ASP** : Abdomen sans préparation
- **Hg** : Hémoglobine

Sommaire

INTRODUCTION	1
HISTORIQUE	5
I.AVANT JOHANN FRIEDRICH MECKEL	6
II.L'APPORT DE JOHANN FRIEDRICH MECKEL.....	6
III. APRES JOHANN FRIEDRICH MECKEL	7
RAPPEL	10
I.RAPPEL EMBRYOLOGIQUE.....	11
II.RAPPEL ANATOMIQUE	21
A. Rappel macroscopique.....	21
B. Rappel histologique	28
III.DIVERTICULE DE MECKEL NON PATHOLOGIQUE	30
DIAGNOSTIC	32
I. DIAGNOSTIC CLINIQUE.....	33
A.Occlusions intestinales	35
1. Invagination intestinale aiguë.....	35
2. Autres occlusions mécaniques.....	36
B.Ulcère peptique	38
1. Pathogénie et anatomopathologie	38
2.Clinique.....	39
3. Complications	39
a. Hémorragies intestinales	39
b. Perforation.....	42

C. Diverticulites	43
D. Hernie de Littré (hernie du diverticule de Meckel)	45
E. Tumeurs du diverticule de Meckel	46
a. Tumeurs bénignes	46
b. Tumeurs malignes	46
II. DIAGNOSTIC PARACLINIQUE	47
A. Les signes biologiques qu'on peut observer	47
B. Echographie	48
C. Scanner	49
D. Opacifications vasculaires	52
E. Opacifications digestives	52
F. Scintigraphie Tm99	52
G. Vidéoendoscopie par capsule	54
III. DIAGNOSTIC DIFFERENTIEL	54
A. Duplication digestive	54
B. Kyste du canal omphalo-mésentérique	55
C. Kyste de l'ouraque	55
D. Kyste du mésentère ou lymphangiome kystique	55
VI. TRAITEMENT	56
A. Techniques chirurgicales	56
1. Résection segmentaire avec anastomose terminoterminal	56
2. Résection losangique	59
3. Résection à la base du diverticule, à la pince automatique	60
4. Résection par laparoscopie	62
a. Mise en place des trocarts	62

b. Recherche du diverticule	63
c. Exérèse en intracorporel	64
d. Exérèse en extracorporel	64
B. Indications opératoires.....	66
1. Meckel découvert à l'occasion d'une complication	66
a. Occlusion fébrile ou péritonite	66
b. Volvulus aigu.....	67
c. Invagination intestinale aiguë.....	67
d. Hémorragie digestive	68
2. Meckel découvert au cours d'une appendicectomie.....	69
3. Meckel découvert de façon fortuite.....	70
OBSERVATION	72
DISCUSSION	81
CONCLUSION	89
RESUMES.....	92
REFERENCES.....	96



Introduction



Le diverticule de Meckel est l'anomalie congénitale la plus fréquente du tractus gastro-intestinal [1]. Décrit initialement par Hildanus en 1598 et surtout analysé en détail par Johann Meckel, d'où le nom de ce diverticule. En 1808, ce professeur d'anatomie à Halle, que le diverticule provient d'un reste du canal qui relie l'intestin à la cavité vitelline [2]. Sa théorie s'appuie sur 4 points :

- ✧ on ne retrouve jamais plus d'un diverticule avec la même structure que l'intestin grêle ;
- ✧ le diverticule est toujours situé sur la portion terminale du grêle ;
- ✧ le diverticule apparaît toujours sur le bord anti-mésentérique ;
- ✧ des malformations concomitantes sont souvent présentes.

L'année suivante, en 1809, Meckel donne un rapport plus détaillé de son observation en démontrant que le canal omphalomésentérique disparaissait normalement à la dixième semaine chez l'embryon, et qu'il existe chez plusieurs espèces animales, uniquement chez celles qui possèdent une cavité vitelline. Il présente deux exemples d'exception à cette règle : un cas où le canal reste ouvert jusqu'à l'ombilic et un autre cas avec une oblitération des vaisseaux plus tardive que celle du canal lui-même [3]. Il ne pouvait cependant pas expliquer les raisons de cette persistance, question qui reste encore sans réponse actuellement.

Enfin Oberfeld réalisa la première diverticulectomie avec succès en 1892.

L'incidence du diverticule de Meckel est variable entre 0,3 et 3 % [4] et dépend de l'origine des études : radiologiques, chirurgicales ou autopsiques. Il existe une légère prédominance masculine [4-5] (sex ratio : 1,7 à 2,4).

Le DM est une malformation congénitale et à ce titre, sa pathologie appartient à l'enfant, mais ces dernières années, on insiste sur la relative fréquence des accidents du DM chez l'adulte et même chez le vieillard.

Chez l'adulte, le diverticule de Meckel est souvent découvert lors d'une intervention chirurgicale indépendante de celui-ci : appendicectomie et hernie notamment. Des complications néanmoins peuvent le révéler dans 19 % des cas, ce sont : des occlusions intestinales (34 à 53 % des complications), des diverticulites (13 à 31 %), des hémorragies digestives (12 à 25 % des cas), des perforations (fig. 1) et enfin d'autres complications plus rares : hernies, tumeurs [6-7] etc.

La taille du diverticule est de l'ordre de 5 cm (de 1 à 11 cm). Sa forme est généralement simple. Le diamètre du diverticule est le plus souvent un peu inférieur à celui de l'iléon, mais beaucoup plus important que celui de l'appendice.

Le diverticule de Meckel géant a les mêmes caractéristiques d'un diverticule de Meckel mais de grande taille.

La forme géante du diverticule de Meckel est rare et représente moins de 0,5% des reliquats du canal omphalomésentérique ; elle vient en 3^e position après celle du colon et du duodénum.

Deux types ont été décrits :

- ✧ le type I qui est caractérisé par sa longueur importante (supérieure à 50 cm) et, le type II qui est ovoïde, est caractérisé par son grand diamètre, supérieur à 6 cm [8-9].

Les diverticules de Meckel géants sont souvent diagnostiqués à l'âge adulte jeune [10-11]. Pendant longtemps asymptomatiques, ils se révèlent fréquemment par des douleurs abdominales ou par un tableau d'occlusion intestinale aiguë du grêle [10-11]. La masse abdominale pseudo tumorale est un mode exceptionnel de révélation du diverticule géant de Meckel [2]

A l'occasion de notre observation nous exposons le cas d'un diverticule de Meckel géant chez une femme de 64 ans, une revue de littérature est faite ; les aspects épidémiologiques, cliniques et thérapeutiques sont discutés.



Historique



I. AVANT JOHANN FRIEDRICH MECKEL:

On trouve dans la littérature, la description de diverticules intestinaux dont le diverticule de Meckel ou « appendice de l'intestin grêle » représente la variété la plus fréquente, il est retrouvé chez 1% à 4% des individus.

- ✧ Hildanus en 1598, est le premier à avoir décrit le diverticule de Meckel à partir d'un cas d'autopsie.
- ✧ Lavater [13] en 1672 et Ruysch en 1698, signalent pour la première fois les diverticules de l'intestin grêle.
- ✧ Littré [14] en 1700 décrit l'existence d'un diverticule dans un sac herniaire.
- ✧ Morgagni [15] en 1761 suspecte l'origine congénitale du diverticule de Meckel de même que Sandifort en 1777.
- ✧ Dupuytren en 1804, en apporte la certitude.

II. L'APPORT DE JOHANN FRIEDRICH MECKEL:

Issu d'une famille d'anatomistes allemands, il publie en 1809 un travail capital [15].

A partir des observations déjà parus et des siennes, il individualise les principales anomalies qui résultent d'une persistance anormale du canal vitellin et de ses vaisseaux.

Il met au point les principaux caractères du diverticule de Meckel :

- ✧ Il est unique
- ✧ Antémésentérique

- ✧ Implanté sur l'iléon au niveau où le canal vitellin unit l'intestin au sac vitellin.

Ses idées sont d'abord critiquées, mais ses publications de 1809 à 1820 apportent la conviction, si bien que l'anomalie d'origine vitelline la plus fréquente : le diverticule intestinal, est vite connu sous le nom de diverticule de Meckel.

III. APRES JOHANN FRIEDRICH MECKEL:

Les travaux sur le diverticule de Meckel se sont multipliés, devant lesquels on peut distinguer deux étapes :

1. La première étape : où les descriptions étaient le plus souvent anatomiques que cliniques.
 - Peake en 1811, observe une fistule entéro-ombilicale
 - King [16] en 1843, observe une persistance totale du canal omphalomésentérique avec prolapsus iléal.
2. La deuxième étape : où les médecins et chirurgiens se sont vite confrontés aux complications mortelles du diverticule.
 - Zenker en 1861, décrit la première hétérotopie tissulaire dans un diverticule de Meckel, il s'agissait de tissu pancréatique.
 - Picque et Guillemot en 1879, montrent que le diverticule peut tuer par infection et péritonite.

- Kuttner [17] en 188, publie un cas d'occlusion du grêle secondaire à une invagination de Meckel.
- Freid en 1902, rapporte le premier léomyosarcome du diverticule de Meckel.
- Brize en 1902, rapporte 12 cas d'hétérotopie pancréatique.
- Hilgenreiner en 1902, décrit 10 mécanismes d'occlusion diverticulaire et, en 1903, 2 cas d'ulcérations.

L'inclusion gastrique est de connaissance récente, la première observation est le fruit du travail de Deetz en 1907.

Plus tard, Forgue et Rich [18] en 1907, réunissent 650 observations, on y compte 287 occlusions dont 217 mortelles soit 75%.

En 1959, paraît la monographie de Söderlund [19] avec 413 observations recueillies en 15 ans dans 7 hôpitaux suédois, il y en a plus de 59 occlusions dont 12 mortelles soit 20%.

En 1963, Weinstein[20] et Al, publient la plus grande série de cas de tumeurs du diverticule de Meckel.

En 1970, Michaud fait l'étude de la pathologie omphalomésentérique chez l'enfant : 60 observations dont 50 diverticules de Meckel avec 12 occlusions.

Les études radiologiques commencent avec Pfahlerg en 1934, puis Ehrenpreiss en 1939, et Elias en 1950, et ce n'est qu'en 1964, qu'Euge précise les caractéristiques radiologiques du diverticule de Meckel.

Jewett en 1970, est le premier qui a utilisé le technétium 99 pour visualiser par scintigraphie la muqueuse gastrique contenue dans un diverticule de Meckel.

Dans cette partie, nous avons résumé les remarquables progrès acquis mais cela ne doit pas faire oublier que nous ignorons les causes qui provoquent les anomalies d'involution de la région omphalomésentérique et que jusqu'aujourd'hui, nous manquons d'un moyen de détection fiable du DM.

Cette insuffisance de moyens de détection du DM ne permet pas de faire des études familiales sur cette malformation, ainsi reste tout à fait hypothétique son caractère héréditaire. Söderlund ne pense pas qu'on puisse invoquer une origine génétique, il existe cependant quelques observations familiales.



Rappel



I. RAPPEL EMBRYOLOGIQUE :

L'embryologie explique certaines complications liées au DM et guide l'attitude thérapeutique à leur égard (fig. 1).

Duhamel B. et Haegel P. [21] divisent les malformations congénitales de l'intestin en :

1. Anomalies de développement,
2. Anomalies de position et d'accolement,
3. Compressions extrinsèques.

Le DM se classe dans le premier groupe, réalisant la persistance anormale d'un élément embryonnaire : il résulte de la non oblitération, vers la 5^{ème} semaine de la vie fœtale du canal omphalomésentérique (COM) qui unit le sommet de l'anse intestinale aux annexes extra embryonnaires [22].

Chez l'embryon normal de 2 à 3 semaines, l'intestin primitif est représenté par une gouttière qui s'étend de l'extrémité céphalique à l'extrémité caudale.

Du côté ventral, cette gouttière est largement ouverte dans la vésicule ombilicale, puis cette gouttière s'allonge pour se fermer du côté céphalique par la membrane pharyngienne et de côté caudal par la membrane cloacale. La vésicule ombilicale commence à s'atrophier tout en s'éloignant de l'embryon jusqu'à la périphérie du placenta tandis que son pédicule s'allonge et se rétrécit [21].

Cette gouttière ou intestin primitif va être subdivisée par les replis cardiaques et allantoïdiens en 3 parties :

- ✧ Région céphalique : ou « intestin antérieur » à l'origine du pharynx et de l'œsophage.
- ✧ Région caudale : ou « intestin postérieur » ébauche de la région sigmoïdienne, rectale et anale.
- ✧ Région moyenne : ou « intestin moyen » donnant l'estomac, duodénum, jéjuno-iléon et le colon.

L'intestin moyen ou anse intestinale primitive, communique avec la vésicule ombilicale (ou vitelline) par le canal omphalomésentérique (ou canal vitellin).

L'axe de cette anse est représenté par l'artère mésentérique supérieure et le canal vitellin.

Dans un premier temps, l'anse se développe en dehors de la cavité abdominale dans le cœlome du cordon. C'est la hernie physiologique de l'intestin moyen qui est visible de la 6^{ème} et à la 10^{ème} semaine.

Vers la 10^{ème} semaine de la vie intra utérine, avec l'édification de la paroi abdominale antérieure, l'orifice ombilical se dessine et l'anse ombilicale réintègre la cavité abdominale en entraînant le canal omphalomésentérique.

C'est à ce moment, que le COM s'étire, s'oblitère et disparaît. Il en est de même pour les vaisseaux vitellins qui l'accompagnent [23].

Ainsi, l'intestin primitif perd ses connections avec la partie ventrale de l'embryon, et devient libre à l'intérieur de la cavité abdominale, où il continue sa croissance et sa rotation ;

Les anomalies de régression du canal omphalomésentérique ou de ses vaisseaux sont à l'origine [24] :

- ✧ D'un excès d'involution responsable d'atrésie, de sténose ou de diaphragmes iléaux [25]
- ✧ D'un défaut d'involution.

Ces défauts d'involution réalisent plusieurs aspects.

Anomalie d'involution du canal vitellin ou canal omphalomésentérique

Plusieurs aspects sont décrits :

- ✧ persistance complète du canal vitellin qui reste perméable sur toute sa longueur faisant communiquer la lumière intestinale et l'ombilic, réalisant ainsi une fistule omphalomésentérique (fig. 2) ;
- ✧ persistance partielle du canal vitellin : plusieurs éventualités se présentent, l'intestin restant ou non rattaché à l'ombilic :
 - intestin rattaché à l'ombilic :
 - Par un canal vitellin oblitéré sur toute sa longueur et constituant une bride (fig. 3) ;
 - par le segment intestinal qui reste seul perméable ; il en résulte un diverticule de Meckel fixé à l'ombilic (fig. 4) ;

- par un sinus ombilical revêtu de muqueuse digestive persistant, uni par une bride fibreuse ou vasculaire à l'anse intestinale (fig. 5) ;
- par la persistance d'un segment de canal vitellin suspendu entre intestin et ombilic et formant un kyste vitellin ou entéroïde (fig. 6) ;
- intestin non rattaché à l'ombilic :
 - le canal vitellin persiste au niveau de segment intestinal : c'est le diverticule de Meckel dans sa forme la plus courante, libre de toute attache pariétale ;
 - le canal vitellin persiste au niveau de l'ombilic et réalise un sinus ombilical (fig. 7) ou un kyste pariétal juxta-ombilical (fig. 8).

Anomalie d'involution vasculaire

Il s'agit de la persistance des vaisseaux omphalomésentériques qu'ils soient perméables ou réduits à un cordon fibreux.

Cette anomalie s'associe le plus souvent à un diverticule de Meckel : l'insertion méésentérique vasculaire de cette bride en fait la distinction avec un reliquat canalaire qui prend origine à la pointe du diverticule (fig. 9).

Plus rarement, il n'existe pas de diverticule de Meckel : le reliquat vasculaire né du méso est souvent perméable jusqu'à l'intestin. Il peut se diviser en T et s'étaler sur le bord antémésentérique. Il peut déborder l'intestin, s'obstruer et se fixer à la face profonde de l'ombilic, constituant ainsi une bride (fig. 10).

Association à d'autres malformations

On retrouve le diverticule de Meckel dans 24 % des omphalocèles, 12 % des atrésies duodénales ou jéjunales hautes, 11,4 % des malformations anorectales [26].

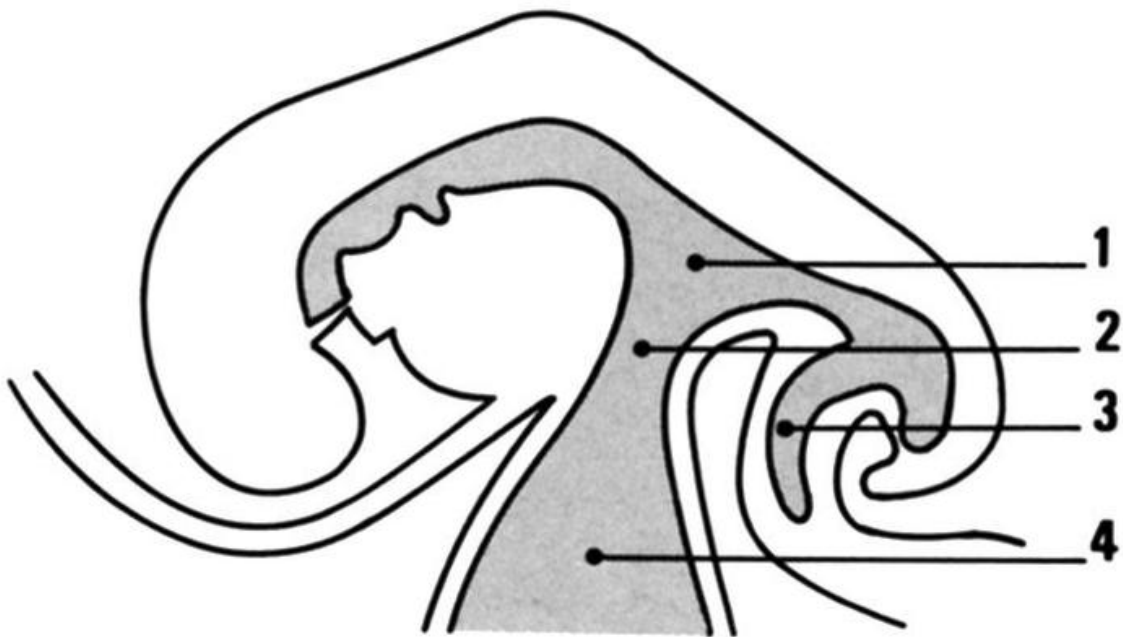


FIG 1 : Coupe d'un embryon de 4 semaines.

1. Intestin moyen
2. Canal vitellin
3. Allantoïde
4. Vésicule ombilicale.

Voir References des Figures

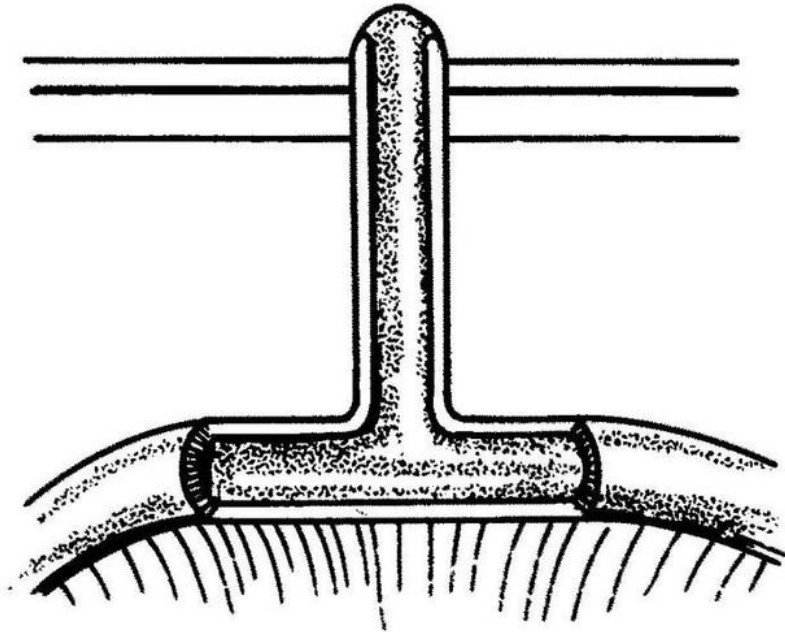


FIG2 : Canal omphalomésentérique perméable.

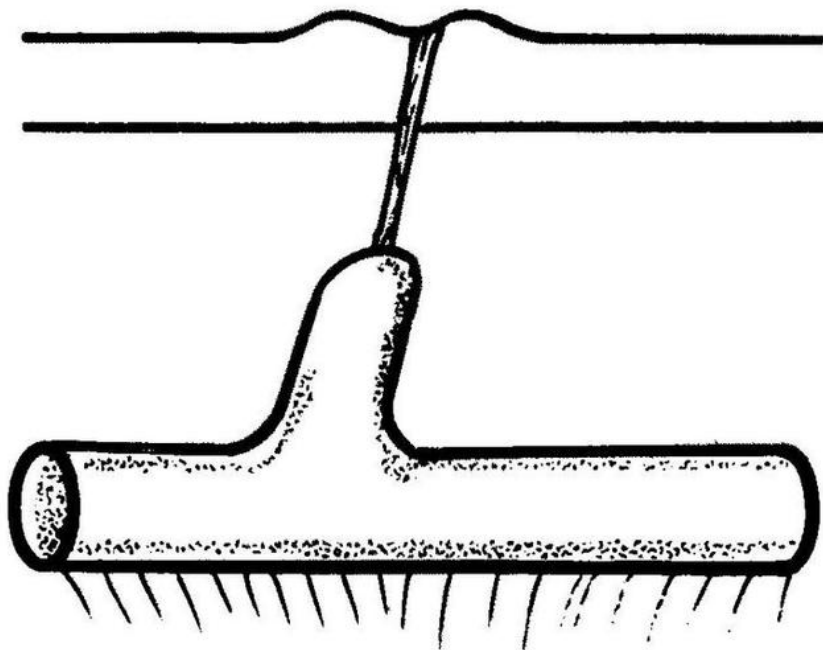


FIG3 : Bride fibreuse.

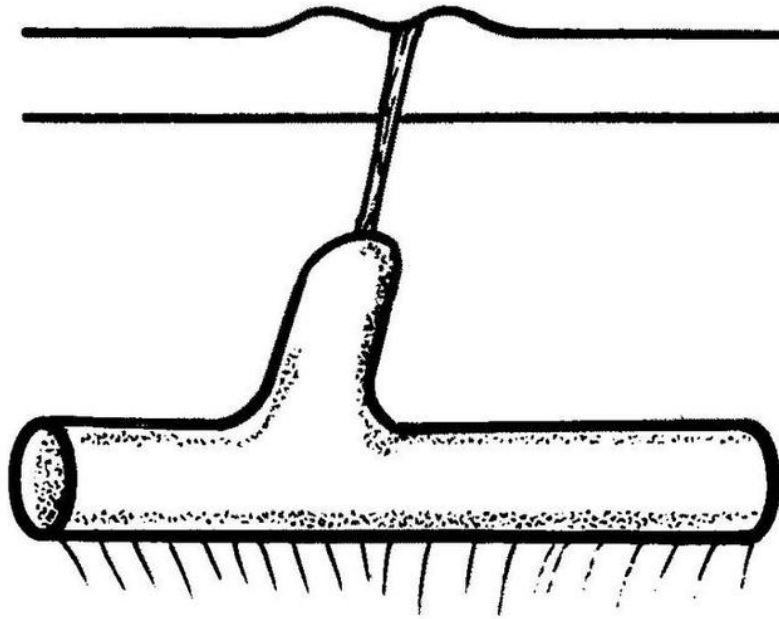


FIG4 : Bride unissant un diverticule de Meckel à la paroi.

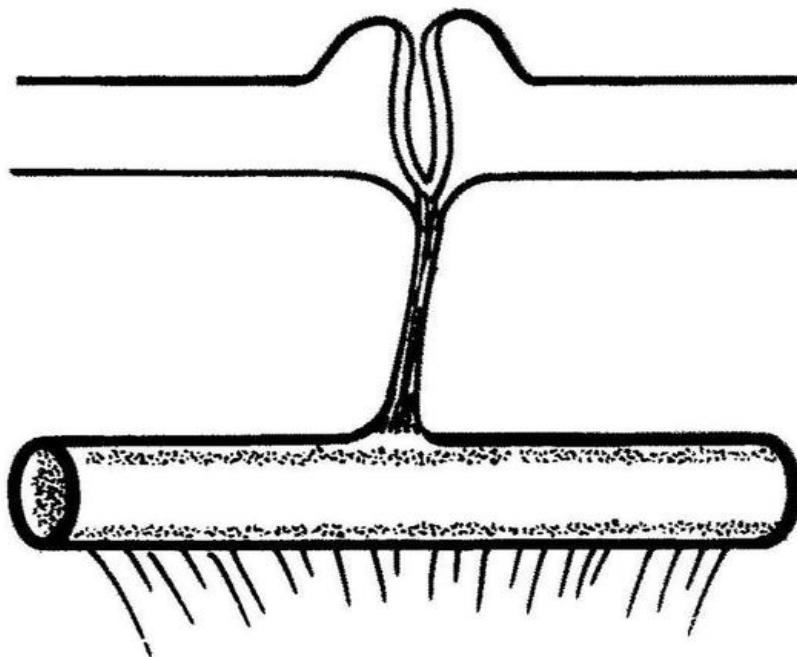


FIG 5 : Sinus ombilical et bride fibreuse.

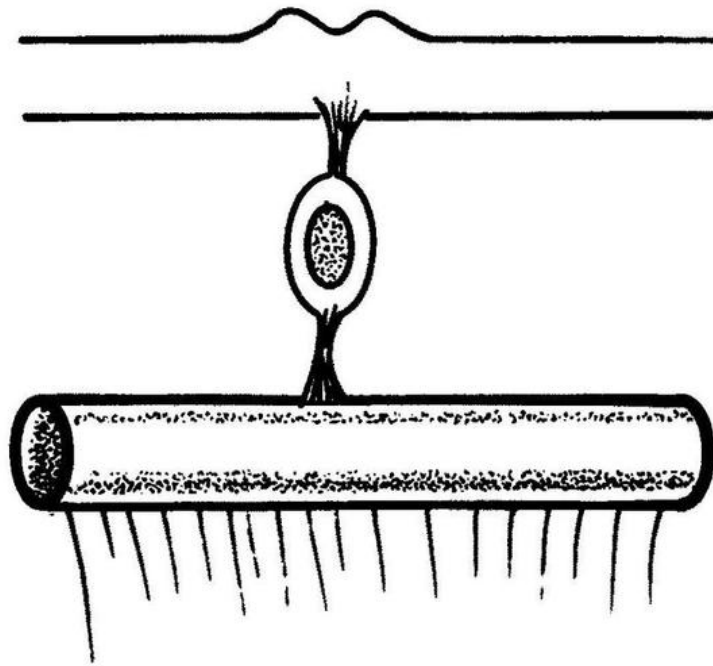


FIG 6 : Kyste vitellin.

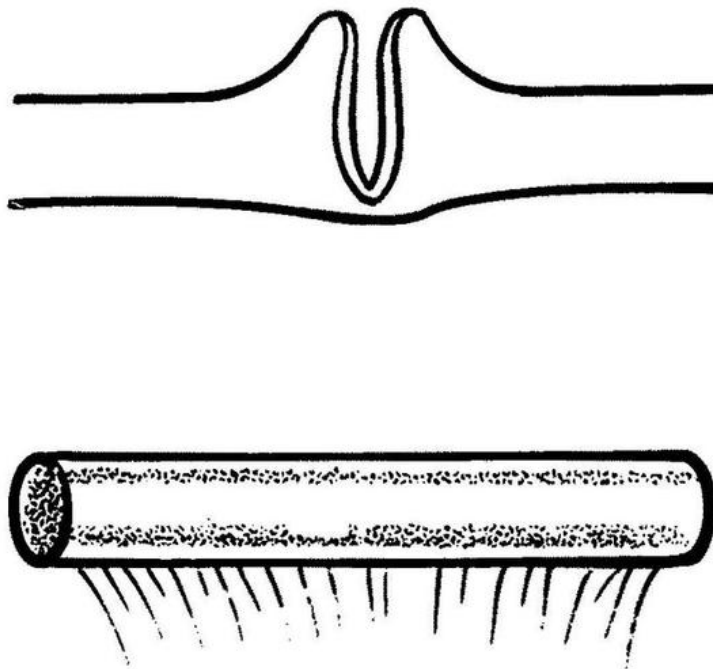


FIG 7 : Sinus ombilical.

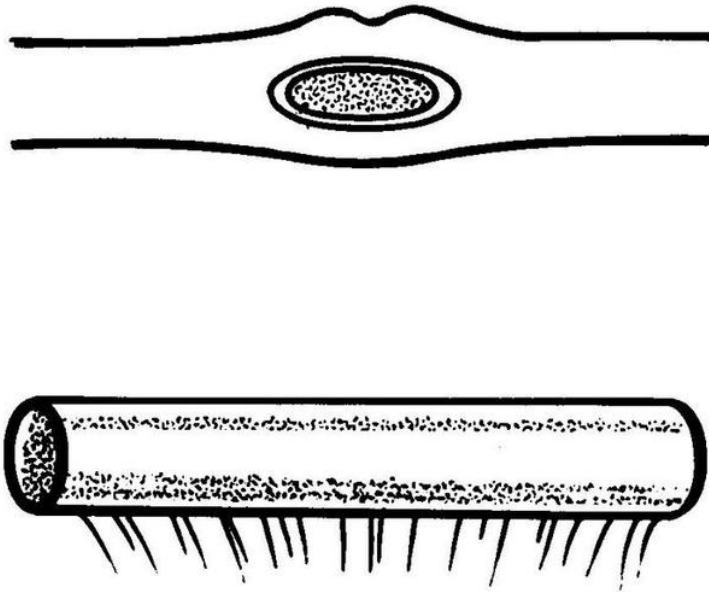


FIG 8 : Kyste pariétal juxta-ombilical.

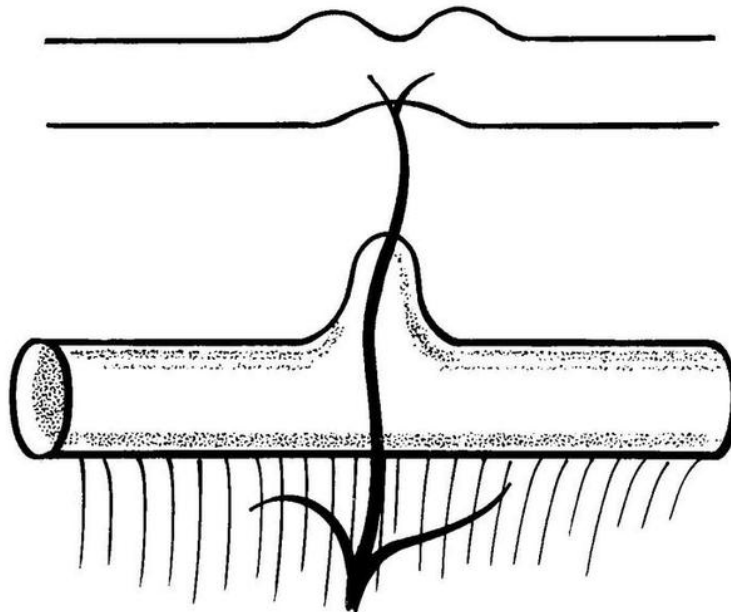


FIG 9 : Bride vasculaire unissant un diverticule de Meckel à la paroi.

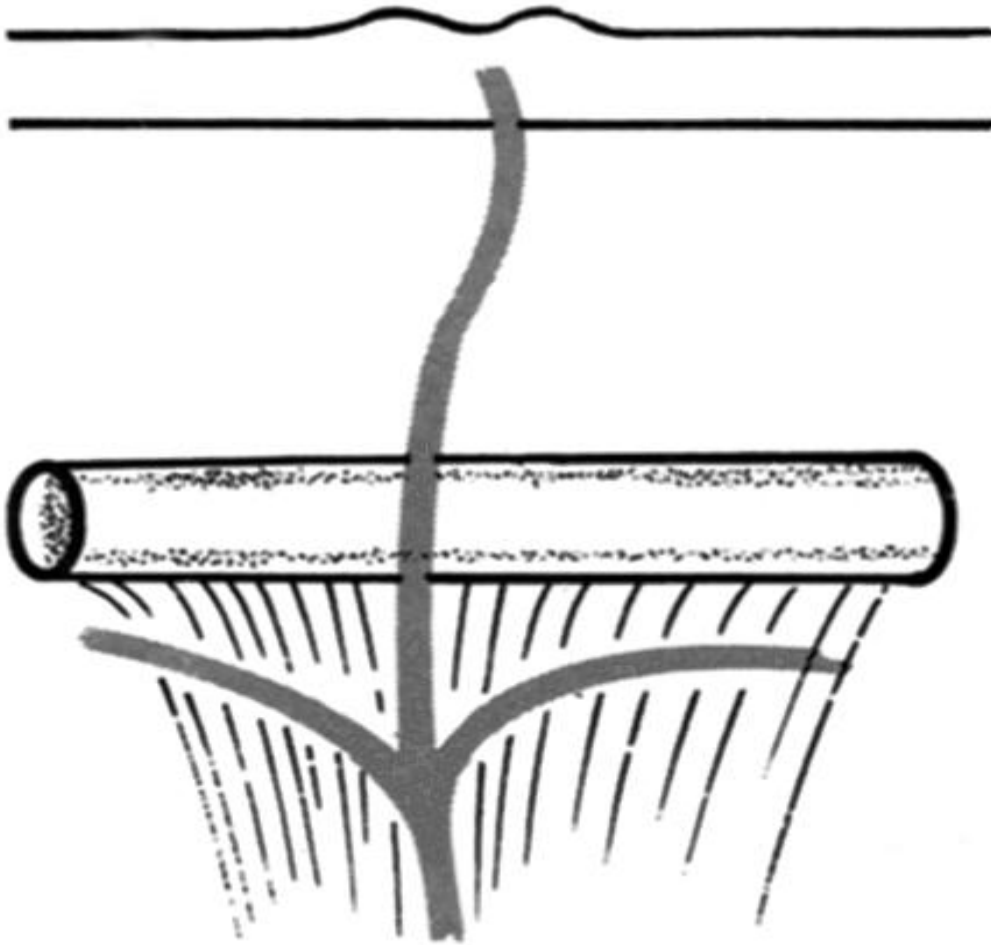


FIG 10 : Bride vasculaire unissant l'intestin à la paroi.

Voir Références des Figures

II. RAPPEL ANATOMIQUE

A. Rappel macroscopique :

Du fait de son origine embryologique, le diverticule de Meckel possède certaines particularités.

Il s'agit d'un segment d'intestin grêle, vestige du canal omphalomésentérique. Il est, de ce fait, constitué des quatre tuniques (sérouse, musculuse, musculaire muqueuse, muqueuse), ce qui le différencie des diverticules par pulsion qui ne sont constitués que de muqueuse (fig.11).

- Siège :

Il est situé habituellement sur la partie distale de l'iléon (Fig.12), à une distance variable de la valvule iléocæcale, qui peut aller jusqu'à 1 m. [27] C'est dire qu'une exploration complète du grêle est nécessaire afin de ne pas le méconnaître.

Dans 90% des cas, il siège sur le dernier tiers de l'intestin grêle en regard de la terminaison de l'artère mésentérique supérieure [28-29].

Selon certains auteurs le DM siège dans 90% des cas, dans les derniers 90 cm de l'iléon terminal [30]. La distance entre le DM et la valvule iléo-caecale est en moyenne de 40 cm (44.5+/- 14.7 cm) [30].

Pour Weinstein, Grain et Remine, le DM siège à environs 55 cm de la valvule iléo-caecale [31].

Pour LeNeel et Heloury, Leborgne, Horeau, cette distance varie de quelques centimètres à plus de 150 cm[29].

Pour Grass et Wendth, Phelan, le DM siège à 3 à 100 cm de la valvule iléo-caecale [32].

Pour Fresnel et Al, la moyenne est à 45 cm de la valvule iléo-caecale[33].

Pour Fourgue, 1.95cm de la valvule [34].

Pour Borde et Lefort [35] sa base d'implantation est éloignée de l'angle iléo-caecale de 30 cm à 1m, mais on a décrit jusqu'à 3.30m.

L'implantation de l'iléon n'est pas constante. Pour Mac Swain et Anderson [36] des cas d'implantation au niveau du jéjunum proximal sont possibles.

Pour certains auteurs, la distance séparant le point d'implantation du DM et la valvule de Bauhin varierait avec l'âge. La distance moyenne entre le DM et la valvule iléo-caecale serait de 34cm chez les enfants de moins de 2 ans, d'environ 46cm entre 3 et 21 ans, et de 67cm chez les adultes de plus de 21 ans [37-38].

Pour Horiot [39], le DM est situé en moyenne à 30cm de l'angle iléo-caecal chez l'enfant et à un mètre chez l'adulte.

La distance du DM par rapport à la valvule de Bauhin n'apparaît pas comme un facteur déterminant dans le développement de complications.

Dans notre série, nous avons pu situer les DM par rapport à la valvule iléo-caecale dans 3 de nos 11 cas.

- 2 DM ont siégé à 70cm de la valvule iléo-caecale.
- 1 DM situé à 120cm de la valvule de Bauhin.

- Il est toujours unique,

Implanté en regard de la terminaison de l'artère mésentérique supérieure.

La présence de plus qu'un diverticule élimine l'origine vitelline.

Mais en 1992, un cas de double DM, associé à un volvulus du grêle, a été décrit par Albu[40].

- Sa vascularisation :

Elle est assurée par une branche artérielle distincte, issue de l'arcade bordante (Fig. 13). À ce niveau, la vascularisation du grêle se modifie : d'unique, l'arcade iléale se ramifie en deux ou trois branches.

La vascularisation se fait le plus souvent par l'artère vitelline droite qui est la branche terminale de l'artère mésentérique supérieure.

Elle peut se présenter de deux façons selon que le diverticule possède un méso ou non[41].

• Quand il existe un méso : parcouru par une artère vitelline bien individualisé, deux situations peuvent se présenter :

- Une artère vitelline courte : qui naît du bord gauche de l'artère mésentérique supérieure, qui suit le même trajet et se termine comme la précédente.

➤ Une artère vitelline longue.

- Quand il n'existe pas de méso : il est vascularisé par des vaisseaux anastomosés à ceux des anses intestinales voisines. Toutefois, un pédicule propre au diverticule peut s'individualiser à partir du mésentère en surcroisant l'iléon.

- **Implantation (fig. 14):**

Il siège sur le bord antémésentérique de l'intestin, à l'inverse des duplications digestives, qui siègent sur le bord mésentérique.

- **Sa forme est variable :**

Elle peut être vermiculaire, à base étroite, ou au contraire pyramidale, à base large. Des diverticules « géants » ont été décrits.

Mais le plus souvent il s'agit d'une poche en forme de doigt de gant comme l'appendice, dont la base est étroite de 1 à 2cm, d'un diamètre équivalent à celui de l'intestin grêle, avec lequel il communique. Il a un diamètre moyen de 2cm, sa longueur est variable, mesurant 1 à 5cm dans 75% des cas [42], et il est habituellement fermé à son extrémité [43].

On trouve aussi des formes géantes de DM, ces formes sont très rares, et représentent seulement 0.5 % de toutes les anomalies omphalo-mésentériques, il existe deux types :

- Type I = DMGI : de forme allongée, de diamètre à peu près identique à celui de l'iléon, caractérisé par une longueur remarquable (50 à 100cm) [42] se compliquant de volvulus du grêle sur le diverticule le plus souvent [44].

- Type II = DMGII : beaucoup plus rare, il est plutôt ovoïde avec un diamètre de plus de 6cm [42]. Ces types 2 sont le plus souvent découverts dans un tableau d'occlusion intestinale, soit par compression vasculaire, soit par des adhérences inflammatoires [44].

Jarostov Koudelka, a décrit en 1992 un cas de DM géant de 56 cm de longueur, 17cm de diamètre, 50cm [2] de circonférence.

Un cas de DMG chez un fœtus, révélé par des signes échographiques, découvert au 3^{ème} trimestre de grossesse [44].

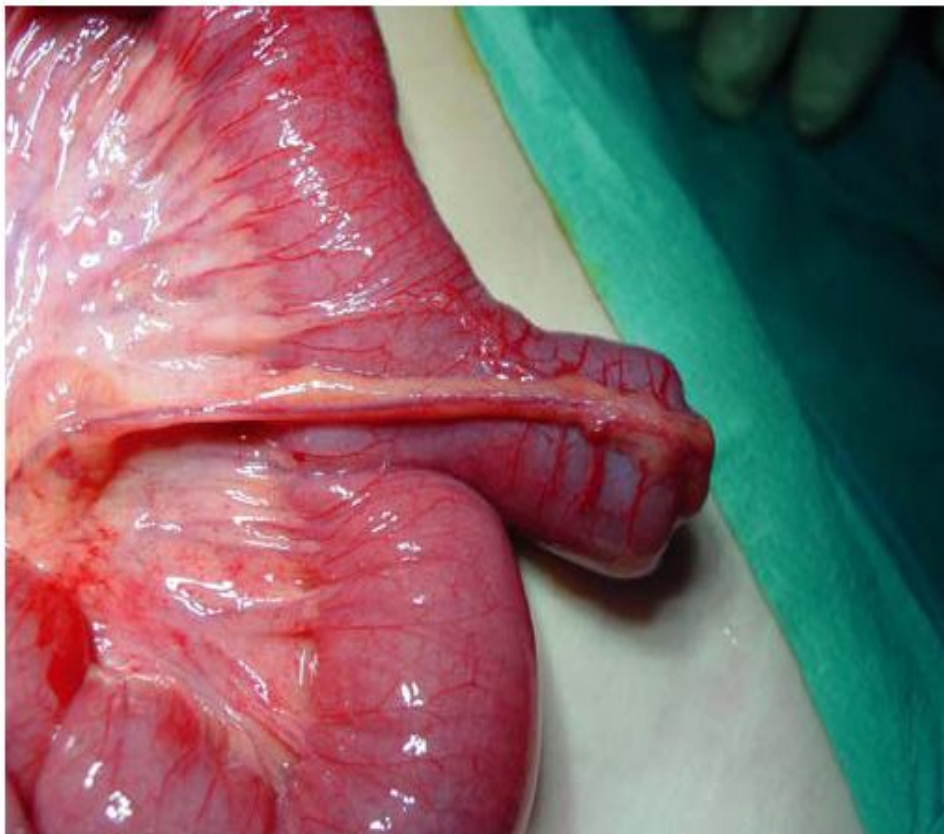


FIG 11 :A. Vue peropératoire d'un diverticule de Meckel.

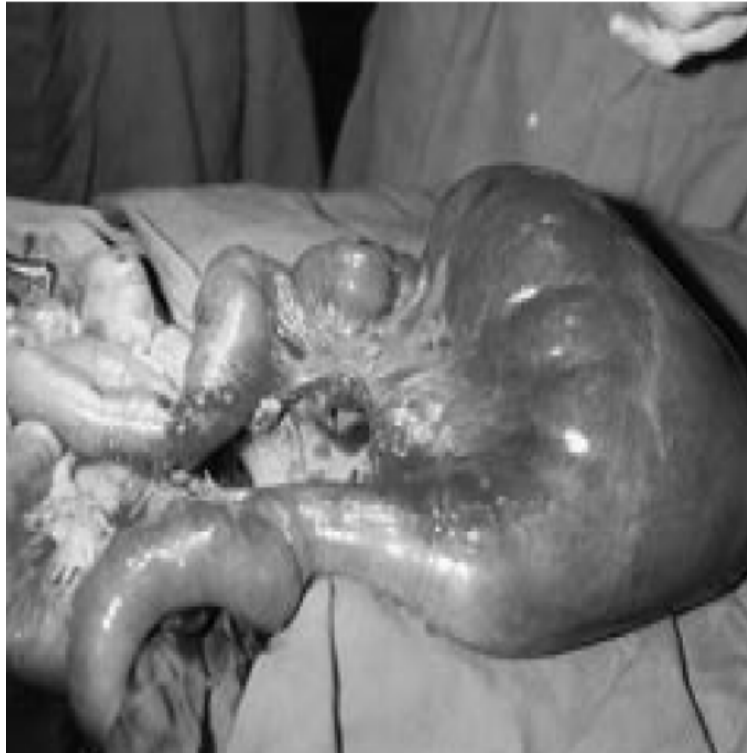

FIG 11. B : Diverticule de Meckel géant.

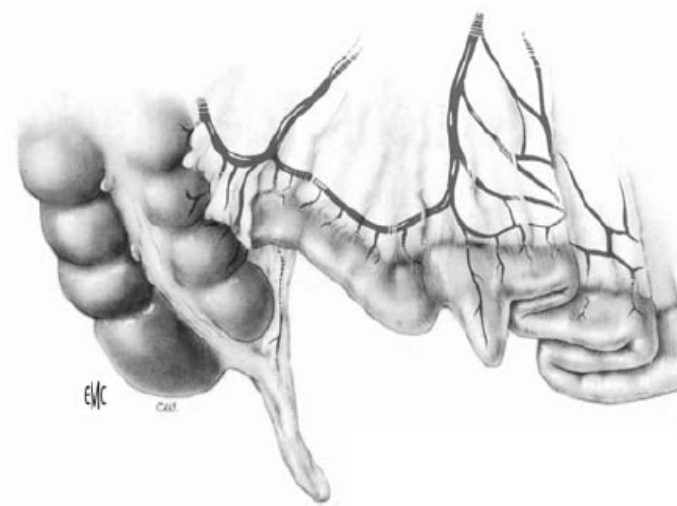


FIG 12 : Rappel anatomique : le diverticule de Meckel est situé sur l'iléon terminal

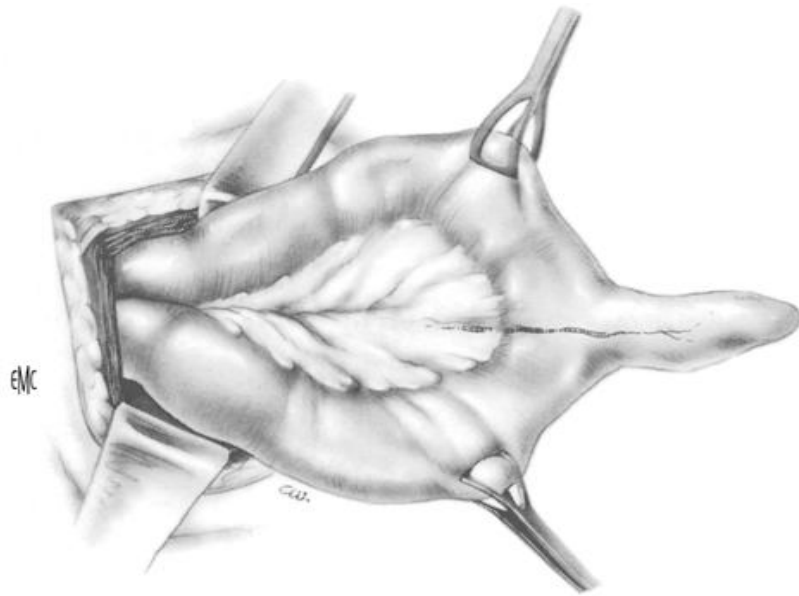


FIG 13 : Vascularisation du diverticule de Meckel par une artère issue de l'arcade bordante.

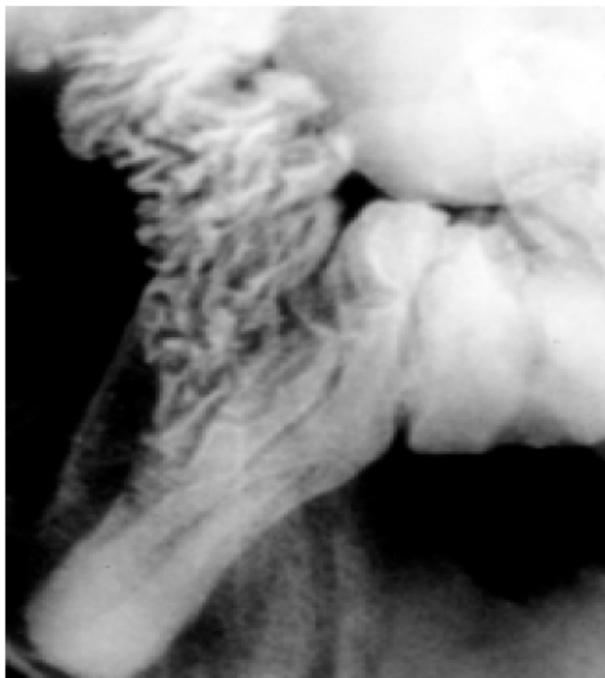

FIG 14 : le diverticule de Meckel s'implante sur le bord antémésentérique de l'iléon.

B. Rappel histologique :

Le diverticule de Meckel renferme une structure histologique identique à celle de l'iléon adjacent.

Comme le grêle, cette paroi est constituée de quatre tuniques [48] :

- ✧ Une séreuse
- ✧ Une musculuse
- ✧ Une sous-muqueuse
- ✧ Une muqueuse

Cependant les villosités sont rares, de même que les formations lymphoïdes.

La muqueuse du DM est cylindrique à plateau strié, avec des glandes de Lieberkuhn rudimentaires et des follicules clos. Les plaques de Peyer y sont de dimensions plus restreintes que dans le grêle et peuvent manquer totalement.

Au niveau de la muqueuse, on signale la possibilité d'hétérotopies tissulaires.

Pour Söderlund, la fréquence de ces hétérotopies serait de 30% à 40%, la présence de tissu ectopique est plus élevée dans les diverticules symptomatiques, le tissu ectopique peut être gastrique, duodénale, jéjunal, colique, pancréatique ou biliaire [74].

Parmi ces hétérotopies, l'hétérotomie gastrique semble prédominer (43% de l'ensemble des hétérotopies muqueuses pour Söderlund). La muqueuse gastrique ectopique contient des cellules muqueuses et des cellules

pariétales. Le diagnostic histologique de muqueuse gastrique ectopique, repose sur la présence de cellules pariétales sécrétant l'acide chlorhydrique et le facteur intrinsèque nécessaire à l'absorption de la vitamine B12 dans l'intestin grêle. Les sécrétions acides provoquent une ulcération de la paroi iléale très souvent compliquée de saignements digestifs sévères.

Guidal le résumait ainsi « si, celui-ci (diverticule de Meckel) a pu être appelé appendice du grêle, il a pu, à cause de l'analogie de sa maladie ulcéreuse avec celle de l'estomac, être appelé aussi justement un estomac miniature ».

Une des fonctions essentielles des cellules pariétales de la muqueuse gastrique est la sécrétion de technétium sous forme de pertechnétate. Cela permet la mise en évidence de diverticule de Meckel contenant de la muqueuse gastrique ectopique par la scintigraphie au pertechnétate de sodium [40].

D'autres types de tissus ectopiques ont pu être mis en évidence par ordre de fréquence décroissant ; on note :

- ✧ association de tissu pancréatique et gastrique dans 5% des hétérotopies.
- ✧ du tissu pancréatique dans 3% des hétérotopies
- ✧ une muqueuse duodénale, jéjunale ou colique dans 3% des hétérotopies.

Le siège de l'hétérotopie est variable, elle envahit la totalité du DM ou se localise à son fond ou à sa base [28]. En effet, les inclusions affecteraient une topographie particulière, suivant leur nature :

- ✧ Pancréatique : le siège est le plus souvent à l'apex pour HABER34.
- ✧ Gastrique : pour MATT et TIMPONE, SÔDERLUND, près de la base pouvant même s'étendre sur la muqueuse iléale [34].

Cette connaissance est capitale pour le traitement, dans la mesure où, la résection simple du DM peut laisser en place du tissu hétéropique, point de départ d'une éventuelle complication ulcéreuse. D'où la résection du segment iléal porteur du DM est préférable.

III.DIVERTICULE DE MECKEL NON PATHOLOGIQUE :

Dans plus de la moitié des cas, il n'a aucune manifestation clinique (53% pour Pellerin et Al). Il s'agira le plus souvent, d'un découvert opératoire fortuit lors d'une exploration systématique de l'intestin grêle au cours d'une intervention chirurgicale, en particulier une appendicectomie chez l'enfant et l'adolescent.

Lors d'appendicectomies, l'exploration systématique permet de trouver environ 2% de diverticule de Meckel [29].

Il est à noter que parmi ces diverticules de Meckel asymptomatiques un certain nombre est porteur d'une hétérotopie pouvant entraîner des complications ultérieures [45]. LENEEL et AL ont retrouvé 2 hétérotopies gastriques sur 80 diverticules de Meckel asymptomatiques [29].

Il faut aussi savoir qu'un DM comportant une hétérotopie se complique dans 72% des cas selon Wansbrough et AL.

Il est important de le rechercher, donc, au cours de toute laparotomie.



Diagnostic



I. DIAGNOSTIC CLINIQUE :

Ce sont les complications qui révèlent le diverticule de Meckel ; leur fréquence est extrêmement variable d'un auteur à l'autre (tableau I).

Ces chiffres semblent surestimés et la plupart des auteurs considèrent que plus de la moitié des diverticules de Meckel sont totalement asymptomatiques [45].

Pour un sujet porteur d'un diverticule de Meckel, le risque de présenter une complication serait de l'ordre de 4 % à la naissance, ce risque diminuant avec l'âge [46].

Ces complications peuvent survenir à tout âge, mais tous les auteurs s'accordent pour noter une fréquence beaucoup plus élevée dans les premières années de la vie (tableau II). Des observations récentes font état de complications anténatales du diverticule de Meckel.

Tableau I : Fréquence des diverticules de Meckel (DM) pathologiques.

Soderlund	1959	34 % de DM pathologiques sur 413 cas en 15 ans
Saint Vil	1991	72 % de DM pathologiques sur 164 cas en 19 ans
Saint-Vincent-de-Paul	1992	47 % de DM pathologiques sur 61 cas en 13 ans

Tableau II : Fréquence des diverticules de Meckel pathologiques selon l'âge.

Söderlund	(1959)	33 % complications avant 2 ans
Pellerin	(1976)	30 % complications avant 1 an
Gruner	(1981)	50 % complications avant 2 ans
Saint-Vincent-de-Paul	(1992)	41 % complications avant 2 ans

Bien que la distribution du diverticule de Meckel soit approximativement égale entre les deux sexes, les complications ont une très nette prédominance masculine : entre 70 et 90 % pour la majorité des auteurs.

A. Occlusions intestinales

L'occlusion est le plus grave et le plus fréquent des accidents du diverticule de Meckel : 30 à 50 % de l'ensemble de ses complications [47]. Elle survient surtout chez le nourrisson et l'enfant [48].

Le mécanisme le plus fréquent est l'invagination intestinale aiguë. Plus rarement un volvulus, une bride ou une coudure sont à l'origine de l'occlusion.

1. Invagination intestinale aiguë

Elle atteint presque exclusivement les enfants, dans 50 % des cas avant 2 ans.

On distingue deux éventualités :

- ✧ le diverticule de Meckel n'est pas responsable de l'invagination : c'est le cas d'une invagination intestinale aiguë typique du nourrisson pour laquelle une intervention systématique (lorsqu'elle est faite) amène à découvrir un diverticule de Meckel qui ne participe pas à l'invagination ;
- ✧ le diverticule de Meckel est responsable de l'invagination [49]: dans ce cas, le diverticule doit être libre pour d'abord s'invaginer lui-même dans la lumière intestinale ; il réalise ainsi deux tableaux cliniques :
 - une invagination iléo-iléale isolée marquée par des douleurs moins violentes que dans l'invagination typique, des rectorragies tardives, avec des signes radiologiques d'occlusion basse du grêle ; le lavement opaque peut être faussement rassurant, opacifiant le cadre colique avec injection de la seule dernière anse iléale, sans inondation du grêle ;

- une invagination iléo-iléale propagée au côlon réalisant un tableau typique d'invagination intestinale aiguë ; le lavement opaque ne réduit que partiellement l'invagination, et il n'y a pas d'inondation du grêle.

Dans ces deux cas, il faut opérer d'urgence. La réduction manuelle du boudin d'invagination est rarement possible ce qui impose une résection intestinale parfois plus étendue que ne le voudrait la simple résection du diverticule de Meckel.

2. Autres occlusions mécaniques

Elles s'observent plus fréquemment chez l'adulte, mais se voient également chez l'enfant et même à la période néonatale [50] .

✧ Volvulus et brides [51] : elles s'associent fréquemment et réalisent des tableaux d'occlusion aiguë :

- la bride peut être congénitale et fixer le diverticule de Meckel à la face profonde de l'ombilic ; lorsqu'elle est acquise à la suite de poussées de diverticulites, elle fixe le sommet du diverticule de Meckel en un point quelconque de la cavité abdominale. Qu'elle soit congénitale ou acquise, la bride est responsable d'occlusion par strangulation ou par volvulus d'une ou de plusieurs anses intestinales. Le volvulus entraîne l'anse intestinale sur laquelle le diverticule de Meckel s'insère et l'axe de torsion est l'artère mésentérique supérieure. Le volvulus du diverticule lui-même au niveau de pédicule d'insertion est exceptionnel.

- ✧ Coudure et sténose d'origine inflammatoire : elles sont souvent associées à des brides et peuvent être longtemps tolérées. Elles provoquent une occlusion lors de passage d'un contenu intestinal compact.
- ✧ Coprolithe [52] ou Phytobézoard : issus parfois d'un diverticule de Meckel, ils peuvent être responsables d'une occlusion.
- ✧ Occlusion et perforation : elles surviennent plus rarement chez le fœtus et sont à l'origine d'une péritonite méconiale[53].

Dans tous ces cas, le tableau clinique est celui d'une occlusion basse du grêle sans caractères spécifiques. L'absence de cicatrice abdominale ne doit pas faire écarter le diagnostic d'une occlusion sur bride ou d'un volvulus d'origine congénitale.

Ailleurs, des antécédents de douleurs périombilicales, suivies parfois d'hémorragies intestinales, d'une anomalie ombilicale (ombilic suintant, tuméfaction ombilicale) peuvent orienter le diagnostic.

Chez l'enfant, la fréquence du diverticule de Meckel et la rareté d'autres étiologies peuvent faire évoquer le diagnostic plus facilement.

Tout retard étant gravissime, l'altération de l'état général de l'enfant ne doit pas être un obstacle à l'intervention d'urgence. Elle seule permet de lever l'obstacle et de reconnaître le diverticule de Meckel responsable. Une résection intestinale étendue peut parfois être nécessaire.

Dans le DMG de type I, l'occlusion est due, le plus souvent, à un volvulus du grêle sur le diverticule [54]. Tandis que dans le DMG de type II, l'occlusion est secondaire soit à une compression du grêle, soit à la présence d'adhérences d'origine inflammatoires.

Dans les 14 cas de DMG retrouvés dans la littérature, dont 1 ne répond pas aux critères cliniques, Miller dénombre 11 cas de type II [45]

B. Ulcère peptique

On doit à Mondor [55] la première description d'un ulcère peptique lié à la présence d'une hétérotopie gastrique au sein d'un diverticule de Meckel.

1. Pathogénie et anatomopathologie

L'ulcère est la conséquence de la sécrétion acide de la muqueuse hétérotopique de type fundique du diverticule sur la muqueuse iléale voisine. Il siège en bordure de l'hétérotopie et reproduit tous les caractères d'un ulcère peptique.

Cet ulcère est donc différent des ulcérations observées lors des diverticulites ou des lésions mécaniques du diverticule. Il est essentiellement à l'origine d'hémorragies diverticulaires bien qu'elles puissent se voir parfois en dehors d'un ulcère peptique.

Dans 25 % des diverticules de Meckel non pathologiques on retrouve une hétérotopie mais sans ulcère. A l'inverse, celle-ci est présente dans 75 % des diverticules pathologiques à condition que soient réalisées des coupes très finement sériées.

2. Clinique

L'ulcère représente 30 % environ des complications du diverticule de Meckel. Il survient surtout chez le jeune enfant : dans la moitié des cas avant 1 an, 8 fois sur 10 avant 2 ans. Dans la plupart des cas, il s'agit de garçons.

Avant le stade des complications, l'ulcère se manifeste par des douleurs abdominales. Celles-ci n'ont aucun caractère spécifique, et peuvent siéger n'importe où. C'est leur répétition qui inquiète et amène à consulter, et souvent les jeunes enfants sont opérés pour une suspicion d'appendicite. Il est rare que le diverticule de Meckel soit révélé par les seules douleurs abdominales.

3. Complications

a. Hémorragies intestinales

Elles sont très fréquentes : elles surviennent dans 55 % [56] des diverticules de Meckel, dans 60 % avant l'âge de 2 ans[46].

Elles réalisent des rectorragies de sang rouge ou noir soit enrobant les selles, soit en dehors d'elles. Elles surviennent de façon imprévisible et souvent par crises successives pendant un ou quelques jours et s'arrêtent. Leur abondance est variable : elles sont soit modérées et répétitives, responsables d'une anémie, soit le plus souvent importantes et nécessitent un diagnostic et un traitement en urgence.

Les symptômes doivent faire évoquer un diverticule de Meckel, mais la palette d'examen complémentaires qui peuvent en affirmer le diagnostic est réduite.

❖ **Radiologie**

- **Abdomen sans préparation (ASP)** : il montre exceptionnellement une structure gazeuse de siège inhabituel.

Lavement opaque : il élimine un polype.

Transit du grêle : l'opacification du diverticule de Meckel reste aléatoire et les images d'opacification sont d'interprétation difficile : l'examen n'est pas fiable.

- **Artériographie mésentérique sélective** : elle nécessite une anesthésie générale chez l'enfant et n'est pas dénuée de risques. Une exploration chirurgicale par une incision de McBurney n'est pas plus dangereuse et permet de traiter le malade.

❖ **Endoscopie**

La coloscopie permet d'éliminer une autre cause d'hémorragie basse.

❖ **Scintigraphie au (99mTc)**

Le 99mTc est absorbé par les cellules pariétales gastriques sécrétant l'HCL et s'élimine par les voies urinaires. Trente minutes après l'injection intraveineuse du produit, on voit se dessiner l'estomac, les reins et la vessie. Lorsqu'un diverticule de Meckel captant le Tc est présent, il se projette sous forme d'une tache dans la cavité péritonéale (fig. 11).

Cette technique connue depuis 1970[57], est actuellement très répandue. Sa fiabilité est relative en raison du nombre élevé de faux négatifs (10 %) et de faux positifs (54 %) [58].

De faux positifs ont été rapportés dans les obstructions aiguës du grêle, les invaginations, les abcès abdominaux, les léiomyomes, les anomalies vasculaires de l'intestin et les méningomyélocèles [45].

Certains auteurs ont montré qu'on pouvait améliorer la sensibilité de cet examen par une administration préalable de pentagastrine [59].

❖ **Difficultés diagnostiques**

Globalement, le diagnostic de diverticule de Meckel hémorragique est un diagnostic d'élimination mais il faut l'évoquer.

Un polype solitaire ou une invagination intestinale peuvent prêter à confusion : mais le polype n'est pas douloureux et la colonoscopie lève le doute; une invagination intestinale aiguë est rarement à l'origine d'une hémorragie massive et le lavement opaque permet le diagnostic.

Chez l'adulte, on est plus souvent tenté d'éliminer d'autres causes d'hémorragies, hautes ou basses. Une fibroscopie haute avec ou sans transit baryté oesogastroduodéal (TOGD), une colonoscopie avec ou sans lavement opaque doivent rapidement éliminer ces étiologies.

La répétition de rectorragies massives, voire cataclysmiques, surtout chez un jeune enfant évoque le diverticule de Meckel et doit conduire à une laparotomie d'extrême urgence, après avoir éliminé une ulcération thermométrique ou un trouble de la coagulation.

Dans certains cas où existe une contre-indication opératoire, on a proposé un traitement d'attente à la : mais l'indication en est exceptionnelle.

b. Perforation (fig. 15)

Lorsque le diverticule de Meckel se perforé en péritoine libre, il cause une péritonite aiguë généralisée dont le début est souvent brutal. Des antécédents d'épisodes de rectorragies peuvent faire suspecter l'origine de la péritonite, mais seule la laparotomie permet d'en avoir la certitude (fig.16).

Les perforations couvertes sont plus rares et causent des abcès localisés avec un tableau d'occlusion fébrile.

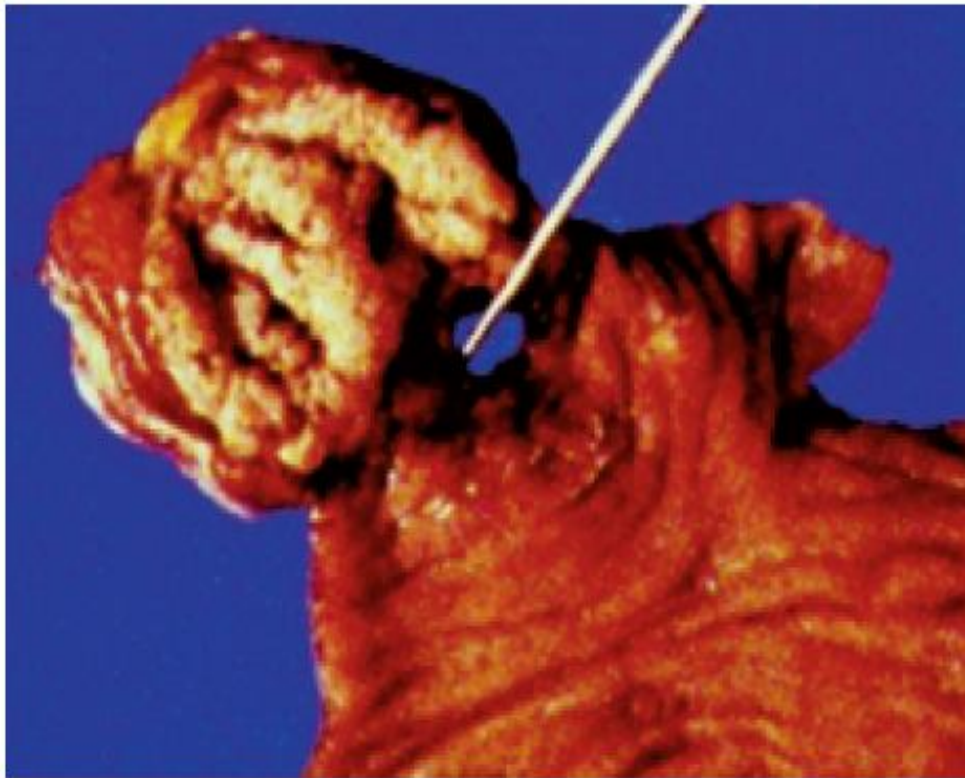


FIG 15 : Pièce opératoire d'un diverticule de Meckel ayant une hétérotopie de muqueuse gastrique entraînant une perforation ulcéreuse.

On décrit des cas rares de perforation anténatale se révélant dans la période néonatale sous forme d'hydrocèle inflammatoire [60] ou de pneumatocèle scrotale [61].

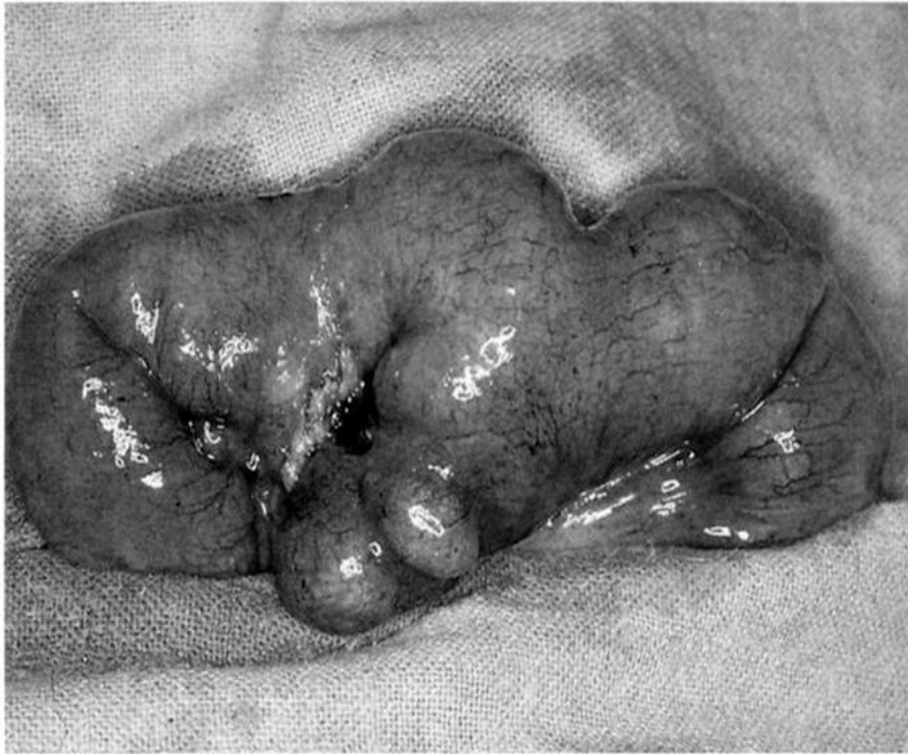

FIG 16 : Diverticule de Meckel perforé.

C. Diverticulites

On peut rapprocher les infections du diverticule de Meckel des appendicites. Les diverticules de Meckel dont la pointe est fixée à l'ombilic ont, semble-t-il, moins de chance de développer une diverticulite que ceux dont la pointe est libre. Mais les infections répétées du diverticule peuvent provoquer des adhérences du diverticule à l'ombilic, le plus souvent faciles à distinguer

d'une bride congénitale. Des diverticulites souvent perforantes causées par des corps étrangers ont été rapportées [62]. La diverticulite s'observe à tout âge et surtout dans le sexe masculin (75 %). Elle représente 14 % [63] à 25 % [48] des complications du diverticule de Meckel.

Les lésions sont analogues à celles de l'appendicite et on décrit des diverticulites catarrhales, suppurées, abcédées, gangreneuses et perforantes.

Une diverticulite est difficile à distinguer d'une appendicite dont elle rappelle les signes. Un siège médian ou paraombilical peut faire évoquer une appendicite mésocoeliale.

Des signes occlusifs sont souvent associés, en particulier dans les diverticulites suppurées. Un tiers des diverticulites[64] se compliquent de perforation qui se présentera sous forme d'abcès mésocoeliale par perforation couverte, ou sous forme de péritonite généralisée. Récemment, a été décrit un hémopéritoine par perforation d'un diverticule de Meckel[65].

Une inflammation d'un diverticule de Meckel peut parfois provoquer une hémorragie en l'absence de toute hétérotopie.

Il existe de nombreuses observations de tableaux cliniques évoquant une appendicite chez des patients déjà appendicectomisés[66].

Mill et Dambron ont rapportés le cas d'un DMG infecté révélé par une décompensation aigue inaugurale d'un diabète sucré [67].

D. Hernie de Littré (hernie du diverticule de Meckel)

Décrite par Littré en 1700[68], elle se définit par la présence d'un diverticule de Meckel dans un sac inguinal dans 50 % des cas, ou ombilical dans 30 % des cas [69]. La fréquence de cette pathologie est impossible à chiffrer : 1 cas sur 250 dans la série publiée par Pellerin [47] jusqu'à 11,7 % pour Moses [70]. Elle se voit en général chez l'enfant de sexe masculin. Le diverticule de Meckel peut accompagner le testicule dans sa migration et être à l'origine d'une cryptorchidie [71].

Dans le cadre des hernies inguinales trois situations peuvent se présenter :

- ✧ découverte fortuite d'un diverticule dans le sac ; la seule question à poser est : faut-il réséquer les diverticules de Meckel par cette voie ?
- ✧ hernie étranglée contenant une anse intestinale avec un diverticule de Meckel et présentant des signes d'occlusion ;
- ✧ hernie irréductible et douloureuse avec pincement latéral de l'intestin sans signes d'occlusion ; l'exploration chirurgicale d'urgence fera la distinction ; méconnue, cette hernie peut évoluer vers une fistule intestinale [72].

E. Tumeurs du diverticule de Meckel

Elles sont rares et se voient essentiellement chez l'adulte : 1,5 % [70].

a. Tumeurs bénignes

Lipomes, myomes [73], fibromes et neurofibromes [74], adénomes sont le plus souvent asymptomatiques et de découverte fortuite. Elles peuvent se révéler parfois par une invagination ou une occlusion [75], des hémorragies [76], une perforation. Un diverticule de Meckel géant a été décrit simulant une tumeur abdominale [77].

b. Tumeurs malignes

De pronostic redoutable, leur fréquence est difficile à chiffrer. Elles s'observent essentiellement chez l'adulte. Elles se répartissent en trois groupes : les adénocarcinomes, les sarcomes et les tumeurs carcinoïdes. Elles se révèlent plus par des hémorragies intestinales, rarement par une tumeur palpable, plus rarement par une perforation [78].

Le diagnostic peut être établi par un transit du grêle, mais cela reste exceptionnel [73]. Le plus souvent il est fait à l'intervention et après examen anatomopathologique de la pièce d'exérèse.

II. DIAGNOSTIC PARACLINIQUE :

Malgré les progrès actuels de l'imagerie, le diagnostic positif de diverticule de Meckel reste difficile.

Les examens biologiques ont peu d'intérêt, tout au plus confirmant un syndrome septique ou une anémie ferriprive.

Les examens radiologiques sont d'un apport fondamental.

A. Les signes biologiques qu'on peut observer :

- En cas d'occlusion intestinale :

- ✧ une hémococoncentration secondaire aux pertes digestives et à la séquestration liquidienne,
- ✧ une hypochlorémie, une hyponatrémie et une hypokaliémie conséquences des vomissements,
- ✧ une hyperglycémie secondaire au choc,
- ✧ une hyperazotémie et une acidose métabolique témoins du catabolisme protéidique et de l'insuffisance rénale fonctionnelle.
- ✧ Une hyperamylasémie due au reflux duodéal vers le pancréas.

- En cas d'hémorragie intestinale :

Une anémie sévère dont témoignent :

- ✧ Une baisse de l'hémoglobine
- ✧ Une baisse de l'hématocrite
- ✧ Une baisse des globules rouges.
- ✧ En cas de perforation ou de diverticulite :

On peut noter la présence d'une hyperleucocytose à polynucléaires signalant l'inflammation ou l'infection

B. Echographie (fig. 18 et 19)

Le diagnostic échographique de diverticule de Meckel est exceptionnel [79]. Il est décrit comme une structure digestive borgne, à paroi épaisse et différenciée, de morphologie variable, arrondie. En revanche, l'échographie pose le diagnostic dans les cas d'invagination intestinale. Elle permet, parfois, la mise en évidence au sein du boudin, d'une masse avec un centre hyperéchogène et une couronne périphérique hypoéchogène, pouvant correspondre à un diverticule de Meckel inversé. Elle garde également un intérêt en urgence, devant un syndrome douloureux appendiculaire pouvant correspondre à une complication infectieuse de ce diverticule.

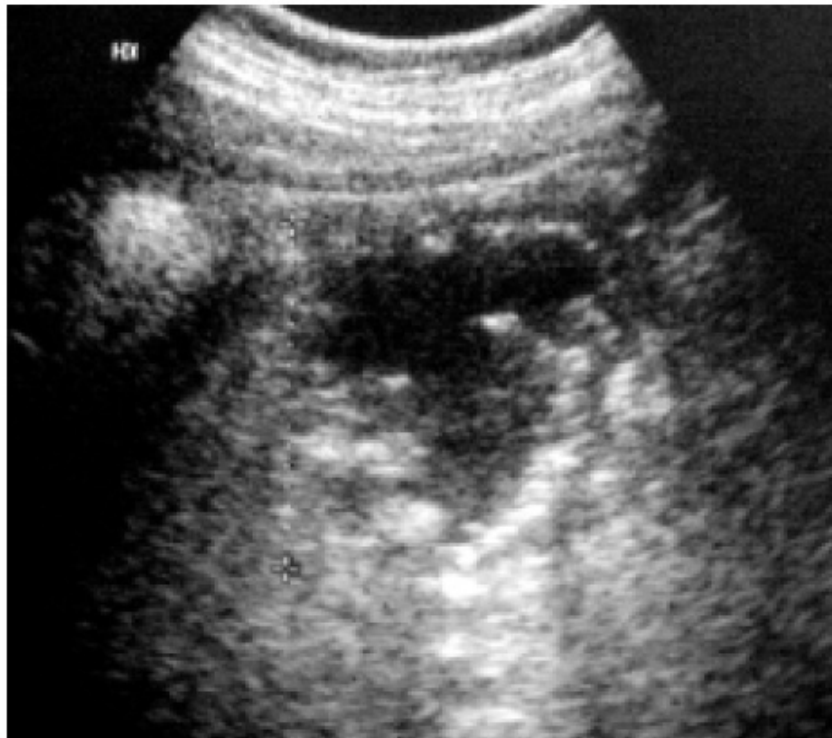

FIG 17 : Diverticule de Meckel avec entérolithes à l'échographie.

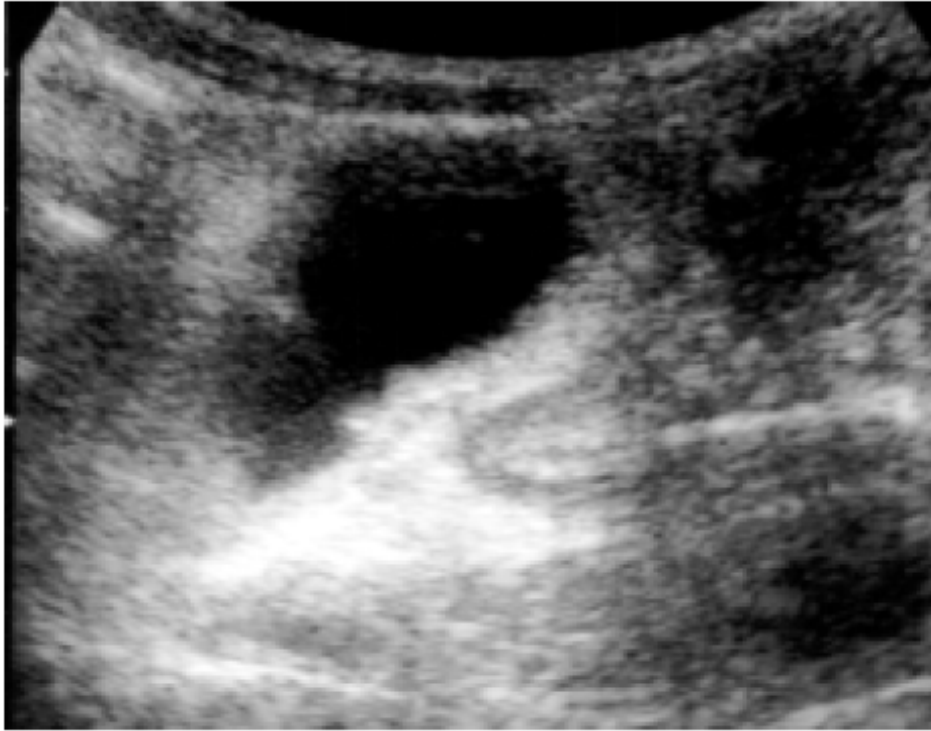

FIG 18 : Diverticule de Meckel géant rempli de liquide à l'échographie.

C. Scanner [80]

Il est de plus en plus souvent proposé en première ligne devant un tableau douloureux abdominal aigu ou chronique. Il est pratiquement impossible de différencier le diverticule de Meckel de l'intestin grêle normal.

En revanche, le scanner peut permettre le diagnostic d'entérolithe (fig. 20), d'invagination, de diverticulite et de syndrome occlusif du grêle (fig. 21). En cas de suspicion de diverticule du grêle, le scanner doit comporter une opacification digestive ainsi qu'une injection intraveineuse de produit de contraste. En cas de saignement, il peut exister une prise de contraste localisée au niveau de la muqueuse gastrique ectopique.

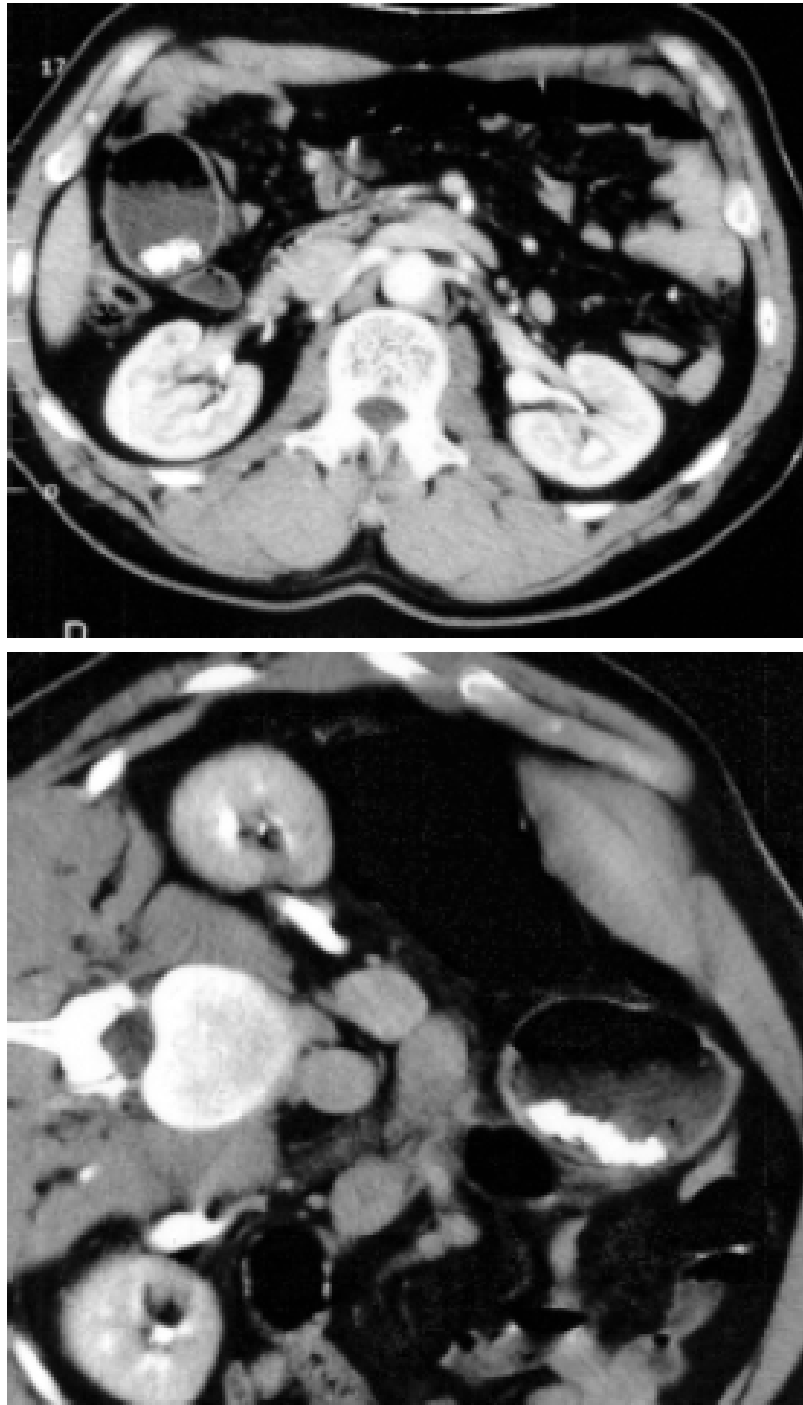


FIG 19 : Entérolithes diverticules mobiles avec changement de position du malade (haut et bas).

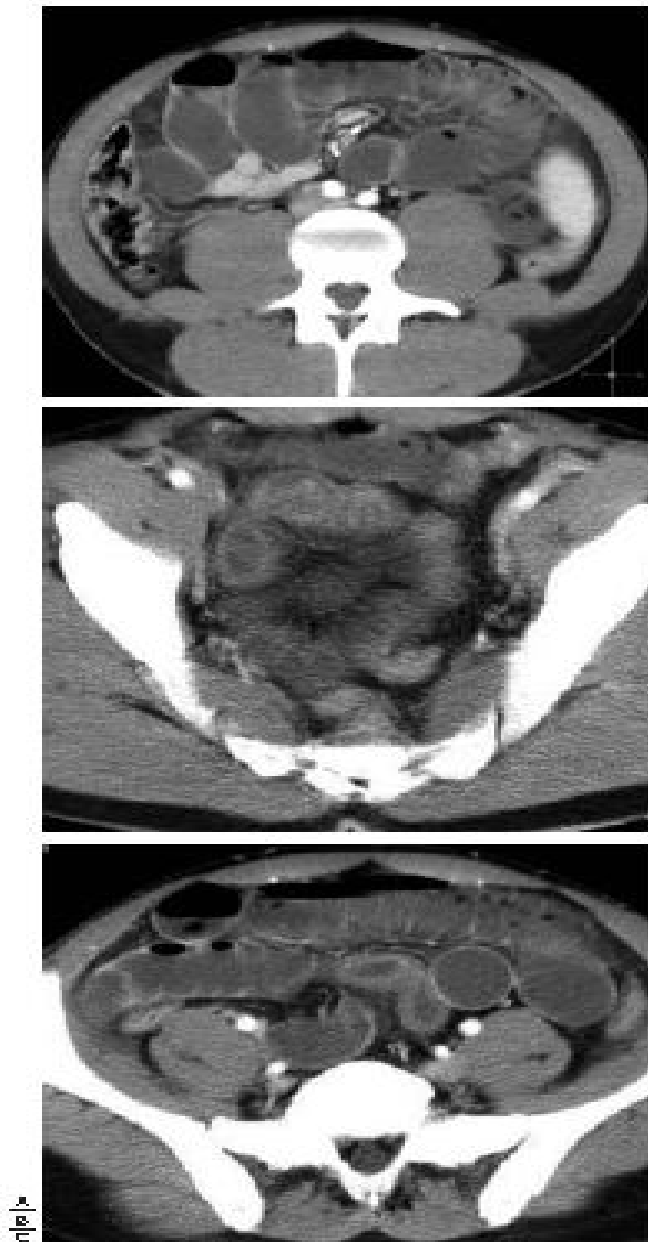

FIG 20 : Volvulus par tractus fibreux diverticulaire : le scanner affirme l'occlusion intestinale aigue A, respectant l'iléon distal B avec une anse intestinale à paroi épaisse et ayant un raccordement en T fig 11 C.

D. Opacifications vasculaires [81]

L'angiographie, qu'elle soit réalisée à partir de coupes de scanner ou de façon plus rare par artériographie sélective de l'artère mésentérique supérieure (fig. 22), peut montrer la persistance de l'artère omphalomésentérique. Typiquement, cette artère est une branche distale de l'artère mésentérique supérieure. En cas de symptomatologie hémorragique, il faut se rappeler que le saignement n'est visible en artériographie que pour une hémorragie supérieure à 0,5 ml/min.

E. Opacifications digestives [81]

Les indications d'opacifications digestives conventionnelles (transit du grêle, lavement rétrograde) ont largement été remplacées par les autres techniques d'imagerie décrites ci-dessus. Le diverticule de Meckel n'est souvent pas visible au cours d'opacification rétrograde du fait du petit collet et du péristaltisme intestinal. Sur le transit du grêle, il apparaît sous la forme d'un diverticule, situé sur le bord antimésentérique de l'iléon terminal.

F. Scintigraphie Tm99 [82]

La scintigraphie au ^{99m}Tc -pertechnétate est un examen non invasif, de faible irradiation. Son principe repose sur la captation du marqueur par les cellules mucosécrétantes de la muqueuse gastrique ectopique contenu dans le diverticule de Meckel. Cependant, la sensibilité reste faible, de l'ordre de 60 % chez l'adulte mais atteint les 85 % à l'âge pédiatrique. Cet examen peut être sensibilisé par l'injection couplée du traceur avec de la ranitidine (injectée 1 h avant le traceur) et de la pentagastrine (injectée 20 min avant).

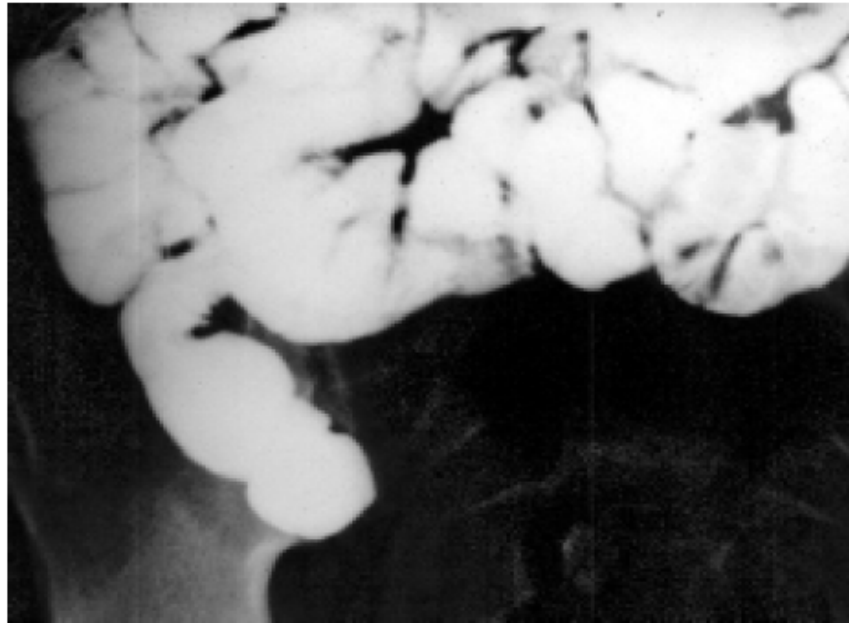

FIG 21 : Transit du grêle : le diverticule apparaît comme structure digestive borgne.

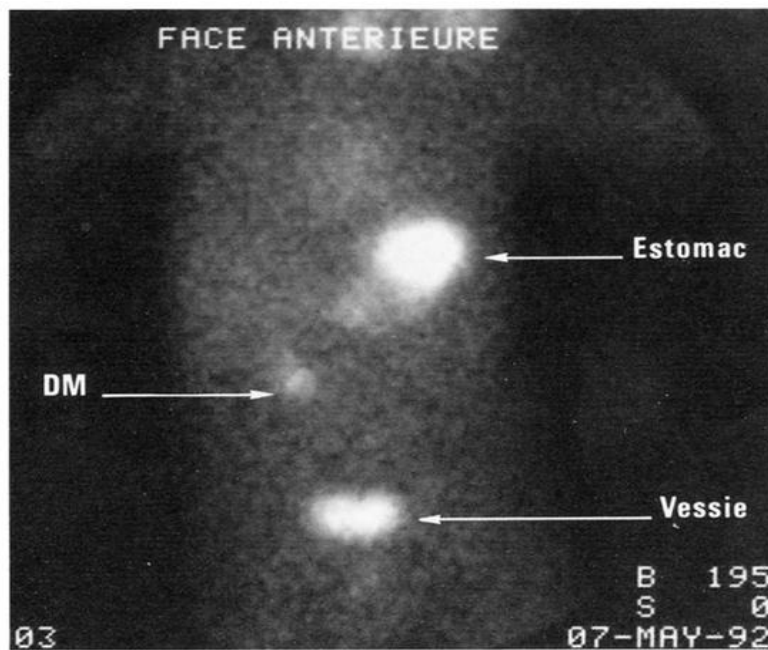


FIG 22: Scintigraphie au technétium : opacité paraombilicale droite correspondant à un DM. L'estomac et la vessie sont opacifiés par ailleurs.

G. Vidéoendoscopie par capsule [83]

Elle peut permettre un diagnostic de diverticule de Meckel par visualisation du collet sur le bord antémésentérique de l'iléon terminal, ou de façon indirecte quand la capsule reste bloquée au niveau de ce diverticule.

III. DIAGNOSTIC DIFFERENTIEL :

Le diagnostic différentiel du DMG se pose avec les autres masses kystiques intraperitonéale de topographie ombilicale.

A. Duplication digestive :

La classification de cette anomalie est très discutée. Il est facile de distinguer le diverticule acquis de la duplication de l'intestin grêle.

Cependant, il est impossible de faire la différence entre DM et dilatation segmentaire de l'iléon [84-85].

D'après la littérature, les 2 malformations peuvent être fusiformes et/ou sacculaires, leur paroi contient toutes les couches typiques avec présence de cellules ganglionnaires. Le tissu ectopique, essentiellement muqueux gastrique peut être présent dans les 2 malformations.

Le terme dysgénésie iléale est utilisé dans une série pour désigner à la fois le DMG et la dilatation segmentaire [86].

Une autre opinion est que la dilatation segmentaire de l'intestin est une malformation incluse dans un complexe pathogénique commun avec le diverticule congénital et la duplication du grêle [87].

B. Kyste du canal omphalo-mésentérique :

Parmi les défauts d'involution du canal omphalo-mésentérique (persistance du canal, fistule ombilicale, DM) le kyste du canal omphalo-mésentérique se présente comme une masse sous ombilicale.

C. Kyste de l'ouraque :

C'est une oblitération incomplète de la partie moyenne de l'ouraque, reliquat embryonnaire normal reliant la vessie à l'ombilic [88].

Le diagnostic de kyste de l'ouraque est évoqué devant une masse médiane dont la topographie est plus basse, suprapelvienne et médiane [89].

D. Kyste du mésentère ou lymphangiome kystique :

Le kyste du mésentère peut avoir une présentation extrêmement proche de celle du DM et se présenter par une occlusion du grêle ou par une masse isolée.

VI. TRAITEMENT

A. Techniques chirurgicales [45] :

Le diverticule de Meckel peut être recherché et retiré par laparotomie, ou par laparoscopie.

Une perforation récente du diverticule avec début de péritonite peut permettre le rétablissement immédiat de la continuité.

En revanche, la suture doit être différée en cas de péritonite généralisée : une dérivation temporaire est alors réalisée par une double iléostomie ; le rétablissement de la continuité a lieu 3 semaines plus tard.

En cas de laparotomie, les sutures utilisent des fils monobrin résorbables, de calibre adapté à la paroi (6/0 chez le nouveau-né, 5/0 chez le nourrisson, 4/0 chez l'enfant et l'adulte).

En cas d'abord laparoscopique, les sutures peuvent être réalisées manuellement ou à la pince automatique.

Plusieurs techniques sont possibles : la résection segmentaire, la résection losangique, la résection à la pince automatique.

1. Résection segmentaire avec anastomose terminotermine (Fig. 25)

Elle consiste à réséquer un court segment de grêle de part et d'autre de la base d'implantation du diverticule.

Les vaisseaux mésentériques sont disséqués, et liés à proximité du tube digestif.

L'artère du diverticule est liée séparément. L'intestin est sectionné perpendiculairement à son axe.

La suture terminoterminal est réalisée chez l'enfant par des points séparés de fil monobrin résorbable. Un surjet est possible chez le grand enfant et l'adulte.

Le mésentère est refermé par un surjet de monobrin 5/0 ou 6/0.

Cette technique est la plus fiable, elle permet la résection d'une longueur plus ou moins grande d'intestin de part et d'autre de la base du diverticule, afin de faire porter la suture sur une zone parfaitement saine. C'est celle que préfèrent la plupart des chirurgiens pédiatres. Elle doit être utilisée préférentiellement en cas de diverticule de Meckel compliqué. Ses complications sont exceptionnelles lorsque sont respectées les règles rappelées ci-dessus. Elle est un peu plus longue à réaliser que les techniques suivantes.

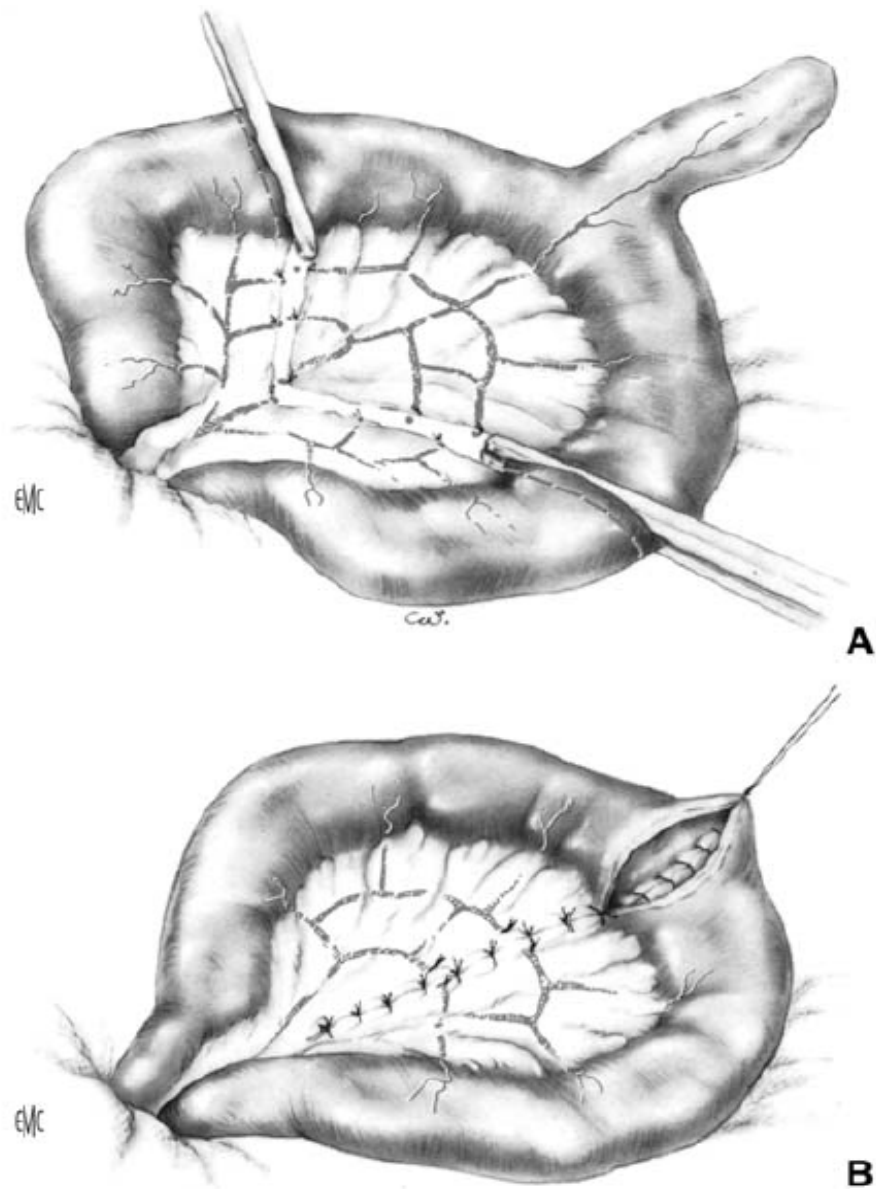


FIG 23 : Résection-anastomose terminotermine.

A. Hémostase et section du mésentère, section intestinale.

B. Suture transversale à points séparés.

2. Résection losangique (Fig. 26)

Elle consiste à réséquer le diverticule à l'exception de sa base d'implantation sur l'intestin grêle.

L'artère du diverticule est liée. On sectionne au bistouri la paroi du grêle en biais, en s'arrêtant à distance du bord mésentérique. L'intestin étant ouvert, on examine la muqueuse de façon à repérer toute hétérotopie, souvent plus palpable que visible.

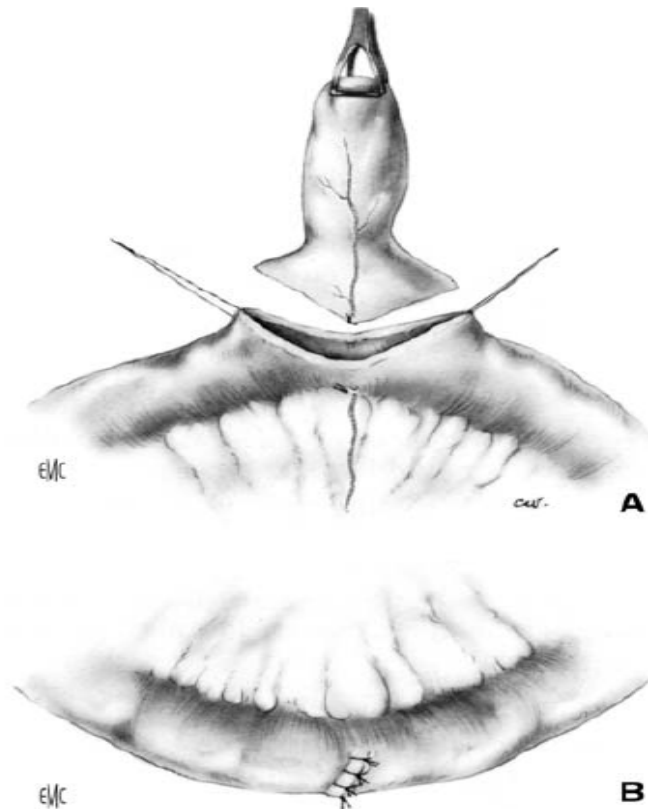


FIG 24 : Résection losangique.

A. Hémostase de l'artère du diverticule, section de la base du DM.

B. Suture transversale à points séparés.

L'intestin est ensuite refermé par des points séparés de fil monobrin résorbable, en prenant soin d'éviter tout coude et toute sténose.

La condition est que la base du Meckel soit parfaitement saine, en particulier qu'elle soit dépourvue de muqueuse hétérotopique.

Cette technique est plus rapide que la précédente ; elle a l'avantage de ne pas rompre la continuité de l'intestin. Elle permet l'exploration de la base du diverticule, afin de déceler une éventuelle hétérotopie.

Elle peut être utilisée en cas de découverte fortuite d'un diverticule sain. Elle est parfois contre-indiquée en cas de diverticule compliqué, inflammatoire ou hémorragique.

S'il persiste un doute sur l'existence d'une hétérotopie, il est préférable d'avoir recours à la technique précédente.

3. Résection à la base du diverticule, à la pince automatique (Fig. 27)

Après hémostase de l'artère du diverticule, une pince agrafeuse automatique (type TA) est placée à la base du diverticule, qui est seul retiré (Fig. 27A).

La pince doit être placée de sorte à retirer la base du diverticule, mais sans risquer de provoquer une sténose sur le grêle restant (Fig. 27B).

Malgré sa simplicité et sa rapidité, cette technique n'est pas à conseiller, notamment chez le petit enfant.

L'exploration de la base du Meckel est impossible, et l'on risque de méconnaître une hétérotopie.

En outre, de nombreuses complications mécaniques sont possibles : excrèse insuffisante, laissant en place une base pathologique (Fig. 27C), plicature du grêle restant, sténose en cas d'excrèse trop large (Fig. 27D).

Elle n'est envisageable que sur un diverticule sain, de découverte fortuite.

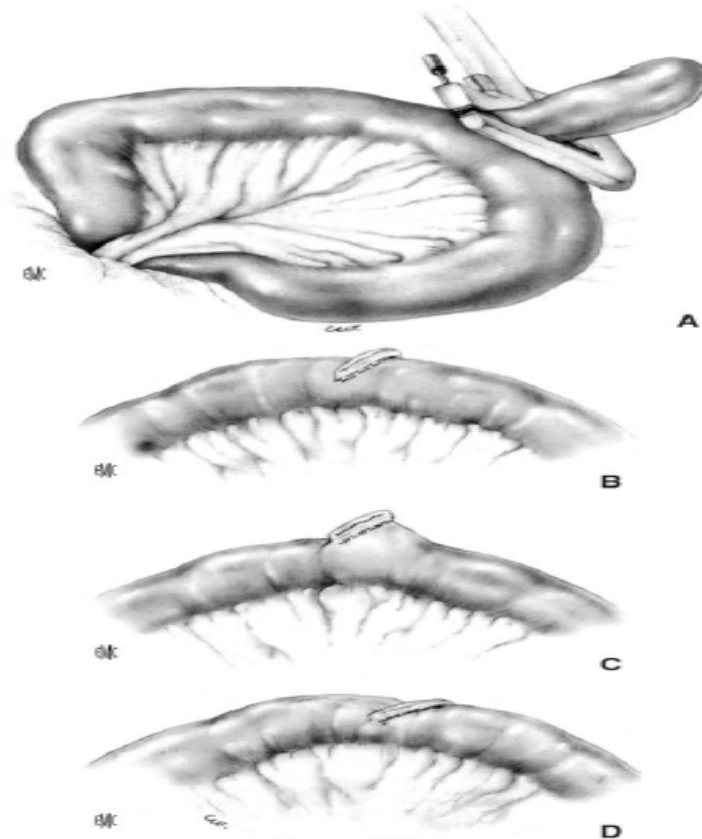


FIG 25 : Résection à la pince automatique TA.

- A. Mise en place de la pince à la base du diverticule.
- B. Suture correcte.
- C. Résection insuffisante : persistance de la base du diverticule.
- D. Résection excessive : risque de sténose du grêle, ou d'invagination de la suture.

4. Résection par laparoscopie

L'exérèse du diverticule est possible par laparoscopie, soit totalement (exérèse intracorporelle) soit par voie mixte (exérèse extracorporelle).

a. Mise en place des trocars

Le malade est placé en décubitus dorsal, jambes jointes.

L'opérateur est placé à gauche du malade.

La mise en place du premier trocart doit impérativement se faire sous contrôle de la vue (« open coelioscopy ») (Fig. 28), seul à même d'éviter les graves complications précédemment observées.

En outre, cette exploration permet de reconnaître certaines brides fibreuses ou vasculaires reliant parfois le diverticule à l'ombilic.

La paroi est repérée par deux ou quatre fils tracteurs prenant l'aponévrose et le péritoine, de façon à faciliter la fermeture ultérieure.

Le premier trocart est un trocart ombilical de 10 ou de 12 mm, permettant la mise en place de l'optique. Après réalisation du capnopéritoine, deux autres trocars de 5 mm sont mis en place sous contrôle laparoscopique : un dans la fosse iliaque droite, et un autre en région sus-pubienne, ou dans la fosse iliaque gauche (Fig. 29).

b. Recherche du diverticule

La recherche du diverticule de Meckel doit porter sur toute la longueur du grêle. Ce dernier est déroulé progressivement en utilisant des pinces à préhension non traumatisantes. Il est nécessaire de commencer la recherche par la dernière anse grêle, le DM étant généralement situé sur l'avant-dernière anse grêle.

Cependant les variations anatomiques imposent de dérouler le grêle sur une longueur d'au moins 1 m.

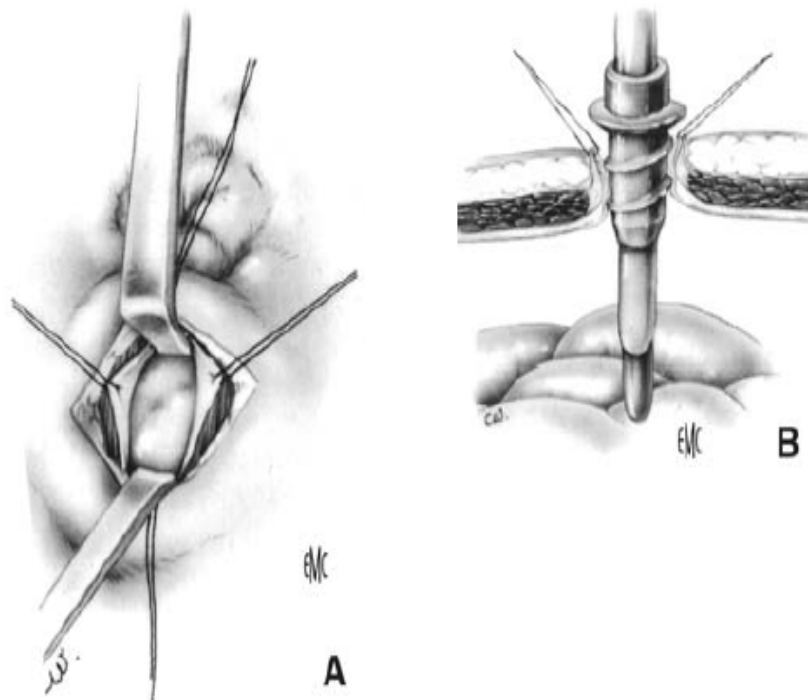


FIG 26 : Mise en place du premier trocart sous contrôle de la vue : « open coelioscopy ».

A. Ouverture du péritoine sous contrôle de la vue.

B. Introduction du trocart après mise en place de fils repères sur le péritoine et l'aponévrose.

Le diverticule étant repéré, une pince à préhension introduite par le trocart sus-pubien en saisit l'extrémité.

Deux techniques sont alors possibles : l'exérèse en intracorporel, et l'exérèse en extracorporel.

c. Exérèse en intracorporel

L'exérèse est possible, en utilisant des pinces automatiques endoscopiques. Cependant, cette technique n'est pas appliquée chez l'enfant, en raison des inconvénients précédemment évoqués.

d. Exérèse en extracorporel (Fig. 30)

L'exérèse en extracorporel consiste à extérioriser le diverticule par un des orifices (en général l'ombilical), après l'avoir élargi.

L'exérèse a lieu à ciel ouvert selon une des techniques précédemment décrites. Le grêle est ensuite réintégré avec précaution dans l'abdomen, en prenant garde de ne pas traumatiser l'anastomose. La paroi est refermée plan par plan.

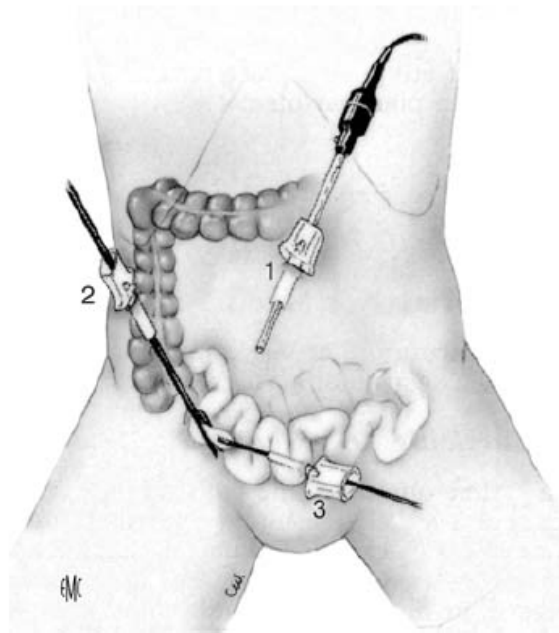


FIG 27 : Recherche du diverticule par déroulement du grêle. Premier trocart ombilical : optique, deuxième trocart fosse iliaque droite, troisième trocart : sus-pubien.

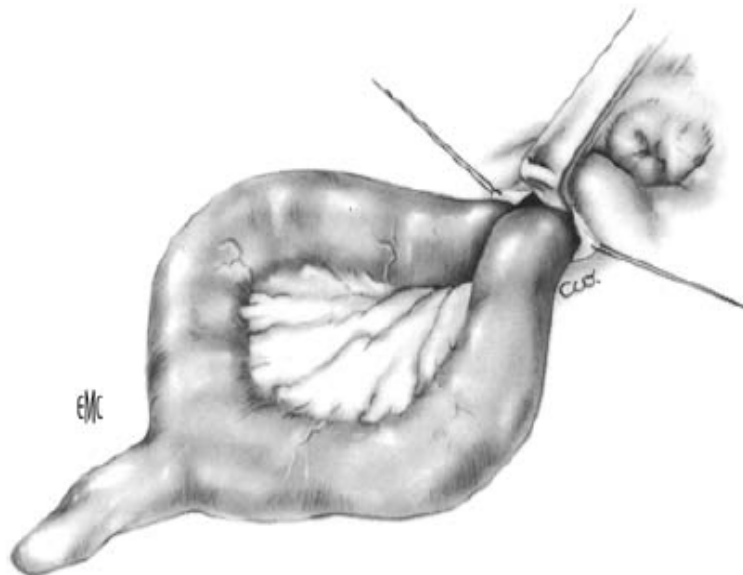


FIG 28 : Résection du diverticule en extracorporel.

B. Indications opératoires [45]:

Le diverticule de Meckel a comme principale particularité que le diagnostic en est rarement fait avant l'exploration chirurgicale.

Deux cas en effet peuvent se présenter :

- ✧ Le DM est asymptomatique et est découvert de façon fortuite au cours du traitement d'une autre pathologie ;
- ✧ Le DM est compliqué. Même s'il est possible, dans certains cas, d'évoquer le diagnostic sur des arguments de fréquence, en s'appuyant sur l'âge ou la présentation clinique, le diverticule ne peut être diagnostiqué avec certitude qu'à l'exploration chirurgicale.

Deux types d'abord sont possibles : la laparotomie ou la laparoscopie.

Le choix de la voie d'abord dépend du contexte, de l'âge, et des pathologies associées, ainsi que du mode de découverte : fortuite, ou lors d'une complication.

1. Meckel découvert à l'occasion d'une complication

a. Occlusion fébrile ou péritonite

Chez le petit enfant, la perforation du diverticule entraîne un tableau d'occlusion fébrile par péritonite localisée ou généralisée. Le diagnostic ne peut être fait que par l'exploration de la cavité abdominale.

La voie d'abord est généralement une laparotomie médiane ou transversale, surtout chez le nourrisson. Sur ce terrain, la laparoscopie est contre-indiquée, car la distension et la fragilité du grêle rendent l'exploration difficile, d'autant qu'il existe souvent des adhérences multiples.

Chez l'enfant plus grand, [90] ou chez l'adulte, [91-92] la laparoscopie est plus souvent utilisée. La cause de la péritonite ou de l'occlusion est retrouvée par l'exploration de la cavité abdominale.

b. Volvulus aigu

Il se manifeste par un tableau occlusif franc, brutal et initialement sans fièvre. La laparoscopie est également utile, car elle peut permettre, sans grande incision, de retrouver un diverticule de Meckel relié par une bride fibreuse ou vasculaire à l'ombilic ou au mésentère.

c. Invagination intestinale aiguë

Il s'agit le plus souvent d'une invagination iléo-iléo-cæco-colique, plus rarement d'une invagination iléo-iléo-colique transvalvulaire. Sa particularité est de n'être pas réductible par le lavement opaque. L'intervention est donc menée en urgence, devant un tableau d'invagination intestinale aiguë (IIA) du nourrisson non réductible. La voie d'abord est généralement une voie de Mac Burney, ou une voie transversale du flanc droit, en fonction de la localisation du «boudin». La réduction manuelle doit se faire par pulsion sur la tête du boudin, et non par traction sur le grêle invaginé. Elle permet parfois de réduire totalement l'anse invaginée, et de découvrir le diverticule.

Parfois, toute désinvagination manuelle est impossible. Cela est observé notamment en cas d'invagination vue tardivement, avec nécrose de l'anse. Dans tous les cas, il est nécessaire de réaliser une résection segmentaire du grêle emportant le diverticule. L'anastomose doit porter sur des berges parfaitement saines, ce qui impose parfois la résection de la longueur de l'anse invaginée.

d. Hémorragie digestive

Les manifestations hémorragiques sont parfois spectaculaires : hémorragies basses, abondantes avec déglobulisation et état de choc, pouvant menacer à court terme le pronostic vital. Le bilan étiologique doit être réalisé en urgence, sous couvert d'une réanimation active, voire d'une transfusion. Il comprend une colonoscopie en urgence, dont la négativité doit conduire à l'exploration chirurgicale, seule capable de donner une certitude diagnostique [93]. On peut procéder à une laparotomie ou à une laparoscopie. La laparoscopie est parfois difficile lorsqu'elle a lieu durant la même anesthésie que la colonoscopie, du fait de l'insufflation aérienne du côlon et du grêle. Il est parfois plus simple, dans ce cas, de recourir à une laparotomie par voie de Mac Burney.

En cas d'hémorragies plus discrètes, se traduisant par une anémie chronique, d'autres techniques ont été proposées (la scintigraphie au pertechnétate de sodium, [94] et plus récemment le transit du grêle ou le scanner avec entérocluse[95]).

Cependant, dans ces cas également, la négativité du bilan étiologique médical peut conduire à une exploration chirurgicale. La laparoscopie trouve là une excellente indication.

La méthode la plus simple, la plus efficace et également la plus économique de diagnostiquer un diverticule de Meckel est actuellement l'exploration chirurgicale, par laparotomie ou par laparoscopie [96].

2. Meckel découvert au cours d'une appendicectomie

Le diverticule de Meckel peut s'infecter, d'une manière comparable à celle de l'appendice, provoquant une diverticulite, parfois dénommée « meckelite ».

Par ailleurs, il peut exister une diverticulite subaiguë ou chronique liée à l'inflammation provoquée par des sécrétions ectopiques de suc pancréatique ou gastrique. Un véritable ulcère peptique se forme parfois, susceptible de perforation, provoquant le plus souvent un tableau de péritonite localisée.

Ces complications seraient plus fréquentes chez le garçon que chez la fille.

Le tableau est assez proche de celui d'une appendicite aiguë et c'est le plus souvent avec ce diagnostic que l'intervention est décidée.

La découverte d'un appendice sain au cours d'un tableau appendiculaire franc ou d'une occlusion fébrile doit conduire à rechercher systématiquement un diverticule de Meckel.

En revanche, lorsque l'état de l'appendice est en relation avec le tableau clinique, il nous paraît inutile, voire dangereux de dérouler le grêle systématiquement à la recherche d'un diverticule de Meckel en cas de voie d'abord limitée par Mac Burney.

L'intervention risque alors de disséminer l'infection et de provoquer des brides supplémentaires.

3. Meckel découvert de façon fortuite

Le diverticule de Meckel peut être parfaitement latent et asymptomatique, et dans ce cas, découvert à l'occasion d'une exploration abdominale par laparotomie ou par laparoscopie.

La question de son exérèse préventive est alors posée, car on sait que le diverticule de Meckel peut donner lieu à de nombreuses complications.

Chez le petit enfant, tout diverticule de Meckel doit être retiré, car on connaît la grande fréquence des complications.

Chez l'adulte, différents critères interviennent dans la discussion :

- ✧ l'âge du patient, puisque l'on sait que le risque de complications diminue avec l'âge ;
- ✧ l'état de la cavité abdominale : saine ou péritonite ;
- ✧ l'état du grêle : sain ou ischémique, inflammatoire ;
- ✧ l'état du patient : bon état général ou état précaire ;
- ✧ le contexte : urgence ou intervention programmée ;

- ✧ la nature de l'intervention : ne pas retirer un Meckel sain après une intervention lourde, notamment s'il s'agit d'une tumeur ;
- ✧ l'aspect du diverticule ? Est-il long et étroit, susceptible de s'infecter, existe-t-il une hétérotopie palpable ou une ombilication pouvant donner lieu à une invagination ? Le diverticule est-il relié à l'ombilic par une bride ? Toutes conditions qui en imposent l'ablation.

Cette exérèse peut se faire soit pendant l'intervention au cours de laquelle il a été découvert, à condition qu'il n'existe aucune contre-indication locale ou générale, soit à distance, de façon programmée (découverte d'un Meckel lors d'une péritonite d'une autre origine).



Observation



IDENTITE :

Il s'agit d'une patiente âgée de 64 ans, mariée, mère de 2 enfants, habitant à Rabat

MOTIF D'HOSPITALISATION : MASSE HYPOGASTRIQUE FEBRILE

ANTECEDANTS :

- PERSONNELS :

- ✧ MEDICAUX : la patiente est suivie pour une infection urinaire depuis 6 mois.
- ✧ CHIRURGICAUX : la patiente a été hystérectomisée il y a 20 ans pour utérus polomyomateux.
- ✧ GYNECO-OBSTETRICAUX : G2/P2 les 2 accouchements par voie basse
- ✧ TOXIQUES : pas de notion de tabagisme actif ou passif, ni d'alcoolisme, ni de prise d'autres drogues.

- FAMILIAUX :

- ✧ Il n'y a ni cas similaires dans la famille ni la notion d'aucune maladie génétique ou générale.

HISTOIRE DE LA MALADIE :

Le début de la symptomatologie clinique remonte à à 3 mois par l'installation progressive d'une masse abdominale hypogastrique douloureuse et une fièvre chiffrée à 38 ° ; le tout évoluant dans un contexte d'altération de l'état général.

EXAMEN CLINIQUE :

Patiente consciente et eupnéique

Bien orientée dans le temps et dans l'espace

Cependant elle présente :

- ✧ Un état général légèrement altéré
- ✧ Un faciès terreux et anxieux
- ✧ Des conjonctives pales

Poids : 73 kg

Tension artérielle: 13/ 8 mmHg

Température : 38°

EXAMEN ABDOMINAL :

A l'inspection la patiente présente une cicatrice d'hystérectomie,

Cet examen a objectivé une masse sus-pubienne fixe par rapport au plan profond, et mobile par rapport au plan superficiel très douloureuse sans défense ni contracture.

Orifices herniaires libres

Pas de signes de circulation veineuse collatérale

Le toucher rectal ramène des matières fécales.

EXAMEN UROGENITAL :

Pas d'hématurie

Pas de pyurie ni d'autre écoulement génital

Le toucher vaginal perçoit la masse qui est de consistance molle.

EXAMEN CARDIOVASCULAIRE :

B1 et B2 bien perçus

Pas de souffles cardiaques audibles

Pas de signes d'épanchement.

EXAMEN PLEURO-PULMONAIRE :

Patiente eupnéique ;

Les murmures vésiculaires et les vibrations vocales sont bien audibles et transmises.

LE RESTE DE L'EXAMEN CLINIQUE EST SANS PARTICULARITES.

BILAN PARACLINIQUE :

LE BILAN BIOLOGIQUE :

- ✧ Hémoglobine à 10g/dl
- ✧ Hyperleucocytose à 17000/ml à prédominance polynucléaires neutrophiles
- ✧ Glycémie à 1.20 g/l
- ✧ Pas de troubles hydro électrolytiques
- ✧ Une protéine C Reactive élevée à 126 mg/l

EXPLORATIONS RADIOLOGIQUES :

- ECHOGRAPHIE :

Une échographie abdominale a été réalisée montrant une masse liquidienne sus-vésicale d'environ 10 cm de diamètre contenant des végétations.

- SCANNER :

La tomodensitométrie a mis en évidence une masse abdomino-pelvienne médiane (fig.1) à paroi épaisse qui se rehausse, après injection de produit de contraste, de contenu liquidien et aérique au contact des structures digestives avoisinantes mesurant 112/91 mm (fig.2), évoquant une collection abcédée au contact de la vessie(fig.3).

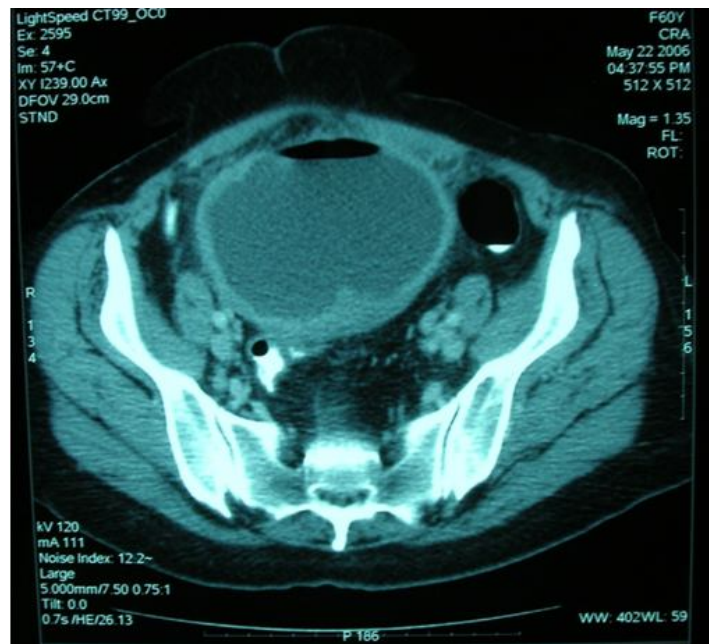


FIG 1 : TDM montrant une masse abdomino-pelvienne médiane qui se rehausse après injection de produit de contraste.

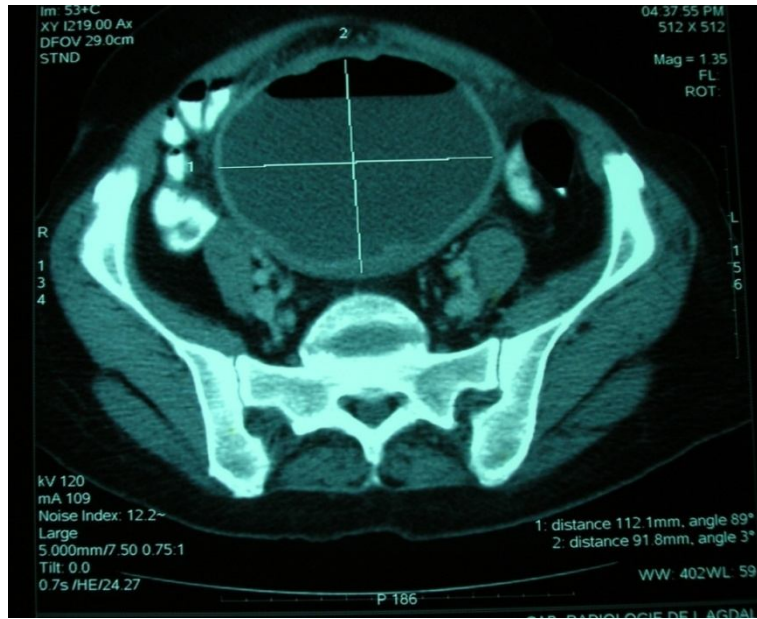


FIG 2 : Tomodensitométrie montrant les mensurations de la masse.

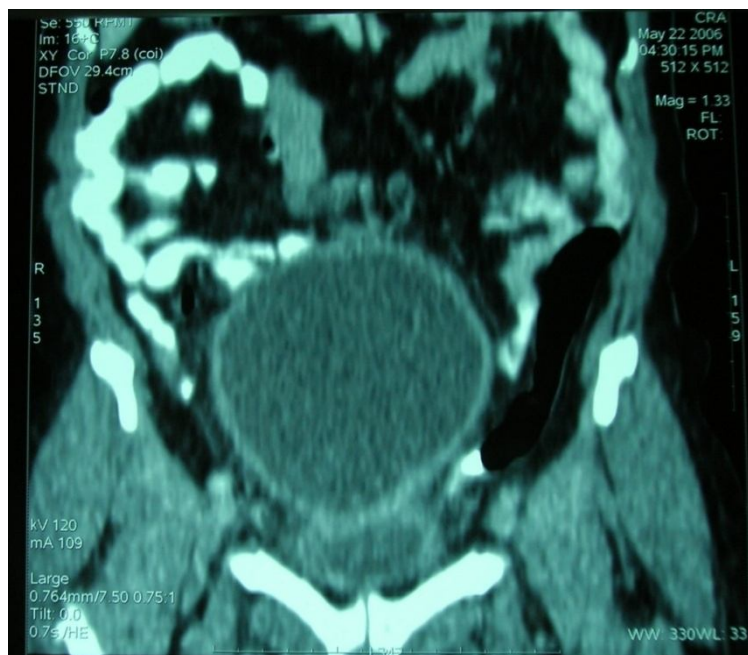


FIG 3 : Image de reconstruction sagittale à la tomodensitométrie montrant un contact avec la vessie.

L'INDICATION D'UNE LAPAROTOMIE A ETE POSEE

Dès l'ouverture du péritoine, on découvre un diverticule de Meckel (fig.6) géant qui fut séparé du dôme vésical (fig.4 et 5) avec présence d'un pertuis entre la vessie, suture de la vessie avec sondage vésical.

ABORD THERAPEUTIQUE :

Une résection de 10 cm du grêle en amont et en aval avec anastomose termino-terminale. A l'ouverture de la pièce, le collet était obstrué par l'inflammation expliquant l'évolution vers la collection abcédée.

L'EXAMEN ANATOMOPATHOLOGIQUE : a confirmé le diagnostic de DMG (fig7) avec hétérotopie muqueuse de type gastrique.

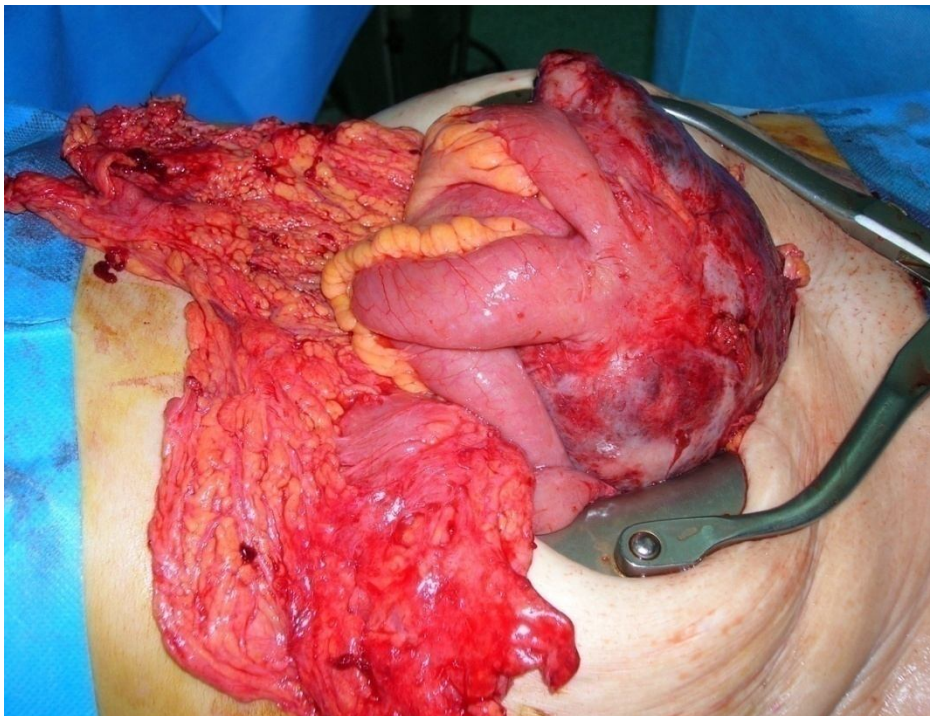


FIG 4 : vue peropératoire montrant le diverticule géant de Meckel.

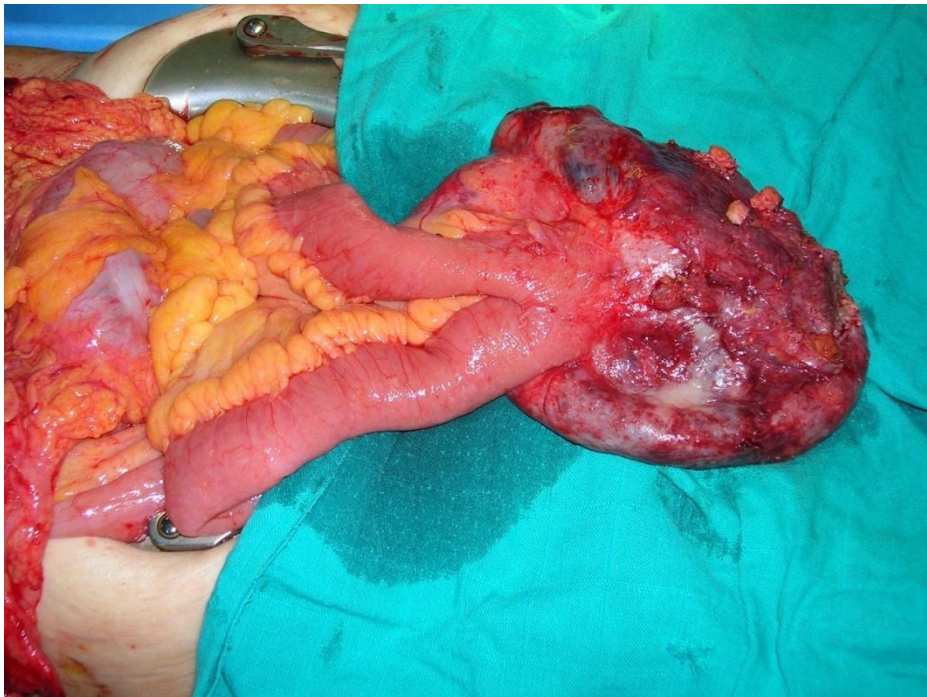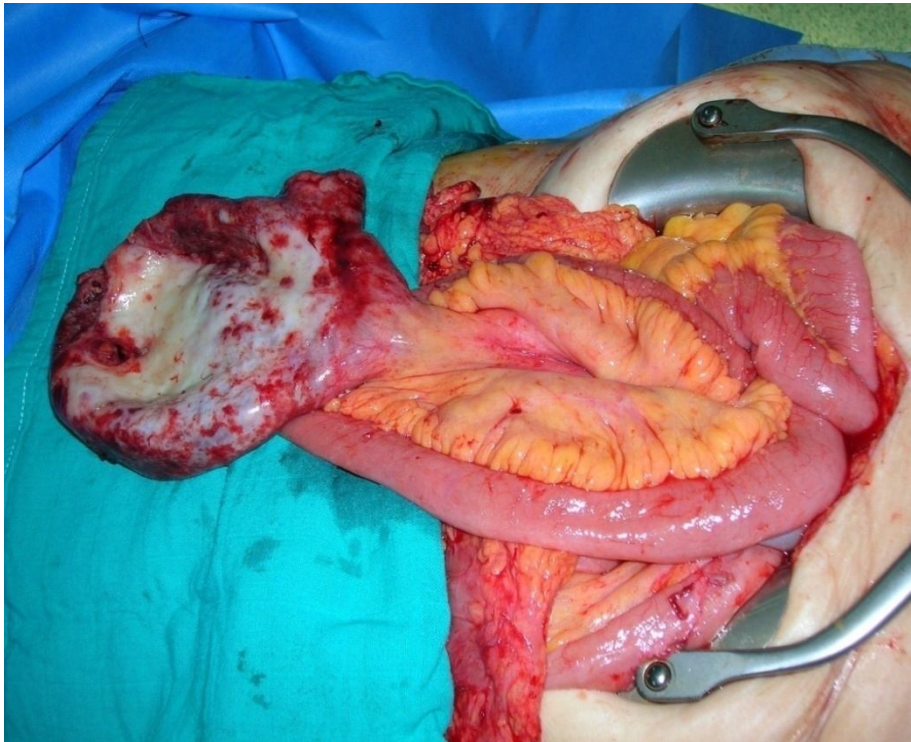


FIG 5 : isolement du diverticule géant après libération de l'adhérence avec la vessie.

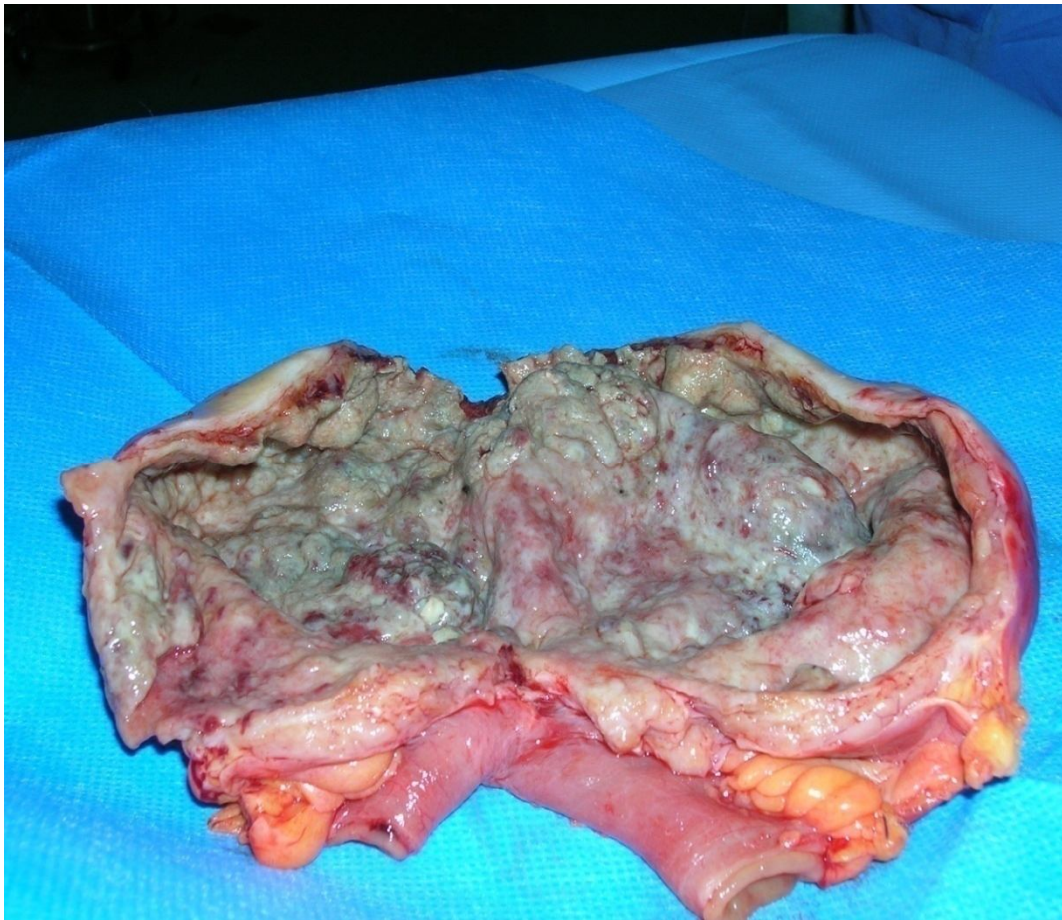


FIG 7 : Pièce opératoire ouverte.



Discussion



Le diverticule de Meckel résulte d'une involution incomplète de la portion proximale du conduit omphalomésentérique pendant la 5ème à la 7ème semaine du développement fœtal.

Le diverticule de Meckel est un vrai diverticule parce qu'il contient toutes les couches de la paroi intestinale. Habituellement il mesure entre 3cm et 6cm [97].

Les diverticules de Meckel sont appelés géants quand ils sont plus de 5cm [98].

La forme géante du diverticule de Meckel est rare.

Elle vient en 3e position après la forme géante des diverticules du colon et du duodénum.

Deux types ont été décrits :

- ✧ le type I qui est caractérisé par sa longueur importante (supérieure à 50 cm) et
- ✧ le type II qui est ovoïde, est caractérisé par son grand diamètre, supérieur à 6 cm comme celui que nous avons observé

L'incidence du diverticule de Meckel est estimée dans les rapports d'autopsie et des études rétrospectives à environs 0.14 à 4.5 pourcent.

Le diverticule de Meckel survient s'implante sur le bord antémésentérique de l'iléon et se situe dans 90 % des cas dans les 90 cm de la valvule iléo-colique, bien qu'il n'y ait été signalé des diverticules jusqu'à 180 cm de la valvule iléo-colique.

La vaste majorité (> 80%) des patients sont asymptomatiques.

Une personne a un risque de 6,4 % durant sa vie de développer une complication liée au diverticule [99].

L'incidence des complications est répartie uniformément sur toutes les tranches d'âges [97]. Bien qu'aucune différence entre les sexes n'a été trouvée, que les hommes sont plus enclins aux complications que les femmes et, par conséquent, que le diverticule de Meckel est plus souvent diagnostiqué chez les hommes.

Les diverticules de Meckel géants sont souvent diagnostiqués à l'âge adulte jeune [10-11]. Cependant, certains cas ont été observés chez des patients de plus de 80 ans, la plupart d'eux à l'occasion d'une hémorragie digestive basse ou d'une occlusion intestinale.

Pendant longtemps asymptomatiques, ils se révèlent par des complications dans 2 à 3% des cas; la complication la plus fréquente étant

- l'hémorragie (38%) qui est liée à la muqueuse gastrique du diverticule qui produit de l'acide peptique dans la muqueuse iléale avoisinante [100]. Le saignement lui-même est généralement asymptomatique et est plus fréquentes chez les enfants [100].

- suivie de l'obstruction (34%) qui est généralement due à une invagination ou un volvulus autour des connexions avec la paroi abdominale

- et la diverticulite (28%), l'inflammation peut se développer à cause de corps étrangers, tels que les arêtes de poisson, des calculs biliaires et des projectiles. Il a été rapporté dans certaines observations que l'inflammation a été causée par la présence d'un Phytobézoard [101].

- les autres complications par ordres de fréquence sont la perforation, la transformation maligne la plus commune est de type carcinoïde et en dernier lieu viennent les entérolithes.

- Dans certains cas où le diverticule est énorme le mode de révélation survient par des douleurs abdominales ou par un tableau d'occlusion intestinale aiguë du grêle [9-10-11]. La masse abdominale pseudo tumorale est un mode exceptionnel de révélation du diverticule géant de Meckel [12].

Dans notre observation la patiente se plaignait de troubles mictionnels et de douleurs abdominales, qui ne sont pas un mode de révélation fréquent dans la pathologie du diverticule de Meckel géant. Dans la littérature aucun cas ou étude n'ont été rapportés concernant une fistule ou une communication vésicale. Un pertuis entre la vessie et le diverticule expliquerait la symptomatologie de notre patiente à savoir les infections urinaires à répétitions et l'impériosité mictionnelle.

Concernant les explorations radiologiques :

- La radiographie de l'abdomen sans préparation montre dans les cas habituels, une occlusion du grêle, parfois un refoulement des anses digestives par une opacité ronde de tonalité hydrique [9-12]. La présence d'une entérolithe est possible à l'intérieur du diverticule [102]

- L'échographie abdominale montre classiquement une masse abdominale avec « bulles de savon » intraluminales^{9 11} ; pour notre patiente elle a montré une masse liquidienne sus-vésicale d'environ 10 cm contenant des végétations.

- La TDM qui est très utile au diagnostic, permet une meilleure vision du diverticule et ses rapports, la présence d'images liquidiennes ou tissulaires. Chez notre patiente elle a révélé une masse abdomino-pelvienne médiane à paroi épaisse qui se rehausse après injection de produit de contraste, de contenu liquidien et aérique au contact des structures digestives, mesurant 11.2/9.1 cm ; les coupes de reconstructions ont montré le contact du diverticule avec la vessie par une collection abcédée.

- Le transit radio opaque du grêle surtout s'il est possible d'obtenir des clichés en double contraste est crédité de quelques succès mais il n'est pas très fiable [103].

- L'artériographie sélective de l'artère mésentérique supérieure permet de mettre en évidence une artère omphalomésentérique dans 50 % des cas [103].

- C'est sans aucun doute à la scintigraphie au ^{99m}Tc -pertechnétate que revient le plus grand taux de succès diagnostique, qui avoisine les 80 % dans certaines séries [103] et qui met en évidence l'hétérotopie de la muqueuse gastrique [103].

La taille est variable, mais le diverticule se présente typiquement comme court et large (en moyenne, il est de 2,9 cm de long et 1,9 cm de large).

Dans notre cas, un diverticule avec de telles dimensions (11.2/9.1 cm), énorme par rapport aux proportions moyennes (3-6), représente un cas rare.

Malgré la clinique et les données de l'imagerie le diagnostic préopératoire du diverticule de Meckel géant est généralement peu aisé et c'est l'abord chirurgical qui permet le diagnostic et le traitement.

Lors de la laparotomie chez notre patiente, on a découvert un DMG qui repose sur le dôme vésical.

Sur le plan anatomopathologique, les hétérotopies de muqueuse digestives sont souvent rencontrées, principalement gastrique, mais aussi pancréatique, duodénale, colique, biliaire. On considère que 20% des diverticules de Meckel contiennent une ectopie de muqueuse gastrique, mais le pourcentage s'élève à 75% en cas de complication. Chez notre patiente l'hétérotopie est de type muqueuse gastrique.

Les techniques de résections sont nombreuses et différentes, leur indication dépendent du mode de découverte, des moyens disponibles et des compétences chirurgicales comme déjà cité dans le chapitre traitement où on a décrit que la résection segmentaire avec anastomose termino-terminale est la plus fiable puisqu'elle permet la résection d'une longueur plus ou moins grande d'intestin de part et d'autre de la base du diverticule, afin de faire porter la suture sur une zone parfaitement saine. Ses complications sont exceptionnelles lorsqu'elle est réalisée d'une manière correcte. Elle présente l'inconvénient d'être un peu plus longue à réaliser que les autres techniques. C'est cette méthode qui a été appliquée à notre patiente.

Bien que dans la littérature les suites postopératoires sont généralement bonnes, comme était le cas de notre patiente, il faut toujours craindre les complications qui peuvent conduire à une morbidité et une mortalité importante. De ce fait, la mise en œuvre de tous les moyens pour poser un diagnostic précis et rapide de diverticule de Meckel permet d'éviter les complications qui peuvent être fatales en particulier chez les patients atteints de présentation atypique.

La rareté des diverticules de Meckel et la survenue exceptionnelle de complications sur ces diverticules pose la question suivante. Faut-il traiter un DM quand on le trouve? [104].

En 1976, Soltero et coll. ont démontré que les risques de chirurgie sur DM étaient plus grands que le risque de survenue de complications fatales [46].

Toutefois, d'autres auteurs ont recommandé de réséquer les DM qui présentent un facteur de risque: une histoire de douleurs abdominales inexplicées, une hémorragie digestive prédisposant aux diverticulites, une base large du diverticule prédisposant à l'obstruction. La palpation d'une masse abdominale suggère la présence d'une forme tumorale, la présence d'une bride entéro-ombilicale expose au risque de volvulus ; enfin, la découverte de DM chez l'enfant, du fait de la grande incidence de complications à cet âge [103].

Cullen et coll., sur une étude de 58 patients, ont remarqué que La survenue de complications était fonction de la durée d'évolution et ils ont conclu que tout DM découvert doit être opéré [99].



Conclusion



Le DM est décrit depuis la fin du XVI^e siècle, bien avant les travaux de Meckel, en 1809, qui en fixèrent définitivement l'origine embryologique.

C'est en fait un reliquat du canal omphalomésentérique qui disparaît normalement à la 6^e semaine de vie intra-utérine.

Il survient chez 1 à 2 % de la population, avec une fréquence semblant supérieure pour le sexe masculin (1,5 à 2,5/1) selon les séries.

Quoique que le DM soit une forme essentiellement de l'enfant, il peut se manifester chez l'adulte.

Son siège de prédilection est le bord antémésentérique de l'iléon, au point de terminaison de l'artère mésentérique supérieure.

De forme et dimensions variable, il peut être libre ou fixé à la paroi abdominale.

Le DMG, quant à lui, est un DM ayant les mêmes caractéristiques, mais de grande taille.

Le DMG est très rare puisqu'il présente moins de 0.5% de toutes les anomalies omphalomésentériques.

On lui décrit deux formes : le DMG type I ayant une longueur remarquable de 50 à 100 cm, et le DMG type II avec un diamètre supérieur à 6 cm. Ce dernier étant la forme la plus rare du DMG.

Sur le plan clinique, le diverticule de Meckel géant est très polymorphe, il reste le plus souvent asymptomatique, découvert lors d'une autopsie ou d'une laparotomie pour une autre affection. Cependant, il peut être responsable de complications très graves notamment l'hémorragie et l'occlusion qui sont très trompeuses vues leurs expressions et leurs latences.

L'exploration chirurgicale à elle seule assure le diagnostic, mais reste très souvent mal accepté à cause de son caractère explorateur.

Les techniques radiologiques surtout l'échographie et la TDM sont d'un très grand soutien et sont fondamentaux pour poser un diagnostic préopératoire précis, poser et guider l'indication chirurgicale.

La scintigraphie est très performante dans le diagnostic de diverticule de Meckel avec hétérotopie muqueuse responsable d'une hémorragie intestinale.

Le traitement chirurgical du DMG compliqué reste le même et rejoint celui du diverticule de Meckel simple. Les techniques sont nombreuses mais la résection segmentaire avec anastomose termino-terminale reste la plus utilisée car efficace et présente moins de complications postopératoires. Cependant, la conduite à tenir devant un DM non compliqué de découverte fortuite reste très controversé, certains auteurs préconisent une résection systématique à la découverte du DM.

A terme de notre observation, nous déduisons la difficulté diagnostique étiologique et l'impossibilité de rattacher une infection urinaire à répétition et une impériosité mictionnel à cette malformation digestive surtout chez une patiente ayant un passé chirurgical pelvien à savoir l'hystérectomie.



Résumés



Résumé

Titre : Diverticule de Meckel Géant à propos d'un cas

Auteur : Mohamed Abdallahi Ould Hamed

Mots clés : diverticule de Meckel Géant, diverticule de Meckel, adulte.

Le diverticule de Meckel résulte d'une involution incomplète de la portion proximale du conduit omphalomésentérique pendant la 5^{ème} à la 7^{ème} semaine du développement fœtal. Son incidence est estimée à 0.14 à 4.5 %.

Le diverticule de Meckel Géant, quant à lui est un DM mais de grande taille, il est très rare et représente moins de 0.5 % de toutes les anomalies omphalo-mésentériques.

Il se présente sous deux formes : DMG de type I caractérisé par sa longueur remarquable (50 à 100 cm) et le DMG II qui se caractérise par sa forme ovoïde et son diamètre qui dépasse 6 cm.

La majorité des patients (>80 %) sont asymptomatiques. Les circonstances de découverte surviennent surtout à la suite de complications surtout l'hémorragie et l'occlusion.

Les explorations paracliniques à savoir l'abdomen sans préparation, le transit du grêle, l'échographie et la tomodensitométrie sont d'un apport fondamental au diagnostic préopératoire, mais parfois ne sont pas suffisantes à elles seules.

La laparotomie exploratrice et la résection chirurgicale sont respectivement les bases diagnostique et thérapeutique. Les techniques chirurgicales sont nombreuses mais la résection du DMG avec anastomose termino-terminale est la plus tolérée et efficace.

Notre observation d'un DMG de 11.2 cm se révélant par une masse hypogastrique fébrile chez une femme de 64 ans, colligée au service de chirurgie viscérale de l'hôpital militaire d'instruction Mohamed IV de Rabat a été pour nous l'occasion de faire une revue de la littérature au sujet de cette malformation intéressante. Les particularités de notre observation sont son mode de d'expression inhabituelle, sa causalité d'une infection urinaire par une communication avec la vessie, et enfin sa survenue chez un adulte.

Abstract

Title : Giant Meckel's diverticulum about one case

Author : Mohamed Abdallahi Ould Hamed

Key words: Giant Meckel's diverticulum, Meckel's diverticulum, adult.

Meckel's diverticulum results from incomplete involution of the proximal portion of the omphalo-mesenteric duct during the fifth to the seventh week of fetal development.

Its incidence is estimated in the autopsy reports and retrospective studies to around 0.14 to 4.5 percent.

Giant Meckel's diverticulum meanwhile is a Meckel's diverticulum but large, it is very rare and represents less than 0.5% of all omphalo-mesenteric defects.

It comes in two forms: GMD Type I is characterized by its remarkable length (50 to 100 cm) and GMD II is characterized by its ovoid form and its diameter exceeding 6 cm.

The majority of patients (> 80%) of patients are asymptomatic. The circumstances of discovery occur mainly as a result of complications including hemorrhage and obstruction are the most common and most dangerous.

Paraclinical explorations namely the abdomen without preparation, small bowel transit, ultrasound and CT are a fundamental contribution to preoperative diagnosis, but sometimes are not sufficient alone for diagnosis.

The exploratory laparotomy and surgical resection are respectively the bases diagnosis and treatment. Surgical techniques are numerous, but resection of the DMG with terminal anastomosis of the intestine is the most safe and effective.

Our observation of a DMG of 11.2 cm appearing by a feverish hypogastric mass at a 64 year old woman, collated in the service of visceral surgery at the military hospital of instruction Mohammed V of Reduction was for us the opportunity to make a review of the literature about this interesting malformation. The peculiarities of our observation is the unusual mode of expression, its causality of a urinary infection by a communication with the bladder, and finally its which has occurred in an adult.

ملخص

العنوان: رتج ميكل العملاق بصدد حالة واحدة

من طرف: محمد عبد الله ولد حامد

الكلمات الأساسية: رتج ميكل العملاق - رتج ميكل - أمراض القناة المسارية - بالغ.

ينتج رتج ميكل عن الاوب لغير التام للقناة المسارية أثناء الأسبوع الخامس الى السابع من تطور الجنين . ويقدر معدل الإصابة به في تقارير التشريح والدراسات بأثر رجعي لنحو 0،14، 4، 5 في المئة . رتج ميكل العملاق، في الوقت نفسه هو رتج ميكل ولكنه كبير، وهو نادر جدا ويمثل أقل من 0.5 % من جميع الحالات الشاذة للسرية المسارية

و قد وصف على شكلان :رتج ميكل العملاق من نمط الذي يتميز بطوله الملحوظ (50) إلى 100 سم (و رتج ميكل العملاق من نمط الذي يتميز بشكله البيضوي و بقطره الذي يزيد على 6 سم.

الغالبية العظمى من المرضى (> 80) % (هي غير عرضية .ظروف الاكتشاف تحدث بشكل رئيسي نتيجة لمضاعفات منها التزيف الانسداد المعوي هي الأكثر ترداداً و خطورة

الاستكشافات السريرية وهي البطن دون إعداد و عبور الأمعاء الدقيق والموجات فوق الصوتية والمقطعية هي مساهمة أساسية في التشخيص قبل الجراحة، ولكن في بعض الأحيان لا تكفي وحدها لتشخيص المرض تقنيات جراحة رتج ميكل العملاق عديدة، ولكن الاستئصال اللفائفي الحامل لرتج ميكل هو الأكثر امن وفعالية

ملاحظتنا لرتج ميكل عملاق من 11.2 سم تم الكشف عنها عن طريق كتلة خثلية حموية عند امرأة عمرها 64 سنة التي تم إستشفائها في قسم جراحة الأحشاء بمستشفى العسكري محمد الخامس تعلية في الرباط كانت بنسبة لنا فرصة قيمة لاعداد مجلة مرجعية بموضوع هذا التوه لدى لبالغ

و الملاحظة التي نقلنها تتميز بلخصيات :طريقة اكتشافها الغير معتادة و تسببها في التهابات المسالك البولية و اخيرا حدوثها لدى مريض بالغ



Références



- [1] **Fillipi De Palavea MM, Hannequin F, Tuchmann C, et al.** Malformation congénitale de l'intestin grêle de l'adulte. *Feuillets Radiol* 1995; 35: 174-86.
- [2] **Bret P, Cuche C, Schmutz G.** Pathologie de l'intestin grêle. Springer Verlag, 1989, 53-93.
- [3] **Schmutz G, Benko A, Chapuis F, Engelholm L, N'Huyen D, Régent D.** Imagerie de l'intestin grêle. Masson (Paris), Collection Imagerie Radiologique, 1997, 194 p.
- [4] **Mackey wc, dinnen p.** a fifty year experience with Meckel's diverticulum. *Surg Gynecol Obstet* 1978 ; 156: 56-64.
- [5] **Pantongrag-Brown L, Levine MS,** Buetow PC, Buck JL, Elsayed AM. Meckel's enteroliths: clinical, radiologic and pathologic finding. *Am J Roentgenol* 1996; 167: 1447-50 .
- [6] **Matsagas MI, Fatouros M, Koulouras B, Giannoukas AD.** Incidence, complication and management of Meckel's diverticulum. *Arch Surg* 1995; 130: 143-6.
- [7] **Kusmoto H, Yashida M, Takahaghi I, Anai H, Maehara Y, Sugimachi K.** Complication and management of Meckels diverticulum in 776 patients. *Am J Surg* 1992; 164: 382-3.
- [8] **Herman TE.** Diverticule géant de Meckel type II. A propos d'un cas. *J Radiol* 1994;75:541-542.

- [9] **Miller D, Becker M, Eng K.** Giant Meckel's diverticulum.
A cause of intestinal obstruction. *Radiology* 1981;140:93-94.
- [10] **Louchi A, Ait Ali A, Medarhi J, El Ounani M, El Alami E, Amraoui M, Errougani A, Ben Chacroun A, Chkoff R, Balafrej S.** Diverticule de Meckel géant de l'adulte. *Maghreb Médical* 1999;11:29-30.
- [11] **Mill P, Dambron P, Ramdani M, Thibaud J.** Révélation inhabituelle d'un diverticule géant de Meckel. *J Chir* 1997;134:447-448.
- [12] **Bouin H, Diard F, Vergnes P, Nicolau A, Bernard S.** Giant Meckel's diverticulum presenting as tumor. *Arch Fr Pediatr* 1986;43:637-639.
- [13] **Morgagni, J. B.:** The Seats and Causes of Diseases. Vol. II, ed. Wm. Cooke. Boston, Wells and Lilly, 1824.
- [14] **Littre, A.:** Memoires de l'Academie Royale des Sciences, 2:300, 1700.
- [15] **Meckel, J. F.:** Ueber die Divertikel am Darmkanal. *Arch. fur die Physiol.*, 9:421, 1809.
- [16] **King, T. W.:** A Feculent Discharge at the Umbilius from Communication with the Diverticulum Ilei. *Guy's Hospital Reports, Series 467, April, 1843.*
- [17] **Kuttner, H.:** Ileus durch Intussusception eines Meckelschen Divertikel. *Beitrage fur klin. Chir.*, 21:289, 1898.
- [18] **Rich, A. R., cited by R. T. Shackelford:** *Surgery of the Alimentary Tract.* Vol. II, 1263. Philadelphia, W. B. Saunders Company, 1955.

- [19] **Soderlund S.** Meckel's diverticulum: a clinical and histologic study. Acta Chir Scand 1959; Suppl 248:1-233.
- [20] **Weinstein EC.** Meckel's diverticulum. J Am Geriatr Soc 1965; 13: 903-907.
- [21] **Kadiri Nadia** : le diverticule de Meckel au service des urgences chir. du CHU Ibn Roch de Casablanca : thèse med no 394/1987
- [22] **Bennouna Saad** : les complications du diverticule de Meckel chez l'adulte à Rabat : thèse med no 36/1986
- [23] **Monod-Broca P.** : le diverticule de Meckel et la pathologie omphalomésentérique. EMC paris.
- [24] EMC gastro-entérologie 9-075-M-10/1993
- [25] **FORGUE E, RICHE C.** Le diverticule de Meckel. Doin. Paris. 1907 ; 340 p
- [26] **SIMMS MH, CORKERY JJ** Meckel's diverticulum: its association with congenital malformation and the significance of atypical. Br J Surgery 1980 ; 67 : 216-219
- [27] **Gruner MJ, Grappin C.** Diverticule de Meckel et pathologie omphalomésentérique . encycl med chir , pédiatrie, 4-018-P-30, 1992 ; 6p.
- [28] **Boureau M.**Pathologie du diverticule de Meckel. Ed Flammarion, Gastro-entérologie pédiatrique 1986 ; PP412-416

- [29] **A.Silvestre, C.Adamsbaum, P.G. Hélardot et G. Kalifa** : Diverticule de Meckel géant. J.Radiol 1996 ;77 ; PP.649-652
- [30] **MILTADIS I;Matsagas, MD**; Michalis Fatouros, MD; Bassilis Koulouras, MD; Athanasios D, Giannoukas, MD: Incidence, Complications ,and Management of Meckel's Diverticulum.
- [31] **Albu E.Solomon L., Ajay K., Murthy R.M ; gust H., Bronx H.**: double Meckel Diverticulum. Sound Med J 1992;85, PP1142-1144;
- [32] **Th.E.Eherman** : Diverticule Géant de Meckel, type II à propos d'un cas. J.Radiol 1994 ; no 11 ;PP.541-542.
- [33] **Fresnel PL, Faucher C, SibillyA.** : A propos d'une statistique de 105 diverticules. Ann chirurgie 1973 ; 27 ;PP 943-952
- [34] **Bouyala J.M.,Aubrespy P., et Monticelli J.** : A propos de 20 cas DM chez l'enfant.
Marseille chirurgical, Oct.Dec 1963, Vol.15, no15,PP ;411-419.
- [35] **Bord J., Lefort J.**
Les accidents du diverticule de Meckel
Gazete médicale enFrance, 30, 3, 1973, vol.80, PP2007-2217.
- [36] **Mac Swain G.R,Anderson H.C** ; Meckel's diverticulum of the proximal jejunum. Arch Surg 1979; 114; PP.212-213.

- [37] **TURGEON P.K, BARNETT J.L:** Meckel's diverticulum. Am J. Gastroenterol 1990; 85; PP777-781.
- [38] **WILLIAMS R.S :** Ramagement of Meckel's diverticulum, Br.J.Sur 1981. 168. PP.477-480.
- [39] **HORIOT A.** Diverticule de Meckel.
Concours Medical, 12/03/1977, vol .99, no 11, PP. 1582-1587
- [40] **RERKSUPPAPHOL S.** huston jm. olivier mr. ranitidine enhanced 99 tecneium pertechnetate imaging in children improves thes sensitivity of identifying heterotopic gastric mucosa in DM. pediatric surg in 2004 ;20;323-325.
- [41] **TUBIANA J.M., DANA .M, REGENT D., SON D.T., CHEMET J.:** Etude de la valeur Clinique de l'artériographie mésentérique supérieure dans le diagnostic des diverticules de Meckel à propos de 10 observations cliniques . J. Radiol Electr Med Nucl 1987 ; 59 ; PP 689-696.
- [42] **A.LOUCHI, AIT ALI, M.ECHARAB, J. MEDAGHRI, M. ELOUNANI, E. EL ALAMI , M AMRAOUI, M. ERROUGANI , A. BENCHAKROUNE, R. CHEKOFF, BALAFREJ :** Diverticule de Meckel de l'adulte à propos d'un cas « MAROC MEDICAL ».
- [43] **GRUNER M,** diverticule de Meckel et pathologie du canal omphalo-mésentérique. Encycl. Med Chir Paris Pédiatrie 1981. 4018 , PP.30-33.

- [44] **LECONTE D VAN KOTE G QUESTIAUX R BADER R CHARBONNEL E KHOURY R** : Une cause exceptionnelle d'occlusion néonatale avec masse abdominale palpable : le diverticule de Meckel : Chir pediatri 1988 ; 29 PP.216-218.
- [45] **C. GRAPIN, A. BONNARD, P.-G. HELARDOT.** Chirurgie du diverticule de Meckel. EMC (Elsevier Masson SAS), Techniques chirurgicales - Appareil digestif, 40-480, 2005
- [46] **SOLTERO MJ, BILL AH** The natural history of Meckel's diverticulum and its relations to incidental removal. Am J Surgery 1976 ; 132 : 168-173 [[crossref](#)]
- [47] **PELLERIN D, HARROUCHI A, DELMAS P** Le diverticule de Meckel, revue de 250 cas chez l'enfant. Ann Chir 1976 ; 17 : 157-172
- [48] **GRAPIN C.** Diverticule de Meckel et pathologie omphalomésentérique. In : Chirurgie Digestive de l'enfant. Doin. Paris. 1990 ; pp 449-461
- [49] **BOTTO G** Intestinal obstruction caused by invagination of Meckel's diverticulum. Presentation of a case. Minerva Chir 1985 ; 15 : 1507-1509
- [50] **LACONTE D** A rare cause of neonatal occlusion by a palpable abdominal mass : Meckel's diverticulum. Chir Pediatr 1988 ; 29 : 216-218
- [51] **MOORE GP, BURKELL FM** Isolated axial volvulus of a Mecker's diverticulum. Ann J Emerg Med 1988 ; 6 : 137-142

- [52] **BERGLAND RM, GUMP F, PRICE JB** An unusual complication of Meckel's diverticulum seen in older patients. *An Surg* 1963 ; 158 : 6-8
- [53] **LISER J, RICKHAM PP.** Necrotizing enterocolitis, and meconium peritonitis. In : *Neonatal Surgery* (2 nd ed). Butterworth. London, Boston. 1978
- [54] **MILLER DL, BECKER MH, ENG K** Giant Meckel's diverticulum. A cause of intestinal obstruction.
Radiology 1981; 140: 93-94.
- [55] **MONDOR H, LAMY M** Etude clinique des ulcères du diverticule de Meckel. *J Chir* 1933 ; 41 : 553-584
- [56] **PARK H, LUCAS C** Repaired Meckel's diverticulum following blunt abdominal trauma. *J Trauma* 1970 ; 10 : 706-707
- [57] **JEWETT C, DUSZYNSKI DO, ALLEN JE** The visualization of Meckel's diverticulum with 99mTc-pertechnetate. *Surgery* 1970 ; 68 : 567-570
- [58] **COONEY DR, DUSZYNSKI DO, CAMBOA E, KARP MP, JEWETT DC** The Abdominal technetium scan (a decade of experience). *J Pediatr Surg* 1982 ; 17 : 611-619
- [59] **ANDERSON GF, SKAFIANAKIS G, KING RD, BOLES ET** Hormonal enhancement of Technetium 99 pertechnetate uptake in experimental Meckel's diverticulum. *Pediatr Surg* 1980 ; 15 : 900-905

- [60] **WRIGHT JF** Antenatal perforation of Meckel's diverticulum presenting on inflamed hydrocele. *J Pediatr Surg* 1986 ; 21 : 989-990
- [61] **COPPE MJ, ROUKEMA JA, BAX NMA** Scrotal pneumatocele : a rare phenomenon. *J Pediatr Surg* 1991 ; 26 : 1428-1429
- [62] **ROESSEL cW** Perforation of Meckel's diverticulum by foreign body. Cases report and review of literature. *Ann Surg* 1962 ; 6 : 972-975
- [63] **ST VIL D, BRANDT ML, PANIC S, BENSOUSSAN AL, BLANCHARD H.** Meckel's diverticulum in Children : a 20 years review. *J Pediatr Surg* 1991; 1289-1292
- [64] **AMOURY RA.** Meckel's diverticulum. *Pediatric Surgery*. Chicago, Year Book Medical, 1986 ; pp 859-867
- [65] **FOWLER CL, OHLMS LA, REID BS, BLOSS RS** Hemoperitoneum from perforated Meckel's diverticulum. *J Pediatr Surg* 1988 ; 23 : 889-891
- [66] **NORDBACK I** Secondary appendicitis. A sign of some other intra-abdominal inflammation. *Ann Chir Gynecol* 1985 ; 74 : 134-136
- [67] **MILL P P, DAMBRON P, RAMDANI M, THIBAUD J.C:**
Révélation inhabituelle d'un diverticule de Meckel géant.
J.chir Paris 1997 , 134, NO 9-10, 447-448 .
- [68] **LITRE J.** Les défauts d'involution du canal omphalo-mésentérique et leur pathologie chez l'enfant (à propos de 60 observations). Thèse Médecine Toulouse. 1970

- [69] **WOLLGASE GF, HILZ JM** Littre's Hernia : strangulation of Meckel's diverticulum in a femoral hernia and inguinal hernia. Am Surg 1962 ; 28 : 741-744
- [70] **MOSES WR** Meckel's diverticulum. Report of his unusual cases. N Engl J Med 1947 ; 237 : 118-122
- [71] **MASHALANY HG, PERYRA R, LONGERBEARM JK** Littre's hernia in infancy presenting as undescended testis :. J Pediatr Surg 1982 ; 17 : 67-69
- [72] **WEINSTEIN BM** Strangulation Littre's femoral hernia with spontaned fecal fistula. Ann Surg 1938 ; 108 : 1076
- [73] **SALEMBIER v, HOUCKE M** Tumeur myoïde du diverticule de Meckel. Littre Med 1979 ; 24 : 274-275
- [74] **SODERLUND S** Meckel's diverticulum. A clinical and histology study. Acta Chir Scand 1959 ; 248 (suppl) : 233
- [75] **SAYFAN J** Volvulus due to atusion of Meckel's diverticulum. J Clin Gastroenterol 1985 ; 7 : 314-317
- [76] **BRETAGNE JF, CARRE L, LEDU Y, DUVAUFERRIER R, GASTARD J** Leomyome du diverticule de Meckel révélé par une hémorragie digestive, diagnostic préopératoire postartériographie sélective. Sem Hop Paris 1980 ; 56 : 1536-1539

- [77] **BOUIN H Giant** Meckel's diverticulum mesentering as tumor. Arch Fr Pediatr 1986 ; 43 : 637-639
- [78] **NORDSTEEN M CARCINOÏD** of Meckel's diverticulum. Report of two cases with perforation, in one with concomitant foreign body. Acta Chir Scand 1986 ; 152 : 551-556
- [79] **BALDISSEROTTO M., MAFFAZZONI D.R., DORA M.D.** Sonographic findings of Meckel's diverticulitis in children AJR Am. J. Roentgenol. 2003 ; 180 : 425-428
- [80] **OLSON D.E., KIM Y.W., DONNELLY L.F.** CT findings in children with Meckel diverticulum Pediatr Radiol 2009 ; 39 : 659-663 (quiz 766-7). [cross-ref]
- [81] **F. SAUVAT, Y. REVILLON.** Diverticule de Meckel et pathologie du canal omphalomésentérique. EMC (Elsevier Masson SAS), Gastro-entérologie, 9-075-M-10, 2010
- [82] **DOLEZAL J., VIZDA J.** Experiences with detection of the ectopic gastric mucosa by means of Tc-99m pertechnetate disodium scintigraphy in children with lower gastrointestinal bleeding Eur. J. Pediatr. Surg. 2008 ; 18 : 258-260 [cross-ref]
- [83] **GE Z.Z., CHEN H.Y., GAO Y.J., GU J.L., HU Y.B., XIAO S.D.** Clinical application of wireless capsule endoscopy in pediatric patients for suspected small bowel diseases Eur. J. Pediatr. 2007 ; 166 : 825-829

[84] IRVING IM, LISTER J.

Segmental dilatation of the ileum. J. Peiatr. Surg. 12: 103-112. 1977 ;

[85] UEDAT, OKAMOTO E.

Segmental dilatation of the ileum. J. Peiatr. Surg. 7: 292-293. 1972.

[86] BELL MJ., TERNBERG JL., BOWER RJ.

Ileal dysgenesis in infants and children. J. Peiatr. Surg. 17: 395-99, 1982

[87] HELLER K., WAAG K.L, BAYERS DORF F.

Intestinal duplications, intestinal diverticula, segmental dilatation of intestine: A common genetic complex. Peiatr. Surg . Int. 4: 249-253, 1989.

[88] CHICHE R. Pathologie de l'ouraque.

EMC. Paris: reins, organs genitor-urinaires, 18270 A10, 4-8-11.

[89] GALIFER R., MONTOYA P., ROUV C.

Les lymphangiomes kystiques de l'abdomen chez l'enfant.

[90] STEFFEN H, LUDWIG K, SCHARLAU U, CZARNETZKI HD. Laparoscopic

Treatment of small bowell obstruction with intussuception, volvulus end appendicitis caused by an inflammatory Meckel's diverticulum.

Zentralbl Chir 2003;128:99-101.

- [91] **KARAHASANOGLU T, MEMISOGLU K, KORMAN U, TUNCKALE A, CURGUNLU A, KARTER Y.** Adult intussuception due to inverted Meckel's diverticulum: laparoscopic approach. *Surg Laparosc Endosc Percutan Tech* 2003;13:39-41.
- [92] **TASHJIAN DB, MORIARTY KP.** Laparoscopy for treating a small bowel obstruction due to a Meckel's diverticulum. *JLS* 2003;7:253-5.
- [93] **LOTH DL, MUNRO FD.** The role of laparoscopy in the management of lower gastro-intestinal bleeding. *Pediatr Surg Int* 2003;19:266-7.
- [94] **Ha-KAWA S, YOSHIDA T, AOKI Y, SOUGAWA M, SAWADA S.** Extravasation of Tc-99 sodium pertechnetate detected on Meckel's cine scintigraphy in hemorrhagic diverticulum. *Clin Nucl Med* 2003;28:582-3.
- [95] **MATHON G, FRAMPAS E, D'ALINCOURT A, LERAT F, LETESSIER E, MASLIAH C, ET AL .** Diagnostic d'un diverticule de Meckel hémorragique par entéroscanner. *J Radiol* 2003;84:712-4.
- [96] **RIVAS H, CACCHIONE RN, ALLEN JW.** Laparoscopic management of Meckel's diverticulum in adults. *Surg Endosc* 2003;17:620-2.
- [97] **TOMCZAK M, DACIEWICZ Z, OWCZARCZYK B.** Case of torsion of giant Meckel's diverticulum. *Wiad Lek* 1980; 33: 571-57
- [98] **S. YOUSSEF, J. SAKHRI, N. DALLEL, I. BELLARA, M. KEHILA** Complications rares du diverticule de Meckel : 1. Diverticule géant de Meckel 2012 Elsevier Masson SAS.

- [99] **CULLEN JJ, KELLY KA, MOIR CR ET AL.** Surgical management of Meckel's diverticulum. An epidemiologic, population-based study. *Ann Surg* 1994; 220: 564-569.
- [100] **FARRIS SL, FERNBACH SK.** Axial Torsion of Meckel's diverticulum presenting as a Pelvic mass. *Pediatr Radiol* 2001; 31(12): 886-8
- [101] **HUI-CHIEN LAI.** Intestinal Obstruction due to Meckel's Enterolith. *Pediatr Neonatol* 2010; 51(2): 139-140
- [102] **ENGE I, FRIMANN D.** J Radiology in acute abdominal disorder due to Meckel's diverticulum. *Br J Radiol* 1964; 37: 775-80.
- [103] **HELARDOT P.** Le diverticule de Meckel. *Médecine nucléaire. Imagerie fonctionnelle et métabolique* 1996; 20: 221-2.
- [104] **CALDERALE SM, Marchioni L, Malizia A, Riminucci M, Corsi A.** Malignant stromal tumor consistent with fibrosarcoma arising from Meckel's diverticulum. Clinicopathological study of an incidentally discovered tumor and a review of the literature.

Références des figures

Figures 1, 2, 3, 4, 5, 6, 7, 8, 9 et 10 : extraites de l'Alain Wakim, Pierre-Georges Helardot. Diverticule de Meckel. EMC (Elsevier Masson SAS), Gastro-entérologie, 9-075-M-10, 1993

Fig 11A : Sauvat F., Révillon Y. Diverticule de Meckel et pathologie du canal omphalomésentérique. EMC (Elsevier Masson SAS, Paris), Gastro-entérologie, 9-075-M-10, 2010.

Fig 11B : S. Youssef, J. Sakhri, N. Dallel, I. Bellara, M. Kehila Complications rares du diverticule de Meckel : 1. Diverticule géant de Meckel 2012 Elsevier Masson SAS.

Fig 12 et 13 : C. Grapin, A. Bonnard, P.-G. Helardot. Chirurgie du diverticule de Meckel. EMC (Elsevier Masson SAS), Techniques chirurgicales - Appareil digestif, 40-480, 2005

Fig 14 et Fig 15 : G. Schmutz, A. Joidate, c. Aubé , I.-N. Phi, N. Provost, L. Fournier, H. Elkiram, D. Régent Occlusion intestinale et diverticule de Meckel. Feuilles de Radiologie, 2003, 43, n° 3, 223-240 Masson, Paris 2003.

Fig 16 : Marie Galifet , Philippe Michel Service de chirurgie viscérale, Hôpital d'instruction des armées Legouest, F-57998 Metz, France. Complications occlusives en relation avec le diverticule de Meckel. La Presse Médicale Volume 38, numéro 6 pages 1009-1013 (juin 2009).

Fig 17, 18, 19, 20, 21 et 22 : G. Schmutz, A. Joidate, C. Aubé (3), I.-N. Phi (1), N. Provost, L. Fournier, H. Elkiram, D. Régent Occlusion intestinale et diverticule de Meckel. *Feuillets de Radiologie*, 2003, 43, n° 3, 223-240 Masson, Paris 2003.

Fig 23, 24, 25, 26, 27et 28 : C. Grapin, A. Bonnard, P.-G. Helardot. Chirurgie du diverticule de Meckel. EMC (Elsevier Masson SAS), Techniques chirurgicales - Appareil digestif, 40-480, 2005.

Serment d'Hippocrate

Au moment d'être admis à devenir membre de la profession médicale, je m'engage solennellement à consacrer ma vie au service de l'humanité.

- *Je traiterai mes maîtres avec le respect et la reconnaissance qui leur sont dus.*
- *Je pratiquerai ma profession avec conscience et dignité. La santé de mes malades sera mon premier but.*
- *Je ne trahirai pas les secrets qui me seront confiés.*
- *Je maintiendrai par tous les moyens en mon pouvoir l'honneur et les nobles traditions de la profession médicale.*
- *Les médecins seront mes frères.*
- *Aucune considération de religion, de nationalité, de race, aucune considération politique et sociale ne s'interposera entre mon devoir et mon patient.*
- *Je maintiendrai le respect de la vie humaine dès la conception.*
- *Même sous la menace, je n'userai pas de mes connaissances médicales d'une façon contraire aux lois de l'humanité.*
- *Je m'y engage librement et sur mon honneur.*

قسم أبقراط

بسم الله الرحمن الرحيم

أقسم بالله العظيم

في هذه اللحظة التي يتم فيها قبولي عضوا في المهنة الطبية أتعهد علانية:

- ◀ بأن أكرس حياتي لخدمة الإنسانية .
- ◀ وأن أحترم أساتذتي وأعترف لهم بالجهد الذي يستحقونه .
- ◀ وأن أمارس مهنتي بواجب من ضميري وشر في جاعلا صحة مريض هدي في الأول .
- ◀ وأن لا أفشي الأسرار المعهودة إلي .
- ◀ وأن أحافظ بكل ما لدي من وسائل على الشرف والتقاليد النبيلة لمهنة الطب .
- ◀ وأن أعتبر سائر الأطباء إخوة لي .
- ◀ وأن أقوم بواجبي نحو مرضاي بدون أي اعتبار ديني أو وطني أو عرقي أو سياسي أو اجتماعي .
- ◀ وأن أحافظ بكل حزم على احترام الحياة الإنسانية منذ نشأتها .
- ◀ وأن لا أستعمل معلوماتي الطبية بطرق يضر بحقوق الإنسان مهما لاقيت من تهديد .
- ◀ بكل هذا أتعهد عن كامل اختيار ومقسما بشري في .

رتج ميكل العملاق
بمصد حالة واحدة مع استعراض الأدبيات

أطروحة

قدمت ونوقشت علانية يوم:

من طرف

السيد: محمد عبدالله ولد حامد
الوفاة في: 07 غشت 1985 بتربت

لتفيل شهادة الدكتوراه في الطب

الكلمات الأساسية: رتج ميكل العملاق - رتج ميكل - أمراض القناة المسارية - بلغ.

تحت إشراف اللجنة المكونة من الأساتذة

رئيس	السيد: حسن العلمي الفريشة أستاذ في الجراحة العامة
مشرف	السيد: عزيز زنتار أستاذ في الجراحة العامة
أعضاء	السيد: اسماعيل ساسنو أستاذ في أمراض الجهاز الهضمي
	السيد: مولاي الحسن طاهري أستاذ في الجراحة العامة
	السيد: أحمد بونعيم أستاذ في الجراحة العامة
	أستاذ في الجراحة العامة