



كلية الطب
والصيدلة - مراكش
FACULTÉ DE MÉDECINE
ET DE PHARMACIE - MARRAKECH

ANNEE 2017

THESE N°039

Les dilatations kystiques congénitales de la voie biliaire principale chez l'enfant

THESE

PRESENTEE ET SOUTENUE PUBLIQUEMENT LE 30/03/2017

PAR

Mlle. Salma FOURA

Née le 13 Février 1991 à Benguéir

POUR L'OBTENTION DU DOCTORAT EN MEDECINE

MOTS CLES :

Dilatation kystique – VBP – Ictère – Anastomose bilio-digestive

JURY

M.	M. SBIHI Professeur de Pédiatrie	PRESIDENT
M.	E. E. KAMILI Professeur agrégé de Chirurgie pédiatrique	RAPPORTEUR
M.	M. OULAD SAIAD Professeur de Chirurgie pédiatrique	} JUGES
M.	M. BOURROUS Professeur de Pédiatrie	
M.	H. JALAL Professeur agrégé de Radiologie	

بِسْمِ اللَّهِ الرَّحْمَنِ الرَّحِيمِ

قَالُوا سُبْحَانَكَ لَا عِلْمَ لَنَا إِلَّا مَا عَلَّمْتَنَا إِنَّكَ أَنْتَ الْعَلِيمُ

الْحَكِيمُ ٣٢

صَدِّقَ قَوْلِ اللَّهِ الْعَظِيمِ

(سورة البقرة الآية 32)



Serment d'hippocrate

Au moment d'être admis à devenir membre de la profession médicale, je m'engage solennellement à consacrer ma vie au service de l'humanité.

Je traiterai mes maîtres avec le respect et la reconnaissance qui leur sont dus.

Je pratiquerai ma profession avec conscience et dignité. La santé de mes malades sera mon premier but.

Je ne trahirai pas les secrets qui me seront confiés.

Je maintiendrai par tous les moyens en mon pouvoir l'honneur et les nobles traditions de la profession médicale.

Les médecins seront mes frères.

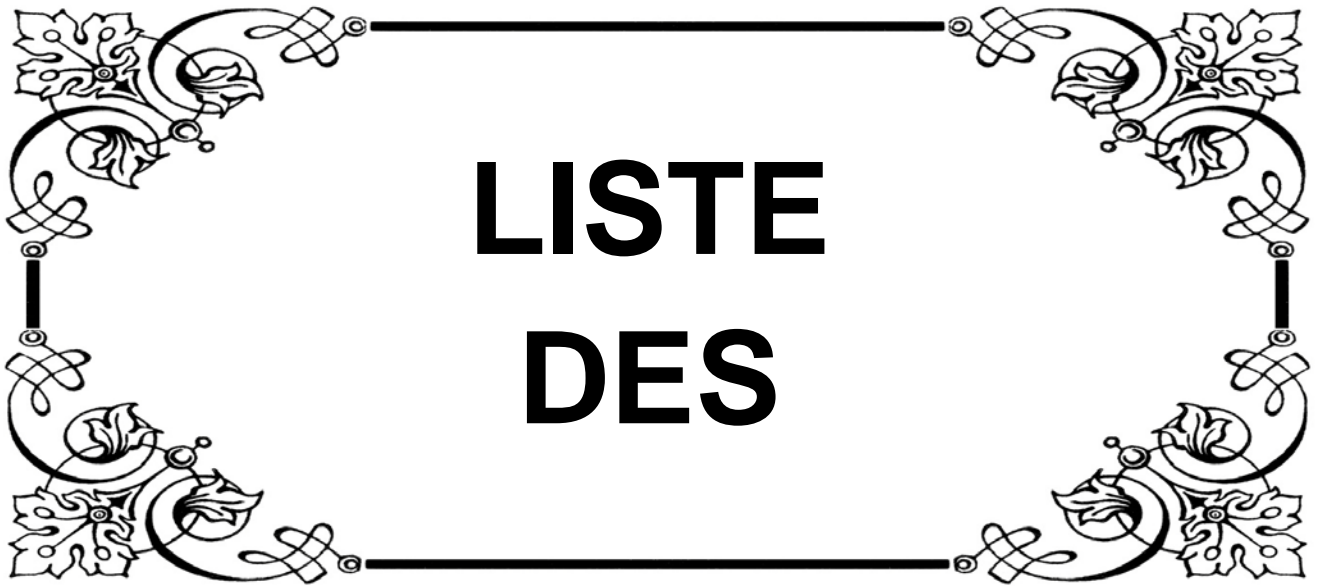Aucune considération de religion, de nationalité, de race, aucune considération politique et sociale, ne s'interposera entre mon devoir et mon patient.

Je maintiendrai strictement le respect de la vie humaine dès sa conception.

Même sous la menace, je n'userai pas mes connaissances médicales d'une façon contraire aux lois de l'humanité.

Je m'y engage librement et sur mon honneur.





**LISTE
DES**

UNIVERSITE CADI AYYAD
FACULTE DE MEDECINE ET DE PHARMACIE
MARRAKECH

Doyens Honoraires : Pr. Badie Azzaman MEHADJI
: Pr. Abdelhaq ALAOUI YAZIDI

ADMINISTRATION

Doyen : Pr. Mohammed BOUSKRAOUI
Vice doyen à la Recherche et la Coopération : Pr. Mohamed AMINE
Vice doyen aux Affaires Pédagogiques : Pr. Redouane EL FEZZAZI
Secrétaire Générale : Mr. Azzeddine EL HOUDAIGUI

Professeurs de l'enseignement supérieur

Nom et Prénom	Spécialité	Nom et Prénom	Spécialité
ABOULFALAH Abderrahim	Gynécologie- obstétrique	FINECH Benasser	Chirurgie – générale
ADERDOUR Lahcen	Oto- rhino- laryngologie	FOURAIJI Karima	Chirurgie pédiatrique B
ADMOU Brahim	Immunologie	GHANNANE Houssine	Neurochirurgie
AIT BENALI Said	Neurochirurgie	KISSANI Najib	Neurologie
AIT-SAB Imane	Pédiatrie	KRATI Khadija	Gastro- entérologie
AKHDARI Nadia	Dermatologie	LAOUAD Inass	Néphrologie
AMAL Said	Dermatologie	LMEJJATI Mohamed	Neurochirurgie
AMINE Mohamed	Epidémiologie- clinique	LOUZI Abdelouahed	Chirurgie – générale

ASMOUKI Hamid	Gynécologie- obstétrique B	MAHMAL Lahoucine	Hématologie - clinique
ASRI Fatima	Psychiatrie	MANOUDI Fatiha	Psychiatrie
BENELKHAIAT BENOMAR Ridouan	Chirurgie - générale	MANSOURI Nadia	Stomatologie et chiru maxillo faciale
BOUMZEBRA Drissi	Chirurgie Cardio- Vasculaire	MOUDOUNI Said Mohammed	Urologie
BOURROUS Monir	Pédiatrie A	MOUTAJ Redouane	Parasitologie
BOUSKRAOUI Mohammed	Pédiatrie A	MOUTAOUAKIL Abdeljalil	Ophtalmologie
CHABAA Laila	Biochimie	NAJEB Youssef	Traumato- orthopédie
CHELLAK Saliha	Biochimie- chimie	NEJMI Hicham	Anesthésie- réanimation
CHERIF IDRISSE EL GANOUNI Najat	Radiologie	OULAD SAIAD Mohamed	Chirurgie pédiatrique
CHOULLI Mohamed Khaled	Neuro pharmacologie	RAJI Abdelaziz	Oto-rhino-laryngologie
DAHAMI Zakaria	Urologie	SAIDI Halim	Traumato- orthopédie
EL ADIB Ahmed Rhassane	Anesthésie- réanimation	SAMKAOUI Mohamed Abdenasser	Anesthésie- réanimation
EL FEZZAZI Redouane	Chirurgie pédiatrique	SARF Ismail	Urologie
EL HATTAOUI Mustapha	Cardiologie	SBIHI Mohamed	Pédiatrie B
EL HOUDZI Jamila	Pédiatrie B	SOUMMANI Abderraouf	Gynécologie- obstétrique A/B
ELFIKRI Abdelghani	Radiologie	TASSI Noura	Maladies infectieuses
ESSAADOUNI Lamiaa	Médecine interne	YOUNOUS Said	Anesthésie- réanimation
ETTALBI Saloua	Chirurgie réparatrice et plastique	ZOUHAIR Said	Microbiologie

Professeurs Agrégés

Nom et Prénom	Spécialité	Nom et Prénom	Spécialité
ABKARI Imad	Traumato- orthopédie B	EL KHAYARI Mina	Réanimation médicale
ABOU EL HASSAN Taoufik	Anesthésie- réanimation	EL MGHARI TABIB Ghizlane	Endocrinologie et maladies métaboliques

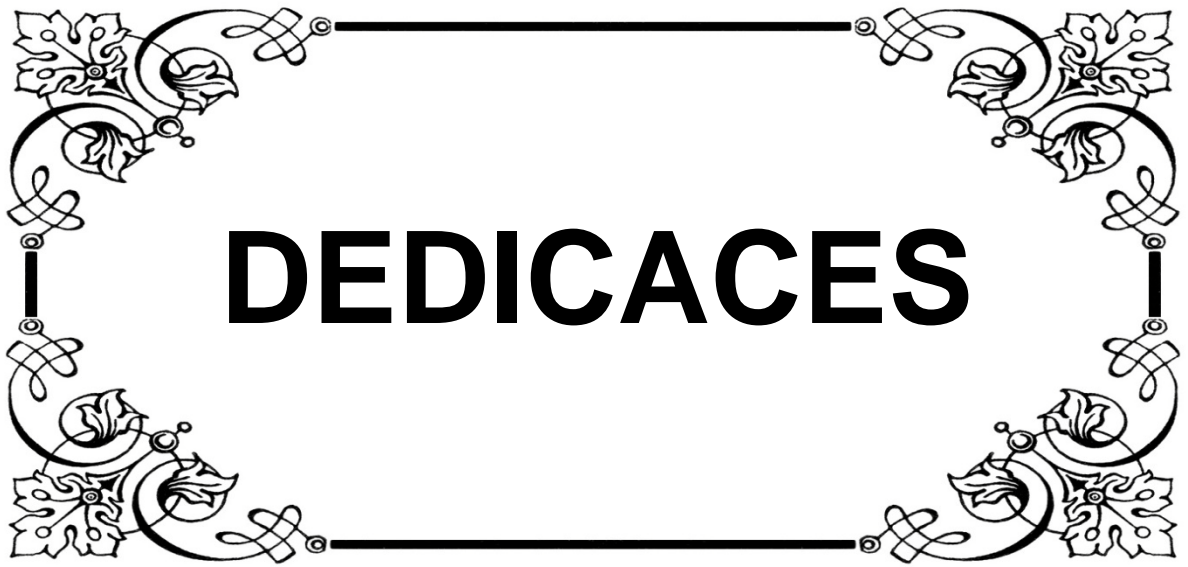ABOUCHADI Abdeljalil	Stomatologie et chir maxillo faciale	FADILI Wafaa	Néphrologie
ABOUSSAIR Nisrine	Génétique	FAKHIR Bouchra	Gynécologie- obstétrique A
ADALI Imane	Psychiatrie	HACHIMI Abdelhamid	Réanimation médicale
ADALI Nawal	Neurologie	HADEF Rachid	Immunologie
AGHOUTANE El Mouhtadi	Chirurgie pédiatrique A	HAJJI Ibtissam	Ophtalmologie
AISSAOUI Younes	Anesthésie - réanimation	HAOUACH Khalil	Hématologie biologique
AIT AMEUR Mustapha	Hématologie Biologique	HAROU Karam	Gynécologie- obstétrique B
AIT BENKADDOUR Yassir	Gynécologie- obstétrique A	HOCAR Ouafa	Dermatologie
ALAOUI Mustapha	Chirurgie- vasculaire périphérique	JALAL Hicham	Radiologie
ALJ Soumaya	Radiologie	KAMILI El Ouafi El Aouni	Chirurgie pédiatrique B
AMRO Lamyae	Pneumo- phtisiologie	KHALLOUKI Mohammed	Anesthésie- réanimation
ANIBA Khalid	Neurochirurgie	KHOUCHANI Mouna	Radiothérapie
ARSALANE Lamiae	Microbiologie - Virologie	KOULALI IDRISSE Khalid	Traumato- orthopédie
ATMANE El Mehdi	Radiologie	KRIET Mohamed	Ophtalmologie
BAHA ALI Tarik	Ophtalmologie	LAGHMARI Mehdi	Neurochirurgie
BAIZRI Hicham	Endocrinologie et maladies métaboliques	LAKMICHI Mohamed Amine	Urologie
BASRAOUI Dounia	Radiologie	LOUHAB Nisrine	Neurologie
BASSIR Ahlam	Gynécologie- obstétrique A	MADHAR Si Mohamed	Traumato- orthopédie A
BELBARAKA Rhizlane	Oncologie médicale	MAOULAININE Fadl mrabih rabou	Pédiatrie (Neonatalogie)
BELKHOU Ahlam	Rhumatologie	MATRANE Aboubakr	Médecine nucléaire
BEN DRISS Laila	Cardiologie	MEJDANE Abdelhadi	Chirurgie Générale
BENCHAMKHA Yassine	Chirurgie réparatrice et plastique	MOUAFFAK Youssef	Anesthésie - réanimation

BENHIMA Mohamed Amine	Traumatologie - orthopédie B	MOUFID Kamal	Urologie
BENJILALI Laila	Médecine interne	MSOUGGAR Yassine	Chirurgie thoracique
BENLAI Abdeslam	Psychiatrie	NARJISS Youssef	Chirurgie générale
BENZAROUEL Dounia	Cardiologie	NOURI Hassan	Oto rhino laryngologie
BOUCHENTOUF Rachid	Pneumo- phtisiologie	OUALI IDRISSE Mariem	Radiologie
BOUKHANNI Lahcen	Gynécologie- obstétrique B	OUBAHA Sofia	Physiologie
BOUKHIRA Abderrahman	Toxicologie	QACIF Hassan	Médecine interne
BOURRAHOUE Aicha	Pédiatrie B	QAMOUSS Youssef	Anesthésie- réanimation
BSISS Mohamed Aziz	Biophysique	RABBANI Khalid	Chirurgie générale
CHAFIK Rachid	Traumato- orthopédie A	RADA Nouredine	Pédiatrie A
DRAISS Ghizlane	Pédiatrie	RAIS Hanane	Anatomie pathologique
EL AMRANI Moulay Driss	Anatomie	RBAIBI Aziz	Cardiologie
EL ANSARI Nawal	Endocrinologie et maladies métaboliques	ROCHDI Youssef	Oto-rhino- laryngologie
EL BARNI Rachid	Chirurgie- générale	SAMLANI Zouhour	Gastro- entérologie
EL BOUCHTI Imane	Rhumatologie	SORAA Nabila	Microbiologie - virologie
EL BOUIHI Mohamed	Stomatologie et chir maxillo faciale	TAZI Mohamed Illias	Hématologie- clinique
EL HAOUATI Rachid	Chiru Cardio vasculaire	ZAHLANE Kawtar	Microbiologie - virologie
EL HAOURY Hanane	Traumato- orthopédie A	ZAHLANE Mouna	Médecine interne
EL IDRISSE SLITINE Nadia	Pédiatrie	ZAOUI Sanaa	Pharmacologie
EL KARIMI Saloua	Cardiologie	ZIADI Amra	Anesthésie - réanimation

Professeurs Assistants

Nom et Prénom	Spécialité	Nom et Prénom	Spécialité
ABDELFETTAH Youness	Rééducation et Réhabilitation Fonctionnelle	HAZMIRI Fatima Ezzahra	Histologie – Embryologie - Cytogénétique
ABDOU Abdessamad	Chiru Cardio vasculaire	IHBIBANE fatima	Maladies Infectieuses
ABIR Badreddine	Stomatologie et Chirurgie maxillo faciale	JANAH Hicham	Pneumo- phtisiologie
ADARMOUCH Latifa	Médecine Communautaire (médecine préventive, santé publique et hygiène)	KADDOURI Said	Médecine interne
AIT BATAHAR Salma	Pneumo- phtisiologie	LAFFINTI Mahmoud Amine	Psychiatrie
ALAOUI Hassan	Anesthésie - Réanimation	LAHKIM Mohammed	Chirurgie générale
AMINE Abdellah	Cardiologie	LAKOUICHMI Mohammed	Stomatologie et Chirurgie maxillo faciale
ARABI Hafid	Médecine physique et réadaptation fonctionnelle	LALYA Issam	Radiothérapie
ARSALANE Adil	Chirurgie Thoracique	LOQMAN Souad	Microbiologie et toxicologie environnementale
ASSERRAJI Mohammed	Néphrologie	MAHFOUD Tarik	Oncologie médicale
BELBACHIR Anass	Anatomie- pathologique	MARGAD Omar	Traumatologie - orthopédie
BELHADJ Ayoub	Anesthésie - Réanimation	MLIHA TOUATI Mohammed	Oto-Rhino - Laryngologie
BENHADDOU Rajaa	Ophtalmologie	MOUHADI Khalid	Psychiatrie
BENJELLOUN HARZIMI Amine	Pneumo- phtisiologie	MOUHSINE Abdelilah	Radiologie
BENNAOUI Fatiha	Pédiatrie (Neonatalogie)	MOUNACH Aziza	Rhumatologie
BOUCHENTOUF Sidi Mohammed	Chirurgie générale	MOUZARI Yassine	Ophtalmologie
BOUKHRIS Jalal	Traumatologie - orthopédie	NADER Youssef	Traumatologie - orthopédie

BOUZERDA Abdelmajid	Cardiologie	NADOUR Karim	Oto-Rhino - Laryngologie
CHETOUI Abdelkhalek	Cardiologie	NAOUI Hafida	Parasitologie Mycologie
CHRAA Mohamed	Physiologie	NASSIM SABAH Taoufik	Chirurgie Réparatrice et Plastique
DAROUASSI Youssef	Oto-Rhino - Laryngologie	OUEIAGLI NABIH Fadoua	Psychiatrie
DIFFAA Azeddine	Gastro- entérologie	REBAHI Houssam	Anesthésie - Réanimation
EL HARRECH Youness	Urologie	RHARRASSI Isam	Anatomie-pathologique
EL KAMOUNI Youssef	Microbiologie Virologie	SAJIAI Hafsa	Pneumo- phtisiologie
EL KHADER Ahmed	Chirurgie générale	SALAMA Tarik	Chirurgie pédiatrique
EL MEZOUARI El Moustafa	Parasitologie Mycologie	SAOUAB Rachida	Radiologie
EL OMRANI Abdelhamid	Radiothérapie	SEDDIKI Rachid	Anesthésie - Réanimation
ELQATNI Mohamed	Médecine interne	SERGHINI Issam	Anesthésie - Réanimation
ESSADI Ismail	Oncologie Médicale	SERHANE Hind	Pneumo- phtisiologie
FAKHRI Anass	Histologie- embryologie cytogénétique	TOURABI Khalid	Chirurgie réparatrice et plastique
FDIL Naima	Chimie de Coordination Bioorganique	ZARROUKI Youssef	Anesthésie - Réanimation
FENNANE Hicham	Chirurgie Thoracique	ZEMRAOUI Nadir	Néphrologie
GHAZI Mirieme	Rhumatologie	ZIDANE Moulay Abdelfettah	Chirurgie Thoracique
GHOZLANI Imad	Rhumatologie	ZOUIZRA Zahira	Chirurgie Cardio- Vasculaire
Hammoune Nabil	Radiologie		



DEDICACES

Toutes les lettres ne sauraient trouver les mots qu'il faut...

Tous les mots ne sauraient exprimer la gratitude,

L'amour, Le respect, la reconnaissance...

Aussi, c'est tout simplement que :



Je dédie cette thèse ...

A MA CHERE MERE : Mme AICHA ELMAZOUNI

Que serait ma vie sans toi maman ?

Nourrie par tes qualités et enseignements, je ne peux être qu'heureuse

Tu m'as toujours comblé d'amour, de tendresse et d'affection.

Tu es la lumière qui jaillit dans mes jours et mes soirs.

Tu as usé de ta santé par tant de sacrifice ...j'en suis reconnaissante.

Les mots me manquent pour décrire la formidable mère que tu es.

Puisse Dieu tout puissant, t'accorder longévité et bonne santé, pour que tu puisses me voir accomplir tous tes rêves

A MON CHER PERE: Mr. AHMED FOURA

Mon abrimon refuge...mon école

Tu as fait de moi ce que je suis et je te dois tout.

Combien de fois t'ai-je déjà dit je t'aime papa ? Pas assez de fois vraiment.

Ce travail est une occasion pour t'exprimer mon profond amour et ma grande gratitude.

Mon formidable papa, tu es un excellent laboureur, et j'espère être une récolte honorable.

Que Dieu te garde et te donne longue vie pour que je puisse te combler à mon tour.

A MES TRES CHERES SŒURS

Zineb et Layla

L'affection et l'amour fraternel que je vous porte sont sans limite.

Je vous dédie ce travail en témoignage de l'amour et des liens de sang qui nous unissent.

Puisse Dieu vous préserver et vous procure tout le bonheur et la prospérité et vous aide à réaliser tous vos rêves.

A LA MEMOIRE DE MES GRANDS-PARENTS

Puisse vos âmes reposer en paix. Que Dieu, le tout puissant, vous couvre de sa sainte miséricorde et vous accueille au paradis.

A MES CHERES TANTES : KHADIJA, ROKIA, FOUZIA, NEZHA ET MALIKA

Votre aide précieuse, vos conseils, vos paroles pleines de sagesse ainsi que vos encouragements m'ont été d'une grande utilité tout au long de mes études.

Vous étiez toujours là pour me soutenir et pour m'éclairer la route...Je vous en suis reconnaissante. Je vous dédie ce travail en témoignage de mon grand amour et respect pour vous.

A MES CHERS ONCLES : ABDELILLAH, AZZEDDINE.

Vous étiez toujours présents pour moi .

En témoignage de mon amour profond, je vous dédie cette thèse.

A MES TRES CHERS COUSINS ET COUSINES

En témoignage de ma profonde affection. Que Dieu vous bénisse.

A TOUTE LA FAMILLE FOURA,

A TOUTE LA FAMILLE EL MAZOUNI,

Je souhaite que cette thèse vous apporte la joie de voir aboutir vos espoirs et j'espère ne jamais vous décevoir.

A MES CHERES AMIES : Sanaa Moutaki, Mariam Touraif, Chaima Mouine.

A tous les inoubliables moments que nous avons passés ensemble.

Avec vous j'avais appris le vrais sens de l'amitié, vous étiez toujours là pour me soutenir, m'épauler et me remonter le moral, nous avons partagé des moments de joie et de tristesse, d'épanouissement et de stress et à chaque fois vous vous êtes montrées compréhensives et fidèles j'espère que vous trouverez dans ce travail tous l'amour et la reconnaissance que je vous dois.

A TOUS MES AMIS ET AMIES :

ADNANE, ABDELHAMID, RACHID, YASSINE...

AMAL, NIDAL, RAJAA, FADOUA , LAYLA, GHIZLANE.....

Nous avons partagé les bons et les mauvais moments des études médicales.

Merci pour votre amitié et vos encouragements.

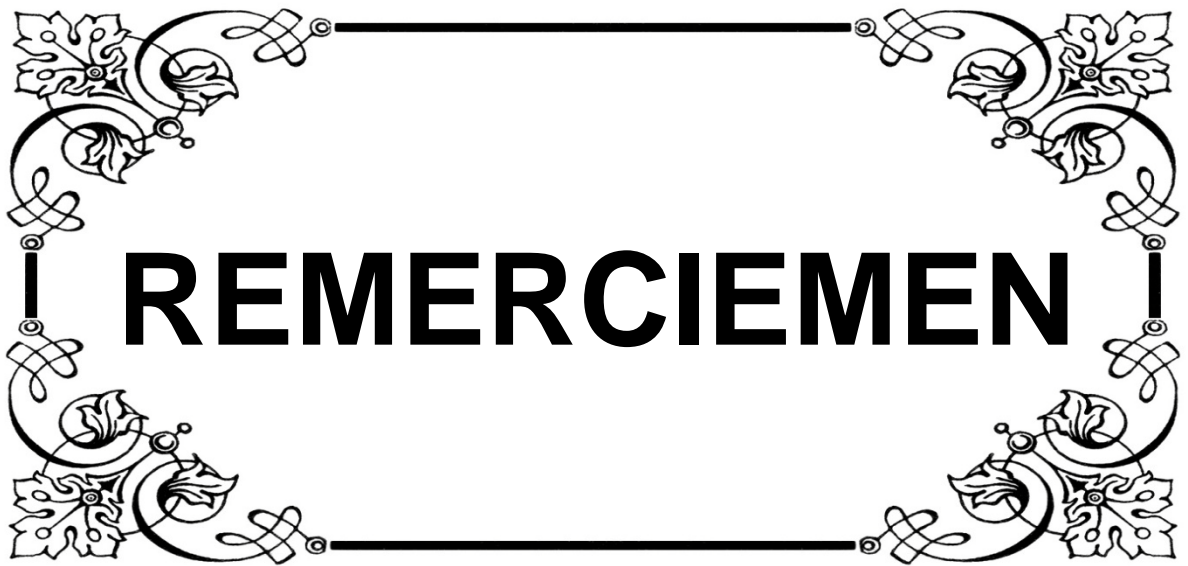
Que ce modeste travail soit le témoignage de mon affection.

A Mlle SAADIYA MANSOURI

Merci énormément pour votre aide précieuse.

A TOUS CEUX QUE J'AI OMIS INVOLONTAIREMENT DE CITER

JE VOUS AIME.



¡ REMERCIEMEN !

A NOTRE MAITRE ET PRESIDENT DE THESE :

Professeur Mohamed SBIHI

Professeur en Pédiatrie

Au CHU Mohamed VI de Marrakech

Votre culture scientifique ainsi que votre professionnalisme ont été toujours pour nous une source d'admiration et de profond respect.

C'est un grand honneur que vous nous avez accordé en acceptant de présider le jury de notre thèse.

Veillez trouver ici, cher Maitre, l'expression de ma haute considération et de ma vive gratitude.

A NOTRE MAITRE ET RAPPORTEUR DE THESE :

Professeur El Ouafi El Aouni KAMILI

Professeur en Chirurgie Pédiatrique

Au CHU Mohamed VI de Marrakech

Vous nous avez accordé un immense honneur et un grand privilège en acceptant de diriger notre travail.

Votre disponibilité et vos précieuses recommandations ont été pour nous d'une grande aide.

Que votre sérieux, votre compétence et votre rigueur de travail soient pour nous un exemple à suivre.

Nous vous prions d'accepter à travers ce travail, le témoignage de notre profond respect et notre grande estime.

A NOTRE MAITRE ET JUGE DE THESE :

Professeur Mohamed OULAD SAIAD

Professeur en Chirurgie Pédiatrique

Au CHU Mohamed VI de Marrakech

Je vous remercie pour la gentillesse et la spontanéité avec lesquelles vous avez bien voulu diriger ce travail.

J'ai eu le grand plaisir de travailler sous votre direction et j'ai trouvé auprès de vous le conseiller et le guide qui m'a reçu en toute circonstance avec sympathie, sourire et bienveillance.

Veillez trouver ici, cher Maître, l'expression de ma sincère reconnaissance et mon profond respect.

A NOTRE MAITRE ET JUGE DE THESE :

Professeur Mounir BOURROUS

Professeur en Pédiatrie

Au CHU Mohamed VI de Marrakech

Nous sommes très sensibles à l'honneur que vous nous faites en acceptant de juger notre travail.

Nous apprécions en vous aussi bien la compétence pratique que la simplicité et la sympathie.

Veillez trouver ici, cher Maître, le témoignage de notre profonde reconnaissance et notre grand respect.

A NOTRE MAITRE ET JUGE DE THESE :

Professeur Hicham JALAL

Professeur en Radiologie

Au CHU Mohamed VI de Marrakech

Nous vous remercions d'avoir voulu répondre à notre souhait de vous voir
parmi nos membres de jury.

Vos qualités humaines et professionnelles seront pour nous un modèle à
suivre.

Je vous dédie ce travail en témoignage du grand respect que je vous porte.

Que ce travail soit pour nous l'occasion de vous exprimer notre considération
et nos vifs remerciements.

**A tout le personnel médical et paramédical du service de chirurgie
pédiatrique générale du CHU Mohamed VI de Marrakech.**

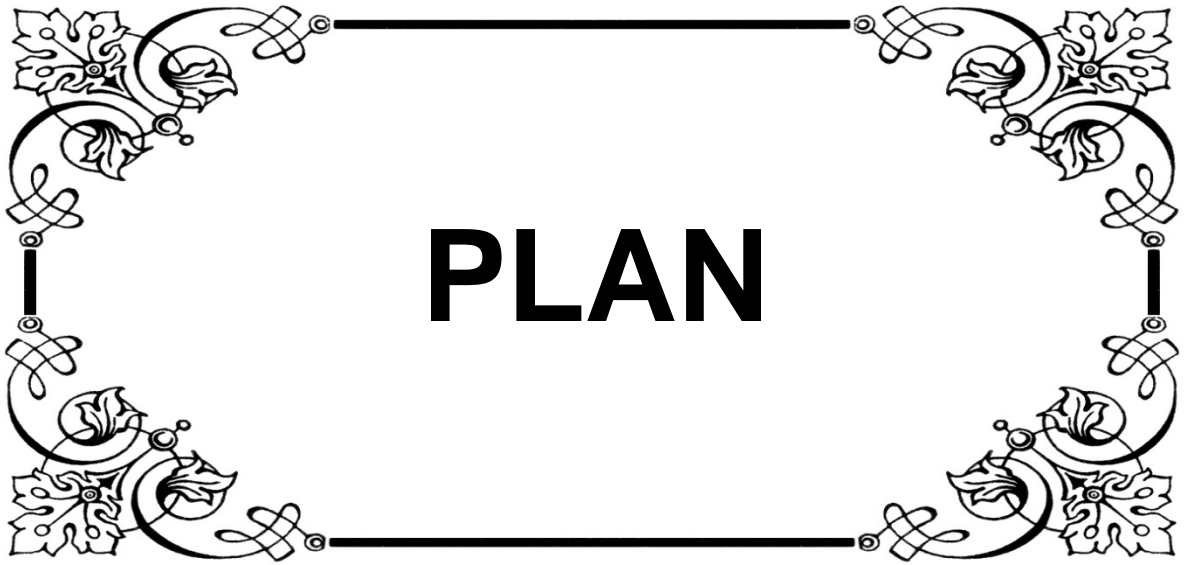
**A toute personne qui de près ou de loin a contribué à la réalisation de ce
travail.**



i ABREVIATIONS i

LISTE DES ABREVIATIONS

AJBP	:	Anomalie de la jonction bilio-pancréatique
BD	:	Bilirubine directe
BT	:	Bilirubine totale
CPRE	:	Cholangio-pancréatographie rétrograde endoscopique
CRP	:	Protéine C Réactive
DKC	:	Dilatation kystique du cholédoque
DKCVBP	:	Dilatation kystique congénitale de la voie biliaire principale
GGT	:	Gamma glutamyl transférase
GOT	:	Transaminase glutamino-oxalacétique
GPT	:	Transaminase glutamique pyruvique.
HCD	:	Hypochondre droit
HTP	:	Hypertension portale
IRM	:	Imagerie par résonance magnétique
JSCBD	:	Groupe japonais des études des dilatations congénitales de la voie biliaire.
PAL	:	Phosphatases alcalines
PNN	:	Polynucléaires neutrophiles
TDM	:	Tomodensitométrie
TH	:	Transplantation hépatique
VB	:	Vésicule biliaire
VBEH	:	Voies biliaires extra hépatiques
VBIH	:	Voies biliaires intra-hépatiques
VBP	:	Voie biliaire principale



PLAN

INTRODUCTION	1
PATIENTS ET METHODES	3
I. Type de l'étude	4
II. L'objectif de l'étude	4
III. Population étudiée	4
1. Les critères d'inclusion	4
2. Les critères d'exclusion	4
IV. Echantillonnage	4
V. Variables étudiées	5
VI. La collecte des données	6
VII. Analyse statistique	6
RESULTATS	7
I. Données épidémiologiques	8
a. Incidence annuelle	8
b. Le sexe	9
c. L'âge	9
d. La répartition géographique	10
e. Diagnostic anténatal	10
II. Données cliniques	11
1. Délai de consultation	11
2. Signes fonctionnels et généraux	11
3. Signes physique	12
III. Données paracliniques	13
1. Biologie	13
2. Imagerie	16
IV. Données thérapeutiques	34
1. Le traitement médical	34

2. Le traitement chirurgical	34
V. Données Anatomopathologiques	43
VI. Les suites opératoires	45
VII. La durée de séjour au sein de notre service	45
DISCUSSION	46
I. Historique	47
II. Rappels	48
1. Embryologie	48
2. Anatomie descriptive des voies biliaires	52
3. Anatomie descriptive du pancréas et des canaux pancréatiques	71
4. Histologie	79
III. Ethiopathogénie	81
1. Théorie de YOTSUYANAGI (1936)	81
2. Théorie de BABITT: Anomalie de jonction du cholédoque et du Wirsung	81
3. Théorie de l'achalasia du segment inférieur cholédocien	82
IV. Etude épidémiologie	83
1. L'incidence	83
2. Sex-ratio	83
3. Age	84
4. Diagnostic anténatal	85
V. Etude clinique	86
1. La douleur	86
2. L'ictère	86
3. Masse abdominale	87
4. Les autres manifestations cliniques	88
VI. Etude paraclinique	89
1. Biologie	89
2. L'imagerie	90

VII. Etude anatomo–pathologique	98
1. Classification de Todani	98
2. Classification de l’AJBP	105
3. Discussion des données de la littérature	108
4. Etude anatomo–pathologique	109
VIII. Evolution et complications	112
1. Evolution	112
2. Complications	112
IX. Traitement	117
1. Les buts du traitement	117
2. Les méthodes thérapeutiques	117
3. Les indications	127
X. Surveillance et Pronostic	131
1. Surveillance	131
2. Pronostic	131
CONCLUSION	135
ANNEXES	137
RESUMES	144
BIBLIOGRAPHIE	148



INTRODUCTION

Les dilatations kystiques congénitales de la voie biliaire principale chez l'enfant

Les dilatations kystiques congénitales de la voie biliaire principale sont des malformations rares des voies biliaires, leur incidence est de l'ordre de 1/100000 à 1/150000 naissances et se voient surtout dans les pays asiatiques (1).

Elles représentent l'affection congénitale la plus fréquente de l'arbre biliaire après l'atrésie des voies biliaires. Elles sont décrites le plus souvent chez l'enfant avec une nette prédominance féminine (quatre filles pour un garçon atteint) (2).

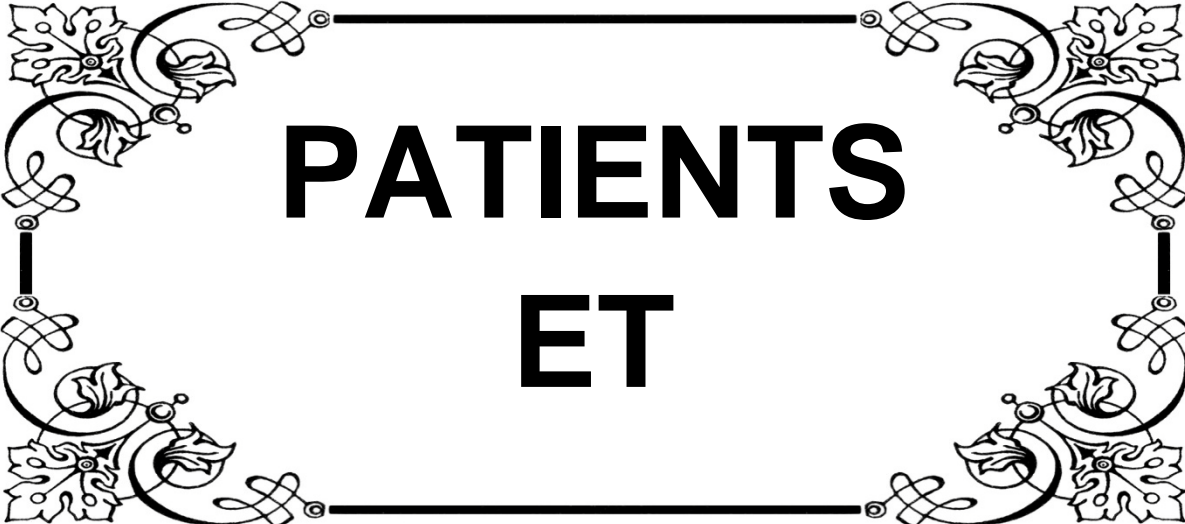
De nombreuses théories ont été proposées pour expliquer l'origine de ces malformations et la plus communément admise est celle qui a été avancée par Babbitt en 1969 et qui incriminait une anomalie de la jonction biliopancréatique (3).

Leur caractère congénital est souligné par la découverte de certains cas à l'échographie anténatale. Ce sont des affections représentées par une ectasie de la voie biliaire principale, le plus souvent de type anévrysmal ou fusiforme, beaucoup plus rarement de type sacciforme ou diverticulaire dont la topographie est segmentaire ou totale et présentant une taille variable (4).

Leur diagnostic est suspecté par l'échographie et affirmé par la Bili-IRM(5) . Elles sont regroupées par Todani en cinq types en fonction du siège, de l'étendue et du type de dilatation des voies biliaires. Le type I est le plus fréquent retrouvé dans 80% des cas (1).

Cette pathologie peut rester asymptomatique pendant très longtemps. Le plus grand problème est le risque de dégénérescence après plusieurs années d'évolution, d'où la nécessité d'un traitement chirurgical complet (6).

L'objectif de notre étude est d'établir le profil épidémiologique, diagnostique, thérapeutique et évolutif des patients inclus.



PATIENTS
ET

I. Type de l'étude :

Il s'agit d'une étude rétrospective, série de cas de patients admis pour prise en charge thérapeutique des dilatations kystiques congénitales de la voie biliaire principale, menée au service de chirurgie pédiatrique générale du CHU Mohamed VI de Marrakech, sur une période de six ans, allant de janvier 2011 jusqu'à décembre 2016.

II. L'objectif de l'étude :

L'objectif de notre étude est d'établir le profil épidémiologique, diagnostique, thérapeutique et évolutif des patients inclus.

III. Population étudiée :

3. Les critères d'inclusion sont :

Tous les patients porteurs d'une dilatation congénitale de la VBP avec un diagnostic confirmé en peropératoire.

4. Les critères d'exclusion sont :

Les patients sortis contre avis médical et ceux perdus de vue.

IV. Echantillonnage :

Un échantillon accidentel de quinze malades a été colligé au niveau du service de chirurgie pédiatrique générale au CHU Mohamed VI de Marrakech.

V. Variables étudiées :

- Les données épidémiologiques : L'âge, le sexe et l'origine géographique.
- Les données cliniques :
 - Les circonstances de découverte, le délai de consultation, les antécédents personnels (médicaux / chirurgicaux) et familiaux.
 - Les signes fonctionnels : Douleur abdominale, nausées vomissements, signes de cholestase, ictère et fièvre.
 - Les signes physiques : Sensibilité abdominale, défense abdominale, hépatomégalie et masse de l'HCD.
- Les données paracliniques :
 - Résultats de l'échographie abdominale comme étant l'examen de première intention.
 - Résultats de la TDM ou la Bili-IRM comme complément radiologique.
 - Résultats du bilan biologique : Bilan hépatique (GOT/GPT/Bilirubine totale/Bilirubine conjuguée/PAL /GGT), lipasémie, amylasémie, bilan d'hémostase (TP/TCA), hémogramme.
- Les données thérapeutiques :
 - Médicales.
 - Endoscopiques.
 - Chirurgicales.
- Les données évolutives :
 - Complications postopératoires immédiates et postopératoires tardives.
- Les données anatomopathologiques de la pièce opératoire.
- Le résultat du dosage de l'amylase dans la bile prélevée en peropératoire.

VI. La collecte des données :

Une fiche d'exploitation réalisée à cet effet a permis le recueil des différentes données épidémiologiques, cliniques, paracliniques, thérapeutiques et évolutives à partir des dossiers des malades, des registres du bloc opératoire, des données de suivi en consultation afin d'avoir un recul assez significatif et une meilleure évaluation des résultats (Annexe).

VII. Analyse statistique :

L'analyse statistique des données a été réalisée à l'aide du logiciel SPSS version 20 et du Microsoft Office Excel.

Les variables qualitatives ont été exprimées en pourcentage et les variables quantitatives exprimées en moyennes et limites.

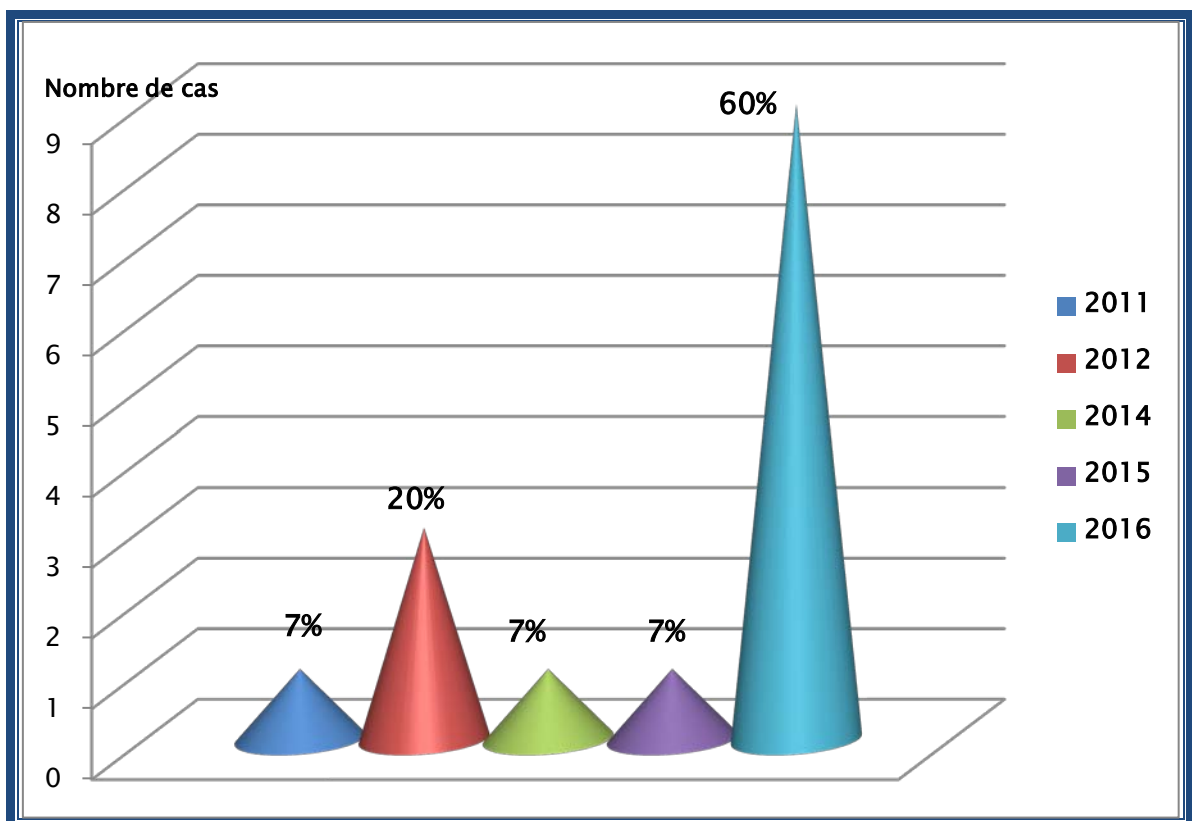


RESULTATS

I. Données épidémiologiques :

1. Incidence annuelle :

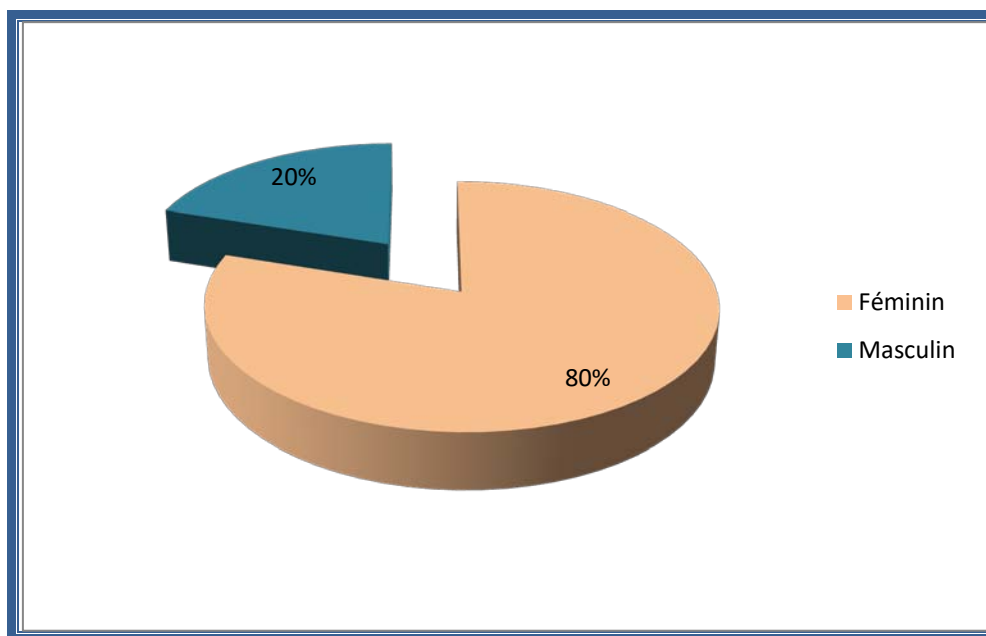
Durant la période de notre étude, l'incidence annuelle moyenne des DKCVBP chez les enfants colligés au sein de notre service a été de 2.5 cas par an. Il est à noter qu'on a objectivé un pic en 2016 de 60% soit 9cas.



Graphique 1: L'incidence annuelle des DKCVBP.

2. Le sexe :

L'étude analytique de nos 15 cas a noté une nette prédominance féminine : 12 filles pour 3 garçons, soit un sex-ratio de 1/4.



Graphique 2: Répartition des patients en fonction du sexe.

3. L'âge :

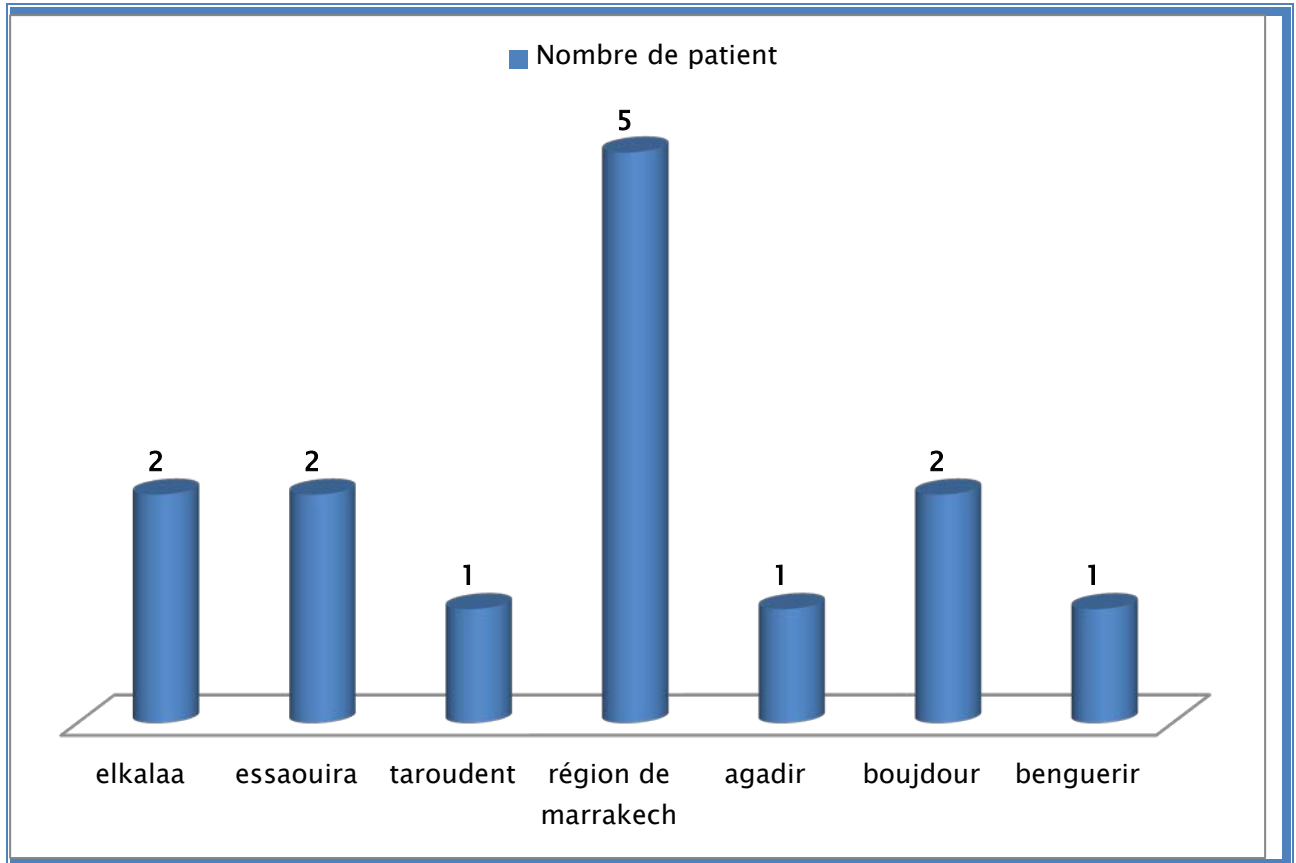
L'âge de découverte de la DKCVBP chez nos malades a varié entre 1 mois 1/2 et 13 ans. L'âge moyen de découverte était 5,34 ans. La tranche d'âge la plus touchée était celle comprise entre 1 an et 10 ans et elle représentait 66,67% des cas.

Tableau I : Répartition des malades en fonction de la tranche d'âge.

Age	Nombre de cas	Pourcentage
<1an	2	13,33%
[1-10 ans[10	66,67%
>10 ans	3	20%

4. La répartition géographique:

Sur le plan géographique, la plupart de nos malades appartenait à la région de Marrakech.



Graphique 3: Répartition des patients en fonction de leur origine géographique.

5. Diagnostic anténatal :

Dans notre série aucun cas n'a bénéficié d'un diagnostic anténatal.

II. Données cliniques:

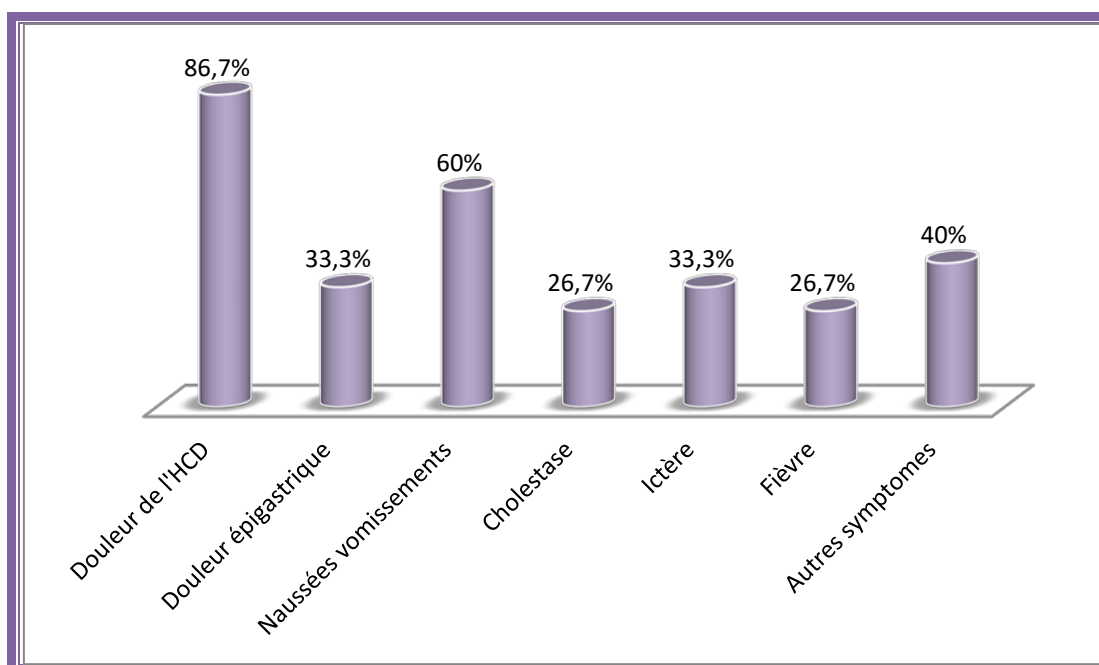
1. Délai de consultation :

Dans notre étude, le délai entre l'apparition des manifestations cliniques et la première consultation a varié entre 1 jour et 1 an. Les patients qui ont consulté en moins de deux mois ont représenté plus de la moitié environ 53% (Tableau II).

Tableau II : Répartition des malades en fonction du délai de consultation.

Délai de consultation	Nombre de patients	Fréquence en pourcentage
<2mois	8	53,3%
[2-4 mois]	2	13,3%
] 4-6mois]	1	6,7%
>6mois	4	26,7%
Total	15	100%

2. Signes fonctionnels et généraux :



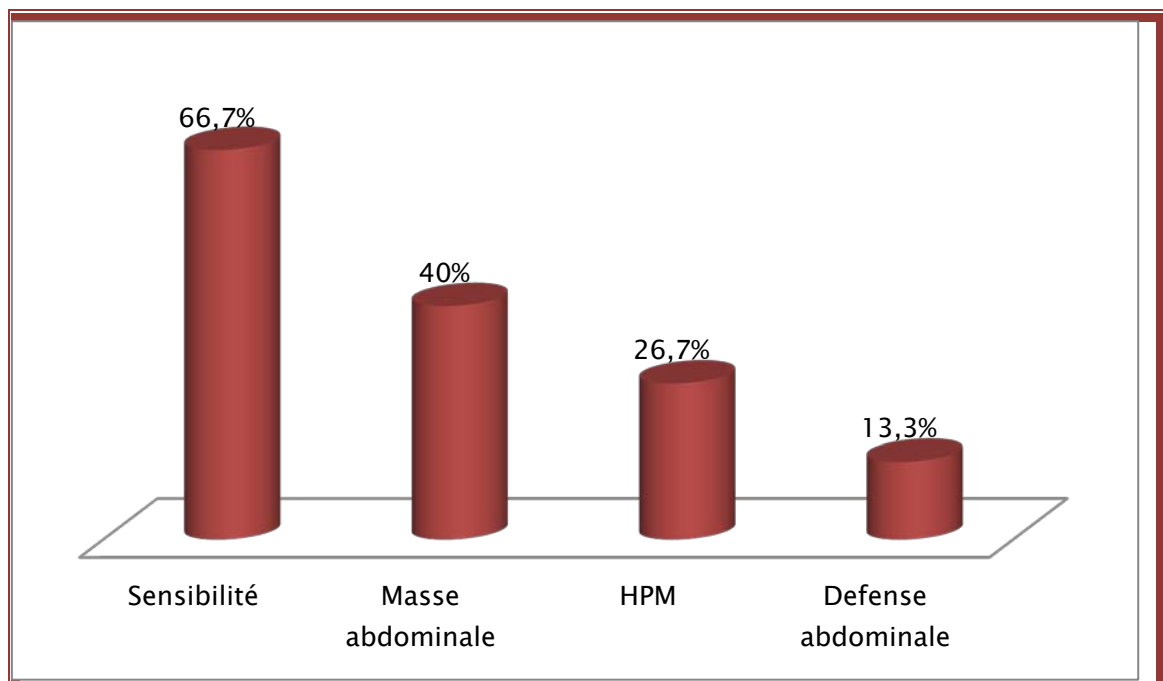
Graphique 4: Les différents signes fonctionnels des DKCVBP.

Les dilatations kystiques congénitales de la voie biliaire principale chez l'enfant

- La douleur de l'hypochondre droit a constitué le principal motif de consultation présente chez 13 patients.
- L'ictère a révélé la maladie chez 5 patients soit 33.3% des cas, de type cholestatique chez seulement 3 cas soit 20% des cas.
- Les autres signes fonctionnels observés étaient représentés par une distension abdominale trouvée chez 2 cas évoluant depuis la naissance, une altération de l'état général notée chez 3 cas faite d'amaigrissement et d'anorexie essentiellement et un seul patient était admis dans un tableau de péritonite aigue.

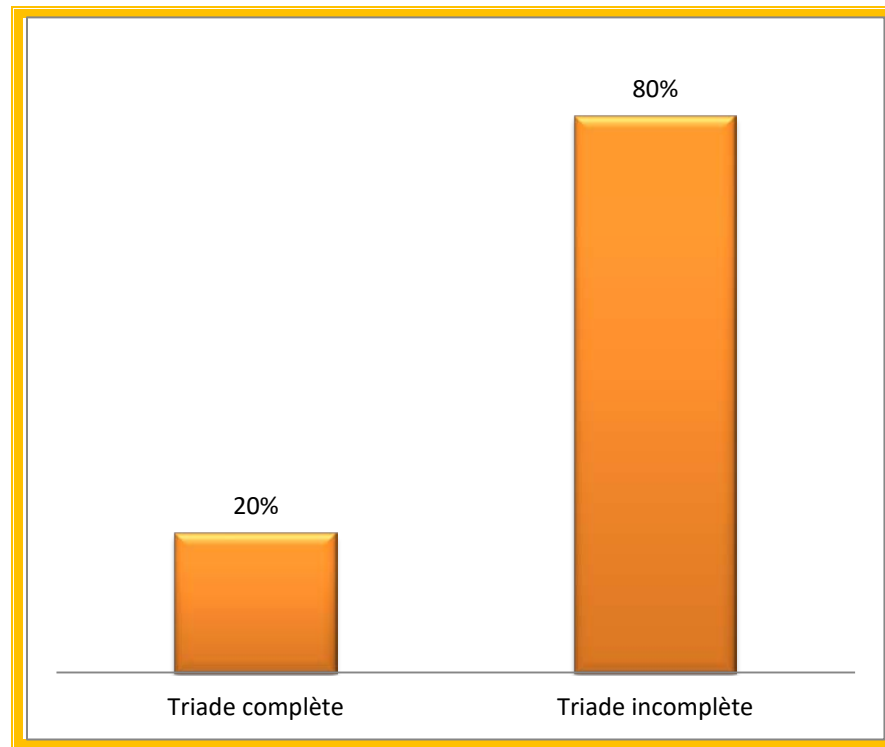
3. Signes physiques:

- L'examen clinique à la palpation a noté la présence d'une sensibilité abdominale chez plus des 2/3 de nos malades soit 66.70%, une défense localisée au niveau de l'hypochondre droit chez 2 cas soit 13.3% et Une masse de l'hypochondre droit rénitente et indolore était présente chez 6 patients soit 40% des cas.



Graphique 5: Les différents signes physiques des DKCVBP.

- La triade clinique classique (ictère, sensibilité abdominale et masse de l'hypochondre droit) était observée chez juste 3 de nos malades soit 20% des cas et elle était incomplète dans 80% des cas : bisymptomatique chez 4 malades (26,6%) et monosymptomatique chez 8 malades (53.3%).



Graphique 6: La fréquence de la Triade clinique classique des DKCVBP.

III. Données paracliniques:

1. Biologie:

1.1. Signes de cholestase: (Tableau III)

- Une hyperbilirubinémie directe (>3mg/l) est observée chez 5 patients avec des chiffres variables entre 3 et 33 fois la normale.
- Une hyperbilirubinémie totale (>10mg/l) est observée chez 4 patients avec des chiffres variables entre 3 et 15 fois la normale.

Les dilatations kystiques congénitales de la voie biliaire principale chez l'enfant

- Une augmentation du taux de PAL (>200UI/l) est observée chez 6 patients avec des chiffres variables entre 1.5 et 7 fois la normale
- Une augmentation des GGT (>27UI/l) est observée chez 9 patients avec des chiffres variables entre 5 et 33 fois la normale.

1.2. Signes de cytolyse: (Tableau III)

- Une augmentation des transaminases est observée chez 9 patients avec un taux variable entre 2 et 10 fois la normale.

Tableau III : Les paramètres biologiques de cholestase et de cytolyse.

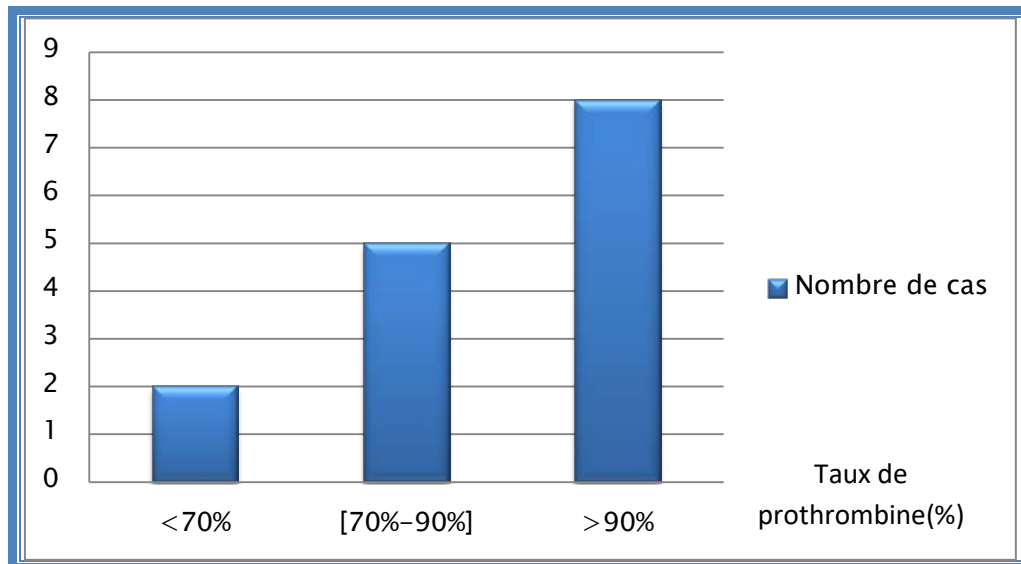
Cas	BD(mg/l)	BT(mg/l)	PAL(UI/l)	GGT(UI/l)	GOT(UI/l)	GPT(UI/l)
1	N	N	7*N	33*N	10*N	10*N
2	16 *N	6*N	1,5*N	15*N	3*N	5*N
3	5*N	3*N	1,5*N	19,5*N	7*N	6*N
4	3*N	N	2*N	5,5*N	1,5*N	2*N
5	N	N	N	13*N	1,5*N	2*N
6	N	N	N	7*N	N	2.5*N
7	N	N	N	N	N	N
8	N	N	N	N	N	N
9	33*N	11*N	5*N	19*N	4*N	3*N
10	N	N	N	N	N	N
11	N	N	N	N	N	N
12	N	N	N	N	N	N
13	N	N	N	26*N	1,5*N	N
14	N	N	N	N	3*N	3,5*N
15	30 *N	15*N	6 *N	20 *N	4*N	2.5*N

- N : Un taux normal
- En rouge : Les extrêmes.

1.3. Signes d'insuffisance hépatocellulaire:

a. Taux de prothrombine:

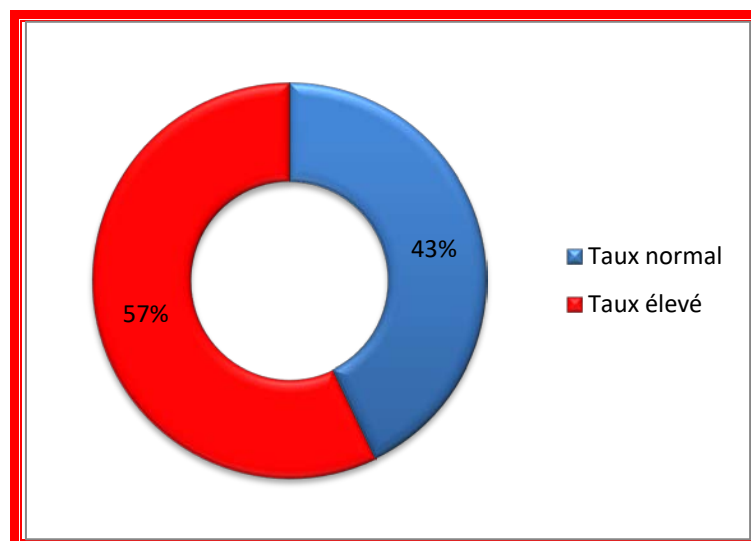
Tous les cas étudiés ont bénéficié d'un dosage du taux de prothrombine, les résultats obtenus sont résumés dans le graphique ci-dessous :



Graphique 7 : Taux de Prothrombine en fonction du nombre des cas.

b. Taux de TCA :

Tous les cas étudiés ont bénéficié d'un dosage du TCA, les résultats obtenus sont résumés dans le graphique ci-dessous :



Graphique 8 : Taux de TCA en fonction du nombre des cas.

1.4. Hémogramme :

Tous les patients de notre série ont bénéficié d'une NFS-PQ, elle a objectivé :

- Une anémie hypochrome microcytaire chez 6 patients soit 40% des cas.
- Une hyperleucocytose à prédominance PNN chez 7 patients soit 46.6% des cas.
- Le taux de plaquette est revenu normal chez tous les malades.
- Un hémogramme normal est objectivé chez 4 malades soit 26.6% des cas.

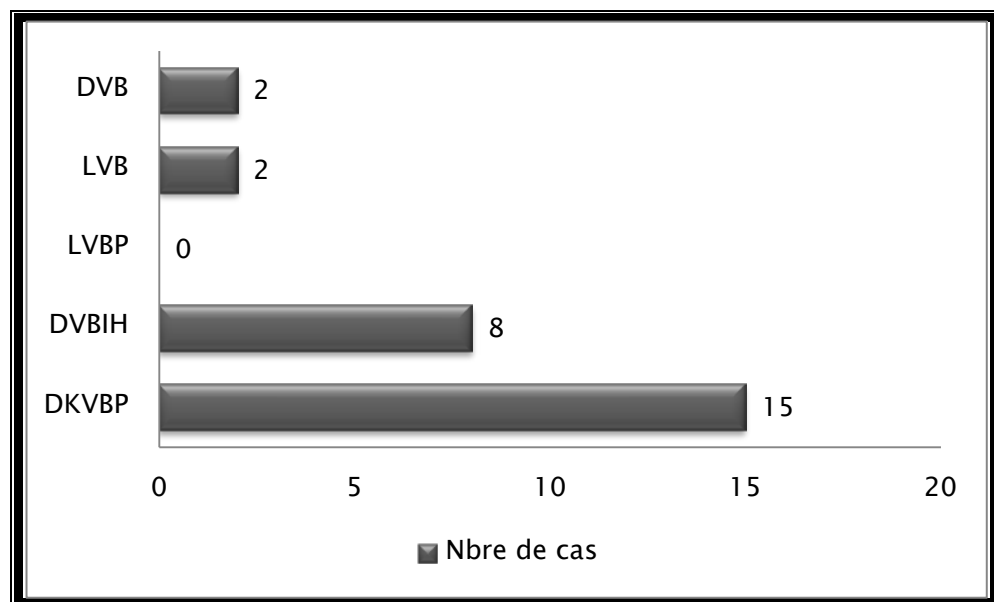
1.5. Enzymes pancréatiques :

- Un dosage des enzymes pancréatiques était fait chez tous nos patients avec :
 - Une lipasémie revenue élevée chez 6 patients soit 40% des cas.
 - Une amylasémie revenue élevée chez 4 patients soit 26.6% des cas.

2. Imagerie :

2.1. Echographie abdominale :

Une échographie abdominale a été réalisée en première intention chez tous nos patients objectivant les anomalies suivantes :



Graphique 9 : Répartition des données échographiques selon le nombre de cas étudiés.

Les dilatations kystiques congénitales de la voie biliaire principale chez l'enfant

- Le diagnostic de DKVBP est posé chez tous nos patients.
- La DKVBP est associée à une DVBIH dans 53% des cas étudiés.
- Une volumineuse DKVBP avec des mensurations de 11cm*10cm est observée chez un de nos malades (Figure 5).

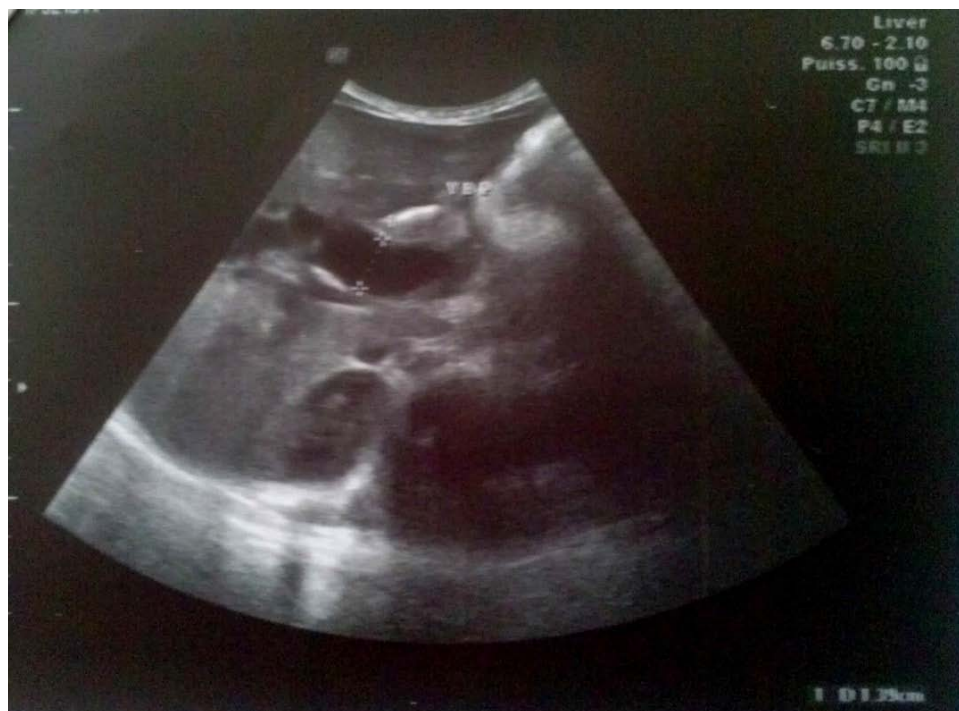

Figure 1 : Echographie hépatobiliaire montrant une dilatation de la VBP mesurant 1.39 cm chez une fille de 3ans.

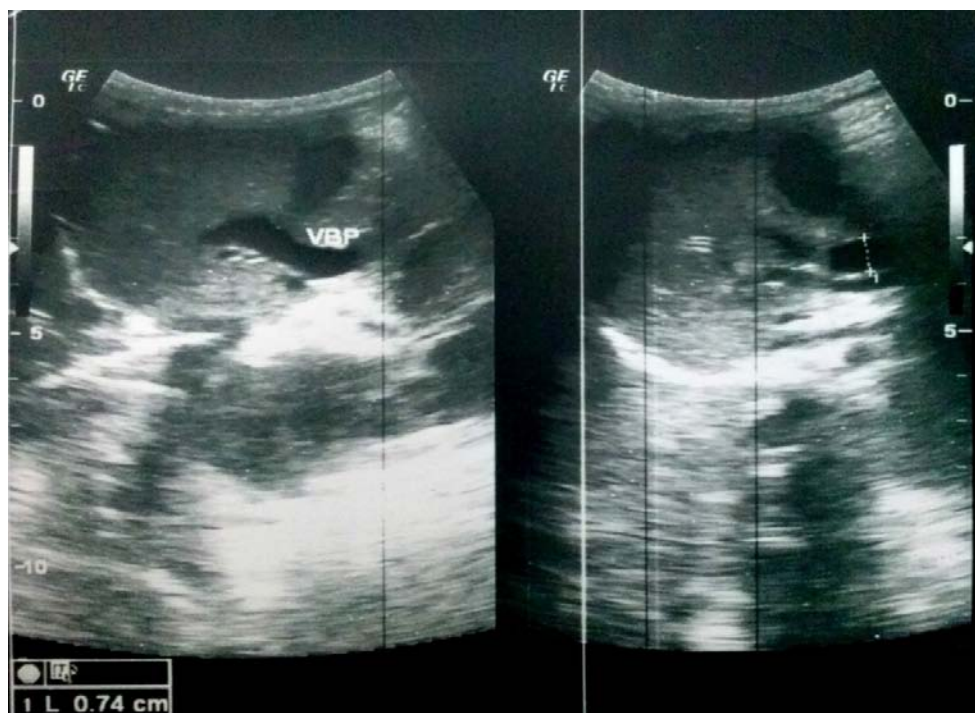

Figure 2 : Echographie hépatobiliaire montrant une dilatation de la VBP mesurant 7,4mm chez un nourrisson de 2mois.

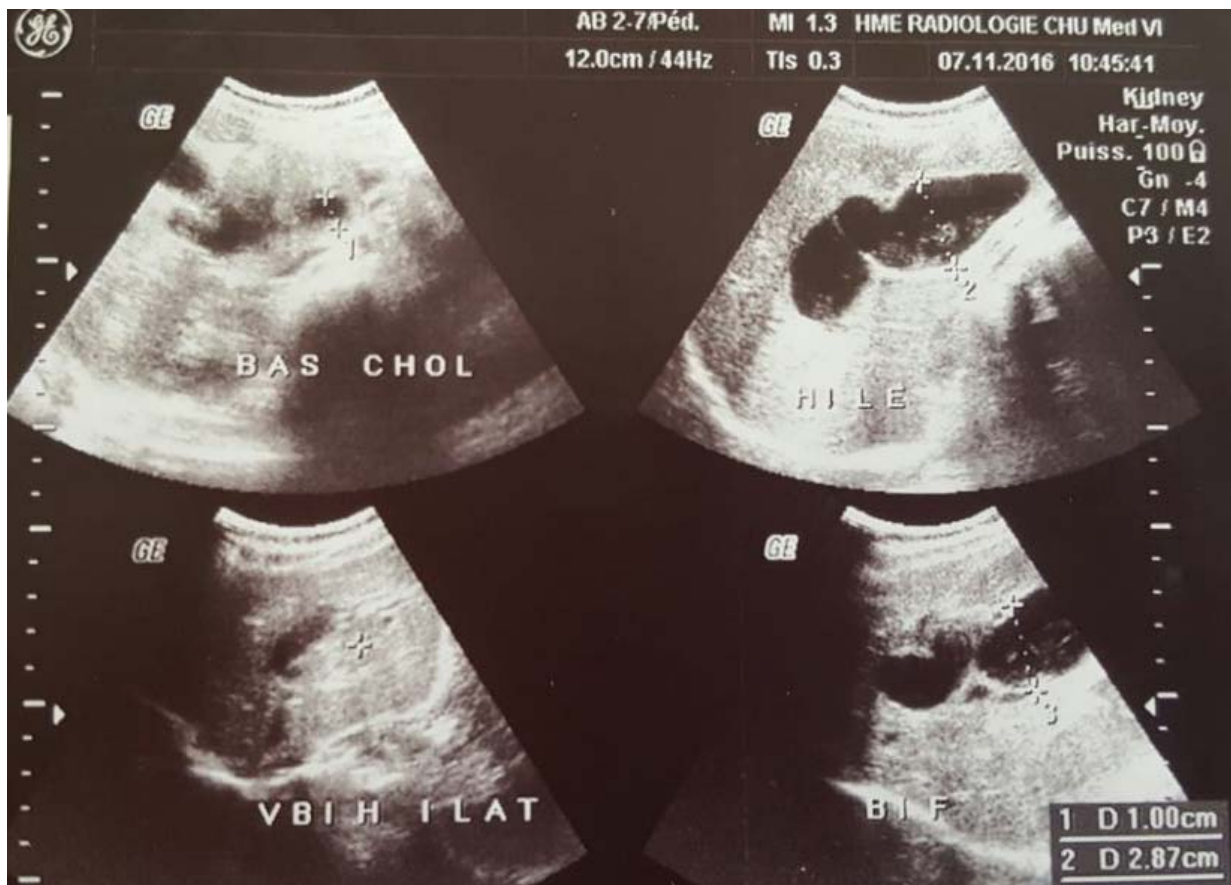


Figure 3 : Echographie hépatobiliaire montrant une dilatation kystique fusiforme de la VBP classée Ic selon TODANI associée à une dilatation minime des VBIH chez une fille de 5 ans.

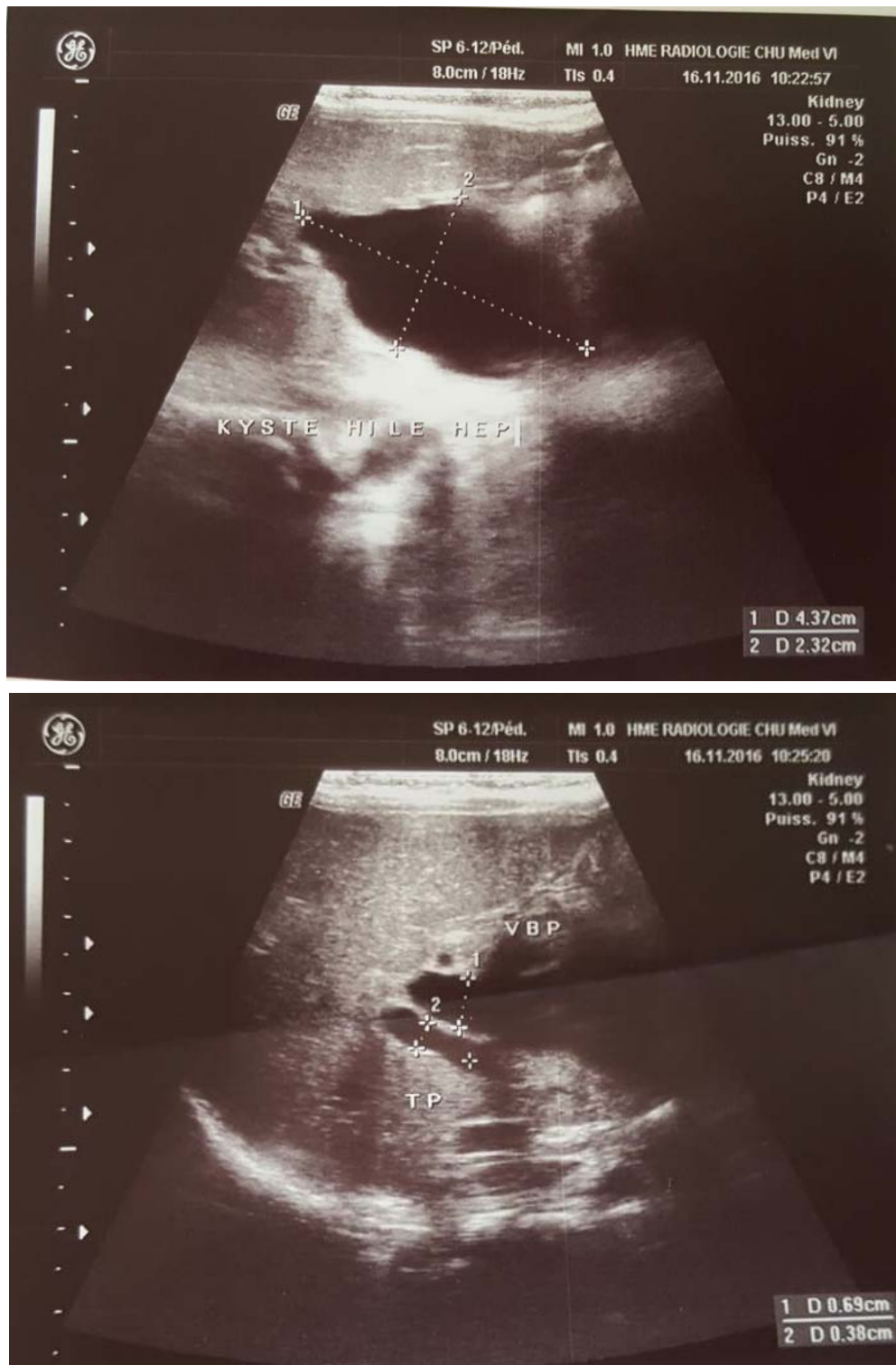


Figure 4 : Echographie hépatobiliaire montrant une formation kystique du hile hépatique en rapport avec une DKCVBP chez un nourrisson de 1 mois et demi.

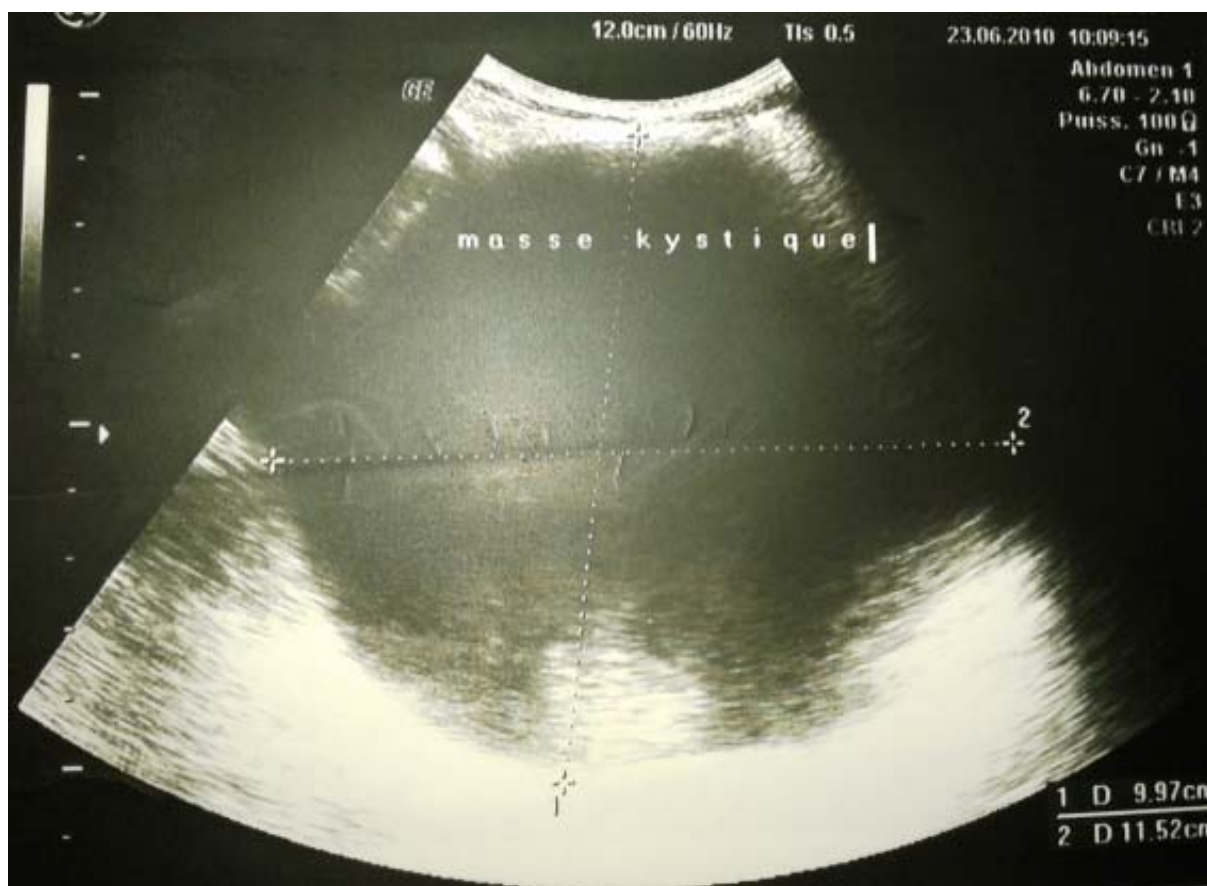


Figure 5 : Echographie objectivant une volumineuse dilatation kystique de la VBP mesurant 11cm de grand axe.

2.2. TDM abdominale :

Une TDM abdominale a été réalisée en complément à une échographie première chez 10 patients soit 66,6% des cas.

Elle a objectivé les anomalies suivantes :

- Une DVBIH associée chez 6 malades soit 60% des cas.
- Un kyste de Type I selon la classification de TODANI chez 7 malades soit 70% des cas et un kyste de Type IVa chez 3 malades soit 30% des cas.
- Un aspect oedématié du pancréas a été noté chez un seul patient.

Les dilatations kystiques congénitales de la voie biliaire principale chez l'enfant

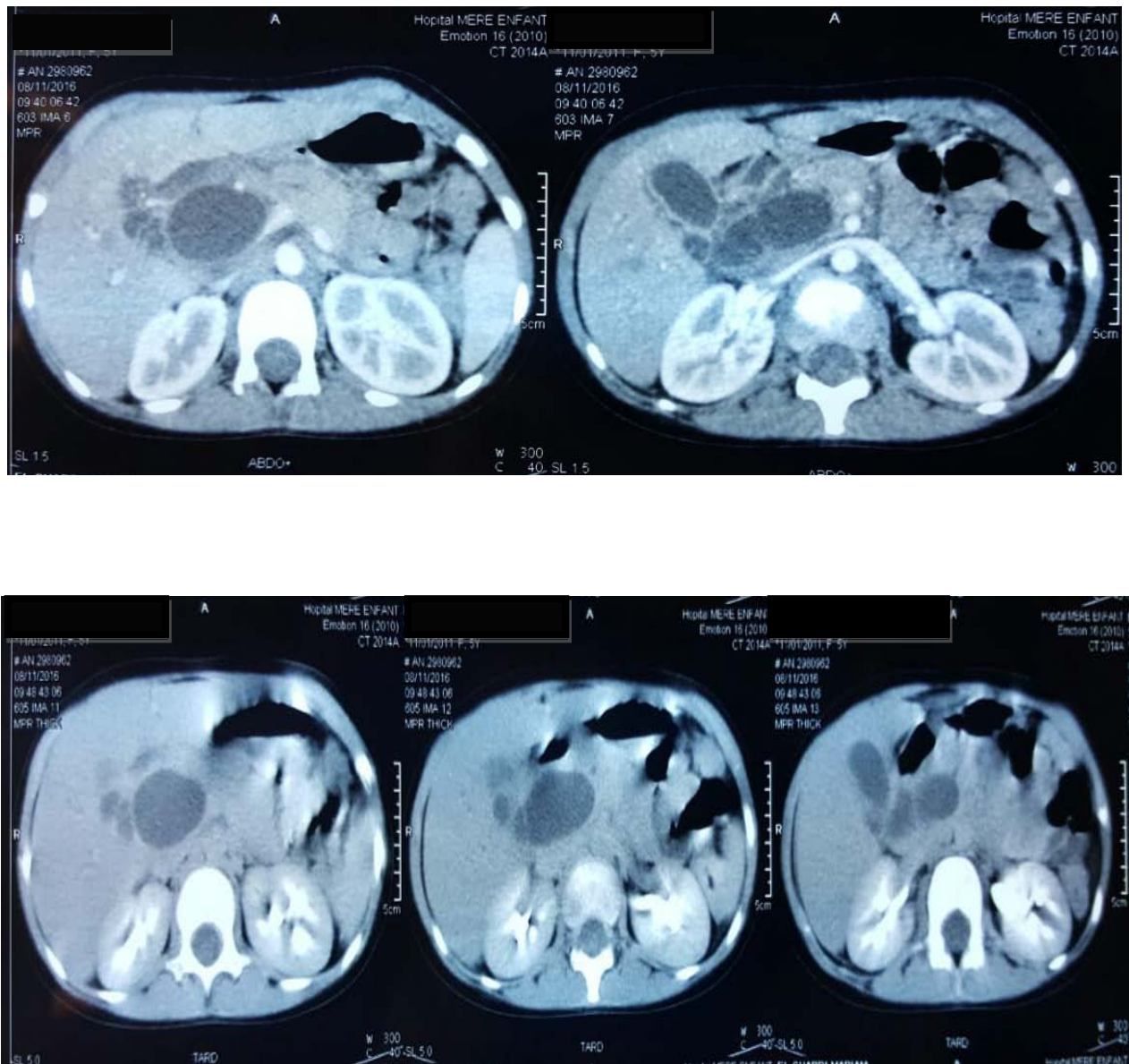


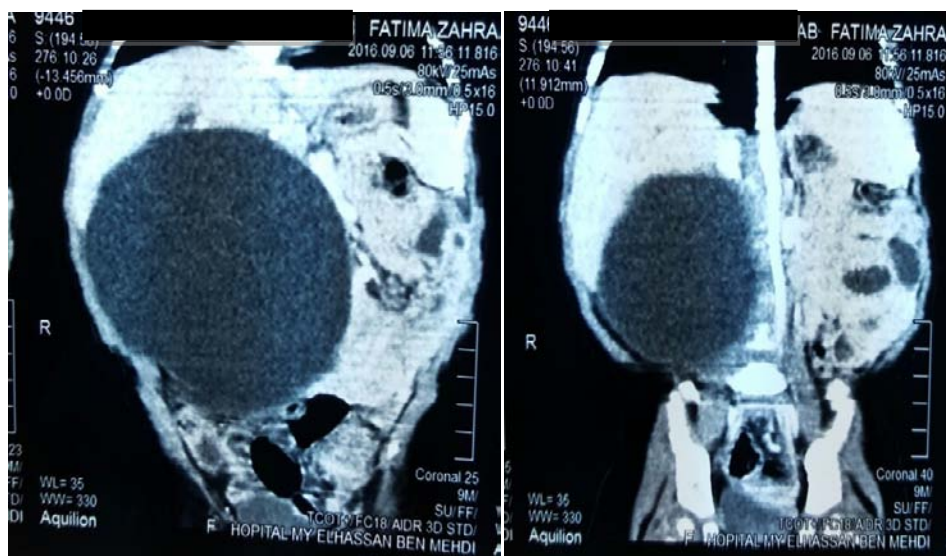
Figure 6 : Coupes axiales d'une TDM abdominale après injection du PDC montrant une dilatation kystique de la VBP classée type IVa selon TODANI chez une fille de 5ans.

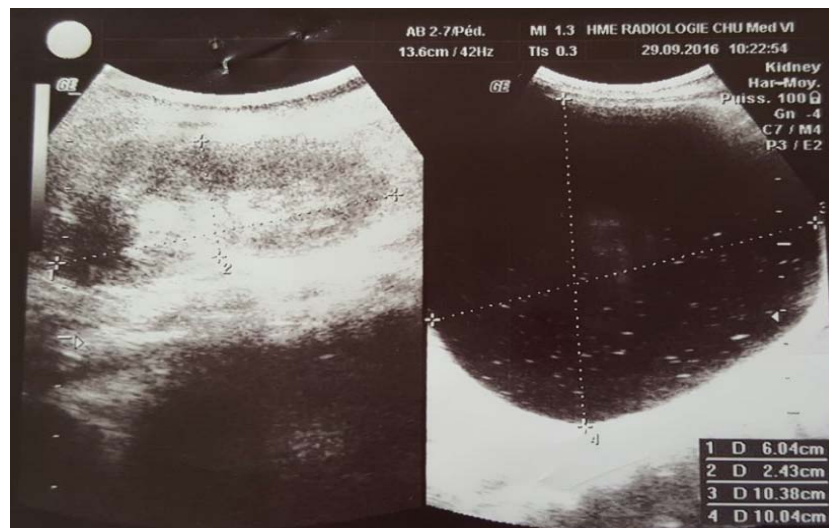
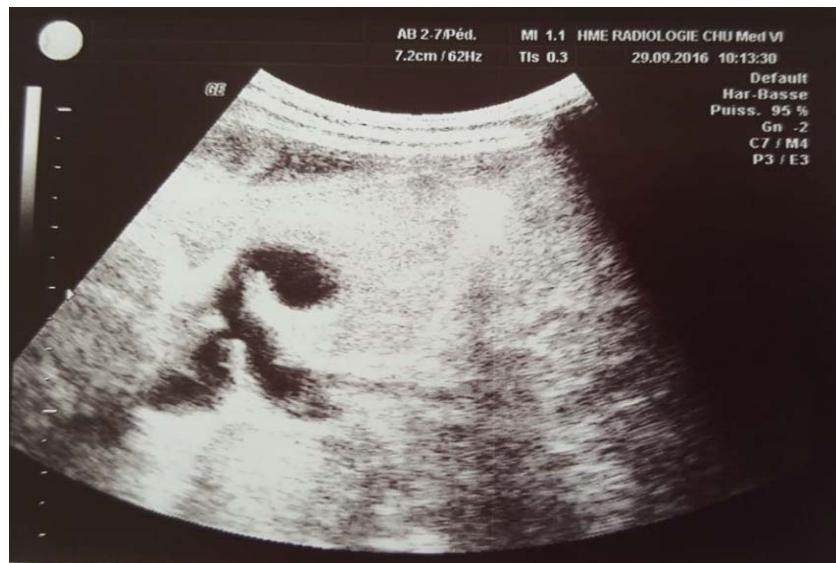
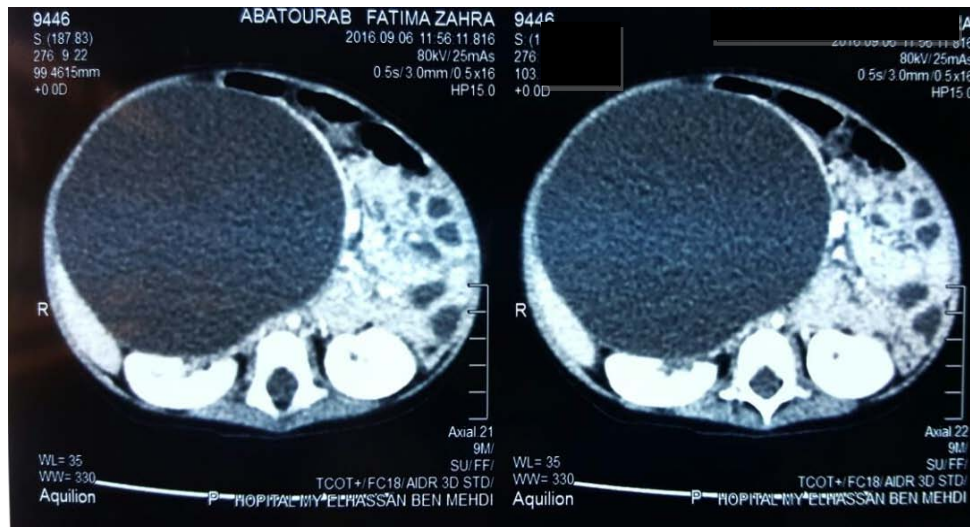Figure 7 : Echographie hépatobiliaire montrant une lésion kystique sous hépatique mesurant 10.38*10.04 cm étendue à la FID communiquant avec l'arbre biliaire compatible avec une DKCVBP chez un nourrisson de 11 mois.



A



B

Figure 8 : TDM abdominale (A. Coupes axiales/ B. Coupes coronales) mettant en évidence une DKCVBP étendue jusqu'à la FID chez un nourrisson de 11 mois.

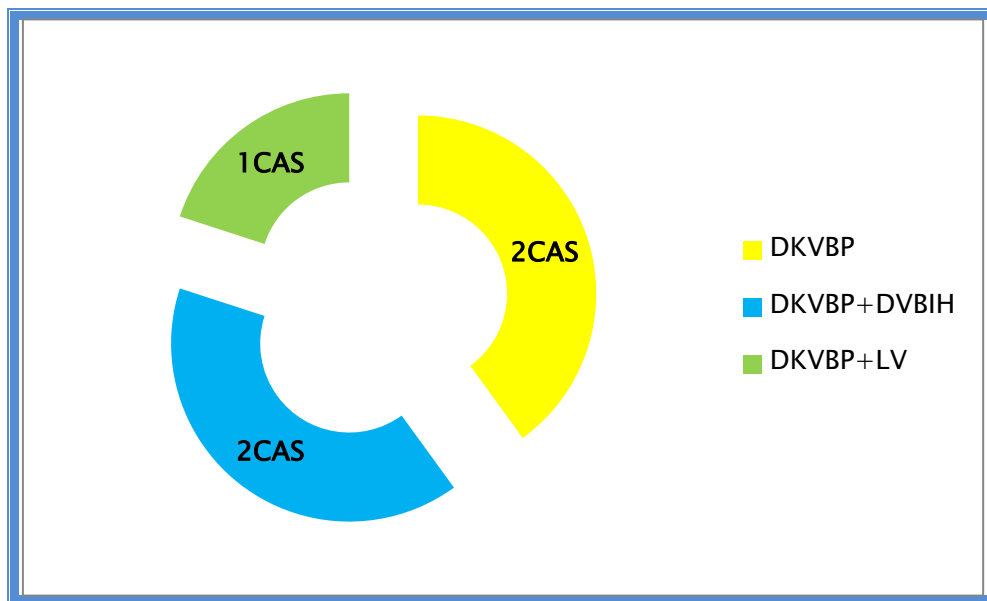
2.3. BILI-IRM :

Une Bili-IRM a été faite chez 5 malades soit 33.3% des cas et a posé le diagnostic avec certitude.

Un kyste de Type I selon la classification de TODANI est trouvé chez 4 patients et un seul cas avec un kyste de Type IVa.

Dans notre série, nous n'avons pas noté de signe de pancréatite ni de lithiase du canal de Wirsung.

Une lithiase vésiculaire a été observée chez un seul patient avec un macrocalcul de 14mm de diamètre.



Graphique 10 : Les anomalies associées à la DKVBP sur la Bili-IRM chez les 5 cas étudiés.

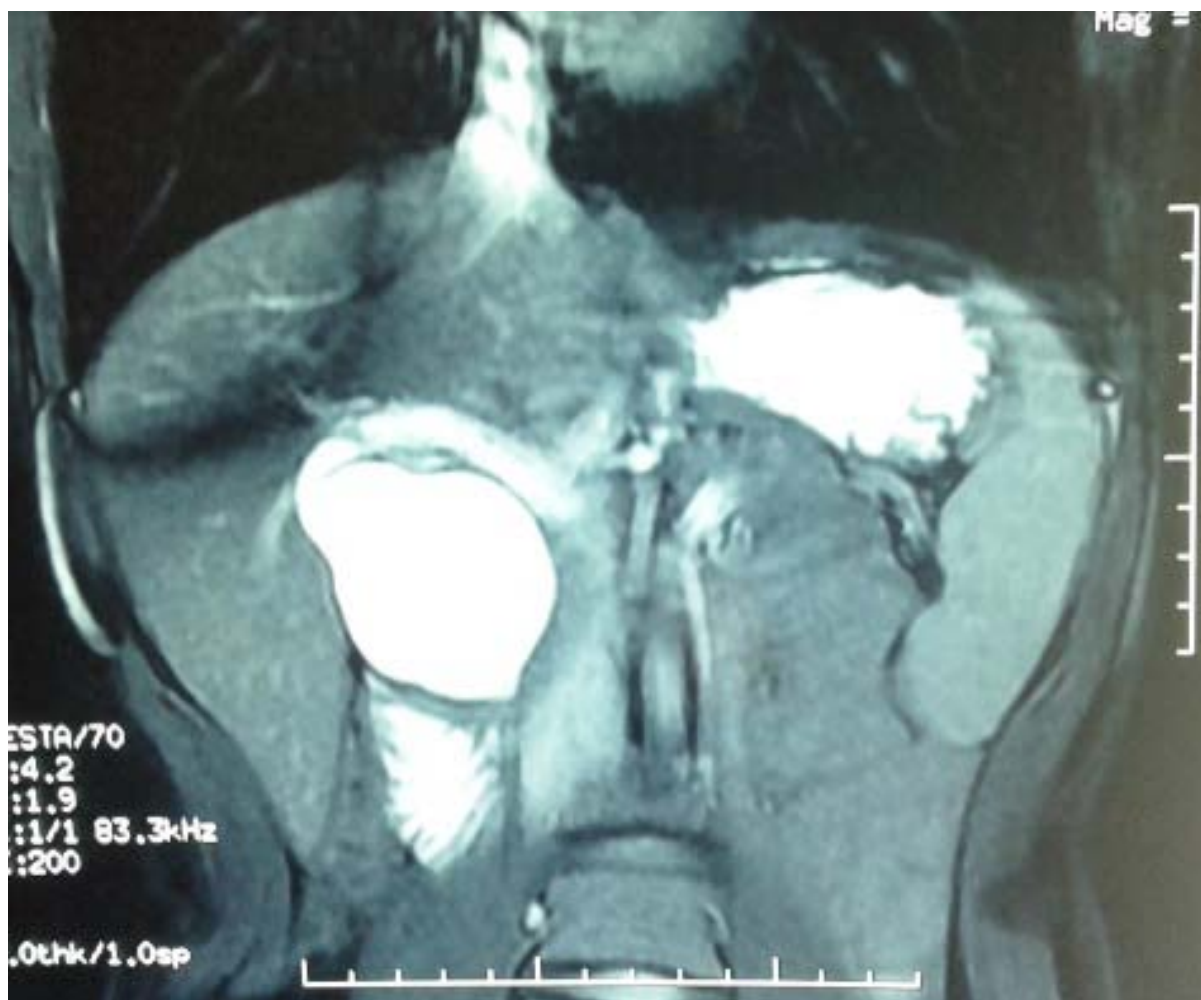

Figure 9 : Bili-IRM montrant une dilatation kystique de la VBP type I selon la classification de Todani mesurant 7.4mm de grand axe.

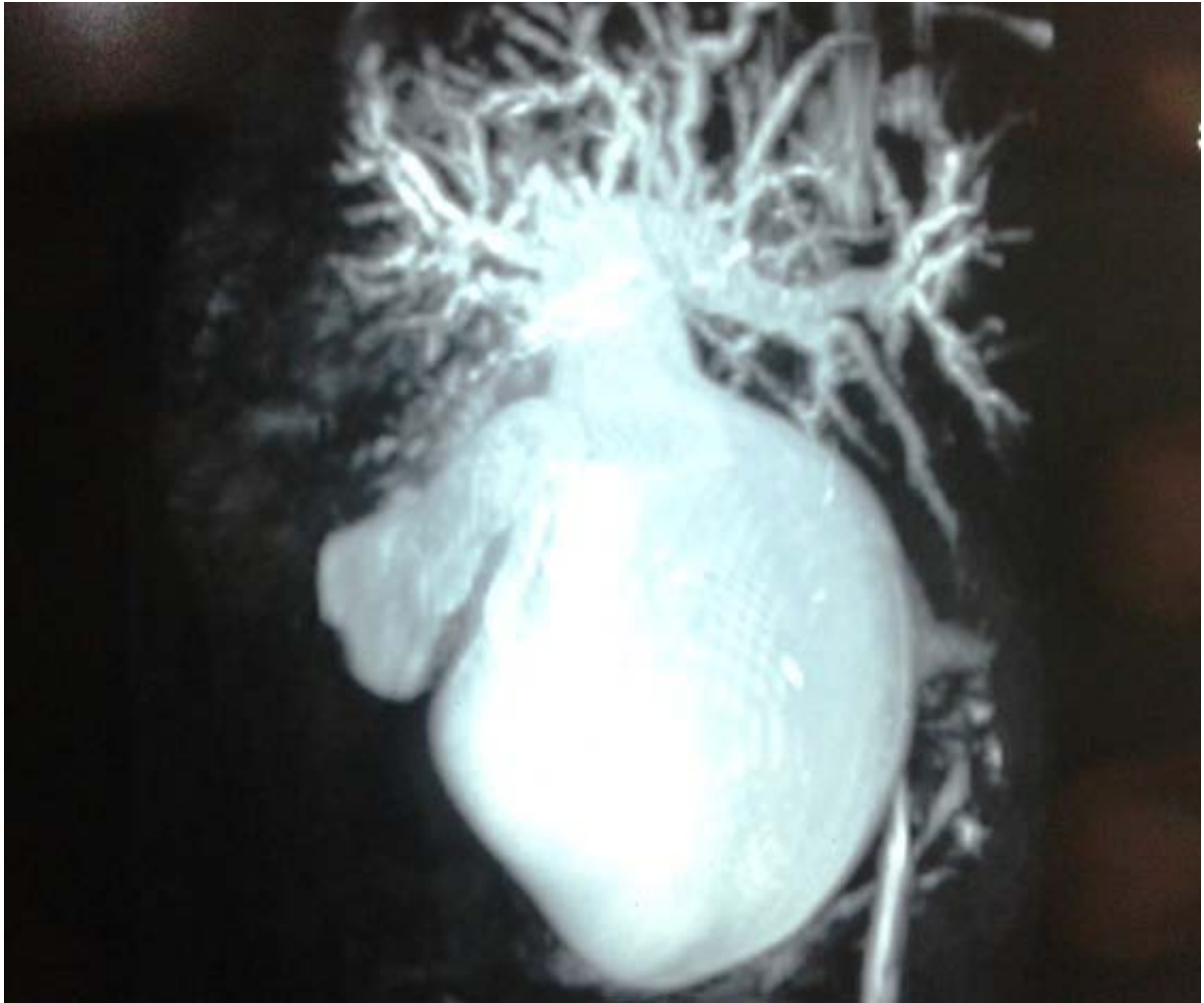


Figure 6 : Reconstruction anatomique d'une DKCVBP de type Ic
selon la classification de Todani.

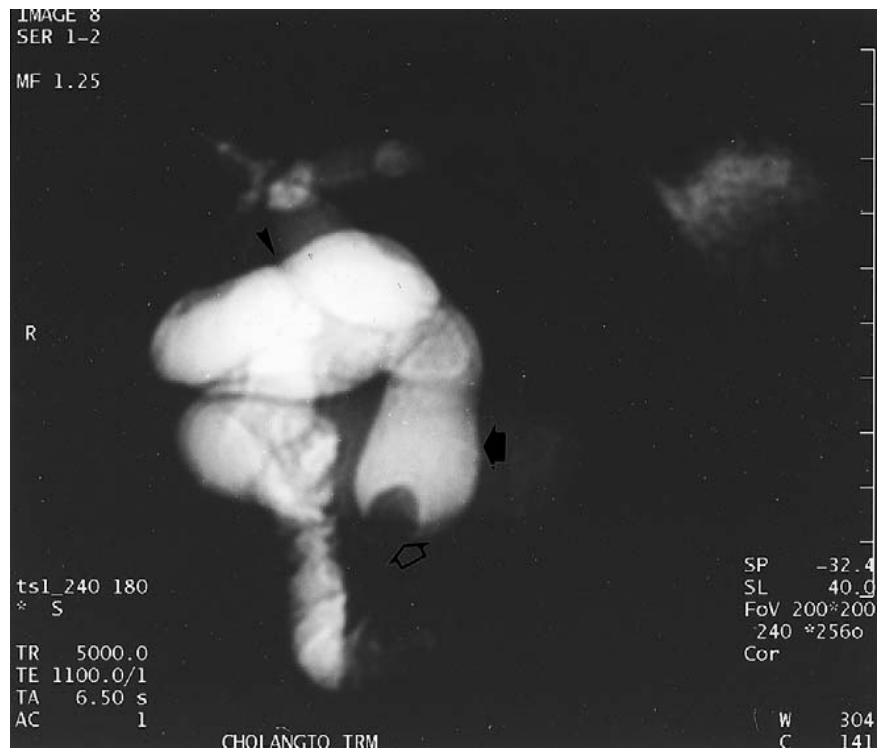


Figure 7 : Coupe coronale d'une Bili-IRM pondérée T2. Dilatation fusiforme de la voie biliaire principale (flèche noire épaisse). Sludge impacté sous la dilatation de la voie biliaire principale (flèche blanche). Dilatation du canal cystique (tête de flèche noire).

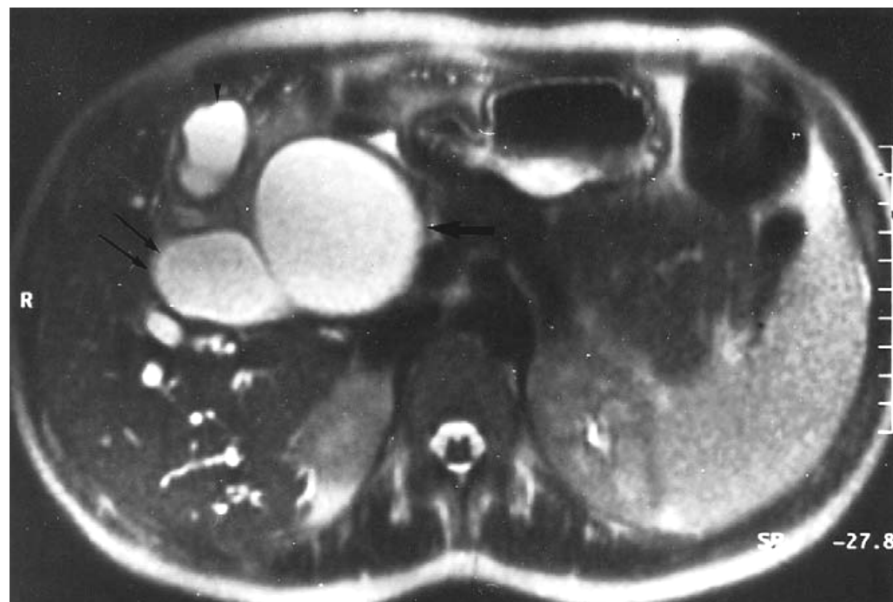
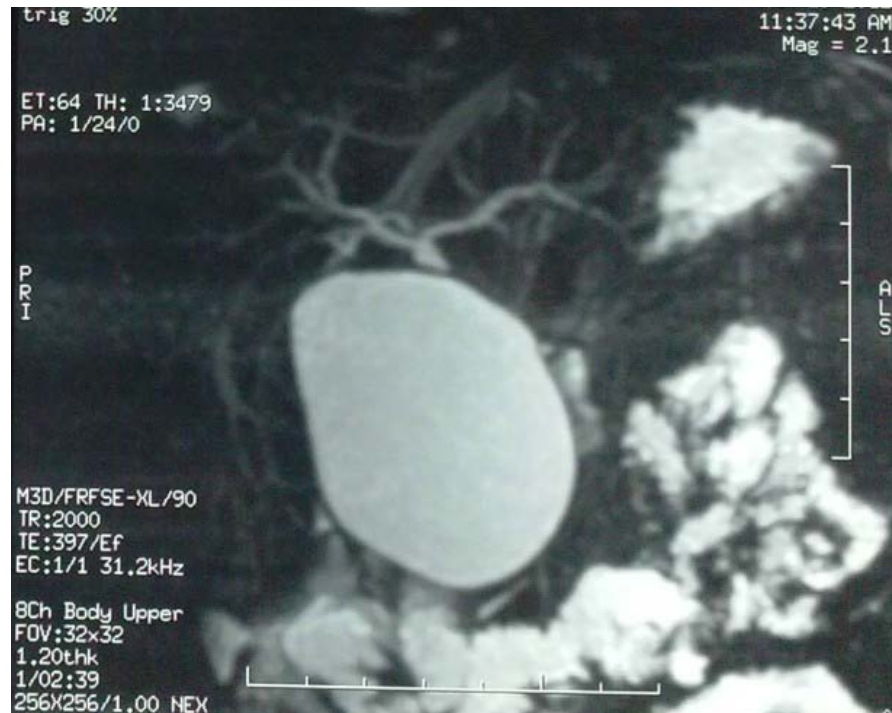
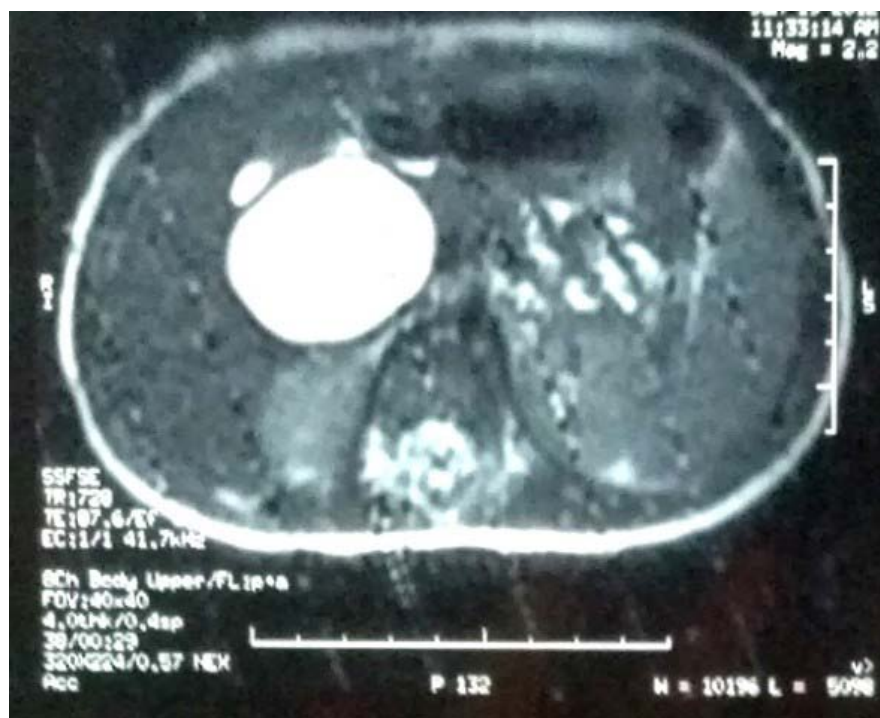Figure 82 : Coupe axiale IRM pondérée T2. Dilatation du canal cystique (double flèche noire) sans dilatation de la vésicule biliaire (tête de flèche). Importante dilatation fusiforme de la VBP (flèche noire épaisse).



A



B


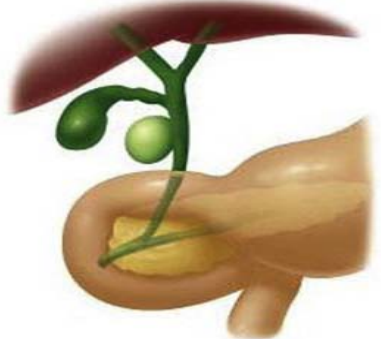
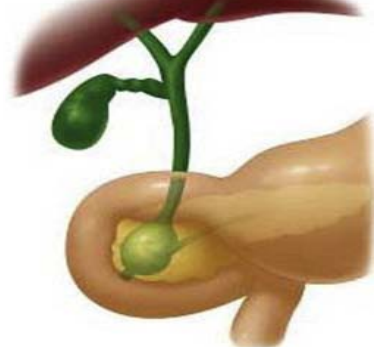
Figure 9 : (A+B) Des coupes de Bili-IRM objectivant une dilatation de la VBP mesurant 58mm de grand axe.

2.4. CPRE :


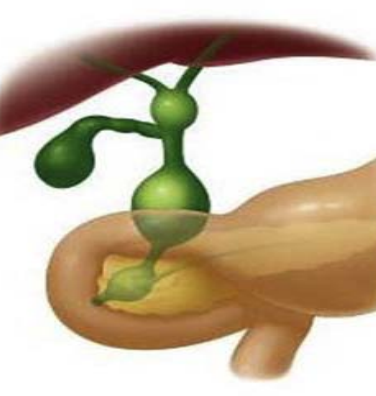

N'est réalisée chez aucun de nos malades.

2.5. Répartition des malades selon la classification de TODANI d'après les données de l'imagerie

Tableau IV : Répartition des cas selon la classification de TODANI (1).

Type	Schéma	Nombre de cas	Pourcentage
I Dilatation d toute la VBP (fusiforme ou arrondie et kystique).		11 Cas	73%
II Diverticule de la VBP au contact du cholédoque terminal.		0 Cas	0%
III Cholédochocèle		0 Cas	0%

Les dilatations kystiques congénitales de la voie biliaire principale chez l'enfant

<p>IVa DKVBP+DKVBIH souvent périhilaires.</p>		<p>4 Cas</p>	<p>27%</p>
<p>IVb DKVBP multiples</p>		<p>0 Cas</p>	<p>0%</p>
<p>V Maladie de Caroli</p>		<p>0 Cas</p>	<p>0%</p>

IV. Données thérapeutiques :

3. Le traitement médical :

Traitement symptomatique de la douleur pour les patients algiques.

4. Le traitement chirurgical :

Tous les patients de notre série ont bénéficié d'une excision complète de la dilatation kystique avec une anastomose hépatico-jéjunale.

➤ La conduite de l'intervention :

▪ Bilan préthérapeutique :

Une antibiothérapie bien adaptée est instituée avant l'intervention.

Un traitement des perturbations métaboliques est entrepris avant chaque intervention.

Une consultation préanesthésique est faite chez tous nos malades.

▪ Technique chirurgicale :

Réalisée sous anesthésie générale

L'enfant est mis en décubitus dorsal. Une couverture chauffante est nécessaire chez les nourrissons.

Un billot est utilisé pour soulever légèrement la base du thorax et la région épigastrique.

La voie d'abord est une incision sous costale droite, parallèle au gril costal (Figure 15).

▪ Exploration :

L'exposition de la région sous hépatique est obtenue après soulèvement du foie par une lame malléable.

La dilatation se présente sous forme d'une poche sous tension (Figure 16).

Il faut apprécier :

- L'aspect du foie : Il a varié entre normal, rétentionnel ou cirrhotique. Un canal hépatique accessoire a été observé chez un de nos patients.
- L'état du pancréas à la recherche d'une pancréatite chronique ou aigue récente.
- Exérèse de la poche dilatée: (Figure 18)

La méthode la plus simple et la plus prudente est de sectionner la poche à sa partie moyenne et de disséquer son pôle supérieur de bas en haut : en progressant on doit surveiller la section afin de respecter la zone de convergence qui doit être conservée pour confectionner une seule anastomose (Figure 19).

Par la suite, la dissection du pôle inférieur se fait de proche en proche. Quand la poche s'arrête au bord supérieur du pancréas l'exérèse totale est simple, ainsi la section inférieure va intéresser la voie biliaire normale dont la fermeture se fait par ligature ou suture au fil résorbable (Figure 20Figure 21).

- La réparation: (Figure 23-24)

Il s'agit de faire une anastomose hépatico-jéjunale sur une anse en Y.

Après section de l'arcade vasculaire, le jéjunum est sectionné au niveau de la deuxième ou la troisième anse, l'anse exclue est montée en transmésocolique au devant du 2ème duodénum et fermée à son extrémité par agrafage mécanique ou par suture.

L'anastomose bilio-jéjunale est effectuée sur la convexité anté-mésentérique de l'anse montée, près du cul de sac avec un fil à résorption lente et en un seul plan. La continuité jéjunale est rétablie par une anastomose termino-latérale. La dissection, qui doit être délicate, en plein pédicule hépatique rend l'intervention difficile à réaliser et le temps opératoire plus long.

L'intervention se termine par un drainage sous hépatique.

➤ **Les gestes associés :**

- Une cholécystectomie est réalisée chez tous les cas étudiés.
- Une biopsie hépatique est réalisée chez 13 patients soit 86.6% des cas opérés.
- Un prélèvement de la bile pour dosage de l'amylase est réalisé chez tous nos patients et qui a objectivé des taux très élevés allant de 11200 U/l à 165816 U/l.
- Une étude anatomo-pathologique est réalisée chez tous les patients (Tableau).

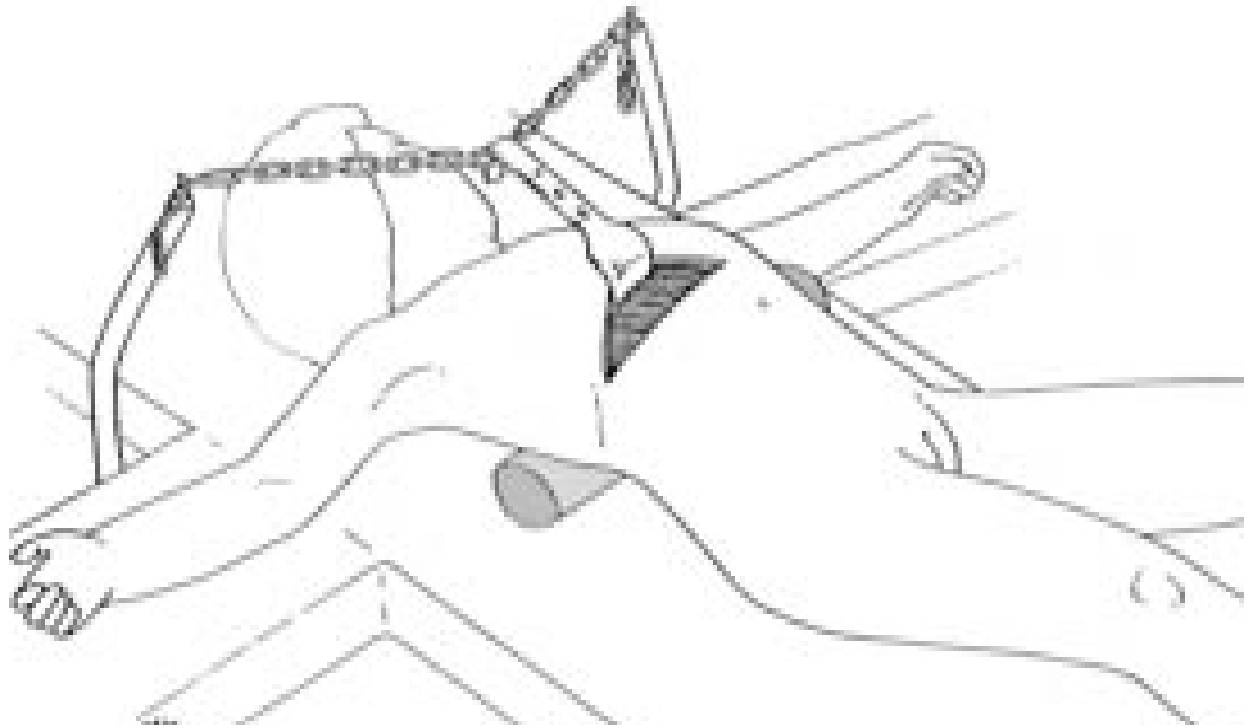


Figure 10 : Schéma de la position et la voie d'abord chirurgicale du patient.(7)

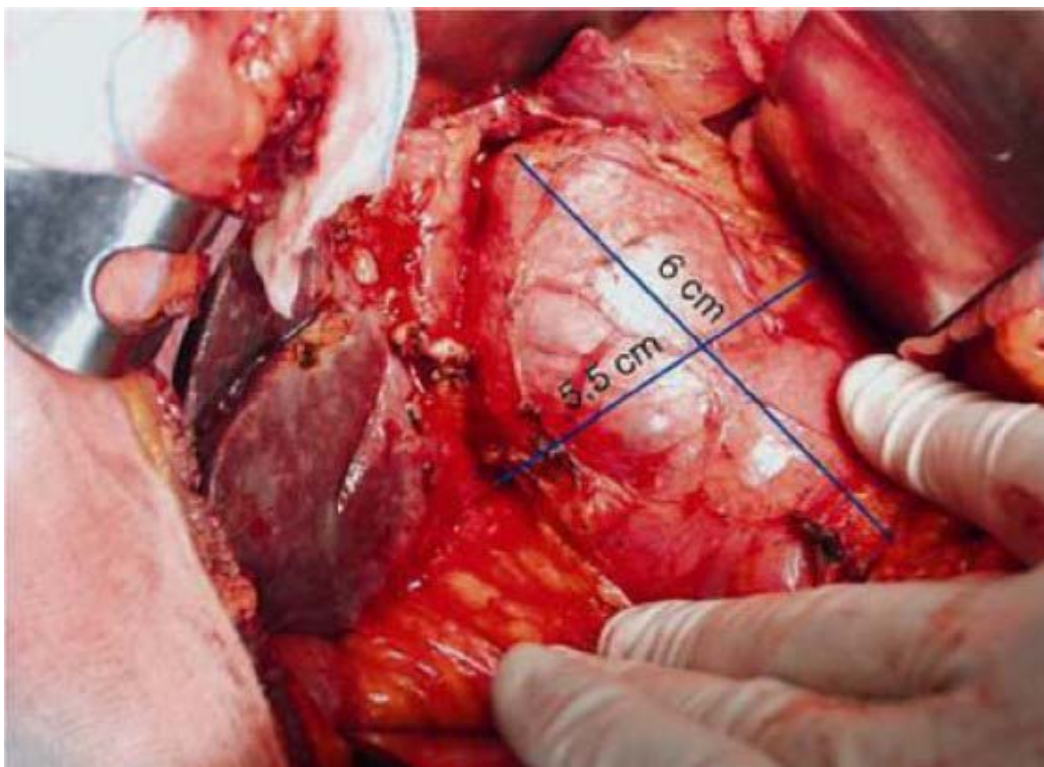


Figure 11 : Aspect per opératoire de la DKC(7).

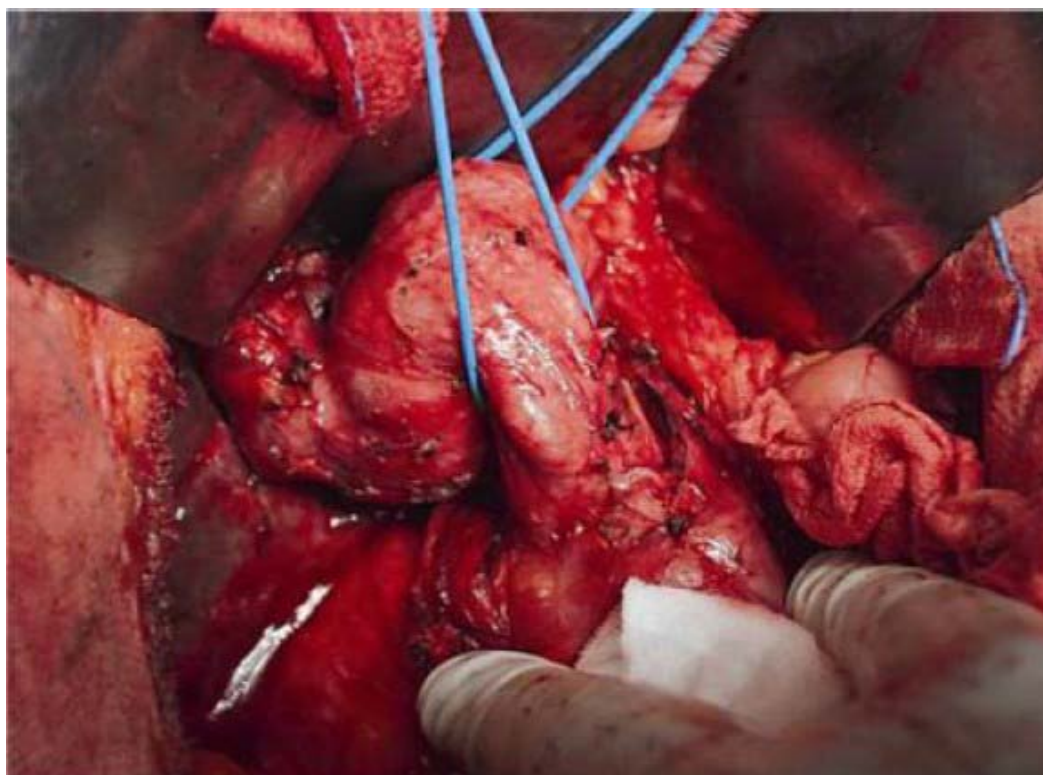


Figure 12 : Le canal cholédoque circonférentiellement mobilisé et isolé(7).

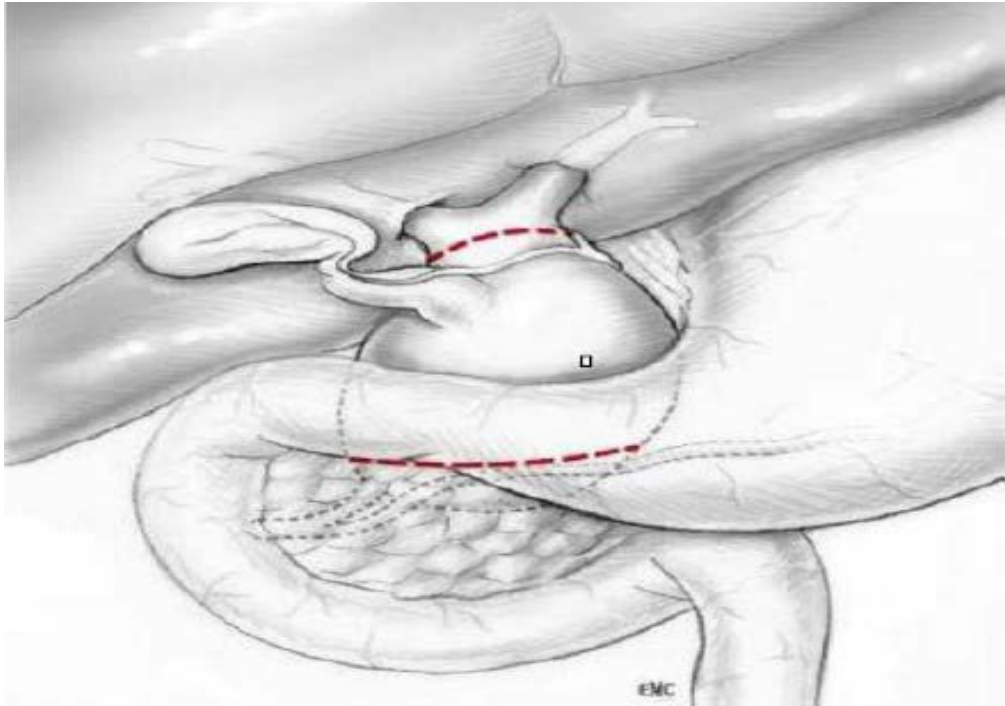


Figure 13 : Schéma de la dilatation congénitale de la voie biliaire principale, avec le tracé des incisions encadrant la partie réséquée (vers le bas, il faut s'efforcer cependant d'enlever toute la partie dilatée). (7)

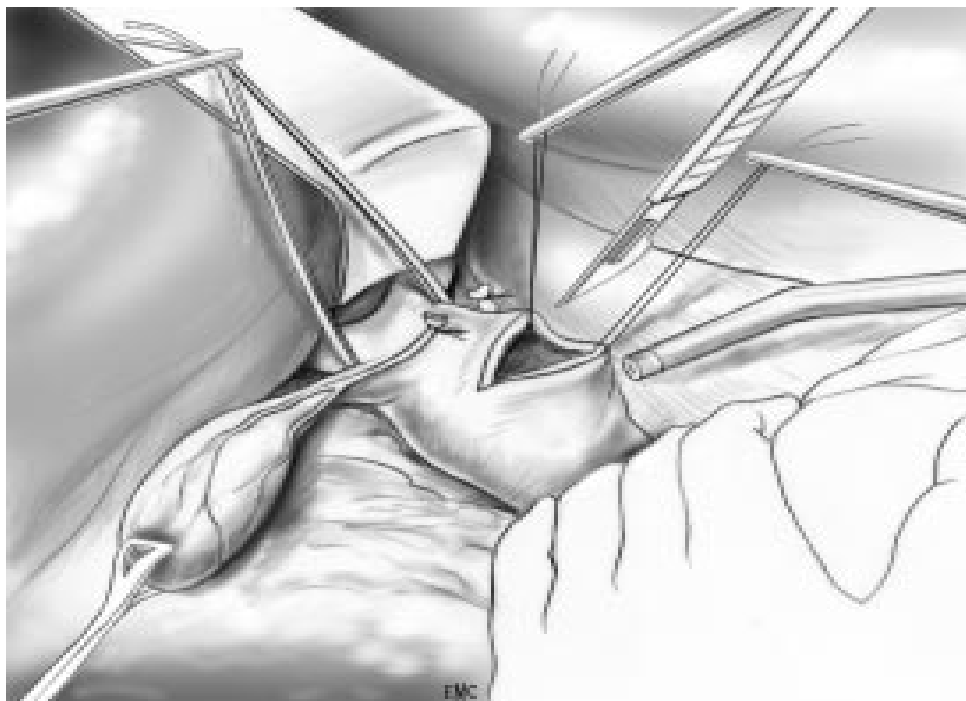

Figure 14 : Schéma de la section chirurgicale de la dilatation kystique à sa partie moyenne. (7)

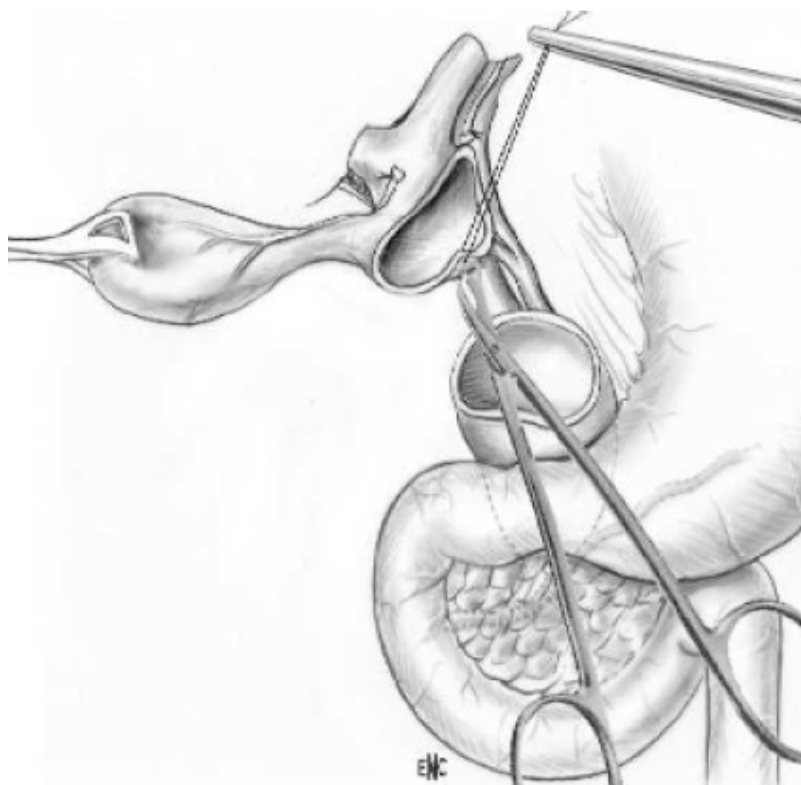


Figure 19 : Schéma de l'exérèse du kyste jusqu'à la convergence en le décollant du plan vasculaire postéro-interne. (7)

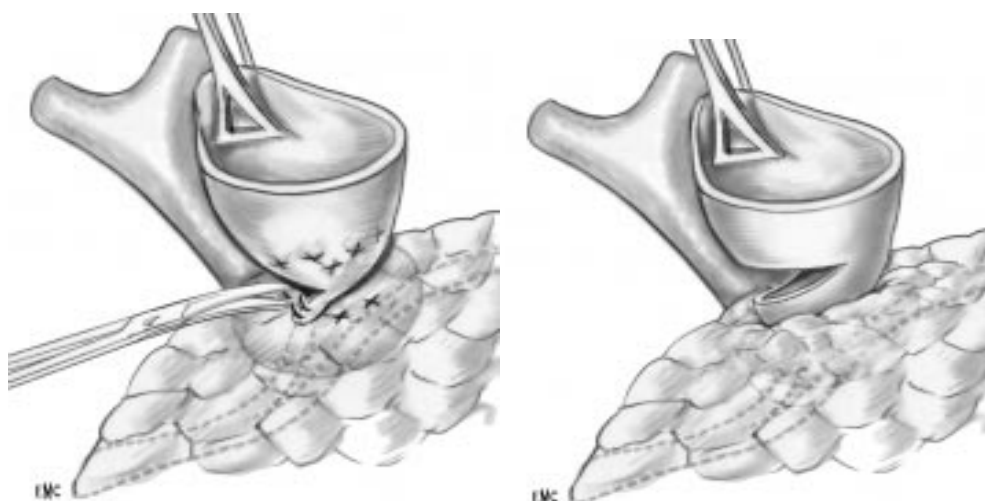


Figure 15 : Schéma de l'exérèse du kyste au niveau de son pôle inférieur. (7)

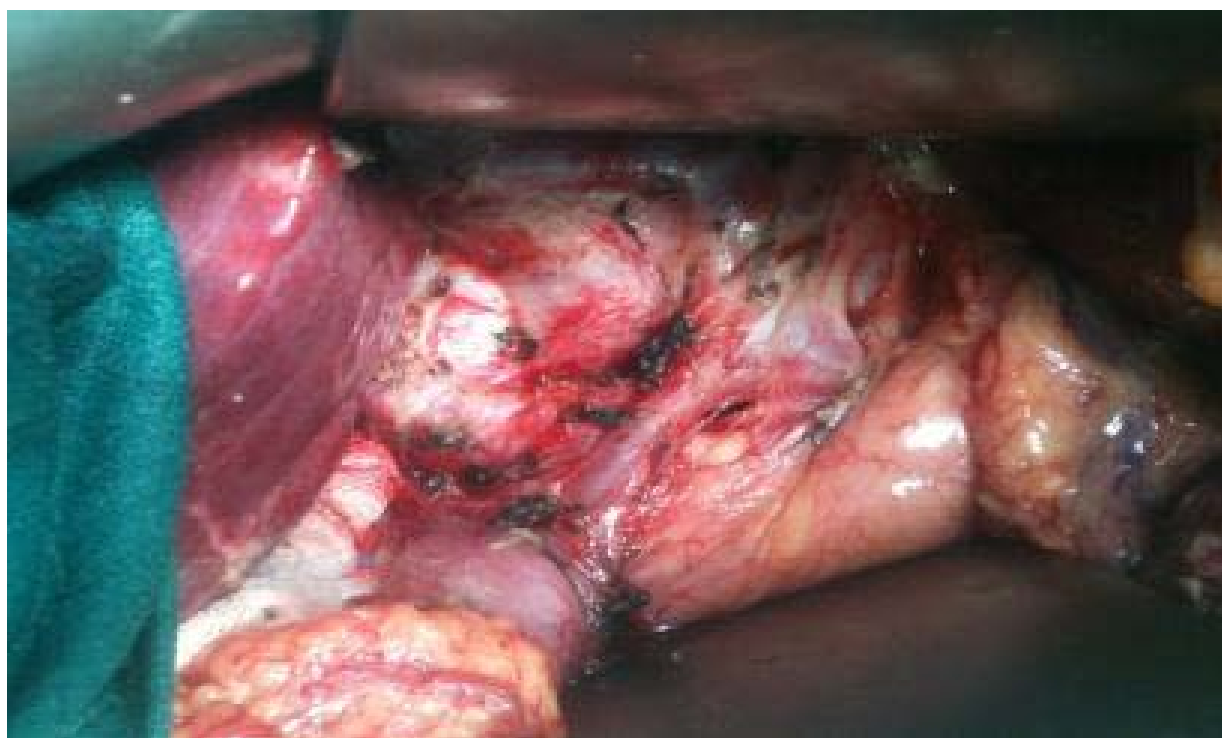

Figure 16 : La VBP réséquée(7).

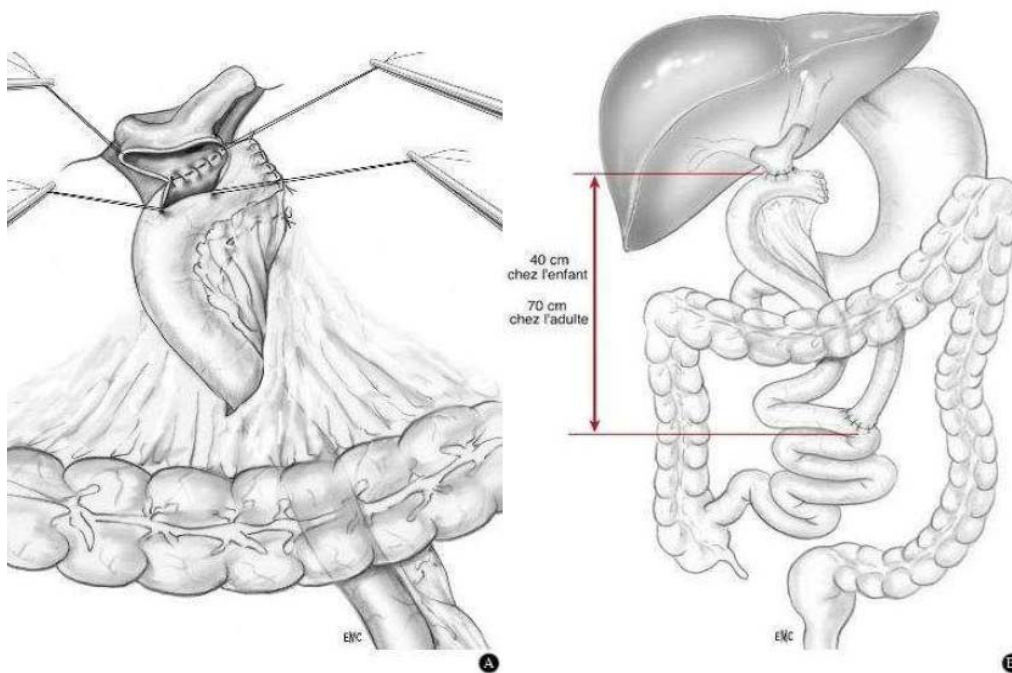


Figure 22: Schéma de l'anastomose hépatico-jéjunale termino-latérale sur une anse jéjunale en Y, montée dans la région sous-hépatique par voie transmésocolique. (7)

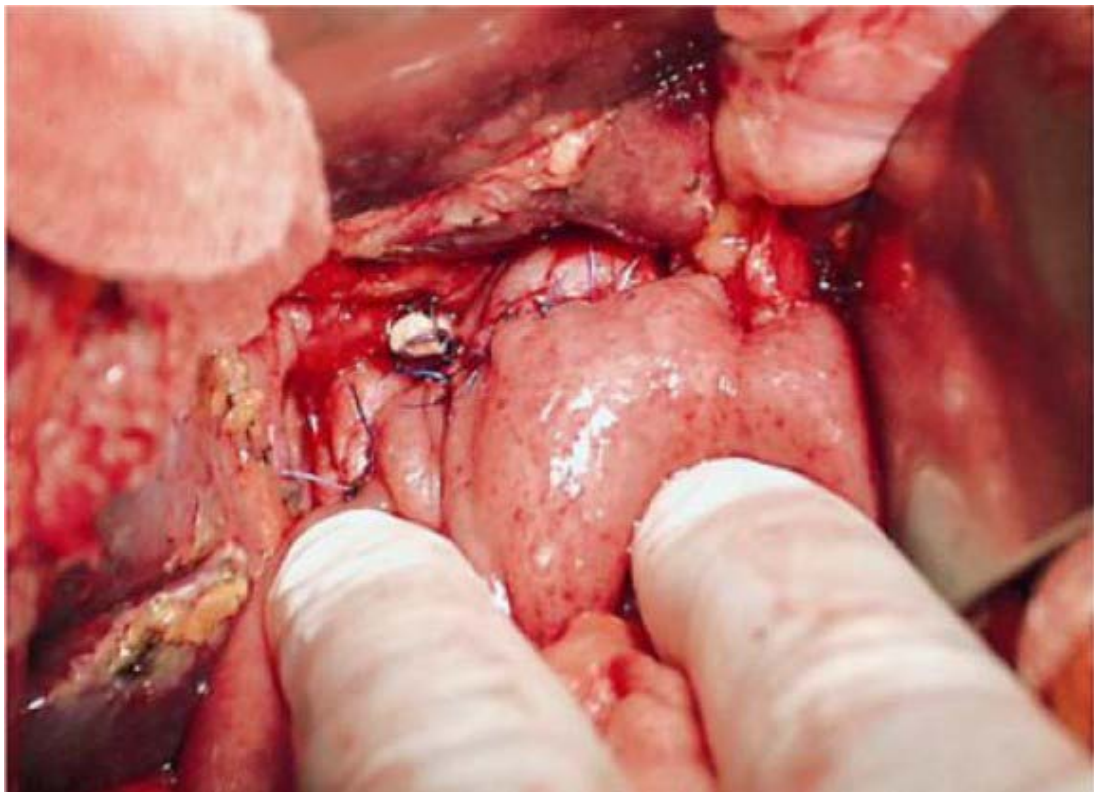


Figure 17 : Le résultat final après anastomose hépatico-jéjunale(7).

V. Données Anatomopathologiques :

L'étude anatomopathologique a été faite pour tous nos patients opérés, non récupérée chez 2 cas par faute d'acheminement de la pièce opératoire par les parents.

Tableau V : Les différents types histologiques des pièces opératoires.

	Résultat de l'étude histologique
Cas 1	Dilatation kystique du cholédoque à paroi fibreuse Lésions de cholécystite chronique Parenchyme hépatique sans anomalies Pas de signe de malignité
Cas 2	Dilatation kystique du cholédoque avec disparition des couches musculaires Portite et capsulite non spécifiques sans cirrhose Pas de signes de malignité
Cas 3	Kyste du cholédoque avec lésions de cholécystite chronique Parenchyme hépatique sans anomalies VB et canal cystique sans anomalies Pas de signe de malignité
Cas 4	Dilatation kystique du cholédoque avec canal aberrant Lésions de cholécystite chronique Pas de lésions lobulaires notées Pas de signes de malignité
Cas 5	Dilatation kystique du cholédoque avec lésions de cholécystite chronique non spécifique Parenchyme hépatique normal Pas de signes de malignité
Cas 6	Dilatation de la VBP à paroi fibreuse Signes de cholécystite chronique non spécifique VB et canal cystique normaux Portite et capsulite non spécifique sans cirrhose Pas de signe de malignité noté

Les dilatations kystiques congénitales de la voie biliaire principale chez l'enfant

Cas 7	Dilatation dystrophique de la voie biliaire Sans signe de malignité ou d'inflammation spécifique Parenchyme hépatique normal VB normale
Cas 8	kyste du cholédoque segmentaire remanié par l'inflammation avec deux ganglions siège d'adénite réactionnelle VB et canal cystique d'aspect normal Pas de lésions lobulaires notées Pas de signes de malignité
Cas 9	Dilatation kystique du cholédoque à paroi fibreuse Signe de cholécystite chronique, VB atrophique Pas de lésions de cirrhose, signes non spécifiques d'une portite Pas de signes de malignité
Cas 10	DVBP avec remaniement fibreux de la paroi VB normale pas de signe de malignité Cholestase histologique avec des lésions lobulaires modérées
Cas 11	Kyste du cholédoque à paroi fibreuse cholécystite chronique Pas de signes de malignité Parenchyme hépatique normal
Cas 12	Kyste du cholédoque avec des lésions de cholécystite chronique VB normale Pas d'anomalies du parenchyme hépatique Absence de signes de malignité
Cas 13	Non récupéré
Cas 14	Kyste du cholédoque à paroi fibreuse VB atrophique Cholestase histologique avec lésions lobulaires prédominantes Pas de signes de malignité
Cas 15	Non récupéré

VI. Les suites opératoires :

- Les suites opératoires immédiates ont été bonnes pour 13 patients soit 86% des patients opérés et qui étaient marquées par l'apyrexie et la reprise de transit.

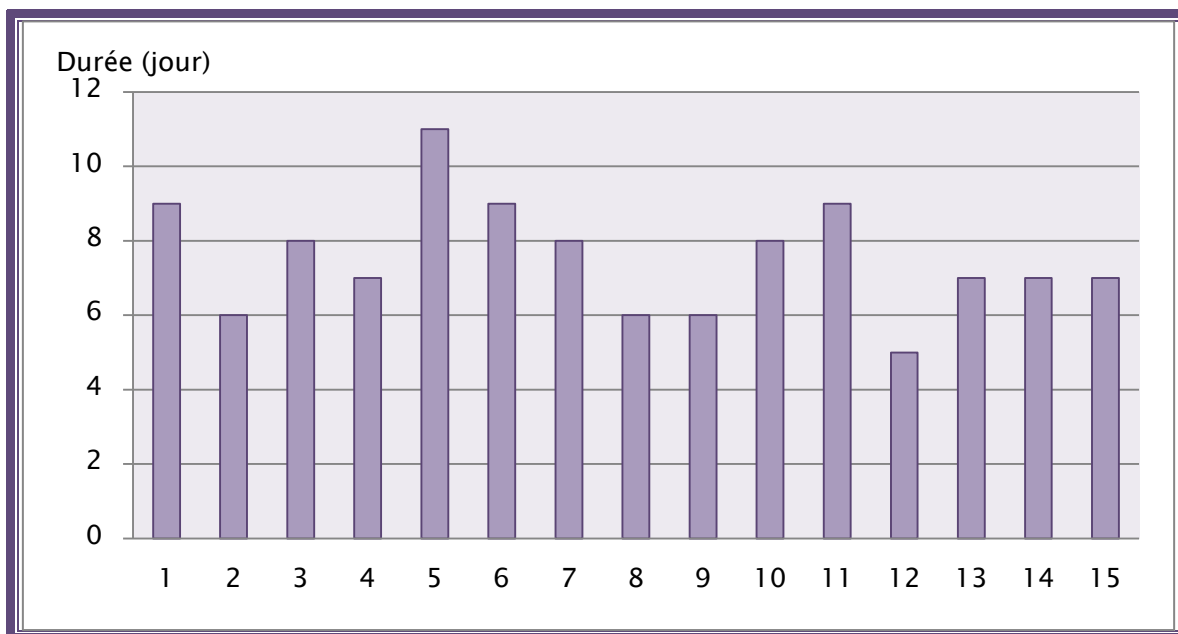
Une fistule anastomotique a été observée chez un seul patient pour laquelle il a bénéficié d'une reprise chirurgicale immédiate.

Une occlusion sur bride a été observée chez un seul patient également.

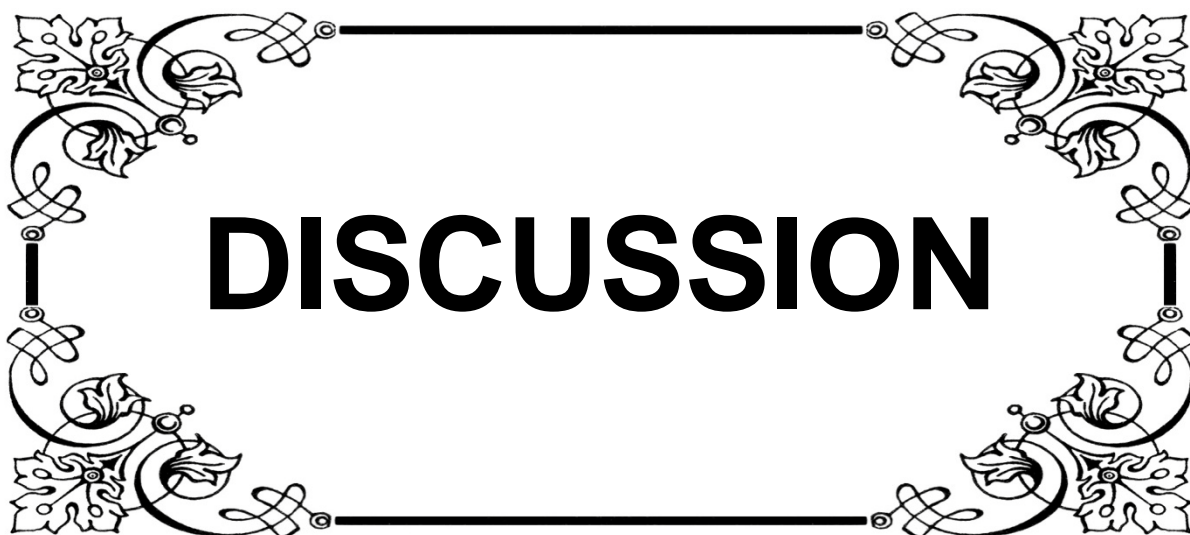
- Les suites opératoires lointaines ont été bonnes pour 14 patients soit 93% des cas étudiés et un seul patient a développé une lithiase biliaire au niveau de l'anastomose bilio-digestive.

VII. La durée de séjour au sein de notre service :

Le délai entre l'admission au service de chirurgie pédiatrique et la sortie du patient a varié entre 5 jours et 11 jours avec une moyenne de 7 jours.



Graphique 11 : La durée de séjour en jour au sein du service selon chaque patient.



DISCUSSION

I. Historique :

- En 1723, le kyste du cholédoque a été constaté pour la première fois par Vater puis décrit par Douglas en 1852.(8)
- Entre 1907 et 1926 Judd et Green n'ont observé qu'un seul cas sur 17381 interventions au niveau des voies biliaires.(9)
- En 1909 Laverson a rapporté 280 cas dont 35 ont été publiés par Walter en 1917.(10)
- Depuis 1920 de nombreuses publications ont été focalisées sur ce sujet afin de proposer des concepts étiopathogéniques ou thérapeutiques. En effet, il s'agit des travaux de : Terrada et Yogi en 1931, Zinniger et Cash en 1932, Yotuyanagi en 1936, Poate en 1936, Tsardakas et Robnett en 1956.(11)
- Entre 1923 et 1954 sur 192507 admissions seulement 2 cas ont été constatés au Cleveland Clinic Hospital.
- En 1943, Shallow, Eger et Wagner ont publié un article à propos d'un cas de DKCVBP observé au niveau de l'academy de chirurgie de Philadelphia décembre 7/ 1942 .(12)
En 1958, HANKAMP a publié un article à propos de la démonstration des DKVB par la cholécystographie orale.(11)
- En 1959, Alonso-Lej, Rever et Pessagno ont décrit dans une revue de la littérature mondiale que sur 419 cas, 16 cas douteux et 403 cas certains dont 94 feraient l'objet d'une étude détaillée en vue d'une classification anatomique.(13)
- La pratique courante de la cholangiographie a permis, de plus en plus, de faire le diagnostic de kyste du cholédoque avant l'intervention chirurgicale. Par contre, la cholécystographie orale n'a pu qu'exceptionnellement être positive. C'est à Moseley (1957) qu'on a rapporté le premier cas. (14)
- Depuis cette époque de nouvelles observations ont été rapportées. Entre autre, on cite:
Liebner (1958) ; Silberman et Glaessner (1964) ; Hankamp (1959).(11) ; Colon et Brust (1962); Ferris et Yadean (1964).(15)

- En 1968, Lee a revu une étude de 500 cas de DKCVBP rapportée par Alonso-Lej and Tsardakas dans un objectif d'une approche des problèmes diagnostiques et thérapeutiques.(16)
- Entre 1962 et 1972, juste 8 cas de DKCVBP ont été observés au sein du département de chirurgie pédiatrique de l'université de New York Downstate Medical Center, Brooklyn, N.Y.(16)
- En 1970 Morio KASAI, Yosmmo ASAKURA, Yukio TAMIA a publié un article sur le traitement chirurgical de la dilatation kystique de la VBP à propos de 21 cas colligés au sein du département de chirurgie de Tohoku au Japon.(17)
- En 1975, Todani et collaborateurs ont modifié la classification d'Alonso-Lej.
- En 1980, Yamaguchi a colligé 1433 cas de DKVB.(18)
- Actuellement et du fait de développement des techniques diagnostiques de la pathologie biliaire, le nombre de cas retenus augmente de plus en plus.(19)

II. Rappels :

1. Embryologie:

1.1. Embryogénèse des voies biliaires : (20–23)

Chez l'embryon humain, la première ébauche des voies biliaires et du foie est le diverticule hépatique ou bourgeon hépatique, formé à 22 jours de gestation. Il commence comme un épaissement de l'épithélium endoblastique dans la paroi ventrale de la portion céphalique de l'intestin antérieur (le duodénum dans l'avenir), ce diverticulum présente deux protubérances correspondant selon les auteurs à une portion crâniale (pars hepatica), et une portion caudale (pars cystic) (**Figure25**).

La portion caudale croît en longueur et représente l'ébauche de la vésicule biliaire, le cystique et le cholédoque (ductus choledocus), cet arbre biliaire extrahépatique se développe à la 8^{ème} semaine de gestation et prend une forme canalaire avec une lumière dès le début de sa

formation et reste en continuité avec le foie durant toutes les étapes du développement biliaire commun.

La vésicule biliaire apparaît comme une dilatation antérolatérale droite le long de la moitié distale du diverticulum hépatique au 29^{ème} jour après la fécondation, et le canal cystique n'est individualisable qu'au 34^{ème} jour.

Le canal hépatique (ductus hepaticus) se développe à partir de la portion crâniale du diverticulum hépatique et le développement de sa portion proximale était mal compris jusqu'à ce que Tan et Moscoso ont apporté le détail de son développement : Au 34^{ème} jour d'embryogenèse, le canal hépatique commun a la structure d'un entonnoir large sans canal hépatique droit ni gauche reconnaissables, et durant la 5^{ème} semaine de gestation, une prolifération rapide de l'entoderme prend place au dessus de la jonction entre le canal biliaire commun et le canal cystique, cette prolifération aboutit à la formation de replis puis des canaux hépatiques droit et gauche au niveau du hile (porta hepatis), et il a été rapporté que ce remodelage explique en partie les variantes anatomiques de la configuration des canaux hépatiques droit et gauche. En effet la jonction en Y de ces deux canaux avec le canal hépatique commun n'est retrouvée que chez 57% des adultes.

La portion proximale du canal hépatique droit et du canal hépatique gauche se développe à partir de la plaque canalaire.

Les VBEH et l'arbre biliaire intra-hépatique maintiennent une continuité luminale dès le début de l'organogénèse et durant toutes les étapes du développement, ainsi les résultats obtenus chez différents auteurs suggérant que le système biliaire extra-hépatique se développe indépendamment de l'arbre biliaire intra-hépatique et que ces deux systèmes sont initialement discontinus puis ils se réunissent ultérieurement. Selon les auteurs, l'épithélium des VBEH exprime une protéine dite Hes1 dont le défaut de synthèse in vivo est responsable d'une agénésie de la vésicule biliaire et une hypoplasie des VBEH.

1.2. Embryogénèse du pancréas et des canaux pancréatiques :(24)

Le pancréas dérive de deux bourgeons entoblastiques issus du préentéron. Le bourgeon pancréatique dorsal apparaît au 26^{ème} jour dans le mésogastre dorsal où il poursuit sa croissance vers l'arrière. Le bourgeon pancréatique ventral naît dans le mésogastre ventral au 32^{ème} jour, à la base du conduit hépatique, sous le diverticule cystique. Il existe parfois deux lobes, droit et gauche, qui fusionnent secondairement, chaque lobe ayant initialement un canal propre (Figure 26).

A la 5^{ème} semaine, le développement du foie vers la droite entraîne la migration du cholédoque et du bourgeon pancréatique ventral autour du duodénum vers le mésogastre dorsal. Au 37^{ème} jour, les deux bourgeons s'accolent et fusionnent pour donner le pancréas définitif à la fin de la 6^{ème} semaine. La fusion des mésogastres ventral et dorsal est à l'origine du fascia rétroduodéno pancréatique. Le développement des îlots de Langerhans et des acini pancréatiques intervient plus tardivement, au cours du 3^{ème} mois.

Le bourgeon dorsal est ainsi à l'origine de la queue, du corps et de la partie supérieure et antérieure de la tête du pancréas, tandis que la partie postérieure et inférieure de la tête dérive du bourgeon ventral.

Les canaux des bourgeons ventral et dorsal s'anastomosent également afin de donner la disposition adulte :

- Le conduit pancréatique commun ou canal de Wirsung est formé par la partie distale du canal dorsal primitif et la totalité du canal ventral ; il s'abouche dans le duodénum avec le cholédoque au niveau de la papille majeure.
- Le conduit pancréatique accessoire ou canal de Santorini, qui s'abouche dans le duodénum par la papille mineure, est formé par la partie proximale du canal dorsal.

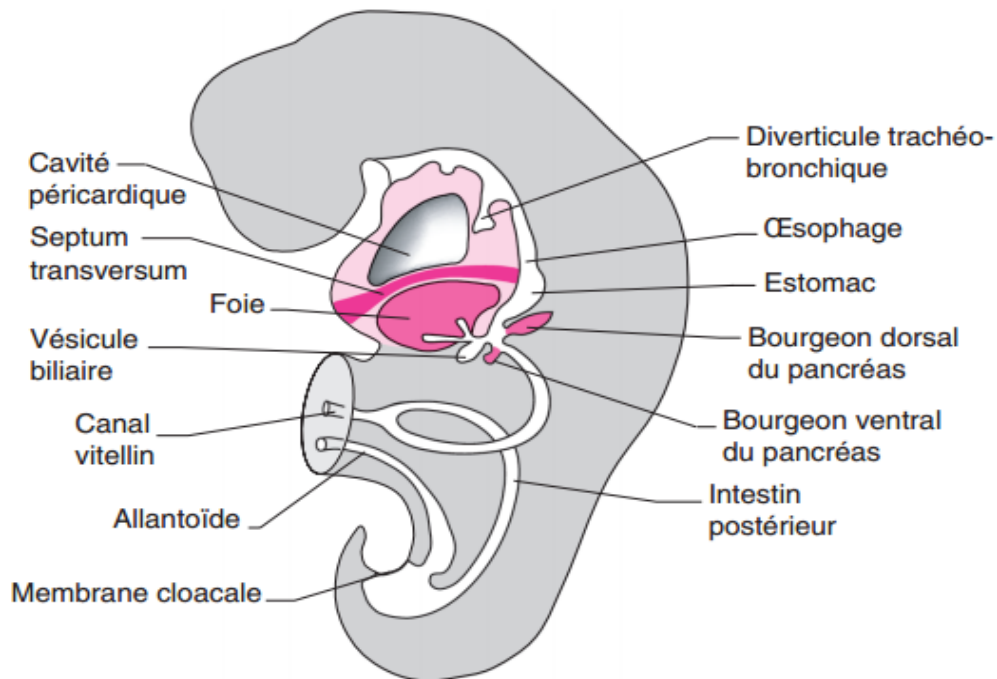


Figure 18 : Ébauches hépatobiliaires et pancréatiques (à environ 35 jours) (25).

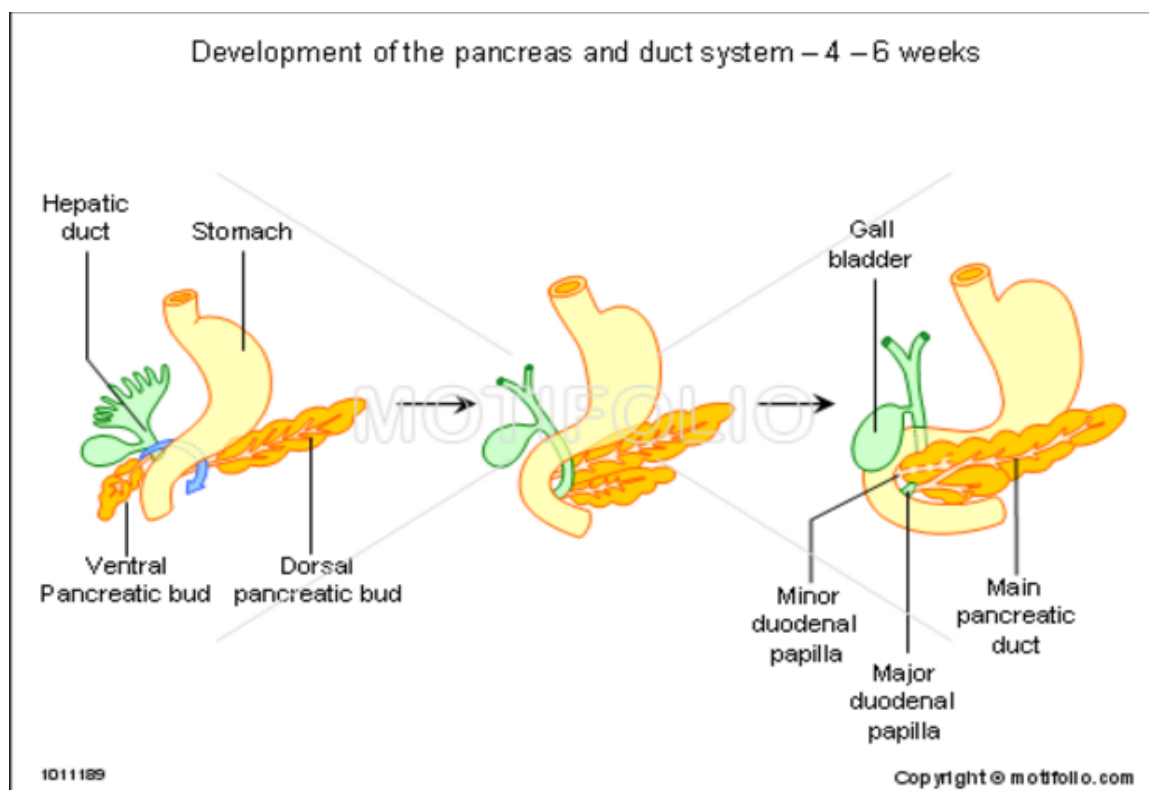


Figure 25: Embryologie du pancréas et des voies biliaires du 4ème - 6ème semaines (26).

2. Anatomie descriptive des voies biliaires :

2.1. Les voies biliaires intra-hépatiques :(25)

L'anatomie des VBIH est calquée sur celle du système porte et de la segmentation hépatique. Généralement, les voies biliaires sont adjacentes et antéro-supérieures aux branches portales. Ce sont des canalicules intra lobulaires, cheminant entre les cellules, qui se réunissent en canaux péri-lobulaires (Figure 27). Ces canaux péri lobulaires se regroupent entre eux, et vont former le canal biliaire hépatique gauche (drainant les segments II, III et IV) et le canal biliaire hépatique droit (drainant les segments V, VI, VII et VIII) (Figure 28).

2.2. Les voies biliaires extra-hépatiques :(26) (Figure 29)

Les VBEH sont disposées sur trois niveaux, déployées dans le sens crânio-caudal en position opératoire, ce qui en facilite singulièrement l'exploration et l'abord chirurgicale:

On distingue ainsi: (Figure 30)

- Ø Un niveau supérieur, dans les limites de la plaque hilare
- Ø Un niveau moyen, péritonéal, pédiculaire.
- Ø Un niveau inférieur, dans la loge duodéno-pancréatique.

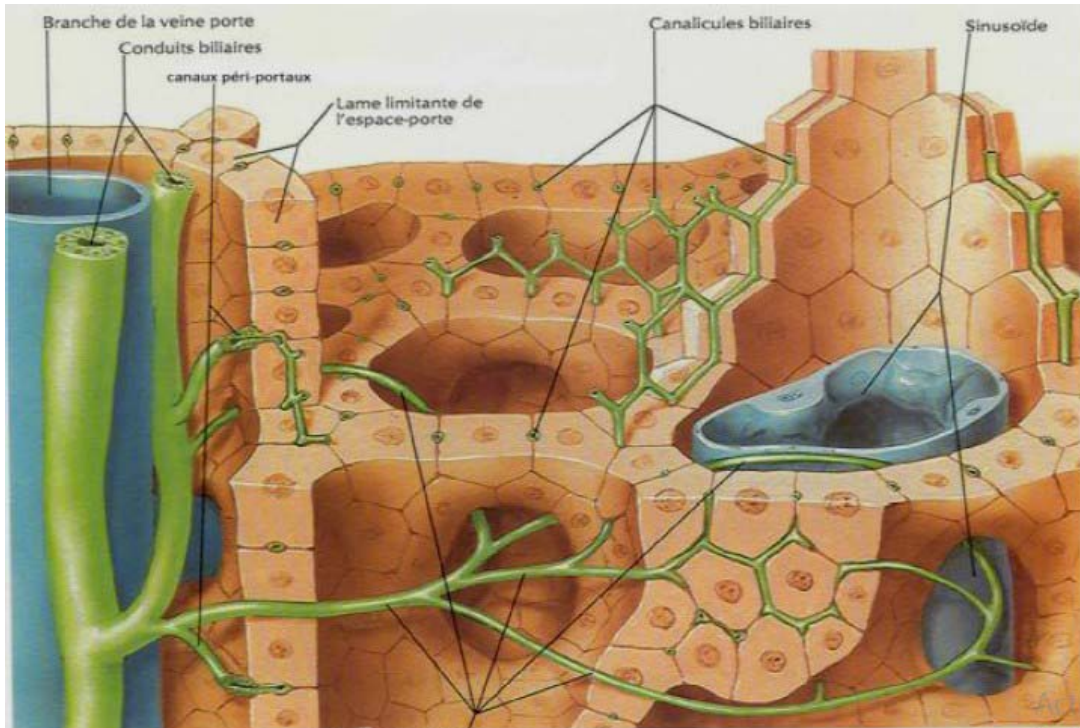


Figure 19 : Système biliaire intra hépatique (27).

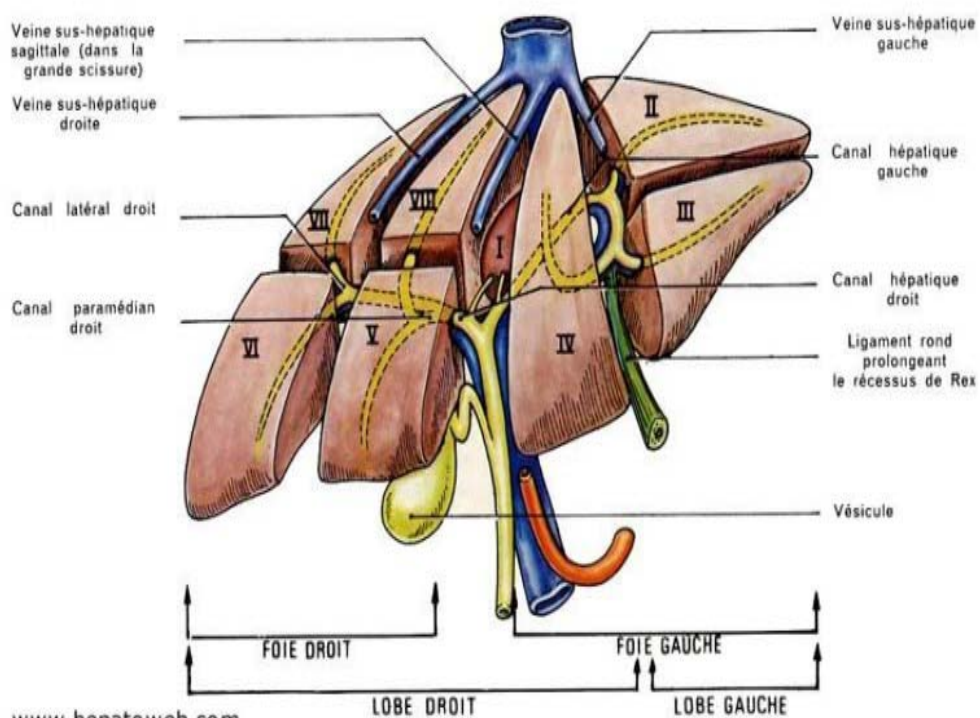


Figure 20 : La distribution des canaux biliaires selon les segments hépatiques (28-9).

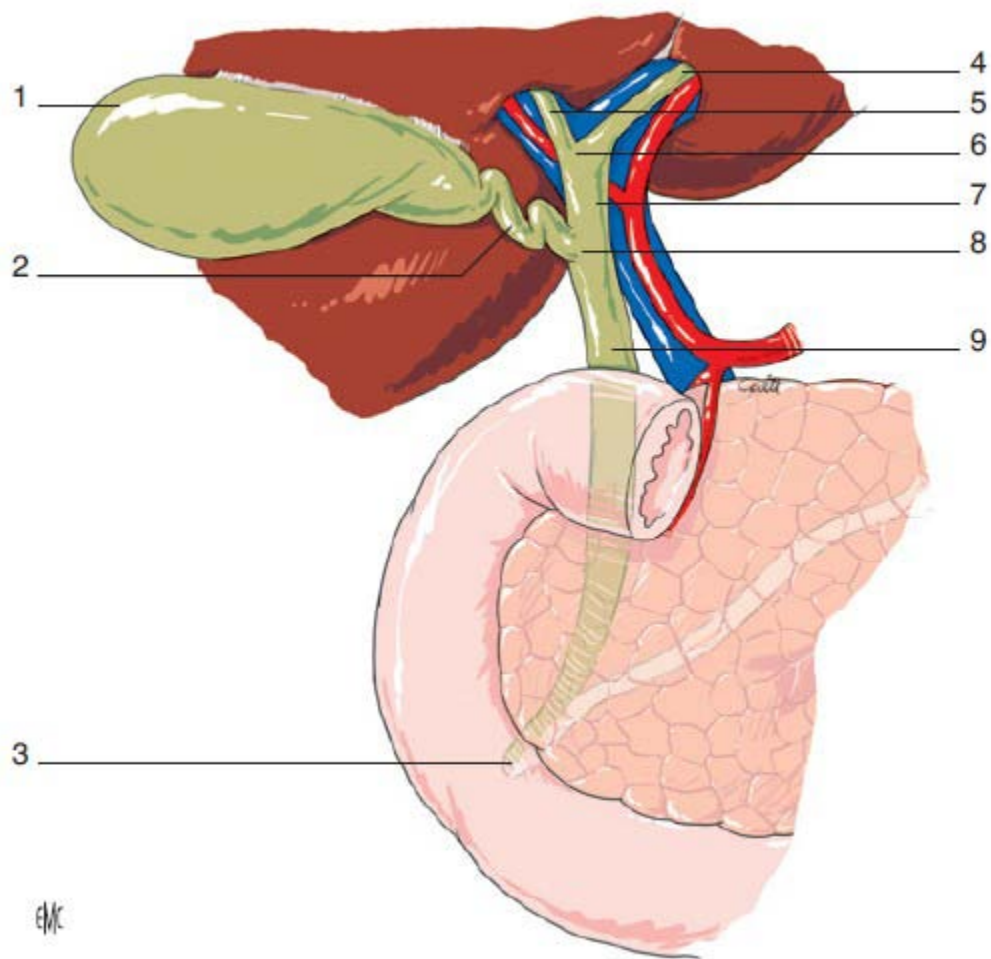


Figure 21 : Arbre biliaire extra-hépatique (26).

(1-2). La voie biliaire accessoire :

- (1). Vésicule biliaire.
- (2). Canal cystique.

(3). La zone terminale cholédo-oddienne.

(4-5- 6-7-8-9). La voie biliaire principale :

- (4). Le conduit hépatique gauche
- (5). Le conduit hépatique droit
- (6). Confluent biliaire supérieur
- (7). Le conduit hépatique commun
- (8). Confluent biliaire inférieur
- (9). Conduit cholédoque

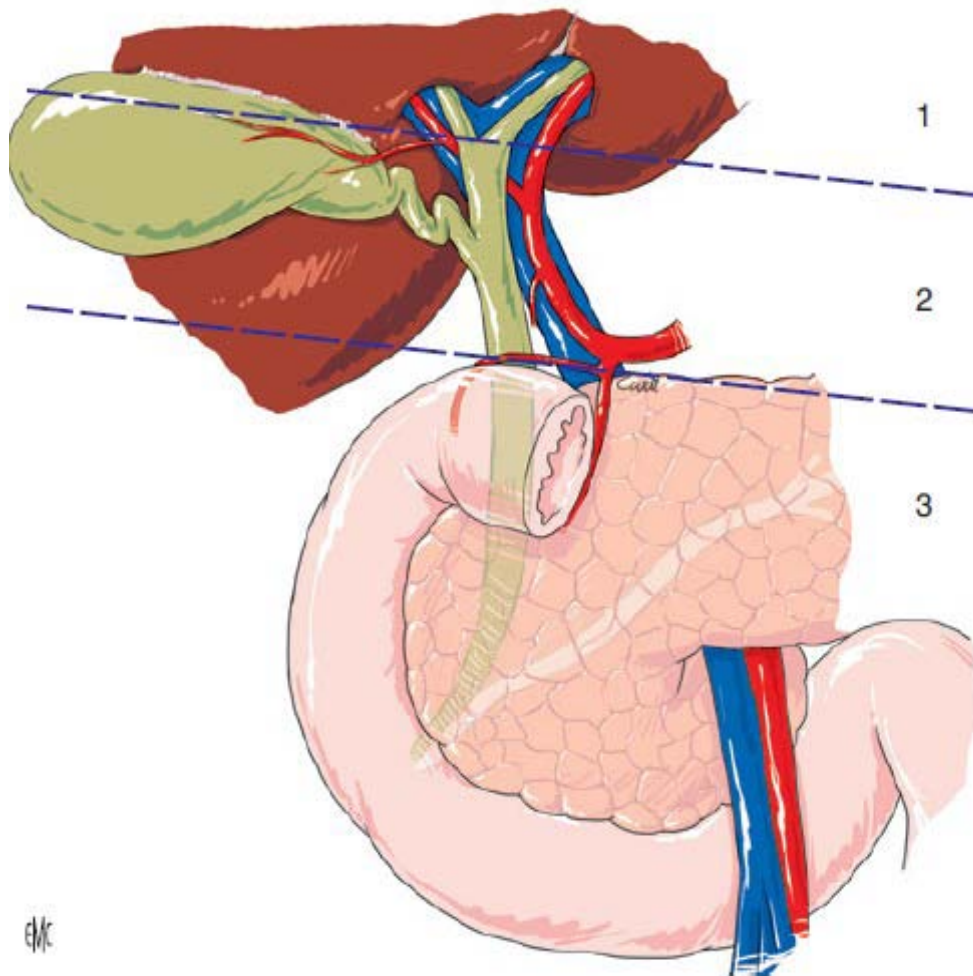


Figure 29 : Les trois niveaux des voies biliaires extra-hépatiques (26).

1. Niveau supérieur, dans les limites de la plaque hilare.
2. Niveau moyen, péritonéal, intraépiplœique, pédiculaire.
3. Niveau inférieur, dans la loge duodéno pancratique.

a. Le niveau supérieur : Convergence biliaire dans la plaque hilare :(26)

Le foie droit et le foie gauche sont drainés respectivement par un conduit hépatique correspondant.

La réunion des conduits hépatiques droit et gauche se fait dans le hile du foie et constitue la convergence biliaire.

Cette dernière est entourée de la gaine glissonienne dont l'épaississement, au niveau du hile hépatique, forme la plaque portale sous la face inférieure du foie.

b. Le niveau moyen, péritonéal, pédiculaire :(26)

C'est la partie la plus accessible chirurgicalement, elle est représentée par la voie biliaire accessoire qui se jette dans la voie biliaire principale (Figure 31).

➤ **La voie biliaire principale :**

Elle est constituée de deux segments canaux :

- Le conduit hépatique commun, qui fait suite au confluent des conduits hépatiques droit et gauche (confluent biliaire supérieur). Il descend obliquement en bas, à gauche et un peu en arrière, le long du bord libre du petit épiploon, et se termine à l'abouchement du canal cystique, au niveau du bord supérieur du duodénum. Sa longueur est en moyenne de 3 à 4cm. Son calibre croît légèrement de haut en bas, et son diamètre transversal mesure environ 5mm.
- Le conduit cholédoque poursuit le conduit hépatique commun après l'abouchement du canal cystique et s'étend jusqu'à la grande caroncule de la 2ème portion du duodénum.

Dans son segment supraduodéal, le cholédoque se situe dans le bord libre du petit épiploon, avec la veine porte et l'artère hépatique. Dans son ensemble, le conduit hépatocholédoque, long de 8 à 10cm, est globalement orienté en bas et à gauche, Il décrit une courbe concave à droite et en avant. Le segment supraduodéal, correspond à la partie supérieure de la courbe, a donc une orientation identique au conduit hépatique commun, oblique en bas, à gauche et en arrière. Il s'infléchit ensuite.

Par l'intermédiaire des feuillets du ligament hépatoduodénale, les voies biliaires entrent en rapport :

En avant en bas, avec la partie supérieure du duodénum et la portion droite du colon transverse.

A gauche, avec la pars flaccida et condensa du ligament gastro-hépatique et, plus loin, avec la petite courbure gastrique.

En arrière, avec le foramen épiploïque ou hiatus de Winslow, faisant communiquer l'arrière-cavité des épiploons au niveau de son vestibule, avec le récessus sous hépatique droit de la grande cavité péritonéale. Il s'agit d'une voie naturelle de communication, en arrière du pédicule hépatique et en avant de la veine cave inférieure, permettant de palper, étaler ou comprimer les éléments du pédicule.

A droite, avec le récessus sous-hépatique droit, dont le récessus hépatorénal ou poche de Morison en représente l'extension postérieure, point déclive de la cavité péritonéale en décubitus dorsal. Le récessus sous-hépatique droit est en continuité anatomique avec le récessus sous-phrénique droit, ce qui favorise le passage des collections péritonéales d'un espace à l'autre et représente donc un site de drainage.

➤ **La voie biliaire accessoire :**

Comporte la vésicule biliaire et le canal cystique.

▪ **La vésicule biliaire :**

Allongée et piriforme, longue de 8 à 10cm, large de 3 à 4cm, la vésicule biliaire est un réservoir musculo-membraneux appliqué à la face inférieure ou viscérale du foie ou elle creuse la fossette cystique, à la limite des foies droit et gauche. De morphologie très variable, on distingue à la vésicule biliaire trois portions :

- Le fond vésiculaire est l'extrémité antérieure renflée et arrondie, et répond à l'échancrure cystique du bord antéro-inferieur du foie.

- Le corps vésiculaire est orienté obliquement, en haut en arrière et à gauche, il est aplati de haut en bas et ses deux faces supérieures et inférieures, ainsi que ses deux bords droit et gauche sont convexes.
- Le col (ou bassinnet) forme la partie la plus postérieure et la plus étroite de l'organe, et s'oriente en avant, en bas et en dedans. Long de 2cm, il est ampullaire, dilaté à sa partie moyenne et rétréci à ses deux extrémités. Il se continue avec le canal cystique. Il présente une disposition en siphon, car coudé sur le corps auquel il fait suite formant un angle aigu ouvert en avant.

- **Le canal cystique :**

Suite au col vésiculaire, il fait communiquer la vésicule biliaire avec le conduit hépatocholédoque. Sa longueur moyenne est de 3cm, et son calibre augmente de son extrémité vésiculaire (2,5mm) à son abouchement cholédocien (3-4mm).

Orienté en bas, à gauche et en arrière, en formant une courbe concave en bas à droite et en avant, il se porte en sens inverse du col avec lequel il forme un angle aigu ouvert en arrière. Il s'accrole rapidement au bord droit du conduit hépatique, et le longe jusqu'à sa terminaison. Alors que sa partie inférieure est cylindrique et régulière, sa moitié supérieure présente des bosselures, séparées les unes des autres par des sillons obliques, donnant un aspect spiralé au canal.

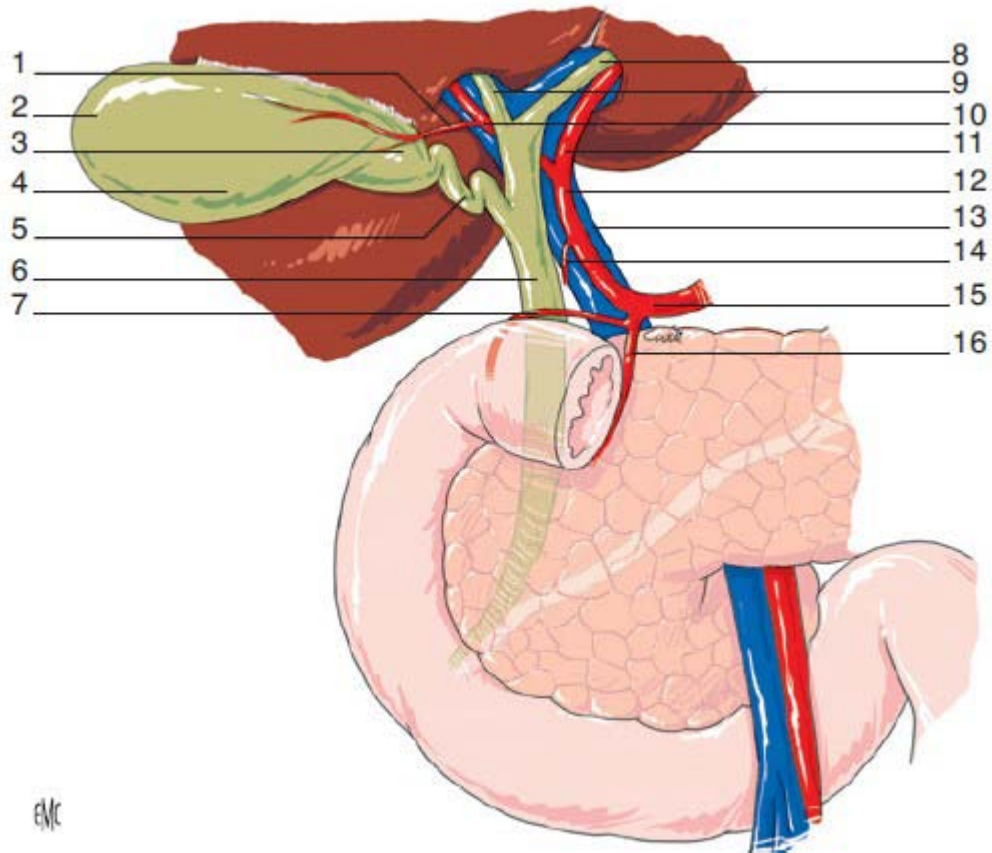


Figure 22: Niveaux supérieurs et moyen (26).

- | | |
|--|-----------------------------|
| 1. Artère cystique | 2. Fond vésiculaire |
| 3. Col vésiculaire | 4. Corps vésiculaire |
| 5. Canal cystique | 6. Conduit cholédoque |
| 7. Artère pancréaticoduodénale supéropostérieure | 8. Conduit hépatique gauche |
| 9. Conduit hépatique droit | |
| 10. Branche droite de l'artère hépatique propre | 12. Artère hépatique propre |
| 11. Branche gauche de l'artère hépatique propre | 14. Artère pylorique |
| 13. Veine porte | 16. Artère gastroduodénale |
| 15. Artère hépatique commune | |

c. Le niveau inférieur : rétropéritonéal :(26)

Le conduit hépatocholédoque aborde le pancréas en passant en arrière du tubercule épiploïque, puis s'infléchit en bas, à droite et en avant jusqu'à sa terminaison. La veine cave inférieure se situe en arrière de l'ensemble de ce segment, recevant les veines rénales à ce niveau. Elle est séparée du duodéno pancréas par le fascia de Treitz. Dans cette portion inférieure, on distingue à la voie biliaire principale trois segments : un segment rétroduodéal, un segment rétropancréatique et un segment intrapariétal.

□ La portion rétroduodénale :

Sur 10 à 25mm, le cholédoque vient croiser la face dorsale de la partie supérieure du duodénum fixe, qui masque le bord inférieur du triangle interportocholedocien. A son origine au sommet du coude de l'artère hépatique, l'artère gastroduodénale est en rapport avec le bord gauche du cholédoque, et en avant de la veine porte. Elle se dirige en bas et à droite, se rapprochant donc du conduit, atteignant son bord gauche dans un cas sur trois et lui passant en avant dans un cas sur cinq. Mais le plus souvent, l'artère reste sur le côté gauche du cholédoque jusqu'au bord supérieur du pancréas, et passe en avant de la tête pancréatique alors que le cholédoque passe en arrière.

□ La portion rétropancréatique :

Dans son trajet rétropancratique long de 20mm environ, le conduit cholédoque chemine au contact de la face postérieure de la tête du pancréas, soit dans une gouttière, soit dans un véritable canal formé par le tissu pancréatique. En général, il existe en haut une gouttière qui, en bas se transforme le plus souvent en canal.

□ Portion intraduodénale (ou intramurale) et jonction biliopancréatique :

Le conduit cholédoque pénètre dans la portion médiodorsale et à la portion moyenne du deuxième duodénum dans 75% des cas. Dans 25% des cas, l'implantation a lieu ailleurs, dans tout segment du duodénum. Dans cette portion intra murale, il descend obliquement d'un angle de 25 à 30°, sur 10 à 15mm environ, à travers une fenêtre des tuniques musculaires de la paroi duodénale, la fenêtre duodénale.

2.3. Vascularisation des voies biliaires :(26)

a. Vascularisation artérielle : (Figure 32)

Les voies biliaires extrahépatiques reçoivent leur vascularisation artérielle principalement depuis l'artère hépatique propre ou l'une de ses branches.

La voie biliaire accessoire reçoit sa vascularisation de l'artère cystique qui se divise au niveau du col en deux branches, l'une superficielle et l'autre profonde. Elle naît de la branche droite de l'artère hépatique et admet plusieurs variations de nombre et d'origine. En effet, elle peut être double comme elle peut naître de l'artère hépatique propre, de la coronaire stomacique ou de la mésentérique supérieure.

La vascularisation artérielle de la voie biliaire principale est fournie essentiellement par l'artère pancréatico-duodénale supéro-postérieure qui naît de l'artère gastroduodénale et passe en avant du cholédoque. A cette intersection, elle fournit des artéριοles qui s'anastomosent entre elles et avec d'autres artéριοles venues de l'artère cystique et de l'hépatique propre ou de sa branche droite, pour former le plexus épicholédocien.

Ce plexus superficiel constitue une voie anastomotique entre la vascularisation artérielle du pancréas et celle du foie. Néanmoins, ce réseau vasculaire reste fragile, et les nécroses de la voie biliaire principale ne sont pas exceptionnelles dans les dissections trop étendues.

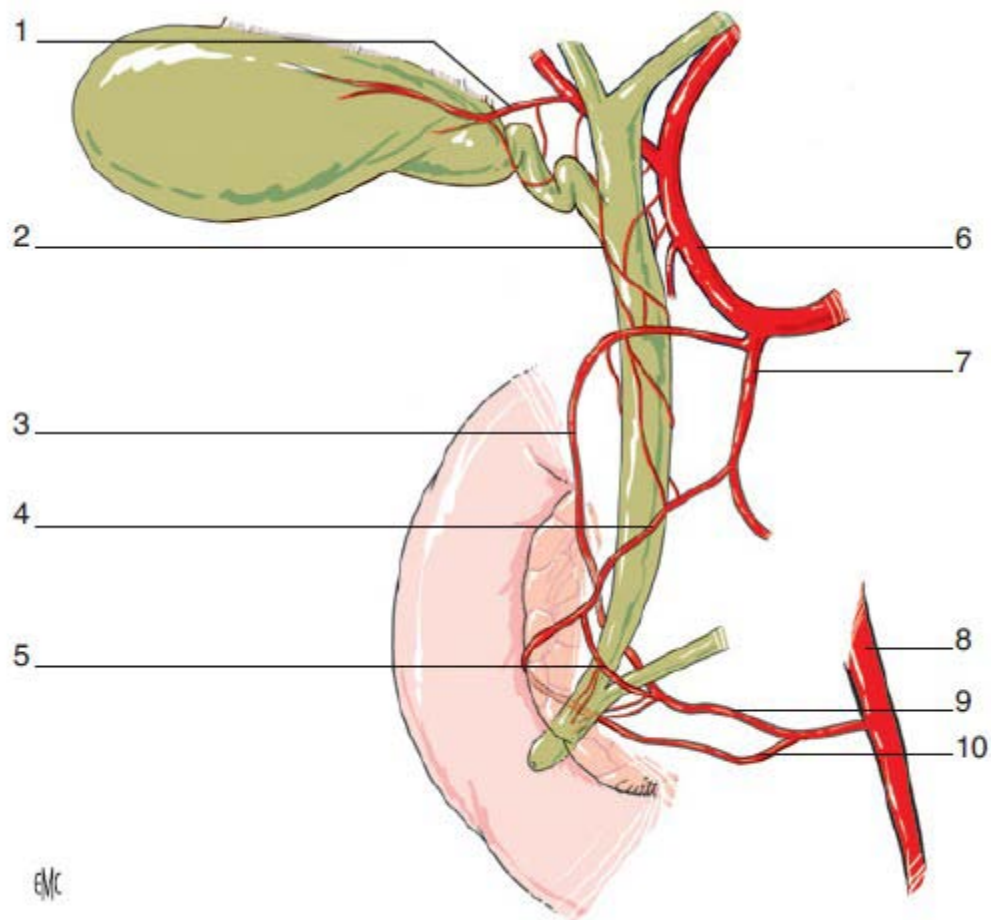


Figure 23 : La vascularisation artérielle de la voie biliaire principale (26).

1. Artère cystique
2. Arcade anastomotique épicholédocienne
3. Artère pancréaticoduodénale supéropostérieure
4. Artère pancréaticoduodénale supéroantérieure
5. Artère commissurale ventrale
6. Artère hépatique propre
7. Artère gastroduodénale
8. Artère mésentérique inférieure
9. Artère pancréaticoduodénale inféropostérieure
10. Artère pancréaticoduodénale inféroantérieure

b. Vascularisation veineuse : (Figure 33)

Les veines cystiques empruntent deux voies de drainage : l'une, venue de la paroi vésiculaire juxta-hépatique, traverse le lit vésiculaire pour gagner directement la circulation veineuse hépatique (veines portes accessoires) ; l'autre, la plus étendue, est constituée des deux veines cystiques qui rejoignent soit la branche droite de la veine porte, le long du bord supérieur du triangle de Calot, soit l'arcade para biliaire.

Les veines de la voie biliaire principale sont tributaires de la veine porte à partir d'une arcade parabiliaire antérieure et interne par rapport au conduit biliaire.

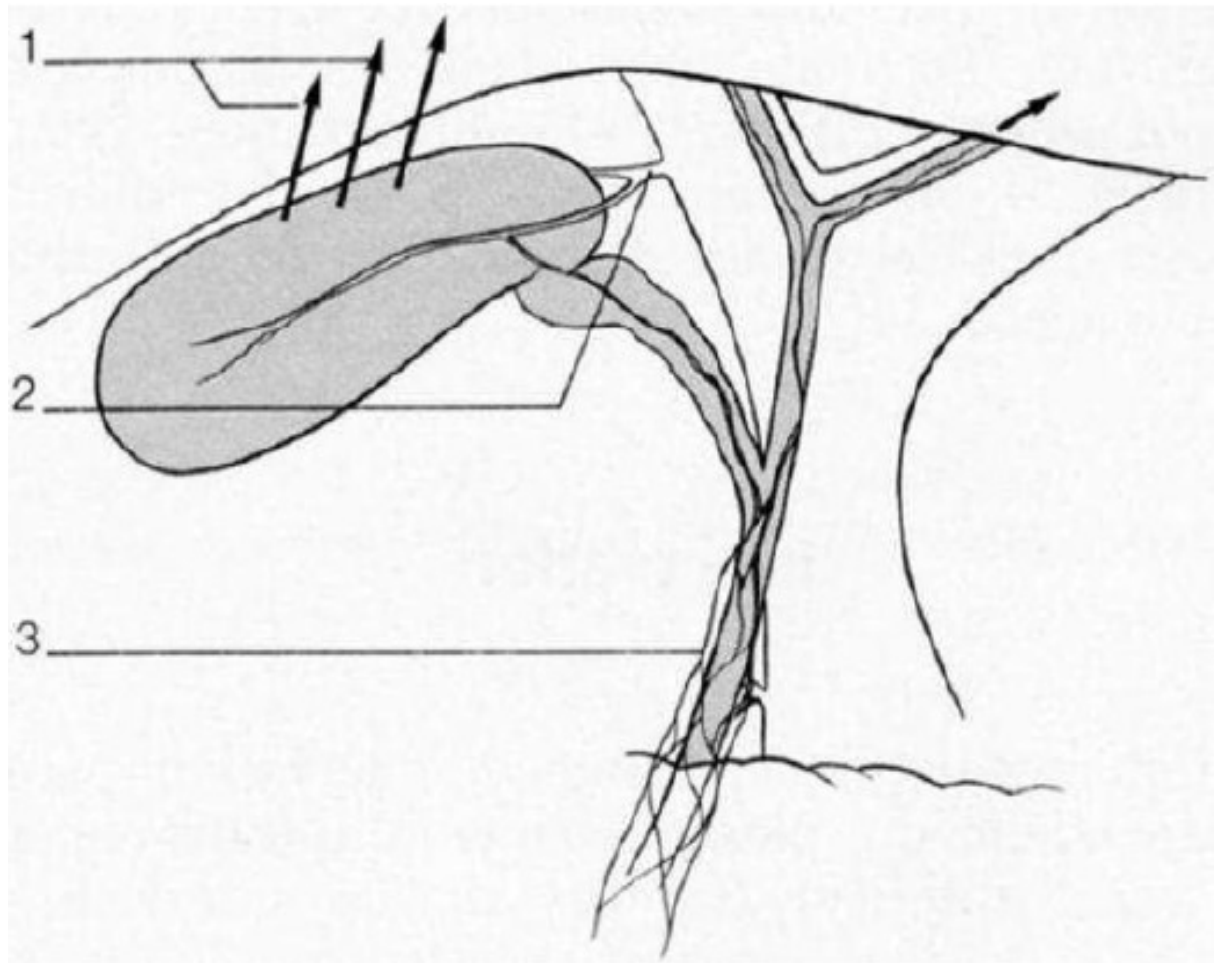


Figure 24 : Drainage veineux des voies biliaires (30).

1. Veines cystiques aboutissant dans le foie
2. Veine cystique dans le rameau droit de la veine porte
3. Arcade veineuse para-biliaire

c. Drainage lymphatique :

Les vaisseaux lymphatiques des voies biliaires aboutissent au ganglion du col et du Hiatus de Winslow, et s'anastomosent avec en haut ceux du foie et en bas ceux du pancréas, pour faire relais dans les noeuds coeliaques et les noeuds lomboaortiques, aboutissant enfin dans les troncs d'origine du conduit thoracique.

d. L'innervation :

- L'innervation sympathique, comme l'innervation parasympathique, dépendent du plexus cœliaque et du tronc vagal antérieur.

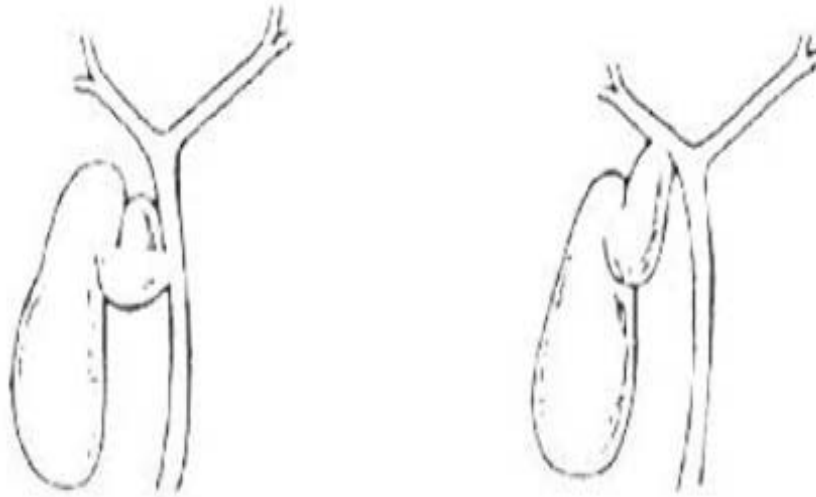
La sensibilité douloureuse est transmise par le nerf grand splanchnique droit et par le nerf phrénique droit: ceci explique la projection scapulo-cervicale droite des syndromes douloureux hépatobiliaires

Les filets nerveux accompagnent les faces antérieure et surtout postérieure de la voie biliaire principale (nerf postérieur du conduit cholédoque). Ils entourent le conduit cystique qu'ils permettent de reconnaître : ils doivent en être libérés avant sa ligature. Ils suivent enfin les bords latéraux de la vésicule biliaire.

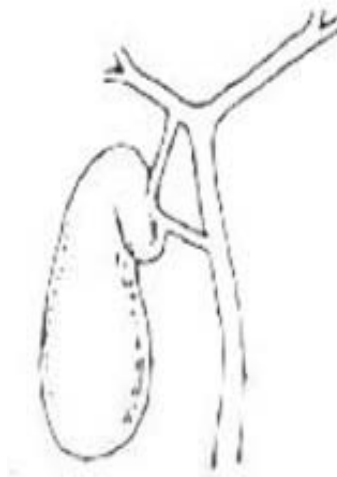2.4. Variations anatomiques des voies biliaires extra-hépatiques :

a. Anomalies du canal cystique

➤ Variation du nombre:



A - Absence du canal cystique



B - Canal cystique double

Figure 25 : Variations de nombre de canal cystique(A+B) (29).

➤ Variation du trajet et d'abouchement :

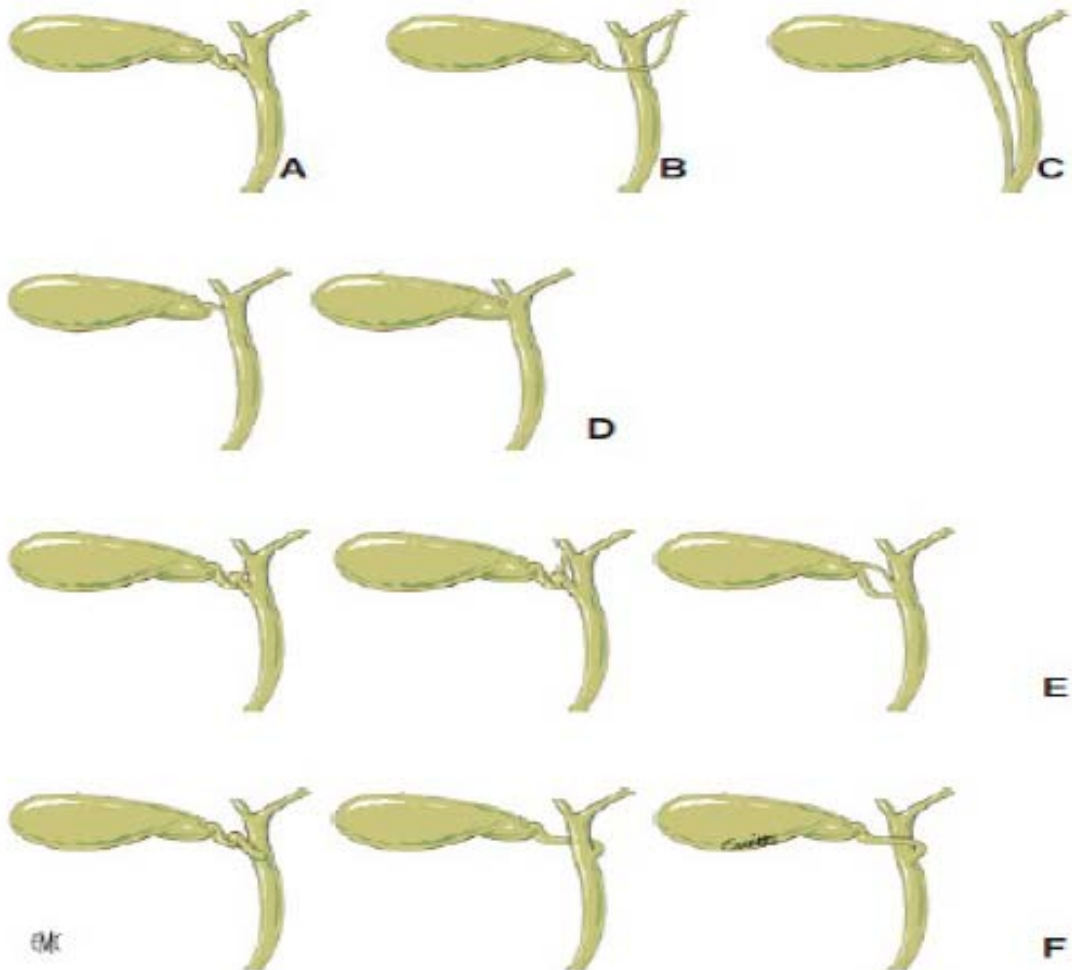


Figure 26 : Principales variations du canal cystique dans la voie biliaire principale (26).

- A. Disposition habituelle
- B. Canal cystique gauche (0,1%)
- C. Canal cystique long (25%)
- D. Canal cystique court (20%)
- E. Canal cystique double (à gauche et au milieu : en H, à droite : en Y)
- F. Canal cystique en spirale (8–20%)

b. Anomalies de la voie biliaire principale :

- **Variations de la partie haute de la voie biliaire principale et de la convergence :** (25)

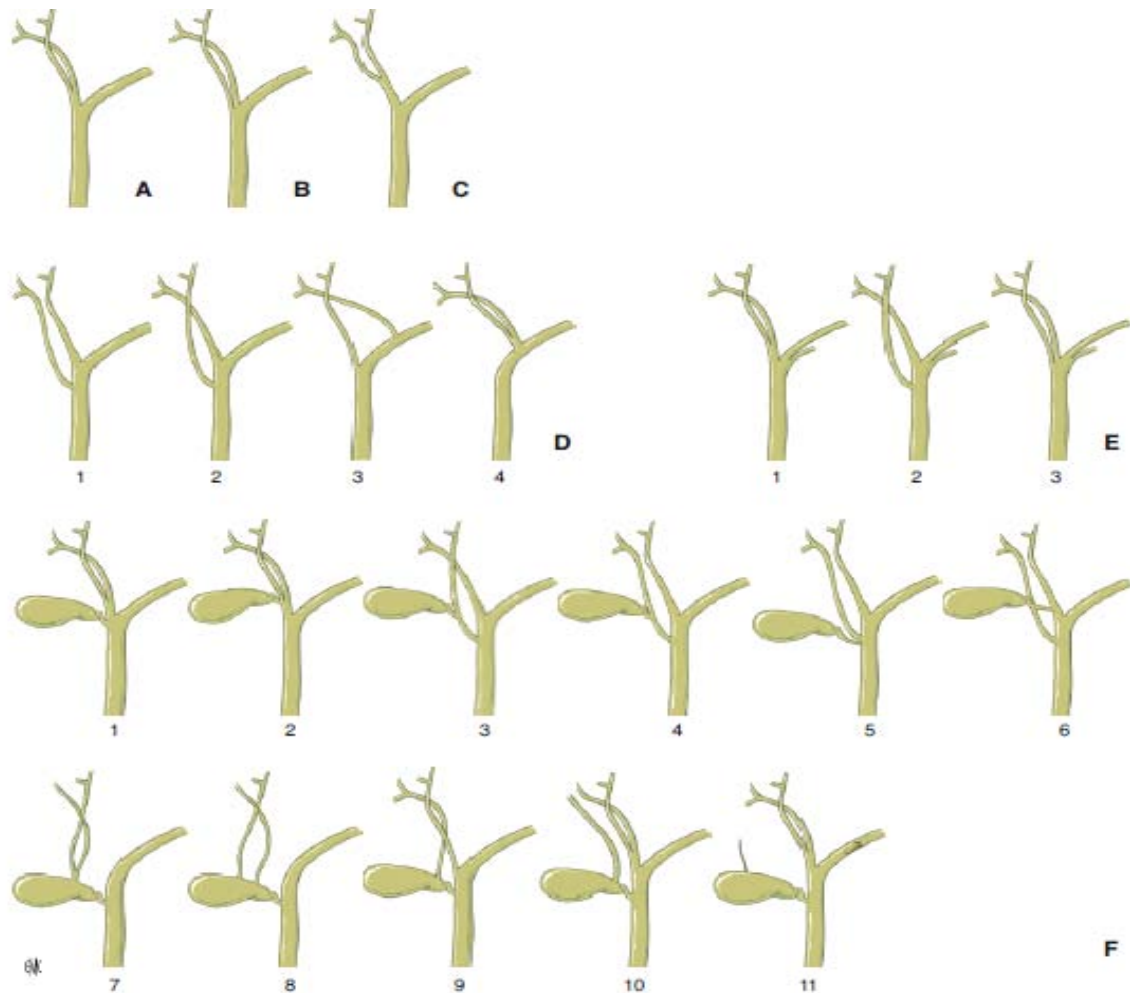


Figure 27 : Variations de la partie haute de la voie biliaire et de la convergence principale (26).

- A. Absence du conduit droit (confluent à trois branches)
- B. Canal droit postérieur en position hypoportale
- C. Convergences étagées (glissement)
- D. variation du conduit gauche
- E+F. conduits hépatocystique

- Variations de la partie moyenne et inférieure de la voie biliaire principale :

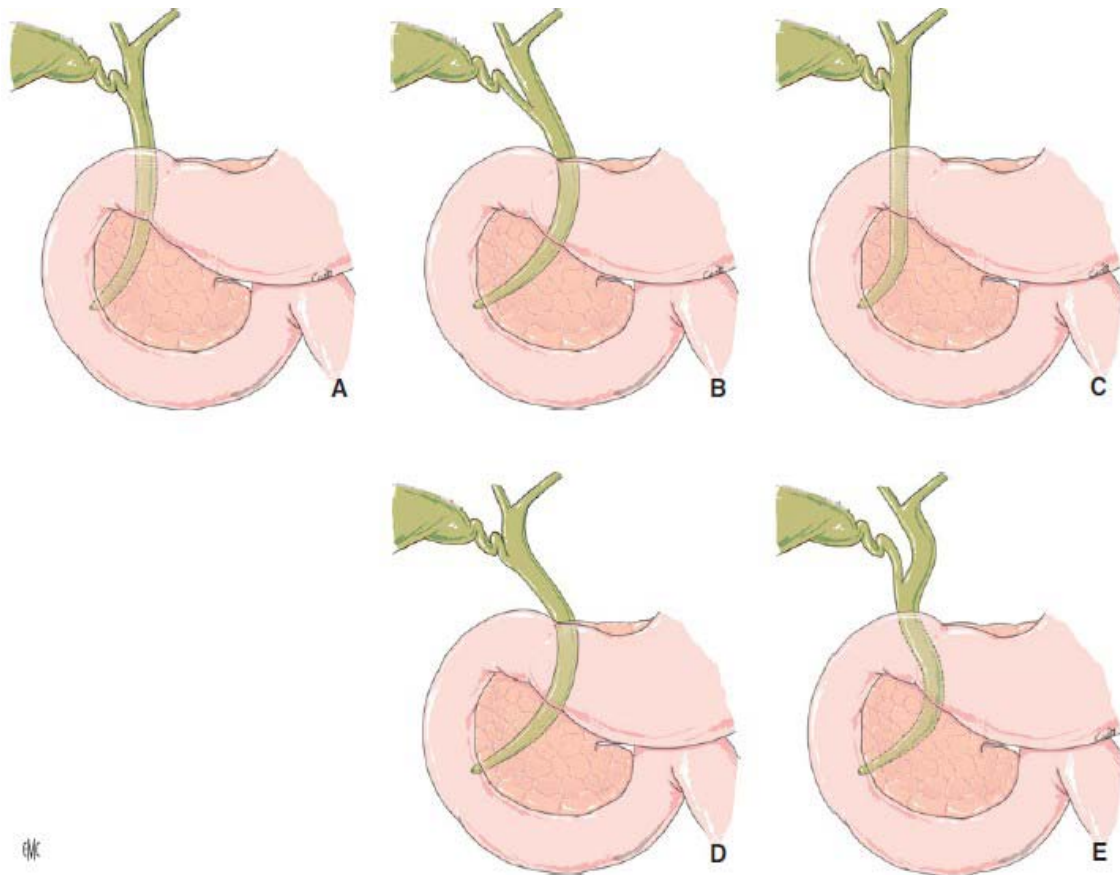


Figure 28 : Variations de forme du cholédoque (26).

- A. Disposition modale
- B. En crochet
- C. Rectiligne
- D. A deux courbes.
- E. A trois courbes

➤ Les anomalies numériques de la voie biliaires principale :

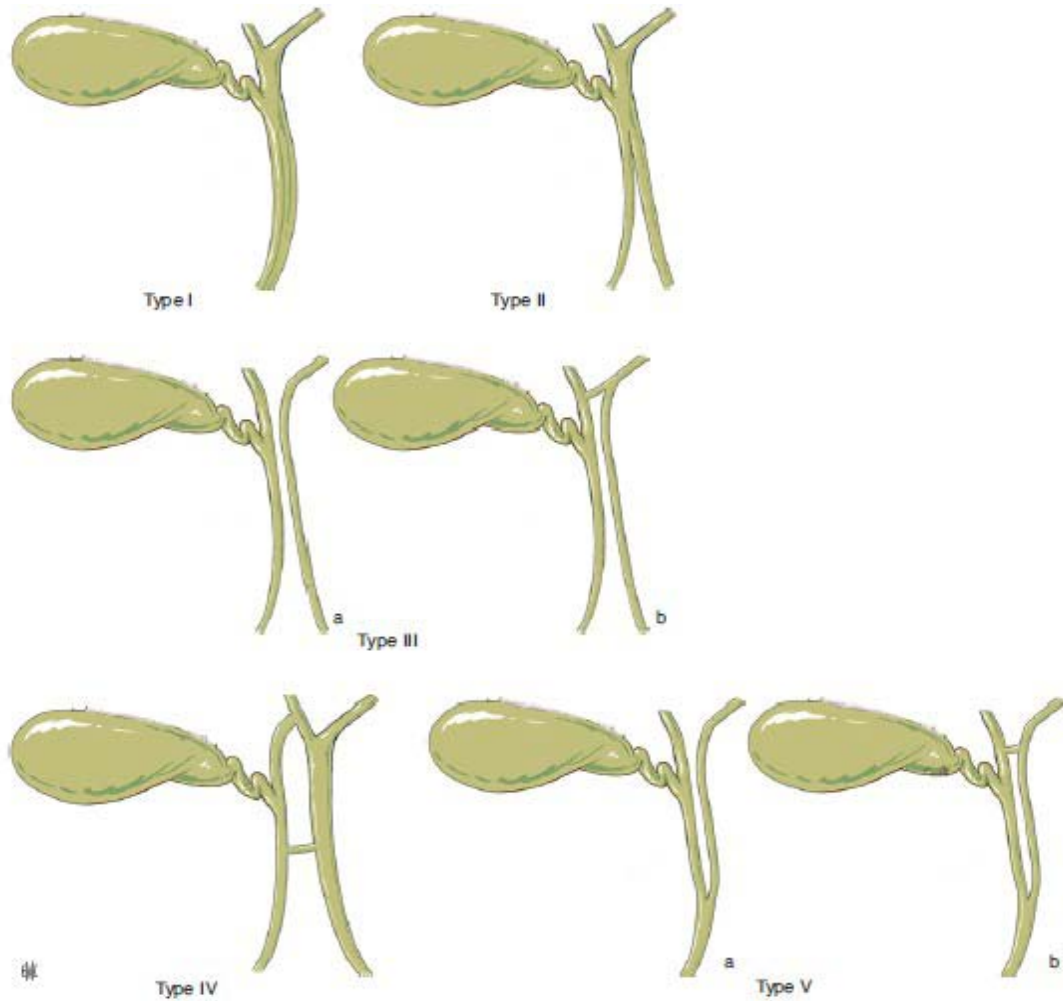


Figure 29 : Les anomalies numériques de la voie biliaires principale (26).

- Type I : Voie biliaire principale avec un septum intraluminal.
- Type II : Bifurcation terminale avec abouchements indépendants.
- Type III : Duplication complète de la voie biliaire principale sans communication extrahépatique, sans (type IIIa) ou avec (type III b) communication intrahépatique.
- Type IV : Duplication complète de la voie biliaire principale avec un ou plusieurs canaux de communications extrahépatique.
- Type V : Duplication de la voie biliaire principale avec drainage terminal simple, sans (type Va) ou avec (type Vb) canaux de communication.

3. Anatomie descriptive du pancréas et des canaux pancréatiques :(31-33)

3.1. Le pancréas :

Le pancréas est une glande endocrine et exocrine qui repose dans l'abdomen sur la jonction thoraco-lombaire. C'est un organe secondairement rétropéritonisé. De forme grossièrement triangulaire à base droite, son grand axe est oblique vers le haut et la gauche. Il mesure 18 à 20 cm de long et 4 à 5 cm de haut au niveau de sa tête pour une épaisseur de 2cm; il pèse en moyenne 180 grammes.

Il se compose de trois parties : la tête, le corps et la queue (Figure 40).

Son rapport principal est le duodénum qui l'entoure sur ses bords supérieur, droit et inférieur au niveau de la tête et auquel il est étroitement lié. Sur sa face antérieure, il est en rapport avec la racine du mésocôlon transverse et le côlon transverse, ainsi qu'avec la face postérieure de l'estomac par l'intermédiaire de la bourse omentale. En arrière, le pancréas est en rapport à droite avec la veine cave inférieure, l'aorte et le pédicule rénal droit par l'intermédiaire du fascia rétroduodéno-pancréatique (fascia de Treitz) et à gauche avec le pédicule rénal, le rein et la surrénale gauches au travers du fascia rétro pancréatique , l'extrémité de sa queue, située dans le ligament spléno-rénal, répond au hile splénique (Figure 39).

Sa vascularisation artérielle est triple, provenant de l'artère gastroduodénale, l'artère mésentérique supérieure et l'artère splénique.

Le retour veineux pancréatique est équivalent à son homonyme artériel, il se jette dans le tronc porte.

Les ganglions situés près de l'origine du TC et de l'AMS ou dans la région inter-aorticocave assurent le drainage de l'ensemble du pancréas.

Le pancréas reçoit une innervation sympathique par les nerfs splanchniques et une innervation parasympathique par le nerf vague.

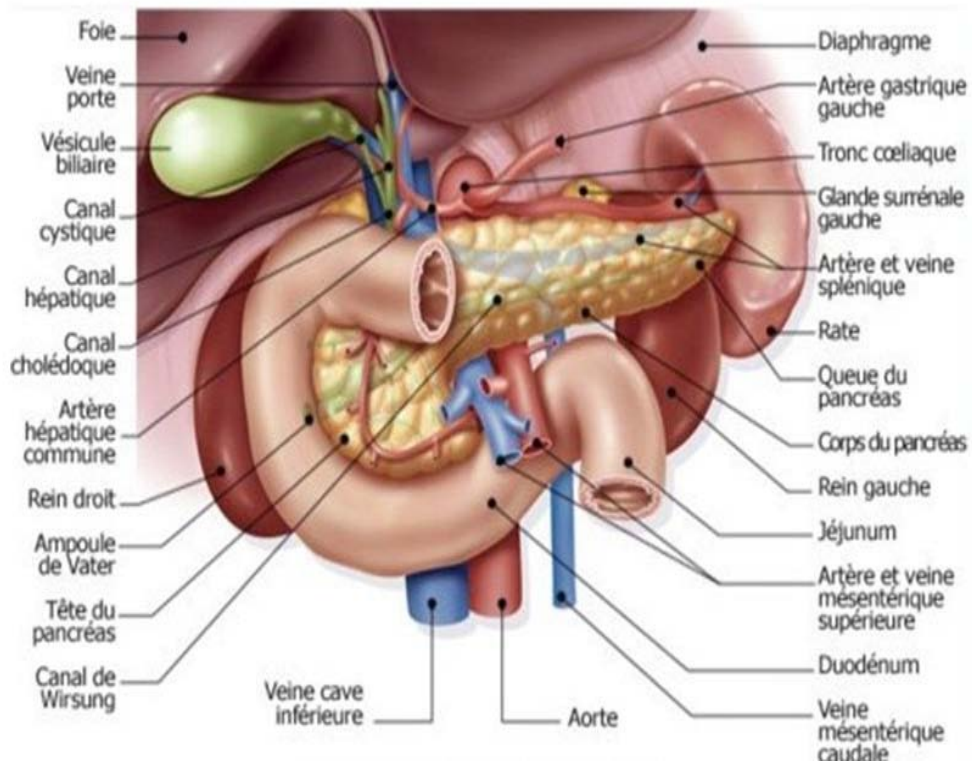


Figure 30 : Vue antérieure du bloc duodéno-pancréatique.(34)

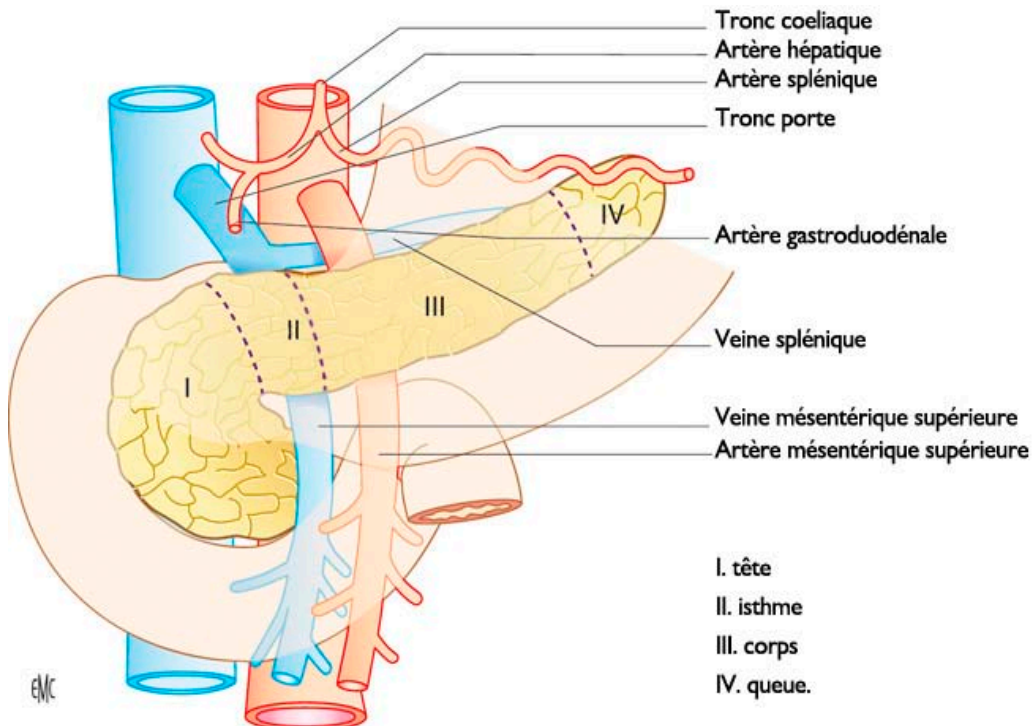


Figure 39 : La segmentation du pancréas.(32)

3.2. Les canaux pancréatiques :

- **Le canal pancréatique principal (canal de Wirsung)** parcourt toute la longueur de la glande et reçoit des canaux secondaires courts qui s'abouchent perpendiculairement. Son calibre moyen est de 3 mm. Issu embryologiquement du pancréas dorsal pour sa portion corporéocaudale et du pancréas ventral pour sa portion céphalique, il rejoint le canal cholédoque à la partie basse de la tête pour former un sphincter commun, le sphincter d'Oddi. Il se termine dans l'appareil ampullaire à la partie basse du bord interne du 2^{ème} duodénum en regard de la papille duodénale majeure ou principale (grande caroncule) (Figure 41).

- **Le canal pancréatique accessoire (canal de Santorini)** dérive du pancréas dorsal et draine la partie haute de la tête en se terminant à la partie haute du bord interne du 2^{ème} duodénum par la papille duodénale mineure ou papille accessoire (petite caroncule).

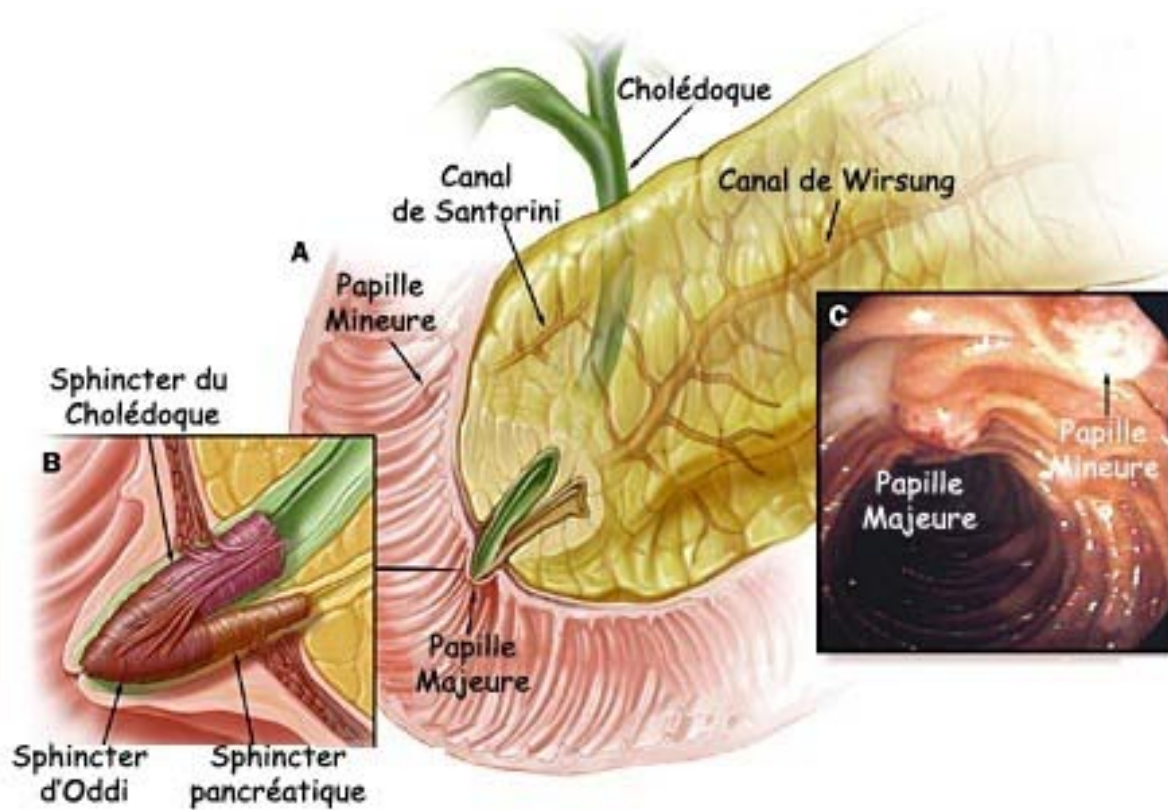


Figure 31 : Abouchement anatomique des différents canaux.(31)

De nombreux auteurs ont tenté d'établir une classification morphologique des canaux pancréatiques, en se basant à la fois sur les relations existant entre canal principal et accessoire et sur la jonction bilio-pancréatique.

La classification la plus fréquemment utilisée dans la littérature est celle décrite par Millbourn en 1950 d'après une série autopsique de 200 sujets ; il y fait part de trois types de disposition canalaire : (Figure 42)

Les types I et II reprennent la disposition typique des canaux de Wirsung et Santorini, avec un abouchement commun du Wirsung et du cholédoque dans l'ampoule hépato-pancréatique (ampoule de Vater) dans le type I (85,5% des cas), et des orifices séparés de ces 2 canaux au niveau de la papille duodénale majeure dans le type II (5,5% des cas). Le canal de Wirsung est le conduit pancréatique principal et un canal accessoire existe dans 50% des cas. Dans le type III au contraire (9% des cas), le conduit pancréatique principal (qui draine la queue et le corps du pancréas) s'abouche au niveau de la papille duodénale mineure ; un conduit accessoire ou ventral drainant la tête du pancréas peut s'aboucher dans la papille majeure.

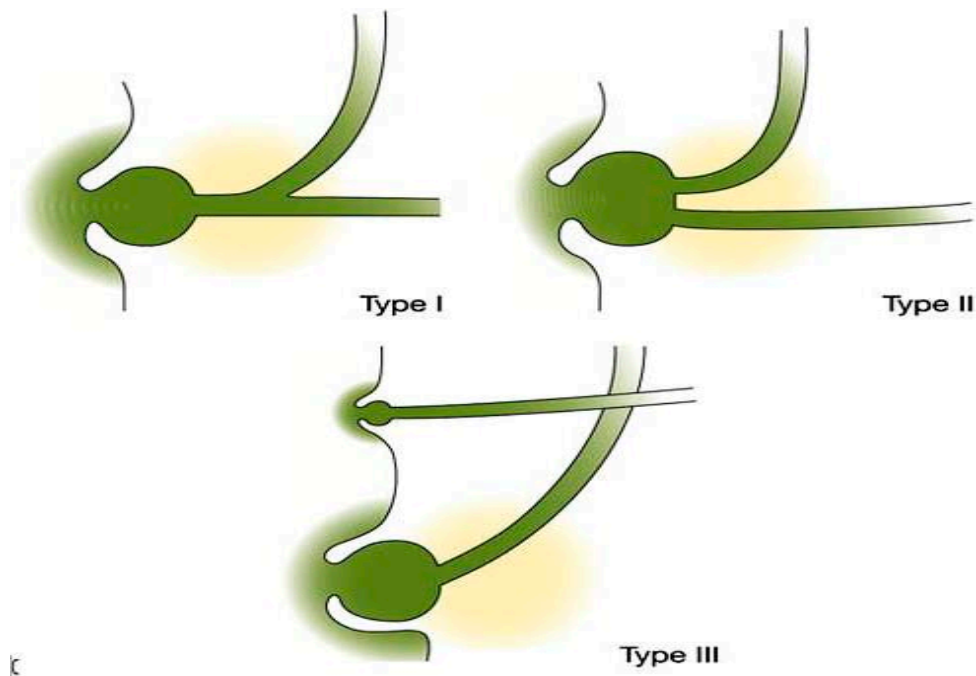


Figure 32 : Classification de Millbourn reprise par Sigfusson (32).

Les dilatations kystiques congénitales de la voie biliaire principale chez l'enfant

Dawson quant à lui propose une classification en quatre types de canaux, basée sur une série de 120 autopsies : (Figure 43)

- Le type I montre une disposition canalaire embryonnaire.
- Le type II présente la disposition « classique ».
- Le type III dénommé ansa pancreatica forme une boucle reliant le canal de Wirsung à la papille mineure.
- Le type IV retrouve un canal accessoire oblitéré soit au niveau de la papille mineure soit à la jonction avec le canal pancréatique principal.

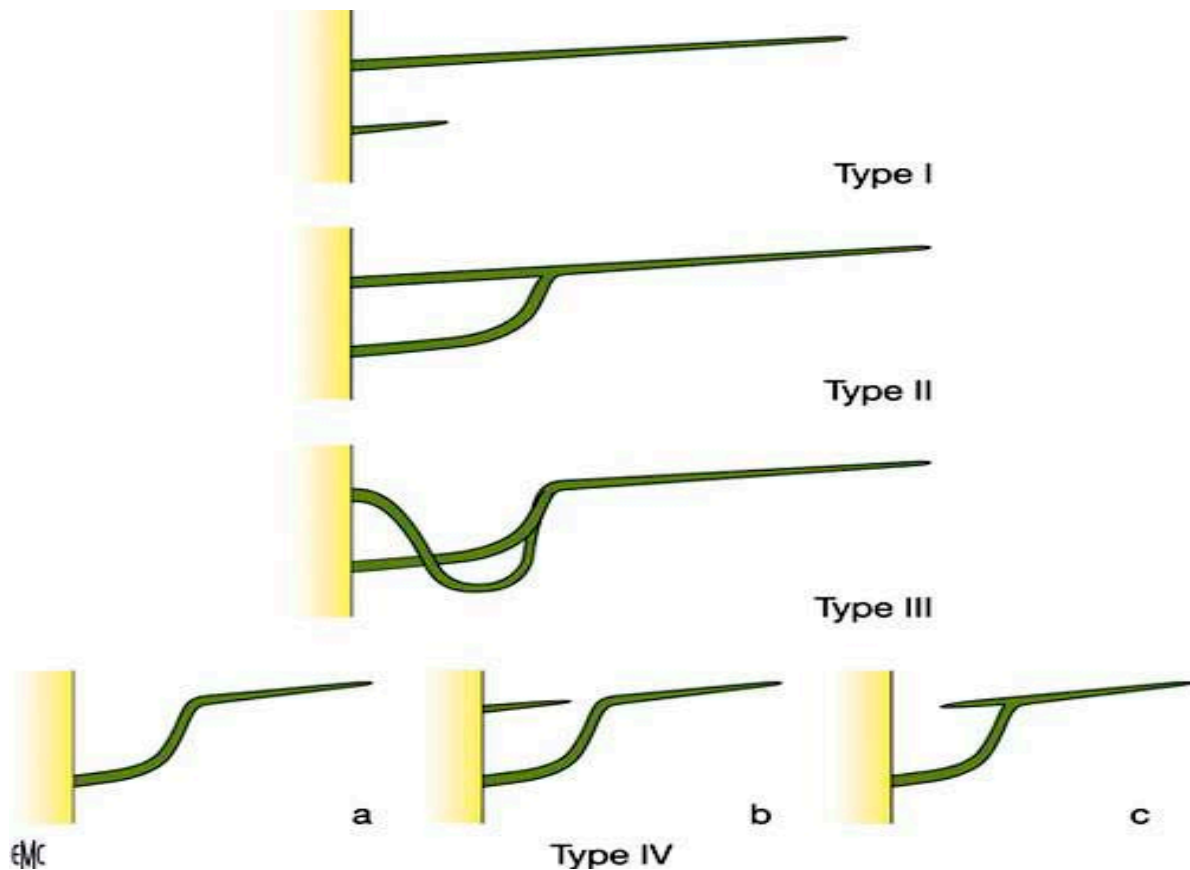


Figure 33 : Classification de Dawson.(32)

Les dilatations kystiques congénitales de la voie biliaire principale chez l'enfant

D'autres auteurs enfin, tels Michels et plus récemment Skandalakis et Flati dans les années 1990, se sont attachés à décrire en détails la morphologie de l'ampoule hépatopancréatique, retrouvant des abouchements en « Y » ou en « V » selon la longueur du conduit commun, en « U » ou en « II » lorsque les conduits pancréatique et cholédoque s'abouchent de façon disjointe.

3.3. Variations anatomiques :(35)

➤ Pancréas annulaire :

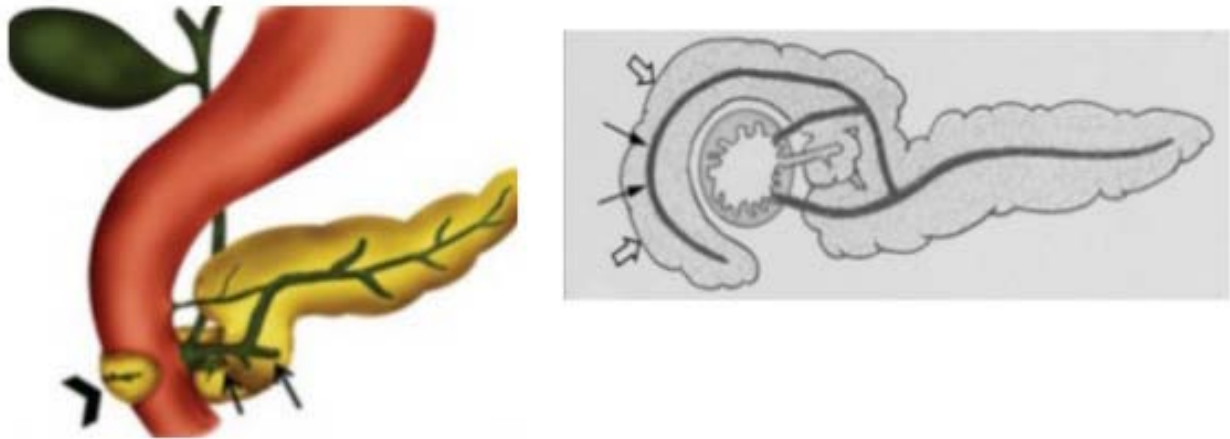


Figure 34 : Pancréas annulaire (35).

➤ Pancréas divisum :

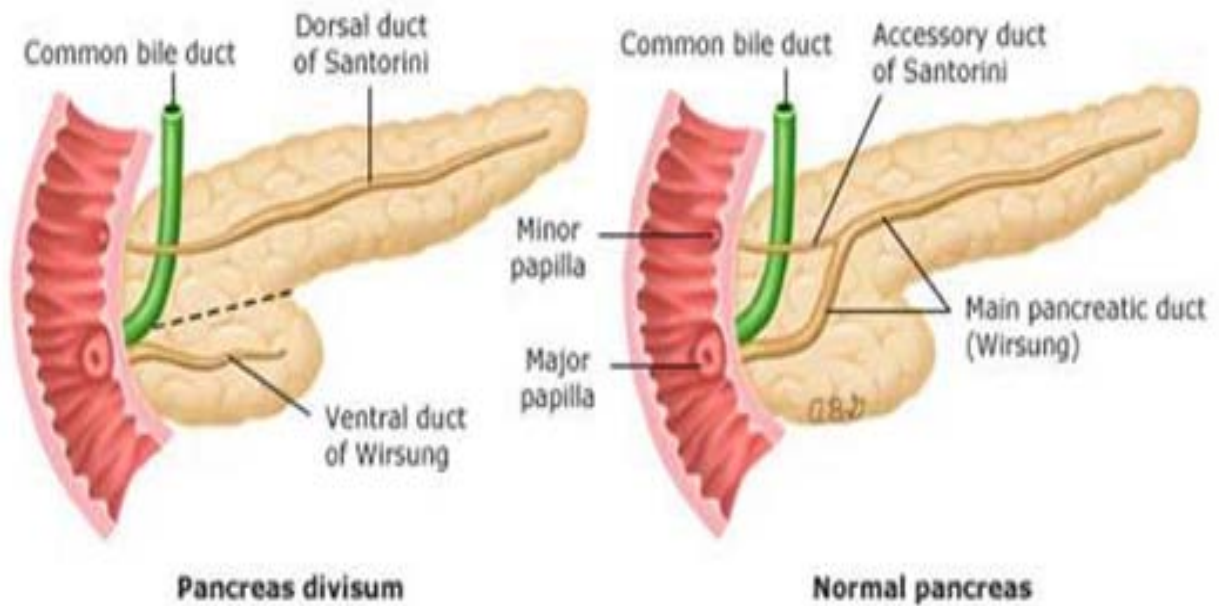


Figure 35 : Pancréas divisum (36).

- Ansa pancréatica
- Agénésies pancréatiques
- Canaux bifides

4. Histologie: (37)

La paroi formant les voies biliaires extra hépatique comprend trois tuniques : muqueuses, musculuse et adventice.

La VBP est bordée par : (Figure 46)

- Un épithélium simple, prismatique, formé par des cellules à noyau ovalaire possédant un pole apical bombé et recouvert de microvillosités. Le cytoplasme est riche en vésicules de taille variable. Ces cellules sont unies les unes aux autres par des interdigitations et par des complexes de jonction apicaux.
- Le chorion est constitué de tissu conjonctif lâche, fortement vascularisé, renfermant quelques glandes tubuleuses ramifiées, plus nombreuses à l'extrémité distale du canal cholédoque.
- La tunique musculuse est formée par des faisceaux longitudinaux et obliques de cellules musculaires lisses. Au niveau de l'abouchement d canal cholédoque, cette tunique présente un renforcement circulaire constituant le sphincter d'Oddi.
- Les voies biliaires extra hépatiques sont revêtues, dans les parties non adhérentes au foie, par un adventice qui contient de très nombreux vaisseaux sanguins.

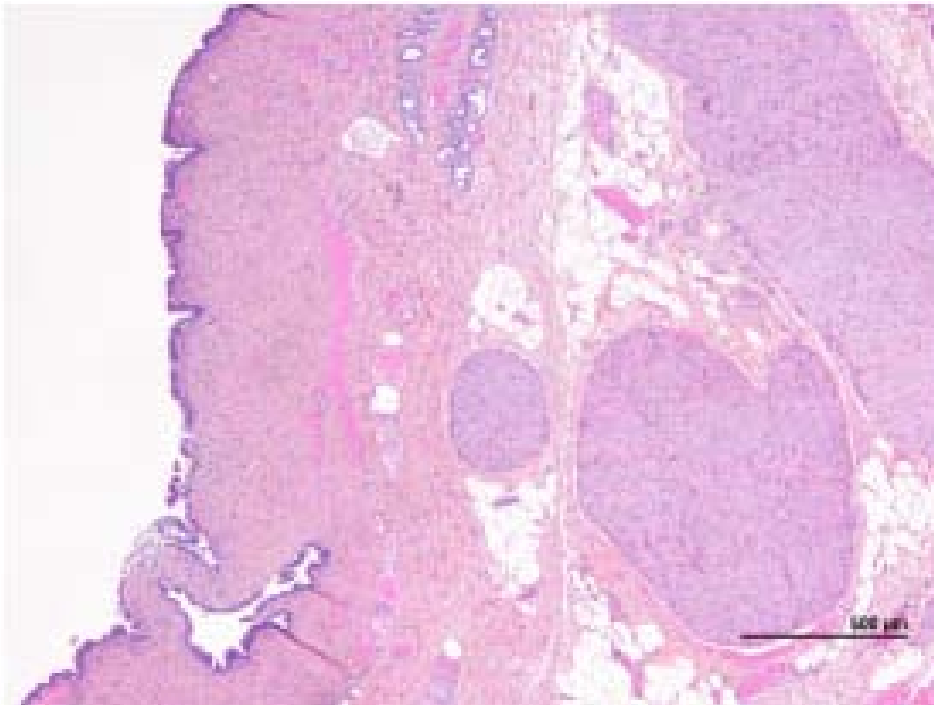


Figure 36 : Histologie normale de la paroi des canaux biliaires extra-hépatiques :

La muqueuse est peu plissée et s'invagine ponctuellement dans la tunique fibro-musculaire pour former un saccule de Beale (en bas). La tunique fibro-musculaire contient aussi quelques glandes péri-biliaires (en haut). Les tissus péri-canalaires, à droite, sont adipeux et contiennent de gros nerfs (37).

III. Etiopathogénie :

L'origine congénitale de la malformation a éliminé les autres théories qui sont en faveur du caractère acquis ou secondaire de la dilatation. Trois théories ont été avancées :

1. Théorie de YOTSUYANAGI(1936):(38)

A l'origine, le cholédoque est un bourgeon plein. Les malformations surviennent lors de la perméabilisation du cholédoque. Yotsuyanagi suppose qu'une prolifération excessive des cellules épithéliales du canal cholédoque primitif, au cours de la phase embryogénique, lorsque les voies biliaires ont une structure solide, aura lieu. Cette prolifération, beaucoup plus active dans le segment proximal du canal cholédoque, plutôt que dans celui distal, serait suivie par une hypervacuolisation qui tiendrait à une dilatation anormale et une sténose proximale de l'extrémité distale des voies biliaires.

BLERY.M et ses collaborateurs admettent deux facteurs : L'existence d'une faiblesse congénitale de la paroi du cholédoque attribuée à un développement embryonnaire défectueux et une sténose organique congénitale du cholédoque inférieur.

2. Théorie de BABITT: Anomalie de jonction du cholédoque et du Wirsung: (15,39-44)

La théorie de Babitt en 1969 repose sur une anomalie des rapports entre la voie biliaire principale et le canal pancréatique. L'anomalie consiste à la réunion des 2 canaux en amont de l'ampoule de Vater, responsable d'une part, d'une voie biliaire principale relativement courte s'abouchant à angle droit dans le canal de Wirsung sur une distance de 2 à 3,5 cm de l'ampoule de Vater et d'autre part d'un long canal commun favorisant le reflux du suc pancréatique dans la voie biliaire principale.

Cet auteur admet que cette anomalie empêche le développement du mécanisme sphinctérien qui existe normalement à la jonction entre le cholédoque et le canal pancréatique.

Le suc pancréatique s'écoulant donc librement dans la voie principale, va engendrer des poussées récidivantes d'angiocholite du fait de la présence de taux élevés d'amylase et de trypsinogène qui va être activé en trypsine par la présence d'entérokinase. Ce dernier est sécrété anormalement par l'épithélium biliaire dysplasique. La trypsine à son tour va activer la phospholipase A2 entraînant l'hydrolyse de la lécithine épithéliale à la lysolécithine responsable de l'inflammation et de la défaillance de la paroi biliaire. La pression élevée du suc pancréatique entraîne également une dilatation de la voie biliaire principale, tandis que la répétition des poussées d'angiocholite aboutit à un épaississement et une fibrose des parois du cholédoque.

Cette théorie est étayée donc par ces arguments :

- Biologique : un taux élevé des amylases dans la bile.
- Manométrique : un gradient de pression pancréatico-biliaire est élevé.
- Anatomique : l'existence d'érosions, d'ulcérations de la muqueuse endokystique avec fibrose.

Kato en 1981 a décrit une lésion précoce des jonctions intercellulaires de l'épithélium biliaire exposé au suc pancréatique avec secondairement une inflammation pariétale, une raréfaction des fibres élastiques, une prolifération du tissu collagène puis une métaplasie et enfin décapage de l'épithélium biliaire.

3. Théorie de l'achalasia du segment inférieur cholédocien :(45)

L'innervation pariétale des kystes du cholédoque a été étudiée par Shimotake en 1995.

Pour vérifier si la distribution des cellules ganglionnaires nerveuses pouvait être utilisée comme indicateur possible des lésions et des mécanismes de la dilatation du cholédoque.

A partir de 32 patients âgés de 1 mois à 12 ans une étude fut engagée par la méthode immunoperoxidase avec anticorps tissulaires spécifiques nerveux combinés avec le comptage des cellules nerveuses ganglionnaires dont le nombre fut corrélé avec la sévérité clinique de l'affection, l'âge du patient au moment de la chirurgie et les résultats de la cholangiographie peropératoire et/ou cholangiographie rétrograde.

- Dans la dilatation kystique, le nombre total des cellules ganglionnaires situées dans la paroi cholédocienne était significativement abaissé par rapport au spécimen de contrôle, sans tenir compte du diamètre du kyste cholédocien, de l'âge au moment de la chirurgie et de l'évolution clinique.
- Dans la dilatation fusiforme, le nombre total des cellules ganglionnaires était variable selon la sévérité de la symptomatologie clinique et le diamètre de la dilatation fusiforme du cholédoque, qui augmentait en proportion de l'âge du patient au moment de la chirurgie. La distribution des cellules ganglionnaires nerveuses est cependant à corrélérer quantitativement avec les lésions et le processus de dilatation responsable du kyste cholédocien. Ces résultats peuvent accréditer l'hypothèse que la pathogénie de la dilatation kystique du cholédoque survient à titre anténatal ou tôt après la naissance alors que la dilatation fusiforme commence après la naissance.

IV. Etude épidémiologie :

1. L'incidence :

Décrites pour la première fois par Vater en 1723(46-7), les DKCVBP représentent une entité anatomo-clinique rare dont l'incidence varie de 1/13500 naissances aux Etats-Unis, 1/15000 naissances en Australie et entre 1/100000 et 1/150000 aux pays occidentaux(43), le taux est remarquablement plus élevé dans les populations asiatiques avec une incidence signalée de 1/1000 naissances, environ les deux tiers des cas se produisent au Japon et une incidence de 0.3% est notée en Corée du sud (1,4,5). Les DKCVBP occupent en fréquence la 2^{ème} place après l'atrésie congénitale des voies biliaires (1,50).

2. Sex-ratio :

Une nette prédominance féminine est signalée par la plupart des auteurs, avec un sex-ratio (masculin/féminin) allant de 1/4 à 1/3 (48,49).

Nous avons également noté cette prédominance avec un sex-ratio de 1/4 ce qui conforme aux données de la littérature.

3. Age : Tableau VI – VII

Les DKCVBP sont découvertes de la période anténatale jusqu'à l'âge adulte, rencontrées surtout chez l'enfant environ 25% se voient avant l'âge de 1an, 60 à 80% étant observées avant l'âge de 10 ans, moins de 1% après 70ans. Les formes de l'adulte correspondent généralement à une lésion qui existe déjà dès l'enfance et reste inaperçue car elle a été bien tolérée (43,44,48).

Tableau VI : La répartition selon l'âge moyen de découverte de la DKCVBP entre les autres études et notre série.

Etude	L'âge moyen de découverte
LUIZ H.PEREIRA (Brésil 2000)(51)	3.8 ans
L. LE (Vietnam 2006)(2)	4.6 ans
JANAKIE SINGHAM (Canada 2007)(52)	5 ans
F.Z DEBARH (Rabat 2010)(53)	4.22 ans
MABRUT JY (France 2012)(54)	4 ans
EL ASRI SALMA (Fès 2016)(55)	5.52 ans
Notre série	5.34 ans

Tableau VII : La répartition en pourcentage selon l'âge entre les autres études et notre série

Etude	<1 an	[1-10 ans[≥10 ans
L. LE (Vietnam 2006)(2)	18.4%	57.9%	23.7%
JANAKIE SINGHAM (Canada 2007)(52)	21%	60%	19%
F.Z DEBARH (Rabat 2010)(53)	36%	45%	19%
EL ASRI SALMA (Fès 2016)(55)	25%	62,5%	12,5%
Notre série	13.33%	66.67%	20%

Dans notre étude nos résultats conforment parfaitement aux données de la littérature.

4. Diagnostic anténatal : Tableau VIII

Le diagnostic anténatal se fait par échographie anténatale chez le fœtus(38,54).

Les DKCVBP peuvent être visible à partir de la 20ème semaine d'aménorrhée mais il peut se faire même avant lorsqu'il s'agit d'une main expérimentée vers 11-12 SA(56).

Tableau VIII : Pourcentage du diagnostic posé en anténatal chez les auteurs et notre étude.

Etude	Effectif	Diagnostic antenatal
JANAKIE SINGHAM (Canada 2007)(52)	19	15.7%
F.Z DEBARH (Rabat 2010)(53)	11	18.18%
R.KHMEKHEM (Tunis 2012)(1)	16	6.25%
MABRUT JY (France 2012)(54)	40	5%
EL ASRI SALMA (Fès 2016)(55)	08	0%
Notre série	15	0%

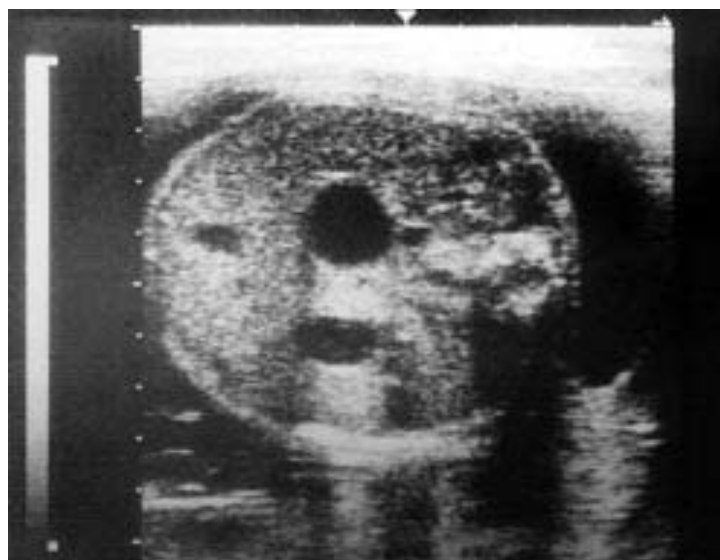

Figure 37 : Échographie obstétricale à 23 semaines d'aménorrhée. Masse anéchogène de 17 X 18 mm compatible avec une DKCVBP (57).

V. Etude clinique : Tableau IX

La triade symptomatique classique révélatrice d'une DKCVBP est faite de douleurs abdominales, d'un ictère et d'une masse abdominale droite. Cependant cette triade ne serait présente que dans moins d'un tiers soit 15 à 25% des cas et dans près des deux tiers des cas les patients présentent un ou deux des trois symptômes(1,43,44,49).

1. La douleur :

Elle représente le signe majeur, C'est le principal motif de consultation, quasi-constante chez l'enfant, elle est en rapport avec l'hyperpression régnant dans les voies biliaires, du fait de l'obstacle latent.

Son siège habituel est l'hypochondre droit, parfois elle est diffuse dans tout l'abdomen et plus rarement elle peut siéger au niveau de l'épigastre ou de la région péri-ombilicale. L'irradiation se fait vers la base du thorax et l'épaule droit, sans avoir cependant de caractère pathognomonique(43,45,49).

Tantôt violente, véritable colique hépatique, tantôt sourde et peu intense à type de pesanteur, quelques fois réduite à une simple sensation de gêne abdominale. Son intensité et sa rythmicité sont variables. L'évolution de cette douleur se fait par crises intermittentes, accompagnées parfois de nausées et de vomissements (15,48).

En concordance avec la littérature, dans notre étude la douleur abdominale était présente chez 86.7% des patients, sous forme de coliques hépatiques, représentant ainsi le principal motif de consultation.

2. L'ictère :

C'est un signe cardinal orientant vers une affection hépatobiliaire et révélant le plus souvent les DKCVBP(58).

En général c'est un ictère rétionnel avec des urines foncées et des selles décolorées pouvant s'accompagner de prurit. Son intensité est variable on peut rencontrer(50) :

- Un subictère pouvant passer inaperçu.
- Un ictère de type néoplasique : il est progressif et s'intensifie au fil des jours pour se généraliser.
- Un ictère de type angiocholitique : d'emblée franc, douloureux et fébrile et qui s'accompagne d'un gros foie de stase.
- Un ictère évoquant une lithiase de la voie biliaire principale : il est variable et se caractérise par des épisodes de poussées et de rémissions.

Dans notre série, uniquement trois patients (soit 20% des cas) ont présenté un ictère de type rétionnel.

3. Masse abdominale :

Il s'agit d'une masse arrondie de l'hypochondre droit, bien limitée, régulière, lisse et mobile latéralement. Elle est habituellement indolore (59).

Cette masse peut se distinguer du foie lorsque celui-ci déborde le gril costal. On peut, dans certains cas, percevoir une ligne de démarcation entre les deux masses. Parfois on peut la confondre avec une hépatomégalie.

Le volume de cette masse est variable :(60)

- Parfois elle peut être énorme (2 litres), distendant l'abdomen, descendant en dessous de l'ombilic et dépassant la ligne médiane.
- Parfois le volume de cette masse varie chez un même sujet et traduisant le remplissage et la vidange occasionnelle de la poche kystique.

Cette variabilité de volume dans le temps est un caractère très évocateur de la dilatation kystique de la voie biliaire principale.

Dans notre étude 6 patients soit 40% des cas ont présenté une masse abdominale à l'examen clinique. Une volumineuse masse arrivant jusqu'à la FID a été notée chez un de nos patients.

Tableau IX : Fréquence des éléments de la triade classique en fonction des séries des différents auteurs.

Etude	Douleur	Ictère	Masse	Triade classique
LUIZ H.PEREIRA (Brésil 2000) (51)	50%	83.3%	11.1%	11.1%
L. LE (Vietnam 2006)(2)	76.7%	41.9%	48.4%	13.1%
JANAKIE SINGHAM (Canada 2007)(52)	79%	31.5%	15.8%	10.5%
F.Z DEBARH (Rabat 2010)(53)	85%	44%	19%	19%
R.KHMEKHEM (Tunis 2012)(1)	31.2%	43.8%	18.7%	18.7%
EL ASRI SALMA (Fès 2016)(55)	87.5%	37.5%	12.5%	12.5%
Notre étude	86.7%	33.3%	40%	20%

Nos résultats cliniques rejoignent parfaitement ceux rapportés dans les différentes autres études.

4. Les autres manifestations cliniques :

- Syndrome fébrile : symptôme fréquent mais non spécifique, a pour origine l'infection biliaire, il peut prendre plusieurs aspects :
 - Fébricule à 38°C
 - Fièvre de type angiocholitique 38°-39°C, accompagnée souvent de frissons, de vomissements bilieux et d'ictère.

Retrouvé selon MIN-HSUAN HUNG chez 10% des cas (61), selon L.LE chez 61.3% des cas (2), selon CROZIER chez 43.31% des cas (47) et selon les études récentes faites en 2016 par le groupe japonais des études de DKCVBP (JSCBD) le syndrome fébrile est présent dans 22% des cas(49).

Il a représenté 26.7% des cas dans notre série.

- L'hépatomégalie est retrouvée dans 35.5% des cas selon L.LE (2). Dans notre série elle était de 26.70% des cas.
- Signes généraux : amaigrissement et altération de l'état général, retrouvés dans 20% des cas de notre série.
- Signes fonctionnels : nausées/vomissements présents dans 60% des cas, et signes de cholestase présents dans 26.7% des cas de notre série.

VI. Etude paraclinique :

La triade symptomatique de la DKCVBP est inconstante ce qui explique les difficultés diagnostiques.

3. Biologie :(43,49)

Elle est sans intérêt diagnostique puisqu'elle n'a aucune spécificité. Elle apprécie la fonction hépatique ainsi elle peut montrer des signes de :

3.1. Cholestase : (62)

Lorsqu'elle existe, on note une élévation modérée de la bilirubinémie, de la cholestérolémie, du gamma glutamyl transférase et des phosphatases alcalines.

3.2. Souffrance hépatique :

Variable allant d'une simple cytolyse (élévation de GOT, GPT), à l'insuffisance hépatique avec diminution des facteurs de coagulation, allongement du temps de quick et une baisse du cholestérol sanguin.

3.3. Syndrome infectieux :

La numération formule sanguine met en évidence une hyperleucocytose à polynucléaires neutrophiles pouvant évoquer une infection associée.

3.4. Atteinte pancréatique :(49, 60, 62).

Avec une hyperamylasémie et hyperamylasurie, plusieurs publications récentes font mention de l'association de la DKCVBP avec une AJBP dans environ 90 à 100% des cas, et une concentration élevée d'enzymes pancréatiques dans la bile. Lorsque la pression augmente dans le canal cholédoque par angiocholite obstructive les enzymes pancréatiques de la bile peuvent passer dans le flot sanguin. Le reflux cholangio-veineux d'amylase peut entraîner une hyperamylasémie.

Dans notre étude les signes biologiques de cholestase et de cytolysse ont été retrouvés chez 60% des cas .Le dosage des enzymes pancréatiques est revenu élevé dans 26.6% et 40% des cas respectivement pour l'amylasémie et la lipasémie.

4. L'imagerie :

2.1. Echographie abdominale :

La première DKCVBP reconnue par les ultrasons a été décrite par GILDAY en 1969 (64). Depuis, l'échographie est devenue l'examen de première intention réalisé chez la quasi-totalité des patients dans les différentes études (49). C'est un examen facile, simple à mettre en œuvre, anodin, non invasif et fiable dans l'évaluation de l'importance de la dilatation de la voie biliaire principale.

Le kyste apparait sous forme d'une masse ovalaire, anéchogène à renforcement postérieur et d'allure liquidienne pouvant contenir des calculs. La mise en évidence d'une communication entre la voie biliaire principale et ce kyste est indispensable pour affirmer le diagnostic. Elle permet également l'étude du reste de l'arbre biliaire et du foie.

D'après les nouvelles recommandations de la société japonaise de la chirurgie hépatobiliopancréatique publiées en Mai 2016, le diamètre interne du site le plus dilaté de la voie biliaire principale doit être estimé comme diamètre maximal pour le patient. Sachant que le diamètre standard de la VBP mesuré par échographie, est significativement corrélé avec l'âge, le diagnostic de dilatation est basé sur la limite supérieure du diamètre de la voie biliaire chez chaque patient(60).

Une surveillance régulière de ces kystes par échographie permet de détecter précocement une éventuelle dégénérescence en cholangiocarcinome.

En échographie, le diagnostic différentiel se pose en période néonatale avec une atrésie des voies biliaires de forme kystique (50) et chez le grand enfant ou l'adulte jeune avec une dilatation des voies biliaires secondaires à une lithiase du bas cholédoque, ainsi qu'avec les lésions kystiques de la tête du pancréas(1,59).

Aux États-Unis la sensibilité de l'échographie à la détection de la DKCVBP était d'environ 71-97% (43),100% au vietnam (2) et à Tunis (1). Elle a permis d'évoquer le diagnostic en anténatal chez 15.7% des cas et en post-natal chez 94.7% des cas chez l'étude de JANAKIE SINGHAM (51), et dans notre étude elle l'avait évoquée en post-natal chez tous les malades soit 100% des cas.

2.2. TDM :

La TDM réalisée selon la technique standard est peu informative pour l'exploration des voies biliaires et surtout pour la voie biliaire principale. Dans le cas des DKCVBP, elle met en évidence une tumeur liquidienne bien limitée, étendue entre la confluence portale et le duodénum, la présence éventuelle de lithiases, et informe sur l'état des voies biliaires intra-hépatiques ; une cartographie de l'arbre biliaire et une délimitation précise de la lésion sont ainsi obtenues (65).

Elle intervient dans le diagnostic différentiel entre maladie de Caroli et maladie polykystique du foie(43).

Le cholangioscanner est une technique spécifique pour la visualisation des voies biliaires par l'injection d'un produit de contraste intraveineux d'excrétion biliaire (comme la biliscopine ou acide iodoxamique) avec reconstruction coronale sagittale ou en 3D. Comme les effets secondaires des produits de contraste biliaire intraveineux sont plus fréquents que ceux des produits à l'excrétion rénale et comme une bonne fonction excrétrice est requise pour un résultat adéquat, l'indication pour cholangioscanner connaît ses limites (66-7).

2.3. Cholango-IRM ou la Bili-IRM :

C'est l'examen de référence permettant une exploration multi-plans des voies bilio-pancréatiques. C'est une technique non invasive, atraumatique, non opérateur dépendante, ne nécessitant ni anesthésie ou injection de produit de contraste (68-9).

Elle montre l'ensemble des malformations de l'arbre biliaire permettant le diagnostic différentiel avec une pathologie obstructive. Elle permet de faire suspecter la dégénérescence en montrant : une tumeur endoluminale polyploïde et/ou un aspect irrégulier épaissi de la paroi dilatée.

Le principe de la cholango-pancréatographie-IRM est la réalisation de séquences très fortement pondérées en T2 (68), qui effacent le signal des structures non liquidiennes et celui des liquides en mouvement, pour ne conserver que celui des liquides stagnants. Elles confèrent un hyper signal aux tissus à long T2 comme la bile et un hypo signal aux tissus T2 plus court comme le foie et le pancréas. Les vaisseaux sont en hypo signal par déphasage.

Les techniques de cholango-IRM objectivent de manière constante les voies biliaires extra hépatiques depuis les canaux hépatiques droit et gauche jusqu'à l'ampoule de Vater ainsi que le canal pancréatique (68-9).

La voie biliaire accessoire comprenant la vésicule biliaire et le canal cystique est également visualisée. La Bili-IRM permet d'obtenir de véritables coupes anatomiques (67).

Les performances de la cholangio-IRM dans le diagnostic des variantes de la normale des voies biliaires et pancréatiques ont été évaluées comme très élevées avoisinant 98% (70,71). De ce fait, les anomalies de la jonction bilio-pancréatique pouvant rentrer dans ce cadre de variantes, pourraient être diagnostiquées également par cholangio-IRM. La Bili-IRM est réalisée en bidimensionnel (2D) multi plan (axial, coronal et oblique) associée ou non à une reconstruction tridimensionnelle (3D) utilisant le logiciel de reconstruction des points d'intensité maximale ou MIP(72). L'acquisition volumique 3D a pour avantage d'obtenir une meilleure résolution spatiale, permettant une bonne analyse des voies biliaires et pancréatiques (69).

L'inconvénient de ces séquences 3D est leur temps d'acquisition (10 à 15 min) et l'existence de liquide normalement ou anormalement présent dans l'abdomen (LCR, cavités excrétrices, liquide digestif, kyste, ascite...).

D'après la JSCBD, la Bili-IRM a une sensibilité de détection des DKCVBP qui varie entre 38% et 100% (49,71,73).

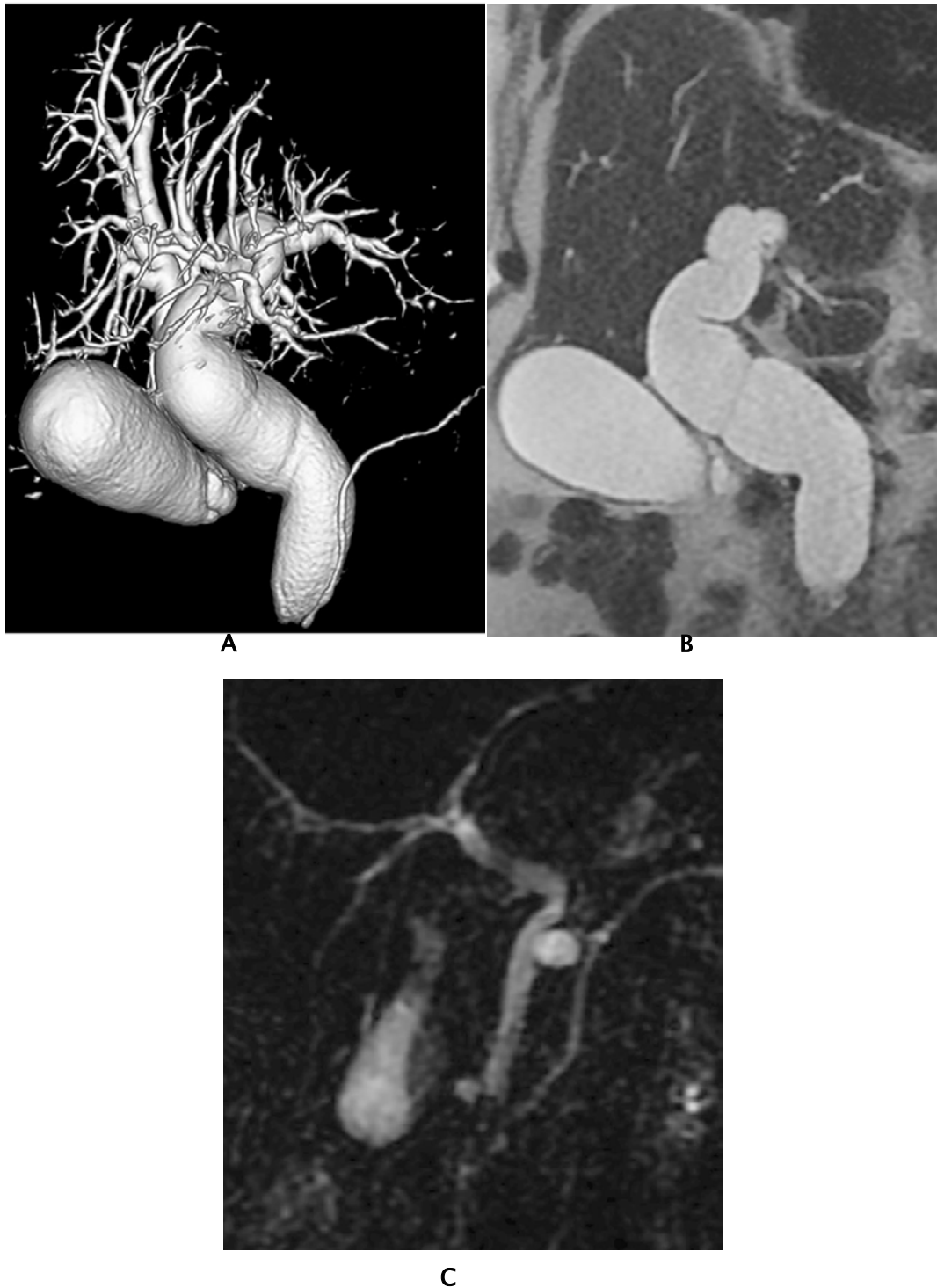


Figure 38 : Cholangio-pancréatographie par résonance magnétique (3D Reconstruction): A.Type Ic de la classification de Todani, dilatation segmentaire du conduit cholédoque intéressant la convergence. B. Type II de la classification de Todani, supraduodenal Diverticule court et étroit. C.Type IVa de la classification de Todani, des dilatations multiples impliquant le tractus biliaire intrahépatique(63).

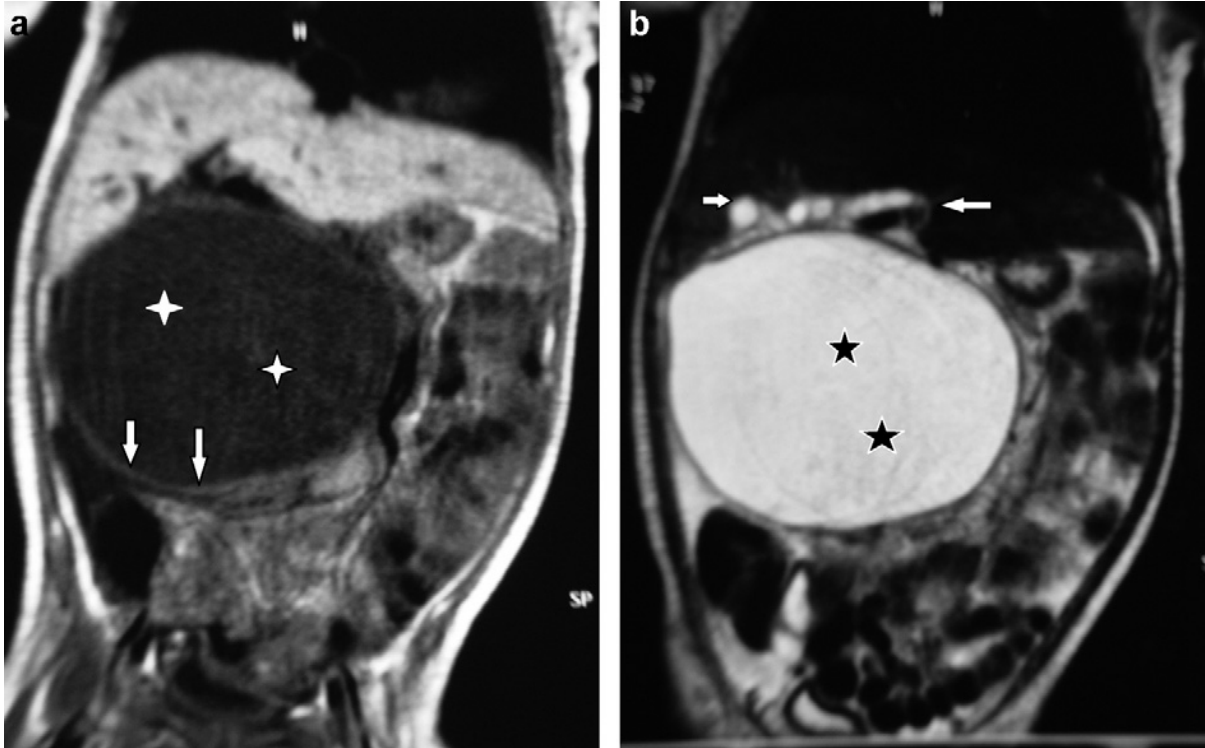


Figure 50: a : Bili-IRM (étoile) masse kystique sous-hépatique bien limitée (séquence T1) ; b : associée à une dilatation de la voie biliaire intrahépatique (séquence T2) (flèche) (1).

2.4. La cholangiographie intraveineuse :

C'est un moyen radiologique qui permet le diagnostic préopératoire précis. Rarement utilisée de nos jours car conditionné par l'absence d'ictère et par un fonctionnement hépatique satisfaisant, qui est le plus souvent absent chez les malades ayant une DKCVBP (74).

Elle permet l'opacification de la voie biliaire principale par injection intraveineuse d'un produit iodé. L'anomalie apparaît sous forme d'une opacité arrondie, généralement de faible tonalité, qui dépend de la voie biliaire principale et qui s'opacifie en même temps que cette dernière.

2.5. La cholangiographie transhépatique percutanée :

Peut être réalisée en préopératoire même en présence d'ictère. Cet examen permet l'opacification des dilatations dans la majorité des cas.

La ponction est habituellement pratiquée dans les voies biliaires intra-hépatiques à l'aiguille fine par voie latérale droite intercostale qui peut être guidée par échographie (72). Cependant, les VBH sont difficilement cathétérisables, ce qui rend cet examen peu rentable. L'instauration d'une antibiothérapie parentale est nécessaire pour éviter le risque infectieux.

2.6. La cholangiographie peropératoire :

Elle montre parfaitement l'anatomie complète des systèmes pancréatiques et biliaires, mais dans certains cas, le cholédoque distal n'est pas opacifié. Sa sensibilité varie de 92% à 96% et sa spécificité est environ 100%. Elle peut se faire soit par l'intermédiaire de la vésicule ou par la ponction directe de la dilatation kystique. Une principale et unique complication décrite est un état de choc à l'iode (75-6).

2.7. Scintigraphie des voies biliaires :

La scintigraphie biliaire au technétium 99 marquée à l'acide triméthylindodiacétique est une méthode simple, reproductible, non invasive, ayant une bonne sensibilité pour l'évaluation morphologique et la classification des kystes cholédociens, cependant, cette sensibilité diminue pour l'appréciation de l'extension intra hépatique des lésions kystiques. De nos jours, certaines

équipes ont recours à la scintigraphie biliaire au titre de l'analyse fonctionnelle qualitative et quantitative du montage chirurgical. Un allongement du temps hiloduodéal traduit une mauvaise clairance biliaire, pouvant prédire l'apparition d'une cholangite sclérosante secondaire (77-8).

2.8. Cholangiopancréatographie rétrograde endoscopique (CPRE) :(79)

C'est une technique de référence dans le diagnostic et le traitement des affections bilio-pancréatiques. Ses indications se sont modifiées : la CPRE est maintenant moins utilisée pour ses applications diagnostiques en raison des performances obtenues par les autres méthodes diagnostiques : le scanner, l'IRM et l'écho-endoscopie. Elle précède, le plus souvent, un geste thérapeutique endoscopique. Il s'agit d'une technique combinant l'endoscopie et la fluoroscopie. Elle garde un intérêt spécifique pour le diagnostic des lésions canalaire débutantes (cholangite sclérosante, pancréatite chronique..), des variations anatomiques (pancréas divisum, AJBP..), la pathologie tumorale ampullaire et pour la réalisation de certains prélèvements.

La CPRE a été l'examen de référence durant de longues années pour le diagnostic de la DKCVBP et ses complications. De plus, par l'intermédiaire d'une sphinctérotomie oddienne endoscopique, la CPRE permet l'extraction des calculs du canal commun long, des calculs pancréatiques, voir le traitement des cholédococèles (type III).

2.9. Echo endoscopie biliopancréatique :

Son apport n'a été que rarement évalué .Certains études ont confirmé l'excellente sensibilité de cette technique pour le diagnostic de kyste cholédocien, pour la recherche et l'analyse de la variété d'une AJBP ainsi que pour la recherche d'éventuels arguments en faveur d'une lésion tumorale associée, notamment vésiculaire (79,80).

Tableau X : Le pourcentage du diagnostic par l'imagerie en préopératoire selon la littérature.

Etude	Pourcentage du diagnostic préopératoire exact
YAMAGUSHI (Japon 1980)(81)	72%
CUSSENOT (France 1987)(82)	85%
L.LE (Vietnam 2006)(2)	100%
M.P VULLIERME (France 2008)(83)	100%
F.Z DEBARH (Rabat 2010)(53)	100%
MABRUT JY (France 2012)(54)	100%
EL ASRI SALMA (Fès 2016)(55)	100%
Notre étude	100%

Chez l'ensemble de nos patients, le diagnostic a été évoqué sur l'échographie abdominale et affirmé en préopératoire sur la TDM abdominale chez 66.6% d'entre eux, et sur la Bili-IRM chez 33.3% des patients avec une détermination précise du type de la dilatation.

VII. Etude anatomo-pathologique :

1. Classification de Todani :

Le kyste du cholédoque a été découvert pour la 1^{ère} fois par l'anatomiste allemand Abraham Vater en 1723, mais le 1^{er} cas décrit dans la littérature anglaise a été celui d'une jeune fille de 17 ans rapporté par Douglas en 1852 (8,84).

La 1^{ère} classification qui a été proposée par Alonso-Lej et ses collègues en 1959 (17), qui a décrit 3 types de DKCVBP. En 1977, Todani et ses collègues ont élargi cette classification, qui est typiquement morphologique, en introduisant les dilatations intra hépatiques et les kystes multiples extra-hépatiques. Actuellement c'est la classification la plus utilisée (85).

Type I : (Figure 50)

Il représente près de 90% des DKCVBP. L'anomalie se développe sur la voie biliaire extra hépatique au-dessous des voies biliaires hépatiques et au-dessus de la portion pancréatique du canal biliaire. Le volume de la poche est variable ; il peut contenir jusqu'à plusieurs litres de bile.

Ce type comprend 3 sous groupes :

- Le type Ia : dilatation sacciforme.
- Le type Ib : dilatation segmentaire.
- Le type Ic : dilatation fusiforme.

Type II : est un diverticule de la voie biliaire principale, rattaché par un pédicule habituellement court et étroit à une voie biliaire principale non kystique (Figure 51).

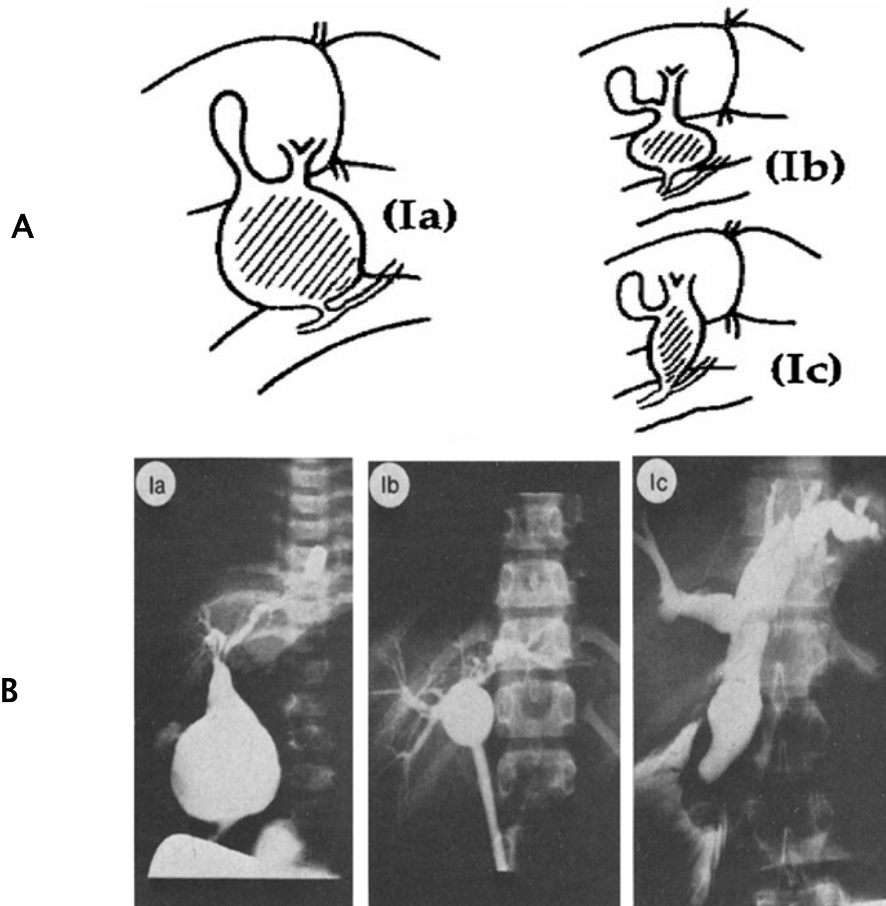


Figure 39 : Type I de la classification de Todani (A. Schéma; B. Cholangiographie peropératoire)(60,85).

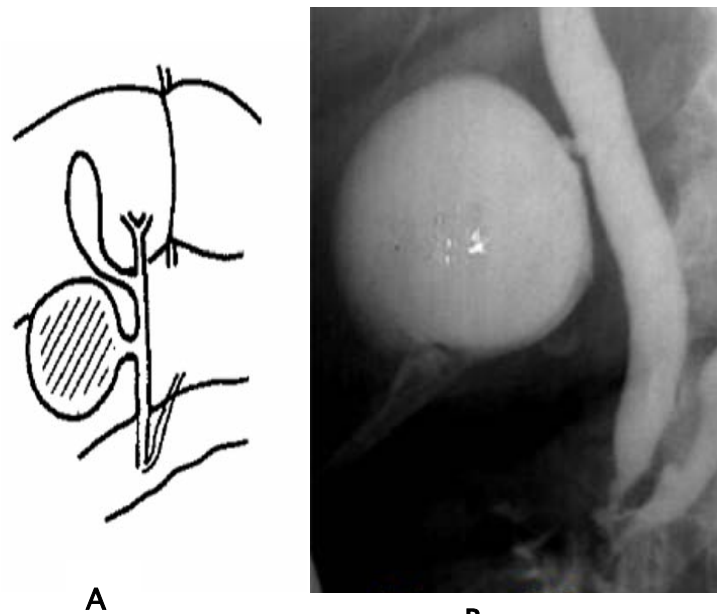


Figure 40 : Type II de la classification de Todani (A.schéma; B.CPRE) (60-1).

Type III : (Figure 52)

Correspond au cholédococèle , c'est à Wheeler en 1940 que nous devons ce terme et c'est une dilatation kystique de la portion terminale du canal cholédoque faisant saillie dans la lumière duodénale : la voie biliaire principale sus-jacente est le plus souvent normale ou dilatée mais non kystique.

Type IV : (Figure 53)

Comprend deux formes différentes :

- **IVa** : est une dilatation kystique de la voie biliaire principale, quelque soit son type, associée à des dilatations kystiques intra hépatiques.
- **IVb** : est une dilatation kystique multiple des voies biliaires uniquement extra hépatiques pouvant regrouper plusieurs des types précédents.

Type V : la maladie de Caroli (86) (Figure 54)

C'est une dilatation congénitale non obstructive qui intéresse uniquement les voies biliaires intra hépatiques. C'est une maladie autosomique récessive rare, dont la prévalence ne dépasse pas 1/1000000 de la population. Jusqu'à 1984, juste 162 cas qui sont rapportés.

Il existe 2 formes de la maladie : (Figure 56)

- Forme pure, l'aspect externe du foie est normal, pas de fibrose hépatique congénitale, se manifeste le plus souvent par une angiocholite. Cette forme apparait à l'âge adulte jeune <30ans.
- Forme mixte (syndrome de Caroli) : le foie est volumineux, dur et siège d'une fibrose congénitale. Les cavités intra hépatiques sont de siège et de morphologie variables.

Ce sont des dilatations séparées de zones saines réalisant un aspect en chapelet de l'arbre biliaire. Elles peuvent être diffuses ou localisées et sont plus fréquentes au niveau du lobe gauche (selon Borda F. et ses collaborateurs, 1982). Les voies biliaires extra hépatiques peuvent être normales ou pathologiques. L'atteinte rénale est fréquente, c'est une ectasie canaliculaire péricalicelle.

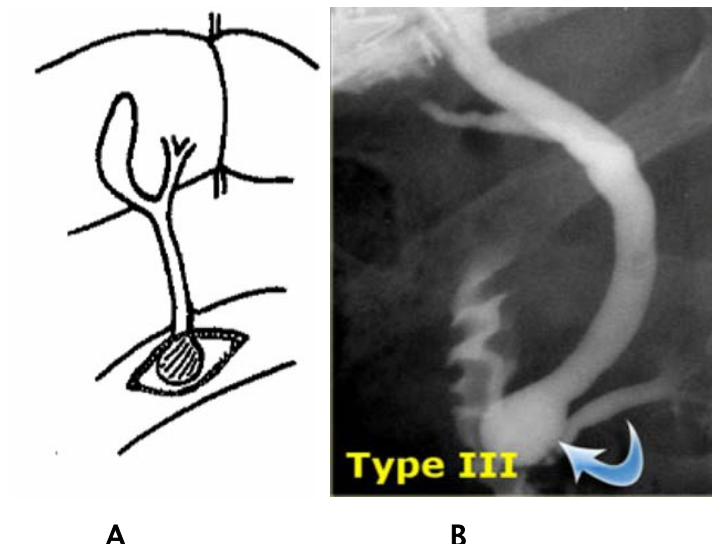


Figure 53 : Type III de la classification de Todani/ Cholédococèle (A.schéma ; B. CPRE) (60,61,85)

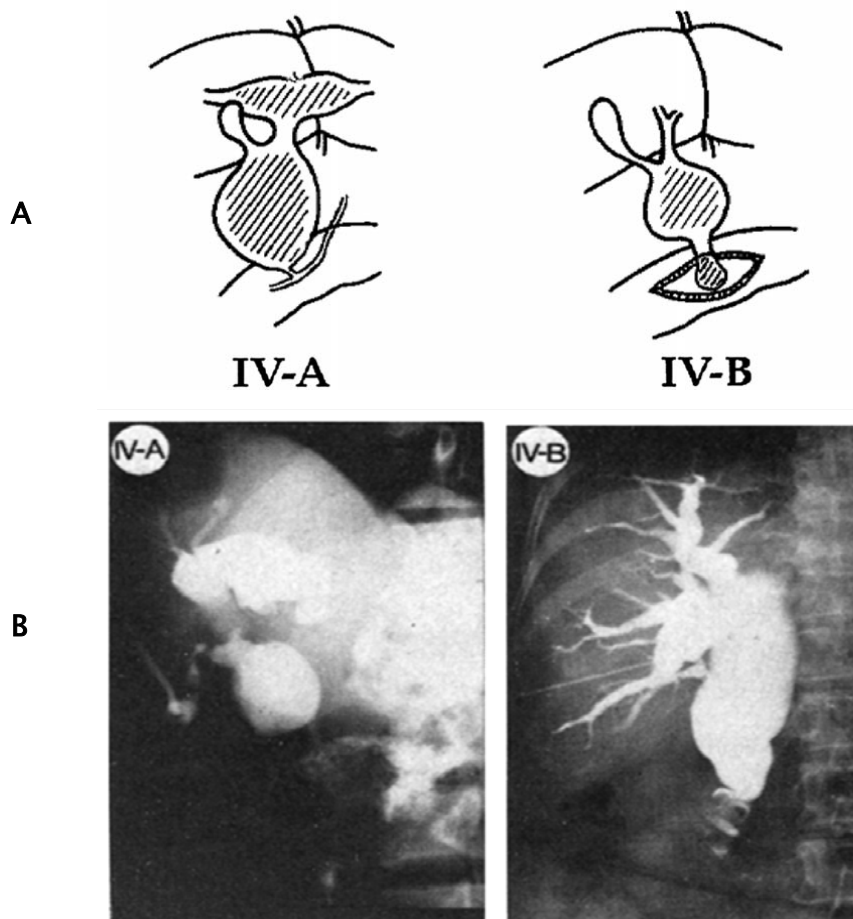


Figure 41 : Type IV de la classification de Todani (A.schéma ; B.Cholangiographie peropératoire)(60,85).

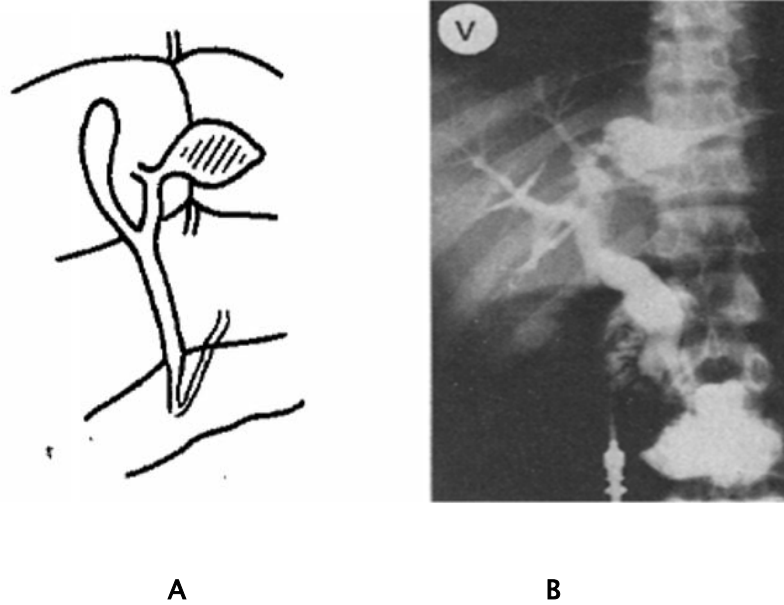


Figure 42 : Type V de la classification de Todani/Maladie de carolie
(A.schéma ; B.Cholangiographie peropératoire)(60,85).

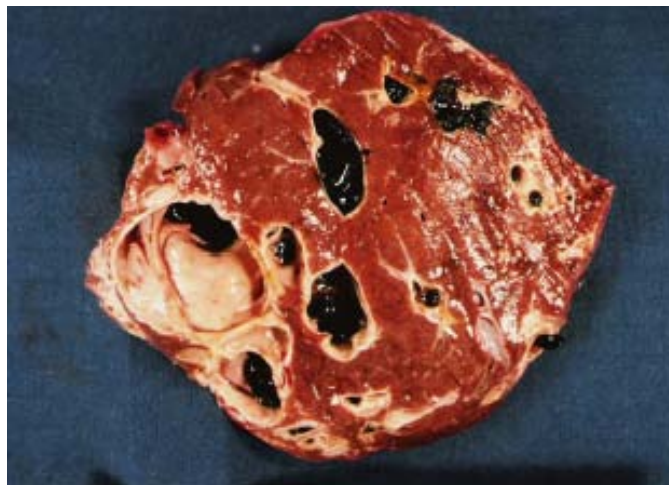
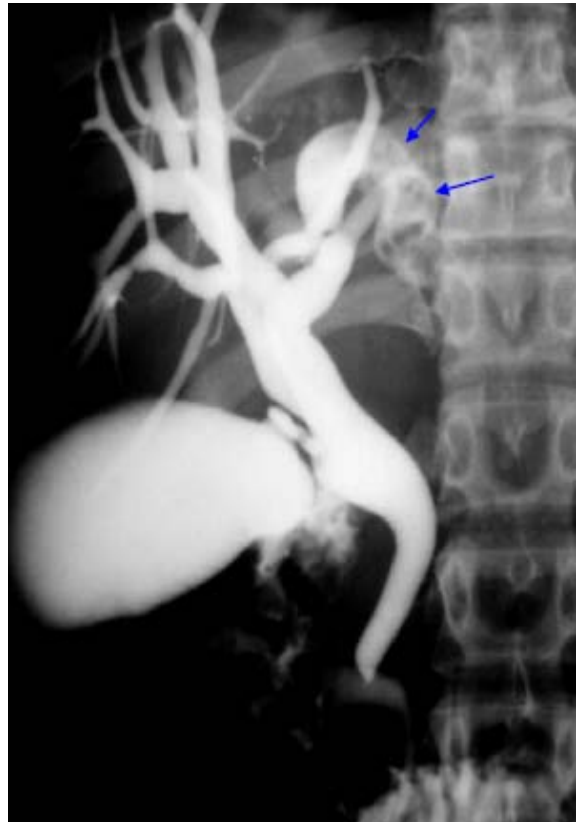
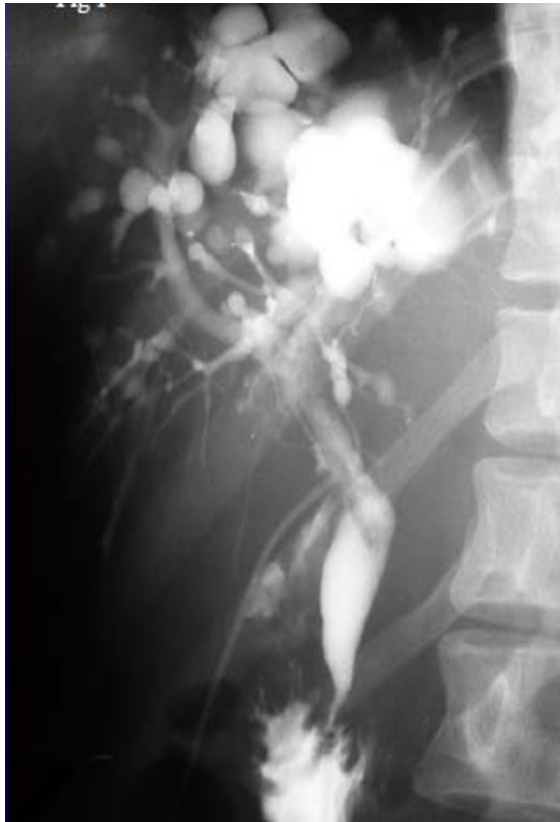Figure 43 : Pièce opératoire de maladie de Caroli:
multiples dilatations biliaires intra-hépatique(86).



Syndrôme de Caroli,Cholangiographie:

- dilatations à prédominance kystique sans obstacle.
- atteinte diffuse.
- kyste du cholédoque associé.

Maladie de Caroli, Cholangiographie:

- dilatations tubulaires sans obstacle, absence de dilatation kystique.
- noter les bords rectilignes des dilatations sans signe d'obstacle.
- empiérement d'une voie biliaire (flèches).

Figure 44 : Comparaison entre la maladie de Caroli et le syndrome de Caroli (86).

2. Classification de l'AJBP :

2.1. Classification de Komi :(63) (Figure 57)

C'est une classification qui prend en considération l'anomalie de la jonction bilio-pancréatique et qui a intérêt aussi bien thérapeutique que pronostique.

Type I : Wirsung dans le cholédoque

Ia : AJBP sans DKVBP.

Ib : AJBP avec DKVBP.

Type II : cholédoque dans le wirsung

Ila : AJBP sans DKVBP.

Ilb : AJBP avec DKVBP.

Type III : l'anomalie de la jonction bilio-pancréatique est associée à la présence d'un canal pancréatique accessoire, relié ou non aux canaux biliaire et pancréatique.

2.2. Classification de Kimura :(3) (Figure 58)

Les anomalies anatomiques de jonction biliopancréatique ont été classées par Kimura et al en deux variétés :

Type I est celui où le canal excréteur du pancréas semble se jeter dans le cholédoque réalisant l'union pancréatico-cholédocienne.

Type II qui prédomine, est celui de l'union cholédoco-pancréatique, où le cholédoque semble se jeter dans le canal de Wirsung

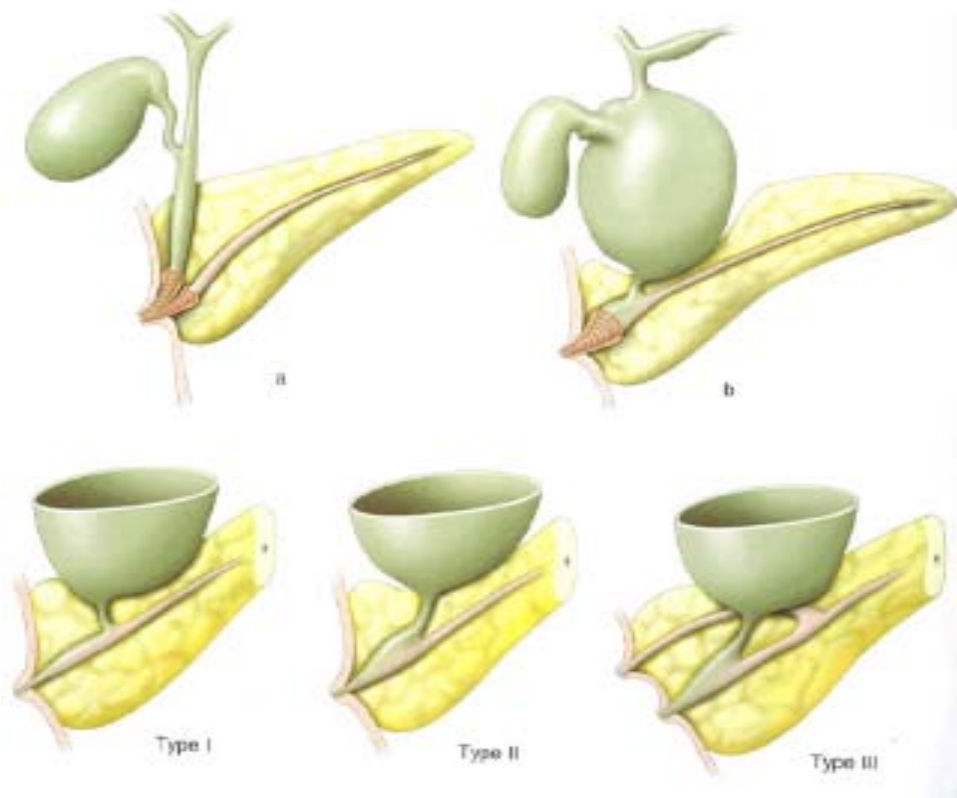


Figure 45 : Schéma de la classification de Komi de l'AIBP(63).

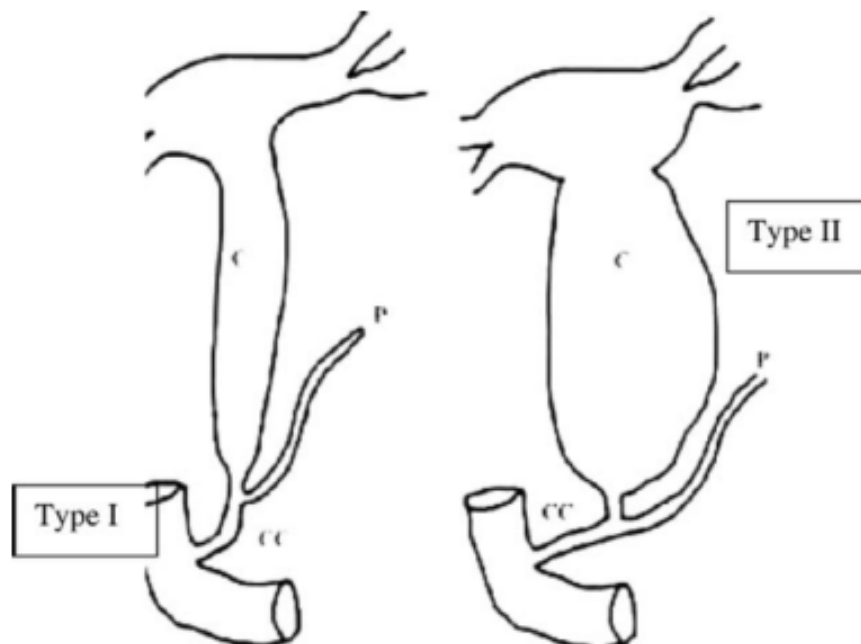


Figure 46 : Schéma de la classification de Kimura de l'AIBP(3).

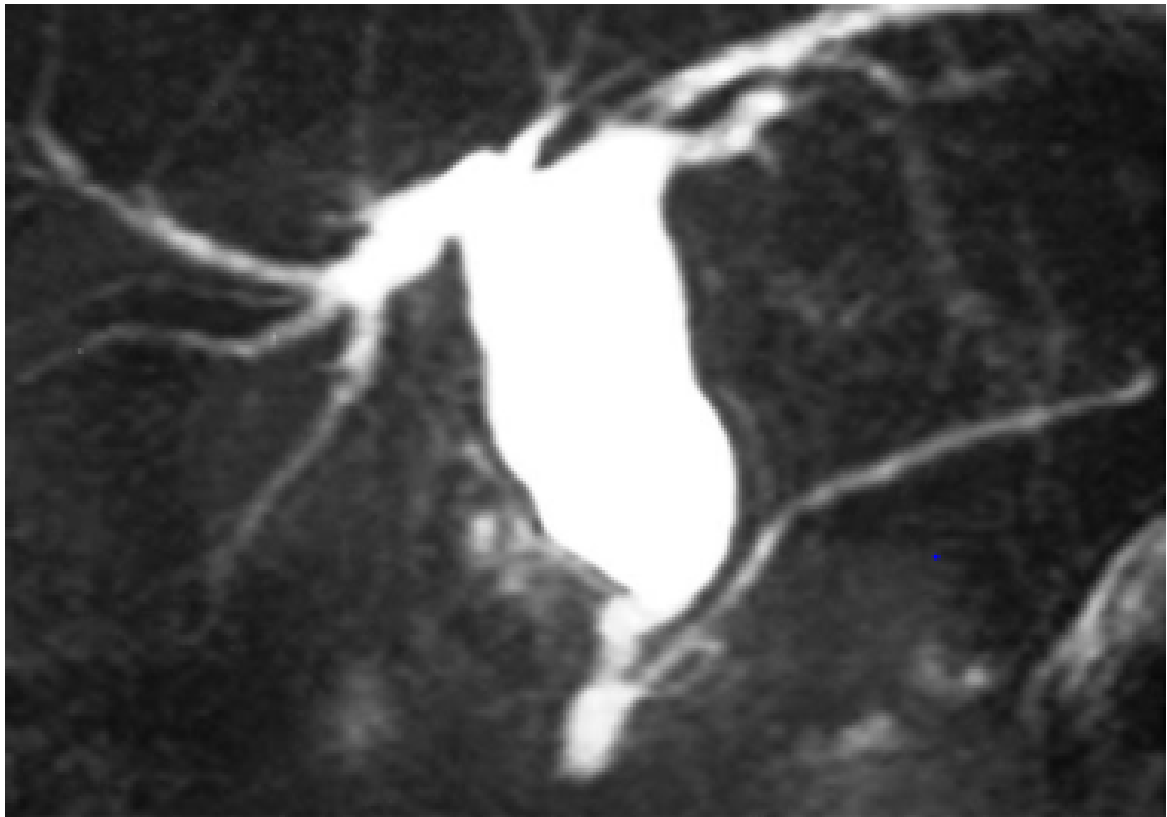


Figure 47 : Bili-IRM montrant une dilatation kystique de type I selon Todani associée à une AIBP type I selon Kimura(3).

3. Discussion des données de la littérature :

Tableau XI : Le pourcentage des types de la DKCVBP selon la classification de Todani en fonction des séries des différents auteurs.

Etude	I	II	III	IV	V
LIPSETT (Maryland 1994)(87)	45.5%	0%	0%	54.5%	0%
JANAKIE SINGHAM (Canada 2007)(52)	68%	0%	0%	31.5%	0%
EDIL (American college 2008)(88)	79%	10.5%	0%	10.5%	0%
J.SHAH(Kashmir India 2009)(89)	81.2%	0%	0%	15.6%	3.1%
M.HUNG (Taiwan 2011)(61)	88%	0%	0%	12%	0%
KHMEKHEM (Tunis 2012)(1)	81%	0%	7%	12%	0%
JUN FUJISHIRO (Japon 2013)(90)	63.4%	0%	2.8%	33.8%	0%
EL ASRI SALMA (Fès 2016)(55)	62.5%	0%	0%	25%	12.5%
Notre série	73%	0%	0%	27%	0%

Selon une revue de la littérature faite par MAHENDRA en 2012 (43) ainsi qu'une autre faite par KEVIN en 2014(48), les pourcentages des types de DKCVBP selon Todani s'estiment à :

- 50–80% pour le type I
- 2% pour le type II
- 1.4% à 4.5% pour le type III
- 15%–35% pour le type IV
- 20% pour le type V

Ainsi nos résultats conformément parfaitement aux données de la littérature.

L'AJBP n'a été observée chez aucun de nos 5 malades qui ont fait la Bili-IRM.

4. Etude anatomo-pathologique :

4.1. Le volume de la dilatation :

Certains auteurs, ont pris en considération le diamètre vertical et transversal, d'autres, la quantité du liquide contenue, mais le plus souvent la dilatation kystique est volumineuse. Le plus petit cas rapporté dans la littérature (1910) mesure 2,5 cm de largeur 3cm de long, le plus volumineux revient à Red et Rubd (1922) et contenait huit litres de bile.(39,91)

Dans notre série, les plus petites mensurations observées étaient de 4.3cm*2.3cm présentes chez un nourrisson de sexe féminin âgé de 1mois et demi. Celles les plus grandes étaient de 11cm*10cm observées chez un nourrisson de 1an et demi.

4.2. Etude histologique : (Figure 60)

La paroi du kyste est formée d'un tissu conjonctif scléreux au sein duquel on trouve quelques rares fibres élastiques et cellules musculaires. Le plus souvent, il n'y a pas de couverture épithéliale, surtout, les anatomistes insistent sur l'agénésie neuro-ganglionnaire au niveau de la paroi kystique, qui serait la lésion causale primitive.

Des calcifications pariétales et des calculs endo-kystiques se rencontrent dans 20% des cas environ.

La bile contenue dans la dilatation est souvent surinfectée par des germes gram négatifs.

La dégénérescence en adénocarcinome est possible et a été observée surtout au Japon (6,89).

Kato a réalisé un travail expérimental sur 20 chiens pour étudier la jonction bilio-pancréatique et le retentissement du reflux pancréatique et bilio-pancréatique sur la paroi du canal biliaire. Cette étude, utilisant le marquage à la peroxydase, a permis la visualisation de la jonction intercellulaire de l'épithélium biliaire et de suivre les effets directs et indirects du reflux pancréatique sur le canal biliaire(92).

L'espace intercellulaire est considéré comme un site probable à travers lequel les enzymes pancréatiques passent. La microscopie électronique a permis d'étudier les réactions se produisant au niveau des espaces intercellulaires de la membrane basale de la jonction intercellulaire. Les auteurs suggèrent que l'espace intercellulaire de la jonction biliaire épithéliale soit endommagé rapidement dès qu'il est exposé au jus pancréatique.

La barrière muqueuse du canal biliaire paraît être composée de mucus au niveau de l'épithélium cellulaire de surface.

Kato pense que ce mucus est composé de glycoprotéines, qui sont facilement dégradables par la trypsine présente à ce niveau du fait du reflux biliaire. Une fois la barrière muqueuse biliaire détruite, s'installe une inflammation, puis une dégénérescence des fibres élastiques, une prolifération des fibres de collagène et un défaut important de l'épithélium biliaire donnant lieu par la suite à une dilatation kystique de la VBP.

D'autres études (42,62-3,93) ont confirmé cette hypothèse en montrant l'action du reflux pancréatique au niveau du canal biliaire commun comme étant responsable de DKVBP.

Dans notre étude les résultats histologiques observés ont confirmé notre diagnostic de DKCVBP, ils étaient principalement des lésions de cholécystite chronique, aucun signe de malignité n'a été noté. Le dosage de l'amylase dans la bile prélevée en peropératoire a objectivé chez tous nos patients des taux très élevés variant entre 11200 U/l et 165816 U/l.

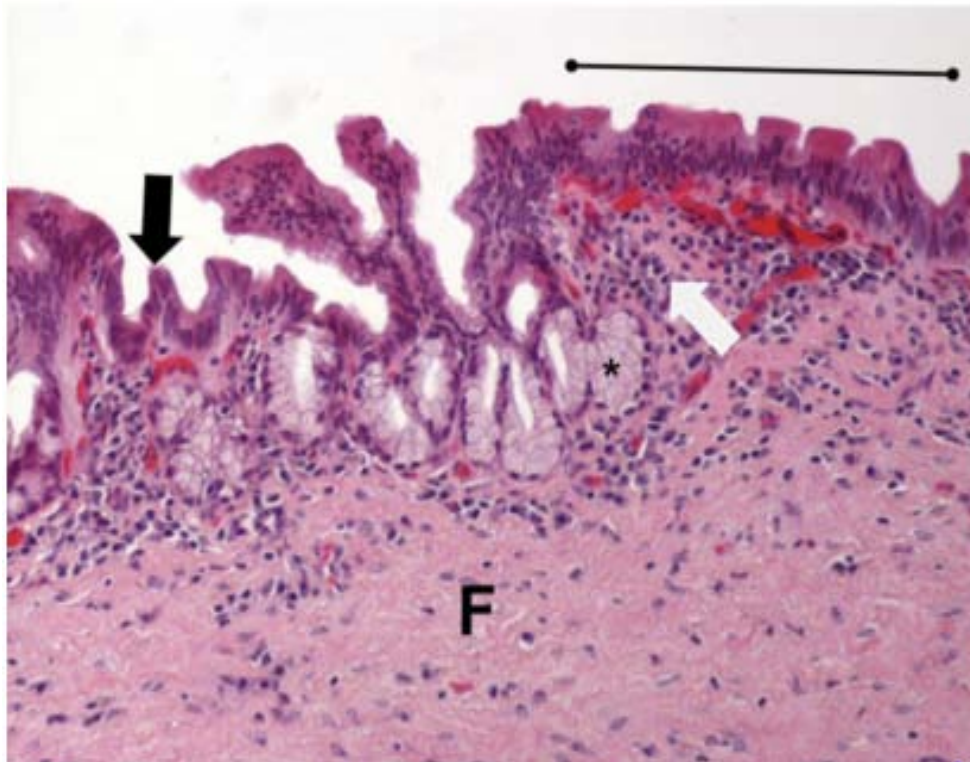


Figure 48 : Vue microscopique d'une lame prise d'une DKCVBP constituée d'un épithélium relativement plat (segment de ligne) ou de type papillaire sur la paroi fibreuse (F). une inflammation chronique (flèche blanche), une métaplasie pylorique (*) et un épithélium réactionnel atypique (flèche noire) aussi sont observés (48).

VIII. Evolution et complications :

1. Evolution :

L'évolution spontanée des DKC est le plus souvent défavorable : la cholestase chronique et l'infection pouvant aboutir dans des délais plus ou moins rapides à une cholangite ascendante et à une cirrhose biliaire secondaire avec hypertension portale. Certaines complications émaillent, en l'absence du traitement, leur histoire naturelle, il s'agit de complications mécaniques et infectieuses et surtout le risque du cancer.

2. Complications :

Sont dues principalement à la stase biliaire. Il s'agit essentiellement de la lithiase qui peut bloquer le bas cholédoque, la poussée de cholangite ou d'angiocholite, la perforation du kyste ou le cholepéritoine (94), la surinfection et la cirrhose secondaire et l'HTP. Cependant la complication la plus grave et la plus tardive, reste la cancérisation de la paroi du kyste.

2.1. Les complications infectieuses: (50,95)

a. Infection du contenu du kyste 11% :

Due à la stase biliaire, les germes les plus responsables sont les germes Gram négatif. Cliniquement se manifeste par des épisodes récurrents de fièvre modérée, résolus par un traitement médical, mais les récurrences sont fréquentes.

b. L'angiocholite 11%:

Se manifeste par la triade de Villard à savoir : douleur de l'hypochondre droit, la fièvre et un ictère dans cet ordre dans un délai de 24-72 heures au maximum. La prise en charge se base sur le traitement médical et chirurgical.

c. La cholécystite :

C'est une complication rare mais peut révéler une DKCVBP.

d. Pancréatite aigüe 0,5-33% :(18,90)

Elle est très fréquente, se signalant d'ailleurs par l'importance de la symptomatologie douloureuse, et confirmée par la biologie dans de nombreux cas. Ces douleurs font parfois penser à tort au diagnostic d'invagination intestinale lorsqu'elles surviennent chez le jeune enfant. Le scanner est utile pour préciser l'état du pancréas, en cas de doute.

e. Abcès du foie : rare

2.2. Les complications mécaniques :

a. Lithiase intra kystique 8-25% : (1)

La stase biliaire favorise la formation de lithiase, qui peut bloquer le bas cholédoque.

b. La rupture : (4,94-6)

La rupture spontanée est rare. Son incidence varie entre 3 à 7%, dans la majorité des cas elle survient chez les enfants âgés de moins de 4ans(1). Son site habituel est la jonction du canal cystique avec la voie hépatique commune dans 50% des cas, elle peut survenir au niveau du kyste distal (25% des cas), ou au niveau de sa jonction avec le canal hépatique gauche. La cause de cette complication n'est pas bien élucidée. Le tableau clinique est habituellement une distension abdominale progressive, vomissements, et état de choc avec ou sans ictère.

Dans notre série, un seul patient a développé une péritonite biliaire, qui a constitué le mode révélateur de sa DKCVP.

c. La compression :

Le kyste de la VBP peut refouler les organes de voisinage mais sans retentissement fonctionnel important. En cas de kyste géant, il peut y avoir une compression de l'uretère avec hydronéphrose.

d. La cirrhose biliaire secondaire 15 à 32% : (1)

Si, dans certains cas, il peut apparaître normal macroscopiquement et à l'histologie, il arrive fréquemment que des lésions du parenchyme hépatique témoignant de la stase et de la fibrose soient déjà très marquées. Il faut d'ailleurs noter que ces lésions peuvent très bien être retrouvées chez le jeune nourrisson, où elles ont une signification encore plus grave et où leur régression totale est aléatoire.

Elle s'accompagne des signes d'hypertension portale avec ascite, SMG et varices œsophagiennes.

L'obstruction et la stase d'une part, l'infection d'autre part, entraînant un cycle lésionnel autoentretenu aboutissant à l'installation de la fibrose. Il faut donc faire une biopsie hépatique lors de l'intervention.

2.3. La dégénérescence maligne :(6,97)

C'est la principale complication qui peut survenir sur n'importe quelle partie du kyste. Dans environ trois quarts des cas il s'agit d'un adénocarcinome.

Le risque de survenue de Cholangiocarcinome est 20 fois plus élevé chez les malades porteurs de DKCVBP que dans la population générale. Une récente expérience japonaise rapporte une prévalence de 35% chez les patients présentant une dilatation kystique congénitale associé à une anomalie de la jonction bilio-pancréatique, cette dernière est considérée comme un facteur de risque de la carcinogénèse biliaire. En outre des concentrations importantes de substances cancérigènes ont été identifiées dans le contenu biliaire en présence de l'anomalie de la jonction bilio-pancréatique.

Le pourcentage de dégénérescence augmente lorsque la découverte du kyste est plus tardive, il atteint 0.7% des cas chez les moins de 10ans, 6.8% entre 11 et 20ans et 50% des cas lorsque le kyste est découvert au-delà de 50ans(1).

La cancérisation est habituellement située dans la zone dilatée, mais la convergence biliaire, la partie basse du cholédoque, les voies biliaires intrahépatiques, et plus rarement la vésicule biliaire peuvent être atteints.

Tous les types de dilatation sont concernés, mais les types I et IV le sont plus souvent.

Le diagnostic radiologique de la dégénérescence du kyste repose sur la recherche d'un épaissement localisé ou diffus de la paroi kystique (Figure 61).

Le carcinome peut également survenir après dérivation biliaire sans excision de la dilatation kystique, sur la poche kystique laissée en place.

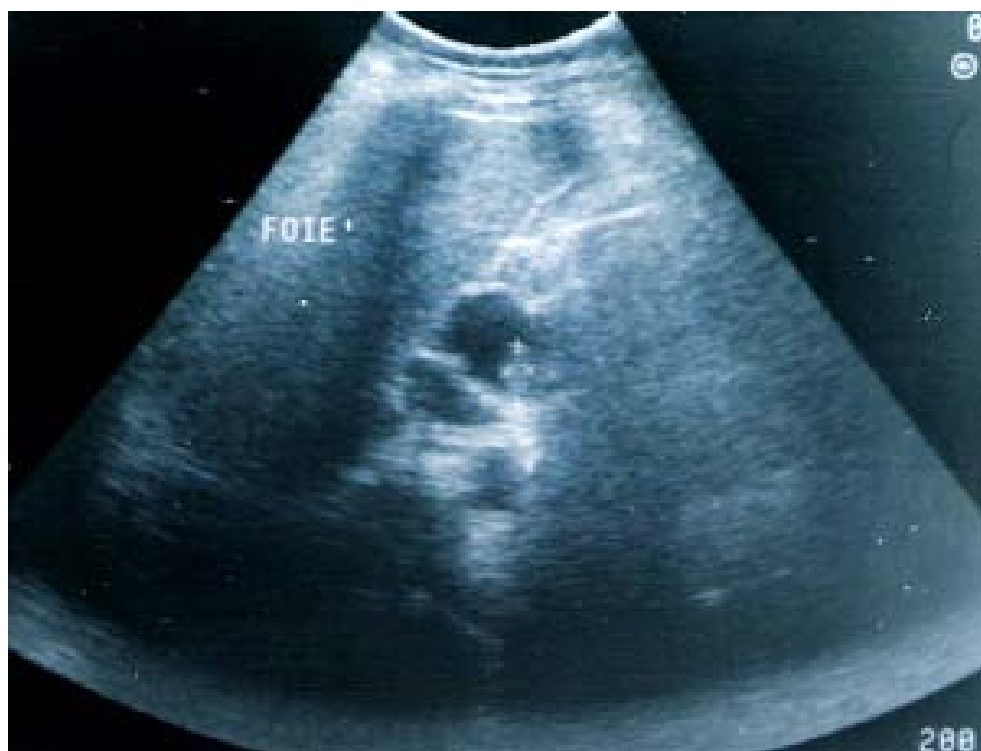

Figure 49 : Image échographique montrant une tumeur végétante au dépens de la paroi du kyste de la VBP(74).

IX. Traitement :

1. Les buts du traitement :

Le traitement des DKCVBP est exclusivement chirurgical, son objectif principal est de rétablir le cours normal de la bile vers le tube digestif, d'éviter les complications et la dégénérescence (1,43,48,62).

2. Les méthodes thérapeutiques :(43,49)

2.1. Traitement médical :

L'abstention thérapeutique aboutit au décès du malade.

Le traitement médical de l'angiocholite :

a. Traitement des perturbations métaboliques :

Il est essentiel au cours d'une septicémie avec ou sans insuffisance rénale.

Perfusion intraveineuse permettant de rétablir un équilibre hydro-électrolytique et nutritionnel.

Traitement du choc septique, hypovolémique ; par un remplissage vasculaire sous contrôle de la pression veineuse centrale et de la diurèse ; lutter contre l'acidose métabolique et un apport suffisant en vitamine K si le taux de prothrombine est diminué.

b. Antibiothérapie curative de l'infection aigue :

Elle est toujours nécessaire, doit être entreprise d'emblée.

But : contrôler la dissémination bactérienne locale, hémotogène en stérilisant les lésions tissulaires.

La choléstase associée n'empêche pas une concentration tissulaire hépatique normale ou élevée des ATB diffusibles, alors qu'elle diminue l'éventuelle excrétion dans la bile.

Avant l'identification des germes :

ATB à large spectre, actifs sur les BGN et les anaérobies : Aminoside+Ampicilline +nitromidazole.

2.2. Traitement endoscopique :(98)

Il se fait par une sphinctérotomie endoscopique : qui a pour but d'assurer un drainage biliaire efficace. Elle permet l'évacuation spontanée ou instrumentale de calculs biliaires. En cas d'obstacle bilio-pancréatique inextirpable la sphinctérotomie biliaire autorise le passage de drains ou de prothèses.

Une sphinctérotomie courte est une source d'échec d'évacuation de calculs, trop longue: elle est la source d'hémorragie ou de perforation. La longueur de la coupe dépend de la pathologie à traiter et de l'aspect macroscopique de l'ampoule.

Il existe 2 types de prothèses :

- Les prothèses en plastique : sont rapidement obstruées, leur remplacement est facile. Leur calibre important les rend difficiles à manipuler par voie transhépatique.
- Les prothèses métalliques : auto-expansibles, sont moins déformables et elles sont moins obstruées, elles adhèrent mieux à la paroi canalaire et leur technique de mise en place est plus facile du moment qu'elles peuvent être introduites à travers un drain de petit calibre et dilatées par la suite. Elles ont l'inconvénient d'être plus couteuses.

2.3. Traitement radiologique :(99)

Le traitement radiologique ou le drainage par voie percutanée est de plus en plus utilisé en première intention comme traitement palliatif dans les ictères néoplasiques, mais aussi après échec de la chirurgie ou de la voie endoscopique.

Le drainage biliaire percutané consiste à ponctionner les voies biliaires par voie transhépatique sous costale sous contrôle scopique et /ou échographique avec mise en place d'un drain. Le taux de succès est voisin de 100% lorsque les voies biliaires sont dilatées.

La ponction, se fait à l'aide d'une aiguille fine, est habituellement réalisée sur les voies biliaires droites par un abord intercostal, rarement au niveau de l'épigastre.

Il existe trois types de ce drainage :

- Le drainage externe : où le cathéter est placé en amont de l'obstacle, il permet de drainer la bile vers l'extérieur. Ce type de drainage est indiqué lorsqu'il s'agit d'un contexte

d'urgence avec une angiocholite, où on préfère limiter les manipulations et drainer vers l'extérieur la bile infectée.

- Le drainage interne-externe : où le cathéter est placé à travers la zone d'obstruction, communiquant ainsi les voies biliaires en aval de l'obstacle avec les voies biliaires en amont de celui-ci et avec le milieu extérieur.
- Le drainage interne ou l'endoprothèse consiste en la mise en place au niveau du site d'obstruction d'un stent métallique ou une prothèse en plastique assurant la béance canalaire et ainsi l'écoulement de la bile.

Les complications du drainage percutané surviennent dans moins de 5% des cas, elles sont le plus souvent bénignes. Les plus fréquentes sont les complications infectieuses et les complications obstructives.

2.4. Traitement chirurgical :

Les différents types de traitement chirurgical des DKCVBP :

a. Le drainage externe :

Il peut être réalisé par cholécotomie et mise en place d'un drain de Kher.

Actuellement cette technique est abandonnée.

b. Les drainages internes :

b.1. La cholédocorraphie :

Réalisée par résection subtotale du kyste, cette technique n'assure pas un passage normal de la bile vers l'intestin ce qui rend la réintervention nécessaire.

b.2. La sphinctérotomie chirurgicale:(18)

C'est une technique consistant à sectionner le sphincter d'Oddi pour ouvrir largement la voie biliaire, permettant ainsi un drainage adéquat de la bile. Mais les complications de cette méthode sont graves, à savoir :

- La pancréatite aigue

- La stase et l'infection du contenu de la poche kystique laissée en place augmentent.
- La sténose cicatricielle de la sphinctérotomie.

Cette technique pratiquée la première fois par Roux en 1958, est actuellement abandonnée.

b.3. Les Anastomoses kysto-digestives :(2,46,100)

C'est une technique qui peut donner un bon drainage biliaire dans l'immédiat, mais peut exposer aux complications vu que la possibilité de la stase biliaire est là.

Elles Peuvent se faire avec :

- Duodénum
- Jéjunum
- Estomac
- L'anastomose kysto–duodénale :

Réalisée la première fois par Braun et Hartmann (1898).

C'est une anastomose qui doit être large (3cm) et se situer sur le point le plus déclive du kyste. Elle est facilement réalisable, mais cette intervention entraîne de multiples complications secondaires au reflux du contenu duodénal dans la dilatation et l'arbre biliaire, entraînant une cholangite ascendante récurrente.

La boucle de l'anastomose est également un facteur de formation d'une sténose entraînant une obstruction, la stase biliaire, la formation de calcul et par conséquent la cholangite récurrente ce qui impose une réintervention.

- Anastomose kysto–gastrique :

Actuellement cette anastomose est rarement effectuée, car elle présente une morbidité importante due au reflux massif du contenu gastrique dans les voies biliaires.

- L'anastomose kysto-jéjunale sur anse exclue :

Il existe deux techniques dans la littérature : (Figure 62)

- Anse en Omega de Braun : n'est plus utilisée
- La technique de Roux ou le montage en « Y » :

Utilisée la première fois par l'auteur Tsujumura (1927), actuellement a la préférence de la plupart des auteurs. Elle consiste à sectionner le jéjunum au niveau de la 2^{ème} ou 3^{ème} anse et l'arcade vasculaire liée à ce niveau et à anastomoser l'extrémité d'aval à la voie biliaire, l'extrémité d'amont est réimplantée sur le jéjunum en termino-latéral à une distance suffisante pour que l'exclusion soit effectuée.

Cette intervention est plus longue et plus complexe que la kystoduodénostomie, protège la VBP de tout reflux du liquide digestif et diminue ainsi les risques d'angiocholite. Le risque occlusif doit être prévenu par une péritonisation soigneuse.

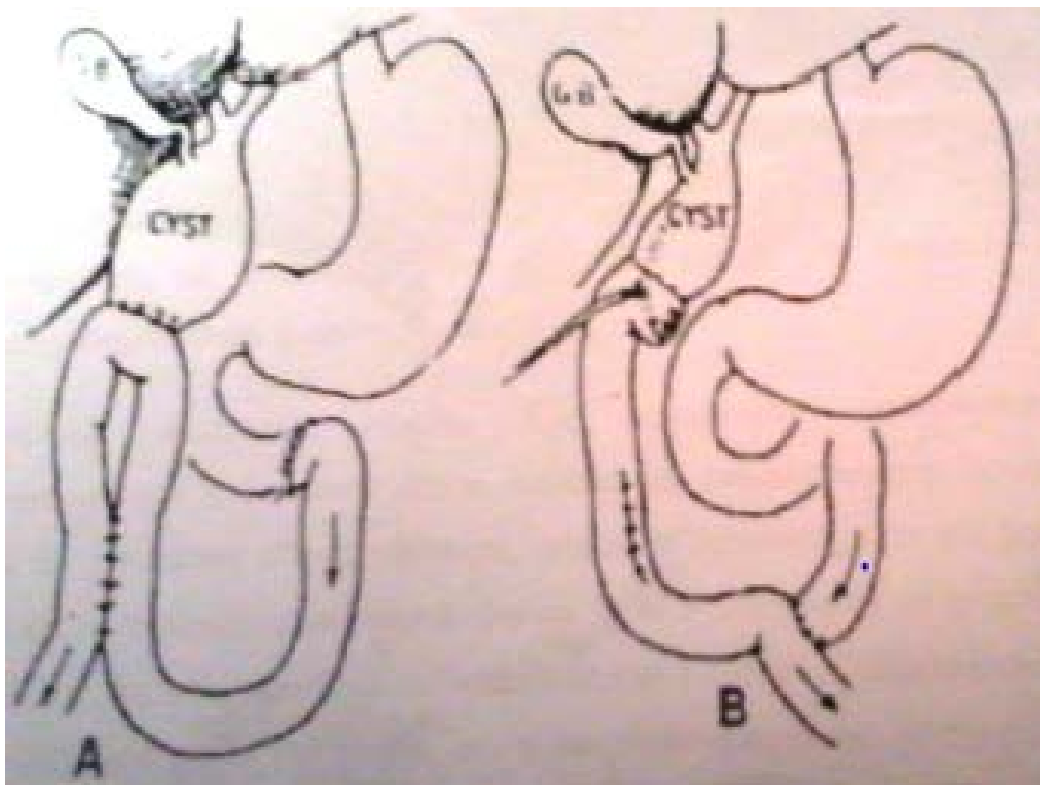


Figure 50 : Kysto-jéjunostomie

(A. sur anse exclue de BRAUN / B. avec anse jéjunale sur anse en Y [45].

- Les anastomoses hépatico-digestives avec exclusion de la dilatation kystique :

Décrite par HEPP, cette technique consiste à sectionner le canal hépatique en amont de la poche s'il est de calibre convenable, ou en gardant une collerette du pôle supérieur du kyste pour permettre une anastomose plus large. La dilatation kystique est fermée et laissée en place puis on réalise l'anastomose du canal hépatique et de l'anse exclue en « Y ».

Le risque de cette méthode est le reflux pancréatique dans la cavité kystique, favorisé par des anomalies d'abouchement sous-jacent.

Les chirurgiens ont constaté que laisser le kyste intact est un risque majeur de transformation maligne. Le taux de réussite globale du drainage interne est de 30%, alors que le risque de malignité post opératoire est de 30%, le taux de mortalité est de 11% et plus de la moitié qui subit cette technique nécessite une réintervention.

Actuellement, elle est considérée comme un traitement incomplet de la DKC et dangereux.

c. Exérèse totale du kyste avec anastomose bilio-digestive :

c.1. Principes :

Proposée la première fois par Mac-Werther (1924) et défendue par les auteurs anglo-saxons (Alonso-Lej) et asiatique (Kasaï, Ishida).

Actuellement, la résection totale du kyste suivie d'une anastomose hépaticojéjunale sur anse en Y est le traitement de choix, car elle réduit le risque de stase biliaire et de la dégénérescence néoplasique, ainsi qu'elle assure la meilleure dérivation biliaire.

L'exérèse peut être totale ou partielle :

- Exérèse totale : Déjà décrite dans le chapitre des résultats.
- Exérèse partielle :

Elle est préconisée dans le cas où la dilatation s'enfonce dans l'épaisseur du pancréas, dans ce cas l'extrémité inférieure de la partie dilatée du cholédoque est abandonnée sur place comme « un fond de coquetier ».

c.2. Gestes associés :

- Biopsie hépatique

Demandée en cas de suspicion de malignité hépatobiliaire ou en cas d'importantes adhérences inflammatoires.

Dans notre étude, elle est réalisée chez 13 malades : revenue sans anomalie chez 8 malades, 2 résultats non récupérés, un aspect de portite et de capsulite non spécifiques sans signes de cirrhose est observé chez 3 malades et une cholestase histologique avec des lésions lobulaires modérées à prédominantes est notée chez 2 patients.

- La cholécystectomie :

Elle a été décrite par certains auteurs, et recommandée par d'autres.

L'intérêt de la cholécystectomie est la facilité qu'elle offre dans les interventions d'exérèse. C'est un geste accessoire que les auteurs ne jugent pas toujours utile de signaler dans leurs travaux.

- Réparation : rétablissement

Deux montages sont possibles, mais le plus utilisé c'est l'anastomose hépaticojéjunale sur une anse en Y :

- Réparation par une anse jéjunale en Y : Déjà décrite dans le chapitre des résultats.
- Réparation par une anse jéjunale isolée :

On isole une anse jéjunale, qui reste vascularisée par les artères jéjunales correspondantes alors que l'arcade anastomotique est sectionnée pour assurer une mobilisation suffisante du segment isolé. Ce dernier est passé en transmésocolique au-devant du deuxième duodénum. La continuité jéjunale se fait par une anastomose hépatico-jéjunale termino-terminale. On fait une anastomose hépatico-jéjunale termino-latérale et on ferme l'extrémité supérieure de l'anse par agrafage ou par suture. Au niveau de son extrémité inférieure on réalise une anastomose jéjuno-duodénale termino-latérale en un plan à la soie avec la partie basse du

deuxième duodénum. La brèche mésocolique est fermée autour du mésentère de l'anse jéjunale montée.

Plusieurs arguments théoriques plaident en faveur de ce montage ; il ramène la bile dans le duodénum, ce qui rapproche de la physiologie normale ; il éviterait le reflux duodéal ; il réduirait la possibilité de créer ou d'entretenir une maladie ulcéreuse ; il faciliterait l'exploration endoscopique de l'anastomose et des voies biliaires intra hépatiques.

L'intervention se termine habituellement par un drainage sous hépatique.

Cette technique peut être effectuée par voie conventionnelle ou par voie laparoscopique chez les grands enfants (43,101-2).

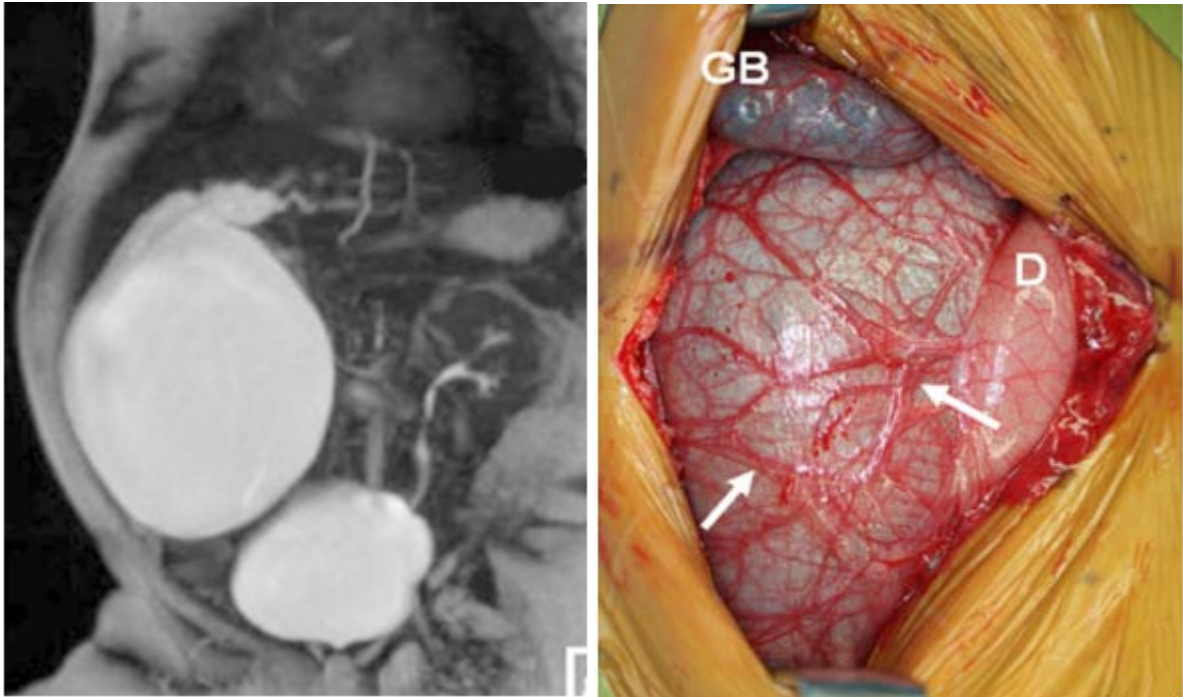
d. Les résections hépatiques segmentaires :(43)

Chacun des huit segments du foie peut être réséqué de façon séparée ou associée aux segments adjacents. Les hépatectomies sont indiquées dans : les tumeurs hépatiques, la pathologie infectieuse et les dilatations localisées des VBIH.

Il existe deux types d'hépatectomie : anatomique ou typique et non anatomique ou atypique.

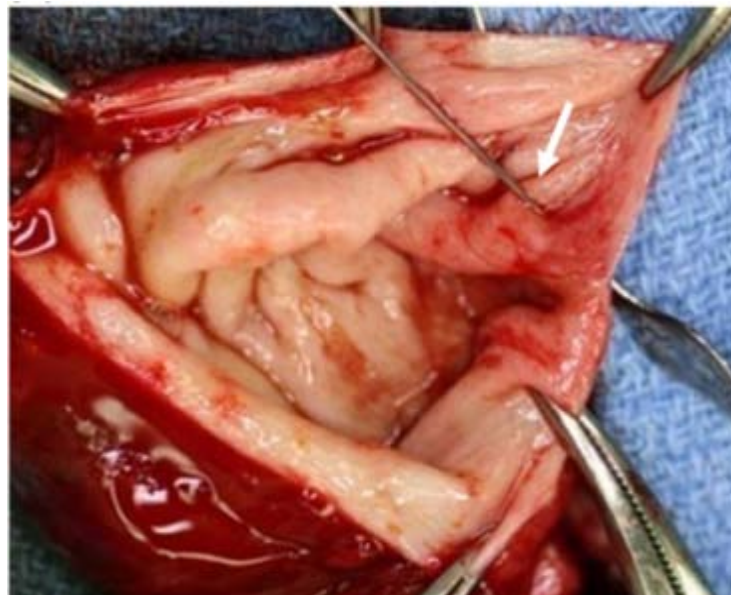
e. La transplantation hépatique :(103)

La cholestase clinique et l'infection chronique sont responsables d'une cirrhose biliaire secondaire et par conséquent une détérioration de la fonction hépatique et la survenue de l'insuffisance hépatique terminale, d'où l'indication d'une TH. Cette dernière est indiquée également en cas de maladie de Caroli diffuse même non compliquée.



A

B



C

Figure 51 : DKCVBP (A. bili-IRM préopératoire identifiant une volumineuse dilatation de la VBP ; B. Excision du kyste au niveau de la paroi externe du plexus épicholédochal (flèches). D. Duodénum, GB vésicule biliaire ; C. vue macroscopique après ouverture du kyste de la VBP (flèche))(62).

3. Les indications :

3.1. Les indications du traitement chirurgical : (3,43,48,63)

Les indications chirurgicales diffèrent selon le type de la malformation, mais doivent respecter certains critères : l'âge du malade, son état général, la disponibilité des moyens de réanimation et la possibilité de réalisation d'une cholangiographie peropératoire.

Selon le type :

- **Type I** : Exérèse complète de la vésicule biliaire de la VBP dilatée en ne laissant vers le haut que le toit de la convergence biliaire et vers le bas une portion millimétrique du cholédoque intrapancréatique. En cas d'urgence (angiocholite ou autre urgence chirurgicale abdominale) on doit réaliser un drainage biliaire externe provisoire qui peut être réalisé sans difficulté majeure par cholécystostomie ou cholédocostomie, puis de réintervenir dès que l'état du patient le permet. La résection coelioscopique de ce type de délitation est décrite.
- **Type II** : l'exérèse de la totalité du diverticule associée à une cholécystectomie et à une anastomose hépato-jéjunale est l'intervention de choix.
- **Type III** : une sphinctérotomie endoscopique est suffisante devant une cholédochocèle. la cholécystéctomie est indiquée.

- **Type IV :**

IVa : la prise en charge dépend de la distribution des lésions intrahépatiques. Dans les cas où l'atteinte hépatique est localisée, le traitement rejoint celui du type I associé à une hépatectomie emportant les voies biliaires malades. Le traitement de l'atteinte hépatique diffuse rejoint celui du type V.

IVb : le traitement est le même traitement que celui du type I.

- **Type V** : Dans ce type, il n'est pas nécessaire de réséquer la voie biliaire principale. Une maladie de Caroli type V localisée ne pose pas de problème thérapeutique. La résection

hépatique permet une guérison définitive de la maladie. Le problème se pose lorsque l'atteinte des voies biliaires est diffuse. La transplantation est l'intervention de choix.

Elle est discutée en fonction de l'âge du patient, de la durée d'évolution de la maladie, de la fréquence des angiocholites et de l'existence d'une hypertension portale associée.

Cette greffe hépatique doit être réalisée avant l'apparition d'un cholangiocarcinome. Pour Tanaka et son équipe a greffé une femme jeune ayant une maladie de Caroli diffuse dégénérée à partir d'un donneur vivant. A 2.5ans de l'intervention, elle va bien sans récurrence. Pour cette équipe, la greffe hépatique est l'intervention de choix pour la maladie de Caroli diffuse, même en présence d'une dégénérescence localisée au foie.

La présence d'une anomalie de la jonction biliopancréatique devrait conduire à une cholécystectomie préventive même en l'absence de dilatation des voies biliaires et de lithiase vésiculaire.

3.2. Les indications du traitement endoscopique : (79)

La sphinctérotomie endoscopique est indiquée en cas de cholédococèle surtout pour les kystes de petite taille. L'indication se pose également quand il s'agit d'une DKC avec une lithiase de la VBP responsable d'angiocholite sévère, et elle reste une solution d'attente réalisée chez les sujets fragiles et à haut risque opératoire.

- Enfin, la découverte d'une anomalie de la jonction bilio-pancréatique devrait conduire, même en l'absence d'une DKC et d'une lithiase vésiculaire, à une cholécystectomie préventive.

Dans notre étude tous les patients ont bénéficié d'une excision complète de la dilatation avec une anastomose bilio-jéjunale sur anse en Y à la Roux.

3.3. Cas particuliers :

Même si le principe de l'intervention doit rester identique, visant à l'exérèse de la voie biliaire avec rétablissement de la continuité par une anastomose bilio-jéjunale, certaines

circonstances dues à l'anatomie particulière ou à une complication peuvent rendre l'exploration et la réparation plus délicates.

- Dans un contexte infectieux :

La rétention est le principal facteur responsable de l'infection, il est urgent de la lever.

Dans un tableau d'infection grave, le drainage de la bile par voie percutanée et transhépatique est le traitement de première intention, toute en s'assurant de l'absence de toute fuite intra péritonéale au passage du cathéter.

L'intervention radicale peut se révéler difficile lorsqu'il existe des remaniements inflammatoires provoqués par une infection récente, ou éventuellement par une intervention antérieure.

La paroi du kyste est épaissie, hyper vascularisée, ses limites ne sont pas nettes, il y a un risque de provoquer au cours de la dissection des lésions du duodénum ou de l'intestin voir pancréatique.

L'exérèse doit être faite à kyste ouvert ou au besoin par morcellement progressif, en laissant éventuellement en place sa paroi postérieure en contact avec la veine porte.

- Dilatation kystique de la VBP et lithiase :

On a vu qu'une lithiase était très souvent découverte au sein de la zone dilatée, ou au contraire plus ou moins enclavée dans la partie inférieure de la voie biliaire.

Dans certains cas où la dilatation en amont n'a qu'un caractère fusiforme et non kystique, on peut même se poser la question du rôle éventuel de cette lithiase dans la formation de cette dilatation. Il ne paraît cependant pas raisonnable de ne procéder qu'à l'ablation du calcul, s'il existe une disposition de canal commun évidente ; l'intervention de dérivation bilio-digestive est le seul moyen d'éviter la récurrence.

Chez l'adulte, il peut être nécessaire de recourir à une sphinctérotomie dans un premier temps avant de traiter le problème du canal commun.

➤ Dilatation kystique de la VBP et cirrhose :

Le retentissement hépatique de l'anomalie peut être précoce et grave avec développement de lésions de type cirrhotique, notamment chez les enfants les plus jeunes. Dans 36 cas de biopsie hépatique faite à l'occasion de l'intervention pour une série publiée par l'un des auteurs (Valayer), de tels aspects de cirrhose étaient notés chez six d'entre eux à l'examen histologique. Une hypertension portale peut ainsi survenir et compliquer la dissection; elle a été à l'origine d'une erreur de diagnostic dans un des patients, où une dérivation porto-systémique avait été effectuée, quelques années avant que la DCVBP (de caractère minime) n'ait été découverte. En tout état de cause, le traitement de celle-ci est identique, en prévoyant une dissection qui pourrait être particulièrement hémorragique.

➤ La cancérisation :

Il s'agit en général d'une forme grave de cancer hépatobiliaire, dans la mesure où l'exérèse complète ne peut que très rarement être curative. Il se développe, soit sur la VBEH, s'il n'y a jamais eu d'intervention, soit sur les VBIH et particulièrement dans le cas où elles sont restées très dilatées.

Au début, le diagnostic n'est pas aisé, et il se peut qu'il ne soit fait qu'à l'occasion de l'examen histologique extemporané. L'extension hépatique et ganglionnaire est importante et rend en général toute exérèse illusoire.

En fait, au moment de la découverte du cancer, souvent déjà à l'origine d'une rétention biliaire, sa diffusion ne permet plus qu'une dérivation interne de caractère palliatif.

X. Surveillance et Pronostic

1. Surveillance

Dans les suites de l'intervention, la reprise de l'alimentation doit pouvoir se faire vers le cinquième jour, après ablation de la sonde gastrique. Le liquide recueilli par la lame de drainage doit être analysé pour dosage de l'amylase, sachant qu'un « fond de coquetier » peut encore laisser passer un peu de liquide pancréatique pendant quelques jours. La lame est enlevée vers le cinquième jour. Ultérieurement, la surveillance en consultation doit comporter :

- Un bilan clinique, où il s'agit surtout de s'enquérir de signes fonctionnels, tels que des douleurs abdominales, ou une décoloration épisodique des selles.
- Un bilan biologique qui doit apprécier l'existence éventuelle de signes de rétention biliaire ou de réaction pancréatique.
- Un bilan morphologique comportant échographie et radiographie abdominale en position debout, à la recherche d'une aérobilie ou d'une dilatation des VBIH.

2. Pronostic (1,63,89,104)

2.1. La morbidité :

a. Les complications post opératoires précoces :

- Infection de la paroi.
- Fistule biliaire :

C'est un écoulement bilieux extériorisé par un drain ou un orifice de drainage après une chirurgie des VBEH.

- La fuite biliaire réalise trois types de situation :
 - Une collection bilieuse localisée ou bilome
 - Biliopéritonite

- Extériorisation par drainage

La recherche de la lésion en cause est justifiée lorsque aucune cholangiographie peropératoire n'a été faite avec un débit important (>200cc/jr) et une rétention biliaire clinique ou biologique accompagnée.

Devant toute fistule biliaire simple si : pas de calcul résiduel ni sténose, on réalise une ablation progressive du drain après 12–15 jours. La guérison spontanée presque toujours en moins de huit jours, sinon l'alternative est la réintervention précoce qui permet la ligature de la fuite.

- La pancréatite aigue :(90)

S'observe lorsqu'il y a eu un traumatisme de la papille ou du pancréas lui même.

- L'abcès :

Il faut toujours chercher une fuite anastomotique biliaire. De nombreuses localisations, néanmoins 4 topographies sont ubiquitaires :

- Abcès de paroi,
- Le cul-de-sac de Douglas, en raison du caractère déclive de cette zone.
- L'espace sous phrénique à cause de pression plus faible due à la proximité du thorax.
- La zone de résection chirurgicale.
- Le choc septique : à la suite de la dissémination d'une infection locale.

Dans notre étude les suites opératoires immédiates ont été bonnes chez 12 malades soit 86% des cas, une fistule anastomotique et une occlusion intestinale ont été observé chacune chez un seul cas.

b. Les complications tardives :(63)

La revue de la littérature publiée par Longmire, rapporte des cas ayant une surveillance postopératoire de plus de 5 ans, et permet d'individualiser les complications les plus fréquentes:

- La sténose ou l'oblitération de l'anastomose :

Se voit essentiellement en cas de traitement par sphinctérotomie, suite à la section du sphincter d'Oddi, qui accroît ainsi le risque de reflux, de stase, et donc de surinfection et par conséquent être responsable d'ictère récidivant, de douleurs abdominales ou d'accès angiochololitiques, impose en règle la réintervention.

- La lithiase intra kystique ou vésiculaire :

Est plus fréquente en cas de persistance de la poche kystique, se manifeste par la réapparition de douleurs abdominales associées le plus souvent à un ictère variable et paroxystique. Elle conduit également à une réintervention.

- La récurrence quand il n'y a eu qu'un drainage interne, ou surtout en cas de persistance d'un canal commun long. KASAL présente un cas de récurrence survenue 10 ans après la première intervention.

- Les cholangites secondaires :

Elles constituent une complication fréquente des montages réalisés selon les anciennes méthodes, comme la kysto-jéjunostomie latéro-terminale, avec persistance d'une dilatation même discrète des voies biliaires intra hépatiques.

Sans oublier le risque réel de dégénérescence maligne favorisé par la persistance de l'inflammation de la paroi du kyste.

Dans notre série, Nos patients ont été vus en consultation après 3 mois, 6mois et un an du post opératoire, aucun d'entre eux n'a présenté une complication tardive à l'exception d'un seul patient qui a présenté une lithiase vésiculaire siégeant au niveau de l'anastomose.


2.2. La mortalité :(48)

Le pronostic de la DKCVBP ne cesse de s'améliorer au cours des années, grâce : aux progrès des moyens d'imagerie permettant un diagnostic précis et précoce, la meilleure connaissance de la malformation ainsi que l'évolution des techniques chirurgicales. La morbidité post opératoire a significativement diminué en chutant de 42,5% à 9% au terme d'un suivi de plus de 10 ans.

Le taux de mortalité a également diminué pour tous les types d'intervention mais la résection totale avec anastomose hépatico-jéjunale sur une anse en Y montée à la Roux, reste la technique de choix. Concernant la maladie de Caroli, l'option thérapeutique logique est représentée par la résection hépatique dans les formes localisées, et la transplantation hépatique reste le traitement idéal dans les formes diffuses.

Tableau XII : Le pourcentage de mortalité selon différentes études.

Etude	Taux de mortalité
FLORENT (France 1970) (5)	3.6%
FLANIGAN (Michigan 1975) (105)	3-4%
F.Z DEBARH (Rabat 2010) (53)	0%
MABRUT JY (France 2012) (54)	2.5%
EL ASRI SALMA (Fès 2016) (55)	12.5%
Notre étude	0%



CONCLUSION

La dilatation kystique congénitale de la VBP est une malformation rare. Dans notre série, la symptomatologie était dominée par une douleur de l'hypochondre droit, un ictère, une masse et des nausées vomissements. Le diagnostic anténatal n'a pas été fait dans notre série et doit être développé par la généralisation de la surveillance échographique des grossesses.

Le diagnostic est largement facilité par les moyens d'imagerie modernes, essentiellement l'échographie, la TDM et la Bili-IRM.

Le traitement repose sur l'exérèse complète de la portion dilatée de la voie biliaire suivie d'une anastomose biliodigestive sur anse en Y à la Roux. Il doit être proposé dès que le diagnostic établi avant la survenue des complications, et en cas de diagnostic anténatal, ce traitement doit être proposé dans les deux premiers mois.

Les complications postopératoires précoces qui peuvent survenir sont essentiellement d'ordre infectieux et doivent être prévenues par une technique opératoire rigoureuse et le respect de l'asepsie des soins. Une surveillance échographique et biologique prolongée est nécessaire afin de guetter la survenue d'une sténose de l'anastomose biliodigestive ou une évolution vers la cirrhose hépatique.



FICHE D'EXPLOITATION

Service : CCI-B CHU M VI

Nom et prénom :

N° du dossier :

Région :

Date d'entrée :

IP :

Date de sortie :

Sexe

Age

Antécédents :

➤ Personnels:

- Médicaux:

Colique hépatique :	Oui	<input type="checkbox"/>	Non	<input type="checkbox"/>
Epigastralgie :	Oui	<input type="checkbox"/>	Non	<input type="checkbox"/>
Vésicule lithiasique :	Oui	<input type="checkbox"/>	Non	<input type="checkbox"/>
Ictère récurrent:	Oui	<input type="checkbox"/>	Non	<input type="checkbox"/>
Angiocholite:	Oui	<input type="checkbox"/>	Non	<input type="checkbox"/>
Pancréatite:	Oui	<input type="checkbox"/>	Non	<input type="checkbox"/>

Tares associés

Diabète :	Oui	<input type="checkbox"/>	Non	<input type="checkbox"/>
Obésité :	Oui	<input type="checkbox"/>	Non	<input type="checkbox"/>
Hypercholestérolémie :	Oui	<input type="checkbox"/>	Non	<input type="checkbox"/>

Autres :.....

Chirurgicaux :.....

❖ Familiaux :.....

Renseignements cliniques :

❖ Découverte fortuite : Oui Non

❖ Délai de consultation :

❖ Signes fonctionnels :

✓ Douleur de l'hypochondre droit: Oui Non

Les dilatations kystiques congénitales de la voie biliaire principale chez l'enfant

- | | | | | |
|--------------------------------------|-----|--------------------------|-----|--------------------------|
| ✓ Douleur épigastrique | Oui | <input type="checkbox"/> | Non | <input type="checkbox"/> |
| ✓ Nausée et vomissements | Oui | <input type="checkbox"/> | Non | <input type="checkbox"/> |
| ✓ Fièvre | Oui | <input type="checkbox"/> | Non | <input type="checkbox"/> |
| ✓ Urines foncées et selles décolorés | Oui | <input type="checkbox"/> | Non | <input type="checkbox"/> |
| ✓ Autres:..... | | | | |

❖ Les signes physiques :

- | | | | | |
|-----------------------------|-----|--------------------------|-----|--------------------------|
| ✓ Ictère: | Oui | <input type="checkbox"/> | Non | <input type="checkbox"/> |
| ✓ Sensibilité abdominale : | Oui | <input type="checkbox"/> | Non | <input type="checkbox"/> |
| ✓ Défense abdominale | Oui | <input type="checkbox"/> | Non | <input type="checkbox"/> |
| ✓ Hépatomégalie | Oui | <input type="checkbox"/> | Non | <input type="checkbox"/> |
| ✓ Masse abdominale de l'HCD | Oui | <input type="checkbox"/> | Non | <input type="checkbox"/> |
| ✓ Fièvre | Oui | <input type="checkbox"/> | Non | <input type="checkbox"/> |

Examens para cliniques :

Radiologie :

(1) Echographie abdominale

- | | | | | |
|--------------------------------------|----------|--------------------------|--------------|--------------------------|
| Normale | Oui | <input type="checkbox"/> | Non | <input type="checkbox"/> |
| Dilatation de la VBP | Oui | <input type="checkbox"/> | Non | <input type="checkbox"/> |
| Lithiase de la VBP | Oui | <input type="checkbox"/> | Non | <input type="checkbox"/> |
| Vésicule lithiasique | Oui | <input type="checkbox"/> | Non | <input type="checkbox"/> |
| Les voies biliaires intra hépatiques | Dilatées | <input type="checkbox"/> | Non dilatées | <input type="checkbox"/> |

(2) TDM abdominale

- | | | | | |
|--|----------|--------------------------|--------------|--------------------------|
| Normale | Oui | <input type="checkbox"/> | Non | <input type="checkbox"/> |
| Dilatation de la VBP | Oui | <input type="checkbox"/> | Non | <input type="checkbox"/> |
| Lithiase de la VBP | Oui | <input type="checkbox"/> | Non | <input type="checkbox"/> |
| Vésicule lithiasique | Oui | <input type="checkbox"/> | Non | <input type="checkbox"/> |
| Les voies biliaires intra hépatiques : | Dilatées | <input type="checkbox"/> | Non dilatées | <input type="checkbox"/> |
| Pancréatite | Oui | <input type="checkbox"/> | Non | <input type="checkbox"/> |

Si oui quel stade :.....

- | | | | | | | | |
|----|--------------------------|----|--------------------------|----|--------------------------|----|--------------------------|
| la | <input type="checkbox"/> | lb | <input type="checkbox"/> | lc | <input type="checkbox"/> | ll | <input type="checkbox"/> |
|----|--------------------------|----|--------------------------|----|--------------------------|----|--------------------------|

Les dilatations kystiques congénitales de la voie biliaire principale chez l'enfant

III IVa IVb V

- Type de dilatation kystique de VBP selon Todani:
- Autres:

(3) Bili-IRM:

Anomalies des canaux hépatiques droit et gauche Oui Non

Dilatation de la VBP Oui Non

Lithiase de la VBP Oui Non

Vésicule lithiasique Oui Non

Les voies biliaires intra hépatiques dilatées Non dilatées

Type de dilatation kystique de VBP selon Todani :

Ia Ib Ic II

III IVa IVb V

- **Pancréatite** : Oui Non

Si oui quel stade :.....

- **Lithiase du canal de Wirsung** : Oui Non

- **Anomalie de la jonction bilio-pancréatique** : Oui Non

(4) CPRE :

Faite Non faite

6. TP/TCK :.....

7. Urée/ Créat :.....

8. groupage :.....

Traitement :

1) Médical :

- ✓ Réanimation hydro-électrolytique : **Oui** **Non**
- ✓ Antibiothérapie **Oui** **Non**

2) Endoscopique :

- Sphinctérotomie : **Oui** **Non**
- Extraction de calcul(s) : **Oui** **Non**
- Drainage biliaire externe : **Oui** **Non**
- Mise en place d'une prothèse : **Oui** **Non**

3) Chirurgical :

- Laparotomie cœlioscopie **Oui** **Non**
- Les gestes réalisés **Oui** **Non**
- Cholécystectomie : **Oui** **Non**
- Résection du kyste : **Totale** **partielle**

✓ **Anastomose :**

 Hépatico-jéjunale

 Cholédoco-jéjunale

 Kysto-jéjunale

✓ Hépatectomie partielle : **Oui** **Non**

Les complications :

1) Précoces


Décès :	Oui	<input type="checkbox"/>	Non	<input type="checkbox"/>
Fuite anastomotique :	Oui	<input type="checkbox"/>	Non	<input type="checkbox"/>
Fuite à travers le canal pancréatique :	Oui	<input type="checkbox"/>	Non	<input type="checkbox"/>
Occlusion intestinale :	Oui	<input type="checkbox"/>	Non	<input type="checkbox"/>
Infection de la paroi :	Oui	<input type="checkbox"/>	Non	<input type="checkbox"/>

2) Tardives :

Ulcère peptique :	Oui	<input type="checkbox"/>	Non	<input type="checkbox"/>
Cholangite :	Oui	<input type="checkbox"/>	Non	<input type="checkbox"/>
Lithiase biliaire :	Oui	<input type="checkbox"/>	Non	<input type="checkbox"/>
Pancréatite aiguë/chronique :	Oui	<input type="checkbox"/>	Non	<input type="checkbox"/>
Cirrhose biliaire secondaire :	Oui	<input type="checkbox"/>	Non	<input type="checkbox"/>
Cholangiocarcinome :	Oui	<input type="checkbox"/>	Non	<input type="checkbox"/>

Résultat anatomopathologique:

Dosage de l'amylase dans la bile :



RESUMES

Résumé

Les dilatations kystiques congénitales de la voie biliaire principale anciennement appelées kyste du cholédoque sont définies par une dilatation communicante de la VBEH associée ou non à une dilatation de la VBIH. Elles représentent une malformation congénitale rare plus fréquente en Asie, elles posent encore plus de problèmes diagnostiques que thérapeutiques. Notre travail est une étude rétrospective portant sur 15 cas de dilatations kystiques congénitales de la VBP colligés au service de chirurgie pédiatrique générale du CHU Mohamed VI de Marrakech, durant la période allant de Janvier 2011 à Décembre 2016.

Il a pour objectif d'établir le profil épidémiologique, clinique, thérapeutique et évolutif des DKCVBP. L'âge moyen de nos patients était de 5.34 ans [1 mois et 1/2-13ans]. Le sex-ratio a noté 4 fois plus de filles que de garçons. La symptomatologie clinique était généralement une douleur de l'hypochondre droit chez 13 patients (86.7%), ictère cholestatique chez 3 patients (20%), masse abdominale chez 6 patients (40%). Cette triade clinique classique était complète uniquement dans 20% des cas. L'échographie abdominale, la TDM et la bili-IRM ont permis de poser le diagnostic dans la majorité des cas, en précisant le type de la dilatation kystique selon la classification de TODANI, il y avait 11cas de type I (73%) et 4cas de type IVa (27%). Le traitement chirurgical a consisté en une résection totale du kyste avec une anastomose hépato-jéjunale sur une anse en Y de type Roux pour tous nos patients. Les suites opératoires immédiates étaient simples pour 13 patients. Nous avons noté un cas de fuite anastomotique et un cas d'occlusion sur bride, à long terme une lithiase biliaire au niveau de l'anastomose bilio-digestive résorbée spontanément.

Notre série ne déroge pas à la règle : Prédominance féminine, présentation clinique et technique opératoire résection quasitotale de la VBEH. L'évolution est bonne pour tous les patients.

Abstract

Congenital dilatation of the extrahepatic bile ducts (CDEBD) is a condition characterized by extrahepatic bile duct dilatation that can also include the intrahepatic biliary systems. The CDEBD is a rare entity and is more common within the Asian population. This is a retrospective study of 15 patients diagnosed and treated at the pediatric surgical department of Mohamed the sixth university hospital in Marrakesh, The duration of our study was between January, 2011 and December, 2016.

The purpose of our research is to establish an epidemiological, clinical, therapeutic and evolutionary profile of congenital cystic dilatations in our surgical department.

The patients Mean age was 5.34 years ranging from 1month¹/₂ to 13 years. The male/female ratio was 1:4. Thirteen (86.7%) of our patients presented an abdominal pain, three (20%) a cholestatic icter, six (40%) an abdominal mass and three patients (20%) presented the classic trio of pain, icter and palpable mass. Abdominal ultrasound, CT-scans and Bili-MRI were utilized to determine the type of cystic dilatation based on the TODANI classification. Eleven cases were considered type I (73%) and 4 cases were type IVa (27%).

The Complete excision of the extrahepatic bile duct with Roux-en-Y hepaticojejunostomy was the standard procedure for all of our patients. The post-operative surveillance was simple for 13 of our patients and without any complications, while one case presented an anastomotic leak, an occlusion on the flange has been reported in another, and a biliary lithiasis in the biliary-jejunal anastomosis in a case that has regressed spontaneously.


Our cases profile does not deviate from what was described by other authors: Feminine predominance, clinical presentation and operative technique with a total excision of the extrahepatic bile duct. The follow-up was favorable for all patients.

ملخص

يتم تعريف التوسعات الكيسية الخلقية لقناة الصفراء الأساسية بمجموعة من التوسعات المتصلة فيما بينها والتي تشمل القناة الصفراوية المتمركزة خارج الكبد مصحوبة أو لا بتوسعات أخرى داخله. وتعتبر تشوهات خلقية نادرة تهيمن في آسيا وتطرح عدة مشاكل في التشخيص والعلاج. دراستنا هي دراسة استرجاعية تضم خمسة عشر حالة للتوسع الكيسي الخلقى لقناة الصفراء الأساسية المتواجدة بمصلحة جراحة الأطفال العامة بالمستشفى الجامعي محمد السادس بمراكش ما بين يناير 2011 وديجنبر 2016.

هدفها يتجلى في وصف الجانب الوبائي، السريري، العلاجي والتطوري للتوسعات الكيسية الخلقية للقناة الصفراوية الأساسية.

كان متوسط العمر 5.34 سنة (مع شهر ونصف كعمر أدنى و 13 سنة كعمر أقصى). مثلت نسبة الجنس المؤنث 4 مرات مثيله من الجنس الذكر. الأعراض السريرية كانت عبارة عن الثالوث المعهود والذي شمل ألما في الربع العلوي الأيمن من البطن وجد عند 13 مريض (86.6%)، يرقان عند 3 مرضى (20%) وكتلة بطنية عند 6 مرضى (40%). هذا الثالوث يتواجد بنسبة 20% كاملا. تسمح الموجات فوق الصوتية والتصوير بالرنين المغناطيسي بالتشخيص في معظم الحالات لتحديد نوع التوسع الكيسي وفقا لتصنيف توداني، بحيث كان النوع I مهيمنا (11 حالة) والنوع IVa (4 حالات). ارتكز العلاج الجراحي على استئصال الكيس بأكمله. لفائدة جميع المرضى مع مفارغة قناة الصفراء بحلقة معوية على شكل Y. ما بعد الجراحة تميز بظهور انسداد معوي عند حالة واحدة وناسور توصيلي عند حالة واحدة وعلى المدى البعيد كانت عادية بإستثناء حالة واحدة تميزت بظهور حجر صفراوي في مستوى المفارغة اختفى فيما بعد.



BIBLIOGRAPHI

1. **Khmeckhem R, Zitouni H, Ben Ahmed Y, Jlidi S, Noura F, Charieg A.**
Traitement chirurgical des dilatations kystiques de la voie biliaire chez l'enfant.
Journal de pédiatrie puériculture. 2012;25(4):199-205.
2. **Le L, Pham A V, Dessanti A.**
Congenital dilatation of extrahepatic bile ducts in children.
Journal of Pediatric Surgery. 2006;16(1):24-7.
3. **Mannai S, Kraïem T, Gharbi L, Haoues N, Mestiri H, Khalfallah M-T.**
Les dilatations kystiques congénitales des voies biliaires.
Annales de Chirurgie. 2006;131(6-7):369-74.
4. **Harper L, Lavrand F, Pietrera P, Loot M, Vergnes P.**
Rupture spontanée d'un kyste du cholédoque chez une enfant de 11 mois.
Archives de pédiatrie. 2006;13(2):156-8.
5. **Guérin F.**
La dilatation kystique congénitale de la voie biliaire principale.
Acta Gastro-Enterologica Belgica. 1970;33(8):657-64.
6. **Saikusa N, Naito S, Iinuma Y, Ohtani T, Yokoyama N, Nitta K.**
Invasive cholangiocarcinoma identified in congenital biliary dilatation in a 3-year-old boy.
Journal of Pediatric Surgery. 2009;44(11):2202-5.
7. **Branchereau S, Valayer J.**
Malformations kystiques de la voie biliaire chez l'enfant : dilatation congénitale de la voie biliaire principale. Traitement chirurgical.
Éditions Scientifiques et Médicales Elsevier SAS. 2002;(1): 40-976.
8. **Dabbas N, Davenport M.**
Congenital choledochal malformation: Not just a problem for children.
Annales Royal College Surgeons of England. 2009;91(2):100-5.

9. **Gilliland MB, Holloway CE, LANCE JH.**
Case Reports: Congenital choledochus cyst.
Journal of Pediatrics. 1949;387-92.

10. **Mutricy. J.**
La dilatation kystique congénitale de la voie biliaire principale.
Thèse Paris. 1968; N°839.

11. **Lamar J, Hankamp, M.D, Ann Arbor, Mich.**
Congenital Choledochal Cyst Demonstration by Oral Cholecystography.
A.M.A. Journal of diseases of children.1959;(1):2-5.

12. **Shallow TA, Eger SA, Wagner FB, Jr.**
Congenital cystic dilatation of the common bile duct.
Annals of Surgery. 1943;117(3):355-86.

13. **Alagille D, Caravassilis V.**
La dilatation kystique congénitale du cholédoque.
Vol XI, n°8. 1961:721-748.

14. **Moseley JE.**
Radiographic demonstration of choledochal cyst by oral cholecystography.
Radiology. 1957;68(6):849-51.

15. **Singham J, Yoshida EM, Scudamore CH.**
Choledochal cysts: part 1 of 3: classification and pathogenesis.
Canadian journal of surgery. 2009; 52(5): 434-40.

16. **Klotz BD, Cohn BD, Kottmeier PK.**
Choledochal cysts: Diagnostic and Therapeutic Problems.
Journal of Pediatric Surgery. 1973;8(2):271-83.

17. **Kasai M, Asakura Y, Taira Y.**
Surgical treatment of choledochal cyst.
Annals of Surgery. 1970;172(5):844-51.

- 18. Sabeh G, Nini w.**
Cholédochocèle révélé par une crise de pancréatite aigue. A propos d'un cas.
La lettre chirurgicale. 1989;72(2):7-11.
- 19. Todani T, Tabuchi K, Watanabe Y, Kobayashi T.**
Squamous cell carcinoma arising in a dentigerous cyst.
Cancer. 1979;44(9) :1134-41.
- 20. Zhao R, Duncan SA.**
Embryonic development of the liver.
Hepatology. 2005;41(5):956-67.
- 21. Tan CE, Moscoso GJ.**
The developing human biliary system at the porta hepatis level between 11 and 25 weeks of gestation: a way to understanding biliary atresia. Part 2.
Pathology International. 1994;44(8):600-10.
- 22. Shiojiri N, Katayama H.**
Secondary Joining of the Bile Ducts During the Hepatogenesis of the Mouse.
Anatomy Embryo – Journals. 1987;177 (2):153-63.
- 23. Roskams T, Desmet V.**
Embryology of extra- and intrahepatic bile ducts, the ductal plate.
Anatomical Record. 2008;291(6):628-35.
- 24. Françoise S.**
Les canaux pancréatiques et leurs variations.
Université Rene-Decartes Paris V. Thèse 2006 :8-29.
- 25. CDU-HGE/Editions Elsevier-Masson.**
Les fondamentaux de la pathologie digestive. Chapitre 6 : foie – voies biliaires.
EMC .2014 ;(10) :1-39.

- 26. Bouchet Y, Passagia J, Lopez J.**
Techniques chirurgicales – Appareil digestif.
EM consulte. 199 ;147-54.
- 27. Castaing D, Veilhan L.**
Anatomie du foie et des voies biliaires.
EMC. 2006;(4):1-13.
- 28. FH Netter.**
Anatomie de la voie biliaire extrahépatique.
Atlas d'anatomie humaine. 6^{ème} édition.2015 ;Planches 275 et 276.
- 29. Lafortune M, Denys A, Sauvanet A, Schmidt S.**
Anatomie du foie: Ce qu'il faut savoir.
Journal de radiologie. 2007;88(7-8 C2):1020-35.
- 30. Valette P, Baere T De.**
Anatomie biliaire et vasculaire du foie.
Journal de radiologie.2008 ; 83(2-C2) :221-32.
- 31. CDU-HGE/Editions Elsevier-Masson.**
Les fondamentaux de Pathologie digestive. Chapitre 7- Pancréas.
EMC. 2014 ;(10):1-17.
- 32. Kbaier PS.**
Radiologie et imagerie médicale : Abdominale – Digestive.
EM consulte. 2007.
- 33. Auriol J, Marachet M-A, Bournet B, Buscail L, Rousseau H, Otal P.**
Imagerie radiologique du pancréas : techniques d'exploration, radioanatomie.
EMC - Hépatologie. 2011;(6):1-15.
- 34. CDU-HGE/Editions Elsevier-Masson.**
Duodéno pancréatectomie céhalique-Chirurgie digestive.
EMC.2007.

35. **Heyries L, Sahel J.**
Anomalies congénitales du pancréas.
EMC-Hépatologie. 2010;5(4):1-8.
36. **Dumont F, Yzet T, Vibert E, Poirier J, Bartoli E, Delcenserie R.**
Pancreas divisum and the dominant dorsal duct syndrome.
Annales Chirurgicales. 2005;130(1):5-14.
37. **Jaouad B.**
Dilatation kystique du cholédoque à propos de 12 cas.
Université Mohamed V-FMPR. 2012.
38. **Nawal M.**
Cholédococèle: Un diagnostic difficile à propos d'une observation privilégiée.
Université Mohamed V-FMPR. 2014.
39. **Babbitt DP.**
Congenital choledochal cysts: new etiological concept based on anomalous relationships of the common bile duct and pancreatic bulb.
Annals of radiology (Paris). 1969;12(3):231-40.
40. **Sugiyama M, Haradome H, Takahara T, Izumisato Y, Abe N, Masaki T, et al.**
Biliopancreatic reflux via anomalous pancreaticobiliary junction.
Surgery. 2004;135(4):457-9.
41. **Todani T, Narusue M, Watanabe Y, Tabuchi K, Okajima K.**
Management of congenital choledochal cyst with intrahepatic involvement.
Annals of Surgery. 1978;187(3):272-80.
42. **Ochiai K, Kaneko K, Kitagawa M, Ando H, Hayakawa T.**
Activated pancreatic enzyme and pancreatic stone protein (PSP/reg) in bile of patients with pancreaticobiliary maljunction/ choledochal cysts.
Digestives diseases and Sciences. 2004; 49(11-12):1953-6.

- 43. Bhavsar MS, Vora HB, Giryappa VH.**
Choledochal cysts : a review of literature.
Saudi journal of Gastroenterology association. 2012;18(4):230-6.
- 44. Altıntoprak F, Yener Uzunoğlu M, Dikicier E, Zengin İ.**
Choledochal cysts– Classification, physiopathology, and clinical course.
Integrative Cancer Science and Therapeutics. 2016;3(5):588-92.
- 45. Singham J, Yoshida EM, Scudamore CH.**
Choledochal cysts: part 2 of 3: Diagnosis.
Canadian journal of Surgery. 2009;52(6):506-11.
- 46. Postema RR, Hazebroek FWJ.**
Choledochal cysts in children: a review of 28 years of treatment in a dutch children ' s hospital.
European journal of surgery. 1999; 165(12): 1159-61.
- 47. Crozier F, Hardwisgen J, Jaoua S, Charrier A, Aillaud S, Bourlière B, et al.**
Kyste du cholédoque avec dilatation congénitale du canal cystique: à propos de deux cas.
Annales Chirurgicales. 2003;128(7):459-61.
- 48. Soares KC, Arnaoutakis DJ, Kamel I, Rastegar N, Anders R, Maithel S, et al.**
Choledochal cysts: Presentation, clinical differentiation, and management.
Journal american college of surgeons. 2014;219(6):1167-80.
- 49. Ishibashi H, Shimada M, Kamisawa T, Fujii H, Hamada Y, Kubota M, et al.**
Japanese clinical practice guidelines for congenital biliary dilatation.
Journal of Hepatobiliary Pancreatic Sciences. 2017;1-16.
- 50. Vijayaraghavan P, Lal R, Sikora SS, Poddar U, Yachha SK.**
Experience with choledochal cysts in infants.
Pediatric Surgery International. 2006;22(10):803-7.

51. **Pereira LH, Bustorff-Silva JM, Sbraggia-Neto L, Bittencourt DG, Hessel G.**
Choledochal cyst: a 10-year experience.
Jornal de Pediatria. 2000;76(2):143-8.
52. **Singham J, Schaeffer D, Yoshida E, Scudamore C.**
Choledochal cysts: analysis of disease pattern and optimal treatment in adult and paediatric patients.
The official journal of the International Hepato Pancreato Biliary Association (Oxford). 2007;9(5):383-7.
53. **Debbah FZ.**
La dilatation kystique du cholédoque chez l'enfant A propos de 11 cas.
FMPR. Thèse. 2010.
54. **Mabrut JY, Reding R, Otte JB, Partensky C, Dubois R, Chappuis JP, Guillat C, Baulieux J, de la Roche E, Ducerf C, Kestens PJ, Gigot JF.**
Dilatations kystiques congénitales des voies biliaires : analyse d'une série de 96 observations.
Congrès francophone de référence des maladies et cancers de l'appareil digestif : 2012.
55. **Asri S.**
La dilatation kystique congénitales des voies biliaires chez l'enfant.
FMPF. Thèse N°: 130/16. 2016.
56. **Fekete CN.**
Images de dilatation liquidienne abdomino-pelvienne chez le fœtus : prise en charge pre et post-natale.
Néonatalogie-Hôpital Necker. 1995 : 1-7.
57. **Couto J, Leite J, Machado A, Souza N, Silva M.**
Diagnostic anténatal du kyste du cholédoque.
Journal de radiologie. 2008 ;83(5) : 647-649

58. **Miyano T, Yamataka A, Li L.**
Congenital Biliary Dilatation.
Seminars in pediatric Surgery. 2000;9(4):187-95.
59. **Vullierme M.**
Anomalie de jonction bilio-pancreatique/Maladies kystiques des voies biliaires.
Société française de radiologie. 2005;434-5.
60. **Hamada Y, Ando H, Kamisawa T, Itoi T, Urushihara N, Koshinaga T, et al.**
Diagnostic criteria for congenital biliary dilatation 2015.
Journal of Hepato-Biliary Pancreatic Sciences. 2016;23(6):342-6.
61. **Hung MH, Lin LH, Chen DF, Huang CS.**
Choledochal cysts in infants and children: Experiences over a 20-year period at a single institution.
European journal of pediatrics. 2011;170(9):1179-85.
62. **Tahara K, Ishimaru Y, Fujino J, Suzuki M, Hatanaka M, Igarashi A.**
Association of extrahepatic bile duct duplication with pancreaticobiliary maljunction and congenital biliary dilatation in children: A case report and literature review.
Surgery Today. 2013;43(7):800-5.
63. **Le Roy B, Gagnière J, Filaire L, Fontarensky M, Hordonneau C, Buc E.**
Pancreaticobiliary maljunction and choledochal cysts: from embryogenesis to therapeutics aspects.
Surgical and Radiologic Anatomy. 2016;38(9):1053-60.
64. **Gilday DL, Brown R, Macpherson RI.**
Choledochal cyst--a case diagnosed by radiographic and ultrasonic collaboration.
Journal of the Canadian Association of Radiologists. 1969;20(1):25-9.
65. **Persson A, Dahlström N, Smedby Ö, Brismar TB.**
Volume rendering of three-dimensional drip infusion CT cholangiography in patients with suspected obstructive biliary disease: a retrospective study.
The British Journal of Radiology. 2005;78(12):1078-85.

- 66. Anglade E, Caron C, Aubk CI, Lebigot JI, Croquet V, Loisel DI.**
Bilan préthérapeutique d' une dilatation congénitale de la voie biliaire principale par cholangio-pancreatographie-IRM.
Archives de pédiatrie. 2000;(7):49-53.
- 67. Corby S, Barbary C, Kermarrec E, Béot S, Régent D.**
Journal de radiologie.
Masson.2008 ;88(4):531-40.
- 68. Calvet C, Lecesne R, Pradel JA, Drouillard J, Bruel JM.**
Journal de radiologie.
Masson. 2008 ;78(4):615-21.
- 69. Chammakhi jamali C, Melliti S, Saddoud N, Zouaoui W, Kochlef A, Baccar A, Mzabi H , Sehili S, Ghorbel A, Daghfous MH.**
Les Dilatations Kystiques des voies biliaires : Apport De La Bili-Irm.
CHU Habib Thameur-Radiologie. 2008.
- 70. Sugiyama M, Baba M, Atomi Y, Hanaoka H, Mizutani Y, Hachiya J.**
Diagnosis of anomalous pancreaticobiliary junction: value of magnetic resonance cholangiopancreatography.
Surgery. 1998;123(4):391-7.
- 71. Kim M-J, Han SJ, Yoon CS, Kim JH, Oh J-T, Chung KS.**
Using MR Cholangiopancreatography to Reveal Anomalous Pancreaticobiliary Ductal Union in Infants and Children with Choledochal Cysts.
American Journal of Roentgenology. 2002 Jul;179(1):209-14.
- 72. Blickman JG, Parker BR, Barnes PD.**
Pediatric radiology : the requisites.
Mosby/Elsevier. 2009;(5): 358 .
- 73. Halefoglu A-M.**
Magnetic resonance cholangiopancreatography: a useful tool in the evaluation of pancreatic and biliary disorders.
World Journal of Gastroenterology. 2007 May 14;13(18):2529-34.

- 74. El Haddad S, Chat L, Allali N.**
Imagerie des dilatations kystiques du cholédoque (DKC).
Radiopédiatrie Rabat Maroc.2011.
- 75. Ahlawat SK, Fishbien TM, Haddad NG.**
Cystic duct remnant mucocele in a liver transplant recipient.
Pediatric Radiology. 2008;38(8):884-6.
- 76. Borie F, Millat B.**
La cholangiographie per opératoire par voie laparoscopique.
Journal de Chirurgie Viscérale – Présentation – EM consulte. 2008.
- 77. Laurent V, Corby S, Barbary C, Kermarrec E, Béot S, Régent D.**
Les nouvelles possibilités d'exploration des voies biliaires en IRM: de l'imagerie morphologique à l'imagerie fonctionnelle avec perfusion de Mangafodipir Trisodium (Mn DPDP).
Journal of Radiology. 2007;88(4):531-40.
- 78. Stipsanelli E, Valsamaki P, Tsiouris S, Arka A, Papathanasiou G, Ptohis N.**
Spontaneous rupture of a type IVA choledochal syst in a young adult during radiological imaging.
World Journal of Gastroenterology. 2006;12(6):982-6.
- 79. Judah JR, Draganov P V.**
Endoscopic therapy of benign biliary strictures.
World Journal of Gastroenterology. 2007;13(7):3531-9.
- 80. Alhayaf N, Lalor E, Bain V, McKaigney J, Sandha GS.**
The Clinical Impact and Cost Implications of Endoscopic Ultrasound on the Use of Endoscopic Retrograde Cholangiopancreatography in a Canadian University Hospital.
Canadian Journal of Gastroenterology. 2008;22(2):138-42.
- 81. Yamaguchi M.**
Congenital choledochal cyst. Analysis of 1,433 patients in the Japanese literature.
American Journal of Surgery. 1980;140(11):653-7.

- 82. Cussenot O, Valayer J, Gauthier F.**
Congenital cystic dilatation of the common bile duct.
Chirurgie pédiatrique. Masson. 1987 ; 28 :8-19.
- 83. Vullierme MP, Vilgrain V, Zins M, Sibert A, Denys A, Belghiti J.**
Dilatation kystique congénitale de la voie biliaire principale, Corrélations radio-anatomiques chez 14 malades.
Masson.Gastroenterology Clin Biol. 1997;21(11):201-8.
- 84. Dean MA, Wegrzun J.**
Congenital choledochal cyst.
Connecticut medicine. 1961;25(11):486-9.
- 85. Todani T.**
Congenital Bile Duct Cysts Classification , Operative Procedures , and Review of Thirty-Seven Cases Including Cancer Arising from Choledochal Cyst.
The American Journal of Surgery. 1977;134(8):263-9.
- 86. Brancatelli G, Michael P, Federle, Vilgrain V, Vullierme MP, Marin D, Valla D.**
Maladie et syndrome de Caroli : étude multicentrique clinique et de l'imagerie de 39 patients.
Radiographics. 2005;25(1):659-70.
- 87. Lipsett PA, Pitt HA, Colombani PM, Boitnott JK, Cameron JL.**
Choledochal cyst disease. A changing pattern of presentation.
Annals of Surgery. 1994;220(10):644-52.
- 88. Edil BH, Cameron JL, Reddy S, Lum Y, Lipsett PA, Nathan H.**
Choledochal Cyst Disease in Children and Adults: A 30-Year Single-Institution Experience.
Journal American College of Surgery. 2008;206(5):1000-5.
- 89. Shah OJ, Shera AH, Zargar SA, Shah P, Robbani I, Dhar S.**
Choledochal cysts in children and adults with contrasting profiles: 11-year experience at a tertiary care Center in Kashmir.
World Journal of Surgery. 2009;33(11):2403-11.

90. **Fujishiro J, Masumoto K, Urita Y, Shinkai T, Gotoh C.**
Pancreatic complications in pediatric choledochal cysts.
Journal of Pediatric Surgery. 2013;48(9):1897-902.
91. **Aigner, RM; Fueger, GF; Schimpl, G; Sauer, H; Nicoletti R.**
Cholescintigraphy in the evaluation of bile flow after Roux-en-Y hepatico-jejunostomy and hepatico-antrostomy in infants with choledochal cysts.
Pediatric Radiology. 1997;27(11):850-54.
92. **Ouaissi M, Ragot E, Mabrut JY, Gigot JF.**
P68 - Anomalies de la jonction bilio-pancréatique (AJBP) associées aux dilatations congénitales des voies biliaires (DCVB) : Analyse d'une série multicentrique franco-européenne de 505 malades.
JFHOD-Association Française de Chirurgie. 2011.
93. **Kamisawa T, Ando H, Suyama M, Shimada M, Morine Y, Shimada H.**
Japanese clinical practice guidelines for pancreaticobiliary maljunction.
Journal of Gastroenterology. 2012;47(7):731-59.
94. **Bricha M, Dafiri R.**
Une cause inhabituelle d'un abdomen aigu chez l'enfant: La rupture spontanée d'un kyste du cholédoque.
Journal de Radiologie, Paris. 2007;88(5 C1):692-3.
95. **Savić D, Milovanović D, Jovanović D.**
Congenital dilatation of the common bile duct (congenital choledochal cyst).
Srp Arh Celok Lek. 2001; 129(5-6):47-50.
96. **Jadhav V, Gupta R, Parelkar S V., Shah H, Gupta A, Mishra PK.**
Endoscopic Management of Spontaneous Perforation of a Cystic Duct in a 10-year-old Child.
European Journal of Pediatric Surgery. 2009;19(6):194-6.
97. **Todani T, Watanabe Y, Urushihara N, Morotomi Y, Maeba T.**
Choledochal cyst, pancreatobiliary malunion, and cancer.
Journal of Hepatobiliary Pancreatic Surgery. 1994;1(3):247-51.

- 98. Mutignani M, Tringali A, Costamagna G.**
Therapeutic Biliary Endoscopy.
Endoscopy. 2004; 36 (2): 147-59.
- 99. Ben Farhat L, Ben Aicha A, Askri A, Dridi L.**
Drainage biliaire percutané : Efficacité et complications à court et à moyen à court et à moyen terme à travers une série de 50 cas.
La tunisie Medicale. 2009 ; 87 (1): 50-4.
- 100. Ohi R, Yaoita S, Kamiyama T, Ibrahim M, Hayashi Y, Chiba T.**
Surgical treatment of congenital dilatation of the bile duct with special reference to late complications after total excisional operation.
Journal of Pediatric Surgery. 1990;25(6):613-7.
- 101. Tanaka M, Shimizu S, Mizumoto K, Yokohata K, Chijiwa K, Yamaguchi K.** Laparoscopically assisted resection of choledochal cyst and Roux-en-Y reconstruction.
Surgical Endoscopy. 2001;15(6):545-51.
- 102. Jang JY, Yoon YS, Kang MJ, Kwon W, Park JW, Chang YR.**
Laparoscopic excision of a choledochal cyst in 82 consecutive patients.
Surgical Endoscopy and Other Interventional Techniques. 2013;27(5):1648-52.
- 103. De Kerckhove L, De Meyer M, Verbaandert C, Mourad M, Sokal E, Goffette P.**
The place of liver transplantation in Caroli's disease and syndrome.
Transplant International. 2006;19(5):381-8.
- 104. Keplinger KM, Bloomston M.**
Anatomy and embryology of the biliary tract.
Surgical Clinics of North America. 2014;94(2):203-17.
- 105. Flanigan PD.**
Biliary cysts.
Annals of Surgery. 1975;182(5):635-43.

قسم الطبيب

اقسم بالله العظيم

أن أراقب الله في مهنتي.

وأن أصون حياة الإنسان في كافة أطوارها في كل الظروف والأحوال

بأذلة وسعي في إنقاذها من الهلاك والمرض والألم والقلق.

وأن أحفظ للناس كرامتهم، وأستر عورتهم، وأكتم سرهم.

وأن أكون على الدوام من وسائل رحمة الله، مسخرة كل رعايتي الطبية للقريب والبعيد،
للصالح والطالح، والصديق والعدو.

وأن أثار على طلب العلم المسخر لنفع الإنسان .. لا لأذاه.

وأن أوقر من علمني، وأعلم من يصغرنى، وأكون أختاً لكل زميل

في المهنة الطبية متعاونين على البر والتقوى.

وأن تكون حياتي مصداق إيماني في سرّي وعلانيتي ،

نقية مما يشينها تجاه الله ورسوله والمؤمنين.

والله على ما أقول شهيد.

أطروحة رقم 039

سنة 2017

التوسعات الكيسية الخلقية لقناة الصفراء الأساسية عند الطفل

الأطروحة

قدمت ونوقشت علانية يوم 2017/03/30

من طرف

الآنسة سلمى فورة

المزادة في 13 فبراير 1991 بين جرير

لنيل شهادة الدكتوراه في الطب

الكلمات الأساسية :

توسع كيسي - قناة الصفراء الأساسية - يرقان - مفارغة قناة الصفراء

اللجنة

الرئيس	م. الصيحي	السيد
	أستاذ في طب الأطفال	
المشرف	أ. ا. كاملي	السيد
	أستاذ مبرز في جراحة الأطفال	
	م. أولاد الصياد	السيد
	أستاذ في جراحة الأطفال	
الحكام	م. بوالروس	السيد
	أستاذ في طب الأطفال	
	ه. جلال	السيد
	أستاذ مبرز في طب الأشعة	