



UNIVERSITE CADI AYYAD  
FACULTE DE MEDECINE ET DE PHARMACIE  
MARRAKECH

ANNEE 2009

Thèse N° 50

## CANCERS DES LEVRES A PROPOS DE 22 CAS

---

### THESE

PRESENTEE ET SOUTENUE PUBLIQUEMENT LE .../.../ 2009  
PAR

Mlle **Nisrine AMAZZAL**

Née le 23/02/1984 à AGADIR

POUR L'OBTENTION DU DOCTORAT EN MEDECINE

---

### MOTS-CLES :

LEVRE - CANCER - EPIDEMIOLOGIE - CHIRURGIE - RADIOTHERAPIE

---

### JURY

Mr. <b>S. AIT BENALI</b> Professeur de neurochirurgie	PRESIDENT
Mr. <b>A. RAJI</b> Professeur d'oto-rhino-laryngologie	RAPPORTEUR
Mme. <b>B. BELAABIDIA</b> Professeur d'anatomie-pathologie	} JUGES
Mr. <b>A. MOUTAOUAKIL</b> Professeur d'ophtalmologie	
Mr. <b>S. AMAL</b> Professeur agrégé de dermatologie	

# بِسْمِ اللَّهِ الرَّحْمَنِ الرَّحِيمِ

"رب أوزعني أن أشكر  
نعمتك التي أنعمت عليّ  
وعلى والديّ وأن أعمل  
صالحاً ترضاه وأصلح لي  
في ذريّتي إني تبت إليك  
وإني من المسلمين"

## Serment d'Hippocrate

*Au moment d'être admis à devenir membre de la profession médicale, je m'engage solennellement à consacrer ma vie au service de l'humanité.*

*Je traiterai mes maîtres avec le respect et la reconnaissance qui leur sont dus.*

*Je pratiquerai ma profession avec conscience et dignité. La santé de mes malades sera mon premier but.*

*Je ne trahirai pas les secrets qui me seront confiés.*

*Je maintiendrai par tous les moyens en mon pouvoir l'honneur et les nobles traditions de la profession médicale.*

*Les médecins seront mes frères.*

*Aucune considération de religion, de nationalité, de race, aucune considération politique et sociale, ne s'interposera entre mon devoir et mon patient.*

*Je maintiendrai strictement le respect de la vie humaine dès sa conception.*

*Même sous la menace, je n'userai pas mes connaissances médicales d'une façon contraire aux lois de l'humanité.*

*Je m'y engage librement et sur mon honneur.*

*Déclaration Genève, 1948.*

**UNIVERSITE CADI AYYAD**  
**FACULTE DE MEDECINE ET DE PHARMACIE**  
**MARRAKECH**

DOYEN HONORAIRE : Pr. MEHADJI Badie–azzamann

VICE DOYENS HONORAIRES : Pr. FEDOUACH Sabah

: Pr. AIT BEN ALI Said

: Pr. BOURAS Najib

**ADMINISTRATION**

DOYEN : Pr. Abdelhaq ALAOUI YAZIDI

VICE DOYEN A LA RECHERCHE ET COOPERATION : Pr. Ahmed OUSEHAL

VICE DOYEN AUX AFFAIRES PEDAGOGIQUES : Pr. Abdelmounaim ABOUSSAD

**PROFESSEURS D'ENSEIGNEMENT SUPERIEUR**

Pr. ABBASSI	Hassan	Gynécologie–Obstétrique A
Pr. AIT BEN ALI	Said	Neurochirurgie
Pr. ALAOUI YAZIDI	Abdelhaq	Pneumo–phtisiologie
Pr. ABOUSSAD	Abdelmounaim	Néonatalogie
Pr. BELAABIDIA	Badia	Anatomie–Pathologique
Pr. BOUSKRAOUI	Mohammed	Pédiatrie A
Pr. EL HASSANI	Selma	Rhumatologie
Pr. EL IDRISSI DAFALI	My abdelhamid	Chirurgie Générale
Pr. ESSADKI	Omar	Radiologie
Pr. FIKRI	Tarik	Traumatologie– Orthopédie A

Pr. KISSANI	Najib	Neurologie
Pr. KRATI	Khadija	Gastro-Entérologie
Pr. LATIFI	Mohamed	Traumato - Orthopédie B
Pr. MOUTAOUAKIL	Abdeljalil	Ophtalmologie
Pr. OUSEHAL	Ahmed	Radiologie
Pr. RAJI	Abdelaziz	Oto-Rhino-Laryngologie
Pr. SARF	Ismail	Urologie
Pr. SBIHI	Mohamed	Pédiatrie B
Pr. SOUMMANI	Abderraouf	Gynécologie-Obstétrique B
Pr. TAZI	Imane	Psychiatrie

## PROFESSEURS AGREGES

Pr. ABOULFALAH	Abderrahim	Gynécologie – Obstétrique A
Pr. AMAL	Said	Dermatologie
Pr. AIT SAB	Imane	Pédiatrie B
Pr. ASRI	Fatima	Psychiatrie
Pr. ASMOUKI	Hamid	Gynécologie – Obstétrique B
Pr. AKHDARI	Nadia	Dermatologie
Pr. BEN ELKHAIAT BEN OMAR	Ridouan	Chirurgie – Générale
Pr. BOUMZEBRA	Drissi	Chirurgie Cardiovasculaire
Pr. CHABAA	Leila	Biochimie
Pr. ESSAADOUNI	Lamiaa	Médecine Interne
Pr. FINECH	Benasser	Chirurgie – Générale
Pr. GHANNANE	Houssine	Neurochirurgie
Pr. GUENNOUN	Nezha	Gastro – Entérologie
Pr. LOUZI	Abdelouahed	Chirurgie générale
Pr. MAHMAL	Lahoucine	Hématologie clinique
Pr. MANSOURI	Nadia	Chirurgie maxillo–faciale Et stomatologie
Pr. MOUDOUNI	Said mohammed	Urologie
Pr. NAJEB	Youssef	Traumato – Orthopédie B
Pr. SAMKAOUI	Mohamed Abdenasser	Anesthésie– Réanimation
Pr. YOUNOUS	Saïd	Anesthésie–Réanimation
Pr. TAHRI JOUTEH HASSANI	Ali	Radiothérapie
Pr. SAIDI	Halim	Traumato – Orthopédie A

## PROFESSEURS ASSISTANTS

Pr. ADERDOUR	Lahcen	Oto-Rhino-Laryngologie
Pr. ADMOU	Brahim	Immunologie
Pr. ALAOU	Mustapha	Chirurgie Vasculaire périphérique
Pr. AMINE	Mohamed	Epidémiologie – Clinique
Pr. ARSALANE	Lamia	Microbiologie– Virologie
Pr. ATMANE	El Mehdi	Radiologie
Pr. BAHA ALI	Tarik	Ophtalmologie
Pr. BOURROUS	Monir	Pédiatrie A
Pr. CHAFIK	Aziz	Chirurgie Thoracique
Pr. CHAIB	ALI	Cardiologie
Pr. CHERIF IDRISSE EL GANOUNI	Najat	Radiologie
Pr. DAHAMI	Zakaria	Urologie
Pr. DIOURI AYAD	Afaf	Endocrinologie et maladies métaboliques
Pr. Drissi	Mohamed	Anesthésie –Réanimation
Pr. EL ADIB	Ahmed rhassane	Anesthésie–Réanimation
Pr. EL ATTAR	Hicham	Anatomie – Pathologique
Pr. EL FEZZAZI	Redouane	Chirurgie Pédiatrique
Pr. EL HATTAOUI	Mustapha	Cardiologie
Pr. EL HOUDZI	Jamila	Pédiatrie (Néonatalogie)
Pr. EL JASTIMI	Said	Gastro-Entérologie
Pr. ETTALBI	Saloua	Chirurgie – Réparatrice et plastique
Pr. HERRAG	Mohamed	Pneumo-Phtisiologie
Pr. KHALLOUKI	Mohammed	Anesthésie–Réanimation
Pr. KHOULALI IDRISSE	Khalid	Traumatologie–orthopédie
Pr. LAOUAD	Inas	Néphrologie

Pr. LMEJJATI	Mohamed	Neurochirurgie
Pr. MAHMAL	Aziz	Pneumo - Phtisiologie
Pr. MANOUDI	Fatiha	Psychiatrie
Pr. MOUFID	Kamal	Urologie
Pr. NEJMI	Hicham	Anesthésie - Réanimation
Pr. OULAD SAIAD	Mohamed	Chirurgie pédiatrique
Pr. QACIF	Hassan	Médecine Interne
Pr. TASSI	Nora	Maladies Infectieuses
Pr. ZOUGAGHI	Leila	Parasitologie -Mycologie



*Dédicaces*

*Toutes les lettres ne sauraient trouver les mots qu'il faut...  
Tous les mots ne sauraient exprimer la gratitude,  
l'amour, le respect, la reconnaissance...  
Aussi tout simplement que*



*Je dédie ce travail...*

*A ceux qui me sont les plus chers au monde, mes chers parents*

*A mon premier maître et ami. A mon cher papa El Bachir Amazzal*

Aucun mot ne saurait exprimer tout mon amour et toute ma gratitude. Merci pour tes sacrifices le long de ces années. Merci pour ta présence rassurante. Merci pour tout l'amour que tu procures à notre petite famille...

Tu as toujours été pour moi le père idéal, la lumière qui me guide dans les moments les plus obscurs.

En témoignage des profonds liens qui nous unissent, veuille cher père trouver à travers ce travail l'expression de mon grand amour, mon attachement et ma profonde reconnaissance. Puisse ton existence pleine de sagesse, d'amour me servir d'exemple dans ma vie et dans l'exercice de ma profession.

Puisse dieu te prêter longue vie et bonne santé afin que je puisse te combler à mon tour.

Je t'aime beaucoup.

*A ma tendre mère Aicha Nebri*

Je ne trouverai jamais de mots pour t'exprimer mon profond attachement et ma reconnaissance pour l'amour, la tendresse et surtout pour ta présence dans mes moments les plus difficiles, et si j suis arrivée là ce n'est que grâce à toi ma maman adorée.

Tu m'as toujours conseillé et orienté dans la voie du travail et de l'honneur, ta droiture, conscience et amour pour ta famille me serviront d'exemple dans la vie.

Ce modeste travail paraît bien dérisoire pour traduire une reconnaissance infinie envers une mère aussi merveilleuse dont j'ai la fierté d'être la fille.

Puisse ce jour être la récompense de tous les efforts et l'exaucement de tes prières tant formulées.

Je t'aime très fort

*A vous deux*

Vous avez patiemment attendu ce jour pour voir vos efforts couronnés.

Que vous trouvez dans ce modeste travail, le fruit de votre éducation et le témoignage de mon grand amour et de ma grande reconnaissance.

Je ferais de votre satisfaction mon unique but.

Que Dieu vous réserve bonne santé et longue vie.

*A la mémoire de mes grands pères, ma grand-mère Hnia et mon oncle Abdlekbir.*

Que dieu le tout puissant vous accueille dans son éternel paradis et vous accorde sa clémence et sa miséricorde.

***A ma chère grand-mère Moulaaid***

*Puisse ce travail être pour vous le témoignage de mon respect. Que Dieu vous procure bonne santé et longue vie. J'espère que vous soyez aujourd'hui fière de moi.*

***A ma très chère sœur Bouchra et son mari Mourad***

*Je ne pourrais jamais exprimer le respect que j'ai pour vous, ni la gratitude et ma reconnaissance envers les innombrables et immenses sacrifices que vous avez déployé pour mes études.*

*Vous n'avez pas cessé de me soutenir et m'encourager durant toutes les années de mes études, vous avez toujours été présents à mes côtés pour me consoler quand il fallait, jamais je ne l'oublierais.*

***A ma très chère sœur Laila et son mari Nouredine***

*Merci pour votre générosité, votre tendresse et votre gentillesse, pour tous les bons moments qu'on a vécus ensemble ...*

*Même si la distance nous a séparé, vous étiez et vous resterez toujours dans mon cœur.*

*J'espère que vous trouverez dans ce travail l'expression de ma grande estime et ma profonde affection.*

*Que Dieu vous garde et vous accorde tout le bonheur*

***A mon cher frère Mohammed Adnane***

*Nullé expression ne saurait exprimer l'amour, la tendresse, et l'attachement que j'ai pour toi.*

*Puisse Dieu, le tout puissant te préserver du mal, te combler de santé, de bonheur et te procurer une longue vie afin que je te comble à mon tour.*

*Tu résumes si bien le mot frère qu'il serait superflu d'y ajouter quelque chose.*

***A mes deux adorables petites nièces Lina et Sarah***

*Que Dieu tout puissant, vous préserve, et vous donne santé et bonheur pour que vous demeuriez les flambeaux illuminant le chemin de notre famille. Je vous aime très fort...*

***A tous mes oncles, tantes, cousins et cousines***

*Je vous dédie ce travail en témoignage de mes sentiments les plus sincères. Puisse Dieu vous garde en bonne santé et vous prête une longue vie pleine de bonheur, santé et de prospérité.*

***A tous les membres la grande famille Amazzal, Nebri, Messaoudi et Mouaad***

*A mes très chères et merveilleuses amies : Meryem Abouemrane et Naima Bendaoud*

*Notre amitié est pour moi, le plus beau cadeau du ciel, cette expression ne saurait traduire mon amour et mes sentiments les plus chers que j'ai pour vous.*

*Je vous aime beaucoup mes chères amies, et jamais j'oublierai les moments agréables que nous avons passés ensemble.*

*Aucune route n'est longue aux côtés d'un ami, vous l'étiez et vous le serez pour toujours.*

*Je vous souhaite une vie pleine de bonheur, de prospérité et de succès, que le bon Dieu nous garde toujours unis et solidaires à jamais.*

*Un spécial dédicace à ma chère amie Imane Benmbarek et son mari*

*J'aurais toujours à l'esprit le souvenir des agréables années qu'on a mené ensemble durant nos études  
Que le bon Dieu te protège et nous laisse toujours unies.*

*A mes très chers amis Mehdi Wakrim, Fatima Safini, Bouchra Aabbassi, Saadia Assbaissi, Afaf abouzoubeir, Aicha Benhmidoune,, Hanane Benhima, Sofia Alloulou*

*Vous étiez toujours pour moi des frères et non seulement des amis, merci pour les jolis souvenirs qu'on a partagé ensemble durant toutes les années de nos études.*

*Je vous souhaite tout le bonheur et le succès du monde dans votre vie privée et professionnelle.*

*A mes enseignants de primaire, secondaire et de la faculté de médecine de Marrakech.*

*A tous les collègues de classe, d'amphithéâtre et de stage hospitalier.*

*A tous le personnel médical et paramédical du CHU Mohammed IV et de l'hôpital Ibnou Zohr.*

*A tous ceux qui durant toutes ces années m'ont tant apporté*

*A tous ceux que j'ai oublié de nommer*

*A tous ceux que j'aime*



*Remerciements*

***A MON MAITRE ET RAPPORTEUR DE THESE : Pr. A. RAJI***

*Je tiens à vous exprimer toute ma reconnaissance pour l'honneur que vous m'avez fait en acceptant de diriger mon travail. Que votre compétence, votre sérieux, votre rigueur au travail, votre sens critique et vos nobles qualités humaines soient pour moi le meilleur exemple à suivre. Veuillez trouver, cher Maître, dans ce travail l'expression de mes vifs remerciements et de mon estime.*

***A MON MAITRE ET PRESIDENT DE THESE : Pr. S. AIT BENALI***

*Je vous remercie pour l'honneur que vous m'avez fait en acceptant de présider mon jury. Je vous remercie pour votre qualité d'enseignement ainsi que pour vos qualités humaines. Votre compétence et votre culture scientifique n'ont cessé de susciter ma grande admiration durant mon passage dans votre service. Veuillez trouver ici, Professeur, l'expression de mes sincères remerciements*

***A MON MAITRE ET JUGE : Pr. B. BELAABIDIA***

*J'ai bénéficié, au cours de mes études de votre enseignement. Votre gentillesse, votre modestie n'ont rien d'égal que votre compétence. Vous me faites l'honneur de juger ce modeste travail. Soyez assurée de mon grand respect.*

***A MON MAITRE ET JUGE : Pr. A. MOUJAOUAKIL***

*Je suis très touchée et reconnaissante de la spontanéité et la gentillesse avec laquelle vous m'avez reçue et accepter de juger mon travail. Veuillez accepter, cher Maître, mes sincères remerciements.*

***A MON MAITRE ET JUGE : Pr. S. AMAL***

*Vous avez accepté très spontanément de faire partie de mon jury. Je vous remercie pour l'intérêt que vous avez porté à ce travail. Veuillez trouver ici, Professeur, l'expression de mon profond respect.*

***A MON MAITRE : Pr. L. ADERDOUR Professeur Assistant En O.R.L***

*Je vous remercie vivement de l'aide précieuse que vous m'avez apportée pour la conception de ce travail.*

***A toute personne qui de près ou de loin a contribué à la réalisation de ce travail***



*Plan*

<b>INTRODUCTION.....</b>	<b>1</b>
<b>RAPPELS .....</b>	<b>3</b>
I- Anatomie des lèvres.....	4
II- Structure histologique des lèvres .....	17
III- Physiologie des lèvres.....	18
<b>PATIENTS ET METHODES.....</b>	<b>19</b>
<b>RESULTATS .....</b>	<b>21</b>
I- Etude épidémiologique .....	22
1. Fréquence .....	22
2. Age.....	22
3. Sexe .....	22
II- Motif de consultation .....	24
III- Délai de consultation.....	24
IV- Examen clinique.....	24
1. Lèvre.....	24
1.1. Aspect macroscopique.....	24
1.2. Sièges de la tumeur.....	25
1.3. Taille de la tumeur.....	25
2. Aires ganglionnaires.....	26
V- Type histologique.....	26
VI- Bilan d'extension.....	28

1. Clinique.....	28
1.1. Local.....	28
1.2. Régional.....	28
1.3. A distance.....	32
2. Para clinique.....	32
VII- Bilan pré thérapeutique.....	33
1. Clinique.....	33
2. Biologique.....	33
3. Radiologique.....	34
VIII- Classification TNM.....	34
IX- Traitement.....	37
1. Moyens thérapeutiques.....	37
1.1. Traitement médical.....	37
1.2. Traitement chirurgical.....	37
1.3. Radiothérapie.....	40
1.4. Chimiothérapie.....	40
2. Indications .....	40
X- Soins post opératoires.....	51
1. A court terme.....	52
2. A moyen terme.....	52
3. A long terme.....	52

<b>DISCUSSION</b> .....	<b>55</b>
I- Généralités.....	<b>56</b>
II- Epidémiologie.....	<b>60</b>
1. Fréquence.....	<b>60</b>
2. Age.....	<b>60</b>
3. Sexe.....	<b>61</b>
4. Facteurs favorisants.....	<b>62</b>
III- Bilan clinique.....	<b>62</b>
1. Motif de consultation.....	<b>62</b>
2. Examen clinique .....	<b>63</b>
2.1. Zone d'élection du cancer.....	<b>63</b>
2.2. Siège de la tumeur.....	<b>63</b>
2.3. Taille et aspects de la tumeur.....	<b>64</b>
2.4. Examen de la sphère stomatologique.....	<b>65</b>
2.5. Examen de l'os mandibulaire.....	<b>65</b>
2.6. Palpation des aires ganglionnaires cervicales.....	<b>66</b>
2.7. Examen général.....	<b>67</b>
IV- Bilan para clinique.....	<b>67</b>
1. Imagerie.....	<b>67</b>
2. Histologie.....	<b>68</b>
V- Classification TNM.....	<b>68</b>

VI- Traitement.....	69
1. Objectif.....	69
2. Moyens thérapeutiques.....	69
2.1. Chirurgie.....	69
2.1.1. Carcinologique.....	70
A. Sur la tumeur .....	70
B. Sur les aires ganglionnaires.....	73
2.1.2. Reconstructrice.....	74
A. Lèvre supérieure.....	74
B. Lèvre inférieure.....	88
C. Commissures.....	101
D. Atteinte des deux lèvres.....	102
E. L'apport de la microchirurgie.....	102
F. Commissuroplasties.....	103
G. Contre indications de la chirurgie réparatrice.....	106
2.2. Radiothérapie.....	106
2.3. Chimiothérapie.....	109
3. Indications.....	110
3.1. Chirurgie.....	111
3.2 Radiothérapie.....	113
3.3 Chimiothérapie.....	114

VII- Surveillance.....	114
1. Moyens.....	115
2. Rythme.....	115
3. Résultats.....	116
3.1. Carcinologiques.....	116
3.2. Esthétiques et fonctionnels.....	117
4. Complications et séquelles.....	118
<b>CONCLUSION.....</b>	<b>121</b>
<b>RESUMES.....</b>	<b>123</b>
<b>BIBLIOGRAPHIE.....</b>	<b>127</b>
<b>ANNEXES .....</b>	<b>139</b>



***Introduction***

Le cancer de la lèvre est une tumeur maligne d'origine le plus souvent dermatologique et se développe principalement sur le versant cutané et le vermillon. Le point de départ muqueux est beaucoup plus rare.

Ces tumeurs sont relativement fréquentes en les comparant à l'ensemble des cancers des voies aérodigestives supérieures.

La variété histologique la plus fréquente est l'épithélioma spino-celulaire. L'âge de survenue se situe vers la sixième décade avec une prédilection masculine.

La localisation au niveau de la lèvre inférieure est la plus fréquente.

Les causes essentiellement incriminées dans le développement des cancers labiaux sont l'exposition solaire, l'usage du tabac et les irritations chroniques.

Le diagnostic est histologique à la suite d'une biopsie tumorale. Ces cancers peuvent Prêter confusion avant l'étude anatomopathologique avec plusieurs pathologies, mais le véritable problème se pose devant les lésions précancéreuses.

Le traitement habituel est la chirurgie avec curage ganglionnaire, ou la curiethérapie qui peut être indiquée actuellement comme traitement de choix dans certaines situations. La radiothérapie est souvent réalisée en post opératoire, après étude anatomopathologique de la pièce opératoire et du curage ganglionnaire.

L'exérèse tumorale crée des pertes de substances qui sont réparées par des techniques de chirurgie plastique plus complexes qui varient selon le siège et l'étendue de la perte de substance. Cette reconstitution a pour objectif de donner le meilleur résultat avec un minimum de séquelles fonctionnelles et esthétiques.

Notre travail est une étude rétrospective à propos de 22 cas de cancers de lèvres traités dans le service d'ORL de l'hôpital Al ANTAKI du CHU Mohammed VI de Marrakech durant une période étalée entre Janvier 2004 et Juin 2008 . Cette étude a concerné une analyse des données épidémiologiques, diagnostiques, thérapeutiques et évolutives de ces cancers pris en charge dans notre service.



***Rappels***

## I- ANATOMIE

Les lèvres sont constituées de toutes les parties molles qui forment la paroi antérieure de la cavité buccale. Elle est située à la partie médiane de l'étage inférieur de la face [1,2].

### 1. Limites des lèvres

La lèvre supérieure est limitée :

- En haut par une ligne horizontale qui passe par le seuil narinaire et le pied de la columelle.
- Et latéralement par les deux sillons nasogéniens.

La lèvre inférieure est limitée :

- En dehors par les prolongements des deux sillons nasogéniens.
- Et en bas par le sillon labiomentonnière.

### 2. Morphologie labiale

L'épaisseur, la coloration et la longueur des lèvres en extension maximale varient selon l'origine ethnique des individus.

Le vermillon est rouge chez les sujets à peau claire. Il est pigmenté chez les sujets de couleur.

On distingue :

- La lèvre blanche :

Son revêtement extérieur est cutané. Il donne la hauteur à la lèvre.

- ❖ Supérieure : Elle présente une dépression médiane : le philtrum, bordé par les crêtes philtrales. Chez l'homme, elle présente de nombreux éléments pileux.

La hauteur de la lèvre blanche va en augmentant depuis la crête philtrale jusqu'à la commissure.

- ❖ Inférieure : Elle présente une dépression médiane plus ou moins marquée

▪ **Lèvre rouge :**

Elle représente le bord libre de la lèvre. On lui distingue deux portions :

- Une portion interne muqueuse ou lèvre humide. Elle est en continuité avec la muqueuse buccale.
- Une portion externe semi-muqueuse ou lèvre sèche qu'on appelle vermillon. Il est dépourvu de glandes salivaires. Sa limite postérieure est définie par le point de contact entre les deux lèvres quand la bouche est fermée.

Au niveau de la lèvre supérieure, il existe un petit tubercule médian qui répond à une légère dépression de la lèvre inférieure.

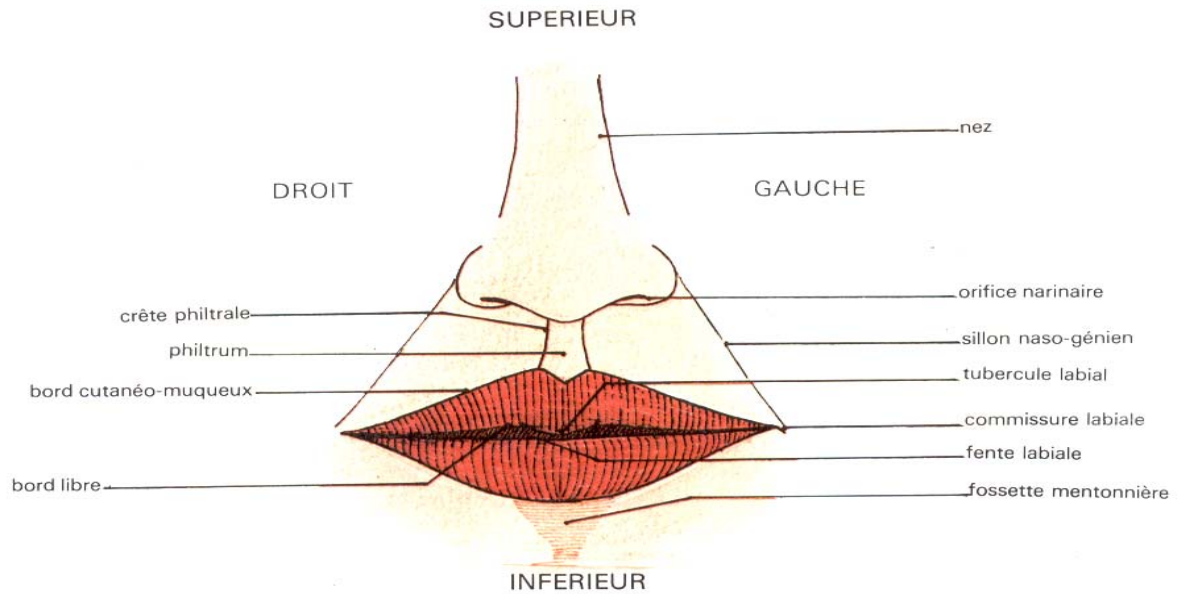
▪ **Ligne de jonction cutané-muqueuse :**

Elle sépare la lèvre blanche de la lèvre rouge. Elle est saillante et nette. Cette ligne est incurvée à la partie médiane de la lèvre supérieure selon l'arc de cupidon qui répond au philtrum et sous lequel siège le tubercule médian quand il existe. A cet arc correspond une légère incurvation inverse à la lèvre inférieure.

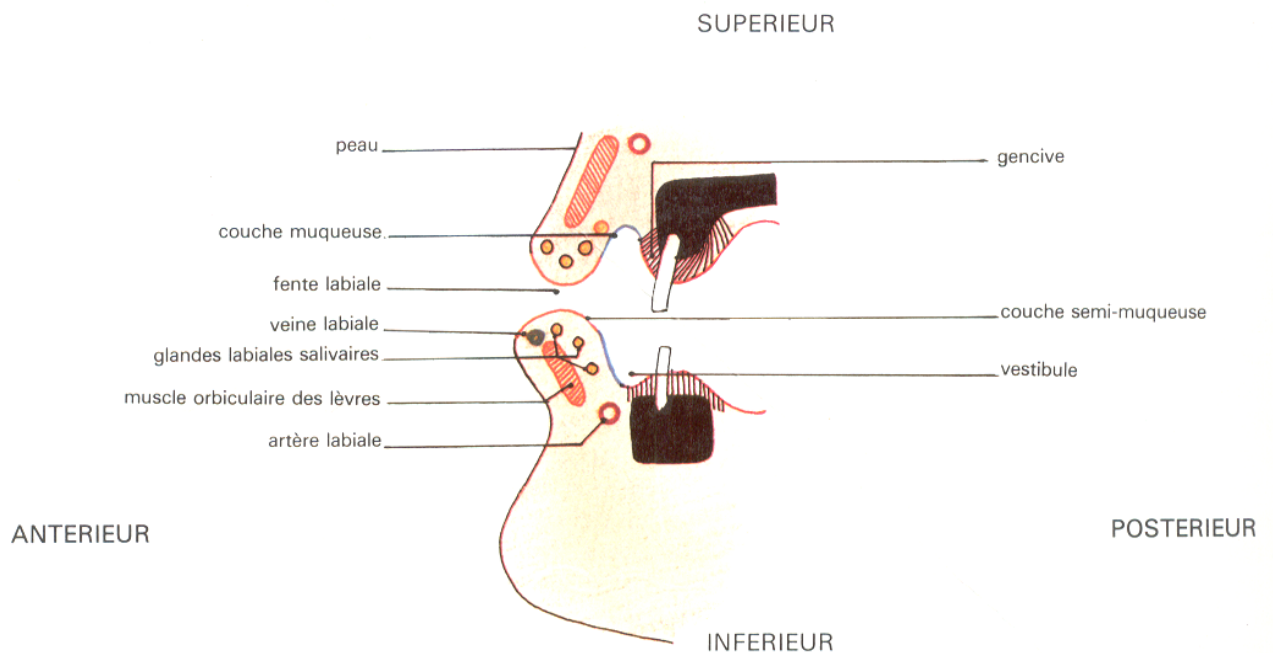
▪ **Commissures labiales**

Zones d'union de la lèvre supérieure et inférieure, elles se réunissent en s'amincissant. Elles sont caractérisées par leur aptitude au déplacement liée à une réserve d'étoffe cutanée et muqueuse.

Chaque commissure est bordée par une petite éminence cutanée sur laquelle se termine le sillon nasogénien.



**Figure 1 :** Vue antérieure de la bouche montrant la configuration et limites des lèvres [3]



**Figure 2 :** Coupe sagittale de la bouche montrant la structure des lèvres [3]

### **3. Constitution**

Les lèvres sont formées de la superficie vers la profondeur par les éléments suivants :

#### **3.1. La peau**

Le revêtement cutané de la lèvre blanche est épais. Il donne insertion par sa face profonde aux muscles peuciers.

#### **3.2. Le plan musculaire**

L'architecture musculaire des lèvres s'organise autour de l'orbiculaire et du modiolus. Les muscles des lèvres sont tous des muscles peuciers innervés par le nerf facial.

On en distingue deux groupes : les muscles constricteurs et les muscles dilatateurs. L'orbiculaire des lèvres occupe l'épaisseur des 2 lèvres, c'est un muscle constricteur puissant, elliptique qui circonscrit l'orifice buccal.

❖ **Les muscles constricteurs** : Ils sont représentés par :

➤ L'orbiculaire des lèvres (pars labialis orbicularis oris)

Il est disposé concentriquement autour de l'orifice buccal. On lui distingue 2 parties :

- Centrale, ou « orbiculaire interne », situé le long du bord libre.
- Périphérique ou « orbiculaire externe », qui comprend des fibres extrinsèques s'insérant à la face profonde de la peau, et des fibres intrinsèques qui s'insèrent sur l'os alvéolaire des maxillaires et de la mandibule. (A noter que ces fibres sont faites de la terminaison de fibres musculaires dilatatrices de la bouche).

➤ Le compresseur des lèvres ou muscle de Klein

Ce sont de petits faisceaux musculaires antéro-postérieurs tendus entre la face profonde de la peau et de la muqueuse à travers les fibres de l'orbiculaire. Il est surtout développé chez le nouveau-né (c'est le muscle de la succion).

Le muscle orbiculaire est le plus important dans la chirurgie des lèvres puisqu'il forme une sangle dont la restauration de la continuité doit être une priorité.

❖ **Les muscles dilatateurs**

Ils sont disposés en 2 plans :

- **Superficiel :**
  - Le releveur superficiel de l'aile du nez et de la lèvre supérieure (levator labii superioris alaeque nasi) ;
  - Le releveur profond de l'aile du nez et de la lèvre supérieure ;
  - Le petit et le grand zygomatique (zygomaticus minor et major) ;
  - Le risorius ;
  - Le triangulaire des lèvres (depressor anguli oris) ;
  - Le peaucier du cou (platysma) ;
- **Profond :**
  - Le canin (levator anguli oris)
  - Le buccinateur (buccinator)
  - Le carré du menton (depressor labii inferioris)
  - Les muscles de la houppe du menton.

La majorité des muscles dilatateurs convergent vers la commissure labiale, où ils s'entrecroisent et constituent le modiolus, adhérent au derme commissural.

**3.3. Le modiolus**

Il est formé par la réunion vers le derme de la commissure labiale des muscles petit et grand zygomatique, canin, risorius et orbiculaire. Il a la forme d'un cône aplati d'environ 1cm d'épaisseur dont la base repose sur la muqueuse et le sommet arrondi se trouve sous le panicule adipeux. C'est un point d'amarrage qui permet la mise en tension des lèvres et qu'il faut tenter de reconstruire.

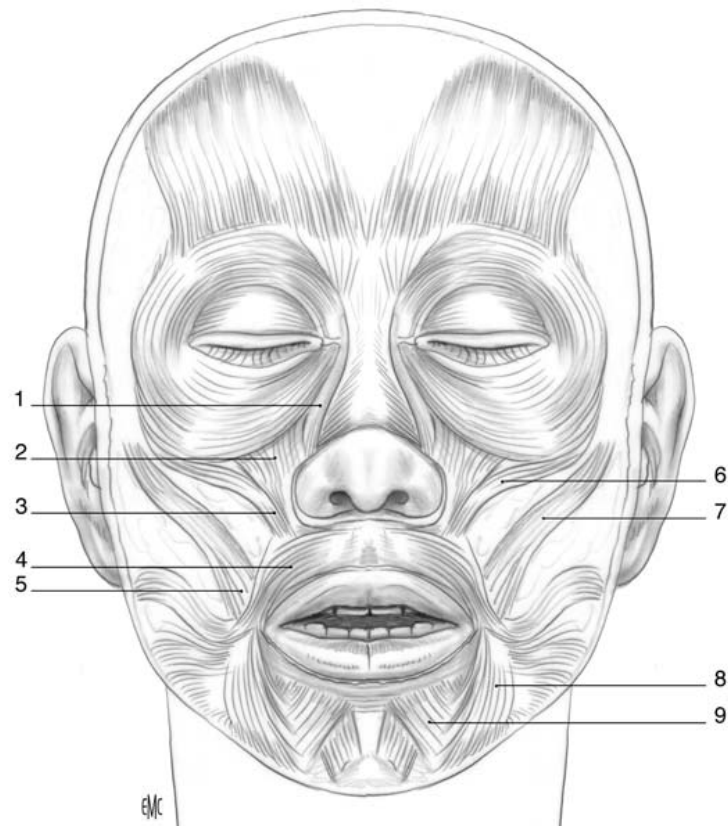
**3.4. La couche glandulaire**

Au dessous du plan musculaire, on rencontre dans du tissu peu dense, une couche de petites glandes salivaires.

**3.5. La muqueuse buccale**

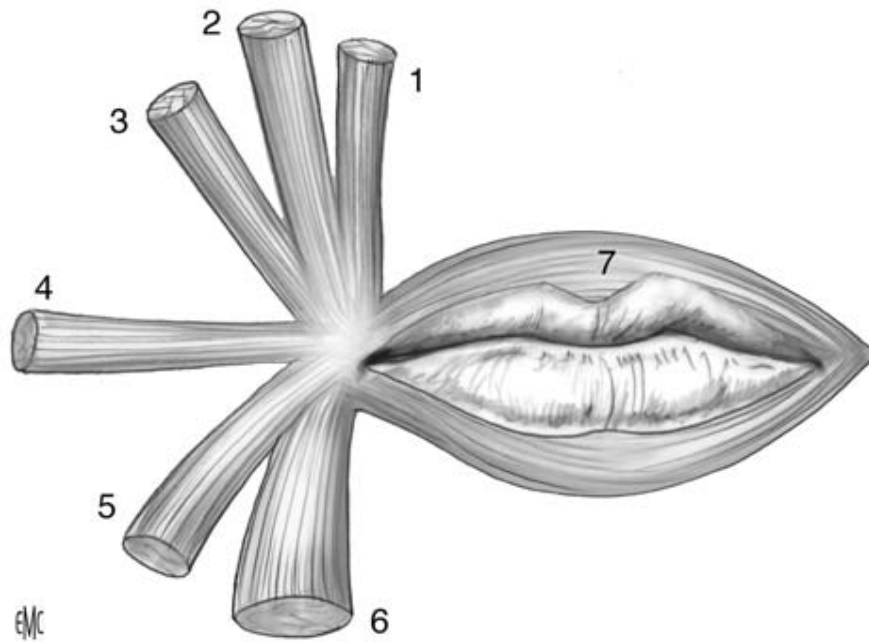
Elle tapisse la face profonde du muscle buccinateur. Elle descend jusqu'au fond du vestibule pour se réfléchir sur la face externe des maxillaires qu'elle tapisse pour former la gencive.

Cette muqueuse est souple, élastique, facile à individualiser, ces propriétés permettent sa mobilisation lors de la chirurgie endo-buccale.



**Figure 3: Muscles des lèvres [4]**

1. Releveur profond de la lèvre supérieure
2. Releveur superficiel de l'aile du nez et de la lèvre supérieure
3. Muscle canin ;
4. Orbiculaire des lèvres (externe)
5. Orbiculaire des lèvres (interne)
6. Petit zygomatique
7. Grand zygomatique ;
8. Carré du menton
9. Triangulaire des lèvres.



**Figure 4 : Modiolus [4] :**

1. Muscle canin
- 2, 3. Petit et grand zygomatiques
4. Risorius ;
5. Plastysma ;
6. Triangulaire ;
7. Orbiculaire externe.

## **4. Vascularisation**

### **4.1. Artérielle**

Elle est assurée principalement par les artères coronaires supérieure et inférieure, qui sont des branches de l'artère faciale. Généralement ces artères coronaires naissent près des commissures, traversent le plan musculaire par sa face profonde pour s'anastomoser sur la ligne médiane avec les artères homologues controlatérales. Chacune des coronaires est située à 7 ou 8 mm du bord libre de la lèvre, près de la jonction entre la lèvre humide et sèche.

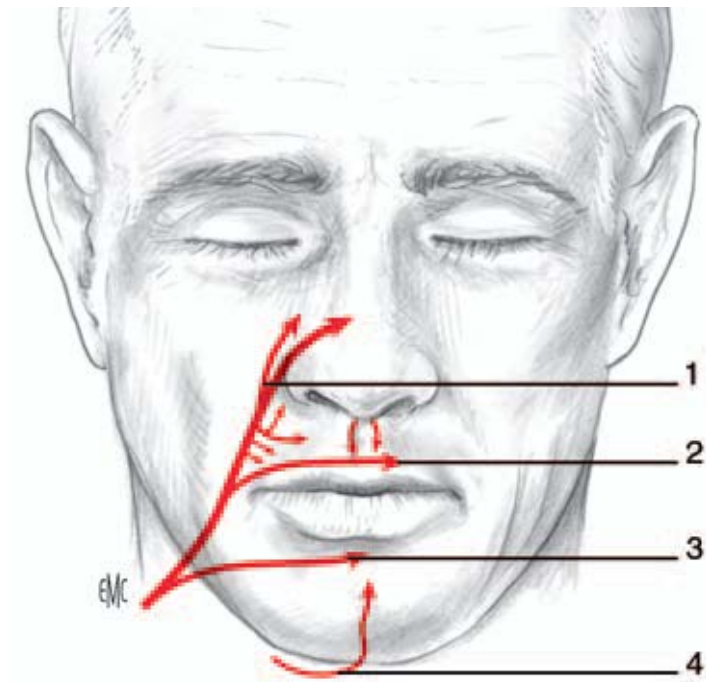
Quelques variantes peuvent également être observées, ainsi d'après Ric Bourg [5] :

- Dans 16% des cas, il n'existe pas d'anastomose médiane au niveau de la lèvre supérieure.
- Dans 12% des cas, une coronaire est absente.

### **4.2. Veineuse**

Elle se caractérise par l'absence de veine coronaire et l'indépendance totale de chaque lèvre.

Le drainage de la lèvre supérieure se fait par de nombreux troncs qui s'anastomosent pour se jeter de façon ascendante dans la veine faciale correspondante, alors que celui de la lèvre inférieure se fait vers la veine jugulaire antérieure.



**Figure 5 : Vascolarisation artérielle [4]**

1. Artère faciale
2. Artère coronaire supérieure
3. Artère coronaire inférieure
4. Artère sous-mentale.

#### **4.3. Drainage lymphatique**

Très importante à connaître, en raison du curage ganglionnaire souvent nécessaire dans les tumeurs malignes.

Les lymphatiques des lèvres naissent de deux réseaux ; le réseau cutané et le réseau muqueux, qui s'anastomosent sur le bord libre des lèvres.

##### **❖ Les lymphatiques de la lèvre supérieure :**

Le drainage lymphatique de la partie latérale de la lèvre supérieure et de la commissure labiale s'effectue de façon homolatérale vers les ganglions pré-auriculaire, sous digastrique, sous-mentaux et sous-maxillaires.

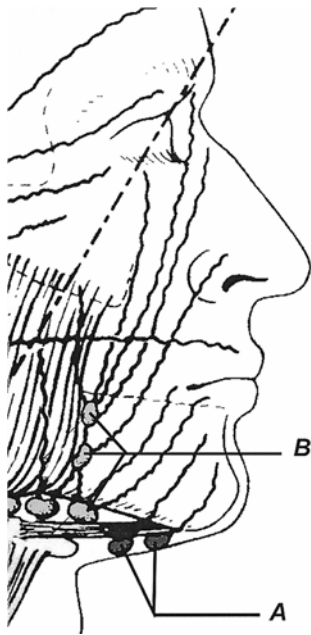
##### **❖ Les lymphatiques de la lèvre inférieure :**

Le drainage est bilatéral et s'effectue de façon différente selon les zones : les trois cinquièmes médians se drainent vers les ganglions sous-mentaux alors que les deux cinquièmes externes vers les ganglions sous-maxillaires. Chez 22% des sujets, les lymphatiques de la lèvre inférieure traversent le trou mentonnier.

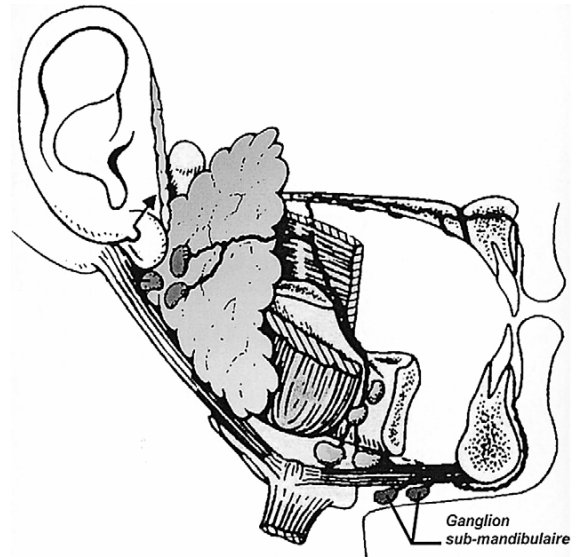
Delà, le drainage lymphatique se fait vers les ganglions sous-digastriques et sus-omohydien.

Une systématisation des groupes ganglionnaires cervicaux a été proposée par l'équipe du service de chirurgie cervicofaciale du Memorial Sloan Kettering Cancer Center de New York afin de faciliter les discussions entre chirurgiens et anatomopathologistes [6].

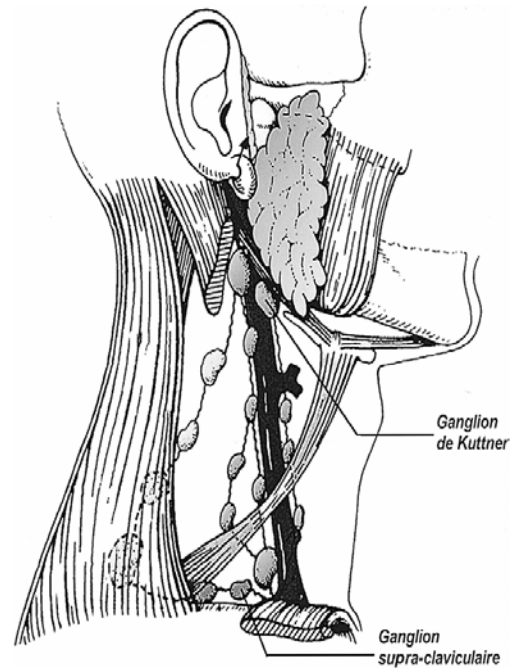
Cette classification facilement reproductible, divise la région latérocervicale en cinq niveaux ou secteurs. Une évolution récente de cette classification proposée par l'American Head and Neck Society et l'American Academy of Otolaryngology - Head and Neck Surgery en 2002 subdivise les niveaux I, II et V en sous-niveaux a et b. Le compartiment central du cou correspond aux niveaux ganglionnaires VI et VII (figure 7) (annexe 2)



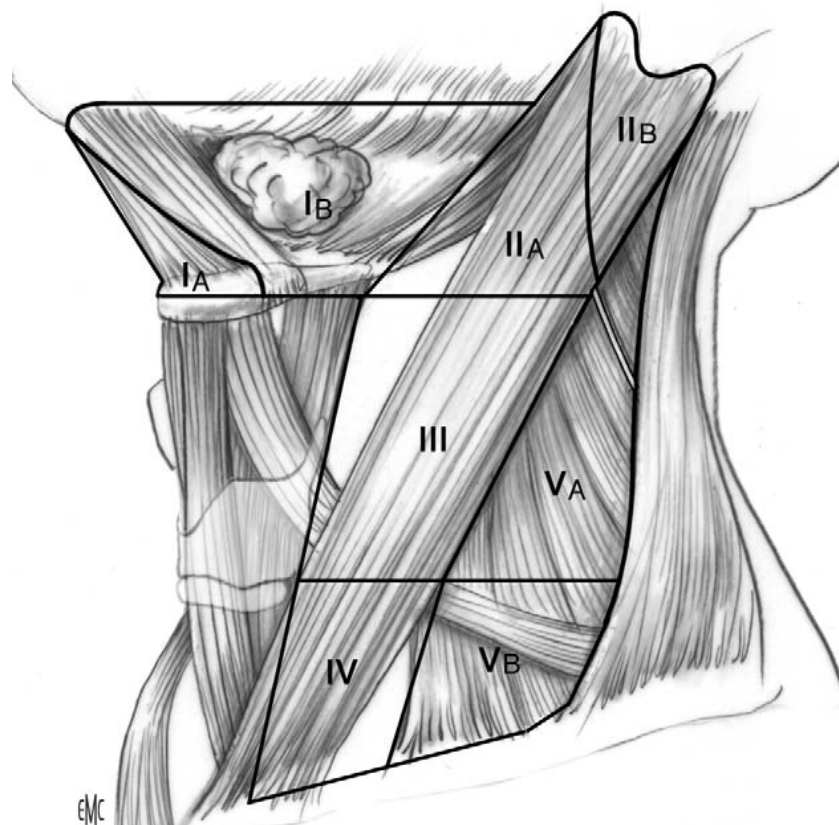
**Figure 6 A : Drainage Lymphatique des lèvres : face cutanée [5]**  
A : Ganglions sub-mentaux  
B : Ganglion facial



**Figure 6 B : Face muqueuse**  
Ganglion sub-mandibulaire



**Figure 6 C : Drainage lymphatique Latéro-cervical**



**Figure 7** : Systématisation des ganglions du cou [7]

## **5. Innervation**

### **5.1. Innervation motrice**

Les muscles des lèvres sont tous des muscles peauciers dont l'innervation motrice est assurée par le nerf facial, et en particulier par les rameaux :

- Buccal supérieur.
- Buccal inférieur.
- Mentonnier, qui chemine à environ 1 cm du rebord basilaire de la mandibule.
- Rameaux sous-orbitaires pour les releveurs, les zygomatiques et le muscle canin.

Ces rameaux cheminent entre les plans superficiel et profond des muscles peauciers de la face.

### **5.2. Innervation sensitive**

Elle est sous la dépendance du trijumeau par :

- Sa branche maxillaire supérieure (nerf sous-orbitaire) : les branches labiales sont destinées à la joue et à la lèvre supérieure homolatérale.
- Sa branche maxillaire inférieure par l'intermédiaire du nerf dentaire inférieur.

## **II- STRUCTURE HISTOLOGIQUE**

Les lèvres comportent trois versants de structure histologique différente [6] :

- Un versant cutané : formé par un épithélium malpighien stratifié et kératinisé. Il contient des follicules pileux, des glandes sébacées et des glandes sudoripares.
- Un versant muqueux : représenté par un revêtement épithélial superficiel, doublé du tissu conjonctif. Il repose sur le chorion qui contient des glandes salivaires Séro-muqueuses.
- Et un versant cutané-muqueux : qui représente une zone de transition.

La muqueuse n'est pas kératinisée et le chorion est richement vascularisé ce qui donne l'aspect rouge à cette partie de la lèvre (ou vermillon). A ce niveau, il n'existe ni follicules pilo-sébacés ni glandes salivaires accessoires, expliquant sa sécheresse.

### **III- ROLE PHYSIOLOGIQUE DES LEVRES :**

La lèvre supérieure forme avec la lèvre inférieure un ensemble dont le rôle est double fonctionnel et esthétique :

- Elles ferment en avant la cavité buccale et recouvrent les arcades dentaires.
- La sonde musculaire qu'elles forment, équilibre en avant les poussées musculaires que la langue exerce en arrière.

C'est également cette sonde modèle qui assure la continence salivaire, grâce à la profondeur des vestibules, permet l'alimentation et participe à la phonation, ainsi qu'à l'élocution et principalement dans la prononciation de certaines consonnes (b, f, m, p, v).

Situées au centre de la face, les lèvres sont également un des éléments essentiels de l'apparence. Leur altération, même minime, perturbe déjà au repos la beauté du visage.

Composées de multiples fibres musculaires aux nombreuses orientations directionnelles, elles sont aussi une des composantes primordiales de l'expression. Leurs mouvements, même les plus subtils, de la petite moue au large sourire, sont en effet susceptibles de traduire une très large gamme de sentiments. Elles jouent ainsi un rôle important dans la vie relationnelle.



*Patients et méthodes*

C'est une étude rétrospective portant sur l'analyse de 22 cas de cancers de la lèvre, hospitalisés et traités dans le service d'ORL du CHU Mohammed VI entre Janvier 2004 et Juin 2008.

Les critères d'inclusion étaient :

- Cancer de la lèvre confirmé histologiquement
- Dossiers exploitables

L'exploitation des dossiers a été faite par une fiche d'exploitation que nous avons établie et contenant différents paramètres ( voir annexe 1).

Pour l'analyse des résultats, on a utilisé le logiciel EPI info (version6).



*Résultats*

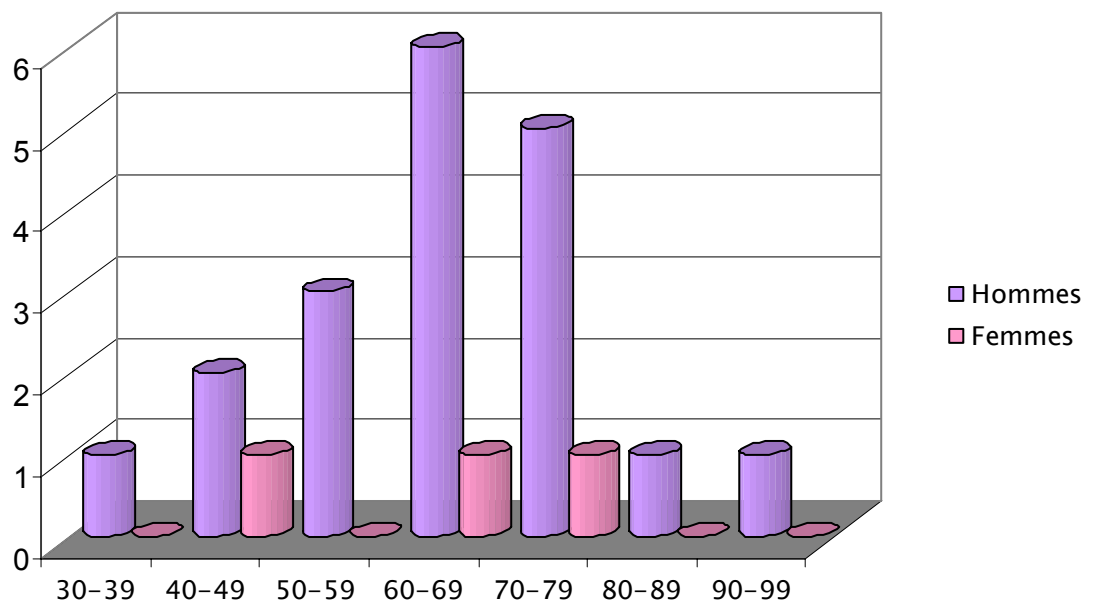
## I- ETUDE EPIDEMIOLOGIQUE

### 1. Fréquence

La fréquence des cancers des lèvres par rapport aux cancers de la sphère ORL traités dans notre service était de 6,5%.

### 2. Age

L'âge de nos malades variait entre 35 et 95 ans. L'âge moyen était de 65 ans.

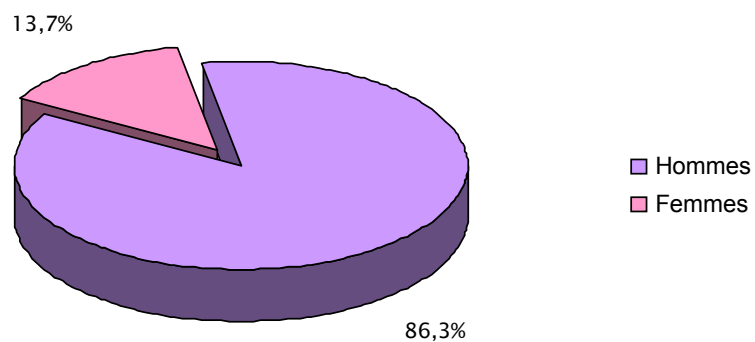


**Figure 8 :** Répartition des patients en fonction de l'âge

### 3. Sexe

Dans notre série, sur 22 cas, 19 étaient de sexe masculin soit 86,3%, contre 03 de sexe féminin soit 13,7%.

Le sex-ratio H/F était de 6,3.



**Figure 9:** Répartition des patients en fonction du sexe

#### **4. Facteurs favorisants**

##### **4.1. Tabac**

L'intoxication tabagique a été retrouvée chez 17 patients, soit 77,3% de l'ensemble des malades.

##### **4.2. Facteurs professionnels et climatiques**

La plupart de nos patients (66,7%), avait une notion d'exposition solaire prolongée. Il s'agissait de 10 agriculteurs et 4 maçons.

##### **4.3. Etat bucco-dentaire**

Un mauvais état bucco-dentaire était noté chez 68% des patients sous forme de caries dentaires et de parodontopathies.

##### **4.4. Autres**

L'intoxication alcoolique a été retrouvée chez 5 patients soit 22,8%.

L'intoxication au cannabis a été retrouvée chez 2 patients soit 9,1%.

## **II- MOTIF DE CONSULTATION**

Quinze malades soit 68% des patients ont consultés pour la tumeur elle-même.

Trois malades avaient consulté pour un saignement au contact d'une ulcération chronique ne cédant pas à un traitement symptomatique.

Trois malades avaient consulté pour lésion inflammatoire ou lésion infectée.

Un seul malade a consulté pour gêne à l'ouverture buccale avec difficulté d'alimentation et de prononciation.

Tous les malades se sont adressés directement à notre service, pour prise en charge initiale, sans aucun geste chirurgical et sans irradiation préalable.

## **III- DELAI DE CONSULTATION**

Le délai moyen de consultation était de 19 mois.

Quarante cinq pour cent des patients avaient consulté dans un délai entre 1an et 2 ans.

**Tableau I : Répartition des patients selon le délai de consultation**

Délai de consultation	Nombre de cas	%
6 mois - 1 an	08	36,4
1 an - 2 ans	10	45,5
2 ans - 4 ans	04	18,1

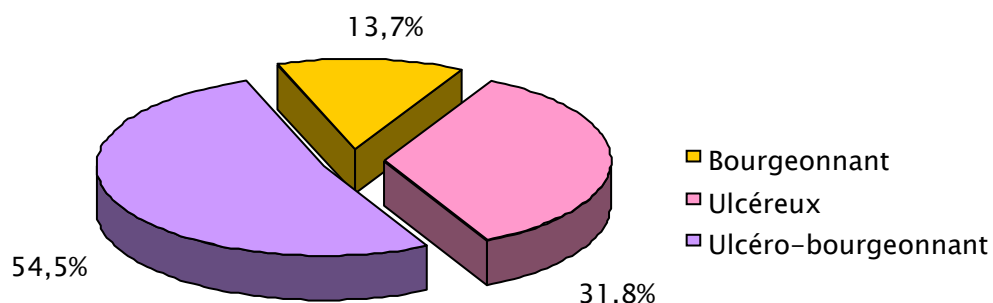
## **IV- EXAMEN CLINIQUE**

### **1. Lèvre :**

#### **1.1. Aspect macroscopique de la tumeur :**

Dans notre série, l'aspect macroscopique de la tumeur était variable :

ulcéro-bourgeonnant chez 12 patients, ulcéreux chez 07 patients, tandis que l'état bourgeonnant a été retrouvé chez 3 patients



**Figure 10 :** Aspect macroscopique de la tumeur

### **1.2. Siège de la tumeur :**

La localisation au niveau de la lèvre inférieure était la plus fréquente (72,8% des cas), suivie par la localisation au niveau de la commissure labiale (18,1% des cas) et au niveau de la lèvre supérieure (9,1% des cas).

**Tableau II :** Répartition selon le siège

Siège de la tumeur	Nombre de cas	%
Lèvre inférieure	16	72,8
Commissure	4	18,1
Lèvre supérieure	2	9,1

### **1.3. Taille de la tumeur :**

Par rapport à la longueur de la lèvre, la taille de la tumeur était :

- Inférieure à la moitié chez 4 patients soit 18,1% ;

- Entre la moitié et les deux tiers chez 8 patients (36,4%) ;
- Supérieure aux deux tiers chez 5 patients (22,8%) ;
- Tumeur envahissant les structures adjacentes chez 5 patients (22,8%).

## **2. Aires ganglionnaires:**

A l'admission, l'examen clinique des chaînes ganglionnaires cervicales a montré que les adénopathies étaient présentes chez 9 malades soit 41%.

Treize malades, soit 59% des cas, ne présentaient aucune adénopathie palpable cliniquement.

En établissant une relation entre le siège de la tumeur et la présence d'adénopathies, on constate que les 9 patients qui présentaient des adénopathies étaient porteurs de carcinomes de la lèvre inférieure (6 cas) ou de la commissure (3 cas), alors qu'aucune adénopathie n'a été notée pour les 2 patients ayant une localisation tumorale au niveau de la lèvre supérieure.

## **IV- HISTOPATHOLOGIE**

### **1. Matériel biopsique**

Tous les patients ont eu une biopsie tumorale avant tout geste thérapeutique.

La biopsie était pratiquée le plus souvent sous anesthésie locale en utilisant de la xylocaïne à 2%, injectée autour de la lésion, et non en plein cœur de celle-ci, afin d'empêcher toute dilacération artificielle des tissus.

Les fragments ont été prélevés en pleine lésion, en évitant les territoires nécrotiques, suffisamment volumineux (0,5 à 1 cm de long en moyenne), et suffisamment profonds intéressant l'épithélium, et le chorion sous-jacent.

## 2. Fixation et envoi des biopsies :

On pratiquait des fixations rapides, avec des quantités suffisantes de liquide (en moyenne 10 fois le volume du fragment). On vérifiait toujours que le fragment était correctement immergé.

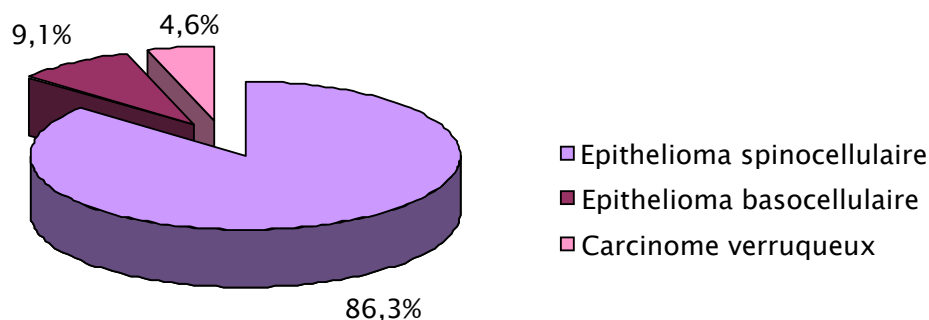
Les fixateurs les plus utilisés étaient le liquide de Bouin (mélange d'acide picrique, de formol et d'acide acétique) ou le formol du commerce dilué de moitié.

Chaque biopsie a été accompagnée d'une fiche de renseignements dûment remplie. Celle-ci comportait obligatoirement nom et prénom du patient, date de naissance, complétés par des renseignements cliniques mentionnant le siège exact du prélèvement, l'aspect macroscopique de la lésion et le diagnostic évoqué cliniquement. Les antécédents étaient éventuellement mentionnés.

## 3. Etude anatomopathologique :

L'étude anatomopathologique a montré trois types de cancers :

- Des épithéliomas spino-cellulaires chez 19 patients, soit 86,3% des cas ;
- Des épithéliomas baso-cellulaires dans 2 cas (9,1%) ; un cas de carcinome baso-cellulaire scléroderliforme, et un autre cas de carcinome baso-cellulaire nodulaire.
- Un carcinome verruqueux, qui est une forme particulière du carcinome épidermoïde, a été retrouvé dans 1 cas (4,6%).



**Figure 11: Type histologique**

## V- BILAN D'EXTENSION

### 1. Clinique

#### 1.1. Local

L'examen clinique de la lésion a permis d'étudier la taille de la tumeur ainsi que la zone d'élection du cancer et son extension locale (lèvre rouge, lèvre blanche, épaisseur de la lèvre).

#### 1.2. Régional

##### 1.2.1. Cavité buccale :

L'extension tumorale locorégionale de la lésion primitive à :

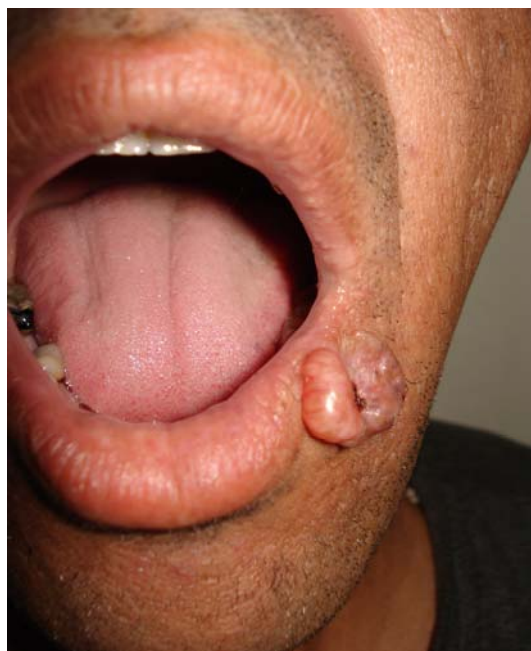- La face interne de la joue est notée chez 2 patients ;
- La mandibule seule est notée dans un cas ;
- La mandibule et la langue est mise en évidence dans un cas ;
- Au vestibule nasal et à l'aile du nez est notée dans un cas.

Les deux malades qui présentaient un envahissement de la mandibule, et de la mandibule+ langue, avaient un carcinome de la lèvre inférieure.

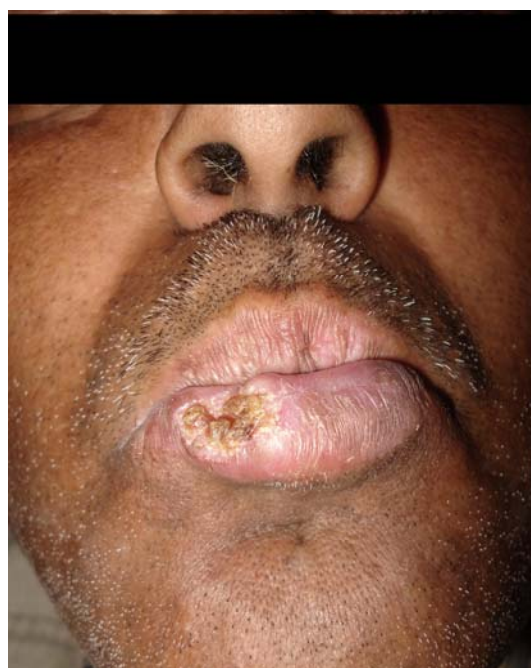
Les deux malades présentant une extension à la face interne de la joue avaient un carcinome de la commissure ,Tandis que l'extension au vestibule et à l'aile du nez a été remarquée chez un autre malade porteur d un carcinome de la commissure.

**Tableau III : Relation entre le siège de la tumeur est son extension**

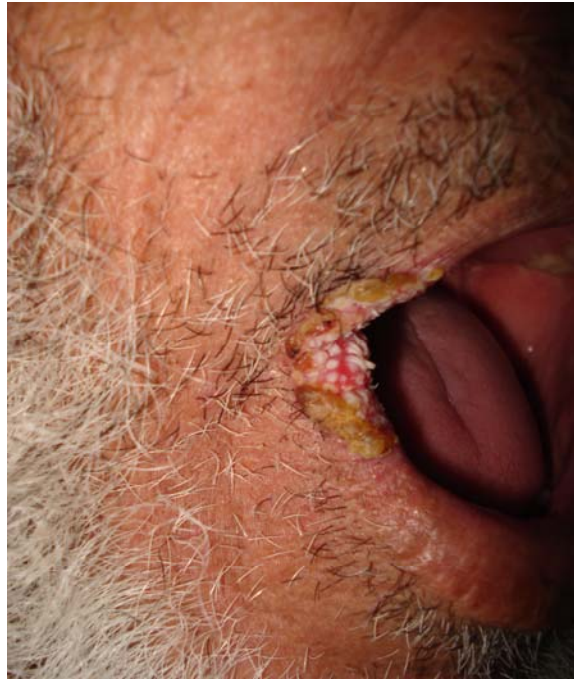	Lèvre supérieure	Lèvre inférieure	Commissure
Face interne de la joue	0	0	2
Mandibule	0	1	0
Mandibule+ langue	0	1	0
L'aile du nez et vestibule	0	0	1



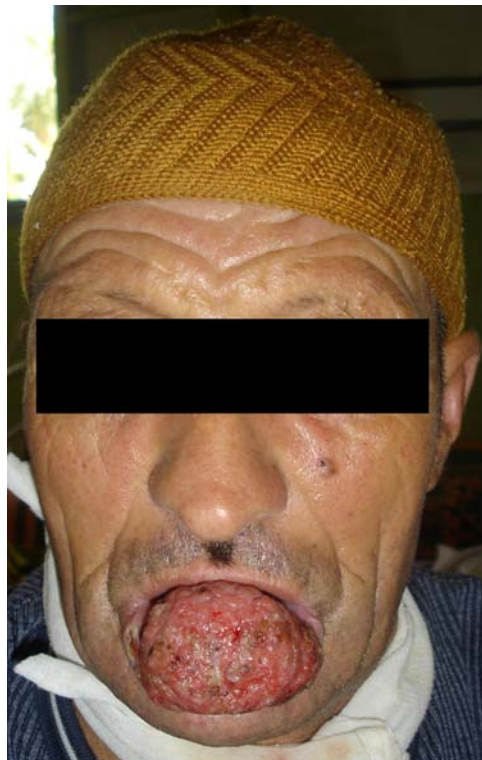**Figure 12:** Carcinome baso-cellulaire de la lèvre blanche inférieure classé T1



**Figure 13:** Carcinome spino-cellulaire de la lèvre inférieure classé T1



**Figure 14** : Carcinome verruqueux de la commissure labiale droite classé T1



**Figure 15** : Carcinome spino-cellulaire de la lèvre inférieure classé T4

**1.2.2. Examen des aires ganglionnaires:**

Neuf malades ont présenté des adénopathies réparties selon la classification proposée par Sloan Kettering Memorial (annexe 2) en:

- Groupe 1 : 9 cas
- Groupe 5 : 1 cas ;

Leurs tailles variaient entre :

- 1 et 3 cm : 5 cas
- Entre 3 et 6 cm : 3 cas
- Supérieure à 6 cm : 1 cas

Si on établit une relation entre le siège de la tumeur et la présence d'adénopathies, on constate que la tumeur intéresse :

- La lèvre inférieure : 6 fois
- La lèvre supérieure : 0 fois
- La commissure : 3 fois

**1.3. A distance :**

L'examen somatique de nos malades n'a retrouvé aucun signe clinique évoquant une métastase à distance.

**2. Para clinique :**

Dans notre série, le bilan radiologique comprenait :

- **La radiographie pulmonaire** : Elle a été réalisée systématiquement, et revenue normale chez tous les patients.
- **L'orthopantogramme** : Il a été fait chez 5 patients. Deux patients avaient une atteinte du vestibule labial. Chez les 3 restants, la pratique de la radio panoramique dentaire a été jugée nécessaire pour une bonne pratique des soins dentaires.

Cet examen a montré des signes d'atteinte osseuse mandibulaire dans deux cas : un cas d'atteinte de la symphyse mandibulaire et un cas d'atteinte de la branche horizontale avec effraction de la corticale interne.

▪ **La tomодensitométrie faciale** : Elle a été jugée nécessaire chez un patient chez qui la radiographie panoramique dentaire a révélée des signes d'atteinte osseuse avec effraction de la corticale interne.

La TDM a montré un processus labial inférieur avec érosion et lyse de la branche horizontale de la mandibule au contact, effraction de la corticale interne avec comblement de la graisse en regard.

## **VI- BILAN PRE THERAPEUTIQUE :**

### **1. Clinique**

L'examen général apprécie l'état général du sujet et recherche des contre-indications à l'anesthésie générale (tare cardio-pulmonaire, sénilité).

Tous nos patients avaient un indice de Karnofsky supérieur ou égal à 70 [annexe 3].

### **2. Biologique**

Les examens biologiques habituels étaient systématiquement demandés à titre de bilan préopératoire à savoir :

- Hémogramme,
- Bilan d'hémostase,
- Groupe rhésus,
- Urée, créatinémie,
- Glycémie à jeun.

Deux patients présentaient un diabète type 2 équilibré sous antidiabétiques oraux. Ils ont été mis sous insulinothérapie transitoire avant le geste chirurgical.

### **3. Radiologique**

Aucun bilan radiologique n'a été demandé pour rechercher une dissémination à distance devant la normalité de l'examen général de l'ensemble des patients.

Cinq orthopantomogrammes ont été pratiqués pour un contrôle de la denture et pour une meilleure vision de l'ensemble racine-alvéole.

Pour évaluer l'opérabilité de nos patients, on demandait systématiquement une radiographie pulmonaire ainsi qu'un électrocardiogramme chez les patients âgés.

Une consultation pré-anesthésique a été faite de façon systématique chez l'ensemble des malades.

## **VII- CLASSIFICATION TNM**

La classification TNM de l'union internationale contre le cancer établie en 1986 (U.I.C.C) a été adoptée pour classer l'ensemble des patients (annexe 4).

### **1. Tumeur**

54,5% de nos malades avaient des tumeurs classées T1 ou T2, alors que 45,5% avaient des tumeurs classées T3 ou T4.

Le tableau IV résume les données sur la taille tumorale :

**Tableau IV : Répartition en fonction de la taille de tumorale**

Taille de la tumeur	Nombre de cas	%
T1	4	18,1
T2	8	36,4
T3	5	22,8
T4	5	22,8

En établissant une relation entre la taille de la tumeur et sa localisation labiale, on constate que :

- les quatre cas de T1 intéressaient la lèvre inférieure dans trois cas et la commissure dans un cas.
- Les huit cas de T2 intéressaient la lèvre inférieure dans sept cas, et la lèvre supérieure dans un seul cas.
- Les cinq cas de T3 intéressaient la lèvre inférieure dans quatre cas et la lèvre supérieure dans un seul cas.
- Les cinq cas de T4 intéressaient la commissure labiale dans trois cas, et la lèvre inférieure dans deux cas.

Le tableau V résume la relation entre la taille de la tumeur et son siège chez les 22 patients :

**Tableau V: Relation entre la taille tumorale et son siège**

	lèvre inférieure	Lèvre supérieure	commissure
T1	3	0	1
T2	7	1	0
T3	4	1	0
T4	2	0	3

## **2. Adénopathies**

Treize patients n'avaient aucune adénopathie palpable soit 59%, et on été classés N0.

Parmi les 9 patients ayant des adénopathies palpables ; cinq cas ont été classés N1, deux cas classés N2, et deux cas N3.

Le tableau ci dessous résume l'état ganglionnaire des 22 patients :

**Tableau VI: Etat ganglionnaire**

Adénopathies	Nombre de cas	%
N0	13	59
N1	5	22,8
N2	2	9,1
N3	2	9,1

### 3. Métastases

L'ensemble de nos patients était classé M0.

Le tableau suivant résume la classification TNM des 22 cas.

**Tableau VII: Classification TNM dans notre série**

	N0	N1	N2	N3
T1	4	0	0	0
T2	5	3	0	0
T3	3	0	2	0
T4	1	2	0	2
Total	13	5	2	2

## VIII- TRAITEMENT

### 1. Moyens thérapeutiques

#### 1.1. Traitement médical

L'antibiothérapie en préopératoire a été préconisée dans les tumeurs ulcérées, vastes et infectées. Elle a consisté en une monoantibiothérapie basée sur l'association amoxicilline-acide clavulanique.

La majorité de nos patients présentait des lésions infectées avec mauvaise hygiène bucco-dentaire. La mise en état de la cavité buccale était préalable à toute chirurgie et consistait en détartrage, extraction des dents détruites par les caries, et soins des caries débutantes.

#### 1.2. Traitement chirurgical

Le traitement chirurgical comportait un geste local et un geste ganglionnaire.

##### 1.2.1 type d'anesthésie :

Le type d'anesthésie locale ou générale était choisi en fonction du type d'intervention chirurgicale, de la taille de la tumeur et de l'état général du patient.

Les tumeurs de 1 à 2 cm (T1) de la lèvre étaient traitées sous anesthésie locale ; les tumeurs plus étendues, du fait des techniques de réparation nécessaires, étaient opérées sous anesthésie générale.

##### 1.2.2. Chirurgie :

###### a. Sur la tumeur :

Le geste chirurgical sur la tumeur a pris en considération la taille de la tumeur, sa localisation ainsi que son extension loco-régionale.

L'ablation de la lésion maligne consistait en une résection labiale dans toute son épaisseur dépassant d'au moins 4 mm pour les carcinomes basocellulaires non sclérodermiformes, de 8 mm pour les carcinomes basocellulaires sclérodermiforme, et de 10 mm pour les carcinomes spinocellulaires.

Toutefois, en aucun cas, cette exérèse n'a été limitée par un souci réparateur. Sachant qu'il est établi que la zone suspecte d'infiltration tend à s'élargir à mesure que l'on s'éloigne du bord libre, la résection s'approchait d'une forme quadrangulaire ou en U.

Dans les cas de cancers de lèvres envahissants les structures adjacentes, l'exérèse s'étendait à la commissure, à la lèvre opposée, aux régions avoisinantes jugales, nasogéniennes, mentonnières, comprenant si besoin une résection mandibulaire.

Cette attitude avait deux avantages ; d'une part un résultat cosmétique meilleur, et d'autre part des opérations moins nombreuses, donc moins traumatisantes psychologiquement sur le patient.

**b. Sur les ganglions :**

➤ Adénopathies non palpables :

Dans les cas de carcinomes épidermoïdes de petites tailles (T1) chez des sujets âgés, on se contentait d'une surveillance vigilante du territoire ganglionnaire sans faire de curage.

Dans les cas de carcinome épidermoïde de taille importante (T2, T3, T4), ou quand la lésion se situait sur la muqueuse humide, on réalisait un curage triangulaire comportant les groupes IA, IB, IIA, IIB, III.

L'étude histologique des ganglions était systématiquement demandée pour savoir si ils étaient envahis ou non.

En cas de N+, le siège et le nombre de ganglions atteints, ainsi que l'état de leurs capsules étaient précisés, afin d'évaluer le pronostic et adopter une radiothérapie complémentaire éventuelle sur les aires ganglionnaires.

➤ Adénopathies palpables :

Le traitement utilisé était le curage ganglionnaire triangulaire sus-omohyoïdien bilatéral qui a été réalisé chez 15 patients, soit 68% des cas.

**1.2.3 Examen anatomopathologique :**

Aucun examen extemporané n'a été fait ni sur la pièce d'exérèse tumorale, ni sur le curage ganglionnaire par difficulté d'avoir cet examen à proximité.

L'étude des pièces opératoires a été réalisée par étude histologique ultérieure après fixation. Cet examen a montré dans deux cas des marges d'exérèse tumorales, et dans quatre cas un envahissement ganglionnaire N+ sans rupture capsulaire.

**1.2.4. Reconstruction**

Le traitement chirurgical du cancer de la lèvre entraînait parfois de vastes pertes de substance, ce qui nécessitait le plus souvent le recours à des techniques de réparation utilisant des lambeaux locaux ou à distance. Les reconstructions étaient réalisées dans le même temps opératoire après curage ganglionnaire et résection tumorale.

L'attitude du service concernant les techniques de réparation était influencée par la localisation tumorale et l'étendue de la perte de substance.

**a. Réparation de la lèvre supérieure :**

Pour une perte de substance de la lèvre supérieure située entre le tiers et les deux tiers, la méthode de réparation utilisée était un lambeau de Gillies

Pour une perte de substance de la lèvre supérieure, supérieure à deux tiers, la méthode de réparation utilisée était un lambeau nasogénien.

**b. Réparation de la lèvre inférieure :**

Pour des pertes de substance au niveau de la lèvre inférieure, inférieures à un 1/3 ; la méthode la plus utilisée était la résection suture.

Pour une perte de substance de la lèvre inférieure située entre un tiers et deux tiers, la méthode la plus utilisée était le lambeau de Karapandzic dans trois cas, ainsi que le lambeau nasogénien dans trois autres cas, suivis du lambeau de Gillies dans un cas.

Pour une perte de substance supérieure à un tiers, les méthodes les plus utilisées étaient le lambeaux de Camille bernard dans deux cas d'atteinte commissurale, le lambeau nasogénien dans un cas de commissure et un cas de lèvre inférieure, suivis du lambeau de Dufourmental dans un cas pour réparer une perte de substance totale de lèvre inférieure.

### **1.3. Radiothérapie**

La radiothérapie était associée à la chirurgie dans 6 cas soit 27,3% des cas. Elle a été indiquée dans quatre cas devant un envahissement histologique ganglionnaire, et dans deux cas de résection passée en zone tumorale.

La radiothérapie externe a été réalisée à la dose moyenne de 50 Gy (45-65) pour le lit tumoral et les aires ganglionnaires.

Aucune curiethérapie n'a été faite dans notre série, ni à titre exclusif, ni en complément de la radiothérapie externe.

### **1.4. Chimiothérapie**

Dans notre série, il n'y avait aucune indication à la chimiothérapie.

## **2. Indications**

### **2.1. Pour les tumeurs classées T1N0M0 :**

Tous les patients ont eu une résection suture sous anesthésie locale.

Aucun curage ganglionnaire n'a été fait.

Un seul patient a eu une radiothérapie externe devant une limite d'exérèse musculaire envahie pour une tumeur de la lèvre inférieure.

**Tableau VIII : Techniques de reconstruction pour les quatre cas de T1 :**

Technique	Nombre de cas
Résection et sutures	4 cas

**2.2. Pour les T2 N0 ou N1 M0 :**

La chirurgie a consisté en une résection large de la tumeur en passant en zone saine macroscopique dans huit cas.

Un curage ganglionnaire triangulaire a été réalisé chez sept patients porteurs de carcinomes épidermoïdes ; trois présentaient des adénopathies palpables. Chez quatre patients ce curage était « prophylactique ».

L'étude anatomopathologique de la pièce opératoire a montré des tranches de section saines avec une marge de sécurité satisfaisante. Il n'y avait pas d'envahissement ganglionnaire.

La reconstruction labiale a été faite dans le même temps opératoire. Nous avons utilisé un lambeau de karapandzic dans 3 cas de tumeurs de la lèvre inférieure, un lambeau nasogenien dans 3 cas de tumeurs labiales inférieures, un labeau de Gillies dans un cas de tumeur de la lèvre supérieure et dans un autre cas de tumeur de la lèvre inférieure.

Aucun patient n'a eu de radiothérapie post-opératoire devant l'absence d'envahissement ganglionnaire.

Le tableau IX résume les techniques utilisés pour la reconstruction des pertes de substances comprises entre 1 /3 et 2/3 :

**Tableau IX: Techniques de reconstruction pour les huit cas de T2.**

Type de reconstruction	Nombre de cas
Karapandzic	3
Lambeau nasogénien	3
Lambeau de Gillies	2

**2.3. Pour les tumeurs classées T3 N0, N2 M0 :**

La chirurgie a consisté en une résection tumorale large dans cinq cas.

Le curage ganglionnaire triangulaire a été bilatérale dans Trois cas : deux patients avaient des adénopathies palpables classée N2 et un patient présentait une tumeur débordant la ligne médiane.

Chez un autre patient dont la tumeur était classée T3N0, on a réalisé un curage ganglionnaire triangulaire homolatérale « prophylactique ».

Un patient n'a eu aucun curage ganglionnaire, car l'étude anatomopathologique de la biopsie tumorale avait montré un carcinome basocellulaire de la lèvre supérieure.

La reconstruction labiale a fait appel à un lambeau nasogénien dans deux cas de perte de substance supérieure aux 2/3 de la lèvre inférieure et de la lèvre supérieure, à un lambeau de Karapandzic dans deux autres cas de perte de substance supérieure aux 2/3 de la lèvre inférieure, et à un lambeau de Gillies dans un cas de réparation d'une perte de substance supérieure aux 2/3 au niveau de la lèvre inférieure.

Trois patient ont eu une radiothérapie externe post opératoire devant un envahissement ganglionnaire objectivé à l'étude anatomopathologique définitive mais sans rupture capsulaire.

Le tableau X résume les techniques utilisées pour la réparation de pertes de substances supérieures aux 2/3.

**Tableau X: Techniques de reconstruction pour les cinq cas de T3**

Type de reconstruction	Nombre de cas
Lambeau nasogénien	2
Lambeau de Karapandzic	2
Lambeau de Gillies	1

**2.4. Pour les tumeurs classées T4 N0, N1 ou N3 M0:**

La chirurgie a consisté en une résection tumorale large dans cinq cas. Celle ci a emporté la symphyse mandibulaire sans la rompre dans un cas de tumeur labiale inférieure et a emporté une baguette de la branche horizontale de la mandibule dans un autre cas de cancer de la lèvre inférieure avec envahissement vestibulaire.

Le curage ganglionnaire triangulaire bilatéral a été fait chez tous les patients. Il s'agissait dans tous les cas d'un carcinome spino-cellulaire.

La reconstruction labiale a été faite à l'aide d'un lambeau de camille bernard dans deux cas et à un lambeau nasogénien dans un autre cas pour reconstruire la perte de substance commissurale.

Nous avons utilisé un lambeau nasogénien dans un cas et un lambeau de Dufourmental unipédiculé dans un autre cas pour la réparation d'une perte de substance totale de la lèvre inférieure.

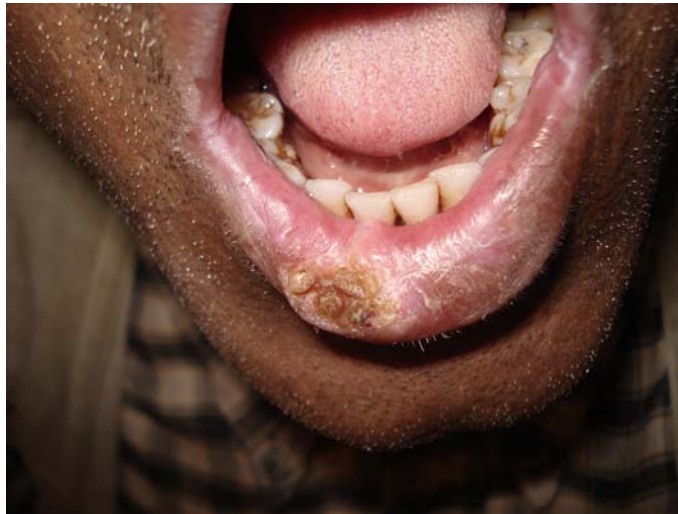La radiothérapie externe post opératoire a été faite chez deux cas seulement ; devant des adénopathies histologiquement envahis N+ dans un cas, et dans un autre cas, la résection tumorale était passée en zone tumorale.

Le tableau XI résume les techniques de réparation utilisées pour reconstruire des pertes de substances totales.

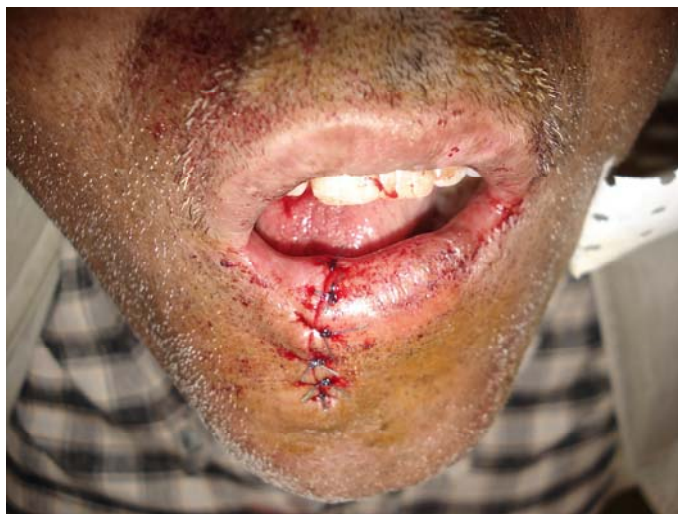**Tableau XI : Techniques de reconstruction pour les T4.**

Type de reconstruction	Nombre de cas
Lambeau nasogénien	2
Lambeau de camille bernard	2
Lambeau de Dufourmentel unipédiculé	1

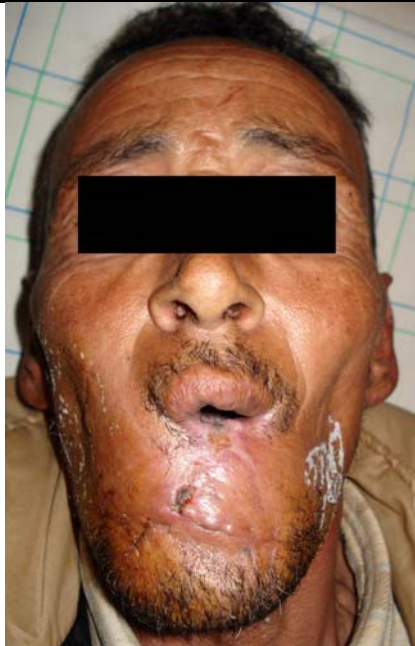Aucun patient de notre série n'a été traité par chimiothérapie.



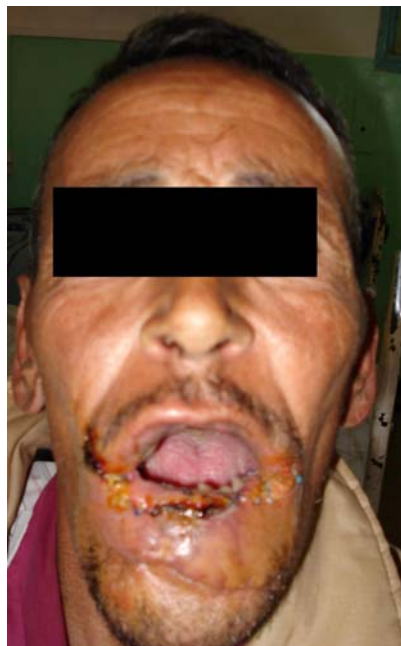**Figure 16 a** : Aspect préopératoire d'un carcinome spinocellulaire classé T1 de la lèvre inférieure



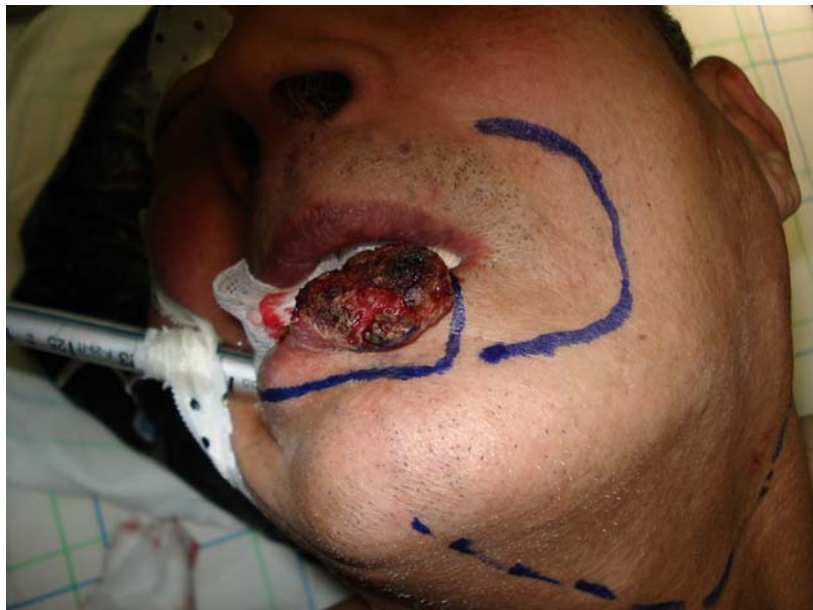**Figure 16 b** : Aspect post opératoire immédiat après résection-suture



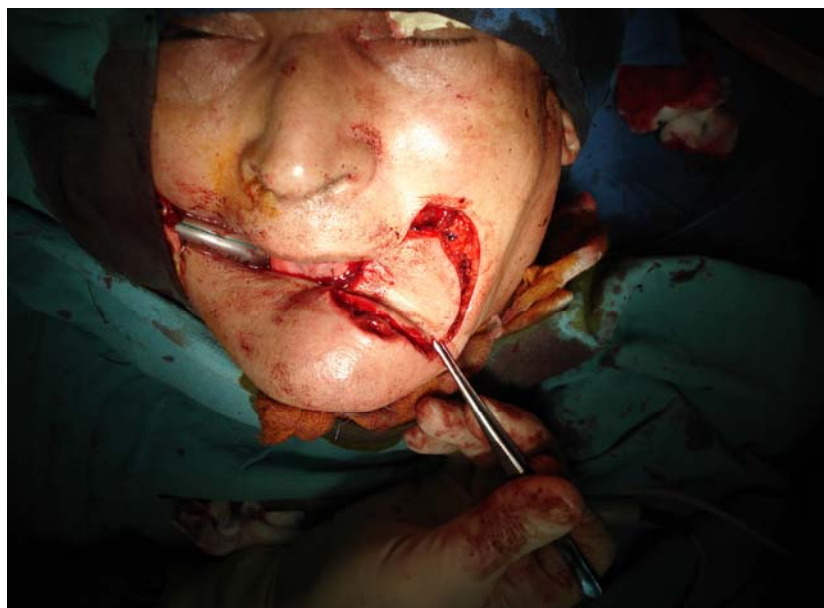**Figure 17 b** : Résultat post opératoire à 3 semaines après résection toto labiale  
Et réparation par un lambeau de karapandzic. A noter la microstomie++



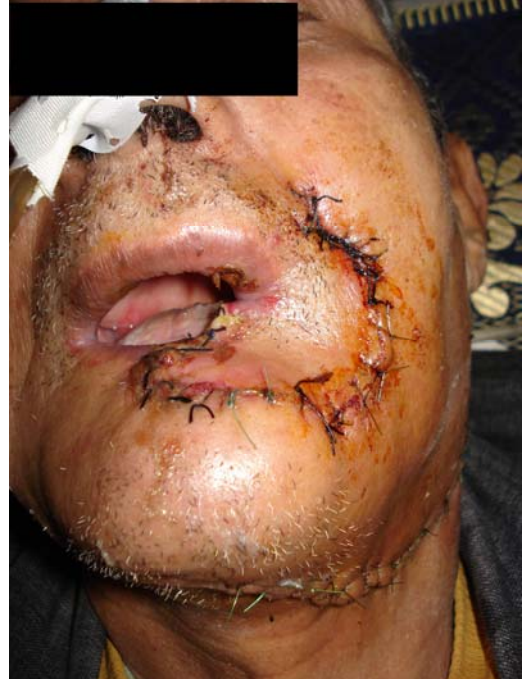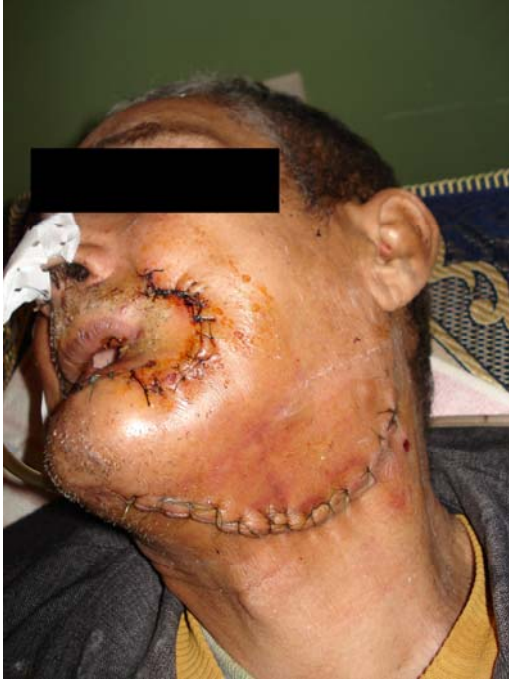**Figure 17 b** : Résultat final après commissuroplastie



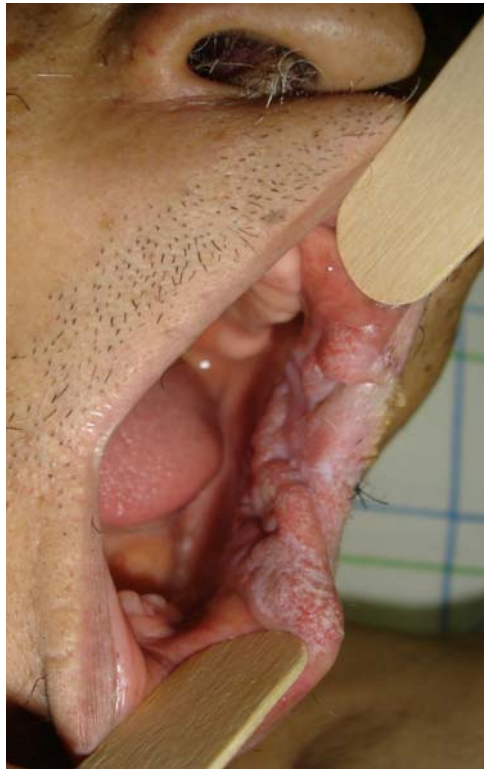**Figure 18 a :** Aspect préopératoire d'un patient présentant un carcinome spinocellulaire Classé T3 de la lèvre inférieure



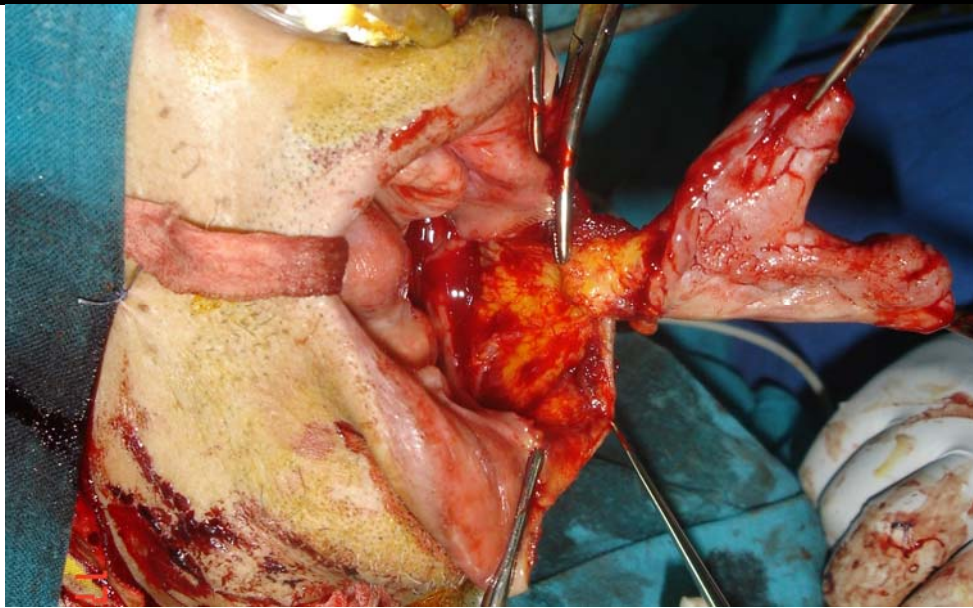
**Figure 18 b :** Aspect per-opératoire : réparation par lambeau de Gillies.



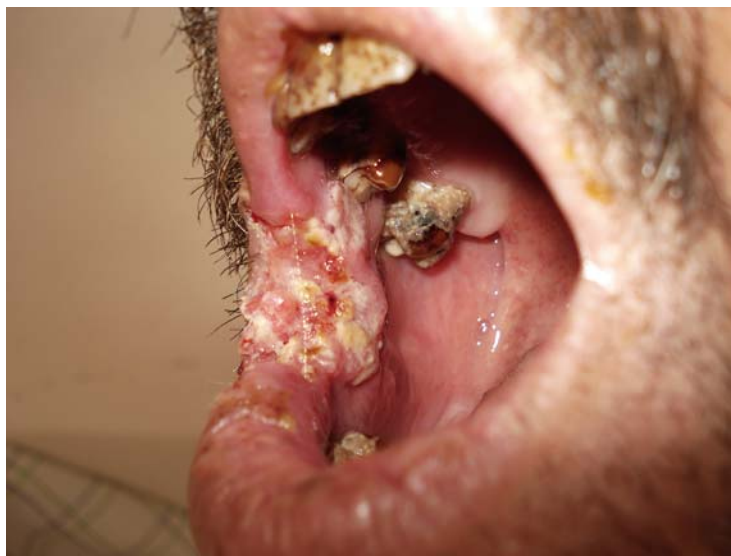**Figures 18 c :** Aspect post opératoire à J5 : Réparation par un lambeau de Gillies



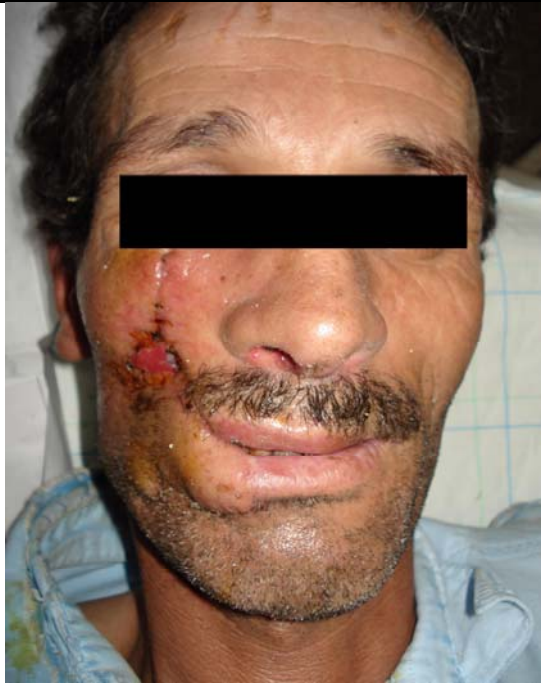**Figure 19 a:** Aspect préopératoire d'un carcinome épidermoïde de la commissure classé T4



**Figure 19 b :** Aspect per-opératoire : Résection large de la région tumorale



**Figure 20 a :** Aspect préopératoire d'un carcinome spinocellulaire de la commissure classé T4



**Figure 20 b:** Aspect post opératoire à J 4 ; exérèse large et reconstruction par un lambeau nasogénien.

**Au total** : la chirurgie seule a été préconisée dans notre série pour 16 cas, soit 72,8 %.

La chirurgie associée à la radiothérapie a été indiquée dans 6 cas, soit 27,3% : il s'agissait de quatre cas d'envahissement ganglionnaire histologique ; et dans deux cas la résection était passée en zone tumorale.

La réparation des pertes de substances labiales faisait appel en dehors des situations où les sutures simples étaient possibles (18,1%), à des lambeaux locaux régionaux (77,3%), ou à distance (4,6%).

## **IX- SOINS POST-OPERATOIRES :**

Une sonde gastrique a été mise en place en per-opératoire et conservée pendant 10 jours, permettant une alimentation entérale et la cicatrisation endo-buccale.

## Cancers des lèvres- A propos de 22 cas

---

Une antibiothérapie prophylactique à base d'une association amoxicilline-acide clavulanique a été prescrite pendant une semaine. Des bains de bouche ont été préconisés trois fois par jours pendant une période de dix jours.

Les redons aspiratifs ont été enlevés à J 2 du post-opératoire dans les cas où un curage ganglionnaire a été fait.

Les soins locaux des plaies opératoires ont été faits tous les deux jours et l'ablation des fils à J 8 du post opératoire.

## **X- EVOLUTION:**

La surveillance post-opératoire a été faite à court, moyen et long terme avec un rythme d'une consultation par mois pendant le premier semestre, tous les deux mois pendant le deuxième semestre, tous les six mois pendant deux ans et puis une fois par an.

### **1. Paramètres de surveillance :**

Les paramètres recherchés lors de ces consultations étaient focalisés sur :

- Dans l'immédiat : recherche de complications secondaires à la chirurgie et à la radiothérapie.
- A moyen terme : recherche de récurrence tumorale locale, locorégionale et générale, ainsi que la recherche de troubles fonctionnels.
- A long terme : recherche de récurrence tumorale locale, locorégionale et générale et recherche de séquelles fonctionnelles et esthétiques ainsi que des complications de la radiothérapie.

### **2. Résultats :**

#### **2.1. A court terme :**

Un patient a présenté une surinfection locale avec fistule salivaire jugulée par des traitements médicaux.

Un autre patient a présenté une surinfection avec lâchage de sutures ayant nécessité une reprise chirurgicale des sutures après tarissement de l'infection.

### **2.2. A moyen terme :**

Un patient a présenté une limitation de l'ouverture buccale ne gênant pas l'alimentation ni l'élocution.

Deux patients ont présenté une déviation labio-jugale avec microstomie. Ils ont eu une commissuroplastie bilatérale (figure 17), celle-ci leur a permis une ouverture buccale satisfaisante.

### **2.3. A long terme**

Sur les 22 malades opérés, Il a été difficile d'apprécier les résultats au long terme, du fait que les patients n'étaient pas revenus régulièrement aux consultations de surveillance. Seuls quatre patients ont répondu à la convocation.

Ce qu'on peut retenir de notre série :

#### **2.3.1. Résultats carcinologiques :**

- Un cas de récurrence locale pour un carcinome basocellulaire sclérodermiforme classé T3 et Localisé au niveau de la lèvre supérieure.
- Apparition d'une deuxième localisation au niveau de la face interne de joue et étendue au plancher buccal avec envahissement de la base de la langue. La tumeur initiale siégeait au niveau de la commissure et classée T4. Ce patient était hors de toute ressource chirurgicale. Il est décédé après radiothérapie.
- un cas de récurrence ganglionnaire controlatérale pour une tumeur T3 N0 qui a eu un curage unilatéral, l'adénopathie métastatique était controlatérale. Ce patient a été traité par radiothérapie externe.

## Cancers des lèvres- A propos de 22 cas

---

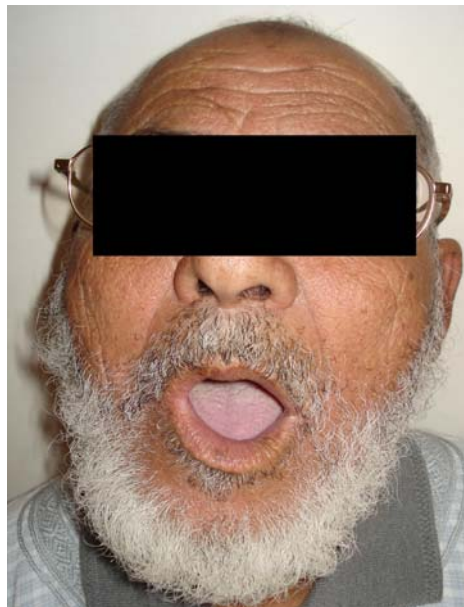
- Le recul moyen de notre étude était de 11 mois (2-24 mois).
- La survie de nos malades était de 95,5% à 2 ans.

### **2.3.2. Résultats fonctionnels et esthétiques :**

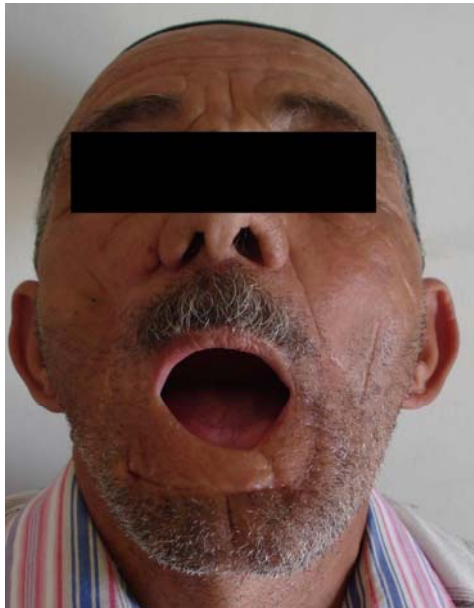Ils étaient appréciés par les critères suivants:

- Ouverture buccale satisfaisante
- Continence salivaire
- Absence de difficulté à l'alimentation
- Absence de difficulté à la prononciation.

Dans notre série, les séquelles fonctionnelles sont le plus souvent mineures et le résultat esthétique est jugé satisfaisant dans 19 cas parmi les 22 malades opérées.



**Figure 21:** Aspect esthétique et fonctionnel à 18 mois après résection suture d'un carcinome verruqueux de la commissure classé T1.



**Figure 22:** Aspect esthétique et fonctionnel à 22 mois après résection d'un carcinome épidermoïde classé T3 de la lèvre inférieure et réparation par un lambeau de Karapandzic



# *Discussion*

## **I- GENERALITES :**

### **1. Anatomopathologie:**

Les cancers des lèvres prennent naissance, dans plus de 90 % des cas [6], à partir de la muqueuse malpighienne ; il s'agit le plus souvent de carcinomes, volontiers bien différenciés et kératinisants. D'autres types histologiques ont été décrits, mais leur fréquence reste très faible, tels les carcinomes adénoïdes kystiques (cylindromes) développés à partir des glandes salivaires accessoires sous-muqueuses, les sarcomes ou les mélanomes.

#### **1.1. Tumeurs épithéliales malignes**

Macroscopie : Le carcinome épidermoïde des lèvres se présente le plus souvent sous forme d'une érosion chronique, croûteuse, ou comme une ulcération à bords irréguliers, infiltrant, d'évolution lente. L'aspect de tumeur végétante ou bourgeonnante est plus rare. Un signe important est l'induration de la lésion qui est perceptible en périphérie, plus ou moins étendue en profondeur, qui déborde toujours largement les limites visibles de la lésion. En évoluant, la tumeur prend une forme ulcéro-végétante.

Histologie : Selon le degré d'infiltration et de franchissement de la membrane basale, on parle de carcinome in situ (ou intra-épithélial ou dysplasie sévère), de carcinome micro invasif ou de carcinome invasif. Dans le carcinome in situ, il existe une transformation segmentaire de l'épithélium portant sur toute sa hauteur sans modifications de la membrane basale. L'épithélium est irrégulièrement stratifié, avec des noyaux de forme et de taille inégales, hyperchromatiques et des mitoses visibles jusqu'en surface. Dans le carcinome micro-invasif l'aspect est proche, mais on détecte également quelques brèches dans la basale avec effraction de cellules carcinomateuses dans le chorion. Le carcinome épidermoïde invasif est fréquemment

constaté d'emblée ou succède aux stades précédents. Il se distingue par la pénétration de lobules ou travées carcinomateuses en plein chorion ou déjà dans les tissus adjacents. Un infiltrat inflammatoire plus ou moins important est présent dans le stroma. Plusieurs types histologiques peuvent être distingués selon le degré de maturation kératinocytaire (carcinomes différenciés, peu différencié, différencié). Le moins différencié est le carcinome à cellules fusiformes. Des cellules indépendantes, fusiformes, ressemblant aux sarcomes y sont observées. le degré de différenciation cellulaire dans les tumeurs épithéliales a pu être considéré comme une élément pronostique, notion discutée actuellement. L'étude immunohistologique permet de trouver dans le cytoplasme de quelques cellules des filaments de cytokératine, ce qui signe l'origine épidermoïde de ces tumeurs.

**1.1.2. Epithéliomas basocellulaires** [9,12]

Ils se développent électivement sur le versant cutané de la lèvre supérieure et sont dix fois moins fréquents que ceux de la lèvre inférieure.

Macroscopie : L'aspect macroscopique du carcinome baso-cellulaire est une lésion perlée, papule arrondie translucide et télangiectasique qui s'étale progressivement. Il existe plusieurs variétés cliniques du CBC:

- Le CBC nodulaire: tumeur ferme, bien limitée, lisse, pouvant simuler une lésion kystique ou s'étendre de manière centrifuge : forme la plus fréquente.
- Le CBC superficiel: plaque érythémateuse et squameuse, bordée de perles parfois à peine visibles à l'œil nu et s'étendant progressivement.
- Le CBC sclérodermiforme: il prend l'aspect d'une cicatrice blanchâtre, mal limitée, parfois atrophique.

*Histologie* : L'étude microscopique des CBC montre des amas cellulaires dermiques compacts de petites cellules basophiles à limites nettes, à disposition périphérique palissadique. Ces amas sont arrondis plus ou moins confluent entre eux. Certains peuvent être appendus à l'épiderme. Ils peuvent s'associer à une certaine fibrose du derme. Des images de différenciation (pilaire, kératinisante) sont possibles. Les formes infiltrantes ou sclérodermiformes sont associées à un stroma dense et fibreux et ont des limites imprécises

**1.1.3. Autres tumeurs malignes épithéliales** [13,14,15]

Toutes les tumeurs malignes développées aux dépens des annexes de la peau sont retrouvées aux lèvres :

- les adénocarcinomes annexiels ;
- La tumeur de Merkel ; il s'agit d'une tumeur neuroendocrine, de pronostic redoutable, tant sur le plan local que ganglionnaire et métastatique général ;
- Les épithéliomas développés aux dépens des glandes salivaires accessoires.

Ces tumeurs se développent sur le versant muqueux des lèvres où siègent de nombreuses glandes salivaires accessoires. Il peut s'agir d'adénocarcinomes, de carcinomes adénokystiques (ou cylindromes), de tumeurs mucoépidermoïdes ou même de tumeurs mixtes malignes ou carcinosarcomes.

## **1.2. Tumeurs malignes conjonctives : sarcomes**

Bien qu'exceptionnelles, la plupart des tumeurs conjonctives ont pu être décrites aux lèvres : rhabdomyosarcomes embryonnaires, sarcomes fibroplastiques, histiocytofibrosarcomes, etc [6].

## **1.3. Tumeurs mélaniques**

Ils se développent soit sur le versant cutané des lèvres, soit sur le versant muqueux [6,9].

Sur le versant cutané, ils n'ont aucune particularité vis-à-vis des autres mélanomes malins de la face ; ils apparaissent soit d'emblée, soit précédés par une mélanose de Dubreuilh, carcinomes in situ des mélanomes qu'il importe de traiter chirurgicalement à ce stade. Les mélanomes du versant muqueux des lèvres sont très rares et présentent le pronostic très péjoratif de tous les mélanomes muqueux avec des risques très élevés de dissémination rapide locorégionale et de métastases viscérales.

## **2. Extension**

### **2.1. Locorégionale**

Les métastases ganglionnaires se voient uniquement en cas de CE et sont habituellement tardives. La fréquence des métastases lymphatiques primaires varie de 2 à 10% lors de la première consultation [11]. Elles sont sous-mentales, sous-mandibulaires et, dans les cas avancés, pré-auriculaires et jugulocarotidiennes

Les carcinomes très bien différenciés métastasent dans moins de 10 % des cas alors que les carcinomes peu différenciés métastasent près d'1 fois sur 2.

Les carcinomes labiaux supérieurs croissent plus vite et métastasent plus rapidement que les carcinomes labiaux inférieurs, probablement parce que le drainage lymphatique labial supérieur est plus riche.

Ben slama [8] reporte la possibilité des métastases mandibulaires ainsi que des métastases multiples entraînant des paralysies faciales des nerfs crâniens. Dans notre série, on a noté deux cas de métastases mandibulaires pour des carcinomes épidermoïdes de la lèvre inférieure

### **2.2. A distance**

Les métastases à distances sont rarement décrites en cas de carcinomes des lèvres [9 ,11]. Dans notre série, aucune métastase à distance n'a été observée.

## **II- EPIDEMIOLOGIE**

### **1. Fréquence**

La fréquence des cancers des lèvres par rapport au cancer de la bouche est de 6.6% pour BEN SLAMA [8]. Pour BEAUVILLAIAN [9], la fréquence est de 1,7% par rapport au cancer des voies

aérodigestives supérieures. Pour PERRINAUD [10], la fréquence est de 12% par rapport au tumeur de la tête et cou.

Dans notre série, les cancers des lèvres présentaient 6,5% de tous les cancers otorhinolaryngologiques diagnostiqués et traités au service.

## **2. Age :**

Le cancer de la lèvre est une maladie qui survient vers la sixième décennie [16]. L'âge moyen est de 63 ans pour CHEKRINE [17], et entre 60 et 70 pour FERNANDEZ [18]. L'âge moyen de survenue des cancers des lèvres dans notre série est de 65 ans, ce qui concordait avec les données de la littérature.

La répartition par tranches d'âge montre un pic de fréquence entre 60 et 80 ans pour les hommes alors que chez les femmes le pic se situe entre 70 et 90 ans [19].

**Tableau XIII : Age moyen de survenue des cancers des lèvres**

Auteurs	Année	Pays / ville	Age (ans)
FERNANDEZ [18]	2003	Espagne	60-70
LUNA-ORTIZ [20]	2004	Mexique	70
SARGARELLI [21]	2005	Italie	69
CHEKRINE [17]	2008	Casablanca	63
<b>Notre étude</b>	<b>2008</b>	<b>Marrakech</b>	<b>65</b>

### **3. Sexe**

Pour tous les auteurs la prédominance masculine est nette [8,11,19,22,23,24,25,26]. Dans notre série, on note une prédominance masculine (86,3%) contre 13,7% des femmes, avec un sex-ratio de 6,3. ce qui concordait avec les données de différentes séries de la littérature.

En effet, CHEKRINE [17] rapporte un chiffre de 4,1 sur une série de 41 cas. LUNA-ORTIZ [20] dans une série de 113 patients, le sex-ratio est de 1,9. FERNANDEZ [18] dans une série de 208 cas, rapporte un sex-ratio de 5,8 tandis que ROBOTTI [27] rapporte un chiffre de 3,4 sur une série de 22 patients.

**Tableau XIV: Taux de survenue des cancers des lèvres en fonction du sex-ratio.**

Auteurs	Année	Pays / Ville	Sex-ratio
FERNANDEZ [18]	2003	Espagne	9
LUNA-ORTIZ [20]	2004	Mexique	1,9
NTOMOUCTISIS [28]	2008	Grèce	5
CHEKRINE [18]	2008	Casablanca	4,1
ROBOTTI [27]	2009	Italie	3,4
<b>Notre étude</b>	<b>2008</b>	<b>Marrakech</b>	<b>6,5</b>

### **4. Facteurs de risque**

le mauvais état bucco-dentaire, l'intoxication alcoolo-tabagique ainsi que l'exposition prolongée aux rayons ultraviolets du soleil, constatée dans certaines professions (agriculteurs) sont retrouvés chez la plupart de nos patients, ce qui est en accord avec les données de la littérature [8,29,30,31,32,33]

D'autres facteurs de risques, très rarement retrouvés peuvent également être cités :

- L'irritation thermique qui est causée par la pipe semble majorer le risque [9].
- La chique de bétel [34]
- Les traumatismes locaux divers (tic de succion, blessure d'origine dentaire)

- le teint clair de la peau [35].

### **III- BILAN CLINIQUE**

#### **1. Motif de consultation**

Le diagnostic est habituellement simple devant une ulcération tantôt superficielle, tantôt profonde, saignant au contact mais surtout reposant sur une base indurée.

Parfois, l'aspect est plus trompeur, plus limité, avec une érosion muqueuse tenace, recouverte d'une croûte ne cicatrisant pas, impliquant au moindre doute une biopsie. Une kératose associée du vermillon, localisée ou diffuse est possible [9,36,37] .

Dans les formes plus étendues, le diagnostic est évident avec un aspect ulcéro-végétant ou bourgeonnant intéressant une grande partie de la lèvre inférieure et débordant sur le versant muqueux et cutané. La douleur est souvent due à l'infiltration tumorale ou à une infection [9]. Les formes infiltrantes recouvertes d'une muqueuse et d'une peau saine sont rares [38,39].

Dans tous les cas, la palpation constitue un élément fondamental pour apprécier la taille véritable de la tumeur, l'induration dépassant largement la taille de l'ulcération [40,41].

La palpation vérifie l'absence d'extension au niveau du menton, du cul de sac gingivo-labial et des commissures.

La sensibilité de la lèvre et du menton est habituellement conservée, sauf dans les tumeurs très étendues envahissant le nerf mentonnier et dont le pronostic très conservé [42,43].

Dans notre série, 68% des patients ont consulté pour la tumeur elle-même qui ont vu se développer avec ou sans adénopathies. 13,7% des cas ont consulté pour un saignement au contact d'une ulcération. 13,7% des cas ont consulté pour une lésion inflammée ou infectée et un patient soit 4,6% des cas avait consulté pour gêne d'ouverture buccale.

## **2. Examen clinique**

### **2.1. Zone d'élection du cancer**

Elle est constituée par le vermillon (ou lèvre sèche, ou bord cutanéomuqueux) avec une extension en fonction de la taille vers la lèvre humide ou la peau, voire les deux. Selon plusieurs auteurs [8,44,45], Il n'existe pas de latéralisation nette au niveau des lèvres.

Dans notre série ; le tiers médian était atteint avec une fréquence identique au tiers gauche et au tiers droit

### **2.2. Siège de la tumeur**

L'atteinte labiale inférieure est la plus fréquemment retrouvée. Elle est retrouvée entre 80% et 98%. [46,47,48,49,50,51]. Dans notre série, la localisation labiale inférieure représentait 72,8% des cas.

Le tableau ci-dessous représente la répartition selon le siège de la tumeur dans certaines études :

**Tableau XV : Siège de la tumeur**

Auteurs	Année	Pays / Ville	Siège%		
			Lèvre inférieure	Lèvre supérieure	Commissure
HOLMKVIST [52]	1998	NY /USA	88-98%	2-7%	2%
VARTANIAN [51]	2003	Brésil	96,1%	1,3%	1,9%
LUNA-ORTIZ [20]	2004	Mexique	62,2%	37,7%	4,1%
VULKADINOVIC [43]	2007	Belgrade /Serbie	92,8%	0,9%	6,3%
<b>Notre étude</b>	<b>2008</b>	<b>Marrakech</b>	<b>72,8%</b>	<b>9,1%</b>	<b>18,1%</b>

### **2.3. Taille et aspect de la tumeur**

Elles dépendent de la durée d'évolution avant la consultation. Dans 10% des cas, la tumeur à moins de 2 cm dans son plus grand axe (T1) [9]. Dans plus de 50% des cas, le cancer mesure de 1 à 3 cm dans le plus grand axe [9].

L'aspect peut paraître banal sous forme d'une petite érosion, fissure ou saillie verruqueuse recouverte d'une croûte brunâtre et saignant facilement au contact. Dans ces cas, la lésion repose sur une base indurée mais sans infiltration profonde [8,21]. Dans les formes les plus étendues, le cancer peut présenter: [8,37]

- Un aspect ulcéro-bourgeonnant : c'est l'aspect le plus fréquent, caractérisé par une saillie creusée d'une ulcération arrondie ou ovalaire, son bord est surélevé, épais avec un fond plus ou moins bourgeonnant. La palpation perçoit une induration qui souvent déborde les limites visibles de la lésion.
- Un aspect Ulcéreux : il est moins fréquent et se caractérise par la présence d'une lésion ulcérée plus ou moins profonde, à fond crémeux.
- Un aspect bourgeonnant : il est plus rare et réalise une tumeur irrégulière en saillie sans ulcération.

Dans notre série l'aspect ulcéro-bourgeonnant était le plus fréquent et représentait 54,5% des cas, suivi par un aspect ulcéreux dans 31,8% des cas, et un aspect bourgeonnant dans 13,7% des cas.

### **2.4. Examen du reste de la cavité buccale**

Il retrouve chez un quart des patients une leucokératose associée et l'on peut considérer, qu'à partir du moment où une dyskératose a dégénéré, que toute la lèvre ayant été également exposé à l'agent carcinogène. Notion confirmée d'ailleurs par les données histologiques des pièces opératoires montrant parfois l'existence de lésions tumorales multiples simultanées de la lèvre [30].

L'examen doit vérifier l'absence d'extension tumorale au niveau du sillon gingivo-labial, de la gencive, des dents, de la joue et des commissures labiales, et apprécie également l'état bucco dentaire avant toute éventuelle thérapie [16,24].

### **2.5. Examen de l'os mandibulaire**

Au cours de l'évolution du cancer de la lèvre, l'os le plus fréquemment atteint reste l'os mandibulaire [45], qui est envahit chez deux patients de notre série soit 9,1%.

L'envahissement de l'os mandibulaire s'effectue par quatre voies [40,42] :

- La voie directe par continuité : on peut l'observer dans les stades avancés du cancer labial, intéressant une grande partie de la lèvre, ou bien en totalité. Cette voie d'invasion tumorale de l'os se manifeste cliniquement par la mobilité dentaire de différents degrés, jusqu'à l'expulsion des dents implantés dans le tissu tumoral.
- La voie du canal mandibulaire et son pédicule vasculo-nerveux : l'invasion du canal mandibulaire est réalisée progressivement, considérée comme une extension « canalisée » de l'épithélioma dans cette région de faible résistance anatomique.

Dans ce cas, l'invasion est réalisée par voie sanguine, probablement par la veine mentonnière et dentaire inférieure.

- Dans la voie directe d'invasion par adénopathie métastatique fixée au périoste mandibulaire et intéressant par la suite l'os sous-jacent. Dans ces cas, l'adénopathie représente une étape intermédiaire entre les lésions labiales et osseuses.
- La voie mixte, c'est-à-dire l'atteinte osseuse mandibulaire par deux ou plusieurs des voies citées auparavant.

### **2.6. Palpation des aires ganglionnaires cervicales**

La palpation des aires ganglionnaires doit être systématiques. Elle doit intéresser tous les groupes ganglionnaires cervicaux. La présence de métastases ganglionnaires représente un stade avancé de la maladie. Le risque ganglionnaire est rare pour les tumeurs T1-T2, alors qu'il est beaucoup plus fréquent en cas de tumeur diagnostiquée aux stades T3 et T4.

La fréquence de l'atteinte ganglionnaire initiale varie selon les auteurs : Elle est de 8 à 20% pour EL KHALIL [53], 8% pour BEAUVILLAN DE MONTREUIL [9], 26,5% pour VUKADINOVIC [43], et 41% dans notre étude.

Les groupes ganglionnaires qui peuvent être infiltrés pour la lèvre supérieure, sont les ganglions pré-auriculaire, parotidiens, sous-digastrique, sous mentonnaires, sous-maxillaires et sous-omohyoidien.

Pour la lèvre inférieure, ce sont les ganglions sous-mentaux, sous-maxillaires, sous-digastriques et sus-omohyoidiens.

La présence d'adénopathies dépend de : [48,54,55,56]

- La taille de la tumeur : relativement rare dans les T1 et T2, elle est beaucoup plus fréquente et doit être envisagée sur le plan thérapeutique dans les T3 et T4.
- Siège de la lésion : une lésion isolée du vermillon est peu lymphophile, par contre, l'atteinte de la muqueuse s'accompagne d'une atteinte ganglionnaire, le plus souvent homolatérale, sous mentale ou sous maxillaire, parfois contro ou bilatérale dès le franchissement de la ligne médiane. Les lésions commissurales sont aussi le plus souvent très lymphophiles. Il faut enfin souligner la gravité de l'atteinte des gaines le long du trajet vasculo-nerveux ou du trou mentonnier qui s'accompagne de récidives ou métastases.
- Type histologique : le carcinome spinocellulaire représente le type histologique le plus Métastatique [8]. Dans notre série, tous les patients présentant des adénopathies palpables avaient un carcinome épidermoïde soit de la lèvre inférieure ou de la commissure.

### **2.7. Examen Général**

Il vérifie l'absence d'exceptionnelles métastases à distance et apprécie l'état du sujet en cherchant d'éventuelles contre-indications à une anesthésie générale (tares cardiaques, pulmonaires ou autres) [9, 51].

L'indice de Karnofsky (annexe3) permet de chiffrer l'état général des patients et d'apprécier l'évolution après éventuelle prise en charge. Cet indice permet aussi de prédire les soins nécessaires, et adopter à chaque patient la structure d'hospitalisation adaptée à son état général.

Dans notre série, cet indice a été supérieur à 70% chez l'ensemble des patients.

## **IV- BILAN PARA CLINIQUE**

### **1. Imagerie**

L'intérêt de l'imagerie est surtout mis en évidence en cas de tumeur assez étendue. Ainsi le défilé maxillaire droit et gauche et le panoramique dentaire permettent d'étudier, en cas de grosse tumeur, l'existence ou non d'une atteinte osseuse. Cette dernière peut être évaluée encore mieux par la tomodensitométrie, qui, en plus, reste intéressante pour rechercher la présence d'adénopathies cervicales, en préciser la taille, la topographie, le siège et l'étendue tumorale et guider ainsi la conduite thérapeutique.

Une échographie cervicale peut être indiquée pour la recherche d'adénopathies. La recherche de métastases viscérales est fonction du tableau clinique, la radiographie pulmonaire, l'échographie hépatique restent les plus demandées [16].

### **2. Histologie**

La biopsie, examen clé, permet de faire un examen histologique complet du spécimen prélevé. Cet examen permet de confirmer le diagnostic de :

- Epithélioma spino-cellulaire, qui est retrouvé dans 86,3 % des cas de notre série ; 52% des cas pour PAPADOPOULOS [57], et 83,7% pour LUNA-ORTIZ [20].
- Epithélioma baso-cellulaire, qui représente 9,1% des cas dans notre série, lorsqu'il a été retrouvé par PAPADOPOULOS [58] dans 24% des cas, et par KUAUHYAMA dans 10%.

## Cancers des lèvres- A propos de 22 cas

---

- Le carcinome verruqueux a été retrouvé dans 4,6% des cas de nos observations, alors qu'il a été retrouvé dans 6% des cas chez BILKAY [49].
- Il existe d'autres types histologiques possibles mais qui restent rares.

## V- CLASSIFICATION

Selon la classification TNM de L'IUCC (International union of cancerology classification) de 1986 (voir annexe 4), plus de la moitié de nos patients sont classés T1-T2 :54,5%. Cela pourrait être expliqué par le fait que nos malades consultent de plus en plus à un stade précoce.

La répartition de nos malades selon la nouvelle classification est concordante avec les données de différents auteurs. [28,43,39,59].

**Tableau XVI : Classification de la tumeur**

Auteurs	Année	Pays / ville	Résultats (%)	
			T1-T2	T3-T4
GOORIS [59]	2003	Pays-bas	92%	8%
BILKAY [49]	2003	Turquie	46,6%	53,4%
VUKADINOVIC [43]	2007	Serbie	91,1%	9,9%
NTOMOUCHTSIS [28]	2008	Grèce	83,8%	16.2%
<b>Notre étude</b>	<b>2008</b>	<b>Marrakech</b>	<b>54,5%</b>	<b>46,5%</b>

## VI- TRAITEMENT

### 1. Ojectif :

L'étude anatomique de la lèvre montre qu'il s'agit beaucoup plus q'un simple sphincter. Cette structure dans laquelle l'élément musculaire occupe une place capitale est des plus difficiles à restaurer. En effet, rétablir les lignes, le galbe, l'étanchéité, la mobilité de cette région est une entreprise ardue, qui pousse le chirurgien quand il peut, à mettre en pratique la règle qui

consiste à réparer la lèvre par lèvre. Ceci, en pratique ne peut être réalisé qu'on cas de diagnostic précoce.

Le traitement chirurgical premier consiste en une exérèse large avec curage ganglionnaire ; la perte de substance labiale résultante impose une reconstitution dans le même temps opératoire. L'intervention comporte l'exérèse carcinologique et la réparation de la mutilation labiale afin de restituer un sphincter étanche et de rétablir un équilibre entre les deux lèvres [60].

Une analyse lésionnelle précise déterminera le choix du chirurgien. Cette analyse comprend : la localisation de la perte de substance ; l'importance de la perte de substance ; l'âge du patient et le terrain (irradié ou pas).

## **2. Moyens thérapeutiques :**

### **2.1. Chirurgie**

La chirurgie est utilisée soit d'emblée, soit en rattrapage en cas d'échec de la radiothérapie. Cette exérèse tient compte des facteurs propres de la tumeur, à savoir : la localisation, la taille et l'extension. La perte de substance résultante nécessite une reconstitution immédiate. Pour ceci, plusieurs possibilités s'offrent au chirurgien qui doit agir de la façon la plus adaptée à chaque cas pour atteindre le but souhaité [61].

Le mode d'anesthésie utilisé dépend, d'une part, de la méthode choisie et ; d'autre part, de l'état de santé du patient. Les tumeurs de 1 à 3 cm peuvent être traitées sous anesthésie locale [4].

#### **2.1.1. Chirurgie carcinologique**

##### **A. Sur la tumeur :**

- **Principes généraux d'exérèse** [4,10]

Les carcinomes cutanés sont essentiellement regroupés en deux familles : les carcinomes basocellulaires et les carcinomes épidermoïdes. Si les règles d'exérèse restent identiques, les marges de sécurité sont différentes. Le traitement de ces lésions doit être efficace d'emblée, car la récurrence rend le traitement plus mutilant et le résultat moins sûr. Il faut noter que les récurrences sont fréquentes par insuffisance du premier traitement. La technique chirurgicale doit donc être irréprochable. L'exérèse doit se faire sous un bon éclairage après avoir repéré au mieux les limites lésionnelles en s'aidant de la palpation. Le tracé de l'incision est fait avant toute infiltration, qui sera réalisée en périphérie de la tumeur afin d'éviter une dissémination tumorale. Le tracé de l'incision est fonction des marges de sécurité nécessaires en fonction du type histologique.

Il doit exister une totale indépendance entre l'exérèse et la reconstruction ; la guérison ne doit pas être compromise en raison d'une exérèse insuffisante par souci esthétique. L'exérèse est réalisée à l'emporte-pièce. La pièce est orientée et accompagnée d'un schéma. Comme dans toute chirurgie carcinologique, les instruments utilisés pour l'exérèse sont changés avant de commencer le temps de reconstruction.

▪ **Marges d'exérèse :**

Le problème des marges d'exérèse est délicat car il s'agit d'éviter un sacrifice inutile de peau saine en ayant des limites carcinologiques correctes en tenant compte de l'extension infraclinique.

- Carcinome basocellulaire : marge de 3-5 mm atteignant en profondeur l'hypoderme ; marge de 8-10 mm en cas de carcinome basocellulaire sclérodermique [15,4].

- Carcinome spinocellulaire : marge de 8-10 mm.

▪ **Techniques de résection :**

La tumeur labiale relève de différentes techniques, fonction essentiellement de la taille de la lésion. De nombreuses techniques d'exérèse ont été décrites, environ 200. De façon succincte, voici les méthodes qui méritent d'être mentionnées car encore fréquemment utilisées [4,60,61] :

---

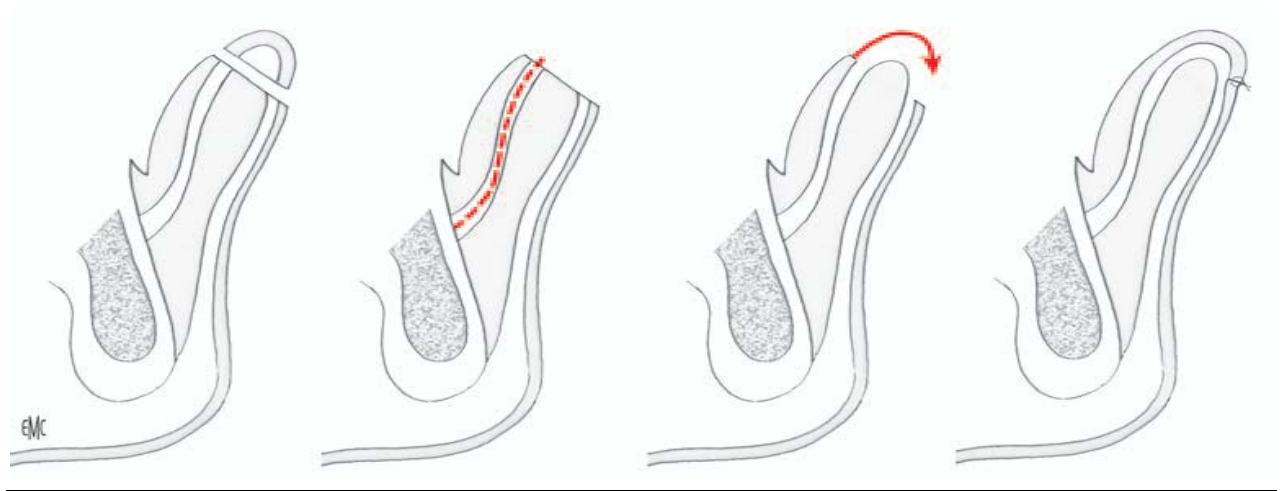
↪ *La vermillonectomie* guérit les épithéliomas très superficiels et les lésions leucokératosiques, la résection de la muqueuse sèche est faite jusqu'au plan musculaire, la réparation a lieu par glissement de la muqueuse vestibulaire. Tout le vermillon de la lèvre est enlevé, en emportant la sous muqueuse et ses glandes, c'est à dire en allant jusqu'à l'orbiculaire. Cette méthode présente deux avantages :

- Fonctionnel: Elle ne laisse pas la lésion à nu;
- Esthétique: La couleur rouge ou rose de muqueuse donne un effet de lèvre éversée moins disgracieux qu'une cicatrice.

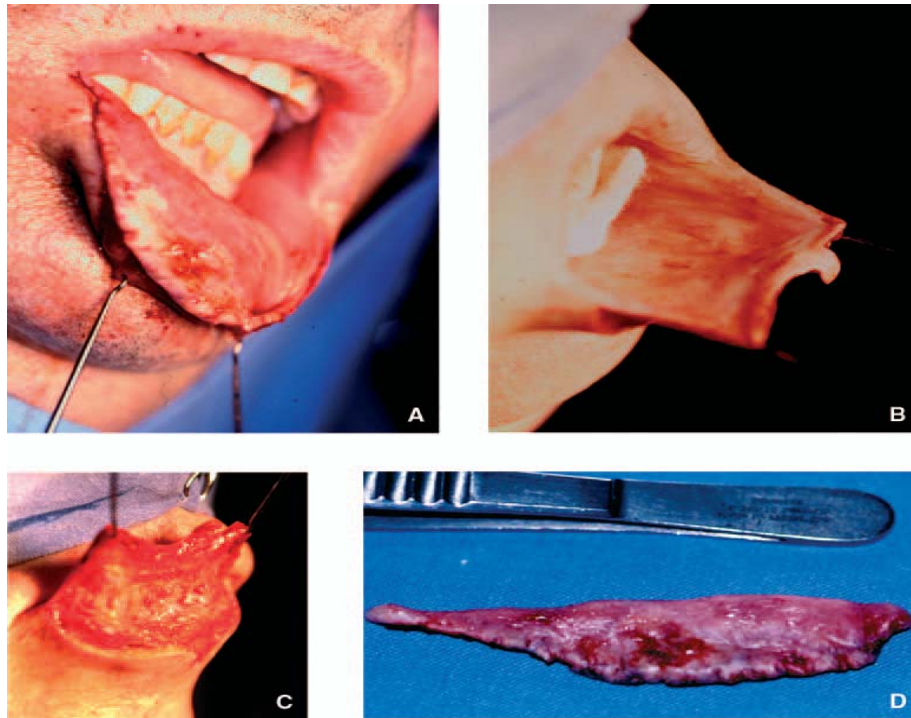
↪ *L'exérèse cunéiforme en V* est utilisée dans les carcinomes de petit et moyen volume, La fermeture se fait par simple rapprochement.

↪ *L'exérèse quadrilatère* est réservée aux lésions étendues, la réparation nécessite un apport de tissu et pour des raisons esthétiques et fonctionnelle.

↪ *De vastes exérèses* très mutilantes sont heureusement rares, les pertes de substance, pour être comblées, font appel à des lambeaux à distance.



**Figure 23 :** Vermillonectomie [4]



**Figure 24:** A, B, C, D. Cas clinique de vermillonectomie [4]

### **B. Sur les aires ganglionnaires :**

Le curage cellulo-ganglionnaire cervical consiste en l'ablation du tissu cellulo-ganglionnaire de la région cervicale et parfois des structures musculaires et/ou vasculo-nerveuses adjacentes.

Le curage consiste à réséquer les différents groupes ganglionnaires en fonction de la localisation tumorale mais aussi de la taille de l'adénopathie métastatique .Plusieurs classifications ont été proposées pour décrire tous les types de curages réalisables, pour notre part nous utilisons la classification simplifiée proposée par l'American Head and Neck Society et l'American Academy

of Otolaryngology-Head and Neck Surgery [7] (annexe 3). On décrit ainsi les évidements suivants :

✚ **L'évidement radical**

Il consiste en l'exérèse de tout le tissu cellulo-ganglionnaire des groupes I à V ainsi que du muscle sterno-cléido-mastoïdien (SCM), de la veine jugulaire interne (VJI) et du nerf spinal.

✚ **L'évidement radical modifié**

Il se différencie du précédent par la conservation d'un ou de plusieurs éléments non lymphatiques (SCM, VJI, nerf spinal).

Il faudra, dans le compte-rendu opératoire, préciser le nom de la ou des structures non lymphatiques conservées par rapport à l'évidement traditionnel.

L'évidement radical élargi C'est un évidement traditionnel auquel s'ajoute la résection d'autres éléments (axe carotidien, nerf hypoglosse par exemple).

✚ **L'évidement sélectif**

Dans ce type d'évidement seul le tissu cellulo-ganglionnaire est réséqué, les autres structures sont conservées. Il faudra, dans le compte-rendu opératoire, préciser les groupes ganglionnaires réséqués.

## **2.1.2. Chirurgie reconstructrice :**

### **A. Lèvre supérieure**

#### **a. Tumeur inférieure limitée au tiers de la lèvre :**

##### **a.1. Localisations latérales :**

L'exérèse de la lésion est triangulaire et la perte de substance doit être suivie d'une suture directe. La réparation est assurée selon trois plans : musculaire, muqueux et cutané.

**a.2. Localisation médianes :**

La perte de substance peut être réparée par :

❖ **Lambeau d'avancement de joue (WEBSTER) :**

▪ *Principe :*

Il consiste en une excision cutanée d'un croissant péri-alaire et une incision muqueuse à 2 à 3 mm du fond du sillon gingivolabial.

▪ *Technique :*

L'incision de la berge supérieure est étendue vers la région alogénienne de manière à être parallèle à la jonction cutané-muqueuse pour éviter une augmentation de la hauteur de la lèvre en dehors.

▪ *Indications :*

Utilisé de façon bilatérale, il permet de combler une perte de substance paramédiane de la lèvre supérieure [62].

Selon BESSEDE et SANNAJUST [4], il est préférable d'associer ce lambeau avec un lambeau d'Abbé-Estlander pour réparer l'unité philtrale esthétique en cas de perte de substance plus large.

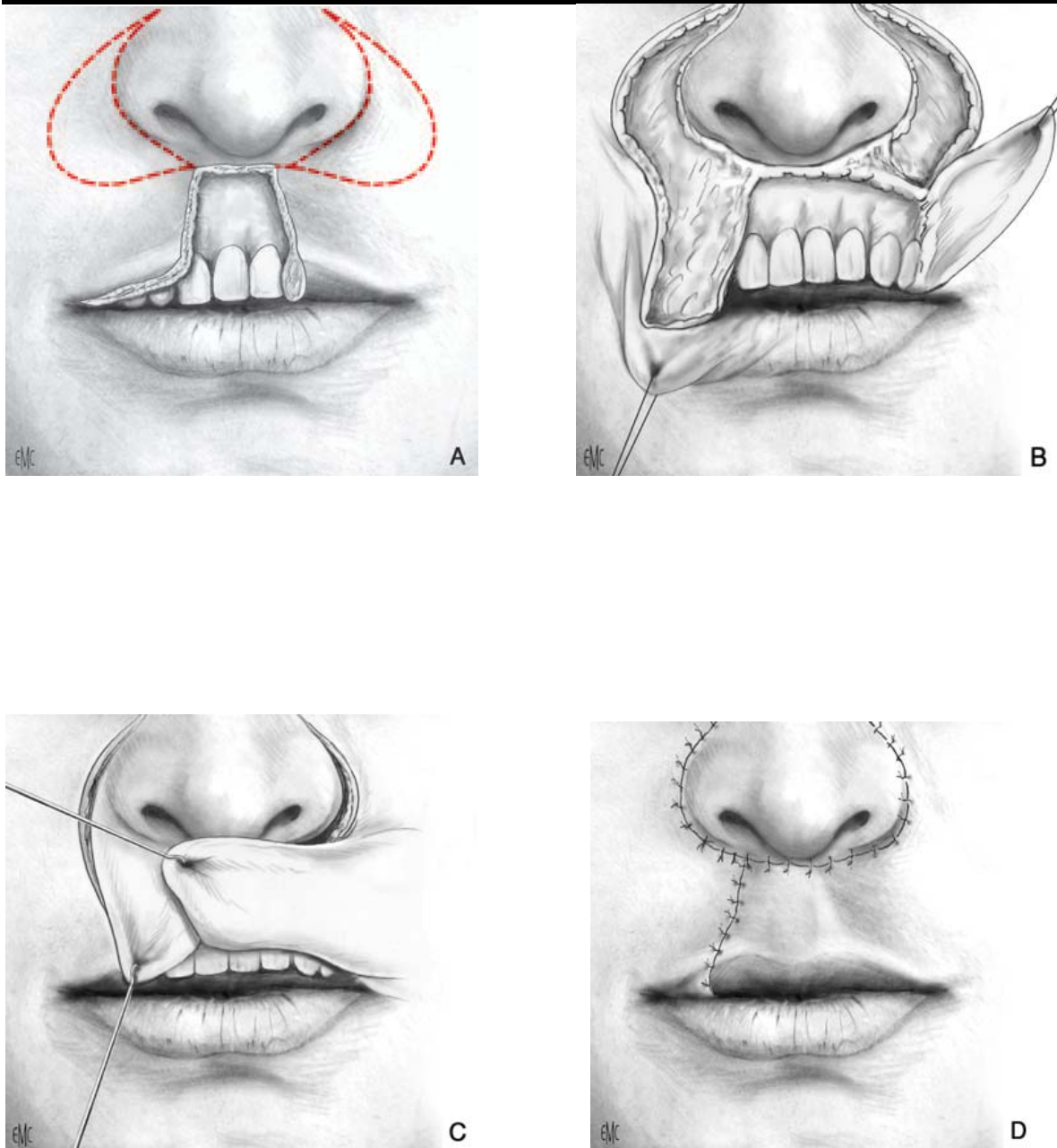
▪ *Avantages :*

Ce lambeau permet d'avoir moins de cicatrices résiduelles (la majeure partie d'entre elles est dissimulée au pourtour des orifices nasaux).

▪ *Inconvénients :*

Dans le cas où ce lambeau est utilisé de façon bilatérale, la lèvre supérieure peut être le siège d'une rétrochélilie.





**Figure 25:** Lambeau d'avancement de Webster [4]

❖ Lambeaux naso-labiaux de VON BRUNS [63]

Ils sont prélevés à partir des tissus bordant la perte de substance. Le pédicule est inférolatéral. L'extrémité distale se situe sous le seuil narinaire et dans la région périalaire et le bord externe au niveau du sillon nasogénien. La largeur de ces lambeaux est déterminée par la hauteur de la lèvre à construire.

▪ *Avantages :*

Ces deux lambeaux utilisent la lèvre rouge restante pour reconstruire en même temps, la lèvre rouge et la lèvre Blanche. Ils préservent l'innervation motrice.

▪ *inconvénients :*

Ce procédé est responsable d'une rétrochéilie.

**b. Tumeur comprise entre le tiers et les deux tiers :**

❖ **Lambeau hétéro-labial (Abbé-estlander) [37, 43, 60, 63, 64].**

▪ *Principe :*

Deux auteurs ont attaché leurs noms à ce procédé : Abbé et Estlander.

C'est un lambeau triangulaire, cutané-musculo-muqueux de pleine épaisseur. Il est prélevé sur la partie médiane de la lèvre inférieure et retourné vers le haut à 180°.

La largeur de ce lambeau doit être égale à la moitié de la longueur de la perte de substance.

❖ **Lambeau de type Estlander [60, 65, 66].**

Il est pour une perte de substance latérale juxtacommissurale, dont les limites sont : en dedans la crête philtrale en dehors le sillon naso-génien et en haut le nez. Il en résulte une microstomie faisant ainsi appel à une commissuroplastie secondaire.

❖ **Lambeau type Abbé [ 37, 66]**

## Cancers des lèvres– A propos de 22 cas

---

Utile en cas de perte de substance médiane, ce lambeau vise à reconstruire un élément esthétique essentiel, le philtrum. Son pédicule est situé en regard du milieu du déficit labial sup.

A partir du 12–21<sup>ème</sup> jour il doit être sectionné.

- *Avantages :*

Ce lambeau d'Abbé Estlander, connu depuis l'aube de la chirurgie réparatrice reste toujours d'actualité. Placé sur la ligne médiane, il reconstitue naturellement le philtrum et l'arc de cupidon, qui sont deux sous unités deux unités esthétiques de la lèvre supérieure.

C'est un lambeau qui permet de réparer une perte de substance labiale par du tissu labial.

Ceci est considéré comme un élément favorable sur le plan fonctionnel et esthétique.

- *Inconvénients :*

La nécessité de deux temps opératoires, et surtout la cicatrice résiduelle au niveau de lèvre inférieure diminue le profil esthétique espéré.

### **b.1. Localisations médianes :**

- ❖ Lambeau hétérolabial d'abbé
- ❖ Lambeau d'avancement de webster bilatéral

### **b.2. Localisations latérales :**

- ❖ Lambeau hétérolabial d'Estlander
- ❖ Lambeau en « éventail » ou fan flap Décrites par Gillies [4].

- *Principe :*

Il s'agit d'un lambeau latéral de provenance labio–mantonnière.

- *Technique :*

## Cancers des lèvres- A propos de 22 cas

Le tracé de l'incision se fait dans les plis naturels. La berge supérieure est située dans la région péri-alaire, la berge inférieure est arciforme à concavité interne vers le bas, passant en dehors du sillon nasogénien vers la région mentonnière.

Ces lambeaux doivent glisser en dedans et être suturés plan par plan. Au niveau de l'extrémité externe de chaque berge, une plastie en Z est réalisée.

- *Indications :*

Unilatéral, il s'adresse à des pertes de substances latérales ou paramédianes. Si la lésion correspond aux deux tiers de la longueur de la lèvre supérieure, il est employé de façon bilatérale.

- *Avantages :*

Ils réalisent la réparation en totalité de la sangle musculaire orbiculaire. Le but fonctionnel est atteint avec une rançon cicatricielle très limitée.

- *Inconvénients :*

Ils sont à l'origine d'une microstomie qu'il faut corriger dans un deuxième temps opératoire.

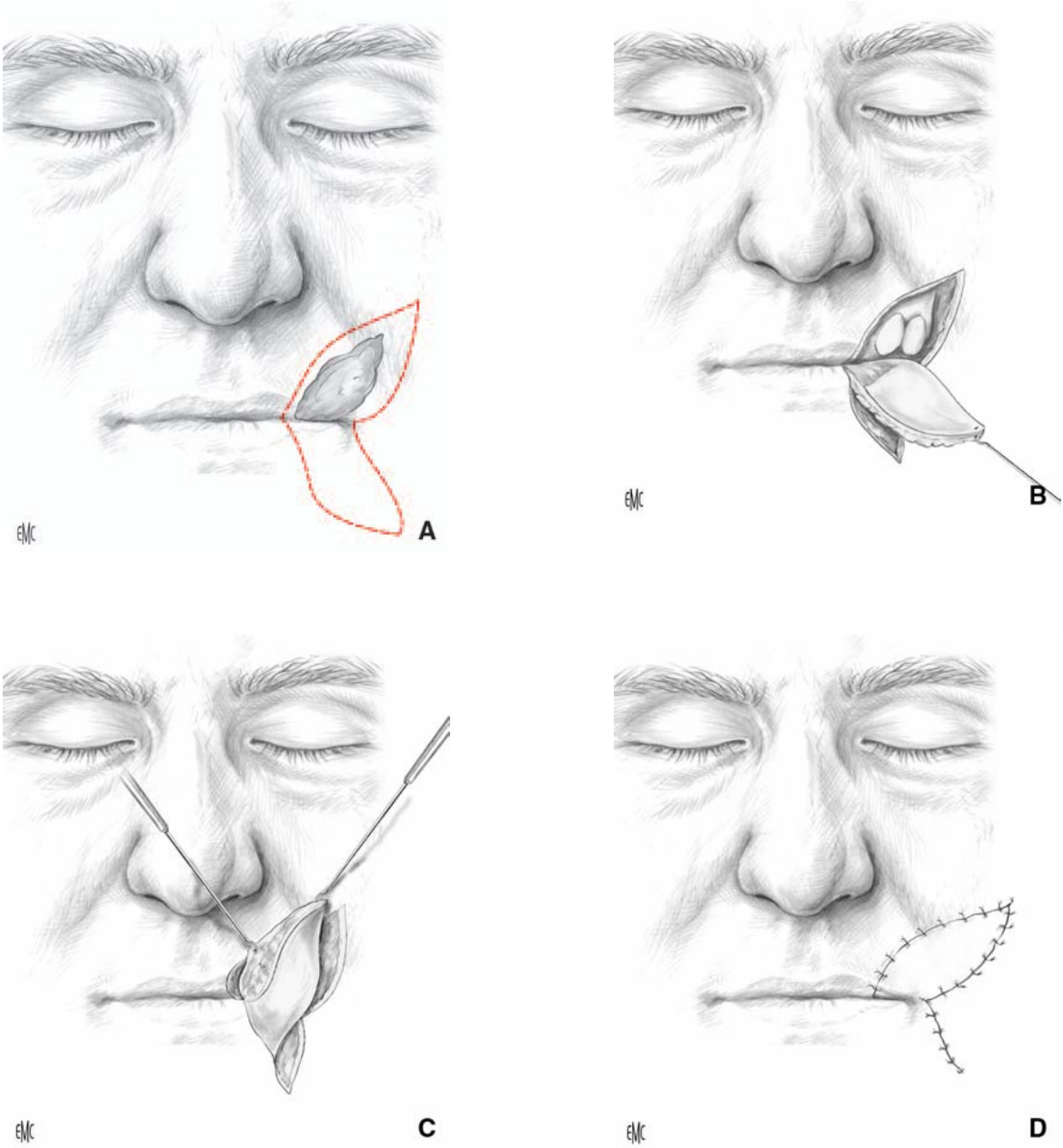


Figure 26: Lambeau d'Estlander [4]

**c. Tumeur supérieure aux deux tiers**

**c.1. Localisations médianes :**

❖ **Lambeau de scalp du dufourmentel :**

Ce lambeau vascularisé par les vaisseaux temporaux superficiels, peut être uni ou pédiculé [67].

▪ *Principe :*

Son prélèvement est réalisé soit au niveau de la région pileuse crânienne ou la région frontale glabre. Chez l'homme, la palette utile est située dans le cuir chevelu, pour reconstruire la moustache, et chez la femme, elle doit être située sur le front. Ce lambeau peut également être doublé par une greffe cutanée libre demi-épaisse pour réparer le plan muqueux aussi.

La section du ou des pédicules s'effectue entre la troisième et la quatrième semaine, sa portion non utilisée est remise à sa place [68, 69, 70].

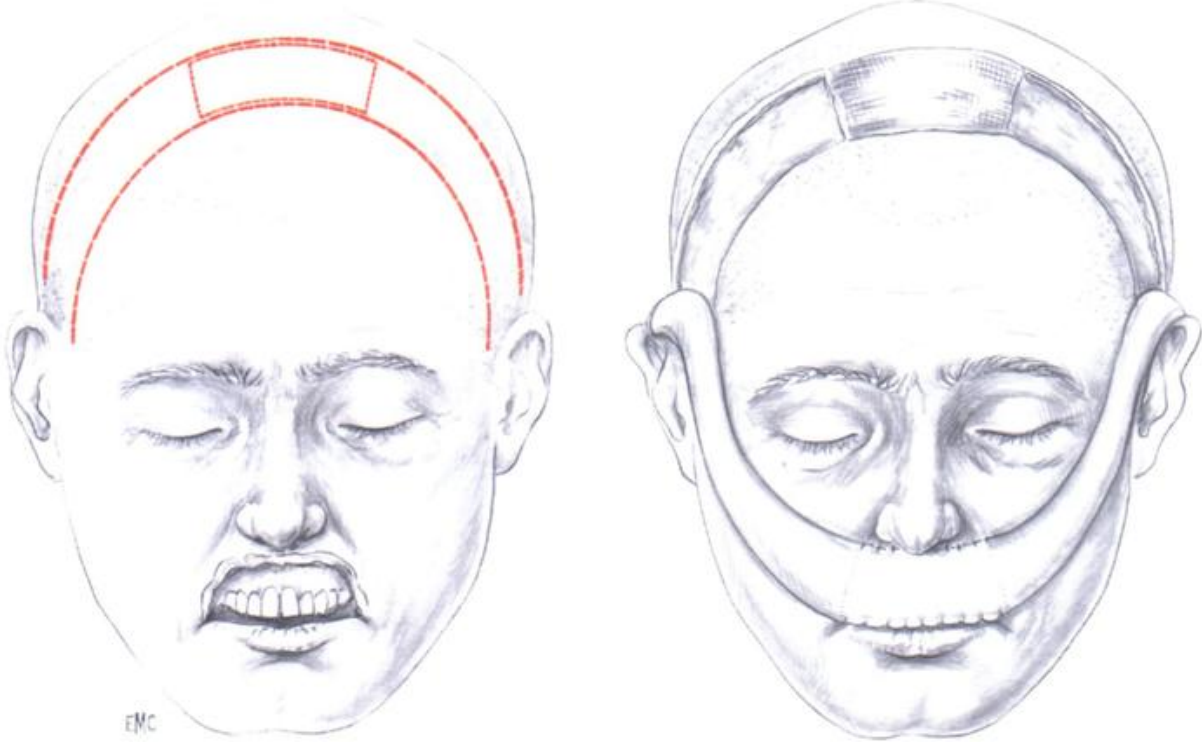▪ *Avantages et inconvénients :*

Prélevé au niveau du cuir chevelu, ce lambeau permet une poussée pileuse qui va cacher les imperfections de ce lambeau à savoir sa rigidité et son épaisseur. La zone donneuse alopecique sera facilement dissimulée par la repousse des cheveux de voisinage et le mode de coiffure.

Si le prélèvement est en zone glabre, le tracé du lambeau restera visible.

❖ **Lambeau de Gillies bilatéral.**

❖ **Lambeau hétérolabial d'Estlander labial.**



**Figure 27:** Lambeau de scalp de Dufourmental [63]

**C.2. Localisations latérales :**

❖ **Lambeau en éventail unilatéral**

**d. Tumeur occupant toute la lèvre ou étendue**

**d.1. Lambeaux nasogéniens totaux :**

Ils sont décrits par Ginestet. Ce sont des lambeaux qui ont été utilisés une seule fois dans notre série.

▪ *Principe :*

De provenance nasogénienne, ils sont taillés dans le sillon nasogénien emportant la totalité des téguments. Le pédicule est inférieur. Si la largeur de la perte de substance est importante, la longueur du lambeau nécessaire implique que sa position distale ne possède plus de doublure muqueuse.

▪ *Technique [65] :*

L'exérèse chirurgicale doit être large créant une perte de substance rectangulaire de 59 à 60 mm verticalement. Les lambeaux sont dessinés selon le principe précédemment cité.

▪ *Indications :*

Il est envisagé de préférence chez un sujet aux plis nasogéniens particulièrement souples.

▪ *Inconvénients :*

Ils n'assurent pas la reconstruction du bord rouge. Ce dernier doit être refait ultérieurement aux dépens de la muqueuse labiale inférieure. [61,66].

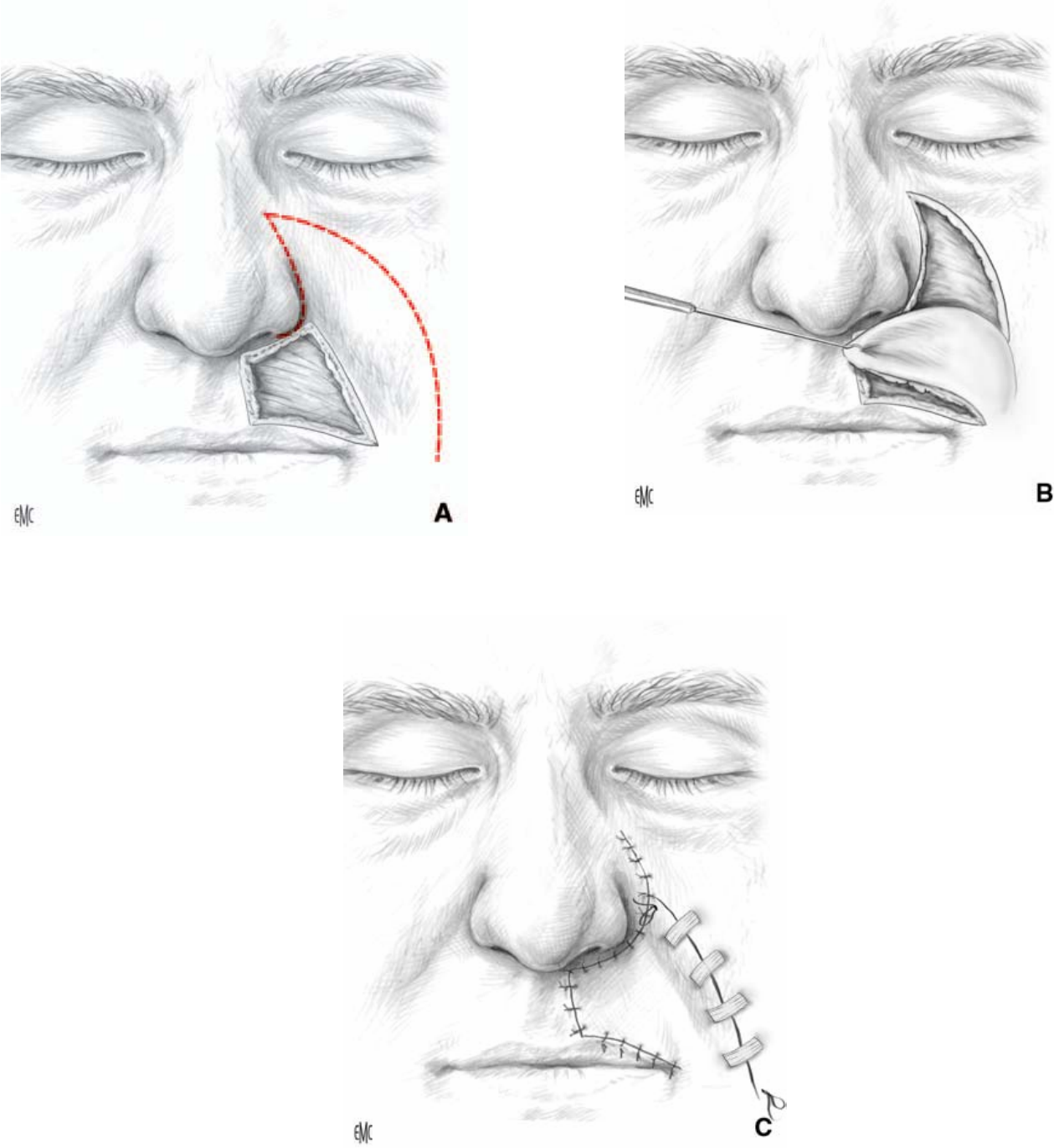


Figure 28: Lambeau nasogénien à pédicule inférieur [4]

## **d.2. Lambeaux prélevés à distance :**

Lorsque la perte de substance déborde la région labiale, il convient d'avoir recours à des tissus prélevés à distance : lambeaux pédiculés et libres.

### **❖ Lambeau pédiculés :**

#### **➤ Lambeau de scalp de Dufourmentel.**

#### **➤ Lambeau musculocutanés pédiculés du grand dorsal et du grand pectoral :**

Ces lambeaux sont actuellement très utilisés comme procédé de reconstruction en chirurgie carcinologique en ORL.

##### **▪ *principe :***

Ils sont disséqués en îlot avec passage en tunnellation au niveau de la région cervicale, cette réalisation est difficile chez des patients à thorax court ou long.

##### **▪ *technique :***

###### **Tracé du lambeau grand dorsal [69,71].**

La surface de la palette cutanée est tracée en fonction de la surface à reconstruire. Cette palette ne doit pas descendre à moins de 5cm de la crête iliaque et ne doit pas dépasser le bord antérolatéral du muscle de plus de 5cm.

Le premier temps de prélèvement débute par une dissection du pédicule, suivie d'une dissection du nerf et du tendon du grand dorsal. Une fois le pédicule bien individualisé, on poursuit sa dissection vers le haut dans le creux axillaire. Le lambeau est alors prêt à être monté dans la région cervico-faciale, à travers un large tunnel sous-cutané pour éviter la compression du pédicule.

###### **Tracé du lambeau du grand pectoral [64,72].**

La palette cutanée est tracée le long de la ligne acromio-xyphoïdienne, allongée verticalement avec, en général 1/5 de sa largeur en dehors de 1/5 en dedans.

La dissection commence au bord inférieur de la palette en sectionnant le muscle en regard de la 5<sup>ème</sup> côte, et se poursuit sur la moitié inférieure de la berge interne de la palette pour relever la partie distale du pédicule. La découpe externe est alors pratiquée après avoir vu et palpé le pédicule.

Le relèvement de la palette permet de suivre le pédicule jusqu'au niveau de la clavicule.

- *Avantages du lambeau du grand pectoral :*
  - Le muscle grand pectoral est le muscle le plus superficiel de la paroi thoracique antérieure, ce qui fait que son prélèvement est simple et rapide.
  - Il offre une large surface cutanée.
  - Son pédicule est indépendant des vaisseaux cervicaux.
  - La pilosité est inconfort mineur, peu gênant pour le patient.
  - Sa fiabilité est de l'ordre de 95%.

- *Inconvénients :*

Il est à l'origine d'une dépression thoracique antérieure, acceptable chez l'homme mais l'asymétrie mammaire est très préjudiciable chez la femme. Il apporte du tissu de coloration différente par rapport à la région labiale.

Chez le sujet obèse, l'épaisseur du panicule adipeux rend le lambeau moins plastique.

C'est un lambeau qui manque de plasticité et la perte fonctionnelle au niveau du membre supérieur est, en règle modérée, à condition de prendre plusieurs mesures per-opératoires :

- Le respect de la branche externe du XI.
- La conservation des fibres claviculaires du grand pectoral.
- Le rapprochement des tranches de section musculaire.
- La fermeture minutieuse de la zone donneuse.

Le patient garde des douleurs post-opératoires.

- *Avantages du lambeau grand dorsal :*

- C'est un lambeau fiable.

- Le grand avantage reste son caractère esthétique chez la femme comparativement au lambeau du grand pectoral. Une partie de la cicatrice est masquée par l'aisselle, l'autre partie verticale cachée par le membre supérieur
- Il autorise des grandes surfaces de prélèvement.
- *Inconvénients du lambeau du grand dorsal :*
  - La palette cutanée de ce lambeau est elle aussi de coloration différente.
  - Il est à l'origine de douleurs post-opératoires.
  - Rallongement du temps d'intervention (préparation et fermeture plus longues).
  - L'importance des espaces se décollement.
  - Et la position opératoire est inconfortable car le membre supérieur doit être mobilisé soigneusement de manière à éviter tout étirement ou compression du plexus brachial.

❖ **Transplants libres :**

Leur intérêt se manifeste devant de vastes pertes de substances débordantes vers la région génienne adjacente, la lèvre inférieure ou l'infrastructure osseuse sous-jacente. Ce sont des lambeaux avec des micro-anastomoses vasculaires réalisés le plus souvent, sur les vaisseaux faciaux ou plus à distance sur d'autres branches de l'artère carotide externe. Les sites donneurs sont nombreux, mais le choix reste limité par la texture et l'épaisseur des lambeaux, on trouve [64,72] :

- lambeau cutanéograsseux, type lambeau inguinal, parascapulaire. Leur épaisseur est généralement trop importante.
- Lambeau cutanéodermique antébrachial radial ou lambeau « chinois » intéressant pour la finesse des téguments qu'il apporte. Ces lambeaux nécessitent plusieurs temps de dégraissage et d'ajustement.
- Lambeaux musculocutanés libres (grand dorsal) revascularisés permettent un apport massif de tissus, donc le comblement en profondeur et la couverture de la perte de substance.

**B. Lèvre inférieure :**

**a. Tumeur inférieure à la moitié de la lèvre :**

L'acte chirurgical consiste à réaliser une résection en V ou W [73]. La réparation de la perte de substance résultante est faite par simple suture, tout en respectant les trois plans de l'anatomie labiale normale.

Lorsque la hauteur de la lésion tumorale déborde au niveau du menton, le V est remplacé par le W.

**b. Tumeur comprise entre la moitié et les trois quarts :**

**b.1. Localisations médianes :**

❖ **Lambeaux de provenance labiale :**

✓ **lambeaux labiaux latéraux :**

Ils sont l'équivalent des lambeaux de Von Bruns de la lèvre supérieure.

▪ *Principe :*

Il consiste à suturer les tissus labiaux résiduels l'un à l'autre en se basant sur le principe d'une plastie en V-Y.

▪ *Indications :*

Pour la suture d'une partie de substance médiane ou paramédiane.

▪ *Avantages :*

Ce procédé induit un gain de hauteur au niveau de la lèvre inférieure.

▪ *Inconvénients :*

Comme pour la lèvre supérieure, ils sont responsables d'une rétrochéilie labiale inférieure.

✓ **Lambeaux d'avancement labiaux latéraux : la technique «des marches d'escaliers » :**

Cette technique a été proposée par Ginestet puis reprise par Johanson en 1974 sous le nom de step technique.

▪ *principe :*

La perte de substance doit être supérieure à la moitié de la longueur de la lèvre inférieure.

▪ *technique* [4] :

Les lambeaux sont taillés selon la forme des marches d'escaliers. La perte de substance doit être prolongée de façon parallèle au bord libre de la lèvre, c'est « la semelle » de la première marche. Si les lambeaux sont bilatéraux, la hauteur correspond à celle de lésion ; A suite de la première marche, deux ou trois autres marches sont taillés plus petites (environ 1 cm). Seules les deux premières, au maximum, sont transfixiantes [63].

▪ *indications :*

Ils sont utilisés de façon bilatérale pour des pertes de substance de pleine épaisseur intéressant plus de tiers de la lèvre. Ces lambeaux peuvent aussi combler un déficit latéral avec une découpe asymétrique des marches d'escalier.

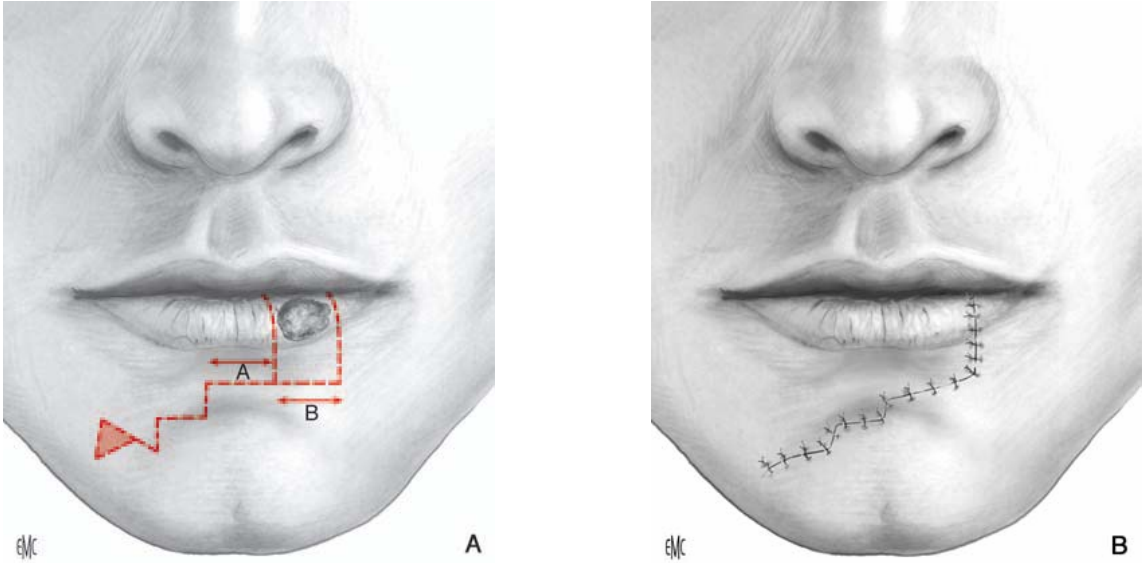
▪ *Avantages :*

Cette technique permet :

- La reconstitution d'une lèvre d'amplitude et de coloration satisfaisante tout en conservant une bonne fonction musculaire.
- Avoir un minime déplacement du modiolus.

▪ *Inconvénients :*

- Une rétrochélilie avec microstomie sont assez souvent retrouvés.



**Figure 29 : Escaliers de Johanson [4]**

✓ **La méthode de buck [63,72] :**

▪ *Principe :*

Consiste à transformer une perte de substance médiane en perte de substance latérale. Cette dernière est comblée par le lambeau d'Estlander avec suture directe de la région médiane.

▪ *Indications :*

Elle est indiquée pour éviter le pédicule transitoire d'un lambeau d'Abbé chez des patients non coopérants.

▪ *Avantages :*

Elle préserve le pédicule vasculaire coronaire ce qui la rend très avantageuse.

✓ **Lambeau de karapandzic :**

Elle date de 1974 et se pratique sous anesthésie générale avec intubation naso-trachéale.

▪ *Principe :*

Il s'agit de deux lambeaux de rotation pure péri-buccaux.

▪ *Technique [4] :*

Les lambeaux sont dessinés parallèlement au bord libre des lèvres, à une distance correspondant à la hauteur de la perte de substance.

L'incision concerne tous les plans, avec un décollement minutieux préservant l'artère faciale, les coronaires labiales et l'innervation sensitivomotrice.

Une contre incision courte est réalisée souvent sur le versant muqueux pour permettre une meilleure avancée du lambeau.

▪ *Indications :*

Cette technique a donné des résultats satisfaisants pour une tumeur médiane ou latérale [74].

▪ *Avantages :*

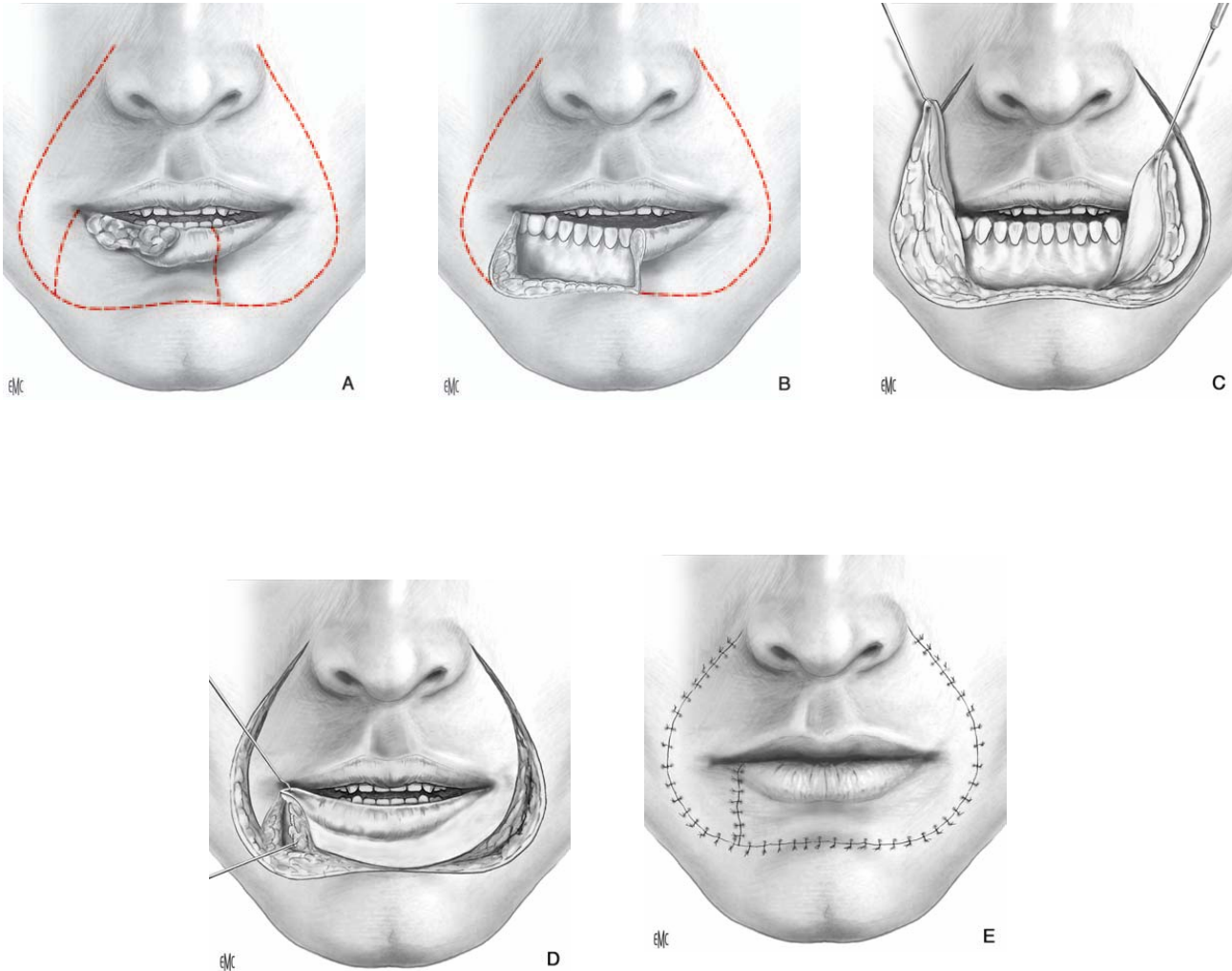
Ce procédé de Karapandzic a l'avantage d'être beaucoup plus conservateur, puisqu'il préserve les vaisseaux, les nerfs et la muqueuse à la différence du lambeau de Gillies.

Pour BESSEDE [4] et ETHUNANDAN [9], STOPA [75] c'est un procédé très ingénieux facile à réaliser avec de bons résultats esthétiques et fonctionnels à condition que la perte de substance ne soit pas très importante.

▪ *Inconvénients :*

Une microstomie résulte par déplacement en dedans du modiolus [76], mais selon Karapandzic, la commisuroplastie est non systématique.

Un autre inconvénient esthétique est noté, c'est l'aspect sourire de « clown » présenté par le patient.



**Figure 30 : Technique de Karapandzic [4]**

**b.2. Localisations latérales :**

❖ **Lambeau en escalier unilatéral.**

❖ **Lambeaux de provenance labiogénienne :**

✓ **Lambeau en « éventail » ou en fan flap Gillies :**

Dans notre série, ce lambeau a donné de bons résultats dans trois cas.

▪ *Indications :*

Déjà décrits au niveau de la lèvre supérieure, ces lambeaux gardent le même principe. Ils autorisent les reconstitutions médianes entre le tiers et la moitié de la largeur labiale inférieure.

▪ *Inconvénients :*

La déformation de la commissure labiale impose une commissuroplastie quelques semaines plus tard.

✓ **La technique de karapandzic.**

✓ **Lambeaux hétérolabiaux : lambeaux d'Abbé- Estlander [4, 51, 63].**

Le principe est le même que celui de la lèvre supérieure. Ils ont les mêmes indications et avantages, pour la lèvre inférieure, la largeur du lambeau est égale au tiers de la longueur de la lèvre supérieure.

Pour des pertes de substances latérales, le lambeau d'Estlander reste le plus convenable au même titre que le lambeau de Gillies et Karapandzic. Un déplacement du modiolus en dedans est réalisé pour une meilleure répartition de la longueur entre les deux lèvres.

Pour des pertes de substances médianes, le prélèvement du lambeau d'Abbé doit respecter la région philtrale et l'arc du cupidon.

**C. Pour une tumeur supérieure aux trois quarts :**

**c.1. localisations médianes :**

- ❖ Lambeaux de Karapandzic.
- ❖ Lambeaux « en marche d'escaliers du Doufourmentel.
- ❖ Lambeaux nasogénien total.

**c.2. Pertes de substances latérales :**

- ❖ Lambeaux d'Estlander.
- ❖ Lambeaux de scalp de Dufourmentel
- ❖ Lambeau nasogénien total.

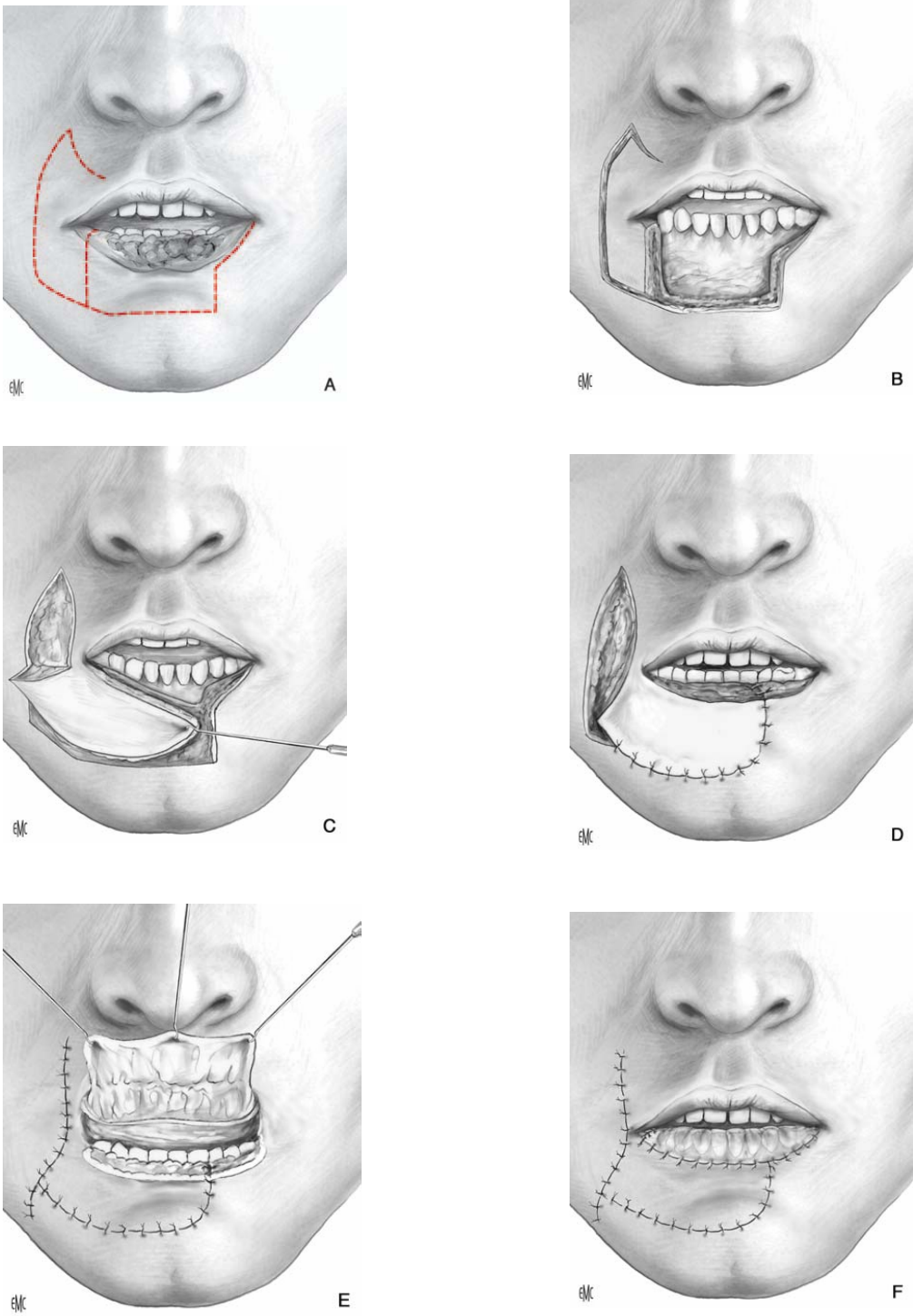
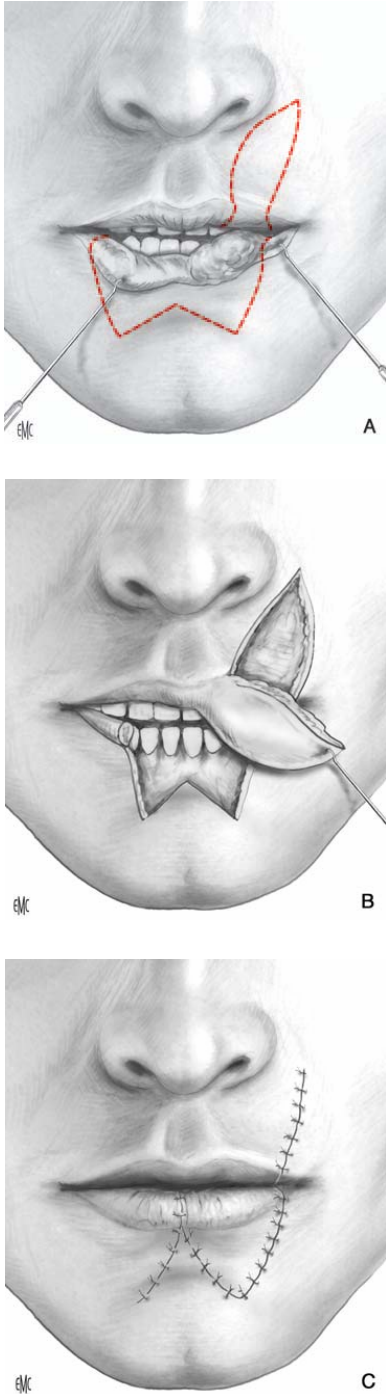

Figure 31: Lambeau en éventail de Gillies [4]



**Figure 32** : Lambeaux hétérolatéraux d'Abbé-Estlander [4]

**d. Perte de substances totales et étendues :**

**d.1. Lambeaux de provenance nasogénienne :**

❖ **Procédé de Camille Bernard :**

▪ *Principe :*

C'est un lambeau total de joue. L'avancement est facilité par l'exérèse de deux triangles opposés situés de part et d'autre de sa portion proximale dans les plis nasogéniens. Il est réalisé de façon bilatérale.

▪ *Technique [63,77]:*

La base du triangle d'exérèse nasogénien supérieure doit se situer au milieu de l'incision horizontale, et sur le bord supérieur des deux lambeaux latéraux. Il faut garder une languette muqueuse pour ourler le bord libre de la nouvelle lèvre et refaire ainsi le bord rouge.

▪ *indications :*

Les lésions médianes s'étendent verticalement vers le menton. Il est particulièrement indiqué chez le sujet âgé bénéficiant d'une importante laxité tégumentaire.

▪ *Inconvénients :*

Ce procédé engendre une perte de tissus sains surtout au niveau du menton.

➤ **La modification proposée par Webster :**

Elle modifie le tracé inférieur qui suit le pli séparant la lèvre inférieure du menton de manière arrondie. Cette modification réduit ainsi toutes les séquelles esthétiques car toutes les cicatrices vont s'incorporer facilement aux sillons naturels de la face [4].

❖ **Lambeau nasogénien de Ginesest :**

Ces lambeaux consistent en un prélèvement cutané ou de pleine épaisseur. A pédicule inférieur, ils sont unis ou bilatéraux selon la taille de la lésion.

Bilatéraux, ils sont utilisés de différentes manières : soit ils sont affrontés bord à bord au niveau de la région médiane quand la perte de substance ne dépasse pas le sillon labo-mentonnier, soit croisés l'un en îlot glabre à pédicule sous-cutané reconstruisant le plan muqueux, l'autre cutané pour le plan cutané.

- *Avantages :*

Sur le plan fonctionnel, ils assurent une bonne continence salivaire.

- *Inconvénients :*

Sur le plan esthétique, ils sont la source d'une rétrochéilie.

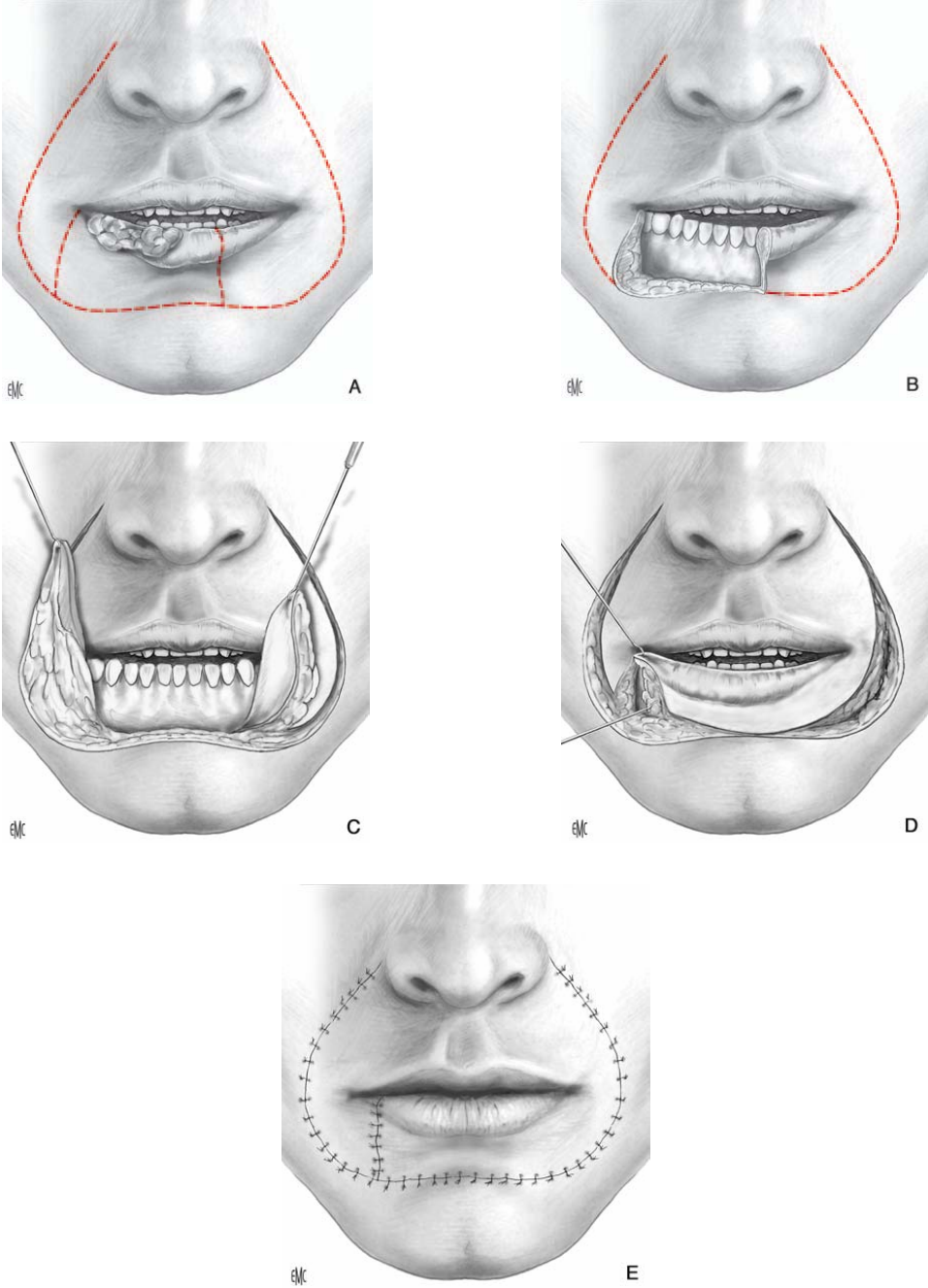


Figure 33: Technique de Karapandzic [4]

**d.2. Lambeaux prélevés à distance :**

Comme pour la lèvre supérieure, ces lambeaux sont indiqués dans le cadre des reconstructions labiales inférieures très étendues. Leur avantage et leur inconvénient sont identiques à ceux décrits pour les lésions de la lèvre supérieure.

L'ensemble des auteurs [67,71,77,78,79] préfère les lambeaux musculo-cutanés du grand pectoral et du grand dorsal en raison de la grande surface tissulaire à prélever qu'ils offrent et de leurs techniques simples et fiables. Du côté esthétique, le choix du lambeau dépend essentiellement du sexe.

Une perte de substance étendue peu s'accompagner d'une perte de substance osseuse mandibulaire qu'il faut restaurer immédiatement ou dans un second temps. Les lambeaux prélevés à distance présentent l'avantage d'une reconstruction osseuse mandibulaire immédiate, par une greffe osseuse libre souvent d'origine iliaque ou costale [71].

Pour une reconstruction labio-mentonnière, l'association du lambeau de grand pectoral et d'une greffe osseuse constitue la technique la plus acceptable. Elle doit avoir pour buts :

- Fermer la cavité buccale largement ouverte.
- Reconstituer autant que possible une sangle musculaire labiale.
- Rétablir la continuité osseuse mandibulaire.
- Et obtenir un aspect morphologique quasi proche de la normale.

**C. Les commissures labiales :**

L'atteinte de cette région crée des problèmes de réparation. En effet, elle est située dans la zone de prélèvement des lambeaux locaux, c'est pourquoi, on a recours le plus souvent à des lambeaux pris à distance au niveau de la région crânienne, cervicale ou thoracique.

Les lambeaux musculo-cutanés d'origine thoracique du grand pectoral sont actuellement les meilleurs procédés de reconstitution de la région commissurale [4,78].

Les lambeaux libres précédemment évoqués sont aussi utilisables avec une préférence des lambeaux libres fins resensibilisables, tel que le lambeau anté-brachial radial ou lambeau « chinois » [78].

#### **D. Atteinte des deux lèvres :**

La tumeur peut évoluer et intéresser les deux lèvres à la fois, posant ainsi des problèmes de réparation. Il faut chercher la meilleure association possible entre les différents procédés, pour préserver la fonction et la fonction des lèvres, dans les meilleurs délais [62].

#### **E. L'apport de la microchirurgie :**

Devant une perte de substance importante de la lèvre inférieure avec extension à la région mentonnière, les lambeaux locaux ne sont pas capables de couvrir la très grande hauteur.

La microchirurgie permet actuellement de résoudre ce problème [45].

C'est Sakai et ses collaborateurs qui, en 1989, ont montré l'intérêt de l'utilisation du lambeau antébrachial radial ou lambeau chinois prélevé avec le tendon du petit palmaire.

La cheiloplastie est assurée par ce lambeau composite avec levée du tendon du petit palmaire qui, tendu d'un néomodiolus à un autre, permet de suspendre en hauteur le lambeau aux structures géniennes de voisinage, et d'assurer ainsi la continence salivaire [78].

Les anastomoses de ce lambeau composite sont assurées par l'anastomose entre le nerf mentonnier et le nerf cutané antébrachial qui a été disséqué.

Selon LEE et JANG [83], les résultats du point de vue esthétique et fonctionnel, chez 7 patients, dont la reconstruction était faite par le lambeau chinois sont excellents.

Ce lambeau se caractérise par sa minceur, facilitant le modelage, par son faible poids réduisant le risque de ptôse et par l'absence de pilosité [68,73].

Le seul inconvénient de cette méthode, reste celui occasionné par la prise de ce lambeau au niveau de la zone donneuse.

Lorsque l'atteinte de la région labio-mentonnaire est associée à une perte de substance osseuse sous-jacente, on fait appel à des lambeaux composites libres revascularisés, appelés aussi, lambeaux ostéo-fascio-cutanés micro-anastomosés. Les critères de choix de ces transplants doivent tenir compte de la taille du segment osseux nécessaire, de la taille de la palette cutanée prélevable avec le transplant et de son indépendance vis-à-vis du segment osseux. Cette indépendance permet le remodelage de la région labiale.

Trois lambeaux peuvent être utilisés pour une telle reconstruction :

- ✓ **Le lambeau chinois** prélevé avec un segment osseux du radius. Il est indiqué pour des pertes osseuses limitées.
- ✓ **Le lambeau ostéocutanés** de la crête iliaque, il assure un apport tégumentaire important, mais la palette cutanée n'est pas indépendante vis-à-vis du segment osseux.
- ✓ **Le lambeau ostéo-fascio-cutané du péroné**, très intéressant en cas de perte osseuse étendue [73], sa palette cutanée, aponévrotique pure est entièrement indépendante par rapport au segment osseux.

Selon Lebeau [82], ce lambeau assure une bonne solidarité de l'arc mandibulaire.

La microchirurgie a simplifié le problème complexe, qui se pose devant une reconstruction mandibulaire et de la région labio-mantonnaire. Elle permet, à la fois, l'apport des tissus vascularisés de l'os.

#### **F. Commisuroplasties :**

Les commisuroplasties sont destinées à traiter les microstomies séquellaires de la chirurgie réparatrice des tumeurs des lèvres. Ces microstomies surviennent sur des tissus sains, souples et bien vascularisés.

Selon le type de l'importance de la lésion, différents procédés sont possibles. L'important est de reconstruire les trois plans de la lèvre [63,80,81].

**a- Plan cutané :**

Il faut repérer un point commissural idéal, faire l'excision d'un triangle cutané ayant le point précédent pour sommet externe, et la jonction cutané-muqueuse pour base interne.

**b- Plan musculaire :**

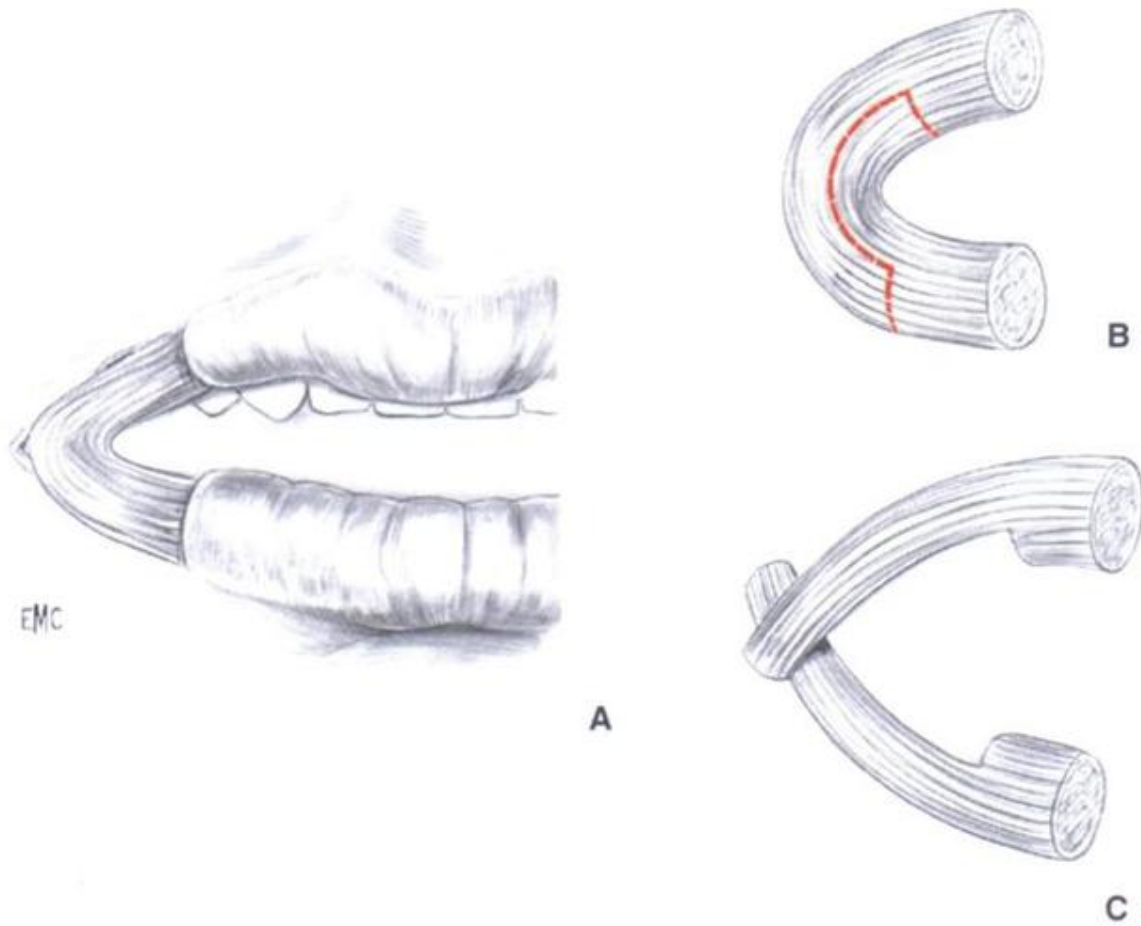
Au début, il faut libérer le muscle orbiculaire du plan muqueux, assurer ensuite son dédoublement selon la technique de Préaux :

On réalise un clivage sagittal selon un tracé arciforme à concavité supéro-interne, permettant d'obtenir une bande musculaire interne appendue à la berge inférieure et une bande externe appendue à la berge supérieure.

Les deux bandelettes musculaires sont suturées l'une à l'autre au point commissural. La suture est nouée sur un bourdonnet à la joue.

Le bord libre de la muqueuse conservée est attiré vers le sommet de la néocommissure. Sur la bride ainsi obtenue, une plastie en Z asymétrique est réalisée.

A partir du 15<sup>ème</sup> jour post opératoire la mécano-thérapie progressive est débutée pour lutter contre la rétraction secondaire toujours importante.



**Figure 34 :** Microstomie : plastie musculaire selon le procédé de Préaux [63]

A : Anneau musculaire isolé.

B : Duplication sagittale du plan musculaire

C : Réfection de l'anneau orbiculaire

### **G. Les contres indications de la chirurgie reconstructrice:**

On peut les résumer aux cas suivants:

- lorsque la stérilisation de la lésion est impossible
- lorsqu'il existe une tare viscérale majeure
- lorsqu'il existe des métastases à distances

La chirurgie était la modalité de traitement utilisée pour nos 22 cas. Cette chirurgie carcinologique en premier temps, et réparatrice en deuxième temps, profite des avantages des lambeaux :

- La facilité et la rapidité des prélèvements.
- La gain du temps opératoire.
- La possibilité d'association avec d'autres lambeaux en cas de vaste perte de substance.

### **2.2. Radiothérapie :**

Elle est née au début du siècle, bouleversant les schémas thérapeutiques classiques basés uniquement sur le geste chirurgical. La curiethérapie est le traitement de choix pour la plupart des équipes. Les autres techniques de radiothérapie conservent des indications précises [50].

#### **2.2.1. Tumeur :**

##### **A. La curiethérapie :**

Depuis 1975, et du fait de leurs caractéristiques physiques, les fils d'irradium 192 sont utilisés dans le traitement des tumeurs malignes des lèvres. La technique actuelle a été modifiée et décrite par HENSCHKE et PIEQUIN [84].

##### **a. les principes de la méthode** [85]:

- ✓ Déterminer cliniquement le volume tumoral.

- ✓ Définir le volume cible : c'est le volume de sécurité tenant compte des modalités d'extension de la tumeur et du volume tumoral.
- ✓ L'implantation se déroule en deux temps.

**b. le déroulement de la technique :**

En premier temps et sous anesthésie locale, les vecteurs creux radioactifs sont mis en place, ceci évite l'irradiation du personnel.

Ces vecteurs sont remplis d'un matériel radio-opaque pour permettre le contrôle de leur positionnement à l'aide d'une radiographie ou d'un scanner.

Dans un second temps, les fils radioactifs sont mis en place au lit du malade. La dose varie entre 60 et 80 Gy, en moyenne elle est de 65 Gy [50,86], en moyenne elle est de 65 Gy.

Ces fils sont laissés en place pour une durée dépendant de la radioactivité propre du fil d'irradium.

L'hospitalisation dure 3 à 5 jours. Pendant toute la durée du traitement, le patient est placé dans une chambre spéciale avec protection plombée. Avant le début du traitement, des appareils spéciaux sont mis en place pour protéger les gencives et les dents.

**c. Les résultats :**

les résultats de la curiethérapie sont habituellement favorables : ceux rapportés par CASINO [50] montrent un taux de guérison de 90 à 95 % pour les T1, de 91% pour les T2, tandis que pour les T3 T4 la survie diminue en fonction du stade d'envahissement ganglionnaire.

Cependant, LUNA-ORTIZ [20], insiste sur la nécessité d'un opérateur compétent pour obtenir des résultats satisfaisantes.

Par ailleurs, une analyse rétrospective et multicentrique des résultats du traitement de 1870 cancers de la lèvre a été publiée par le groupe européen de curiethérapie, avec un recul minimum de 2 ans [87]. Le taux de contrôle local obtenu avec la curiethérapie exclusive par iridium 192 était de 98,4 % pour les tumeurs classées T1, 96,6 % pour les T2, et 89,9 % pour les

T3 (plus de 4 cm). L'apparence normale de la lèvre était conservée chez 82 %, 51 % et 27 % des patients atteints respectivement de tumeur classée T1, T2 et T3. Il y avait des séquelles visibles chez 17 %, 44 % et 64 % des patients et un mauvais résultat esthétique ou fonctionnel chez 1,5 et 9 %.

Les suites de la curiethérapie sont marquées par une réaction inflammatoire de la lèvre durant plusieurs semaines, gênant l'alimentation surtout chez le sujet âgé.

### **B. La radiothérapie externe** [87]

L'irradiation essentiellement par photons est réalisée à partir d'une source decobalt 60 et, plus fréquemment maintenant, à l'aide d'accélérateurs linéaires. Elle concerne toujours la lésion elle-même, ou le lit tumoral en cas de chirurgie première, et les aires ganglionnaires de drainage. Ces deux volumes cibles, tumeur et ganglions, sont irradiés avec une marge de sécurité dépendant de la technique d'irradiation, le plus souvent de l'ordre du centimètre.

Le pronostic est fonction du stade tumoral, ganglionnaire et du degré de différenciation. La survie spécifique à 5 ans est de 95 %, identique pour les petites tumeurs après chirurgie ou radiothérapie ; pour les tumeurs supérieures à 3 cm, elle n'est que de 70 à 80 % et seulement 25 à 50 % pour les T4 [87].

Le même contrôle local est obtenu par curiethérapie ou chirurgie pour les T1,T2,T3, mais au prix de moins de séquelles morphologiques et fonctionnelles après curiethérapie dans les lésions très étendues.

L'atteinte ganglionnaire est liée au stade T: 5% des T1 et T2 ont une atteinte ganglionnaire clinique contre 67 % des tumeurs supérieures à T2. La curabilité des patients N supérieur à N0 ne dépasse pas 40-50 %.

Les récurrences locorégionales surviennent à des fréquences voisines après chirurgie ou radiothérapie : dans 5 à 11% des T inférieurs à 1 cm, et jusqu'à 53 % des T4 ; 50 % des patients en récurrence locale ou ganglionnaire sont contrôlés après chirurgie ou radiothérapie [87] .

### **2.2.2. Ganglions**

La cobaltothérapie est réservée à l'irradiation des aires ganglionnaires histologiquement envahis N+. La dose délivrée est généralement 45 Gray [87].

Dans notre série, aucun patient n'a été traité par radiothérapie exclusive. Six patients, soit 27% ont bénéficié d'une radiothérapie post-opératoire.

### **2.3. Chimiothérapie : [88, 89,90]**

Deux méthodes peuvent être retenues pour les tumeurs évoluées, peu accessibles à un traitement loco-régional du fait de leur extension :

- La chimiothérapie loco-régionale trouve ici une de ses bonnes indications, compte-tenu des caractéristiques de la vascularisation de ces tumeurs dépendant de la carotide externe. Elle permet, en théorie d'augmenter la concentration intra-tumorale de la drogue et de diminuer la toxicité systémique de celle-ci.

L'injection se fait dans la carotide externe par l'intermédiaire de la temporale superficielle, éventuellement de façon bilatérale si la lésion dépasse la ligne médiane.

- La chimiothérapie par voie générale est probablement d'efficacité équivalente si on se réfère aux autres cancers de la tête et du cou. Elle est utilisée en première intention, avant le traitement loco-régional.

Une ou deux séquences de polychimiothérapie peuvent être envisagées, par exemple, le protocole A.B.E.C qui est l'association suivante :

**Tableau XVII : Le protocole A.B.E.C.**

Protocole A.B.E.C	Jours						
	1	2	3	4	5	6	7
Adriblastine	*						Reprise
Bléomycine	*	*	*				j29
Endoxan				*	*	*	
Cisplatyl							*

Agents	Voie d'administration	Dose initiale	Rythme
Adriblastine (Adriamycine)	Tubuline perfusion IV	30mg/m <sup>2</sup>	J1
Bléomycine	IM	15mg	J1, J3
Endoxan (cyclophosphamide)	IM	250ng/m <sup>2</sup>	J4,5,6
Cisplatyl (cis D.D.F)	Flacon perfusion IV	80ng/m <sup>2</sup>	J7

### **3. Indications**

Les décisions thérapeutiques sont prises, en accord avec le patient, au cours d'un comité multidisciplinaire de carcinologie, associant chirurgiens, anesthésistes, radiothérapeutes et oncologues médicaux.

La séquence est variable selon les équipes. Si les petites lésions sont en général accessibles à un traitement isolé (chirurgie le plus souvent ou radiothérapie), les lésions plus volumineuses relèvent d'une association thérapeutique comprenant, chirurgie d'exérèse ganglionnaire et tumorale, reconstruction, radiothérapie [16].

### **3.1. Chirurgie :**

#### **3.1.1. Sur la tumeur :**

La chirurgie est la modalité de traitement la plus utilisée [21,43,91]. L'intervention comporte l'exérèse carcinologique et la réparation immédiate de la mutilation labiale, la modalité effective de la réparation dépend du siège et de l'étendue de la résection labiale ainsi :

- Pour une résection ne dépassant pas le tiers de la lèvre, la réparation se fait par suture directe des berges labiales latérales associée à des plastres locales : Z, V, W, Webster ;
- Pour une résection étendue et selon que la mutilation est médiane ou latérale ainsi que la localisation labiale inférieure ou supérieure , la réparation se fait par différents lambeaux locaux ou à distance déjà décrits.

#### **3.1.2. Sur les aires ganglionnaires :**

L'attitude thérapeutique vis-à-vis des aires ganglionnaires est très discutée et modulée. Le choix se pose entre l'abstention et le curage.

### **A. Adénopathies non palpables**

#### **a. Pour T1 T2 N0 :**

ZITSCH [92], pratiquant des curages ganglionnaires systématiques pour tous les carcinomes épidermoïdes des lèvres, n'a retrouvé qu'un seul envahissement ganglionnaire histologique sur 40 N0. Il préconise donc une simple surveillance.

#### **b. Pour T3 T4 N0 :**

Concernant T3-T4 N0, la démarche thérapeutique est plus discutée. BUCUR [93], et FRERICH [54] proposent de faire une exploration sous-mento-sous-maxillaire complétée par un geste jugulo-carotidien, en cas de positivité à l'examen histologique réalisé en extemporané.

Cette attitude est réservée pour les patients dont l'âge et l'état général le permettent, aux patients difficiles à surveiller et ceux pris en charge localement par la chirurgie ; avec abstention devant les patients disciplinés et ceux dont l'état général est précaire.

Pour BEAUVILLAIN [9], le curage ganglionnaire sus omohyoïdien s'impose et l'étude histologique des ganglions enlevés est réalisé pour savoir s'ils sont envahis ou non. Si on note l'existence de métastases ganglionnaires N+, il faudra préciser le siège et le nombre des ganglions atteints, ainsi que l'état de leurs capsules pour évaluer le pronostic et adopter une radiothérapie complémentaire sur les aires ganglionnaires.

### **B. Adénopathies palpables :**

Tous les auteurs sont en accord que devant toute adénopathie, la chirurgie est l'attitude de choix. Le curage ganglionnaire de principe doit être réalisé et être suivi d'un examen anatomopathologique en extemporané [94,95].

A l'examen clinique, neuf malades soit 41% de nos patients, présentaient des adénopathies cervicales..

Sur 13 cas de tumeurs N0, on a effectué une fois un curage triangulaire unilatéral, et 10 fois un curage bilatéral. Pour N1 N2 N3 le curage bilatéral est systématique.

Dans notre série, nous avons rencontré l'échec ganglionnaire une seule fois pour une tumeur T3 N0 qui avait subi un curage unilatéral, l'adénopathie métastatique était controlatérale.

Dans une série de 185 cas N0, BUCUR [93] a constaté que chez 154 patients N0 qui n'ont pas reçu de traitement ganglionnaires, 77 évolutions ganglionnaires ont été retrouvées au bout de deux années. Par contre, chez 31 patients N0 ayant bénéficié du traitement, un seul échec a été retrouvé.

**En pratique** : l'attitude adoptée en cas de T1 T2 N0 est univoque : c'est « abstention surveillance ». Cette surveillance doit être rigoureuse au rythme d'une consultation tous les deux mois pendant deux ans.

Pour T3 T4 N0, la démarche thérapeutique dépend du chirurgien, alors que pour N1 N2 N3, Le curage doit être systématique.

## **3.2. Radiothérapie**

### **3.2.1 Curiethérapie**

On doit distinguer 2 types d'indications de l'endocuriethérapie [84,86] :

↳ **Les carcinomes limités à la région labiale** : c'est cette technique qui le plus faible taux de récurrence. Les résultats sont par ailleurs de bonne qualité esthétique et fonctionnelle.

↳ **Les récurrences** : après un autre traitement, voire même après curiethérapie, le taux de contrôle est encore élevé à condition de délivrer une dose complète.

Au total, le cancer des lèvres, dans les lésions de petite taille et sans ganglion, est assurée d'un excellent pronostic que le traitement soit chirurgical ou curiethérapique, compte tenu de l'âge des patients et de l'association d'autres tares. Dans T1N0 et T2N0, il semble que la curiethérapie soit le traitement de choix pour certains auteurs, laissant peu de séquelles esthétiques et fonctionnels.

Dans les lésions de plus grande taille T3–T4, bien que la curiethérapie ait de bons résultats, l'existence de récurrences locales ou de métastases ganglionnaires oriente plutôt vers un geste chirurgical large, bénéficiant des techniques de réparation modernes.

Dans notre série, aucun patient n'a bénéficié d'une curiethérapie.

### **3.2.2. Radiothérapie externe [87]**

Elles s'appliquent aux lésions extrêmes. Les très petites lésions superficielles peuvent relever de la radiothérapie de contact. Les très grosses lésions avec importante infiltration périphérique bénéficient d'une irradiation externe première par télécobalt ou par électrons. Deux techniques particulières utilisées pour les très grosses tumeurs méritent enfin d'être signalées : l'association chimiothérapie–radiothérapie et la radiothérapie dite « en concentré ».

La cobaltothérapie est réservée à l'irradiation des aires ganglionnaires envahies N+. La dose délivrée est généralement de 45 Gy avec surdosage sur site ganglionnaire envahi.

La décision du type de traitement doit être prise lors d'une consultation commune, chirurgien-radiothérapeute en fonction du type de la lésion, de la présence ou non d'adénopathie et surtout de l'état du patient.

Dans notre série, la radiothérapie était associée à la chirurgie dans 6 cas. Le curage ganglionnaire effectué chez ces malades a montré l'envahissement histologique ganglionnaire chez 4 patients, et une exérèse tumorale passée en zone tumorale dans 2 cas.

### **3.3. Chimiothérapie** [89]

Le traitement de référence des carcinomes de la cavité orale reste la chirurgie, éventuellement suivie d'une irradiation. Cependant, une orientation thérapeutique plus conservatrice, associant chimiothérapie d'induction et radiothérapie, représente un bénéfice en termes de qualité de vie. Elle peut justifier le choix sous certaines conditions d'une chimiothérapie néoadjuvante lors de la prise en charge des carcinomes localement évolués des lèvres, diminuant le nombre de mandibulectomies et d'irradiations postopératoires. Cette approche est déjà appliquée à d'autres localisations carcinomateuses des voies aérodigestives supérieures présente un bénéfice masticatoire et esthétique. Elle reste cependant d'autant plus controversée que les progrès actuels des techniques chirurgicales favorisent une chirurgie plus conservatrice.

## **VII- SURVEILLANCE**

La surveillance est un volet capital de la prise en charge du patient après la séquence thérapeutique .Elle vise à :

- rechercher une récurrence ou une deuxième localisation ;
- dépister l'apparition de métastases ;
- prendre en charge les éventuelles séquelles et complications tardives.

## **1. Moyens** [8,87,93]

Elle repose sur un interrogatoire précis (apparition d'un élément nouveau en particulier algique) et sur un examen clinique soigneux.

Le thérapeute doit vérifier à chaque consultation le sevrage alcoolotabagique : la poursuite de l'intoxication alcoolotabagique étant associée à une diminution du taux de contrôle local. Il doit insister sur le maintien d'une hygiène buccodentaire correcte par brossage quotidien, nettoyage par hydropulseur des espaces interdentaires après chaque repas et bains de bouche antiseptiques répétés.

Dans le cas d'une chirurgie exclusive ou de radiothérapie associée à la chirurgie, le praticien vérifiera à chaque consultation de surveillance l'absence de récurrence locale, d'adénopathie cervicale palpable, l'absence de nouvelle lésion des VADS, l'aspect des cicatrices de curage cervical et des aires ganglionnaires, notamment celles en rupture capsulaire.

Dans le cas d'une radiothérapie exclusive, il conviendra d'apprécier la régression tumorale et ganglionnaire. La réponse tumorale est souvent difficile à quantifier à partir de la troisième ou de la quatrième semaine de traitement, dans la mesure où la muqueuse est recouverte d'un exsudat masquant la lésion.

## **2. Rythme**

La surveillance post thérapeutique est trimestrielle la première année, semestrielle les deuxième et troisième années, puis annuelle à vie [87].

En cours de traitement par radiothérapie, une consultation avec le radiothérapeute doit avoir lieu au moins une fois par semaine. Cette surveillance s'intéresse à la tolérance du patient

et à l'efficacité du traitement ; elle se doit aussi d'apporter le soutien psychologique nécessaire et motiver le malade.

### **3. Résultats**

#### **3.1. Carcinologiques :**

Quelque soit le traitement réalisé dans les cancers labiaux, plusieurs complications peuvent survenir en particulier des récurrences locales et des métastases ganglionnaires.

Dans notre série, 22 malades porteurs de carcinomes de la lèvre ont été traités chirurgicalement. Les caractéristiques des malades et des tumeurs présentes dans notre série sont compatibles à celles rapportés dans la plupart des autres séries.

Les résultats de la chirurgie sont excellents puisque parmi les 22 opérés, nous avons noté un cas de récurrence ganglionnaire, soit 4,6% et un seul cas aussi de récurrence locale.

VARTANIAN [51], suggère d'après une étude rétrospective faite sur 617 patients tous porteurs d'un cancer des lèvres, de faire une dissection sus-homoihydiennne suivie d'une radiothérapie adjuvante pour toute localisation commissurale et pour toute tumeur stade T3 et T4 avec adénopathies cliniquement positive au départ, afin d'éviter toute récurrence locale ou ganglionnaire.

Par contre CHENG [55] dit que la taille de la tumeur primitive, le type histologique, le degré de différenciation et la localisation au niveau de la commissure, tous ces paramètres indiquent la nécessité d'une dissection ganglionnaire sus-omoïhydiennne.

FERNANDEZ [18] considère que seulement la localisation au niveau commissural présente le plus haut risque de donner des métastases.

Le taux de survie à 5 ans est > 80 % pour tous les auteurs et peut atteindre 96,7.

**Tableau XVIII:** Taux de récurrence locale et ganglionnaire

Auteurs	Année	Pays / ville	Récurrence locale	Récurrence ganglionnaire
BILKAY [49]	2003	Turquie	11%	32,2%
VUKADINOVIC [43]	2007	Serbie	10,8%	4,5%
PAPADOPOULOS [57]	2007	Mexique	11,2%	8%
CHEKRINE [18]	2008	Casablanca	4,9%	17%
<b>Notre étude</b>	<b>2008</b>	<b>Marrakech</b>	<b>4,6%</b>	<b>4,6%</b>

### **3.2. Résultats fonctionnels et esthétiques**

Les résultats fonctionnels sont évalués sur la continence salivaire, la mobilité labiale, la phonation et la mastication. Dans notre série, tous les patients ont retrouvés l'activité normale des lèvres.

Sur le plan esthétique, le jugement se porte sur l'aspect global des lèvres, leurs couleurs et la symétrie des commissures labiales.

Dans notre série, un patient a présenté une limitation de l'ouverture buccale ne gênant pas l'alimentation ni l'élocution. Deux patients ont présenté une déviation labio-jugale avec microstomie. Ils ont eu une commissuroplastie bilatérale, celle-ci leur a permis une ouverture buccale satisfaisante.

Selon ces critères d'évaluation, les différents résultats observés dans notre étude sont satisfaisants sur les deux plans fonctionnel et esthétique, et compatibles avec les données de la littérature [48,57,63,77].

## **4. Complications et séquelles :**

### **4.1. Chirurgie**

#### **4.1.1 Sur la tumeur [60]**

- **Défauts cicatriciels :**

Le mauvais positionnement des cicatrices découle du manque de respect des unités anatomiques labiales.

- **Défauts d'alignement :**

Les défauts d'alignement de la ligne cutanéomuqueuse ou du vermillon ont d'abord des conséquences sur l'équilibre esthétique de la lèvre. Tout défaut d'au moins un millimètre de décalage dans la ligne cutanéomuqueuse est visible à distance sociale. Ces défauts sont fréquents et il n'est pas rare d'effectuer des retouches secondaires, sous anesthésie locale, notamment au niveau du vermillon.

Le défaut d'alignement plus sévère favorise la rétraction secondaire des cicatrices.

- **Distorsion :**

Les défauts dans la forme de la lèvre sont d'autant plus source de distorsion qu'on la met en mouvement. Ceci est davantage perceptible lorsqu'il s'agit du philtrum, ou des commissures qui répondent à un positionnement précis dans un plan horizontal et dans un plan vertical.

- **Perte de la fonction sphinctérienne :**

La perte de l'alignement des fibres du *m. orbicularis oris* entraîne la perte de l'occlusion labiale. Elle est cause de bavage, de la perte de la possibilité de succion, de souffler, de siffler et d'embrasser. Elle est aussi la source de distorsion labiale lors des mouvements labiaux et desmimiques et contribue, avec la perte de la sensibilité, aux difficultés élocutoires.

▪ Perte d'élasticité et de sensibilité

Les pertes de l'élasticité tissulaire, notamment au niveau commissural et de la sensibilité de la lèvre reconstruite, sont des facteurs majeurs de l'incompétence labiale. Sources de bavage, elles nécessitent souvent des vestibuloplasties secondaires.

Si les séquelles sont inévitables, car inhérentes au traitement, les complications peuvent être prévenues si l'on tient compte de leurs facteurs favorisants. On peut résumer les complications aux cas suivants :

↳ Lorsque la stérilisation de la lèvre est impossible.

↳ Lorsqu'il existe une tare viscérale majeure.

↳ Lorsqu'il existe des métastases à distance.

**4.1.2. Curage ganglionnaire [7]**

Les complications des évidements cervicaux sont rares dans les mains de chirurgiens expérimentés. La connaissance des complications classiques et rares permet non seulement d'informer les patients en préopératoire mais aussi de prendre les mesures permettant d'éviter leur survenue, on les résume comme suit :

↳ Un hématome cervical,

↳ Une cellulite cervicale,

↳ Un adénophlegmon,

↳ Une fistule salivaire,

↳ Une plaie du canal thoracique.

Malgré le plus grand soin apporté à la réalisation des curages ganglionnaires cervicaux, le risque de morbidité est toujours présent [96]. Les séquelles qui en résultent peuvent avoir une influence importante sur la qualité de vie du patient et viennent se surajouter aux conséquences d'une éventuelle radiothérapie complémentaire. Les séquelles post-curage sont essentiellement d'ordre neurologique en rapport avec la dissection du nerf accessoire (XI) et des branches du plexus cervical profond : sensibles le plus souvent sous la forme de perte de

sensibilité ou de douleurs parfois rebelles dans les territoires cervicospulaires ou motrices par déficit musculaire trapézien. Cette morbidité s'alourdit de manière conséquente s'il y a indication à traiter les aires ganglionnaires des deux côtés.

#### 4.2. Radiothérapie [87]


L'irradiation peut être à l'origine de complications tardives et de séquelles qu'il est possible, dans bien des cas, de prévenir ou de limiter par une mise en condition préalable des patients, une préparation technique rigoureuse et un suivi post-thérapeutique régulier. Elles surviennent typiquement au-delà des 6 mois qui suivent la fin de l'irradiation, c'est-à-dire bien après que les réactions aiguës soient cicatrisées.

Les complications possibles de la radiothérapie sont:

- ↵ L'ostéoradionécrose mandibulaire
- ↵ La radionécrose muqueuse
- ↵ La myélite radique

Les Séquelles observées au décours d'une radiothérapie sont :

- ↵ la sclérose cervicale
- ↵ Le trismus
- ↵ L'œdème sous-mental à l'origine de la formation d'un jabot chronique
- ↵ l'hyposialie et odontonécrose



*Conclusion*

Le cancer des lèvres est une tumeur d'assez bon pronostic qui s'améliore grâce au diagnostic précoce des lésions et à la chirurgie réparatrice. Cette chirurgie permet grâce aux différentes techniques possibles, la réparation des pertes de substances engendrées par l'acte chirurgical carcinologique.

C'est la taille de la tumeur qui intervient dans le choix du procédé de réparation, faisant ainsi appel à des lambeaux locaux ou à des lambeaux à distance.

La chirurgie plastique fait partie du traitement des tumeurs des lèvres, à tous les stades de T1 à T4.

Quelque soit la technique choisie, l'objectif final est la guérison de la tumeur tout en obtenant une lèvre satisfaisante sur le plan fonctionnel et esthétique.



*Résumés*

## Résumé

Notre travail concerne 22 cas de cancer des lèvres colligés au service d'ORL au CHU Mohammed VI depuis janvier 2004 à juin 2008. Il s'intéresse aussi à une étude théorique et analytique.

L'âge moyen de nos malades était de 65 ans à prédominance masculine (86,3%).

Le diagnostic est habituellement simple, confirmé par la biopsie. Le type histologique prédominant était le spinocellulaire dans 86,3%, ce qui concorde avec les données de la littérature.

Le siège prédominant se situait au niveau de la lèvre inférieure à raison de 72,8%.

Le traitement de ce cancer avait largement bénéficié des progrès réalisés par la chirurgie réparatrice utilisant différentes techniques, la curiethérapie et l'irradiation des aires ganglionnaires.

Dans notre série, la chirurgie a consisté en une exérèse raisonnable pour les tumeurs de petite taille ,ou en une chirurgie réparatrice immédiate faisant appel à différents procédés, que ceux-ci soient locorégionaux (77,5% des cas), ou à des procédés à distance (4,6% des ca)

Le traitement chirurgical était une solution idéale, les résultats étaient satisfaisants sur le plan fonctionnel et esthétique. Notre choix pour la technique chirurgicale dépendait de la taille tumorale, des possibilités de chaque lambeau et du cas de chaque patient.

Devant une tumeur maligne des lèvres, le traitement doit viser à restaurer la qualité fonctionnelle importante pour la déglutition, la phonation et à reconstruire le caractère esthétique de la lèvre.

## Summary

Our study is about 22 cases of lips cancers collected at the department of ORL of the university hospital Mohammed IV, from January 2004 to juin 2008. It is also a theoretical and analytical study.

The mean age of our patients was 65 years old with male predominance (86,3%).

Diagnosis is usually simple, confirmed by biopsy and the histologic type consists in 86% of spinocellular tumors, this is similar to the data of the literature.

The characteristic seat is a meat predominant localization at the level of the lower lip at the rate of 72,8%.

The treatment of this cancer benefited widely from the progresses of the restorative surgery using various techniques, the curietherapy and the irradiation of the ganglial areae.

In our series, the surgery consisted in reasonable exeresis for the small tumors or in the immediate restorative surgery that uses various procedures either locaregional that are important in our study at the rate of 77,5% of the cases, or procedures at a distance that represent 4,6% of the cases.

The surgical treatment was an ideal solution, the results were satisfactory in functional and aesthetic. Our choice for the surgical technique depended on tumor size, the potential opportunities of each flap and the case of each patient.

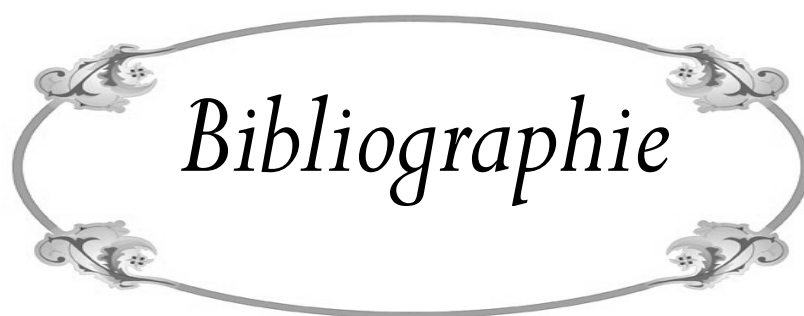
Before a malignant tumor of the lip, treatment should aim to restore functional quality important for swallowing, phonation and aesthetic reconstruction of the lip.

## Cancers des lèvres- A propos de 22 cas

---

---

				22
	.2008	2004	5	
		(%86,3)		65
		%86,3		
		.%72,8		
%4,6		%77,5		



*Bibliographie*

**1. Caix P**

Anatomie de la région labiale.

*Annales de Chirurgie Plastique Esthétique* 2002 ;47:332-45

**2. Foussadier F**

Chirurgie des lèvres dans les séquelles de noma.

*Thèse de doctorat en médecine Paris 2002.*

**3. Lahlaïdi**

Anatomie topographique.

*Tête et cou 1986 ;4,21238, QS4/LAH :126-41*

**4. Bessedé J-P, Sannajust J-P, Vergnolles V.**

Chirurgie des tumeurs des lèvres.

*EMC, Techniques chirurgicales – Tête et cou 2006;46-238.*

**5. Ricbourg B.**

Vascularisation des lèvres.

*Annales de Chirurgie Plastique Esthétique* 2002;47:346-56.

**6. Auriol M-M, Le Charpentier Y.**

Histologie de la muqueuse buccale et des maxillaires.

*EMC Stomatologie* 1998;22-007-M-10

**7. Zanaret M, Paris J, Duflo S.**

Évidements ganglionnaires cervicaux

*EMC, Oto-rhino-laryngologie* 2005 ;2: 539-53

**8. Ben Slama L**

Carcinomes des lèvres.

*Presse Med.* 2008 ;37:1490-6

**9. Beauvillain de Montreuil C, Dréno B, Tessier M-H.**

Tumeurs bénignes et malignes des lèvres.

*EMC Oto-rhino-laryngologie* 1998 ;20-625-A-10

**10. Perrinaud A.**

Carcinomes épidermoïdes.

*Presse Med.* 2008;37:1485-9.

**11. Ben Slama L.**

Carcinomes des lèvres

*Rev Stomatol Chir Maxillofac* 2009 ;248 ;1-6

**12. Kerawala C J.**

Acantholytic squamous cell carcinoma of the oral cavity: a more aggressive entity?

*British Journal of Oral and Maxillofacial Surgery* 2009;47:123-25.

**13. McGuire J F, Norman N G, Dyson D.**

Nonmelanoma skin cancer of the head and neck I: histopathology and clinical behaviour

*American Journal of Otolaryngology-Head and Neck Medicine and Surgery* 2009;30:121-133.

**14. Pons Vicente O, Almendros Marqués N, Berini Aytés L.**

Minor salivary gland tumors: A clinicopathological study of 18 cases.

*Med Oral Patol Oral Cir Bucal.* 2008 ;13;9:E582-8.

**15. Bonnetblanc J-M.**

Tumeurs cutanées épithéliales et mélaniques : carcinomes cutanés.

*Annales de dermatologie et de vénéréologie* 2008 ;135S :F134-F140.

**16. Barthélémy I, Sannajust J-P, et coll.**

Cancers de la cavité buccale. Préambule, épidémiologie, étude clinique.

*EMC, Stomatologie* 2005;22-063-A-10

**17. Chekrine T, Benhmidoune M-A, Benchakroun N.**

Carcinomes de la lèvre : à propos de 41 cas.

*Cancer/Radiothérapie* 2008;12;6-7:739-40

**18. Fernandez-Angel I, Rodriguez-Archilla A, et al.**

Markers of metastasis in lip cancer.

*Eur J Dermatol* 2003;13:276-9.

**19. Yako-Suketomo H, Marugame T.**

Cancer Statistics Digest.

*Jpn J Clin Oncol* 2008;38;6;:456-7

**20. Luna-Ortiz H, Güemes-Mez A, Villavicencio V, et al.**

Lip cancer experience in Mexico. An 11-year retrospective study.

*Oral Oncology* 2004;40:992-9.

**21. Salgarelli. A–C, Sartorelli F, Cangiano A, et al.**

Treatment of lower lip cancer: an experience of 48 cases  
*Int. J. Oral Maxillofac. Surg. 2005;34:27-32.*

**22. Warnakulasuriya S, Mak V, Möller H**

Oral cancer survival in young people in South East England.  
*Oral Oncology 2007;43:982-6*

**23. Chidzonga M–M.**

Lip cancer in Zimbabwe Report of 14 cases. *Int. J. Oral Maxillofac. Surg. 2005;34: 149-51.*

**24. Hasson O.**

Squamous Cell Carcinoma of the Lower Lip.  
*J Oral Maxillofac Surg 2008;66:1259-62*

**25. Ngan R, Wong R, Tang F.**

Curative radiotherapy for early cancers of the lip, buccal mucosa, and nose.  
*Hong Kong Med J 2005;11:351-9*

**26. Falconieri G, Luna M–A, Pizzolitto S.**

Eosinophil-rich squamous carcinoma of the oral cavity: a study of 13 cases and delineation of a possible new microscopic entity.  
*Annals of Diagnostic Pathology 2008;12:322-7*

**27. Robotti E, Righi B, Carminati M, et al.**

Oral commissure reconstruction with orbicularis oris elastic musculomucosal flaps  
*Journal of Plastic, Reconstructive & Aesthetic Surgery. 2009;34:1-9.*

**28. Ntomouchtsis A, Koloutsos G, Kechagias N, et al.**

Carcinoma of the lip. A 10-year retrospective analysis  
*Journal of Cranio–Maxillofacial Surgery 2008;36;1:S120.*

**29. Effiom O–A, Adeyemo W–L, Omitola O–G, et al.**

Oral Squamous Cell Carcinoma: A Clinicopathologic Review of 233 Cases in Lagos, Nigeria.  
*J Oral Maxillofac Surg 2008;66:1595-9*

**30. Milanez Morgado de Abreu M–A, Panhoca da Silva O–M, Pimentel D–R, et al.**

Actinic cheilitis adjacent to squamous carcinoma of the lips as an indicator of prognosis.  
*Rev Bras Otorrinolaringol 2006;72;6:767-71.*

**31. Poissonnet G, Benezery K, Peyrade F, et al.**

Cancers ORL : les grands principes thérapeutiques.  
*Presse Med. 2007 ;36:1634-42.*

**32. Righini C-A, Karkas A, Morel N, et al.**

Facteurs de risque des cancers de la cavité buccale, du pharynx (cavum exclu) et du larynx.  
*Presse Med. 2008;37:1229-40*

**33. kademani D.**

Oral Cancer.  
*Mayo Clin Proc. 2007;82;7:878-887.*

**34. Reichart PA, Nguyen XH.**

Betel quid chewing, oral cancer and other oral mucosal diseases in Vietnam: a review.  
*J Oral Pathol Med. 2008 ;37;9:511-4.*

**35. Sivamani R K, Lori A C, Dellavalle R P.**

The Benefits and Risks of Ultraviolet Tanning and Its Alternatives: The Role of Prudent Sun Exposure  
*Dermatologic Clinics 2009;27;2:149-54.*

**36. Ogura I, Amagasa T, Iwaki H, et al.**

Clinicopathological study of carcinomas of the lip and the mucosa of the upper and lower lips.  
*Int J Clin Oncol 2001;6:123-27*

**37. Chang JYF, Stewart J-M, Cheng L, et al.**

Upper lip nodule.  
*Oral Surg Oral Med Oral Pathol Oral Radiol Endod 2008;105:549-53*

**38. De Visscher J.G.A.M, Schaapveld M, Otter R, et al.**

Epidemiology of cancer of the lip in the Netherlands  
*Oral Oncology 1998;34:421-26.*

**39. Chidzonga M M, Mahomva L.**

Squamous cell carcinoma of the oral cavity, maxillary antrum and lip in a Zimbabwean population: A descriptive epidemiological study.  
*Oral Oncology 2006;42:184-89.*

**40. Woolgar J A.**

Histopathological prognosticators in oral and oropharyngeal squamous cell carcinoma.  
*Oral Oncology 2006;42:229–39*

**41. Moor S R, Johnson N W.**

The epidemiology of lip cancer.  
*Oral dis. 2000;6:65–74.*

**42. Cantu G, Bimbi G, Colombo S.**

Lip–splitting in transmandibular resections: Is it really necessary?  
*Oral Oncology 2006;42:619– 24*

**43. Vukadinovic M, Jezdic Z, Petrovic M, et al.**

Surgical Management of Squamous Cell Carcinoma of the Lip: Analysis of a 10–Year Experience in 223 Patients.  
*J Oral Maxillofac Surg 2007;65:675–679.*

**44. Kerdpon D, Sriplung H.**

Factors related to advanced stage oral squamous cell carcinoma in southern Thailand.  
*Oral oncology 2001;37: 216–21.*

**45. Lee J, Fernandez R, Jacksonville FL.**

Microvascular reconstruction of extended total lip defects.  
*Oral Surg Oral Med Oral Pathol Oral Radiol Endod 2007;104:170–6*

**46. Diombana M L, Mohamed A G, Kussner H, et al.**

Tumeurs de la lèvre et des joues au service de stomatologie de l'hôpital national de Kati(république du mali) – a propos de 44 cas.  
*Médecine d'Afrique Noire 1996;43:8–9*

**47. Stucker F J, Lian T S.**

Management of cancer of the lip.  
*Operative Techniques in Otolaryngology 2004;15;226–33*

**48. Dediol E, Luksić I, Virag M.**

Treatment of squamous cell carcinoma of the lip.  
*Coll Antropol. 2008;32;2:199–202.*

**49. Bilkay U, Kerem H, Ozek C. et al.**

Management of Lower Lip Cancer: A Retrospective Analysis of 118 Patients and Review of the Literature.

*Annals of Plastic Surgery* 2003;50:1.

**50. Casino A R, Toledano I P, Jorge J F, et al.**

Brachytherapy in lip cancer.

*Med Oral Patol Oral Cir Bucal* 2006;11:E223–9.

**51. Vartanian J G, Carvalho A L, Filho M J, et al.**

Predictive factors and distribution of lymph node metastasis in lip cancer patients and their implications on the treatment of the neck.

*Oral Oncology* 2004;40:223–27

**52. Holmkvist K A, Roenigk R, Minnesota R.**

Squamous cell carcinoma of the lip treated with Mohs micrographic surgery: Outcome at 5 years  
Journal of the American Academy of Dermatology 1998;38;6:Part 1.

**53. Khalil H H, Elaffandi A H, Afifi A.**

Sentinel Lymph Node Biopsy (SLNB) in management of N0 stage T1–T2 lip cancer as a “Same Day” procedure.

*Oral Oncology* 2008;44:608– 12.

**54. Frerich B, Förster M, Schiefke F, et al.**

Sentinel lymph node biopsy in squamous cell carcinomas of the lips and the oral cavity – a single center experience.

*J Surg Oncol* 2007; 95;2:97–105.

**55. Cheng A, Schmidt B L.**

Management of the N0 Neck in Oral Squamous Cell Carcinoma.

*Oral Maxillofacial Surg Clin N Am* 2008;20:477–97

**56. Ferlito A, Silver C E, Rinaldo A.**

Elective management of the neck in oral cavity squamous carcinoma: current concepts supported by prospective studies.

*British Journal of Oral and Maxillofacial Surgery* 2009;47:5–9

**57. Papadopoulos O, Konofaos P, Tsantoulas Z**

Lip defects due to tumor excision: A propos of 899 cases.

**58. Chaabouni S, Ayadi L, Dhouib H.**

Adénocarcinome polymorphe de bas grade : deux localisations palatine et labiale.

*Rev Stomatol Chir Maxillofac 2008;109:178-82.*

**59. Gooris P J-J , Vermey B, De Visscher J, et al.**

Frozen Section Examination of the Margins for Resection of Squamous Cell Carcinoma of the Lower Lip.

*J Oral Maxillofac Surg 2003 ;61:890-94.*

**60. Brix M.**

Principes généraux de la chirurgie des lèvres.

*Annales de Chirurgie Plastique Esthétique 2002 ; 47 :413-22.*

**61. Raphaël B.**

Évolution des idées dans la réparation des lèvres.

*Annales de Chirurgie Plastique Esthétique 2002 ;47:402-412.*

**62. Morand B.**

Réparation de la lèvre blanche supérieure.

*Annales de Chirurgie Plastique Esthétique 2002 ;47:423-31.*

**63. Payement G, Cariou J-L, Cantaloube D, et al.**

Chirurgie réparatrice des lèvres

*EMC ;Techniques chirurgicales – Chirurgie plastique reconstructrice et esthétique 1997 ;45-555.*

**64. Bey E, Hautier A, Pradier J-P.**

Is the deltopectoral flap born again? Role in postburn head and neck reconstruction.

*burns 2009;35:123 - 29.*

**65. Rajaonarivelo-Gorochov N, Paraskevas A, Raulo Y, et al.**

Reconstruction des pertes de substance totales de lèvre inférieure par doubles lambeaux hétérolabiaux. À propos d'un cas clinique

*Annales de chirurgie plastique esthétique 2006;51:531-35.*

**66. Simon E, Stricker M, Duroure F.**

Les pertes de substance de la lèvre rouge. Techniques de reconstruction et indications.

*Annales de Chirurgie Plastique Esthétique 2002;47:436-48.*

**67. Zwetyenga N, Lutz JC, Vidal N, et al.**

Le lambeau de fascia temporal superficiel pédiculé.  
*Rev Stomatol Chir Maxillofac* 2007;108:120-27.

**68. Sakurai H, Soejima K, Takeuchi M, et al.**

Reconstruction of perioral burn deformities in male patients by using the expanded frontal scalp.  
*burns* 2007;33:1059-64.

**69. Foussadier F, Servant J-M.**

Bilan d'activité des équipes de l'hôpital Saint-Louis à Niamey pour la prise en charge des séquelles de noma.  
*Annales de chirurgie plastique esthétique* 2004 ;49 :345-54.

**70. Hafezi F, Naghibzadeh B, Nouhi AH.**

Facial reconstruction using the visor scalp flap.  
*Burns* 2002; 28 : 679-83.

**71. Lopez AC, Ruiz PC, Rodriguez campo F-J, et al.**

Reconstruction of lower lip defects after tumor excision:An aesthetic and functional evaluation  
*Otolaryngology-Head and Neck Surgery* 2000;123;3:317-27.

**72. Rebelo M, Ferreira A,Barbosa R.**

Deltopectoral flap: an old but contemporaneous solution for neck reconstruction.  
*J Plast Reconstr Aesthet Surg.* 2009;62;1:137-8.

**73. Langstein HN, Robb L.**

Lip and Perioral Reconstruction.  
*Clin Plastic Surg* 2005;32:431-45

**74. Zapater E, Simon E, Ferrandis E, et al.**

Reconstruction of the upper lip, columella and premaxilla with an extended Abbe flap: report of a case.  
*Auris, Nasus, Larynx* 2002;29:305-308.

**75. Stopa Z, Wanyura H.**

Suitability of Karapandic method in lip reconstruction  
*Journal of Cranio-Maxillofacial Surgery* 2006; 34:S1.014

**76. Ethunandan M,, Macpherson DW, Santhanam V.**

Karapandzic Flap for Reconstruction of Lip Defects.

*J Oral Maxillofac Surg* 2007;65:2512–17.

**77. Stricker M, Simon E, Duroure F.**

Les pertes de substances labiales tritissulaires. Techniques de reconstruction et indications.

*Annales de Chirurgie Plastique Esthétique* 2002 ; 47 :449–78.

**78. McCarn KE, Park SS.**

Lip Reconstruction.

*Otolaryngol Clin N Am* 2007;40: 361–80.

**79. Wei EC, Tan BK, Chen LH, et al.**

Mimicking lip features in free–flap reconstruction of lip defects

*British Journal of Plastic Surgery* 2001;54:8–11

**80. Mutaf M, Bulut O, Sunay M,et al.**

Bilateral musculocutaneous unequal–Z procedure: a new technique for reconstruction of total lower–lip defects.

*Ann Plast Surg* 2008 ;60;2:162–8.

**81. Simon E, Stricker M, Duroure F.**

Les régions commissurales. Procédés de restauration et indications.

*Annales de Chirurgie Plastique Esthétique* 2002 ;47:479–502.

**82. Lebeau J, Sadek H.**

Les lèvres dépassées. Techniques de reconstruction et indications.

*Annales de Chirurgie Plastique Esthétique* 2002;47 :503–19.

**83. Lee JW, Jang YC, Oh SJ.**

Esthetic and functional reconstruction for burn deformities of the lower lip and chin with free radial forearm flap.

*Ann Plast Surg.* 2006;56 ;4:384–6.

**84. Mazon JJ, Noël G, Simon J–M, et al.**

Curiethérapie des cancers de la sphère ORL.

*Cancer/Radiothérapie* 2003 ;7 :62–72.

**85. Guinot J-L, Arribas L, Chust ML, et al.**

Lip cancer treatment with high dose rate brachytherapy  
*Radiotherapy and Oncology 2003;69:113-115*

**86. Lapeyre M, Bellière A, Hoffstetter S, et al.**

Curiethérapie des cancers de la tête et du cou (cavum exclu)  
*Cancer/Radiothérapie 2008 ; 83:512-6.*

**87. Géry B, Brune D, Barrellier P.**

Radiothérapie des cancers de la cavité buccale.  
*EMC 1999; 22-065-D-10 ;11.*

**88. Wu C-F, Chen C-M, Chen C-H, et al.**

Continuous intraarterial infusion chemotherapy for early lip cancer.  
*Oral Oncology 2007 ; 43:825-30.*

**89. Védrine L, Chargari C, Le Moulec S, et al.**

Chimiothérapie des cancers des voies aérodigestives supérieures.  
*Cancer/Radiothérapie 2008 ;12 ;110-19.*

**90. Sheen MC, Sheu HM, Lai FJ, et al.**

A huge verrucous carcinoma of the lower lip treated with intra-arterial infusion of methotrexate.  
*British Journal of Dermatology, Volume 2004;151;3:727 - 29.*

**91. Guney E, Yigitbasi OG.**

Functional surgical approach to the level I for staging early carcinoma of the lower lip.  
*Otolaryngol Head Neck Surg. 2004;131;4:503-8.*

**92. Zitsch RP, Lee BW, Smith RB.**

Cervical lymph node metastases and squamous cell carcinoma of the lip.  
*Head Neck. 1999;2;5:447-53.*

**93. Bucur A, Stefanescu L.**

Management of patients with squamous cell carcinoma of the lower lip and N0 - neck  
*Journal of Cranio-Maxillofacial Surgery 2004;32:16-18.*

**94. Tartaglione G, Potenza C, Caggiati A, et al**

Sentinel node radiolocalisation and predictive value in lip squamous cell carcinoma.  
*Radiol Med. 2003;106;3:256-61.*

**95. Jegoux F, Cazé A, Mohr E, et al.**

Évidement cervical dans les carcinomes de la cavité orale classes N0  
*Ann Otolaryngol Chir Cervicofac, 2006;123;5:221-26.*

**96. Benlyazid A, Sarini J, Marques B, et al.**

Évidement cervical systématique dans les cancers épidermoïdes de la cavité orale.  
*Annales d'otolaryngologie et chirurgie cervico-faciale 2007 ;124.285-91.*



*Annexes*

## ANNEXE 1

### FICHE D'EXPLOITATION

#### I) IDENTITE :

- Nom : ..... - Date d'entrée :.....  
-Prénom : ..... -NE :.....  
-Age : ..... -Tel :.....  
-Sexe : M  F   
-Profession:.....

#### II) ANTECEDENTS :

- Tabac :   
-Alcool :   
-Pipe :   
- Tics de succion :   
-Prothèse dentaire :   
-caries   
-candidose buccale :   
-parodontopathie   
-Maladie inflammatoire : Oui :  Non :  Si oui:.....  
-Autres: .....

#### III) MOTIF DE CONSULTATION :

- Tuméfaction : oui :  non :   
-Ulcération : oui :  non :   
-Surinfection : oui :  non :   
-Saignement : oui :  non :   
-prurit : oui  non

#### IV) DELAI DE CONSULTATION :

- Entre 0 et 6 mois :   
-Entre 6 mois et 1 an :

Cancers des lèvres- A propos de 22 cas

---

-Plus que 1 an :

V)EXAMEN CLINIQUE :

-Type de peau :

\*Blanche:  \*Brune :  \*Noire :  \* Xéroderma  \* Albin s :

-Aspect :

\*Bourgeonnant :  \*Ulcéré :  \* Ulcéro -bourgeonnant :  \* infiltrant :

-Localisation :

\*Lèvre sup :oui :  non :  si oui : lèvre blanche :  lèvre rouge :  vermillon

\*Lèvre inf :oui :  non :  si oui : lèvre rouge :  lèvre blanche

:

\*Commissure dte :

\*Commissure gche :

-Taille :

\* < 1/3 :  droit  moyen  gauche

\* 1/3 < X < 2/3 :

\* > 2/3 :

-extension :

\*Locale :

La face interne de joue :oui  non

La mandibule :oui  non

Le vestibule nasal. Aile du nez :oui  non

\*Régionale :

Sous maxillaire :oui  non

Sous mentale :oui  non

Sous angulo-mandibulaire :oui  non

.....

.....

\*A distance :.....

VI)EXAMEN PARACLINIQUE :

-Anatomopathologie :

Cancers des lèvres- A propos de 22 cas

---

\*Type :

.....

\*Degré de différenciation :

.....

-Echographie cervicale :

.....

.....

-Radiographie de thorax :

.....

-Echographie abdominale :

.....

Tomodensitométrie :

.....

-Autres :

.....

.....

VII) CLASSIFICATION :

-T :

-N :

-M :

VIII) Prise en charge chirurgicale :

-Type d'exérèses:

.....

.....

.....

-Limites d'exérèse :

\*saines :

\*envahi

-Reconstruction :

\*immédiat

différée :

➤ Type.....

.....

-Curage ganglionnaire :

\*oui

\* non :

➤ Type :.....

.....

-Traitements adjuvants :

---

Cancers des lèvres- A propos de 22 cas

---

\*Radiothérapie :

curiéthérapie :.....  
.....  
RTH externe  
:.....

\*Chimiothérapie .....  
.....

-Suites post op :

- \*Recul :.....
- \*Surinfection locale :
- \*Nécrose cutanée :
- \*Lim d'ouverture buccale :
- \*Déviation jugale

-La fonction :

- \* Incontinence salivaire : oui :      non :
- \* Mobilité labiale : oui :      non :
- \* Elocution: oui      non :
- \* mastication: oui :      non :

-Aspect global des lèvres :

- \*Couleur :
- \*symétrie des commissures labiales

-Impact psychique :

.....  
.....  
.....

## ANNEXE 2

### Classification du Memorial Sloan Kettering Cancer Center de New York, révisée par l'American Head and Neck Society et l'American Academy of Otolaryngology.

#### **Niveau I**

- Ia : groupe sous-mental. Tissu ganglionnaire situé entre le ventre antérieur du muscle digastrique et la ligne médiane, au-dessus et en avant de l'os hyoïde.
- Ib : groupe sous-mandibulaire. Tissu ganglionnaire situé dans le triangle défini par les ventres antérieur et postérieur du muscle digastrique et le bord inférieur de la mandibule. Les ganglions adjacents à la glande sous-maxillaire situés le long du pédicule vasculaire facial sont compris dans ce groupe.

**Niveau II** : groupe jugulaire supérieur. Tissu ganglionnaire situé autour de la partie cervicale supérieure de la veine jugulaire interne et la partie supérieure du nerf spinal, s'étendant de la base du crâne jusqu'à la bifurcation carotidienne ou l'os hyoïde (repère clinique). La limite postérieure correspond au bord postérieur du muscle sterno-cléido-mastoïdien alors que la limite antérieure est définie par le bord latéral du muscle sterno-hyoïdien.

- IIa : ganglions du niveau II situés en avant du plan vertical défini par le nerf spinal.
- IIb : ganglions du niveau II situés en arrière du plan vertical défini par le nerf spinal.

**Niveau III** : groupe jugulaire moyen. Tissu ganglionnaire situé autour du tiers moyen de la veine jugulaire interne, entre le bord inférieur du secteur II et le muscle omohyoïdien ou le bord inférieur du cartilage thyroïde (repère clinique). Les limites antérieure et postérieure sont les mêmes que celles du niveau II.

**Niveau IV** : groupe jugulaire inférieur. Tissu ganglionnaire situé autour du tiers inférieur de la veine jugulaire interne, entre le bord inférieur du niveau III et la clavicule. Les limites antérieure et postérieure sont les mêmes que celles du niveau III.

**Niveau V** : groupe du triangle postérieur. Tissu ganglionnaire situé dans l'environnement de la partie inférieure du nerf spinal et le long du pédicule vasculaire cervical transverse. Ce groupe a la forme d'un triangle dont les limites sont la clavicule, le bord postérieur du muscle sterno-cléido-mastoïdien, et le bord antérieur du muscle trapèze. Les sous-niveaux Va et Vb sont séparés par un plan horizontal passant par le bord inférieur du cricoïde

- Va : ganglions du niveau V situés au-dessus du plan horizontal passant par le bord inférieur du cricoïde (ganglions spinaux).

- Vb : ganglions du niveau V situés au-dessous du plan horizontal passant par le bord inférieur du cricoïde (ganglions de la chaîne cervicale transverse).

**Niveau VI** : compartiment central. Tissu ganglionnaire du défilé trachéo-oesophagien et de la région périthyroïdienne, s'étendant en haut du bord inférieur de l'os hyoïde jusqu'à la fourche sternale en bas. De chaque côté, la limite latérale correspond au bord médial de la gaine carotidienne.

**Niveau VII** : groupe médiastinal supérieur. Tissu ganglionnaire situé à la partie antérosupérieure du médiastin.

### ANNEXE 3: Indice de Karnofsky

Description simple	%	Critères
Peut mener une activité normale  Pas de prise en charge particulière	100%	Etat général normal – Pas de plaintes, ni signes de maladie
	90%	Activité normale – Symptômes mineurs – Signes mineurs de maladie
	80%	Activité normale avec difficultés Symptômes de la maladie
Incapable de travailler  Séjour possible à la maison  Soins personnels possibles	70%	Capable de s'occuper de lui-même Incapable de travailler normalement
	60%	Besoin intermittent d'une assistance mais de soins médicaux fréquents
	50%	Besoin constant d'une assistance avec des soins médicaux fréquents
Incapable de s'occuper de lui-même  Soins institutionnels souhaitables	40%	Invalide – Besoin de soins spécifiques et d'assistance
	30%	Complètement invalide – Indication d'hospitalisation – Pas de risque imminent de mort
	20%	Très invalide – Hospitalisation nécessaire – Traitement intensif
Etats terminaux	10%	Moribond
	0%	Décédé

## ANNEXE 4:

### Classification TNM

#### Tumeur

➤ Lèvre proprement dite

- **Tis** : Carcinome in situ
- **T 1** : Tumeur inférieure ou égale à 2 cm dans sa plus grande dimension
- **T 2** : Tumeur supérieure à 2cm, mais inférieure ou égale à 4 cm dans sa plus grande dimension
- **T3** : Tumeur de plus de 4 cm dans sa plus grande dimension
- **T4** : Tumeur envahissant les structures adjacentes: os mandibulaire cortical, langue etc...

➤ La région commissurale

- **T 1** : Lésion de moins de 1 cm dans son plus grand axe
- **T 2** : Lésion entre 1 et 2 cm dans son plus grand axe atteignant sans le dépasser les limites de la région.
- **T 3** : Lésion dépassant les limites de la région mais restant centrée sur la commissure.

#### Adénopathies

- **N0**: Pas de ganglion cervical palpable
- **N1**: Métastase ganglionnaire ipsilatérale de moins de 3cm dans la plus grande dimension
- **N2a** : Métastase ganglionnaire unique ipsilatérale de plus de 3 cm et de moins de 6 cm dans la plus grande dimension.
- **N2b** : Métastases ganglionnaires multiples, homolatérales inférieures à 6 cm dans la plus grande dimension.
- **N2c** : Métastases bilatérale ou controlatérale, inférieure à 6cm dans la plus grande dimension

- **N3**: Métastase ganglionnaire de plus de 6 cm dans la plus grande dimension.

### **Métastases**

- **M0**: Pas de signes de métastases à distance
- **M1**: Présence de métastases à distance
- **Mx**: On ne dispose de conditions minimales requises pour apprécier la présence des métastases à distance

1