

UNIVERSITE SIDI MOHAMMED BEN ABDELLAH
FACULTE DE MEDECINE ET DE PHARMACIE

FES



Année 2009

Thèse N° 131/09

HYPOSPADIAS CHEZ L'ENFANT (A PROPOS DE 82 CAS)

THESE

PRESENTEE ET SOUTENUE PUBLIQUEMENT LE 29/12/2009

PAR

Mlle. DEBBARH FATIMA ZAHRA

Née le 27/10/1984 à Fès

POUR L'OBTENTION DU DOCTORAT EN MEDECINE

MOTS-CLES :

Hypospadias - Enfant - Chirurgie

JURY

M. FARIH MOULAY HASSAN.....	PRESIDENT
Professeur d'Urologie	
M. BOUABDALLAH YOUSSEF.....	RAPPORTEUR
Professeur agrégé de Chirurgie pédiatrique	
M. HIDA MOUSTAPHA.....	} JUGE
Professeur de Pédiatrie	
M. HARANDOU MUSTAPHA.....	
Professeur agrégé d'Anesthésie réanimation	
M. AFIFI MY ABDRAHMANE.....	
Professeur agrégé de Chirurgie pédiatrique	

Table des matières

I °	Introduction.....	4
II °	Historique.....	6
III °	Rappel embryologique : Organogenèse.....	7
	A- Facteurs génétiques et hormonaux du développement sexuel.....	7
	B- Stade indifférencié.....	8
	C- Stade de différenciation sexuelle.....	10
	D- Hypospadias : embryogenèse.....	13
IV °	Rappel anatomique.....	16
	A- Anatomie de la verge.....	16
	1. Constitution du pénis.....	17
	2. Vascularisation du pénis.....	23
	B- Anatomie de l'urètre.....	29
V °	Epidémiologie – Ethiopathogénie.....	31
	A- Hypothèses étiologiques de l'hypospadias.....	31
	1 .Les facteurs génétiques.....	31
	2 .Les autres hypothèses des hypospades.....	35
	a- Facteurs maternels.....	35
	b- Facteurs iatrogènes.....	36
	c- Facteurs environnementaux.....	37
	B- Epidémiologie.....	38
VI °	Classification.....	40
	A- En fonction de la position du méat urétral.....	40
	B- Classification de BARCAT.....	42
VII °	Anatomopathologie.....	44
	A- Description des lésions anatomiques au cours de l'hypospadias.....	44
	B- Les formes isolées.....	52
	C- Les anomalies associées.....	52
	1- Les anomalies génitales.....	52
	2- Les anomalies urinaires.....	53
	3- Les anomalies chromosomiques.....	53
	4- Hypospadias syndromique.....	53

VIII ° Etats intersexuels	56
A- Description du phénotype génital	56
B- Hermaphrodisme vrai	57
C- Pseudohermaphrodisme masculin.....	57
D- Pseudohermaphrodisme féminin	57
E- Pseudohermaphrodisme dysgénique	58
IX ° Clinique	60
a- Conséquences urinaires	60
b- Conséquences génitales	60
c- Conséquences psychologiques et comportementales.....	61
X ° Investigations chez un enfant présentant un hypospadias.....	63
A- Investigations hormonales.....	63
B- Investigations cytogénétiques.....	64
C- Investigations morphologiques.....	65
XI ° Prise en charge chirurgicale de l'hypospadias	67
A- Objectifs et principe de la chirurgie	67
B- Age préconisé pour la chirurgie	69
C- Quelques aspects techniques en hypospadiologie	71
1- Correction de la coudure.....	71
2- Urétroplastie.....	74
3- Couverture de la verge.....	77
D- Techniques chirurgicales	77
1- Techniques de tubulisation de l'urètre.....	79
THIERSCH DUPLAY.....	79
2- Techniques d'avancement de l'urètre.....	91
MAGPI.....	91
KOFF.....	93
3- Technique de lambeaux vascularisés.....	94
MATHIEU.....	94
ONLAY	104
DUKKET	108
4- Techniques de greffes libres	116
a- Greffe libre de peau	116

b- Greffe de la muqueuse vésicale.....	120
c- Greffe de la muqueuse buccale	122
E- Pré admission ; soins per et post opératoire	125
F- Complications de la chirurgie de l'hypospadias	129
a- Complications per opératoires.....	130
b- Complications post opératoires précoces	130
c- Complications post opératoires tardives	132
G- Indications thérapeutiques chez un enfant porteur d'un hypospadias	142
XIII ° Etude pratique	145
A- Matériels et méthodes	146
1- Type d'étude.....	146
2- Population d'étude.....	146
3- Recueil des données.....	146
4- Analyse statistique.....	147
B- Résultats	148
a- Les données générales.	148
b- Répartition des cas selon l'âge de la prise en charge.....	149
c- L'âge de la mère à la naissance du bébé hypospade.	150
d- Présence d'un hypospadias dans la famille.	150
e- Circonstances de découverte.	150
f- Répartition selon le type anatomique.	151
g- Les malformations associées.	153
h- Les investigations complémentaires.	155
i- Les techniques chirurgicales.....	156
j- Les complications.	159
C- Discussion.....	162
Conclusion	178
Résumé	180
Bibliographie	184
ANNEXE	197

I) Introduction :

L'hypospadias est l'une des plus fréquentes anomalies génitales et sa prévalence est en augmentation depuis ces dernières décennies. Il correspond à une anomalie de la position du méat urétral sur la face ventrale de la verge chez les sujets de sexe masculin.

Cette anomalie résulte d'un défaut de fusion des replis génitaux durant l'embryogenèse ; cette phase est dépendante des androgènes fœtaux et correspond à un défaut de virilisation d'un fœtus mâle ou d'un excès de virilisation d'un fœtus féminin qu'il faut rapidement écarter.

La topographie de l'hypospadias fait apparaître une immense majorité des formes antérieures ou mineures souvent isolées ; ou parfois des formes sévères (postérieures) qui est associé à d'autres anomalies du développement sexuel masculin : cryptorchidie ; scrotum bifide ; micropénis ; chordée

Les conséquences d'un hypospadias non opéré peuvent être d'ordre urinaire ; génitales ou psychologique et comportementales.

La prise en charge est pluridisciplinaire ; la chirurgie correctrice a pour but d'amener l'orifice urétral dans une position anatomique ; corriger la courbure et redonner à la verge un aspect esthétique plus normal.

Les techniques disponibles peuvent être synthétisées en 4 grands groupes en fonction de l'urétroplastie : Les techniques d'avancement de l'urètre (MAGPI ;

KOFF) ; les techniques de tubulisation de la plaque urétrale (THIERSCH DUPLAY) ; les techniques des lambeaux vascularisés (MATHIEU ; ONLAY ; DUKKET) et enfin les techniques utilisant des greffons de lambeaux libres (Muqueuse buccale ; vésicale ou de la peau).

Notre étude s'est portée sur 82 cas d'hypospadias pris en charge au service de chirurgie infantile au CHU de Fès sur une période de 5 ans et demi : de Janv. 2004 jusqu'à août 2009.

L'objectif de ce travail est d'effectuer une revue des différents aspects épidémiologiques et cliniques de l'hypospadias au service ; de mettre en œuvre les types anatomiques existants ; les anomalies associées ; l'âge préconisé pour la prise en charge de cette anomalie ; les techniques utilisées en fonction de sa variété et enfin d'envisager le résultat de cette chirurgie d'une façon plus globale avec ses impératifs et ses complications.

II) HISTORIQUE (5 - 14)

C'est au XIXe siècle que les grands principes de la chirurgie de la verge hypospade ont été décrits par THIERSCH en Allemagne puis DUPLAY en France.

Ce n'est qu'à la fin du XXe siècle que la compréhension de l'anatomie Hypospade a permis la description de techniques modernes mieux adaptées. En effet, la substitution de l'urètre manquant par l'utilisation de différents tissus au cours du XXe siècle, comme la peau du scrotum, les greffons libres de peau ou la muqueuse vésicale, s'est soldée par des résultats parfois peu satisfaisants . Les techniques en plusieurs temps comme la technique de LEUVEUF-PETIT-CENDRON ont connu leur heure de gloire dans les années 1970.

Outre MATHIEU en 1932 qui a décrit une technique toujours utilisée de nos jours avec de bons résultats, ce sont essentiellement ASOPA, DUKKET, SNYDER, RANSLEY et MOLLARD qui, dans les années 1980, ont remis à l'ordre du jour et modernisé les principes décrits par THIERSCH et DUPLAY et le concept de gouttière urétrale qui représente la base de cette chirurgie. L'emploi de lambeaux de muqueuse préputiale vascularisée ou de muqueuse libre (buccale) amarrés sur la gouttière urétrale ont radicalement changé l'approche chirurgicale de l'hypospade.

Enfin, l'approche uroendocrinienne de cette malformation permet de mieux cerner l'étiologie et, par le traitement hormonal préopératoire, de mieux préparer la cicatrisation de ces verges opérées.

III) Rappel embryologique Organogenèse

L'hypospadias peut-être considérée comme une « malformation » ou une « anomalie » relativement courante de l'appareil uro-génital masculin. Celle-ci est provoquée par un arrêt du développement de l'urètre pendant la période embryologique de la « différenciation sexuelle ».

Afin de mieux comprendre la survenue d'un hypospadias, il nous semble nécessaire de revoir ici certaines notions relatives au processus dit de la « différenciation sexuelle embryonnaire », qui conduit à la mise en place de l'appareil uro-génital chez les humains. En ce qui nous concerne, nous porterons plus particulièrement attention au développement du système uro-génital de type masculin.

A. Facteurs génétiques et hormonaux du développement sexuel (4 - 8)

La détermination de la gonade - dite, au départ, indifférenciée en un testicule ou un ovaire, est un processus génétiquement programmé portant le nom de « détermination sexuelle » :

⇒ Les facteurs génétiques responsables de la détermination sexuelle font référence au sexe chromosomique, d'une part, et au sexe génétique, d'autre part. Le premier, établit au moment de la fécondation par assortiment des chromosomes sexuels, renvoie à la présence ou à l'absence du chromosome Y : chez les mâles, le sexe chromosomique est le plus souvent 46 XY ; chez les femelles, 46 XX. Le second, fait référence à la présence ou l'absence de la séquence génétique responsable de la détermination testiculaire. Il est apparu que le gène SRY, porté par

le chromosome Y, est le principal initiateur de la cascade d'interactions génétiques qui détermine le développement de la gonade indifférenciée en un testicule.

⇒ Suite à la détermination de la gonade en un testicule, la différenciation sexuelle masculine est sous la dépendance de la production et de l'action des hormones androgènes d'origine gonadiques.

Jusqu'à la 6^{ème} semaine, quelque soit le sexe de l'embryon, les voies génitales internes sont représentées par deux paires de conduits génitaux : les canaux de Wolff et de Müller. Ces canaux prendront l'une ou l'autre direction selon les hormones produites.

Chez les embryons mâles (46 XY), la constitution du sexe phénotypique interne masculin se réalise grâce à la sécrétion et à l'action de deux hormones androgènes. D'une part, il s'agit de l'hormone antimüllérienne (AMH), permettant une régression des canaux de Müller. D'autre part, de la testostérone, qui contribue au maintien et au développement des canaux de Wolff (épididyme, canaux déférents, vésicules séminales et canaux éjaculateurs).

La constitution du sexe phénotypique externe masculin (organes génitaux externes et sinus uro-génital) nécessite la conversion de la testostérone en un dérivé hormonal encore plus puissant - la dihydrotestostérone ou DHT - et ce, grâce à une enzyme spécifique, la 5 α -réductase de type 2 (présente dans les tissus d'origine mésodermique composant le sinus urogénital).

B. Le stade indifférencié: (4)

Pour rappel, les structures génitales externes se développent, dans les deux sexes (46 XY ou 46 XX), à partir des mêmes ébauches. Au stade dit « indifférencié »,

ces ébauches sont identiques et comprennent une paire de bourrelets labio-scrotaux (bourrelets génitaux), une paire de plis urogénitaux séparée par la membrane urogénitale et un tubercule génital (fig.1).

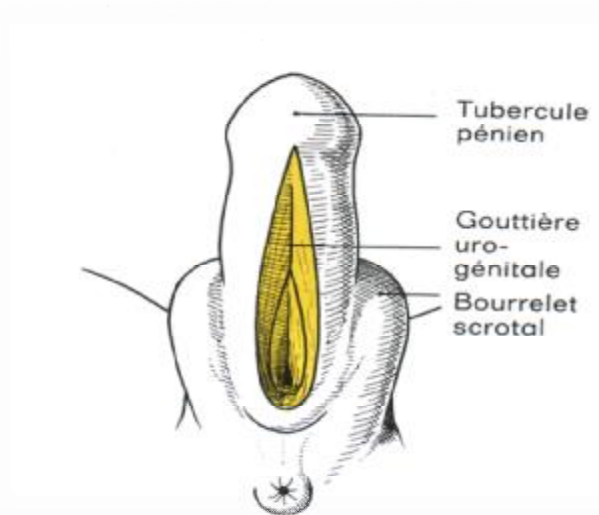


Fig.1a : gonade indifférenciée vue par-dessous :
11^{ème} semaine. (10)

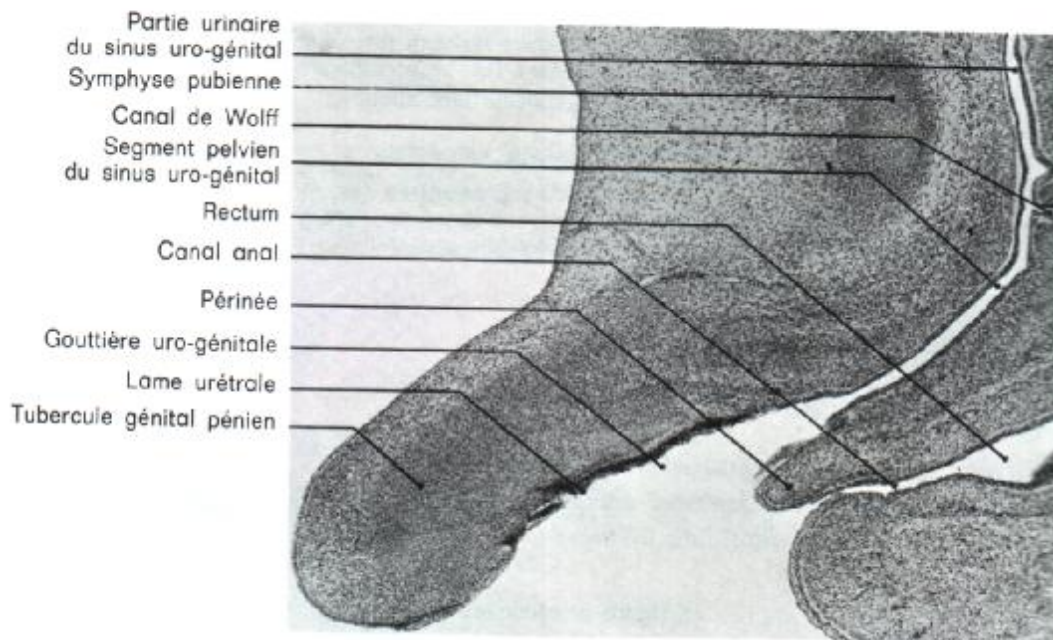


Fig.1b : coupe sagittale médiane. Fœtus à la 11^{ème} semaine. (10)

C. Stade différencié : (4-10-21)

Voyons ce qui se passe normalement chez les individus de sexe génétique mâle (46 XY). Entre la 8^{ième} et la 14^{ième} semaine, sous l'action de la DHT qui se fixe sur des récepteurs spécifiques, les reliefs génitaux se modifient :

D'une part, les bourrelets génitaux s'unissent (ou se soudent) sur la ligne médiane pour former le scrotum. D'autre part, le tubercule génital s'allonge pour constituer le corps et le gland du pénis. (fig.2)

A mesure que le pénis croît, les replis génitaux sont tirés vers l'avant : la membrane urogénitale fait place à la gouttière urétrale (Au fond de laquelle ; l'endoblaste s'épaissit en une lame urétrale). Puis se soudent sous le pénis. Durant ce processus de « soudure », cette gouttière est transformée en un tube tout le long du pénis, constituant l'*urètre « pénien »*. (fig.3)

La progression continue vers l'avant et se rapproche du gland : c'est l'*urètre « balanique »*.

L'extrémité du gland, contenant la portion toute distale de l'urètre, se modèle via une invagination de cellules épithéliales creusant le gland en son centre.

Enfin, l'urètre, qui se trouve normalement tout au bout du pénis, s'ouvre à l'extrémité (ou apex) du gland en une fente orientée verticalement. La présence d'un prépuce complet, le fin repli cutané entourant le gland sur sa partie ventro-dorsale, témoigne de l'achèvement de ce processus.

En l'absence d'androgènes et de DHT, le sexe phénotypique externe se différencie dans le sens féminin . Le tubercule génital s'infléchit vers le bas pour constituer le clitoris. Les plis uro-génitaux restent séparés pour donner les petites lèvres de la vulve. Quant aux plis labio-scrotaux, ils ne fusionnent pas et forment les grandes lèvres.

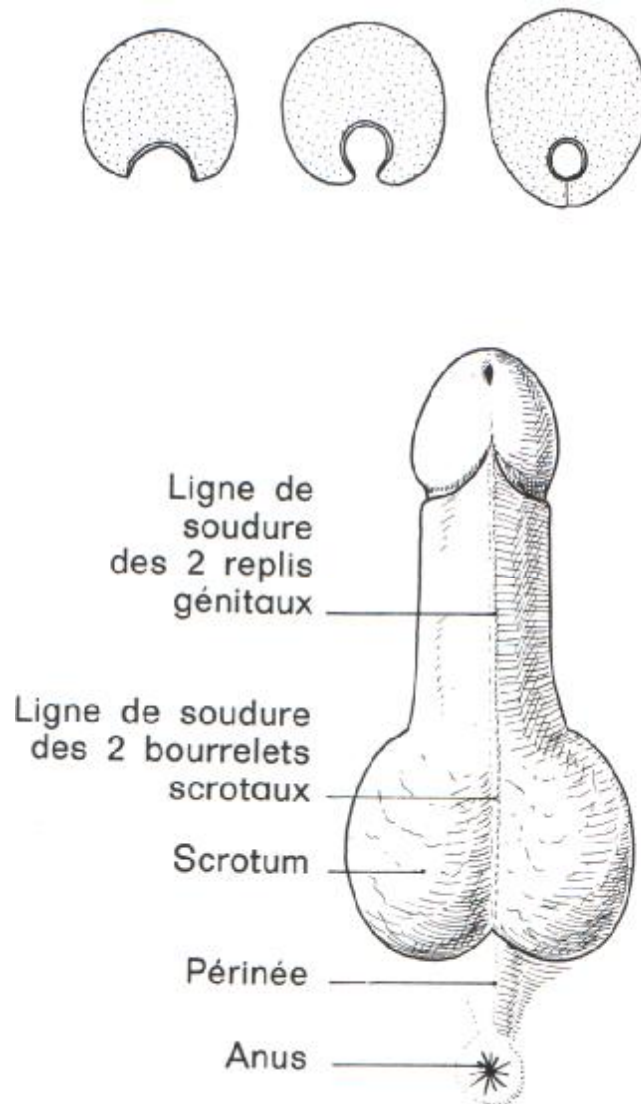


Fig. 2 : modification des reliefs génitaux au stade différencié : Fermeture de la gouttière uro-génitale. (10)

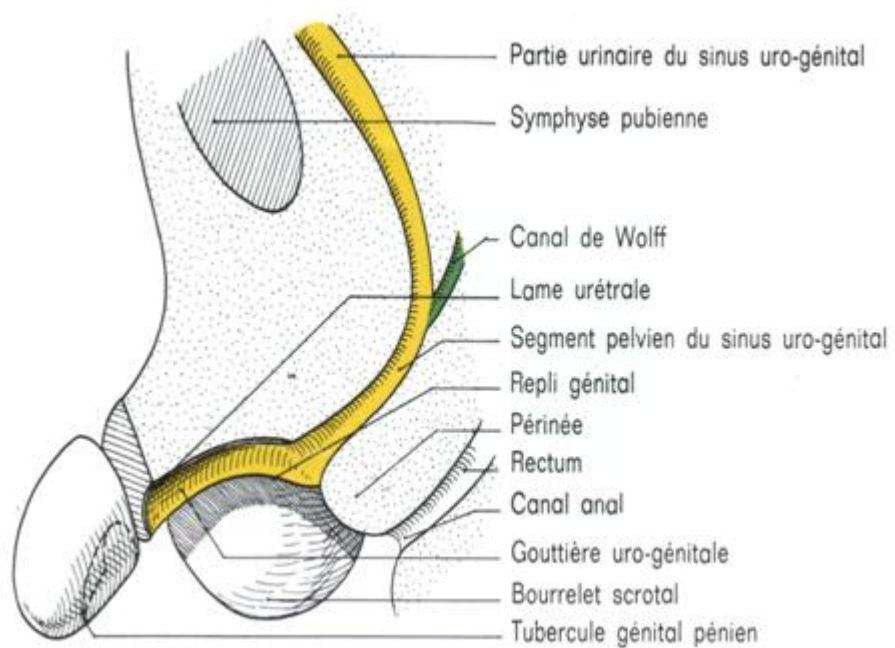


Figure 3 : coupe sagittale des reliefs génitaux à 11 semaine (10)

D. Hypospadias : Embryogenèse (2)

L'évolution embryologique permet de prouver que l'hypospadias résulte d'un double processus de blocage : d'une part l'arrêt de fermeture de la gouttière urétrale qui explique la situation du méat hypospade ; et d'autre part l'arrêt de la croissance en longueur de la plaque urétrale qui provoque une aplasie de toute la face ventrale de la verge selon une zone en forme de V et ouverte en avant. Cette aplasie expliquerait en partie la courbure.

Différentes situations d'hypospadias peuvent apparaître suivant le moment où, pendant l'embryogenèse du sexe phénotypique masculin, les différentes fusions devant former l'urètre ont échoués.

La « sévérité » de l'hypospadias peut s'apercevoir comme un « continuum ». Au plus tôt les échecs de fusions se sont produits, plus l'hypospadias sera qualifié de « sévère », ou de « complexe ». Inversement, les cas « simples » d'hypospadias surviennent lors d'échecs se produisant durant les phases terminales du développement urétral.

Le degré d'un hypospadias dépend de la localisation et de l'étendue de l'orifice de l'urètre. Les situations les plus sévères d'hypospadias apparaissent lorsque les bourrelets génitaux ne fusionnent pas du tout. L'urètre s'ouvre dans ce cas dans le périnée, et l'hypospadias est dit « périnéal ».

Au cas où les bourrelets génitaux ne fusionnent que partiellement, l'orifice de l'urètre s'achemine entre la base du pénis et la racine du scrotum, l'hypospadias est qualifié de « pénoscrotal ». (fig. 4).

Une fusion incomplète des replis génitaux provoque l'abouchement de l'urètre en un point le long de la face ventrale du pénis, c'est l'hypospadias « pénien » (fig. 5).

Enfin, lorsque l'invagination épithéliale du gland est défectueuse, l'ouverture urétrale est localisée sous celui-ci, et l'hypospadias est dénommé « balanique » ou « glanulaire » (fig. 6).

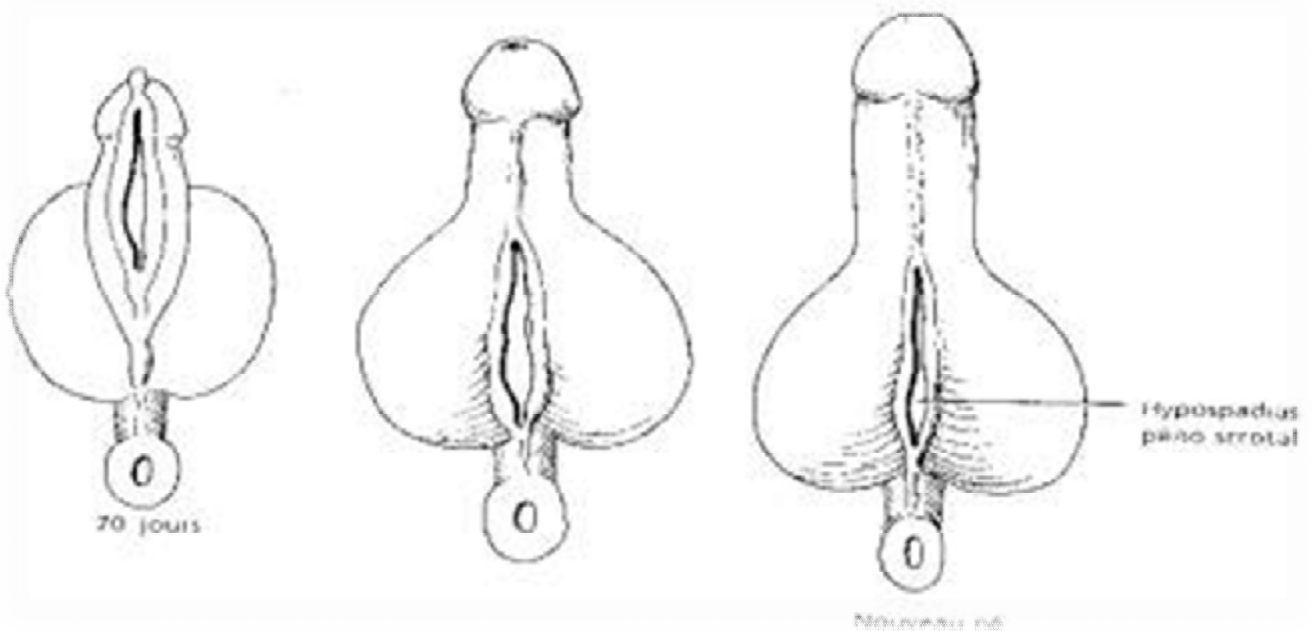


Figure 4 : hypospadias pénoscrotal (2)

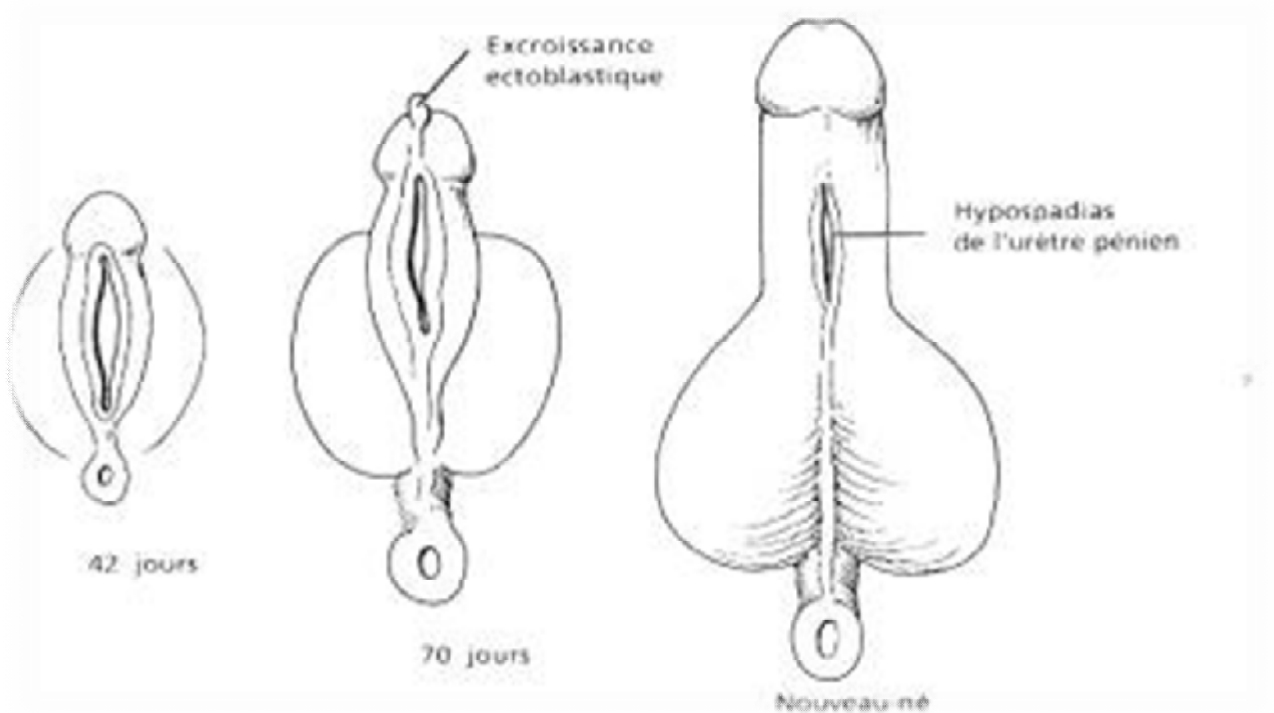


Fig. 5 : Hypospadias pénien (2)

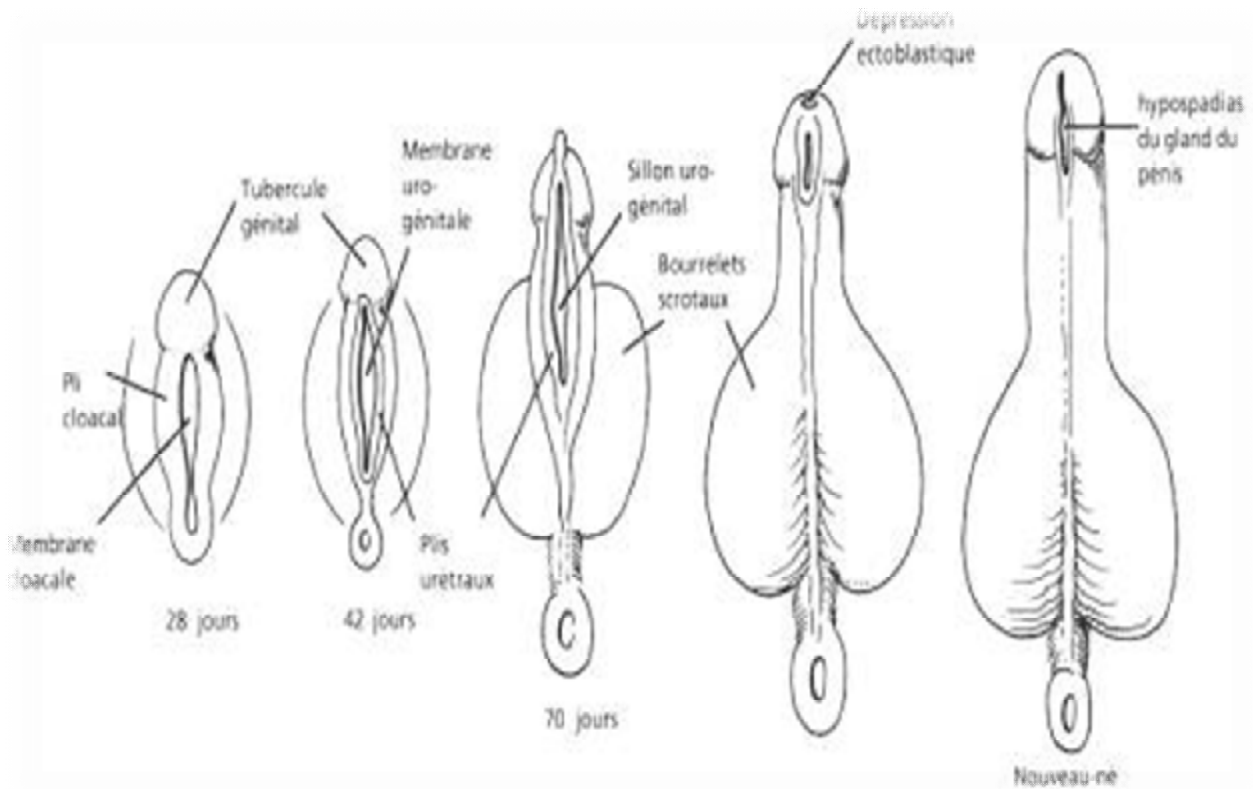


Fig.6: hypospadias balanique (2)

Les situations citées, représentent quatre grandes « formes » d'hypospadias susceptibles d'être rencontrées. Cependant, comme nous allons le voir, les variétés anatomiques possibles de cette condition génitale particulière sont plus nombreuses.

IV) Rappel anatomique

A. Anatomie de la verge : (9-13)

La verge ou *pénis* est l'organe de copulation. Elle pend devant les bourses ; et mesure environ 10 cm de long.

IL peut être divisé en trois parties : postérieure ou racine (fixe) qui appartient au périnée antérieur, moyenne ou corps du pénis et antérieure ou gland :

La racine :

Située dans le périnée antérieur, correspond à la portion fixe de l'organe.

Le pénis est fixé sur la face interne des branches ischiopubiennes par les corps caverneux, à la symphyse pubienne, au pubis et à la paroi abdominale par les ligaments suspenseurs de la verge. (fig. 7).

Le corps :

Forme la partie principale de la portion mobile du pénis. Il présente :

⇒ Une face antérosupérieure : marquée par le sillon qui sépare les corps caverneux dans lequel chemine la veine dorsale profonde de la verge.

⇒ Une face inférieure présentant la saillie du corps spongieux ventral.

Le gland : (fig.7)

C'est l'extrémité terminale du pénis. Représente l'expansion distale du corps spongieux. Sa surface lisse et rosée.

- Percé à son sommet d'une fente verticale: le méat urétral, long de 6 à 8 mm.
- Séparé du corps du pénis par le sillon balano-préputial rejoignant le méat en formant une gouttière à la face inférieure du gland séparée par un repli cutané médian : le frein du prépuce.

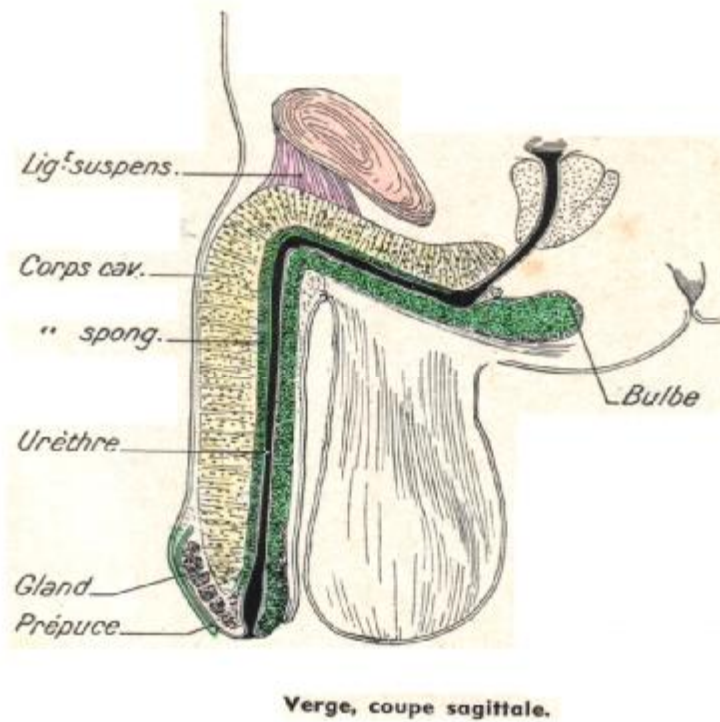


Fig. 7 : anatomie de la verge (9)

- Le long du sillon balano - préputial et du frein se fixe le prépuce qui recouvre plus ou moins complètement le gland.

1- Constitution du pénis : (9-13-7)

Le pénis est constitué par trois corps érectiles : les deux corps caverneux (*corpus cavernosum penis*) et le corps spongieux (*corpus spongiosum penis*) pénétré par l'urètre, entourés par quatre enveloppes :

✚ Les organes érectiles : (fig.8).

⇒ Les corps caverneux naissent à la face interne des branches ischiopubienne et se juxtaposent en canon de fusil au- dessous de la symphyse.

⇒ Le corps spongieux vient se placer alors dans la gouttière inférieure qui forme la jonction des corps caverneux et entoure l'urètre jusqu'au méat.

Les enveloppes : (fig.9).

Comprennent de la surface à la profondeur :

- La peau : ou fourreau pénien se replie sur elle-même à son extrémité antérieure pour former le prépuce .Elle recouvre le gland dans sa presque totalité.
- Le dartos pénien : C'est une couche de fibres musculaires lisses circulaires ; se continuant en arrière avec le dartos des bourses.
- Le fascia de COLLES : Une couche de tissu cellulaire très lâche dépourvu de tissu adipeux. (fig.10)
- Le fascia de Buck : Une enveloppe fibro-élastique qui engaine directement les corps érectiles et recouvre également les vaisseaux et nerfs profonds de la verge. (fig.11)

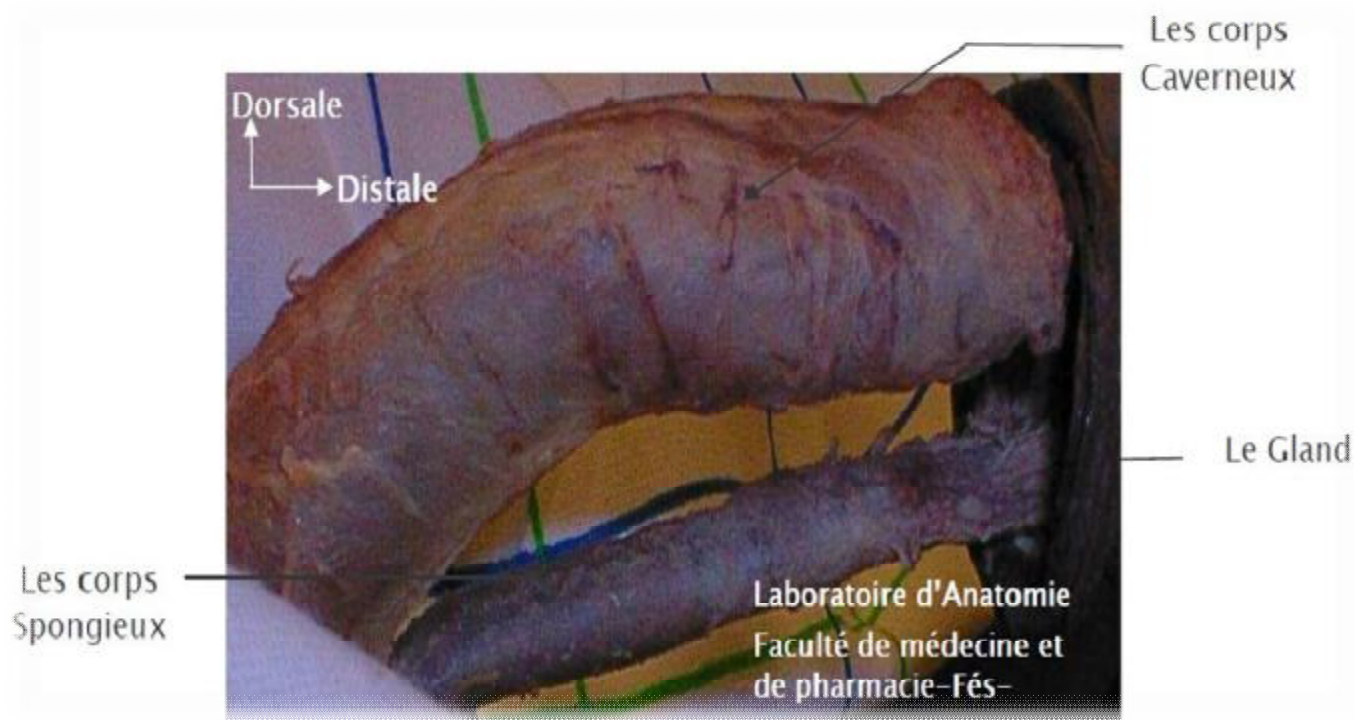


Fig.8 : Vue latérale de la verge (après séparation du corps spongieux et des corps caverneux) (58)

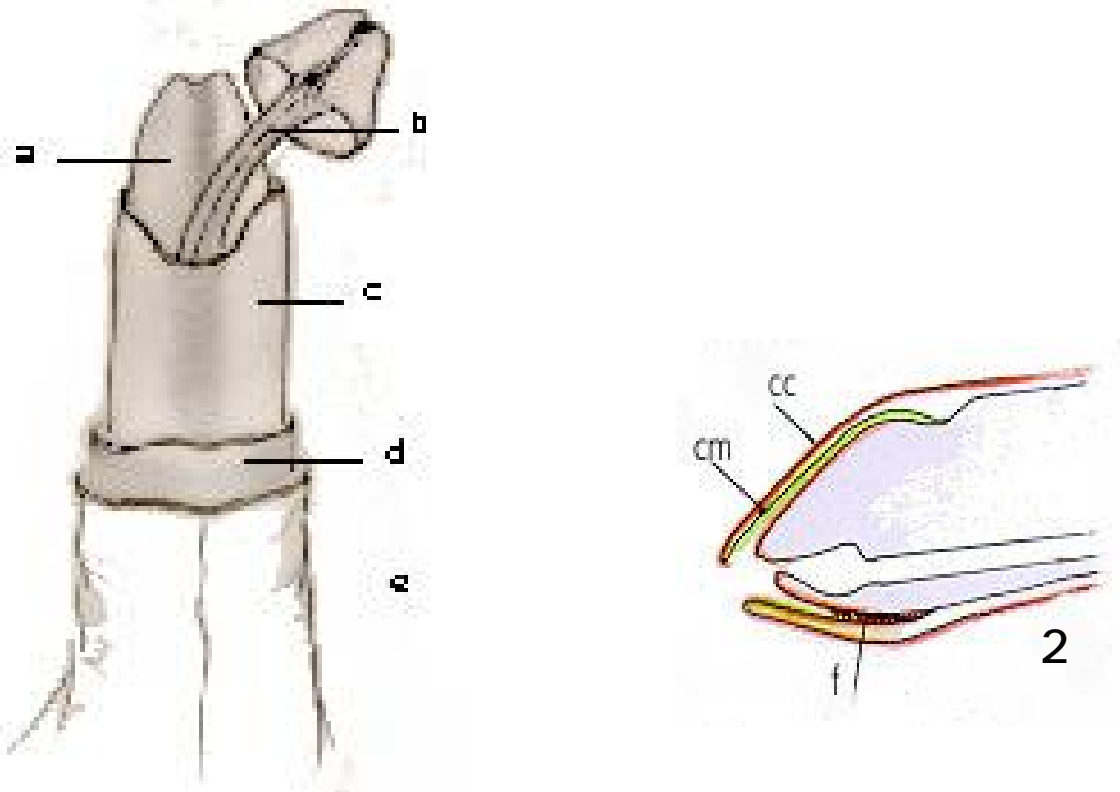


Fig.9 : les enveloppes du pénis (7)

Légende :

- a) Les deux corps caverneux
- b) Le corps spongieux qui engaine l'urètre.
- c) Le fascia de Buck.
- d) Le dartos pénien.
- e) Le fourreau pénien.

2 : Le tissu celluleux interposé entre ces deux composantes - cutanée (cc) et muqueuse (cm) - est parcouru par le réseau vasculo-nerveux superficiel.

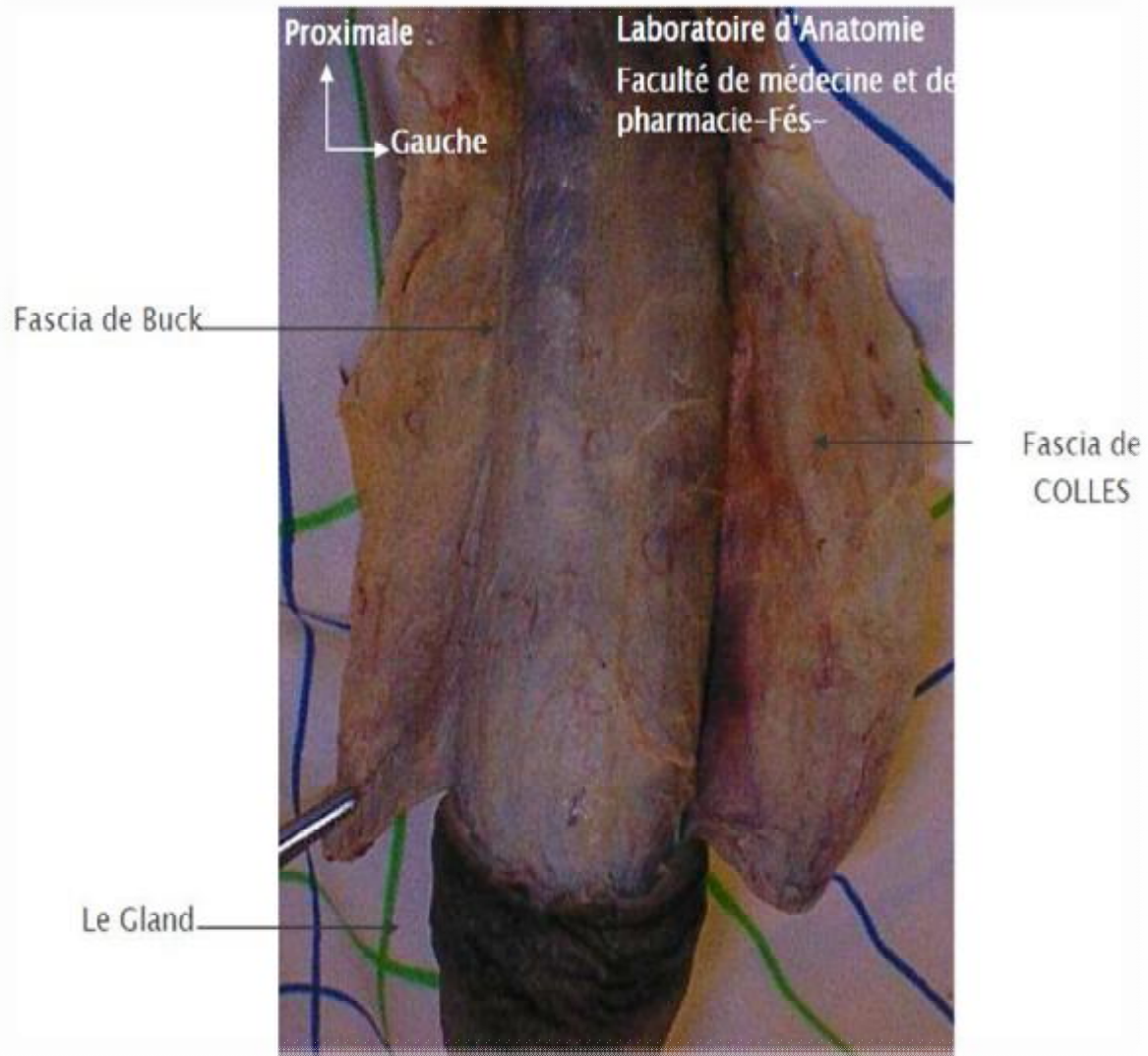


Fig.10 : Vue ventrale de la verge (après décollement du fascia de COLLES). (58)

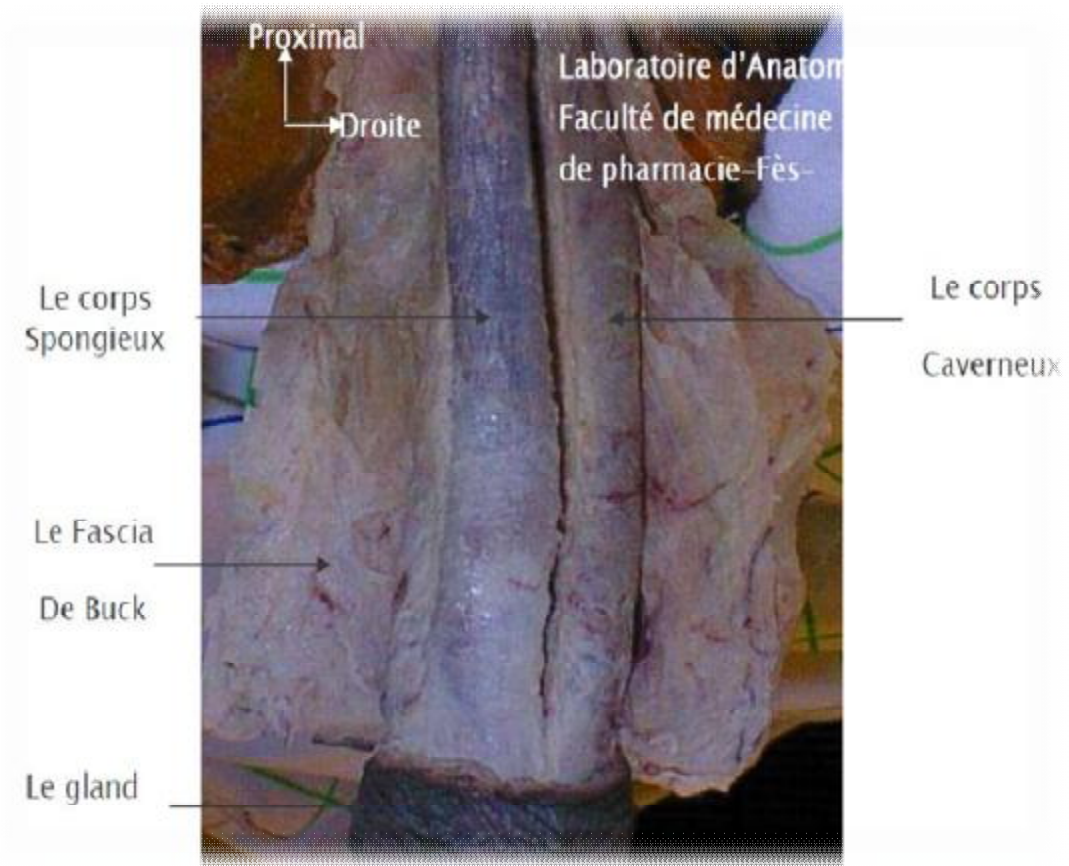


Fig.11 : Vue ventrale de la verge (après décollement du fascia de Buck). (58)

2) Vascularisation du pénis : (7 - 8 - 9 - 13)

La disposition du réseau vasculaire au sein des téguments péniens justifie l'exploitation de ces derniers comme principale source des lambeaux pédiculés utilisés dans la plastie de l'hypospadias. Artérioles et veinules appartiennent au réseau honteux interne et externe. (7)

Il existe dans la verge trois plans vasculaires : un plan inférieur ou ventral: urétral, un plan moyen ou profond : caverneux, un plan supérieur ou superficiel, celui de l'artère dorsale du pénis. (fig. 12)

✿ Le réseau superficiel est tributaire du pédicule fémoral externe, chemine dans l'épaisseur du dartos. Formé de la veine dorsale de la verge flanquée de deux artérioles homologues.

✿ Le réseau ventral, moins développé est représenté par deux paires d'artérioles et veinules disposées à distance du raphé péno-scrotal.

✿ Ayant irrigué le fourreau, le réseau artériel superficiel s'insinue entre les deux plans du prépuce (cutané ; muqueux) jusqu'à atteindre le sillon coronal où il s'anastomose, par l'intermédiaire de rameaux perforants ; avec leurs homologues issus des rameaux dorsaux profonds et intra caverneux.

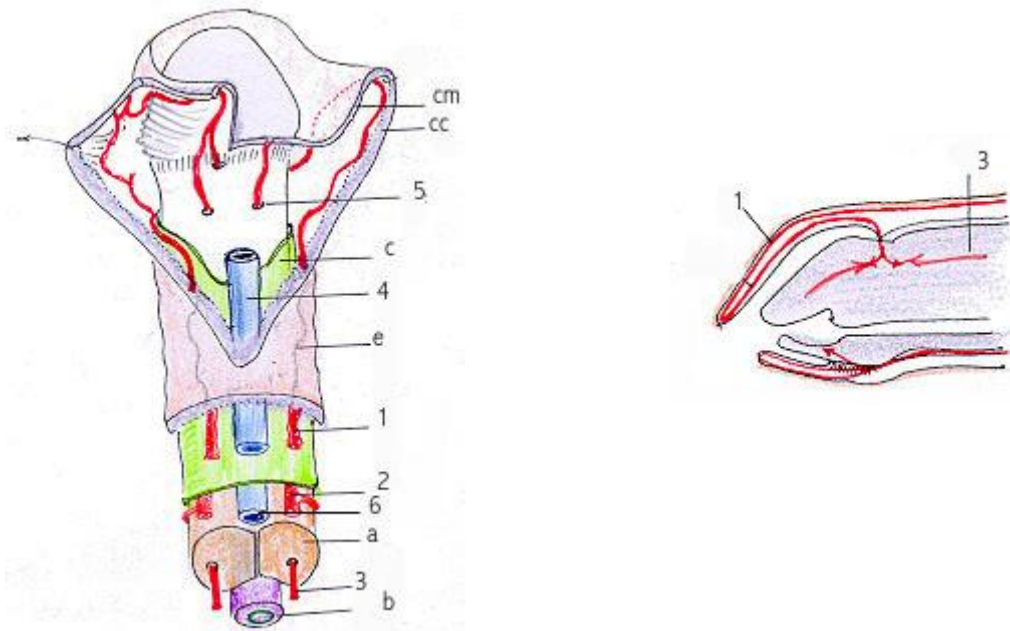


Fig.12 : Vascularisation de la verge. (7)

Légende :

- 1) Les deux artérioles homologues à la veine dorsale superficielle.
- 2) Les rameaux dorsaux profonds.
- 3) Les rameaux intra caverneux.
- 4) La veine dorsale superficielle de la verge.
- 5) Les rameaux perforants.
- 6) La veine dorsale profonde de la verge.

a) Vascularisation artérielle : (fig.13)

✚ Artère bulbo-urétrale :

Se détache de l'artère honteuse interne après l'artère périnéale, pénètre dans le bulbe, y chemine parallèlement à l'urètre, donne des *branches postérieures* pour le bulbe et des *branches antérieures* pour le corps spongieux.

✚ Artère caverneuse ou artère moyenne du pénis :

Parfois appelée profonde du pénis, pénètre le corps caverneux, émet un rameau récurrent en arrière vers la racine du corps caverneux et un rameau antérieur.

✚ Artère dorsale du pénis :

Chemine dans le fascia de BUCK à la face supérieure du corps caverneux. Sur la face dorsale du pénis, l'artère dorsale du pénis est située en dehors de la veine dorsale profonde de la verge.

b) Vascularisation veineuse : (fig.13 – fig.14)

Le drainage veineux du pénis est assuré par quatre systèmes : les veines dorsales superficielles, la veine dorsale profonde ; les veines caverneuses et les veines urétrales.

Le réseau superficiel est situé dans le dartos ; draine les enveloppes de la verge prépuce compris, et en partie le gland. Se jette dans la veine saphène interne.

Le réseau veineux profond est situé dans le fascia de BUCK ; draine les corps érectiles et se jette dans le plexus de Santorini. (Fig.15)

c) Vascularisation lymphatique :

Les vaisseaux lymphatiques des téguments péniens suivent la veine dorsale superficielle et se terminent dans les ganglions inguinaux supéro-internes.

Ceux du gland, de l'urètre péniens et des corps caverneux et spongieux sont assurés par des canaux collecteurs qui accompagnent la veine dorsale profonde.

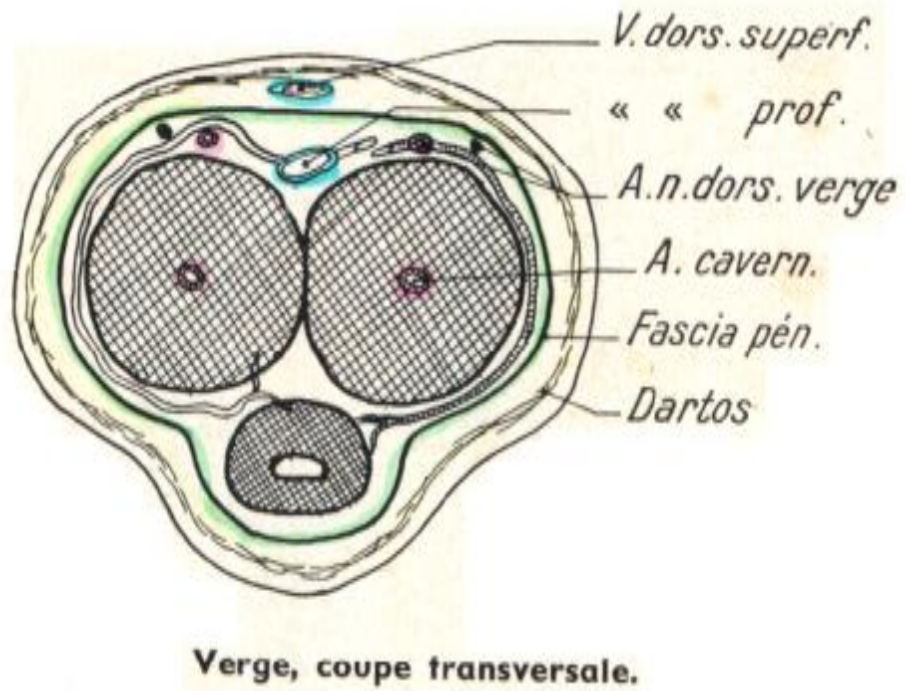


Fig.13 : Les enveloppes et vascularisation de la verge (9)

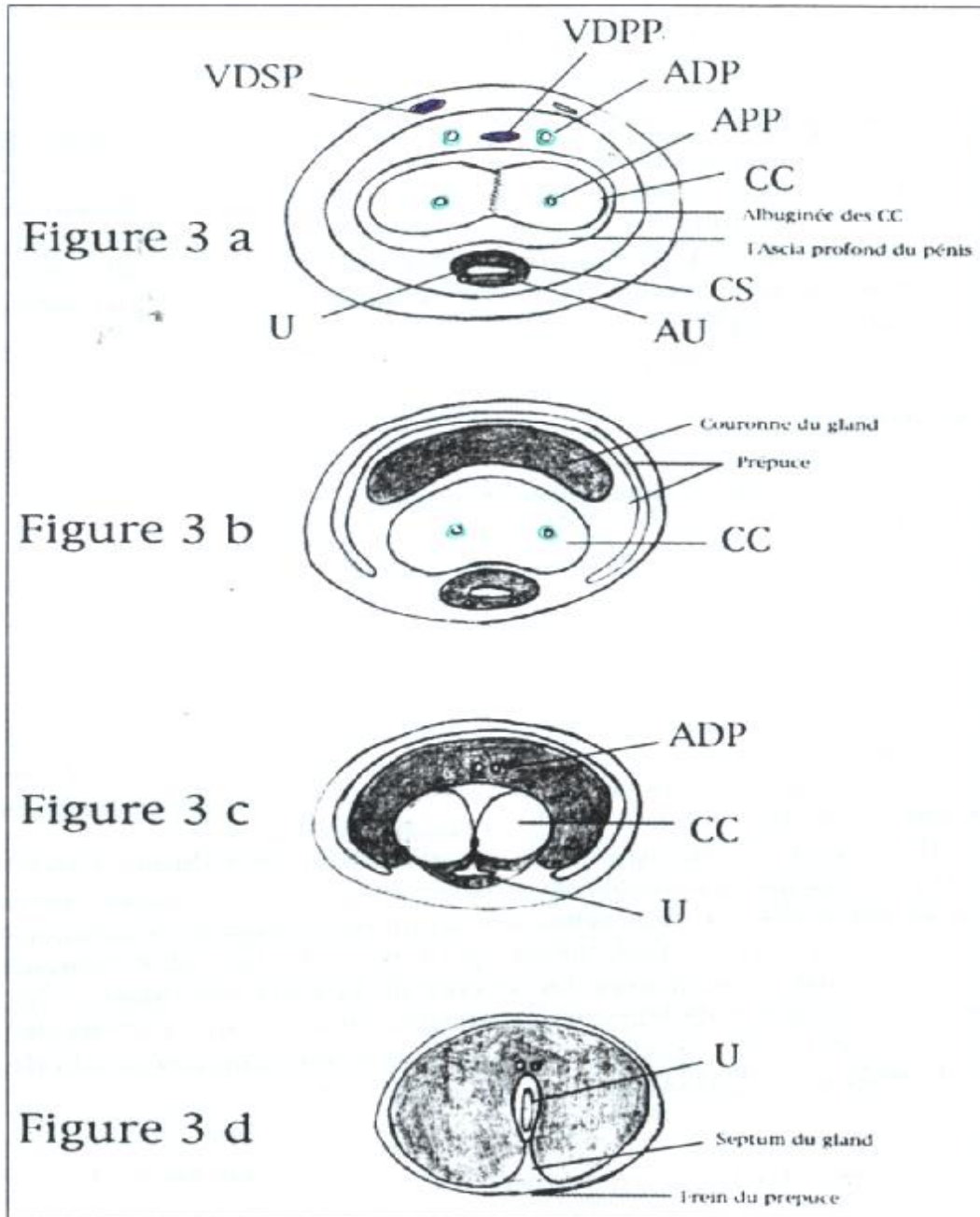


Fig.14 : coupes anatomiques de la verge. (8)

- 3a : corps du pénis.
- 3b ; 3c ; 3d : gland proximal ; médian ; distal.
- VDSP : veine dorsale superficielle du pénis.
- VDPP : veine dorsale profonde du pénis.
- APP : artère profonde du pénis.
- AU : artère urétrale .
- U : urètre.
- CC : corps caverneux.
- CS :corps spongieux.

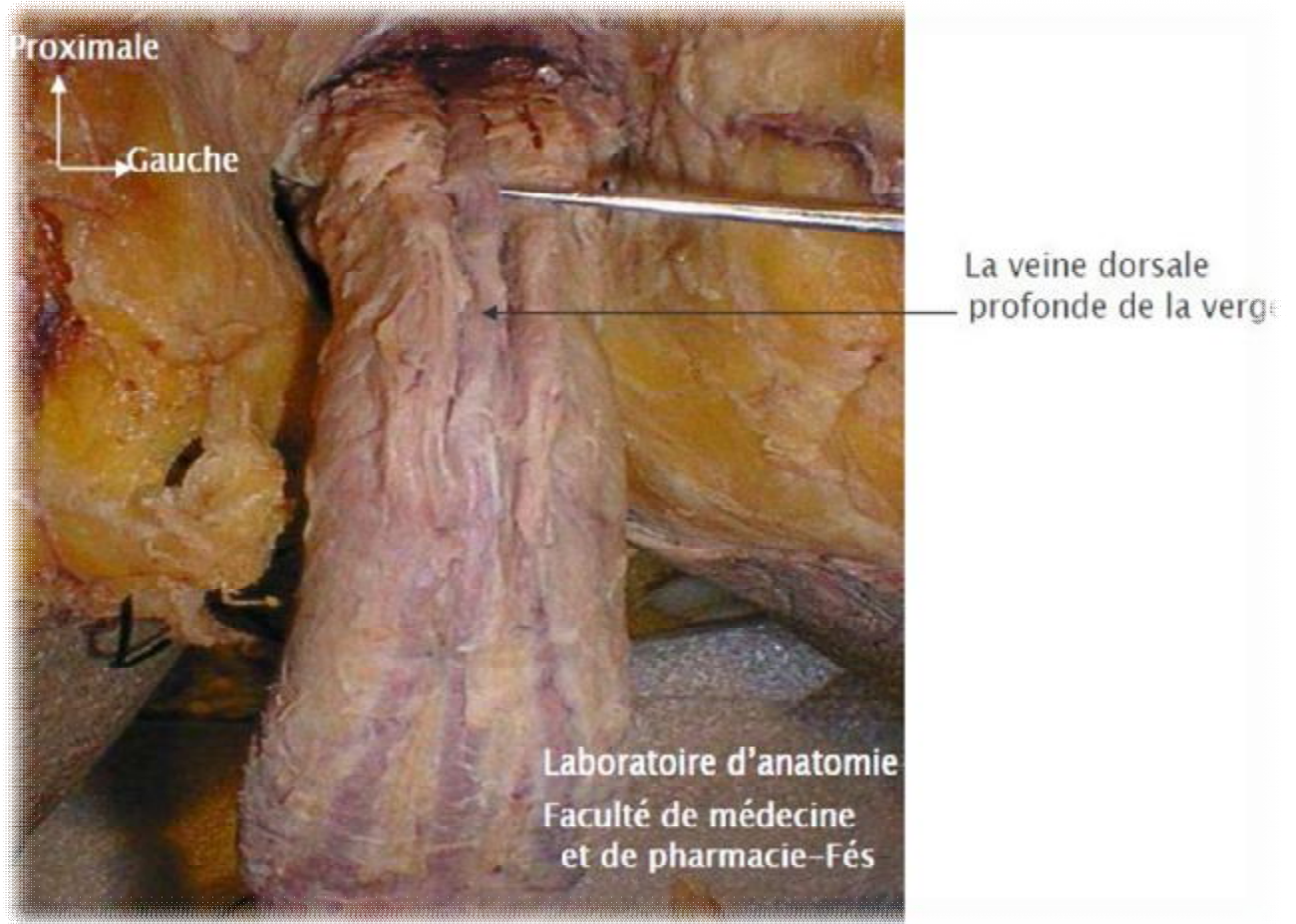


fig.15 : veine dorsale profonde de la verge

B. Anatomie de l'urètre : (9-12)

L'urètre masculin s'étend du col vésical (ostium urétral interne) à l'extrémité du pénis au niveau du gland (ostium urétral externe). Il traverse successivement la prostate (urètre prostatique), le diaphragme urogénital (urètre membraneux) et le corps spongieux (urètre spongieux) (fig.16).

A l'état de flaccidité, l'urètre présente deux courbures : la première, concave vers le haut au niveau de l'urètre membraneux, la deuxième, concave vers le bas au niveau de l'urètre spongieux. Cette deuxième courbure disparaît lorsque la verge est en érection.

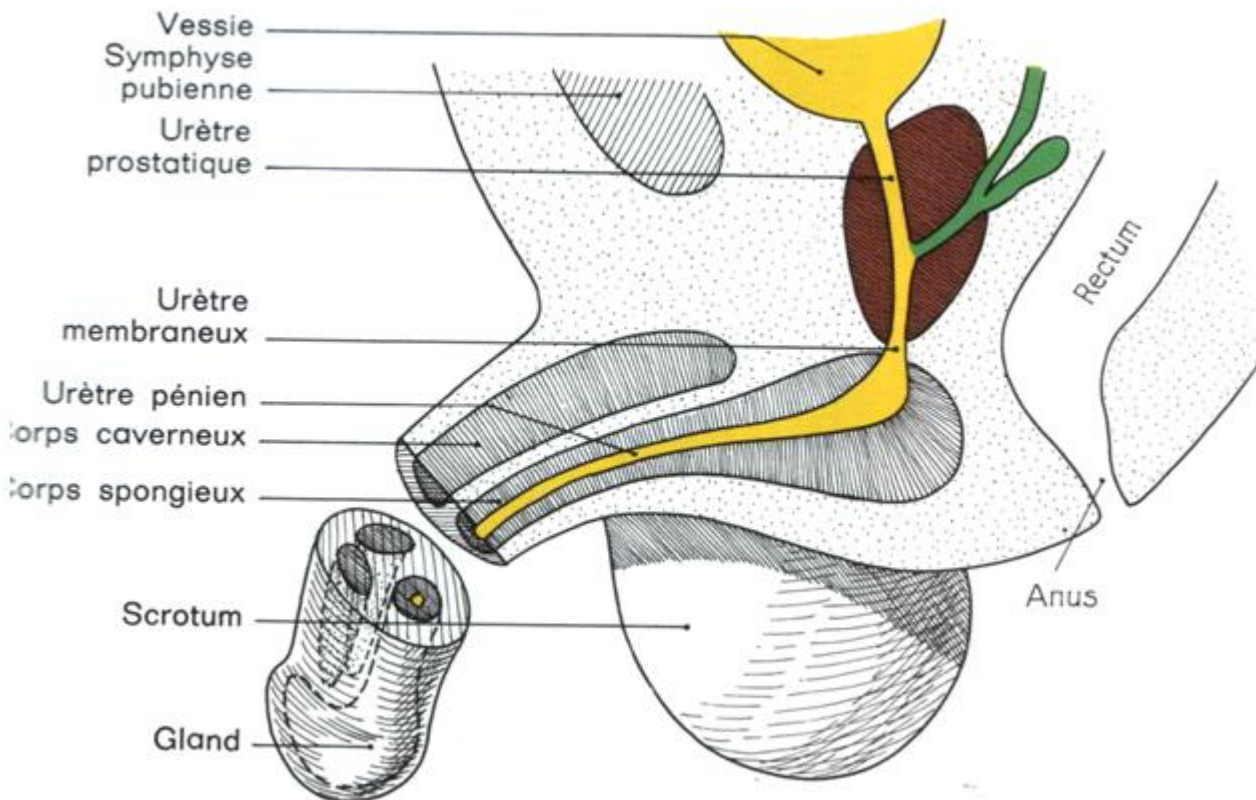


Fig.16 : Trajet de l'urètre masculin (10)

Vascularisation :

+ Artérielle : (fig.17)

La partie prostatique est vascularisée par les branches vésicoprostatiques des artères vésicales inférieures. La partie membraneuse est vascularisée par les artères rectales moyennes et vésicales inférieures. La partie spongieuse est vascularisée par l'artère du bulbe du pénis et par les artères profondes et dorsales du pénis (branches de l'artère honteuse).

+ Veineuse:

Le sang veineux gagne le plexus veineux prostatique et les veines honteuses.

+ Lymphatique:

Dans la partie prostatique ; elle se mêle à la vascularisation de la prostate. Dans la partie membraneuse, elle rejoint les nœuds lymphatiques iliaques externes. Dans la partie spongieuse, elle rejoint les nœuds inguinaux et iliaques externes.

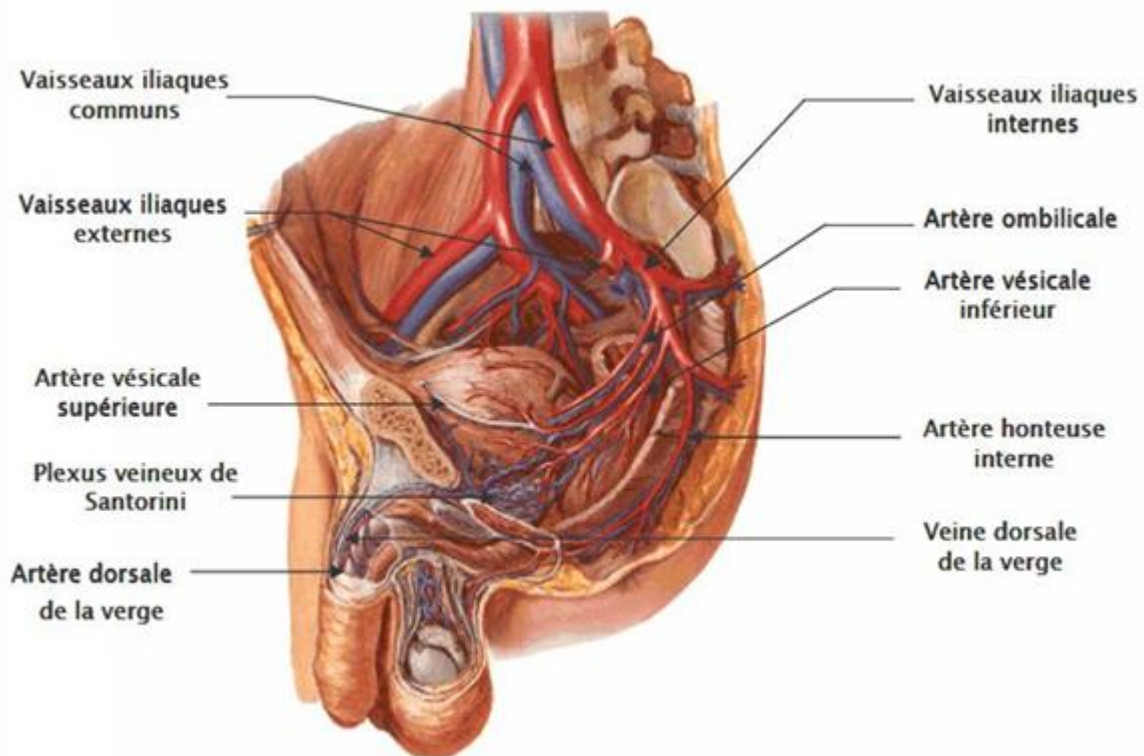


Fig.17 : Vascularisation artérielle et veineuse de la verge et de l'urètre (58)

V) Epidémiologie. Etiopathogénie

Les étiologies de l'hypospadias sont des anomalies de la différenciation sexuelle survenant entre la 8^{ème} et la 12^{ème} semaine de la vie fœtale. Il s'agit soit d'une sécrétion insuffisante de testostérone (T) ; ou d'une conversion insuffisante en dihydrotestostérone (DHT) soit d'une insensibilité partielle aux androgènes (mutation des récepteurs). (8)

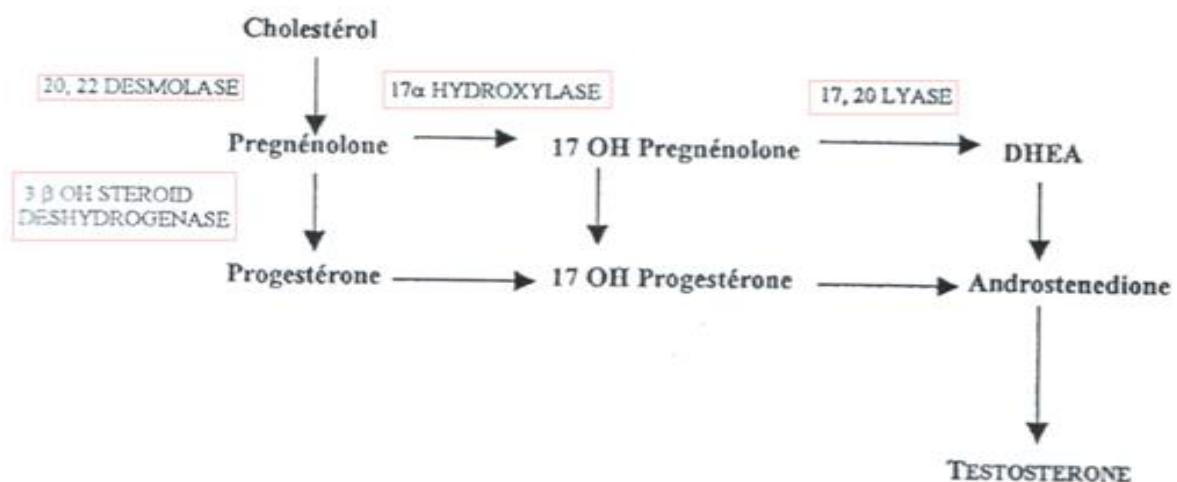
L'étiologie des autres hypospades sévères reste inconnue et leurs implications sont basés sur des constatations épidémiologiques mais reste difficiles à démontrer : certains sont associés à des malformations ou à un retard de croissance intra utérin ; d'autres appelés idiopathiques sont isolés.

A° Les hypothèses étiologiques de l'hypospadias :

1) Les facteurs génétiques :

⇒ Les anomalies de la biosynthèse de la testostérone: (8)

Ils interviendraient par une anomalie sur l'une des hormones de la cascade androgénique :



Dans ces déficits ; la testostérone est basse et les précurseurs se trouvant en amont du bloc enzymatique sont élevés. Lorsque le diagnostic est confirmé par les explorations hormonales ; les mutations ont toujours été identifiées.

↳ Les anomalies au niveau des tissus cibles : (8)

Sont surtout dues à une anomalie du gène des récepteurs aux androgènes. Très rarement ; à une mutation du gène de la 5 alpha réductase de type 2.

▼ Insensibilité partielle aux androgènes :

Le phénotype du nouveau né ayant une *insensibilité partielle aux androgènes (PAIS)* est variable et peut aller d'organes génitaux externes féminins modérément virilisés à des organes génitaux externes masculins insuffisamment virilisés. Le diagnostic est suggéré en présence de taux élevé de LH ; Hormone anti mullérienne (AMH) ; Testostérone et des taux normaux de FSH ; Dihydrotestostérone (DHT).

▼ Le déficit en 5 alpha réductase :

Ce déficit entraîne une incapacité des tissus cible à convertir la testostérone en dihydrotestostérone aboutissant à la formation d'organes génitaux externes ambigus. Le tableau clinique va d'un micropénis ou d'un hypospadias isolé à une féminisation des organes génitaux externes. La constatation d'un rapport Testostérone plasmatique / dihydrotestostérone plasmatique élevé renforce le diagnostic.

↳ Les nouveaux gènes de l'hypospadias : (15 -16 -17)

⚡ATF3 : gène oestrogéno-dépendant exprimé durant le développement génital, est considéré comme un gène candidat de l'hypospadias du fait de son expression anormalement élevée dans le prépuce d'hyospades, et de son

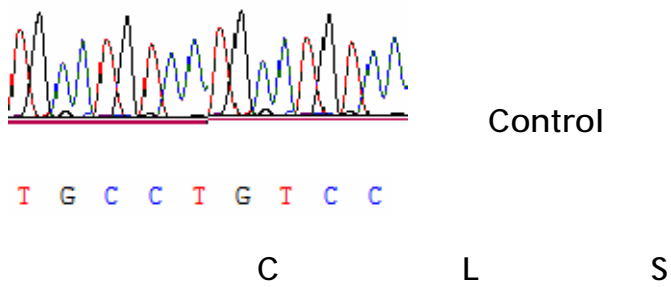
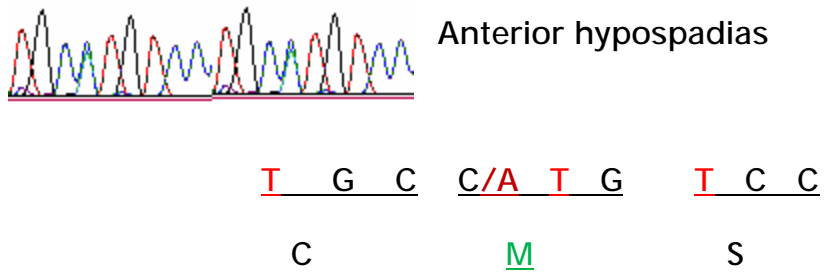
implication dans l'arrêt du cycle cellulaire qui pourrait interférer avec la croissance urétrale (17).

Une étude récente a permis de préciser l'implication d'ATF3 dans l'hypospadias en réalisant son séquençage chez des patients hypospades et en étudiant son expression dans le tubercule génital de fœtus humains .Des études immunohistochimiques ont montré que 86 % des prélèvements de peau de verges hypospades étaient positifs pour ATF3 contre seulement 13 % chez les témoins. (15-16-17).

✚ CXorf6 est un nouveau gène candidat découvert au cours de l'étude de la myopathie myotubulaire (gène MTM1). Cette pathologie musculaire est en effet associée à des malformations génitales lorsque CXorf6, gène contigu à MTM1, est supprimé (16).

CXorf6 est exprimé transitoirement dans la gonade fœtale et pourrait participer à la stéroïdogénèse fœtale. Des mutations de ce gène sont associées à des formes sévères d'hypospadias dans le cadre d'anomalies du développement sexuel ; ou dans des hypospadias isolés de sévérité variable (16).

Hypospadias chez l'enfant : A propos de 82 cas



Chromatogramme d'une mutation hétérozygote L23M chez un patient présentant un hypospadias antérieur isolé. (16)

2) Les autres hypothèses des hypospades :

Parmi les caractéristiques qui peuvent être liés à la survenue d'un hypospadias ; les études épidémiologiques en dégagent plusieurs qui constituent des facteurs de risque de l'hypospadias.

a. Facteurs maternels : (8 – 32 – 29 – 33 – 34 – 35)

☀ L'âge maternel : Semble constituer un facteur de risque (32). Une corrélation positive entre l'âge maternel et le taux d'hypospadias a été retrouvé quand la parité et l'âge étaient pris en compte simultanément.

☀ Fièvre durant la grossesse : a été décrite comme tératogène chez l'animal et confirmée chez l'homme constituant entre autre un facteur de risque pour l'hypospadias. (8)

☀ Une étude récente sur des pièces d'autopsie d'un fœtus à 29SA a révélé l'association entre l'hypospadias et l'infection intra-utérine au Parvovirus B19. En effet celle-ci est responsable d'un hypospadias pénoscrotal ; un micropénis et un défaut du septum auriculaire. (29)

☀ Diabète : préexistant à la grossesse est un facteur de risque reconnu pour plusieurs malformations dont l'hypospadias.

☀ Autres paramètres : Les auteurs ont avancés qu'en fait le risque de l'hypospadias était lié à un *placenta déficient* ; déficience traduite par les paramètres pré éclampsie ; fumer ; naissance prématurée et retard de croissance intra utérin.

☀ Préexistence de malformations congénitales dans la fratrie : Le risque d'hypospadias est significativement augmenté chez un enfant ayant un frère plus âgé présentant déjà un hypospadias.

✶ Poids de naissance : Le seul facteur de risque bien établi jusqu'alors est le petit poids de naissance. Une hypothèse explicative est celle de la présence de facteurs communs survenant lors de la période précoce de gestation et que seraient responsables de *cryptorchidie* ; de *l'hypospadias* et du *retard de croissance intra utérin*. (8)

b. Facteurs iatrogènes :

Certains auteurs ont envisagé la possibilité que l'incidence de l'hypospadias pouvait être liée à une exposition in utéro du fœtus à des hormones (progestatifs; œstrogènes) que les mères auraient pris soit sous forme de contraceptifs; soit à l'occasion de test de grossesse ou comme traitement d'antécédents ou de menace de fausse couche (36-8). De plus; une étude a objectivé l'association entre l'usage maternel de corticostéroïdes et l'hypospadias chez l'enfant. (35)

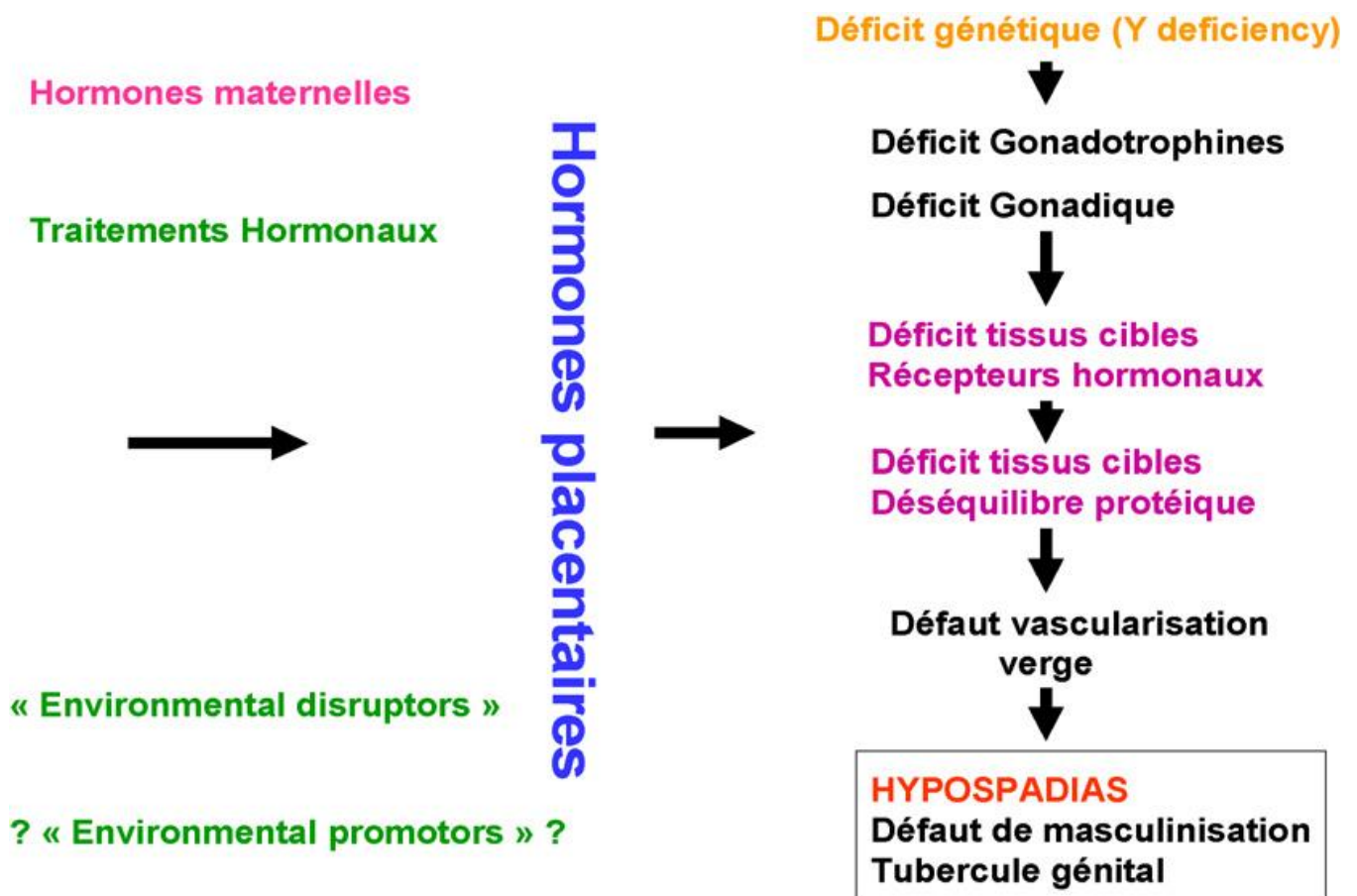
c. Facteurs environnementaux :

Exposition maternelle à des perturbateurs endocriniens :

Ce sont des substances chimiques exogènes qui interfèrent avec le système endocrinien comme les dioxines ; les pesticides ; organochlorés et les phytoœstrogènes. Ce lien éventuel entre l'hypospadias et ces perturbateurs est en cours de recherche. (8)

✶ Ainsi ; La survenue de l'hypospadias pourrait être expliquée par un modèle multifactoriel à un effet seuil impliquant qu'il survienne chez un individu prédisposé quand un niveau donné de facteurs environnementaux est dépassé (Tableau 1) (8-21).

Tableau 1 : Ethiopathogénie de l'hypospadias (21).



B) Epidémiologie:

Il semble que la fréquence des hypospades ait doublé ces dix dernières années dans les pays occidentaux. Elle serait d'environ un hypospade sur 300 naissances masculines et de 1/80-1/100 dans les familles où il existe déjà un enfant porteur de l'anomalie. (31-14)

Selon une étude épidémiologique prospective menée sur un grand nombre de famille avec hypospadias et prenant en compte l'hérédité ; l'origine ethnique ; le phénotype et le poids de naissance ; on a constaté l'apparition de nouveaux cas dans 7% de familles ; ce qui soutient l'idée que les facteurs génétiques sont impliqués dans la pathogénie de l'hypospadias (schéma 1). (33)

Il existe des différences de l'incidence de l'hypospadias selon l'ethnie. C'est ainsi qu'aux USA ; les « Caucasiens » ont une incidence plus élevée que les américains « africains », avec un ratio de 1,3 à 3,9 selon les études. De même au CANADA ; les « Américains natifs » ont une incidence plus faible que les « Caucasiens » avec un ratio de 3,8 à 6,8. (8). L'industrialisation semble elle aussi, jouer un rôle, l'incidence étant plus élevée dans les pays riches. (6)

Enfin cette malformation semble plus fréquente dans la race blanche avec un risque qui se multiplie par 2. (3-21)

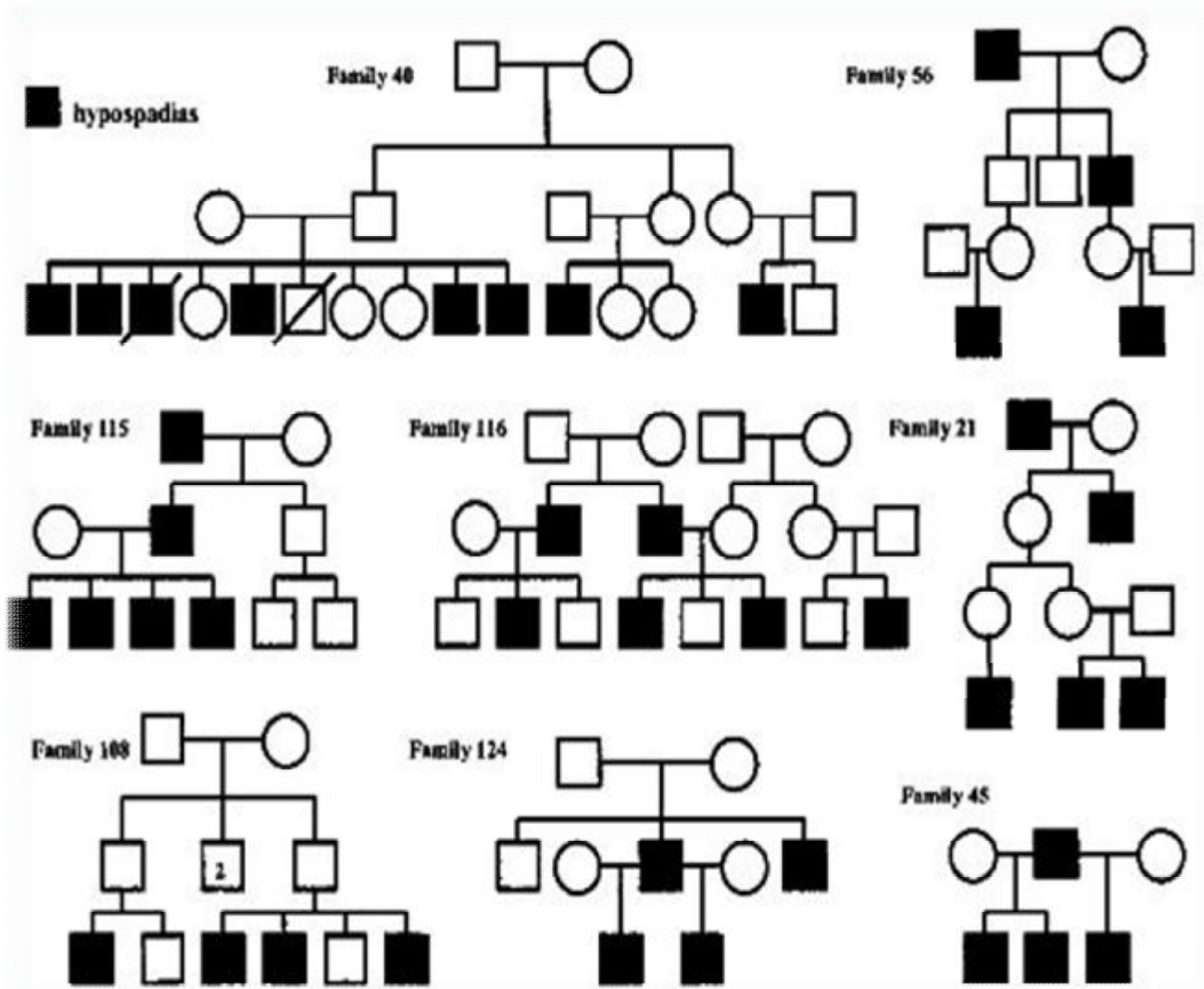


Schéma 1 : Arbre généalogique de 8 familles avec 4 cas ou plus d'hypospadias (33)

VI) Classification de l'hypospadias

✚ Au cours du temps, beaucoup de classifications de l'hypospadias, prenant seulement en compte la position du méat urétral, ont été proposées (Sheldon & Duckett, 1987). Cependant, beaucoup d'urologues pédiatres ont adoptés une classification particulière mise au point, il y a une trentaine d'années, par un chirurgien du nom de **Barcat** (Barcat, 1973, cité dans Zaontz & Packer, 1997). Cette classification, basée sur la prise en compte d'une (éventuelle) association de chordée, considère que la classification des hypospadias ne peut se réaliser qu'après un redressement chirurgical du pénis.

A. Classification en fonction de la position du méat urétral: (2)

Plusieurs variétés d'hypospadias ont été mises en évidence, principalement à travers une description précise de l'emplacement du méat urétral à la naissance. En procédant ainsi, 8 variétés d'hypospadias sont susceptibles d'apparaître. Les dénominations proposées ci-dessous, basées sur les différentes localisations possibles de l'orifice de l'urètre, relate cette approche (fig.18).

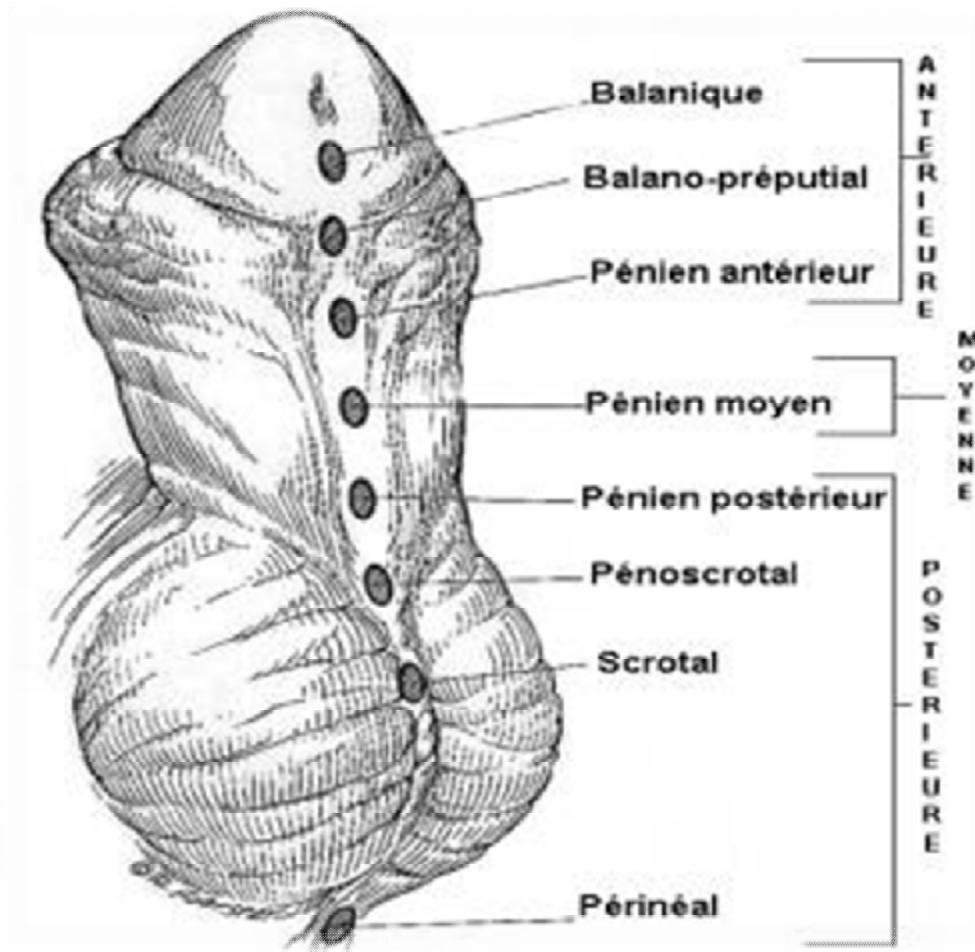


Fig.18 :Dénominations de l'hypospadias : Localisations possibles du méat urétral

- | | |
|----------------------------------|---|
| 1) Balanique (ou glanulaire) | Sur la face inférieure du gland. |
| 2) Balano-préputial (ou coronal) | Au niveau du sillon balano- préputial. |
| 3) Pénien antérieur | Sur le tiers antérieur du corps du pénis. |
| 4) Pénien moyen | Sur le tiers moyen du corps du pénis. |
| 5) Pénien postérieur | Sur le tiers postérieur du corps du pénis |
| 6) Pénoscrotal | A la jonction pénis-scrotum. |
| 7) Scrotal | Au niveau du scrotum. |
| 8) Périnéal | Au niveau du périnée. |

Sheldon et Duckett (1987) ont contribué à populariser un tel système classificatoire, considérant qu'il existe 3 formes principales d'hypospadias, qui regroupent les divers degrés pouvant être rencontrés : il s'agit des formes dites « antérieure » (ou « distale »), « moyenne », et « postérieure » (ou « proximale ») (Fig.18; fig.19).

Concernant la fréquence, les formes antérieures d'hypospadias seraient les plus fréquentes (70% des cas), suivit des formes postérieures (20%) et moyennes (10%).

B. Classification de BARCAT : (2)

Tient compte de la position du méat urétral et de la courbure. Elle décrit d'une part les hypospadias antérieur sans courbure (méat balanique, balanopréputial ou pénien) et d'autre part les hypospadias avec courbure. Ces derniers comprennent les hypospadias avec la face inférieure de la verge de longueur normale, les hypospadias avec la face inférieure du pénis courte et ceux situés en arrière de la jonction pénoscrotal.

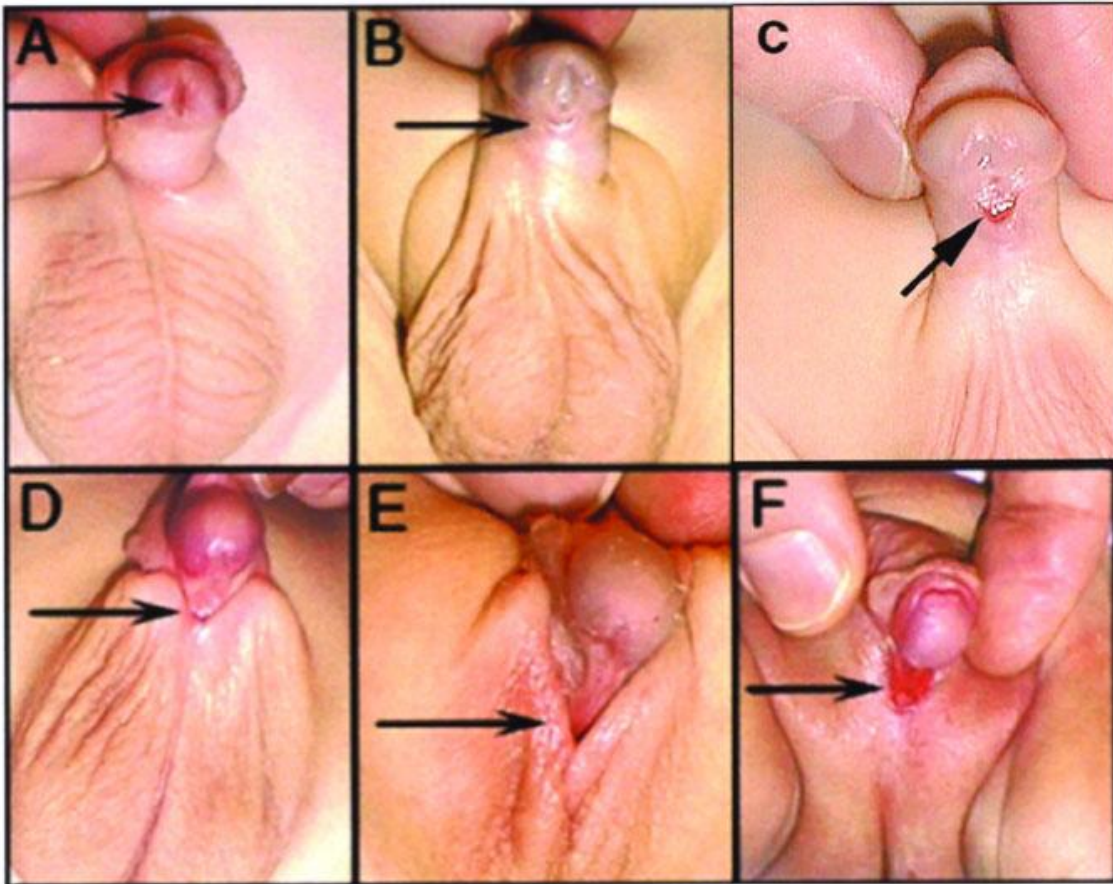


Figure 19: classification de l'hypospadias selon la localisation du méat. (39)

Légende :

- (A) Glanulaire : à la face inférieure du gland.
- (B) Coronal : au sillon balano préputial.
- (C) Distal.
- (D) Pénoscrotal.
- (E) Scrotal, au niveau du scrotum.
- (F) Périnéal.

VII) ANATOMIE PATHOLOGIQUE

A. Description des lésions anatomiques au cours de l'hypospadias (14-21-5-4-8)

L'hypospade peut se définir comme une hypoplasie des tissus formant la face ventrale de la verge. (Fig.20).

↳ Trois anomalies sont classiquement associées aux hypospadias :

✚ Un abouchement ectopique du méat urétral sur la face ventral du pénis.

✚ Un prépuce en tablier de sapeur caractérisé par un excès de peau préputiale sur la face dorsale du pénis laquelle est absente à la face ventrale de celui-ci. La qualité du prépuce est importante à évaluer car constitue un précieux matériel pour le traitement chirurgical.

✚ Une coudure ventrale du pénis ou chordée fait référence à l'existence d'une incurvation ventrale du pénis ; surtout marquée lors d'une érection. L'importance de la chordée est en rapport avec le degré d'hypospadias observé. Elle a de graves conséquences sur la vie sexuelle de l'enfant.

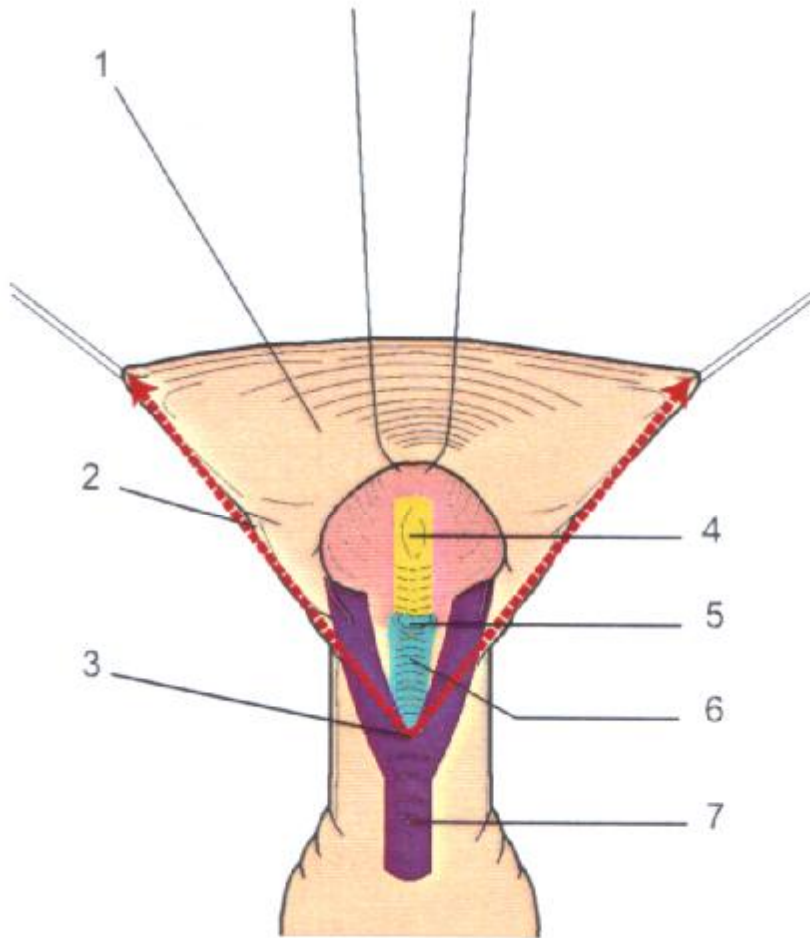


Fig.20 : Anatomie chirurgicale de l'hypospade : hypoplasie triangulaire de la face ventrale de la verge. (14)

1. Prépuce en « tablier de sapeur » ;
2. Jonction cutanéomuqueuse ;
3. Division du corps spongieux ;
4. Gouttière urétrale ;
5. Abouchement ectopique du méat urétral ;
6. Urètre hypoplasique (absence de tissu spongieux) ;
7. Urètre normal (entouré par le tissu spongieux).

En fait ; la couture de la verge et l'excès de la peau préputiale, sont *inconstants*. Par ailleurs ; un méat hypospade peut s'observer avec un prépuce normal et la couture peut être isolée ; sans ectopie du méat urétral.

Ces dernières années ; certains urologues pédiatres ont optés pour une approche plus anatomique. (fig.20).

Ainsi ; un pénis dit hypospade se caractérise par les malformations suivantes :

✚ Une incomplétude ventrale du prépuce.

✚ Une portion d'urètre manquante ; remplacée par une *gouttière muqueuse* adhérente à la face ventrale du corps caverneux.

✚ Une division du corps spongieux ; toujours située en arrière du méat ectopique ; en deux piliers épais qui s'étendent latéralement en éventail jusqu'à la base du gland. L'intersection des deux lignes représente le début proximal de cette malformation (fig.21).

✚ Une couture qui relève de la présence du tissu fibreux en aval du méat gênant un redressement complet de la verge. La division du corps spongieux en deux piliers ; et l'adhérence de la gouttière urétrale à la face ventrale du corps caverneux représentent deux autres facteurs de la couture. (Fig.22).

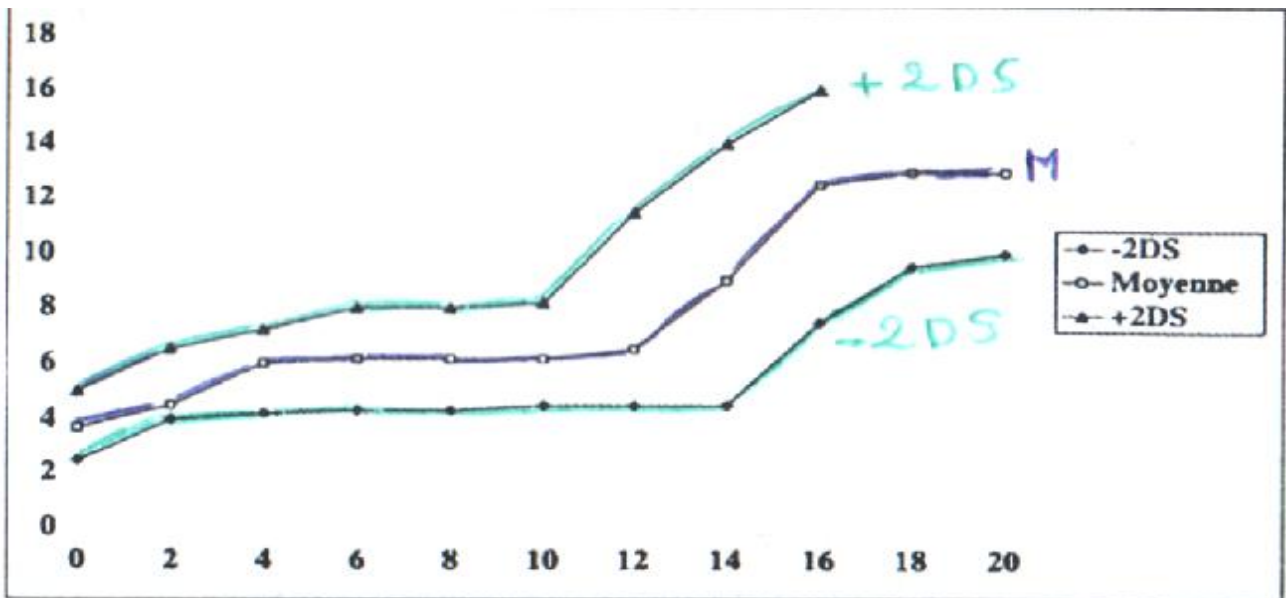
✚ Une bifidité scrotale; forme souvent associée à un problème d'ambigüité sexuelle.

✚ Une torsion du pénis avec rotation de 90°. (Fig.23)

✚ Une transposition scrotale ; c'est-à-dire une insertion du scrotum autour de la verge et non sous la verge. (fig.24).

✚ Une absence du frein du gland.

Des anomalies de la taille de la verge ont enfin été décrites. En effet celle ci varie en fonction de l'âge de l'enfant (courbe de Schönefeld). On parle de *micropénis* lorsque la longueur est inférieur à moins 2 déviations standards ou lorsqu'elle est inférieur à moins 2,5cm à la naissance (Shémà 2). (8)



Shémà 2 : Courbe de la croissance de la verge selon l'âge : en abscisse : âge chronologique. En ordonnées : la longueur de la verge en cm.

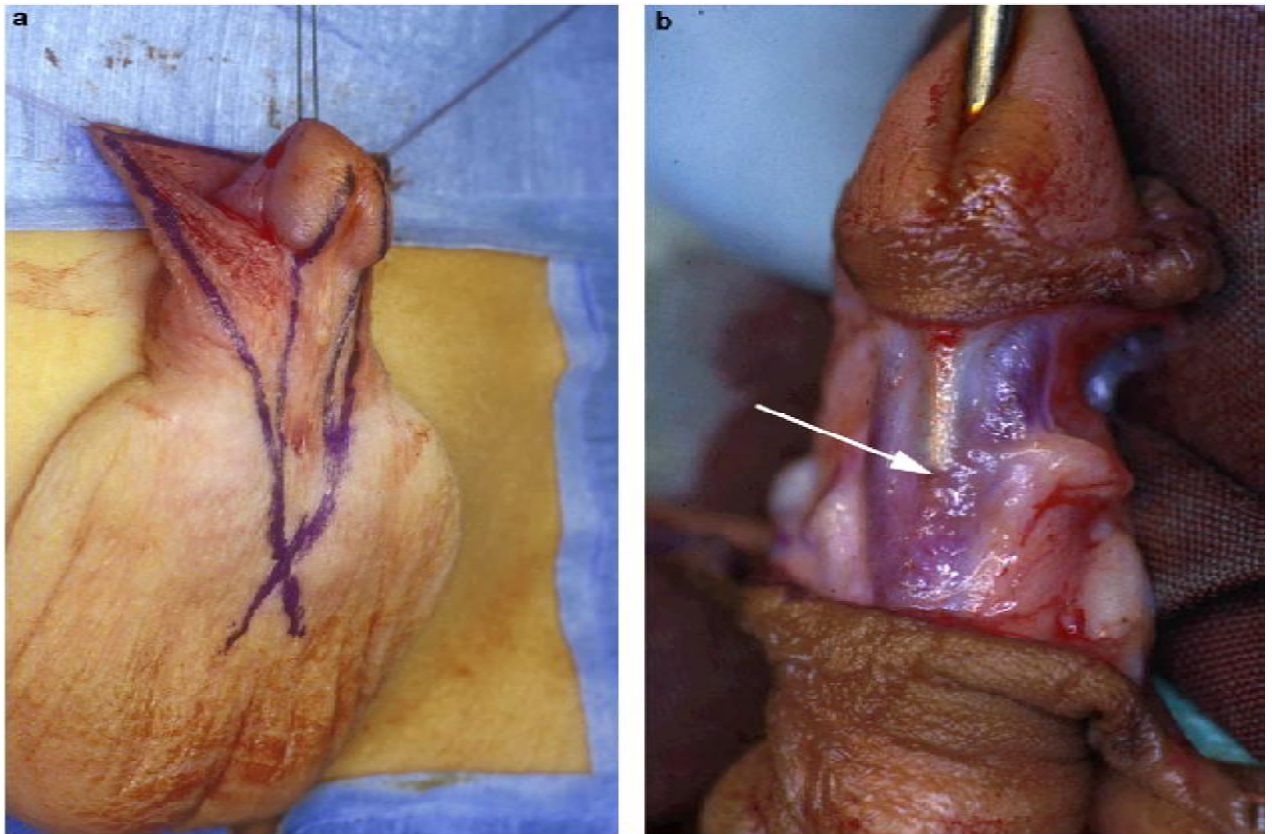


Fig.21 : Repérage du point de division du corps spongieux (21)

Une ligne est tracée de chaque côté de la jonction cutanéomuqueuse préputiale. L'intersection des deux lignes représente le début proximal de la malformation.

- a) Evaluation préopératoire.
- b) Aspect après dissection.

Noter les éléments suivants (du haut en bas) :

- 1) Prépuce incomplet.
- 2) Bifidité scrotale.
- 3) Ectopie du méat urétral.
- 4) Point de division du corps spongieux.

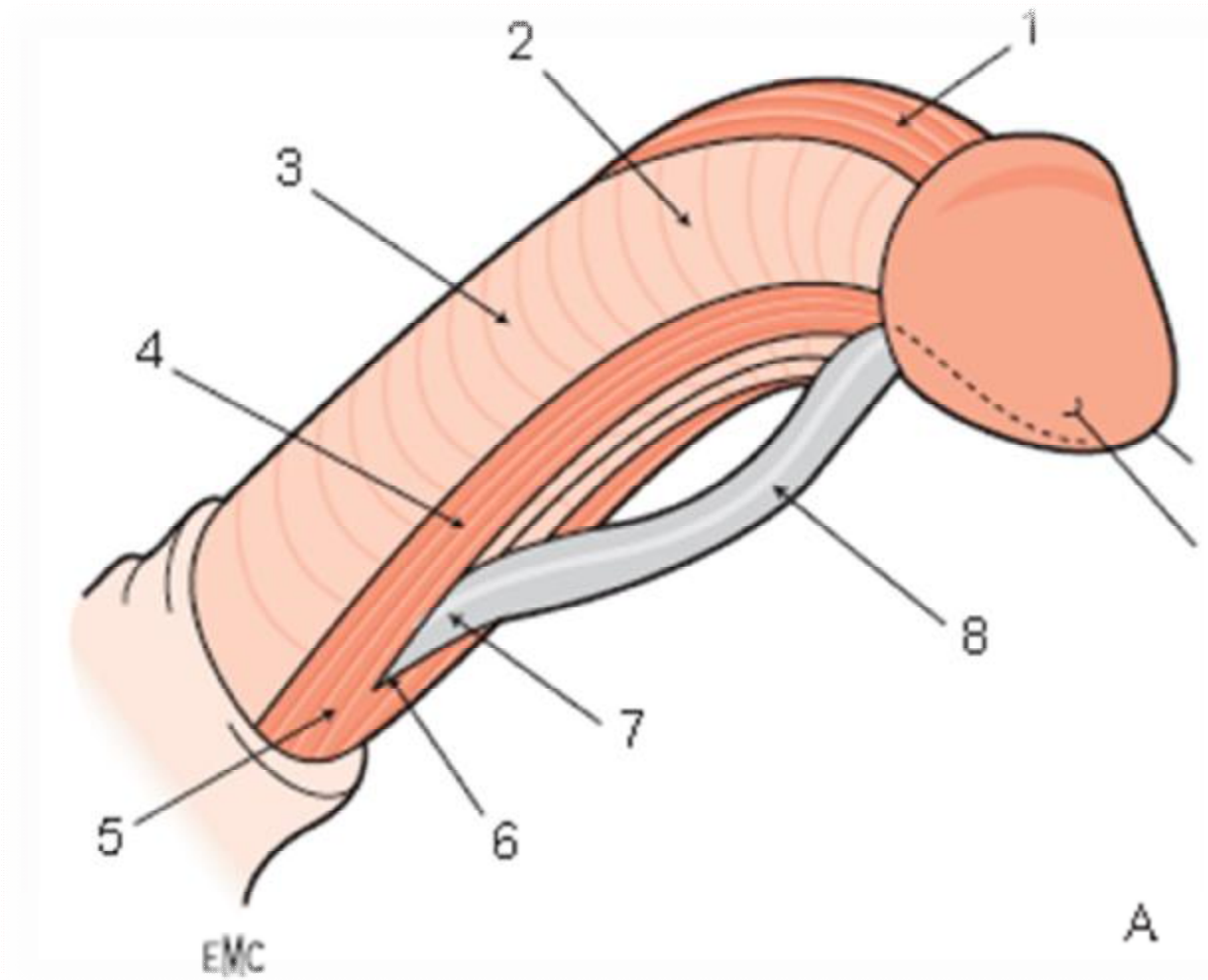


Fig.22 : Coudure de la verge: (14)

1. Bandelette neurovasculaire dorsale ;
2. Sommet de la coudure ;
3. Corps caverneux ;
4. Pilier latéral du corps spongieux ;
5. Urètre normal entouré par le corps spongieux ;
6. Division du corps spongieux ;
7. Urètre hypoplasique ;
8. Plaque urétrale.

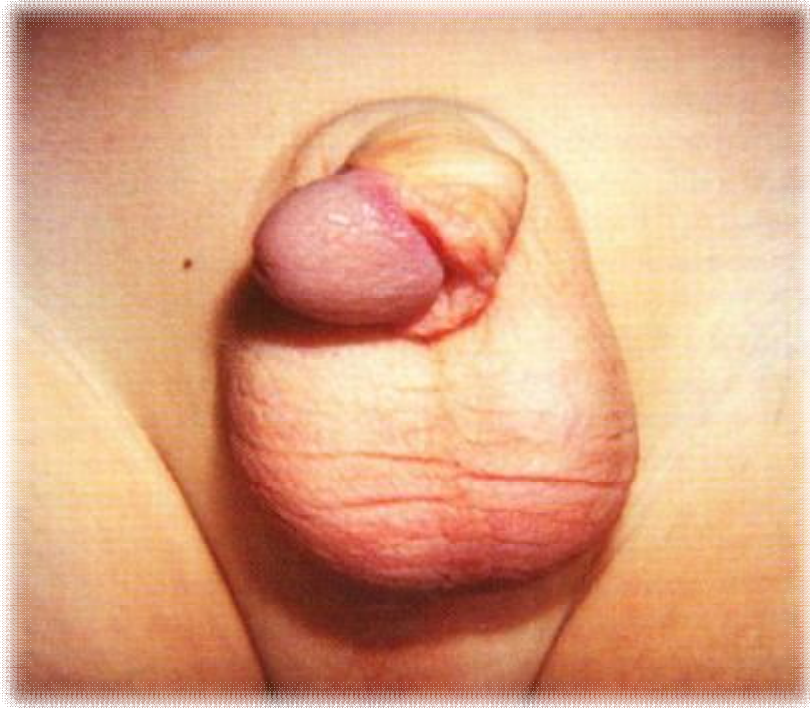


Fig.23: torsion du pénis avec rotation de 90°(3)

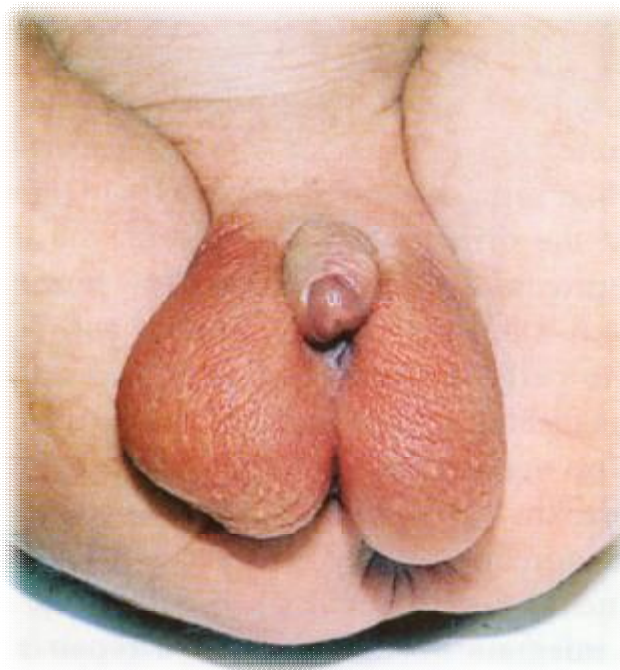

Fig.24: la transposition scrotale (3)

Hypospadias chez l'enfant : A propos de 82 cas

Name of the patient:

Date of birth:

Relevant personal details:

1. Site of urethral meatus (before chordee correction)

Glanular Hypospadias  Distal Penile Hypospadias  Proximal Hypospadias 

2. Site of urethral meatus (after chordee correction)

Glanular Hypospadias  Distal Penile Hypospadias  Proximal Hypospadias 

3. Prepuce

Complete  Incomplete 

4. Glans

Cleft  Incomplete cleft  Flat 

5. Chordee

No chordee  Superficial chordee  Deep chordee 

6. Urethral plate width

<1cm  ≥1cm 

7. Penile torsion

No torsion  Present 

8. Scrotal transposition

No transposition  Present 

Tableau résumant les lésions anatomiques observés dans l'hypospadias (1)

B. Les formes isolées :

Souvent l'apanage des hypospadias antérieurs ; ne nécessitent pas d'investigations ; leur prise en charge est surtout chirurgicale et psychologique.

C. Les anomalies associées :

Cependant, il est connu que d'autres « malformations » ou « anomalies » de la sphère génitale ou urinaire plus ou moins graves, peuvent quelquefois venir s'associer à cette condition.

1. Les anomalies génitales: (8-20)

La cryptorchidie :

L'association de cryptorchidie à l'hypospadias (observée dans environ 9% des cas) peut être comprise en tenant compte de l'aspect endocrinien similaire existant entre la descente testiculaire (migration dans l'abdomen puis dans les bourses ou scrotum) et l'embryologie de l'hypospadias (20). En effet, celle ci impose un bilan endocrinien dès la période néonatale pour ne pas méconnaître une ambiguïté sexuelle (caryotype, étude de la sécrétion et de la sensibilité des organes génitaux externes à la testostérone). (8)

La hernie inguinale : dont l'incidence est plus fréquente que dans une population normale. (20)

2. Les anomalies urinaires : (20)

L'incidence d'anomalie significative du *haut appareil urinaire* est rare (méga-uretère obstructif, hydronéphrose par maladie de jonction, reflux vésico-rénaux, duplication urétérale...). Mais la survenue de ces malformations dans 3 à 6% des hypospadias contre 2% dans la population générale justifie la réalisation dès la période néonatale d'une échographie rénale.

Dans les formes postérieures, il est important de rechercher par urétrographie ou endoscopie l'existence *d'un diverticule mullérien* secondaire à un défaut de sécrétion d'hormone anti-mullérienne pendant la vie foetale.

3. Les anomalies chromosomiques : (8 -19 -16)

Selon une étude menée en Espagne en 2002 ; 7% d'anomalies chromosomiques ont été objectivé ; se décomposant en 12,5% en cas d'association avec une cryptorchidie versus 4,4% sans. (19)

Ces anomalies peuvent être *gonosomiques*, incluant le syndrome de Klinefelter 47 XXY ; 48 XXXY et diverses mosaïques : 45 X/46 XY (qui est relativement fréquemment associée aux dysgénésies gonadiques) ; ou *autosomiques* souvent dans le cadre d'hypospadias syndromiques (16).

Enfin l'observation de mâles hypospades 46 XX sans SRY ou SOX9 détectables suggèrent l'existence d'autres gènes de la virilisation.

4. Hypospadias syndromique : (16)

Près de 200 syndromes comprenant un hypospadias ont été décrits.(Tableau 2)

☀ Le syndrome de Smith-Lemli-Opitz (SLO), associe un retard mental, une microcéphalie, une dysmorphie faciale, une syndactylie des orteils et, chez le

garçon, un *hypospadias* et un *scrotum hypoplasique*. Il est la conséquence d'un déficit de la biosynthèse des hormones stéroïdes (mutation récessive du gène DHCR7 qui code pour la 7-déhydrocholesterol réductase, localisée sur le chromosome 11q13).

☀ Le syndrome de WAGR (*Wilms' tumor, aniridia, genital abnormalities, growth and mental retardation*) est considéré comme un syndrome de délétion décrite sur les chromosomes 3q29, 4p, 9p23, 9q34.3, 11p13. Le gène WT1, contenu dans cette zone de délétion, code pour un facteur de transcription impliqué dans le développement rénal et gonadique. La délétion de WT1 est responsable des anomalies génitales observées dans ce syndrome.

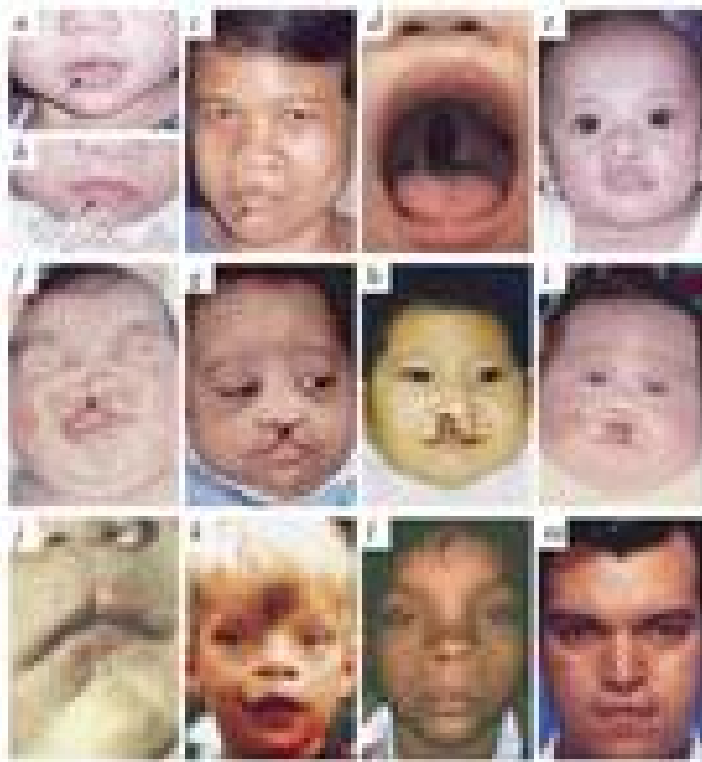

Tableau 2 : quelques syndromes comprenant un hypospadias(23)

	éléments cliniques	Données moléculaires
ATRX	Hypospadias ; retard de croissance, agénésie rénale, dysmorphie, anomalies squelettiques, retard mental, alpha thalassémie	Mutations inactivatrices d'ATRX (Xq13)
ARX	Hypospadias et lissencéphalie liée X, épilepsie	Mutation d'ARX (Xp22.13)
SRY	Hypospadias	Mutation de SRY (Yp11.3)
Dysplasie campomélique	Hypospadias, anomalies squelettiques	Mutations hétérozygotes de SOX9 (17q24)
Smith-Lemli-Opitz	Hypospadias, syndactylies, retard mental, microcéphalie, retard de croissance, dysmorphie, insuffisance surrénale variable	Mutations de DHRC7 (11q12-13)
Denys-Drash	Hypospadias, néphroblastome, insuffisance rénale précoce (sclérose mésangiale diffuse)	Mutations hétérozygotes de WT1 (11p13)
Frasier	Hypospadias, insuffisance rénale jeune adulte, gonadoblastome	Mutations hétérozygotes de WT1, intron 9
WAGR	Wilms, aniridie, retard mental, anomalies génitales	Délétions de WT1 (11p13) et gènes contigus
DAX1 et gènes contigus	Hypospadias, parfois retard mental, fente palatine, dysmorphie	Duplications partielle de Xp21.3
SF1	Hypospadias, avec ou sans insuffisance surrénale	Mutations hétérozygotes de SF1 (9q33)

VIII) Etats intersexuels

✚ Devant un nouveau né qui présente une anomalie du développement des organes génitaux externes, la première question posée est : « est ce qu'un garçon ou une fille ? ». La description du phénotype génital est donc un moment très important. Sur le plan légal ; la déclaration de la naissance doit être effectuée dans les 72h alors que l'on dispose de 1an pour déclarer le sexe. (8)

✚ L'hypospade relève d'une insuffisance de virilisation de l'enfant mâle et fait partie des anomalies du développement sexuel 46 XY dans la nouvelle nomenclature proposée lors de la conférence de Chicago. (Tableau 3) (21)

✚ Le diagnostic d'ambiguïté sexuelle doit être suspecté lorsqu'un ou plusieurs des éléments sont présents : Hypospadias périnéal d'allure vulviforme (Fig.24') ; hypospadias postérieur chez un enfant ayant l'aspect d'un garçon ; défaut de migration testiculaire uni/bilatérale ; présence d'un micropénis et ou d'une anomalie d'implantation du scrotum. (30)

A-Description du phénotype génital : (8)

Selon le degré de virilisation ; le phénotype génital est classé en 5 stades de PRADER :

✚ Stade1 : simple hypertrophie clitorienne.

✚ Stade2 : organe pénoclitorien mais avec 2 orifices individualisables.

✚ Stade3 : un seul orifice à la base de la verge.

✚ Stade4 : hypospadias pénien.

✚ Stade5 : virilisation quasi complète avec hypospadias antérieur.

B- Hermaphrodisme vrai : (6-8).

Les hermaphrodites vrais ont du tissu ovarien en même temps que du tissu testiculaire et des structures génitales mixtes masculines et féminines. Le caryotype est le plus souvent 46XX ; mais aussi 46XY/46X0.

C- Pseudohermaphrodisme masculin : (8-18).

Sont dus à une *masculinisation insuffisante* des conduits génitaux ou des organes génitaux externes chez un fœtus porteur d'un testicule. L'insuffisance de l'androgénisation fœtale donne un tableau clinique d'une très grande hétérogénéité allant du simple hypospadias à des organes génitaux externes de phénotype typiquement féminin.

D- Pseudohermaphrodisme féminin : (18).

Est le fait d'une virilisation précoce des organes génitaux externes d'un individu de sexe féminin 46XX. Les organes dérivés des conduits de MULLER et les ovaires restent normaux.

La masculinisation se limitant aux organes génitaux externes ; est nécessairement le fait d'une exposition excessive aux androgènes d'un fœtus femelle qui peut être dû :

- ☀ A des anomalies fœtales ou placentaires de la synthèse des stéroïdes (syndrome d'hyperplasie congénitale des surrénales).
- ☀ A des transferts excessifs transplacentaires d'androgènes maternels.

E- Pseudohermaphrodisme dysgénésique : (8).

Est dû à une anomalie de la détermination testiculaire à partir de la gonade indifférenciée. Cliniquement, les testicules sont petits. Histologiquement ; un testicule dysgénésique présente des tubes séminifères immatures et hypoplasiques au milieu d'un stroma caractéristique de tissu ovarien sans cellules germinales.

Tableau 3

☀ Nouvelle et ancienne nomenclature des anomalies du développement sexuels (DSD) : (21)

DSD nomenclature

• Previous

- Intersex
- Male pseudohermaphrodite
- Undervirilized XY male
- Undermasculinized XY male

- Female PH
- Overvirilized XX female
- Masculinized XX female

- True Hermaphrodite

- XX male or XX sex reversal

- XY sex reversal

• New

- Disorders of Sex Development
- 46,XY DSD

- 46,XX DSD

- Ovotesticular DSD

- 46,XX testicular DSD

- 46,XY complete gonadal dysgenesis

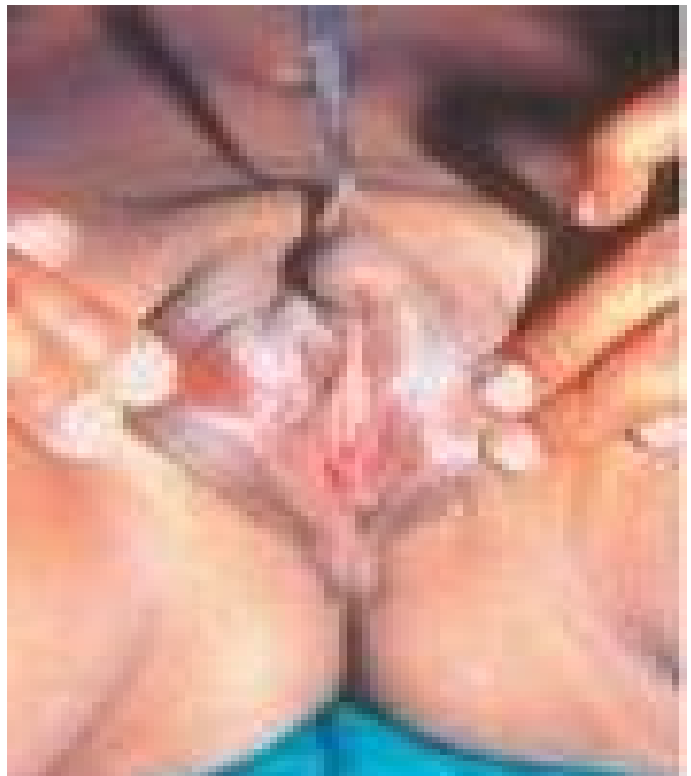
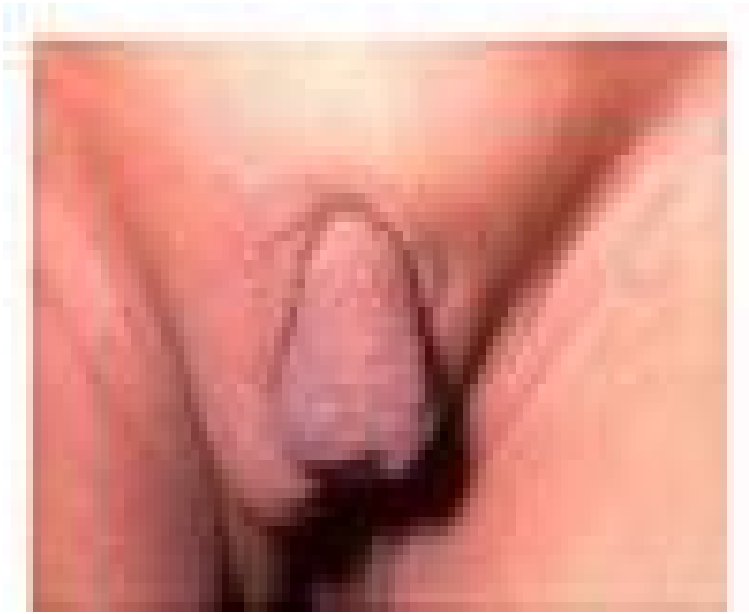
Fig.24' : Hypospadias postérieur vulviforme. (Ambiguïté sexuelle) (69)

IX) Clinique

Le diagnostic d'un hypospadias ne pas de réel problème ; il est habituellement porté dès la naissance au cours de l'examen physique initial du nouveau né.

Les conséquences d'un hypospadias non opéré sont très différentes selon que celui-ci est antérieur ou postérieur. On distingue les conséquences urinaires, génitales, et enfin psychologique et comportementales

L'enfant doit être examiné par un spécialiste le plus tôt possible dans le but de décrire le phénotype génital , la topographie de l'hypospadias , la position des gonades , les anomalies associées de la verge , l'aspect du scrotum , et enfin de rechercher les autres malformations associées.

a) Conséquences urinaires :

En cas d'hypospadias , l'urètre est plus court avec un méat situé plus ou moins en arrière sur la face inférieure de la verge . Sur le plan fonctionnel :

✚ Le jet urinaire est fréquemment déclive ayant pour conséquence des éclaboussures sur le pontalon , et parfois imposant la position assise.

✚ Il n'y a pas d'incontinence des urines contrairement aux épispadias postérieurs. De plus , le méat est souple sans dysurie.

b) Conséquences génitales :

En effet ; l'act sexuel peut être rendu difficile dans certains hypospadias postérieurs en raison de l'importance de la courbure et du micropénis. De plus ; la spermatogenèse peut être atteinte du fait de désordres hormonaux ou génétiques observés dans l'hypospadias.

c) Conséquences psychologiques et comportementales :

Dès les premiers mois de vie ; l'enfant peut sentir l'anxiété et la culpabilité de ses parents . C'est vers 3ans qu'il prend par lui-même conscience de sa différence ; avant qu'elle deviennent éventuellement sujet de moquerie de la part de ses camarades de classe notamment s'il doit uriner assis.

En pratique , les conséquences sont très différentes pour les hypospadias antérieurs et postérieurs :

✚ Les hypospadias antérieurs ont des conséquences fonctionnelles minimales ; voire absentes pour les plus distaux se résumant en un jet urinaire un peu déclive. L'acte sexuel pourra « mécaniquement » avoir lieu normalement. Une discrète courbure de la verge étant comme une variante de la normale. La chirurgie a donc ici pour seul but fonctionnel de réaxer le jet urinaire.

✚ A l'inverse, les hypospadias postérieurs ont d'évidence des conséquences majeures : nécessité d'uriner assis ; coudure importante et éventuel micropénis avec ses conséquences sur l'acte sexuel et ; bien avant ; sur le comportement psychologique de l'enfant. La correction chirurgicale instamment demandée par la famille ; s'impose d'elle-même.

d) Etude clinique:

L'interrogatoire doit préciser les données concernant le déroulement de la grossesse (diabète gestationnel) ; la notion de prise médicamenteuse ; la notion familiale d'anomalie génitales chez les ascendants.

L'examen physique est un temps primordial ; il commence par la description du phénotype génital (stades de Prader). On doit préciser les éléments suivants : (8)

✚ Topographie de l'hypospadias : dans plus de 80% ; elle est antérieure.

✚ La position des gonades : intrascrotale ; cryptorchidie uni ou bilatérale.

✚ Les anomalies associées de la verge : Un micropénis ; une coudure de la verge . En effet ; la taille de la verge est mesurée sur sa face caverneuse avec un mètre ruban et on peut mesurer sa circonférence ou son diamètre à sa base. Enfin ; on doit apprécier la qualité des corps érectiles.

✚ L'aspect du scrotum : plissé ou non ; volume normal ou hypoplasique ; forme bifide ou non et son insertion à la base de la verge ou entourant celle-ci (scrotum en écharpe).

✚ Examen clinique complet à la recherche de signes de dysmorphie ; une anomalie cardiaque ; d'autres anomalies associées (aplasie anale). Dans ces formes d'hypospadias ; un bilan urinaire est indispensable.

x) Investigations chez un enfant présentant un hypospadias

Il n'est actuellement pas envisageable de pratiquer un bilan étiologique chez tous les enfants porteurs d'hypospadias, compte tenu de la fréquence élevée de cette malformation. Cependant ; dans certains cas, il est fondamental, dans une approche pédiatrique multidisciplinaire, de réaliser un bilan endocrinien, génétique et morphologique (22). Ceci est particulièrement vrai dans les situations suivantes :

- ✚ Formes sévères d'hypospadias.
- ✚ Anomalie de migration testiculaire associée (notamment testicule impalpable).
- ✚ Micropénis.
- ✚ Malformations associées.
- ✚ Certaines formes familiales

Au terme du bilan réalisé ; l'équipe pluridisciplinaire sera amené à se prononcer sur le choix du sexe et l'orientation masculine ou féminine du nouveau né.

A- Investigations hormonales: (8)

✚ Bilan de base :

Au premier jour de vie ; un pic de testostérone et d'oestradiol est un bon reflet du capital testiculaire ; il est donc important de pratiquer des dosages de base de testostérone ; AMH ; LH ; FSH ; ACTH ; 17OH progestérone et des autres androgènes ainsi qu'un bilan rénal .Ce bilan permet d'avoir une orientation diagnostique.

✶ Bilan dynamique :

Repose sur les tests suivants :

- Test au LHRH :

Est un test dynamique permettant de juger des taux de base et des pics de LH et de FSH . C'est un complément indispensable du dosage des stéroïdes sexuels et surrénaliens.

- Test au synacthène :

Permet de juger la capacité de synthèse des androgènes surrénaliens et testiculaires.

- Test à la bêta HCG :

Permet de juger de la capacité de réponse leydigienne.

- Test de sensibilisation aux androgènes :

Permet de juger de la réceptivité locale après administration d'androgènes. Il est nécessaire surtout si l'hypospadias est associé à un micropénis ; Le résultat est évalué en gain en longueur ; estimé à +1,5 DS.

B - Investigations cytogénétiques :

↳ Le caryotype : Permet de détecter les formes cytogénétiques en mosaïque ; définissant les dysgénésies gonadiques mixtes. La recherche du gène SRY est obligatoire car c'est le principal facteur médiateur de la détermination gonadique masculine. Si une orientation féminine est envisagée ; il est nécessaire de réaliser une étude du gène du récepteur aux androgènes avant de décider d'effectuer le test de sensibilisation aux androgènes.(8)

C-Investigations morphologiques :

Permettent de repérer les anomalies urinaires associées (rein pelvien ; reflux vésico - urétéral) ; de noter l'existence ou non d'une cavité mûlérienne et d'une empreinte ou non du col utérin.

Outre l'échographie pelvienne et testiculaire ; un examen génitographique (urétrographie rétrograde) et une endoscopie des voies urinaires sont à programmer le plus tôt possible.

Ce bilan peut être complété par une échocardiographie et des radiographies du squelette dans le cadre de la recherche d'un syndrome polymalformatif.

☀️ Au terme de ce bilan ; on peut proposer une classification et une orientation diagnostique devant un hypospadias : (8)

Orientation féminine	Orientation masculine
Hypospadias avec verge très petite (1 à 2 cm)	Longueur de verge > 2,5 cm
Cryptorchidie bilatérale	Scrotum normal et Testis présents
Cavité vaginale profonde > 2 cm	Pas de cavité vaginale
Testostérone basse et pas de réponse à HCG AMH et Inhibine basse	Bonne réponse à l'HCG AMH et Inhibine dans les normales
	Bonne réponse clinique aux androgènes
Prédiction d'une petite taille adulte	Pronostic de taille dans les normales
Décision parentale	Décision parentale

☀ Au terme des diverses investigations ; des données cliniques ; hormonales et génétiques, l'équipe pluridisciplinaire sera amenée à se prononcer sur l'orientation du nouveau né : (8)

Anomalie Gonadique décelée par le caryotype

- 1 - *Dysgénésie gonadique pure* : 46 XY et streak gonade
- 1 - *Dysgénésie gonadique partielle* : 46 XY et 1) les 2 testicules dysgénésiques, ou 2) assymétriques avec un testicule normal et une streak gonade
- 2 - *Dysgénésie Gonadique mixte* : mosaïque 46 XY, 46 XX, XO ou autre. La décision d'orientation doit tenir compte de la monosomie.
- 3 - *Hermaphrodisme vrai* : coexistence d'un ovotestis (testicule avec présence de follicule ovarien sur une même gonade ou un testicule d'un coté et d'un ovaire avec des résidu mullérien de l'autre). Le plus souvent le caryotype sanguin est 46XX.

Anomalie de la différenciation génitale :

- 1 - *Défaut de synthèse de la testostérone*
Aplasie ou hypoplasie des cellules de Leydig : 46 XY, testostérone basse et non stimulable par défaut des récepteurs en LH ou aplasie des C de Leydig, anomalie du gène WT1.
- 2 - *Défaut de la stéroïdogénèse gonadique ± surrénalienne* : 46 XY, testostérone basse et peu stimulable , ACTH élevé : déficit en 17 hydroxylase/17-20 lyase, déficit en Star protéine, déficit en SF1.
- 3 - *Syndrome de résistance aux androgènes* : 46 XY , PHM et histoire familiale font évoquer une insensibilité partielle aux androgènes (les formes complètes ont un phénotype génital féminin). Les taux de testostérone, d'AMH et d'inhibine sont très élevés. L'orientation du sexe sera décidée selon les possibilités de féminisation (cavité mullérienne) et le type de mutation. Certaines mutations sont accessibles à une androgénisation à forte doses. Les déficits en 5 alpha réductase de type II sont rares et de diagnostic difficile et donne le même tableau néonatal mais la virilisation se fait spontanément à la puberté sans gynécomastie, l'orientation est donc plutôt masculine.

XI) Prise en charge chirurgicale de l'hypospadias

A. Objectifs et principe de la chirurgie :

Objectifs de la chirurgie: (2)

Le traitement chirurgical vise à rétablir à l'organe uro-génital une fonctionnalité (miction, érection) et une anatomie se rapprochant le plus possible d'un pénis « normal ».

Les objectifs sont d'obtenir, au final de l'intervention, diverses caractéristiques fonctionnelles et esthétiques :

- une verge droite (en érection).
- un méat urétral situé, si possible, au sommet du gland.
- une miction avec un jet droit sans déflexion.
- un pénis esthétiquement normal.

Ces objectifs doivent être atteints en une seule intervention au prix d'une hospitalisation réduite et chez des enfants suffisamment jeunes pour oublier le traumatisme de l'intervention.

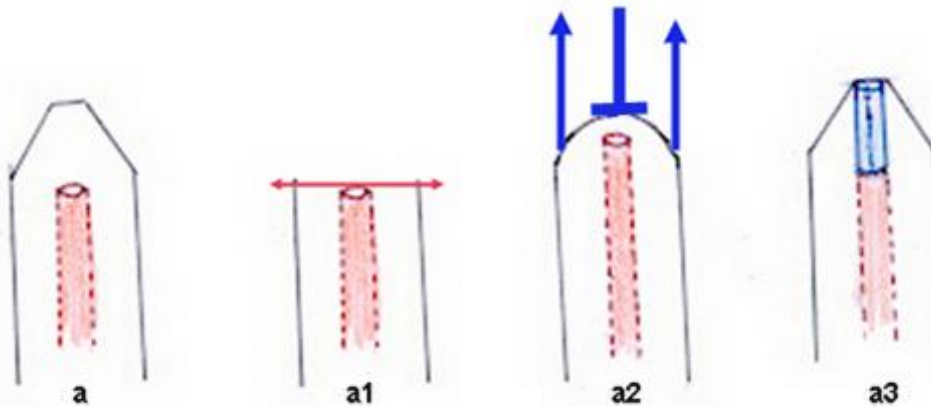
Principe de la chirurgie : (14)

L'approche actuelle de l'hypospadias est gouvernée par trois principes fondamentaux devant, si possible, se dérouler au cours de la même étape. (Voir plus haut)

- la correction de la chordée.
- la reconstruction du morceau d'urètre manquant ou uréthroplastie.
- la reconstitution de la face ventrale du pénis.

☀ Concept plastique : (7)

Schématisons le pénis et l'urètre par deux cylindres concentriques, de dimensions inégales et de texture supposée élastique (a). Le tube urétral, plus court, est abouché à distance de l'extrémité du cylindre pénien.



L'inégalité de longueur peut être corrigée de trois manières:

- en amputant le segment cylindrique en excès (a1).
- en ajustant les deux cylindres (a2). ; Ou bien
- en créant de toute pièce le segment manquant (a3).

☀ La première solution (a1) étant évidemment exclue, le choix entre l'une ou l'autre modalité dépend de l'importance du déficit urétral.

☀ Le processus d'ajustement (L'Adaptation Balano-Urétrale) par avancement de l'urètre combiné au remodelage du gland (a2) est réalisable en cas d'anomalie mineure. Le méat hypospade étant situé au voisinage du sillon coronal, sa migration vers l'extrémité du gland est réalisable par adaptation du cylindre urétral à son homologue pénien ou vis versa, manœuvre facilitée par la grande élasticité des tissus.

✳ Tandis que la correction d'un défaut plus étendu nécessite l'apport de matériau complémentaire (Néo-Urétroplastie) (a3) consiste à créer le segment urétral manquant de toute pièce à l'aide de tissu épithélial (peau, muqueuse) prélevé à distance ou taillé dans les téguments péniens (fourreau, prépuce). Une fois préparée, l'ébauche néo-urétrale est transformée en tube qui est disposé dans le prolongement du méat hypospade puis recouvert par les téguments superficiels.

B. Age préconisé pour la chirurgie : (22 - 3)

Ⓐ Il n'y a pas de consensus sur l'âge minimal d'intervention. Certains opèrent très tôt (3 à 6 mois) mais la plupart des auteurs prévoient l'intervention entre **12 mois et 18 mois**, attendant que la première phase de croissance du pénis soit terminée, selon la courbe de Schönefeld.

Ⓐ Par contre, il y a un consensus pour ne pas opérer les enfants entre **2 et 4 ans**, ceci pour deux raisons intriquées. D'une part, les suites opératoires sont souvent moins simples chez les enfants continents avec de possibles épisodes de rétention source de complications locales. D'autre part, le retentissement psychologique peut être important, l'enfant se sentant agressé et ne comprenant pas les explications qui lui sont fournies. (22)

Ⓐ Une étude intéressante a comparé les effets affectives ; psychosexuelles ; cognitives et les risques chirurgicaux de l'hypospadias en fonction de l'âge et elle a montré que la fenêtre optimale recommandée pour la réparation de l'hypospadias est d'environ **6 à 15 mois**. (schéma 3) (3)

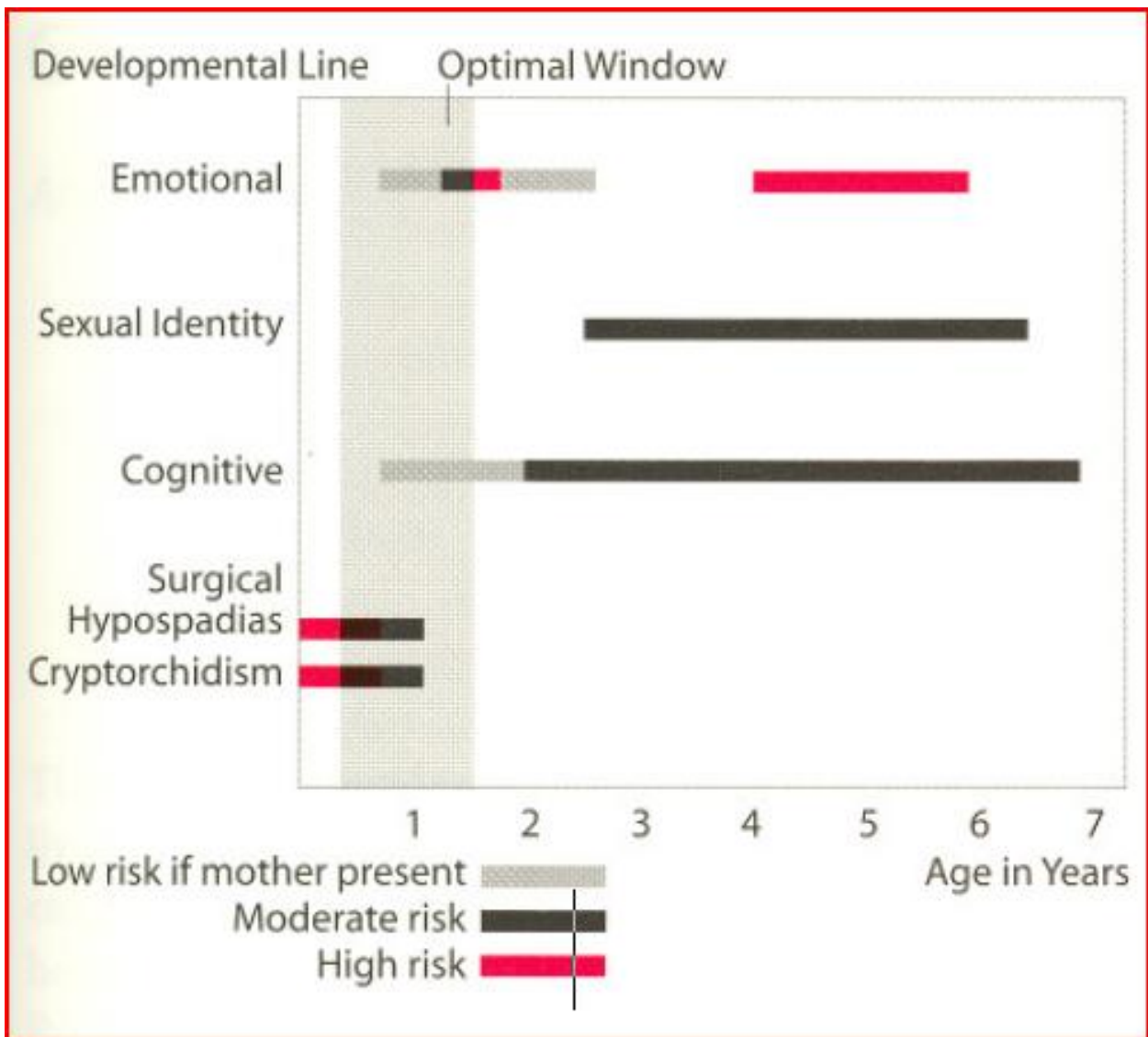


Schéma 3 : Evaluation du risque de la chirurgie de l'hypospadias depuis la naissance jusqu'à 7ans : l'âge optimal varie de 3mois à 15mois. (3)

C. Quelques aspects techniques en hypospadiologie:

La chirurgie de l'hypospade se déroule en trois temps :

- ✳️ Correction de la couture de la verge.
- ✳️ Reconstruction de l'urètre manquant (urétroplastie).
- ✳️ Reconstruction de la face ventrale de la verge (méatoplastie, glanuloplastie, collier muqueux et couverture cutanée).

1) Correction de la couture : (2-14-21)

Le déshabillage complet de la verge, éventuellement associé à la libération des tissus spongieux des corps caverneux, permet habituellement de corriger la couture pénienne en libérant les adhérences cutanées entre le fourreau et les éléments sous-jacents.

Une fois cette libération faite, l'épreuve d'érection provoquée permet de juger s'il faut poursuivre la correction de la couture en libérant la gouttière urétrale de la face ventrale des corps caverneux. (fig. 25)

Si la couture n'est toujours pas corrigée après ces deux manœuvres (moins de 5 % des cas), une plicature de la paroi dorsale des corps caverneux est alors nécessaire. Les techniques de plicature dorsale reposent essentiellement sur la technique de Nesbit ou ses évolutions ultérieures. (Fig.26)

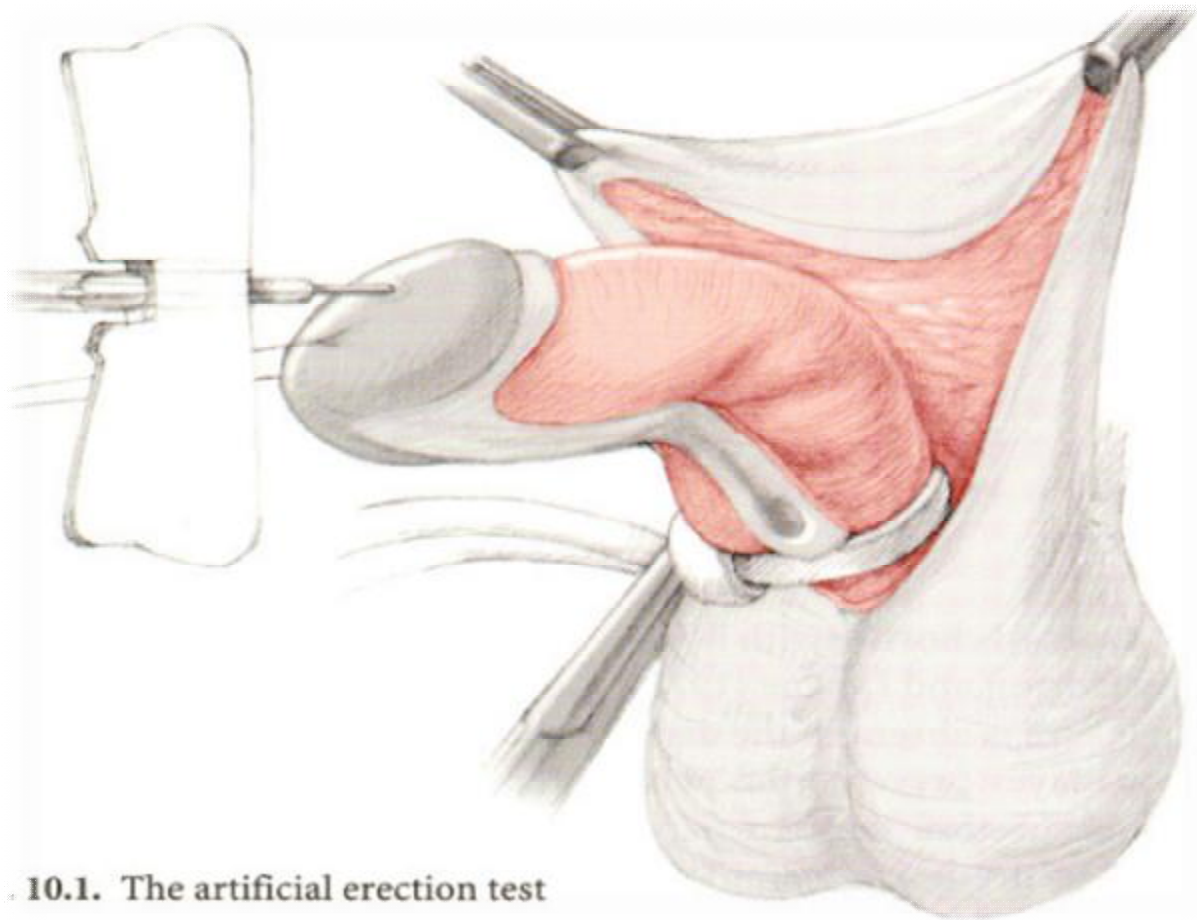


Fig. 25 : Test d'érection provoqué. (2)

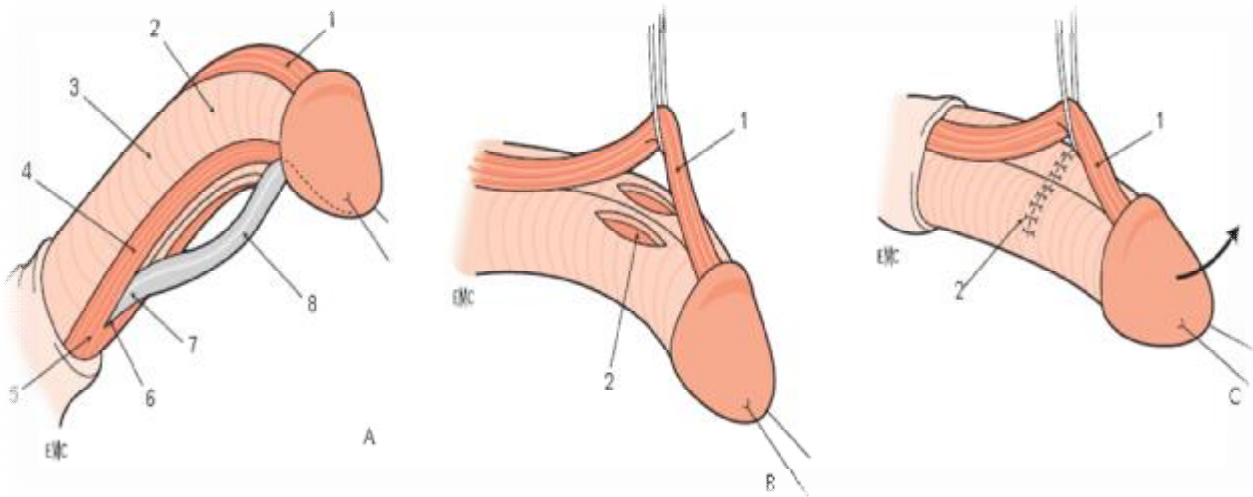


Fig. 26 : Plastie dorsale des corps caverneux (Nesbit). (14)

A. Le sommet de la coudure est repéré par un test d'érection.

1. Bandelette neurovasculaire dorsale ;
2. Sommet de la coudure ;
3. Corps caverneux ;
4. Pilier latéral du corps spongieux ;
5. Urètre normal entouré par le corps spongieux ;
6. Division du corps spongieux ;
7. Urètre hypoplasique 8. Plaque urétrale.

B. Excision d'une pastille d'albuginée sur chaque corps caverneux au sommet de la coudure.

1. Bandelette neurovasculaire dorsale ;
2. Excision de l'albuginée.

C. Suture transversale de l'incision.

1. Bandelette neurovasculaire dorsale
 2. Suture transversale
- 2) Urétroplastie : (21-14)

Le choix de l'urétroplastie ne peut se faire qu'après avoir corrigé la coudure de la verge. Il repose sur la qualité de la gouttière urétrale :

✚ Si la gouttière urétrale est assez large, il est possible de la tubuliser pour reconstruire l'urètre manquant (technique de Thiersch-Duplay) (fig. 27).

✚ Si elle est étroite, il est nécessaire de faire appel à du tissu non urétral qui sera suturé sur les berges de la gouttière pour créer le nouveau conduit. Ce tissu non urétral peut être de différente nature. Il peut s'agir d'un rectangle découpé sur la peau pénienne autour de l'orifice urétral ectopique (technique de Mathieu) (fig. 28) ou d'un rectangle de muqueuse préputiale pédiculisée (technique de l'urétroplastie en onlay) (fig. 29).

✚ On peut également utiliser des greffons libres, essentiellement de muqueuse buccale (Fig. 30). La muqueuse vésicale ou la peau sont des matériaux qui ne sont pratiquement plus utilisés pour ce type de greffe compte tenu des complications rencontrées.

✚ Dans de rares cas, la gouttière urétrale ne peut pas être conservée car trop hypoplasique et il faut alors envisager le remplacement complet de l'urètre manquant. Cela peut se faire en tubulisant un segment de muqueuse préputiale pédiculisée (technique de Asopa-Duckett ou de Koyanagi) ou en tubulisant de la muqueuse buccale.

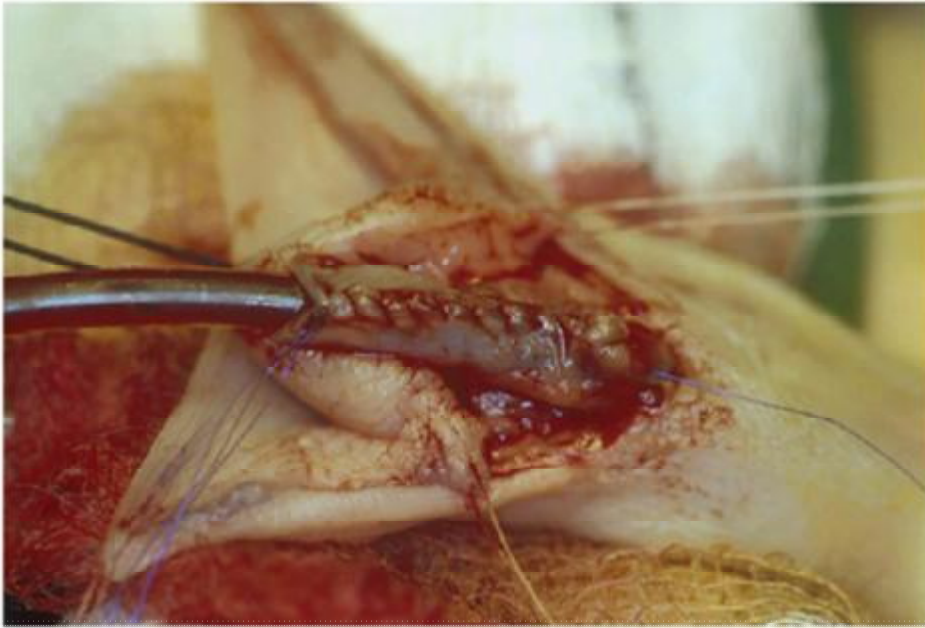


Fig. 27 : Uréthroplastie de Thiersch-Duplay.(21)

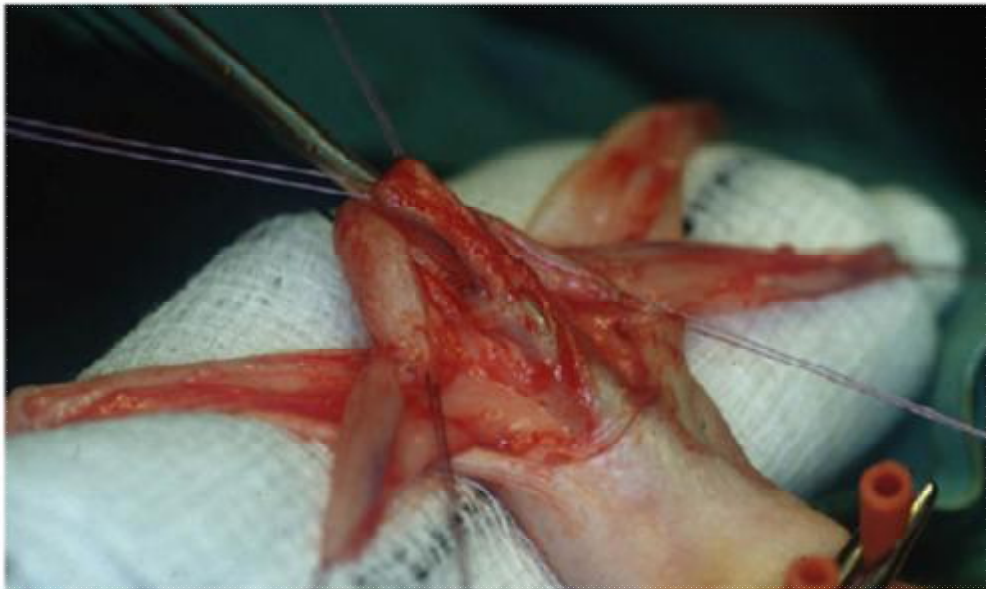

Fig 28 : Uréthroplastie de Mathieu. (21)

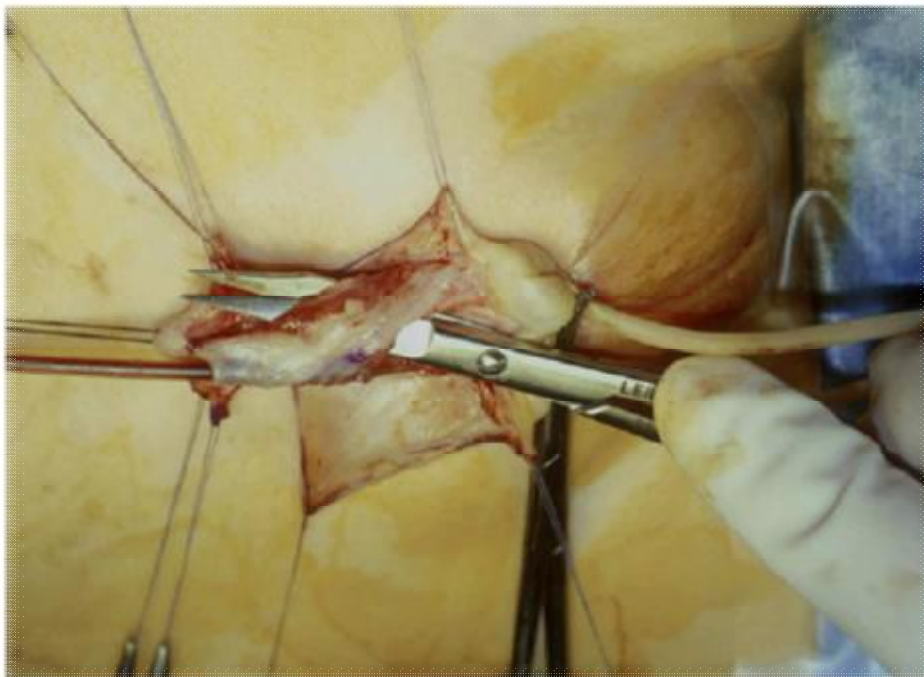


Fig. 29 : Uréthroplastie d'onlay. (21)

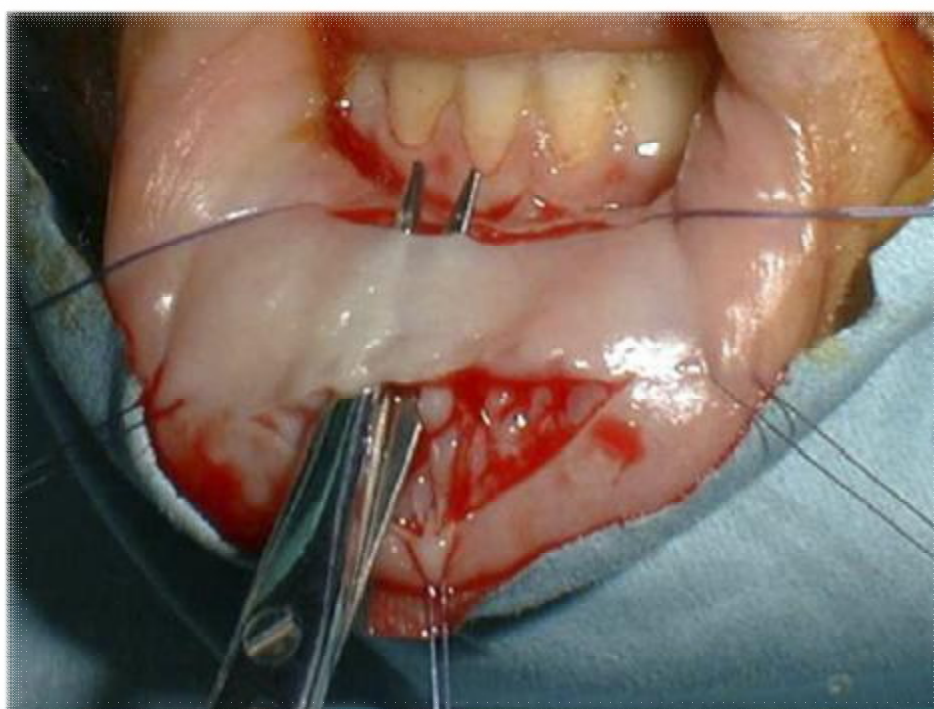


Fig. 30 : Technique de prélèvement du lambeau de muqueuse buccale. (21)

3) Reconstruction de la face ventrale de la verge : (14)

Une fois la coudure corrigée et l'urètre reconstruit, il faut achever la reconstruction du radius ventral de la verge en pratiquant une méatoplastie, une glanuloplastie, en créant un collier muqueux autour du gland (Firlitt), en recouvrant le néourètre par du tissu vascularisé (spongioplastie) et en reconstituant le fourreau cutané (fig. 31)

La plupart des chirurgiens pratiquent une circoncision au moment de la couverture cutanée, bien que des techniques de préservation du prépuce soient décrites.

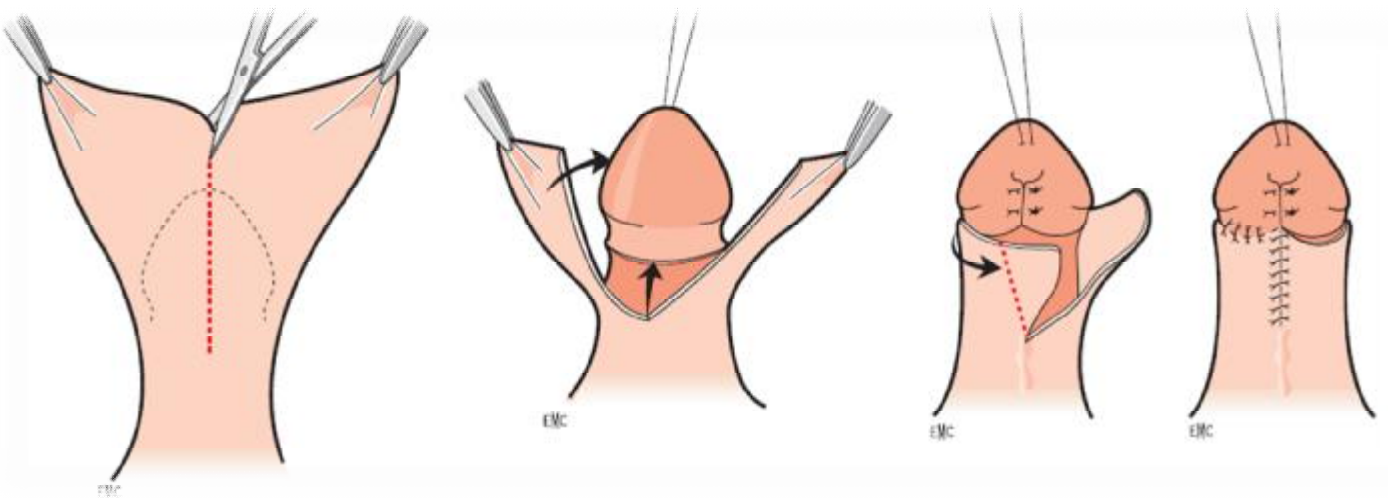


Fig. 31 : Technique de couverture cutanée (14)

D. Techniques chirurgicales:

Au fur et à mesure du temps, les chirurgiens et les urologues pédiatres ont mis au point un nombre impressionnant de techniques permettant de réparer l'ensemble des formes d'hypospadias pouvant être rencontrées. Les techniques disponibles peuvent être synthétisées en 4 grands groupes : (p.70 - 71)

✚ Les techniques dites d'avancement de l'urètre font référence à des procédés d'ajustement de l'extrémité distale du pénis, employées dans la réparation des formes antérieures d'hypospadias, sans association de chordée.

✚ Les techniques dites de tubulisation de la plaque urétrale ont été décrites par les pionniers de la chirurgie de l'hypospadias il y a près d'un siècle et demi (Duplay, 1874). Quelque peu oubliées, elles n'ont été redécouvertes qu'aux environs des années 1980, puis largement popularisées durant les années 1990.

✚ Les techniques dites des lambeaux vascularisés consistent en la création d'un nouveau tube urétral en utilisant divers lambeaux de peau directement prélevés sur le pénis.

✚ Les techniques utilisant des greffons de lambeaux libres, prônées durant une grande partie du 20^{ème} siècle, ne sont plus aujourd'hui indiquées que dans une minorité de cas : les formes très postérieures d'hypospadias (périnéaux) et les hypospadias multi-opérés où la peau provenant du pénis (peau préputiale) n'est plus utilisable.

✚ Ajoutons que certaines techniques actuelles font de plus en plus souvent appel de la muqueuse buccale pour réaliser les greffes.

L'opérateur doit rester ferme dans le choix de la technique ; éviter les innovations aux conséquences aléatoires et se méfier car il n'ya pas 2 hypospadias superposables.

1. Les techniques de tubulisation de l'urètre :

La technique de Thiersch- Duplay : (8 - 1 - 3 - 14)

Le principe de l'intervention de DUPLAY va consister à tubuliser la plaque urétrale sur elle-même depuis l'orifice ectopique jusqu'au sommet du gland (2). C'est-à-dire créer un nouveau tube urétral (néo-urètre) par l'enroulement du tissu autour d'une sonde urétrale et suturé sous forme de tube (p71-fig.27)

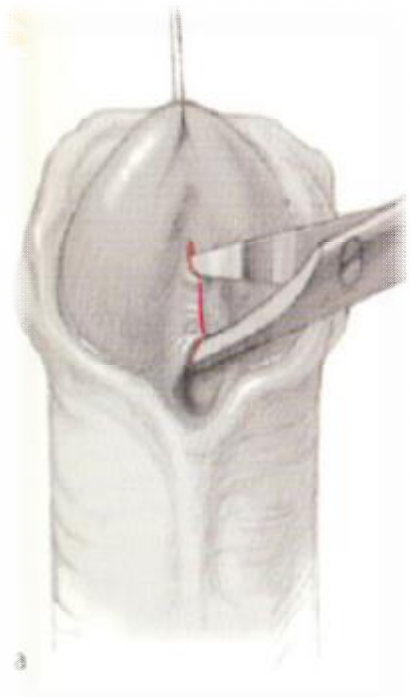
Cette tubulisation suppose que la plaque urétrale soit suffisamment large ou que l'on facilite en l'incisant sur la ligne médiane (SNODGRASS). (p.79)

Certaines procédures y sont éventuellement associées : spongioplastie ; recouvrement du tube par un lambeau sous cutané ; incision de la plaque selon Snodgrass ; reconstruction du prépuce ou circoncision.

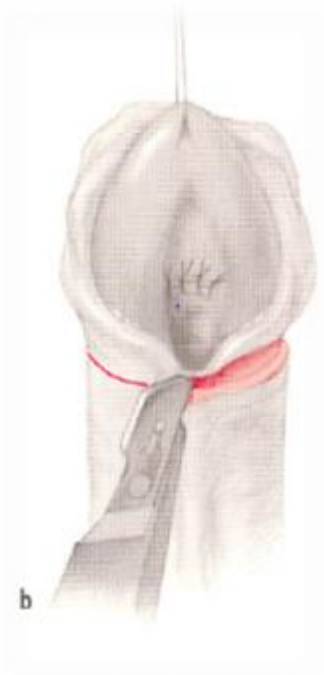Cette intervention très ancienne reste une des interventions de base de la chirurgie des hypospades distaux qui en constitue la meilleure indication. Elle est également utilisée pour la prise en charge de certains hypospades proximaux et dans certaines réinterventions.

Le premier temps de l'intervention consiste à libérer totalement le fourreau cutané de l'urètre ; des corps spongieux divisés et des corps caverneux : (fig.32)

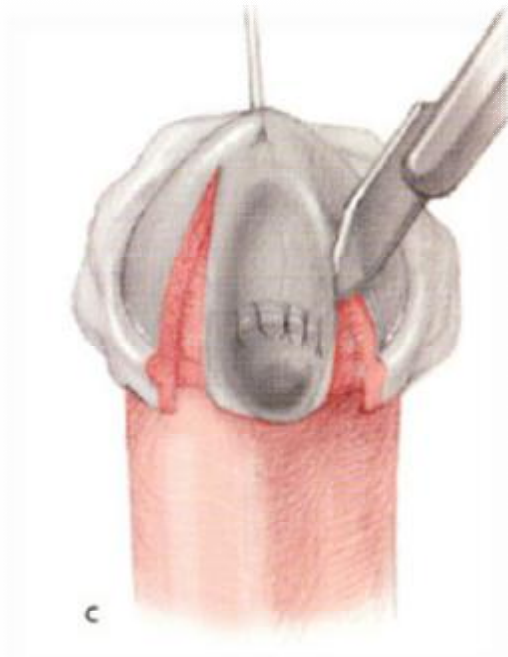
Fig.32 : Technique de THIERSH DUPLAY. (3)



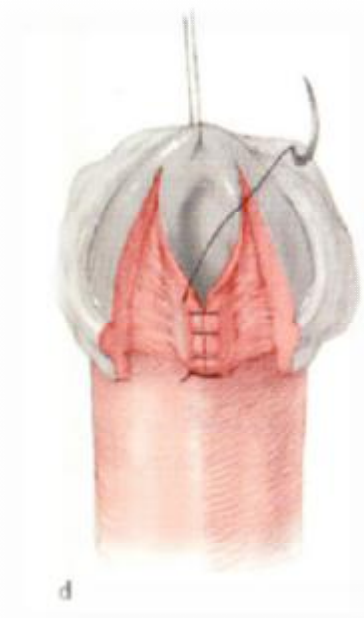
Inci Incision médiane longitudinale
faite sous l'orifice urétral à 12h en
prenant compte de rester très
superficielle pour ne pas abîmer l'urètre.
Cette incision est ensuite fermée
transversalement. (32 a) (3)



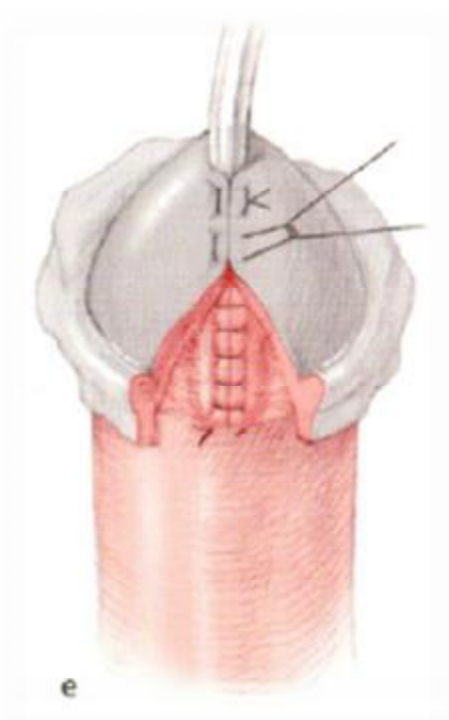
b) Incision
circonférentielle



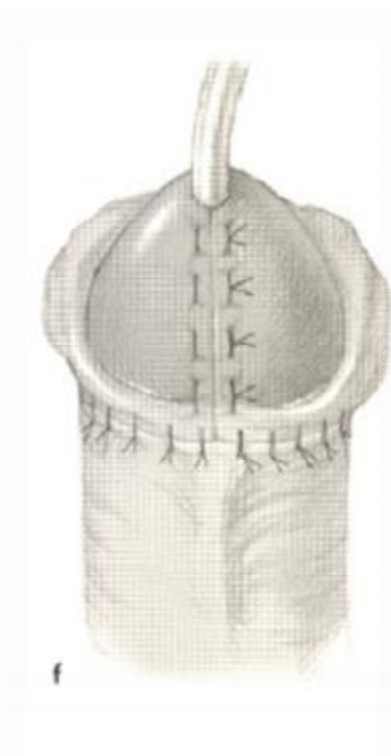c) Le gland est incisé verticalement ; latéralement et profondément de chaque côté de la plaque allant jusqu'au plan des corps caverneux.



d) La plaque uréthrale est ensuite reconstruite un surjet (tubularisation de la gouttière sur une sonde uréthrale n° 8-10 qui sera laissé en place 5 jours).



e) La peau glandulaire est rapprochée par des points séparés de polydioxanone 7/0.



f) Le gland est reconstruit au devant du néo urètre par des points séparés : glandoplastie.



Les gestes associés :


La spongioplastie :

Consiste après avoir libéré les corps spongieux divergents ; à les rapprocher à la face ventrale du néo-urètre. Ceci permet d'une part de corriger la courbure modérée lorsqu'elle existe ; et d'autre part de recouvrir le néo urètre par un tissu d'excellente qualité. (8) (fig. 33)

En outre, cette technique utilise le tissu urétral plutôt que des tissus de substitution, et la plaque urétrale n'étant pas disséquée, reste richement vascularisée, ce qui diminue risque de fistule. (43)

Techniquement la spongioplastie semble adaptable à toutes les formes d'hypospadias, même si sa réalisation est beaucoup plus aisée dans les hypospadias distaux. (43)

Le Snodgrass :

 Consiste à associer au Duplay une incision médiane de la plaque urétrale. Cette incision profonde démarrant au niveau de l'orifice hypospade est prolongée jusqu'à la partie moyenne du gland. (fig34 ; fig.34') (8).


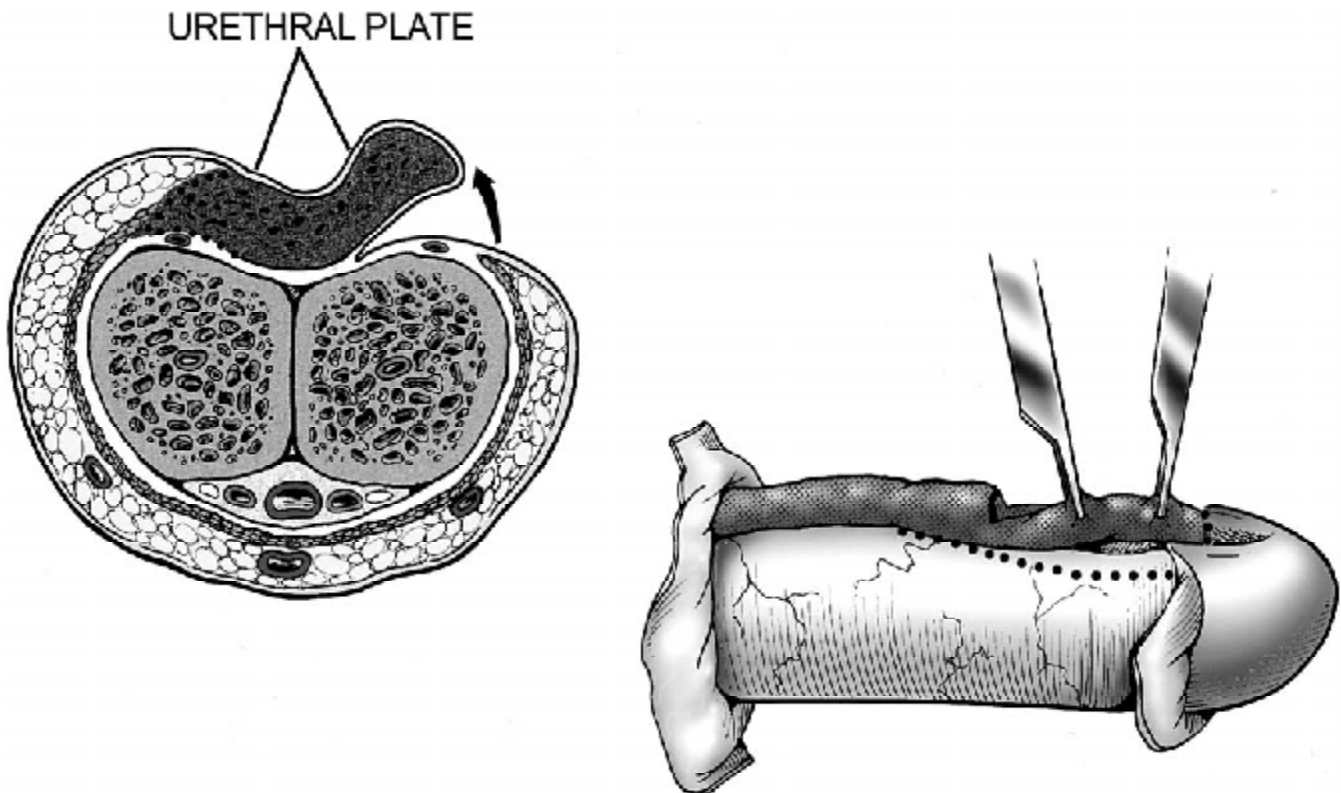
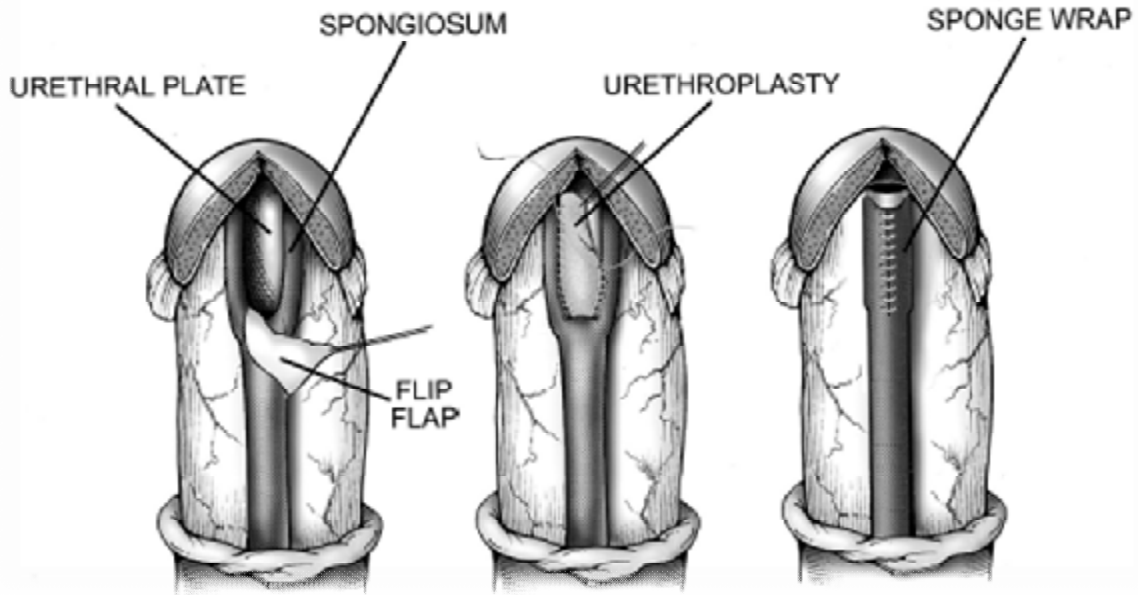
 Cette incision autorise une fermeture plus facile de la plaque urétrale lorsque celle-ci est trop étroite pour être tubilisé et donne un meilleur aspect esthétique du méat sagittal.

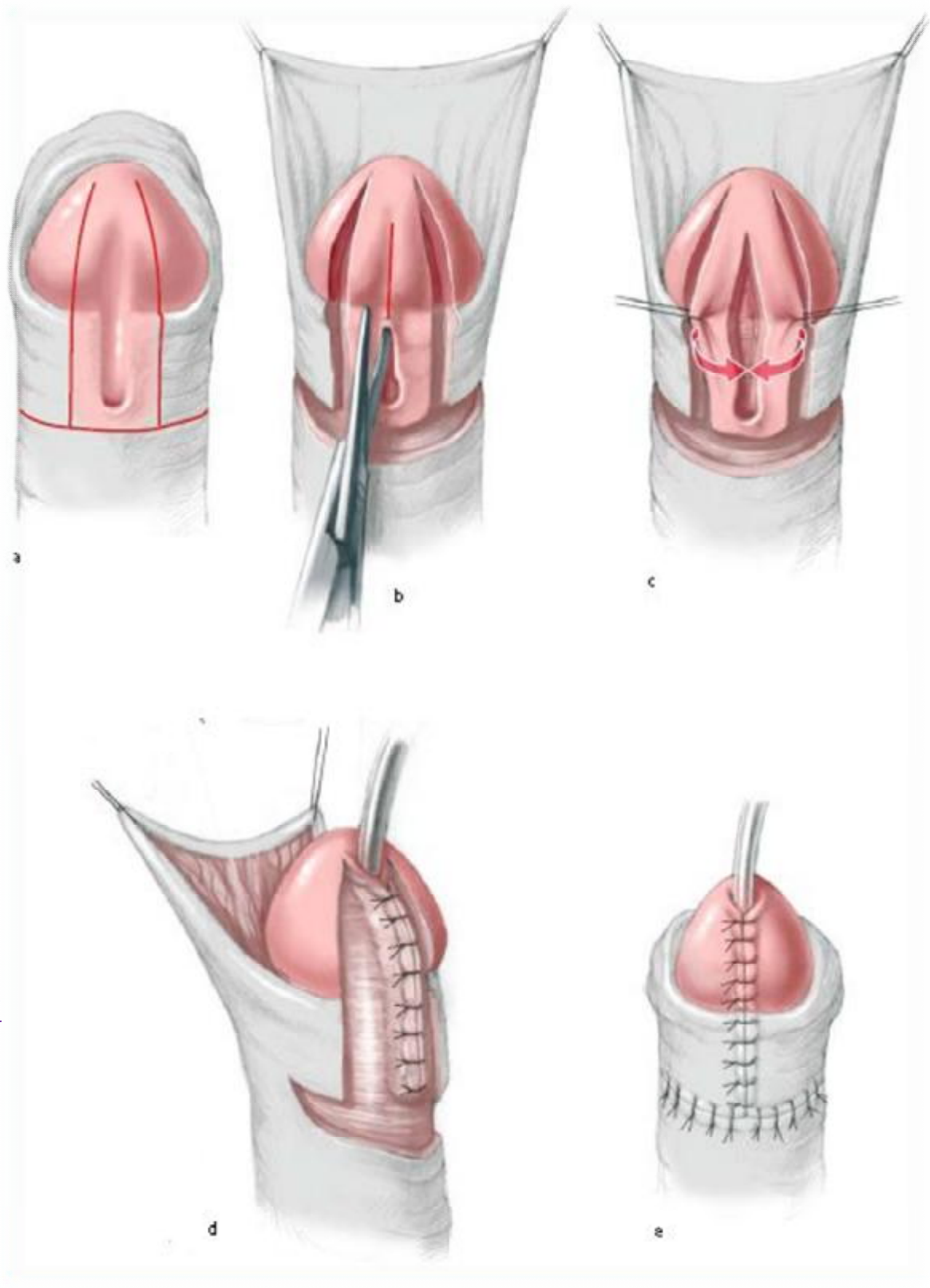
Fig.33 : Spongioplastie associée au DUPLAY (53)



B) Mobilisation du tissu spongieux avec la plaque urétrale. Incision du tissu spongieux au sommet du gland à la jonction urètre normal- urètre pellucide ; menée en profondeur jusqu'au corps caverneux.



C) L'urétroplastie est recouverte par le tissu spongieux sur toute la hauteur de la dissection.

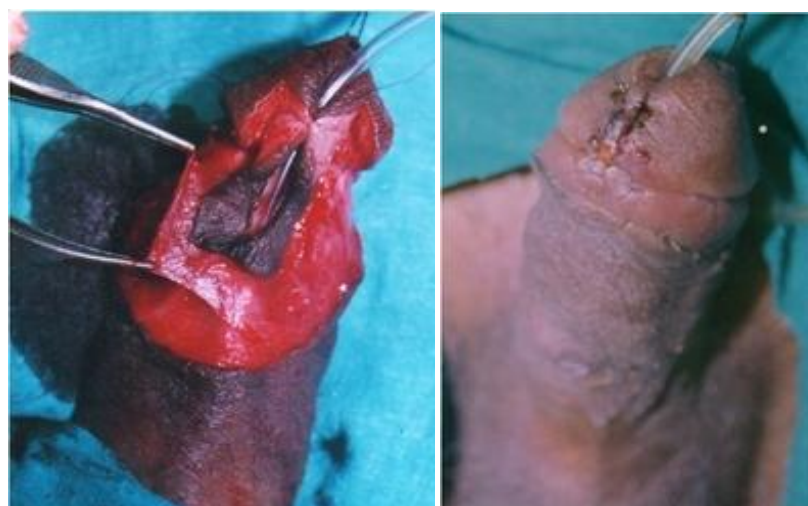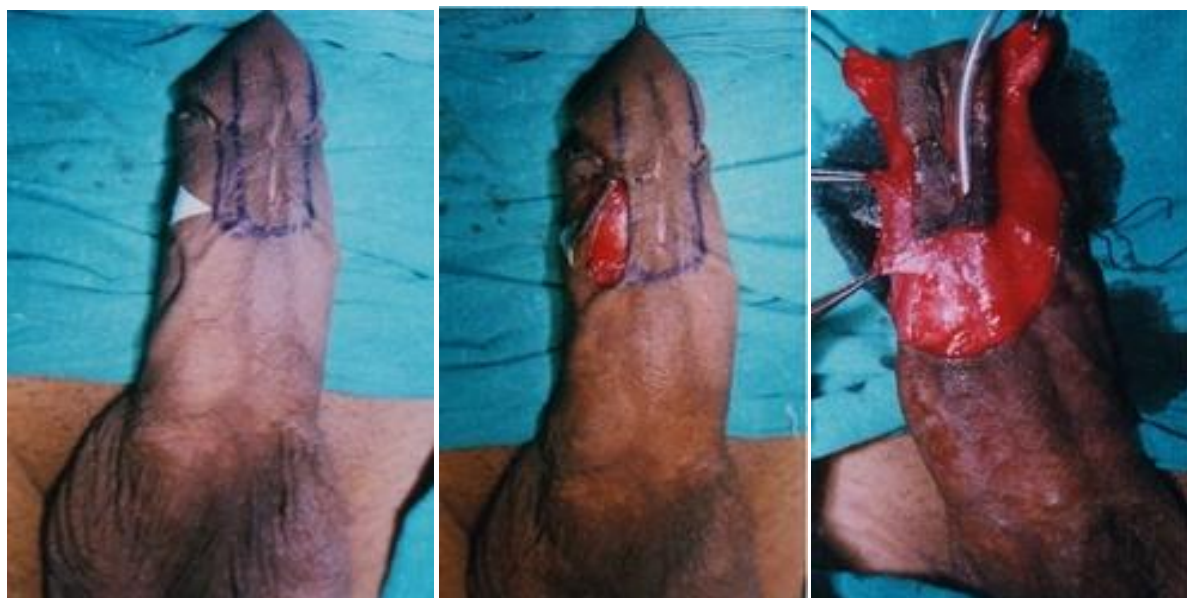


E

Fig.34 : Snodgrass associé au DUPLAY (14)

Fig.34' : SNODGRASS associée au DUPLAY. Service de chirurgie infantile. CHU

HASSAN I. II.FES.



✚ Le Duplay modifié :

ü Le procédé de recouvrement d'uréthoplastie selon Duplay :

Le recouvrement d'uréthoplastie par un lambeau pédiculisé préputial est fondé sur le principe d'un plan intermédiaire trophique par sa vascularisation de qualité. (fig.35)

La superposition d'un lambeau préputial associée à la technique de Duplay par un urologue pédiatre expérimenté permet d'obtenir un taux de reprise chirurgicale très bas tout en donnant un bon résultat fonctionnel mais aussi esthétique. (49)

ü Les gestes corrigeant les malformations associés :

Un certain nombre de modifications sont apportés à la technique originale de façon corriger l'hypospadias et les malformations associés : la courbure de verge ; la brièveté de la peau ventrale ou la bascule du gland pratiquement observée de façon constante, même dans l'hypospadias distal :

✚ La libération complète du fourreau cutané de la verge jusqu'à sa base, en amont de la bifurcation des tissus spongieux ; permet de libérer les adhérences urétrocutanées responsables en grande partie de la courbure et de la brièveté de la peau ventrale. (44)

✚ Le « déjantage » des corps caverneux à leur face inférieure jusqu'à l'intérieur du gland se fait en les libérant des tissus spongieux rétractés et bifurqués. (8)

✚ Dissection de la plaque urétrale proposée par Mollard permettant de corriger la coudure. Ce procédé est contesté par DUKKET du fait du danger sur sa vascularisation. (8) (fig.36)

✚ Un geste sur les corps caverneux peut être nécessaire si la courbure persiste. Il peut s'agir :

ü d'un raccourcissement par résection d'albuginée (Nesbitt). (fig.26) (p70)

- ü Allongement faisant appel ou non à des greffes.
- ü Rotation des corps caverneux. (fig.37 – fig.38)

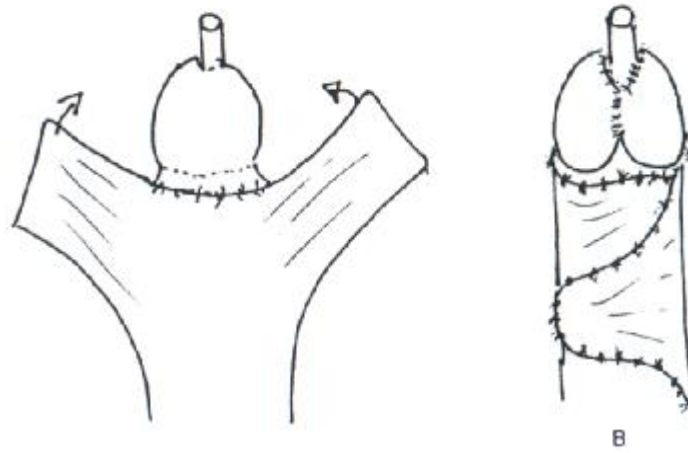


Fig.35 : Lambeau cutané de Byars : (8)

- A) Vue dorsale ; découpe des lambeaux préputiaux de part et d'autre de la verge.
B) Vue ventrale : Résultat.

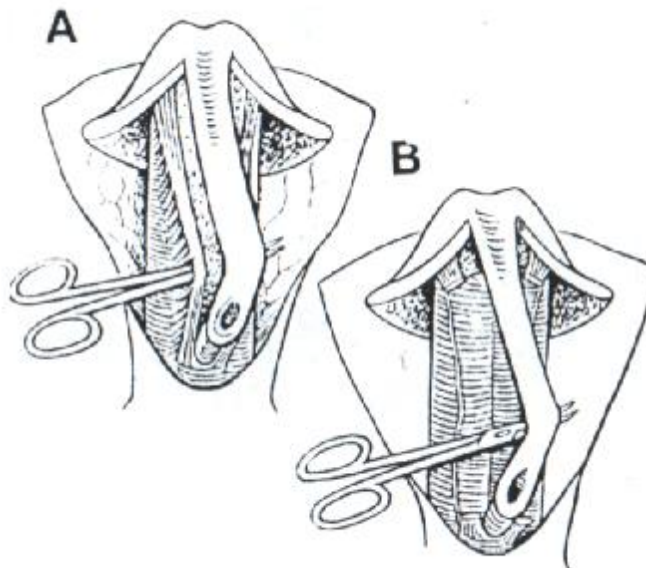


Fig.36 : Dissection de la plaque urétrale. (8)

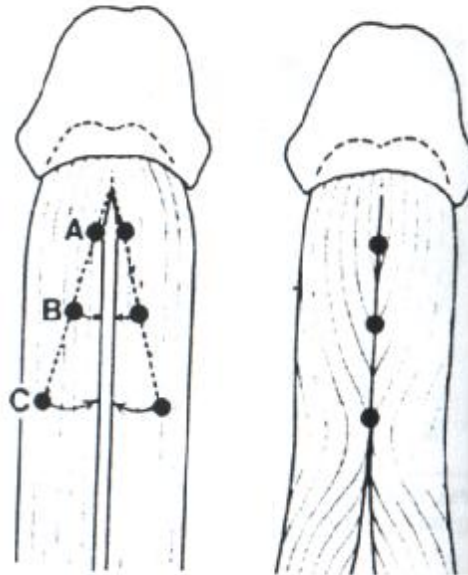


Fig.37 : Rotation des corps caverneux. (8)

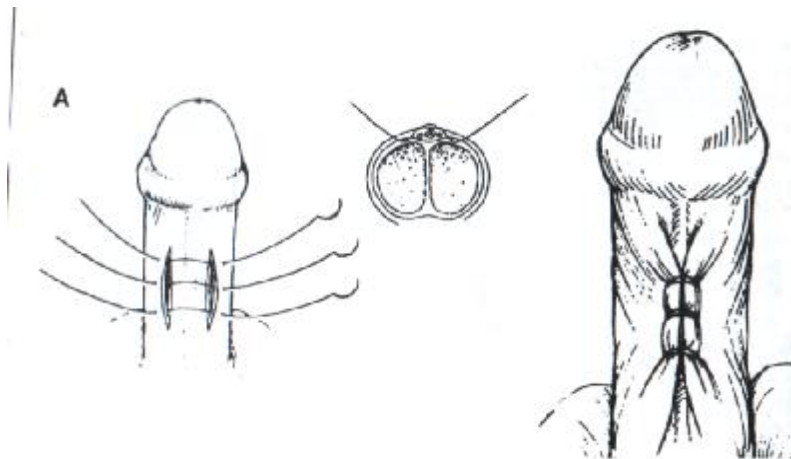



Fig.38 : Rotation sans dissection des corps caverneux. (8)


2. Les techniques d'avancement de l'urètre :


La technique de MAGPI :


(14 – 1 – 3 – 46)

Ø La technique d' « avancement et de granuloplastie incorporée » ou MAGPI est une procédure chirurgicale consistant à ouvrir le gland par une incision longitudinale, puis à suturer verticalement les deux ailes de celui-ci. Cette manœuvre a pour conséquence de créer un aplatissement du gland et de remonter le méat urétral jusqu'au niveau de l'apex du gland. (2) (fig.39)

 Le geste commence par une incision de type circoncision passant 5 mm en arrière du méat ectopique et libérant le fourreau cutané. (39a)

 Une incision longitudinale intraglanulaire profonde unit le méat ectopique à l'extrémité du gland. (39b)

 Cette ouverture du gland est suturée transversalement conduisant à un aplatissement du gland et à une position apicale du méat. (39 c-d)

 Les deux ailes du gland sont alors suturées sur la ligne médiane permettant la reconstruction de la face ventrale du gland. (39e)

Ø Toutefois, les résultats esthétiques de la réparation chirurgicale de l'hypospadias par le MAGPI étant partagés (régression ou recul du méat), cette technique tend à être abandonnée par les urologues pédiatres. (2)

Hypospadias chez l'enfant : A propos de 82 cas

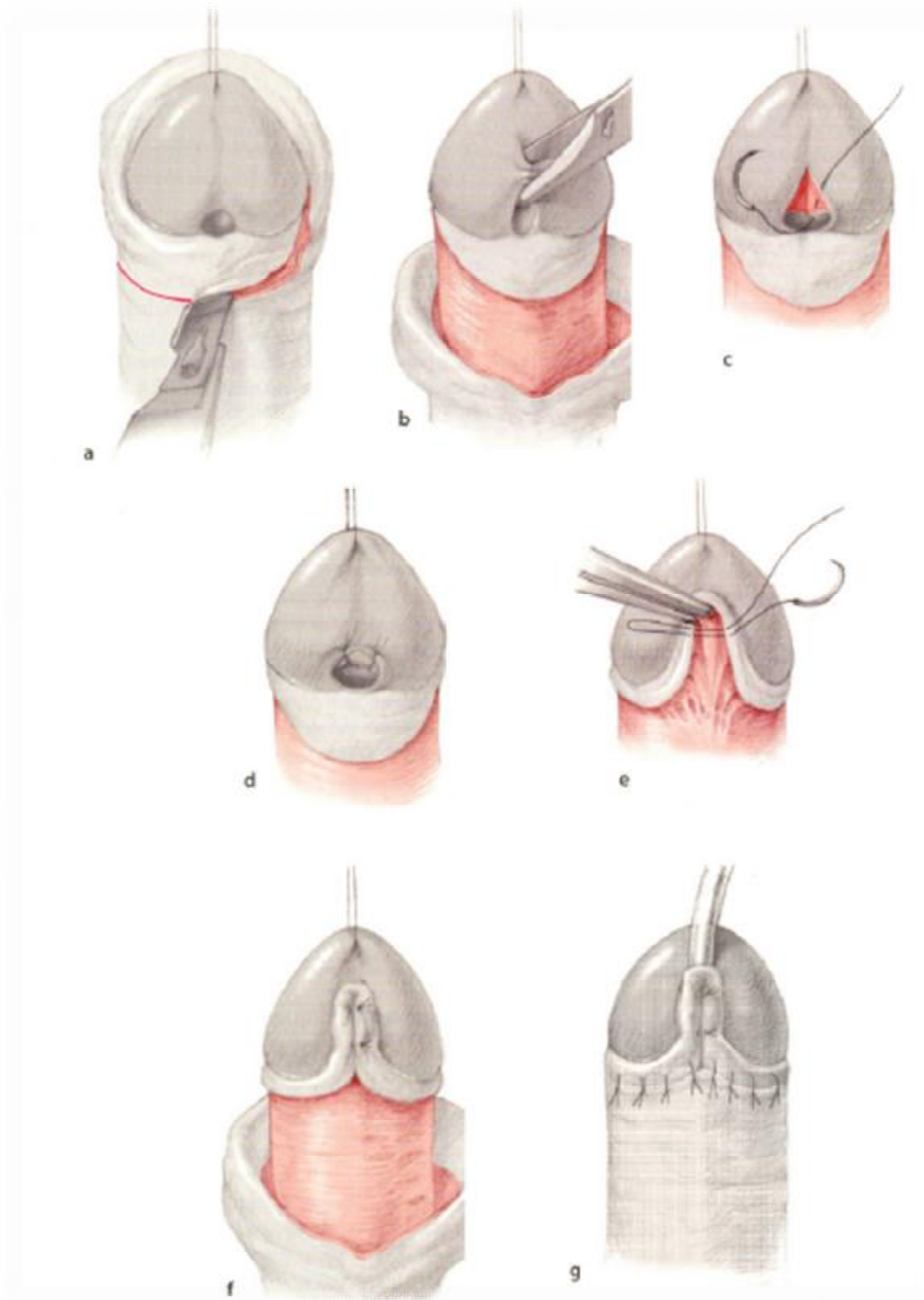



Fig.39 : Technique de MAGPI (3)

 La technique de KOFF : (1 – 14 – 47 – 48)

∅ Le principe de la translation urétrale de KOFF est de faire usage de l'élasticité de l'urètre pour amener celui-ci, par « translation » vers l'avant, en bonne position (apex du gland) (2). Elle suit toujours le même protocole rigoureux : (fig. 40) (47)

- a) Une incision le long de chaque bord de la gouttière urétrale jusqu'à retrouver l'urètre sain entouré du corps spongieux, en amont de la division du corps spongieux qui est le repère essentiel pour définir le degré de sévérité d'un hypospade.
- b) Libération de l'urètre de la face ventrale des corps caverneux depuis le gland jusqu'à la base du Pénis.
- c) Translation de l'urètre jusqu'au sommet du gland.
- d) e) Méatoplastie, glanuloplastie et couverture cutanée.

∅ L'avantage essentiel de cette technique est l'absence de substitution et de sutures urétrales. Il s'agit d'une simple translation de l'ensemble de l'urètre pénien, habituellement de 5 à 15 mm, pouvant aller selon KOFF jusqu'à 35 mm et même plus chez l'adulte. (48)

∅ Nous retenons donc pour cette technique les seuls hypospades pour lesquels la division du corps spongieux est distale c'est-à-dire située à moins de 2 cm du gland. (47)

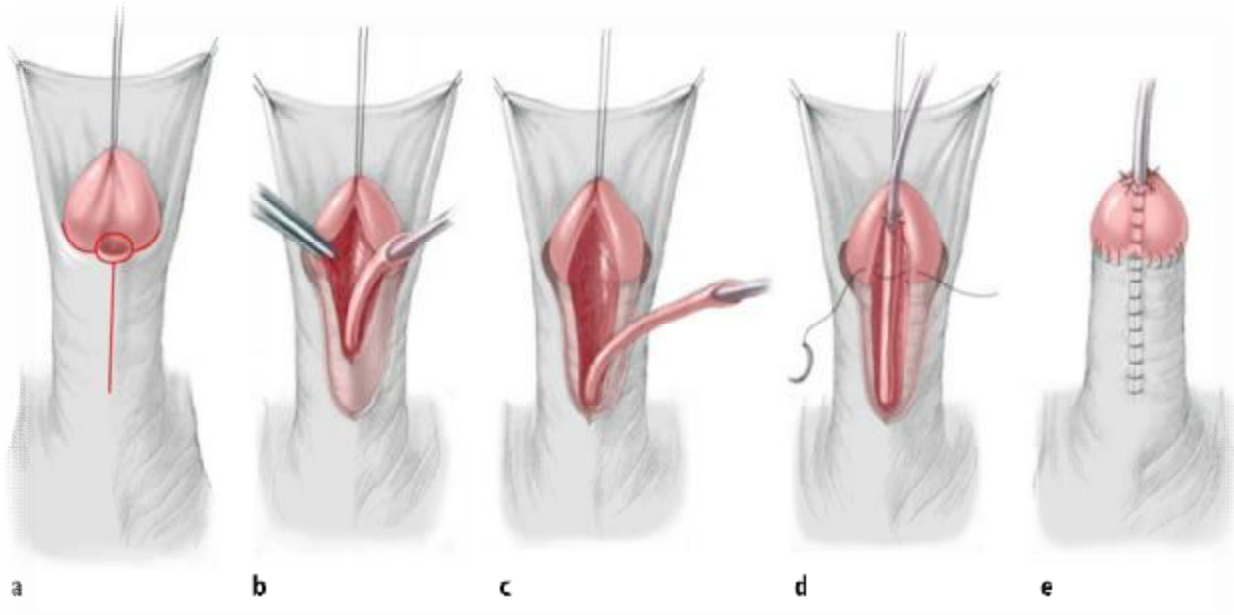


Fig.40 : La translation urétrale de KOFF (1)

3. Les techniques de lambeaux vascularisés :

+ La technique de MATHIEU :

Ø La technique de Mathieu (1932) a été considérée comme une technique de référence pendant une bonne partie du 20^{ème} siècle dans la réparation des hypospadias antérieurs (sa limite d'indication est l'hypospadias pénien moyen). (fig.28) (p72)

Ø Son principe général est le suivant : un lambeau de peau, prélevé sur la ventrale du pénis, est décollé, basculé vers l'avant, et ensuite suturé sur les berges de la gouttière urétrale pour créer le nouveau conduit. (2) (fig.41)

☀ Deux incisions parallèles sont effectuées de chaque côté de la gouttière urétrale jusqu'à l'extrémité du gland et en profondeur jusqu'au corps caverneux. (a)

☀ L'incision délimite un lambeau cutané dont la base est représentée par le méat ectopique qui sera basculé vers l'avant puis suturé sur les berges de la gouttière. (b-c-d)

Ø Il est vraisemblable que la vascularisation du lambeau soit très pauvre et que la technique se rapproche plus d'une greffe cutanée libre. (14)

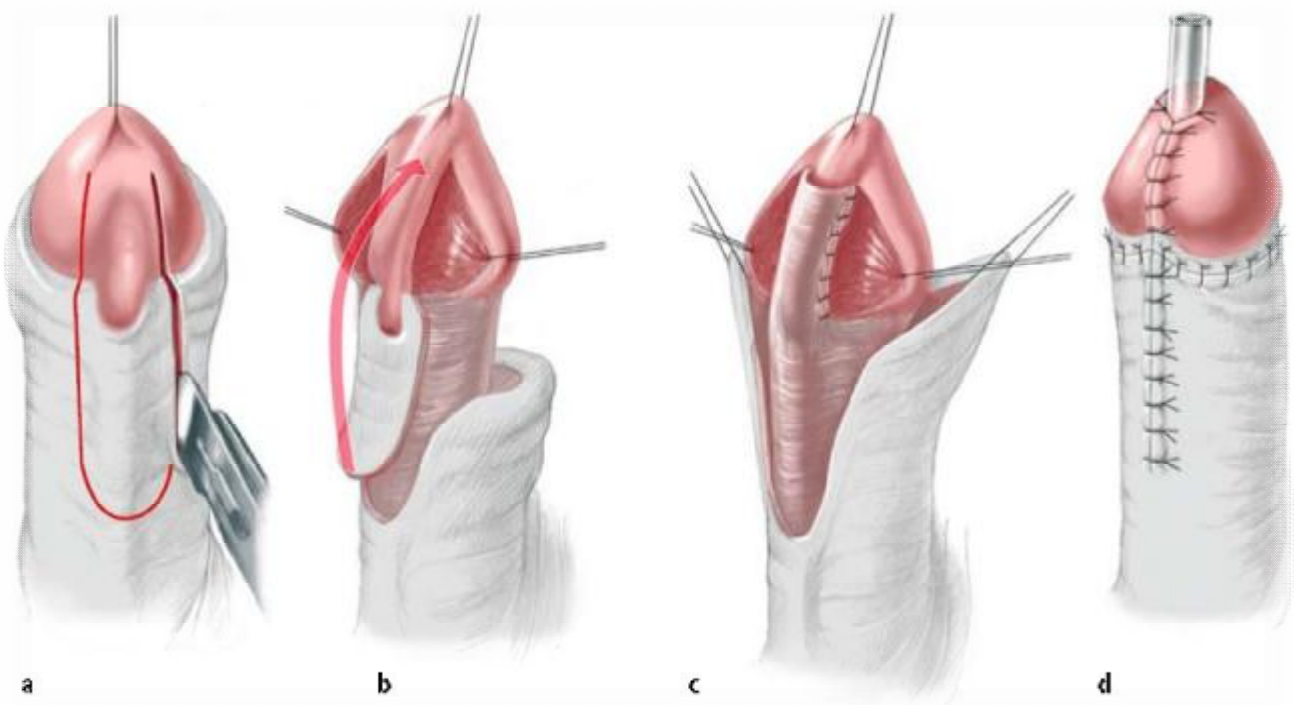


Fig.41 : Intervention de MATHIEU (1)

Ø La technique de MATHIEU améliorée :

Compte tenu de l'ancienneté de cette technique ; et du grand nombre de chirurgiens qui l'on utilisée ; de nombreux points de détails contribuent à l'améliorer : (fig.42 – fig.43) (8 – 3)

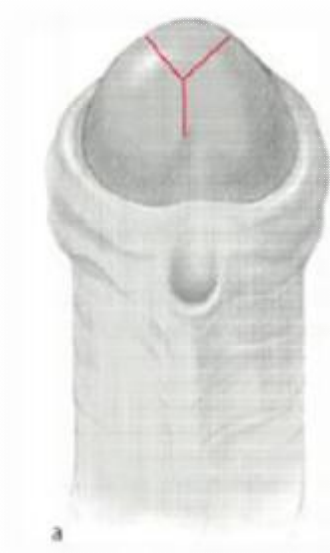✱ La réalisation d'une spongioplastie par rapprochement médian ventral des 2 colonnes du V spongieux ayant pour effet :

- ü De redonner au gland une forme sphérique entourant mieux le néo méat ;
l'anatomie conventionnelle de la verge est mieux restauré.
- ü D'enfouir et de couvrir l'urétroplastie par du tissu spongieux.
- ü De réaliser une sorte d'attelle ventrale qui évite les incurvations et les courbures ultérieures.

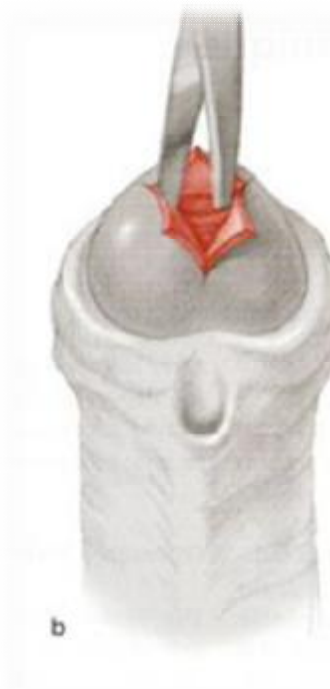Ce procédé est limité au tiers distal du pénis en raison du risque de nécrose du lambeau. (24)

Son avantage fondamental est d'éviter la superposition des sutures qui diminue le risque de fistule. On lui reproche l'esthétique de son méat, trop circulaire, reproche qui paraît bien minime par rapport à la sécurité de cette technique. (24)

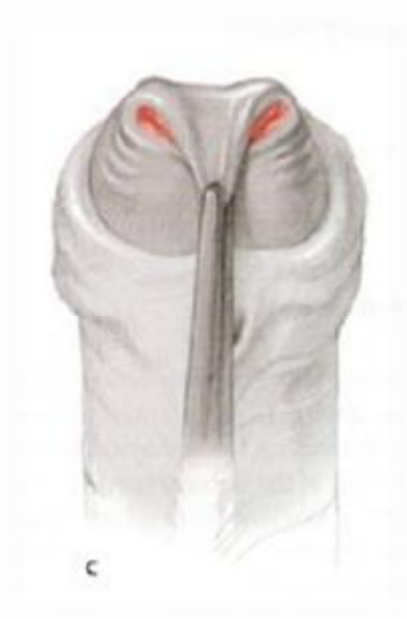Fig.42 : Technique de MATHIEU améliorée (3)



a) Incision en Y.



b) Elévation des trois volets et carottage.

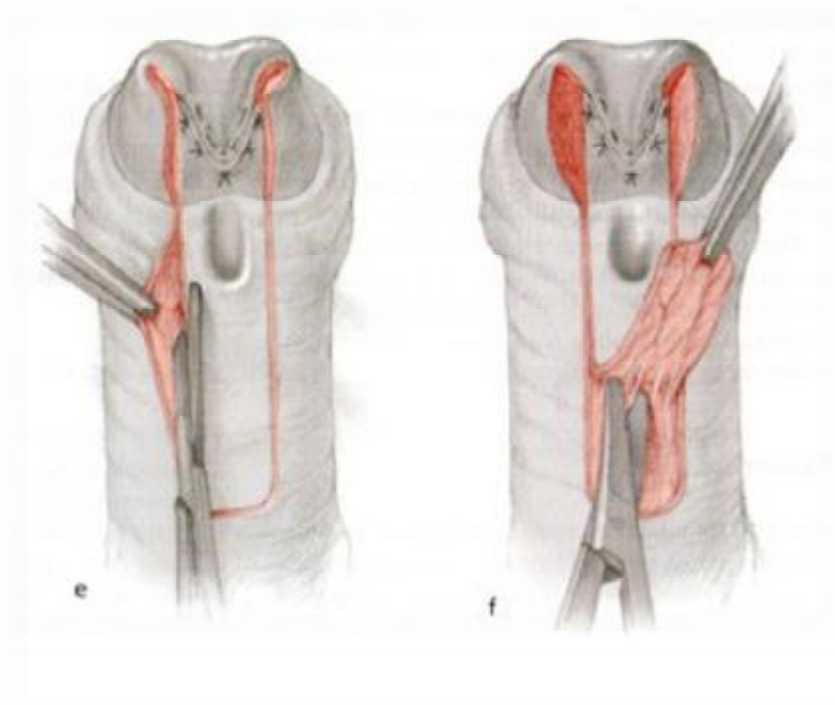


c) fermeture en V.



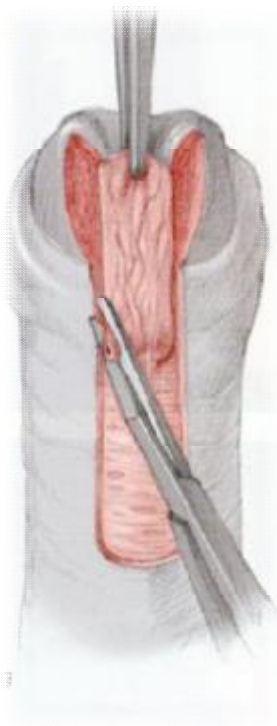d) suture du V spongieux.

Hypospadias chez l'enfant : A propos de 82 cas



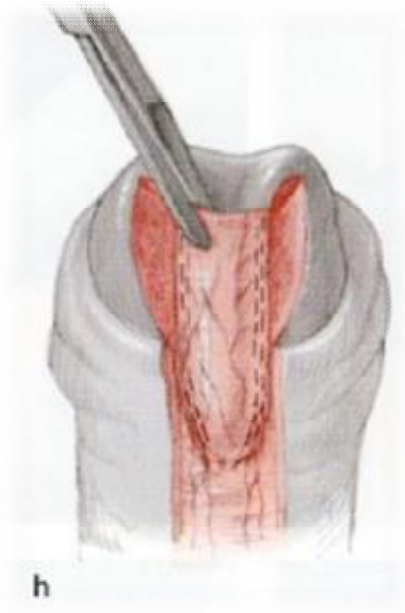
e) Incision des limites du lambeau.

f) Décollement du lambeau au ras de l'albuginée du corps spongieux.

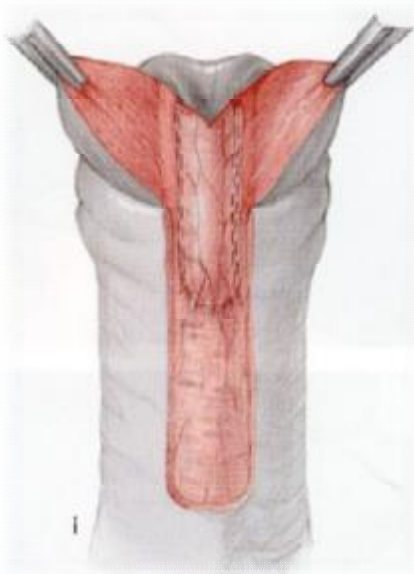

g) Décollement latéral
du fourreau.

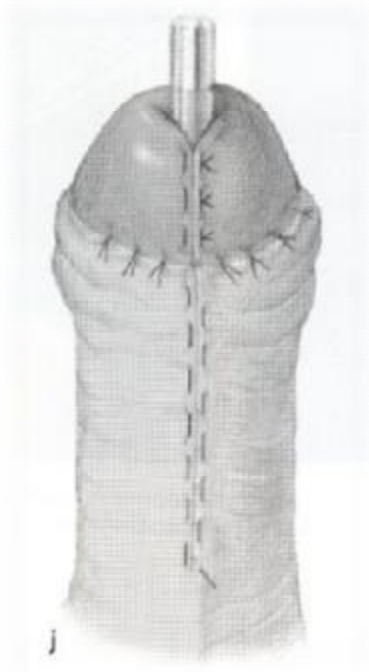Hypospadias chez l'enfant : A propos de 82 cas



h) Plan profond de l'urétroplastie par deux hémisurjets.

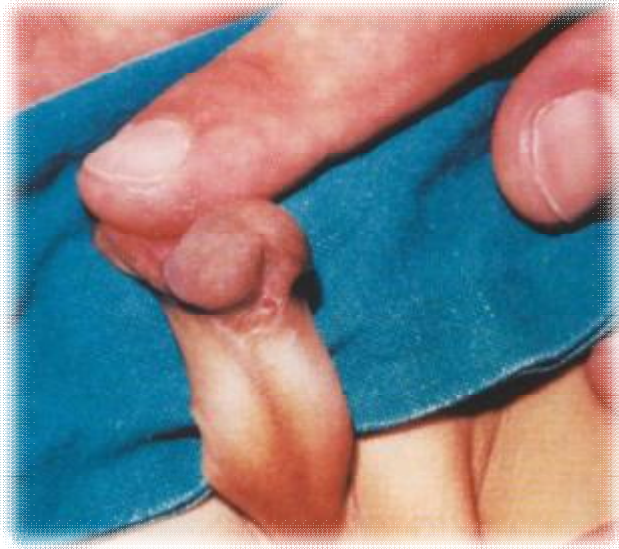

i) Excision d'un V à la pointe du lambeau.



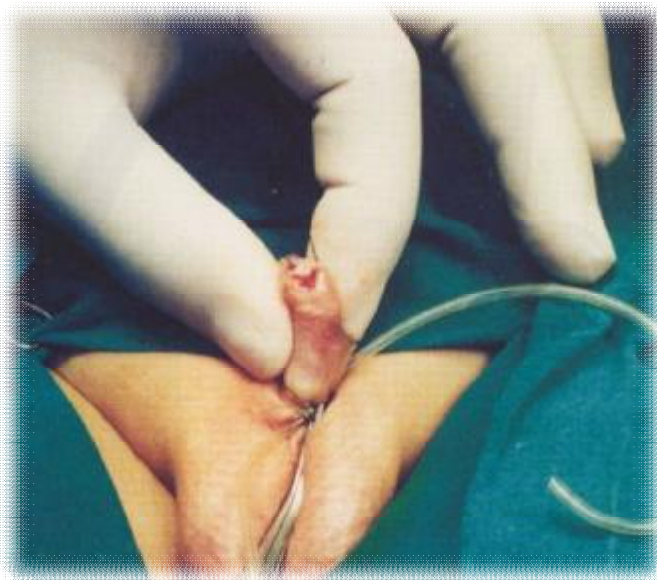j) Méatoplastie et glanduloplastie.

Fig.43 : Technique de MATHIEU améliorée (3)



a) Vue préopératoire

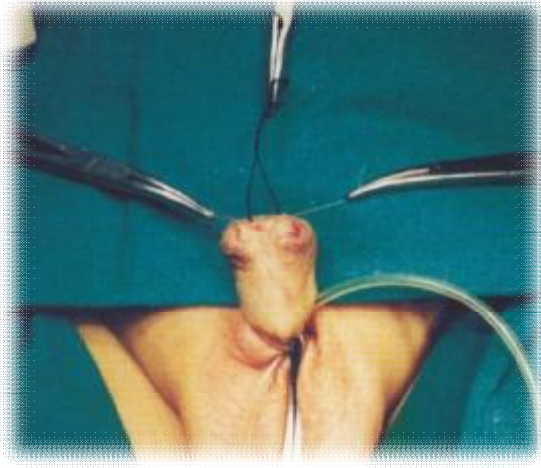a



b) Incision en Y

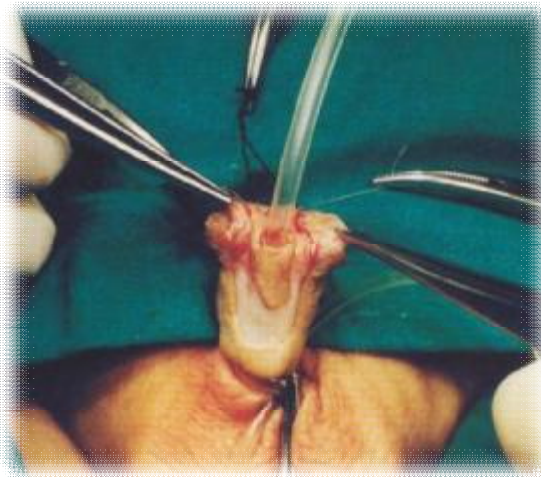b

Hypospadias chez l'enfant : A propos de 82 cas



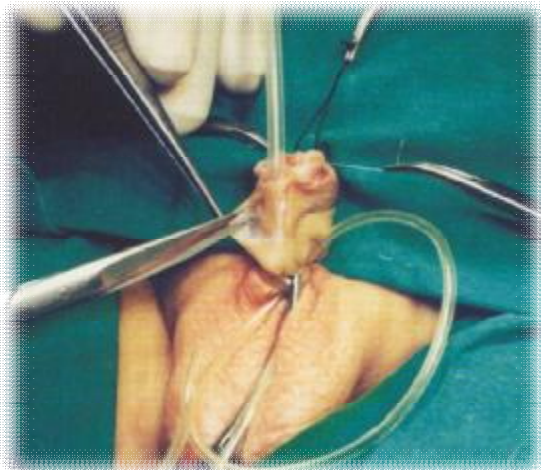c

c) fermeture en V

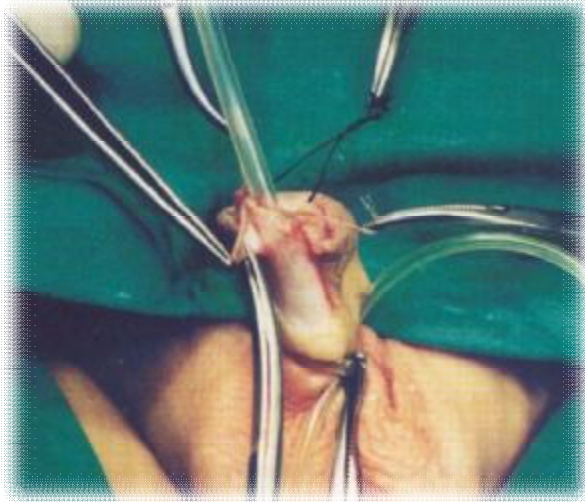


d

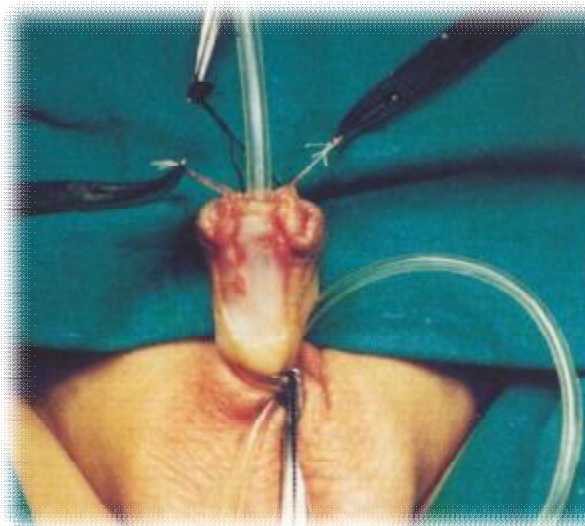d) - e) : Incision sous forme de U
délimitant un lambeau
cutané.



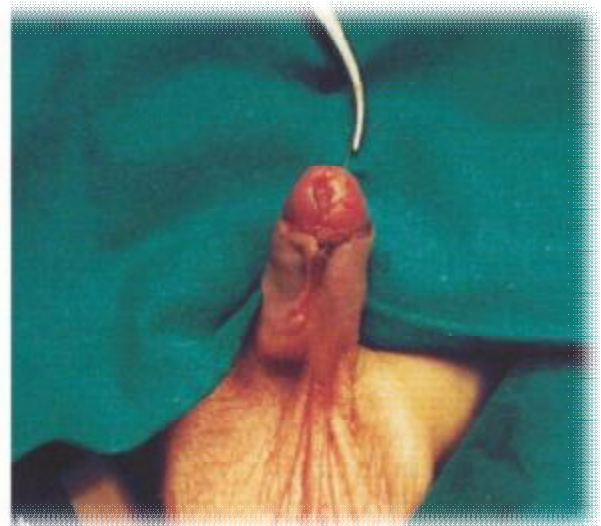e



F) Urétroplastie



g) urétroplastie

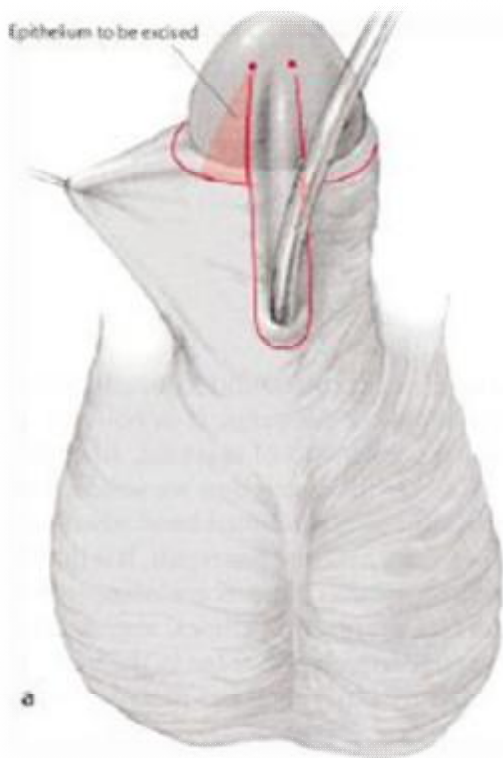


h) vue post opératoire.

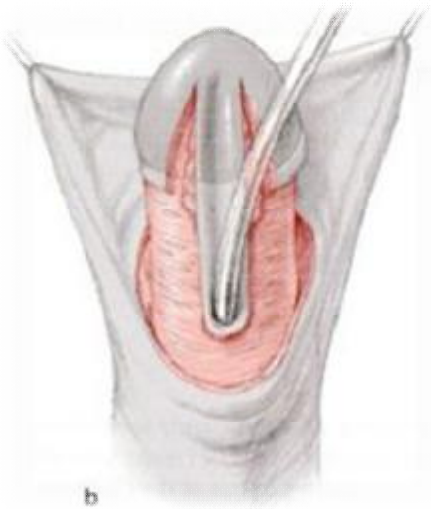✚ Technique d'ONLAY : (14 – 8 – 3)

Le principe général de la technique dite du « lambeau préputial pédiculé » ou « Onlay-Island Flap » est le suivant : un lambeau de peau du prépuce est disséqué et mobilisé sur un pédicule isolé dans le tissu sous-cutané dorsal du pénis. Il ensuite basculé sur la face ventrale de la verge et suturé en 'patch' sur la gouttière uréthrale pour constituer un canal qui va jusqu'à l'apex du gland. (2) (fig.44)

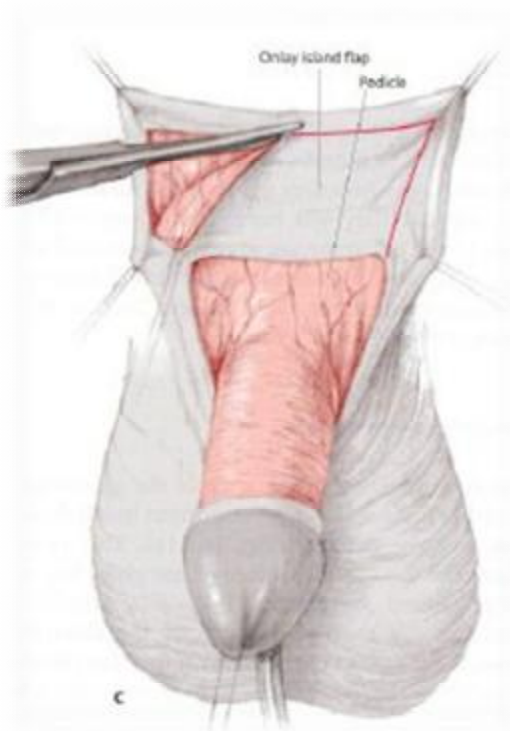
Fig.44 : Technique d'ONLAY (3)



Incision en U à partir du méat délimitant la gouttière uréthrale jusqu'à la base du gland et se prolongeant sur les bords libres du prépuce et à la face dorsale du pénis. (44 a)

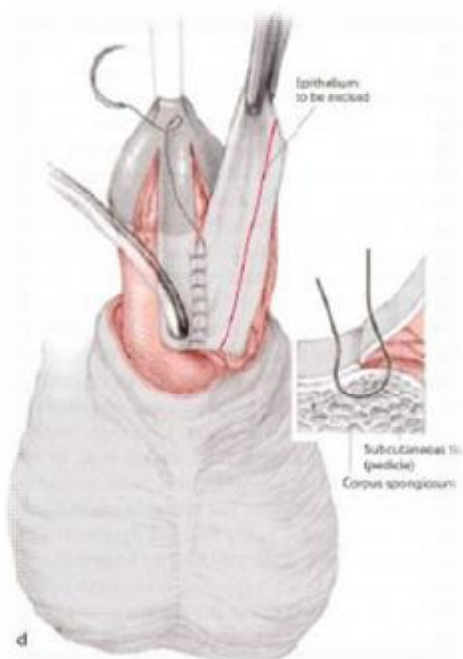


Déshabillage complet de la verge jusqu'à sa base et correction de la courbure. (44 b)

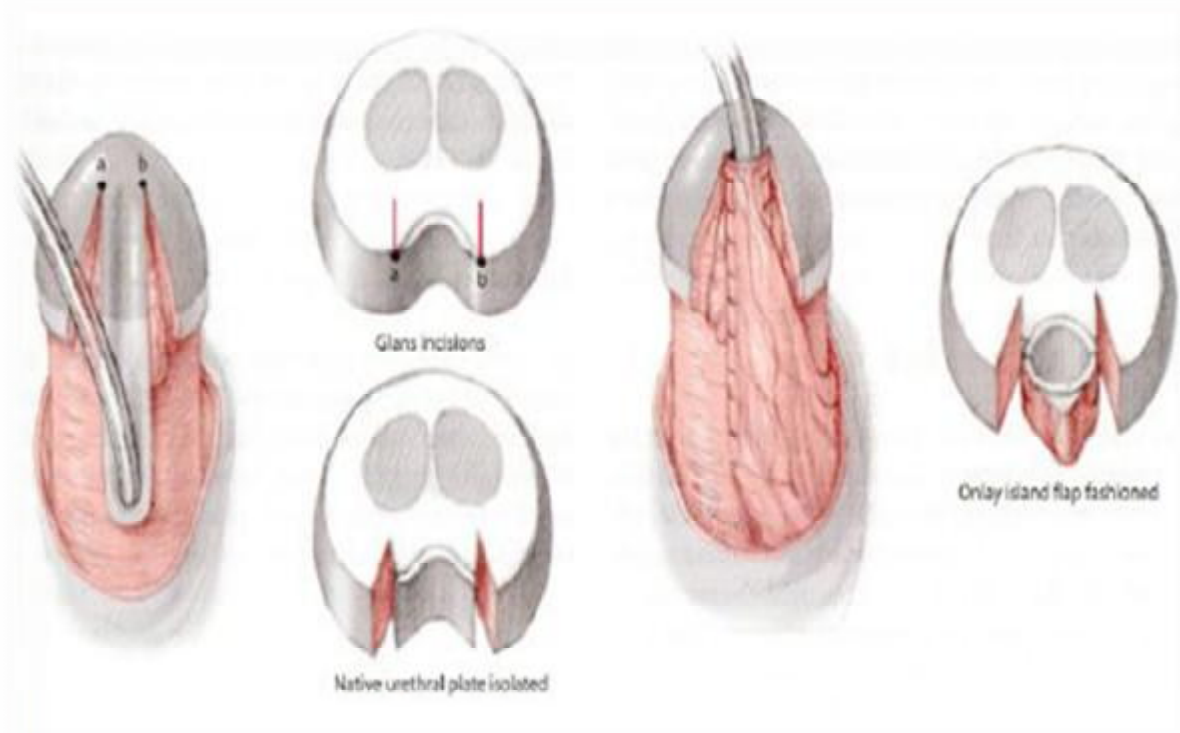


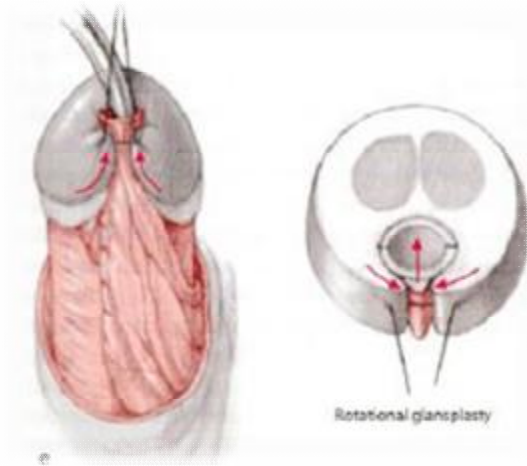
Dissection du lambeau préputial en respectant son pédicule. (44 c)

Hypospadias chez l'enfant : A propos de 82 cas

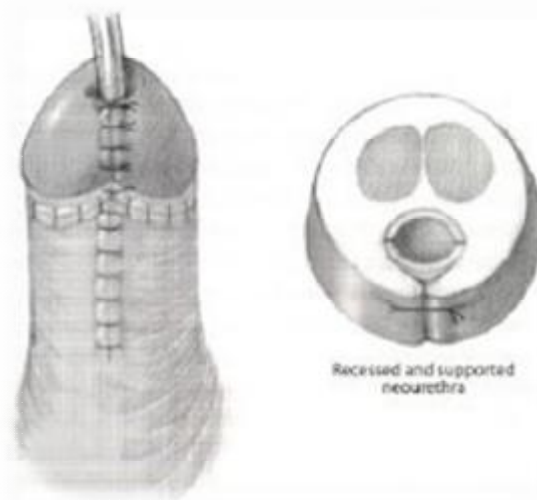


44d : Bascule du versant muqueux du lambeau préputial à la face inférieure du pénis puis suture à la gouttière urétrale sur une sonde urétrale n°8-10 ch. qui sera laissé en place 10 jours. Le versant cutané du lambeau est abandonné.





Couverture du néo-urètre par le pédicule qui est fixé aux corps caverneux. (44 e)



Reconstruction du fourreau cutané. (44 f)

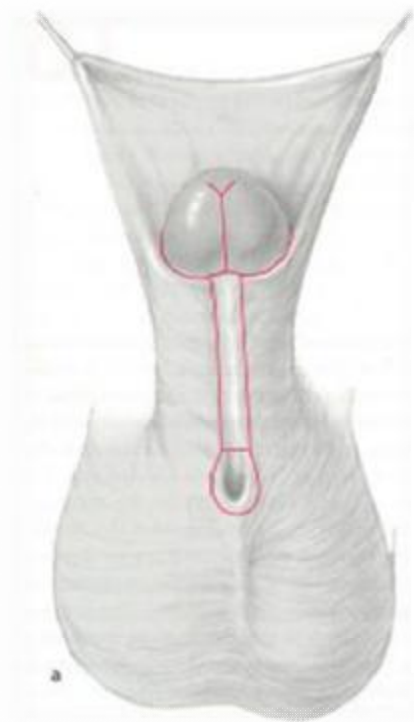Cette technique évite les sutures circulaires et réduit donc considérablement le risque de sténose. De plus ; elle conserve la gouttière urétrale qui est utilisée comme une plaque d'amarrage et constitue le toit du néo-urètre. (14) (fig.29) (p72)



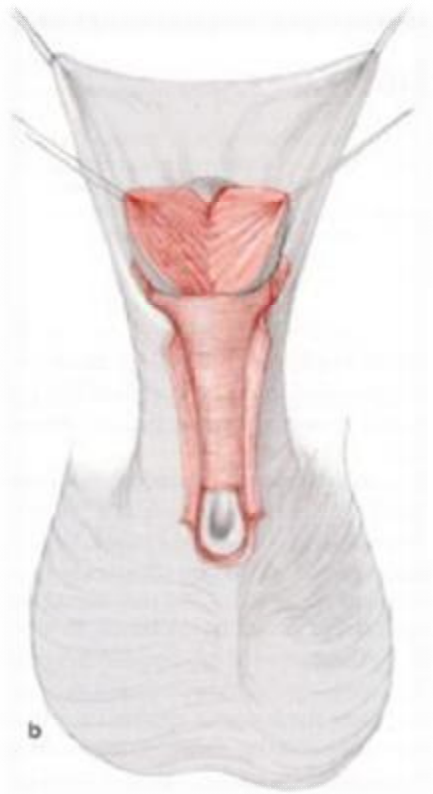La technique de DUKKET : (14 - 3)

Cette technique, plus connue sous l'appellation de « Transverse Preputial Tubularized Island Flap », est employée lorsque la plaque urétrale a du être disséquée pour redresser le pénis. Son principe général est le suivant : un lambeau de prépuce est tubulisé puis pédiculé sur ses vaisseaux. Il est ensuite transposé ventralement pour former l'entièreté du néo-urètre. (2)(fig.45 ; fig. 45')

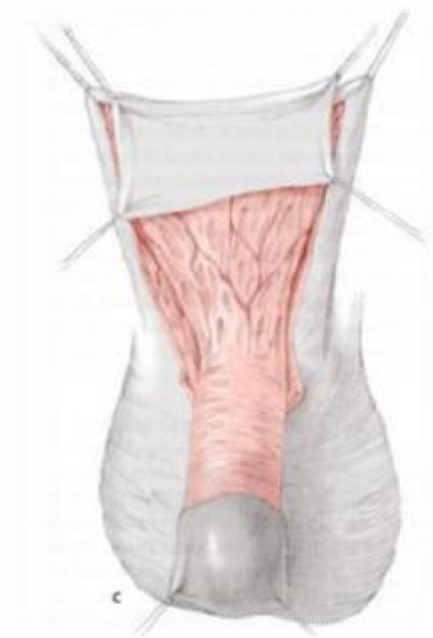Fig.45 : Technique de DUKKET



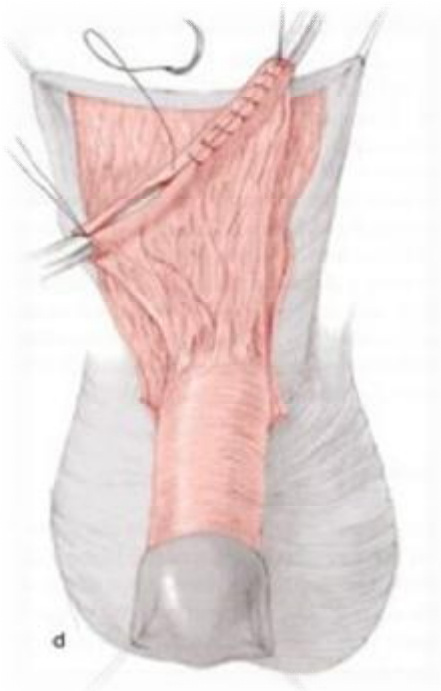Incision circonférentielle de la peau à 2mm en amont de la couronne du gland. Incision circonférentielle autour du méat. (45 a) (3)



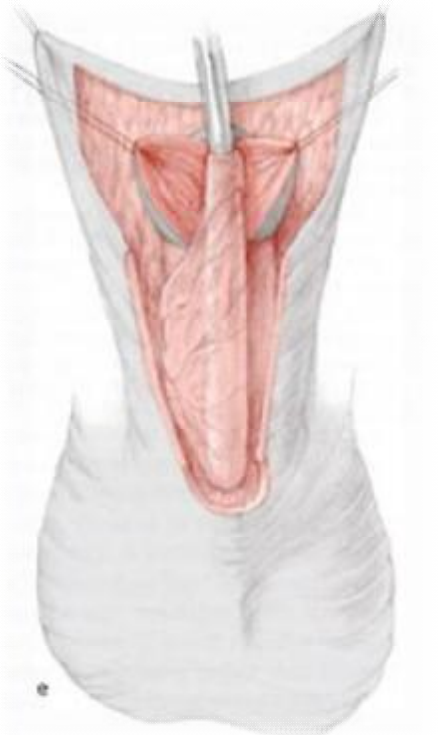Déshabillage complet de la verge. (45 b)



Dissection du lambeau préputial en respectant son pédicule. (45 c)

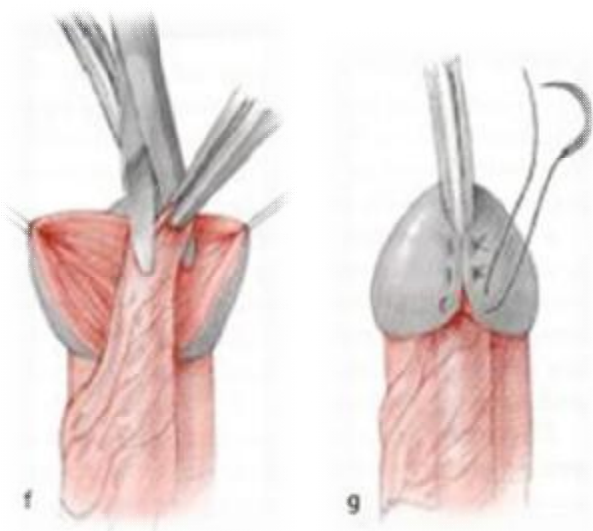


Tubulisation du lambeau sur une sonde urétrale n° 8-10 Ch. (sera laissée en place 10 jours). (45 d)



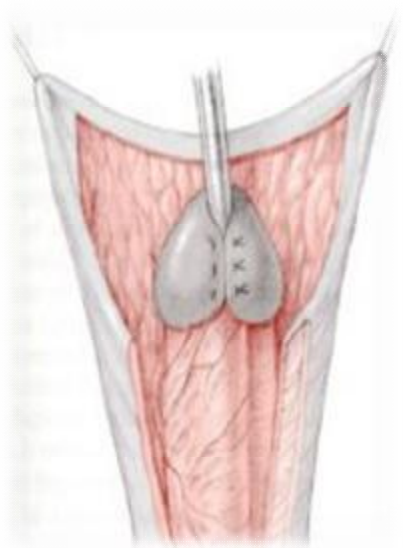
Suture de la tranche proximale du tube muqueux à la tranche distale de l'urètre et de l'extrémité distale du tube à l'extrémité du gland. (45 e)

Hypospadias chez l'enfant : A propos de 82 cas



Une petite excision de l'extrémité du tube. (45 f)

Les ailes mobiles du gland sont tournées en dedans et suturées dans la ligne médiane. (45 g)



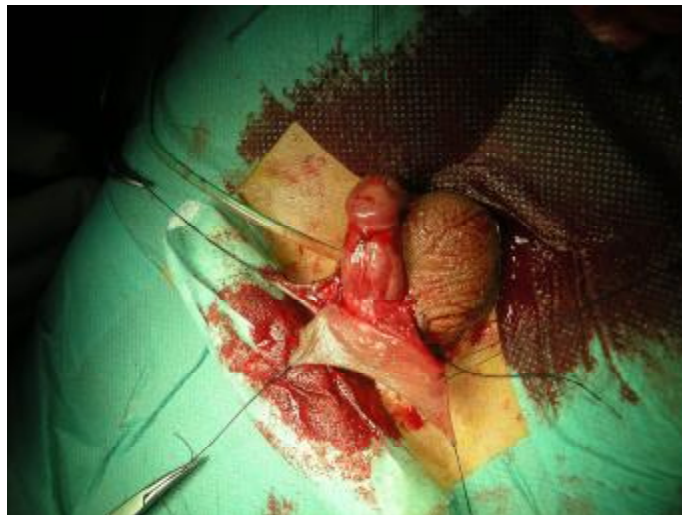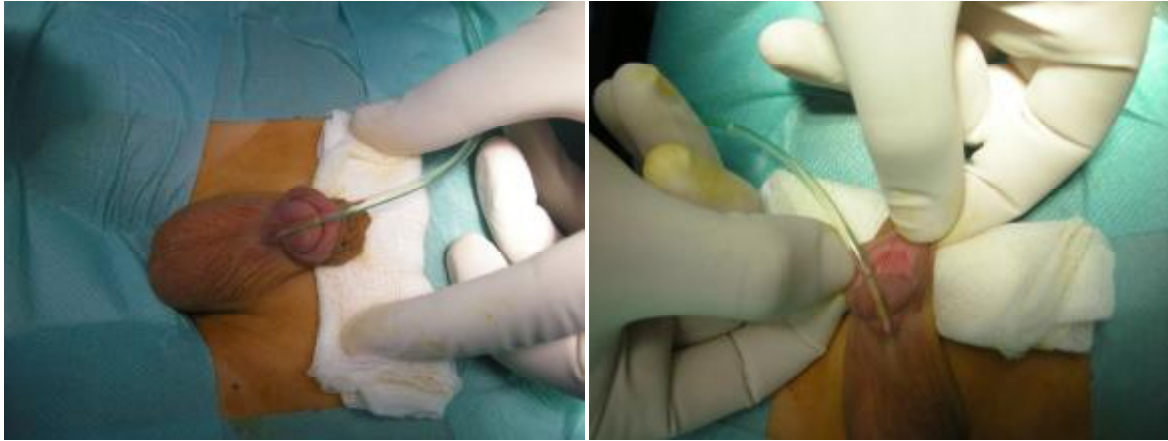De-épithélialisation de la peau pour protéger le néo urètre (45 h)



Couverture de la verge. (45 i)

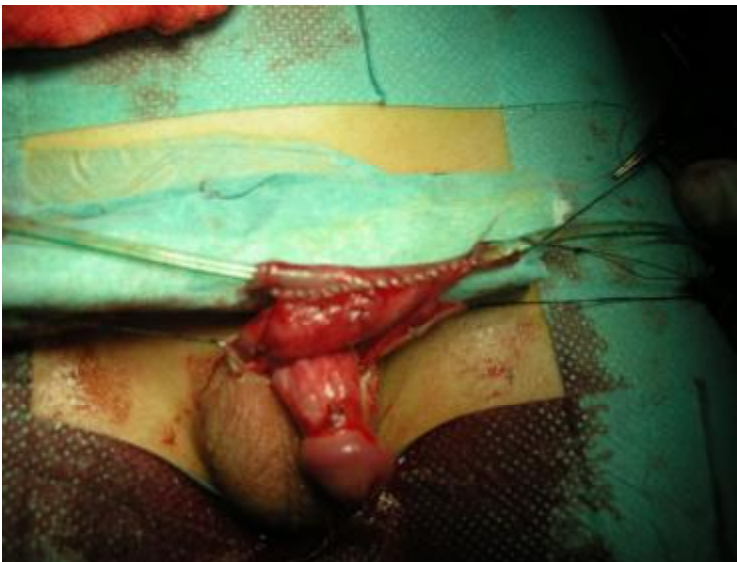
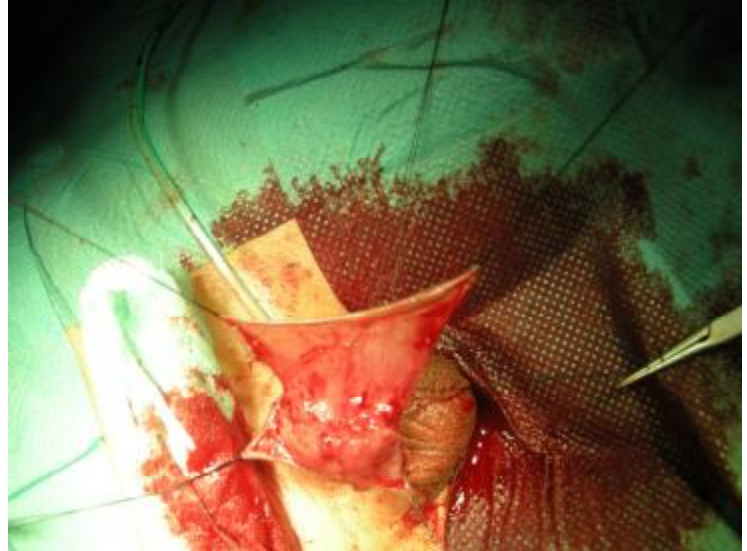
Du fait de l'anastomose circulaire, le risque de sténose est plus important que dans l'urétroplastie en *onlay*. Dans cette technique, le taux de complication varie de 3,7 % à 69%. Pour Duckett, il est de 9 à 15 %. (14)

Fig. 45' : Technique de DUKKET : Service de chirurgie infantile.CHU HASSAN II. FES.



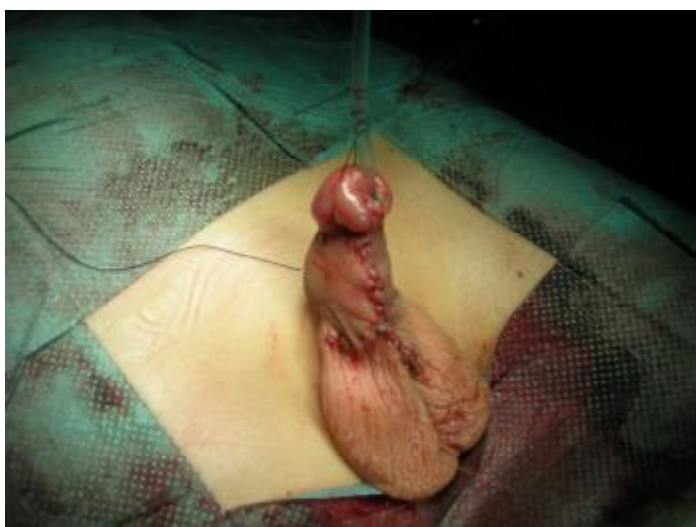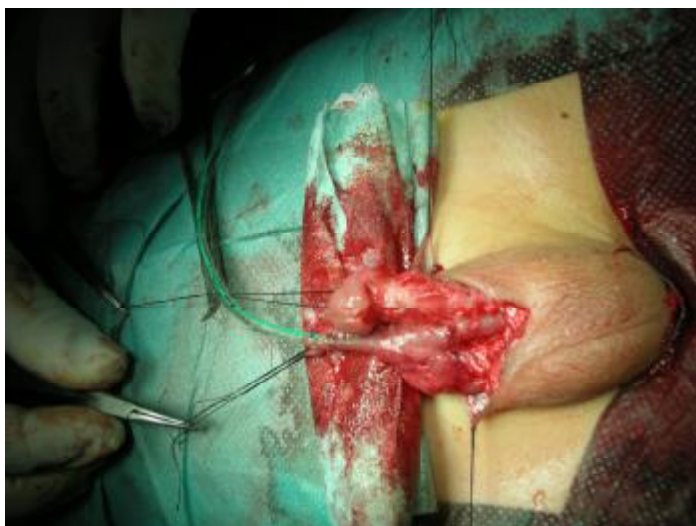1. Déshabillage complet de la verge.

2. Dissection du lambeau préputial.



3. Tubulisation du lambeau sur une sonde urétrale n° 8-10 Ch. (sera laissée en place 10 jours).

Hypospadias chez l'enfant : A propos de 82 cas



4) Les techniques de greffes libres :

L'utilisation de greffons libres dans la reconstruction de l'urètre ; notamment dans le cadre des hypospadias sévères ; est ancienne. La peau a été le premier tissu utilisé à la fin du XIXe siècle.

Au début des années 80 ; cette technique a perdu son intérêt devant l'apparition des urétroplasties par greffon préputial pédiculé selon DUKKET donnant moins de complications.

Parallèlement ; des auteurs ont développé une technique de reconstruction de l'urètre par greffon de muqueuse vésicale lorsque le prépuce est absent ou insuffisant.

Au début des années 90 ; certains auteurs devant les complications de la muqueuse vésicale ; en particulier méatique ; se sont tournés vers la muqueuse buccale.

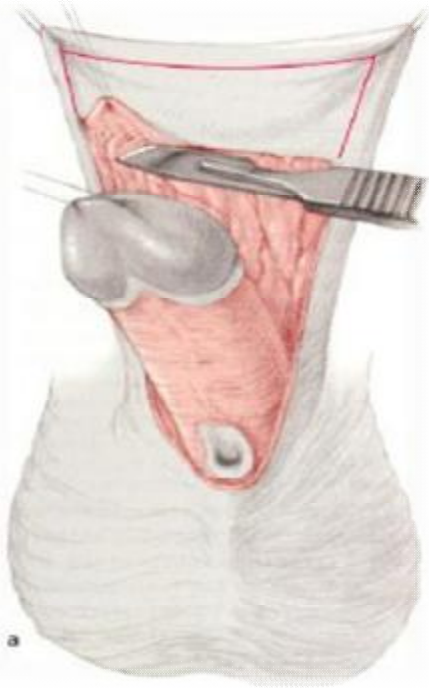Nous décrivons les différentes techniques de greffes libres utilisant peau ; muqueuse vésicale et muqueuse buccale en insistant sur les avantages et les inconvénients de ces différents tissus.

a. Grefe libre de peau : (54 – 3 – 8)

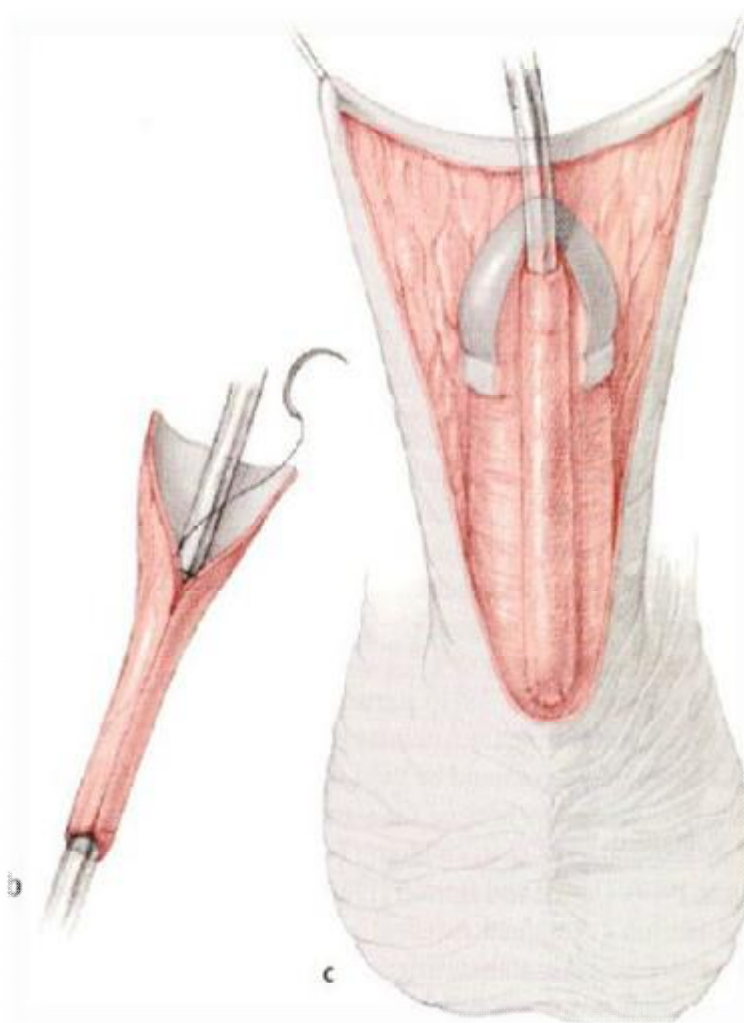
La source principale de peau est le prépuce qui peut être utilisé pour faire un tube ou comme patch lorsque la plaque urétrale est conservée.

Si l'utilisation de la peau en greffe libre apparaît comme une technique simple; le taux de complications est important (sténose ; fistules). Actuellement; le greffon préputial libre n'a plus de place en raison des bons résultats des lambeaux pédiculisés.

• Technique de Devine et Horton : greffe libre en tube de peau préputiale : (fig. 46) (3)

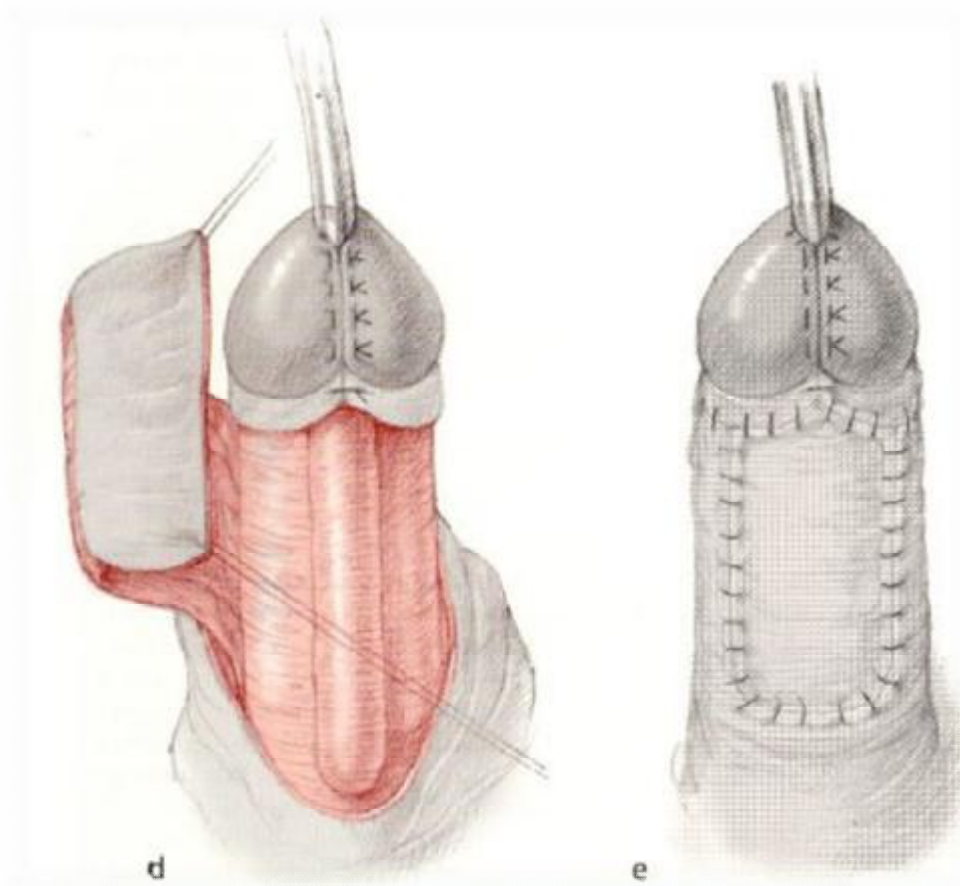


a) Prélèvement du greffon.



b) confection du tube.

c) anastomose du tube aux deux extrémités après création d'un tunnel dans le gland.



d) Le lambeau sous cutané dorsal est développé.

e) La couche intermédiaire de protection est transformé en ventrale et suturé pour couvrir la greffe de peau.

b. Grefe de la muqueuse vésicale : (54 – 3 – 8)

En l'absence de tissu préputial ou de peau pénienne utilisable ; la muqueuse vésicale reste le meilleur tissu actuellement connu. Elle a été essentiellement utilisée en tube. Certains auteurs ont cependant rapporté leurs utilisations en patch avec conservation de la plaque urétrale. (fig.47)

Fig.47 : Technique du prélèvement du greffon :

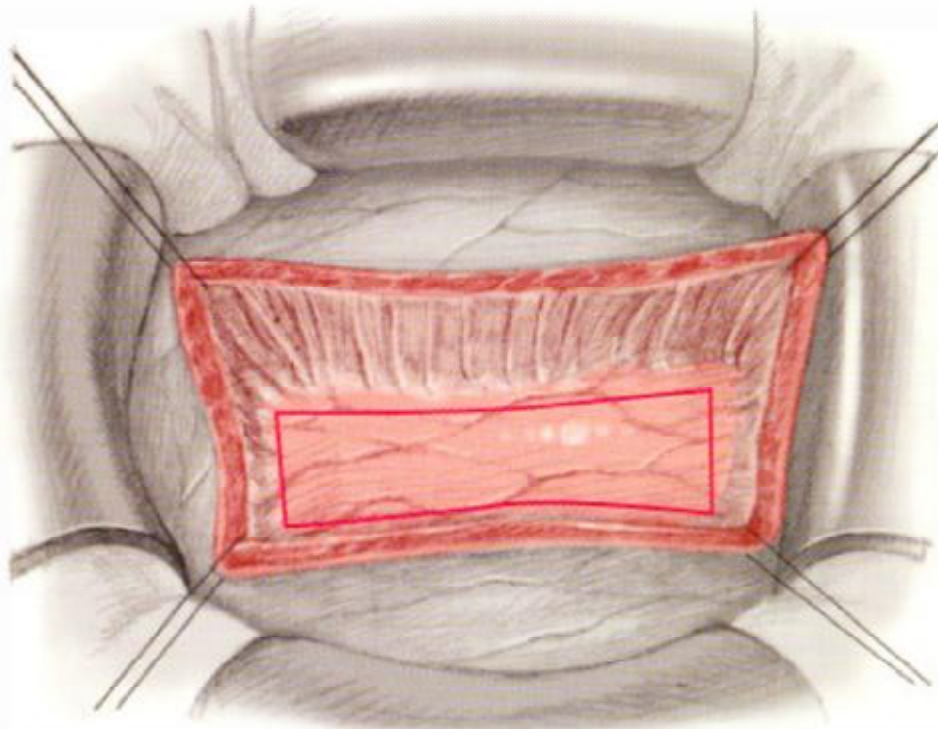


fig.47 a : Prélèvement du lambeau de la muqueuse vésicale pour reconstruction de l'urètre. (3)

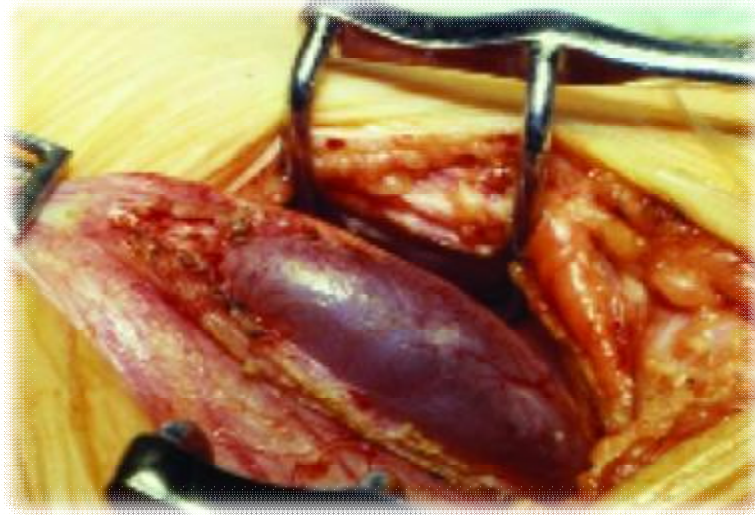

Fig.47 b : muqueuse vésicale : prélèvement. (57)

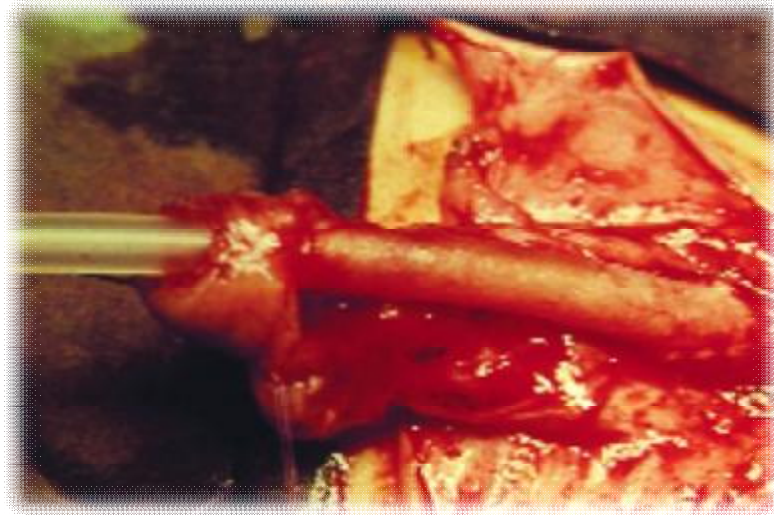

Fig. 47c : muqueuse vésicale tubulisée. (57)

• Avantages et inconvénients :

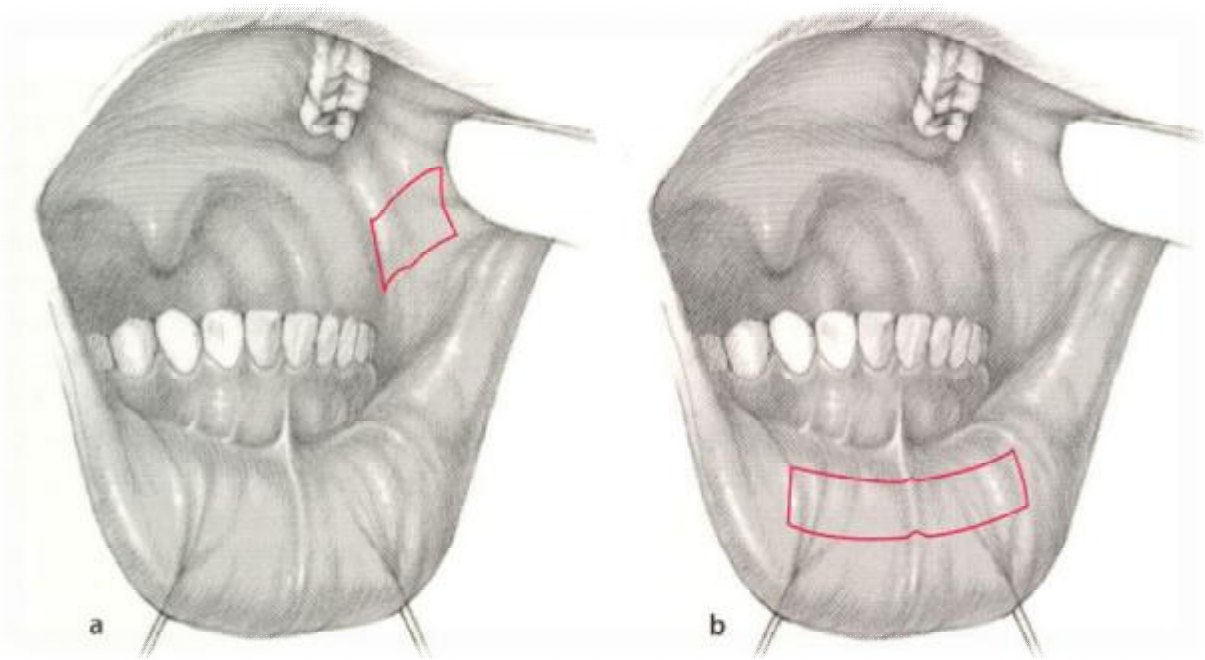
Les avantages de la muqueuse vésicale sont la tolérance naturelle de l'urothélium à l'urine; la finesse du tissu permettant une bonne prise et la grande capacité de régénération.

Un inconvénient de cette technique est la nécessité d'aborder la vessie. Ceci allonge le temps d'intervention ; mais il n'a jamais été rapporté de morbidité lié à cet acte.

c) Greffe de la muqueuse buccale : (3 - 8 - 21)

La muqueuse buccale est utilisée soit en tube ; ou le plus souvent en patch ; la tendance actuelle étant de conserver la plaque urétrale chaque fois que possible. (p73-fig.30) (fig.48 ; fig.49).

Fig.48 :Techniques de prélèvement de la muqueuse buccale (21)



- a) Prélèvement à la face interne de la joue.
- b) Prélèvement à la face interne de la lèvre inférieur.

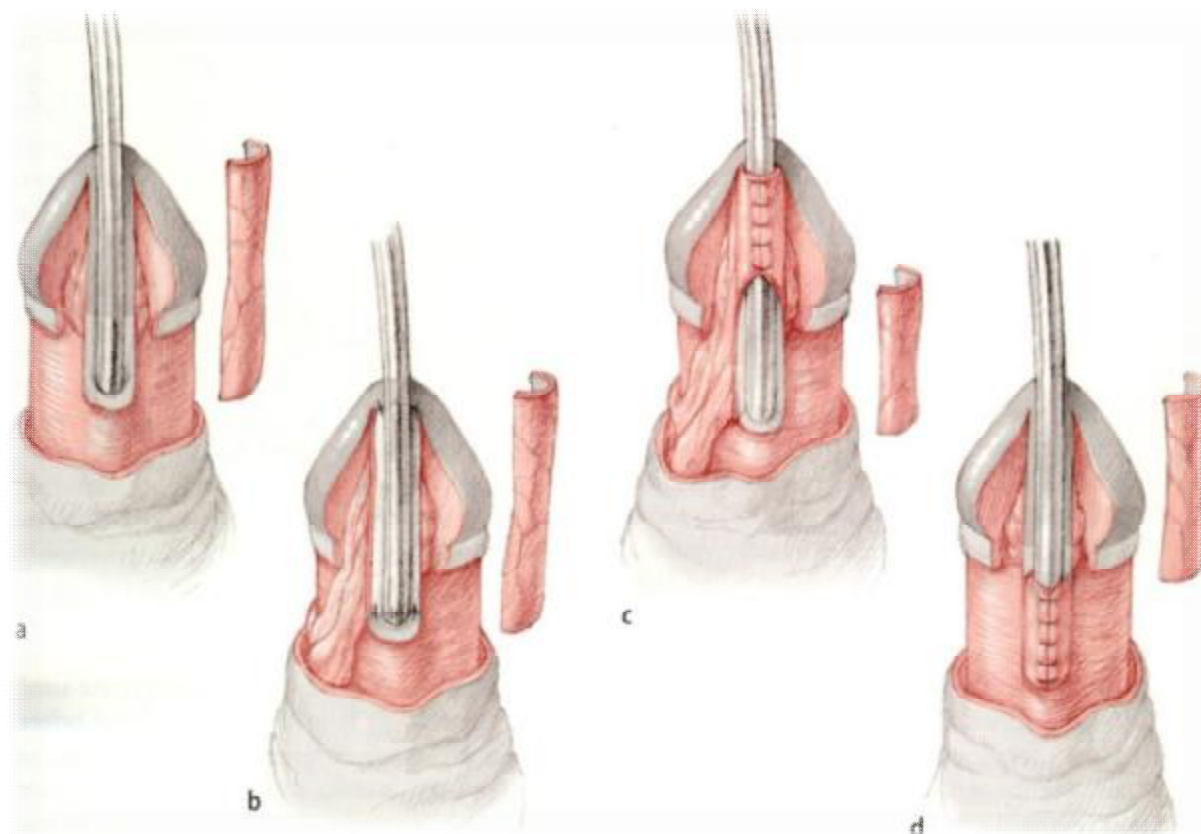


Fig. 49 : Quelques méthodes de la reconstruction urétrale utilisant la muqueuse buccale. (3)

- Technique de Bracka : (21)

Il s'agit d'une technique en deux temps :

Dans le premier temps de l'intervention ; un lambeau de peau libre ou de muqueuse buccale est greffé sur la face ventrale de la verge après excision complète de la gouttière urétrale et correction de la courbure (fig.50).

Six mois plus tard, le second temps de tubulisation du néo-urètre est réalisé.

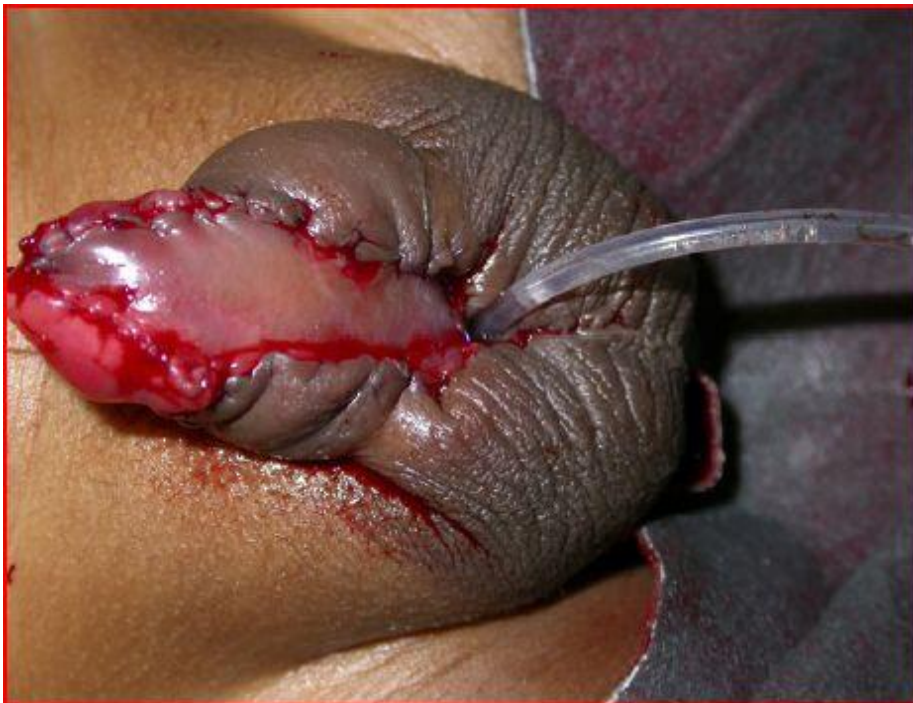

Fig. 50 : Technique de Bracka. Premier temps utilisant un lambeau de muqueuse buccale. (21)

- Avantages et inconvénients :

La muqueuse buccale est un bon matériel de greffe. DUKKET a montré que cette muqueuse a ; outre un épithélium épais et résistant ; une lamina propria fine par rapport à la peau ou à la muqueuse vésicale ; ce qui facilite les phénomènes d'amblyopie. (55)

Elle semble avoir par ailleurs des propriétés antibactériennes. (8)

Les résultats à long terme de l'urétroplastie par greffe de muqueuse buccale sont relativement encourageants même si certaines séries font état d'un taux de complication élevé. (56)

E) Préadmission; soins per et post opératoire

Etant donné que la population candidate à la chirurgie de l'hypospadias est le plus souvent composée d'enfants en bas-âge, les parents doivent pouvoir bénéficier de diverses informations avant de donner leur consentement à l'opération pratiquée chez leur enfant.

Les informations fournies en pré-admission sont notamment relatives aux procédures chirurgicales utilisées et à leurs objectifs, aux risques et complications associés à telles procédures, à la durée de l'hospitalisation et aussi les soins post-chirurgicaux.

Les soins péri-opératoires ; comprenant l'utilisation d'antibiotiques, de la coagulation, de garrots, du type de drainage urinaire, de pansement, de sutures, dépendent des habitudes et de l'expérience de chaque chirurgien.

La stimulation hormonale préopératoire reste un sujet de discussion car il n'existe pas de consensus sur les doses et la manière d'utiliser cette stimulation. La bêta-hCG ; la testostérone ; l'hormone de croissance peuvent être utilisés pour augmenter la taille de la verge et améliorer la cicatrisation des tissus. (14)

1) Les antibiotiques :

L'infection est un risque permanent en chirurgie et l'on retrouve des bactéries pathogènes dans plus de 90% des plaies opératoires lors de la fermeture. (8)

Pour la chirurgie de l'hypospadias ; deux traitements antibiotiques peuvent se discuter soit une antibioprophylaxie pour un geste simple avec une sonde pendant une courte durée (hypospadias antérieur) soit une antibiothérapie si la sonde est laissé en place plusieurs jours.

2) Le drainage : (21)

En ce qui concerne le drainage, il n'y a pas de consensus vrai :

Certaines équipes ne drainent pas les *hypospades antérieures* ; d'autres drainent par une sonde transurétrale qui sera laissée en place de 24 heures à plusieurs jours.

Pour les *hypospades postérieurs* et les reprises, presque toutes les équipes sont favorables à un drainage, certaines par une sonde urétrale, d'autres par un cathéter sus-pubien. La durée du drainage dépend de la technique d'urétroplastie.

3) Le pansement:

Après l'intervention, le pénis sera recouvert d'un pansement adapté, dont l'application est recommandée pour plusieurs raisons : (2)

- tenir le pénis stabilisé.
- permettre une meilleure cicatrisation des tissus.
- assurer une stérilité à la plaie.
- réduire le risque de saignement en gardant une pression modérée.
- maintenir la sonde dans une position correcte.
- Tout en restant d'ablation facile, en particulier pour les pansements qui sont laissés en place plusieurs jours.

Le type du pansement est presque différent en fonction des chirurgiens pédiatres : (8 - 36) (fig.51 ; fig.52)

ü Pour les hypospadias glandulaires : il n'ya le plus souvent pas de pansement ou une simple compresse autour de la verge.

ü Pour les hypospadias péniens antérieurs : la verge est maintenue au zénith ; entourée par un pansement gras assez serré puis par des compresses.

ü Pour les hypospadias postérieurs et les reprises difficiles : Certains laissent le même pansement clos jusqu'à l'ablation du cathéter ; d'autres préfèrent réaliser un nettoyage quotidien en laissant rapidement la verge à l'air.

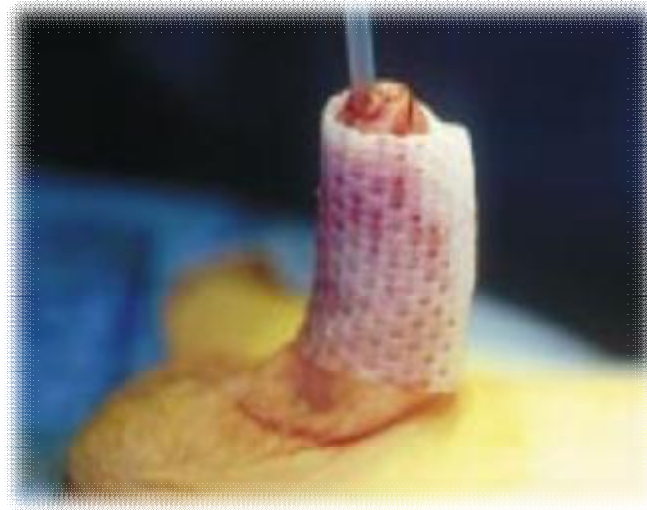


Fig.51 : Utilisation d'un pansement interface siliconé (Mepitel) au contact des sutures. (14)

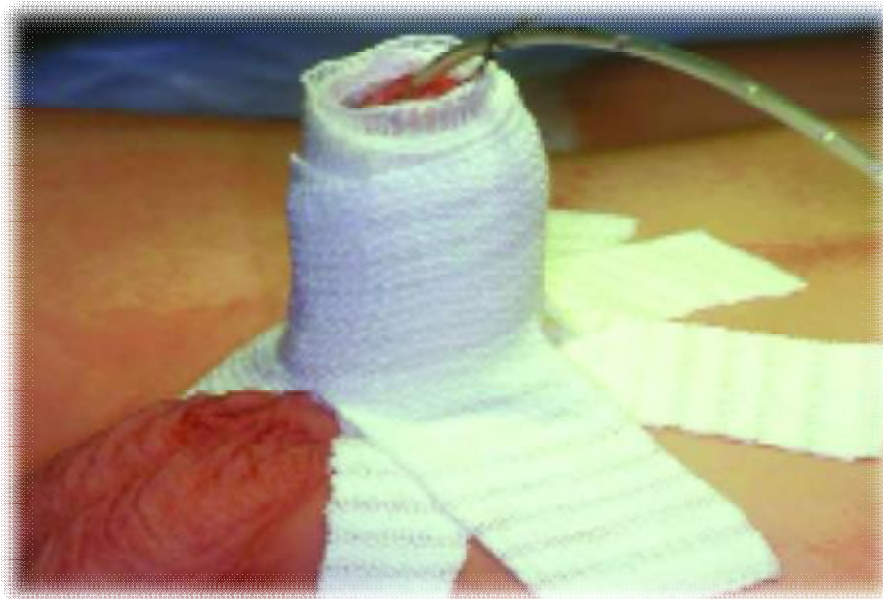

Fig.52 : Pansement « marguerite » et drainage libre de la sonde transurétrale dans un système double couche. (57)

4) Surveillance post opératoire :

La verge retrouve un aspect normal en quelques jours (3 à 5 jours) et les premières complications apparaissent vers le 8 e jour (désunion cutané ; fistule...)

Concernant la durée de séjour, la tendance actuelle est de garder les enfants le moins possible à l'hôpital pour diminuer l'impact psychologique de cette chirurgie. (21)

Les soins postopératoires, à domicile, sont réduits à de simples soins d'hygiène, évitant toute macération qui pourrait compromettre la cicatrisation. (22)

La première consultation sera réalisée à un mois ce qui donne une excellente idée de la cicatrisation.

Enfin ; il est très souhaitable de revoir ces enfants un an après car parfois une fistule microscopique apparaît et l'aspect de la verge est définitif. (8).

F) Complications de la chirurgie d'hypospadias

La chirurgie de l'hypospade expose à de multiples complications ; cependant ; il faut respecter un délai de 6 mois après chirurgie avant de réopérer ces patients. (14)

Ces complications sont multifactorielles et dépendent de la technique utilisée; de l'opérateur; de l'équipe soignante; de la compliance du patient et de sa famille.

La correction de ces complications demande beaucoup d'expérience ; les techniques utilisées sont multiples et nécessite une bonne pratique et des indications adaptées à chaque cas. Cependant ; le meilleur traitement reste la prévention et donc la qualité du geste initial.

Les complications sont scindées en trois chapitres : Per opératoire ; post opératoires immédiates et tardives.

a) Les complications per opératoires : (8)

⇒ Le saignement :

Sera maîtrisé par le soin apporté à la technique chirurgicale ; l'utilisation d'une coagulation bipolaire ; du garrot à la base de la verge ou d'injections d'adrénaline.

⇒ La lésion de l'urètre natif :

Celle-ci peut survenir lors de la dissection au niveau de l'urètre distal car sa paroi est très fine et non entourée du tissu spongieux.

⇒ L'altération des corps caverneux :

Peut se produire par l'utilisation d'une coagulation monopolaire ou de sérum non physiologique lors de l'épreuve d'érection.

b) Les complications post opératoires précoces :

⇒ Les complications générées par la sonde :

Ø Migration de la sonde tutrice : risque de léser des tissus fragilisés durant la période post opératoire immédiate.

Ø Contractions vésicales sur sonde à ballonnet : peut être évité en gonflant le ballonnet au minimum.

⇒ Les hématomes et les œdèmes :

Sont source de complications ultérieures par l'altération de la vascularisation des lambeaux utilisés. Motivent des drainages préventifs et des pansements légèrement compressifs.

Le maintien de la verge en position verticale grâce au décubitus dorsal de l'enfant et à la qualité du pansement peut favoriser le drainage et réduire l'œdème.

⇒ L'infection :

Survient surtout lors des suites d'un hématome. Peut être limité par une bonne préparation locale préopératoire et par une antibio - prophylaxie péri opératoire.

⇒ La nécrose des tissus superficiels :

Dépisté lors du premier pansement ou dans la semaine qui suit l'intervention. Peut nécessiter une excision et des soins locaux.

⇒ La fistule :

Peut être suspectée par l'apparition d'une zone inflammatoire sur la suture après les premières mictions nécessitant la prolongation du drainage vésical et l'ablation des sécrétions méatiques par la prescription de pommades émollientes.
(fig. 44)

c) Les complications post opératoires tardives:

⇒ Mauvais résultat cosmétique : (14)

Sont une des complications les plus fréquentes. Caractérisés par des sutures irrégulières ; une asymétrie du fourreau cutané ou un excès de peau formant un jabot à la face ventrale de la verge. (fig.53)

⇒ Les fistules urétrales :

Cliniquement; l'enfant se présente avec un jet urinaire anormal ou avec un écoulement provenant de la face ventrale de la verge. (fig. 54)

Elles peuvent cicatriser spontanément lorsqu'elles sont petites et isolées sans sténose urétrale associée. Un traitement est envisagé seulement si la fistule persiste au-delà du 6^{ème} mois post opératoire.

Le traitement de la fistule peut se faire par : (57)

⇒ Résection du trajet fistuleux. (fig. 55)

⇒ Fermeture d'une petite fistule par retournement dans l'urètre.

⇒ Fermeture d'une large fistule par un lambeau cutané de retournement.
(fig.56)

⇒ Fermeture d'une large fistule entourée du tissu cicatriciel par un lambeau scrotal.

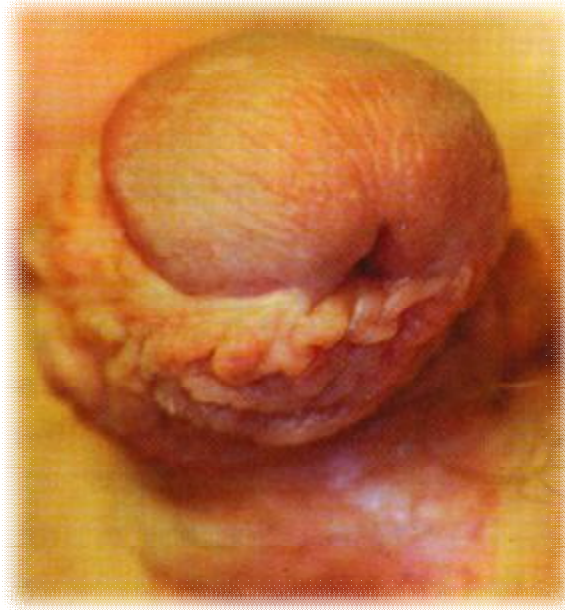


Fig.53 : Résultat cosmétique insatisfaisant : Excès de peau sur la face ventrale de la verge ; aspect ventral pauvre du gland. (3)

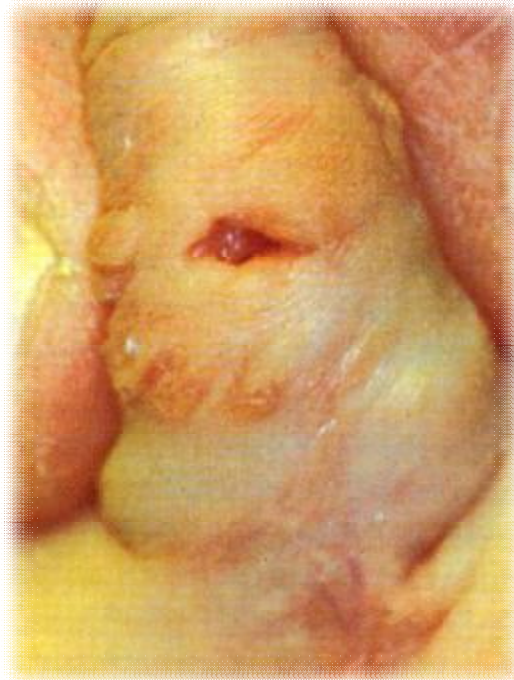

Fig.54 : Fistule moyenne (3)

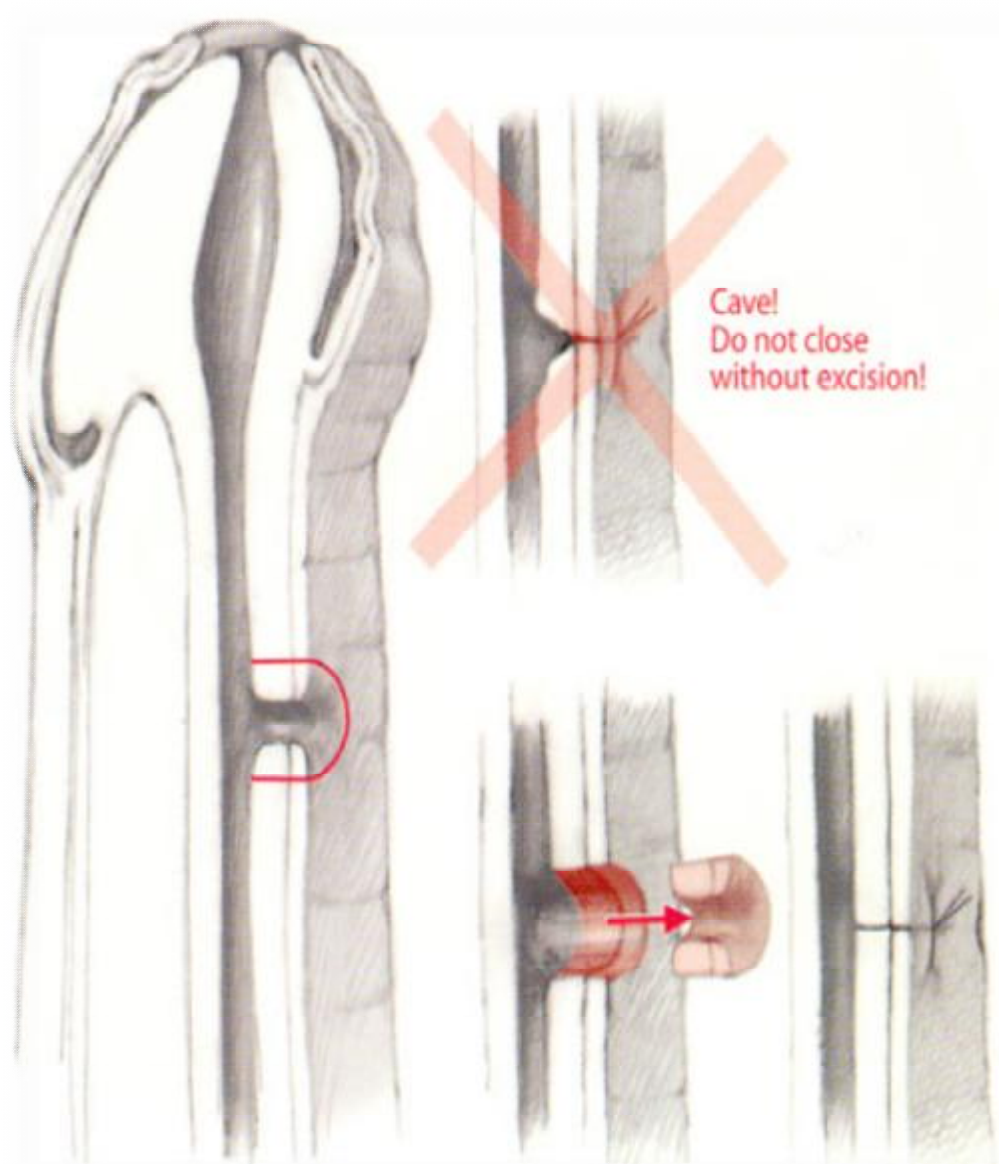


Fig.55 : excision de la « corne » de la fistule : La jonction entre l'urètre sain et le reste du trajet fistuleux.

Si elle n'est pas excisée ; il y a un haut risque de récurrence. (3)

Hypospadias chez l'enfant : A propos de 82 cas



⇒ Fig.56 : différentes méthodes pour la réparation de la fistule par retournement d'un lambeau cutané. (3)

⇒ Les sténoses urétrales : (fig.57 ; fig.58)

Représentent les complications les plus graves si elles persistent car peuvent être responsable d'altération du haut appareil urinaire. (14)

Les sténoses urétrales sont de deux types: proximales ou distales (méatiques). Les sténoses proximales sont devenues plus rares avec le développement des uréthoplasties en Onlay qui évitent les anastomoses circulaires ; Ils exigent en général ; une reprise complète de la reconstruction. Quant aux sténoses du méat ; ils sont le plus souvent simples à traiter par méatotomie. (57)

⇒ Ectropion muqueux :

Se présente sous forme de pseudo polype du méat spécifique de l'urétroplastie par greffe de la muqueuse vésicale et nécessite une résection. (8). Devenue plus rare depuis l'intervention de ONLAY permettant un bon amarrage de l'urètre.

⇒ Urétrocèle : (fig.57 ; fig.58)

Témoigne d'un mauvais matériel de reconstruction urétral (muqueuse vésicale); ou d'une sténose du méat associées entraînant des pressions mictionnelles élevées. Une reprise chirurgicale est habituellement nécessaire. (14).

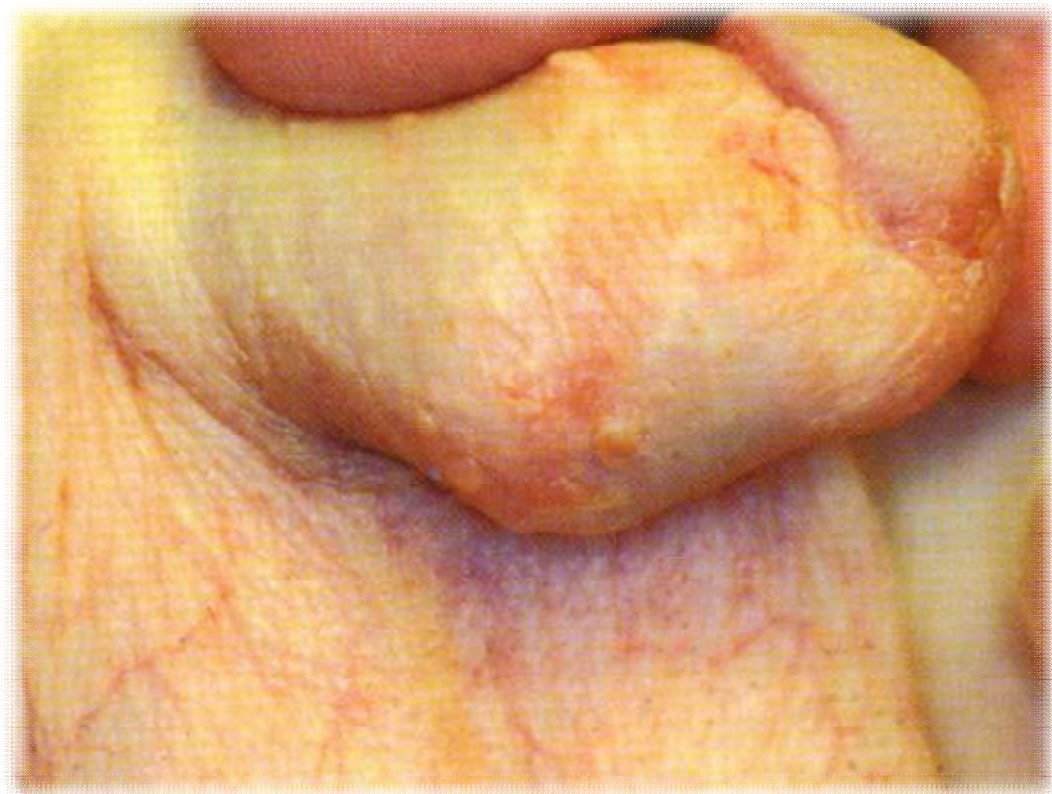

Fig.57 : Urétrocèle avec sténose distale de l'urètre (3)

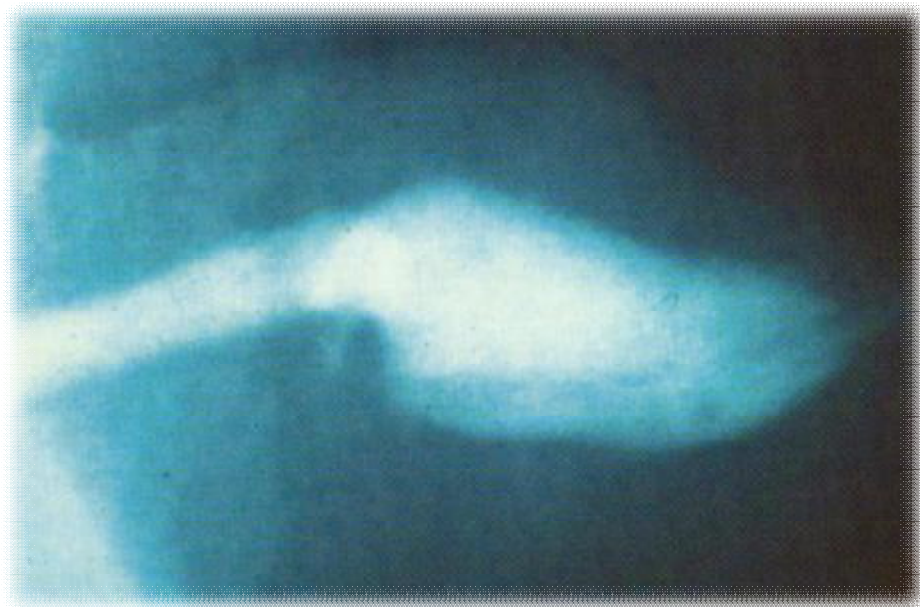

Fig.58 : Même patient : aspect urographique (3)

⇒ Les lichens scléro - atrophiques :

C'est une complication rare à l'origine d'une inflammation chronique évoluant vers la fibrose du méat et du gland. Un traitement par les corticostéroïdes cutanés doit être entrepris ; en cas d'échec ; une méatoplastie ou une reprise chirurgicale peut être nécessaire. (8)

⇒ La rétraction du méat ou déhiscence glanulaire :

S'observe surtout avec la technique de MAGPI. Peut être évités par bonne une mobilisation latérale des ailes du gland.

⇒ Poils et lithiases urétrales :

Beaucoup moins fréquentes actuellement ; due à l'utilisation de la peau scrotale contenant des follicules pileux non décelés lors de l'urétroplastie. Par ailleurs ; des lithiases urétrales peuvent se développer autour des poils du néo - urètre.

⇒ Persistance de la coudure : (fig.59)

Secondaire soit à un défaut de correction primaire ; ou bien à une fibrose post - opératoire ; ou encore à une cicatrice cutané rétractile. (8)

Une technique rigoureuse avec un test d'érection per opératoire est la seule manière d'éviter cette complication. (14) De plus ; il ne faut juger du résultat qu'après la puberté lorsque les corps caverneux ont effectué toute leur croissance.

⇒ « Désastres » et hypospades multi opérés : (fig.60)

C'est l'addition de toutes les complications possibles; on peut observer dans ces cas les séquelles de nombreuses interventions avec des tissus fibrocatriciels; des fistules multiples ou persistance de la coudure.

L'hypospade « cripple » des *Anglos - saxons* est souvent le résultat d'une accumulation de fautes techniques associant des dissections trop traumatiques ; des lambeaux mal vascularisés ; des sutures sous tension. (14)

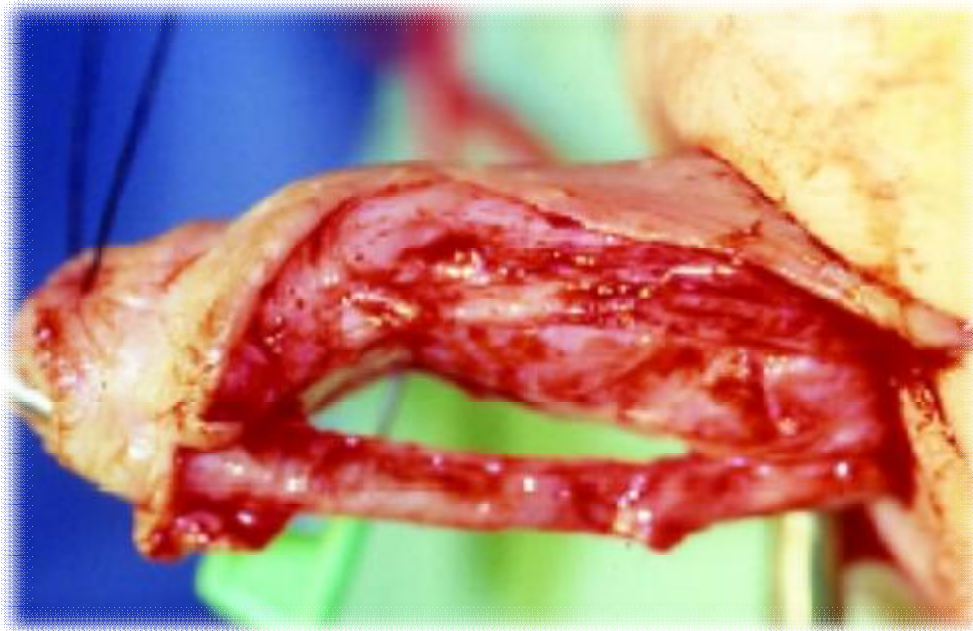
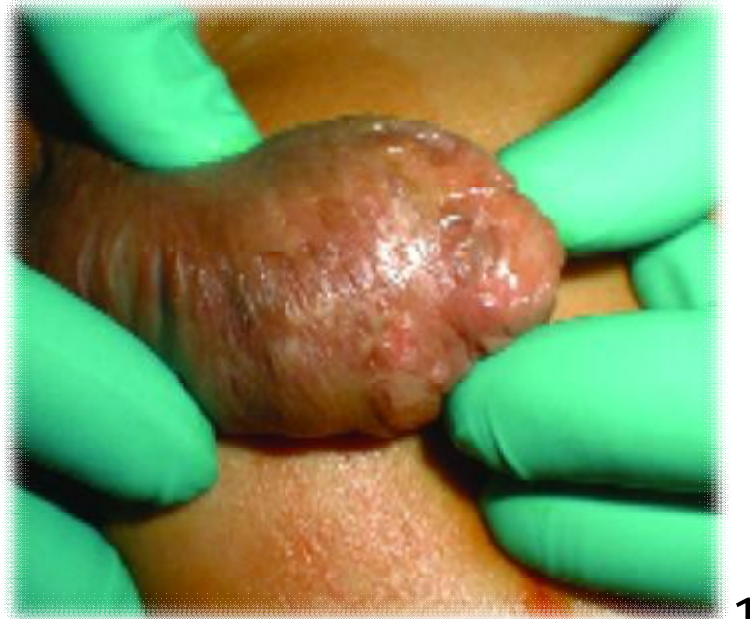
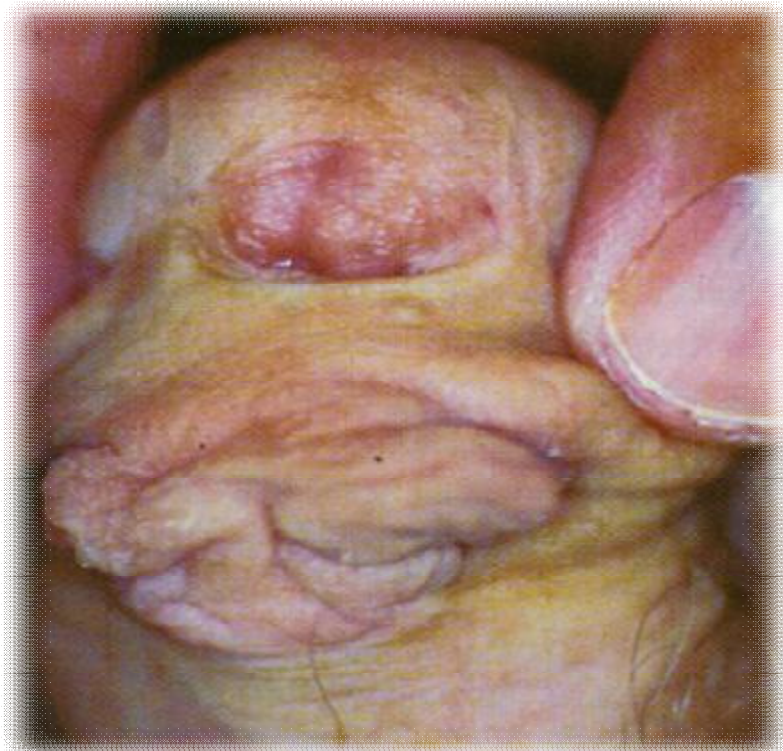
Fig.59 : Coudure résiduelle après cure chirurgicale d'hypospadias (57)

Hypospadias chez l'enfant : A propos de 82 cas



1



2

Fig.60 :

- ⇒ 1) Désastre esthétique avec de multiples fistules (60 a) (57)
- ⇒ 2) Hypospadias « cripple » avec une déhiscence glandulaire ventrale et excès de peau ventral (60b) (3)

Retentissement psychologique à long terme : (8 ; 2)

C'est un élément important à prendre en considération surtout au moment de l'adolescence. Il est essentiellement secondaire à :

- ▼ La multiplicité des interventions pour un résultat parfois médiocre.
- ▼ L'anomalie génitale elle-même pour les hypospades associés au micropénis.
- ▼ La réaction anormale des parents devant le constat de l'anomalie génitale et du résultat de la correction chirurgicale.

A travers deux séries d'études menées par une équipe de recherche ; les auteurs ont clairement indiqué qu'il pouvait exister, même après chirurgie, certaines conséquences touchant l'adaptation ultérieure des sujets.

Ils ont aussi soulevé le rôle des facteurs psychosociaux dans l'émergence de certaines difficultés qui pouvaient être rencontrées (influence de la famille, des pairs...) (2)

G) Indications chez un enfant porteur d'un hypospadias (14)

⇒ Techniques pour les hypospades glanulaires :

Le méat ectopique siège sur le gland un peu en arrière de sa position normale. Ces hypospades mineurs sont difficile à réparer car l'urètre distal est souvent hypoplasique (non entouré du tissu spongieux).

La technique de MAGPI fut pendant des années la plus populaire car simple à apprendre. Actuellement ; les techniques de *tubulisation de l'urètre* lui sont préférées.

⇒ Techniques pour les hypospades avec division distale du corps spongieux :

Dans ces formes ; la coudure est soit absente ; soit mineure et ; dans ce cas liée à l'adhérence du tissu cutané aux structures adjacentes.

La plupart des temps ces hypospades sont corrigés par des techniques utilisant la muqueuse de la gouttière urétrale (Thiersch-Duplay, Snodgrass). Parfois, c'est l'ensemble de l'urètre qui peut être mobilisé pour corriger l'anomalie (Koff). La technique de Mathieu y voit ses meilleures indications. Enfin, l'urétroplastie en onlay qui utilise un lambeau de muqueuse préputiale pédiculisé peut aussi être proposée.

⇒ Techniques pour les hypospades avec division proximale du corps spongieux (avec coudure) :

Ceux-ci sont toujours associés à une coudure. Paradoxalement ; ils sont plus facile à prendre en charge sur le plan chirurgical car les techniques sont mieux codifiées.

Ces hypospades qualifiés de majeurs, postérieurs ou sévères nécessitent en premier lieu une correction de la couture de la verge en respectant les étapes déjà citées. Lorsque la couture est complètement corrigée, l'urétroplastie est réalisée. Un apport de tissu à la face ventrale de la verge est généralement nécessaire pour reconstruire l'urètre manquant.

On utilise le plus souvent un lambeau pédiculé de muqueuse préputiale prélevé à la face dorsale de la verge et transposé sur la face ventrale (technique de l'urétroplastie en *onlay*). Cette technique évite les sutures circulaires et réduit donc considérablement le risque de sténose.

Lorsque la muqueuse préputiale ne peut pas être utilisée (par exemple si l'enfant a été préalablement circoncis), il est possible de réaliser une greffe libre de muqueuse buccale.

⇒ Techniques pour les hypospades multiopérés : Hypospadias « cripple » :

Il n'y a pas de techniques standard car tout dépend de la situation anatomique. Il faut d'abord rechercher la présence d'une couture de verge résiduelle qui doit être corrigée. C'est la muqueuse buccale qui est la plus souvent utilisée en cas de reprise de l'urétroplastie car la muqueuse préputiale ou les tissus de la face ventrale de la verge sont, soit absents, soit trop cicatriciels.

Une cure préopératoire de bêta hCG, de testostérone ou de crème à la dihydrotestostérone peut être utile dans ces cas pour améliorer la vitalité des tissus péniens et peut-être les capacités de cicatrisation.

⇒ Les interventions en plusieurs temps :

Les interventions en plusieurs temps peuvent être proposées dans des reprises complexes ou en première approche comme cela a été préconisé par certains chirurgiens plasticiens. (14)

Dans un premier temps, la coudure est corrigée et un greffon de peau libre ou de muqueuse buccale est greffé sur la face ventrale de la verge après excision complète de la gouttière urétrale. Dans un deuxième temps, quelques semaines plus tard, le greffon est tubulisé.

ETUDE PRATIQUE

A) Matériels et méthodes

1) Type d'étude:

Il s'agit d'une étude rétrospective des différents cas d'hypospadias pris en charge dans le service de chirurgie infantile au CHU Hassan II de FES durant 2004 - 2009.

2) Population d'étude:

ü Critères d'inclusion :

Ont été inclus dans cette étude tous les enfants pris en charge dans le service de chirurgie infantile au CHU Hassan II de FES soit en première intention soit secondairement après chirurgie réalisée dans un autre service.

ü Critères d'exclusion :

Les dossiers inexploitable ont été éliminés.

3) Recueil des donnée :

Il a été réalisé à partir du dossier médical des cas d'hypospadias. Les données qui ont été recueillies étaient :

- + Les circonstances de découverte de l'hypospadias.
- + L'âge au moment de la prise en charge.
- + L'âge de la mère à la naissance du bébé hypospade.
- + Présence d'un hypospadias dans la famille.
- + Le type anatomique.
- + Les malformations associées.
- + La réalisation des investigations complémentaires.
- + La technique chirurgicale utilisée.
- + Evolution et complications.

4) - Analyse statistique :

On a fait une étude descriptive de toutes les variables (âge ; les circonstances de découverte de l'hypospadias ; l'âge de la maman à la naissance du bébé hypospade....).

Les variables quantitatives ont été décrites en terme de moyenne et d'écart type et les variables qualitatives en terme de pourcentages.

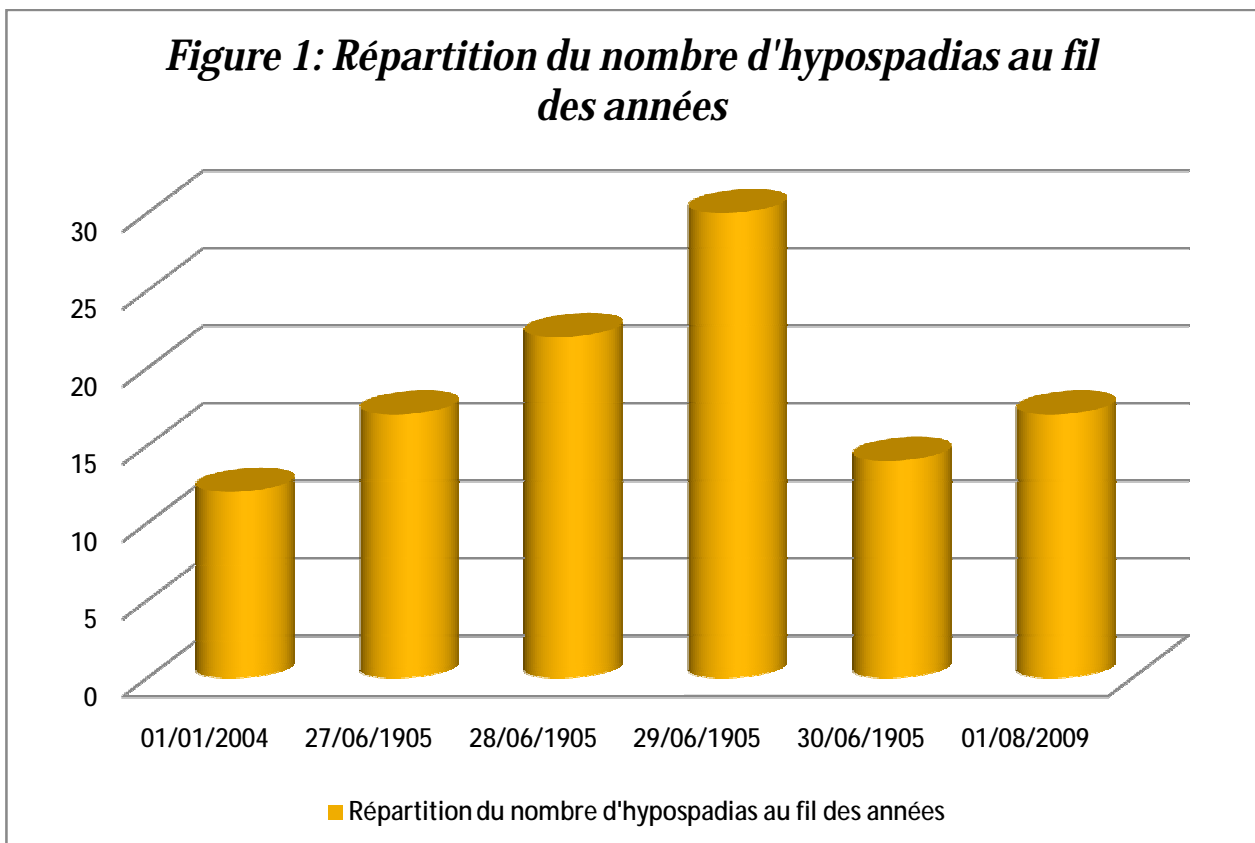
La saisie des données et l'analyse statistique ont été faites sous Excel.

B) Résultats

a) Les données générales:

Au total; on a notifié 112 cas d'hypospadias durant les années 2004- 2009. Dans notre travail; on a noté: 12 cas d'hypospadias opérés en 2004; 17 cas en 2005; 22 cas en 2006; 30 cas en 2007; 14 cas en 2008 et 17 cas en 2009. La répartition des cas en fonction des années est représentée sur la figure1.

On a constaté une augmentation du nombre de cas d'hypospadias opérés au service au fil des années avec une diminution ces deux dernières années.

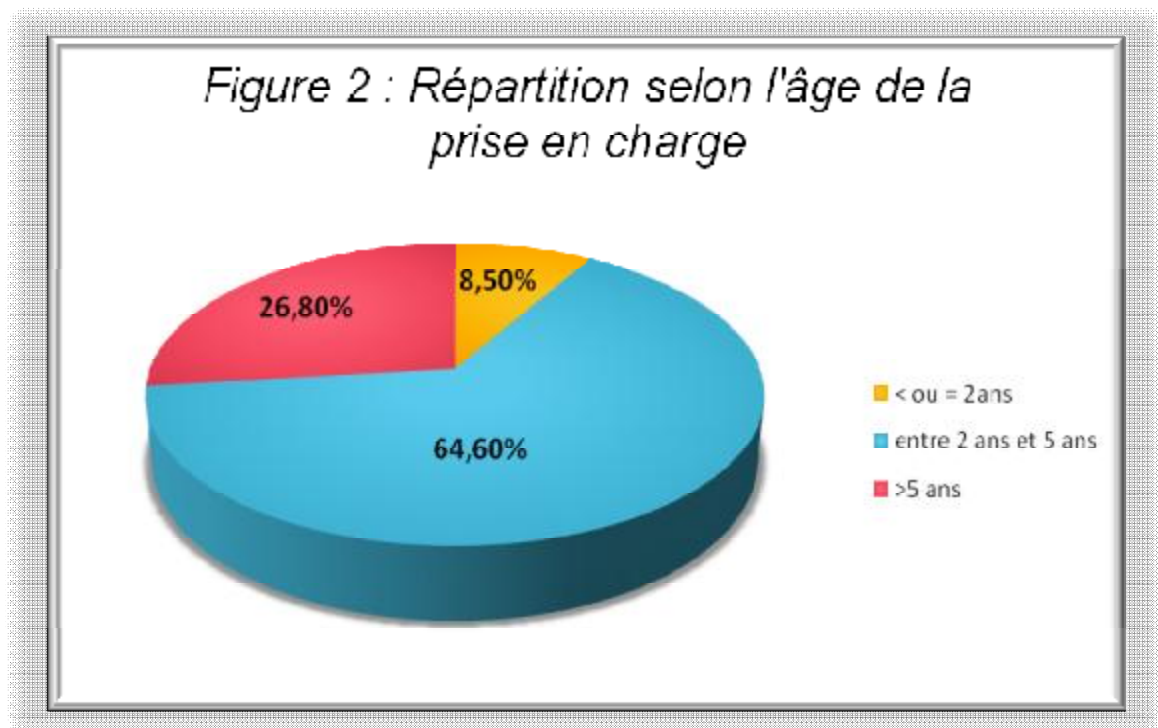


b) Répartition selon l'âge de la prise en charge :

L'âge moyen des enfants hypospades était de 5 ans avec un étendu de 2 - 13ans (tableau 1).

Tableau 1 : Répartition des cas en fonction de l'âge

Age	Nombre (cas)	Pourcentage (%)
< ou =2ans	7	8,5
Entre 2ans et 5ans	53	64,6
> 5ans	22	26,8



Dans notre série ; la plupart des malades étaient opérés entre 2 ans et 5 ans.

(Figure 2).

c) L'âge de la mère à la naissance du bébé hypospade:

L'âge moyen des mamans à la naissance de leurs bébé hyospade était de 30 ans avec comme extrême de 19 ans et 40 ans.

d) Présence d'un hypospadias dans la famille:

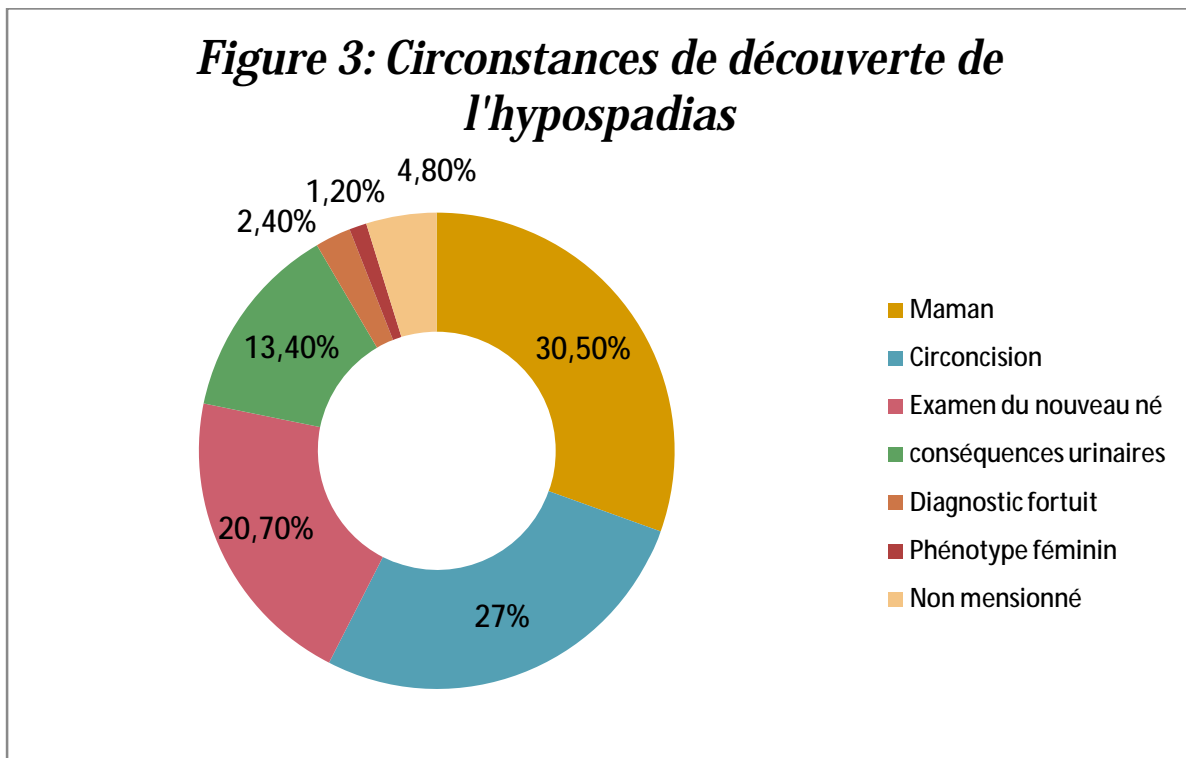
Dans notre série ; seulement 2cas présentaient un hypospadias dans la famille. L'un chez le frère et l'autre chez le cousin ; ce qui correspondait à un pourcentage de 0,4%.

e) Circonstances de découverte :

Tableau 2 : Les circonstances de découverte en fonction des cas :

Circonstances de découverte	Nombre	Pourcentage(%)
✚ Examen néonatal systématique.	17	20,7
✚ Constatation par la maman.	25	30,4
✚ Circoncision.	22	26,8
✚ Miction debout difficile.	4	4,8
✚ Dysurie.	4	4,8
✚ Enurésie persistante jusqu'à cette âge.	3	3,6
✚ Diagnostic fortuit au CS.	2	2,4
✚ Phénotype féminin.	1	1,2
✚ Non mentionné sur le dossier.	4	4 ,8

Dans notre série ; l'hypospadias était généralement découvert par la maman en constatant une position anormale du méat urinaire dans 30,5%. En 2^{ème} lieu ; lors de la circoncision : 27%. La découverte systématique en salle de naissance ne concernait que 20,7% des malades.(figure.3)



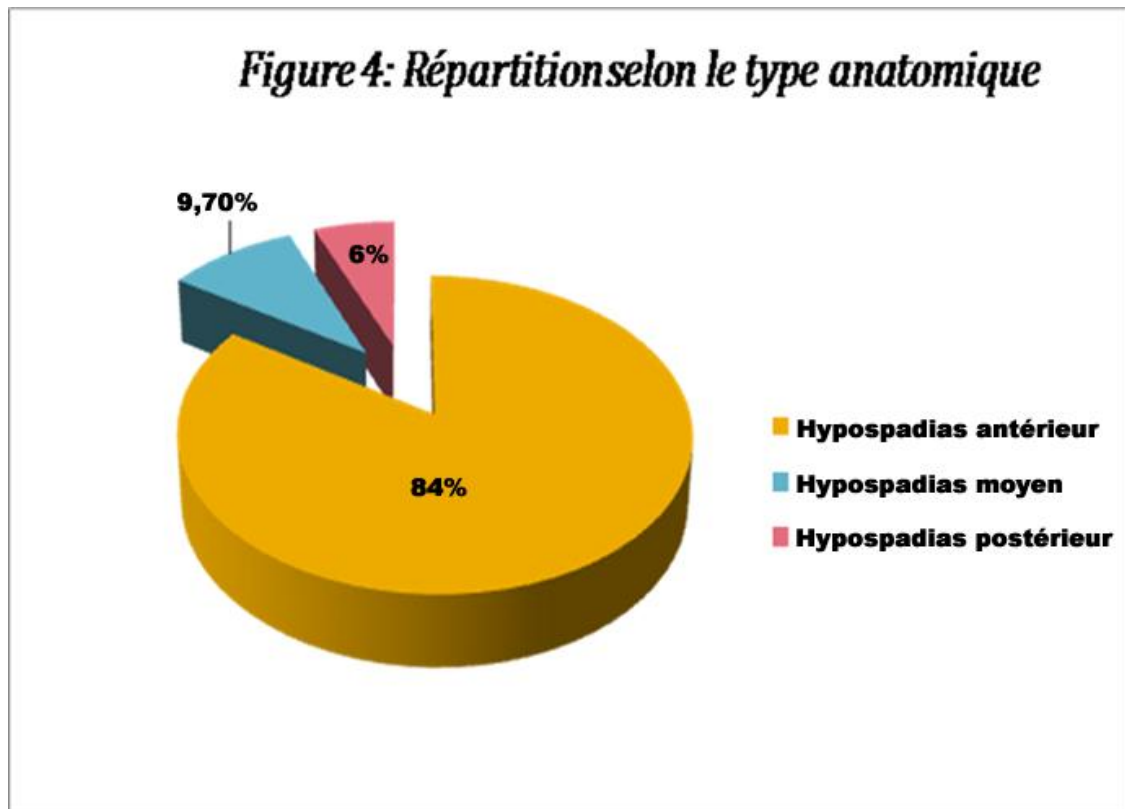
f) Répartition selon le type anatomique : (tableau 3)

Dans notre série ; l'hypospadias antérieur était le plus fréquent (84%). La forme **balanopréputial** constituait plus de la moitié. A noter que dans 3% des cas; on trouvait 2 orifices : balanopréputial + pénien antérieur.

L'hypospadias moyen constituait 9,7% contre 6% pour l'hypospadias postérieur. (Figure4)

Tableau 3 : Répartition des cas selon le type anatomique

Type anatomique	Nombre	Pourcentage (%)
Ø Hypospadias antérieur	69	84
Ø Hypospadias moyen	8	9,7
Ø Hypospadias postérieur	5	6



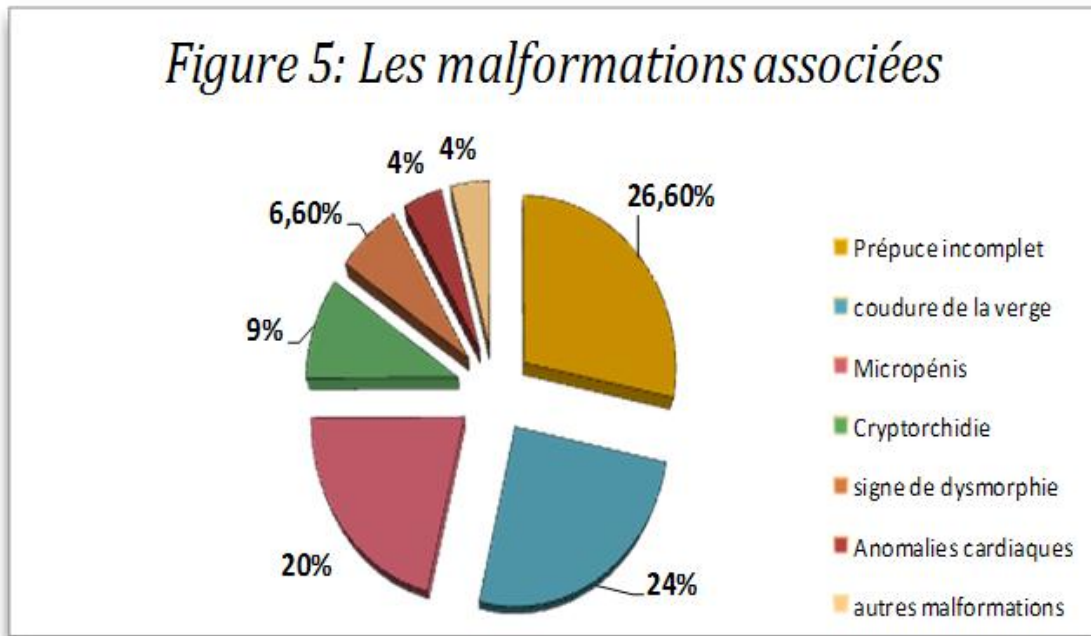
g) Les malformations associées :

10 types de malformations ont été décrits chez nos patients. Le nombre total de malformations est de 45 ; soit 54,8%. La répartition des cas selon du type de malformation est représenté dans le tableau 4.*

Tableau 4 : Répartition des cas selon le type des malformations

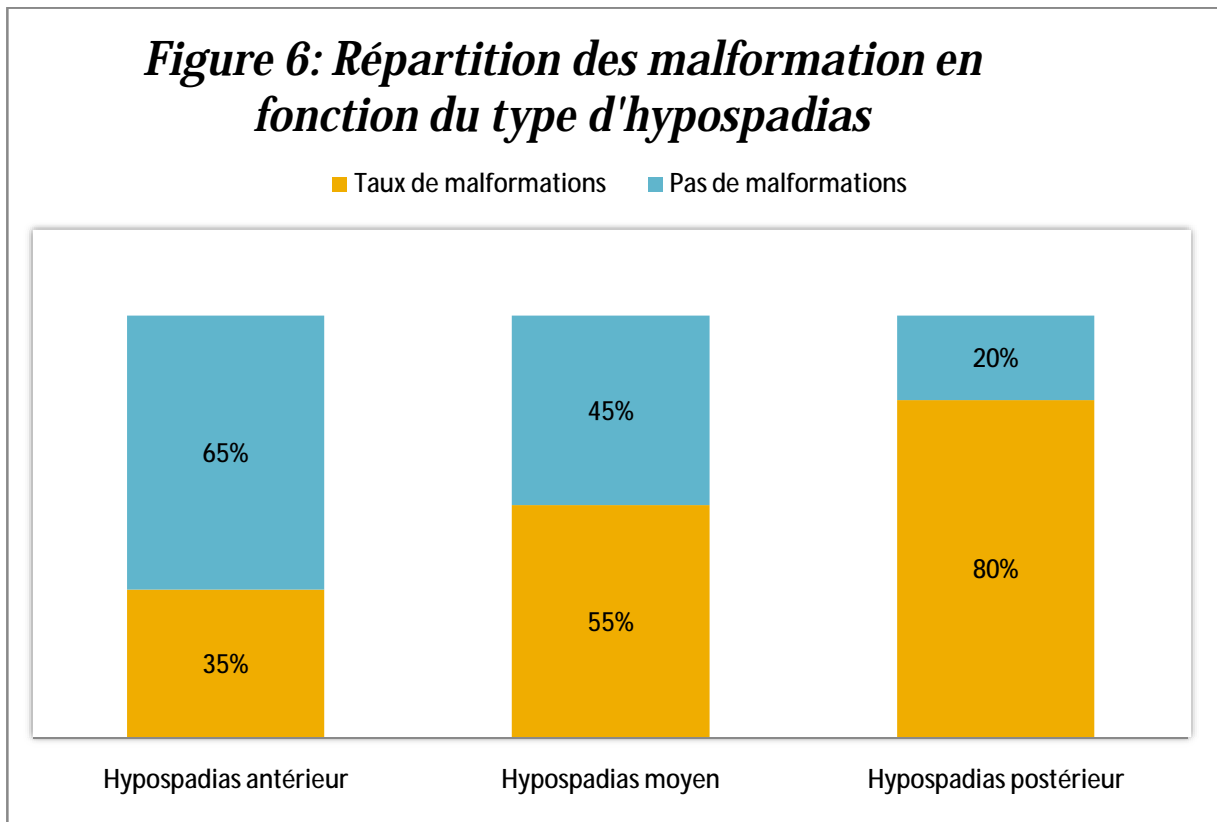
Malformations	Nombre (cas)	Pourcentage(%)
☀ Prépuce incomplet.	12	26,6
☀ La couture de la verge.	11	24
☀ Le micropénis.	9	20
☀ Cryptorchidie.	4	9
☀ Absence congénital du prépuce	1	2
☀ Hernie ombilicale.	1	2
☀ Sténose du méat.	1	2
☀ Ambiguïté sexuelle.	1	2
☀ Des anomalies cardiaques.	2	4
☀ Des signes de dysmorphie.	3	6,6

La malformation la plus fréquente était le prépuce incomplet (26,6%) ; suivi de la coudure de la verge (24%) et le micropénis (20%). (Figure 5)



Ces malformations étaient plus fréquentes dans l'hypospadias postérieur avec une répartition comme suit : (figure 6)

- + 35% associées à la forme antérieure.
- + 55% associées à la forme moyenne.
- + 80% associées à la forme postérieure.



h) Les investigations complémentaires :

11 cas d'hypospadias ont bénéficié d'investigations complémentaires

Chez 9 patients ; une échographie rénale et vésicale a été réalisée revenue sans particularité. Une échocardiographie a été faite chez 3 enfants et qui a montré une communication inter ventriculaire dans un cas (trisomique). Ce même malade a bénéficié d'une radiographie du crâne qui a été normal.

Le caryotype et le bilan hormonal (testostérone ; Delta 4 androsténédione ; DHT ; LH ; FSH) ont été demandé dans 2 cas d'hypospadias postérieur sans anomalies.

Enfin ; une UCR était faite chez un malade qui a été normal.










i) Les techniques chirurgicales:


☀ Généralité :

8 types de techniques chirurgicales ont été relevés dans notre série. La technique de DUPLAY est la plus utilisée avec un pourcentage de 51%. Les gestes associés étaient la spongioplastie dans 36, 5%; le SNODGRASS dans 11% et la couverture par la muqueuse prépuéal (DUPLAY modifié) dans 3,6%.

En 2ème lieu ; venait la technique de MATHIEU (33%). A noter que parmi les malades opérés selon MATHIEU ; 37% des cas ont été opérés selon le MATHIEU modifié (couverture par deux hémilambeaux de muqueuse préputiale) contre 63% opérés selon MATHIEU sans couverture.

Tableau 5 : Répartition des cas selon la technique opératoire

Technique chirurgicale.	Nombre (cas)	Pourcentage (%)
 Mathieu	27	33
 Duplay + spongioplastie.	30	36,5
 Duplay + Snodgrass.	9	11
 Duplay modifié.	3	3,6
 Dukket.	5	6
 MAGPI.	3	3,6
 Onlay + MAGPI.	1	1,2
 TUGPI.	2	2,4
 Respecté.	2	2,4

 Techniques en fonction du type :

Ø Hypospadias antérieur :

Parmi les 69 cas d'hypospadias antérieur ; 58% ont bénéficié de la technique de DUPLAY ; suivi de 29% de la technique de MATHIEU. Enfin la technique de MAGPI (4,3%) et KOFF (3%). (Tableau 6)




Tableau 6 : Répartition des cas d'hypospadias antérieurs
selon la technique

Technique	Duplay + spongioplastie	Duplay + Snodgrass	Duplay modifié	MATHIEU	Mathieu modifié	MAGPI	KOFF	Onlay+ MAGPI	DUKKET	Resped
Nombre de cas.	29	8	3	12	8	2	2	1	1	2
Pourcentage (%)	42	11,6	4,34	13,3	11,5	4,3	2,9	1,45	1,45	2,9

Ø Hypospadias moyen :

8 cas d'hypospadias moyen ont été relevés. 87,5% ont bénéficié de l'intervention de MATHIEU (37,5% le MATHIEU avec couverture par la muqueuse préputiale) contre 12,5% de la technique de DUPLAY + Snodgrass. (Tableau 7)

Tableau 7 : Répartition des cas d'hypospadias moyen selon la technique

 Technique	MATHIEU	MATHIEU modifié	DUPLAY + SNODGRASS
 Nombre de cas.	4	3	1
 Pourcentage. (%)	50	37,5	12,5

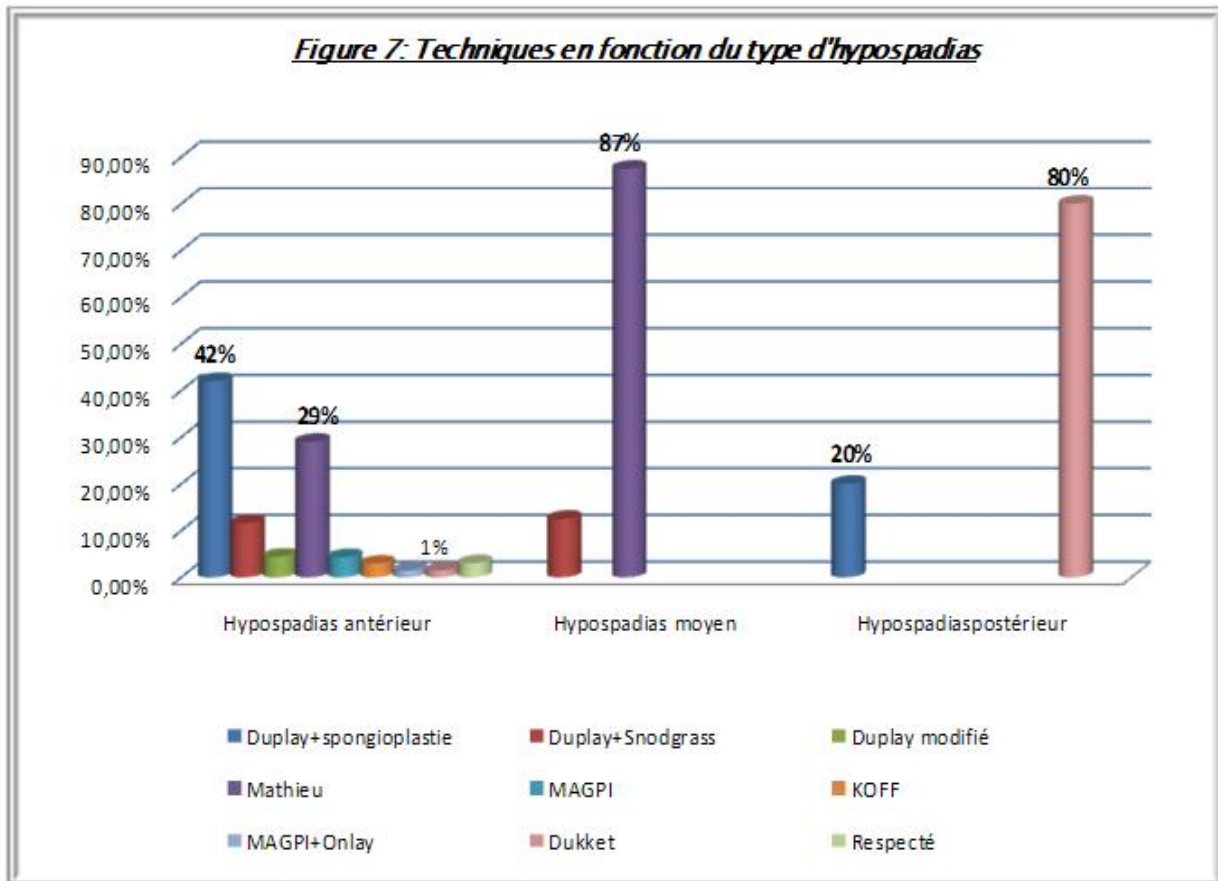
Ø Hypospadias postérieur :

Dans notre série ; 5 cas d'hypospadias postérieur ont été décrits. 80% ont été candidats à la technique de DUKKET contre 20% qui ont subies l'intervention de DUPLAY + Spongioplastie. (Tableau 8)

Tableau 8 : Répartition des cas d'hypospadias postérieur en fonction des techniques

☀ Technique.	Dukket	Duplay + spongioplastie
☀ Nombre de cas.	4	1
☀ Pourcentage (%)	80	20

La technique de DUPLAY était la plus utilisée dans l'hypospadias antérieur. L'intervention de MATHIEU était par contre largement utilisée dans l'hypospadias moyen. La technique la plus utilisée dans l'hypospadias postérieur était la technique de DUKKET. (Figure 7).



j) Les complications:

+ La fistule urétrale :

La fistule urétrale constitue le risque majeur de toute chirurgie d'hypospadias. Et le pourcentage de la fistule post opératoire est un test pour juger de la valeur de la technique. Les fistules peuvent être unique ou multiple ; précoce ou tardive après l'intervention. Dans notre série, elle constitue 29% des cas. Le pourcentage des patients ayant présentés des fistules varie selon la technique :

☀ 30% des cas après l'intervention de MATHIEU (19% tardive) :

ü 29,4% après MATHIEU sans couverture.

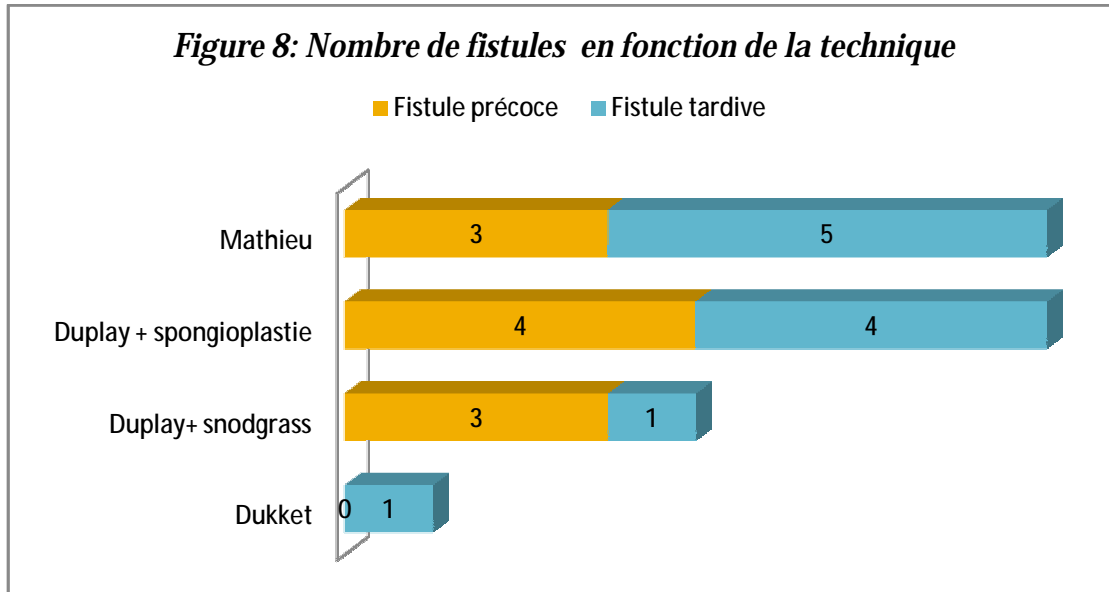
ü 10% après MATHIEU modifié.

☀ 26,6% des cas après la technique de Duplay associé à la spongioplastie.

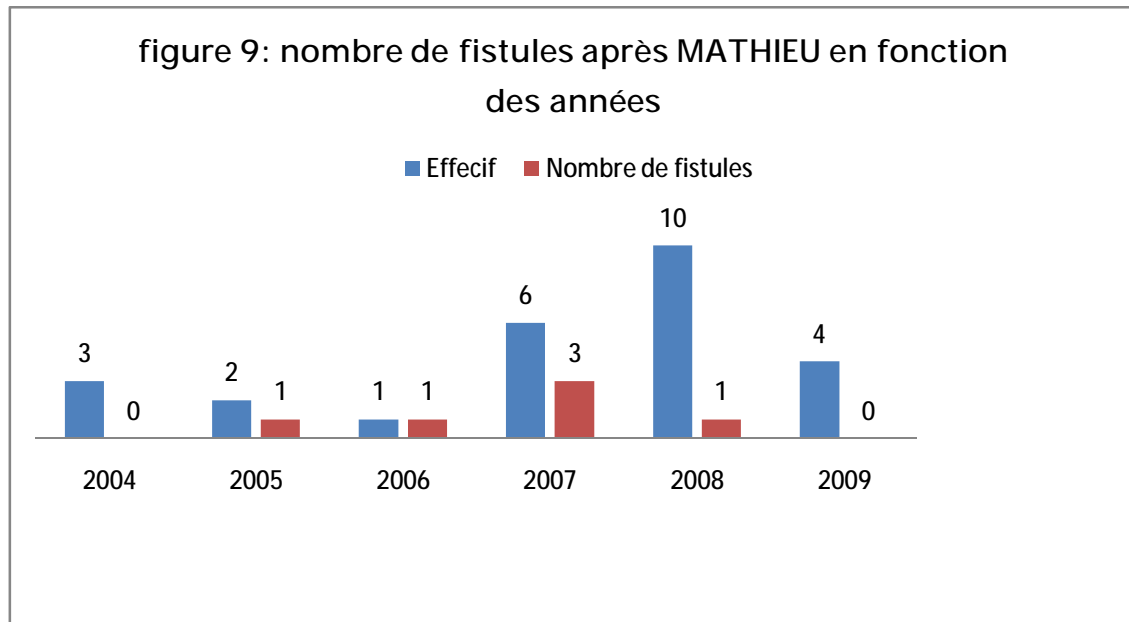
☀ 44,4% après la technique de Duplay associé au Snodgrass (33% précoce).

☀ 20% après l'intervention de DUKKETT.

La répartition du nombre de fistules en fonction de la technique est représentée sur la figure 8 :



La figure 9 représente le pourcentage de la fistule en fonction des années dans la technique de MATHIEU. On a commencé la modification de la technique à partir du début de 2008.



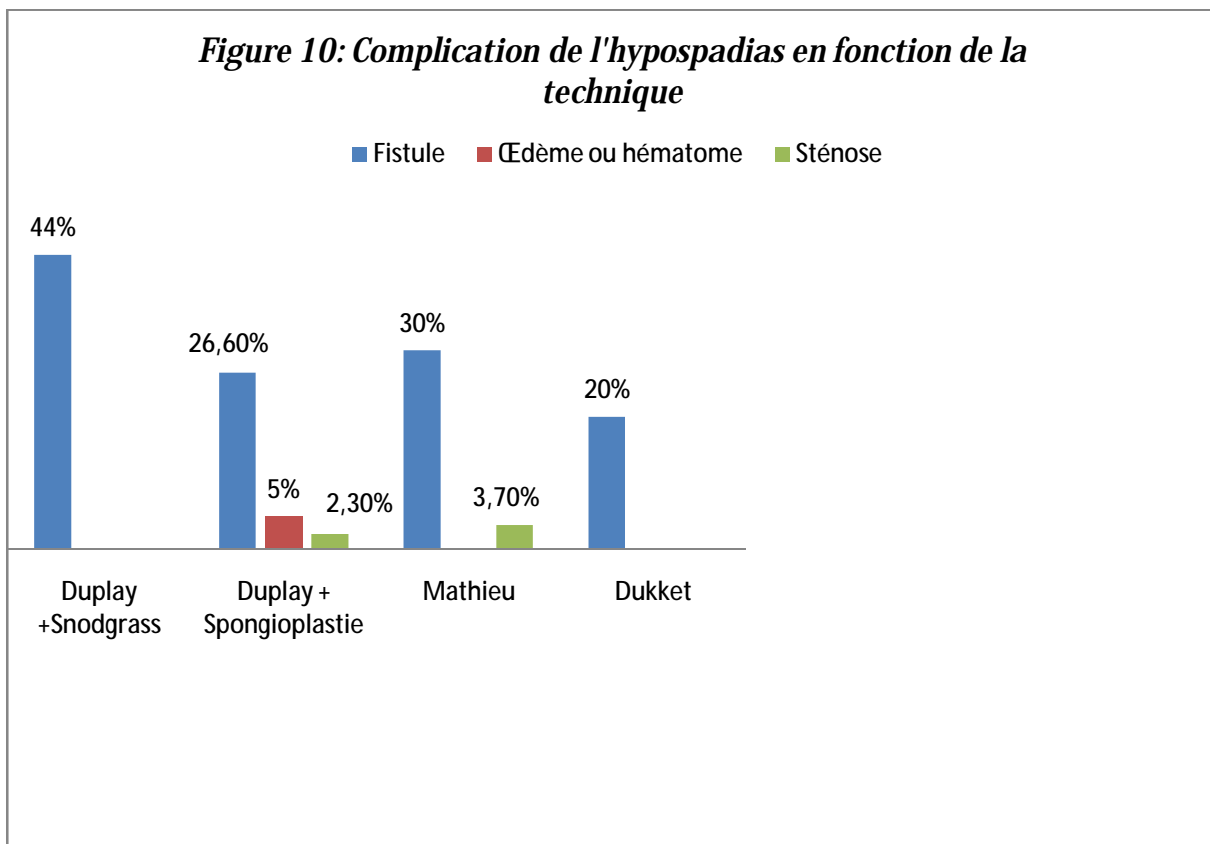
Le nombre de fistules a diminué depuis l'utilisation du MATHIEU modifié avec un pourcentage de 9% en 2008 et 0% en 2009 contre 50% en 2005 et 2007 et 100% en 2006.

Les autres complications :

Parmi les complications précoces de la chirurgie de l'hypospadias étaient l'œdème ou l'hématome de la verge qui ont constitué 5% chez les malades opérés selon DUPLAY.

La sténose distale est une complication tardive connu de l'hypospadias. Dans notre série ; elle constituait 2,3% après l'intervention de Duplay et 3,7% après la technique de MATHIEU.

La répartition de l'ensemble des complications en fonction de la technique opératoire est schématisée sur la figure 10.



C) Discussion

1) Les données générales :

Les données épidémiologiques récentes montrent une tendance à l'augmentation de l'incidence de l'hypospadias à la naissance dans une large majorité des pays (60). Cette notion est confirmée dans notre série.

2) L'âge moyen de la prise en charge :

L'âge « idéal » pour l'intervention varie d'un opérateur à l'autre et pour un même opérateur ; peut varier selon le type d'hypospadias. Le tableau 1 résume l'âge de l'intervention selon les auteurs.

Tableau 1 : Comparaison de l'âge de la prise en charge

Séries	Age moyen
Notre série	5ans
Belkacem (6)	5ans et demi
Nuininga (64)	7ans
Dodat (18)	18mois
Wang (63)	3ans et demi

En pratique ; même si l'intervention apparaît différée ; il est important que la consultation avec le chirurgien pédiatre ait lieu rapidement après la naissance.

3) L'âge de la mère à la naissance du bébé hypospade :

Selon l'étude de HARRY (32) ; l'hypospadias est significativement associé à l'augmentation de l'âge maternel. Ainsi, une élévation de 50% des cas graves a été démontrée chez les enfants de mère âgée de 35 ans comparativement aux mères de moins de 20 ans.

Toutefois ; aucun effet de l'âge maternel n'a été rapporté dans l'étude de WEIDNER (59). Dans notre série ; l'âge moyen des mamans à la naissance de leurs bébé hyospades était de 30ans. Cependant ; on ne peut pas évaluer la part de l'âge maternel sur l'incidence de l'hyospadias ; vu les différences concernant les types de population étudiée (âge jeune du mariage) et l'absence d'une population de référence.

4) La présence d'un hyospadias dans la famille :

Dans la série de WEIDNER (59) ; le risque d'hyospadias est significativement augmenté (Odds ratio=10,08 ; Intervalle de confiance : 95%) chez un enfant ayant un frère plus âgé présentant un hyospadias.

A travers une étude prospective sur 2503 garçons opérés pour hyospadias en Suède ; FREDELL (33) a cherché l'apparition de nouveaux cas dans la famille. Les résultats étaient 7% des cas familiaux.

Paradoxalement ; dans notre série ; les cas familiaux ne présentaient que 0.4% malgré la fréquence du mariage consanguin dans notre société ; ce qui pourraient être expliqué par l'insuffisance de l'interrogatoire cherchant cette notion familiale ou la négligence de la malformation chez la fratrie.

5) Les circonstances de découverte :

Dans la littérature ; le diagnostic de l'hypospadias est habituellement porté dès la naissance au cours de l'examen physique initial du nouveau né. (8)

Dans notre série ; on a constaté qu'il était généralement découvert par la maman (30,5%) ou lors de la circoncision (27%). Ce qui pourrait être expliqué par la fréquence des accouchements à domicile chez nous ; aboutissant à un diagnostic plus tardif de la malformation.

6) Répartition selon le type anatomique :

L'analyse de la position du méat ectopique permet la classification des hypospadias en antérieur ; moyen et postérieur.

JUSKIEWENSKI et ses collègues (61-3) en 1983 ont rapporté une étude sur 536 patients atteints d'hypospadias. Les résultats étaient : 71% des formes antérieur ; 16% des formes moyennes et 13% des formes postérieurs. Parmi les formes antérieurs ; 47% étaient balanopréputiale. (Tableau 2)

Tableau 2 : Comparaison de répartition des hypospadias en fonction des types anatomiques :

Types d'hypospadias	séries	Notre série (%)	JUEWENSKISKI (61) (%)	DUKKET (62) (%)
Hypospadias antérieur		84	71	49
Hypospadias moyen		9,7	16	21
Hypospadias postérieur		6	13	30

DUKKET (62-3) en 1996 a confirmé la fréquence de la forme antérieure ; à travers une autre série dont 49% présentaient un hypopsadias antérieur ; 21% étaient moyen et 30% postérieur.

Notre série rejoint les deux séries précédentes avec un taux d'hypospadias antérieur allant jusqu'à 84%.

7) Répartition selon les anomalies associées :

L'association cryptorchidie et hypospadias est décrite dans la littérature avec un pourcentage de 9% des cas. Dans la série de NUINGA (64) ; 9,5% des hypospades présentaient une cryptorchidie. Le résultat retrouvé dans notre série est concordant avec ces 2 études. (Tableau 3)

Tableau 3 : Comparaison de la répartition de la coudure de la verge et de l'ectopie testiculaire avec la série de NUINGA :

Les malformations	Les séries	Notre série (%)	NUINGA (64) (%)
Coudure de la verge		24	33
Cryptorchidie		9	9,5

A travers une étude sur 180 cas d'hypospadias ; BELKACEM (6) a rapporté 61% de coudures de la verge associée ; ce qui reste le plus fréquent par rapport aux résultats présentés dans le tableau.

Tableau 4 : Comparaison de répartition des autres anomalies
avec la série de WANG (63)

Malformation	Séries	Notre série (%)	WANG (63) (%)
Micropénis		20	1,7
Cardiaque		4	5,3
Dysmorphie		6,6	12,4
Ambigüité sexuelle		2	7,5

Le micropénis est plus fréquent dans notre série; en effet, il constitue la 3^{ème} anomalie après le prépuce incomplet et la coudure de la verge. Contrairement aux anomalies cardiaques, signes de dysmorphie et l'ambigüité sexuelle qui sont plus élevé dans la série de WANG. (Tableau 4).

8) Répartition selon les techniques chirurgicales :

⇒ Généralités :

Le tableau 5 résume le taux d'utilisation des techniques chirurgicales selon les auteurs.

Tableau 5 : Comparaison des taux d'utilisation des différentes techniques chirurgicales.

Techniques	Séries	Notre série (%)	NUININGA (64) (%)	FEHRI (45) (%)
DUPLAY		51	0	36
MATHIEU		33	16,6	25
DUCKET		6	42,04	11
MAGPI		3,6	29,36	6
KOFF		2,4	0	0
ONLAY		1,2	7,14	9

Dans notre série ainsi que dans la série de FEHRI ; on constate que la technique de DUPLAY est largement utilisée. Nous expliquons cela par la grande utilité de cette technique dans les hypospadias distaux quelque soit la nature de la plaque urétrale. Ces formes étant de loin la forme la plus fréquente (84% dans notre série).

Dans la série de NUININGA ; la technique de DUKKET était la plus utilisée vu la fréquence des formes avec sévère coudure nécessitant une lourde intervention.

⇒ Techniques en fonction du type :

Un questionnaire a été adressé à plusieurs équipes de chirurgie pédiatrique afin d'évaluer les habitudes de chacun en matière de chirurgie de l'hypospadias (36). Les résultats sont résumés dans le tableau 6.

Tableau 6: comparaison des taux d'utilisation des techniques chirurgicales en fonction des types d'hypospadias

Types	Techniques	DUPLAY (%)	MATHIEU (%)	MATHIEU modifié (%)	DUPLAY ou MATHIEU (%)	MAGPI (%)	ONLAY (%)	DUKKET (%)
Hypospadias distal (Balanique ; BP)		64,2	14,2	7	0	14,2	0	0
Hypospadias pénien antérieur ou moyen		21,4	35	0	35	0	7	0
Hypospadias postérieur	(+LEUVEUF)	7,1	0	0	0	0	64	28,5

On constate que la préférence va nettement au DUPLAY pour les formes distales ; ce qui rejoint les résultats retrouvés dans notre série avec un pourcentage de 58% des formes antérieures candidats au DUPLAY.

Par contre ; MATHIEU et DUPLAY se partagent clairement la préférence de façon équilibrée en cas d'hypospadias pénien antérieur et moyen. Dans notre série ; l'intervention de MATHIEU était la plus utilisée avec un pourcentage de 87,5% contre 12,5% du DUPLAY + SNODGRASS.

Dans l'hypospadias postérieur ; le lambeau de la muqueuse préputiale s'impose nettement ; le plus souvent en ONLAY. Dans notre série ; 80% des formes postérieures ont été candidats à la technique de DUKKET contre 20% qui ont subi l'intervention de DUPLAY + spongioplastie.

Le recours aux lambeaux libres de la muqueuse buccale ou vésicale ne se fait qu'exceptionnellement dans les formes très postérieures ou quand le prépuce n'est plus là. Dans notre série ; aucun cas de greffe n'a été réalisé.

9) Complications. Evaluation des différentes techniques :

Les complications sont multifactorielles et dépendent des techniques utilisées ; de l'opérateur ; de l'équipe soignante ; de la compliance du patients et de sa famille. (8)

Le pourcentage des bons résultats est très variable d'une série à l'autre ; de la littérature et des conditions objectives d'évaluation.

a) L'intervention de DUPLAY :

Dans la littérature ; les résultats de l'intervention de DUPLAY sont bons ; avec un taux de complications très faible. Le tableau 7 compare les résultats après l'intervention de DUPLAY selon les séries.

Tableau 7 : Comparaison des résultats après intervention de DUPLAY

Séries	Complications	Fistules (%)	Sténose (%)	Œdème ou hématoème (%)	Infection (%)
RAVASSE (40)		2	2	0	2
MERROT (24)		4,1	2,8	0	0
DODAT (65)		0	0	0	0
Notre série		29	2,3	5	0

Le taux de complications apparaît directement lié à la qualité des tissus de recouvrement du néo urètre que ce soit par le tissu spongieux ou sous cutané après réalisation d'un premier plan intermédiaire.

Notre série présente un taux plus important de fistules qui peut s'expliquer par la superposition des sutures.

ü Le SNODGRASS :

La réalisation d'une incision médiane selon SNODGRASS n'apparaît pas diminuer le risque de complications ; mais permet d'obtenir un aspect très satisfaisant du méat urétral sous réserve que la tubulisation n'ait pas été menée de façon très distale.

En 1999 ; une revue de la littérature concernant cette urétroplastie (SNODGRASS) (66) retrouvait parmi 328 patients un taux moyen de complication de 5,5%. Leur répartition est représentée dans le tableau 8.

Tableau 8 : Comparaison des résultats après le procédé de SNODGRASS

Séries	Complications	Fistules (%)	Sténose (%)	Diverticule (%)	Désunion (%)
BUISSON (43)		13	4	0	0
SNODGRASS (66)		2,5	1,5	1	0,3
Notre série		44,4	0	0	0

Dans la série de BUISSON (43); 52 patients ont été opérés selon cette technique. Les résultats ont été évalués dans tous les cas par au moins un examen clinique. Le recul minimum était de 6mois après l'urétroplastie. (Tableau 8).

A travers ces différentes publications ; l'intervention de SNODGRASS soulève l'enthousiasme de par ces excellents résultats tant sur le plan fonctionnel qu'esthétique.

Dans notre série ; les résultats sont moins bons en ce qui concerne le taux de fistules (44,4%). Par contre ; aucun cas de sténose n'a été décrit. En effet l'incision de la plaque urétrale doit être réalisé plus en profondeur ce qui permet d'élargir davantage et de réaliser l'urétroplastie moins en tension diminuant ainsi le risque de fistule.

ü La spongioplastie :

C'est une intervention dont le principal intérêt est une reconstitution du pénis aussi proche que possible de l'anatomie normale.

Dans la série de MEZZINE (42) ; 50 spongioplasties ont été réalisées par le même opérateur entre 1990 et 1996. Une reconstruction du prépuce à été faites chez 40 malades. 48 patients ont été réévalués entre 2002 et 2003. Les résultats immédiats sont représentés dans le tableau 9.

Tableau 9 : Comparaison des résultats de la spongioplastie avec la série de MEZZINE.

séries	Complications	Fistules (%)	Sténoses (%)	Œdème ou hématome (%)	Complications préputiale (%)
MEZZINE (42)		8	4	0	14
Notre série		26,6	2,3	5	0

Notre série présente un taux plus important de fistules la série de MEZZINE.

ü DUPLAY modifié :

Selon RAVASSE (40) ; la couverture de l'urétroplastie par un lambeau pédiculé de tissu cellulaire sous cutané préputial permet de réduire le taux de fistule des interventions de DUPLAY le ramenant à la même valeur qu'après l'intervention de MATHIEU alors qu'il était classiquement plus élevé.

Dans la série de LE MANDAT (49) ; 57 enfants ont été sélectionnés selon les critères suivants : hypospadias antérieur opéré par le même opérateur selon la même technique entre 2003 et 2006. La technique de DUPLAY ou DUPLAY-SNODGRASS était utilisée sans reconstruction de prépuce et complétée par un lambeau vascularisé hémi-préputial dé-épithélialisé ; appliqué sur la suture urétrale (DUPLAY modifié). Les résultats sont comparés avec notre série dans le tableau 10.

Tableau 10 : Comparaison des résultats de la technique de DUPLAY modifié avec la série de LE MANDAT.

Séries	Effectif	Fistules (%)	Sténoses (%)
LE MANDAT (49)	57	1,7	1,7
Notre série	3	0	0

Selon ces résultats ; la superposition d'un lambeau préputial associée à la technique de DUPLAY permet d'obtenir un taux de reprise chirurgicale très bas tout en donnant un bon résultat fonctionnel mais aussi esthétique.

Dans notre série ; cette technique n'a été utilisé que chez 3 patients. Aucun cas de fistule n'a été rapporté.

b) Comparaison de l'intervention de DUPLAY et de MATHIEU dans la prise en charge de l'hypospadias antérieur :

Le traitement chirurgical de l'hypospadias antérieur est une leçon d'humilité pour le chirurgien. Les procédés de DUPLAY et de MATHIEU ; bien que très anciens ; sont indiscutablement très satisfaisants ; sûres et surtout applicable à 80% des cas d'hypospadias. (24)

MERROT (24) en 2003 a réalisé une étude comparant les résultats de ces deux techniques pratiquées par deux opérateurs différents dans le traitement d'hypospadias antérieur ; chacun pratiquant pour le même type d'hypospadias une intervention de DUPLAY pour l'un et de MATHIEU pour l'autre ; sur une période de 10ans. Les résultats sont représentés dans le tableau 11.

Tableau 11 : Comparaison de la technique de DUPLAY et de MATHIEU dans la prise en charge de l'hypospadias antérieur

Séries	Techniques	MATHIEU		DUPLAY	
Complications		Fistule (%)	Sténose (%)	Fistule (%)	Sténose (%)
MERROT (24)		1,2	0,5	4,1	2,8
RAVASSE (40)		2	2	2	2
Notre série		30	3,7	28,5	2,3

A travers ces résultats ; MERROT (24) a constaté un taux de complication plus élevé dans la technique de DUPLAY (7%). Les fistules s'expliquent par la superposition des sutures. Les sténoses sont plus fréquentes car il n'y a pas d'apport de tissu mais une simple tubulisation de la plaque urétrale qui est trop étroite ; pas assez profonde ; ce qui doit inciter alors ; dans ces cas ; à opter pour le procédé de MATHIEU.

Dans une autre série sur 100 malades présentant un hypospadias antérieur ; RAVASSE (40) a comparé les résultats de l'urétroplastie de MATHIEU et de DUPLAY réalisées par le même opérateur sur une même période (1996 à 1999). (Tableau 9).

Les résultats rejoignent ceux publiés dans la littérature ; les interventions de DUPLAY et de MATHIEU apportent des résultats équivalents en ce qui concerne l'urètre. Cependant ; l'aspect du méat urinaire apparaît être plus satisfaisant après intervention de DUPLAY. La modification de SNODGRASS permet de réaliser la tubulisation de la plaque urétrale même lorsqu'elle est étroite.

Notre série confirme la qualité presque équivalente sur le plan fonctionnel de ces deux techniques. Ces données ont déjà été publiées dans la littérature internationale ; bien que le taux de fistules reste plus élevé dans les deux techniques par rapport aux séries précédentes.

En résumé ; ces deux techniques sont excellents si l'on compare les résultats beaucoup moins satisfaisants obtenus avec d'autres techniques. (MAGPI ; KOFF) (24)

c) La technique de MATHIEU modifiée :

Utilisé dans notre service à partir du début de l'année 2008 ; consiste à libérer un lambeau préputial muqueux et à couvrir la spongioplastie par deux hémilambeaux afin de réaliser un plan de renforcement (fig.1). Cette technique a diminué le taux de fistule post opératoire allant de 50% de 2007 à 9% en 2008 et 0% en 2009.

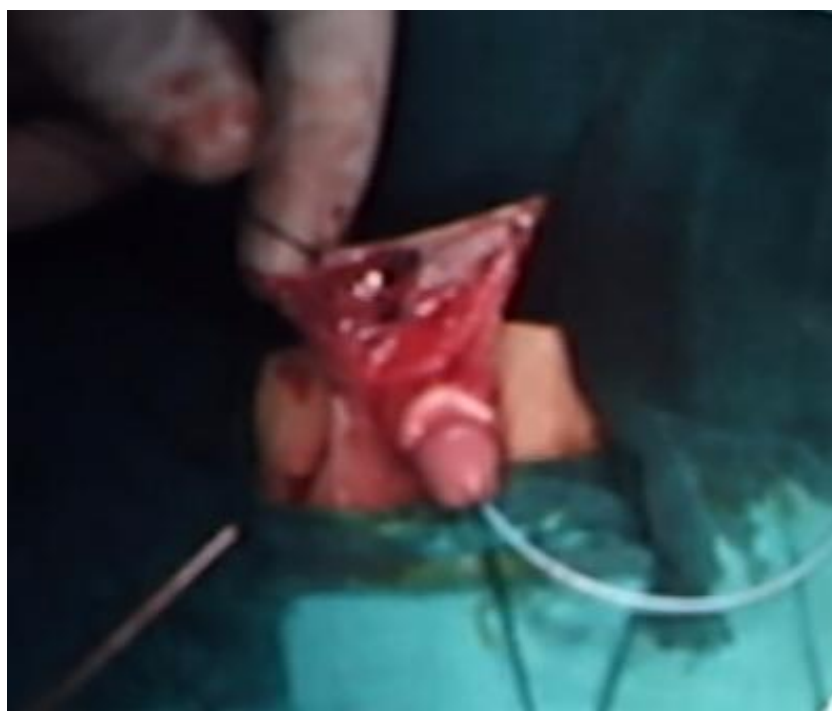


Fig. 1a : Technique de MATHIEU modifiée : Libération de deux hémilambeaux préputiaux.



Fig. 1b : Technique de MATHIEU modifiée : couverture de la spongiosoplastie par les deux hémilambeaux. (Service de chirurgie infantile.CHU HASSAN II. FES).

La comparaison entre la technique de MATHIEU modifiée dans notre série et celle sans couverture dans d'autres séries est marquée dans le tableau 12 :

Tableau 12 : Comparaison entre les techniques de MATHIEU (sans et avec couverture)

Séries	Fistules (%)
MERROT (24)	1,2
RAVASSE (40)	2
Notre série (MATHIEU modifié)	10
Notre série (MATHIEU sans couverture)	30

On constate que cette nouvelle technique a nettement diminué le pourcentage de fistules post opératoire dans notre série ; mais qui reste toujours supérieur à celles de la littérature.

d) La technique de KOFF :

La translation urétrale de KOFF semble avoir une place importante dans l'arsenal des techniques décrites pour traiter les hypospades ayant une division distale du corps spongieux. Cette technique présente le mérite essentiel d'éviter l'urétroplastie et réduit au minimum le risque de fistule qui est beaucoup plus élevé dans les autres techniques actuelle.

A travers une série de 26 cas d'hypospadias présentant une division distale du corps spongieux ; PAPAEL (47) n'a rapporté que 3,8% de fistule urétrale glandulaire. Par contre ; 15% ont présenté un hématome du pénis après l'ablation du pansement

et 19% une sténose du méat nécessitant une méatotomie. Cette complication pourrait être expliquée par l'ischémie de l'urètre distal.

Dans notre série ; seulement deux cas ont été opérés selon cette technique. Aucune complication n'a été notée.

e) La technique de DUKKET et d'ONLAY :

Dans une étude multicentrique française de 178 cas 1991 (67) ; les complications de reconstruction d'hypospadias postérieur ; toutes techniques confondues ; sont de l'ordre de 40% avec pour la technique de DUKKET un taux de fistule de 39% et de sténose de 16,5%. Les résultats sont représentés dans le tableau 13.

Tableau 13 : Comparaison des résultats de la technique de DUKKET

Séries	Complications	Fistules (%)	Sténoses (%)
VALLA (67)		39	16
NUININGA (64)		43,4	34
SAUVAGE (36)		9,1	13,9
Notre série		20	0

Ces résultats montrent un taux assez important de fistules et de sténoses. Ainsi cette technique expose particulièrement aux risques de sténoses proximales en raison de l'anastomose circonférentielle (ce qui n'est pas le cas pour la technique d'ONLAY). Dans notre série aucun cas de sténose n'a été retrouvé.

A noter que la technique en ONLAY est actuellement retenue comme la plus fiable dans l'hypospadias postérieur avec un taux de complications plus faible. (8)

Dans une méta analyse de la littérature ; son taux de fistules est de 7,2% contre 20,3% pour la technique de DUKKET. (68)

Conclusion

L'hypospadias est une malformation congénitale en fréquence croissante qui doit être prise en charge dès le plus jeune âge de la vie par une équipe multidisciplinaire.

La chirurgie de l'hypospade expose à de multiples complications dont le meilleur traitement reste la prévention donc la qualité du geste initial.

L'étude rétrospective de nos 82 cas d'hypospadias colligés entre les années 2004 et 2009 au service de chirurgie infantile au CHU HASSAN II de FES nous a permis de dégager certaines conclusions :

- ✚ 64,6% des enfants ont été opérés entre l'âge de 2 et 5 ans.
- ✚ 30,4% des hypospadias étaient découverts par la maman (diagnostic plus tardif).
- ✚ La notion d'hypospadias dans la famille n'était retrouvée que dans 0,4% (insuffisance de l'interrogatoire).
- ✚ La prédominance de la forme antérieure (83%) est concordante avec d'autres séries.
- ✚ Les anomalies associées ont été retrouvées dans 54,8%. Le prépuce incomplet était le plus fréquent.
- ✚ La technique de DUPLAY + Spongioplastie était la plus utilisée (36,5%) dans notre série. (Prédominance des formes distales).
- ✚ Les complications les plus observées sont les fistules (25,6%) surtout avec la technique de SNODGRASS. (44,4%)

Malgré un énorme travail de génotypage ; la plupart des hypospades restent à l'heure actuelle sans étiologie. Un vrai phénotypage à la naissance incluant une évaluation de la fonction testiculaire et si possible de la fonction placentaire ; associée à une étude épidémiologique à la recherche de facteurs environnementaux sont nécessaire pour avancer.

Dans l'avenir ; seules des actions coordonnées entre endocrinologues pédiatres et adultes ; chirurgiens urologues et biologistes aboutiront.

RESUME

Résumé

L'hypospadias est défini par l'abouchement ectopique du méat urétral à la face ventrale des organes génitaux externes.

Malgré les progrès des techniques chirurgicales ; l'hypospadias pose encore le problème de complications post opératoire.

L'objectif de ce travail est de mettre en œuvre les différents aspects héréditaires ; cliniques et thérapeutiques de l'hypospadias.

Notre série s'est porté sur 82 cas d'hypospadias colligés au service de chirurgie pédiatrique au CHU de FES sur une période de 5 ans et demi allant de 2004 à 2009.

- ⇒ La répartition de l'hypospadias selon le type anatomique a montré une prédominance des formes antérieures (84%)
- ⇒ 54,8% ont présenté des anomalies associées à l'hypospadias.
- ⇒ L'âge moyen de l'intervention était de 5 ans avec comme extrême de 2 et 13 ans.
- ⇒ Les techniques chirurgicales utilisées dans le service étaient :
 - ü La technique de DUPLAY : 51%
 - ü La technique de MATHIEU : 33%.
 - ü La technique de DUKKET : 6%.
 - ü La technique de MAGPI : 4,3%.
 - ü La technique de KOFF : 2,4%.
 - ü La technique d'ONLAY +MAGPI : 1,2%.
- ⇒ La complication post opératoire la plus fréquente retrouvée était la fistule. (29%).

Nos résultats ont été comparés à ceux des autres séries et aux données de la littérature afin de trouver les facteurs ayant un effet sur la survenue des complications post opératoire ; ce qui pourrait améliorer les résultats.

Abstract

Hypospadias is defined by the ectopic junction of the urethral meatus to the ventral side of the genitalia.

Despite advances in surgical techniques; hypospadias still poses the problem of postoperative complications.

The objective of this work is to implement the various aspects of hereditary and clinical treatment of hypospadias.

Our serie has focused on 82 cases of hypospadias collected in pediatric surgery department at the University Hospital of FES over a period of 5 years and half from 2004 to 2009.

⇒ The distribution of hypospadias according to anatomical type showed a predominance of anterior forms (84%).

⇒ 54.8% showed anomalies associated with hypospadias.

⇒ The average age of intervention was 5 years as extreme with 2 and 13 years.

⇒ The surgical techniques used in the service were:

The DUPLAY technique: 51%

The MATHIEU technique: 33%.

The DUKKET technique: 6%.

The MAGPI technique: 4,3%.

The KOFF technique: 2.4%.

The ONLAY+MAGPI technique: 1.2%.

⇒ The postoperative complication most frequently found was the fistula (29%).

Our results were compared with those of other series and literature data to identify factors affecting the occurrence of postoperative complications, which could improve the results.

ملخص

يعرف المبال التحتي بـفغرة الصماغ الإحليلي بالجانب الباطني أو الأسفل للأعضاء التناسلية الخارجية. ورغم تطور التقنيات الجراحية ، فإن المبال التحتي ما زال يطرح مشاكل علاجية ، وتبقى المضاعفات بعد الجراحة في تردد مستمر.

تشمل دراستنا 82 حالة من المبال التحتي سجلت بالمصلحة الجراحية الأطفال بالمستشفى الجامعي بفاس ، وذلك خلال مرحلة 5 سنوات ونصف تتراوح بين 2004 و 2009.

- وفق تقسيم المبال التحتي تبعا للنمط التشريحي تبين أن النوع الأمامي هو المهيمن بنسبة 84% .
- 54,8 % من الحالات كانت لديهم تشوهات أخرى مشتركة مع المبال التحتاني.
- معدل السن للعملية الجراحية كان 5 سنوات مع حد أدنى لسنتين وحد أعلى ل 13 سنة.
- التقنيات الجراحية التي تم استعمالها بالمصلحة كانت كالآتي:

تقنية [$\check{a} \kappa$] : 51%.

تقنية [$\check{u} \check{y}$] : 33 % .

تقنية [$\check{u} \kappa$] : 6 % .

تقنية [$\check{i} \check{y}$] : 4,3 % .

تقنية [] : 2,4 % .

تقنية [$\check{i} \check{y} + \check{u}$] : 1,2 % .

- أما أكثر المضاعفات التي وجدناها بعد العملية الجراحية كانت : النواسير 29% .
- ولقد قورنت هذه النتائج ببحوث أخرى وبالمعطيات الأدبية قصد وجود العوامل التي لها دخل في وقوع المضاعفات بعد الجراحة، مما يسمح من تطوير نتائجنا.

BIBLIOGRAPHIE

1 - J. S. P. LUMLEY · J. R. SIEWERT:

Pediatric Surgery, series editors 2006; p: 543-556.

2 - S.Dominique , Louvain-La-NEUVE:

Recherche théorique sur les implications psychologiques de l'hypospadias, 2003.

Disponible à partir de : URL: <http://www.le-penis.org/hypospadias.html>.

3 - Pr Ahmed T. Hadidi, Amir F. Azmi:

Hypospadias Surgery. An Illustrated Guide; Germany; Edition 2004.

4 - ROGER MIEUSSET AND MICHEL SOULIE :

Hypospadias: psychosocial, sexual and reproductive consequences in adult life.

Journal of Andrology, Vol. 26, No. 2, March/April 2005.

5-PH. PAPAREL, P-Y MURE, M.MARGARIAN, A. FEYAERS, P. MOURIQUAND.

Approche actuelle de l'hypospade chez l'enfant. Progrès en Urologie (2001), 11, 741-751.

6- F.BENDAHMANE.

Prise en charge chirurgicale de l'hypospadias : expérience du service de chirurgie infantile C. Thèse N ° 413 .Université de Rabat. 2005.

7 - Pr Taya Alami

Hypospadias. RABAT. 1996.

Disponible à partir de : URL : <http://www.dralami.edu/chirurgie/spad.html>.

8 - PH . VAYSSE ET J. MOSCOVICI :

Hypospadias. Monographie du collège national de chirurgie pédiatrique. Sauramps Médical, Montpellier, 2003.

9 - R. GREGOIRE - S. OBERLIN - J .B. BAILLIÈRE:

Précis d'anatomie. Tome 2 (Texte) p 424-427. p 432-435.

10 - H .TUCHMANN – DUPLESSISS – P. HAEGEL:

Embryologie : travaux pratiques. Enseignements dirigés. ORGANOGENESE. Masson.

11 - N. Tnani :

Hypospadias de l'enfant : A propos de 306 cas : Thèse N° 354. Rabat. 1999.

12 - BOCHEREAU G, CATHELINÉAU X, BUZELIN J . M, BOUCHOT O :

Urètre masculin. Anatomie chirurgicale. Voies d'abord.

Encycl. Med. Chir (ELSEVIER – PARIS). Techniques chirurgicales.

Url.41-305,1996,12p.

13 - BENOIT G, JULIANO F :

Anatomie du pénis, les organes érectiles et de l'urètre.

Ed. Techniques. Encycl. Med. Chir (PARIS France).

Urologie, 18300. B 10, 1993, 8 p.

14-P.MOURIQUAND . PY.Mure :

Chirurgie des hypospades.

Encycl. Méd. Chir. (Elsevier SAS, PARIS). Techniques chirurgicales.

Urologie 41-340, 2003, 12p.

15 - N Kalfa, B Liu, O Klein, M-H Wang, M Cao and L. S. Baskin :

Genomic Variants of *ATF3* in Patients with Hypospadias. J Urol 2008; 180: 2183-8.

16 - N. Kalfa, P. Philibert, C. Sultan :

Hypospadias et génétique. Archives de Pédiatrie 2009 ; 16:951-953.

17 - N. Kalfa , B. Liu , O. Klein , M.H. Wang , J. Liu , M. Cao, L.S. Baskin :

CXorf6 : un nouveau gène de l'hypospadias.

Le gène ATF3 est directement impliqué dans la survenue des hypospadias.

SFCP-006 – Urologie.

18 - G.HENNEN :

Traité d'endocrinologie (p 340-347).

19 - MORENO-GARCIA M, BARREIRO MIRANDA E :

Chromosomal anomalies in cryptorchidism and hypospadias. J. Urol
2002;168:2170-2.

20 - H. DODAT :

Hypospadias: manuel de chirurgie pédiatrique. Collège Hospitalo-universitaire de Chirurgie Pédiatrique. Année 1998.

21- D .Demède ; E.de Mattos et Silvas ; D. gorduza ; P.Mouriquand :

Actualité sur l'hypospadias. Archive de pédiatrie 2008. 15 ; 1366-1374.

22 - J. Moscovici ; P .Galinier ; A. Le Mandat

Hypospadias : prise en charge chirurgicale. Archive de pédiatrie (2009) ; 16 :954-955.

23 - C. Bouvattier ; C-L. ay ;P.Bougnères ;P.Chatelain :

Comment orienter la démarche diagnostique devant un hypospadias. Archive de pédiatrie (2009) ; 16 : 948-950.

24- T.Mérrot ;Y.Teklali ;H.Dodat ;P.Alessandrini

Traitement de l'hypospadias antérieur : comparaison de la technique modifiée de MATHIEU au DUPLAY (à propos de 849 enfants).Annales d'urologie 37 (2003) ; 207-209.

25-Hans G.POHL; Geoffrey F.Joys; Matthew W and Bartey G.Cilento ;Jr :

Cryptorchidism and hypospadias: J.Urol (2007); 1646-1651.

26 - Laurence S.Baskin; Michele B.Ebbers :

Hypospadias: Anatomy; etiology and technique .J of pediatric surgery (2006) .41; 463-472.

27- A.Sfez – Yaiche; V.Sulmont:

Conduite à tenir devant une ambigüité sexuelle : expérience rémoise à partir d'une étude rétrospective. Archive de pédiatr (2000) ; 7 suppl. 2 ; 382- 4.

28 – Michael.I.Gallentine; Allen F. Morey; IAN M. Thompson; Jr :

Hypospadias: A contemporary Epidemiologic Assessment. Urology 57: 788 _790; (2001).

29-A.E.Konstantinidou;G.Syridou;N Spanakis ;A.Tsakris ;

G.Aggiogiannis ;E.Patsouris :

Association of hypospadias and cardiac defect in a parvovirus B19-infected still born: A causality relation? Journal of Infection (2007) 54, e 41 e45.

30 – C. Bouvattier ; M.David ; C-L.Gay ; P.Bougnères ; P.Chatelain :

Conduite à tenir devant une anomalie des organes génitaux externes découverte à la naissance. Archive de pédiatrie (2009) ; 16 :585-587.

31 - A.M. Morera, A.F. Valmalle, M.J. Asensio, L. Chossegros, M.A. Chauvin, P. Durand, P.D.E. Mouriquand :

A study of risk factors for hypospadias in the Rhône-Alpes region (France). Journal of Pediatric Urology, Volume 2, Issue 3, June 2006, Pages 169-177.

32- HARRY FISCH, ROBERT J. GOLDEN, GARY L. LIBERSEN, GRACE S. HYUN, PAMELA MADSEN, MARIA I. NEW, TERRY W. HENSLE:

Maternal Age as a Risk Factor for Hypospadias . The Journal of Urology, Volume 165, Issue 3, March 2001, Pages 934-936.

33 - L. FREDELL, INGRID. K; EINAR .H ; STAFFAN. H , L. LUNDQUIST, GÖRAN. L , JÖRGEN.P, A. STENBERG, GUNNAR .W, A. NORDENSKJÖLD:

Heredity of hypospadias and the Significance of Low Birth Weight. The Journal of Urology, Volume 167, Issue 3, March 2002, Pages 1423-1427.

34 - Mette Norgaard, Pia Wogelius, Lars Pedersen, Kenneth J. Rothman, Henrik T. Sorensen :

Maternal Use of Oral Contraceptives during Early Pregnancy and Risk of Hypospadias in Male Offspring. Urology, In Press, 9 July 2009.

35 - Suzan L. Carmichael, PhD, Chen Ma, MD, Martha M. Werler, ScD, Richard S. Olney, MD, and Gary M. Shaw, Dr PH:

Maternal Corticosteroid Use and Hypospadias. The journal of pediatrics; Vol. 155, No. 1; 2009.

36 - R. Besson ; M. CARTIGNY ; P. SAUVAGE ; F. COLLIER ; J. BISERTE ; Jean-Marc RIGOT :

Hypospadias. La lettre du GEUP (Groupe Francophone d'Etude en Urologie Pédiatrique) ; année 2000 ; n° 14.

37 - Stephen LORTAT-JACOB :

Hypospadias.

38 - F. Nagimi.

L'HYOSPADIAS POSTERIEUR. A PROPOS DE 60 CAS : Thèse N° 169. Année 2000 ; RABAT.

39 - Dr Mark Hill :

Hypospadias. UNSW Embryology (The University of New South Wales), Reproductive System - Abnormalities. SYDNEY; AUSTRALIA. (2009).

40 - Philippe RAVASSE, Thierry PETIT, Pierre DELMAS :

Hypospadias antérieur : Duplay ou Mathieu? Progrès en Urologie (2000), 10, 653-656.

41 - MICHAEL G. DESAUTEL, JEFFREY STOCK; MONEER K. HANNA :

Müllerian duct remnants: Surgical management and fertility issues. J. Urol. Vol. 162, 1008-1014, Sep 1999.

42 - Samia MEZZINE, Sylvie BEAUDOIN, Frédéric BARGY :

Spongioplastie dans la réparation de l'hypospadias : évaluation à moyen et long terme. Progrès en Urologie (2005), 15, 519-523.

43 - Ph. BUISSON, J. RICARD, M.HAMZY, My. POUZAC, J-P. CANARELLI :

Evaluation des résultats du procédé de Snodgrass dans la chirurgie de l'hypospade. Progrès en Urologie (2004), 14, 385-389.

44 - A. Bouhafis ; J.L.Mege, R. Dubois, P. Chaffange, H. Dodat :

Technique de Duplay modifiée dans le traitement de l'hypospadias. À propos de 585 cas. Ann Urol 2002 ; 36 : 196-203.

45 - A. HAROUCHI, M. FEHRI ; H. SIBAI ; M. YAAKOUBI :

L'urologie pédiatrique au Maroc. Etat des lieux et perspectives (p 10-11). Hôpital d'Enfants de Casablanca ; CHU Ibn Rochd.

46 - JOHN W. DUCKETT, M.D:

MAGPI (Meatoplasty and Glanuloplasty) A Procedure for Subcoronal Hypospadias. J.Urol. Vol. 167, 2153-2156, May 2002.

47 - Ph. PAPAREL, P-Yves MURE, C. GARIGNON, P. MOURIQUAND :

Translation uréthrale de Koff : à propos de 26 hypospades présentant une division distale du corps spongieux. Progrès en Urologie (2001), 11, 1327-1330.

48 - KOFF S.A:

Mobilization of the urethra in the surgical treatment of hypospadias. J. Urol., 1981, 125, 394-397.

49 - A. Le Mandat, A. Paye Jaouen, M. Jallouli, A. El Ghoneimi :

Hypospadias antérieur : « mieux vaut couvrir qu'y revenir... ». Archives de Pédiatrie 2008 ; 15 : p887-p922.

50 - SAMUEL A. AMUKELE, ADAM C. WEISER, JEFFREY A. STOCK AND MONEER K. HANNA:

Results of 265 consecutive proximal hypospadias repairs using the THIERSCH-DUPLAY principle. J.URL Vol. 172, 2382–2383, December 2004.

51 - Obaidullah , Mohammed Aslam:

Ten-year review of hypospadias surgery from a single centre. British Journal of Plastic Surgery (2005) 58, 780–789.

52 - EUGENE MINEVICH, BARRY R. PECHA, JEFFREY WACKSMAN AND CURTIS A. SHELDON:

MATHIEU HYPOSPADIAS REPAIR: EXPERIENCE IN 202 PATIENTS. J.URL Vol. 162, 2141–2143, December 1999.

53 - ELIZABETH B. YERKES, MARK C. ADAMS, DAVID A. MILLER, JOHN C. POPE, IV, RICHARD C. RINK AND JOHN W. BROCK, III :

Y-TO-I WRAP: USE OF THE DISTAL SPONGIOSUM FOR HYPOSPADIAS REPAIR. Vol. 163, 1536–1539, May 2000.

54 - Jean – Michel Dubernard ; Claude Abdou :

Chirurgie urologique. Ch.45.p 401 ; 430.

55 – DUKKET J.W; COPLEN D; EWALT D; BASKIN L.S:

Buccal mucosal urethral replacement. J.Urol; 1995; 153; 1660 – 1663.

56 – YERKES E.B.; ADAMS M.C; MELLER D. A; BROCK J. W:

Coronal cuff: a problem site for buccal mucosal grafts. J.Urol; 1999; 162; 1442-1444.

57 – S. ZEIDAN, P-Yv. MURE, Th . GELAS, P. MOURIQUAND :

Chirurgie des complications de l'hypospade. Progrès en Urologie (2003), 13, 477-485.

58 – EL HSSAINI.M :

Carcinome épidermoïde de la verge. Thèse. FES ; 2008.

59 – I.S WEIDNER; H.MOLLER, T. K.JENSEN; N. E. SKAKKEBAEK:

Risk factors for cryptorchidism and hypospadias. J.Urol 1999: 161: 1606-9.

60- R. MIEUSSET:

Epidémiologie de l'hypospadias. Hypospadias : Monographie du collège national de chirurgie pédiatrique.2003.p 43-49.

61 - Juskiewenski S, Vaysse P, Guitard 1, et al:

Traitement des hypospadias antérieurs. Chir Pediatr. 1983; 24:75.

62 - Duckett JW: Hypospadias. In: Gillenwater JY, Grayhack JT, Howards SS, Duckett JW:

Adult and pediatric urology,

3ème edn. Mosby Year Book, St Louis, 1996, pp 2550.

- 63 - WANG-HSENG WU, JIIN-HAUR CHUANG; YA-CHUAN TING, SHIN-YE LEE and all:
Developmental anomalies and disabilities associated with hypospadias. J. Urol.
Vol. 168, 229-232, July 2002.
- 64 - JODY E. NUININGA, ROBERT P. E. DE GIER, R. VERSCHUREN AND all:
Long-term outcome of different types of one stage hypospadias repair.
J.Urol.Vol.174, 1544 - 1548, October 2005.
- 65 - Dodat.H ; Landry J.L; Szwarc C; Culem.S and all:
Spongioplasty and separation of corpora cavernosa for hypospadias repair. Br
J.Urol 2003: 91; 528-31.
- 66 - Snodgrass W.T:
Tubularized incised plate hypospadias repair: indications, technique; and
complications. Urology, 1999; 54:6-11.
- 67 - VALLA.J.S; Takvorian PH; Dodat H; Chavrier Y and all:
Single stage correction of posterior hypospadias (178 cases).Comparaison of
three techniques: free skin graft; free bladder mucosal graft; transverse pedicle
preputial graft. Europ J Pediatric Surg 1991; 1; 287-290.
- 68- CHAVRIER Y:
Rapport de la 12ème réunion du club de chirurgie viscéral pédiatrique. St Etienne
1998.
- 69 - PR BOUABDALLAH. Y :
Hypospadias. Séminaire. Service de chirurgie infantile. CHU HASSAN II.FES. 2009.

ANNEXE

Hypospadias chez l'enfant : A propos de 82 cas

⇒ Pénien antérieur.

✚ Hypospadias moyen :

Ø Pénien moyen.

✚ Hypospadias postérieur :

§ Pénien postérieur.

§ Péno-scrotal.

§ Scrotal.

§ Périnéal.

3) Position des gonades :

• Normale : intra scrotale.

• Cryptorchidie : droite gauche bilatérale

4) Examen du scrotum :

⇒ Scrotum normal.

⇒ Bifidité scrotal.

⇒ Scrotum plissé.

⇒ Scrotum hypoplasique.

⇒ Transposition péno-scrotale.

5) Malformations associés :

Ø Coudure de la verge/cordée.

Ø Micropénis : verge inf 2.5cm à la naissance.

Ø Prépuce incomplet : excès de peau prépuce de la face dorsal du pénis.

Ø Sténose du méat urétral.

Ø Hernie inguinale. Droite gauche bilatérale

Ø Hydrocèle. Droite gauche bilatérale

Ø Anomalie cardiaque.

Ø Autres anomalies associées :

D / Examens complémentaires :

1. Exploration hormonale :

• Bilan de base :

⇒ Testostérone ; AMH.

⇒ LH ; FSH ; ACTH.

• Bilan dynamique :

○ Le test au LHRH. OUI NON

○ Le test au synactène. OUI NON

○ Le test à la b HCG. OUI NON

○ Le test de sensibilisation aux androgènes.

OUI

NON

2. Explorations cytogénétiques : caryotype.

3. Explorations morphologiques :

• Echographie pelvienne et testiculaire.

• Endoscopie des voies urinaires.

• Echocoeur.

• Rx du squelette.

E / Traitement :

1) Age préconisé pour la chirurgie :

• Entre 6 mois et 2 ans.

• Entre 2 ans et 5 ans.

• Plus de 5 ans.

2) Techniques chirurgicales :

- b. Technique de MAGPI / Balanoplastie.
- c. Technique de Mathieu /uréthroplastie.
- d. Technique de Duplay.
- e. Technique de translation urétrale de Koff.
- f. Technique d'Onlay.

F / Complications :

✓ Peropératoires :

- Hémorragie.
- Lésions de l'urètre natif.

✓ Post opératoire précoces :

- ⇒ hématome.
- ⇒ Les complications générées par la sonde (migration de la sonde
tutrice ; contractions vésicales).
- ⇒ Infection (de la cicatrice/infection urinaire).

✓ Post opératoire tardives :

1. Résultats esthétiques insatisfaisants (sutures irrégulière ; excès de
peau formant un jabot à la face ventrale de la verge...)
2. Fistule de l'urètre.
3. Persistance de la chordée.
4. Sténose urétral.
5. Urétrocèle.
6. Ectropion muqueux.
7. Poils et lithiases urétrales.
8. Rétraction du méat.
9. Echecs multiples.

Distale proximale