

## الكيسة العذارية في المخ

(بمسد 46 حالة)

مصلحة جراحة الدماغ والأعصاب

بالمركز الاستشفائي الجامعي ابن رشد بالدار البيضاء

### أطروحة

قدمت ونوقشت علانية يوم: .....

من طرفه

السيد: إلياس الطاهري

المولد في: 11 مارس 1985 بسبي قاسم

طبيب داخلي بالمركز الاستشفائي الجامعي ابن رشد- الدار البيضاء

### لدليل شهادة الدكتوراه في الطب

الكلمات الأساسية: مشوكة حبيبية - كيسة عذارية - المخ - فرط ضغط الدم داخل القحف.

تحت إشراف اللجنة المكونة من الأساتذة

رئيس	السيد: عبد الصمد الأزهرى أستاذ في جراحة الدماغ والأعصاب
مشرف	السيد: عبد الحكيم لخضر أستاذ مبرز في جراحة الدماغ والأعصاب
أعضاء	السيد: محمد جيدان أستاذ في الأنفة
	السيد: سعيد الفران أستاذ في جراحة الدماغ والأعصاب
	السيد: عبد الصمد نجاه أستاذ في جراحة الدماغ والأعصاب
	السيد: عبد الصمد نجاه أستاذ في جراحة الدماغ والأعصاب

بِسْمِ اللَّهِ الرَّحْمَنِ الرَّحِيمِ

سبحانك لا علم لنا  
إلا ما علمتنا  
إنك أنت العليم  
الحكيم

سورة البقرة:

آية ٢١

صَدَقَ اللَّهُ الْعَظِيمَ



**UNIVERSITE MOHAMMED V- SOUISSI  
FACULTE DE MEDECINE ET DE PHARMACIE - RABAT**

**DOYENS HONORAIRES :**

- 1962 – 1969 : Docteur Abdelmalek FARAJ  
1969 – 1974 : Professeur Abdellatif BERBICH  
1974 – 1981 : Professeur Bachir LAZRAK  
1981 – 1989 : Professeur Taieb CHKILI  
1989 – 1997 : Professeur Mohamed Tahar ALAOUI  
1997 – 2003 : Professeur Abdelmajid BELMAHI

**ADMINISTRATION :**

- Doyen : Professeur Najia HAJJAJ  
Vice Doyen chargé des Affaires Académiques et estudiantines  
Professeur Mohammed JIDDANE  
Vice Doyen chargé de la Recherche et de la Coopération  
Professeur Ali BENOMAR  
Vice Doyen chargé des Affaires Spécifiques à la Pharmacie  
Professeur Yahia CHERRAH  
Secrétaire Général : Mr. El Hassane AHALLAT

***PROFESSEURS :***

**Février, Septembre, Décembre 1973**

1. Pr. CHKILI Taieb Neuropsychiatrie

**Janvier et Décembre 1976**

2. Pr. HASSAR Mohamed Pharmacologie Clinique

**Mars, Avril et Septembre 1980**

3. Pr. EL KHAMLICHI Abdeslam Neurochirurgie  
4. Pr. MESBAHI Redouane Cardiologie

**Mai et Octobre 1981**

5. Pr. BOUZOUBAA Abdelmajid Cardiologie  
6. Pr. EL MANOUAR Mohamed Traumatologie-Orthopédie  
7. Pr. HAMANI Ahmed\* Cardiologie  
8. Pr. MAAZOUZI Ahmed Wajih Chirurgie Cardio-Vasculaire  
9. Pr. SBIHI Ahmed Anesthésie –Réanimation  
10. Pr. TAOBANE Hamid\* Chirurgie Thoracique

Mai et Novembre 1982

11. Pr. ABROUQ Ali\*
12. Pr. BENOMAR M'hammed
13. Pr. BENSOUA Mohamed
14. Pr. BENOSMAN Abdellatif
15. Pr. LAHBABI ép. AMRANI Naïma

Oto-Rhino-Laryngologie  
Chirurgie-Cardio-Vasculaire  
Anatomie  
Chirurgie Thoracique  
Physiologie

Novembre 1983

16. Pr. ALAOUI TAHIRI Kébir\*
17. Pr. BALAFREJ Amina
18. Pr. BELLAKHDAR Fouad
19. Pr. HAJJAJ ép. HASSOUNI Najia
20. Pr. SRAIRI Jamal-Eddine

Pneumo-phtisiologie  
Pédiatrie  
Neurochirurgie  
Rhumatologie  
Cardiologie

Décembre 1984

21. Pr. BOUCETTA Mohamed\*
22. Pr. EL GUEDDARI Brahim El Khalil
23. Pr. MAAOUNI Abdelaziz
24. Pr. MAAZOUZI Ahmed Wajdi
25. Pr. NAJI M'Barek \*
26. Pr. SETTAF Abdellatif

Neurochirurgie  
Radiothérapie  
Médecine Interne  
Anesthésie -Réanimation  
Immuno-Hématologie  
Chirurgie

Novembre et Décembre 1985

27. Pr. BENJELLOUN Halima
28. Pr. BENSALIM Younes
29. Pr. EL ALAOUI Faris Moulay El Mostafa
30. Pr. IHRAI Hssain \*
31. Pr. IRAQI Ghali
32. Pr. KZADRI Mohamed

Cardiologie  
Pathologie Chirurgicale  
Neurologie  
Stomatologie et Chirurgie Maxillo-Faciale  
Pneumo-phtisiologie  
Oto-Rhino-laryngologie

Janvier, Février et Décembre 1987

33. Pr. AJANA Ali
34. Pr. AMMAR Fanid
35. Pr. CHAHED OUZZANI Houria ép.TAOBANE
36. Pr. EL FASSY FIHRI Mohamed Taoufiq
37. Pr. EL HAITEM Naïma
38. Pr. EL MANSOURI Abdellah\*
39. Pr. EL YAACOUBI Moradh
40. Pr. ESSAID EL FEYDI Abdellah
41. Pr. LACHKAR Hassan
42. Pr. OHAYON Victor\*
43. Pr. YAHYAOUY Mohamed

Radiologie  
Pathologie Chirurgicale  
Gastro-Entérologie  
Pneumo-phtisiologie  
Cardiologie  
Chimie-Toxicologie Expertise  
Traumatologie Orthopédie  
Gastro-Entérologie  
Médecine Interne  
Médecine Interne  
Neurologie

Décembre 1988

- 44. Pr. BENHAMAMOUCHE Mohamed Najib
- 45. Pr. DAFIRI Rachida
- 46. Pr. FAIK Mohamed
- 47. Pr. HERMAS Mohamed
- 48. Pr. TOLOUNE Farida\*

Chirurgie Pédiatrique  
Radiologie  
Urologie  
Traumatologie Orthopédie  
Médecine Interne

Décembre 1989 Janvier et Novembre 1990

- 49. Pr. ADNAOUI Mohamed
- 50. Pr. AOUNI Mohamed
- 51. Pr. BENAMEUR Mohamed\*
- 52. Pr. BOUKILI MAKHOUKHI Abdelali
- 53. Pr. CHAD Bouziane
- 54. Pr. CHKOFF Rachid
- 55. Pr. KHARBACH Aïcha
- 56. Pr. MANSOURI Fatima
- 57. Pr. OUZZANI Taïbi Mohamed Réda
- 58. Pr. SEDRATI Omar\*
- 59. Pr. TAZI Saoud Anas

Médecine Interne  
Médecine Interne  
Radiologie  
Cardiologie  
Pathologie Chirurgicale  
Urologie  
Gynécologie -Obstétrique  
Anatomie-Pathologique  
Neurologie  
Dermatologie  
Anesthésie Réanimation

Février Avril Juillet et Décembre 1991

- 60. Pr. AL HAMANY Zaïtounia
- 61. Pr. ATMANI Mohamed\*
- 62. Pr. AZZOUZI Abderrahim
- 63. Pr. BAYAHIA Rabéa ép. HASSAM
- 64. Pr. BELKOUCHI Abdelkader
- 65. Pr. BENABDELLAH Chahrazad
- 66. Pr. BENCHEKROUN BELABBES Abdellatif
- 67. Pr. BENSOUDA Yahia
- 68. Pr. BERRAHO Amina
- 69. Pr. BEZZAD Rachid
- 70. Pr. CHABRAOUI Layachi
- 71. Pr. CHANA El Houssaine\*
- 72. Pr. CHERRAH Yahia
- 73. Pr. CHOKAIRI Omar
- 74. Pr. FAJRI Ahmed\*
- 75. Pr. JANATI Idrissi Mohamed\*
- 76. Pr. KHATTAB Mohamed
- 77. Pr. NEJMI Maati
- 78. Pr. OUAALINE Mohammed\*
- 79. Pr. SOULAYMANI Rachida ép. BENCHEIKH
- 80. Pr. TAOUFIK Jamal

Anatomie-Pathologique  
Anesthésie Réanimation  
Anesthésie Réanimation  
Néphrologie  
Chirurgie Générale  
Hématologie  
Chirurgie Générale  
Pharmacie galénique  
Ophtalmologie  
Gynécologie Obstétrique  
Biochimie et Chimie  
Ophtalmologie  
Pharmacologie  
Histologie Embryologie  
Psychiatrie  
Chirurgie Générale  
Pédiatrie  
Anesthésie-Réanimation  
Médecine Préventive, Santé Publique et Hygiène  
Pharmacologie  
Chimie thérapeutique

Décembre 1992

81. Pr. AHALLAT Mohamed
82. Pr. BENOUDA Amina
83. Pr. BENSOUA Adil
84. Pr. BOUJIDA Mohamed Najib
85. Pr. CHAHED OUZZANI Laaziza
86. Pr. CHRAIBI Chafiq
87. Pr. DAOUDI Rajae
88. Pr. DEHAYNI Mohamed\*
89. Pr. EL HADDOURY Mohamed
90. Pr. EL OUAHABI Abdessamad
91. Pr. FELLAT Rokaya
92. Pr. GHAFIR Driss\*
93. Pr. JIDDANE Mohamed
94. Pr. OUZZANI TAIBI Med Charaf Eddine
95. Pr. TAGHY Ahmed
96. Pr. ZOUHDI Mimoun

Chirurgie Générale  
Microbiologie  
Anesthésie Réanimation  
Radiologie  
Gastro-Entérologie  
Gynécologie Obstétrique  
Ophtalmologie  
Gynécologie Obstétrique  
Anesthésie Réanimation  
Neurochirurgie  
Cardiologie  
Médecine Interne  
Anatomie  
Gynécologie Obstétrique  
Chirurgie Générale  
Microbiologie

Mars 1994

97. Pr. AGNAOU Lahcen
98. Pr. AL BAROUDI Saad
99. Pr. BENCHERIFA Fatiha
100. Pr. BENJAAFAR Nouredine
101. Pr. BENJELLOUN Samir
102. Pr. BEN RAIS Nozha
103. Pr. CAOUI Malika
104. Pr. CHRAIBI Abdelmjid
105. Pr. EL AMRANI Sabah ép. AHALLAT
106. Pr. EL AOUAD Rajae
107. Pr. EL BARDOUNI Ahmed
108. Pr. EL HASSANI My Rachid
109. Pr. EL IDRISSE LAMGHARI Abdennaceur
110. Pr. EL KIRAT Abdelmajid\*
111. Pr. ERROUGANI Abdelkader
112. Pr. ESSAKALI Malika
113. Pr. ETTAYEBI Fouad
114. Pr. HADRI Larbi\*
115. Pr. HASSAM Badredine
116. Pr. IFRINE Lahssan
117. Pr. JELTHI Ahmed
118. Pr. MAHFOUD Mustapha
119. Pr. MOUDENE Ahmed\*
120. Pr. OULBACHA Said
121. Pr. RHRAB Brahim
122. Pr. SENOUCI Karima ép. BELKHADIR
123. Pr. SLAOUI Anas

Ophtalmologie  
Chirurgie Générale  
Ophtalmologie  
Radiothérapie  
Chirurgie Générale  
Biophysique  
Biophysique  
Endocrinologie et Maladies Métaboliques  
Gynécologie Obstétrique  
Immunologie  
Traumato-Orthopédie  
Radiologie  
Médecine Interne  
Chirurgie Cardio- Vasculaire  
Chirurgie Générale  
Immunologie  
Chirurgie Pédiatrique  
Médecine Interne  
Dermatologie  
Chirurgie Générale  
Anatomie Pathologique  
Traumatologie – Orthopédie  
Traumatologie- Orthopédie  
Chirurgie Générale  
Gynécologie –Obstétrique  
Dermatologie  
Chirurgie Cardio-Vasculaire

### Mars 1994

- 124. Pr. ABBAR Mohamed\*
- 125. Pr. ABDELHAK M'barek
- 126. Pr. BELAIDI Halima
- 127. Pr. BRAHMI Rida Slimane
- 128. Pr. BENTAHILA Abdelali
- 129. Pr. BENYAHIA Mohammed Ali
- 130. Pr. BERRADA Mohamed Saleh
- 131. Pr. CHAMI Ilham
- 132. Pr. CHERKAOUI Lalla Ouafae
- 133. Pr. EL ABBADI Najia
- 134. Pr. HANINE Ahmed\*
- 135. Pr. JALIL Abdelouahed
- 136. Pr. LAKHDAR Amina
- 137. Pr. MOUANE Nezha

Urologie  
Chirurgie – Pédiatrique  
Neurologie  
Gynécologie Obstétrique  
Pédiatrie  
Gynécologie – Obstétrique  
Traumatologie – Orthopédie  
Radiologie  
Ophtalmologie  
Neurochirurgie  
Radiologie  
Chirurgie Générale  
Gynécologie Obstétrique  
Pédiatrie

### Mars 1995

- 138. Pr. ABOUQUAL Redouane
- 139. Pr. AMRAOUI Mohamed
- 140. Pr. BAIDADA Abdelaziz
- 141. Pr. BARGACH Samir
- 142. Pr. BEDDOUCHE Amoqrane\*
- 143. Pr. BENZAOUZ Mustapha
- 144. Pr. CHAARI Jilali\*
- 145. Pr. DIMOU M'barek\*
- 146. Pr. DRISSI KAMILI Mohammed Nordine\*
- 147. Pr. EL MESNAOUI Abbes
- 148. Pr. ESSAKALI HOUSSYNI Leila
- 149. Pr. FERHATI Driss
- 150. Pr. HASSOUNI Fadil  
Hygiène
- 151. Pr. HDA Abdelhamid\*
- 152. Pr. IBEN ATTYA ANDALOUSSI Ahmed
- 153. Pr. IBRAHIMY Wafaa
- 154. Pr. MANSOURI Aziz
- 155. Pr. OUAZZANI CHAHDI Bahia
- 156. Pr. RZIN Abdelkader\*
- 157. Pr. SEFIANI Abdelaziz
- 158. Pr. ZEGGWAGH Amine Ali

Réanimation Médicale  
Chirurgie Générale  
Gynécologie Obstétrique  
Gynécologie Obstétrique  
Urologie  
Gastro-Entérologie  
Médecine Interne  
Anesthésie Réanimation  
Anesthésie Réanimation  
Chirurgie Générale  
Oto-Rhino-Laryngologie  
Gynécologie Obstétrique  
Médecine Préventive, Santé Publique et  
  
Cardiologie  
Urologie  
Ophtalmologie  
Radiothérapie  
Ophtalmologie  
Stomatologie et Chirurgie Maxillo-faciale  
Génétique  
Réanimation Médicale

### Décembre 1996

- 159. Pr. AMIL Touriya\*
- 160. Pr. BELKACEM Rachid
- 161. Pr. BELMAHI Amin

Radiologie  
Chirurgie Pédiatrie  
Chirurgie réparatrice et plastique

162. Pr. BOULANOUAR Abdelkrim	Ophtalmologie
163. Pr. EL ALAMI EL FARICHA EL Hassan	Chirurgie Générale
164. Pr. EL MELLOUKI Ouafac*	Parasitologie
165. Pr. GAOUZI Ahmed	Pédiatrie
166. Pr. MAHFOUDI M'barek*	Radiologie
167. Pr. MOHAMMADINE EL Hamid	Chirurgie Générale
168. Pr. MOHAMMADI Mohamed	Médecine Interne
169. Pr. MOULINE Soumaya	Pneumo-phtisiologie
170. Pr. OUADGHIRI Mohamed	Traumatologie-Orthopédie
171. Pr. OUZEDDOUN Naima	Néphrologie
172. Pr. ZBIR EL Mehdi*	Cardiologie

#### Novembre 1997

173. Pr. ALAMI Mohamed Hassan	Gynécologie-Obstétrique
174. Pr. BEN AMAR Abdesselem	Chirurgie Générale
175. Pr. BEN SLIMANE Lounis	Urologie
176. Pr. BIROUK Nazha	Neurologie
177. Pr. BOULAICH Mohamed	O.RL.
178. Pr. CHAOUIR Souad*	Radiologie
179. Pr. DERRAZ Said	Neurochirurgie
180. Pr. ERREIMI Naima	Pédiatrie
181. Pr. FELLAT Nadia	Cardiologie
182. Pr. GUEDDARI Fatima Zohra	Radiologie
183. Pr. HAIMEUR Charki*	Anesthésie Réanimation
184. Pr. KANOUNI NAWAL	Physiologie
185. Pr. KOUTANI Abdellatif	Urologie
186. Pr. LAHLOU Mohamed Khalid	Chirurgie Générale
187. Pr. MAHRAOUI CHAFIQ	Pédiatrie
188. Pr. NAZI M'barek*	Cardiologie
189. Pr. OUAHABI Hamid*	Neurologie
190. Pr. SAFI Lahcen*	Anesthésie Réanimation
191. Pr. TAOUFIQ Jallal	Psychiatrie
192. Pr. YOUSFI MALKI Mounia	Gynécologie Obstétrique

#### Novembre 1998

193. Pr. AFIFI RAJAA	Gastro-Entérologie
194. Pr. AIT BENASSER MOULAY Ali*	Pneumo-phtisiologie
195. Pr. ALOUANE Mohammed*	Oto-Rhino-Laryngologie
196. Pr. BENOMAR ALI	Neurologie
197. Pr. BOUGTAB Abdesslam	Chirurgie Générale
198. Pr. ER RIHANI Hassan	Oncologie Médicale
199. Pr. EZZAITOUNI Fatima	Néphrologie
200. Pr. KABBAJ Najat	Radiologie
201. Pr. LAZRAK Khalid ( M)	Traumatologie Orthopédie

Novembre 1998

202. Pr. BENKIRANE Majid\*  
203. Pr. KHATOURI ALI\*  
204. Pr. LABRAIMI Ahmed\*

Hématologie  
Cardiologie  
Anatomie Pathologique

Janvier 2000

205. Pr. ABID Ahmed\*  
206. Pr. AIT OUMAR Hassan  
207. Pr. BENCHERIF My Zahid  
208. Pr. BENJELLOUN DAKHAMA Badr.Sououd  
209. Pr. BOURKADI Jamal-Eddine  
210. Pr. CHAOUI Zineb  
211. Pr. CHARIF CHEFCHAOUNI Al Montacer  
212. Pr. ECHARRAB El Mahjoub  
213. Pr. EL FTOUH Mustapha  
214. Pr. EL MOSTARCHID Brahim\*  
215. Pr. EL OTMANY Azzedine  
216. Pr. GHANNAM Rachid  
217. Pr. HAMMANI Lahcen  
218. Pr. ISMAILI Mohamed Hatim  
219. Pr. ISMAILI Hassane\*  
220. Pr. KRAMI Hayat Ennoufouss  
221. Pr. MAHMOUDI Abdelkrim\*  
222. Pr. TACHINANTE Rajae  
223. Pr. TAZI MEZALEK Zoubida

Pneumophtisiologie  
Pédiatrie  
Ophtalmologie  
Pédiatrie  
Pneumo-phtisiologie  
Ophtalmologie  
Chirurgie Générale  
Chirurgie Générale  
Pneumo-phtisiologie  
Neurochirurgie  
Chirurgie Générale  
Cardiologie  
Radiologie  
Anesthésie-Réanimation  
Traumatologie Orthopédie  
Gastro-Entérologie  
Anesthésie-Réanimation  
Anesthésie-Réanimation  
Médecine Interne

Novembre 2000

224. Pr. AIDI Saadia  
225. Pr. AIT OURHROUI Mohamed  
226. Pr. AJANA Fatima Zohra  
227. Pr. BENAMR Said  
228. Pr. BENCHEKROUN Nabiha  
229. Pr. CHERTI Mohammed  
230. Pr. ECH-CHERIF EL KETTANI Selma  
231. Pr. EL HASSANI Amine  
232. Pr. EL IDGHIRI Hassan  
233. Pr. EL KHADER Khalid  
234. Pr. EL MAGHRAOUI Abdellah\*  
235. Pr. GHARBI Mohamed El Hassan  
236. Pr. HSSAIDA Rachid\*  
237. Pr. LACHKAR Azzouz  
238. Pr. LAHLOU Abdou  
239. Pr. MAFTAH Mohamed\*  
240. Pr. MAHASSINI Najat

Neurologie  
Dermatologie  
Gastro-Entérologie  
Chirurgie Générale  
Ophtalmologie  
Cardiologie  
Anesthésie-Réanimation  
Pédiatrie  
Oto-Rhino-Laryngologie  
Urologie  
Rhumatologie  
Endocrinologie et Maladies Métaboliques  
Anesthésie-Réanimation  
Urologie  
Traumatologie Orthopédie  
Neurochirurgie  
Anatomie Pathologique

241. Pr. MDAGHRI ALAOUI Asmae  
242. Pr. NASSIH Mohamed\*  
243. Pr. ROUIMI Abdelhadi

Pédiatrie  
Stomatologie Et Chirurgie Maxillo-Faciale  
Neurologie

Décembre 2001

244. Pr. ABABOU Adil  
245. Pr. AOUAD Aicha  
246. Pr. BALKHI Hicham\*  
247. Pr. BELMEKKI Mohammed  
248. Pr. BENABDELJLIL Maria  
249. Pr. BENAMAR Loubna  
250. Pr. BENAMOR Jouda  
251. Pr. BENELBARHDADI Imane  
252. Pr. BENNANI Rajae  
253. Pr. BENOUACHANE Thami  
254. Pr. BENYOUSSEF Khalil  
255. Pr. BERRADA Rachid  
256. Pr. BEZZA Ahmed\*  
257. Pr. BOUCHIKHI IDRISSE Med Larbi  
258. Pr. BOUHOUCHE Rachida  
259. Pr. BOUMDIN El Hassane\*  
260. Pr. CHAT Latifa  
261. Pr. CHELLAOUI Mounia  
262. Pr. DAALI Mustapha\*  
263. Pr. DRISSI Sidi Mourad\*  
264. Pr. EL HAJOUI Ghziel Samira  
265. Pr. EL HIJRI Ahmed  
266. Pr. EL MAAQILI Moulay Rachid  
267. Pr. EL MADHI Tarik  
268. Pr. EL MOUSSAIF Hamid  
269. Pr. EL OUNANI Mohamed  
270. Pr. EL QUESSAR Abdeljlil  
271. Pr. ETTAIR Said  
272. Pr. GAZZAZ Miloudi\*  
273. Pr. GOURINDA Hassan  
274. Pr. HRORA Abdelmalek  
275. Pr. KABBAJ Saad  
276. Pr. KABIRI EL Hassane\*  
277. Pr. LAMRANI Moulay Omar  
278. Pr. LEKEHAL Brahim  
279. Pr. MAHASSIN Fattouma\*  
280. Pr. MEDARHRI Jalil  
281. Pr. MIKDAME Mohammed\*  
282. Pr. MOHSINE Raouf

Anesthésie-Réanimation  
Cardiologie  
Anesthésie-Réanimation  
Ophtalmologie  
Neurologie  
Néphrologie  
Pneumo-phtisiologie  
Gastro-Entérologie  
Cardiologie  
Pédiatrie  
Dermatologie  
Gynécologie Obstétrique  
Rhumatologie  
Anatomie  
Cardiologie  
Radiologie  
Radiologie  
Radiologie  
Chirurgie Générale  
Radiologie  
Gynécologie Obstétrique  
Anesthésie-Réanimation  
Neuro-Chirurgie  
Chirurgie-Pédiatrique  
Ophtalmologie  
Chirurgie Générale  
Radiologie  
Pédiatrie  
Neuro-Chirurgie  
Chirurgie-Pédiatrique  
Chirurgie Générale  
Anesthésie-Réanimation  
Chirurgie Thoracique  
Traumatologie Orthopédie  
Chirurgie Vasculaire Périphérique  
Médecine Interne  
Chirurgie Générale  
Hématologie Clinique  
Chirurgie Générale

283. Pr. NABIL Samira  
284. Pr. NOUINI Yassine  
285. Pr. OUALIM Zouhir\*  
286. Pr. SABBAH Farid  
287. Pr. SEFIANI Yasser  
288. Pr. TAOUFIQ BENCHEKROUN Soumia  
289. Pr. TAZI MOUKHA Karim

Gynécologie Obstétrique  
Urologie  
Néphrologie  
Chirurgie Générale  
Chirurgie Vasculaire Périphérique  
Pédiatrie  
Urologie

Décembre 2002

290. Pr. AL BOUZIDI Abderrahmane\*  
291. Pr. AMEUR Ahmed \*  
292. Pr. AMRI Rachida  
293. Pr. AOURARH Aziz\*  
294. Pr. BAMOU Youssef \*  
295. Pr. BELMEJDOUB Ghizlene\*  
296. Pr. BENBOUAZZA Karima  
297. Pr. BENZEKRI Laila  
298. Pr. BENZZOUBEIR Nadia\*  
299. Pr. BERNOUSSI Zakiya  
300. Pr. BICHRA Mohamed Zakariya  
301. Pr. CHOHO Abdelkrim \*  
302. Pr. CHKIRATE Bouchra  
303. Pr. EL ALAMI EL FELLOUS Sidi Zouhair  
304. Pr. EL ALJ Haj Ahmed  
305. Pr. EL BARNOUSSI Leila  
306. Pr. EL HAOURI Mohamed \*  
307. Pr. EL MANSARI Omar\*  
308. Pr. ES-SADEL Abdelhamid  
309. Pr. FILALI ADIB Abdelhai  
310. Pr. HADDOUR Leila  
311. Pr. HAJJI Zakia  
312. Pr. IKEN Ali  
313. Pr. ISMAEL Farid  
314. Pr. JAAFAR Abdeloihab\*  
315. Pr. KRIOULE Yamina  
316. Pr. LAGHMARI Mina  
317. Pr. MABROUK Hfid\*  
318. Pr. MOUSSAOUI RAHALI Driss\*  
319. Pr. MOUSTAGHFIR Abdelhamid\*  
320. Pr. MOUSTAINE My Rachid  
321. Pr. NAITLHO Abdelhamid\*  
322. Pr. OUJILAL Abdelilah  
323. Pr. RACHID Khalid \*  
324. Pr. RAISS Mohamed

Anatomie Pathologique  
Urologie  
Cardiologie  
Gastro-Entérologie  
Biochimie-Chimie  
Endocrinologie et Maladies Métaboliques  
Rhumatologie  
Dermatologie  
Gastro-Entérologie  
Anatomie Pathologique  
Psychiatrie  
Chirurgie Générale  
Pédiatrie  
Chirurgie Pédiatrique  
Urologie  
Gynécologie Obstétrique  
Dermatologie  
Chirurgie Générale  
Chirurgie Générale  
Gynécologie Obstétrique  
Cardiologie  
Ophtalmologie  
Urologie  
Traumatologie Orthopédie  
Traumatologie Orthopédie  
Pédiatrie  
Ophtalmologie  
Traumatologie Orthopédie  
Gynécologie Obstétrique  
Cardiologie  
Traumatologie Orthopédie  
Médecine Interne  
Oto-Rhino-Laryngologie  
Traumatologie Orthopédie  
Chirurgie Générale

325. Pr. RGUIBI IDRISSE Sidi Mustapha\*  
 326. Pr. RHOU Hakima  
 327. Pr. SIAH Samir \*  
 328. Pr. THIMOU Amal  
 329. Pr. ZENTAR Aziz\*  
 330. Pr. ZRARA Ibtisam\*

Pneumophtisiologie  
 Néphrologie  
 Anesthésie Réanimation  
 Pédiatrie  
 Chirurgie Générale  
 Anatomie Pathologique

### **PROFESSEURS AGREGES :**

#### Janvier 2004

331. Pr. ABDELLAH El Hassan  
 332. Pr. AMRANI Mariam  
 333. Pr. BENBOUZID Mohammed Anas  
 334. Pr. BENKIRANE Ahmed\*  
 335. Pr. BENRAMDANE Larbi\*  
 336. Pr. BOUGHALEM Mohamed\*  
 337. Pr. BOULAADAS Malik  
 338. Pr. BOURAZZA Ahmed\*  
 339. Pr. CHAGAR Belkacem\*  
 340. Pr. CHERRADI Nadia  
 341. Pr. EL FENNI Jamal\*  
 342. Pr. EL HANCHI ZAKI  
 343. Pr. EL KHORASSANI Mohamed  
 344. Pr. EL YOUNASSI Badreddine\*  
 345. Pr. HACHI Hafid  
 346. Pr. JABOURIK Fatima  
 347. Pr. KARMANE Abdelouahed  
 348. Pr. KHABOUZE Samira  
 349. Pr. KHARMAZ Mohamed  
 350. Pr. LEZREK Mohammed\*  
 351. Pr. MOUGHIL Said  
 352. Pr. NAOUMI Asmae\*  
 353. Pr. SAADI Nozha  
 354. Pr. SASSENOU ISMAIL\*  
 355. Pr. TARIB Abdelilah\*  
 356. Pr. TIJAMI Fouad  
 357. Pr. ZARZUR Jamila

Ophtalmologie  
 Anatomie Pathologique  
 Oto-Rhino-Laryngologie  
 Gastro-Entérologie  
 Chimie Analytique  
 Anesthésie Réanimation  
 Stomatologie et Chirurgie Maxillo-faciale  
 Neurologie  
 Traumatologie Orthopédie  
 Anatomie Pathologique  
 Radiologie  
 Gynécologie Obstétrique  
 Pédiatrie  
 Cardiologie  
 Chirurgie Générale  
 Pédiatrie  
 Ophtalmologie  
 Gynécologie Obstétrique  
 Traumatologie Orthopédie  
 Urologie  
 Chirurgie Cardio-Vasculaire  
 Ophtalmologie  
 Gynécologie Obstétrique  
 Gastro-Entérologie  
 Pharmacie Clinique  
 Chirurgie Générale  
 Cardiologie

#### Janvier 2005

358. Pr. ABBASSI Abdellah  
 359. Pr. AL KANDRY Sif Eddine\*  
 360. Pr. ALAOUI Ahmed Essaid  
 361. Pr. ALLALI Fadoua  
 362. Pr. AMAR Yamama

Chirurgie Réparatrice et Plastique  
 Chirurgie Générale  
 Microbiologie  
 Rhumatologie  
 Néphrologie

363. Pr. AMAZOUZI Abdellah	Ophtalmologie
364. Pr. AZIZ Nouredine*	Radiologie
365. Pr. BAHIRI Rachid	Rhumatologie
366. Pr. BARKAT Amina	Pédiatrie
367. Pr. BENHALIMA Hanane	Stomatologie et Chirurgie Maxillo Faciale
368. Pr. BENHARBIT Mohamed	Ophtalmologie
369. Pr. BENYASS Aatif	Cardiologie
370. Pr. BERNOUSSI Abdelghani	Ophtalmologie
371. Pr. BOUKLATA Salwa	Radiologie
372. Pr. CHARIF CHEFCHAOUNI Mohamed	Ophtalmologie
373. Pr. DOUDOUH Abderrahim*	Biophysique
374. Pr. EL HAMZAOUI Sakina	Microbiologie
375. Pr. HAJJI Leila	Cardiologie
376. Pr. HESSISSEN Leila	Pédiatrie
377. Pr. JIDAL Mohamed*	Radiologie
378. Pr. KARIM Abdelouahed	Ophtalmologie
379. Pr. KENDOUCI Mohamed*	Cardiologie
380. Pr. LAAROUSSI Mohamed	Chirurgie Cardio-vasculaire
381. Pr. LYAGOUBI Mohammed	Parasitologie
382. Pr. NIAMANE Radouane*	Rhumatologie
383. Pr. RAGALA Abdelhak	Gynécologie Obstétrique
384. Pr. SBIHI Souad	Histo-Embryologie Cytogénétique
385. Pr. TNACHERI OUAZZANI Btissam	Ophtalmologie
386. Pr. ZERAIDI Najia	Gynécologie Obstétrique

### **AVRIL 2006**

423. Pr. ACHEMLAL Lahsen*	Rhumatologie
424. Pr. AFIFI Yasser	Dermatologie
425. Pr. AKJOUJ Said*	Radiologie
426. Pr. BELGNAOUI Fatima Zahra	Dermatologie
427. Pr. BELMEKKI Abdelkader*	Hématologie
428. Pr. BENCHEIKH Razika	O.R.L
429. Pr. BIYI Abdelhamid*	Biophysique
430. Pr. BOUHAFS Mohamed El Amine	Chirurgie - Pédiatrique
431. Pr. BOULAHYA Abdellatif*	Chirurgie Cardio – Vasculaire
432. Pr. CHEIKHAOUI Younes	Chirurgie Cardio – Vasculaire
433. Pr. CHENGUETI ANSARI Anas	Gynécologie Obstétrique
434. Pr. DOGHMI Nawal	Cardiologie
435. Pr. ESSAMRI Wafaa	Gastro-entérologie
436. Pr. FELLAT Ibtissam	Cardiologie
437. Pr. FAROUDY Mamoun	Anesthésie Réanimation
438. Pr. GHADOUANE Mohammed*	Urologie
439. Pr. HARMOUCHE Hicham	Médecine Interne

440. Pr. HANAFI Sidi Mohamed\*  
 441. Pr. IDRIS LAHLOU Amine  
 442. Pr. JROUNDI Laila  
 443. Pr. KARMOUNI Tariq  
 444. Pr. KILI Amina  
 445. Pr. KISRA Hassan  
 446. Pr. KISRA Mounir  
 447. Pr. KHARCHAFI Aziz\*  
 448. Pr. LAATIRIS Abdelkader\*  
 449. Pr. LMIMOUNI Badreddine\*  
 450. Pr. MANSOURI Hamid\*  
 451. Pr. NAZIH Naoual  
 452. Pr. OUANASS Abderrazzak  
 453. Pr. SAFI Soumaya\*  
 454. Pr. SEKKAT Fatima Zahra  
 455. Pr. SEFIANI Sana  
 456. Pr. SOUALHI Mouna  
 457. Pr. TELLAL Saida\*  
 458. Pr. ZAHRAOUI Rachida

Anesthésie Réanimation  
 Microbiologie  
 Radiologie  
 Urologie  
 Pédiatrie  
 Psychiatrie  
 Chirurgie – Pédiatrique  
 Médecine Interne  
 Pharmacie Galénique  
 Parasitologie  
 Radiothérapie  
 O.R.L  
 Psychiatrie  
 Endocrinologie  
 Psychiatrie  
 Anatomie Pathologique  
 Pneumo – Phtisiologie  
 Biochimie  
 Pneumo – Phtisiologie

### **Octobre 2007**

458. Pr. LARAQUI HOUSSEINI Leila  
 459. Pr. EL MOUSSAOUI Rachid  
 460. Pr. MOUSSAOUI Abdelmajid  
 461. Pr. LALAOUI SALIM Jaafar \*  
 462. Pr. BAITE Abdelouahed \*  
 463. Pr. TOUATI Zakia  
 464. Pr. OUZZIF Ez zohra \*  
 465. Pr. BALOUCH Lhousaine \*  
 466. Pr. SELKANE Chakir \*  
 467. Pr. EL BEKKALI Youssef \*  
 468. Pr. AIT HOUSSA Mahdi \*  
 469. Pr. EL ABSI Mohamed  
 470. Pr. EHIRCHIOU Abdelkader \*  
 471. Pr. ACHOUR Abdessamad \*  
 472. Pr. TAJDINE Mohammed Tariq\*  
 473. Pr. GHARIB Noureddine  
 474. Pr. TABERKANET Mustafa \*  
 475. Pr. ISMAILI Nadia  
 476. Pr. MASRAR Azlarab  
 477. Pr. RABHI Monsef \*  
 478. Pr. MRABET Mustapha \*  
 479. Pr. SEKHSOKH Yessine \*

Anatomie pathologique  
 Anesthésie réanimation  
 Anesthésier réanimation  
 Anesthésie réanimation  
 Anesthésie réanimation  
 Cardiologie  
 Biochimie  
 Biochimie  
 Chirurgie cardio vasculaire  
 Chirurgie cardio vasculaire  
 Chirurgie cardio vasculaire  
 Chirurgie générale  
 Chirurgie générale  
 Chirurgie générale  
 Chirurgie générale  
 Chirurgie générale  
 Chirurgie générale  
 Chirurgie plastique  
 Chirurgie vasculaire périphérique  
 Dermatologie  
 Hématologie biologique  
 Médecine interne  
 Médecine préventive santé publique et hygiène  
 Microbiologie

480. Pr. SEFFAR Myriame  
 481. Pr. LOUZI Lhoussain \*  
 482. Pr. MRANI Saad \*  
 483. Pr. GANA Rachid  
 484. Pr. ICHOU Mohamed \*  
 485. Pr. TACHFOUTI Samira  
 486. Pr. BOUTIMZINE Nourdine  
 487. Pr. MELLAL Zakaria  
 488. Pr. AMMAR Haddou \*  
 489. Pr. AOUIFI Sarra  
 490. Pr. TLIGUI Houssain  
 491. Pr. MOUTAJ Redouane \*  
 492. Pr. ACHACHI Leila  
 493. Pr. MARC Karima  
 494. Pr. BENZIANE Hamid \*  
 495. Pr. CHERKAOUI Naoual \*  
 496. Pr. EL OMARI Fatima  
 497. Pr. MAHI Mohamed \*  
 498. Pr. RADOUANE Bouchaib\*  
 499. Pr. KEBDANI Tayeb  
 500. Pr. SIFAT Hassan \*  
 501. Pr. HADADI Khalid \*  
 502. Pr. ABIDI Khalid  
 503. Pr. MADANI Naoufel  
 504. Pr. TANANE Mansour \*  
 505. Pr. AMHAJJI Larbi \*

Microbiologie  
 Microbiologie  
 Virologie  
 Neuro chirurgie  
 Oncologie médicale  
 Ophtalmologie  
 Ophtalmologie  
 Ophtalmologie  
 ORL  
 Parasitologie  
 Parasitologie  
 Parasitologie  
 Pneumo phtisiologie  
 Pneumo phtisiologie  
 Pharmacie clinique  
 Pharmacie galénique  
 Psychiatrie  
 Radiologie  
 Radiologie  
 Radiothérapie  
 Radiothérapie  
 Radiothérapie  
 Réanimation médicale  
 Réanimation médicale  
 Traumatologie orthopédie  
 Traumatologie orthopédie

### Mars 2009

Pr. BJIJOU Younes  
 Pr. AZENDOUR Hicham \*  
 Pr. BELYAMANI Lahcen\*  
 Pr. BOUHSAIN Sanae \*  
 Pr. OUKERRAJ Latifa  
 Pr. LAMSAOURI Jamal \*  
 Pr. MARMADE Lahcen  
 Pr. AMAHZOUNE Brahim\*  
 Pr. AIT ALI Abdelmounaim \*  
 Pr. BOUNAIM Ahmed \*  
 Pr. EL MALKI Hadj Omar  
 Pr. MSSROURI Rahal  
 Pr. CHTATA Hassan Toufik \*  
 Pr. BOUI Mohammed \*  
 Pr. KABBAJ Nawal

Anatomie  
 Anesthésie Réanimation  
 Anesthésie Réanimation  
 Biochimie  
 Cardiologie  
 Chimie Thérapeutique  
 Chirurgie Cardio-vasculaire  
 Chirurgie Cardio-vasculaire  
 Chirurgie Générale  
 Chirurgie Générale  
 Chirurgie Générale  
 Chirurgie Générale  
 Chirurgie Vasculaire Périphérique  
 Dermatologie  
 Gastro-entérologie

Pr. FATHI Khalid  
Pr. MESSAOUDI Nezha \*  
Pr. CHAKOUR Mohammed \*  
Pr. DOGHMI Kamal \*  
Pr. ABOUZAHIR Ali\*  
Pr. ENNIBI Khalid \*  
Pr. EL OUENNASS Mostapha  
Pr. ZOUHAIR Said\*  
Pr. L'kassimi Hachemi\*  
Pr. AKHADDAR Ali \*  
Pr. AIT BENHADDOU El hachmia  
Pr. AGADR Aomar \*  
Pr. KARBOUBI Lamya  
Pr. MESKINI Toufik  
Pr. KABIRI Meryem  
Pr. RHORFI Ismail Abderrahmani \*  
Pr. BASSOU Driss \*  
Pr. ALLALI Nazik  
Pr. NASSAR Ittimade  
Pr. HASSIKOU Hasna \*  
Pr. AMINE Bouchra  
Pr. BOUSSOUGA Mostapha \*  
Pr. KADI Said \*

Gynécologie obstétrique  
Hématologie biologique  
Hématologie biologique  
Hématologie clinique  
Médecine interne  
Médecine interne  
Microbiologie  
Microbiologie  
Microbiologie  
Neuro-chirurgie  
Neurologie  
Pédiatrie  
Pédiatrie  
Pédiatrie  
Pédiatrie  
Pneumo-phtisiologie  
Radiologie  
Radiologie  
Radiologie  
Rhumatologie  
Rhumatologie  
Traumatologie orthopédique  
Traumatologie orthopédique

### **Octobre 2010**

Pr. AMEZIANE Taoufiq\*  
Pr. ERRABIH Ikram  
Pr. CHERRADI Ghizlan  
Pr. MOSADIK Ahlam  
Pr. ALILOU Mustapha  
Pr. KANOUNI Lamya  
Pr. EL KHARRAS Abdennasser\*  
Pr. DARBI Abdellatif\*  
Pr. EL HAFIDI Naima  
Pr. MALIH Mohamed\*  
Pr. BOUSSIF Mohamed\*  
Pr. EL MAZOUZ Samir  
Pr. DENDANE Mohammed Anouar  
Pr. EL SAYEGH Hachem  
Pr. MOUJAHID Mountassir\*  
Pr. RAISSOUNI Zakaria\*  
Pr. BOUAITY Brahim\*  
Pr. LEZREK Mounir

Médecine interne  
Gastro entérologie  
Cardiologie  
Anesthésie Réanimation  
Anesthésie réanimation  
Radiothérapie  
Radiologie  
Radiologie  
Pédiatrie  
Pédiatrie  
Médecine aérologique  
Chirurgie plastique et réparatrice  
Chirurgie pédiatrique  
Urologie  
Chirurgie générale  
Traumatologie orthopédie  
ORL  
Ophtalmologie

Pr. NAZIH Mouna\*  
Pr. LAMALMI Najat  
Pr. ZOUAIDIA Fouad  
Pr. BELAGUID Abdelaziz  
Pr. DAMI Abdellah\*  
Pr. CHADLI Mariama\*

Hématologie  
Anatomie pathologique  
Anatomie pathologique  
Physiologie  
Biochimie chimie  
Microbiologie

**ENSEIGNANTS SCIENTIFIQUES**  
**PROFESSEURS**

1. Pr. ABOUDRAR Saadia  
2. Pr. ALAMI OUHABI Naima  
3. Pr. ALAOUI KATIM  
4. Pr. ALAOUI SLIMANI Lalla Naïma  
5. Pr. ANSAR M'hammed  
6. Pr. BOUKLOUZE Abdelaziz  
7. Pr. BOUHOUCHE Ahmed  
8. Pr. BOURJOUANE Mohamed  
9. Pr. CHAHED OUZZANI Lalla Chadia  
10. Pr. DAKKA Taoufiq  
11. Pr. DRAOUI Mustapha  
12. Pr. EL GUESSABI Lahcen  
13. Pr. ETTAIB Abdelkader  
14. Pr. FAOUZI Moulay El Abbas  
15. Pr. HMAMOUCI Mohamed  
16. Pr. IBRAHIMI Azeddine  
17. Pr. KABBAJ Ouafae  
18. Pr. KHANFRI Jamal Eddine  
19. Pr. REDHA Ahlam  
20. Pr. OULAD BOUYAHYA IDRISSE Med  
21. Pr. TOUATI Driss  
22. Pr. ZAHIDI Ahmed  
23. Pr. ZELLOU Amina

Physiologie  
Biochimie  
Pharmacologie  
Histologie-Embryologie  
Chimie Organique et Pharmacie Chimique  
Applications Pharmaceutiques  
Génétique Humaine  
Microbiologie  
Biochimie  
Physiologie  
Chimie Analytique  
Pharmacognosie  
Zootechnie  
Pharmacologie  
Chimie Organique  
  
Biochimie  
Biologie  
Biochimie  
Chimie Organique  
Pharmacognosie  
Pharmacologie  
Chimie Organique

*\*Enseignants Militaires*



# Dédicaces

### *A la mémoire de ma très chère mère*

*Vous êtes toujours présente dans mon cœur et je ne cesse de prier dieu pour que votre âme repose en paix. Ce travail est le fruit de vos efforts et vos sacrifices que vous avez consenti pour mon éducation.*

*Aucune dédicace ne saurait exprimer à sa juste valeur, l'ampleur de l'affection et de l'admiration que j'éprouve pour vous.*

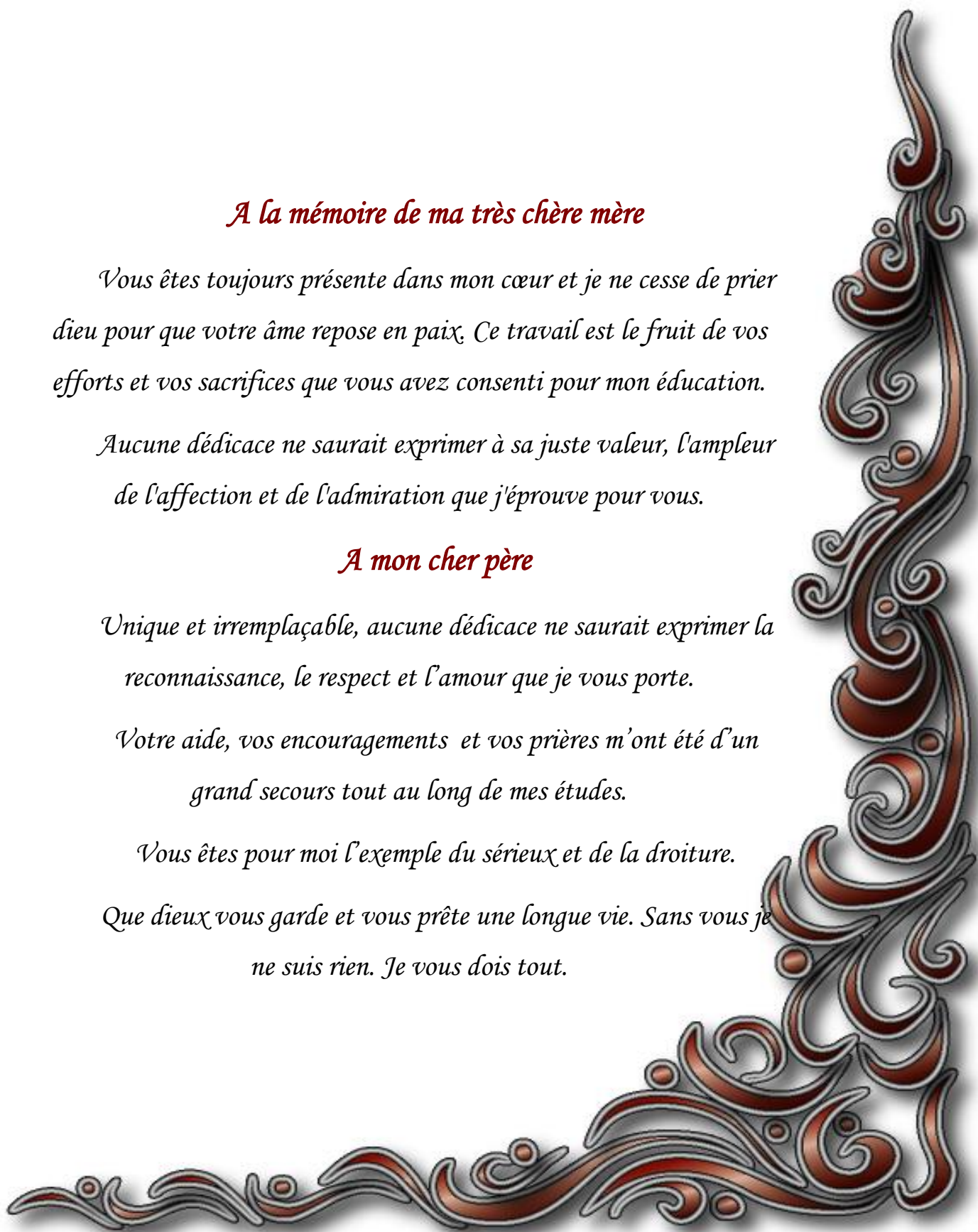
### *A mon cher père*

*Unique et irremplaçable, aucune dédicace ne saurait exprimer la reconnaissance, le respect et l'amour que je vous porte.*

*Votre aide, vos encouragements et vos prières m'ont été d'un grand secours tout au long de mes études.*

*Vous êtes pour moi l'exemple du sérieux et de la droiture.*

*Que dieux vous garde et vous prête une longue vie. Sans vous je ne suis rien. Je vous dois tout.*



***A ma très chère grand-mère,***

*Vous avoir tous à mes côtés est le baume de mon existence..  
Je vous dédie ce travail en témoignage de l'amour et de la gratitude  
pour l'épaule inconditionnelle que vous représentez pour moi.*

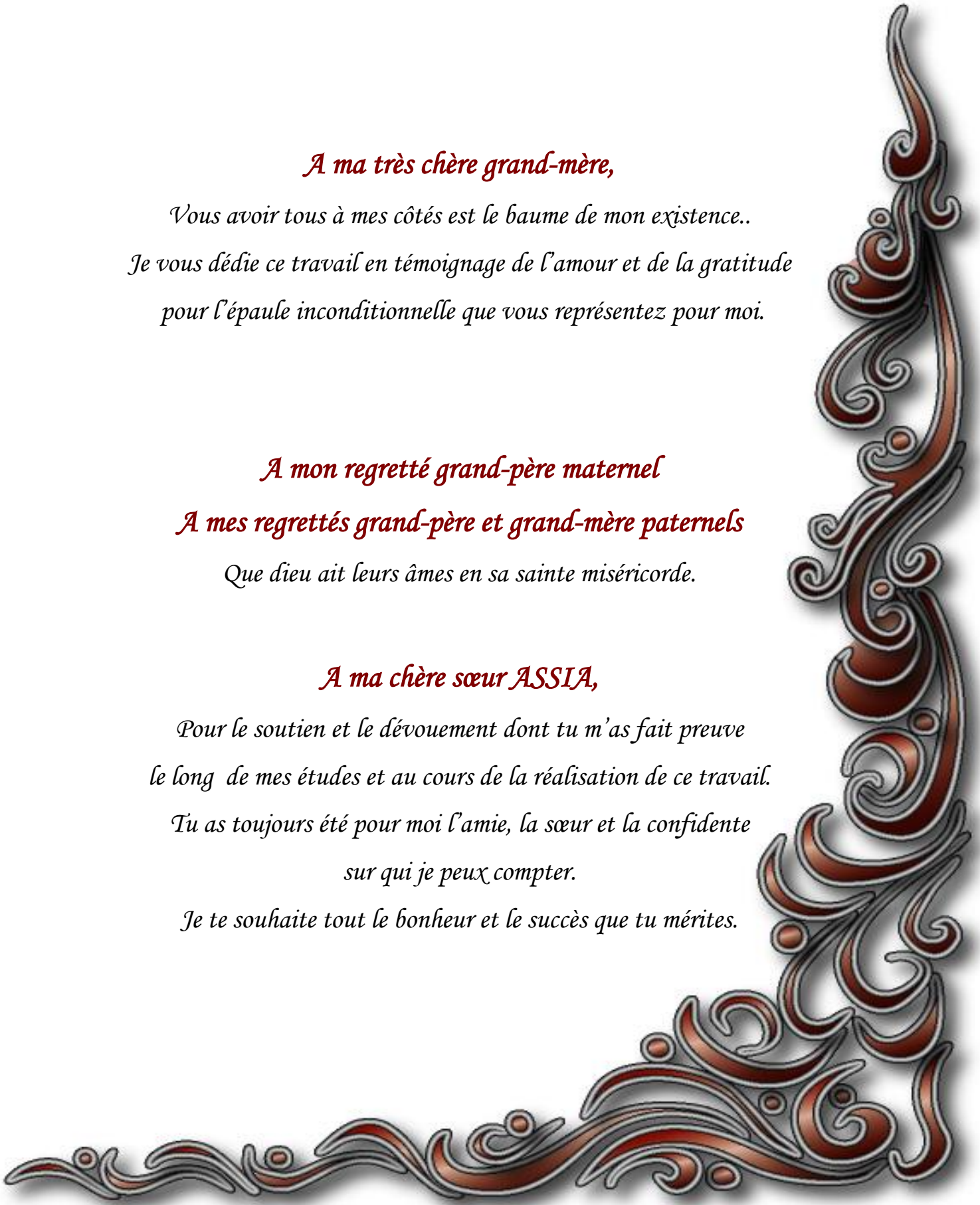***A mon regretté grand-père maternel***

***A mes regrettés grand-père et grand-mère paternels***

*Que dieu ait leurs âmes en sa sainte miséricorde.*

***A ma chère sœur ASSIA,***

*Pour le soutien et le dévouement dont tu m'as fait preuve  
le long de mes études et au cours de la réalisation de ce travail.  
Tu as toujours été pour moi l'amie, la sœur et la confidente  
sur qui je peux compter.  
Je te souhaite tout le bonheur et le succès que tu mérites.*



***A mes chers frères SI MOHAMED et YOUNES,***

*Qu'il soit le témoignage de mon affection  
et la récompense de tes sacrifices.*

*Je ne saurais exprimer mes sentiments fraternels  
et chers que j'éprouve pour vous tous.*

*Que dieu vous protège et consolide les liens sacrés  
qui nous unissent.*

***A mes neveux OUSSAMA et AYA,***

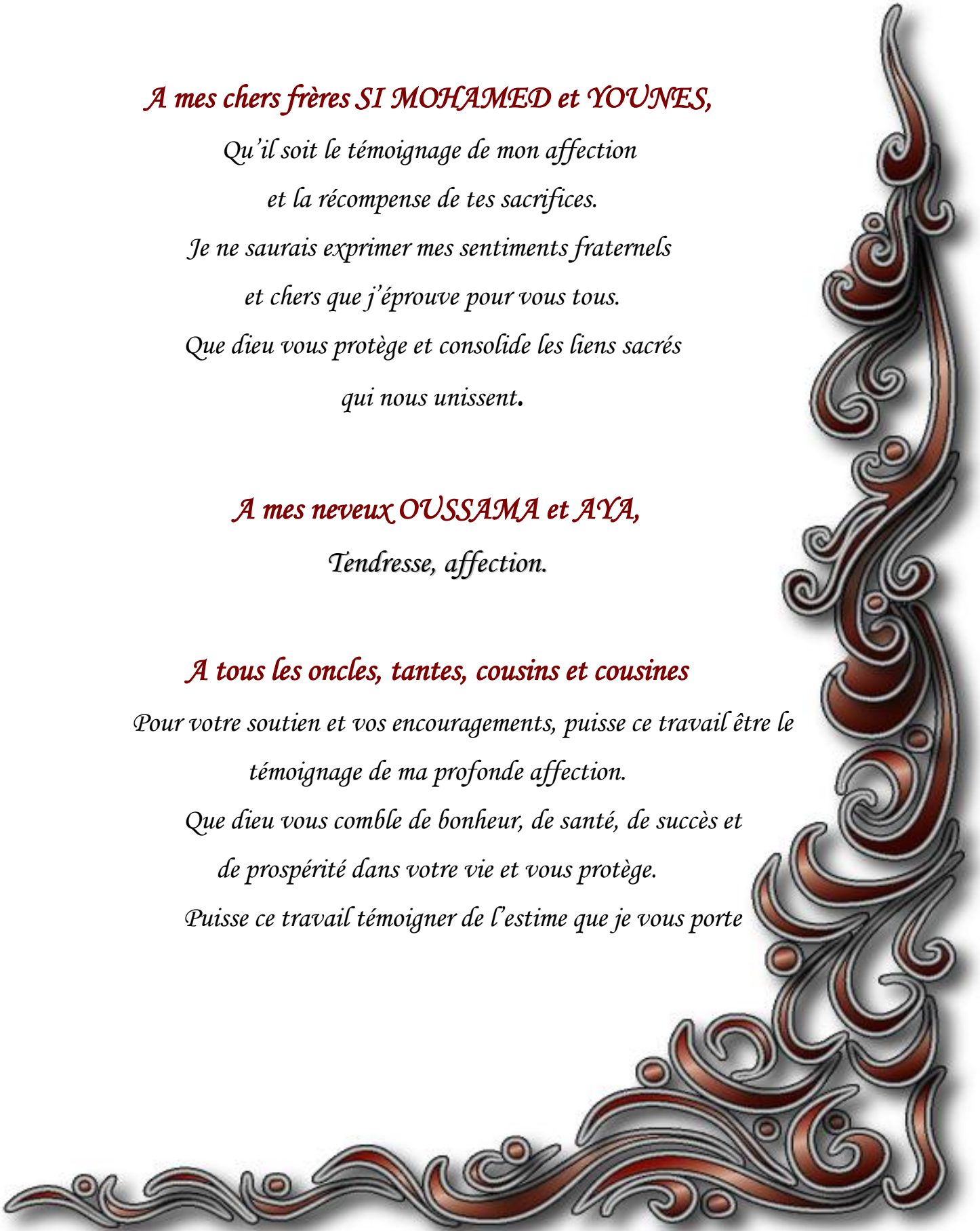
*Tendresse, affection.*

***A tous les oncles, tantes, cousins et cousines***

*Pour votre soutien et vos encouragements, puisse ce travail être le  
témoignage de ma profonde affection.*

*Que dieu vous comble de bonheur, de santé, de succès et  
de prospérité dans votre vie et vous protège.*

*Puisse ce travail témoigner de l'estime que je vous porte*



*A toutes mes amies et tous mes amis,*

et bien d'autres encore, vous étiez la bouffée d'oxygène  
qui me ressourçait dans les moments pénibles, de solitude  
et de souffrance, où l'on a terriblement besoin d'un petit mot,  
d'un petit geste, aussi humble soit-il, de soutien moral .

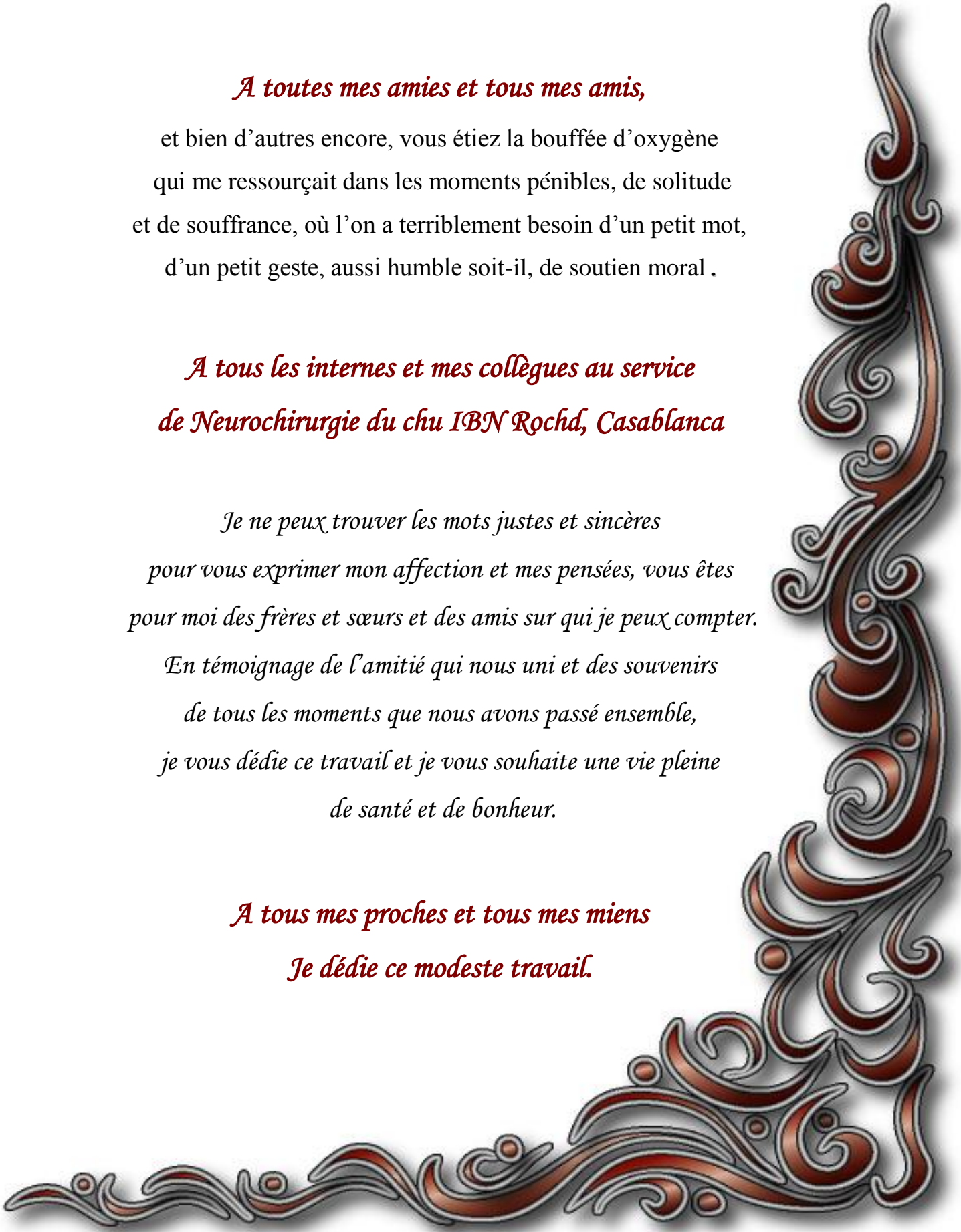
*A tous les internes et mes collègues au service  
de Neurochirurgie du chu IBN Rochd, Casablanca*

*Je ne peux trouver les mots justes et sincères  
pour vous exprimer mon affection et mes pensées, vous êtes  
pour moi des frères et sœurs et des amis sur qui je peux compter.*

*En témoignage de l'amitié qui nous uni et des souvenirs  
de tous les moments que nous avons passé ensemble,  
je vous dédie ce travail et je vous souhaite une vie pleine  
de santé et de bonheur.*

*A tous mes proches et tous mes miens*

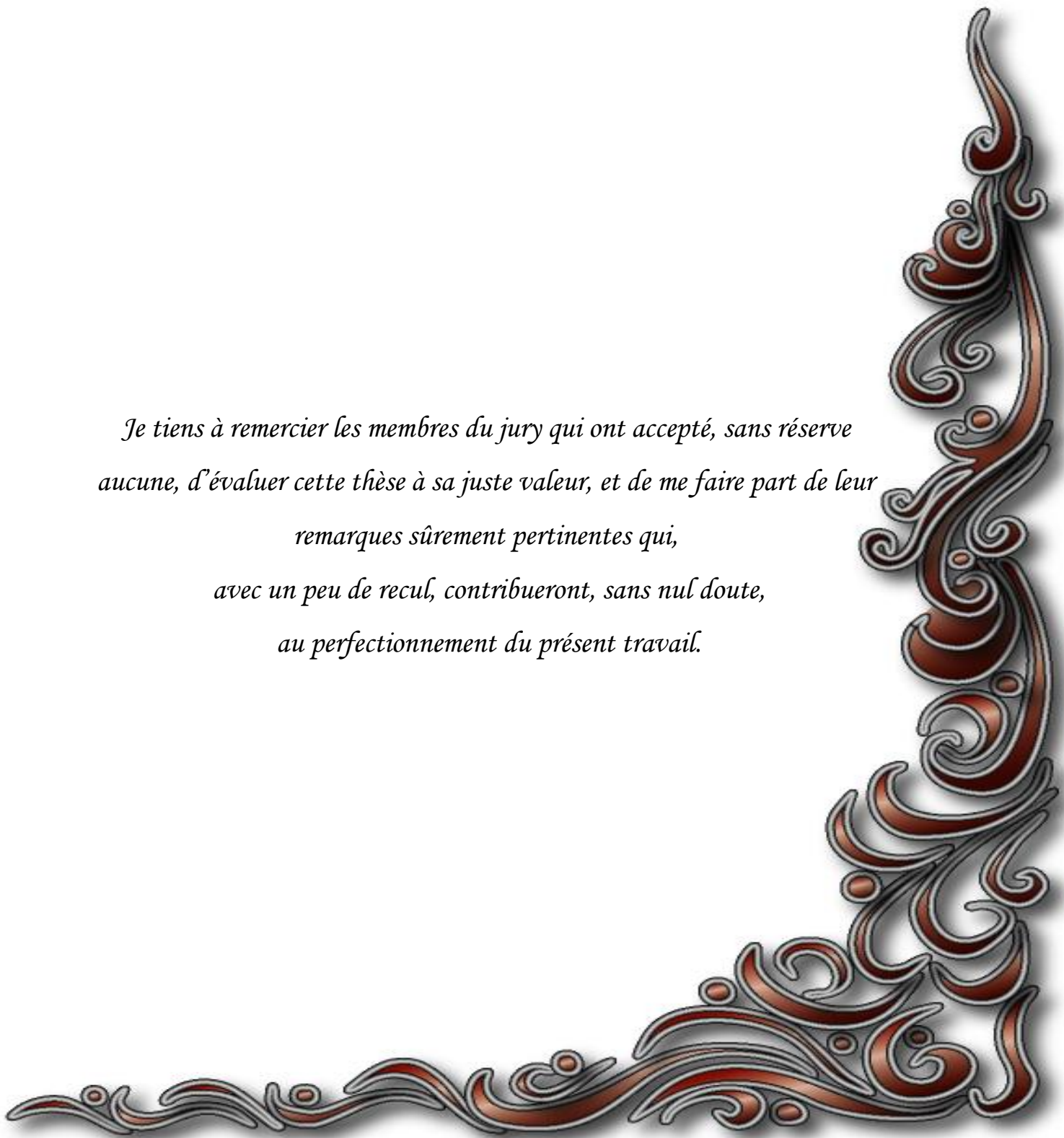*Je dédie ce modeste travail.*





# Remerciements

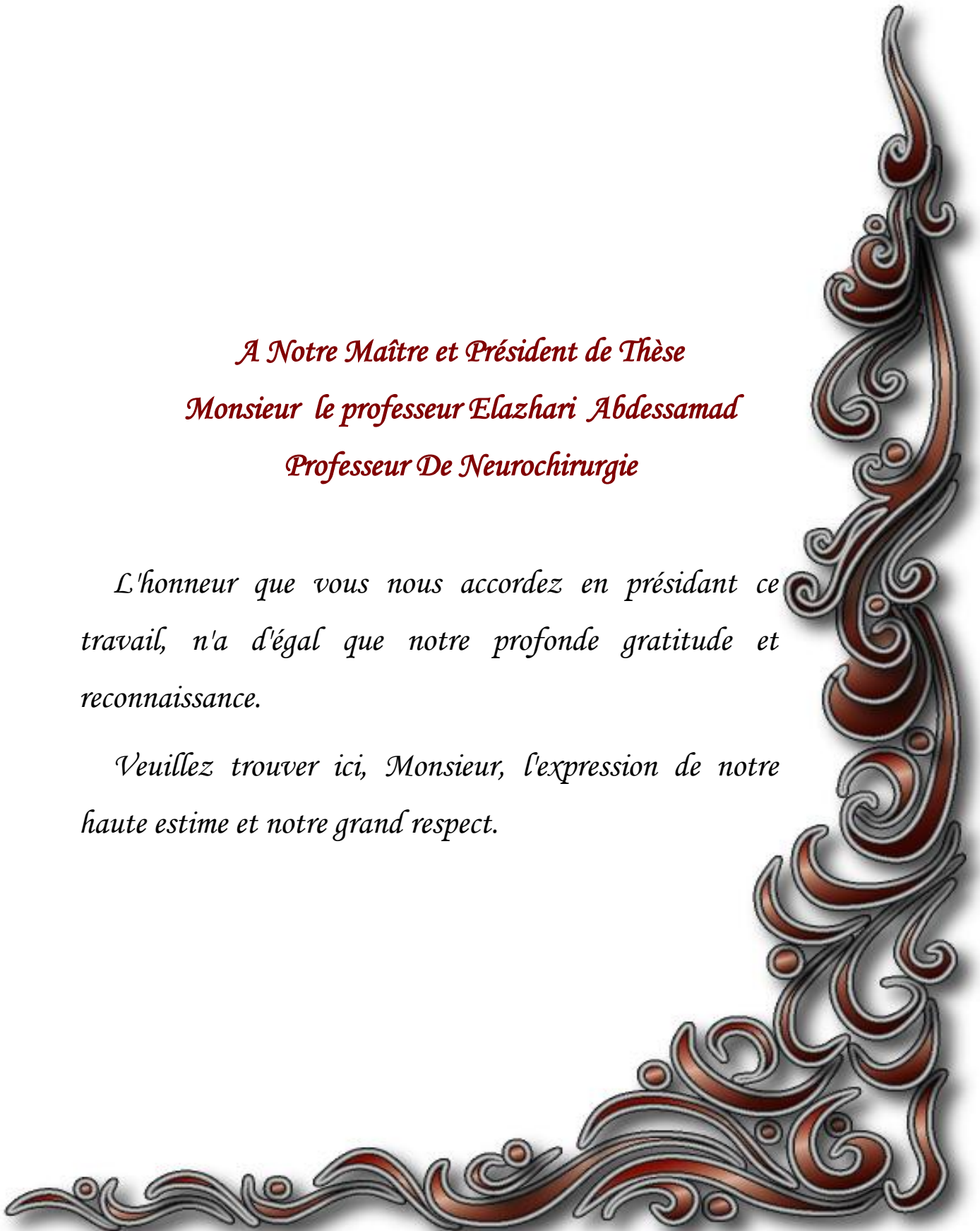
*Je tiens à remercier les membres du jury qui ont accepté, sans réserve aucune, d'évaluer cette thèse à sa juste valeur, et de me faire part de leur remarques sûrement pertinentes qui, avec un peu de recul, contribueront, sans nul doute, au perfectionnement du présent travail.*



*A Notre Maître et Président de Thèse  
Monsieur le professeur Elazhari Abdessamad  
Professeur De Neurochirurgie*

*L'honneur que vous nous accordez en présidant ce travail, n'a d'égal que notre profonde gratitude et reconnaissance.*

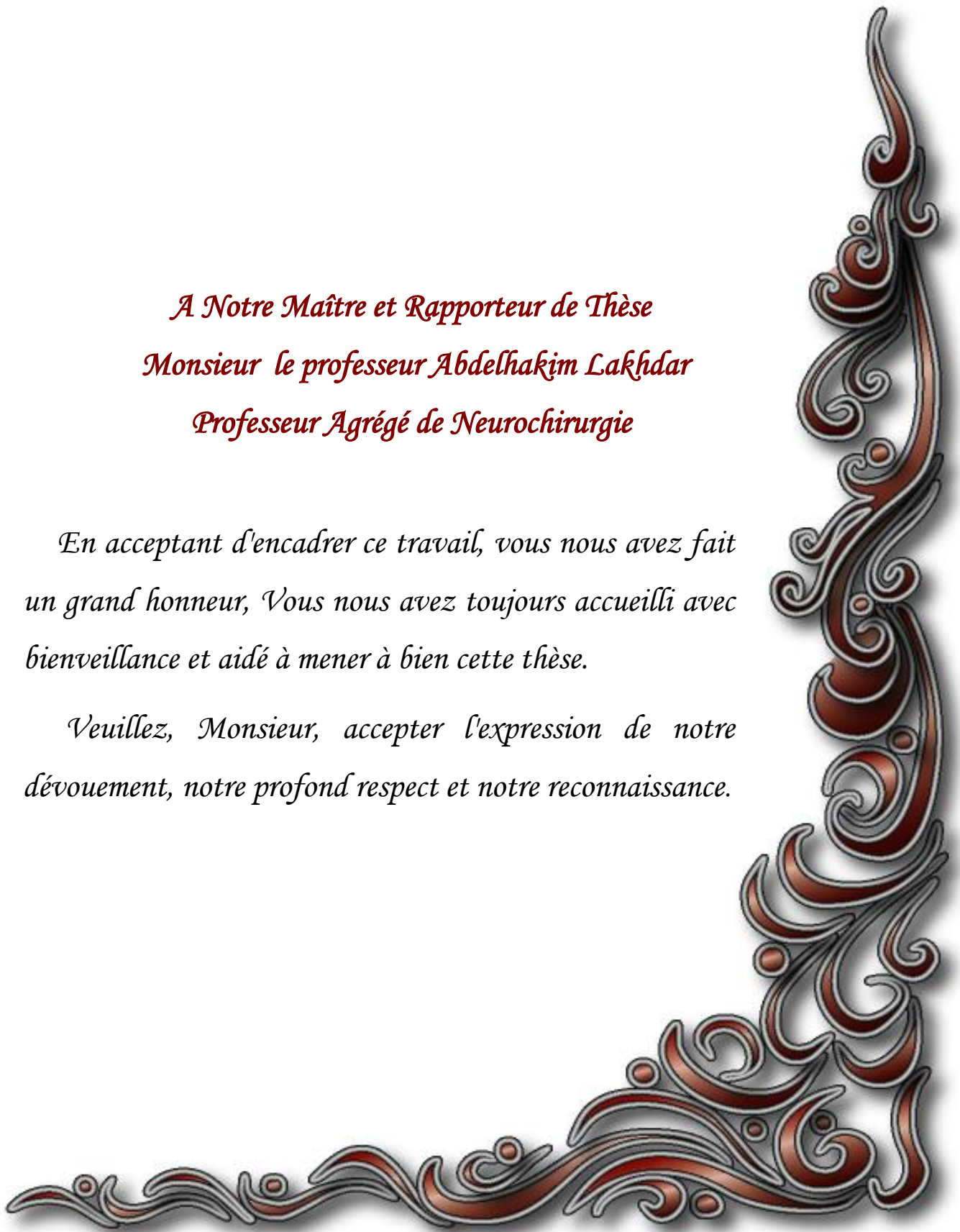*Veillez trouver ici, Monsieur, l'expression de notre haute estime et notre grand respect.*



*A Notre Maître et Rapporteur de Thèse  
Monsieur le professeur Abdelhakim Lakhdar  
Professeur Agrégé de Neurochirurgie*

*En acceptant d'encadrer ce travail, vous nous avez fait  
un grand honneur, Vous nous avez toujours accueilli avec  
bienveillance et aidé à mener à bien cette thèse.*

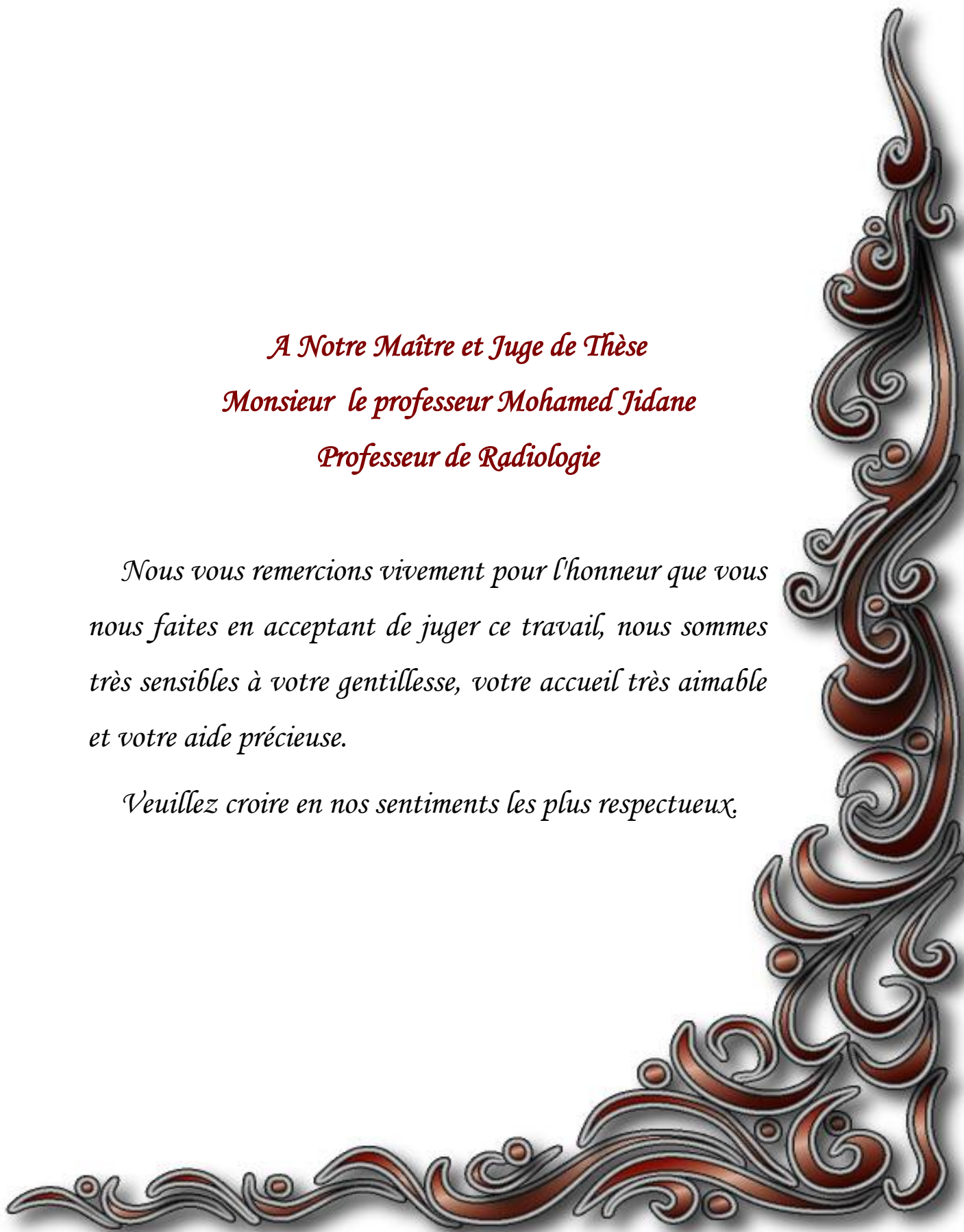
*Veillez, Monsieur, accepter l'expression de notre  
dévouement, notre profond respect et notre reconnaissance.*



*A Notre Maître et Juge de Thèse  
Monsieur le professeur Mohamed Jidane  
Professeur de Radiologie*

*Nous vous remercions vivement pour l'honneur que vous nous faites en acceptant de juger ce travail, nous sommes très sensibles à votre gentillesse, votre accueil très aimable et votre aide précieuse.*

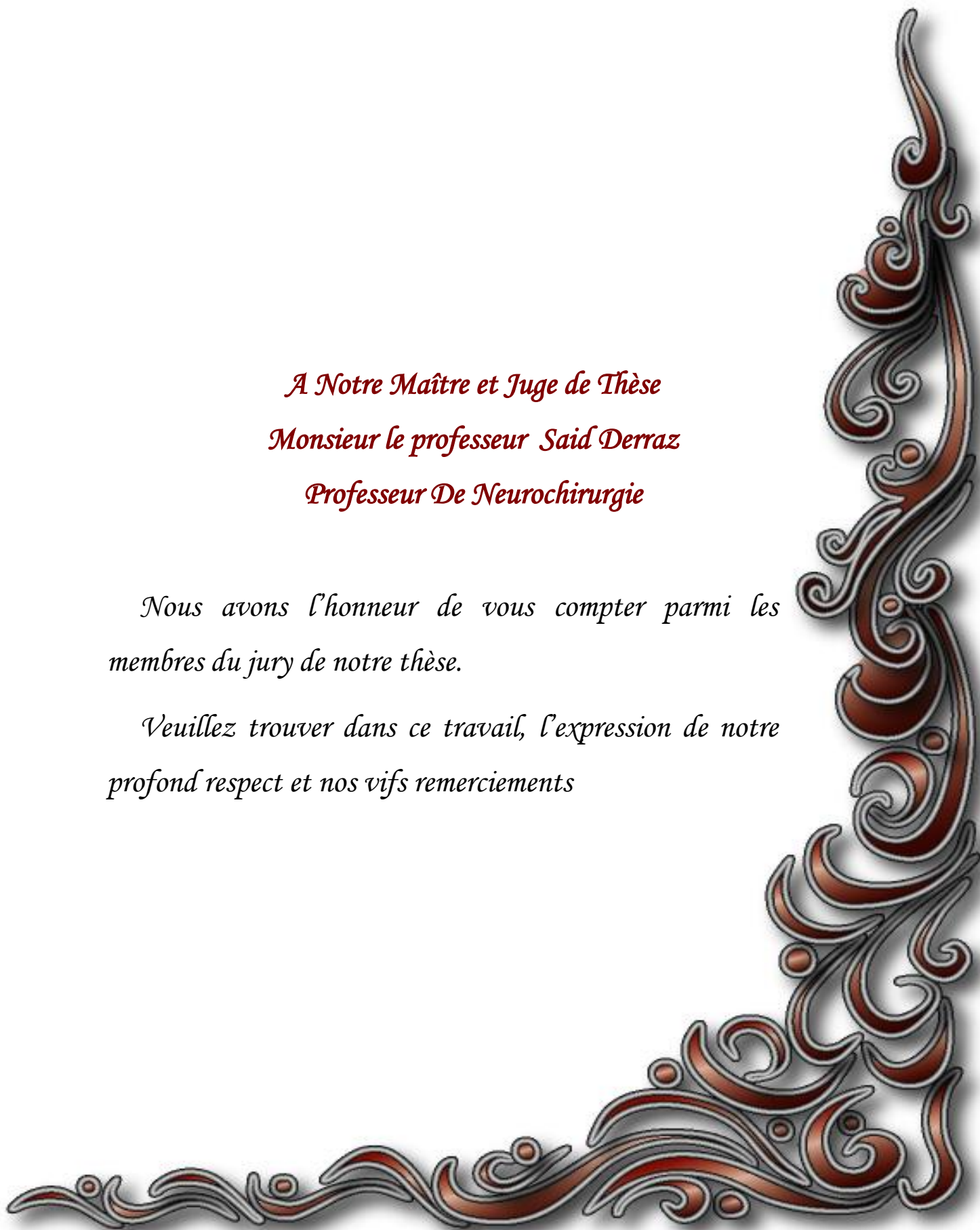*Veillez croire en nos sentiments les plus respectueux.*



*A Notre Maître et Juge de Thèse  
Monsieur le professeur Saïd Derraz  
Professeur De Neurochirurgie*

*Nous avons l'honneur de vous compter parmi les  
membres du jury de notre thèse.*

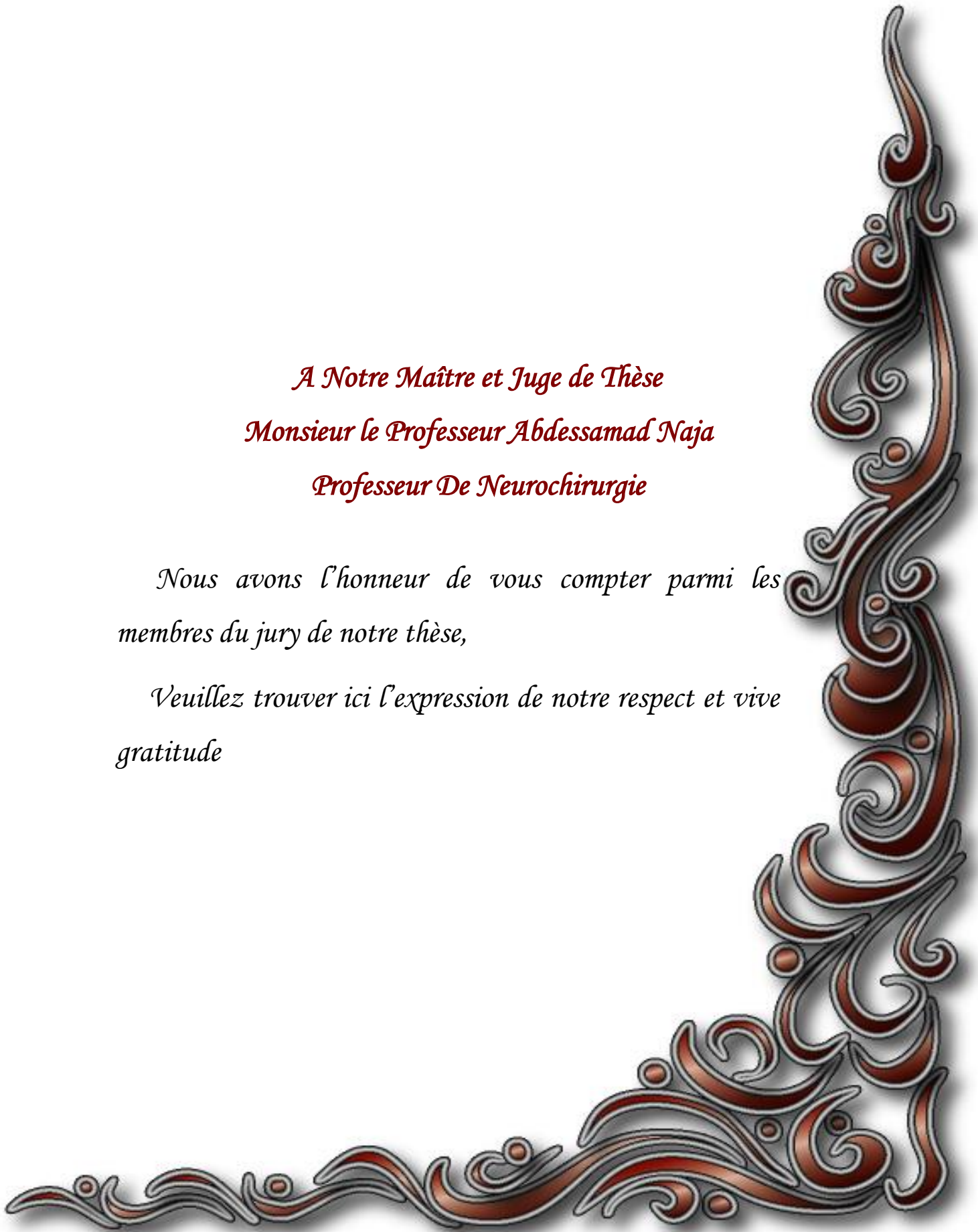*Veillez trouver dans ce travail, l'expression de notre  
profond respect et nos vifs remerciements*



*A Notre Maître et Juge de Thèse  
Monsieur le Professeur Abdessamad Naja  
Professeur De Neurochirurgie*

*Nous avons l'honneur de vous compter parmi les  
membres du jury de notre thèse,*

*Veillez trouver ici l'expression de notre respect et vive  
gratitude*





# Sommaire

<b>INTRODUCTION</b> .....	1
<b>PATIENTS ET METHODES</b> .....	3
<b>TABLEAUX RECAPITULATIFS DES OBSERVATIONS</b> .....	6
<b>RESULTATS</b> .....	23
<b>I.EPIDEMIOLOGIE:</b> .....	24
<b>A. La fréquence générale :</b> .....	24
<b>B. La fréquence selon l'âge :</b> .....	24
<b>C. La fréquence selon le sexe :</b> .....	25
<b>D. La fréquence selon l'origine :</b> .....	25
<b>E. La fréquence du KHC par rapport aux autres processus intracrâniens :</b> .....	26
<b>F. Fréquence du KHC par rapport aux autres localisations neurologiques du KH :</b> .....	27
<b>II. ETUDE CLINIQUE :</b> .....	28
<b>A. Délai de consultation :</b> .....	28
<b>B. Données de l'examen clinique :</b> .....	29
<b>1. Les signes d'appel :</b> .....	28
<b>2. L'examen clinique :</b> .....	30
<b>III. LES EXAMENS COMPLEMENTAIRES :</b> .....	32
<b>A. Le bilan radiologique :</b> .....	32
a. La radiographie du crâne :.....	32
b. La tomodensitométrie cérébrale : TDM.....	32
b1) Le nombre de KHC :.....	33
b2) Le siège du KHC : .....	33

c. IRM.....	43
d. Echographie transcranienne .....	44
<b>B. Le bilan biologique :</b> .....	45
a. Les arguments d'orientation : .....	45
b. Les arguments spécifiques : les examens séroimmunologiques .....	45
<b>C. Le bilan d'extension :</b> .....	46
<b>1. La radiographie thoracique :</b> .....	46
<b>2. L'échographie abdominale :</b> .....	47
<b>IV. LE DIAGNOSTIC :</b> .....	48
<b>A. Le diagnostic positif:</b> .....	48
<b>B. Le diagnostic différentiel :</b> .....	48
<b>IV. TRAITEMENT :</b> .....	49
<b>A. Le traitement médical :</b> .....	49
<b>B. Le traitement chirurgical :</b> .....	49
<b>V. EVOLUTION ET PRONOSTIC :</b> .....	51
<b>A. Les suites opératoires :</b> .....	51
<b>B. Evolution tardive :</b> .....	53
<b>ANALYSE ET DISCUSSION</b> .....	54
<b>I. EPIDEMIOLOGIE :</b> .....	55
<b>II. RAPPEL :</b> .....	58
<b>A. Parasitologie :</b> .....	58
1. L'agent responsable :.....	58
2. Le cycle évolutif :.....	60
<b>B. Anatomopathologie :</b> .....	62
a. Le parasite échinococcique.....	62
1. Le contenant :.....	62
2. Le contenu :.....	63
b. La réaction du tissu hôte ou l'adventice :.....	64

<b>C. La fréquence du KHC</b> .....	67
1. La fréquence générale : .....	67
2. Par rapport aux autres localisations :.....	67
a .Viscérales : .....	67
b. Du SNC : .....	70
3. Par rapport aux autres POE d'origine non traumatique : .....	71
4. Selon l'âge : .....	71
5. Selon le sexe : .....	74
6. Selon l'origine : .....	75
<b>III. ETUDE CLINIQUE :</b> .....	77
<b>A. Le délai d'installation des signes cliniques :</b> .....	77
<b>B. La phase d'état :</b> .....	78
1. Le syndrome d'HTIC : .....	78
2. Les troubles de conscience : .....	80
3. Les crises comitiales : .....	80
4. Le syndrome focal : .....	80
a. Les troubles moteurs : .....	81
b. Les troubles sensitifs : .....	81
c. L'atteinte des nerfs crâniens : .....	82
5. L'engagement cérébral .....	82
6. Les autres signes : .....	82
7. Une manifestation rare du KHC .....	82

<b>IV. LES EXAMENS PARACLINIQUES :</b>	84
<b>A. Les examens biologiques :</b>	84
1. Les arguments d'orientation :	84
a. La vitesse de sédimentation :VS	84
b. La numération formule sanguine :NFS	84
2. Les arguments spécifiques :	85
a. La sérologie hydatique :	85
b. discussion sur les techniques immunosérologiques	87
c. Les particularités sérologiques du KHC :	87
<b>B. Imagerie :</b>	88
1. La radiographie du crane :	88
2. La Tomodensitométrie:	88
a. Le nombre du KHC :	89
b. La localisation du KHC :	90
c. La croissance du KHC :	92
d. Quelques aspects tomodensitométriques particuliers du KHC :	93
d1-Le KHC calcifié :	93
d2-Le KHC infecté :	94
3. L'IRM :	96
<b>C. Bilan d'extension :</b>	97
<b>V. DIAGNOSTIC POSITIF :</b>	98
<b>VI. DIAGNOSTIC DIFFERENTIEL :</b>	99
1. Les tumeurs kystiques :	99
2. Les cavités porencéphaliques :	100
3. Le kyste de cysticerose :	100
4. L'abcès cérébral :	101
5. L'abcès tuberculeux :	101

<b>VII. TRAITEMENT</b> .....	102
<b>1. Chirurgical</b> :.....	102
A. L'enucleation en masse ou le procède hydraulique d'arana iniguez: .....	103
B. Procède De Digamma Imaginario : ou la ponction ablation du KH : .....	107
C. La technique de Dowling et Orlando : .....	107
<b>VIII. TRAITEMENT MEDICAL</b> : .....	108
<b>IX. EVOLUTION ET PRONOSTIC</b> :.....	110
<b>A. Les complications</b> : .....	110
1- Les complications per- opératoires :.....	110
2 - Les complications post opératoires :.....	111
2-1 : Les complications post opératoires précoces :.....	111
a. L'hyperthermie : .....	111
b. L'hydropneumokyste :.....	112
c. La surinfection de la cavité résiduelle : .....	112
d. Les méningites post opératoires : .....	113
2-2 : Les complications post opératoires tardives :.....	113
a. La récurrence : .....	113
b. L'épilepsie post opératoire : .....	114
c. Les troubles visuels :.....	114
d. Les déficits moteurs :.....	114
<b>B. La mortalité</b> :.....	115
<b>X. LA PROPHYLAXIE</b> :.....	116
1. En ce qui concerne l'hôte définitif : .....	116
2. En ce qui concerne l'hôte intermédiaire :.....	118
3. En ce qui concerne l'Homme : .....	118
<b>CONCLUSION</b> .....	120
<b>RESUMES</b> .....	123
<b>BIBLIOGRAPHIE</b> .....	127



# **Introduction**

Le kyste hydatique est connu depuis l'antiquité, puisque Hippocrate disait que lorsque le foie est plein d'eau, le malade meurt. (11, 16)

L'hydatidose est une anthroponose cosmopolite due au développement tissulaire chez l'homme de larve ou hydatide de tænia *Echinococcus granulosus*, elle sévit à l'état endémique dans de nombreuses régions du monde dont le Maroc et constitue un véritable problème de santé publique. (14,34)

Le parasite n'évolue que sous forme larvaire et se localise préférentiellement dans le tissu hépatique (60 %), plus rarement pulmonaire (30%). Les localisations cérébrales sont exceptionnelles et ne constituent que 1 à 3% de l'ensemble des localisations. Les enfants sont plus particulièrement exposés. (65)

La rareté de cette parasitose cérébrale (2%) par rapport aux autres néoformations cérébrales contraste avec son bon pronostic amélioré grâce à l'apport de la tomographie (9) et la codification du traitement neurochirurgical (20).

Nous avons colligé en 16 ans une série de 46 cas de KHC opérés au service de neurochirurgie du CHU Ibn Rochd de Casablanca.

A la lumière de nos observations et à travers la revue de la littérature, nous allons étudier un certain nombre de caractères particuliers dont l'aspect clinique, biologique et radiologique et apprécier les résultats thérapeutiques.



**Patients et  
méthodes**

Nôtre méthode d'étude a consisté tout d'abord à établir une fiche d'exploitation des dossiers (Tableau 1)

Notre récente série comprend 46 cas de KHC pris en charge au service de neurochirurgie du CHU Ibn Rochd de Casablanca durant la période allant de janvier 1995 à décembre 2010 (16 ans).

Nous étudions les différentes caractéristiques cliniques, biologiques, radiologiques, thérapeutiques et évolutives de nos patients et nous comparons nos résultats aux données de la littérature.

**TABLEAU 1 : la fiche d'exploitation**

- ✧ Numéro d'entrée
- ✧ Âge / sexe
- ✧ Origine géographique
- ✧ Antécédents
- ✧ Délai de consultation
- ✧ Tableau clinique
- ✧ Bilan radiologique
- ✧ Bilan biologique
- ✧ Traitement
- ✧ Évolution immédiate
- ✧ Évolution tardive

Le bilan radiologique comporte essentiellement la TDM cérébrale permettant de poser le diagnostic positif du KHC et le bilan d'extension fait de deux examens : La radiographie thoracique et l'échographie abdominale.

Concernant l'évolution à long terme :

- ✧ Elle a été précisée sur le registre de consultation des anciens malades dans 10 cas.
- ✧ Nous avons convoqué 15 autres malades, seulement 8 parmi eux se sont présentés.
  - ✧ 4 patients sont décédés.
  - ✧ 1 patient vient d'être déclaré sortant.
  - ✧ 23 patients sont perdus de vue.
  - ✧ Le recul est variable entre 6 mois et 9 ans, le recul moyen est de 3,5 ans.



**Tableaux  
récapitulatifs  
des  
observations**

<b>numéro d'observation</b>	<b>1</b>	<b>2</b>	<b>3</b>
<b>numéro d'entrée</b>	7483	8134	9120
<b>âge /sexe</b>	11 ans / masculin	7 ans/ masculin	10 ans /masculin
<b>origine géographique</b>	rurale	rurale	rurale
<b>délai de consultation</b>	6 mois	3 mois	2 mois
<b>antécédents</b>	opéré pour KHC cérébral et KH hépatique	RAS	RAS
<b>tableau clinique : signes d'appel : signes physiques :</b>	syndrome d'HTIC,cécité ROT abolis à droite.	syndrome d'HTIC hémiparésie droite	céphalées. hémiparésie droite
<b>fond d'œil</b>	œdème papillaire	œdème papillaire	normale
<b>radiographie du crâne</b>	disjonction des sutures	disjonction des sutures	disjonction des sutures
<b>TDM cérébrale</b>	KH unique frontal gauche	KH hémisphérique gauche	KH unique pariétal gauche
<b>radiographie du thorax</b>	normale	normale	normale
<b>échographie abdominale</b>	normale	normale	normale
<b>bilan biologique : éosinophiles (en %) VS (mm à la 1ère min) Sérologie hydatique</b>	normale à 0,2 % normale à 11 négative	normale à 1% normale à 13 négative	normale à 4 % non précisée négative
<b>Traitement</b>	Arana Iniguez	Arana Iniguez	Arana Iniguez
<b>suites opératoires</b>	méningite post opératoire	méningite	simples
<b>évolution tardive</b>	cécité. le recul est de 9 ans	bonne. le recul est de 2 ans	bonne. le recul est d'un an.

numéro d'observation	4	5	6
numéro d'entrée	10115	14773	16558
âge /sexe	9 ans / masculin	14 ans / féminin	14 ans / masculin
origine géographique	urbaine	rurale	rurale
délai de consultation	3 mois	2 mois	6 ans
antécédents	RAS	RAS	RAS
tableau clinique signes d'appel :	syndromed'HTIC,crises bravais-jacksoniennes	syndrome d'HTIC.	macrocrânie progressive. syndrome d'HTIC.
signes physiques :	hémiparésie droite	troubles de conscience Glasgow :12/15	hémiparésie gauche. obnubilation, fièvre
Fond d'œil	œdème papillaire	atrophie optique	normale
radiographie du crâne	impressions digitiformes	RAS	normale
TDM cérébrale	KH unique pariéto -occipital gauche	KH unique pariéto -occipital droit	3 KH frontaux gauches. un volumineux KH pariétal droit.
radiographie du thorax	normale	normale	normale
échographie abdominale	normale	normale	normale
bilan biologique : éosinophiles ( %) VS(mm à la 1 <sup>ère</sup> min) sérologie hydatique	normale à 0,3 % normale à 12 négative	normale à 1,7 % normale à 10 négative	hyperéosinophilie à 10 % non précisée négative
Traitement	Arana Iniguez	Arana Iniguez	Digamma-Imaginario Arana Iniguez
évolution immédiate	simples	fièvre à J1 post opératoire	surinfection de la cavité résiduelle après le premier acte. bonne après le 2ème.
évolution tardive	bonne le recul est de 8 ans.	bonne. le recul est de 8 ans.	récupération du déficit. le recul est de 3 ans

numéro d'observation	7	8	9
numéro d'entrée	20432	6179	10993
âge /sexe	4 ans/ masculin	18 ans/ masculin	5 ans/ masculin
origine géographique	rurale	rurale : fellah	rurale
délai de consultation	8 mois	1 an	4 mois
antécédents	RAS	sœur traitée pour KH pulmonaire	RAS
tableau clinique signes d'appel :	strabisme	syndrome d'HTIC, crises comitiales généralisées.	syndrome d'HTIC , troubles sphinctériens macrocraïnie
l'examen physique :	hémiparésie droite	troubles de conscience. hémiparésie droite	hémiparésie droite
Fond d'œil	œdème papillaire	atrophie optique	normale
radiographie du crâne	disjonctions des sutures. impressions digitiformes	normale	disjonction des sutures. impression digitiformes
TDM cérébrale	KH unique pariétal gauche	multiples images kystiques de l'hémisphère droit .gros KH polylobé au niveau de l'hémisphère gauche	volumineux KH fronto- pariéto-temporal gauche
radiographie du thorax	normale	normale	normale
échographie abdominale	normale	normale	normale
bilan biologique : éosinophiles ( en % ) VS(mm à la 1 <sup>ère</sup> min) sérologie hydatique	normale à 0,8 % non précisée négative	normale à 2 % normale à 10 négative	normale 0,1 % normale à 12 négative
Traitement	Arana Iniguez	non opéré. le malade est décédé par arrêt cardiovasculaire suite à l'engagement cérébral	Arana Iniguez
suites opératoires	persistance de l'hémiparésie droite	_____	simples
évolution tardive	malade perdu de vue	_____	nette régression du déficit moteur, le recul est de 6 ans.

numéro d'observation	10	11	12
numéro d'entrée	11046	10129	19542
âge /sexe	12 ans /masculin	10 ans/féminin	10 ans/masculin
origine géographique	rurale	rurale	urbaine
délai de consultation	4 mois	2 mois	2 mois
Antécédents	RAS	RAS	RAS
tableau clinique signes d'appel :	syndrome d'HTIC	HTIC , syndrome frontal:crises adersives et troubles d'urination.	syndrome d'HTIC et crises convulsives brachiales gauches .
l'examen physique :	hémiparésie gauche syndrome pyramidal gauche	syndrome pyramidal droit	hémiparésie gauche , paralysie faciale
Fond d'œil	œdème papillaire bilatéral	œdème papillaire bilatéral de stase	normale
radiographie du crâne	disjonction de sutures	normale	normale
TDM cérébrale	KHC unique pariéto- occipital droit	KHC frontal gauche de 6 cm multilobé et multicloisonné	KHC unique fronto -pariétal droit
radiographie du thorax	normale	normale	normale
échographie abdominale	normale	normale	normale
bilan biologique : éosinophiles (en %) VS(mm à la 1 <sup>ère</sup> min) sérologie hydatique	normale à 1,3 % non précisée négative	normale à 2 % normale à 12 négative	normale à 0,5 % non précisé négative
Traitement	Arana Iniguez	Arana Iniguez. rupture per- opératoire du KHC et lavage au sérum hypertonique	Arana Iniguez
suites opératoires	simples	simples	persistance de quelques crises bravais-jacksoniennes cédant au traitement anticonvulsivant.
évolution tardive	malade perdu de vue	malade perdue de vue	bonne, le recul est de 6 ans.

numéro d'observation	13	14	15
numéro d'entrée	19889	21123	21217
âge /sexe	3 ans/ féminin	15 ans/ masculin	9 ans/ féminin
origine géographique	rurale	rurale	rurale
délai de consultation	1 an	1 mois	6 mois
antécédents	RAS	RAS	RAS
tableau clinique signes d'appel :	syndrome d'HTIC	syndrome d'HTIC.	syndrome d'HTIC troubles sphinctériens
examen physique :	hémiparésie gauche	hémiparésie gauche	hémiparésie droite, crises convulsives généralisées, macrocrânie
fond d'œil	œdème papillaire bilatéral	œdème papillaire bilatéral	œdème papillaire
radiographie du crâne	disjonction des sutures impressions digitiformes	normale	disjonction des sutures
TDM cérébrale	multiples lésions kystiques contiguës pariéto- temporales droites	KHC pariéto -occipital droit	volumineux KH des deux lobes frontaux
radiographie thoracique	normale	normale	normale
échographie abdominale	normale	normale	normale
bilan biologique : éosinophiles ( en % ) VS(mm à la 1 <sup>ère</sup> min) sérologie hydatique	normale à 0,8 % normale à 12 négative	normale à 1,2 % normale à 14 négative	normale à 2 % normale à 11 négative
Traitement	Arana Iniguez	Arana Iniguez	Arana Iniguez
suites opératoires	simples	simples	méningite post opératoire
évolution tardive	hémiparésie gauche. le recul est de 3 ans	récupération totale du déficit.l e recul est d'un an.	récupération partielle du déficit. le recul est de 2 ans.

numéro d'observation	16	17	18
numéro d'entrée	non précisée	13686	11477
âge/sexe	28 ans/ masculin	7 ans/ masculin	36 ans/ masculin
origine géographique	rurale	rurale	rurale
délai de consultation	20 ans	2 mois	4 mois
Antécédents	suivi et traité pour épilepsie pendant 20 ans	RAS	RAS
tableau clinique signes d'appel : examen physique :	syndrome d'HTIC hémiparésie gauche.	syndrome d'HTIC, macrocrânie hémiparésie droite , hypertonie, aphasie ,glasgow : 12/15	syndrome d'HTIC hémiparésie droite troubles de conscience aphasie. détresse respiratoire
Fond d'œil	normale	œdème papillaire	normale
radiographie du crâne	normale	impressions digitiformes	non faite
TDM cérébrale	KHC calcifié occipito -pariétal droit de 5 cm	KHC temporo-pariétal gauche de 10 cm	KH unique pariéto-occipital gauche
radiographie thoracique	normale	normale	KH pulmonaire associé
échographie abdominale	normale	normale	normale
bilan biologique : éosinophiles( en %) : VS(mm à la 1 <sup>ère</sup> min) : sérologie hydatique :	non précisée non précisée négative	normale à 1 ,2 normale à 11 négative	hyperéosinophilie à12% normale à 11 positive
Traitement	Exérèse de la tumeur	Arana Iniguez	Arana Iniguez
suites immédiates	bonnes	méningite post opératoire, épanchement sous dural gauche, hydrocéphalie triventriculaire	le patient est décédé à j7 du post- opératoire .la cause du décès n'a pas été précisée dans le dossier.
évolution tardive	cavité porencéphalique à la TDM de contrôle un an après. le recul est de 5 ans.	décès à j20 post-opératoire par cachexie ( état végétatif prolongé )	_____

numéro d'observation	19	20	21
numéro d'entrée	13360	964	3459/2981
nom / sexe	FM/ masculin	BS/ masculin	HM/ masculin
Age	10 ans	9 ans	8 ans
origine géographique	rurale	rurale	urbain
délai de consultation	4 mois	1 an	3 mois
Antécédents	RAS	RAS	RAS
tableau clinique : signes d'appel : examen physique :	syndrome d'HTIC. hémiparésie gauche spastique. syndrome pyramidal et paralysie faciale gauches.	syndrome d'HTIC. hémiparésie droite syndrome cérébelleux	syndrome d'HTIC. hémiparésie droite. strabisme divergeant gauche
Fond d'œil	œdème papillaire	œdème papillaire bilatéral	œdème papillaire bilatéral stade II
radiographie du crâne	disjonction des sutures	normale	normale
TDM cérébrale	KH unique fronto-pariétal droit	grand KH temporo -pariétal gauche	KH unique pariéto-occipital gauche
radiographie thoracique	normale	normale	KH pulmonaire associé
échographie abdominale	normale	normale	normale
bilan biologique : éosinophiles (en %) VS (mm à la 1 <sup>ère</sup> min) sérologie hydatique	normale à 2,5 % normale à 10 négative	normale à 0,3 % normale à 11 négative	normale à 1 % normale à 14 négative
Traitement	Arana Iniguez	Arana Iniguez	Arana Iniguez
suites opératoires	simples	simples	simples
évolution tardive	malade perdu de vue	récupération du déficit, le recul est de 4 ans.	malade perdu de vue

numéro d'observation	22	23	24
numéro d'entrée	20930	857	10401
âge / sexe	9ans / féminin	6 ans / féminin	27 ans / masculin
origine géographique	rurale	rurale	rurale
délai de consultation	4 mois	6 mois	3 mois
Antécédents	RAS	RAS	RAS
tableau clinique : signes d'appel :	HTIC,vertiges	HTIC,crises convulsives localisées du bras gauche vertiges, paresthésies hémiparésie gauche,	HTIC,crises convulsives généralisées.
examen physique :	ROT abolis à droite		hémiplégie gauche
Fond d'œil	oedème papillaire bilatéral	oedème papillaire	atrophie optique
radiographie du crâne	disjonction des sutures	disjonction des sutures	normale
TDM cérébrale	KH temporo-pariétal gauche multivésiculaire	KH unique fronto-pariéto-temporal droit avec hydrocéphalie active	KH unique fronto-pariétal droit
radiographie du thorax	normale	normale	normale
échographie abdominale	normale	normale	normale
bilan biologique éosinophiles ( en % ) VS(mm à la 1 <sup>ère</sup> min ) sérologie hydatique	normale à 3 % normale à 12 négative	normale à 0,5 % normale à 11 négative	non précisé normale à 12 négative
Traitement	Arana Iniguez	Arana Iniguez découverte d'un KHC rompu	Arana Iniguez
suites opératoires	hémiparésie gauche, paralysie faciale gauche	simples	persistance de quelque crises convulsives localisées.
évolution tardive	récupération partielle du déficit, le recul est d'un an.	récupération du déficit. le recul est de 4 ans.	malade perdu de vue.

numéro d'observation	25	26	27
numéro d'entrée	5417	14101	160
âge / sexe	23 ans / féminin	10 ans / masculin	8 ans/féminin
origine géographique	urbaine	rurale	urbaine
délai de consultation	20 jours	3 ans	1 an
antécédents	RAS	RAS	RAS
tableau clinique : signes d'appel : examen physique :	HTIC,crises convulsives généralisées . raideur méningée et somnolence	céphalée , vertiges strabisme . troubles de marche Romberg positif	déficit moteur de l'hémicorps gauche. aphasie hémiparésie gauche..
Fond d'œil	œdème papillaire bilatéral stade II	œdème papillaire	œdème papillaire
radiographie du crâne	non faite	non faite	non faite
TDM cérébrale	KH unique pariéto-occipital droit	KH unique temporo-pariétal gauche	KH unique temporo-pariétal droit
radiographie thoracique	Normale	normale	normale
échographie abdominale	Normale	normale	normale
bilan biologique : éosinophiles (en %) VS (mm à la 1 <sup>ère</sup> min) sérologie hydatique	normale à 2,5 % non précisé négative	normale 0,5 % normale à 11 négative	normale à 0,7 % normale à 13 négative
Traitement	Arana Iniguez	Arana Iniguez	Arana Iniguez
suites opératoires	Simple	méningite	simples
évolution tardive	bonne, le recul est de 3 ans.	strabisme. le recul est d'un an.	récupération du déficit. le recul est d'un an.

numéro d'observation	28	29 ( ouardighi zohra)	30 (boutaleb sanae)
numéro d'entrée / NO	11100	22734 /1235- 2010	19026 / 1018 – 2010
âge /sexe	12 ans / masculin	72 ans/ masculin	11 ans / féminin
origine géographique	Rurale	urbaine	Rurale
délai de consultation	1 an	2 mois	2 mois
antécédents	opéré pour KHC cérébral et KH hépatique	RAS	RAS
tableau clinique : signes d'appel : signes physiques :	syndrome d'HTIC, Macrocranie, retard mental, somnolence transitoire . Hémi-parésie dte Paralysie faciale dte	Céphalées hémiplégié droite dysarthrie troubles sphinctériens	syndrome d'HTIC BAV Gche
fond d'œil	œdème papillaire stade 1	normal	Non fait
radiographie du crâne	Non faite	Non faite	disjonction des sutures
TDM cérébrale	Enorme KH fronto-temporo- pariétal gauche	KH thalamique gauche hydrocéphalie associée	Volumineux KH hémisphérique gauche
radiographie du thorax	Normale	normale	Normale
échographie abdominale	Normale	normale	Normale
bilan biologique : éosinophiles (en %) VS (mm à la 1ère min) Sérologie hydatique	normale à 0,8 % normale à 13 RAS	normale à 0,2% non faite non faite	normale à 1,4 % non précisée non faite
Traitement	Arana Iniguez	DVP	Arana Iniguez
suites opératoires	Simple	simples	Simple
évolution tardive	Malade perdu de vue	Malade perdu de vue	bonne.

<b>numéro d'observation</b>	<b>31</b> ( Nacer ali)	<b>32</b> (Ghizlane boutfoune)	<b>33</b> ( samira taourirt)
<b>numéro d'entrée</b>	4242 /251- 2010	30055 / 1852 - 2009	23 300 /1417- 2009
<b>âge /sexe</b>	2 ans et demi/ masculin	6 ans/ féminin	32 ans/ féminin
<b>origine géographique</b>	Urbaine	rurale	Urbaine
<b>délai de consultation</b>	15 j	2 mois	5 mois
<b>antécédents</b>	Notion de contact avec les chiens	RAS	Epiléptique depuis 4 ans s/phénobarbital
<b>tableau clinique : signes d'appel : signes physiques :</b>	Crises convulsives tonico-cloniques généralisées( EMC) Pas de déficit	syndrome d'HTIC hémiparésie Gche	syndrome d'HTIC BAV augmentation de la fréquence des crises convulsives de l'hémicorps Dt
<b>fond d'œil</b>	non fait	Non fait	Non fait
<b>radiographie du crâne</b>	disjonction des sutures	_____	_____
<b>TDM cérébrale</b>	KH pariéto-occipital droit	KH fronto-pariétal Dt	KH unique temporal droit <b>IRM : meme aspect</b>
<b>radiographie du thorax</b>	Normale	normale	Normale
<b>échographie abdominale</b>	Normale	KH hépatique du segment 8	Normale
<b>bilan biologique : éosinophiles (en %) VS (mm à la 1ère min) Sérologie hydatique</b>	normale à 0,2 %	normale à 4%	normale à 2,5 % non précisée
<b>Traitement</b>	Arana Iniguez	Arana Iniguez	? Rupture + ablation de la paroi
<b>suites opératoires</b>	Simple	simples	Simple
<b>évolution tardive</b>	Perdu de vue	Bonne + opérée pr son KHF le recul est de 3 ans	Bonne, régression des crises convulsives
<b>numéro d'observation</b>	34 (kamal hadir)	35 ( talbi samir)	36 (alioui latifa)
<b>numéro d'entrée</b>	18883 /1109- 2009	583/ 26- 2009	11140/ 561 – 08

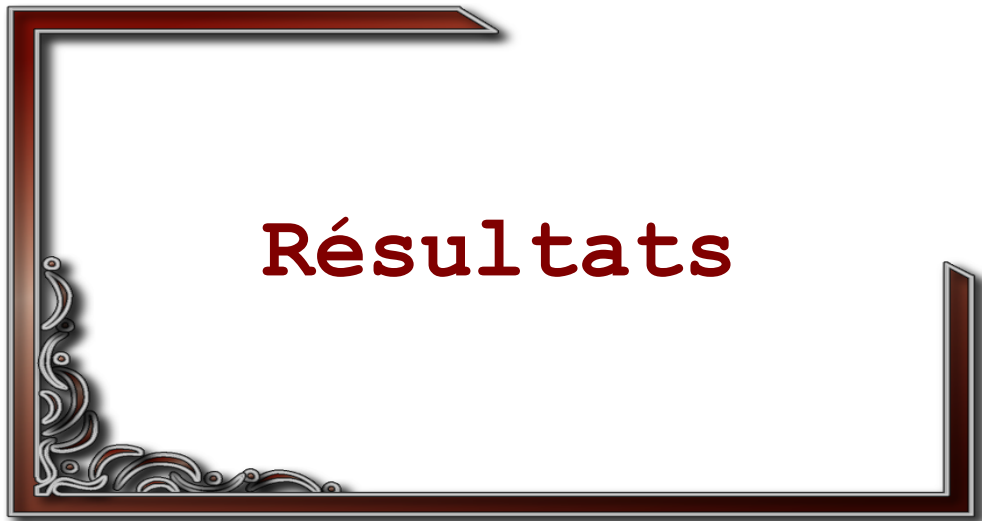<b>âge /sexe</b>	23 ans / masculin	18 mois / masculin	6 ans /Féminin
<b>origine géographique</b>	Urbaine	Rurale	Urbaine
<b>délai de consultation</b>	5 mois	3 mois	1 mois
<b>antécédents</b>	Epileptique depuis l'âge de 11 ans s/trt	Grossesse non suivie	RAS
<b>tableau clinique : signes d'appel : signes physiques :</b>	syndrome d'HTIC Hémiplégie droite.	Macrocranie Augmentation du périmètre crânien Retard psychomoteur	céphalées. hémiparésie droite
<b>fond d'œil</b>	Non fait	Non fait	Non fait
<b>radiographie du crâne</b>	_____	_____	Non faite
<b>TDM cérébrale</b>	KH pariétal gauche	KH occipital + occipital	KH hémisphérique gauche Echotranscranienne :kh de 10cm homogène a paroi fine
<b>radiographie du thorax</b>	Normale	Normale	Normale
<b>échographie abdominale</b>	Normale	Normale	Normale
<b>bilan biologique : éosinophiles (en %) VS (mm à la 1ère min) Sérologie hydatique</b>	normale à 0,1 %	normale à 0,5%	normale à 0,1 % non précisée non faite
<b>Traitement</b>	Arana Iniguez	DVP	Arana Iniguez
<b>suites opératoires</b>	Simple	Simple	Méningite postop
<b>évolution tardive</b>	Régression lente du déficit_ récupération le recul est de 4 ans	bonne.	Bonne-Amélioration clinique s/ATB le recul est de 6 mois.

numéro d'observation	37 ( farah farhane said)	38 (safar mustapha)	39 (asanae ouyahya)
numéro d'entrée	15857/ 878 - 2007	12176/ 508 - 2006	8207/ 387- 2006
âge /sexe	31 ans / masculin	13 ans/ masculin	2 ans et demi /féminin
origine géographique	Rurale	Rurale	Rurale
délai de consultation	4 ans	1 an	4 mois
antécédents	RAS	RAS	Opérée pour KH du foie sous albendazole
tableau clinique : signes d'appel : signes physiques :	syndrome d'HTIC,cécité trouble de conscience. Otorrhée gauche Tuméfaction rétroauriculaire Gche	syndrome d'HTIC BAV _ diplopie Crises convulsives généralisées Torticolis Hyperextension du cou	Crises convulsives de l'hémicorps gauche. Distention abdominale
fond d'œil	Non fait	non fait	
radiographie du crâne			disjonction des sutures
TDM cérébrale	KH multivésiculaire temporal gauche lyse du mastoïde Gche et du rocher	2 volumineux KH pariéto-occipitaux avec effet de masse + HC	KH unique pariétal gauche <b>IRM</b> : KH type 2( décollement de membrane)
radiographie du thorax		+TDM thoracique:2 KH pulmonaire	TDM thoracique :KH pulmonaire paracardiaque Gche
échographie abdominale		Normale	KH rénal + du foie opéré
bilan biologique : éosinophiles (en %) VS (mm à la 1ère min) Sérologie hydatique	<b>positive</b>	normale à 0,1 %	<b>Positive (70)</b>
Traitement	Non précisé	Arana Iniguez	Ouverture de la capsule + aspiration ?
suites opératoires		Simple	
évolution tardive		nette amélioration clinique	

numéro d'observation	40 (elbadaoui soufiane)	41 (hadda mjoudou)	42 (yassine haddou)
numéro d'entrée	17620 /524- 2007	20515 /636 - 2007	10914/ 266- 2007
âge /sexe	9 ans / masculin	60 ans/ féminin	3 ans /masculin
origine géographique	rurale	Rurale	Rurale
délai de consultation	1 mois et demi	1 mois	1 an
antécédents	Notion de contact avec les chiens	Notion de contact avec les chiens	Notion de contact avec les chiens
tableau clinique : signes d'appel : signes physiques :	syndrome d'HTIC BAV Crises convulsives généralisées Strabisme convergent Gche	hémiparésie gauche	Crises convulsives Somnolence hémiparésie gauche Légère macrocranie
fond d'œil	œdème papillaire avancé	Non fait	
radiographie du crâne			
TDM cérébrale	KH unique fronto-pariétal droit TDM <b>de contrôle</b> : pas de résidu	KH fronto-pariétal droit	KH unique temporo-pariétal droit
radiographie du thorax	KH pulmonaire	Normale	
échographie abdominale	Normale	Normale	
bilan biologique : éosinophiles (en %) VS (mm à la 1ère min) Sérologie hydatique	normale à 0,45 %	normale à 0,04% non précisée non faite	normale à 0,2 % non précisée non faite
Traitement	Arana Iniguez	Arana Iniguez	Arana Iniguez
suites opératoires	Simple	Trouble de conscience,aphasie et hémiparésie gauche ;TDM de contrôle:contusion au nv du site op	Décédé en reanimation 24 h après
évolution tardive	Amélioration de l'AV le recul est de 4 ans	Perdu de vue	

<b>numéro d'observation</b>	<b>43 (najma maizi)</b>	<b>44 (mohamed chahir)</b>	<b>45 (tamou abdefadl)</b>
<b>numéro d'entrée</b>	5666/165- 2008	4072/ 119- 2008	62/16 – 2006
<b>âge /sexe</b>	4 ans / féminin	13 ans/ masculin	70 ans /masculin
<b>origine géographique</b>	rurale	rurale	Rurale
<b>délaï de consultation</b>	4 mois	2 ans	2 mois
<b>antécédents</b>	Notion de contact avec les chiens	Notion de contact avec les chiens	Notion de contact av les chiens
<b>tableau clinique : signes d'appel : signes physiques :</b>	Céphalées Crises convulsives Hémi-parésie gche_Hypotonie Parésiede l'hémiface gche	Cécité droite Trouble de langage Trouble de conscience Paraparésie Augmentation du périmètre cranien	Syndrome d'HTIC Confusion Trouble visuels Trouble de conscience hémiplégié droite- Hypotonie
<b>fond d'œil</b>	œdème papillaire bilatéral	Non fait	Non fait
<b>radiographie du crâne</b>			
<b>TDM cérébrale</b>	KH temporo-pariétal droit	Enorme KH hémisphérique droit + HC	KH pariéto-occipital gauche + discrète HC
<b>radiographie du thorax</b>	normale	normale	Normale
<b>échographie abdominale</b>	Multiples KH du foie	normale	Normale
<b>bilan biologique : éosinophiles (en %) VS (mm à la 1ère min) Sérologie hydatique</b>	normale à 4,1 %	normale à 1% normale à 13 négative	normale à 0,1 %
<b>Traitement</b>	Rupture du KH+ ablation	Arana Iniguez	Arana Iniguez
<b>suites opératoires</b>	simples	Infection pulmonaire nosocomiale	Simple
<b>évolution tardive</b>	Perdue de vue	Bonne, amélioration s/ATB le recul est de 2 ans	Nette amélioration clinique av une hémi-parésie séquellaire.

numéro d'observation	46 (ouhaza ikram)
numéro d'entrée	46- 2010
âge / sexe	3 ans / féminin
origine géographique	Rurale
délai de consultation	3 mois
antécédents	Notion de contact avec les chien
tableau clinique : signes d'appel examen physique	Sd d'HTIC, macrocranie BAV crises convulsives généralisées hémiparésie gauche
fond d'œil	Non fait
radiographie du crâne	non faite
TDM cérébrale	énorme KH temporo-pariéto-occipital droite + HC
radiographie thoracique	Normale
échographie abdominale	KH du segment 4 du foie
bilan biologique éosinophiles ( en % ): VS (mm à la 1 <sup>ère</sup> min ) sérologie hydatique	normale à 10,4 %
traitement	Arana Iniguez
suites immédiates	Simple



## I. EPIDEMIOLOGIE:

### A. La fréquence générale :

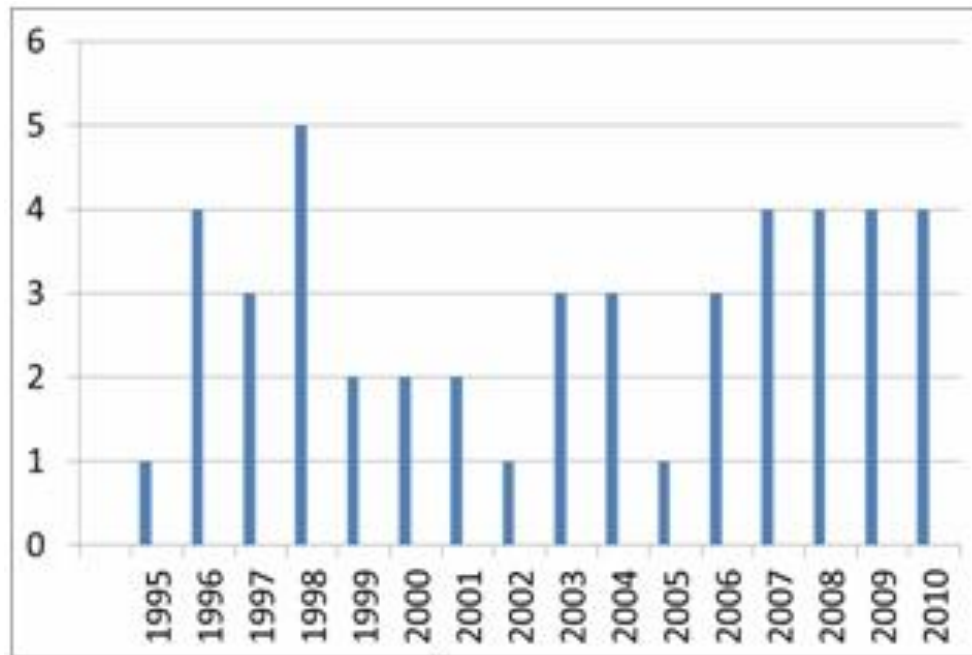


Figure 1 : Evolution de la fréquence des kystes hydatiques dans notre série

### B. La fréquence selon l'âge :

L'âge moyen de nos patients est de 15,34 ans.

26 cas soit 56,5 % des patients ont un âge compris entre 5 et 15 ans.

Le plus petit patient est âgé de 2 ans alors que le plus grand patient est âgé de 72 ans.

**Tableau I : Répartition de la fréquence du kyste hydatique  
cérébral par tranche d'âge dans notre série :**

<b>Age</b>	<b>Nombre de cas</b>	<b>Pourcentage %</b>
Moins de 5 ans	8	13,39
5 ans à 10 ans	13	28,26
10 ans à 15 ans	13	28,26
15 ans à 20 ans	3	6,52
20 ans à 30 ans	3	6,52
Plus de 30 ans	6	13,04
<b>Total</b>	<b>46</b>	<b>100</b>

### **C. La fréquence selon le sexe :**

Nous avons noté une nette prédominance masculine. 29 patients sont de sexe masculin soit 63 %, et 17 cas de sexe féminin (37 %).

### **D. La fréquence selon l'origine :**

L'étude de l'origine de nos malades ne reflète pas l'endémicité de tout le pays, car le recrutement du service est fait de patients venus de Casablanca et du sud du Maroc.

L'origine rurale est largement incriminée (80,44 % de nos patients), Seulement 9 cas soit 19,56 % sont d'origine urbaine.

La notion de contact avec les chiens a été notifiée dans 37 cas (80,43 %).

**E. La fréquence du KHC par rapport aux autres processus intracrâniens :**

Durant le même intervalle de temps, 1764 processus expansifs infectieux et tumoraux ont été pris en charge au service de neurochirurgie du CHU Ibn Rochd.

**Tableau II : Fréquence du kyste hydatique cérébral par rapport aux autres processus occupants de l'espace intracrânien :**

<b>La nature du POE</b>	<b>Nombre de cas</b>	<b>Pourcentage %</b>
Abcès	145	8,1
Tuberculome	23	1,3
Tumeurs	1550	88
KHC	46	2,6
<b>Total</b>	<b>1764</b>	<b>100</b>

Le kyste hydatique cérébral a représenté 2,6% de l'ensemble des processus occupants de l'espace intracrânien dans notre série.

## F. Fréquence du KHC par rapport aux autres localisations neurologiques du KH :

Durant la même période d'étude, nous avons recensé 100 cas d'hydatidose à localisation neurochirurgicale.

La localisation cérébrale du KH a occupé la première place (46 cas), devant la localisation spinale (36 cas) et orbitaire (18 cas) .

**Tableau III** : Fréquence du KHC par rapport aux autres localisations neurochirurgicales dans notre série :

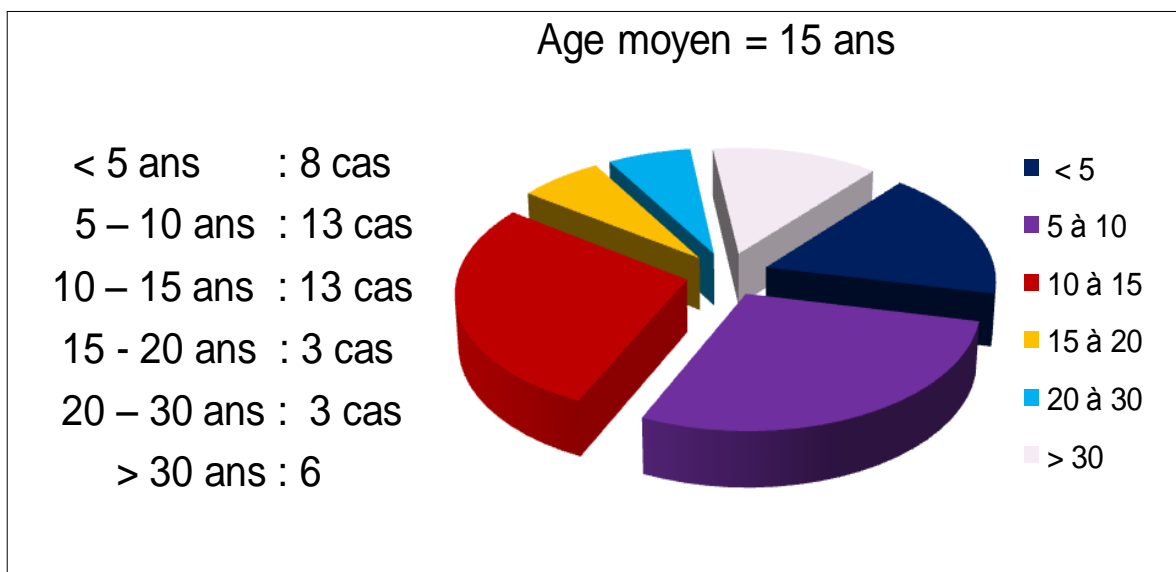
<b>Localisation</b>	<b>nombre de cas</b>	<b>pourcentage %</b>
KHC	46	46
KH vertébraux	36	36
KH intra-orbitaires	18	18
Total	100	100

## II. ETUDE CLINIQUE :

### A. Délai de consultation :

Dans notre série, le délai de consultation varie de 25 jours à 20 ans.

20 malades (43 %) ont consulté 2 à 4 mois après l'installation des Signes cliniques.



**Figure2:** Répartition de la fréquence du kyste hydatique cérébral par tranche d'âge dans notre série

## **B. Données de l'examen clinique :**

### **1. Les signes d'appel :**

Quel que soit le délai, le dénominateur commun des manifestations cliniques est le syndrome d'hypertension intracrânienne, retrouvés chez 41 malades (90%).

Cette HTIC a été accompagnée d'autres signes neurologiques dans 39 cas, et était isolée chez 2 patients (observations 1,22), cependant 3 patients se sont présentés avec un déficit neurologique (7, 27, 41) et 2 cas suite à des crises d'épilepsie (31, 39) en dehors de tout signe d'HTIC.

Elle a été marquée par des céphalées de caractère diversement apprécié par les malades (hémicrânie, diffuses, en casque, à type d'éclatement, ...)

Les vomissements présents aussi chez tous nos malades sauf 7 malades, et ont été notés chez 39 patients soit 84,8 %, pouvant survenir à l'acmé des céphalées soulageant ces derniers ou en dehors des céphalées.

Des crises comitiales à type de crises bravais-jacksoniennes ou crises généralisées ont été notées chez 15 patients étant 32,6 %.

Des vertiges ont été retrouvés dans 8 cas et des troubles sphinctériens dans 5 cas.

2 patients ont présenté des paresthésies du membre inférieur gauche.

7 patients ont présenté une macrocranie (15 %)

**Tableau V : Répartition des signes d'appel dans notre série :**

<b>Signe d'appel</b>	<b>Nombre de cas</b>	<b>Pourcentage %</b>
Syndrome d'HTIC	41	90
Crises comitiales	15	32,6
Troubles de conscience	7	15,2
Macrocranie	7	15,2
Vertiges	8	17,3
Troubles sphinctériens	5	10
Paresthésies	2	4
Syndrome frontal	1	2

## **2. L'examen clinique :**

L'altération de la conscience est notée chez 7 patients à type de somnolence dans 6 cas, et coma profond chez un seul patient.

Une hémiparésie a été notée dans 25 cas (54%) et une hémiplégié complète dans 5 cas (11 %), et une monoplégie brachiale dans 1 cas.

L'aphasie a été notée dans 3 cas et dysarthrie chez un seul cas.

Une ataxie à la marche a été trouvée chez 2 patients (observations : 20 et 26) malgré l'absence de localisation sous tentorielle.

Le fond d'œil fait chez 32 malades a montré un œdème papillaire dans 21 cas, une atrophie optique dans 3 cas, et a été normal dans 8 cas.

L'atteinte des nerfs crâniens a été notée, notamment le II et le VI chez 8 malades chacun.

Les principaux résultats de l'examen clinique de nos patients sont résumés dans le tableau VI.

**Tableau VI : Répartition des signes cliniques dans notre série**

<b>Signes cliniques</b>	<b>Nombre de cas</b>	<b>pourcentage %</b>
Syndrome déficitaire :		
hémiparésie	25	54,3
hémiplégie	5	11
aphasie	3	6,5
dysarthrie	1	2
Atteinte des nerfs crâniens		
II	8	17,4
VI	8	17,4
macrocrânie	7	15
Ataxie à la marche	2	4

### **III. LES EXAMENS COMPLEMENTAIRES :**

#### **A. Le bilan radiologique :**

##### **a. La radiographie du crâne :**

Faite chez 24 malades dans notre série, elle a montré les signes habituels de l'hypertension intra crânienne à type de: Disjonctions de sutures et impressions digitiformes chez 14 patients.

La radiographie du crâne est restée normale chez 10 malades.

##### **b. La tomодensitométrie cérébrale : TDM**

La TDM a été faite chez tous nos malades et a permis de poser le diagnostic positif du KHC en montrant une hypodensité généralement de grande taille, sphérique à contours réguliers, ayant une valeur d'atténuation proche de celle du LCR, sans œdème péri lésionnel, et sans prise de produit de contraste.

De même, la TDM a permis d'évoquer le diagnostic du KHC calcifié (observation 16) en montrant une formation arrondie de 5 cm de diamètre, de siège pariéto-occipital droit hétérogène, mais en grande partie spontanément hyperdense.

La TDM a montré aussi 4 cas (observ 6, 8, 13,38) d'hydatidose cérébrale multiple, le premier (observ 6) fait de 3 KHC occupants le lobe frontal gauche, et un volumineux KHC au niveau du lobe pariéto-occipital droit. Le dernier (observ 38) est fait d'un volumineux KHC frontal est 2 pariéto-occipitaux.

Ces KHC sont associés à une hydrocéphalie chez 4 patients (figure 10).

A côté du diagnostic positif, la TDM a précisé aussi le siège, le volume, le nombre et le contenu uni ou multi vésiculaire, ainsi que l'effet de masse.

*b1) Le nombre de KHC :*

Dans notre série le KHC est le plus souvent unique est univésiculaire.

- ✧ Le KHC était unique et univésiculaire chez 38 malades (83%).
- ✧ Il était multivésiculaire chez 4 patients soit 8,7 % des cas (observations : 8, 11 ,22 ,37)
- ✧ 4 patients (8,7 %) ont présenté une hydatidose cérébrale multiple : (observations : 6, 8, 13, 38).

*b2) Le siège du KHC :*

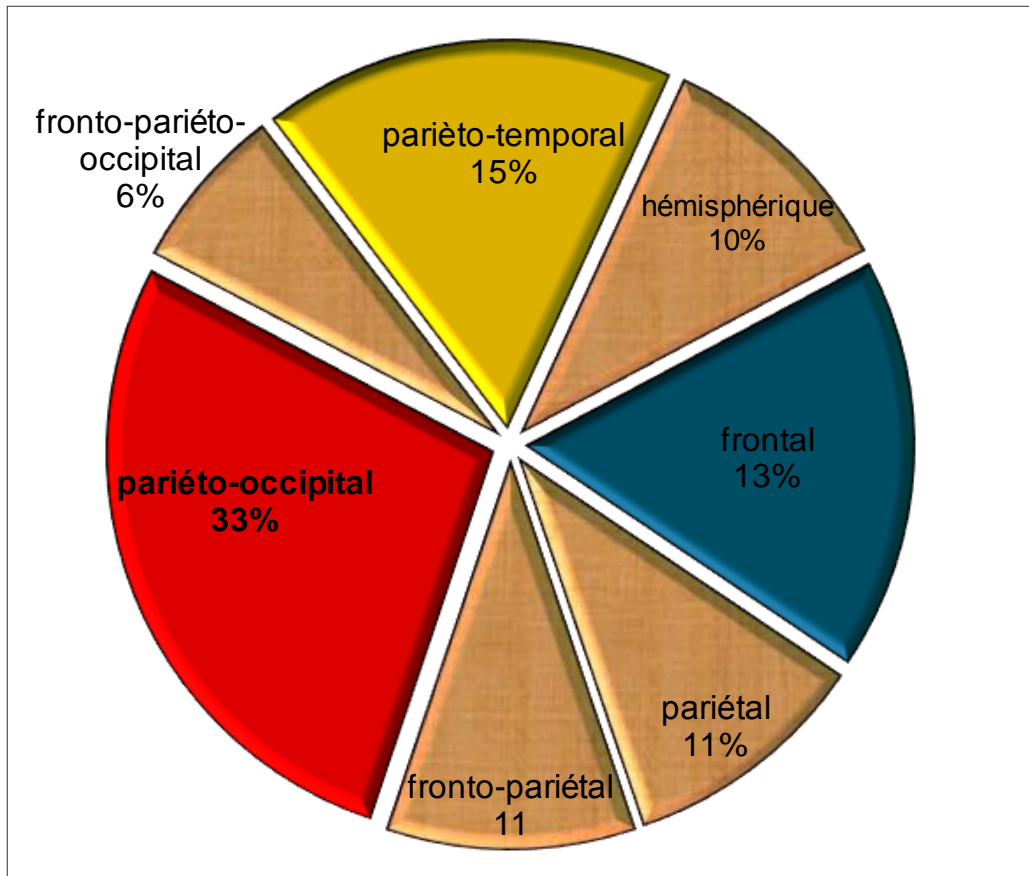
➤ Selon le côté :

L'hémisphère gauche a été atteint dans 24cas (52 % des cas) ; alors que le côté droit a été atteint dans 48 % des cas.

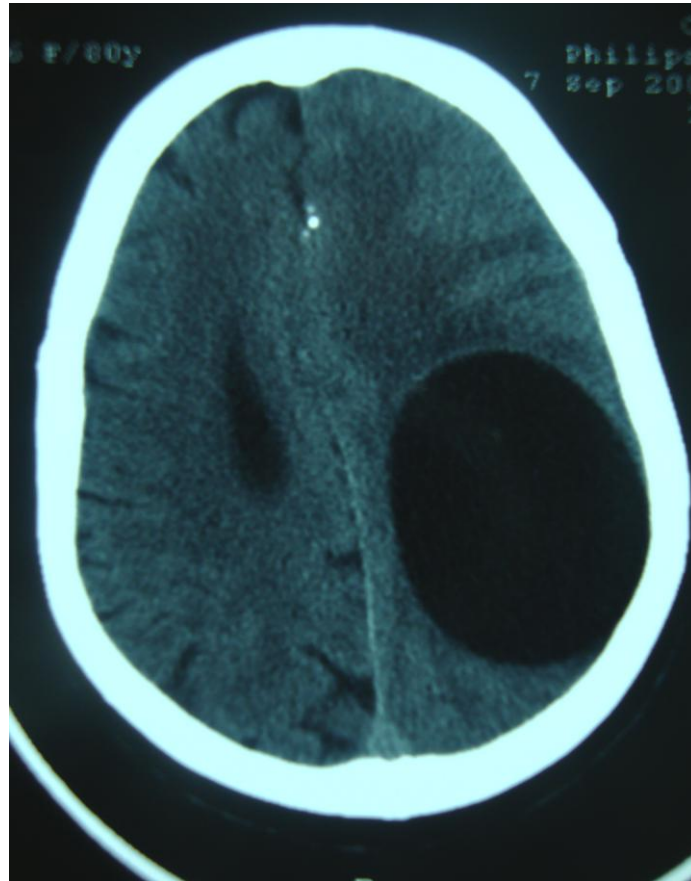
➤ Selon la localisation cérébrale :

Différentes localisations du KHC ont été notées au niveau hémisphérique.

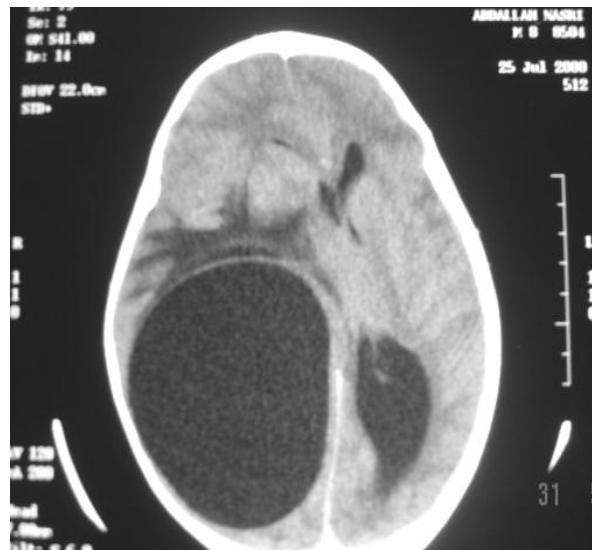
Cependant aucune localisation au niveau de la FCP n'a été notée.



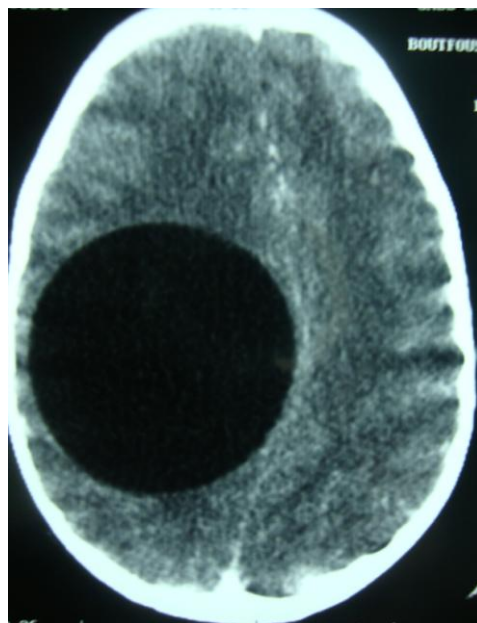
**Figure 3** : Répartition du KHC selon la localisation cérébrale dans notre série



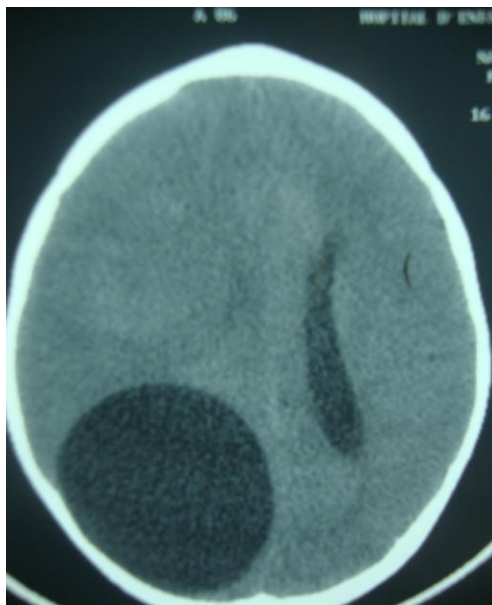
**Figure 4** : TDM cérébrale en coupe axiale sans injection de PDC montrant un POE hypodense de siège pariéto-occipital gauche évoquant en premier un KHC, exerçant un effet de masse sur la ligne médiane et le ventricule latéral gauche (observations : 45)



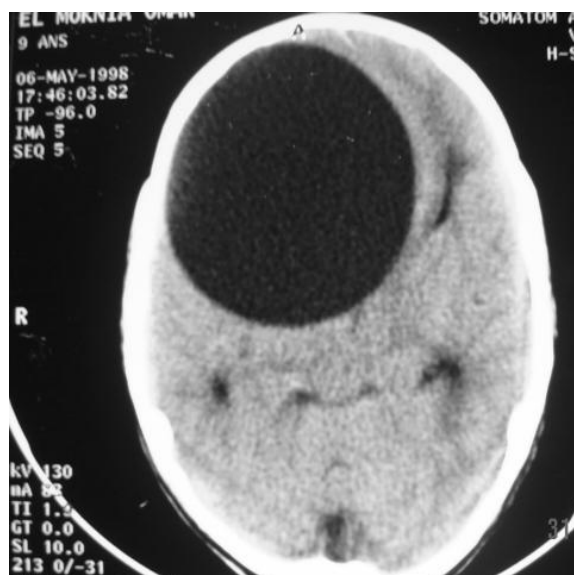
**Figure 5 :** TDM cérébrale en coupe axiale sans injection de PDC montrant un KH pariéto-occipital droit avec effet de masse sur la ligne médiane et le ventricule latéral droit (effacement de la corne occipitale et aspect filiforme de la corne frontale droite),  
(observations : 21)



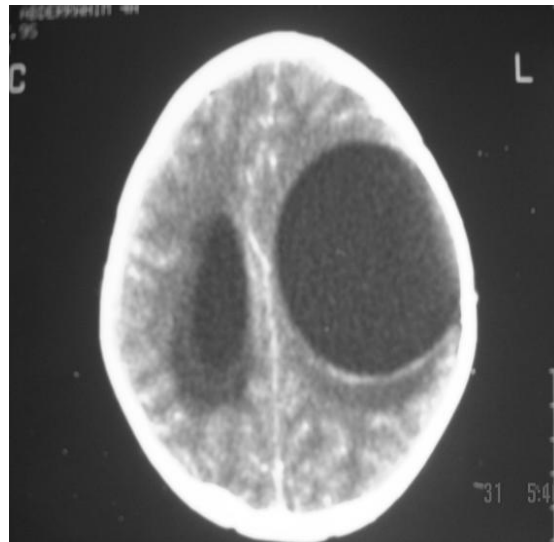
**Figure 6 :** TDM cérébrale en coupe axiale avec injection de PDC montrant un KH pariéto-occipital droit avec effet de masse sur la ligne médiane  
(observations : 32)



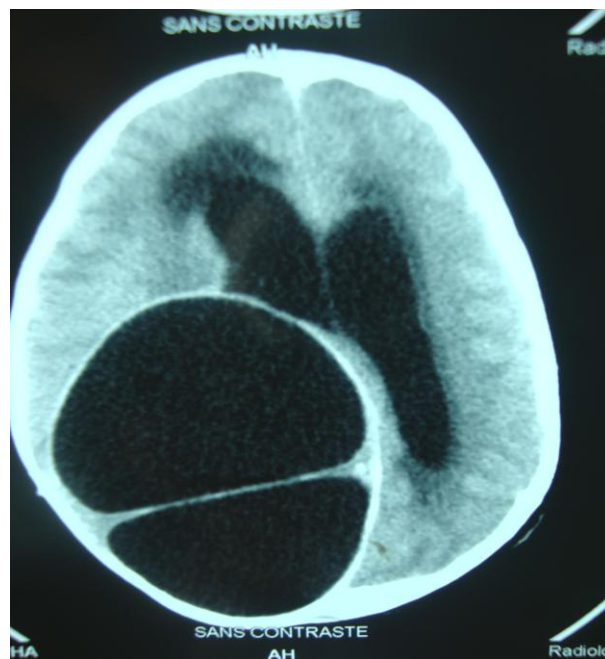**Figure 7 :** TDM cérébrale en coupe axiale sans injection du produit de contraste montrant un POE occipital droit hypodense avec effet de masse sur le ventricule latéral droit, évoquant un KHC.  
(Observation 31)



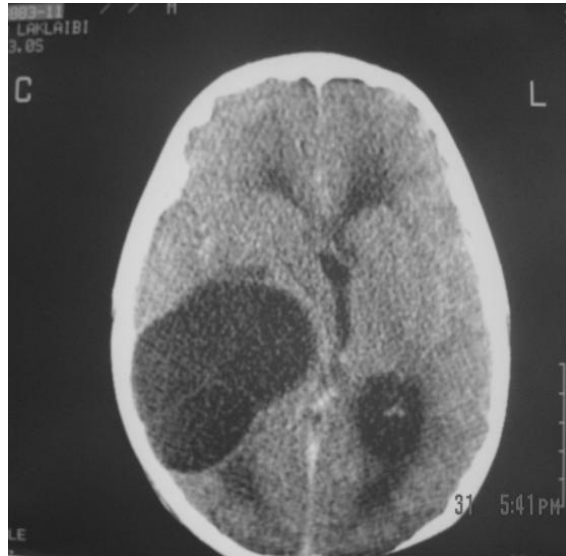
**Figure 8 :** TDM cérébrale en coupe axiale sans injection de PDC montrant une hypodensité sphérique de siège fronto- pariétal droit évoquant un KHC avec effet de masse sur la ligne médiane.



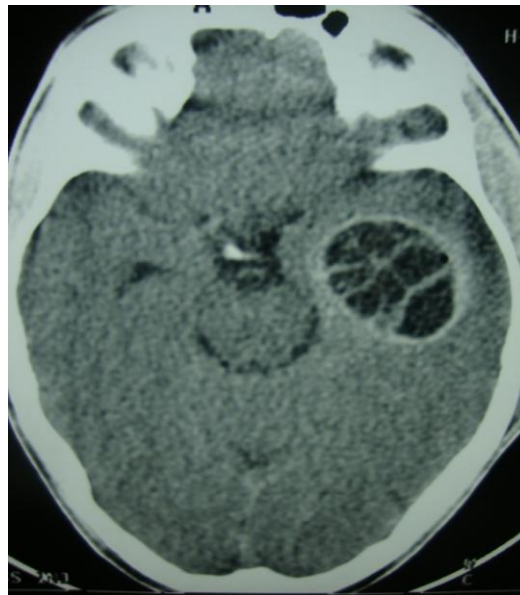**Figure 9 :** TDM cérébrale en coupe axiale avec injection de PDC montrant un POE fronto-pariétal gauche évoquant un KHC avec effet de masse sur la ligne médiane.



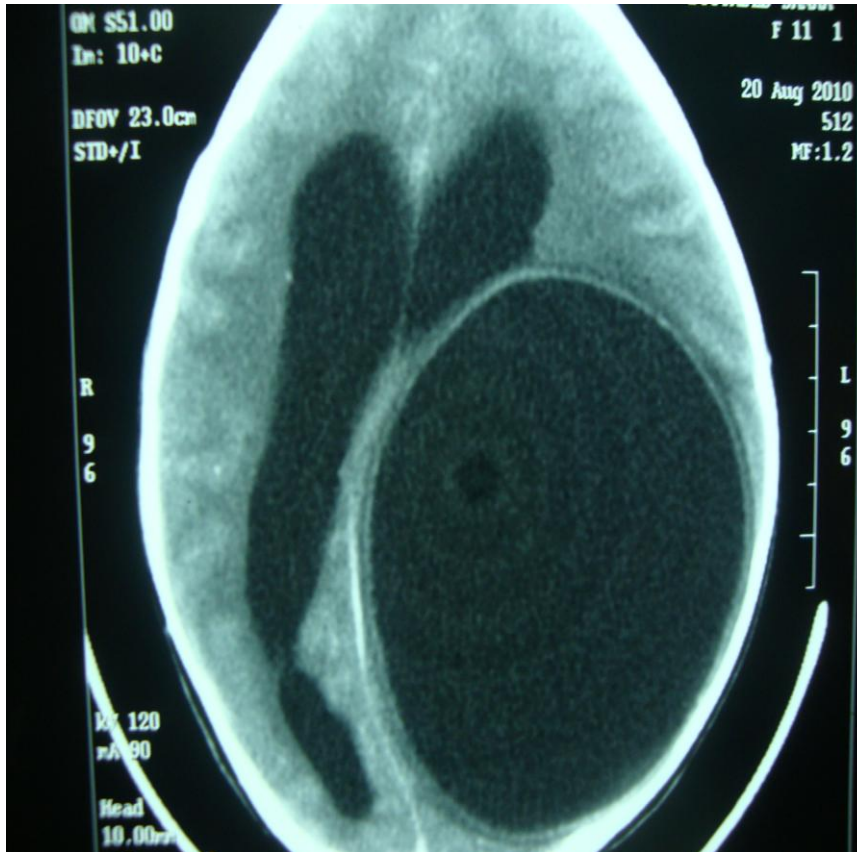
**Figure 10 :** TDM cérébrale sans injection de PDC montrant un POE hypo dense, sphérique, de siège pariéto-occipital droit avec une cloison à l'intérieure, et dilatation biventriculaire. (Observation 38)



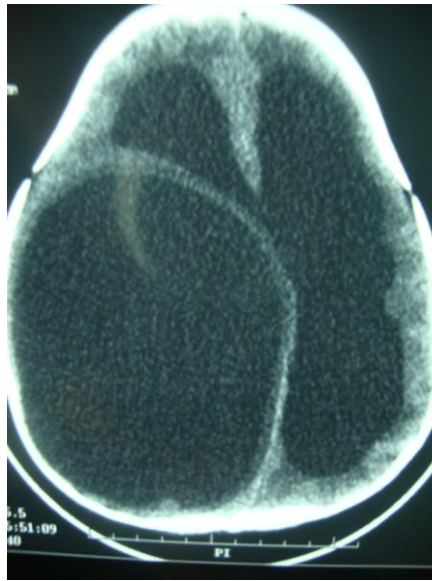
**Figure 11** : TDM cérébrale sans injection de PDC montrant un POE pariétal droit, hypo dense, présentant des cloisons à l'intérieure évoquant un KH multi vésiculaire. (Observation 11)



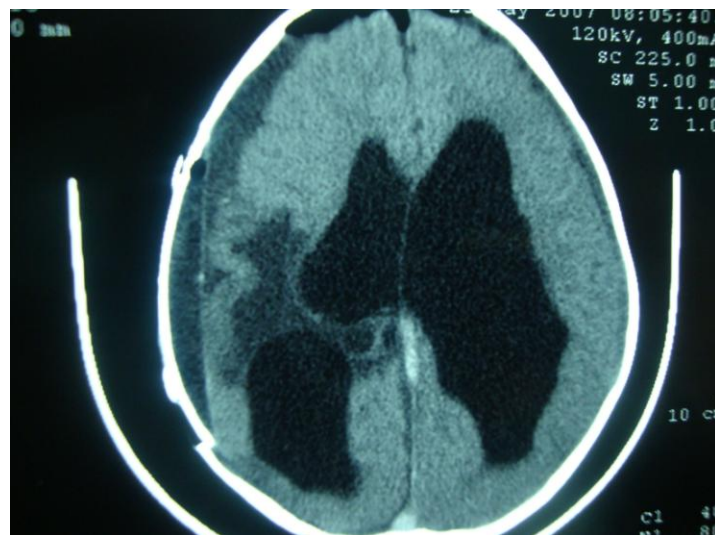
**Figure 12** : TDM cérébrale sans injection de PDC montrant un POE présentant des cloisons à l'intérieur évoquant un KH multi vésiculaire. (Observation 37)



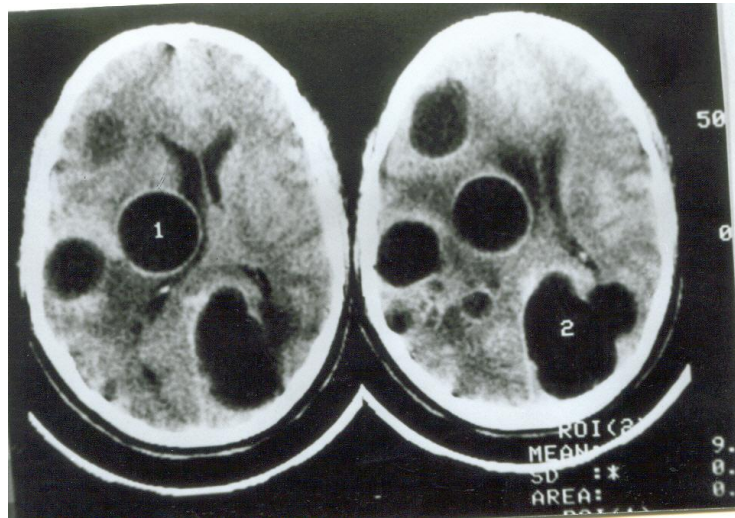**Figure 13 :** TDM cérébrale en coupe axiale montrant un volumineux POE pariéto-occipital gauche, associé à une hydrocéphalie biventriculaire (observations 30)



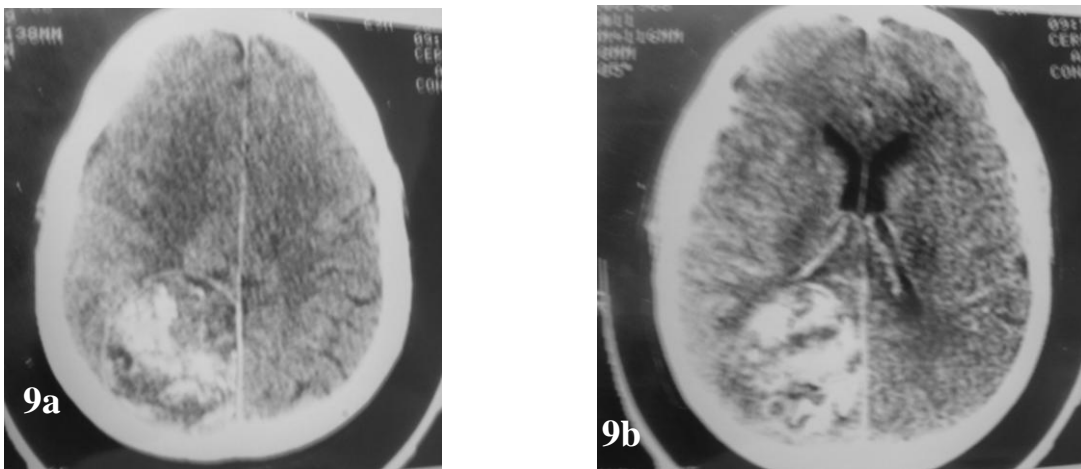
**Figure 14 :** TDM cérébrale sans injection de PDC montrant un volumineux POE pariéto-occipital droit avec dilatation biventriculaire.  
(Observation 42)



**Figure 15 :** TDM cérébrale réalisée à j3 post-opératoire montrant la cavité résiduelle  
(observation 42)

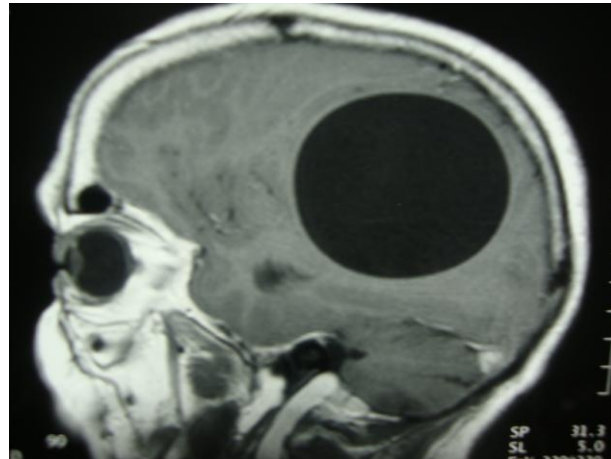


**Figure 16 :** TDM cérébrale en coupe axiale montrant de multiples lésions kystiques l'hémisphère droit et un gros KH polylobé au niveau de l'hémisphère gauche.  
(Observation 6)

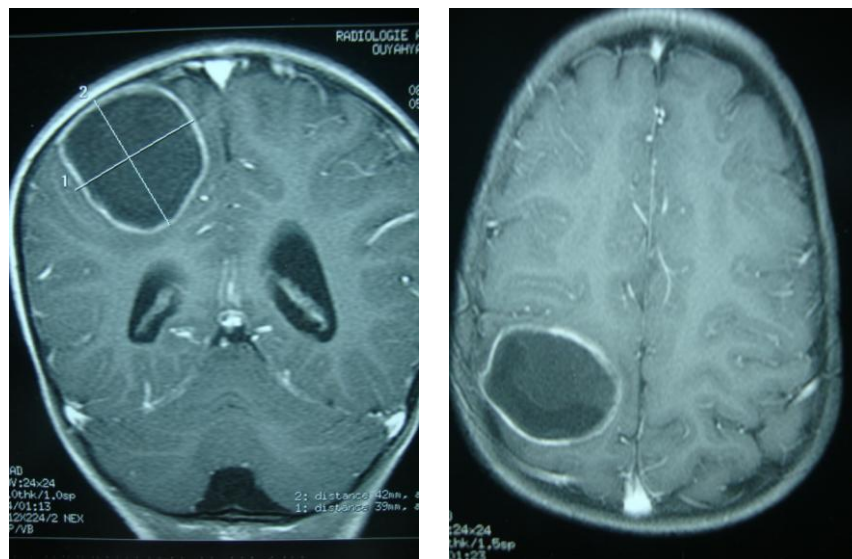


**Figure 17 :** TDM cérébrale en coupe axiale sans injection de PDC montrant une formation arrondie à paroi fine occipital et pariétal droite contenant des calcifications en motte (a) ne se modifiant pas après injection du PDC (b)  
(Observation 16)

**b. L’Imagerie par résonance magnétique :** également a été réalisée chez 4 patients et a un intérêt capital dans les KHC multiples.

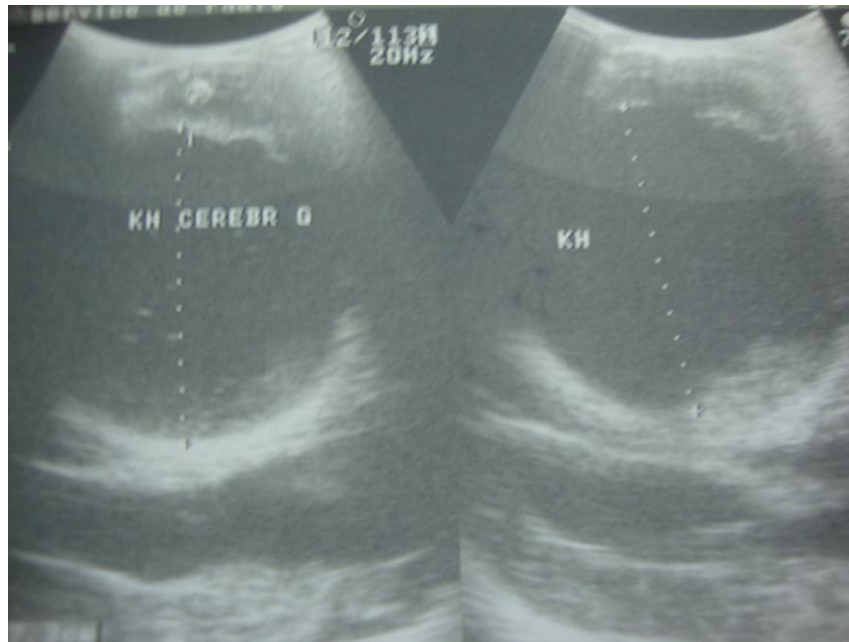


**Figure 18 :** IRM cérébrale en coupe sagittale montrant une formation sphérique, en hyposignal T1, évoquant en premier lieu un KHC. (Observation 39)



**Figure 19 :** IRM cérébrale en coupe frontale (a) et axiale (b) montrant un POE arrondi à paroi fine en hyposignal T1 correspondant à un KHC (observations 36)

**d. L'échographie transcrânienne :** Un seul patient a bénéficié d'une échographie transcrânienne mettant en évidence une formation d'allure liquidienne, bien circonscrite, homogène, à paroi épaisse.



**Figure 20:** Echographie transcrânienne montrant une image d'échostructure liquidienne bien limitée évoquant en premier un KHC (observation 36)

## **B. Le bilan biologique :**

### **a. Les arguments d'orientation :**

➤ La numération formule sanguine :

3 cas d'hyper éosinophilie ont été notés dans notre série (observation 6,46,18) .

➤ La vitesse de sédimentation :

Elle a été toujours à des valeurs normales.

### **b. Les arguments spécifiques : les examens séroimmunologiques**

La sérologie est devenue indispensable au diagnostic d'hydatidose, l'association de deux techniques est une nécessité impérieuse.

Parmi nos 46 malades, 2 patients ont présenté une sérologie hydatique positive (Observation : 18) :

✧ Hémagglutination : 1 / 380

✧ ELISA +

Et l'observation 37 :

✧ Hémagglutination : 1/ 400

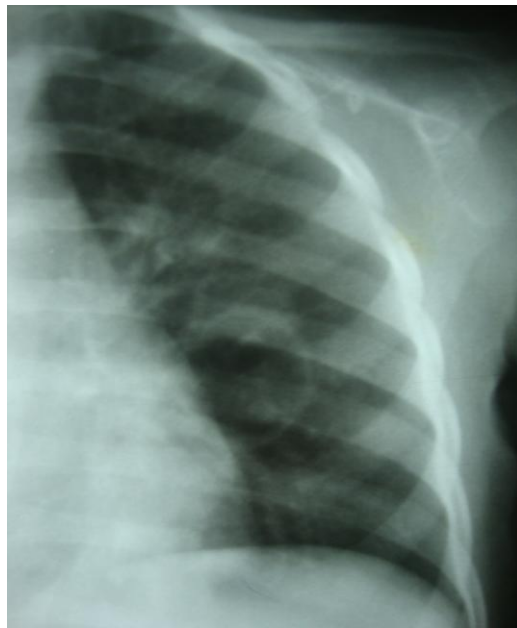✧ ELISA +

Le premier malade avait un kyste hydatique pulmonaire associé, et une hyper éosinophilie à la numération formule sanguine, et le deuxième avait une récurrence du KHC.

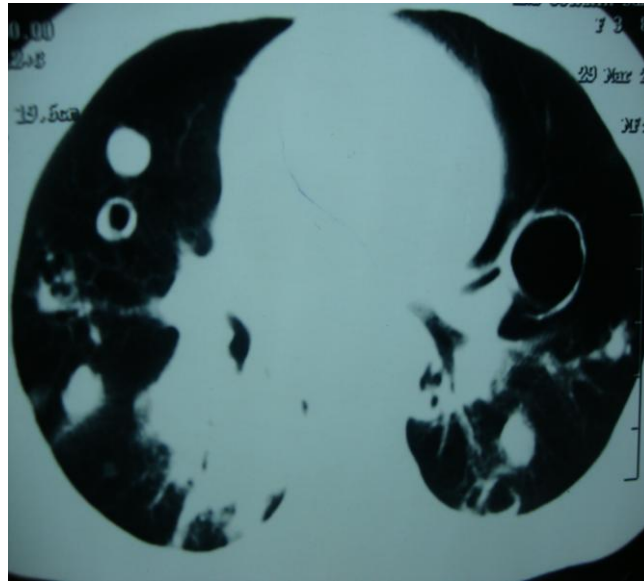
## C. Le bilan d'extension :

### 1. La radiographie thoracique :

Faite chez 41 de nos malades, elle a objectivé 5 cas de KH pulmonaires associés (18, 21, 38, 39,40) confirmés par la TDM thoracique (observations 38 et 40).



**Figure 21** : radiographie thoracique de face montrant une formation de tonalité hydrique, arrondie, bien limitée à localisation pulmonaire gauche (observations 39)



**Figure 22** : TDM thoracique en coupe axiale montrant une formation de densité liquidienne, sphérique évoquant un KH à localisation pulmonaire gauche.

(Observation 38)

## 2. L'échographie abdominale :

A révélé :

- ✧ 3 localisations hépatiques (32, 43, 46)
- ✧ Une localisation rénale chez un cas
- ✧ Une double localisation hépatique et rénale (39)

Chez 38 malades (83 % des malades) l'hydatidose cérébrale a été isolée.

## **IV. LE DIAGNOSTIC :**

### **A. Le diagnostic positif:**

Dans notre série, le KHC n'a été jamais évoqué en premier lieu devant la symptomatologie clinique, malgré l'endémicité de l'affection dans notre pays. Ce n'est que la TDM qui confirme le diagnostic par ses images pathognomoniques et secondairement par le bilan biologique spécifique et d'extension. (82)

### **B. Le diagnostic différentiel :**

Avant l'étape de la TDM la symptomatologie du KHC peut prêter confusion avec de nombreuses affections surtout les néoformations cérébrales.

## **IV.TRAITEMENT :**

### **A. Le traitement médical :**

Le traitement médical a été tenté chez les malades ayant une hydatidose cérébrale multiple.

### **B. Le traitement chirurgical :**

Il a toujours été de mise dans notre série, et c'est surtout la méthode hydraulique d'Arana-Iniguez qui a été largement réalisée sans difficultés, pratiquée chez 42 patients (91%).

Cette technique consiste en une énucléation en masse du kyste hydatique en injectant sous pression du sérum entre la membrane du kyste et le parenchyme cérébral (voir photos).

D'autres règles de cette chirurgie ont été respectés notamment le remplissage de la cavité résiduelle par du sérum hypertonique, après ablation du kyste la fermeture habituelle des différents plans est réalisée avec drain souple non aspiratif.

En postopératoire, le patient est en décubitus dorsal, tête tournée sur le côté sain.

Nous avons enregistré 6 cas de rupture peropératoire du KH (observations 6, 11, 30, 33, 39,43), et un cas de découverte peropératoire d'un KHC rompu (observation 23).

1 de nos malades (observation 6) a présenté une hydatidose cérébrale multiple avec un KHC remanié, il a été opéré en urgence le jour même de

son admission pour le KHC infecté de siège pariéto-occipital droit. La méthode opératoire initialement adoptée était celle d'Arana-Iniguez , mais la découverte per- opératoire d'adhérences entre la dure mère et le KHC a obligé le neurochirurgien à adopter la technique de Digamma-Imaginario. L'aspect retrouvé en per-opératoire était celui d'une masse purulente rappelant le jaune d'œuf avec de multiples membranes. Le patient a été repris 24 jours après pour les KH frontaux controlatéraux, l'intervention chirurgicale a été menée sous anesthésie générale en décubitus dorsal .Après réalisation d'un volet frontal gauche et ouverture de la dure mère, la corticotomie a mis en évidence 4 KH au lieu de 3 objectifs par la TDM cérébrale. L'accouchement spontané par la technique d'Arana-Iniguez a été obtenu pour 3 KH seulement, celui du 4<sup>ème</sup> s'est compliqué d'une rupture conduisant à l'aspiration immédiate du kyste et de sa membrane suivie d'une irrigation de la cavité avec du sérum salé hypertonique.

Le traitement chirurgical du patient présentant un KHC calcifié (observation 16) a consisté tout d'abord en la réalisation d'un volet crânien pariéto-occipital droit .A l'ouverture de la dure mère , un KH calcifié en partie et adhérent avec de multiples vésicules filles , ainsi qu'une gliose cérébrale ont été découverts . L'ablation totale du kyste a été effectuée.

## **V. EVOLUTION ET PRONOSTIC :**

### **A. Les suites opératoires :( 1ere et 2<sup>eme</sup> semaine)**

- Les suites immédiates simples ont été notées chez 29 malades (63 % des cas)
- 4 cas de méningites post opératoires ont été notés dans notre série :
  - Dans les observations : 1, 2, 26 et 36, les 4 patients ont présenté à J1 du post opératoire une méningite : 2 à BGN et 2 à germe non identifié, et mis sous antibiothérapie avec une bonne évolution clinique , la PL de contrôle est revenue stérile.
  - Dans l'observation : 17, le malade a présenté à j4 du post opératoire un syndrome méningé fébril avec des troubles de conscience, la TDM cérébrale a retrouvé un épanchement sous dural gauche et une hydrocéphalie triventriculaire et décédé en réanimation à J20 post opératoire.
  - Dans l'observation 41, le patient a présenté en postopératoire des troubles de conscience transitoires, aphasie avec aggravation de son déficit, la TDM de contrôle a montré une contusion cérébrale en regard du site opératoire.
  - Nous avons noté un cas de surinfection de la cavité résiduelle (observation 6).

La ponction de cette cavité a ramené un liquide sérohématique dont l'examen bactériologique avec antibiogramme a identifié un staphylocoque coagulase positive sensible à la vancomycine.

- Parmi les 7 patients admis pour troubles de conscience, 4 ont bien évolué après le geste chirurgical, alors que 3 sont décédés à j1, j7, j20 postopératoire.

- 3 cas de persistance de crises comitiales localisées (BJ) jugulées par un traitement anticonvulsivant à base de phénobarbital (observations : 12, 24 et 33).

- Un cas d'hémiplégie gauche associée à une paralysie faciale gauche chez une patiente qui n'a pas présenté de troubles moteurs en pré-opératoire (observation 22).

- Nous avons noté le décès de 4 patients (observations : 8, 17, 18 et 42). Le premier patient avait une hydatidose cérébrale multiple, il est décédé d'engagement cérébral avant tout acte chirurgical (observation 8).

Le deuxième malade a présenté en post opératoire précoce une méningite avec épanchement sous dural fronto-parièto-temporal gauche et une hydrocéphalie triventriculaire, il est décédé à j20 du post-opératoire (observation 17). La cause du décès du 3<sup>ème</sup> malade n'a pas été précisée dans le dossier (observation : 18).le dernier malade est décédé par a un arrêt cardio-respiratoire suite à une translation cérébral.

**Tableau V : suites opératoires dans notre série :**

<b>Suites opératoires</b>	<b>Nombre de cas</b>	<b>Pourcentage %</b>
Simple	29	63
Méningites	4	8,7
Crises comitiales	3	6,5
Surinfection de la cavité résiduelle	1	2
Syndrome déficitaire	1	2
Décès	4	8,5

**B. Evolution tardive :**

L'évolution tardive a pu être précisée dans 19 cas, tandis que le dernier malade vient d'être déclaré sortant. Nous avons noté :

- ✧ Une régression du syndrome d'HTIC chez tous les malades opérés.
- ✧ Une régression du syndrome déficitaire chez 18 patients avec récupération totale du déficit chez 12 malades et récupération partielle chez 6 patients.
- ✧ Un cas de cécité totale chez un patient (observation 1).
- ✧ Les 3 malades aphasiques ont bien évolué.
- ✧ 23 de nos patients sont perdus de vue. Ces patients s'intègrent dans la catégorie de « bonne évolution à court terme ».

Le recul dont nous disposons est variable entre 6 mois et 9 ans. Le recul moyen est de 3,54 ans.



**Analyse et  
discussion**

## **I. EPIDEMIOLOGIE :**

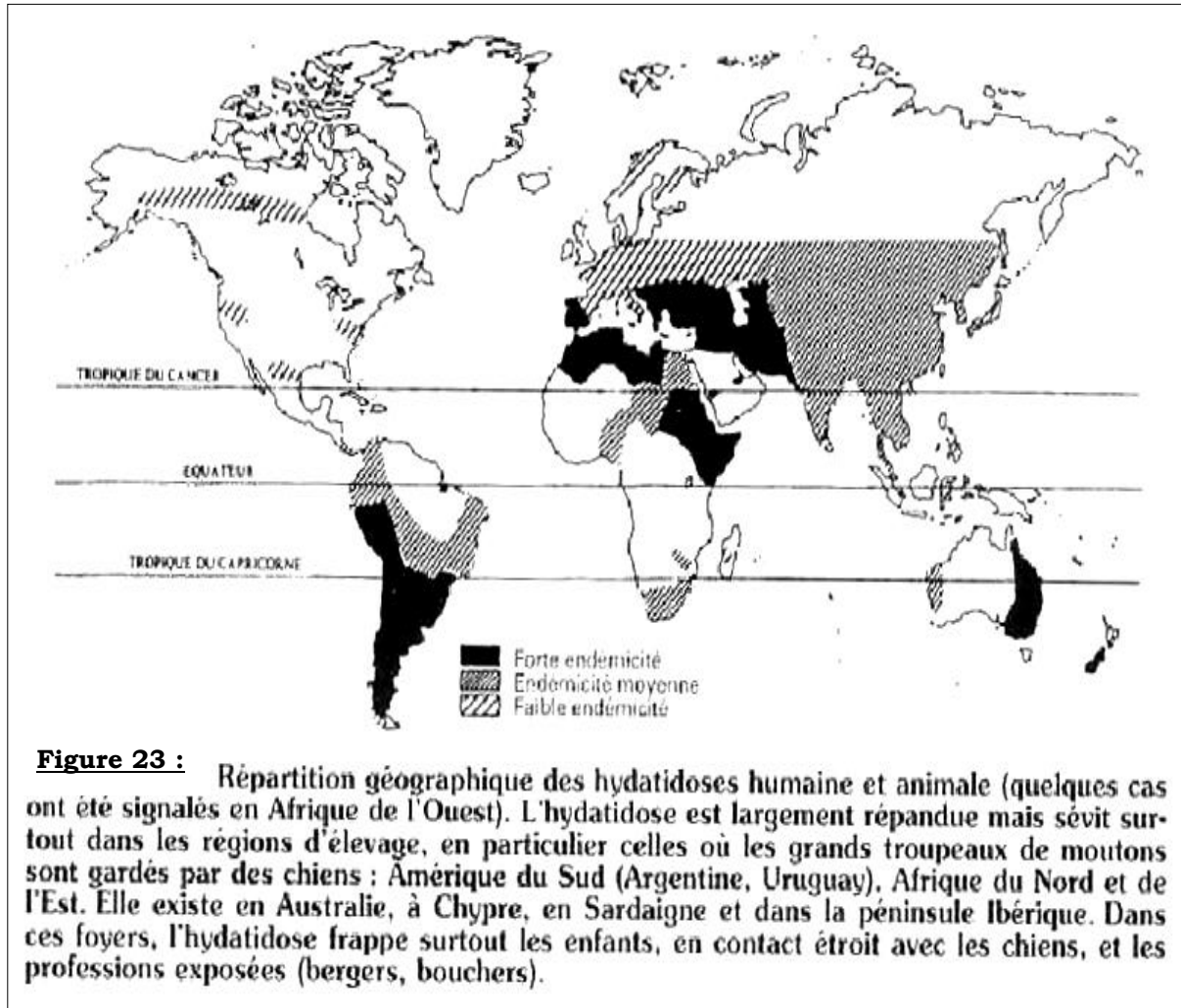
L'hydatidose est une anthroponose cosmopolite due au développement chez l'homme de la forme larvaire du *Taenia Echinococcus*. (34)

Elle sévit à l'état endémique dans de nombreux pays d'élevage traditionnel surtout ceux qui n'ont pas mis en place un programme de lutte spécifique. (14)

Elle constitue un problème de santé publique dans plusieurs pays d'Asie surtout dans le subcontinent indien et au niveau du moyen orient. Certains pays de l'Amérique latine est surtout l'Uruguay, l'Argentine et le Chili constituent des zones hyper endémiques (61).

La prévalence de la maladie a augmenté ces dernières années en Europe et en Amérique du nord, mais les cas rapportés concernent surtout des immigrants venant des zones endémiques (81). Cependant, des cas autochtones ont été décrits au niveau d'Alaska et Arizona....

L'hydatidose est hyper endémique en Algérie, Libye, au Maroc et en Tunisie où elle est considérée comme une maladie à déclaration obligatoire (80).



L'agent causal de l'hydatidose au Maroc est l'E.G dans sa forme larvaire. Le réservoir du parasite est constitué –dans notre pays-exclusivement par le chien (5) ; avec une importante population canine échappant dans sa grande partie au contrôle vétérinaire.

De même, les zones d'élevage sont étendues le long du pays et des études ont conclu à la haute fréquence de ces zones surtout au Gharb, au moyen atlas , et au Maroc oriental (36).

Or, qui dit élevage important surtout de type traditionnel prédominant à côté d'une grande population canine mal contrôlée dit échinococcose importante.

Une enquête réalisée en 1979 (67) a recensé 1614 cas de KH à travers le Maroc au cours des années 1978-1979, le taux d'incidence était à 8,48/100000. Mahjour et coll. (12) ont trouvé 13973 cas d'hydatidoses durant la période 1980-1992 et Lahbabi (56) rapporte un taux d'incidence de 4 ,8 /100 000 en 1999.

Au total, la Maroc se situe dans une zone géographique endémique pour le parasite, comme le reste du Bassin méditerranéen, et la loi y stipule que tout cas d'hydatidose diagnostiqué doit être déclaré. L'index d'infestation change d'une région à l'autre, mais reste élevé. (73)

## II. RAPPEL :

### A. Parasitologie :

#### 1. L'agent responsable :

L'hydatidose est une maladie parasitaire due au développement sous forme larvaire d'un cestode, dont différents espèces sont incriminées :

- **Echinococcus Granulosus** : Agent exclusif de l'hydatidose au Maroc (5)


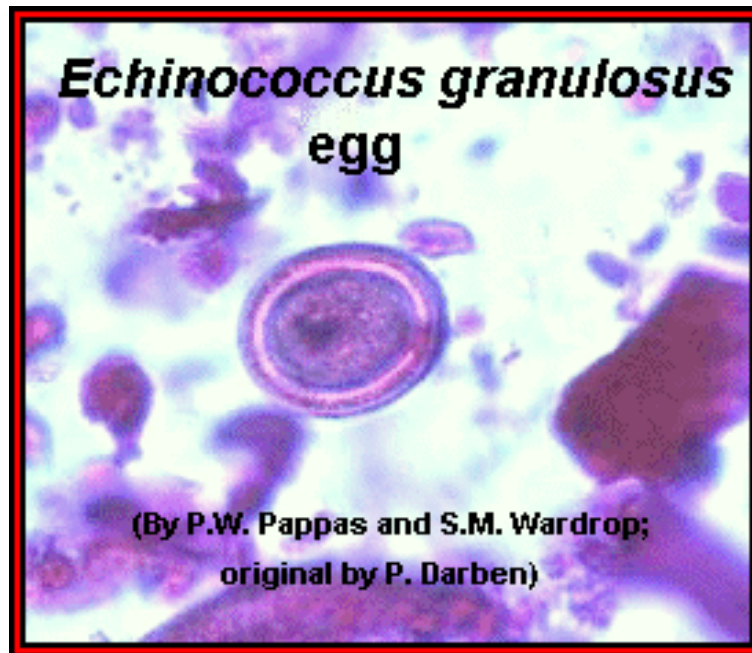


Figure 24 : Le parasite adulte : E.G



**Figure 25** : L'œuf d'E. G

C'est le plus petit tœnia intéressant la pathologie humaine (!), sa forme adulte parasite l'intestin grêle du chien qui en est l'hôte définitif.

- **Echinococcus Alvéolaris ou Multilocularis** : Responsable de l'hydatidose alvéolaire (40).
- **Echinococcus Oligoarthrus et Echinococcus Vogeli** : Rarement incriminés dans la pathologie humaine (81).

## **2. Le cycle évolutif :**

La contamination de l'homme est accidentelle et constitue une impasse parasitaire .Elle est due à l'ingestion d'œufs de *tænia*, disséminés dans l'environnement par les excréments de chiens parasités (81)soit par l'intermédiaire d'aliments souillés soit par les mains après contact direct avec le pelage des chiens.

Les embryophores pénètrent dans la muqueuse intestinale pour atteindre le foie à travers la veine porte, puis le poumon. Seuls les embryons qui ont traversé le filtre hépatique et pulmonaire vont pouvoir accéder au cerveau par la circulation systémique. Ils se transforment en une larve appelée hydatide qui va subir une vésiculation rapide.

Le cycle parasitaire est complet lorsque les abats du mouton parasités sont ingérés par le chien. (18)

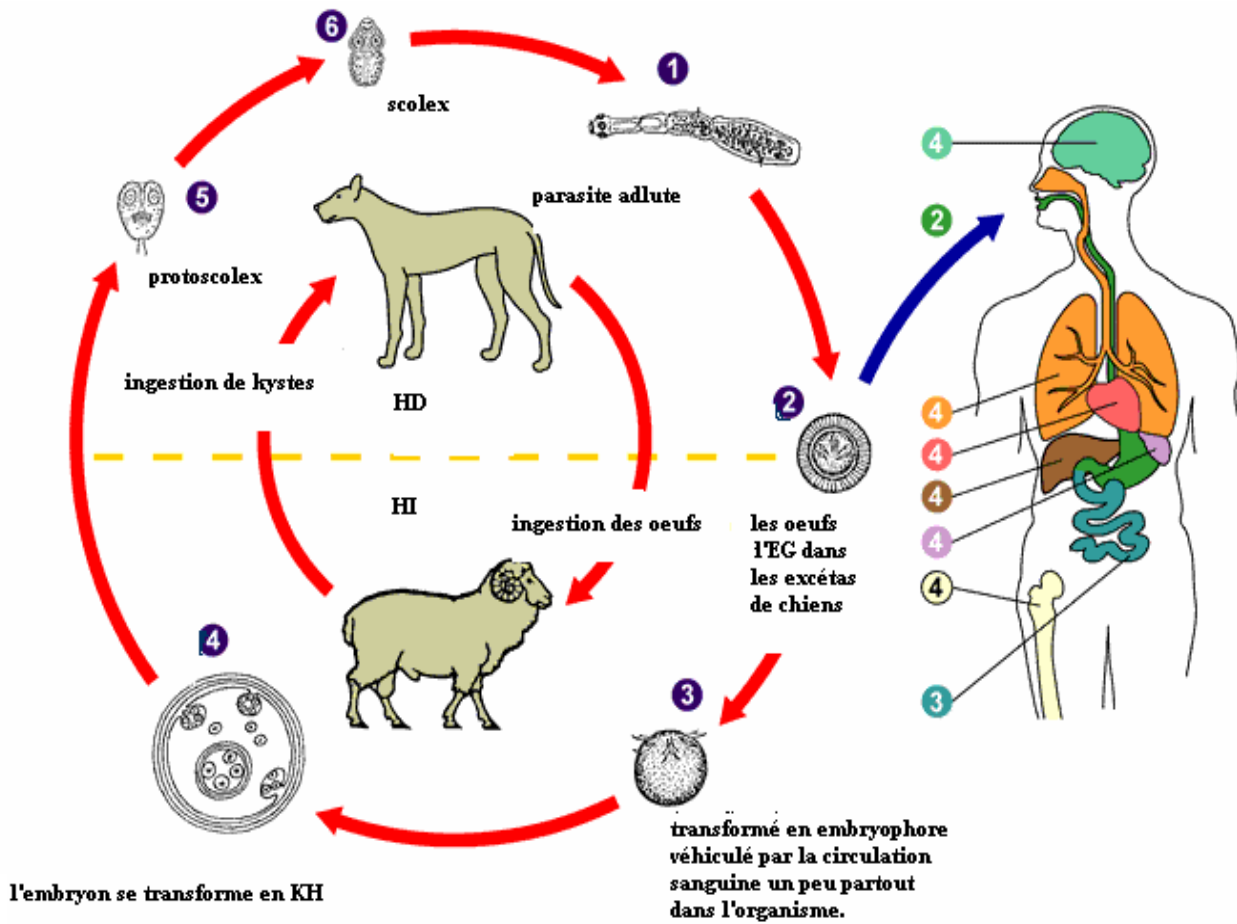


Figure 26 : Cycles évolutifs naturels du parasite

## **B. Anatomopathologie :**

Au niveau du cerveau humain sont décrites deux formes de kyste hydatique : la forme univésiculaire et la forme multivésiculaire.

Selon Félix Devé , le KH présente à étudier 2 éléments : Le parasite échinococcique et le kyste ou l'adventice qui l'entoure.

### **a. Le parasite échinococcique**

#### ***1. Le contenant :***

Fait de 2 membranes :

##### ***1-1: La membrane cuticulaire externe :***

Faites de couches concentriques, acidophiles, cette membrane possède des propriétés antigéniques, elle est très peu perméable, mais elle permet les échanges osmotiques nécessaires à la nutrition et à la croissance du parasite, qui est aussi favorisée par l'élasticité de la membrane cuticulaire externe (5).

##### ***2-1 : La membrane proligère ou la membrane germinative interne :***

Plus fine, elle tapisse la partie interne de la membrane cuticulaire, à laquelle elle donne naissance. A sa face interne, elle élabore les différents éléments du kyste. Enfin, la membrane proligère est peu résistante se déchirant facilement.

↳ Ces 2 membranes constituent la membrane mère.

## **2. Le contenu :**

### *1-2 : Le liquide hydatique :*

Formé de 6,4 g/l de NaCl, de 0,3 à 0,5 g/l de glucides, de 2 à 2,5 g/l de protides et de lipides (2). Son origine est double : le parasite et l'hôte et son aspect est variable selon l'état du kyste : Eau de roche dans les kystes sains, opalescent voire purulent dans les kystes compliqués. La pression qui règne à l'intérieur du kyste est estimée à 60 cm H<sub>2</sub>O.

### *2-2 : Les capsules ou vésicules proligères et les scolex :*

Naissent de la membrane proligère, plusieurs mois voire plusieurs années après l'infestation. La membrane proligère émet des bourgeonnements qui grossissent, se creusent d'une cavité et se transforment en vésicules proligères contenant des scolex. Ces derniers ; une fois à l'extérieur du kyste initial évoluent à distance en échinococcose secondaire(9) .

Dans un kyste fertile, on compte plusieurs centaines de vésicules proligères contenant chacune 10 à 100 scolex.

### *3-2 : Les vésicules filles :*

#### *➤ Endogènes :*

Naissent à partir des capsules proligères ou par la vésiculation de scolex. Elles sont nombreuses, claires, autonomes et baignent dans le liquide hydatique qui les nourrit.

➤ *Exogènes :*

Naissent par pincement d'un fragment de la membrane proligère entre les couches de la membrane cuticulaire (84). Elles sont formées de 2 enveloppes: La cuticule et la membrane proligère. On dit qu'elles reproduisent la structure de l'hydatide mère (81).

**b. La réaction du tissu hôte ou l'adventice :**

L'augmentation du volume du kyste retentit sur la structure de l'organe parasité, qui répond à l'implantation larvaire par l'édification d'une barrière du tissu enflammé (93). Ceci donne naissance à une 3ème membrane dite adventice facilement décollable. Elle est formée de 3 couches :

**1. Une couche externe :**

Atelectasiée et formée de cellules dissociées par des travées scléreuses.

**2. Une couche moyenne :**

Faite de tissu conjonctif stratifié riche en lymphocytes et parfois en éosinophiles.

**3. Une couche interne :**

Sclérohyaline et acellulaire. Elle vient au contact de la vésicule hydatique et elle peut être infiltrée de calcaire dans 30 % des cas.

Deux caractéristiques sont attribuées à cet adventice :

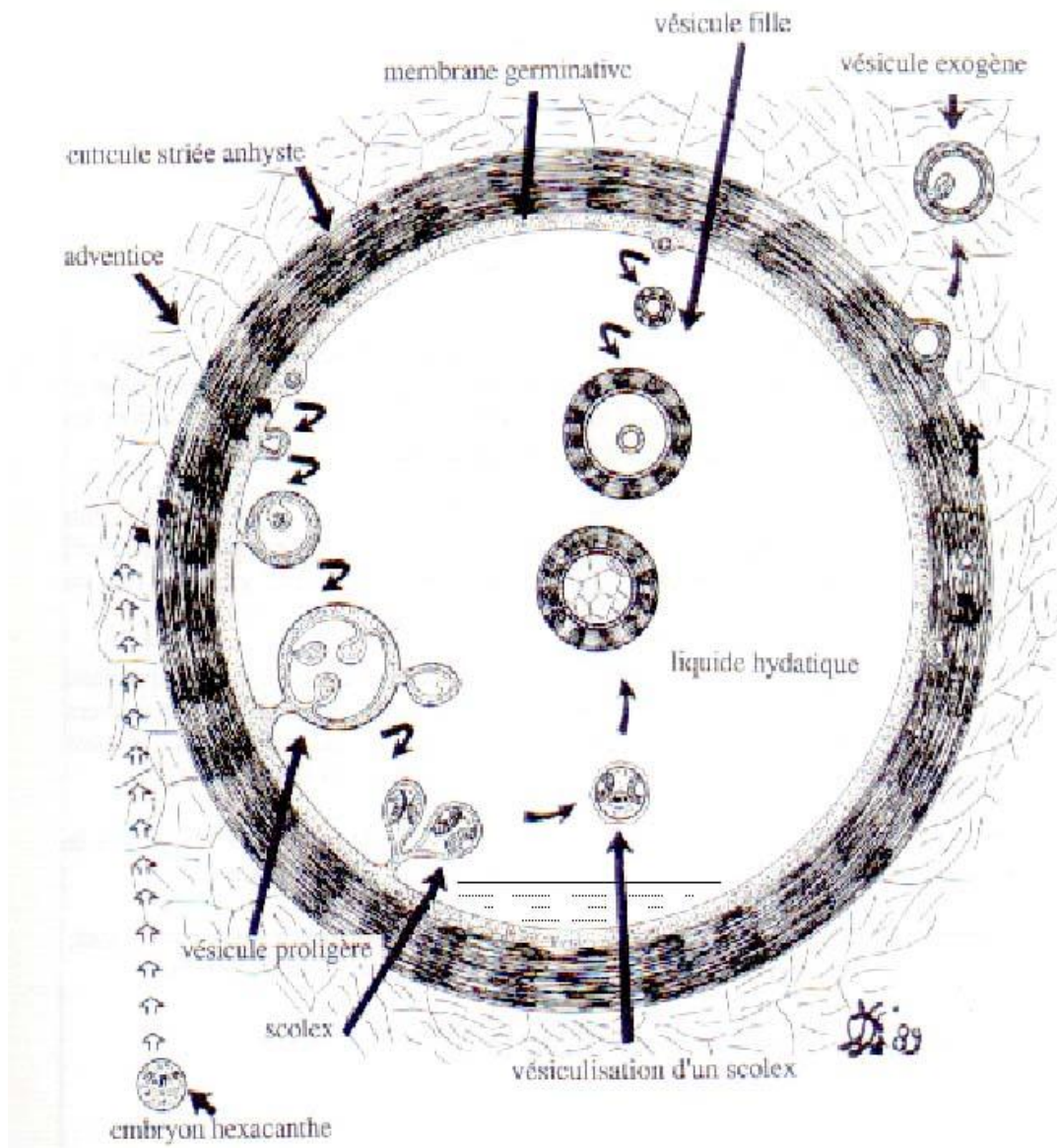
- ✧ Plan de clivage d'intérêt chirurgical
- ✧ Rôle nutritif du fait de sa riche vascularisation.

↳ Les particularités anatomopathologiques du KHC :

Félix Devé (10) a classé les KHC en 2 types : primaire et secondaire :

Le KH primaire ou embryonnaire est le plus fréquemment rencontré, il est causé par le développement au sein du cerveau de l'embryon hexacanthé qui a échappé aux filtres hépatiques, pulmonaires et cardiaques. Le KH primaire est habituellement fertile (72) et unique, il n'est multiple qu'en cas d'infestation massive par plusieurs larves.

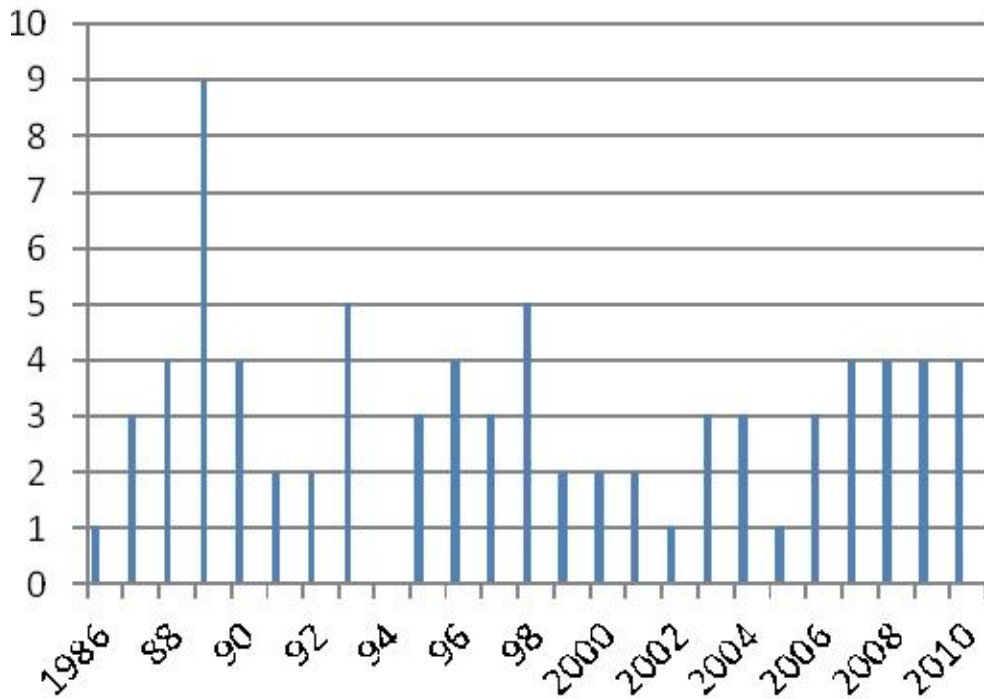
Le KH secondaire ou scolical est la conséquence du développement cérébral d'un scolex issu de la rupture d'une hydatide fertile. Appelé aussi métastase hydatique, il est habituellement multiple et stérile car dépourvu de membrane germinative. (37, 93)



**Figure 27** : Structure schématique d'un kyste hydatique.

## C. La fréquence du KHC

### 1. La fréquence générale :



**Figure 28 :** Evolution de la fréquence du KHC

### 2. Par rapport aux autres localisations :

#### *a .Viscérales :*

La fréquence du KHC se calque sur l'endémie hydatique.

Cette parasitose touche fréquemment le foie et le poumon, ceci s'explique par le fait que l'embryon libéré après digestion de la capsule pénètre dans la paroi intestinale et migre par le système veineux portal vers le foie qui est le site le plus fréquent.

Après avoir traversé le premier filtre il est habituellement retenu par les capillaires pulmonaires, le poumon étant le site le plus fréquent après le foie.

Dans de rares cas, les filtres hépatique et pulmonaire sont franchis et le parasite peut se fixer dans divers sites tels que le rein, le péritoine, le muscle, le cœur et le cerveau. (25)

En fait, la fréquence des hydatidoses de siège inhabituel est en croissance dans la littérature (3,9 à 12,5 % des cas) , ce qui pourrait être expliqué par l'amélioration des moyens de diagnostic (28).

Dans une étude rétrospective faite à l'hôpital Aranzazu San Sébastien en Espagne concernant l'hydatidose –toute localisation confondue- 405 malades ont été recensés durant la période 1979-1999 ; les résultats obtenus sont résumés dans le tableau VIII. Voir ci-dessous :

**Tableau VII : Distribution du KH chez 405 malades  
selon Elisondo et coll (28) :**

<b>Le siège du KH</b>	<b>le nombre de cas</b>	<b>le pourcentage %</b>
foie	274	65
poumons	62	15,3
péritoine	23	5,67
parties molles	15	3,7
os	9	2,2
reins	6	1,48
rate	5	1,23
cerveau	3	0,74
thyroïde	3	0,74
thymus	2	0,48
cœur	1	0,24
pancréas	1	0,24
glande surrénale	1	0,24
<b>Total</b>	<b>405</b>	<b>100</b>

Ainsi la localisation cérébrale n'a représenté que 0,74 % des cas. Cependant la fréquence du KHC reste très diversement appréciée dans la littérature. Elle varie entre 1 et 5,2% (1, 4, 6, 19, 63) par rapport aux autres localisations. Mais elle peut atteindre des valeurs de 7,4 à 8,8 % des cas chez les enfants du bassin méditerranéen (49).

**Tableau VIII : Fréquence du KHC par rapport aux autres localisations  
selon les auteurs :**

<b>L'auteur</b>	<b>la fréquence du KHC</b>
Abada (1)	1,4
Lunardi (49)	2
Turgut (88)	0,5
Soubail (80)	3
Boudawara (15)	0,2
Sharmaray (12)	5
Krajewski (44)	2 à 3
Ciurea (21)	2
Ershahim(31)	1 à 2

***b. Du SNC :***

La localisation vertébro-médullaire occupe la deuxième place après celle du KHC avec une fréquence de 0,5 à 1 % des cas (2). Tandis que la fréquence du KH intra-orbitaire n'excède pas 0,5 à 0,8 % des localisations hydatiques selon le même auteur.

Acquaviva (75) a trouvé 38 cas de KHC et 51 autres localisations neurologiques du KH, le KHC a représenté 42,7 % des cas.

Dans nôtre série, la localisation cérébrale du KH a constitué 46 % des cas, et a augmenté de 15 % par rapport à la série de Guennouni (29 cas, 1971-1985)

### 3. Par rapport aux autres POE d'origine non traumatique :

Le KHC est rare. Sa fréquence par rapport aux autres tumeurs cérébrales est variable, elle serait plus élevée chez les enfants vivant dans les régions endémiques (23).

**Tableau IX : Fréquence du KHC par rapport aux autres POE d'origine non traumatique selon les auteurs :**

<b>Auteurs /référence</b>	<b>Pourcentage %</b>
Turgut (88)	1,6
Daskas (23 )	10
Ershahim (31)	3,4
Ciuera (21)	2,8
Gupta (37)	0,05
Serrati (75)	2,4
Krajeewski et coll ( 86)	10
<b>Notre série</b>	<b>2,6</b>

### 4. Selon l'âge :

Des conditions hygiéniques souvent précaires en milieu rural exposent plus fréquemment l'enfant à la contamination par ingestion d'œufs d'échinococcus granulosus éliminé par les chiens téanifères. (36)

Le kyste hydatique intracrânien est l'apanage de l'enfant, notion sur laquelle l'unanimité des auteurs est faite. Alors que les autres localisations en particulier le foie, sont l'apanage de l'adulte avec un pic entre 20 et 30 ans. (36)

Ceci s'explique par l'inextensibilité de la boîte crânienne. Toute augmentation du volume va s'exprimer plus précocement que la localisation hépatique ou pulmonaire.

Nous pensons qu'une deuxième explication peut être évoquée, c'est qu'au niveau du foie et le poumon, il se produit une réaction inflammatoire entre le kyste hydatique et l'organe (réaction adventitielle), par contre au niveau du cerveau cette réaction est minime voire absente. (36)

**Tableau X : Répartition du KHC entre l'enfant et l'adulte selon les séries :**

Auteurs	Nombre total	Enfants		Adultes	
		nombre	pourcentage	nombre	pourcentage
Cagatyonal et coll ( 12)	45	33	73	12	27
Lunardi (49)	20	12	60	8	40
Khalidi (43)	155	117	75	38	25
Gupta (37)	5	4	80	1	20
Bantour (12)	41	31	76	10	24
Ouboukhlik(62)	48	32	66,6	16	23,4
<b>Notre série</b>	46	35	76	11	24

Le KHC semble être l'apanage de l'enfant de l'enfant et de l'adolescent, réparti sur une tranche d'âge allant de 2 à 16 ans, selon les différentes études.

Dans notre série, le maximum d'atteinte a concerné la tranche d'âge 5-15 ans (56,5 % des cas), tandis que 13 % seulement de nos malades avaient un âge inférieur à 5 ans.

**Tableau XI : Répartition du KHC par intervalle d'âge selon les auteurs**

<b>Auteurs</b>	<b>Intervalle d'âge</b>	<b>Nombre total</b>	<b>Age moyen</b>
Hamdi et coll(38)	4 à 15 ans	14	10 ans 2 mois
Ciurea et coll(21)	6 à 10 ans	27	8 ans 2 mois
Abbassi (29 )	12 à 54 ans	14	30 ans
Guennoun (36)	4 à 55	29	17,6 ans
Yasar (93)	7 à 50 ans	18	18,7
Notre série	2 à 72 ans	46	15 ans

Mais il ressort de certains cas décrits que l'espèce humaine n'est protégée à aucune période la vie.

Brumpt décrit un cas d'infestation fœtale par passage d'embryons hémicantés à travers le placenta(54).

Curveiller a observé une infestation hydatique chez un enfant de 12 jours (13) .

### 5. Selon le sexe :

L'atteinte masculine par l'hydatidose est prédominante dans la littérature mondiale (89).

**Tableau XII : Fréquence du KHC selon le sexe :**

Auteur	Nombre total	sexe masculin		sexe féminin	
		nombre	pourcentage	nombre	pourcentage
Lunardi et coll	38	7	58	5	42
Peter et coll	30	9	82	2	18
Abada (1)	100	62	62	38	38
Turgut (89)	276	167	61	109	39
Merias(56)	11	8	72	3	28
El Abbassi (29)	14	11	78	3	22
Bantour (12)	31	23	74	8	26
<b>Nôtre série</b>	<b>46</b>	<b>29</b>	<b>63</b>	<b>17</b>	<b>37</b>

Ceci a été expliqué chez certains auteurs par la nature des jeux des garçons et la promiscuité aux animaux (88). Cependant Bouyaakoub (17) ne retrouve pas de prédominance de sexe. De même Serrati (75), dans un travail réalisé au service de neurochirurgie Casablanca a trouvé une égale répartition entre les deux sexes.

Dans notre série, 63 % des patients sont de sexe masculin. Mais en prenant en considération les différentes études rapportées ci-dessus, on peut conclure que le facteur sexe, à la différence de l'âge, n'influence pas beaucoup la répartition de la maladie.

## **6. Selon l'origine :**

L'hydatidose sévit surtout dans les régions d'élevage ovin, « elle suit le mouton comme son ombre » (86) notion sur laquelle l'unanimité des auteurs est faite.

Cette parasitose se trouve n'importe où dans le monde, mais il est classique de décrire parmi les terres hydatiques le bassin méditerranéen surtout l'Afrique du nord. Ainsi elle constitue en Tunisie un problème de santé publique et figure parmi les maladies à déclaration obligatoire. (36)

De même qu'au Maroc, l'Echinococcose occupe une place très importante et sévit d'une façon endémique et touche toutes les provinces du royaume. (47) Des études faites ont conclu à la haute fréquence des zones d'élevage, essentiellement le Gharb, le moyen Atlas et le Maroc oriental(55) .

C'est une parasitose du milieu rural, Dans notre série 80,44 % des patients sont originaires du milieu rural. Les cas urbains décrits sont des paysans installés récemment en ville, ou des citoyens ayant fait un séjour à la campagne.

Néanmoins Chenbault (12) a observé 3 cas de KH sur 41 enfants qui n'ont jamais quitté la ville, ce qui pourrait être expliqué par le mode de contamination indirect de la maladie (37) par Les végétaux crus et les fruits sauvages, mal lavées, souillés par les œufs d'E.G constituant ainsi une autre source d'infestation humaine (2).

**Tableau XIII : Répartition du KHC par rapport à l'origine géographique selon les auteurs**

<b>Auteurs</b>	<b>nombre total</b>	<b>origine rurale</b>	<b>Pourcentage %</b>	<b>Origine urbaine</b>	<b>Pourcentage %</b>
Bantour (12)	31	27	87	4	13
Serrati (75)	22	17	77	5	23
Guennouni(36)	29	22	75	7	25
Abbassion (2)	69	60	80	9	20
Nôtre série	46	40	88,44	6	11,56

### **III. ETUDE CLINIQUE :**

L'hydatidose cérébrale est loin d'avoir une symptomatologie spécifique. Elle continue à être vue tardivement et les patients ne se présentent qu'à un stade avancé à la consultation.

Ceci du fait que le kyste hydatique n'est pas très infiltrant et lèse relativement peu le parenchyme noble (36).

#### **A. Le délai d'installation des signes cliniques :**

Le délai d'installation des signes cliniques est variable. En effet, contractée au bas âge. Sa longue période de latence, pouvant aller jusqu'à 20 ans, explique sa découverte tardive. Mais il paraît que cet intervalle se raccourcit quand il s'agit du KHC (42).

De même, l'hydatidose cérébrale prend quelques années de recul avant de se manifester (88), surtout chez l'enfant (43). Ceci est expliqué chez certains auteurs (43) par l'augmentation progressive de la taille du kyste d'une part, et par le caractère malléable du crâne de l'enfant d'autre part, ce qui lui permet de tolérer l'HTIC pendant longtemps (27).

Par contre, le KHC se révèle précocement chez l'adulte, car ce dernier à la différence de l'enfant, ne peut accommoder sa pression intracrânienne. (43).

Le délai moyen dans la littérature est de 7 mois avec des extrêmes allant de 15j à 3 ans. Environ 1/3 des patients consultent après 6 mois (80).

Tableau IV : Le délai de consultation selon les séries :

Auteur	Guennouni		Notre série	
	nombre	pourcentage	nombre	pourcentage
moins de 2 mois	4	14	6	13
de 2 mois à 4 mois	18	62	20	34
de 4 mois à 12 mois	2	7	10	21,5
plus de 12 mois	5	17	10	21,5
Totale	29	100	46	100

## B. La phase d'état :

Les symptômes dépendent de la localisation du KHC(63) et de son type (89), et peuvent aller de simples céphalées à l'engagement temporel (8) . Elle reste dominée par le syndrome d'HTIC surtout chez l'enfant (88) tandis que les signes déficitaires focaux prédominent chez l'adulte (43).

### 1. Le syndrome d'HTIC :

C'est un désordre physiopathologique qui apparaît à la fois comme un signe et comme une complication dans l'évolution des lésions expansives intracrâniennes. il est souvent inaugural en cas d'hydatidose cérébrale et associe (36) :

- **Des céphalées :** n'importe quel type de céphalées peut se voir, elles sont souvent en fin de nuit, de siège fronto-sous-occipital, exacerbées par l'effort et les mouvements de la tête, empêchant parfois toute activité, soulagées par les vomissements, Elles s'atténuent et peuvent disparaître dans la journée (36).

- **Des vomissements** de survenue tardive, faciles en jet, à l'acmé des céphalées, réalisant des formes pseudochirurgicales trompeuses chez l'enfant.

- **Des troubles visuels et oculomoteurs** : subjectifs à type de :

- ✧ La diplopie : est souvent rencontrée, elle est expliquée par l'atteinte du nerf moteur oculaire externe au cours de l'HTIC du fait de sa longueur.

- ✧ flou visuel voir « eclipse visuel » ou bref épisode d'amaurose (36) témoignant d'une souffrance du nerf optique.

- ✧ La cécité : n'est pas rare, elle est la conséquence du diagnostic tardif du KHC. C'est ainsi qu'avant l'avènement de la tomодensitométrie ; Abada (1) avait rapporté 34 cas de cécité dans une série de 100 malades.

- ↳ Le fond d'œil : réalisé systématiquement devant le syndrome de l'HTIC permet de mettre en évidence :

- l'œdème papillaire avec flou du disque, gonflant les veines et noyant les artères. C'est encore un signe directement lié à l'HTIC.
- L'atrophie optique constitue l'aboutissement ultime des altérations visuelles.

Dans notre série, le fond d'œil fait chez 32 de nos malades a montré un œdème papillaire dans 21 cas, une atrophie optique dans 3 cas, et a été normal dans 8 cas. La cécité n'a intéressé qu'un seul patient dans notre série (observation : 1). Ce même malade a été opéré pour récurrence du KHC après un intervalle de 6 mois.

## **2. Les troubles de conscience :**

D'apparition souvent tardive par rapport à l'HTIC, plus fréquente chez l'adulte, pouvant aller d'une simple obnubilation au coma.

2 autres études ont été faites dans notre service : Guennouni (36) a trouvé 4 cas de coma stade II ; un cas d'obnubilation et un cas de trouble de mémoire. Les troubles de conscience ont intéressés 4 malades dans la série de kharrasse (28 cas) .Alors qu'on a trouvé 7 cas (15 %) de trouble de conscience dans notre série.

Parmi nos 7 malades ayant des troubles de conscience, 4 ont bien évolué après le geste chirurgical, alors que 3 sont décédés à j1, 7 et 20 postopératoire.

## **3. Les crises comitiales :**

Rares, Souvent de type bravais-jacksoniennes ou généralisées résistantes au traitement médical (43). Elles constituent parfois la seule manifestation clinique de la maladie.

On pense que plus un KH subit des modifications (calcification, caséification), plus la réaction adventitielle est manifeste et pouvant se traduire par une épilepsie (39), ce qui pourrait être le cas du patient qui a présenté un KHC calcifié (observation 16), et qui était suivi pour épilepsie depuis l'âge de 8 ans.

## **4. Le syndrome focal :**

Ne reflète pas toujours le siège exact du kyste, surtout que celui-ci se contente de repousser le cortex cérébral sans l'infiltrer (2,10).

***a. Les troubles moteurs :***

*a1 - Le syndrome pyramidal :*

Il se réduit souvent à une simple hémiparésie retrouvé chez 25 patients dans notre travail et chez 15 malades dans la série de Zain (10).

L'hémiplégie associée ou non à une paralysie faciale étant plus rare, 5 cas seulement dans notre série.

Parfois une hypertonie et des signes d'irritation pyramidales sont retrouvés (36)

*a2 - Le syndrome ataxique :*

2 patients dans notre série ainsi que 4 malades dans la série de Guennouni (36) ont présenté un syndrome ataxique de type cérébelleux en l'absence de toute localisation hydatique au niveau de la fosse cérébrale postérieure.

Les auteurs l'ont expliquée par l'atteinte des fibres cortico-ponto cérébelleuses qui constituent un important système reliant le cortex au néocérébellum. D'autre part, la grande taille du KHC peut être responsable d'une compression directe du cervelet à travers la tente.

***b. Les troubles sensitifs :***

Absents ou discrets, ils se limitent à une hypoesthésie ou à une astéréognosie.

***c. L'atteinte des nerfs crâniens :***

Résultat indirect de l'HTIC causée par le KHC. L'atteinte du VI est fréquente ; celle du II est redoutable se compliquant souvent de cécité définitive. La paralysie faciale n'est pas rare, nous en rapportons 4 cas dans notre série et 3 cas dans la série de Zain (10).

**5. L'engagement cérébral :** est une complication mortelle de l'HTIC. Un cas d'arrêt cardiorespiratoire brutal consécutif à l'engagement a été noté chez un patient dans notre série.

**6. Les autres signes :**

- Les troubles psychiques ne sont pas rares, ils constituent parfois le principal motif de consultation (26,36)
- L'aphasie : est rare, 3 cas sont notés dans notre série.

**7. Une manifestation rare du KHC :** Rapportée par Durana et coll. (50).

Il s'agit d'un fermier âgé de 60 ans qui s'est présenté aux urgences pour une urticaire généralisée, angioedème, syncope et hypotension sévère.

Le diagnostic d'anaphylaxie a été porté et un bilan biologique et radiologique ont été demandés et ont montré : Une hyper éosinophilie à 430 éléments /mm<sup>3</sup> et une sérologie hydatique positive. Le bilan radiologique à base d'échographie et TDM abdominales en plus d'une radiographie de thorax était négatif.

Un an après, le patient a présenté une parésie du membre supérieur gauche associée à l'exagération de ROT du même membre. La TDM cérébrale a révélé une lésion kystique pariétale droite tandis que le bilan d'extension était négatif.

Le patient fut opéré et 3 KH ont été découvert en per-opératoire. Il a été repris 8 mois après pour récurrence de son hydatidose cérébrale.

L'anaphylaxie est une réaction immunitaire aiguë, résultant de la libération brutale de médiateurs chimiques par les mastocytes et les basophiles. Sa fréquence est mal définie, probablement sous-estimée et le risque de choc anaphylactique concerne 1 à 2 % de la population générale.

Les causes de l'anaphylaxie sont largement dominées par les aliments (60 % des cas), et les médicaments (20% des cas). Elle reste inhabituelle en cas de KHC (50), mais redoutable et parfois mortelle en cas de rupture per -opératoire (43), mais redoutable et parfois mortelle en cas de rupture per -opératoire (43).

## IV. LES EXAMENS PARACLINIQUES :

### A. Les examens biologiques :

Le diagnostic positif de l'hydatidose repose essentiellement sur des arguments cliniques et neuroradiologiques (80). Dans de rares cas( KH remanié, infécté ou calcifié), il est souhaitable de confronter ces données aux résultats de l'étude biologique et immunologique spécifique.

#### 1. Les arguments d'orientation :

L'hydatidose est une parasitose fermée, la mise en évidence directe des différents éléments parasites ne peut se faire qu'à l'examen anatomopathologique de la pièce opératoire. Certains examens biologiques peuvent orienter le diagnostic :

##### *a. La vitesse de sédimentation :VS*

Elle peut être accélérée en cas de surinfection du kyste hydatique (51).

Dans nôtre série, elle a été toujours à des valeurs normales.

##### *b. La numération formule sanguine :NFS*

L'hyper-éosinophilie est décrite dans les parasitoses mais elle est souvent absente. Sa présence peut évoquer le début de la surinfection du KH, sa fissure (51), ou en cas d'hydatidose viscérale associée (80) .

Dans nôtre étude, nous avons noté 3 cas d'hyper-éosinophilie (observations : 6,18 et 46).Le premier malade a présenté un KHC infecté (observation 6), tandis que le deuxième avait un KH pulmonaire associé, et le troisième a eu un kyste hydatique hépatique associé.

## 2. Les arguments spécifiques :

### *a. La sérologie hydatique :*

C'est un argument supplémentaire en faveur du diagnostic quand elle est positive, elle reste l'étape essentielle du diagnostic immunologique et comprend plusieurs réactions sérologiques dont l'association de 2 techniques est obligatoire, dont la sensibilité et la spécificité dépendent de la qualité de l'antigène utilisé.

Il existe 2 types d'antigènes :

- ✧ Les antigènes figurés : correspondant aux protoscolex entiers ou à des coupes de scolex, ils sont utilisés dans la réaction de l'immunofluorescence indirecte : IFD
- ✧ Les antigènes solubles sont préparés à partir du liquide hydatique, ils doivent être absolument purifiés pour éviter certaines réactions faussement positives : (Antigènes de l'hôte dans le liquide).

Les principales techniques sérologiques sont :

#### ↳ **Réactions avec antigènes figurés :**

→ IFI : Immunofluorescence indirecte : les lames pour l'IFI sont préparées à partir des coupes ultrafines de scolex d'E.G. les sérums à examiner sont incubés sur les lames puis les anticorps fixés sont révélés à l'aide d'une antiglobuline humaine marquée à la fluorescence.

C'est une technique simple, sensible surtout dans les localisations hépatiques ou elle est positive dans 95 % des cas (51).

↳ **Réactions avec antigènes solubles :**

→ Réaction d'agglutination : Son principe repose sur l'agglutination par un sérum immun de particules de latex recouvertes d'antigènes solubles. La méthode est très simple, sensible mais manque de spécificité d'où l'intérêt de la doubler par au moins une technique plus étroitement spécifique.

→ Réaction d'hémagglutination indirecte : des hématies de moutons préalablement tannés recouverts d'antigènes solubles. Sa sensibilité est bonne, son seuil de positivité est de 1/320 (51). Signalons enfin que ce test peut être positif dans d'autres helminthiases.

→ L'immunoélectrophorèse :

Son principe consiste à faire migrer l'un vers l'autre, l'antigène et l'anticorps, à leur point de rencontre se forme un précipité. Elle permet de distinguer les différents arcs de précipitation et la recherche de l'arc spécifique 5 pour le diagnostic de certitude d'échinococcose à E.G.

Des études (70) ont montré que l'arc 5 pourrait se voir dans : La cysticercose et dans l'échinococcose alvéolaire. Toutefois, l'immunoélectrophorèse est positive dans 90 % des localisations hépatiques et dans 65 % des hydatidoses pulmonaires. (51)

→ l'immunoélectrodifusion :

Elle remplace l'immunoélectrophorèse grâce à la quantité moindre du sérum à prélever et au délai de réalisation inférieur.

→ ELISA :enzyme linked immuno sorbent assay :

C'est une méthode immunoenzymatique, l'antigène spécifique est fixé sur un support solide. Si l'anticorps est présent dans le sérum à tester, il se forme un complexe immun par addition d'une anti-globuline couplée à une enzyme, la lecture se fait par mesure de la densité optique à l'aide d'un spectrophotomètre. La réaction sera d'autant plus spécifique que l'antigène utilisé aura été parfaitement purifié (fragment 5). (56).

→ La mise en évidence d'anticorps réaginaires :

Le dosage d'IgE totales et spécifiques permet de poser le diagnostic dans 79 % des localisations hépatiques et dans 55% des KH pulmonaires(51).

***b. Discussion sur les techniques immunosérologiques :***

Ces différentes techniques permettent de poser le diagnostic d'hydatidose dans 80 à 95 % des localisations hépatiques et dans 40 à 65 % des localisations pulmonaires (51), mais à condition de réaliser deux techniques différentes. Il est souhaitable d'utiliser une technique quantitative telle que : IFI, ELISA, ou hémagglutination (2), associée à une méthode qualitative recherchant l'arc 5.

***c. Les particularités sérologiques du KHC :***

La localisation cérébrale est peu immunisante (29).Ainsi la sérologie hydatique est négative dans plus de 80 % des hydatidoses cérébrales confirmées (43). Sa négativité n'élimine pas le diagnostic du KHC qui repose essentiellement sur l'imagerie (34), surtout la TDM (29). D'autre part une sérologie hydatique positive incite à la recherche d'une localisation viscérale associée (84).

Dans notre série, nous avons noté 3 cas de positivité de la sérologie hydatique (observation 18,29 et 46).

## **B. Imagerie :**

### **1. La radiographie du crane :**

C'est un examen facile et simple à réaliser mais il n'a pratiquement aucun intérêt depuis l'introduction de la TDM (84). Elle ne permet pas de visualiser spontanément le KHC à moins qu'il ne soit calcifié, ce qui est exceptionnel surtout chez l'enfant.

Des clichés du crâne standards ne permettent de visualiser que des signes indirects de l'HTIC (9) à type de :

- ✧ Exagération d'empreintes digitiformes.
- ✧ Disjonction de sutures.
- ✧ Usure des clinoides antérieures de la lame quadrilatère.
- ✧ Ballonisation de la selle turcique.

Dans notre série, la radiographie du crâne faite chez 24 enfants a montré les signes radiologiques habituels de l'HTIC dans 14 cas, mais elle est restée normale chez 10 malades.

### **2. La Tomodensitométrie:**

Elle constitue l'examen complémentaire de choix, dans le diagnostic positif car elle fournit un aspect pathognomonique du KHC.

Il se présente sous forme d'une masse liquidienne bien circonscrite comme « tracée au compas », sphérique ou ovalaire de taille variable (souvent volumineux), unique ou multiple, uni ou multi vésiculaire à paroi fine et non modifiée après injection de produit de contraste. Des images de développement de membrane, des vésicules filles peuvent s'observer.

L'œdème péri lésionnel est absent, l'effet de masse est plus ou moins important selon la taille du KH avec un risque d'engagement. (29)

Elle précise également La présence éventuelle des calcifications pariétales (6) et le retentissement sur les structures de voisinage. et aide au choix de la voie d'abord chirurgicale (41).

**a. Le nombre du KHC :**

Le KHC est presque toujours solitaire (37). Les localisations multiples sont très rares.

L'unanimité des auteurs est faite sur le fait que les cas rapportés de localisations multiples résultent de la rupture spontanée, traumatique ou chirurgicale d'un kyste hydatique solitaire. (8)

Dans notre série, seulement 4 patients (9,6) ont présenté des KH multiples, alors que 91,3 % des cas avaient un KHC unique.

**Tableau XV : Fréquence des KHC multiples dans la littérature :**

Auteurs	nombre total	KHC multiples	
		Nombre	pourcentage
Turgut (88)	276	53	19
Turgut (89)	137	27	19
Khaldi (43)	117	8	6
Zain (10)	258	34	13
Carcasse (88)	112	4	3
Nôtre série	46	4	8,7

En fait, l'hydatidose cérébrale multiple a une présentation clinique souvent agressive et peut simuler un syndrome tumoral cérébral (73).

Elle pose le problème de sa prise en charge, et constitue pour la plupart des auteurs une forme maligne de la maladie hydatique (8,9,10,88).

***b. La localisation du KHC :***

Le parasite arrive au niveau du cerveau par voie hématogène après avoir échappé aux filtres hépatique, pulmonaire et cardiaque. La nature embolique du matériel parasitaire explique ses localisations préférentielles très dépendantes de la vascularisation (88).

➤ *Selon le coté :*

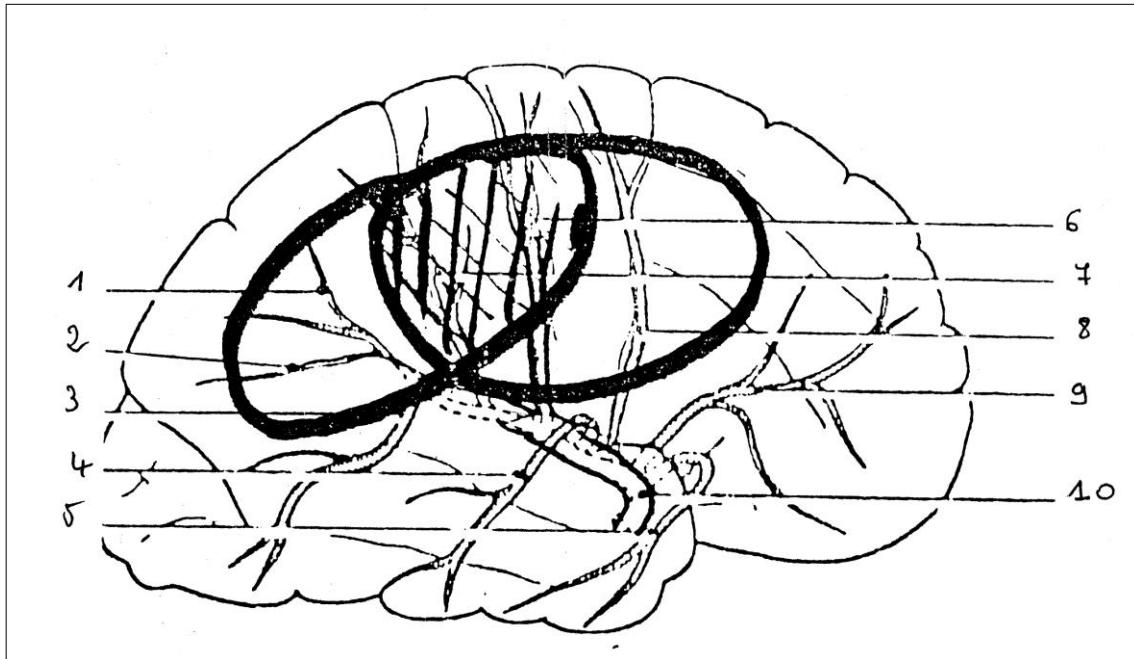
Le KHC siège préférentiellement à l'étage sustentorien, le siège sous-tentorien est exceptionnel (29, 91).

L'hémisphère gauche est le plus souvent touché du fait de la naissance directe de la carotide commune gauche à partir de l'aorte, ce qui est responsable d'embolies directs vers le cerveau (29).

➤ *Selon la localisation :*

La localisation pariétale est fréquente car ce lobe est vascularisé par l'artère cérébrale moyenne qui est la plus grosse branche de la carotide interne (29).

D'autres localisations hydatiques ont été rapportées dans la littérature : intraventriculaire (19), intrathalamique (46).



- 1- Artère pariétale post
- 2 - Artère du pli courbe
- 3- Artère temporale post
- 4- Artère temporale moy
- 5- Artère temporale ant.

- 6- Artère de la scissure de Rolando
- 7- Artère pariétale ascendante
- 8- Artère prérolandique
- 9- Artère frontale antérieure
- 10- Artère cérébrale moy : sylvienne

**Figure 29** : Vascularisation des lobes cérébraux (vue externe)

Dans notre série, 53 % des KHC se localisaient au niveau de l'hémisphère gauche, et aucune localisation sous-tentorielle, intraventriculaire n'a été notée.

**c. La croissance du KHC :**

Plusieurs facteurs influencent la croissance du KH , dont le parasite lui-même ,les tissus parasités et l'hôte (74). Au niveau cérébral, il semble que cette croissance est influencée également par l'âge du patient, puisque les gros KHC sont habituellement découverts chez l'enfant (63), chez qui, la vitesse de croissance du KHC serait beaucoup plus grande que chez l'adulte (74) atteignant des valeurs de 4,5 cm / an.

**Tableau XIV : La croissance du KHC selon les auteurs :**

<b>Auteurs</b>	<b>La vitesse de croissance du KHC</b>
Vaquera et coll ( 30)	1 cm /an
Khaldi et coll (43)	1 cm /an
Lunardi et coll (49 )	1 à 4 cm/an
Sierra et coll (30 )	5 cm /an
Pasaglu et coll (64)	10 cm/an
Altinors et coll (9)	7 mm / mois
Evaluglu et coll (74)	1 cm /mois
Serdar et coll (74)	7 cm / an

La vitesse de croissance du KHC dans les cas rapportés par (Vaquera, Sierra, Evaluglu et Serdar) a été appréciée par la tomodensitométrie cérébrale faite chez des malades ayant présenté dans les mois précédents une symptomatologie neurologique à type d'accidents vasculaires cérébraux sans images de KH à la TDM cérébrale, par contre le bilan diagnostique a mis en évidence la présence d'une hydatidose cardiaque associée.

Un malade dans notre série a été opéré pour KHC à deux reprises, avec intervalle de 6 mois entre les deux interventions, la taille du KHC récidivant était de 5 cm, ce qui laisse supposer une vitesse de croissance à 8,3 mm / mois.

*d. Quelques aspects tomodensitométriques particuliers du KHC :*

*d1-Le KHC calcifié :*

L'évolution vers la calcification est exceptionnelle, ne représente que moins de 1% de tous les KHC indiquant leur chronicité. Seuls quelques cas ont été décrits dans la littérature (Rudwan a rapporté en 1988 deux cas de KHC calcifiés).

La physiopathologie de cette calcification n'est pas encore élucidée, des dépôts calcaires peuvent se former sur l'adventice (réabsorption du liquide intrakystique et épaissement de l'adventice), membrane habituellement absente dans le KHC sain, mais très épaisse dans les KHC calcifiés. Cette calcification indique souvent l'inactivité du kyste. Ainsi la TDM cérébrale décrite comme pathognomonique peut poser des problèmes de diagnostic différentiel avec d'autres lésions intracrâniennes notamment tumorales ou infectieuses.

Le KHC calcifié est exceptionnel, nous rapportons une observation colligée dans notre service (observation 16). Il s'agit d'un patient de 28 ans agriculteur de profession, sans antécédents de traumatisme crânien, suivi depuis l'âge de 8 ans pour des crises convulsives jugulées par un traitement médical à base de phénobarbital. Hospitalisé au service pour aggravation de la symptomatologie (1 à 2 crises par jour malgré le traitement médical), et surtout l'apparition progressive d'une hémiparésie gauche, sans signes d'HTIC.

La TDM cérébrale réalisée chez notre patient sans puis après injection de produit de contraste ; a montré une formation arrondie de 5 cm de diamètre de siège pariéto-occipital droit hétérogène mais en grande partie spontanément hyperdense et sans œdème périlésionnel.

Le bilan biologique et le fond d'œil ont été sans particularité, ainsi que la radiographie du thorax et l'échographie abdominale. La sérologie hydatique s'est révélée négative.

L'ablation totale du KHC a été effectuée et l'évolution post-opératoire était favorable marquée par l'amélioration de l'hémi-parésie gauche .Le contrôle scannographique après une année était satisfaisant.

Le traitement chirurgical du KHC calcifié peut être difficile du fait des adhérences qui rendent laborieuse leur énucléation par le procédé d'Arana-Iniguez.

Au total, le diagnostic d'hydatidose cérébrale doit être évoqué devant une lésion même calcifiée surtout dans les pays d'endémie hydatique (20).

*d2-Le KHC infecté :*

Le KH infecté est exceptionnel, seulement quelques cas ont été rapportés dans la littérature, Arana-Iniguez était le premier auteur à avoir rapporté un cas de KHC infecté (1955).

Dans notre série, nous disposons d'une seule observation (observation 6). Il s'agit en fait d'un enfant âgé de 14 ans, scolarisé qui a été admis aux urgences neurochirurgicales dans un état d'obnubilation. L'examen initial n'a pas retrouvé de signes neurologiques focaux et l'interrogatoire de la famille a révélé

l'origine rurale et la notion de contact avec les chiens, en plus d'une symptomatologie d'installation progressive remontant à 6 ans faite d'un syndrome d'HTIC incomplet, d'une macrocrānie, sans signes neurologiques déficitaires ni troubles visuels et sans fièvre. Nous n'avons pas trouvé dans ses antécédents de notion de traumatisme crānien, de kyste hydatique pulmonaire ou hépatique ou d'épisodes infectieux intercurrents.

La TDM cérébrale réalisée en urgence a retrouvé un aspect évocateur d'une hydatidose cérébrale multiple avec 3 KH au niveau du lobe frontal gauche sous forme de 3 images hypodenses sans œdème périlésionnel et sans prise du PDC , et un volumineux KH pariétal droit présentant une coque périphérique assez épaisse rehaussée par le PDC , exerçant un effet de masse sur la ligne médiane et sur le système ventriculaire du même côté et posant le problème de diagnostic différentiel avec un abcès cérébral.

Le patient a été opéré en associant les 2 techniques, Arana-Iniguez et Digamma-Imaginario. L'évolution post-opératoire a été favorable (récupération du déficit), le scanner de contrôle fait à j11 post-opératoire a objectivé un nettoyage cérébral complet.

L'origine de l'infection du KH n'est pas claire, certains auteurs soulèvent les épisodes fébriles durant l'hospitalisation, d'autres évoquent la notion de traumatisme crānien mineur, ainsi que la notion d'abcès de voisinage (71).

Dans nôtre observation, il est probable que le KH infecté ( pariéto-occipital droit ) aie subi une fissuration responsable d'une dissémination secondaire et de sa surinfection par la suite.

Contrairement au KHC sain, le KH infecté pose des problèmes de diagnostic différentiel avec l'abcès cérébral collecté et l'astrocytome kystique, ainsi que des problèmes thérapeutiques du fait des adhérences contractées entre le périkyte et la dure mère rendant difficile le clivage du kyste par le procédé d'Arana-Iniguez, remplacé dans ce cas par la technique de Digamma-Imaginario.

### **3. L'IRM cérébrale :**

Elle est rarement pratiquée car l'aspect TDM est pathognomonique,

Le KHC se traduit d'une masse arrondie en hyposignal T1 et en hypersignal T2, non modifiée par l'injection du gadolinium et sans œdème périlésionnel, l'effet de masse est variable selon la taille du kyste (29).

Elle reste l'examen de choix pour les kystes hydatiques multiples(8), multivésiculaire (76), remaniés en permettant d'éliminer les diagnostics différentiels(73) et d'analyser les adhérences et la relation entre les kystes pour mieux adapter la stratégie thérapeutique (8), et d'améliorer le pronostic de la maladie (88).

3 de nos malades ont bénéficié de cet examen (observations 29, 33 et 39), objectivant des kystes hydatiques uniques non compliqués, pouvant être considéré comme excès de prescription.

En pratique la TDM seule permet de poser le diagnostic positif de la maladie, sauf en cas de kystes hydatiques compliqués ou l'IRM est nécessaire pour éliminer certains diagnostics différentiels.

### C. Bilan d'extension :

Les éventuelles associations à d'autres localisations viscérales nous incitent à pratiquer au moins deux examens (29) :

- La radiographie du thorax : Dans notre série, le KHC a été associé à un KH pulmonaire dans 5 cas (observations : 9,18,38,39,40), dont 2 sont confirmés par la TDM thoracique.

- l'échographie abdominale : a révélé

- 3 cas de kyste hépatique associé (observations 32, 43, 46)
- 1 cas de kyste rénal
- 1 cas de double localisation hépatique et rénale

L'association entre le KHC et d'autres hydatidoses viscérales a été diversement appréciée par les auteurs.

20 % des KHC sont associés à une autre localisation viscérale selon Daskas et coll. (23), 10 à 80 % selon Turgut (88), lors que Nanassis (42) considère que le KHC isolé est exceptionnel.

**Tableau XVI : Fréquence des KHC associés à d'autres localisations**

<b>Auteurs</b>	<b>pourcentage des KHC isolés</b>	<b>pourcentage des KHC associés à un KH viscéral</b>
Khaldi (43)	82	18
Lunardi(49)	91,67	8,33
Turgut (89)	75	25
Nôtre série	46	17

## **V. DIAGNOSTIC POSITIF :**

Le KHC est une localisation rare de l'Echinococcus granulosus dont le diagnostic doit être évoqué :

- ✧ sur le plan clinique, bien que non spécifique, chez un sujet jeune originaire d'une zone d'endémie et devant une hypertension intracrânienne, parfois accompagnée de signes déficitaires initialement discrets et secondairement extensifs.
- ✧ l'aspect scanographique pathognomonique constituant l'élément clé.
- ✧ La sérologie hydatique, elle aussi non spécifique, est un argument supplémentaire en faveur du diagnostic quand elle est positive.
- ✧ Une lésion évocatrice de KH objectivée à l'échographie abdominale ou la radiographie du thorax.

## **VI. DIAGNOSTIC DIFFERENTIEL :**

Dans les pays d'endémicité élevé, ce problème ne se pose pas beaucoup, et le plus souvent le problème est résolu grâce à la TDM.

La symptomatologie du KHC peut prêter confusion avec de nombreuses néoformations cérébrales à début progressif. Après la réalisation du scanner, de multiples lésions cérébrales peuvent poser des problèmes de diagnostic différentiel avec le KHC.

Les différents diagnostics qui peuvent poser des difficultés sont :

### **1. Les tumeurs kystiques :**

#### **➤ Le kyste épidermoïde :**

C'est la tumeur kystique la plus fréquente chez l'adulte (75), il a des contours irréguliers et une densité homogène et il n'est pas rehaussé après injection de produit de contraste iodé, par contre le refoulement méningé devient évident (7), son siège électif est la FCP.

#### **➤ L'astrocytome kystique :**

Plus fréquent que le KHC. Il s'agit d'une formation à double composante, une composante solide et charnue, et une composante kystique et liquidienne. Il se traduit radiologiquement par une hypodensité à limites irrégulières qui prend le contraste en périphérie. La présence d'un nodule mural renforce le diagnostic d'astrocytome. (29)

➤ **Le craniopharyngiome kystique :**

De topographie juxta sellaire évocatrice avec une partie tumorale plus au moins calcifiée posant le problème de diagnostic différentiel avec le KHC calcifié (39).

➤ **Le kyste arachnoïdien :**

Ses bords sont généralement bien limités, mais sa forme habituelle n'est pas sphérique (53). Il est souvent unique et de siège postérolatéral (24).

**2. Les cavités porencéphaliques :**

Elles peuvent communiquer avec une corne ventriculaire (24). La pression intra-cavitaire est souvent normale, elles restent longtemps bien tolérées, et de ce fait , l'HTIC est habituellement absente.

**3. Le kyste de cysticercose :**

Du à l'infestation par le *Tænia Solium*, parasite du porc. Ainsi, la cysticercose règne surtout dans les pays de bas niveau sanitaire et de confession non musulmane (22).

Au niveau du SNC, le parasite semble avoir une prédilection pour les ventricules et les espaces sous arachnoïdiens (52). La prise de contraste ainsi que l'existence fréquente de calcifications orientent le diagnostic.

#### **4. L'abcès cérébral :**

Il peut poser le problème de diagnostic différentiel avec le KHC infecté (71).

Certains signes tomodensitométriques permettent d'orienter le diagnostic d'abcès cérébral : En effet la paroi prenant le contraste est souvent épaisse (29), l'œdème périlésionnel est très important, d'autre part le scanner permet parfois de visualiser la cause de l'abcédation lorsqu' il s'agit d'une infection de contiguïté (sinusite par exemple...). (32).

#### **5. L'abcès tuberculeux :**

Il s'agit d'une masse tuberculeuse, caséuse , pseudo tumorale , qui se présente à la TDM sous l'aspect d'une hypodensité arrondie ou ovalaire , dont les contours sont plus épais et plus au moins irréguliers prenant fortement le produit de contraste et posant le problème de diagnostic différentiel avec le KHC infecté (71).

## **VII. TRAITEMENT**

L'hydatidose humaine à *Echinicoccus Granulosis*, étudiée depuis le début du siècle, s'est toujours montrée réfractaire aux différents traitements médicaux proposés (36), d'où l'intérêt du traitement neurochirurgical qui représente actuellement le seul traitement radical de l'Echinococcose cérébrale (12).

Il est considéré comme l'un des plus encourageant par opposition aux autres localisations, notamment vertébro-médullaire et ostéo-crânienne, dont le pronostic est plus sombre. (12)

### **1. Chirurgical :**

L'intervention consiste à l'ablation en bloc du kyste hydatique, tout en évitant sa rupture source éventuelle du choc anaphylactique, de méningite, ou de récurrence locale (43).

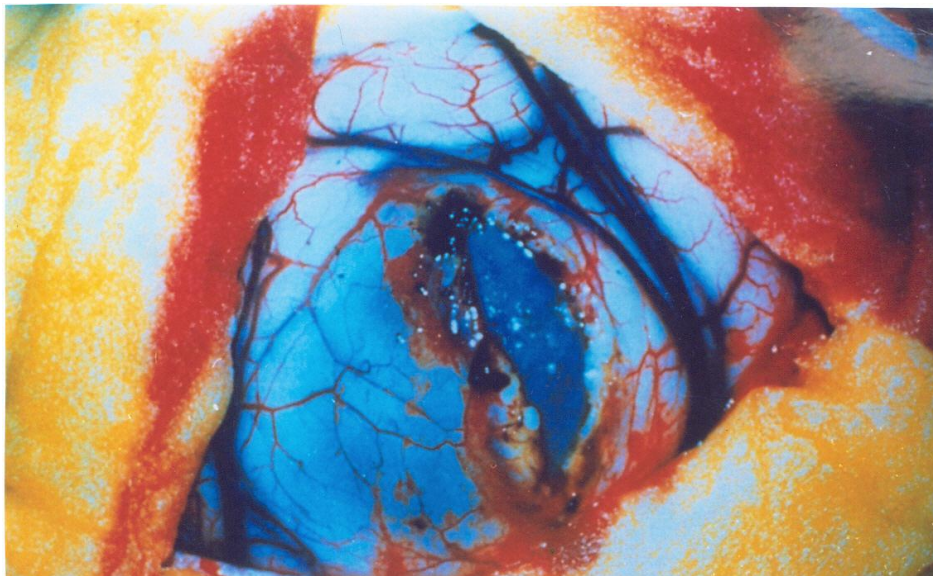
L'intervention doit éviter à tout prix l'ensemencement redoutable ce qui nécessite l'usage d'un produit scolicide destiné d'une part à stériliser le parasite avant son extraction et d'autre part à protéger le champ opératoire d'un risque d'ensemencement accidentel . (36)

Le sérum salé hypertonique demeure le produit le plus utilisé. Le Formol est délaissé dans les localisations cérébrales à cause de son risque toxique et surtout épiléptogène (75, 12).

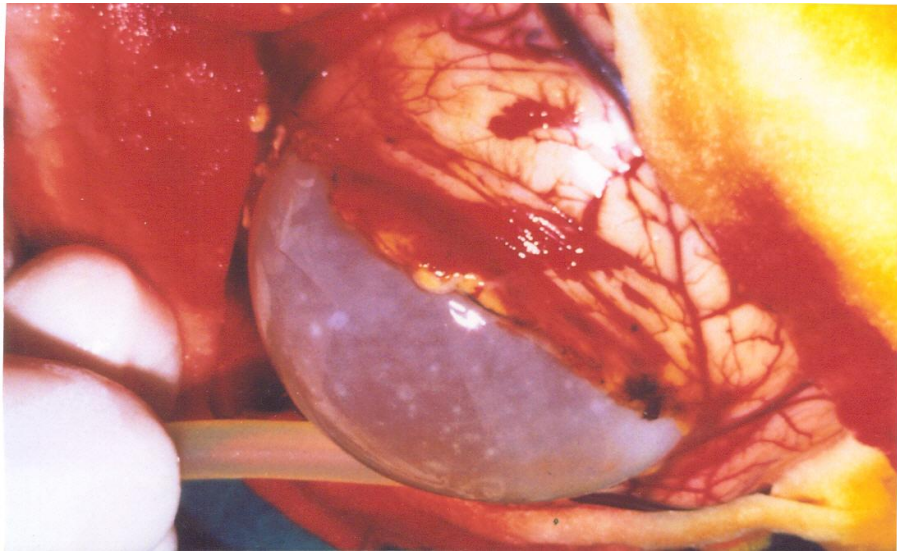
Les indications et les techniques opératoires sont variées, on retient essentiellement :

**A. L'énucléation en masse ou le procédé hydraulique d'arana iniguez:  
1951**

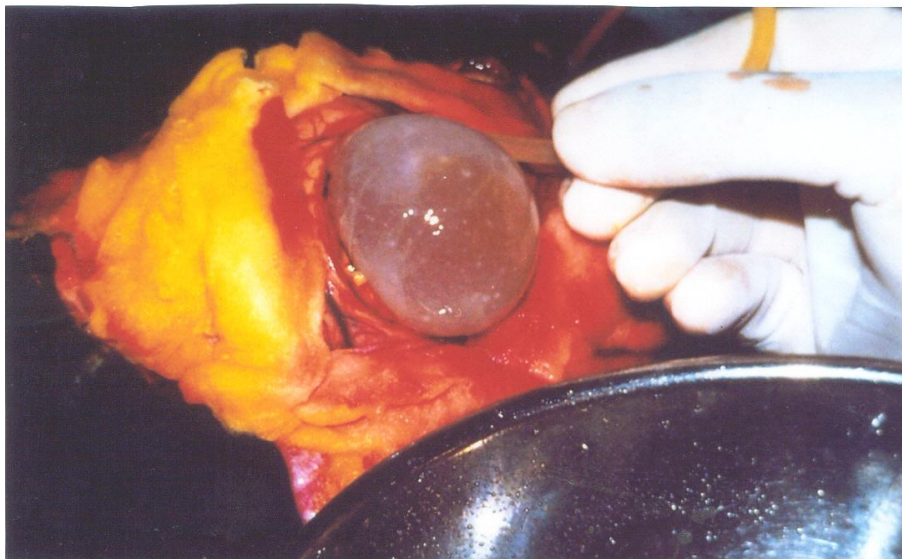
C'est l'accouchement du kyste en injectant dans le plan de glissement entre le kyste et le cerveau du sérum hypertonique d'une façon continue au moyen de sonde molle en caoutchouc. La poussée prudente de l'injection réalise le clivage permettant ainsi l'énucléation en masse du KH ( 1).



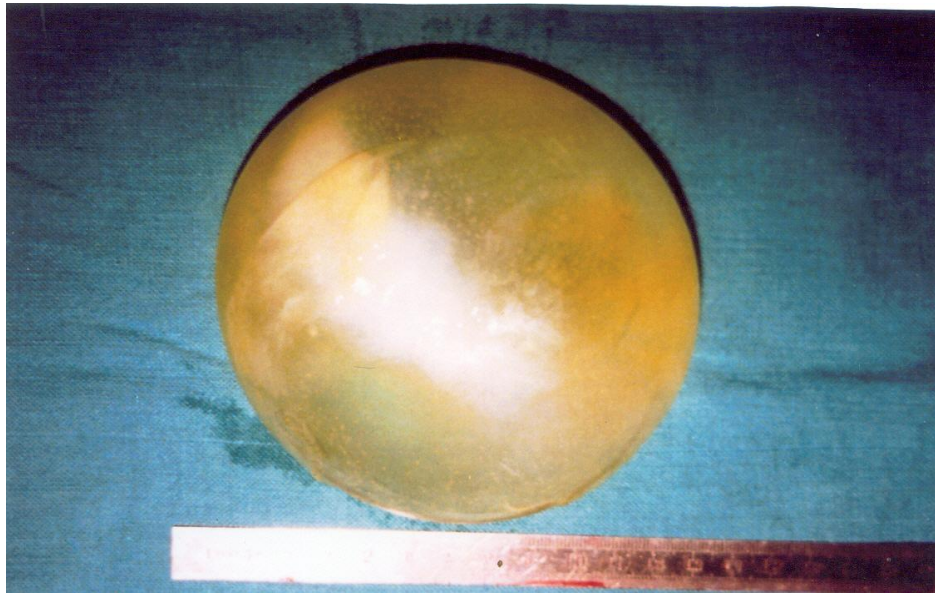
**Figure 30** : Corticotomie laissant apparaître la membrane du KHC



**Figure 31** : Introduction d'un drain souple entre le KHC et le cerveau



**Figure 32** : Injection de sérum physiologique et accouchement du KHC selon le procédé hydraulique d'Arana Iniguez



**Figure 33 :** Volumineux KHC

Cette technique est préférée à celle de Digamma-Imaginario ; car elle élimine tout risque de contamination per-opératoire sauf si survient une rupture accidentelle.

Le risque de rupture per-opératoire du KH est en fait plus important dans les KH multiples (10), et majoré encore plus par l'existence d'une pseudo membrane faite essentiellement de tissu glial entre les kystes multiples rendant difficile leur énucléation par le procédé d'Arana –Iniguez. (4 ).

Une particularité pour les KH bilatéraux est que la chirurgie se fait en deux temps à quelques jours d'intervalle pour éviter les mouvements de translation du tronc cérébral (10 ,57)

♣ Pour avoir les meilleurs résultats, les impératifs suivants sont de rigueur :

(2)

- ✧ Bonne anesthésie évitant tout réveil intempestif mettant en tension le KH.
- ✧ Libération prudente des zones d'arachnoïdite adhésives au moment de l'ouverture de la dure mère.
- ✧ Corticotomie économique mais suffisante pour éviter une déchirure corticale au moment de l'énucléation du KHC.
- ✧ Protection préalable du cortex environnant par du coton imbibé par du sérum salé hypertonique, aussi bien que les berges du volet.
- ✧ Révision systématique de la cavité résiduelle que l'on remplira de sérum salé hypertonique ou d'eau oxygénée à 1/1000 pendant 5 min, avant de procéder au remplissage final avec du sérum physiologique pour éviter le phénomène de translation cérébrale en rapport avec l'hypopression créée par l'évacuation.

Dans notre série, 42 patients ont bénéficié du traitement neurochirurgical par la technique d'Arana-Iniguez qui a été largement utilisée sans difficultés.

La rupture per-opératoire n'est survenue que dans 6 cas (observations 6, 11,30,33,39 et 43). Alors que chez un autre malade (observation 23), le KHC était déjà rompu.

La technique de Digamma-Imaginario a été appliquée chez un seul patient : (observation 6). En fait, la méthode initialement adoptée était celle d'Arana-Iniguez , rapidement convertie en Digamma-Imaginario ; devant la découverte per-opératoire d'adhérences entre la dure mère et le KHC.

Dans l'observation 16, le patient a présenté un KHC calcifié sous forme d'un processus jaune grisâtre, friable, aspirable, avec présence de membranes hydatiques et de vésicules hydatiques saines et remaniées entourées par un tissu de gliose cérébrale .Ce patient a bénéficié d'une exérèse totale du KH.

**B. Procède De Digamma Imaginario : ou la ponction ablation du KH :  
1935 (38) :**

Il consiste dans un premier temps, après un volet ostéoplastique , à faire une corticotomie d'approche puis évacuation lente du liquide hydatique, l'opération se déroule sous couverture scolicide, et un lavage au sérum isotonique est réalisé à la fin de l'acte chirurgical.(75).

Cette technique de base a été améliorée par Digamma-Imaginario . Elle consiste actuellement à utiliser une canule dont la force d'aspiration maintient le kyste dans le goulot de l'aspiration, ceci permettra l'ablation du kyste par effet de ventouse (20). Elle a l'inconvénient de souiller facilement le champ opératoire. (1)

**C. La technique de Dowling et Orlondo : 1939**

Elle consiste à insuffler de l'air dans le ventricule controlatéral au parasite, ce qui permet l'expulsion du KHC (49). Elle a été améliorée par Arana-Iniguez.

Cette technique n'a jamais été réalisée dans notre service.

## **VIII. TRAITEMENT MEDICAL :**

L'histoire du traitement médical de l'hydatidose a connu plusieurs médicaments depuis que Laennec a préconisé l'emploi de NaCl. Différentes alternatives ont été essayées, y compris les antipaludéens de synthèse et l'antigènothérapie, toutes soldées par des échecs.

Après 1970, des nouvelles molécules ont fait leur apparition, Il s'agit surtout des Carbamates de benzimidazole représentées essentiellement par : Mebendazole, Flubendazole et l'Albendazole. Ces molécules ont fait l'objet de plus de mille études à travers le monde. Elles sont réputées être des antiparasitaires efficaces mais dont l'efficacité est étroitement liée à des doses d'administration élevées pendant de longues durées (82).

Le mieux étudié en matière de pathologie neurochirurgicale est : L'Albendazole (Zentel\*) synthétisé en 1972, cette molécule est le Methyl5-propy-ethio-1h-benzimidazole-2-yl-carbamate. Le développement de son utilisation en pathologie humaine a débuté en 1979. Depuis ; le produit s'est répandu un peu partout dans le monde.

L'albendazole est ovicide par son effet direct sur la membrane proligère, sur le plan ultra-structural. L'Albendazole induit le blocage de l'absorption du glucose, la déplétion de glycogène et des lésions dégénératives en résultent aboutissant à l'autolyse cellulaire (56).

Ses contre indications sont rares et ses effets indésirables bien que fréquents (2/3 des patients), restent bénins et réversibles (82).

En matière d'hydatidose cérébrale, ce ne sont que de rares études qui ont essayé d'apprécier l'efficacité du traitement médical antiparasitaire surtout à base d'Albendazole.

T.Todorov rapporte le cas d'un patient ayant une hydatidose cérébrale multiple qu'il a réussi à traiter médicalement par l'Albendazole à la dose de 10 mg/kg/jour en 4 prises pendant 4 mois ; entrecoupés d'intervalle de 15 jours. La TDM de contrôle de fin de traitement n'a pas montré de KH (85).

De même EG. Singounan rapporte le cas d'une patiente à hydatidose multiviscérale (cerveau, cœur, foie, reins, peau..) mise sous Albendazole. La TDM de contrôle n'a montré que des calcifications cérébrales séquellaires témoins de guérison (79).

D'autre part Dumulu et coll. ont suivi le même protocole entrepris par T.Todorov pour traiter 3 KHC infectés chez un patient qui a refusé la chirurgie. L'IRM de contrôle réalisée 18 mois après n'a pas montré de KH (27).

D'après Nowak et coll, la réduction de la taille et du nombre de KHC commence à se voir dès le 2<sup>ème</sup> mois du traitement antiparasitaire. (59)

Ainsi l'Albendazole mérite d'être testé en premier lieu dans le cas des hydatidoses difficiles : (20)

- ✧ C'est le cas de KHC multiples. (88 )
- ✧ KHC de siège inaccessible. (15)
- ✧ En cas de rupture peropératoire du KH pour éviter la récurrence imminente (43).
- ✧ En cas de récurrences multiples du KH, en fait plusieurs études ont montré que le taux de mortalité augmente avec la multiplicité des reprises chirurgicales (49).
- ✧ Si le patient refuse la chirurgie (27).
- ✧ En cas d'hydatidose multiviscérale (79).
- ✧ Et enfin, si l'altération de l'état général empêche tout acte chirurgical (83).

## **IX. EVOLUTION ET PRONOSTIC :**

Le KHC a été longtemps considéré comme une localisation mortelle du parasite, puisqu'une mortalité de l'ordre de 50 à 78% a été rapportée par certains auteurs (75).

Mais le pronostic de la maladie s'est beaucoup amélioré ces dernières années grâce à l'apport de la tomodensitométrie dans le diagnostic positif précoce et adéquat (9), et à l'amélioration des techniques opératoires (20).

Nous avons noté :

- ✧ Une régression du syndrome d'HTIC chez tous les malades opérés.
- ✧ Disparition des crises comitiales chez 12 malades.
- ✧ Une régression du syndrome déficitaire chez 18 patients avec récupération totale du déficit chez 12 malades et récupération partielle chez 6 patients.
- ✧ Les 3 malades aphasiques ont bien évolué.

### **A. Les complications :**

#### **1- Les complications per- opératoires :**

La plus fréquemment rencontrée (43) et la plus redoutable (2,10,88) étant la rupture per -opératoire du KH, pouvant entraîner :

- ✧ Une réaction anaphylactique allant parfois jusqu'au choc anaphylactique et la défaillance cardio respiratoire aiguë (88).
- ✧ Une méningite généralement jugulée par le traitement médical (43).
- ✧ Une récurrence locale.

La rupture per opératoire du KHC justifie un lavage systématique au sérum salé hypertonique 30 %, de même un traitement médical antiparasitaire serait envisageable pour éviter la récurrence imminente (89), surtout si l'on sait qu'un ml du liquide hydatique peut contenir jusqu'à 400.000 scolex (2).

Nous rapportons dans notre étude 6 cas de rupture per opératoire du KHC (observations 6,11,30,33,39 et 43), et un autre de découverte per-opératoire d'un KHC rompu (observation 23 ). Tandis que Khaldi (43) a signalé 30 cas de ruptures per -opératoires du KHC.

- Une lésion corticale ou vasculaire.

## **2 - Les complications post opératoires :**

Leur fréquence dépend de plusieurs facteurs dont : la localisation, la taille, le nombre de KHC (89), ainsi que la présence éventuelle d'une surinfection (88).

### ***2-1 : Les complications post opératoires précoces :***

#### ***a. L'hyperthermie :***

D'apparition immédiate ou tardive, elle prend la forme d'une fièvre élevée à 39-40° évoluant en plateau, et survenant pendant les 5 premiers jours en post opératoire, mais elle peut durer une dizaine de jours .Elle est indépendante de l'âge du patient, mais elle semble être plus fréquente en cas de gros KHC.

Elle rentre souvent dans le cadre de troubles neurovégétatifs en rapport avec le phénomène de translation du tronc cérébral lors de l'énucléation d'un volumineux KH. Elle peut être due aussi à un hydropneumokyste ou à la surinfection de la cavité résiduelle (31).

Cette hyperthermie a été retrouvée chez un patient dans notre série avec un bilan infectieux négatif (observation 44).

*b. L'hydropneumokyste :*

Il apparaît du 10<sup>ème</sup> au 15<sup>ème</sup> jour post opératoires ; il se traduit cliniquement par un syndrome d'HTIC, bombement du volet opératoire et des phénomènes méningés, le tout évoluant dans un contexte fébrile.

L'hydropneumokyste résulte en fait de l'exsudation du LCR dans la cavité laissée par le kyste. Il est de bon pronostic mais peut être mortel et il cède habituellement à une simple ponction transpariétale.

*c. La surinfection de la cavité résiduelle :*

Le contrôle tomodensitométrique post opératoire montre que la réexpansion cérébrale immédiate est limitée (43). De même, le développement de collections sous durales et de cavités porencéphaliques est habituel.

Nous avons noté dans notre étude un cas de surinfection de la cavité résiduelle :

Dans l'observation 6, le patient a présenté en post opératoire précoce une hyperthermie à 39° non jugulée par le traitement médical, la TDM de contrôle a montré une cavité hétérogène dont la ponction scannoguidée a ramené du liquide louche, et dont l'examen bactériologique avec antibiogramme a identifié un staphylocoque coagulase positive sensible à la vancomycine. L'infection a été jugulée par une antibiothérapie à large spectre.

Abada (1) rapporte 2 cas de surinfection de la cavité résiduelle sur 100 KHC opérés.

*d. Les méningites post opératoires :*

4 cas (1,2,26 et 36) de méningites post opératoires dans notre série (2 à BGN et 2 à germe non identifié) ont bien évolué sous traitement médical, tandis que le 4<sup>ème</sup> est décédé au 20<sup>ème</sup> jour post opératoire dans un état végétatif.

Gennouni (36) et Turgut (88) rapportent chacun un seul cas de méningite dans leurs séries.

***2-2 : Les complications post opératoires tardives :***

*a. La récurrence :*

Elle devient de plus en plus rare grâce à l'emploi correct de la technique d'Arana-Iniguez.(6), et survient surtout en cas de rupture per opératoire du KH ( 34). Les récurrences multiples augmentent le taux de mortalité (49,88).

Nous avons enregistré 1 cas de récurrence du KHC. C'est un enfant âgé de 11 ans (observation : 1) opéré à deux reprises pour KHC avec un intervalle de six mois entre le premier acte et le deuxième. Le diagnostic positif de récurrence a été porté devant la réapparition du syndrome de l'HTIC compliqué de cécité. La TDM cérébrale a montré une hypodensité au niveau du site opératoire avec effet de masse évoquant en premier lieu une récurrence hydatique.

Erashin (31) a opéré deux fois un malade et trois fois un autre pour récurrence du KHC. Guptin (37) rapporte 2 cas de récurrence dans une série de 5 patients. La récurrence a intéressé 16 cas dans la série de Turgut, 69 % de ces patients sont décédés du fait de la multiplicité des reprises chirurgicales(88).

*b. L'épilepsie post opératoire :*

Se voit dans 20 % des cas et complique surtout les KH multiples opérés (10).

Elle serait aussi la conséquence de l'usage du formol utilisé autrefois(75), abandonné aujourd'hui en faveur du sérum hypertonique et l'eau oxygénée. Le rôle épiléptogène de la cicatrice corticale est discutable, Cependant la tendance actuelle des neurochirurgiens est une corticotomie économique (43) mais suffisante (4).

*c. Les troubles visuels :*

Ils sont souvent la conséquence d'un diagnostic tardif, et sont à type de diminution d'acuité visuelle ou de cécité souvent irréversible.

Le déficit visuel permanent a concerné 17 % des patients de la série de Catagay (19).

Dans notre série, nous signalons un seul cas de cécité définitive (observation 1). Il s'agit en fait d'un enfant âgé de 11 ans ayant présenté comme antécédent chirurgical un KHC de localisation frontale associé à une hydatidose hépatique, et qui s'est présenté à la consultation neurochirurgicale 6 mois après pour récurrence du syndrome d'HTIC compliqué d'une cécité. La TDM cérébrale a montré un KHC frontal gauche, et le patient a été repris. L'évolution a été marquée par la régression de l'HTIC et la persistance de la cécité.

*d. Les déficits moteurs :*

Dans notre série, un cas d'hémiplégie gauche associée à une paralysie faciale gauche a été notée chez une patiente qui n'a pas présenté de troubles moteurs en pré-opératoire (observation 22). Mais l'amélioration spectaculaire et progressive, est souvent la règle, d'où l'intérêt d'une kinésithérapie précoce et continue.

## **B. La mortalité :**

La mortalité en matière du KHC est devenue rare (89). Elle serait la conséquence des complications qu'on vient de citer, comme elle est favorisée par certains facteurs liés au KH dont le nombre, la taille, et la localisation (88).

Khaldi et coll. rapportent 14 décès liés à des volumineux KH chez des patients déjà admis avec des troubles de conscience sévères (43).

Ouboukhlik déclare le décès de 4 patients opérés au stade d'engagement et des deux autres qui ont présenté des troubles neurovégétatifs (62).

Abbassion rapporte 4 décès, dont trois liés à des méningites purulentes à *Echerichia Coli*, tandis que le 4<sup>ème</sup> patient est décédé suite à une hémorragie protubérantielle (2).

Dans nOtre série, nous rapportons le décès d'un patient ayant présenté une hydatidose cérébrale multiple, chez qui la mort était le fait d'engagement cérébral (observation 6), et un autre décès à j20 du post-opératoire d'un patient ayant présenté une méningite avec épanchement sous dural fronto-parièto-temporal gauche et une hydrocéphalie tri-ventriculaire (observation 17). La cause du décès du 3<sup>ème</sup> malade n'a pas été précisée dans le dossier.(observation 18 ) alors que le 4eme a présenté à j1 postopératoire un arrêt cardiorespiratoire suite à une translation du tronc cérébral (observation 42)

Le taux de mortalité préopératoire dans nôtre série est à 2 %, celui de mortalité post opératoire est à 6,5 %.

Le taux de mortalité global est 8,5 %.

## **X. LA PROPHYLAXIE :**

La maladie hydatique représente au Maroc avec la tuberculose un véritable fléau social. Encore que la tuberculose bénéficie actuellement d'une prophylaxie rigoureuse, tandis que l'incidence de l'hydatidose continue de s'accroître en dehors de tout contrôle.

Cette prévention déficitaire est aggravée encore plus par les infractions commises au cours de la fête de l'Aïd El ADha (89) mettant fin à toute éventuelle surveillance surtout en milieu rural.

Les dégâts provoqués par l'échinococcose surtout chez l'Homme, mais aussi chez le bétail justifient une mobilisation générale et combinée entre plusieurs organismes ; tels que le ministère de santé, d'agriculture, vétérinaires, fermiers, propriétaires de chiens et les médias (5).

La lutte antihydatique doit s'exercer sur les 3 maillons de la chaîne épidémiologique :

- ✧ sur l'hôte définitif représenté par le chien.
- ✧ sur l'hôte intermédiaire représenté par le mouton
- ✧ le 3 ème volet vise la protection de l'Homme.

### **1. En ce qui concerne l'hôte définitif :**

La population canine dans notre pays est faite de 3 catégories : (5)

- ✧ Les chiens déclarés généralement bien surveillés et vaccinés par leurs propriétaires.

- ✧ Les chiens utilitaires qui font la garde au Douar ou qui accompagnent les troupeaux lors de l'élevage.
- ✧ Les chiens errants qui constituent la grande majorité. Ces derniers se nourrissent sur les cadavres d'animaux morts et abandonnés.
- ✧ Une des premières mesures à prendre est l'abattage des chiens errants par le bureau d'hygiène, l'action prophylactique s'exerce ainsi sur deux maladies : la rage et l'hydatidose.
- ✧ Interdire l'accès des chiens aux abattoirs.
- ✧ Enterrer les cadavres des bêtes mortes assez profondément pour éviter que le chien ne les déterre et s'infeste en les ingérant.
- ✧ la saisie et l'incinération des viandes contaminées.
- ✧ toutes ces mesures seront renforcées par la lutte contre l'abattage clandestin et la réglementation de l'abattage rituel.
- ✧ la lutte contre la forme larvaire du parasite consiste à traiter les chiens infectés par l'administration de toenicides , le plus utilisé reste : Le Bromhydrate d'Arcoline à raison de 2 à 3 mg/kg pendant 2 mois , l'élimination du parasite commence dans les 6 heures suivantes, durant la période du traitement ,les chiens doivent être sous contrôle pour pouvoir brûler ou enterrer leurs excréments.

## **2. En ce qui concerne l'hôte intermédiaire :**

La protection du bétail nécessite la création de pâturages clos permettant aux fermiers de ne pas avoir recours aux chiens.

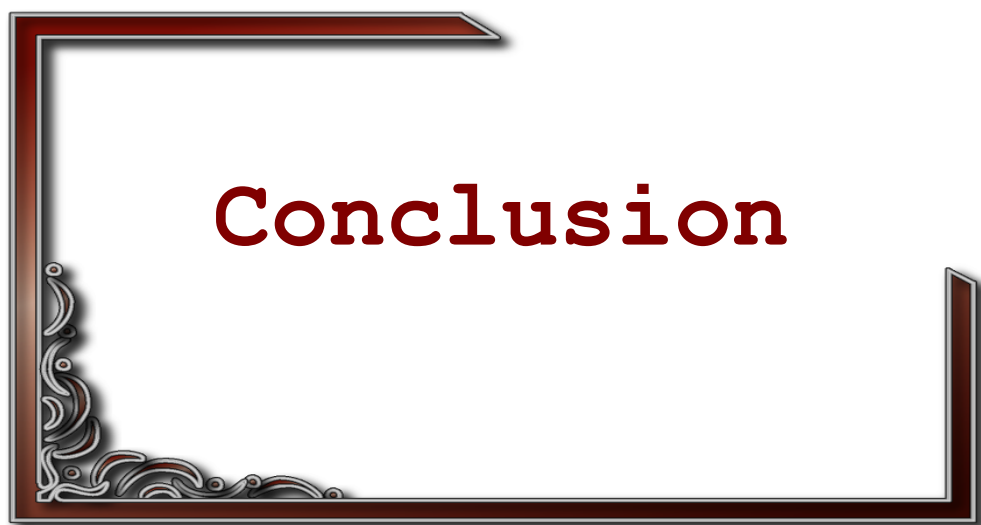## **3. En ce qui concerne l'Homme :**

L'éducation de la population est une des étapes les plus sensibles de la phase d'attaque (5) C'est au tour de l'Homme que tourne la maladie, et ce n'est que l'Homme qui peut mettre fin à l'endémicité de cette parasitose.

- ✧ Toutes les mesures doivent être prises pour éviter le contact avec les chiens susceptibles d'être parasités, et essayer de décourager les urbains d'en avoir.
- ✧ Limiter le nombre des chiens dans les Douars.
- ✧ Eloigner les enfants des chiens et éviter les caresses.
- ✧ Interdire l'accès des chiens aux cuisines.
- ✧ Laver à grande eau les salades, les fruits et les légumes.
- ✧ Bien cuire la viande et les abats.
- ✧ Renforcer les mesures de protection chez les sujets de professions à risque : les bouchers, les bergers..., chez qui il faut insister sur le dépistage systématique de l'hydatidose.

En fait, cela ne peut se concevoir qu'en présence d'une collaboration étroite entre le ministère de santé et le ministère d'agriculture (2). Mais aucune prophylaxie n'est entreprise à l'échelle nationale. Seules quelques recommandations sont faites par les masses médias à l'approche de l'Aid El Kebir.

Faute de moyens, il ne nous reste que la promotion de l'éducation sanitaire de la population en l'attente de la réalisation d'un programme de contrôle de l'hydatidose. Ce qui est déjà le cas d'un bon nombre de pays ; tels que: L'Islande qui a réussi à éradiquer la maladie (2) grâce à une prophylaxie rigoureuse tandis que d'autre pays la contrôlent efficacement : la Chypre, la Nouvelle Zelande et l'Uruguay (61).

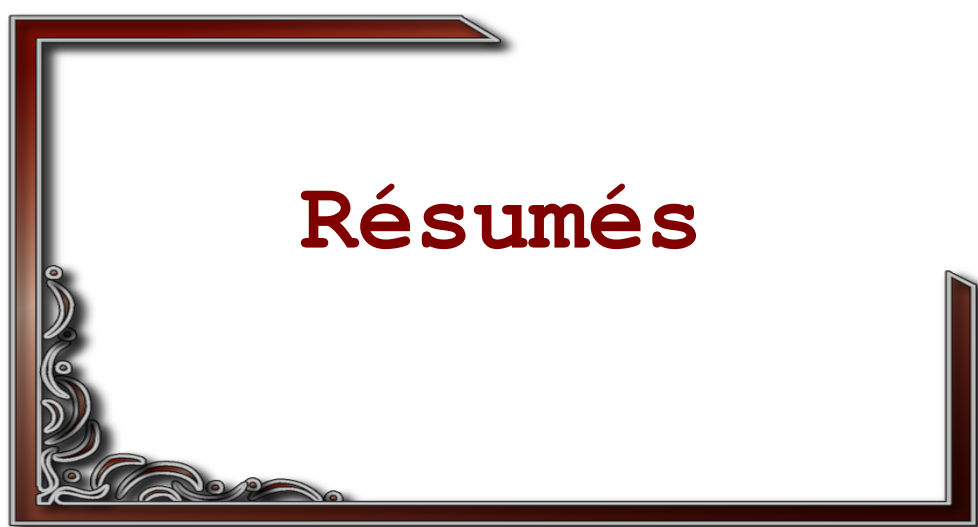

Au terme de notre présent travail ayant porté sur 46 cas de KHC colligés au service de neurochirurgie durant la période 1995-2010, nous relevons les faits suivants :

- ✧ Le KHC est une affection rare qui ne représente que 2% de l'ensemble des localisations de la maladie hydatique et seulement 2 % des autres processus expansifs intracrâniens. Il intéresse surtout l'enfant et l'adulte jeune.
- ✧ Aucune présentation clinique n'est spécifique de la maladie, le dénominateur commun du KHC est le syndrome d'HTIC associé plus au moins à des signes neurologiques déficitaires d'évolution progressive.
- ✧ actuellement l'apport de La TDM a facilité considérablement le diagnostic préopératoire de la maladie et aide au suivi des malades opérés, et a contribué à l'amélioration de la prise en charge de la maladie.
- ✧ Ainsi devant tout kyste hydatique diagnostiqué, le traitement chirurgical s'impose, pour éviter les complications et les séquelles neurologiques. Parmi les différentes méthodes rapportées dans la littérature, le procédé d'Arana-Iniguez reste le plus utilisé et en cas de difficultés le procédé de Digamma-Imaginario.

L'évolution post opératoire est souvent favorable. Des complications à type de méningite post-opératoire et de surinfection de la cavité résiduelle peuvent se rencontrer. Cependant la récurrence qui est la complication la plus redoutable est devenue rare grâce à l'emploi correct du procédé hydraulique d'Arana-Iniguez.

Enfin l'idée dans notre pays ou l'hydatidose - maladie à déclaration obligatoire- sévit à l'état endémique et constitue un problème de santé publique, serait de mettre en place un programme national de la lutte contre la maladie, et de développer les moyens de prophylaxie dont le substratum essentiel est l'hygiène par le rehaussement du niveau socioéconomique.



## RESUME

**Thèse n°36 : Kyste hydatique cérébral (à propos de 46 cas)**

**Auteur : TAHIRI ILIAS**

**Mots clés : Echinococcus granulosus - Kyste hydatique - Cerveau – Hypertension intracrânienne.**

Le KHC est une localisation rare (2 %) de l'Echinococcus Granulosus même dans un pays aussi endémique que le Maroc.

Nous rapportons 46 cas de kystes hydatiques cérébraux colligés au service de neurochirurgie, CHU Ibn Rochd (aile VI), Casablanca, pendant une période de 16 ans allant du janvier 1995 au décembre 2010.

Le maximum d'atteinte a concerné la tranche d'âge 5-15 ans (68 %), l'âge moyen était de 15,34 ans. Nous avons noté également une nette prédominance masculine (63%).

Les manifestations cliniques restent dominées par le syndrome d'HTIC retrouvé chez 90 % de nos patients, associé ou non à un syndrome déficitaire.

La TDM a posé le diagnostic du KHC chez tous nos malades.

42 patients ont été opérés par la méthode d'Arana-Iniguez, tandis que le procédé de Digamma-Imaginario n'a été utilisé que chez un seul patient du fait des adhérences contractées entre la dure mère et le KHC,

Un de nos malades a présenté un KHC calcifié, il a bénéficié d'une exérèse totale du processus.

Le traitement médical malgré ses résultats encourageants n'a pas encore trouvé sa place dans nos protocoles thérapeutiques.

L'évolution post opératoire précoce et tardive est généralement satisfaisante rendant compte de la bénignité de la maladie surtout si elle est diagnostiquée précocement et traitée à temps, cependant des complications tel que les méningites, les crises comitiales, la récurrence ont été notés.

## SUMMARY

**Thesis n°36 : Cerebral hydatid Cyst (about 46 cases)**

**Author : TAHIRI ILIAS**

**Key words : Echinococcus Granulosus - hydatid cyst - brain - increased intracranial pressure**

Brain hydatidosis is a rare localization (2%) of Echinococcus Granulosus even in an endemic country like Morocco.

Our study is about 46 cases of cerebral hydatid cyst operated in the department of neurosurgery, UHC Ibn Rochd in Casablanca during 10 years (1995-2010).

The age group 5-15 years was the most affected (56,5 %) ; with a mean of 15,34 years.

We also noted a predominance of males (63%).

The clinical manifestations are dominated by the symptoms of increased intracranial pressure, found at 90 % of our patients, associated or no to neurological signs.

Cerebral computed (CT) tomography made the diagnosis of brain hydatidosis at all patients.

42 patients have been operated by the Arana-Iniguez procedure, while Digamma-Imaginario technique was used only in one patient, because of adhesions between the dura-mater and the cyst. One of our patients had a calcified cerebral hydatid cyst, and he benefitted from a total excision of the lesion.

The immediate and late post-operative evolution is generally satisfying and proved that this affection is benignant, especially, if it was diagnosed and treated precociously.

## ملخص

أطروحة رقم 36: الكيسة العذارية في المخ ( بصد 46 حالة)  
 من طرف : إلياس الطاهري  
 الكلمات الأساسية: مشوكة حبيبية - كيسة عذارية - المخ - فرط ضغط الدم داخل القحف.  
 نتناول في هذه الدراسة 46 حالة كيسة عذارية في المخ تمت معالجتها بمصلحة جراحة الدماغ والأعصاب، ( جناح 6 ) بالمركز الاستشفائي ابن رشد بالدار البيضاء وذلك خلال 16 سنوات الأخيرة (1995-2010).  
 الكيسة العذارية في المخ هي إصابة نادرة للمشوكة الحبيبية ولو في بلد كالمغرب حيث ينتشر داء العذري بشكل كبير.  
 إن أقصى الإصابة يلاحظ عند الأطفال ما بين 5 و15 سنة (56,5%)، في حين أن متوسط العمر يقدر ب 15,34 عاما. وقد لاحظنا أيضا نسبة مرتفعة عند جنس الذكور 63%.  
 إن المظاهر السريرية الأكثر ترددا هي ارتفاع الضغط داخل القحف 90% وقد يكون مصحوبا أم لا بعلامات عصبية.  
 لقد مكن التصوير المقطعي لقياس الكثافة من تشخيص الداء لدى كل المرضى.  
 تمت معالجة 42 مريضا باستعمال طريقة أرنالينيكويز، في حين أن تقنية دي كاما إيماجيناريو لم تستعمل سوى عند مريض واحد. مريض آخر كان يعاني من تكلس الكيسة العذارية هذه الأخيرة تم استئصالها جراحيا بنجاح.  
 غالبية المخلفات العاجلة والبعيدة لما بعد العملية الجراحية طيبة، مما يعني أن الإصابة حميدة بشرط أن يتم كشفها ومعالجتها في الوقت المناسب.



# **Bibliographie**

- [1] **M.ABADA / I.GALLI / G.LEHMANN**  
Kyste hydatique du cerveau  
Neurochirurgie 1977.23.3.195/204
- [2] **ABBASSIOUN / KAZEM/AMIRJAMSHIDI / ABBASS**  
Diagnosis and management of hydatid cyst of central nervous.  
Neurosurgery Quarterly.2001.11.1.1/9
- [3] **S.A.ABU-ESHY**  
Some rare presentations of hydatid cyst : Echinococcus Granulosis, case report  
J.R.Coll.Surg.Edinb. 1998.43. 347/352
- [4] **ACHOURI.M /EL KAMAR.A /NAJA.A /OUBOUKHLIK .A/  
EL.AZHARIA**  
Kystes hydatiques cérébraux bilatéraux et multiples .Une observation.  
Neurochirurgie .1995.41.108/111
- [5] **AHJAGOUN .A**  
Etude épidémiologique du kyste hydatique à la préfecture de Casablanca.  
Thèse médicale .Rabat.1982.n: 6
- [6] **S.AIT BENALI/S.HILMANI/A.ELAZHARI/A.ACHOURI**  
Hydatidose cérébrale multiple d'origine cardiaque, à propos d'un cas.  
Neurochirurgie 1999 .45.5.426/429

- [7] **A.AKHADDAR/GAZZAZ/B.ELMOSTARCHID/B.KADIRI/  
M.BOUCETTA**  
Kyste épidermoïde géant de la voûte à développement extra et intracrânien  
J.Neuroradiol.2002.29.193/199
- [8] **ALLATTIN YURT, MELTEM. A**  
Multiple cerebral hydatid cyst, report of 24 cases  
Clinical neurology and neurosurgery, 2007
- [9] **ALTINORS.N/BAVEBEK.M/HAKAN.H/CANER/BULENT/ ERDOGAN**  
Central nervous system hydatidosis in Turkey.A cooperative study and literature survey analysis of 458 cases.  
J.Neurosurgery.2000.93.1/8
- [10] **T.J.ALZAIN/S.H.ALWITRY/H.M KHALILI**  
Multiple intracranial hydatidosis.  
Acta Neurochirurgica. 2002.144. 1179/1185
- [11] **AMBROISE - THOMAS P.**  
Hydatidose-echinococcose alvéolaire  
Maladies infectieuses  
EMC (paris) 4,1972-CD 8107

[12] **BANTOUR.N**

Kyste hydatique cérébral chez l'enfant.

Thèse médicale.Casablanca.2003.n: 16

[13] **BCHIR A, HAMDI .A**

Epidemiologie de l'hydatidose chez l'enfant et l'adolescent tunisiens.

Arch, Fr, pediater, 1988,45 : 111-4.

[14] **S. Bellil**

Epidémiologie des kystes hydatiques extra pulmonaires :

265 cas en Tunisie, 2009

[15] **A.Z.BOUDAWARA / H.JEMEK /M.GHORBEL /C.TRIKI / R.SOUSSI**

Les kystes hydatiques du tronc cérébral : A propos de deux cas.

Neurochirurgie .1999.45.4.321/324

[16] **BOUREE P.GAYRAL F.**

Diagnostic et traitement du kyste hydatique

EMC (paris) 7023, A10-6, 1982

[17] **F.A.BOUYAAKOUB / S.DERRAZ/ K.CHAKOUR/ EL KHAMLI**

Kyste hydatique cérébral : notre expérience à propos de 60 cas

Service de neurochirurgie. hôpital des spécialités ONO.

CHU Ibn Sina. Rabat

[18] **A. BOUZIDI**

Kyste hydatique du foie

Encycl. Med. chir (paris). Hépatologie, EMC,7-023-A-10,1993

[19] **CATAGAYONAL/FARUKUNAL/ORKANBARLAS/NAILIZGI**

Long term follow up and results of thirty pediatric intracranial hydatid cyst : Half century of experience in the departement of neurosurgery of the school of medicine at the university of Istanbul .1995/2001

Pediatric neurosurgery 2001.35.72/81

[20] **M.CHOUKRI/A.BERTAL/A.LAKHDAR/M.ACHOURI/  
A.OUBOUKHLIK/A.EL AZHARI**

Kyste hydatique cérébral calcifié. A propos d'un cas.

J.Neuroradiol. 2001.28.201/203

[21] **CIURE.A.V/VASILESCU.G/NUTEANU.L/CARP.N**

Cerebral hydatid cyst in children : experience of 27 cases.

Child's nervous system. 1995.11.679/686

[22] **Y.S.CORDOLIANI/J.L.SARAZIN/C.LEVEQUE/P.GOASDONE**

Imagerie des parasitoses encéphaliques.

J.Neuroradiol.1998.25.290/305

[23] **DASKAS/NIKOLAS/AGGELOPOULOS/EFSTATHIOS**

Accidental drainage of a cerebral hydatid cyst into the peritoneal cavity.

The pediatric infectious disease journal. 2004. Volume. 23.n: 7. 685/686

- [24] **D.S.DHIMAN/N.P.SHARMA/N.K.SARIN/R.C.THAKUR**  
Radiological quiz: Infratentorial cyst  
Ind. J.Radiol. Imaging.2004.9.2.77/78
- [25] **P.DOURY**  
Manifestations osseuses et articulaire des affections parasitaires.  
EMC (paris), 14021, A10-9, 1985
- [26] **MEHMET DUMULU AYDIN/NAZAN AYDIN**  
A cerebral hydatid cyst. Case first presenting with Gerstmann's  
syndrome.  
A case report and literature review.  
Turk.j.Med.Sci. 2003.33. 57/60
- [27] **MEHMET DUMULU AYDIN/MUSTAPHA ERTEK/HALIL YASGI**  
Multiple infected cerebral hydatid cysts treated with Albendazole.  
Turk.J.Med.Sci. 2003.33. 393/395
- [28] **ECHENIQUE-ELISONDO / AMONDARAIN.ANNATIBEL**  
Rare locations of hydatid disease.  
Kirurgia. 2002.27.Numero.1
- [29] **EL.ABBASSI-SKALLI / A.GHARBI/ A.ADIL /R.KADIRI**  
Kyste hydatique cérébral: Apport de la scannographie  
J.Neuradiol.2000.27.196/199

**[30] A.EL.QUESSAR / M.BEN-ABDELJLIL / A.MANOURI**

Accidents vasculaires cérébraux par embolies hydatiques : A propos de deux observations.

J.Neuroradiol.1996.23.74/78

**[31] ERSAHIM.Y/MUTLUER .SAFFET/ELIFGUZELBAG**

Intracranial hydatid cyst in children.

Neurosurgery. 1993.33.2.219/224

**[32] A.F.FICHTEN/P.TOUSSAINT/P.BOURGOIS/J.F.GOSSET/J.P.LE  
JEUNE**

L'abcès cérébral reste un problème diagnostique. A propos de 45 cas.

Neurochirurgie. 2001.47.4.413/422

**[33] M.GAZZAZ/F.A.BOUYAAKOUB/A.AKHADDAR/S.DERRAZ**

Kyste hydatique extradural de la fosse cérébrale postérieure.

Neurochirurgie. 2000.46.4.387/390

**[34] H GHANNANE**

Kyste hydatique chez l'enfant (6cas), 2009.

**[35] GEORGE.H/GROSSELEY**

Cysts and Mollaret syndrome

American journal of medicine.1990.89.805/806

**[36] GUENNOUNI.S**

Le kyste hydatique cérébral : A propos de 29 cas.

Thèse médicale. 1994. Casablanca .n : 3.

**[37] GUPTA.S/DESAI.K/GOAL.A**

Intracranial hydatid cyst : A report of five cases and review of literature.

Neurology India.1999.47.3.214/217

**[38] HAMDI .A , AYACHI .R**

KHC(14), ann. chir 1990,44(3) : 226-230

**[39] HARI F.**

Kyste hydatique cérébral calcifié .

Thèse médicale .Casablanca.2000 .n :65

**[40] R.HOUIN/M.LIANCE**

L'échinococcose alvéolaire : Une redoutable orpheline

Presse médicale .2000.29.1417/1424

**[41] O.KARADAG /M.GURELIK /U.OZUM / H.M.GOKSEL**

Primary multiple cerebral hydatid cysts with unusual features.

Acta Neurochirurgica. 2004.146. 73/77

**[42] LIMON NANASSIS / VALENTINI TZIOUFA /GEORGIOS PETSAS**

Solid cerebral echinococcosis mimicking a primary brain tumor

Neurosurg Rev. 1999.22.58/61

- [43] **M.KHALDI / S.MOHAMED / J.KALLEL / N.KHOUJA**  
Brain hydatidosis : Report on 117 cases  
Child's Nerv Syst.16.2000.765/769
- [44] **KRAJEWSKI .R**  
Cerebral hydatid cyst in children  
Child's nerv syst, 1991, 7: 154-155
- [45] **KTIOUET.J**  
Kyste hydatique du névrax  
Thèse médicale .1979.Rabat .n :23.
- [46] **KURTROY.A / OKTEN.IS / KOC.RK / AKDEMIR .H/ MENKU.A**  
Successful surgical treatment of a thalamic hydatid cyst with controlateral transcallosal approach case report and review of the literature.  
Ped Neurosurg. 1999.31.2. 96/99
- [47] **LAHBABI**  
Etat actuel de l'hydatidose au Maroc  
Maroc Med 1961, 428 : 24 -40
- [48] **LEBEAU / CORCOS.A**  
Parasitoses du SNC observées en neurochirurgie  
Sem. Hôp. Paris. 1980.56.n 13/14.613/618

- [49] **LUNARDI.P / MISSORI .P/ DILORENZO.N / FURTUNA.A**  
Cerebral hydatidosis in childhood : A retrospective survey with emphasis  
on long term follow-up .  
Neurosurg. 1991.vol29.n4.
- [50] **MARIA DOLORES DE DURANA /LOPEZ/ FRAJ**  
Anaphylaxis and cerebral hydatid disease.  
Annals of internal medicine. 1997. vol 129.page 749
- [51] **MARIE FRANCE BIAVA / ANNE DAO / BERNARD FORTIEZ**  
Laboratory diagnosis of cystic hydatid disease.  
World j surg. 2001.25. 10/14
- [52] **MARIO MASCALCHI/FABRIZIO SALVI/UMBERTO GODANO**  
Expanding lacunae causing triventricular hydrocephalus.  
Neurosurgery focus. 1999.7.4. Article 6.
- [53] **MERIAS ET COLL.**  
Cerebral hydatid disease : CT and MR finding  
Clinical imaging.2002. 26.5.353/357.
- [54] **MICHELI F, LEHKU NIECE M**  
Calcified cerebral hydatidic cyst  
European neurology, 1987, 27(1) : 1-4

**[55] MIKOU. N**

Le kyste hydatique de la FCP (5)

Thèse rabat n35 ,1982

**[56] MOUHCINE.F**

Traitement médical du kyste hydatique.

Thèse médicale . 1999.Rabat.n : 27

**[57] NAJA.A/BARABOUT.S/SABIR.N/EL.KAMAR.A/ACHOURI.M**

Les aspects particuliers du kyste hydatique cérébral. A propos de huit cas.

CHU Casablanca . Maroc

**[58] NEZIH.OKTAR/MURAT.KARAGIYIKODLU/EREN. DENYRTEP**

Cerebral alveolar echinococcosis : Review of the literature and case report..

Norol Bil D 16 :1.1999

**[59] NOWAK/LUCKING/BOHMER**

Isolated intracerebral cyst echinococcosis : Unusual presentation of a rare disease .

Deutch medizinische wochenschrift . 2002.127. 1638/1642

- [60] **NURCHI/GIANCARLO/FLORIS/FRANCESCO//MONTALO/ CARLO**  
Multiple cerebral hydatid disease : Case report with magnetic resonance imaging study.  
Neurosurgery on line.1992.30.3.436/438
- [61] **Y.OKU/R.MALGOR / U.BENAVIDEZ/C.CARMONA**  
Control program against hydatidosis and the decreased prevalence in Uruguay  
International congress series. 2004.1267. 98/104
- [62] **OUBOUKHLIK.A/CHOUKRI.M/EL AZHARIA/EL KAMAR.A**  
Kyste hydatique cérébral : A propos de 48 cas  
Neurochirurgie. 1994.40. 242/246
- [63] **O.OZKAN/M.S.KEMALOGLU / M.SELCUKI**  
Gigantic intracranial mass of hydatid cyst  
Child's nerv syst . 2001.17. 623/625
- [64] **PASAGLU.A/ORON.C/AKDEMIR.H**  
Mutiple primary hydatid cysts of the brain  
Turk.j.ped. 1989.31. 57/61
- [65] **ANDRE PAUGAM.**  
Parasitise et atteinte neurologique, 2008

**[66] A.K.PILLAI/M.VPILLAI/S.VOHRA/E.B.OOMMEN**

Multiple central nervous system hydatidosis secondary to cardiac echinococcosis

Ind.j.radiol.imag. 2004.14.1. 81/83

**[67] R.RAGARAM MOHAN/M.RAJESMARI/**

Cerebral echinococcosis presenting as neuropsychitric symptoms : A case report.

Indian journal of psychiatry.2001.43.2

**[68] RAMZI.K**

Contribution à l'étude épidémiologique et prophylactique de l'hydatidose au Maroc.

Thèse médicale . 1982.Rabat. n :14

**[69] RIVIEREZ.M/EL AZHARI.A/EL TANTAOUI.M/ALAOUI.M**

Kyste hydatique de la loge caverneuse : Une observation .

Neurochirurgie 1992 ;38 ;46 /49

**[70] F.ROBERT-GANGNEUX/C.TOURTE-SCHAEFER**

Valeurs comparées de deux techniques de Western Blot pour le diagnostic de confirmation d'une hydatidose .

Parasitologie. 1998

[71] **SABIR.N**

Kyste hydatique cérébral infecté.

Thèse médicale. Casablanca .1998.n :137

[72] **A.SAMI/M.ACHOURI/M.CHOUKRI/A.OUBOUKHLIK/A.EL  
KAMAR/A.EL AZHARI**

Kystes hydatiques intra-orbitaires :10 cas.

Neurochirurgie. 1995.41.6.398/402

[73] **O.SALAOU**

A propos de 104 cas de KHC

AJNS, INSS-2647- 2002

[74] **SERDAR KEMALOGLU/UMIT OZKAN/YASAR BUKTE/MURAT  
ACAR**

Growth rate of cerebral hydatid cyst with a review of the literature.

Child's nerv syst. 2001.17.743/745

[75] **SERRATIA**

Kyste hydatique intracrânien : A propos de 22 cas

Thèse médicale, Casablanca, 1986, n : 269

[76] **SEVERINO.A/DAVOLIO .MARANI/GIANCARLO.C/FRANCO.A**

Hydatid disease :MR imaging study

Radiol. 1990.175. 705/706

- [77] **SIERRA JOVIEDOJ/BERTHIER.M/LEIGUARDA.R**  
Growth rate of secondary hydatid cyst of the brain , case report  
J.Neurosurgery.1985.62.781/782
- [78] **SINGH.N.P/ARONA.SK/GUPTA.A/ANURADHAS/SRIDHARA.G**  
Stroke : A rare presentation of cardiac hydatidosis  
Neurology India 2003;51;1;120/121
- [79] **E.G.SINGOUNAS/A.S.LEVENTIS/D.E.SAKAS/D.M.HADELY**  
Successful treatment of intracerebral hydatid cysts with Albendazole,  
case report and review of the literature.  
Neurosurgery. 1992.31.3.
- [80] **H.SOUBAIL /M.MABI /S.AKJOUJ / N.CHAKIR**  
Une cause rare d'exophtalmie : Le kyste hydatique de l'orbite.  
Presse médicale. 2003.32.457/459
- [81] **SULTAN KHUROO MOHAMMED**  
Hydatid disease : Current status and recent advances  
Annals of Saoudi medicine.2002;22;1-2
- [82] **S.A.TAGHAVI**  
Non surgical treatment of cystic echinococcosis.  
SEMJ. 2004.4.1.

- [83] **TAYFUN.HAKAN/FUGEN.V/AKER**  
A case report of fatal echinococcosis .  
Annals of neurosurgery .2001.1.1.14/16
- [84] **S.TIZNITI/N.ALLLALI/A.EL QUESSAR/N.CHAKIR**  
Un kyste hydatique cérébral particulier.  
Journal of neuroradiol. 2000.27.200/202
- [85] **T.TODOROV/K.VUTOVA/G.MECHKOV/P.GEORGIEV**  
Experience in the chemotherapy of severe , inoperable echinococcosis in  
man .  
Infection. 1992.20.n :1
- [86] **TOUHAMI M . MOUMEN. M**  
L'hydatidose glandulaire cervico-faciale(6)  
J,chir(Paris) 1990, 127,4 : 220-222
- [87] **TUFAIL.P/NIKETA.C/SRINIVASA.P/SHEENA.P**  
Intracerebral hydatid cyst in a child with atrial septal defect : Case report  
Indian pediatrics. 1999.36.4.
- [88] **MEHMET TURGUT/KEMAL BAYULKUEN**  
Cerebro-vascular occlusive disease hydatidosis .  
Child's nerv syst 1998.14.697/699

**[89] MEHMET TURGUT**

Intracranial hydatidosis in Turkey , it's clinical presentations,diagnostic studies , surgical management and outcome , a review of 276 cases .

Neurosurgery Review. 2001.24.200/208

**[90] MEHMET TURGUT**

Hydatidosis of central nervous system and it's coverings in the pediatric and adolescent age groups in Turkey during the last century , a critical review of 137.

Nuerisurgery review.2001.

**[91] MWANG'OMBE N.j.M :**

Cerebral hydatidosis, case presentation and literature review

AJNS, 1999.vol.18, No 1

**[92] VIJAY.T/PRASARD.S/JAMAL.Y/SIBAIL.M/GIRICS.N**

Thromboembolism : A rare complication of cardiac hydatidosis

Indian Heart j.2002. 54. 199/201

**[93] YASAR.B/ SERDAR.K/HASAN.N / UMIT.O/ADNAN.CEVIZ**

Cerebral hydatid disease : CT and MR imaging findings

Swiss Med WKLY. 2004.134. 459/467.

# Serment

*Au moment d'être admis à devenir membre de la profession médicale, je m'engage solennellement à consacrer ma vie au service de l'humanité.*

- *Je traiterai mes maîtres avec le respect et la reconnaissance qui leur sont dus.*
- *Je pratiquerai ma profession avec conscience et dignité. La santé de mes malades sera mon premier but.*
- *Je ne trahirai pas les secrets qui me seront confiés.*
- *Je maintiendrai par tous les moyens en mon pouvoir l'honneur et les nobles traditions de la profession médicale.*
- *Les médecins seront mes frères.*
- *Aucune considération de religion, de nationalité, de race, aucune considération politique et sociale ne s'interposera entre mon devoir et mon patient.*
- *Je maintiendrai le respect de la vie humaine dès la conception.*
- *Même sous la menace, je n'userai pas de mes connaissances médicales d'une façon contraire aux lois de l'humanité.*
- *Je m'y engage librement et sur mon honneur.*

# قسم ابقراط

بسم الله الرحمان الرحيم  
أقسم بالله العظيم

في هذه اللحظة التي يتم فيها قبولي عضوا في المهنة الطبية أتعهد علانية:

- أنا أكرس حياتي لخدمة الإنسانية.
- وأن أحترم أساتذتي وأعترف لهم بالجميل الذي يستحقونه.
- وأن أمارس مهنتي بوازع من ضميري وشرفي جاعلا صحة مريض هدي الأول.
- وأن لا أفشي الأسرار المعهودة إلي.
- وأن أحافظ بكل ما لدي من وسائل على الشرف والتقاليد النبيلة لمهنة الطب.
- وأن أعتبر سائر الأطباء إخوة لي.
- وأن أقوم بواجبي نحو مرضاي بدون أي اعتبار ديني أو وطني أو عرقي أو سياسي أو اجتماعي.
- وأن أحافظ بكل حزم على احترام الحياة الإنسانية منذ نشأتها.
- وأن لا أستعمل معلوماتي الطبية بطريق يضر بحقوق الإنسان مهما لاقيت من تهديد.
- بكل هذا أتعهد عن كامل اختيار ومقسما بشرفي.

والله على ما أقول شهيد.

UNIVERSITE MOHAMMED V  
FACULTE DE MEDECINE ET DE PHARMACIE -RABAT-

ANNEE: 2011

THESE N°: 36

## KÝSTE HYDATIQUE CEREBRAL

( A PROPOS DE 46 CAS)

SERVICE DE NEUROCHIRURGIE, CHU IBN ROCHD-CASABLANCA

### THÈSE

*Présentée et soutenue publiquement le :.....*

PAR

**Mr Ilias TAHIRI**

*Né le 11 Mars 1985 à Sidi Kacem*

*Interne du CHU Ibn Rochd-Casablanca*

**Pour l'Obtention du Doctorat en Médecine**

**MOTS CLES:** Echinococcus granulosus – Kyste hydatique – Cerveau – Hypertension intracrânienne.

### JURY

<b>Mr. A. EL AZHARI</b> Professeur de Neurochirurgie	<b>PRESIDENT</b>
<b>Mr. A. LAKHDAR</b> Professeur Agrégé de Neurochirurgie	<b>RAPPORTEUR</b>
<b>Mr. M. JIDANE</b> Professeur de Radiologie	} <b>JUGES</b>
<b>Mr. S. DERRAZ</b> Professeur de Neurochirurgie	
<b>Mr. A. NAJA</b> Professeur de Neurochirurgie	