

UNIVERSITE MOHAMMED V - RABAT
FACULTE DE MEDECINE ET DE PHARMACIE - RABAT-

ANNEE: 2016

THESE N°: 57

LE TRAITEMENT CHIRURGICAL DES FRACTURES
DIAPHYSAIRES DE LA CLAVICULE CHEZ L'ADULTE JEUNE
A PROPOS DE 26 CAS

THÈSE

Présentée et soutenue publiquement le :.....

PAR

Mr. KAMENAN AKINDRI VALERY

Né le 27 Avril 1986 à Abidjan

*Médecin Interne du CHU Ibn Sina de Rabat
De L'Ecole Royale du Service de Santé Militaire - Rabat*

Pour l'Obtention du Doctorat en Médecine

MOTS CLES : Fracture – Diaphyse – Clavicule – Centure scapulaire –
Chirurgie.

JURY

Mr. B. CHAGAR

Professeur de Traumato-Orthopédie

Mr. S. BOUABID

Professeur de Traumato-Orthopédie

Mr. M. BOUSSOUGA

Professeur de Traumato-Orthopédie

Mr. D. BENCHEBBA

Professeur de Traumato-Orthopédie

Mr. M.A. DENDANE

Professeur de Traumato-Orthopédie Pédiatrique

PRESIDENT

RAPPORTEUR

JUGES



UNIVERSITE MOHAMMED V DE RABAT
FACULTE DE MEDECINE ET DE PHARMACIE - RABAT

DOYENS HONORAIRES :

1962 – 1969 : Professeur Abdelmalek FARAJ
1969 – 1974 : Professeur Abdellatif BERBICH
1974 – 1981 : Professeur Bachir LAZRAK
1981 – 1989 : Professeur Taieb CHKILI
1989 – 1997 : Professeur Mohamed Tahar ALAOUI
1997 – 2003 : Professeur Abdelmajid BELMAHI
2003 – 2013 : Professeur Najia HAJJAJ - HASSOUNI

ADMINISTRATION :

Doyen : Professeur Mohamed ADNAOUI
Vice Doyen chargé des Affaires Académiques et étudiantes
Professeur Mohammed AHALLAT
Vice Doyen chargé de la Recherche et de la Coopération
Professeur Taoufiq DAKKA
Vice Doyen chargé des Affaires Spécifiques à la Pharmacie
Professeur Jamal TAOUFIK
Secrétaire Général : Mr. El Hassane AHALLAT

1- ENSEIGNANTS-CHERCHEURS MEDECINS

**ET
PHARMACIENS**

PROFESSEURS:

Mai et Octobre 1981

Pr. MAAZOUZI Ahmed Wajih	Chirurgie Cardio-Vasculaire
Pr. TAOBANE Hamid*	Chirurgie Thoracique

Mai et Novembre 1982

Pr. BENOSMAN Abdellatif	Chirurgie Thoracique
-------------------------	----------------------

Novembre 1983

Pr. HAJJAJ Najia ép. HASSOUNI	Rhumatologie
-------------------------------	--------------

Décembre 1984

Pr. MAAOUNI Abdelaziz	Médecine Interne – <i>Clinique Royale</i>
Pr. MAAZOUZI Ahmed Wajdi	Anesthésie -Réanimation
Pr. SETTAF Abdellatif	pathologie Chirurgicale

Novembre et Décembre 1985

Pr. BENJELLOUN Halima
Pr. BENSALD Younes
Pr. EL ALAOUI Faris Moulay El Mostafa

Cardiologie
Pathologie Chirurgicale
Neurologie

Janvier, Février et Décembre 1987

Pr. AJANA Ali
Pr. CHAHED OUZZANI Houria
Pr. EL YAACOUBI Moradh
Pr. ESSAID EL FEYDI Abdellah
Pr. LACHKAR Hassan
Pr. YAHYAOUI Mohamed

Radiologie
Gastro-Entérologie
Traumatologie Orthopédie
Gastro-Entérologie
Médecine Interne
Neurologie

Décembre 1988

Pr. BENHAMAMOUCHE Mohamed Najib
Pr. DAFIRI Rachida
Pr. HERMAS Mohamed

Chirurgie Pédiatrique
Radiologie
Traumatologie Orthopédie

Décembre 1989

Pr. ADNAOUI Mohamed
Pr. BOUKILI MAKHOUKHI Abdelali*
Pr. CHAD Bouziane
Pr. OUZZANI Taïbi Mohamed Réda

Médecine Interne – **Doyen de la FMPR**
Cardiologie
Pathologie Chirurgicale
Neurologie

Janvier et Novembre 1990

Pr. CHKOFF Rachid
Pr. HACHIM Mohammed*
Pr. KHARBACH Aïcha
Pr. MANSOURI Fatima
Pr. TAZI Saoud Anas

Pathologie Chirurgicale
Médecine-Interne
Gynécologie -Obstétrique
Anatomie-Pathologique
Anesthésie Réanimation

Février Avril Juillet et Décembre 1991

Pr. AL HAMANY Zaïtounia
Pr. AZZOUDI Abderrahim
Pr. BAYAHIA Rabéa
Pr. BELKOUCHI Abdelkader
Pr. BENCHEKROUN Belabbes Abdellatif
Pr. BENSOUDA Yahia
Pr. BERRAHO Amina
Pr. BEZZAD Rachid
Pr. CHABRAOUI Layachi
Pr. CHERRAH Yahia
Pr. CHOKAIRI Omar
Pr. KHATTAB Mohamed
Pr. SOULAYMANI Rachida
Pr. TAOUFIK Jamal

Anatomie-Pathologique
Anesthésie Réanimation – **Doyen de la FMPO**
Néphrologie
Chirurgie Générale
Chirurgie Générale
Pharmacie galénique
Ophtalmologie
Gynécologie Obstétrique
Biochimie et Chimie
Pharmacologie
Histologie Embryologie
Pédiatrie
Pharmacologie – **Dir. du Centre National PV**
Chimie thérapeutique

Décembre 1992

Pr. AHALLAT Mohamed
Pr. BENSOUDA Adil
Pr. BOUJIDA Mohamed Najib
Pr. CHAHED OUZZANI Laaziza
Pr. CHRAIBI Chafiq
Pr. DAOUDI Rajae
Pr. DEHAYNI Mohamed*
Pr. EL OUAHABI Abdessamad
Pr. FELLAT Rokaya
Pr. GHAFIR Driss*
Pr. JIDDANE Mohamed
Pr. TAGHY Ahmed
Pr. ZOUHDI Mimoun

Mars 1994

Pr. BENJAAFAR Nouredine
Pr. BEN RAIS Nozha
Pr. CAOUI Malika
Pr. CHRAIBI Abdelmjid
Pr. EL AMRANI Sabah
Pr. EL AOUDAD Rajae
Pr. EL BARDOUNI Ahmed
Pr. EL HASSANI My Rachid
Pr. ERROUGANI Abdelkader
Pr. ESSAKALI Malika
Pr. ETTAYEBI Fouad
Pr. HADRI Larbi*
Pr. HASSAM Badredine
Pr. IFRINE Lahssan
Pr. JELTHI Ahmed
Pr. MAHFOUD Mustapha
Pr. MOUDENE Ahmed*
Pr. RHRAB Brahim
Pr. SENOUCI Karima

Mars 1994

Pr. ABBAR Mohamed*
Pr. ABDELHAK M'barek
Pr. BELAIDI Halima
Pr. BRAHMI Rida Slimane
Pr. BENTAHILA Abdelali
Pr. BENYAHIA Mohammed Ali
Pr. BERRADA Mohamed Saleh
Pr. CHAMI Ilham
Pr. CHERKAOUI LallaOuafae
Pr. EL ABBADI Najia

Chirurgie Générale
Anesthésie Réanimation
Radiologie
Gastro-Entérologie
Gynécologie Obstétrique
Ophtalmologie
Gynécologie Obstétrique
Neurochirurgie
Cardiologie
Médecine Interne
Anatomie
Chirurgie Générale
Microbiologie

Radiothérapie
Biophysique
Biophysique
Endocrinologie et Maladies Métaboliques
Gynécologie Obstétrique
Immunologie
Traumato-Orthopédie
Radiologie
Chirurgie Générale- **Directeur CHIS**
Immunologie
Chirurgie Pédiatrique
Médecine Interne
Dermatologie
Chirurgie Générale
Anatomie Pathologique
Traumatologie – Orthopédie
Traumatologie- Orthopédie **Inspecteur du SS**
Gynécologie – Obstétrique
Dermatologie

Urologie
Chirurgie – Pédiatrique
Neurologie
Gynécologie Obstétrique
Pédiatrie
Gynécologie – Obstétrique
Traumatologie – Orthopédie
Radiologie
Ophtalmologie
Neurochirurgie

Pr. HANINE Ahmed*
Pr. JALIL Abdelouahed
Pr. LAKHDAR Amina
Pr. MOUANE Nezha

Mars 1995

Pr. ABOUQUAL Redouane
Pr. AMRAOUI Mohamed
Pr. BAIDADA Abdelaziz
Pr. BARGACH Samir
Pr. CHAARI Jilali*
Pr. DIMOU M'barek*
Pr. DRISSI KAMILI Med Nordine*
Pr. EL MESNAOUI Abbas
Pr. ESSAKALI HOUSSYNI Leila
Pr. HDA Abdelhamid*
Pr. IBEN ATTYA ANDALOUSSI Ahmed
Pr. OUZZANI CHAHDI Bahia
Pr. SEFIANI Abdelaziz
Pr. ZEGGWAGH Amine Ali

Décembre 1996

Pr. AMIL Touriya*
Pr. BELKACEM Rachid
Pr. BOULANOVAR Abdelkrim
Pr. EL ALAMI EL FARICHA EL Hassan
Pr. GAOUZI Ahmed
Pr. MAHFOUDI M'barek*
Pr. MOHAMMADI Mohamed
Pr. OUADGHIRI Mohamed
Pr. OUZEDDOUN Naima
Pr. ZBIR EL Mehdi*

Novembre 1997

Pr. ALAMI Mohamed Hassan
Pr. BEN SLIMANE Lounis
Pr. BIROUK Nazha
Pr. CHAOUIR Souad*
Pr. ERREIMI Naima
Pr. FELLAT Nadia
Pr. HAIMEUR Charki*
Pr. KADDOURI Noureddine
Pr. KOUTANI Abdellatif
Pr. LAHLOU Mohamed Khalid
Pr. MAHRAOUI CHAFIQ
Pr. OUAHABI Hamid*
Pr. TAOUFIQ Jallal
Pr. YOUSFI MALKI Mounia

Novembre 1998

Pr. AFIFI RAJAA
Pr. BENOMAR ALI
Pr. BOUGTAB Abdesslam

Radiologie
Chirurgie Générale
Gynécologie Obstétrique
Pédiatrie

Réanimation Médicale
Chirurgie Générale
Gynécologie Obstétrique
Gynécologie Obstétrique
Médecine Interne
Anesthésie Réanimation
Anesthésie Réanimation
Chirurgie Générale
Oto-Rhino-Laryngologie
Cardiologie - **Directeur ERSM**
Urologie
Ophtalmologie
Génétique
Réanimation Médicale

Radiologie
Chirurgie Pédiatrie
Ophtalmologie
Chirurgie Générale
Pédiatrie
Radiologie
Médecine Interne
Traumatologie-Orthopédie
Néphrologie
Cardiologie

Gynécologie-Obstétrique
Urologie
Neurologie
Radiologie
Pédiatrie
Cardiologie
Anesthésie Réanimation
Chirurgie Pédiatrique
Urologie
Chirurgie Générale
Pédiatrie
Neurologie
Psychiatrie
Gynécologie Obstétrique

Gastro-Entérologie
Neurologie – **Doyen Abulcassis**
Chirurgie Générale

Pr. ER RIHANI Hassan
Pr. EZZAITOUNI Fatima
Pr. LAZRAK Khalid *
Pr. BENKIRANE Majid*
Pr. KHATOURI ALI*
Pr. LABRAIMI Ahmed*

Janvier 2000

Pr. ABID Ahmed*
Pr. AIT OUMAR Hassan
Pr. BENJELLOUN DakhamaBadr.Sououd
Pr. BOURKADI Jamal-Eddine
Pr. CHARIF CHEFCHAOUNI Al Montacer
Pr. ECHARRAB El Mahjoub
Pr. EL FTOUH Mustapha
Pr. EL MOSTARCHID Brahim*
Pr. ISMAILI Hassane*
Pr. MAHMOUDI Abdelkrim*
Pr. TACHINANTE Rajae
Pr. TAZI MEZALEK Zoubida

Novembre 2000

Pr. AIDI Saadia
Pr. AIT OURHROUI Mohamed
Pr. AJANA Fatima Zohra
Pr. BENAMR Said
Pr. CHERTI Mohammed
Pr. ECH-CHERIF EL KETTANI Selma
Pr. EL HASSANI Amine
Pr. EL KHADER Khalid
Pr. EL MAGHRAOUI Abdellah*
Pr. GHARBI Mohamed El Hassan
Pr. HSSAIDA Rachid*
Pr. LAHLOU Abdou
Pr. MAFTAH Mohamed*
Pr. MAHASSINI Najat
Pr. MDAGHRI ALAOUI Asmae
Pr. NASSIH Mohamed*
Pr. ROUIMI Abdelhadi*

Oncologie Médicale
Néphrologie
Traumatologie Orthopédie
Hématologie
Cardiologie
Anatomie Pathologique

Pneumophtisiologie
Pédiatrie
Pédiatrie
Pneumo-phtisiologie
Chirurgie Générale
Chirurgie Générale
Pneumo-phtisiologie
Neurochirurgie
Traumatologie Orthopédie
Anesthésie-Réanimation
Anesthésie-Réanimation
Médecine Interne

Neurologie
Dermatologie
Gastro-Entérologie
Chirurgie Générale
Cardiologie
Anesthésie-Réanimation
Pédiatrie
Urologie
Rhumatologie
Endocrinologie et Maladies Métaboliques
Anesthésie-Réanimation
Traumatologie Orthopédie
Neurochirurgie
Anatomie Pathologique
Pédiatrie
Stomatologie Et Chirurgie Maxillo-Faciale
Neurologie

Décembre 2000

Pr. ZOHAIR ABDELAH*

ORL

Décembre 2001

Pr. ABABOU Adil
Pr. BALKHI Hicham*
Pr. BENABDELJLIL Maria
Pr. BENAMAR Loubna
Pr. BENAMOR Jouda
Pr. BENELBARHDADI Imane
Pr. BENNANI Rajae
Pr. BENOUACHANE Thami
Pr. BEZZA Ahmed*
Pr. BOUCHIKHI IDRISSE Med Larbi
Pr. BOUMDIN El Hassane*
Pr. CHAT Latifa
Pr. DAALI Mustapha*
Pr. DRISSI Sidi Mourad*
Pr. EL HIJRI Ahmed
Pr. EL MAAQILI Moulay Rachid
Pr. EL MADHI Tarik
Pr. EL OUNANI Mohamed
Pr. ETTAIR Said
Pr. GAZZAZ Miloudi*
Pr. HRORA Abdelmalek
Pr. KABBAJ Saad
Pr. LAMRANI Moulay Omar
Pr. LEKEHAL Brahim
Pr. MAHASSIN Fattouma*
Pr. MEDARHRI Jalil
Pr. MIKDAME Mohammed*
Pr. MOHSINE Raouf
Pr. NOUINI Yassine
Pr. SABBAH Farid
Pr. SEFIANI Yasser
Pr. TAOUFIQ BENCHEKROUN Soumia

Anesthésie-Réanimation
Anesthésie-Réanimation
Neurologie
Néphrologie
Pneumo-phtisiologie
Gastro-Entérologie
Cardiologie
Pédiatrie
Rhumatologie
Anatomie
Radiologie
Radiologie
Chirurgie Générale
Radiologie
Anesthésie-Réanimation
Neuro-Chirurgie
Chirurgie-Pédiatrique
Chirurgie Générale
Pédiatrie
Neuro-Chirurgie
Chirurgie Générale
Chirurgie Thoracique
Traumatologie Orthopédie
Chirurgie Vasculaire Périphérique
Médecine Interne
Chirurgie Générale
Hématologie Clinique
Chirurgie Générale
Urologie
Chirurgie Générale
Chirurgie Vasculaire Périphérique
Pédiatrie

Décembre 2002

Pr. AL BOUZIDI Abderrahmane*
Pr. AMEUR Ahmed *
Pr. AMRI Rachida
Pr. AOURARH Aziz*
Pr. BAMOU Youssef *
Pr. BELMEJDOUB Ghizlene*
Pr. BENZEKRI Laila
Pr. BENZZOUBEIR Nadia

Anatomie Pathologique
Urologie
Cardiologie
Gastro-Entérologie
Biochimie-Chimie
Endocrinologie et Maladies Métaboliques
Dermatologie
Gastro-Entérologie

Pr. BERNOUSSI Zakiya
 Pr. BICHA Mohamed Zakariya*
 Pr. CHOHO Abdelkrim *
 Pr. CHKIRATE Bouchra
 Pr. EL ALAMI EL FELLOUS Sidi Zouhair
 Pr. EL HAOURI Mohamed *
 Pr. EL MANSARI Omar*
 Pr. FILALI ADIB Abdelhai
 Pr. HAJJI Zakia
 Pr. IKEN Ali
 Pr. JAAFAR Abdeloihab*
 Pr. KRIOUILE Yamina
 Pr. LAGHMARI Mina
 Pr. MABROUK Hfid*
 Pr. MOUSSAOUI RAHALI Driss*
 Pr. MOUSTAGHFIR Abdelhamid*
 Pr. NAITLHO Abdelhamid*
 Pr. OUJILAL Abdelilah
 Pr. RACHID Khalid *
 Pr. RAISS Mohamed
 Pr. RGUIBI IDRISSE Sidi Mustapha*
 Pr. RHOU Hakima
 Pr. SIAH Samir *
 Pr. THIMOU Amal
 Pr. ZENTAR Aziz*

Anatomie Pathologique
 Psychiatrie
 Chirurgie Générale
 Pédiatrie
 Chirurgie Pédiatrique
 Dermatologie
 Chirurgie Générale
 Gynécologie Obstétrique
 Ophtalmologie
 Urologie
 Traumatologie Orthopédie
 Pédiatrie
 Ophtalmologie
 Traumatologie Orthopédie
 Gynécologie Obstétrique
 Cardiologie
 Médecine Interne
 Oto-Rhino-Laryngologie
 Traumatologie Orthopédie
 Chirurgie Générale
 Pneumophtisiologie
 Néphrologie
 Anesthésie Réanimation
 Pédiatrie
 Chirurgie Générale

Janvier 2004

Pr. ABDELLAH El Hassan
 Pr. AMRANI Mariam
 Pr. BENBOUZID Mohammed Anas
 Pr. BENKIRANE Ahmed*
 Pr. BOUGHALEM Mohamed*
 Pr. BOULAADAS Malik
 Pr. BOURAZZA Ahmed*
 Pr. CHAGAR Belkacem*
 Pr. CHERRADI Nadia
 Pr. EL FENNI Jamal*
 Pr. EL HANCHI ZAKI
 Pr. EL KHORASSANI Mohamed
 Pr. EL YOUNASSI Badreddine*
 Pr. HACHI Hafid
 Pr. JABOUIRIK Fatima
 Pr. KHABOUZE Samira
 Pr. KHARMAZ Mohamed
 Pr. LEZREK Mohammed*

Ophtalmologie
 Anatomie Pathologique
 Oto-Rhino-Laryngologie
 Gastro-Entérologie
 Anesthésie Réanimation
 Stomatologie et Chirurgie Maxillo-faciale
 Neurologie
 Traumatologie Orthopédie
 Anatomie Pathologique
 Radiologie
 Gynécologie Obstétrique
 Pédiatrie
 Cardiologie
 Chirurgie Générale
 Pédiatrie
 Gynécologie Obstétrique
 Traumatologie Orthopédie
 Urologie

Pr. MOUGHIL Said
Pr. OUBAAZ Abdelbarre*
Pr. TARIB Abdelilah*
Pr. TIJAMI Fouad
Pr. ZARZUR Jamila

Chirurgie Cardio-Vasculaire
Ophtalmologie
Pharmacie Clinique
Chirurgie Générale
Cardiologie

Janvier 2005

Pr. ABBASSI Abdellah
Pr. AL KANDRY Sif Eddine*
Pr. ALAOUI Ahmed Essaid
Pr. ALLALI Fadoua
Pr. AMAZOUZI Abdellah
Pr. AZIZ Noureddine*
Pr. BAHIRI Rachid
Pr. BARKAT Amina
Pr. BENHALIMA Hanane
Pr. BENYASS Aatif
Pr. BERNOUSSI Abdelghani
Pr. CHARIF CHEFCHAOUNI Mohamed
Pr. DOUDOUH Abderrahim*
Pr. EL HAMZAOUI Sakina*
Pr. HAJJI Leila
Pr. HESSISSEN Leila
Pr. JIDAL Mohamed*
Pr. LAAROUSSI Mohamed
Pr. LYAGOUBI Mohammed
Pr. NIAMANE Radouane*
Pr. RAGALA Abdelhak
Pr. SBIHI Souad
Pr. ZERAIDI Najia

Chirurgie Réparatrice et Plastique
Chirurgie Générale
Microbiologie
Rhumatologie
Ophtalmologie
Radiologie
Rhumatologie
Pédiatrie
Stomatologie et Chirurgie Maxillo Faciale
Cardiologie
Ophtalmologie
Ophtalmologie
Biophysique
Microbiologie
Cardiologie (*mise en disponibilité*)
Pédiatrie
Radiologie
Chirurgie Cardio-vasculaire
Parasitologie
Rhumatologie
Gynécologie Obstétrique
Histo-Embryologie Cytogénétique
Gynécologie Obstétrique

Décembre 2005

Pr. CHANI Mohamed

Anesthésie Réanimation

Avril 2006

Pr. ACHEMLAL Lahsen*
Pr. AKJOUJ Said*
Pr. BELMEKKI Abdelkader*
Pr. BENCHEIKH Razika
Pr. BIYI Abdelhamid*
Pr. BOUHAFS Mohamed El Amine
Pr. BOULAHYA Abdellatif*
Pr. CHENGUETI ANSARI Anas
Pr. DOGHMI Nawal
Pr. ESSAMRI Wafaa
Pr. FELLAT Ibteissam

Rhumatologie
Radiologie
Hématologie
O.R.L
Biophysique
Chirurgie - Pédiatrique
Chirurgie Cardio – Vasculaire
Gynécologie Obstétrique
Cardiologie
Gastro-entérologie
Cardiologie

Pr. FAROUDY Mamoun
Pr. GHADOUANE Mohammed*
Pr. HARMOUCHE Hicham
Pr. HANAFI Sidi Mohamed*
Pr. IDRIS LAHLOU Amine*
Pr. JROUNDI Laila
Pr. KARMOUNI Tariq
Pr. KILI Amina
Pr. KISRA Hassan
Pr. KISRA Mounir
Pr. LAATIRIS Abdelkader*
Pr. LMIMOUNI Badreddine*
Pr. MANSOURI Hamid*
Pr. OUANASS Abderrazzak
Pr. SAFI Soumaya*
Pr. SEKKAT Fatima Zahra
Pr. SOUALHI Mouna
Pr. TELLAL Saida*
Pr. ZAHRAOUI Rachida

Octobre 2007

Pr. ABIDI Khalid
Pr. ACHACHI Leila
Pr. ACHOUR Abdessamad*
Pr. AIT HOUSSA Mahdi*
Pr. AMHAJJI Larbi*
Pr. AMMAR Haddou*
Pr. AOUI Sarra
Pr. BAITE Abdelouahed*
Pr. BALOUCH Lhousaine*
Pr. BENZIANE Hamid*
Pr. BOUTIMZINE Nourdine
Pr. CHARKAOUI Naoual*
Pr. EHIRCHIOU Abdelkader*
Pr. ELABSI Mohamed
Pr. EL MOUSSAOUI Rachid
Pr. EL OMARI Fatima
Pr. GANA Rachid
Pr. GHARIB Nouredine
Pr. HADADI Khalid*
Pr. ICHOU Mohamed*
Pr. ISMAILI Nadia
Pr. KEBDANI Tayeb
Pr. LALAOUI SALIM Jaafar*
Pr. LOUZI Lhousain*

Anesthésie Réanimation
Urologie
Médecine Interne
Anesthésie Réanimation
Microbiologie
Radiologie
Urologie
Pédiatrie
Psychiatrie
Chirurgie – Pédiatrique
Pharmacie Galénique
Parasitologie
Radiothérapie
Psychiatrie
Endocrinologie
Psychiatrie
Pneumo – Phtisiologie
Biochimie
Pneumo – Phtisiologie

Réanimation médicale
Pneumo phtisiologie
Chirurgie générale
Chirurgie cardio vasculaire
Traumatologie orthopédie
ORL
Parasitologie
Anesthésie réanimation
Biochimie-chimie
Pharmacie clinique
Ophtalmologie
Pharmacie galénique
Chirurgie générale
Chirurgie générale
Anesthésie réanimation
Psychiatrie
Neuro chirurgie
Chirurgie plastique et réparatrice
Radiothérapie
Oncologie médicale
Dermatologie
Radiothérapie
Anesthésie réanimation
Microbiologie

Pr. MADANI Naoufel
Pr. MAHI Mohamed*
Pr. MARC Karima
Pr. MASRAR Azlarab
Pr. MOUTAJ Redouane *
Pr. MRABET Mustapha*
Pr. MRANI Saad*
Pr. OUZZIF Ezzohra*
Pr. RABHI Monsef*
Pr. RADOUANE Bouchaib*
Pr. SEFFAR Myriame
Pr. SEKHSOKH Yessine*
Pr. SIFAT Hassan*
Pr. TABERKANET Mustafa*
Pr. TACHFOUTI Samira
Pr. TAJDINE Mohammed Tariq*
Pr. TANANE Mansour*
Pr. TLIGUI Houssain
Pr. TOUATI Zakia

Décembre 2007

Pr. DOUHAL ABDERRAHMAN

Décembre 2008

Pr ZOUBIR Mohamed*
Pr TAHIRI My El Hassan*

Mars 2009

Pr. ABOUZAHIR Ali*
Pr. AGDR Aomar*
Pr. AIT ALI Abdelmounaim*
Pr. AIT BENHADDOU El hachmia
Pr. AKHADDAR Ali*
Pr. ALLALI Nazik
Pr. AMAHZOUNE Brahim*
Pr. AMINE Bouchra
Pr. ARKHA Yassir
Pr. AZENDOUR Hicham*
Pr. BELYAMANI Lahcen*
Pr. BJIJOU Younes
Pr. BOUHSAIN Sanae*
Pr. BOUI Mohammed*
Pr. BOUNAIM Ahmed*
Pr. BOUSSOUGA Mostapha*
Pr. CHAKOUR Mohammed *
Pr. CHTATA Hassan Toufik*

Réanimation médicale
Radiologie
Pneumo phtisiologie
Hématologie
Parasitologie
Médecine préventive santé publique et hygiène
Virologie
Biochimie-chimie
Médecine interne
Radiologie
Microbiologie
Microbiologie
Radiothérapie
Chirurgie vasculaire périphérique
Ophtalmologie
Chirurgie générale
Traumatologie orthopédie
Parasitologie
Cardiologie

Ophtalmologie

Anesthésie Réanimation
Chirurgie Générale

Médecine interne
Pédiatre
Chirurgie Générale
Neurologie
Neuro-chirurgie
Radiologie
Chirurgie Cardio-vasculaire
Rhumatologie
Neuro-chirurgie
Anesthésie Réanimation
Anesthésie Réanimation
Anatomie
Biochimie-chimie
Dermatologie
Chirurgie Générale
Traumatologie orthopédique
Hématologie biologique
Chirurgie vasculaire périphérique

Pr. DOGHMI Kamal*
 Pr. EL MALKI Hadj Omar
 Pr. EL OUENNASS Mostapha*
 Pr. ENNIBI Khalid*
 Pr. FATHI Khalid
 Pr. HASSIKOU Hasna *
 Pr. KABBAJ Nawal
 Pr. KABIRI Meryem
 Pr. KARBOUBI Lamya
 Pr. L'KASSIMIHachemi*
 Pr. LAMSAOURI Jamal*
 Pr. MARMADE Lahcen
 Pr. MESKINI Toufik
 Pr. MESSAOUDI Nezha *
 Pr. MSSROURI Rahal
 Pr. NASSAR Ittimade
 Pr. OUKERRAJ Latifa
 Pr. RHORFI Ismail Abderrahmani *
 Pr. ZOUHAIR Said*

Hématologie clinique
 Chirurgie Générale
 Microbiologie
 Médecine interne
 Gynécologie obstétrique
 Rhumatologie
 Gastro-entérologie
 Pédiatrie
 Pédiatrie
 Microbiologie
 Chimie Thérapeutique
 Chirurgie Cardio-vasculaire
 Pédiatrie
 Hématologie biologique
 Chirurgie Générale
 Radiologie
 Cardiologie
 Pneumo-phtisiologie
 Microbiologie

PROFESSEURS AGREGES :

Octobre 2010

Pr. ALILOU Mustapha
 Pr. AMEZYANE Taoufik*
 Pr. BELAGUID Abdelaziz
 Pr. BOUAITY Brahim*
 Pr. CHADLI Mariama*
 Pr. CHEMSI Mohamed*
 Pr. DAMI Abdellah*
 Pr. DARBI Abdellatif*
 Pr. DENDANE Mohammed Anouar
 Pr. EL HAFIDI Naima
 Pr. EL KHARRAS Abdennasser*
 Pr. EL MAZOUZ Samir
 Pr. EL SAYEGH Hachem
 Pr. ERRABIH Ikram
 Pr. LAMALMI Najat
 Pr. LEZREK Mounir
 Pr. MALIH Mohamed*
 Pr. MOSADIK Ahlam
 Pr. MOUJAHID Mountassir*
 Pr. NAZIH Mouna*
 Pr. ZOUAIDIA Fouad

Anesthésie réanimation
 Médecine interne
 Physiologie
 ORL
 Microbiologie
 Médecine aéronautique
 Biochimie chimie
 Radiologie
 Chirurgie pédiatrique
 Pédiatrie
 Radiologie
 Chirurgie plastique et réparatrice
 Urologie
 Gastro entérologie
 Anatomie pathologique
 Ophtalmologie
 Pédiatrie
 Anesthésie Réanimation
 Chirurgie générale
 Hématologie
 Anatomie pathologique

Mai 2012

Pr. AMRANI Abdelouahed
Pr. ABOUELALAA Khalil*
Pr. BELAIZI Mohamed*
Pr. BENCHEBBA Driss*
Pr. DRISSI Mohamed*
Pr. EL ALAOUI MHAMDI Mouna
Pr. EL KHATTABI Abdessadek*
Pr. EL OUAZZANI Hanane*
Pr. ER-RAJI Mounir
Pr. JAHID Ahmed
Pr. MEHSSANI Jamal*
Pr. RAISSOUNI Maha*

Chirurgie Pédiatrique
Anesthésie Réanimation
Psychiatrie
Traumatologie Orthopédique
Anesthésie Réanimation
Chirurgie Générale
Médecine Interne
Pneumophtisiologie
Chirurgie Pédiatrique
Anatomie pathologique
Psychiatrie
Cardiologie

Février 2013

Pr. AHID Samir
Pr. AIT EL CADI Mina
Pr. AMRANI HANCHI Laila
Pr. AMOUR Mourad
Pr. AWAB Almahdi
Pr. BELAYACHI Jihane
Pr. BELKHADIR Zakaria Houssain
Pr. BENCHEKROUN Laila
Pr. BENKIRANE Souad
Pr. BENNANA Ahmed*
Pr. BENSEFFAJ Nadia
Pr. BENSGHIR Mustapha*
Pr. BENYAHIA Mohammed*
Pr. BOUATIA Mustapha
Pr. BOUABID Ahmed Salim*
Pr. BOUTARBOUCH Mahjouba
Pr. CHAIB Ali*
Pr. DENDANE Tarek
Pr. DINI Nouzha*
Pr. ECH-CHERIF EL KETTANI Mohamed Ali
Pr. ECH-CHERIF EL KETTANI Najwa
Pr. ELFATEMI Nizare
Pr. EL GUERROUJ Hasnae
Pr. EL HARTI Jaouad
Pr. EL JOUDI Rachid*
Pr. EL KABABRI Maria
Pr. EL KHANNOUSSI Basma
Pr. EL KHLOUFI Samir

Pharmacologie – Chimie
Toxicologie
Gastro-Entérologie
Anesthésie Réanimation
Anesthésie Réanimation
Réanimation Médicale
Anesthésie Réanimation
Biochimie-Chimie
Hématologie
Informatique Pharmaceutique
Immunologie
Anesthésie Réanimation
Néphrologie
Chimie Analytique
Traumatologie Orthopédie
Anatomie
Cardiologie
Réanimation Médicale
Pédiatrie
Anesthésie Réanimation
Radiologie
Neuro-Chirurgie
Médecine Nucléaire
Chimie Thérapeutique
Toxicologie
Pédiatrie
Anatomie Pathologie
Anatomie

Pr. EL KORAICHI Alae	Anesthésie Réanimation
Pr. EN-NOUALI Hassane*	Radiologie
Pr. ERRGUIG Laila	Physiologie
Pr. FIKRI Meryim	Radiologie
Pr. GHANIMI Zineb	Pédiatrie
Pr. GHFIR Imade	Médecine Nucléaire
Pr. IMANE Zineb	Pédiatrie
Pr. IRAQI Hind	Endocrinologie et maladies métaboliques
Pr. KABBAJ Hakima	Microbiologie
Pr. KADIRI Mohamed*	Psychiatrie
Pr. LATIB Rachida	Radiologie
Pr. MAAMAR Mouna Fatima Zahra	Médecine Interne
Pr. MEDDAH Bouchra	Pharmacologie
Pr. MELHAOUI Adyl	Neuro-chirurgie
Pr. MRABTI Hind	Oncologie Médicale
Pr. NEJJARI Rachid	Pharmacognosie
Pr. OUBEJJA Houda	Chirurgie Pédiatrique
Pr. OUKABLI Mohamed*	Anatomie Pathologique
Pr. RAHALI Younes	Pharmacie Galénique
Pr. RATBI Ilham	Génétique
Pr. RAHMANI Mounia	Neurologie
Pr. REDA Karim*	Ophtalmologie
Pr. REGRAGUI Wafa	Neurologie
Pr. RKAIN Hanan	Physiologie
Pr. ROSTOM Samira	Rhumatologie
Pr. ROUAS Lamiaa	Anatomie Pathologique
Pr. ROUIBAA Fedoua*	Gastro-Entérologie
Pr. SALIHOUN Mouna	Gastro-Entérologie
Pr. SAYAH Rochde	Chirurgie Cardio-Vasculaire
Pr. SEDDIK Hassan*	Gastro-Entérologie
Pr. ZERHOUNI Hicham	Chirurgie Pédiatrique
Pr. ZINE Ali*	Traumatologie Orthopédie

Avril 2013

Pr. EL KHATIB Mohamed Karim*	Stomatologie et Chirurgie Maxillo-faciale
Pr. GHOUNDALE Omar*	Urologie
Pr. ZYANI Mohammad*	Médecine Interne

****Enseignants Militaires***

2- ENSEIGNANTS – CHERCHEURS SCIENTIFIQUES

PROFESSEURS / PRs. HABILITES

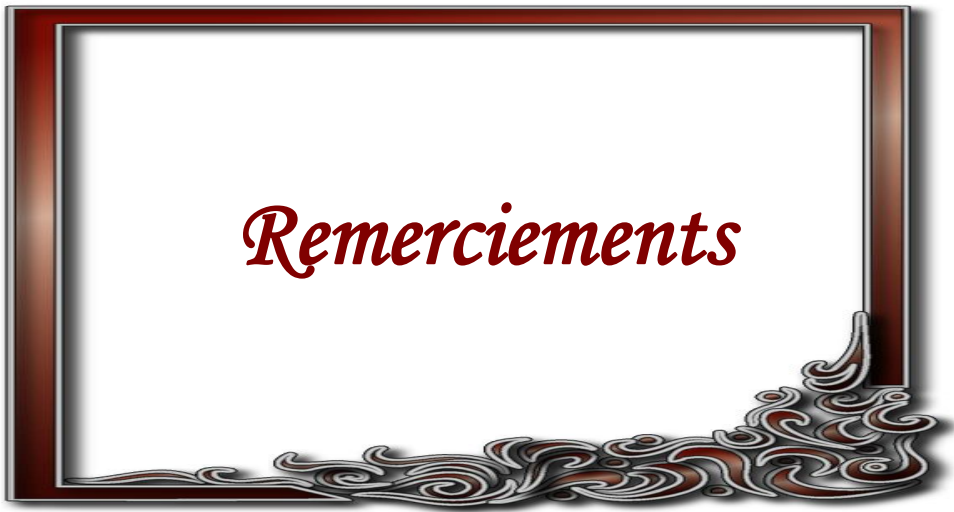Pr. ABOUDRAR Saadia	Physiologie
Pr. ALAMI OUHABI Naima	Biochimie – chimie
Pr. ALAOUI KATIM	Pharmacologie
Pr. ALAOUI SLIMANI Lalla Naïma	Histologie-Embryologie
Pr. ANSAR M'hammed	Chimie Organique et Pharmacie Chimique
Pr. BOUHOUCHE Ahmed	Génétique Humaine
Pr. BOUKLOUZE Abdelaziz	Applications Pharmaceutiques
Pr. BOURJOUANE Mohamed	Microbiologie
Pr. BARKYOU Malika	Histologie-Embryologie
Pr. CHAHED OUZZANI LallaChadia	Biochimie – chimie
Pr. DAKKA Taoufiq	Physiologie
Pr. DRAOUI Mustapha	Chimie Analytique
Pr. EL GUESSABI Lahcen	Pharmacognosie
Pr. ETTAIB Abdelkader	Zootechne
Pr. FAOUZI Moulay El Abbes	Pharmacologie
Pr. HAMZAOUI Laila	Biophysique
Pr. HMAMOUCHE Mohamed	Chimie Organique
Pr. IBRAHIMI Azeddine	Biologie moléculaire
Pr. KHANFRI Jamal Eddine	Biologie
Pr. OULAD BOUYAHYA IDRISSE Med	Chimie Organique
Pr. REDHA Ahlam	Chimie
Pr. TOUATI Driss	Pharmacognosie
Pr. ZAHIDI Ahmed	Pharmacologie
Pr. ZELLOU Amina	Chimie Organique

*Mise à jour le 09/01/2015 par le
Service des Ressources Humaines*

- 9 JAN 2015



Remerciements



*A son excellence Alassane Dramane Ouattara
Chef de l'état de la république
de COTE D'IVOIRE
Chef des armées
des Forces Républicaines de Cote d'Ivoire*

*Veillez recevoir nos salutations les plus distinguées ;
nous vous adressons tous nos remerciements pour la sagesse,
la diligence et la rigueur dans votre travail.
Que DIEU vous accorde son assistance*

A
FEU SA MAJESTE LE ROI
HASSAN II



Que Dieu ait son âme en sa Sainte Miséricorde.

A

SA MAJESTÉ LE ROI

MOHAMED VI

Chef Suprême et Chef d'Etat-major

Général des Forces Armées Royales.

Roi du MAROC et garant de son intégrité territoriale



Qu'Allah le glorifie et préserve Son Royaume

A

SON ALTESSE ROYALE

LE PRINCE HÉRITIÈRE

MOULAY EL HASSAN



Que Dieu le garde

A

SON ALTESSE ROYALE

LE PRINCE MOULAY RACHID



Que Dieu le protège

A

TOUTE LA FAMILLE ROYALE

A

Monsieur le Général de Corps d'Armée

Bouchaib AAROUB

Inspecteur Général des FAR et Commandant la Zone Sud

*En témoignage de notre grand respect, notre profonde
considération et sincère admiration*



A

Monsieur le Médecin Général de Brigade

Ahmed MOUDENE

Professeur De Traumatologie Orthopédie.

Inspecteur du Service de Santé des Forces Armées Royales.

*En témoignage de notre grand respect, notre profonde
considération*



A

*A Monsieur le Médecin Colonel Major
Abdelkrim MAHMOUDI*

Professeur d'Anesthésie Réanimation.

Directeur de l'HMIMV –Rabat.

En témoignage de notre respect



A

*Monsieur le Médecin Colonel Major
Hassan ISMAILI*

Professeur de traumatologie orthopédie

Directeur de L'Hôpital Militaire de Marrakech.

En témoignage de notre grand respect



A

*Monsieur le Médecin Colonel Major
HDA ABDELHAMID*

Professeur de Cardiologie.

Directeur de l'E.R.S.S.M et de L'E.R.M.I.M.

En témoignage de notre grand respect

Et notre profonde considération.

A notre maître et Président de thèse

M CHAGAR BELKACEM

PROFESSEUR DE TRAUMATO-ORTHOPEDIE

*Nous vous remercions pour le grand honneur
que vous nous faites en acceptant de présider cette thèse.*

*Votre compétence, votre dynamisme, ainsi que vos qualités humaines
et professionnelles exemplaires
ont toujours suscité notre admiration.*

*Qu'il soit permis, cher maître, de vous exprimer
notre sincère reconnaissance, notre profond respect
et notre plus grande estime.*

A notre maître et Rapporteur de thèse

M SALIM BOUABID

Professeur de Traumato-Orthopedie

Vous nous avez inspiré le sujet de thèse, vous nous avez guidé tout au long de son élaboration, avec bienveillance et compréhension, flexibilité et disponibilité ont été les qualités les plus marquantes au cours de cette collaboration. Votre accueil si simple, pour l'un de vos élèves, vos qualités humaines rares, vos qualités professionnelles ont été un enseignant complémentaire pour notre vie professionnelle et privée. Veuillez accepter ici, cher maître, l'expression de notre gratitude et l'expression de notre profonde reconnaissance

A notre maître et juge de thèse

M BOUSSOUGA MUSTAPHA

Professeur de Traumato-Orthopedie

*C'est pour nous un immense plaisir de vous voir siéger
parmi le jury de notre thèse. Nous avons toujours
été impressionné par vos qualités humaines et professionnelles.
Veuillez agréer, cher maître, nos dévouements et notre éternelle
reconnaissance.*

A notre maître et juge de thèse

M BENCHEBA DRISS

Professeur de Traumato-Orthopédie

*Permettez nous de vous remercier pour avoir
si gentiment accepté de faire partie de nos juges.*

*En dehors de vos connaissances claires et précises, dont nous avons
bénéficié, vos remarquables qualités humaines et professionnelles
méritent toute admiration et tout respect.*

*Veillez trouver ici le témoignage respectueux
de notre reconnaissance et admiration.*

A notre maître et juge de thèse

M DENDANE M. A

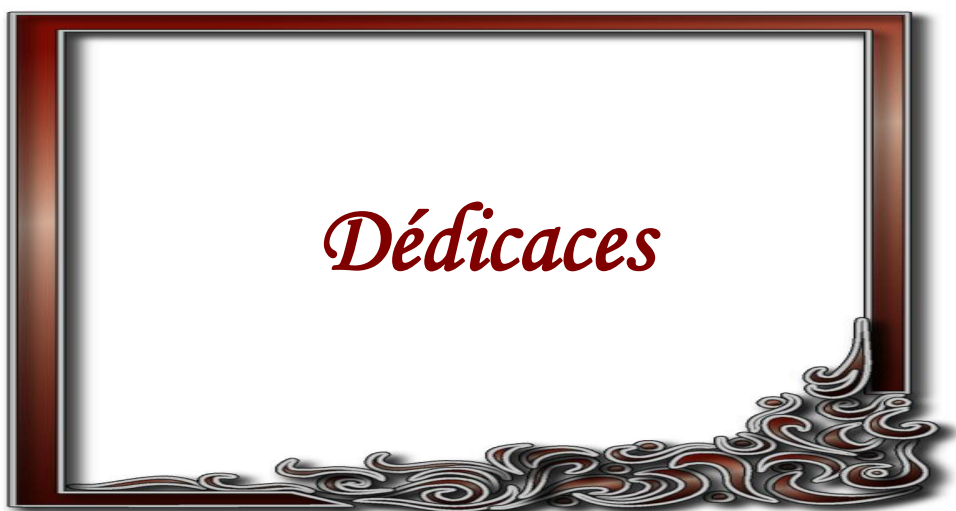Professeur de Traumato-Orthopédie Pédiatrique

*Nous vous remercions pour la spontanéité
avec laquelle vous avez accepté de nous juger.*

*Nous sommes heureux de l'honneur que vous
nous faites en s'intéressant à ce travail.*

*Qu'il nous soit permis de vous exprimer notre estime
et notre sincère reconnaissance*

Dédicaces



A toi JESUS CHRIST

je bénis ton nom pour toutes tes grâces sur ma vie ,pour ta faveur .

*sache que t es le rocher sur qui je m'appuis
et le refuge sous lequel je m abrite; sous ton aile
je ne crains aucun mal; que ton nom soit loué.*

amen



A mon très cher père

*Que ton âme repose en paix .jadis tu me disais
tu feras un grand docteur plutard. me voici à l'accomplissement
de tes paroles aujourd'hui ; je te suis infiniment reconnaissant
pour tout le sacrifice à mon égard ;
et ma prière est de t'honorer chaque jour de ma vie*



A ma très chère mère

*je rends gloire a dieu pour le jour ou j'ai vu le jour.
ta souffrance a porte un bon fruit ; je te remercie
pour tout ton soutient moral et affectueux
pour les sages conseils que tu ne cessais de me prodiguer
tout au long de ma vie ; que dieu t accorde une longue
et excellente vie et qu' il me donne de t'honorer chaque
jour de ma vie.*



A la famille Kamenan

*Solange ,Marie ,Ludovic ,Sophie ,Leocadie, Nadia , Achille,
Constant ,Baudelaire, Gisele ,Jean Marie, Valery ,Marcel ,
Didier ,Euphrasie ,Augustin ,Felix .*

*je vous adresse mes remerciements les plus chaleureux ;
c'est un privilège d'être membre de cette grande famille vous m'avez
soutenu depuis le début jusqu'a présent :
que l'éternel vous comble de bonheur .*



A ma très chère épouse

*les mots ne suffisent pas pour t exprimer
toute ma reconnaissance,
pour ton soutien, ta patience à mon égard ,
ton écoute, ta disponibilité et pour ton amour qui me fortifie
à chaque instant, que l'éternel te comble
de ses bénédictions et sa faveur .
qu'il t offre sa miséricorde*



A la promotion 2006 frères d'âmes, amis de tous les instant s

*je me souviens encore des moments de souffrance qu'on a endure ensemble,
des moment de gaieté et de raillerie qu'on a partagé ; oyebiyi avec son gros ventre
la star du bâtiment , tu nous faisais trop marre avec tes querelles avec ton epoux kilo;
bodipo le mannequin, petit piment et ses chants à la justin timberlake, profossor
on descend au mess ,tu a su nous conduire comme un bon chef promo,
même si votre chambre était la cuisine des top chef cuisinier je n'oublierai jamais
vos mixture a la sardine, commando akonansou ai pitie de nous avec tes pompes ,bariston
notre seul rappeur 50 cent qu' on avait .dommage que t'ai arrêté ta carrière hip hop
subitement car t avait un succès inouï, idibs notre drogba ta rébellion nous a couté un
massacre mais c'était super cool , plaplace le gar toujours frais. je te vois bien en acteur
hollywoodien car tu nous a marqué par les films de ta vie que tu nous a fait suivre,
pat jaguar le sage tes conseils nous édifiaient mais te voir aller te sécher au mur parce que
tu dormais en bossant la vraiment tu a marqué le temps , atangana Romuald tes
documentaires étaient très passionnant ,le vodou en raffolait y avait même
des mises à jour je ne pourrai oublier ces instant ;mougoudja et son alcolite le don juan
les mecs trop speed , lol le mec toujours cool le plus sympa qu on a jamais connu ,
ta courtoisie est un don de dieu .l'homme vraiment je te voyait bien en chef de corps parce
que tu fatiguais tellement ces gardes du school ,mais ton arrive au terrain a marqué notre
esprit (le benguiste),de papa le sapelogue , moubali danger tu étais trop bon que même
le mot bon ne pouvait contenir ta bonte ,le gar toujours free et drôle ;ya hivé tes neurones
ont su faire leur effet ,car tes céphalées étaient d'une physiopathe inexplicable trop sage,
maître ramcerceau le boucantier qui ne fait pas
de bruit ,le nzalang le chef promo ta cardiopathie ta rapporte beaucoup d'argent.
les promo les plus hot de tous les temps , à commencer par la cheftaine
odonto suivi de sa collègue « c ca la longueur » ,puis la fashionista
la go la plus branche qui défiait les célébrités américaine enfin associe
a la charge de mission de la Cia ,vous avez marque nos esprit
je vous remercie tous , pour ses moment inoubliable passe ensemble.
que Dieu fasse de nous des élites partout ou nous serons dans ce mon*



A mes éléments de toujours

Arnaud, Djek Fab ,Belucci ,Ibdoum,

*Merci pour tous ces moments partages ensemble,
je vous serez toujours reconnaissant pour votre disponibilité
et votre soutien. que dieu vous accorde le succès
dans vos entreprises*

A tous mes anciens

*vous nous avez accueilli, vous nous avez soutenu et aide
dans les moments difficiles .je vous en serai toujours reconnaissant
et soyez assures de mon estime et mon profond respect*

A tous mes jeunes

*je ne peux trouver les mots justes et sinceres pour vous exprimer mon
affection et mes pensées , vous été pour moi des frère ,
des amis sur qui je peux compter ;je vous dédie ce travail
afin que vous ne manquiez pas de persévérer d ardeur
dans le travail*



A tous les internes de la promotion 2013

je Tient a vous remercier pour votre soutien

que dieu vous benisse abondamment

A toute la 58 de l'empt

*j'aimerais vous faire part de ma reconnaissance
pour le soutien de pres et de loin .Dieu vous garde*



LEXIQUE DES ABREVIATIONS

A	: Accident
AS	: Accident de sport
ATMS	: Attitude du traumatisé du membre supérieur
AVP	: Accident de la voie publique
Clav	: Clavicule
Dlr	: Douleur
IF	: Impotence fonctionnelle
Meca	: Mécanisme
Ortho	: Orthopédie
Rx	: Radiographie
Stand	: Standard
TTT	: Traitement

SOMMAIRE

I-INTRODUCTION :	2
II-MATERIELS ET METHODE :	4
A-REPARTITION SELON L'AGE :	8
B-REPARTITION SELON LE SEXE :	9
C-REPARTITION SELON LE COTE ATTEINT ET DOMINANT :	10
D-REPARTITION SELON LES CIRCONSTANCES DE SURVENUE : .	11
E-REPARTITION SELON LE MECANISME DE LA FRACTURE :	12
F-REPARTITION SELON LE TYPE ANATOMO-PATHOLOGIQUE : .	12
G-CLINIQUE :	13
H-LESIONS ASSOCIEES :	13
I-DONNEES DE L'IMAGERIE :	14
1* Radiographie conventionnelle :	14
2* La TDM :	15
J-TRAITEMENT :	16
1* Préparation des malades :	16
2* L'Anesthésie :	16
3* Position opératoire du malade:	16
4* La voie d'abord :	16
5* Technique opératoire :	17
6*Suites opératoires :	23

III- RESULTATS :	25
A-EVALUATION DES RESULTATS FINAUX:	25
1-Clinique:	25
2 Evolution Radiologique et Consolidation	25
3-Complications :.....	28
IV-DISCUSSION :	31
A- ETYMOLOGIE ET EMBRYOLOGIE :	31
B-ANATOMIE DESCRIPTIVE et CHIRURGICALE:	31
1-Configuration extérieure :	32
1.1-Une partie latérale:.....	32
1.1.1-La face supérieure:	32
1.1.2-La face inférieure :	33
1.1.3-Bords :.....	36
1.1.4-L'extrémité acromiale :.....	36
1.2-La partie médiane (diaphyse):.....	36
1.2.1-Bords :.....	36
1.2.2-Faces :	37
1.3-La partie médiale: l'extrémité sternale.....	39
2-Vascularisation et innervation de la clavicule :.....	41
3-Rapports :.....	42
C- BIOMECANIQUE:	43
D-ANATOMO-PATHOLOGIE :	49
E - EPIDEMIOLOGIE :	51

F-CLINIQUE ET DONNEE DE L'IMAGERIE :	54
1-Clinique :	57
2-Données de L'Imagerie :	59
3-Classification :	65
4-Particularités selon l'âge et les associations lésionnelles:	70
G-TRAITEMENT :	73
1-But :	73
2-Moyens :	73
2.1 Orthopedique:	73
2.2 Chirurgical :	77
H-EVOLUTION ET COMPLICATIONS	95
1-Complications immédiates:	95
2-Complications secondaires:	97
3-Complications tardives :	101
V-CONCLUSION :	109
RESUME	110
REFERENCES BIBLIOGRAPHIQUES	114



Introduction

I-INTRODUCTION :

Les fractures diaphysaires de la clavicule sont des lésions fréquemment rencontrées en pratique traumatologique. En effet, la clavicule est un os superficiel qui relie le tronc au membre supérieur constituant de surcroît un élément fondamental dans la biomécanique de l'épaule. Toutes ces caractéristiques font l'intérêt des différentes études des traumatismes affectant cet os. Ces fractures, d'antan considérées comme bénignes, surtout chez l'enfant, ne nécessitant qu'un simple traitement orthopédique aussi bien dans les lésions simples que complexes.

Actuellement, leur prise en charge fait l'objet d'un regain de considération ces dernières années chez l'adulte. La région médio claviculaire est le siège de diverses formes anatomopathologiques de lésions. En outre, la fréquence des complications surtout à type de pseudarthrose et de cals vicieux dans cette région claviculaire est la raison essentielle de l'adoption de nouvelles approches thérapeutiques afin de réduire leurs incidences, offrir une meilleure consolidation osseuse et obtenir une fonction claviculaire et de l'épaule satisfaisante.

C'est donc fort de ce qui précède que notre étude aura pour but de préciser le gain de la chirurgie dans le traitement de ce type de fracture puis de comparer les résultats obtenus à ceux décrits dans la littérature.



Matériels et méthodes

II-MATERIELS ET METHODE :

Ce travail constitue une étude rétrospective portant sur 26 cas de fractures diaphysaires de la clavicule colligées dans les archives du service de Traumatologie Orthopédie II de l'Hôpital Militaire d'Instruction Mohamed V sur une période de cinq ans allant de 2010 à 2014.

Elle portait sur l'exploitation des données épidémiologiques, cliniques, radiologiques et thérapeutiques des dossiers.

Nos critères d'inclusion étaient:

D'ordre épidémiologique

- l'âge des patients était situé entre 18 et 60 ans
- le sexe
- le coté atteint et dominant

D'ordre étiopathogénique : comportant

- l'étiologie
- le mécanisme de survenue de ces fractures

D'ordre clinique : Notamment

- la notion de douleur de la clavicule irradiant à l'épaule
- l'impotence fonctionnelle de l'épaule, la déformation de la clavicule
- le raccourcissement claviculaire
- - la douleur provoquée à la palpation

D'ordre paraclinique : précisant l'analyse de

- la radiographie standard (identification du type de fracture et sa classification)
- autre imagerie

D'ordre thérapeutique : strictement chirurgical

- le type d'installation
- la voie d'abord chirurgicale
- le moyen d'ostéosynthèse notamment un embrochage ou une plaque vissée
- l'évolution et les complications à court et à long terme
- le délai de consolidation

Tous ces paramètres sont regroupés dans une fiche d'exploitation comme décrit la figure 1

Le traitement chirurgical des fractures diaphysaires de la clavicule chez l'adulte jeune

AGE	SEXE	ETIO+MECA	COTE AT+L* Ass	CLINIQUE	IMAGERIE	CLASSIFICATION	TRAITEMENT	SUITE OP	EVOL+COMPLC
23	M	AVP+ MECA INDIRECT	DROIT	DLR+IF+ATMS+ DEFORMATION RACCOURCISMT DLR+IF+ DEFORMATION RACCOURCISMT+ PARALYSI RADIA	RX STAND CLAVICULE FACE	II B1	ABORD SOUS CLAV+ EMBROCHAGE	SIMPLE+ ECHARPE DUJARIER	CONSOLIDATIO 9 SEMAINES
39	M	AVP+ POLYTRAUM	DROIT+FRAC DIAP HUMERAL	DLR+IF+ATMS+ DEFORMATION RACCOURCISMT+ PARALYSI RADIA	TDM BODY SCAN	II B2	ABORD SOUS CLAV+ EMBROCHAGE	SIMPLE	CONSOLIDATIO 10 SEMAINE
31	M	AVP+ MECA INDIRECT	GAUCHE	DLR+IF+ATMS+ DEFORMATION RACCOURCISMT	RX STAND CLAVICULE FACE	II B1	ABORD SUS CLAV+ PLAQUE S	SIMPLE+ ECHARPE DUJARIER	CONSOLIDATIO 9 SEMAINES
30	M	ACC DOMESTIQ MECA INDIRECT	DROIT	DLR+IF+ATMS+ DEFORMATION RACCOURCISMT	RX STAND CLAVICULE FACE	II B1	ABORD SUS CLAV+ EMBROCHAGE	SIMPLE+ ECHARPE DUJARIER	CONSOLIDATIO 8 SEMAINES
27	M	ACC SPORT+ MECA INDIRECT	GAUCHE	DLR+IF+ATMS+ DEFORMATION RACCOURCISMT	RX STAND CLAVICULE FACE	II B2	ABORD SOUS CLAV EMBROCHAGE	SIMPLE+ ECHARPE DUJARIER	CONSOLIDATIO 9 SEMAINES
19	F	AVP+ POLYTRAUM	DROIT+FRAC RACH LOMBAIRE	DLR+IF+ATMS+ DEFORMATION RACCOURCISMT	TDM BODY SCAN	II B1	ABORD SOUS CLAV EMBROCHAGE	SIMPLE	CONSOLIDATIO 8 SEMAINES
26	M	ACC DOMESTIQ MECA INDIRECT	DROIT	DLR+IF+ATMS+ DEFORMATION RACCOURCISMT	RX STAND CLAVICULE FACE	II B2	ABORD SUS CLAV+ PLAQUE 1/3 TUBE	SIMPLE+ ECHARPE DUJARIER	CONSOLIDATIO 10 SEMAINES
39	M	AVP+ MECA INDIRECT	DROIT	DLR+IF+ATMS+ DEFORMATION RACCOURCISMT	RX STAND CLAVICULE FACE	II B1	ABORD SOUS CLAV EMBROCHAGE	SIMPLE+ ECHARPE DUJARIER	CONSOLIDATIO 9 SEMAINES+ MIGRATION BROCHE(2es)
35	F	AVP+ MECA INDIRECT	DROIT	DLR+IF+ATMS+ DEFORMATION RACCOURCISMT	RX STAND CLAVICULE FACE	II B2	ABORD SOUS CLAV+PLAQUE 1/3 TUBE	SIMPLE+ ECHARPE DUJARIER	CONSOLIDATIO 9 SEMAINES
55	M	ACC DOMESTIQ MECA INDIRECT	GAUCHE+FRAC BIMALLEOLAIRE	DLR+IF+ATMS+ DEFORMATION RACCOURCISMT	RX STAND CLAVICULE FACE	II B1	ABORD SOUS CLAV EMBROCHAGE	SIMPLE+ ECHARPE DUJARIER	CONSOLIDATIO 10 SEMAINES
22	M	ACC SPORT+ MECA INDIRECT	DROIT	DLR+IF+ATMS+ DEFORMATION RACCOURCISMT	RX STAND CLAVICULE FACE	II B1	ABORD SOUS CLAV EMBROCHAGE	SIMPLE+ ECHARPE DUJARIER	CONSOLIDATIO 8 SEMAINES
26	F	ACC DOMESTIQ MECA INDIRECT	DROIT	DLR+IF+ATMS+ DEFORMATION RACCOURCISMT	RX STAND CLAVICULE FACE	II B2	ABORD SOUS CLAV EMBROCHAGE	SIMPLE+ ECHARPE DUJARIER	CONSOLIDATIO 10 SEMAINES
27	M	AVP+ MECA INDIRECT	DROIT	DLR+IF+ATMS+ DEFORMATION RACCOURCISMT	RX STAND CLAVICULE FACE	II B1	ABORD SUS CLAV PLAQUE S	SIMPLE+ ECHARPE DUJARIER	CONSOLIDATIO 8 SEMAINES
32	M	AVP+ MECA INDIRECT	GAUCHE	DLR+IF+ATMS+ DEFORMATION RACCOURCISMT	RX STAND CLAVICULE FACE	II B1	ABORD SOUS CLAV EMBROCHAGE	SIMPLE+ ECHARPE DUJARIER	CONSOLIDATIO 9 SEMAINES
20	M	AVP+ MECA INDIRECT	GAUCHE	DLR+IF+ATMS+ DEFORMATION RACCOURCISMT	RX STAND CLAVICULE FACE	II B1	ABORD SOUS CLAV EMBROCHAGE	SIMPLE+ ECHARPE DUJARIER	CONSOLIDATIO 8 SEMAINES
45	M	AVP+ MECA INDIRECT	DROIT	DLR+IF+ATMS+ DEFORMATION RACCOURCISMT	RX STAND CLAVICULE FACE	II B1	ABORD SOUS CLAV EMBROCHAGE	SIMPLE+ ECHARPE DUJARIER	CONSOLIDATIO 10 SEMAINES
54	F	ACC DOMESTIQ MECA INDIRECT	GAUCHE	DLR+IF+ATMS+ DEFORMATION RACCOURCISMT	RX STAND CLAVICULE FACE	II B1	ABORD SOUS CLAV EMBROCHAGE	SIMPLE+ ECHARPE DUJARIER	CONSOLIDATIO 10 SEMAINES
30	M	ACC DOMESTIQ MECA INDIRECT	GAUCHE	DLR+IF+ATMS+ DEFORMATION RACCOURCISMT	RX STAND CLAVICULE FACE	II B1	ABORD SOUS CLAV+ PLAQUE 1/3 TUBE	SIMPLE+ ECHARPE DUJARIER	CONSOLIDATIO 9 SEMAINES
31	F	AVP+ MECA INDIRECT	GAUCHE	DLR+IF+ATMS+ DEFORMATION RACCOURCISMT	RX STAND CLAVICULE FACE	II B1	ABORD SOUS CLAV+ PLAQUE 1/3 TUBE	SIMPLE+ ECHARPE DUJARIER	CONSOLIDATIO 8 SEMAINES+ SEPSIS SUPERF
40	M	AVP+ MECA INDIRECT	GAUCHE	DLR+IF+ATMS+ DEFORMATION RACCOURCISMT	RX STAND CLAVICULE FACE	II B2	ABORD SOUS CLAV+ EMBROCHAGE	SIMPLE+ ECHARPE DUJARIER	CONSOLIDATIO 9 SEMAINES
18	M	ACC SPORT+ MECA INDIRECT	DROIT	DLR+IF+ATMS+ DEFORMATION RACCOURCISMT	RX STAND CLAVICULE FACE	II B2	ABORD SOUS CLAV+ EMBROCHAGE	SIMPLE+ ECHARPE DUJARIER	CONSOLIDATIO 9 SEMAINES
37	M	ACC DOMESTIQ MECA INDIRECT	GAUCHE	DLR+IF+ATMS+ DEFORMATION RACCOURCISMT	RX STAND CLAVICULE FACE	II B2	ABORD SOUS CLAV+ PLAQUE S	SIMPLE+ ECHARPE DUJARIER	CONSOLIDATIO 10 SEMAINES
29	M	ACC DOMESTIQ MECA INDIRECT	GAUCHE	DLR+IF+ATMS+ DEFORMATION RACCOURCISMT	RX STAND CLAVICULE FACE	II B1	ABORD SOUS CLAV EMBROCHAGE	SIMPLE+ ECHARPE DUJARIER	CONSOLIDATIO 8 SEMAINES
18	F	ACC DOMESTIQ MECA INDIRECT	DROIT	DLR+IF+ATMS+ DEFORMATION RACCOURCISMT	RX STAND CLAVICULE FACE	II B1	ABORD SOUS CLAV+ PLAQUE 1/3 TUBE	SIMPLE+ ECHARPE DUJARIER	CONSOLIDATIO 8 SEMAINES
21	M	ACC SPORT+ MECA INDIRECT	GAUCHE	DLR+IF+ATMS+ DEFORMATION RACCOURCISMT	RX STAND CLAVICULE FACE	II B1	ABORD SOUS CLAV EMBROCHAGE	SIMPLE+ ECHARPE DUJARIER	CONSOLIDATIO 9 SEMAINES
43	M	AVP+ MECA INDIRECT	GAUCHE	DLR+IF+ATMS+ DEFORMATION RACCOURCISMT	RX STAND CLAVICULE FACE	II B2	ABORD SOUS CLAV EMBROCHAGE	SIMPLE+ ECHARPE DUJARIER	CONSOLIDATIO 9 SEMAINES

Figure 1 : Fiche d'exploitation

Les critères d'exclusion étaient :

- les enfants, adolescent et sujets âgés (dépassant la soixantaine)
- les fractures de la clavicule médiale et latérale (1/4 externe)
- les fractures traitées uniquement orthopédiquement

La population de notre étude était mixte avec une nette prédominance des sujets plus jeunes et plus actifs notamment en dessous de 45 ans représentant 92 % de notre série. Par ailleurs l'étiologie la plus rencontrée demeure les accidents de la voie publique totalisant 50% des causes dont 8% associé à un polytraumatisme. Notons cependant que ces atteintes intéressaient aussi bien le membre dominant que non dominant.

A-REPARTITION SELON L'AGE :

L'étude de notre série a trouvé que l'âge de nos patients était compris entre 18 et 55 ans avec une moyenne d'âge de 37 ans.

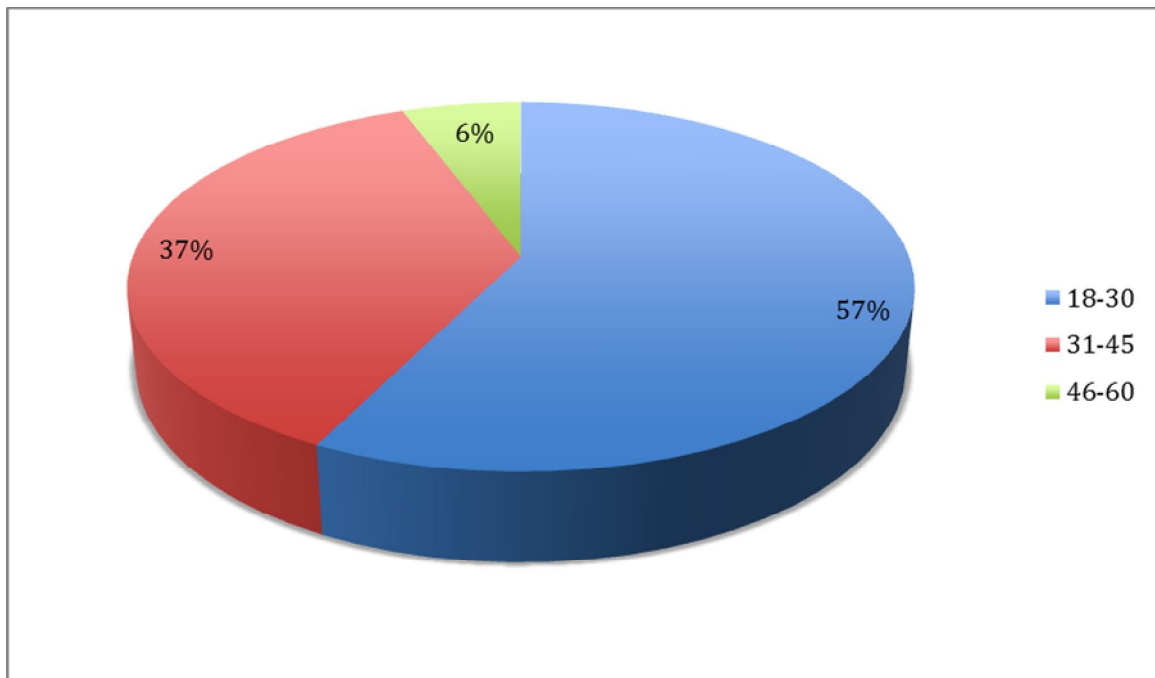


Figure 2 : Graphique en secteur rapportant la proportion des tranches d'âges

B-REPARTITION SELON LE SEXE :

Dans notre étude cette fracture touchait plus les hommes qui représentaient 77% des cas, soit 20 patients de sexe masculin contre 23% de sujets de sexe féminin, soit six patientes.

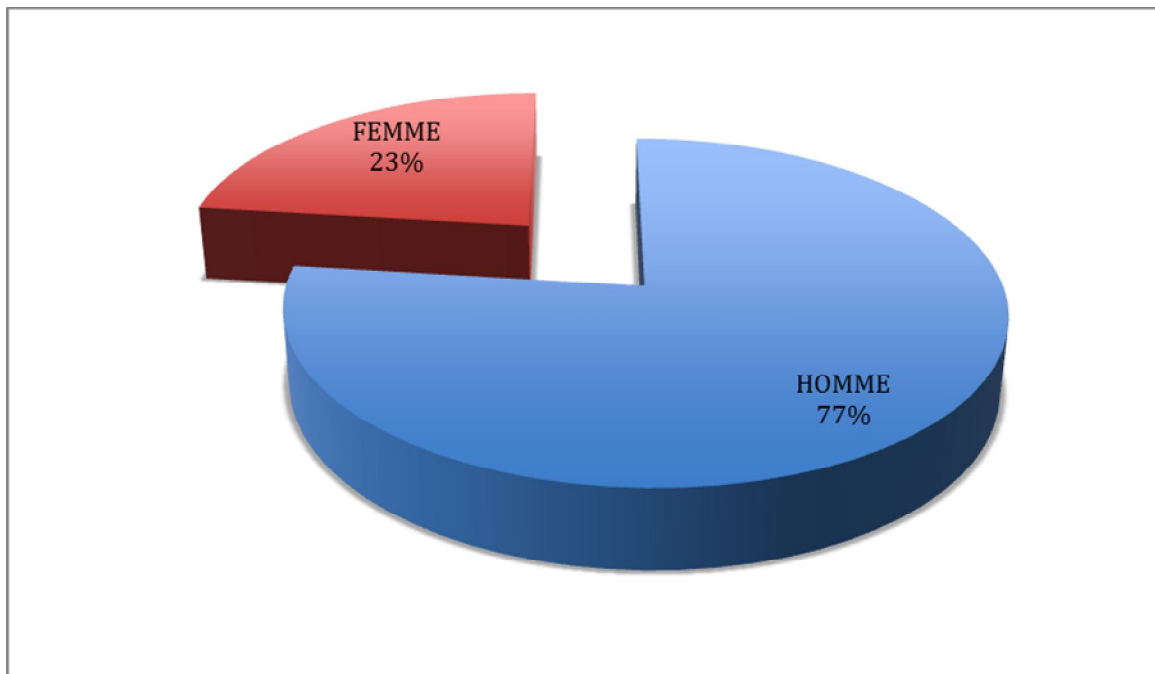


Figure 3 : Graphique en secteur rapportant la répartition des sexes

C-REPARTITION SELON LE COTE ATTEINT ET DOMINANT :

Les lésions intéressaient aussi bien le côté gauche que le côté droit de façon équilibrée, avec une répartition de 50% de chaque. En outre, le membre dominant était dans la moitié des cas (50%) différent du côté atteint. Tous nos patients étaient droitiers (100%).

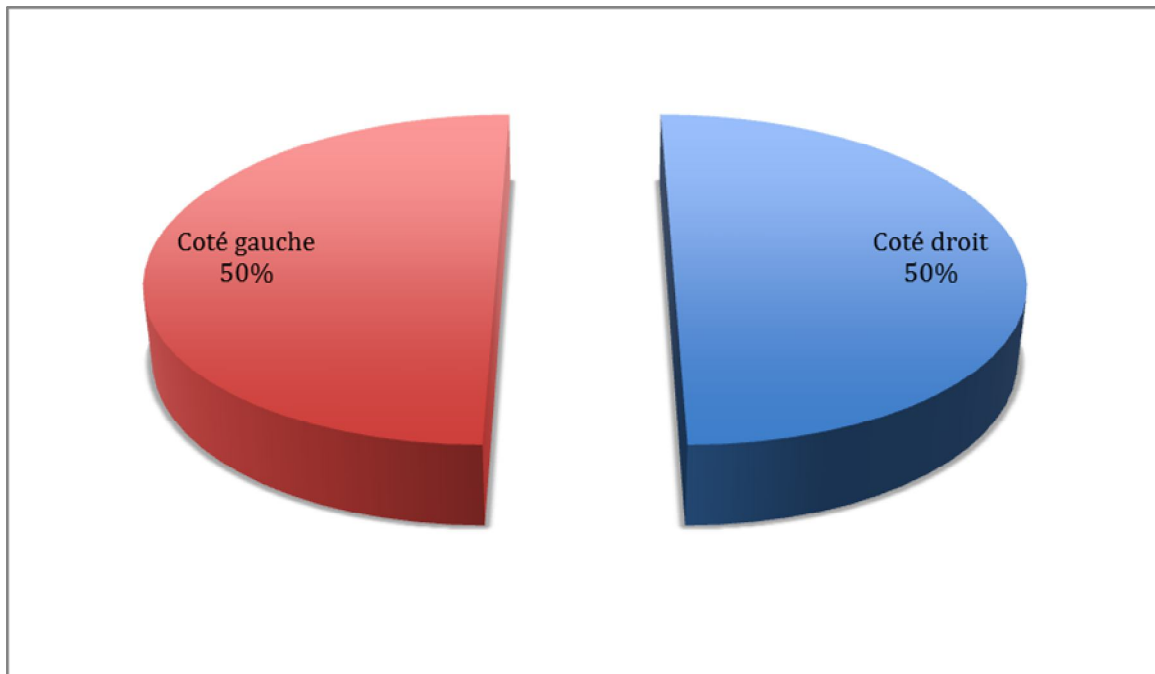


Figure 4 : Graphique en secteur rapportant la proportion des fractures selon le côté atteint

D-REPARTITION SELON LES CIRCONSTANCES DE SURVENUE :

Les circonstances de survenue étaient un accident de la voie public chez treize patients, soit 50% des cas, dont deux cas étaient diagnostiquées dans le cadre du bilan lésionnel d'un polytraumatisme. Il s'agissait soit d'une collision entre deux véhicules, une chute d'un motorcycle ou après avoir été heurté par une voiture ou une moto.

Dans neuf cas, cette fracture survenait suite à un accident domestique, soit 35%, telle une chute des escaliers.

Les accidents de sport ont été à l'origine de ce type fracturaire dans quatre cas, soit une proportion de 15%.

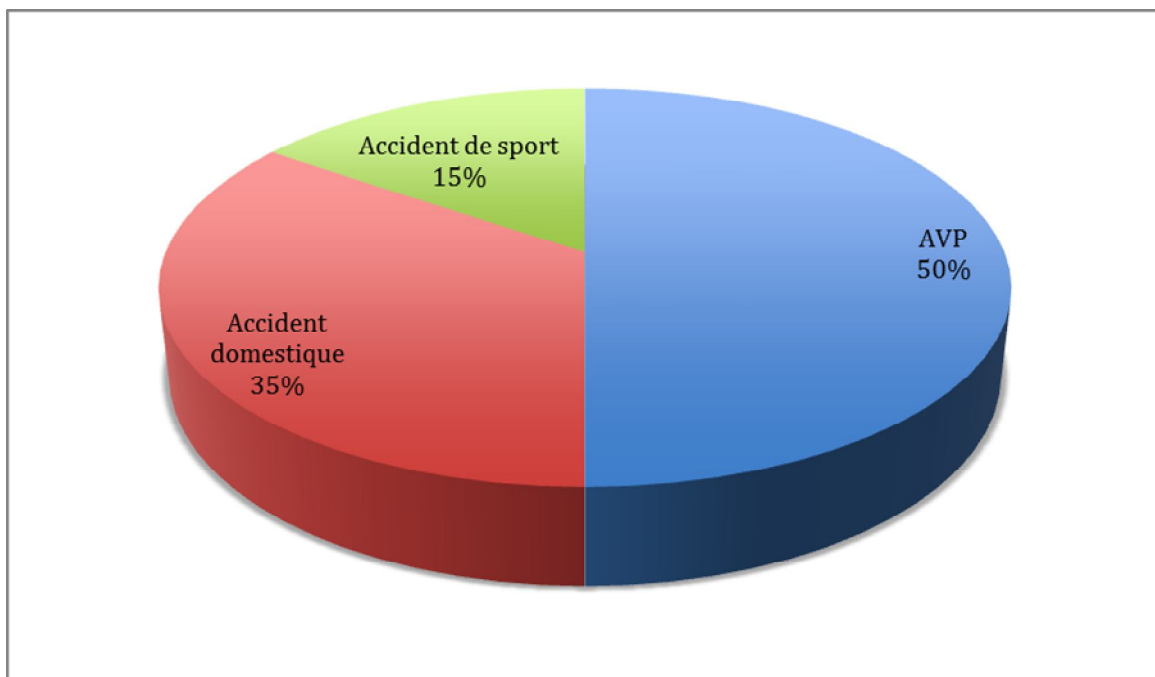


Figure 5: Graphique en secteur rapportant la proportion des étiologies

E-REPARTITION SELON LE MECANISME DE LA FRACTURE :

Ainsi force est de constater que l'étude de notre série révélait que ces fractures résultaient essentiellement d'un mécanisme indirect dans tous les cas, soit 100%. La fracture a été causée par la chute sur le moignon de l'épaule, ou sur la main le membre supérieur en extension et en légère abduction.

F-REPARTITION SELON LE TYPE ANATOMO-PATHOLOGIQUE :

Dans notre série le type anatomopathologique le plus rencontré était le type IIB1 selon la classification de « Edimbourg » (1) dans 17 cas, soit 65% et le type IIB2 dans 9 cas, soit 35%.

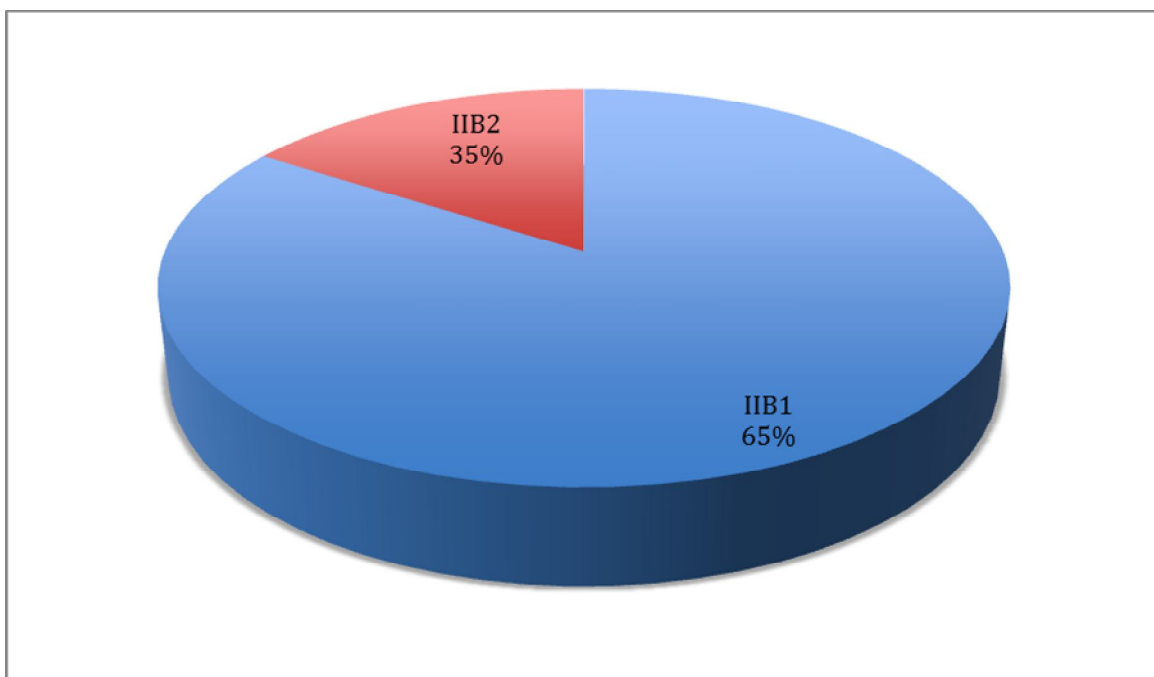


Figure 6 : Graphique en secteur rapportant la proportion de types anatomopathologiques

G-CLINIQUE :

Focalisé sur la clavicule, sur le plan fonctionnel, la douleur de la ceinture scapulaire, principal signe fonctionnel associée à une impotence fonctionnelle totale de l'épaule étaient présentes chez tous nos patients, soit 100% de nos cas.

Par ailleurs deux d'entre eux, 8% des cas, se plaignaient d'une raideur de l'épaule faisant suite à un traitement orthopédique par immobilisation préalablement instauré par anneau en huit de chiffre de leurs fractures claviculaires, instauré initialement.

A l'examen physique, en dehors des deux cas (08%) de polytraumatisé, les sujets adoptaient tous une attitude du traumatisé du membre supérieur (92%).

A l'inspection, la région claviculaire était tuméfiée avec une déformation des reliefs osseux faisant saillie sous la peau, soit 100%des cas.

A l'examen général, en dehors de deux cas de polytraumatisés soit 8%des cas, les patients étaient tous conscients et stables sur le plan hémodynamique et respiratoire.

H-LESIONS ASSOCIEES :

Dans notre étude, les principales lésions associées étaient représentées chez l'un des polytraumatisés par une fracture des corps vertébraux lombaires L4 et L5, sans compression médullaire. Chez le second patient, le bilan lésionnel a mis en évidence la présence d'une fracture associée de la diaphyse humérale avec lésion du nerf radial.

En outre un troisième patient présentait une fracture de la clavicule associée à une fracture bimalléolaire.

I-DONNEES DE L'IMAGERIE :

1* Radiographie conventionnelle :

Nos patients ont tous bénéficié (100%) d'une radiographie conventionnelle de face centrée sur la clavicule couplée à une radiographie du grill costal.

En outre, nos deux polytraumatisés avaient bénéficié de radiographie du rachis cervical, lombaire et du bassin.

L'étude radiographique de notre série a donc permis de classer les fractures diaphysaires claviculaires en stade IIB1 dans 65% des cas (figure 7) et en stade IIB2 dans 35% des cas (figure 8).

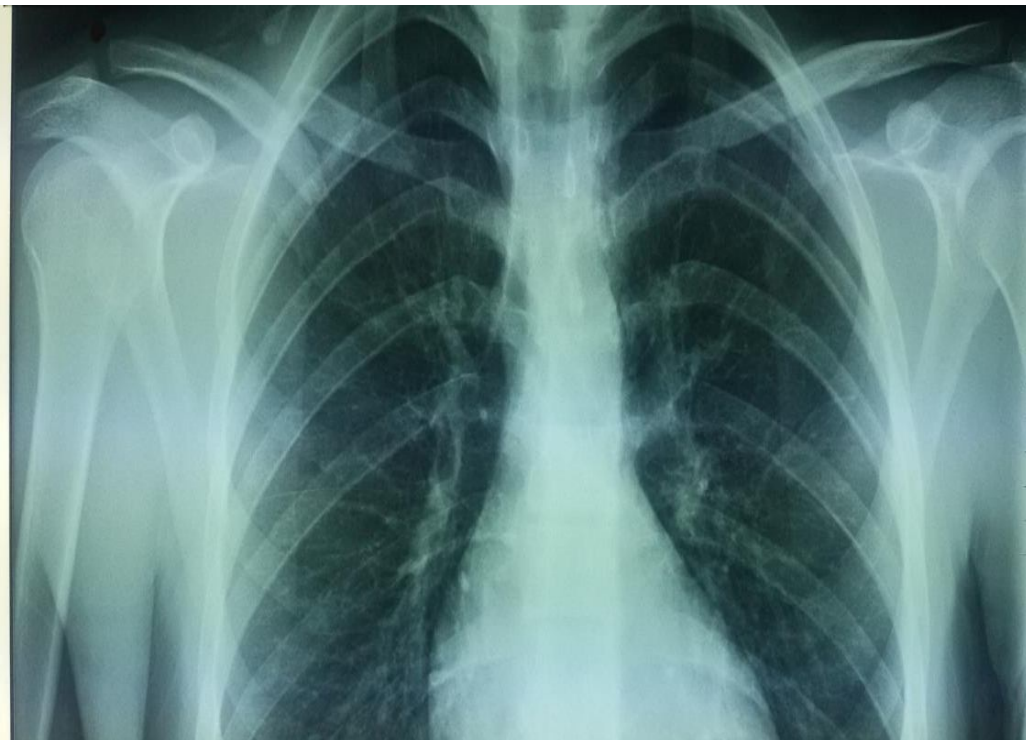

Figure 7 : Image radiographique de face d'une fracture type IIB1 selon la classification d'Edimbourg

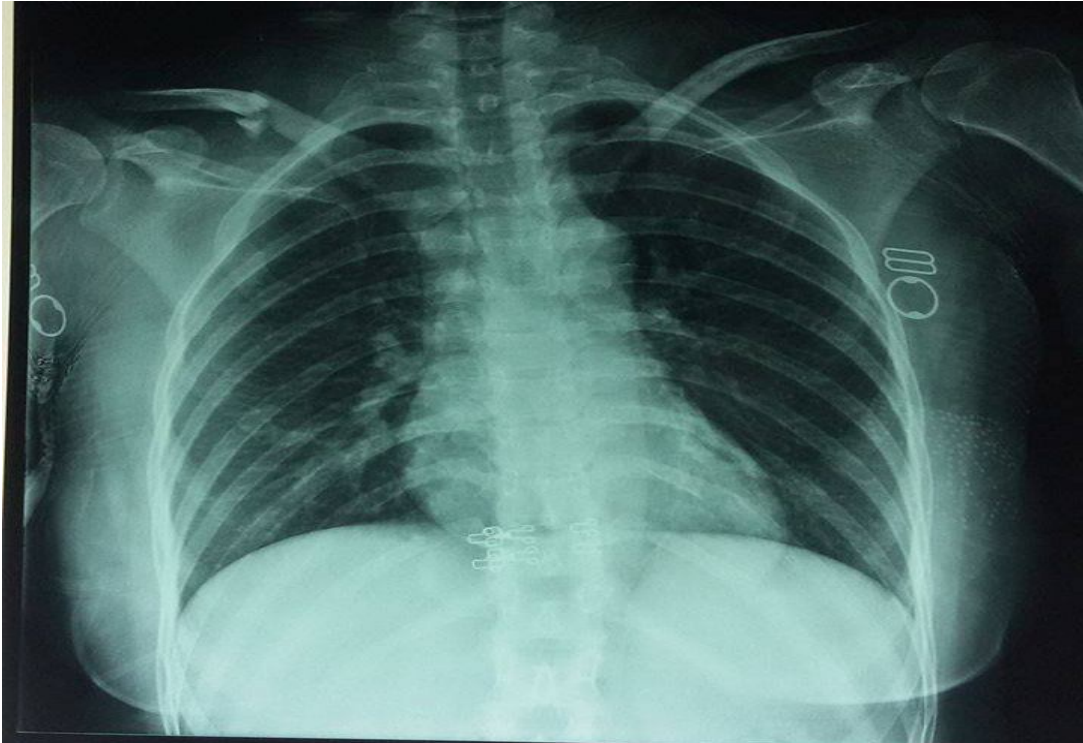


Figure 8 : Image radiographique de face montrant une fracture type IIB 2 selon la classification d'Edimbourg

2* La TDM :

Dans notre série, seulement deux de nos patients, soit 8% des cas, ont réalisé une tomodensitométrie (body scan) dans le cadre du bilan lésionnel d'un polytraumatisme aboutissant ainsi à la découverte de la fracture diaphysaire de la clavicule.

J-TRAITEMENT :

1* Préparation des malades :

Nos 26 malades (100%) avaient bénéficié d'un bilan d'opérabilité qui était sans particularités.

Le délai moyen séparant le diagnostic et le traitement chirurgical de la fracture était de 12 heures à 36 heures chez 24 patients, soit 92% des cas.

Chez deux patients (8%), du fait d'un traitement orthopédique antérieur instauré dans une autre formation, on a observé un délai plus allongé entre le diagnostic et le traitement de la fracture. Ces malades ont été reçus après un délai de trois jours et de douze jours respectivement.

2* L'Anesthésie :

Tous nos patients ont bénéficié d'une anesthésie générale après monitoring, soit 100% des cas.

3* Position opératoire du malade:

La position généralement utilisée chez tous nos patients (100%) était la position demi-assise.

4* La voie d'abord :

La voie d'abord la plus utilisée dans notre série était l'incision antéro-supérieure chez 24 de nos patients soit 92% de nos cas. Cependant l'abord sous claviculaire était utilisé chez deux patients soit 8% des cas (figure 10).

5* Technique opératoire :

➤ **L'embrochage :**

Cette technique consistant à introduire en va et vient une broche de diamètre variant entre 25/10 ou 30/10 mm Dans dix-huit cas nos patients ont bénéficié d'un embrochage, soit 70% des cas (figures 11 et 12)

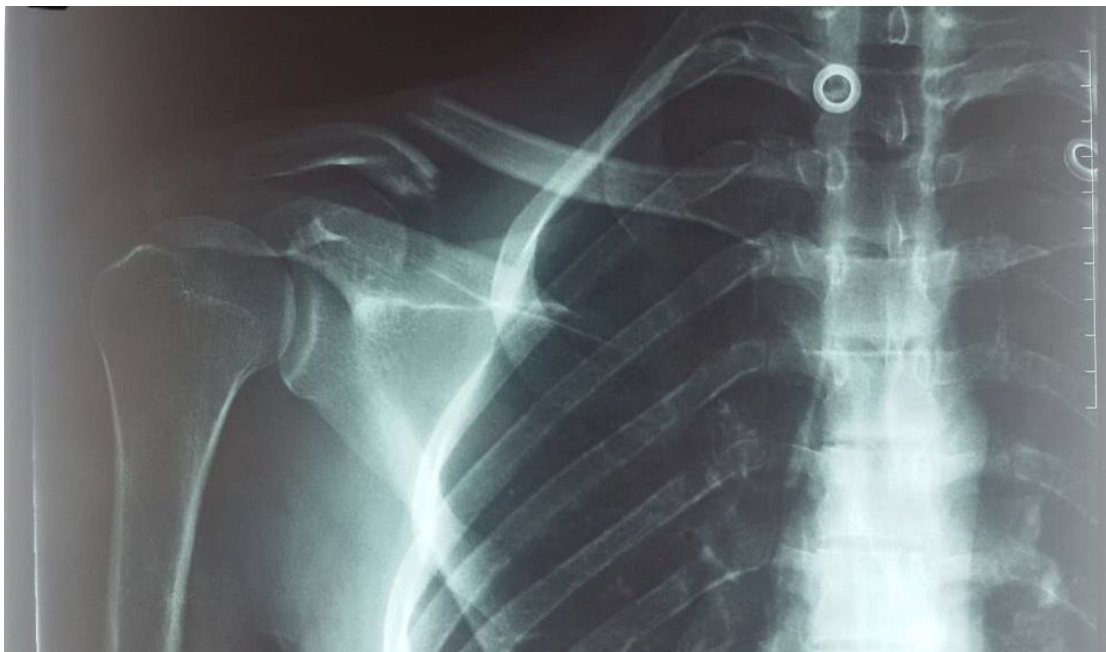

Figure 9 : Image radiographique de face d'une fracture de la diaphyse clavulaire type IIB1 selon Edimbourg

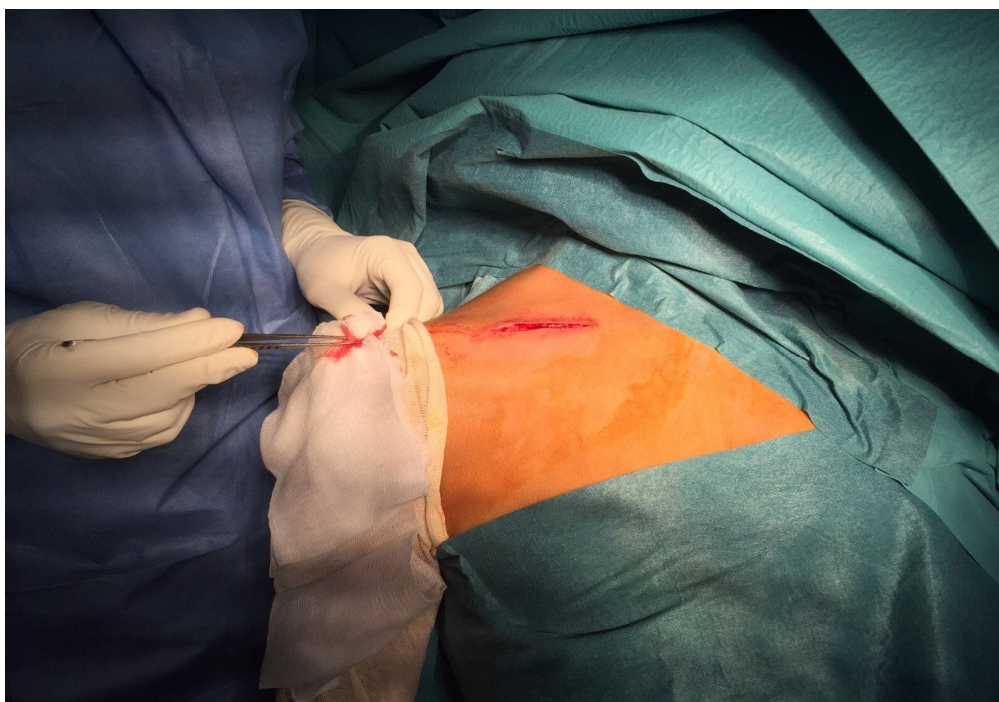


Figure 10: photographie représentant la voie d'abord sous claviculaire

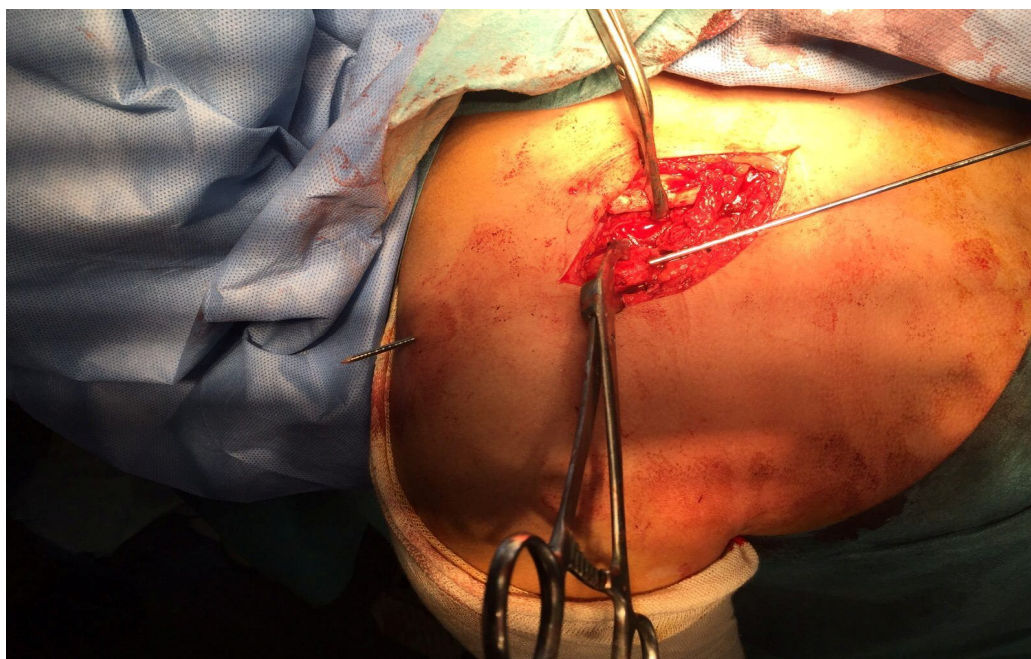


Figure 11: Photographie d'ostéosynthèse par embrochage en va et vient. Fragment distal et proximal tenus par daviers.

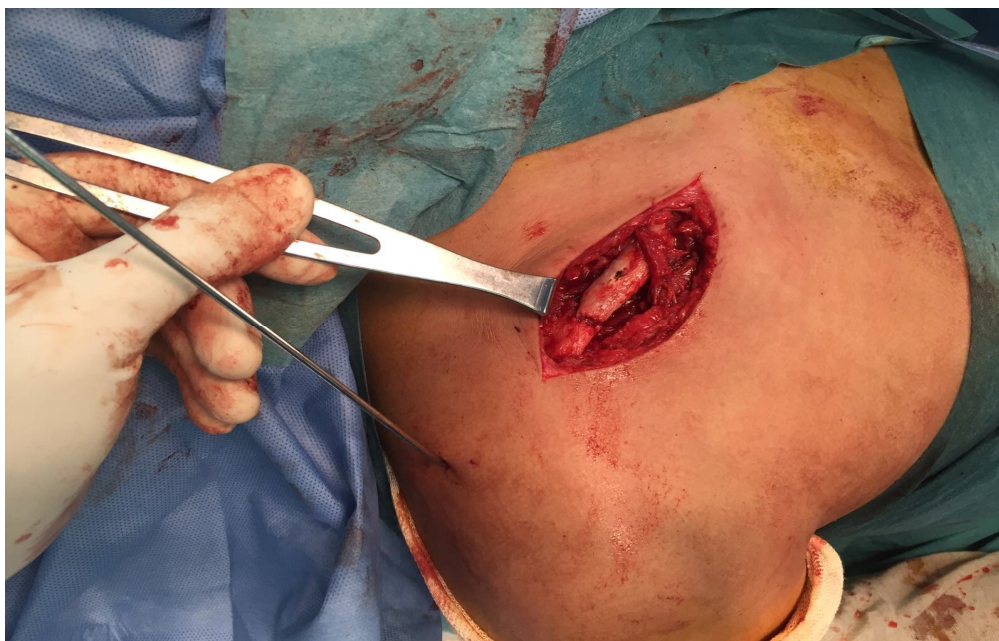

Figure 12: photographie d'un embrochage va et vient.
(Réduction osseuse et bout distal de broche courbé).

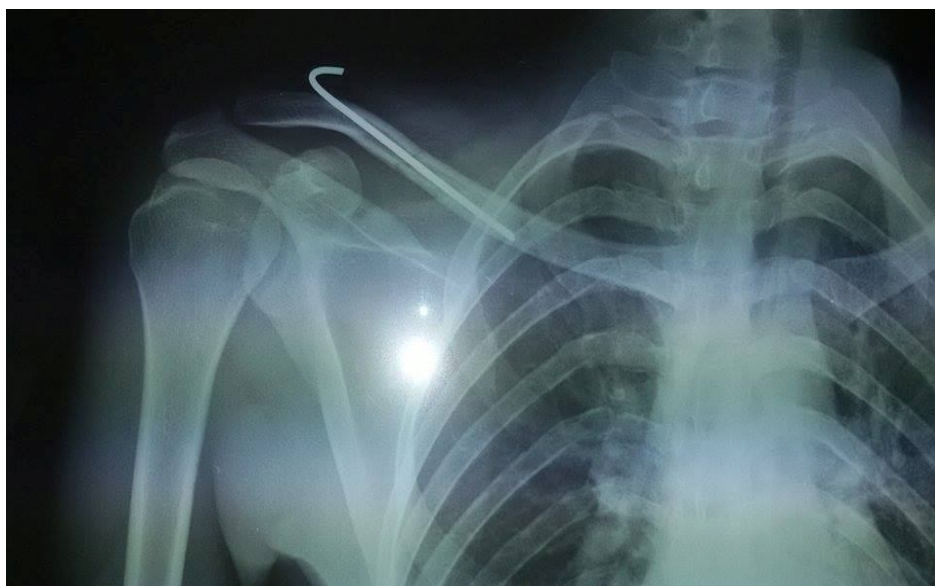


Figure 13: Radiographie de contrôle de face après ostéosynthèse par embrochage

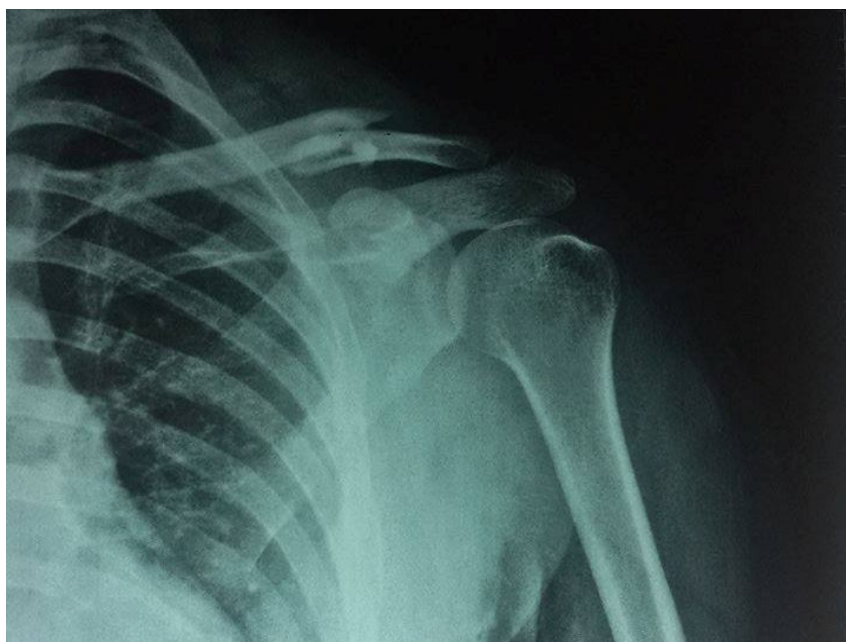

Figure 14 : Image radiographique de face d'une fracture de la clavicule type IIB 2 d'Edimbourg

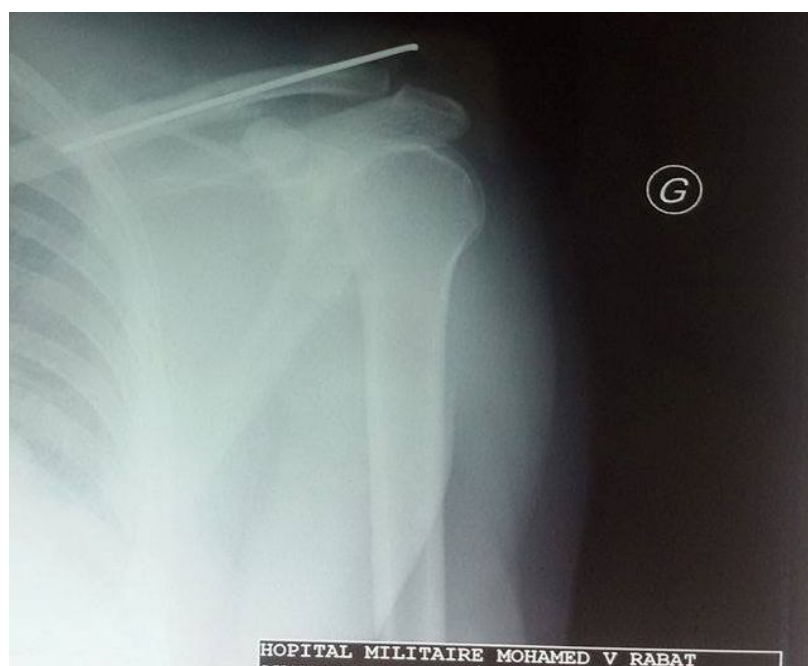

Figure 15: Control radiographique de face après ostéosynthèse par embrochage « va et vient »

➤ **Ostéosynthèse par plaque :**

Ce type d'ostéosynthèse a été utilisé chez huit patients, soit 30% des cas. Dans trois cas de ces huit patients, soit 11%, ils ont bénéficié d'une ostéosynthèse par plaque anatomique en « S ». Ces trois patients présentaient des fractures type IIB 1 dans deux cas et un type IIB 2 (figure 18).

Dans les cinq cas restant, l'ostéosynthèse s'est faite au moyen de plaque « 1/3 » de tube à 5 trous ou à 6 trous, soit 19% des cas (figure 17).

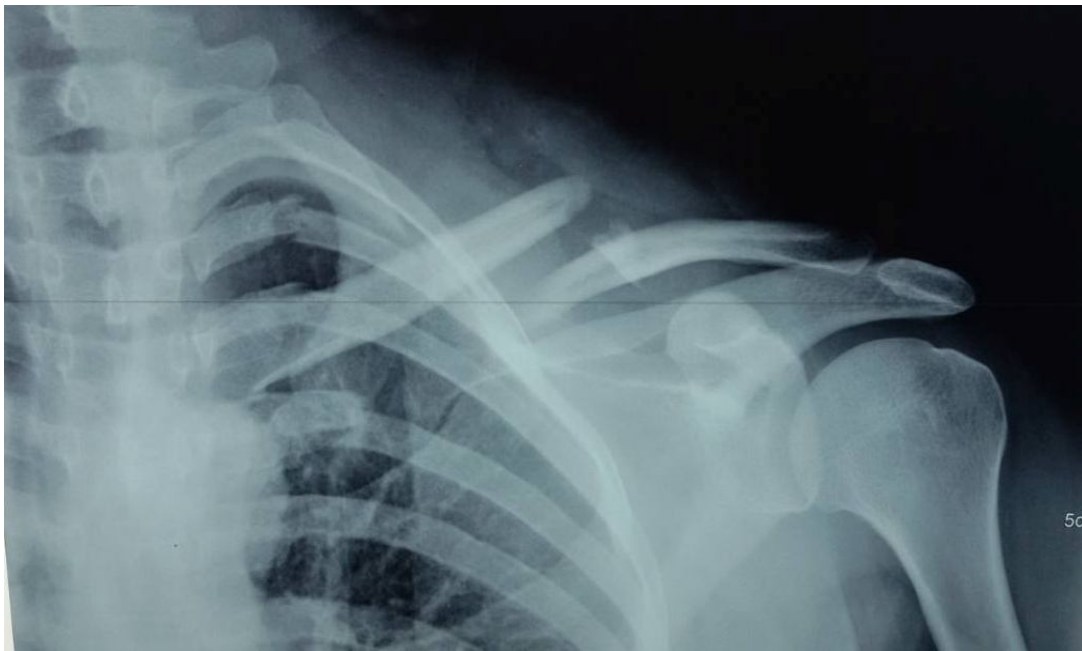


Figure 16: Radiographie de face d'une fracture de la clavicule type IIB 2 selon Edimbourg

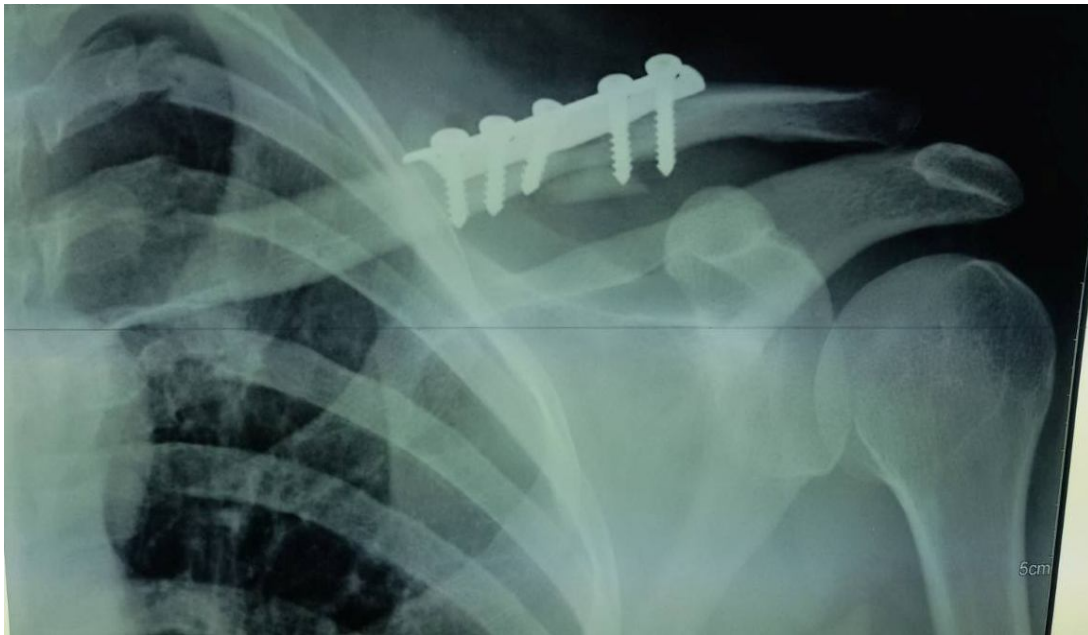


Figure 17: Image radiographique de face d'une ostéosynthèse par plaque 1/3 de tube (d'une fracture type IIB 2 selon Edimbourg)

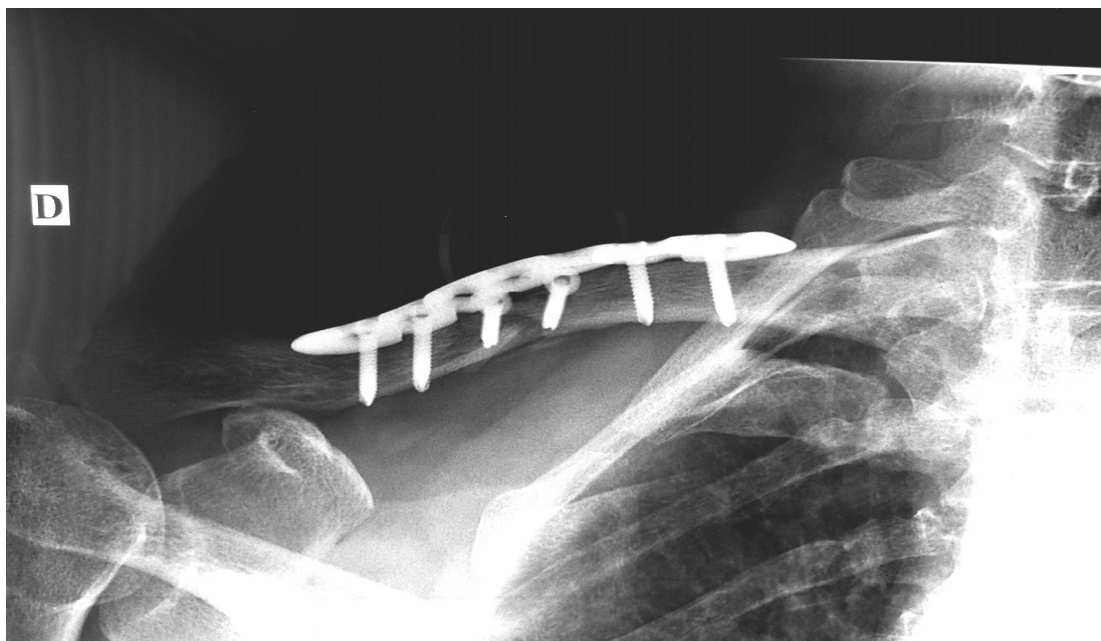


Figure 18: Image radiographique d'une ostéosynthèse de fracture diaphysaire (type IIB 2) par plaque anatomique en « S »

➤ **La contention :**

L'immobilisation du membre de principe, pour favoriser une très bonne consolidation et ainsi limiter les complications secondaires, fut réalisée au moyen d'écharpe de Dujarier coude au corps pendant quatre semaines.

6*Suites opératoires :

Une radiographie immédiate a été réalisée au lit du malade qui appréciait la qualité et la stabilité du montage chez tous nos patients (100%).

La durée d'hospitalisation moyenne après l'acte chirurgical chez nos patients était de 48 heures à 60 heures dans les fractures isolées de la clavicule.

Les suites opératoires immédiates étaient caractérisées par des douleurs post opératoires de grade 7 sur l'échelle visuelle analogique. Elles ont fait l'objet d'une analgésie post opératoire à base de paracétamol-codéine et/ou anti-inflammatoire avec bonne évolution clinique.

La rééducation était débutée après l'amendement de la douleur, à partir de la 4^e semaine postopératoire et poursuivie les huit premières semaines suivant l'acte opératoire.



Résultats

III- RESULTATS :

A-EVALUATION DES RESULTATS FINAUX:

1-Clinique:

Sur le plan clinique, la majorité soit 96% des patients ne se plaignait plus de douleur au bout de 3 à 6 semaines. Ils avaient retrouvé la mobilité complète de leurs épaules au bout de 6 à 8 semaines tout en restant toujours limités aux activités à effort minime. Nos patients ont retrouvé une activité identique à celle avant la fracture, sans appréhension, au bout de six mois.

Toute fois le score de Constant obtenu chez tous nos patients était en moyenne situé autour de 92 et cela en se basant sur les items de ce score (figure 21,23).

2 Evolution Radiologique et Consolidation

La surveillance radiographique réalisée tous les 21 jours nous permet, d'objectivée une consolidation osseuse au bout de 8 à 10 semaines chez nos patients (Figure20).

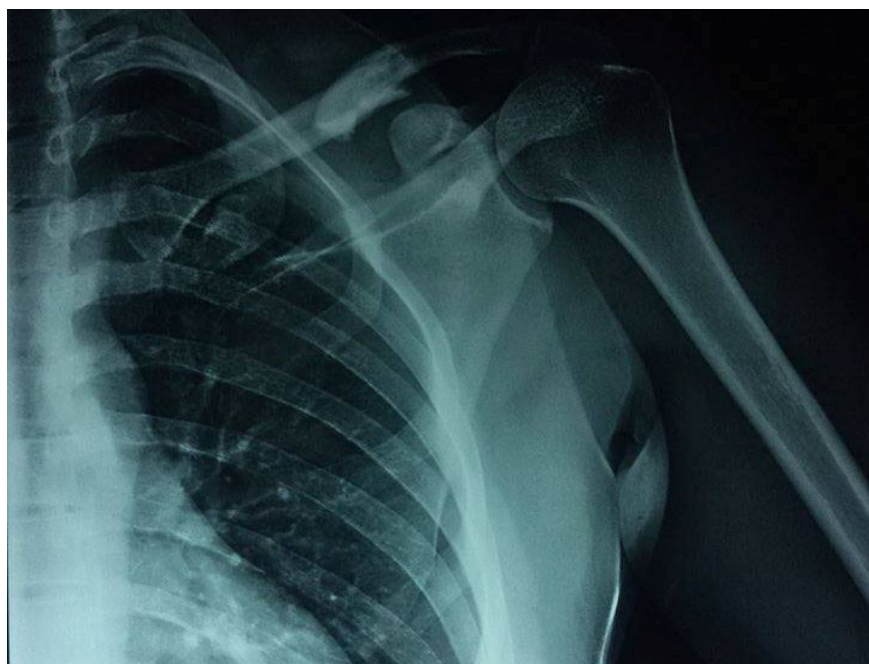


Figure 19: Image radiographique de face d'une fracture medioclaviculaire stade IIB1

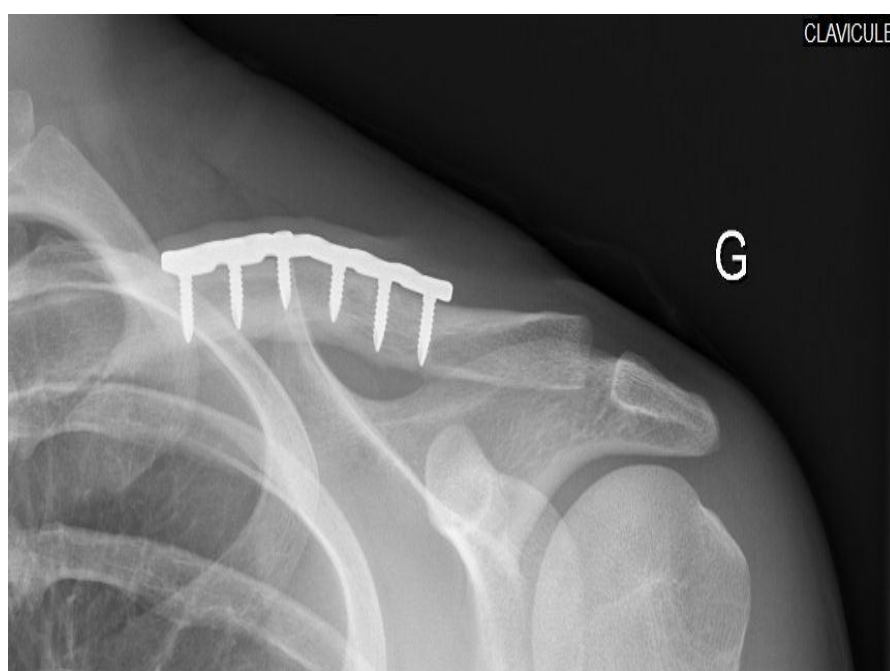

Figure 20 : Image radiographique de face d'une consolidation osseuse de la clavicule après 10 semaines

Score de Constant

D'après Constant CR, Murley AHG. *A clinical method of functional assessment of the shoulder*. Clin Orthop Relat Res 1987;(214):160-4. Traduction de M. Dougados, avec son aimable autorisation.

► Fiche de recueil des résultats

Nom :		Date :			
Prénom :		Médecin traitant :			
Date de naissance :		Médecin prescripteur :			
Date			Début	Milieu	Fin
Douleur (total sur 15 points)	A. Échelle verbale 0 = intolérable 5 = moyenne 10 = modérée 15 = aucune				
	B. Échelle algométrique Soustraire le chiffre obtenu du nombre 15 0 _____ 15 Absence de douleur _____ douleur sévère				
Total		A + B / 2 (15)			
Niveau d'activités quotidiennes (total sur 10 points)	Activités professionnelles/ occupationnelles	travail impossible ou non repris 0 point gêne importante 1 point gêne moyenne 2 points gêne modérée 3 points aucune gêne 4 points			
	Activités de loisirs	impossible 0 point ; gêne modérée 3 points gêne importante 1 point ; aucune gêne 4 points gêne moyenne 2 points			
	Gêne dans le sommeil exemple : aux changements de position	douleurs insomniantes 0 point gêne modérée 1 point aucune gêne 2 points			
Niveau de travail avec la main (total sur 10 points)	À quelle hauteur le patient peut-il utiliser sa main sans douleur et avec une force suffisante ?	taille 2 points ; cou 6 points xiphoïde 4 points ; tête 8 points au dessus de la tête 10 points			
Mobilité (total sur 40 points)	Antépulsion (total / 10)	0°-30° 0 point 91°-120° 6 points 31°-60° 2 points 121°-150° 8 points 61°-90° 4 points >150° 10 points			
	Abduction (total / 10)	0°-30° 0 point 91°-120° 6 points 31°-60° 2 points 121°-150° 8 points 61°-90° 4 points < 150° 10 points			
	Rotation latérale (total / 10)	main derrière la tête, coude en avant 2 points main derrière la tête, coude en arrière 4 points main sur la tête, coude en avant 6 points main sur la tête, coude en arrière 8 points élévation complète depuis le sommet de la tête 10 points			
	Rotation médiale (total / 10)	dos de la main niveau fesse 2 points dos de la main niveau sacrum 4 points dos de la main niveau L3 6 points dos de la main niveau T12 8 points dos de la main niveau T7-T8 10 points			
Force musculaire (total sur 25 points)	Abduction isométrique (élévation antéro-latérale de 90° dans le plan de l'omoplate)	si 90° n'est pas atteint en actif 0 point si maintien de 5 s, par 500g 1 point			
Total (total sur 100 points)	Valeur absolue (en points/100)				
	Valeur pondérée (%)				

Tableau 1 : Valeur fonctionnelle normale de l'épaule selon l'indice de Constant en fonction de l'âge et du sexe.

Âge	Hommes			Femmes		
	Droit	Gauche	Moyenne	Droit	Gauche	Moyenne
21/30	97	99	98	98	96	97
31/40	97	90	93	90	91	90
41/50	86	96	92	85	78	80
51/60	94	87	90	75	71	73
61/70	83	83	83	70	61	70
71/80	76	73	75	71	64	69
81/90	70	61	66	65	64	64
91/100	60	54	56	58	50	52

Figure 21: Image illustrant les paramètres du Score de Constant

3-Complications :

Les suites opératoires immédiates furent simples pour tous nos patients.

Il a été noté l'installation, deux mois après un traitement d'une fracture claviculaire par embrochage, chez un de nos patients, soit 4% des cas, un sepsis sur matériel d'ostéosynthèse motivant sa réhospitalisation. Il a bénéficié d'une ablation du matériel suivie d'une antibiothérapie ciblée. La consolidation osseuse déjà entamée avant l'ablation de la broche, a été poursuivie avec bonne évolution au contrôle radiologique.

Chez un deuxième patient (4% des cas), une migration de broche a été découverte sur la radiographie de contrôle effectuée à la deuxième semaine. Le sujet a été réopéré par une ostéosynthèse par une autre broche, après réduction anatomique (figure22).

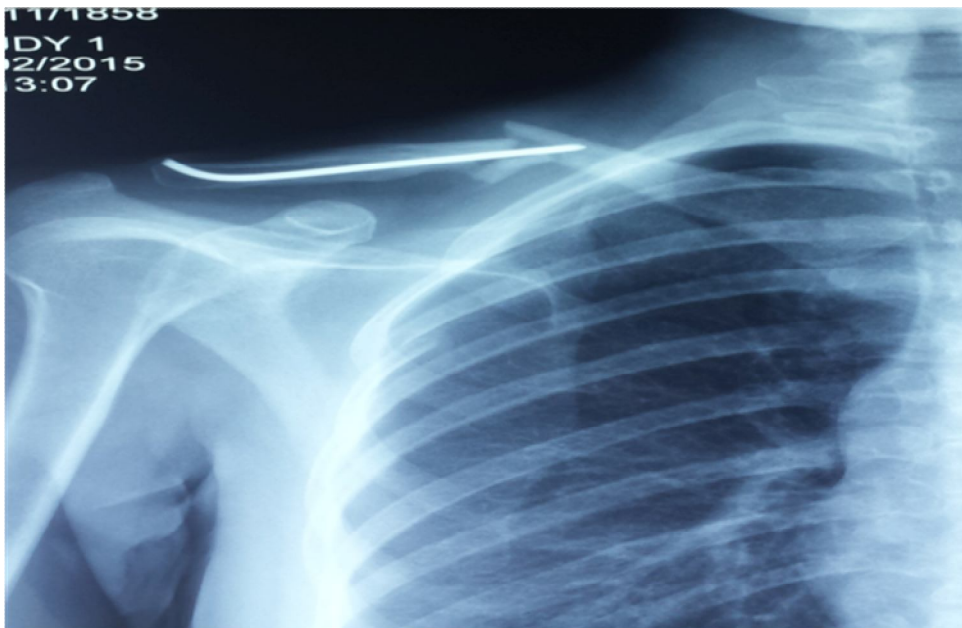


Figure 22 : Radiographie de face montrant une migration de broche

Type de traitement chirurgical	Degré de mobilité	Consolidation
Broche de Kirschner	-Abduction >150° -Adduction 45° -Antépulsion >150° -Rétropulsion 20° -Surélévation de l'épaule 20° -Rotation externe 60° -Rotation interne 90°	9 semaines (Moy)
Plaque 1/3 De tube et Plaque en « S »	-Abduction >150° -Adduction 45° -Antépulsion >150° -Rétropulsion 20° -Surélévation de l'épaule 30° -Rotation externe 60° -Rotation interne 90°	9 semaines (Moy)

Figure 23: Tableau d'évaluation fonctionnelle et radiologique de l'épaule

Au travers de ce tableau on observe bien une consolidation obtenue au bout de huit à dix semaines et une reprise satisfaisante de la fonctionnalité de l'épaule chez tous nos patients après la chirurgie ; retrouvant un score de 92.



Discussion

IV-DISCUSSION :

A- ETYMOLOGIE ET EMBRYOLOGIE :

Le terme clavicule provient du mot latin « clavis » et du grec « cleido ».qui signifie clé.

Il s'agit en effet d'un os long allongé dont l'ossification endo-membranaire débute avant les autres os du corps.

Trois centres d'ossification sont à l'origine de sa formation :

- un centre primaire pour le corps (apparaît entre la cinquième et la sixième semaine de la vie fœtale)
- deux centres secondaires pour les extrémités sternales et acromiale (entre la dix-huitième et la vingtième année de vie)

L'union de ces trois parties aboutit à une ossification complète au cours de la vingt-cinquième année (2).

B-ANATOMIE DESCRIPTIVE et CHIRURGICALE:

La clavicule joue le rôle de pont à l'avant de la poitrine pour relier le bras à la cage thoracique. Elle aide à stabiliser l'épaule tout en permettant au bras de bouger librement. Elle constitue un point d'attache pour les muscles et fait partie de l'appareil musculo-squelettique nécessaire à la respiration. La clavicule protège également les nerfs et les vaisseaux sanguins et joue un rôle esthétique important dans l'apparence physique d'une personne (3).

1-Configuration extérieure :

La clavicule est un os incurvé horizontalement en forme de « S » allongé, situé à la partie supérieure et antérieure du thorax.

Il s'articule en dedans:

- en haut avec le manubrium sternal
- en bas avec le premier cartilage costal par la surface articulaire costale

et latéralement avec l'acromion.

Seule sa face inférieure n'est pas palpable.

Il présente une double courbure, convexe dirigée en avant pour l'extrémité sternale, concave à l'extrémité acromiale.

Son tiers latéral est aplati de haut en bas alors que ses deux tiers médiaux ont une forme arrondie ou prismatique.

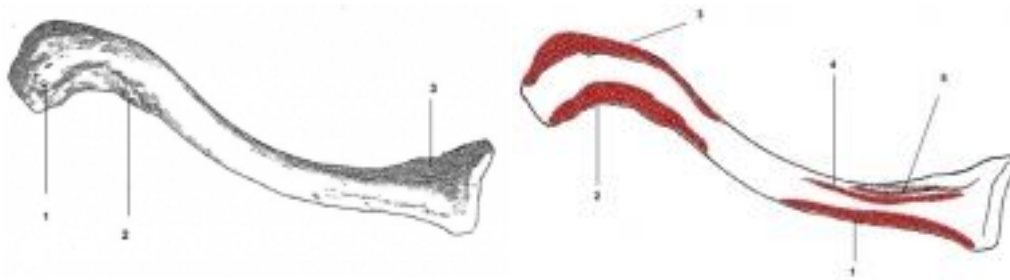
Elle présente ainsi donc trois parties : un corps (diaphyse) et 2 extrémités, latérale et médiale.

1.1-Une partie latérale:

Aplatie avec deux faces, supérieure et inférieure, deux bords antérieur et postérieur et une extrémité articulaire dite acromiale.

1.1.1-La face supérieure:

Elle est plate, rugueuse et marquée par des impressions ou empreintes pour les attaches du muscle deltoïde en avant et en dehors, du muscle trapèze en arrière. Entre ces impressions une petite partie de la clavicule est sous-cutanée.



Clavicule vue supérieure

Insertions musculaires de la clavicule
vue supérieure

Figure 24: Clavicule vue supérieure et insertions musculaires

Légendes: (vue supérieure :ostéologie: 1-extrémité acromiale 2-tubercule deltoïdien 3-extrémité sternale)(Insertions musculaires: 1-grand pectoral 2-deltoïde 3-trapèze 4-Sterno Cleido Mastoïdien)

1.1.2-La face inférieure :

Elle est également plate. À son bord postérieur, près du point où le prismatique se joint à la partie aplatie, se trouve une éminence rugueuse correspondant à la tubérosité coracoïde (tubercule conoïde) qui, en position normale de l'os, surplombe le processus coracoïde de l'omoplate et donne attache au ligament conoïde. De cette tubérosité une arête oblique, arête oblique ou du trapèze, se dirige en avant et latéralement et donne les moyens d'attache au ligament du trapèze.

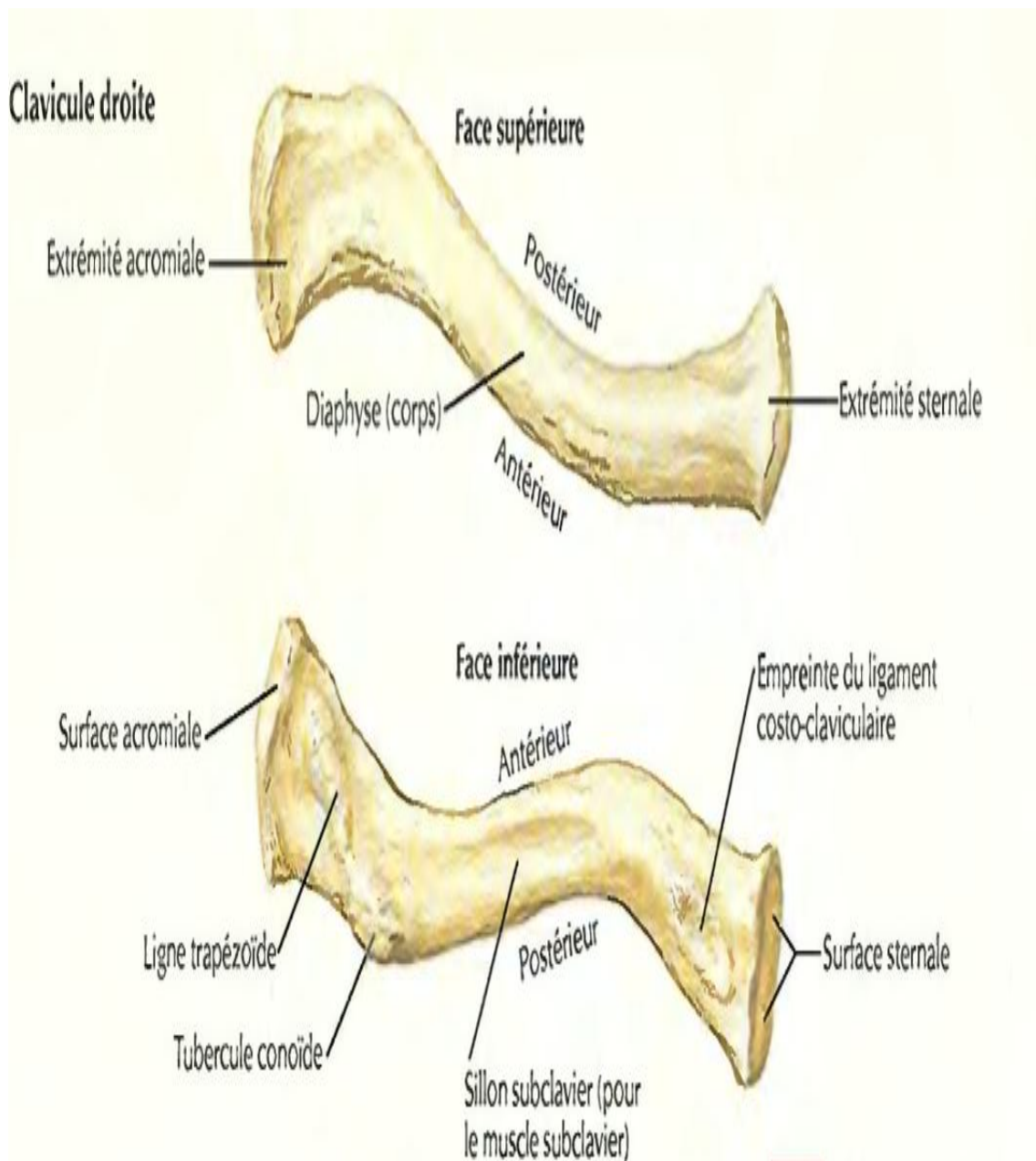


Figure 25: Schémas montrant la clavicule en vue supérieure et inférieure avec les zones d'insertions musculaires (ostéologie de la clavicule)

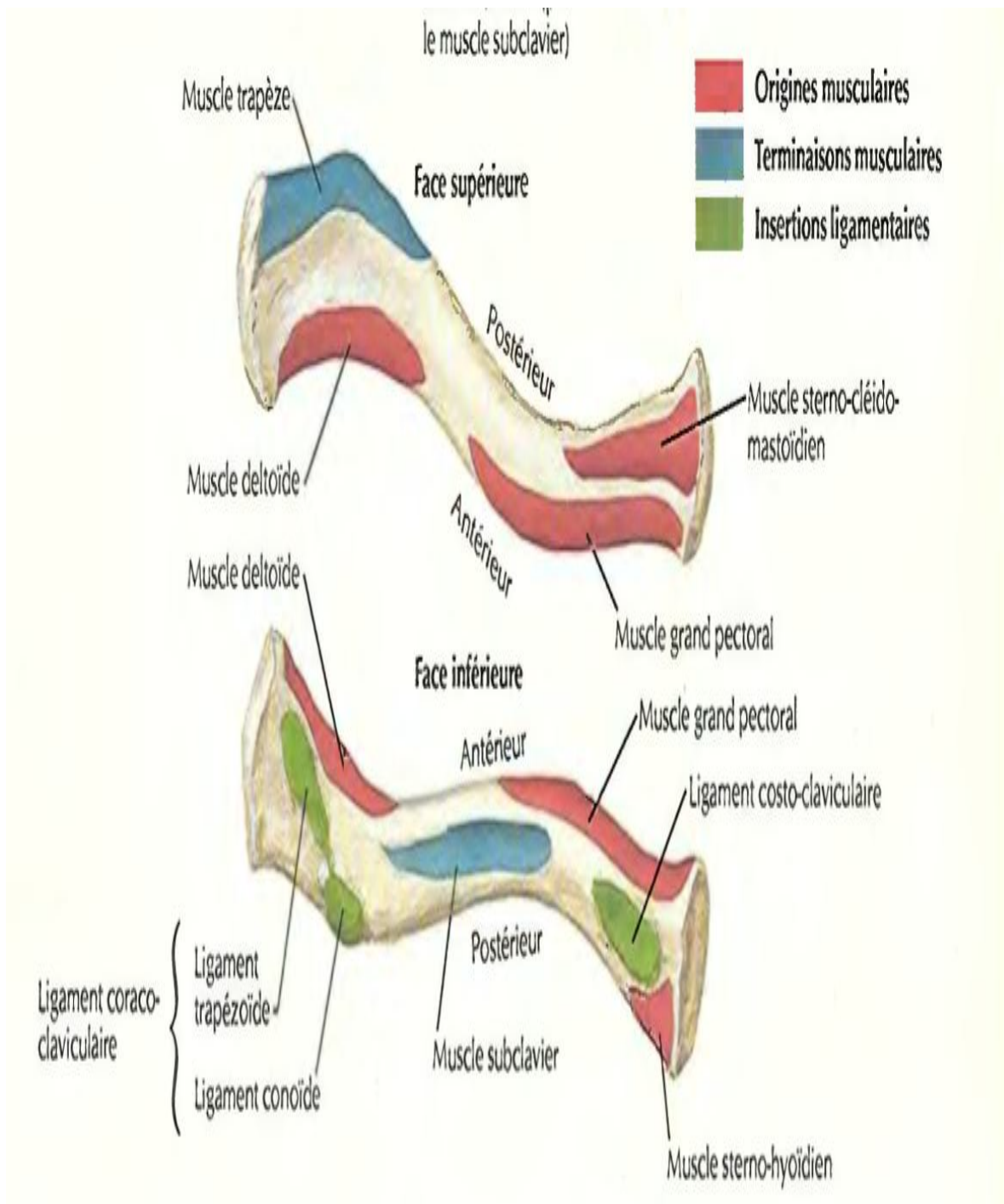


Figure 26 : Schémas montrant les insertions musculaires et ligamentaires de la clavicule sur les faces supérieure et inférieure

1.1.3-Bords :

Le bord antérieur est concave, mince et rugueux. Il donne attache au muscle deltoïde. Le bord postérieur est convexe, rugueux, plus épais que le bord antérieur et donne attache au muscle trapèze.

1.1.4-L'extrémité acromiale :

L'extrémité acromiale présente une petite surface aplatie, ovale dirigée en oblique en bas pour l'articulation avec l'acromion. La circonférence de la facette articulaire est rugueuse particulièrement en haut et donne insertion aux ligaments acromio-claviculaires.

1.2-La partie médiane (diaphyse):

Les deux-tiers médiaux constituent la partie prismatique de l'os, qui est courbée afin d'être convexe vers l'avant, concave en arrière. Cette partie prismatique est marquée par trois bords que séparent trois faces et une extrémité articulaire dite sternale

1.2.1-Bords :

Le bord antérieur est continu avec le bord antérieur de la partie plate. Sa partie latérale est lisse et correspond à l'intervalle entre les attaches du muscle grand pectoral et du deltoïde. Sa partie médiale forme le bord inférieur d'une surface elliptique qui donne attache à la partie claviculaire du muscle grand pectoral et approche le bord postérieur de l'os.

Le bord supérieur est continu avec le bord postérieur de la partie latérale plate et sépare la face antérieure de la face postérieure. Lisse et arrondie latéralement, elle devient rugueuse dans le tiers médial pour donner attache au muscle sterno-cléido-mastoïdien ; Le bord postérieur ou sous-clavier sépare la face postérieure de la face inférieure et s'étend de la tubérosité coracoïde à la tubérosité costale. Il forme le bord postérieur de la gouttière pour le muscle sous clavier et donne attachement à une couche du fascia cervical qui enveloppe le muscle omo-hyoïdien.

1.2.2-Faces :

La face antérieure:

est comprise entre les bords supérieur et antérieur . Sa partie latérale regarde vers le haut, elle est continue avec la face supérieure de la partie latérale aplatie ; elle est lisse, convexe et presque sous-cutanée, étant couverte seulement par le muscle platysma.

En médial, elle est divisée en deux parties par une portion sous-cutanée étroite :

- une inférieure, de forme elliptique, dirigée en avant et donne attache au muscle grand pectoral
- une supérieure qui donne attache au muscle sterno-cléido-mastoïdien

La face postérieure :

ou cervicale est lisse, elle regarde vers l'arrière vers la racine du cou. Elle est limitée en haut par le bord supérieur, en bas par le bord sous clavier, en médial par la limite de l'extrémité sternale et latéralement par la tubérosité coracoïde.

El est concave de l'intérieur vers l'extérieur, elle est en rapport par sa partie la plus inférieure avec les vaisseaux scapulaires transversaux. Cette face, à la jonction des courbes de l'os, est également en relation avec le plexus brachial, des nerfs et des vaisseaux sous claviers. Elle donne insertion, près de l'extrémité du sternum, à une partie du muscle sterno-hyoïdien .

La face inférieure :

ou sous-clavière est bordée, en avant, par le bord antérieur, derrière, par le bord sous-clavier. Elle est rétrécie en médial, mais augmente de largeur graduellement latéralement, elle est continue avec la face inférieure de la partie plate. Le reste de cette surface est occupé par une cannelure, qui donne attache au muscle sous clavier. Le fascia coraco-claviculaire, qui se dédouble pour enfermer le muscle, est attaché aux marges de la cannelure. Assez fréquemment cette cannelure est subdivisée longitudinalement par une ligne qui donne insertion au septum intermusculaire du muscle sous clavier.

Force est de constater que “la partie latérale” lisse de ses deux tiers mediaux qui correspond encore au tiers medial ou diaphyse de la clavicule, **constitue le siège de prédilection des fractures surtout à la jonction du tiers latéral et du tiers médial.** L'absence d'insertion musculaire ou ligamentaire à sa position centrale, à mi chemin des courbures claviculaires, explique cette vulnérabilité, donc la fragilité aux contraintes (4).

1.3-La partie médiale: l'extrémité sternale

Sur sa partie médiale de forme triangulaire se trouve une large surface: la tubérosité costale (impression rhomboïde) qui mesure un peu plus de 2 cm de long, pour l'insertion du ligament costo-claviculaire.

L'extrémité sternale de la clavicule suivant cette forme triangulaire, dirigée en médial et légèrement orientée en bas et vers l'avant. Elle présente une facette articulaire, concave d'avant en arrière, convexe de haut en bas, qui s'articule avec le manubrium sternal par le biais d'un disque articulaire. La partie inférieure de la facette se poursuit sur la face inférieure de l'os en un petit secteur semi-ovalaire pour l'articulation avec le cartilage de la première côte. La circonférence de la surface articulaire est rugueuse, elle donne insertion à de nombreux ligaments. L'angle supérieur donne attache au disque articulaire.

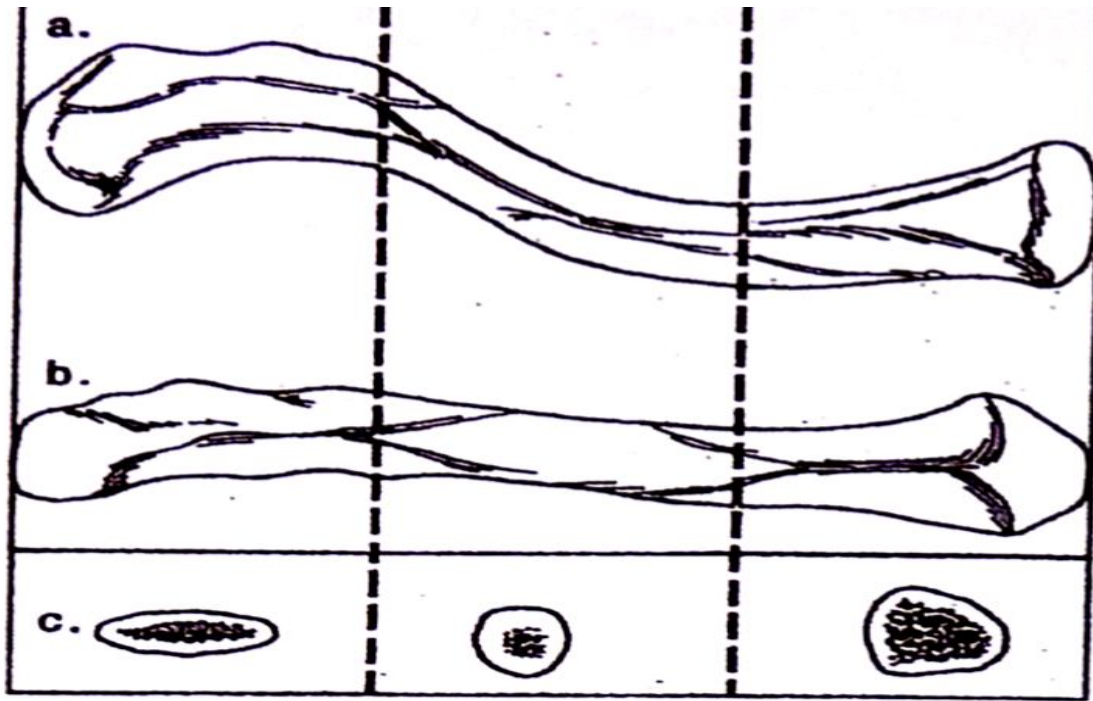


Figure 27 : Schéma de la clavicule en vue supérieure (a) antérieure (b) et à la coupe (c)

Chez la femme, la clavicule est généralement plus courte, plus mince, moins incurvée et lisse que chez l'homme. Chez les personnes qui exécutent un travail manuel considérable, elle devient plus épaisse et plus incurvée et ses arêtes donnant des insertions musculaires sont plus marquées (5).

2-Vascularisation et innervation de la clavicule :

Le principal apport artériel de la claviculaire est périosté et ne repose pas sur une artère nourricière. Trois artères sont impliquées dans la vascularisation de la clavicule, à savoir :

- l'artère thoraco-acromiale et l'artère suprascapulaire qui irriguent les 4/5 latéraux de la clavicule
- l'artère thoracique interne qui irrigue le 1/5 médiale

D'ou l'intérêt d'être prudent lors du dépériostage de l'os avant la mise en place d'une plaque d'ostéosynthèse afin de ne pas compromettre le capital vasculaire pilier d'une bonne consolidation.

En outre, si la clavicule est utilisée comme greffe osseuse libre vascularisée, l'artère thoraco-acromiale constitue le vaisseau donneur de choix.

Le réseau veineux est calqué sur celui des artères et se draine dans la veine axillaire.

L'innervation, quant à elle, se fait par l'intermédiaire d'une branche nerveuse issue du plexus cervical qui est essentiellement sensitive. Il s'agit principalement du nerf supraclaviculaire issu des racines C3 - C4 et qui longe superficiellement la clavicule de sa partie médiale à sa partie latérale.

D'ou l'intérêt de le protéger lors de l'abord chirurgical de la clavicule (6).

3-Rapports :

La clavicule est en rapport en **dehors** avec l'acromion par l'intermédiaire de l'articulation acromio-claviculaire, en **dedans** avec le sternum par l'intermédiaire de l'articulation sterno-claviculaire et le cartilage de la première côte, en dessous et en dedans par le ligament costo-claviculaire.

La clavicule répond en **haut** aux parties molles de la base de la région cervicale. En **bas** au niveau du tiers externe à l'apophyse coracoïde par l'intermédiaire des ligament coraco-claviculaires : conoïde et trapézoïde.

Au niveau de la jonction du 1/3 moyen et du 1/3 interne, la clavicule contracte des rapports avec le pédicule sous-clavier : la veine sous-clavière est en dedans et en avant de l'artère qui porte le même nom, le plexus brachial est plus externe. Ces éléments nobles peuvent être blessés par un fragment de fracture ou comprimés par un cal exubérant.

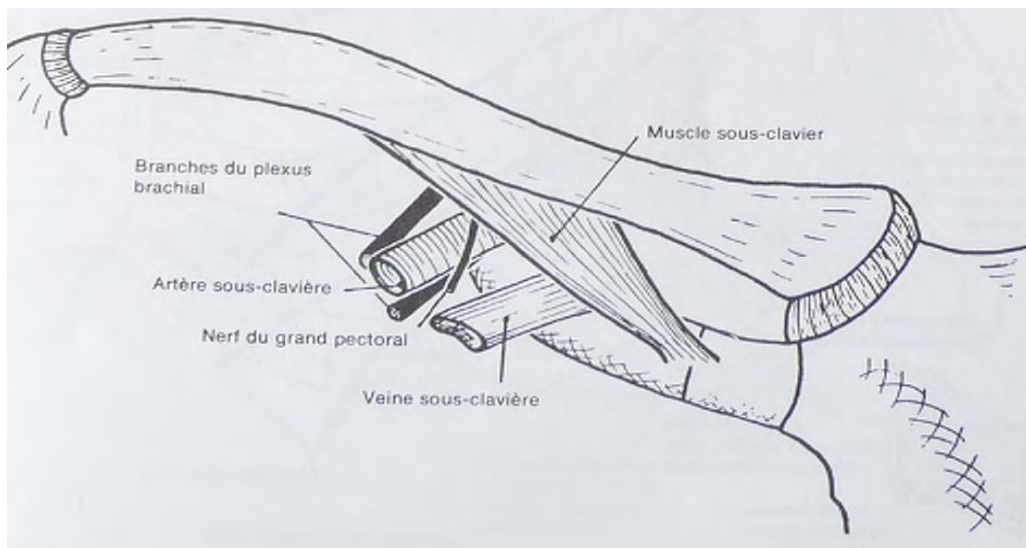


Figure 28: Schéma montrant les rapports vasculo-nerveux de la clavicule.

C- BIOMECANIQUE:

« La clavicule est, chez les primates le seul os qui relie le membre supérieur au squelette axial et constitue, avec l'omoplate, la ceinture scapulaire. La présence de cet os leur permet de réaliser des mouvements du bras en dehors du plan para-sagittal et ainsi de développer des comportements arboricoles et manipulateurs » (7).

La clavicule joue un rôle essentiel dans la mobilité de l'épaule au travers de ses articulations acromio-claviculaire et sterno-claviculaire.

➤ L'articulation acromio-claviculaire :

C'est une arthrodie, articulation synoviale plane offrant plusieurs degrés de liberté. Renforcée solidement par le ligament acromio-claviculaire, le ligament conoïde et le ligament trapézoïde. Elle intervient dans les mouvements de rétropulsion et d'antépulsion de l'épaule, de même que ceux d'abaissement et d'élévation qu'elle amplifie par un bâillement articulaire. En outre, la rotation longitudinale ou axiale de cette articulation constitue le centre des mouvements de rotation de l'épaule. Lors de la flexion de l'épaule, la clavicule tourne sur son grand axe vers l'arrière, ce qui a pour effet de mettre en tension les fibres du trapézoïde et de détendre le ligament conoïde. Durant l'extension, la clavicule tourne en avant, ce qui tend le ligament conoïde et relâche le ligament trapézoïde. Les ligaments coraco-claviculaires constituent les principaux stabilisateurs de l'articulation acromio-claviculaire. Le ligament conoïde s'oppose donc à la translation antérieure alors que le ligament trapezoïde s'oppose à la translation postérieure (8,9,10,11).

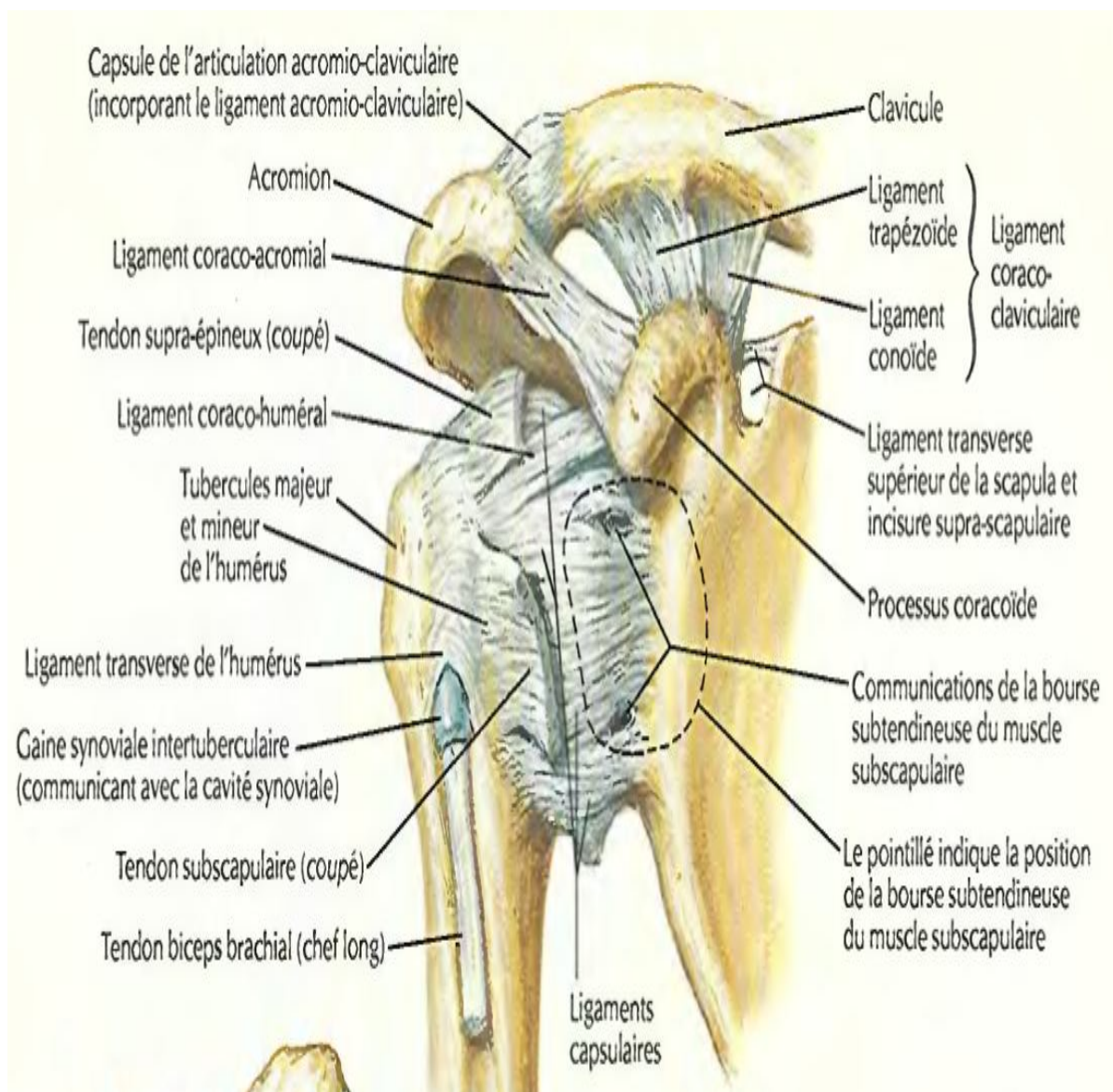


Figure 29 : Schéma montrant une vue antérieure de l'épaule montrant l'articulation acromio-claviculaire et ses rapports ligamentaires

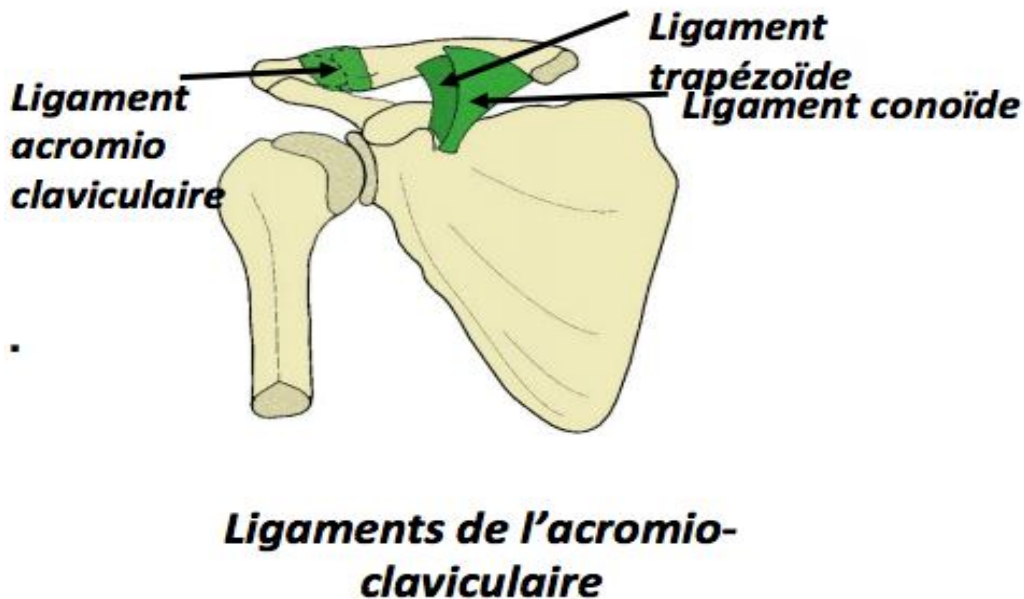


Figure 30 : Schéma montrant l'articulation acromio-claviculaire et ses moyens de fixation ligamentaire

➤ **L'articulation sterno-claviculaire :**

Elle unit l'extrémité médiale de la clavicule au manubrium sternal et au premier cartilage costal (figure 31). C'est une articulation synoviale de type « enselle ». La surface claviculaire est ainsi concave dans le plan frontal tandis que la surface sternale est concave dans le plan sagittal. Cette articulation possède un disque articulaire assez épais dont la présence ne modifie pas ou peu l'aspect biomécanique. Certains auteurs tel que Culleret et Bouchet (12) pensent que ce disque articulaire donne à cette articulation un troisième degré de liberté. Elle est maintenue par une capsule articulaire doublée de ligaments.

Ce sont :

- les ligaments sterno-claviculaires antérieur et postérieur
- le ligament inter claviculaire
- le ligament costo-claviculaire

Les mouvements de cette articulation permettent la mobilisation de la clavicule par rapport au sternum dans un plan frontal et dans un plan sagittal, mais également une circumduction. Dans la direction frontale l'élévation de la clavicule se traduit par une ascension du moignon de l'épaule (hausser les épaules) d'une amplitude d'environ 30° ce qui correspond à une ascension de dix centimètres environ. L'abaissement de la clavicule entraîne un abaissement du moignon de l'épaule sur une amplitude d'environ 10°, soit trois centimètres (figure 32). Dans une direction sagittale, l'antépulsion a une amplitude de 30° ou dix centimètres et la rétropulsion a une amplitude de 10° ou trois centimètres (figure 33).

Les muscles moteurs de l'élévation sont le muscle trapèze et le muscle sterno-cléido-mastoïdien. Le muscle de l'abaissement est essentiellement le muscle grand pectoral. Les muscles de la rétropulsion sont aussi le muscle trapèze et le muscle sterno-cléido-mastoïdien. Le muscle de l'antépulsion est le grand pectoral (figure 31,33).

En pathologie, ces mouvements peuvent être atteints dans les luxations sterno-claviculaires antérieures (peu grave) ou postérieures, qui est dangereuse du fait des rapports avec les gros vaisseaux cervicaux, ou dans les fractures de la clavicule compliquée d'un raccourcissement de la longueur de l'os (12).

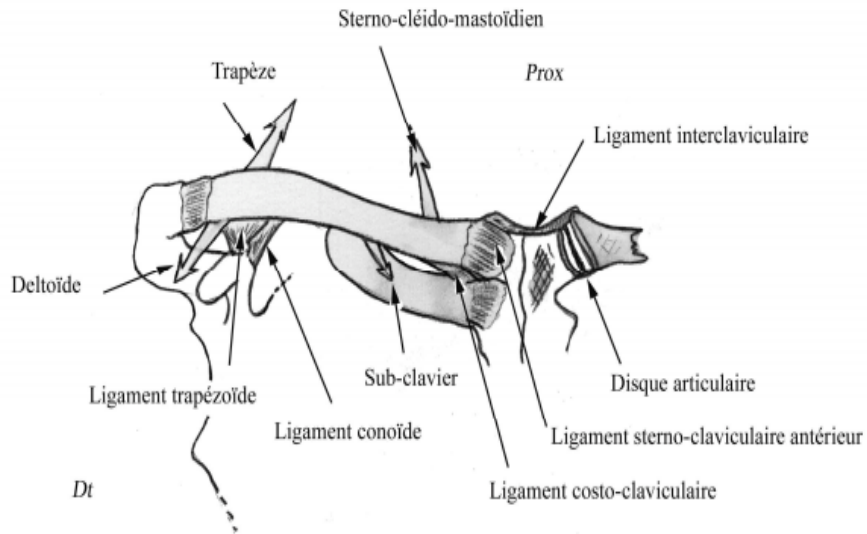


Figure 31 : Schéma montrant une vue antérieure de la clavicule couplée à une coupe frontale de l'articulation sterno-claviculaire

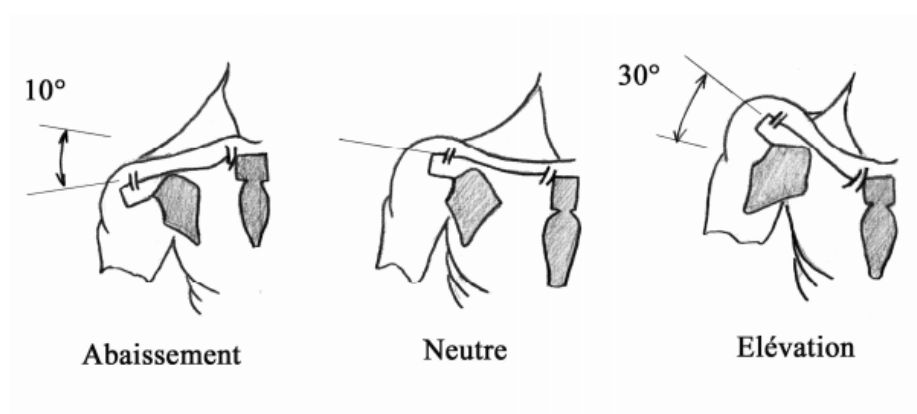


Figure 32: Schéma montrant l'amplitude de l'élévation et l'abaissement de la clavicule

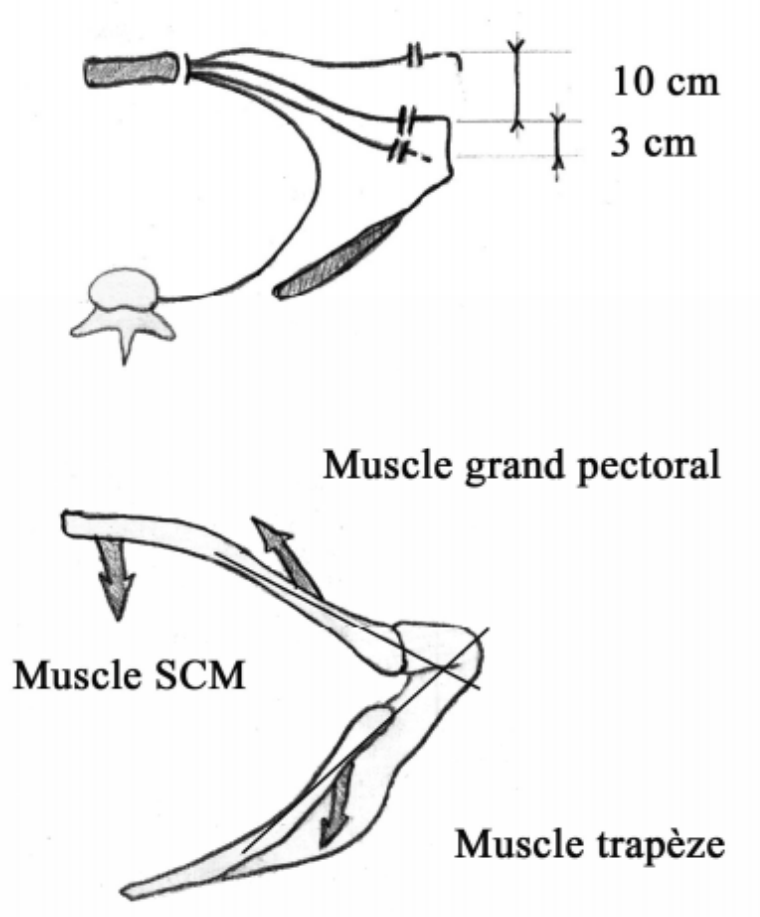


Figure 33 : Schéma montrant l'amplitude des muscles moteurs de l'antépulsion et la rétropulsion

D-ANATOMO-PATHOLOGIE :

Selon le siège du trait de fracture on distingue :

- les fractures du 1/3 externe
- les fractures du 1/3 moyen (les plus fréquentes)
- les fractures du 1/3 interne

Selon le type de trait on distingue :

- les fractures simples à trait unique, vertical ou oblique
- les fractures complexes à deux traits formant un 3^e fragment en « aile de papillon » ou fracture bifocale
- les fractures comminutives à traits multiples

Selon le déplacement on distingue :

- les fractures à déplacement en angulation
- les fractures à déplacement en baïonnette
- les fractures à déplacement en chevauchement associé à un raccourcissement de l'os
- les fractures à déplacement rotatoire ou décalé.

Plusieurs auteurs ont élaboré une classification des fractures de la clavicule afin de faciliter le choix de la prise en charge thérapeutique et d'évaluer le pronostic des lésions.

Allman a proposé une classification basée uniquement sur la topographie et la fréquence de la fracture.

La classification d'Edinburgh :c'est la première à classer les fractures du corps de la clavicule en fonction de leur déplacement inter-fragmentaire et du degré de comminution.

Classification d'Allman (1967) : Basée sur le siège anatomique de la fracture et la fréquence des lésions

- **Type 1** : fracture du tiers moyen
- **Type 2** : fracture du tiers externe
- **Type 3** : fracture du tiers interne

Classification d'Edimbourg dite de Robinson :

- **Type 1 (A):** fracture médiale

Sous-groupe 1 : pas d'implication articulaire

Sous-groupe 2 : extension à l'articulation

- **Type 2 (B):** fracture du tiers moyen

Sous-groupe 1 (B1) : fracture simple à deux fragments ou complexe à 3e fragment à déplacement minime

Sous-groupe 2 (B2) : fracture à plus de trois fragments ou comminutives

- **Type 3 (C) :** fracture du tiers externe

Sous-groupe 1 : pas d'implication articulaire

Sous-groupe 2 : extension à l'articulation

Tout type - groupe A : déplacement de moins de 100 %

- groupe B : déplacement de plus de 100 %

E - EPIDEMIOLOGIE :

Les fractures de la clavicule sont des lésions fréquentes en traumatologie. En effet selon plusieurs études (13,14) elles représentent environ 2,5 à 5% de l'ensemble des fractures de l'adulte avec deux pics de fréquence: l'un avant l'âge de 30 ans marqué par une nette prédominance masculine et le second pic s'observe après 70 ans avec une incidence équivalente chez les deux sexes.

Selon Olivier A Van Der Meijen (13), 10 à 15% des fractures chez l'enfant incluent une atteinte claviculaire.

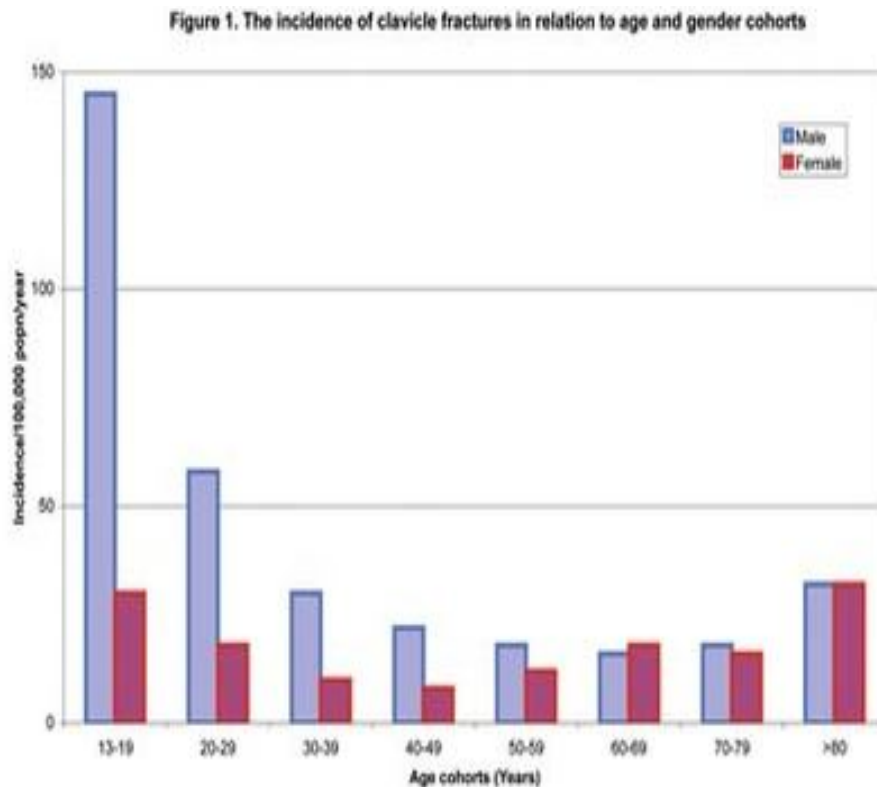


Figure 34 : Histogramme des âges dans les fractures de la clavicule

En outre, la localisation diaphysaire représente selon Row (14) environ plus de 80% de l'ensemble des fractures claviculaires, celles du tiers externe 12 % et celle du tiers interne 5%.

Si Robinson et al (1) dans leur étude réalisée sur 1000 cas affirmaient qu'elles survenaient surtout à deux pics d'âge distinct, notamment avant 30 ans et après 70 ans, notre étude confirme la première hypothèse et témoigne d'une prédominance masculine en dessous de 30 ans .

En outre, Tuomas et al (15) ont mené une étude sur 20486 cas dont 7000 opérés pour fracture de la diaphyse claviculaire durant 23 ans et dans laquelle ils ont trouvé également un pic de fréquence chez les sujets entre 35 et 49 ans. Notre étude étant limitée au sujet adulte, elle rejoint cette hypothèse avec un second pic entre 31 et 45 ans ce qui conforte l'idée selon laquelle la fracture diaphysaire de la clavicule survient plus fréquemment chez l'adulte jeune.

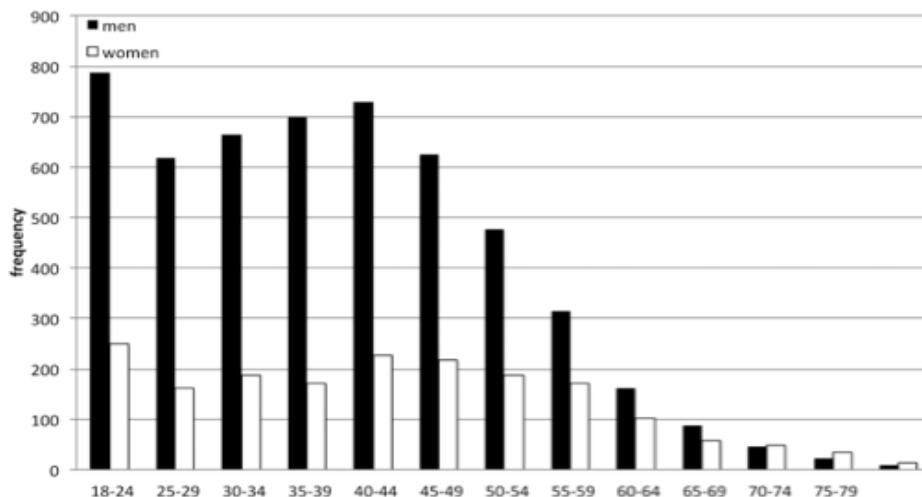


Figure 35: Distribution des âges dans l'étude de Tuomas et al (15)

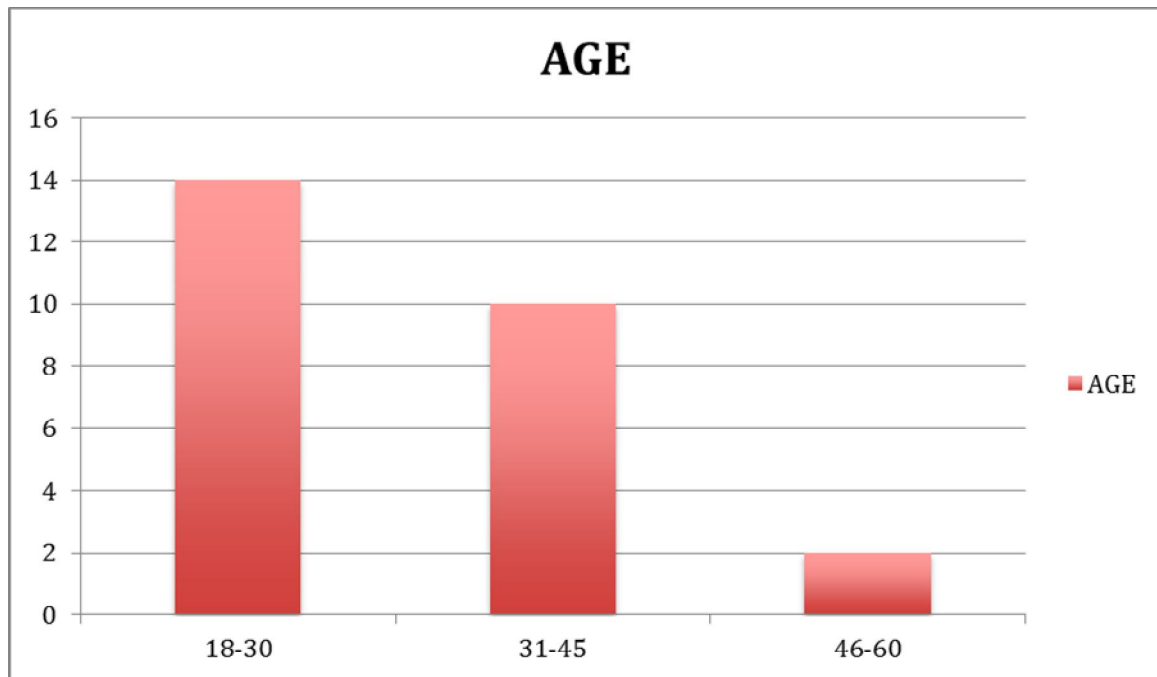


Figure 36: Histogramme montrant la répartition des âges dans notre série

Les données de la littérature affirment que l'étiologie dominante demeure les accidents de la voie publique. En effet, dans l'étude de Mokhsen Khorami et al (16) réalisée sur 70 patients, on retrouve que 68% de ces fractures sont dues aux accidents de la voie publique. Dans notre étude, ils représentent 50% de ces fractures avec une différence de 18% pouvant être imputée au nombre restreint de cas dans notre étude. Par ailleurs cette étiologie est secondée par les accidents domestiques qui représentaient 25,7% dans l'étude de Mokhsen (16) contre 35% dans la notre.

Dans les études de Zeiad A et al (17) ainsi que celle de Mohsen khorami et al (16), on note une légère prédominance soit du coté non dominant chez le premier ou du coté dominant chez le second. Cependant la similarité des fréquences des deux cotés atteints dans notre série diffère des leurs. Cette analyse permettrait d'écarter une prédisposition anatomique d'un coté par rapport à l'autre vu la variabilité des résultats observés.

F *CLINIQUE ET DONNEE DE L'IMAGERIE :

Le diagnostic des fractures diaphysaires de la clavicule est le plus souvent évident cliniquement de par la situation superficielle de l'os claviculaire ainsi que sa participation essentielle dans le fonctionnement de la ceinture scapulaire et de l'épaule.

Ainsi, une anamnèse rigoureuse permet de ressortir les facteurs de risque à savoir l'âge, l'activité professionnelle, les sports à risque, ainsi que les signes fonctionnels; suivie de l'examen physique méthodique appréciant la gravité de l'atteinte fonctionnelle.

Les examens complémentaires orientés par la clinique ont pour but de confirmer le diagnostic de la fracture et d'établir une classification permettant d'orienter la conduite thérapeutique et d'évaluer le pronostic de la lésion.

➤ L'anamnèse :

Elle nous renseigne sur :

- l'âge et le sexe : le plus souvent il s'agit d'un adulte jeune, homme entre la deuxième et la quatrième décennie comme l'ont précisé Tuomas et Robinson (14, 15), plus rarement les sujets âgés lors de traumatisme minime à l'occasion d'une chute.

- l'activité professionnelle: les sportifs surtout friands de sport de contact tels le rugby, football, arts martiaux ou encore les cyclistes sont les plus exposés.

Dans notre série il s'agissait d'adulte jeune actif en dessous de 45 ans dans 92% des cas à prédominance masculine cependant l'étiologie prédominante était marquée par les accidents de la voie publique (50%).

➤ **Circonstance de survenue :**

Accident de sport ou Accident de la voie publique

Traumatisme direct sur la clavicule

Traumatisme indirect secondaire à une chute sur le moignon de l'épaule (le poids du corps suffit à fracturer la clavicule à la jonction os plat et os tubulaire) ou sur la main le bras en abduction (figure 37, 38).

Dans la littérature, de la plupart des auteurs (14, 16, 17) les étiologies sont dominées par les accidents de la voie publique. Notre étude rejoint donc les données de la littérature en observant la fréquence élevée de ces fractures claviculaires en rapport avec des accidents de la voie publique (50%).

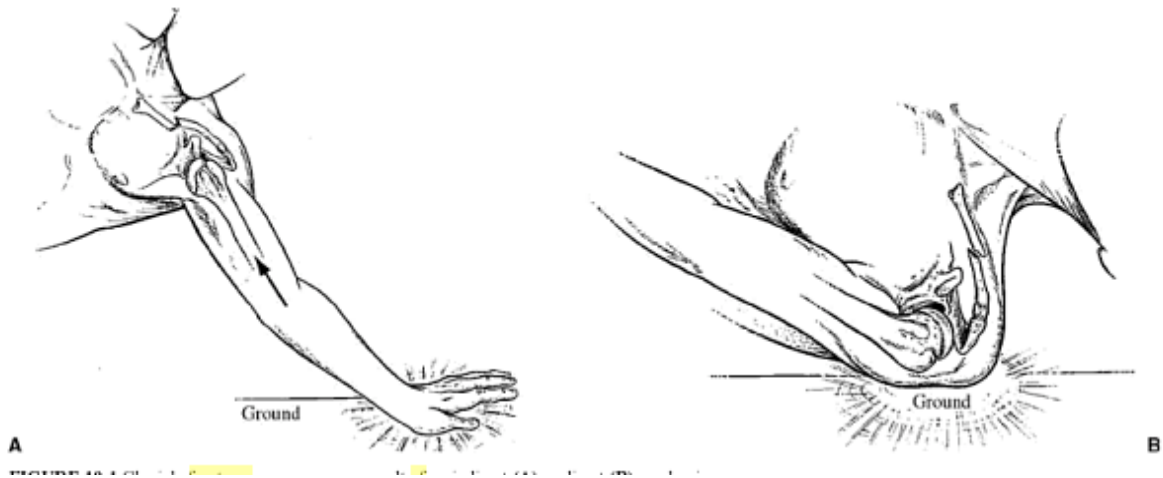

Figure 37 : Schéma montrant le mécanisme indirect de lésion claviculaire

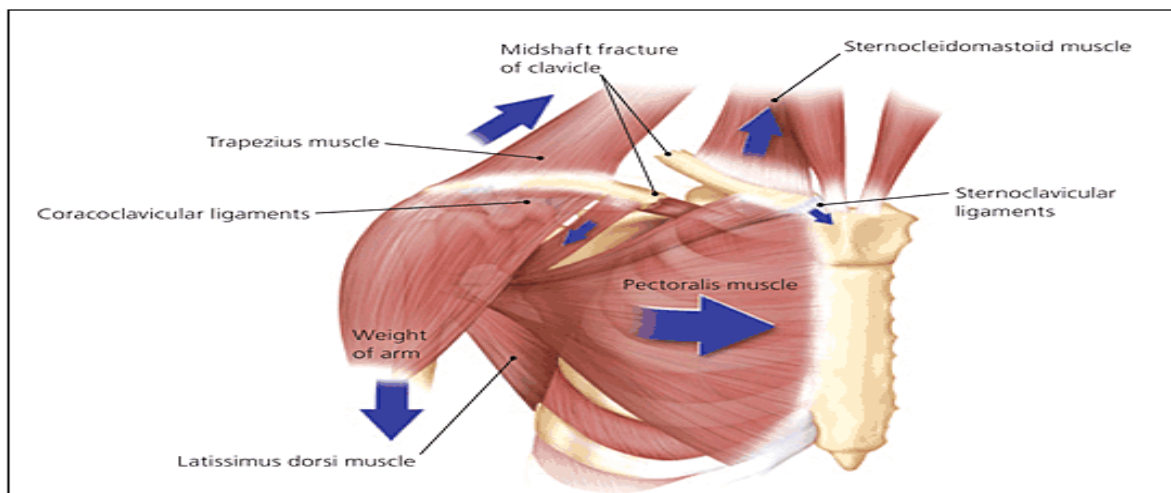


Figure 38 : Schéma montrant les forces musculaires orientant les déplacements osseux de part et d'autre du foyer fracturaire

1-Clinique :

Selon Mahfoud et al (18) les fractures fermées de la diaphyse claviculaire se présentent comme suit :

Le sujet présente une douleur au niveau de l'épaule et se plaint d'une impotence fonctionnelle le plus souvent totale du membre supérieur.

A L'examen physique :

Le patient torse nu a une attitude du traumatisé du membre supérieur (membre sain soutient le membre lésé). On peut donc apprécier à l'inspection l'asymétrie entre l'épaule atteinte et le coté controlatérale indemne.

De même, la peau en regard est ecchymotique et tuméfiée. On peut également trouver une déformation des reliefs osseux de la ceinture claviculaire, à savoir une angulation de la clavicule ou un abaissement du moignon de l'épaule atteinte. On note également un raccourcissement de la longueur de l'os du coté atteint.

La palpation révèle une douleur exquise au niveau du siège de la fracture notamment au tiers médian de l'os.

La mobilisation passive du bras est possible éliminant une fracture de l'extrémité supérieure de l'humérus.

L'examen locorégional pulmonaire, neurologique et vasculaire, complet permet d'éliminer les complications immédiates que sont respectivement le pneumothorax, l'hémithorax ou l'hémo-pneumothorax, la compression des troncs secondaires ou branches du plexus brachial, l'ischémie du membre supérieur homolatéral.

Enfin l'examen des autres appareils permet de rechercher d'autres lésions associées (18) pouvant entrer dans le cadre de polytraumatisme. L'étude de Zeiad et al (17) rejoint la description clinique de M Mahfoud en précisant que l'un des éléments clés de cette symptomatologie était la sailli sous cutanée de l'os et le raccourcissement de la clavicule orientant vers la gravité de la lésion claviculaire.

Par ailleurs cette description correspondait à la symptomatologie clinique de nos patients (100%) chez qui la douleur et l'impotence fonctionnelle de l'épaule ainsi que la déformation et le raccourcissement de la clavicule étaient les principaux signes cliniques à l'admission.

➤ **L'examen général :**

Permet d'apprécier l'état de conscience surtout dans les accidents de la voie publique ou autre traumatisme à cinétique assez violente entraînant des lésions pouvant mettre en jeu le pronostic vital tel un traumatisme crânien.

L'état hémodynamique et respiratoire est également important vu le rapport de l'os avec les gros vaisseaux à la racine du cou ainsi que ceux avec l'apex pulmonaire, d'où l'intérêt de la mesure de la tension artérielle, des pouls périphériques et la saturation en oxygène. Si dans la littérature l'association de la fracture claviculaire à un polytraumatisme est un paramètre à considérer pour l'indication chirurgicale des fractures claviculaires du fait de la cinétique de l'accident et des lésions graves auxquelles elles sont souvent associées. Dans notre série 2 patients polytraumatisés avec des lésions rachidiennes et humérales et des fractures claviculaire IIB 2 et IIB 1 ont bénéficié d'une prise en charge immédiate et adaptée au bilan lésionnel (19).

Tout comme précisé plus haut, il est donc judicieux d'admettre que nos patients présentaient dans 100% des cas tous ces symptômes sus cités à savoir la douleur de l'épaule, la déformation et le raccourcissement claviculaire, sans ouverture cutanée ni signe neuro-vasculaire ni pulmonaire associés, rejoignant ainsi la description des fractures fermées de la diaphyse claviculaire comme décrit dans la littérature. (17,18,19)

2-Données de L'Imagerie :

Les examens complémentaires jouent un rôle essentiel dans le diagnostic des fractures de la clavicule permettant également de préciser les caractères du trait notamment son siège son type et son déplacement.

➤ La Radiographie standard :

Elle est réalisée habituellement en incidence de face (antéro-postérieure) centrée sur la clavicule chez un sujet debout ou couché.

Par ailleurs il existe des incidences spécifiques tel que l'incidence de zanca (20) (Figure39). C'est une incidence de 20 à 45 degré d'inclinaison céphalique qui permet de visualiser certaines fractures non déplacées difficiles à mettre en évidence sur l'incidence précédente.

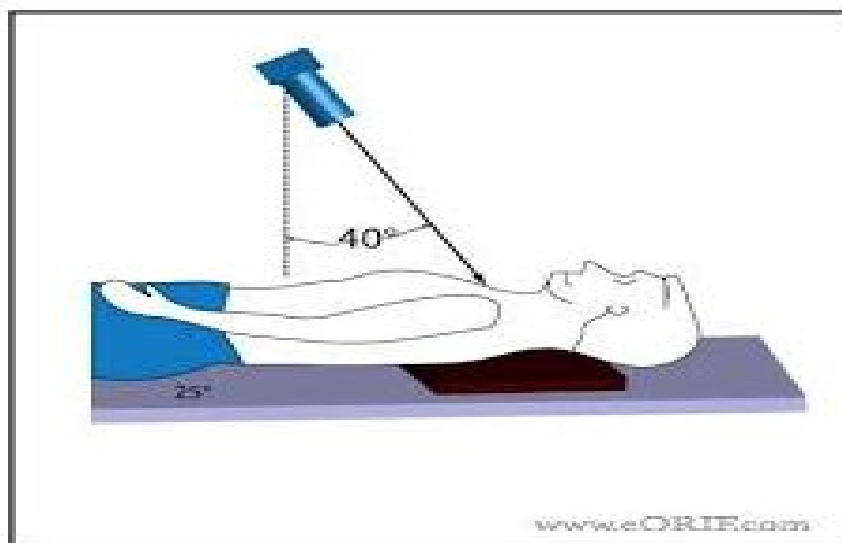


Figure 39: Schéma montrant l'Incidence de Zanca

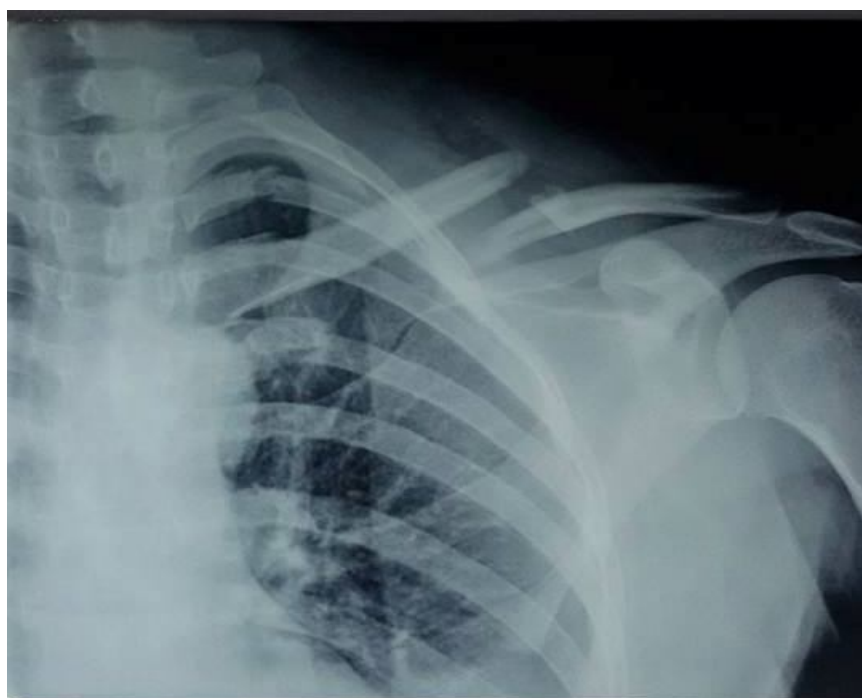

Figure 40: Image radiographique de face d'une fracture de la diaphyse claviculaire type IIB 2

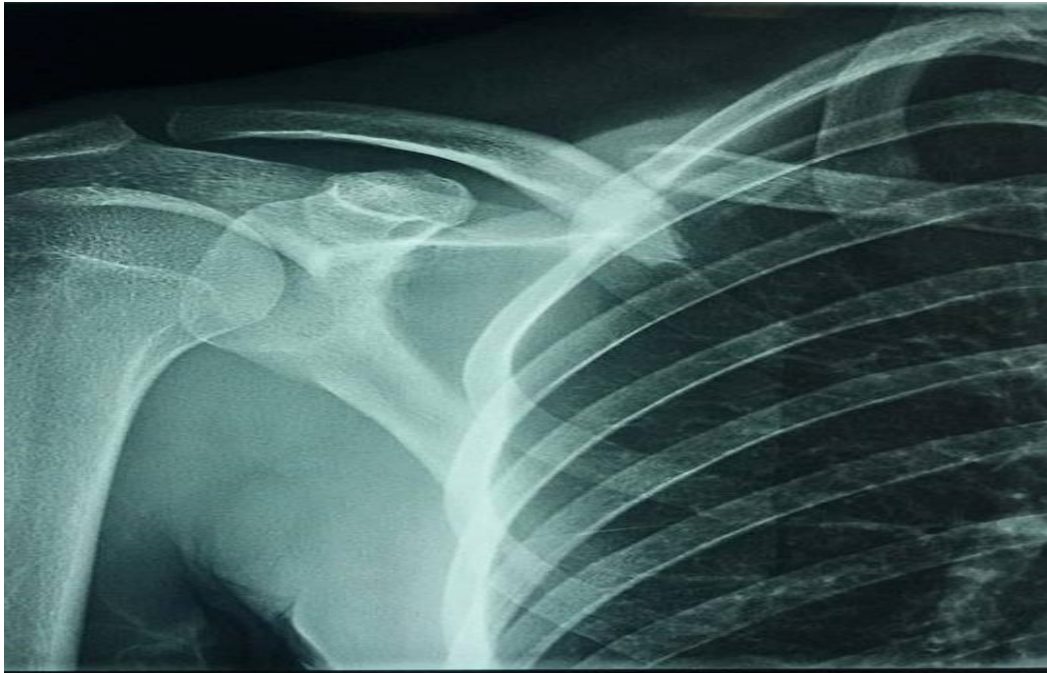

Figure 41 : Image radiographique de face d'une fracture de la diaphyse claviculaire type IIB 1 d'Edimbourg

➤ **LA TDM :**

Le body scan très souvent réalisé dans le cadre du bilan lésionnel d'un polytraumatisme. La tomodensitométrie de la région claviculaire garde un intérêt essentiel dans la fracture du tiers médial de par la possibilité de reconstruction d'image 3D ou tridimensionnelle et volumique à la recherche d'une éventuelle compression postérieure, mais également constitue un élément clé du diagnostique des pseudarthroses diaphysaires claviculaires (21,22)

Cependant le scanner reste peu utilisé pour le diagnostic initial de ces fractures diaphysaires en pratique courante.

Dans notre série, 2 cas (8%) nécessitèrent l'utilisation d'un scanner dans le cadre d'un bilan lésionnel d'un polytraumatisme. Permettant ainsi de faire la découverte d'une fracture claviculaire

➤ **L'ANGIOSCANNER :**

Il garde un intérêt primordial dans les atteintes vasculaires secondaires à une fracture très déplacée. Il permet ainsi de situer le niveau du vaisseau lésé. Nos sujets n'ayant aucune lésion vasculaire associée, son utilisation ne fut donc pas nécessaire. (21,22)

➤ **IRM :**

Son indication est très réduite dans les formes simples ou à déplacement minime. Cependant son utilisation reste essentielle dans le bilan lésionnel des tissus mous, les éléments vasculaires notamment (21,22).

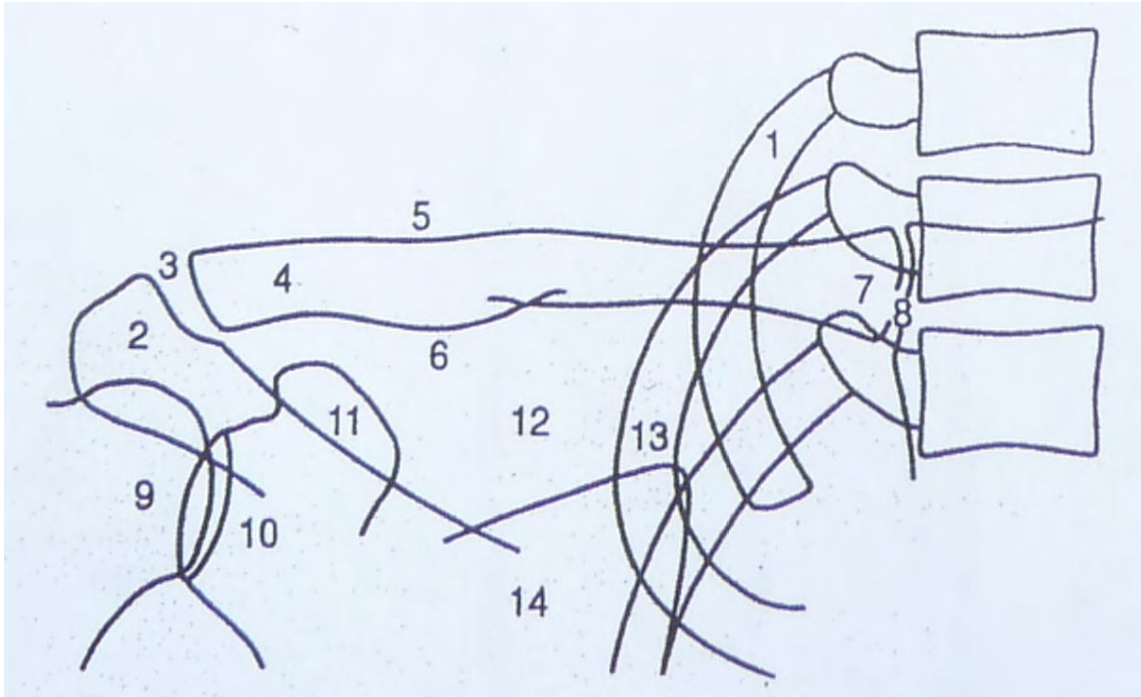


Figure 42: Schéma montrant les rapports osseux sur la radiographie de face ascendante.

Légende Figure 42: 1. Première côte, 2. Acromion, 3. Articulation acromio-claviculaire, 4. Clavicule, 5. Face antéro-supérieure, 6. Face antéro-inférieure, 7. Clavicule extrémité interne, 8. Articulation sterno-claviculaire, 9. Tête humérale, 10. Glène, 11. Coracoïde, 12. Espace sous-claviculaire, 13. Côte, 14. Scapula.

Le trait de fracture se situe habituellement à l'union du tiers moyen et du tiers distal de la clavicule : il est le plus souvent simple, oblique en bas, en dedans et en arrière avec parfois le détachement d'un troisième fragment intermédiaire dit en aile de papillon. Il peut être aussi transversal ou oblique en dehors et en arrière ou comminutif. Le déplacement le plus fréquent a été décrit plus haut : Le fragment interne est attiré en haut et en arrière et le fragment externe en bas, en avant et en dedans.

La fracture peut entraîner un raccourcissement par chevauchement de la clavicule que l'on peut mesurer sur les radiographies ou par l'évaluation, **moins précise** de la distance acromio-sternale **cliniquement**. La fracture peut également être responsable d'une angulation à sinus inférieur, la plus souvent postérieur, avec un écart inter-fragmentaire qui peut être important.

J. Sharr et K. D. Mohammed (21) ont réalisé en 2003 une étude et soumis des propositions visant à améliorer la technique radiographique pour les fractures de la clavicule. Ils concluent et recommandent désormais un cliché de face strict ainsi qu'un cliché oblique descendant. Les deux incidences étant à rayons postéro-antérieurs. Le patient est photographié avec une simple écharpe et le rayon doit être dirigé au centre de la clavicule. Cette dernière étant parallèle et collée à la cassette. L'étude clinique, réalisée sur 50 patients victimes d'une fracture de la clavicule unilatérale et non compliquée, montre que les incidences radiologiques effectuées sont bien tolérées par les patients, reproductibles et qu'elles sont plus utiles pour le praticien dans l'évaluation précise de la longueur et donc du raccourcissement, s'il existe, de la clavicule.

V. Smekal (22) et son équipe ont mené et publié une étude en 2008 dont l'objectif était d'évaluer les différentes méthodes radiographiques de détermination de la longueur de la clavicule en cas de fracture du tiers moyen et leurs reproductibilités, comparées au scanner. Ils soulignent l'importance de réaliser un cliché thoracique postéro-antérieur pour comparer la longueur des deux clavicules et pour permettre au praticien d'apprécier la valeur en millimètres et son pourcentage de raccourcissement, une notion nouvelle, par rapport au côté sain.

Nous devons effectivement noter que les conséquences d'un raccourcissement de deux centimètres chez un patient qui a une clavicule de quinze centimètres seront différentes que chez celui qui a une clavicule mesurant 20 centimètres. (21,22)

Enfin aux vues de ce qui précède le moyen diagnostique para clinique le plus utilisé demeure la radiographie conventionnelle de face centrée sur la clavicule du coté atteint, associé parfois à l'incidence dite de Zanca, comme le confirme Alain Faron et Ali Djahangiri (23) dans leur publication. Notre conduite pratique était identique à celle sus citée car les radiographies conventionnelles en incidence de face permettaient d'avoir une bonne appréciation anatomopathologique des lésions sans forcément avoir recours au scanner. Par ailleurs aucun de nos patients n'avait bénéficié d'une IRM ou d'un angio-scanner en raison de l'absence de lésions neuro-vasculaires associées.

3-Classification :

De nombreuses classifications ainsi que leurs modifications ont été décrites.

Allman a proposé une classification basée uniquement sur la topographie de la fracture (figure 41)

Classification d'Allman (24) (1967) :

- **Type 1** : fracture du tiers moyen
- **Type 2** : fracture du tiers externe
- **Type 3** : fracture du tiers interne

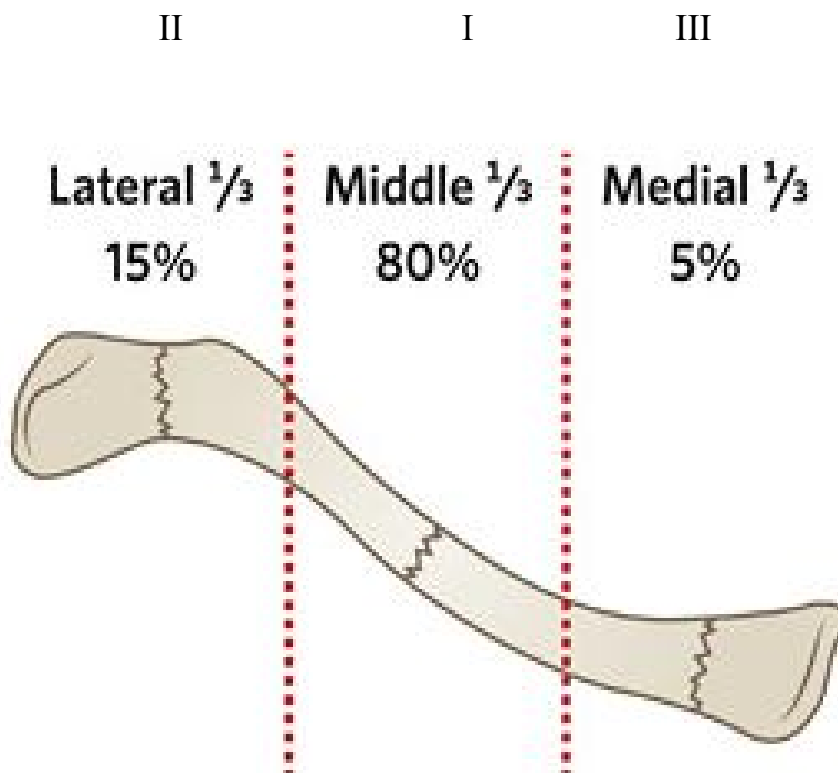


Figure 43 : Schéma montrant le siège des fractures et leurs fréquences selon Allman

La classification de Edinburgh dite de Robinson (**1**) est basée sur la revue de plus de 1000 fractures. C'est la première à classer les fractures du corps de la clavicule en fonction de leur déplacement inter-fragmentaire et du degré de comminution. Elle a l'avantage de pouvoir prédire le risque de survenue de pseudarthroses en cas d'abstention chirurgicale. C'est donc elle qui est la plus utilisée par la plupart des auteurs (figure 44).

Classification de Edimburgh :

• **Type 1** : fracture médiale

sous-groupe 1 : Pas d'implication articulaire

sous-groupe 2 : Extension à l'articulation

• **Type 2** : fracture du tiers moyen

sous-groupe 1 : Fracture simple

sous-groupe 2 : Fracture à plusieurs fragments ou comminutive

• **Type 3** : fracture du tiers externe

sous-groupe 1 : Pas d'implication articulaire

sous-groupe 2: Extension à l'articulation

• Tout Type -groupe A : déplacement de moins de 100 %

-groupe B : déplacement de plus de 100%




Figure 44: Figure représentant la classification d'Edimbourg dans les fractures claviculaires

Etude	Nombre de cas	Etiologies	Signes fonctionnels et physiques	para clinique
Zeiad A et al	35	AVP* AS	Dlr IF Raccourcissement	Rx* standard
Mohsen K et Al	65 dont 35 ttt*chirurgical 30 orthop	AVP* AD* AS (AVP*,AD*,AS)	Dlr* IF* Déformation clavicule Dlr IF	Rx* Standard Clavicule Rx stand
Robinson et al	1000	AD AS AVP	Dlr IF déformation	Rx standard clavicule
Notre série	26	AVP AD AS	Dlr IF Déformation Raccourcissement	Rx standard de clavicule (face)+ TDM 2 cas

Figure 45: Tableau comparatif des paramètres épidémiologiques, cliniques et paracliniques selon les séries/études

4-Particularités selon l'âge et les associations lésionnelles:

Chez le nourrisson lors de l'accouchement, pendant la manœuvre de dégagement des épaules et en cas de dystocie, on peut observer des fractures de la clavicule dont l'évolution est bénigne avec une consolidation spontanée en deux semaines (25).

Chez l'enfant et l'adolescent cette fracture est fréquente. Elle réalise parfois un aspect de fracture en « bois vert » dont l'évolution est bénigne et la consolidation est obtenue en trois semaines avec un cal hypertrophique qui subit le remodelage osseux avec l'âge (26).

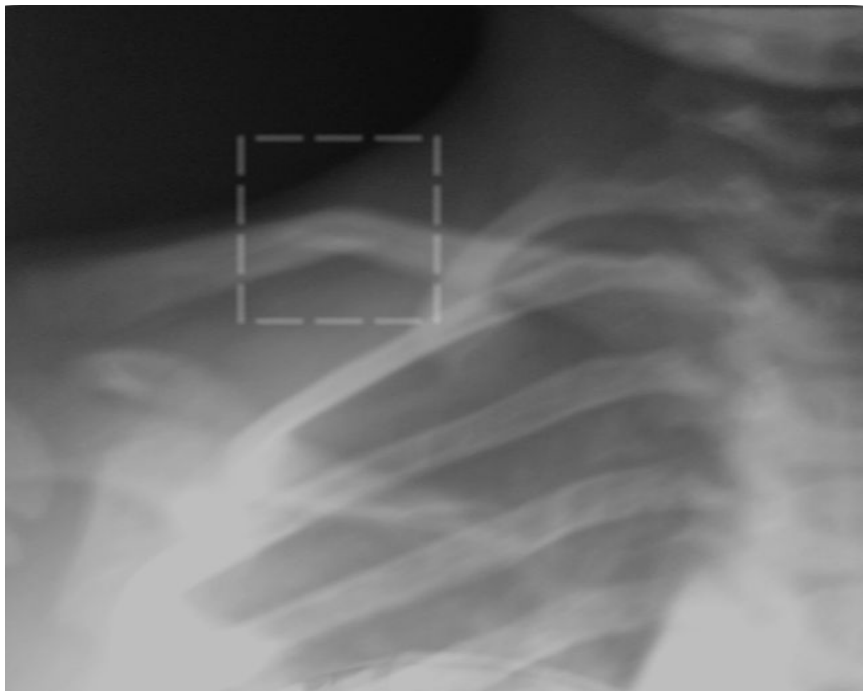


Figure 46 : Radiographie d'une fracture de clavicule type A2 chez l'enfant

Le sujet âgé ayant un os ostéoporotique et ces fractures s'observent à la suite de traumatisme minime de l'épaule. De ce fait, plusieurs auteurs rattachent l'âge avancé à un risque plus important de pseudarthrose, surtout après traitement orthopédique. Les plaques LCP (locking compression plate) gardent une place prépondérante dans le traitement chirurgical de ces patients quand ils sont opérables. Dans notre série, ces tranches d'âges n'entraient pas dans nos critères d'inclusion (60).

Les fractures claviculaires bilatérales sont exceptionnelles et sont souvent associées à un traumatisme thoracique grave nécessitant une prise en charge immédiate et pouvant imposer parfois le recours à une réanimation respiratoire par ventilation assistée. Dans la littérature, quelques rares cas ont été rapportés dont celui de Gururaj Puranik et Nick Gilham (27) (figure 47, 48). Le syndrome omo-cleido-thoracique ou syndrome du « montant de portière » associe une fracture de la clavicule, de l'omoplate et de côtes (28). Ce type de lésion nécessite le rétablissement de l'arc-boutant claviculaire par une ostéosynthèse par plaque vissée, afin de limiter l'impaction et la chute du moignon de l'épaule.

Dans notre série, nous n'avons répertorié ni fractures bilatérales ni syndrome omo-cleido-thoracique.

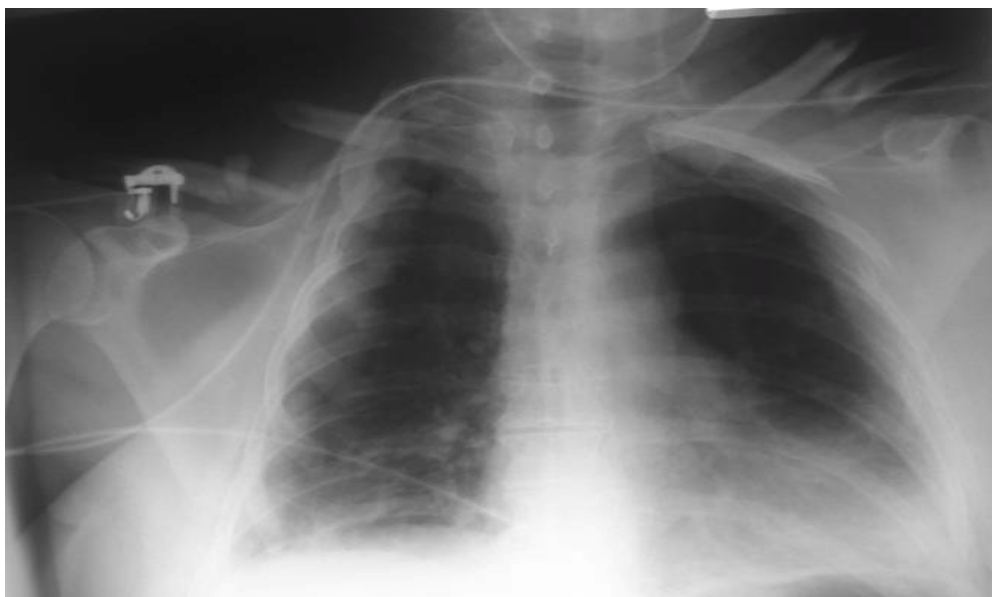

Figure 47: Image radiographique de face d'une fracture bilatérale de la diaphyse claviculaire

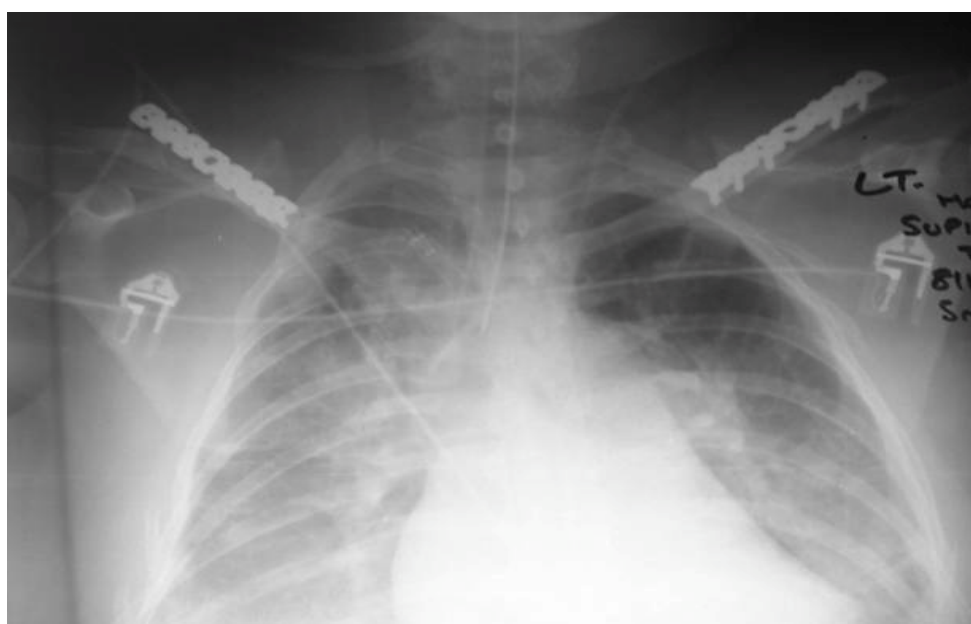


Figure 48: Contrôle radiographique de face après ostéosynthèse par plaque vissée

G-TRAITEMENT :

La fracture diaphysaire de la clavicule était réputée ou connue pour son caractère bénin qui justifiait la fréquence des traitements orthopédiques. Cependant, vue la recrudescence des pseudarthroses suites au traitement orthopédique, on assiste actuellement à une augmentation de la prise en charge chirurgicale pour les fractures déplacées surtout chez l'adulte jeune et actif. C'est donc la raison pour laquelle de nombreuses études ont été réalisées dans le but d'évaluer le bénéfice du traitement chirurgical dans la prise en charge de ce type de fracture et les conditions de son choix (29).

1-But :

L'objectif du traitement chirurgical consiste à rétablir l'anatomie de la clavicule par le biais d'une réduction parfaite suivie d'une ostéosynthèse favorisant une bonne stabilité osseuse nécessaire à la consolidation.

2-Moyens :

2.1 Orthopédique:

Cette méthode thérapeutique ne faisant pas l'objet de notre étude, néanmoins nous préciserons quelques aspects généraux de sa réalisation.

Ainsi il faut signaler que la caractéristique commune du traitement orthopédique est celle de procéder à la réduction du foyer fracturé suivie d'une contention.

Ainsi, la succession des « *savants* » jusqu'à nos jours a permis à Malgaigne (30) de dire :

« il faut porter le fragment externe en haut, en dehors et en arrière, abaisser le fragment interne, immobiliser les deux fragments en leurs positions rectifiées «cependant» il est fort aisé de réduire mais difficile de contenir ».

➤ **La Réduction orthopédique :**

Une multitude des techniques de réduction ont été décrites par de nombreux auteurs. Cependant la plus utilisée est celle de Watson-Jones qui consiste à placer le genou de l'opérateur entre les épaules du blessé assis sur un tabouret puis d'exercer une traction en arrière et légèrement en haut des deux moignons de l'épaule (Figure 49) (31).

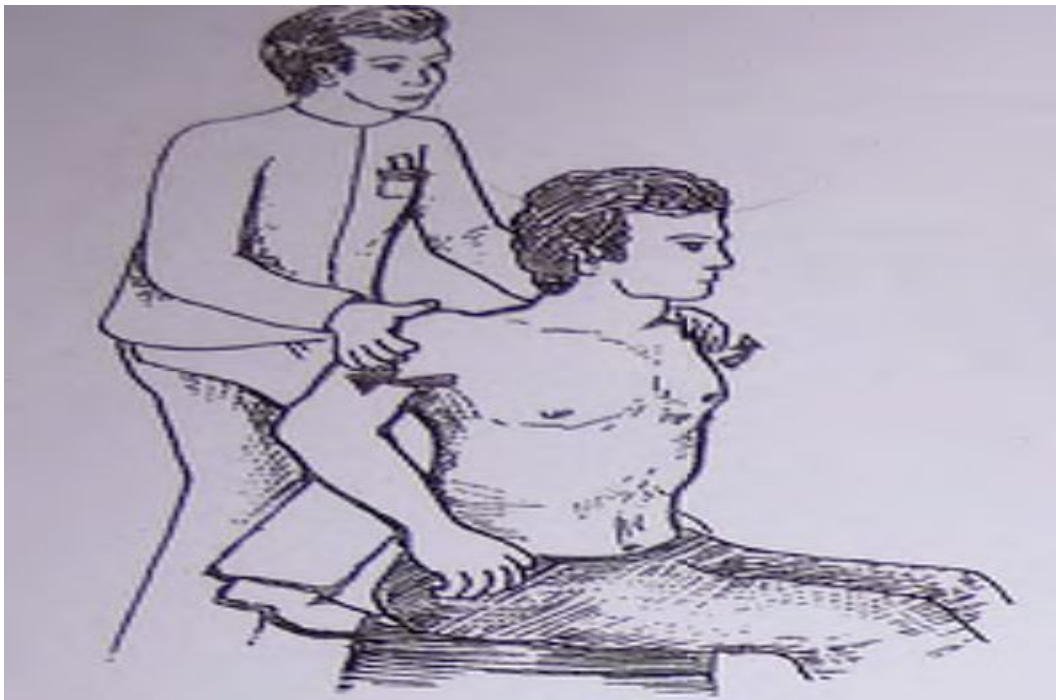

Figure 49: Image de réduction d'une fracture de la diaphyse claviculaire selon Watson Jones

Selon Bohler (32) il faudrait combiner trois mouvements de traction. On met un poing dans l'aisselle du côté fracturé et avec l'autre main on élève en haut et en arrière la ceinture scapulaire de manière à redresser l'angulation. Le raccourcissement et le déplacement latéral disparaissent lorsque l'on appuie le coude sur le thorax, par ce mouvement de levier on étire la ceinture scapulaire. Un aide peut contrôler le fragment interne et le ramener vers l'avant et le rabaisser (Figure 50).

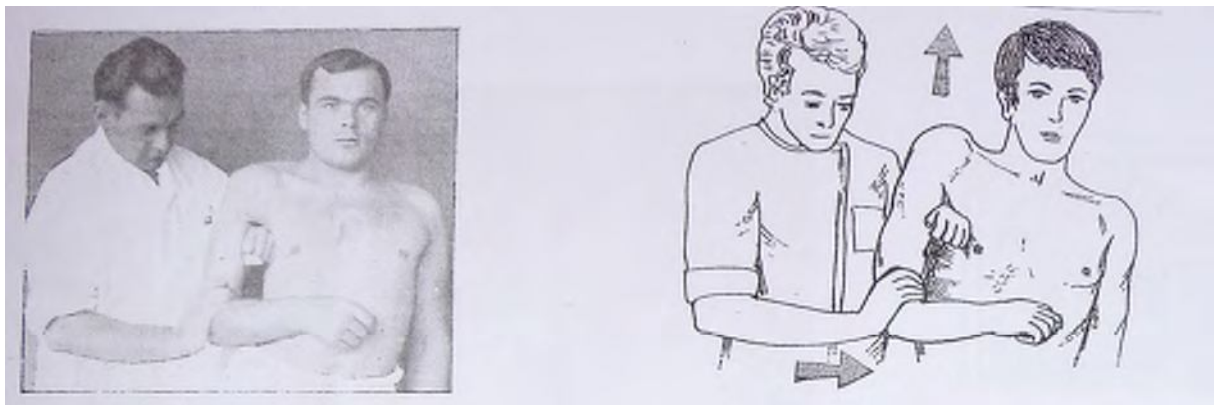


Figure 50: Image de réduction d'une fracture de la diaphyse claviculaire selon la méthode de Bohler

➤ **La contention :**

Elle consiste à maintenir les fragments fracturés fixés de sorte à réduire leur mobilité qui pourrait retarder la consolidation ou la faire carrément échouer. Il existe donc plusieurs techniques dont les plus utilisées restent l'anneau en huit de chiffre ou le bandage par écharpe type Dujarier.

Dans notre étude, aucun cas de traitement orthopédique n'a été préconisé, néanmoins deux patients, soit 8% des cas, ont été préalablement traités orthopédiquement dans une autre formation et repris chirurgicalement dans notre service après réévaluation de l'indication initiale suite aux contrôles radiologiques qui avaient objectivé une persistance voire un déplacement secondaire du foyer fracturaire.

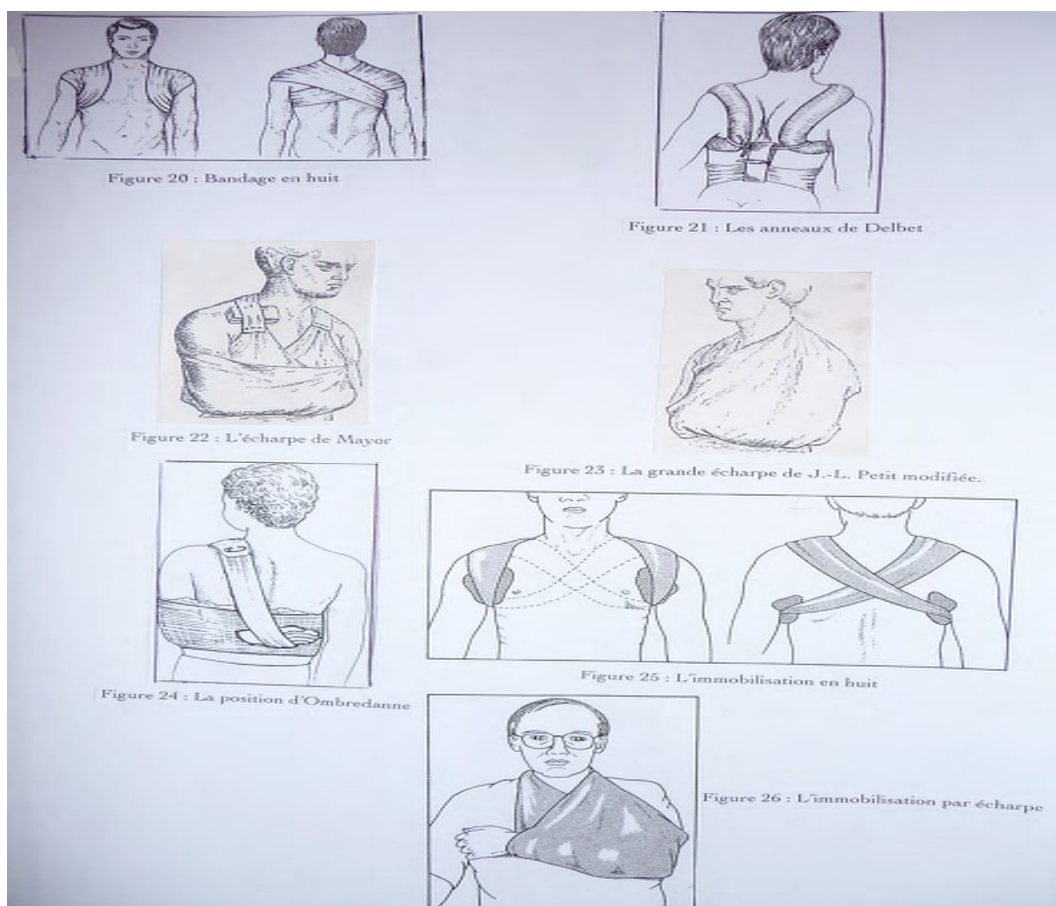


Figure 51 : Différentes méthodes de contention d'une fracture claviculaire

2.2 Chirurgical :

Les premiers traitements sanglants pour cette fracture ont été décrits depuis le dix-neuvième siècle. Nélaton cite trois modes d'intervention : la plaque de Sherman soutenue par un cercle de Parham, la ligature en cadre de Lejars, le cerclage sous-cutané de De Frenelle. Au début du vingtième siècle, Lambotte a décrit l'ostéosynthèse axiale. En 1943, en France, à l'Académie de Chirurgie, J. Leveuf rapporte un travail de H. Godard à propos du brochage intra-médullaire de la clavicule sans ouverture du foyer de fracture. Merle d'Aubigné a critiqué cette méthode avançant comme argument qu'il n'est pas facile de l'appliquer sans ouvrir. En 1975, Maurin a appliqué la méthode du fixateur externe. Dans une étude publiée par L.A. Kashf Khan publiée en 2009 sur la mise au point concernant les fractures claviculaires, il est précisé que la prise en charge chirurgicale des fractures du corps de la clavicule a été sujette à de très nombreux débats (29).

➤ Anesthésie et installation :

L'anesthésie générale est la plus utilisée dans cette région car l'anesthésie locorégionale ne permet pas toujours une analgésie suffisante à la clavicule en raison de sa situation proximale.

L'installation peut se faire en décubitus dorsal ou mieux en position demi-assise ou position dite « beach-chair » (33).

➤ **Voies d'abord et technique opératoire:**

Selon Jean-François Kempf (33) la chirurgie de cette région expose le patient à avoir une cicatrice inesthétique pour plusieurs raisons. La plupart des incisions utilisées ne suivent pas les lignes de tension de la peau; le tissu sous-cutané n'est pas épais et l'os claviculaire fait chevalier sous la peau, phénomène qui est encore aggravé par la présence d'un matériel d'ostéosynthèse, l'œdème et l'hématome post-traumatique et/ou postopératoire et plus tard par le cal osseux quand il est hypertrophique.

Ainsi certains auteurs préfèrent une cicatrice plus esthétique, verticale en épaulette, centrée sur la coracoïde. Pour eux cette incision oblige à un décollement important en dehors et en dedans pour exposer la clavicule, raison pour laquelle elle est peu utilisée pour une ostéosynthèse claviculaire. Elle est en revanche particulièrement indiquée dans la chirurgie de l'instabilité acromio-claviculaire.

L'incision cutanée est donc horizontale, suivant la direction de la clavicule, soit en regard d'elle, soit au-dessus ou en dessous d'elle. Celle réalisée directement en regard de la clavicule est la plus facile, mais elle doit être évitée car elle expose à des rétractions et des adhérences inesthétiques et, en cas de désunion, elle mettrait à nu le matériel d'ostéosynthèse. L'incision sous-claviculaire est faite en suivant les inflexions de l'os à 1 ou 2 centimètres de celui-ci ou elle peut être arciforme à concavité supérieure.

L'incision sus-claviculaire, tracée à un travers de doigt au-dessus de la clavicule, donne un bon jour et est la plus esthétique.

Dans notre série, la voie la plus utilisée était la voie sous claviculaire au dessous du foyer fracturaire offrant également un meilleur jour et répondant de ce fait à l'analyse de Kempf .

Une fois cette incision cutanée réalisée, l'abord de la clavicule est très aisé. Le muscle peaucier du cou est sectionné perpendiculairement par rapport à la direction de ses fibres. L'incision du périoste est faite juste au-dessus des insertions du grand pectoral. L'utilisation d'une rugine courbe permet de libérer la face profonde de la clavicule. Elle doit être maniée avec prudence pour rester strictement en sous-périosté car les éléments vasculo-nerveux sous-claviers sont proches et uniquement protégés par le petit muscle sous-clavier.

➤ **Ostéosynthèse des fractures récentes du tiers moyen de la clavicule :**

Pour Kempf (33) l'ostéosynthèse d'une fracture du tiers moyen de la clavicule est plus difficile pour trois raisons :

- le matériel utilisé est en situation très superficielle, sous la peau, pouvant exposer à un retard de cicatrisation voire à une infection
- les contraintes qui s'exercent sur cet os en arc-boutant sont importantes, pouvant poser un problème de stabilité en raison de la taille « limitée » de la plaque qu'on peut utiliser

- la forme en « S » de cet os ne se prête pas facilement à l'utilisation des moyens d'ostéosynthèse usuels. Sa section est elle aussi très variable, aplatie au tiers externe et triangulaire aux deux autres tiers, ce qui rend son canal médullaire étroit, irrégulier et tortueux. Il s'agit par ailleurs d'un os long très dense, difficile à pénétrer (34, 35, 36, 37).

Les moyens d'ostéosynthèses que recommandent les auteurs (34, 35, 36, 37) dans leurs études sont donc les suivants :

➤ **Plaques vissées :**

Elle est décrite comme le moyen d'ostéosynthèse le plus utilisé pour les fractures du tiers moyen de la clavicule.

➤ **Abord du foyer :**

Il se fait en sous-périosté, en évitant les dépériostages inutiles. Ils recommandent, si le curetage du foyer de fracture est nécessaire pour obtenir une réduction anatomique, de ne pas dépérioster les fragments intermédiaires, afin d'éviter de bannir leurs vascularisations et d'aggraver les lésions.

➤ **Réduction :**

L'idéal pour ces auteurs (34,35,36,37) est d'éviter les daviers dont la pose peut être dangereuse et oblige nécessairement à dépérioster davantage. La réduction manuelle ou sur la plaque fixée sur l'un des deux fragments osseux serait donc une alternative permettant d'éviter l'utilisation de daviers.

Toutefois, un chevauchement important impose l'usage de daviers placés de part et d'autre de la fracture pour corriger le raccourcissement par chevauchement des fragments.

Quelle plaque choisir ?

Les auteurs s'accordent pour dire que cette plaque doit remplir plusieurs conditions:

- être malléable pour pouvoir être pliée ou chantournée afin de s'adapter au mieux à la forme de la clavicule
- être de section concave pour épouser l'os

Ainsi Kempf et al (33) pouvaient dire que les plaques ayant une section en tiers de tube ou en demi-tube sont particulièrement adaptées à l'anatomie de la clavicule. Mais vue que la plaque doit aussi permettre la mise en compression du foyer de fracture par l'utilisation d'un tenseur, ce procédé n'est pas commode en regard de la clavicule. L'utilisation d'un dispositif de mise en compression automatique comme la plaque DCP « Dynamic Compressive Plate » est privilégiée car elle est suffisamment rigide, contrairement aux plaques malléolaires tiers de tube souvent utilisées mais qu'il faut alors dédoubler pour rigidifier suffisamment le montage.

Par ailleurs les plaques LCP « Locking Compressive Plate » à vis 3,5 peuvent également être utilisées notamment sur les os porotiques ou les fractures comminutives (38,39).

Les plaques précontournées en « S » sont aussi utilisables. Ces dernières offrent une bonne adéquation anatomique avec la clavicule et permettent d'obtenir une consolidation plus rapide qu'en utilisant des plaques DCP (40).

Cependant pour Huan ji et al (41) révèlent que les plaques dites anatomiques malgré leur nom, n'ont qu'un ajustement imparfait sur la clavicule du fait de la grande variabilité anatomique inter-individuelle. Ainsi, les plaques anatomiques sont au mieux ajustées sur des clavicales de sujets noirs de sexe masculin, tandis que dans 38% des cas, cet ajustement est très partiel chez les femmes blanches. De plus, l'ajustement des plaques est meilleur sur la partie médiale de la clavicule et diminue latéralement

Les auteurs Russo et al (42) proposent l'utilisation de la plaque de Mennen dans l'ostéosynthèse des fractures déplacées et/ou communitives du tiers moyen de la clavicule. Ces dernières permettent de raccourcir le temps opératoire et de préserver la vascularisation endostée du fait de l'absence de vis ainsi que la position para-squelettique de la plaque

Chuang et al. (43), pour leur part, proposent lorsque cela est possible, d'avoir recours à une réduction à foyer fermé suivie d'une ostéosynthèse par vis canulée permettant d'obtenir de bons résultats.

Les études de Bouillet B et al (44) et celle de Jean François Kempf (33) se rejoignent pour dire qu'il est préférable de ne pas placer la plaque directement en regard de l'incision cutanée sur la face supérieure ou le bord antérieur de la clavicule, mais de la décaler vers le bas en situation antéro-inférieure ou vers le haut en situation postéro-supérieure. Certains préfèrent la mettre sur la face inférieure car elle est mieux protégée et gêne moins, mais sa pose est alors malaisée voire dangereuse ;

➤ **Vissage :**

Dans la plupart des études l'ostéosynthèse des fractures diaphysaires utilise une plaque avec un vissage de diamètre de 3,5 millimètre ou de 4,5 millimètre en fonction de la plaque utilisée. Les vis sont corticales avec un taraudage préalable. Le montage idéal comporte la prise de six corticales avec trois trous de part et d'autre du foyer fracturaire (33,40,41,42,43).

➤ **Gestes associés :**

En cas de perte de substance osseuse, une greffe cortico-spongieuse complémentaire immédiate est recommandée (33).

Dans notre série, l'ostéosynthèse par plaque vissée a été utilisée dans huit cas (30%) dont trois plaques anatomiques en « S » (11%) et cinq plaques en tiers de tubes (19%) utilisant des vis de diamètre 3,5 millimètres. Nous n'avons pas eu recours à la greffe cortico-spongieuse.

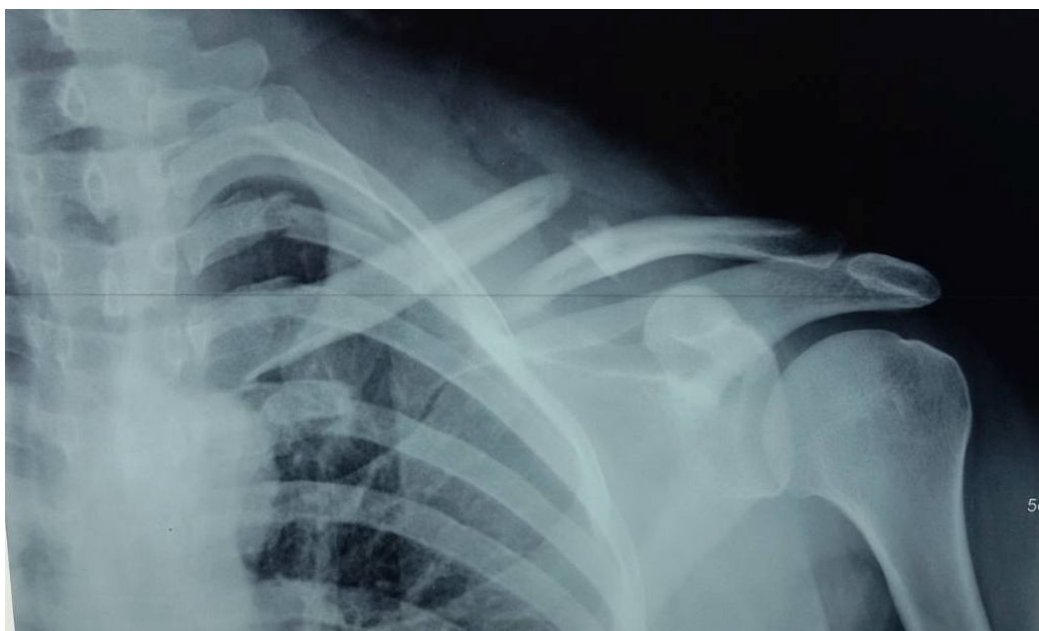


Figure 52 : Radiographie d'une fracture de la clavicule type IIB2

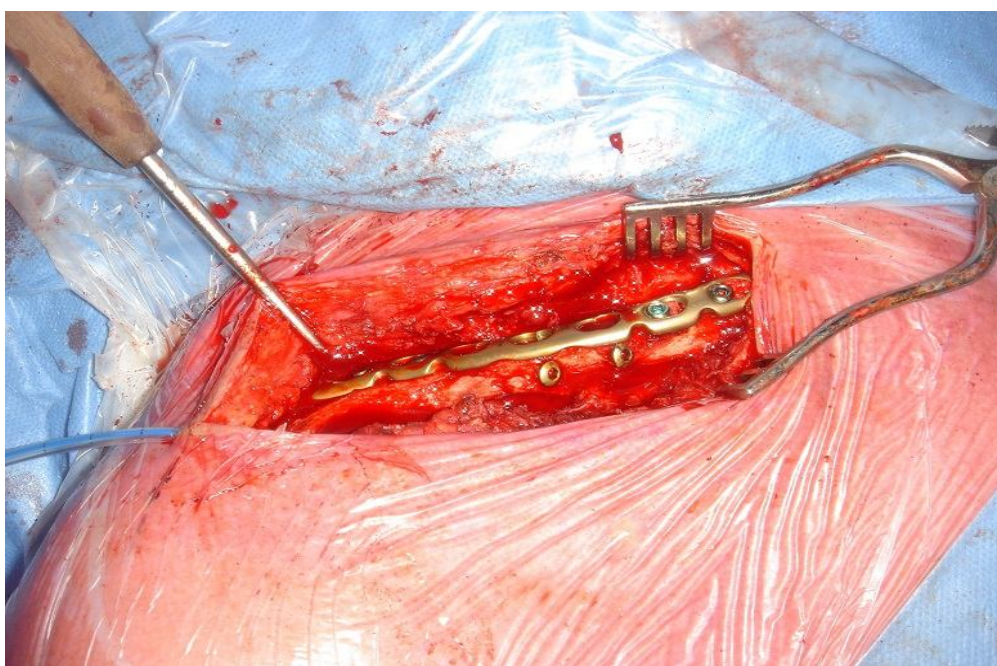


Figure 53: Image peropératoire d'une ostéosynthèse par plaque anatomique en S

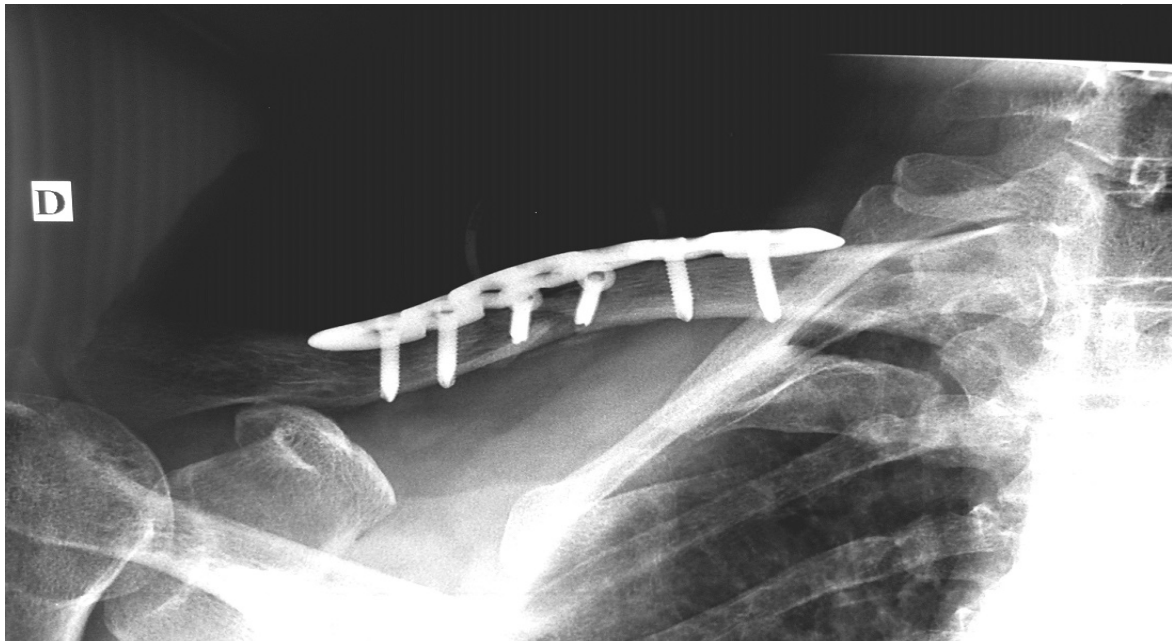

Figure 54: Image radiographique d'une ostéosynthèse de fracture diaphysaire par plaque en S

➤ **Ostéosynthèse axiale centromédullaire :**

De très nombreux systèmes d'embrochage ont été décrits témoignant de la difficulté avec un tel système de dominer les contraintes en flexion, en traction et en rotation qui s'exercent sur une clavicule lors de la mobilisation de l'épaule. Les moyens souvent utilisés dans la littérature sont les broches de Kirschner ou des broches filetées comme la broche de Knowles qui exposent à moins de migration. Elles sont mises en place par trois techniques :(33)

- à foyer fermé en percutané
- à foyer ouvert de dehors en dedans
- à foyer ouvert en va-et-vient.

➤ **Technique d'embrochage à foyer fermé percutané :**

La technique à foyer fermé de dedans en dehors défendue par Lengua et Nuss (36) semble plus sûre vis-à-vis des éléments vasculonerveux sous-claviers. Elle doit se faire impérativement sous contrôle radioscopique. Les auteurs utilisent une seule broche de 1,7 à 2,5 millimètre de diamètre, légèrement incurvée qu'ils introduisent dans le fragment claviculaire médial à 2-3 cm du renflement interne de la clavicule. La broche est introduite à la main à l'aide d'un porte-clou d'Ender et sa progression est suivie par un contrôle scopique pour éviter toute fausse route. L'intervention se termine en recourbant à angle droit la broche à son point d'introduction interne (33).

➤ **Technique d'embrochage à foyer ouvert de dehors en dedans ou en va-et-vient**

Dans ce cas, le foyer de fracture a été abordé et la réduction a été faite. Il est alors possible d'introduire à l'extrémité externe de la clavicule ou en trans-acromial une broche montée sur moteur dont la progression est suivie à travers le foyer de fracture. La broche est ensuite fichée dans le fragment interne et le bout distal de la broche au point d'introduction est recourbé pour éviter toute migration.

Pour éviter toute fausse route, d'autres auteurs comme Béguin préfèrent utiliser la technique du va-et-vient en cathétérissant le canal médullaire du fragment distal de dedans en dehors de façon à faire ressortir la broche en arrière de l'acromion puis, au travers d'une courte contre-incision cutanée, la broche qui doit si possible être filetée peut alors être réintroduite de dehors en dedans, passer le foyer et être plantée dans le fragment proximal (45).

D'après Lee et al (46), Witzel et al (47) l'ostéosynthèse des fractures médio-claviculaires par des broches de Knowles serait plus satisfaisante en termes de résultats par rapport à une stabilisation par plaque chez les patients jeunes et de plus de 50 ans, induisant un temps opératoire et une durée d'hospitalisation plus courte. La récupération de la force musculaire et de la mobilité est plus précoce avec moins de complications et moins de gêne dues au matériel d'ostéosynthèse.

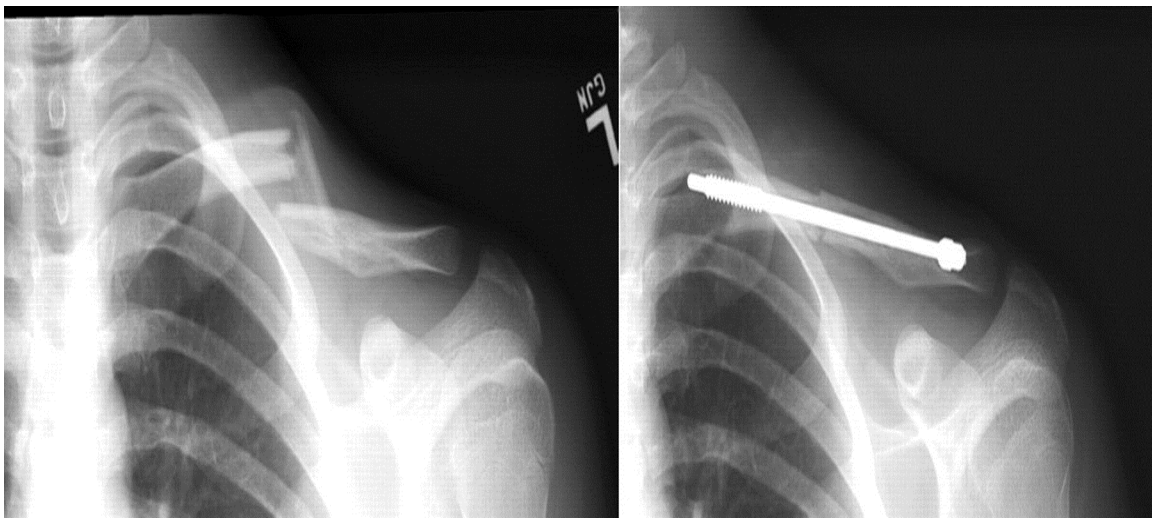


Figure 55: Image radiologique illustrant l'ostéosynthèse par broche fileté de Knowles d'une fracture type IIB2

Concernant les enfants, et comme souvent en traumatologie pédiatrique, lorsqu'une ostéosynthèse de clavicule est indiquée, il s'agit le plus souvent d'un embrochage (48).

Dans notre série, dans dix-huit cas (70%) nous avons eu recours à l'embrochage à foyer ouvert par la technique en "va et vient".

➤ **Ostéosynthèse par enclouage élastique :**

Le traitement par enclouage est rendu difficile par l'anatomie en «S» de la clavicule. Le clou doit donc être de petit diamètre et flexible afin d'en épouser la forme. L'absence de verrouillage confère au clou des propriétés biomécaniques inférieures à la plaque. Ceci se traduit par un possible déplacement et un raccourcissement secondaires progressifs après enclouage de fractures comminutives. Les clous de dernière génération, en titane, flexibles, peuvent être implantés en mode minimal invasif. Il est toutefois fréquemment nécessaire de procéder à la réduction de la fracture par mini-incision. Par contre, le taux de fracture itérative après ablation de l'implant est moindre comparativement à l'ablation de plaques (56 ,57).

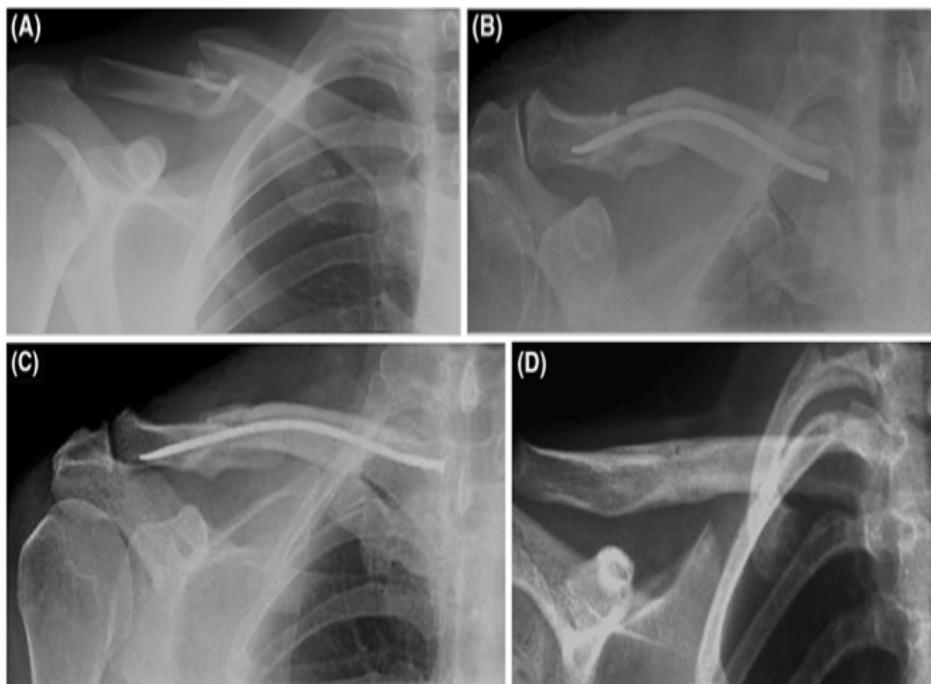


Figure 56 : Images radiographiques de face montrant les différentes phases A, B, C, D illustrant successivement fracture, enclouage élastique puis consolidation après ablation de l'implant.

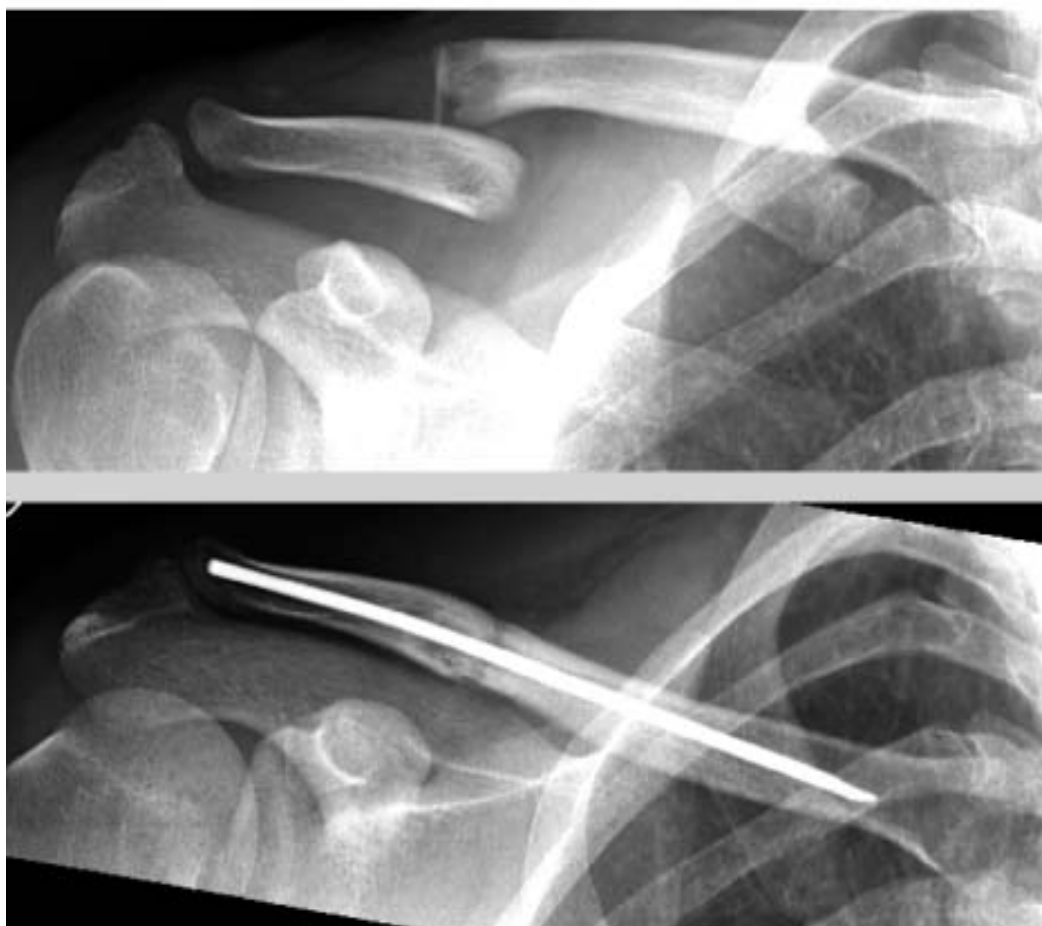

Figure 57: Images radiographiques de face d'une fracture claviculaire avant et après enclouage centromédullaire

Dans notre série, nous n'avons pas eu recours à l'enclouage centro-médullaire dans ce type fracturaire.

Ostéosynthèses par fixateur externe :

C'est un montage à connaître car il peut être très utile dans certains contextes, comme une fracture ouverte, d'infection ou en cas de lésion vasculo-nerveuse associée car il est de réalisation rapide et minimise les complications infectueuses secondaires. Trois fiches filetées sont suffisantes de part et d'autre du foyer de fracture. Leur mise en place doit être prudente pour éviter de dérapier sur la corticale dense de l'os. Il faut absolument éviter de dépasser par les pointes des fiches la face postérieure de la clavicule.

Dans notre étude, nous n'avons pas eu recours à ce type d'ostéosynthèse.

Concernant les moyens de traitement chirurgicaux, les préférences sont variables selon les écoles. Ainsi dans l'étude de

Zeiad A et al (17) à propos de 35 patients, et celle de Kulshresta V et al (51) intéressant 73 patients, le choix du traitement par plaque semble gagner plus d'intérêt avec une prédominance des plaques de reconstruction anatomique en « S » et des plaques LCP sur les plaque 1/3 de tube. Ces moyens étaient associés à un temps de consolidation radiologique allant de 10 à 13 semaines. Cependant, dans notre série, la méthode de fixation intra médullaire par embrochage en « va et vient » a été la plus utilisée par rapport aux plaques 1/3 de tube et la plaque de reconstruction anatomique ou plaque en « S ». Cette préférence de broches est liée non seulement à l'indication opératoire qui dans notre étude était plus représentée par les fractures classé IIB 1 de Edimburgh

mais aussi à la nécessité de préserver le périoste claviculaire gage d'une bonne consolidation osseuse, contrairement aux plaques LCP adaptées à la clavicule qui nécessitent un déperiostage tout en gardant un meilleur contact os-plaque. Cependant tous nos moyens d'ostéosynthèses à savoir les broches, les plaques anatomiques en « S » et les plaques 1/3 de tube ont permis d'obtenir une consolidation osseuse visible sur les clichés radiologiques au bout de huit à dix semaines puis un résultat fonctionnel satisfaisant.

Ainsi, de ce qui précède, les auteurs ont confirmé la variabilité de choix des moyens d'ostéosynthèses pour le même résultat thérapeutique à court et à moyen terme. Par ailleurs cette assertion semble être partagée par nombreux auteurs dont Lenza M et Fallopa (52) qui stipulent qu'il n'existe pas de d'études montrant avec forte évidence ou démontrant la supériorité d'une d'ostéosynthèse par rapport à l'autre.

En outre, Zhang B , Zhu Y et al (53) après leurs méta analyses de treize études portant au total sur 931 patients, rétorquaient en disant que les méthodes de fixation intra médullaire offraient de meilleurs résultats à court et moyen terme, comparées aux plaques dans les six premiers mois, notamment en ce qui concerne la cicatrice d'incision qui est plus minime et la gêne fonctionnelle de l'épaule qui est moindre. Alors qu'à long terme, au delà de 6 mois, ces techniques sont comparables (résultat fonctionnel identique).

Zlowodski et al (54) ont réalisé une étude à propos de 2144 cas, et ont relevé un taux majeur de pseudarthrose suite à un traitement orthopédique de fractures déplacées (15%) contre un taux mineur de 2,2% suite à un traitement chirurgical de ces fractures claviculaires.

Choudari et al (55) dans leur série de 40 fractures médio-claviculaires, traité exclusivement par chirurgie n'ont obtenu aucun cas de pseudarthrose par contre un taux d'infection post opératoire de 2,5%. Dans notre série, nous n'avons également pas eu de cas de pseudarthrose par contre un taux minime de complication infectieuse à 4%. Nos résultats sont donc proches de ceux de Choudari. Avec une différence non significative du taux d'infection 1,5% qui peut être imputé au plus petit nombre de cas dans notre série

Par ailleurs deux cas de traitement orthopédique antérieur avaient été repris après un délai de trois à douze jour, par la chirurgie. Ceci après ajustement de l'indication suite aux contrôles radiographiques qui avaient objectivé un déplacement important persistant sous contention.

Ces résultats sont, sans nul doute, liés à l'indication opératoire qui était bien posée, car nos patients avaient tous des fractures avec un déplacement associé à un raccourcissement supérieur à 1,5 centimètres, répondant également au type IIB 1 et type IIB 2 selon la classification de Edimbourg.

Aux vue des différentes approches thérapeutiques sus-citées, nous pouvons établir de manière exhaustive quelques indications utiles aux choix d'une méthode thérapeutique nécessaire au traitement de ce type de fracture qui demeure assez fréquent.

✓ **Indication orthopédique :**

- fracture non déplacée de la diaphyse claviculaire
 - fracture à déplacement minime avec une simple angulation ou un déplacement de moins de 1,5 centimètres

✓ **Indication chirurgicale :**

- fracture déplacée avec un raccourcissement ou un chevauchement important
- fracture menaçant la peau, ouverte ou irréductible
- fractures associées à une complication vasculo-nerveuse ou à un pneumothorax
- fracture associée à une luxation sterno-claviculaire
- fracture associée à une fracture du col de l'omoplate, constituant une épaule flottante, ou un syndrome omo-cleido-thoracique
- échec d'un traitement orthopédique

En considérant l'étude de Robinson (1) sur une population de 1000 cas, nous constatons déjà que le type **IIA** a un meilleur pronostic après traitement orthopédique que le type **IIB**. Le type **IIB** conserve de bons résultats, mais à une consolidation plus lente pour 3,2% d'entre eux au bout de 12 mois et surtout à un taux de pseudarthrose de près de 6% à 24 mois. Le type **IIB** est associé à un risque plus important de retard de consolidation, de cal vicieux et de pseudarthrose. Il précise qu'il existe un lien entre les accidents à forte cinétique et ce type de fracture. Il poursuit en disant que tous les patients de sa série, sauf un, qui présentaient des pseudarthroses étaient symptomatiques. Le taux de pseudarthrose atteint 9,4% pour le type **IIB 2** et 4,3% pour le type **IIB 1** et 0% pour le type **IIA**.

Robinson (1) a donc établi un lien significatif entre les types de fractures et la prédiction de complications en terme de séquelles et de pseudarthroses à 24 mois. Il apparaît que le type IIB donne plus de complications et qu'au sein de ce sous-groupe, c'est le type IIB 2 qui est le plus susceptible de donner des pseudarthroses. L'utilisation de cette classification reproductible et complète pour la fracture diaphysaire de la clavicule nous semble un outil adapté pour le praticien en urgence quelque soit sa spécialité. Elle permet, à la différence de celle d'Allman, de mettre en garde le médecin sur les risques, pour tel ou tel type de fracture, la plus pourvoyeuse de pseudarthrose.

Nous tirons de ce fait les conclusions suivantes de l'étude de Robinson (1):

- les stades IIA sont mieux indiqués dans le traitement orthopédique
- Les stades IIB sont mieux indiqués dans le traitement chirurgical

Cela concorde avec notre étude où l'on retrouve 100% de prise en charge chirurgicale chez les patients ayant une fracture classées IIB selon la classification de Edimbourg (1,13,56).

H-EVOLUTIONS ET COMPLICATIONS

Généralement après traitement chirurgical, la consolidation osseuse de la clavicule est obtenue dans un délai de 8 à 10 semaines néanmoins certaines complications peuvent survenir:

1-Complications immédiates:

➤ Complications respiratoires:

Les rapports intimes de la clavicule avec les poumons en arrière exposent ces derniers à des conséquences directs à type de pneumothorax et hémopneumothorax par une brèche pleurale occasionnée par un fragment claviculaire déplacé. Il se traduit généralement par une dyspnée brutale post-traumatique avec parfois des signes de détresse respiratoire. Elle nécessite alors un drainage pleural après mise en condition en urgence suivi d'une ostéosynthèse immédiate. Ainsi aucun cas ne fut rapporté dans la série de Robinson de même que dans la notre. Cela nous permet d'affirmer qu'elles sont peu fréquentes néanmoins doivent être recherchées vu le risque vital qu'elles engagent.

➤ Complication vasculaire :

il s'agit des lésions de l'artère ou de la veine sous clavier dans les fractures avec déplacement important. Cette dernière étant intimement en rapport avec la face inférieure du tiers moyen de la clavicule, son atteinte se traduit par une diminution du pouls périphérique de l'artère radiale ou humérale au niveau du membre supérieur homolatéral à la lésion. Parfois il peut apparaître une cyanose ou une pâleur des extrémités ou de tout le membre.

présence de ces signes doivent signaler une prise en charge en urgence .Un angioscanner permet d 'identifier les lésions vasculaire

Elle nécessite une prise en charge chirurgicale immédiate par simple suture de brèche au moment de l'ostéosynthèse a foyer ouvert de la facture. Ou souvent l'abord par un spécialiste dans les lésions graves (57).

➤ **Complication neurologique: la lesion du plexus brachial**

C'est une complication redoutable. Elle survient par étirement ou rupture des racines ou troncs secondaires du plexus brachial. Elle se traduit cliniquement par une paresthésie, engourdissement du membre voire une perte de la sensibilité superficielle. Elle s'améliore par une rééducation précoce après ostéosynthèse immédiate.

Cependant ces complications neurovasculaires sont rarement décrites dans la littérature (57).

Zehir S et al (58) de même que Robinson et al (1) ne relatent aucun cas de cette complication dans leurs études, témoignant ainsi de sa rareté. Cependant ils précisent que cette complication doit être recherchée vu le pronostic fonctionnel du membre qu'elle peut engager.

Dans notre étude aucun cas de complication immédiate neurovasculaire ne fut rapporté.

➤ **Complication cutanée:**

Elles peuvent être à type d'ecchymose, d'érythème ou d'ouverture cutanée. Même si Robinson (1) décrit le risque de tension cutanée liée à une fracture IIA 2, seulement 2 cas/1000 ont été rapportés. Pour certains auteurs Breda et al (59) l'ouverture cutanée est peu fréquente malgré le caractère superficiel de l'os. Mais cela est un critère de choix pour l'utilisation d'un fixateur externe qui donne de très bon resultants.

Aucune fracture ouverte n'a été rapportée dans notre série.

Aucune fracture ouverte ne fut rapporté dans notre série. Notre série rejoint ainsi R Breda et al pour dire que les ouvertures cutanées associées à ces fractures sont de faible fréquence. Dans son étude, R Bréda décrit que la prise en charge consistait en un débridement et parage des lésions cutanées suivi d'une ostéosynthèse par fixateur externe.

2-Complications secondaires:

➤ **Vasculaire: Anévrisme de l'artère subclavière**

Complication rare secondaire à une rupture partielle de l'artère subclavière. Elle se traduit généralement par une masse battante en dessous de la clavicule. L'angioscanner trouve ici tout son intérêt afin de diagnostiquer cet anévrisme. Par ailleurs aucun cas ne fut rapporté dans notre série (60).

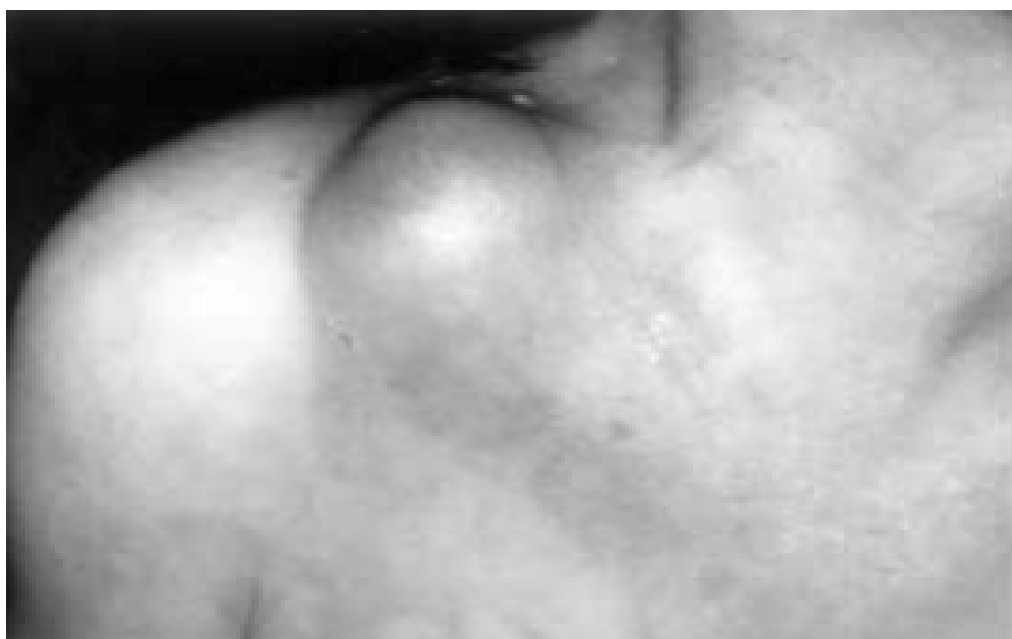

Figure 58: Aspect clinique d'un pseudo anévrisme de l'artère subclavière

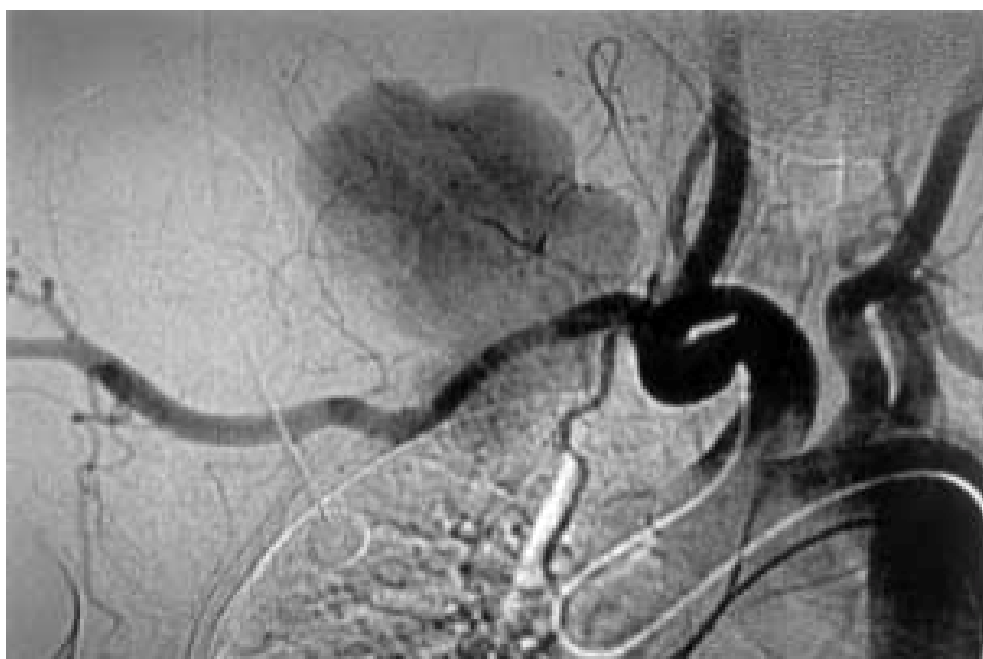

Figure 59: Image radiographique d'un pseudo anévrisme de l'artère sous-clavière

➤ **La Thrombophlébite de la veine subclavière**

La thrombose de la veine subclavière survient après inflammation ou phlébite de cette dernière causée par une effraction de la paroi vasculaire par un fragment osseux, libérant ainsi des médiateurs pro coagulant tel que le facteur tissulaire. Ce processus est favorisé par la stase sanguine elle même générée par l'impotence fonctionnelle partielle du membre.

Aucun cas ne fut rapporté dans notre étude.

➤ **La compression nerveuse secondaire**

La compression des structures nerveuses, notamment des branches secondaires du plexus brachial, peut s'observer en cas de déplacement secondaire, de cal osseux hypertrophique ou de chirurgie iatrogène. Un cas de compression nerveuse suite à un déplacement secondaire chez un patient traité orthopédiquement nous a été rapporté dans la publication de Lin CC et al (61).

Par ailleurs aucun cas de lésion neurologique secondaire ne fut rapporté dans notre série de même que celle de la plupart des auteurs sus cités

➤ **La nécrose cutané secondaire**

Complication fréquente liée à la compression sous cutanée exercée par le matériel d'ostéosynthèse : broche ou plaque ou vis du fait du caractère superficiel de l'os, d'où l'intérêt de recourber l'extrémité externe de la broche afin de réduire l'incidence de cette complication et la préférence de la situation antéro-supérieure de la plaque.

La lésion cutanée liée à un matériel proéminent est rapportée dans plusieurs études notamment celle de Choudari et al (55) ou un cas sur 40 patients a nécessité l'ablation précoce du matériel d'ostéosynthèse (une plaque proéminente).

Aucun cas de nécrose cutanée n'a été rapporté dans notre série.

➤ **L'Infection**

Elle se rencontre surtout dans les fractures ouvertes d'emblée. En outre nombreux auteurs incriminent la chirurgie comme élément potentialisateur de la prévalence des infections après fracture de la clavicule, contrairement au traitement orthopédique. Dans la plupart des études notamment celle de Robinson (1000 cas), de Nidhi Narsaria (66 cas), de Mohsen (70 cas) et de Choudari (40 cas) le taux d'infection variait entre 2 et 3% après la chirurgie. N'en diffère à notre série réalisée sur 26 cas ou le taux d'infection se rapproche des leurs avec 4% de cas. Ces infections souvent superficielles sont facilement jugulées par une antibiothérapie ciblée et dans de rare cas lorsqu'elle s'accompagne d'un sepsis, elle nécessite une ablation du matériel; comme ce fut le cas dans notre série

➤ **La migration du matériel d'ostéosynthèse**

La migration d'un implant, la broche en l'occurrence, peut être consécutive à sa fracture ou à la résorption osseuse dans sa périphérie immédiate. Elle pourrait, en outre, être le fruit d'un mauvais montage de l'implant. Des broches peuvent ainsi migrer le long des plans tissulaires, aidées en cela par les mouvements musculaires. Les débris métalliques peuvent également pénétrer les

vaisseaux et migrer vers des sites distants. L'indication à retirer l'implant doit être examinée au cas par cas, selon la gêne qu'elle provoque et le danger qu'elle représente.

Plusieurs séries tout comme celle de Choudari (55) rapportent l'existence de cette complication peu fréquente qu'est la migration secondaire du matériel d'ostéosynthèse plus particulièrement celle de la broche centromédullaire liée à une mobilisation excessive du membre ou à un traumatisme secondaire. Sa prise en charge consiste en l'ablation du matériel avec reprise chirurgicale. Un cas de migration, soit 4% des cas a été observé dans notre série et a bénéficié d'une reprise chirurgicale pour ablation première, réduction puis réimplantation d'une autre broche (62).

3-Complications tardives :

➤ La pseudarthrose

Elle se définit comme l'absence de consolidation d'une fracture entre le sixième et le neuvième mois. Complication la plus fréquente dans ces fractures. Le diagnostic de pseudarthrose est radiologique et celle-ci peut être symptomatique (douleur à la mobilité de l'épaule avec diminution de la force musculaire et fatigabilité) ou être plus rarement asymptomatique. Par ailleurs elle peut être hypertrophique entraînant dans ce cas des déformations inesthétiques pouvant comprimer parfois le pédicule nerveux lors de la mobilisation en abduction de l'épaule. Enfin elle peut être atrophique se traduisant uniquement par des douleurs claviculaires persistante après traitement.

la prévalence de la pseudarthrose après fracture médioclaviculaire fait l'objet de nombreux débats concernant la supériorité d'une prise en charge par rapport à l'autre à la phase aiguë.

Il est donc judicieux d'établir **les différents facteurs de risque en cause** :

-Le Tabagisme

Murray dans une étude réalisée sur 1196 patients a conclu que le tabagisme était un facteur primordial dans les causes de pseudarthrose chez les sujets traités orthopédiquement avec un ODDS RATIO le plus élevé à 3,7% dans sa série.

- le sexe féminin
- l'âge avancé
- Le déplacement et le raccourcissement de la clavicule.

Zlowodski et al(54) affirmaient que les fractures déplacées traitées orthopédiquement étaient plus pourvoyeuses de pseudarthroses avec un taux allant jusqu'à 15% à la différence d'un traitement chirurgical qui s'accompagne de 2,2% de pseudarthroses. Des études récentes, Shengping Yang et al (63), Martetschlager F et al (64) s'accordent à affirmer la supériorité de la prise en charge chirurgicale dans les fractures récentes et déplacées de la clavicule afin de réduire le taux de survenue des pseudarthroses.

Fort de ce qui précède, plusieurs auteurs s'accordent à dire qu'un déplacement supérieur à 1,5 augmente le risque de pseudarthrose dans les fractures déplacées de la clavicule traitées orthopédiquement.

Choudhari et al(55) ont affirmé qu'un traitement chirurgical immédiat de patients ayant un raccourcissement claviculaire supérieur à 1,5 cm s'accompagnait d'un taux de consolidation de 100% et une satisfaction des patients de 96% avec seulement 5% de complications telle qu'une infection cutanée superficielle et un implant défectueux.

En outre si dans les études de Mohsen (16) , de Nidhi Narsaria (65) et de Choudari et al (55) on retrouve respectivement 5,7% ,1 et 0% de pseudarthrose après la chirurgie, dans l'étude de Mohsen on retrouve un taux de pseudarthrose après traitement orthopédique s'élevant jusqu'à 13% ce qui est largement supérieur au taux après la chirurgie.

Notre série rejoint donc celle de Choudari et al (55) avec aucun cas de pseudarthrose. Le traitement de cette complication fait appel à la mise en place d'une plaque vissée, avec greffe osseuse prélevée au niveau de l'os iliaque ou du foyer hypertrophique de pseudarthrose.(Figure 60,61) (66,67,68).

➤ **Le Cal vicieux**

Même si les cals vicieux sont relativement fréquents après une fracture déplacée de la clavicule traitée orthopédiquement, ils sont dans la grande majorité des cas asymptomatiques (figures 60,61). Dans quelques rares cas, ils sont symptomatiques avec une traduction clinique variable essentiellement imputable aux cals vicieux antéro-postérieurs ou au chevauchement des extrémités osseuses entraînant un raccourcissement. (69;70)

Un raccourcissement de plus de 15mm est très souvent associé à une gêne fonctionnelle.

Néanmoins quelque rares auteurs (34,35,68) défendent l'idée qu'il existe toujours ou de manière extrêmement fréquente un raccourcissement de la clavicule après une fracture déplacée et que cela n'a aucune incidence clinique.

Les signes de compression neurovasculaire, une gêne à l'effort, des douleurs chroniques ou des faiblesses musculaires voire de simples sensations désagréables au niveau de l'épaule ont aussi été décrits et ont justifiés une prise en charge chirurgicale de cals vicieux.

Le traitement des cals vicieux par ostéotomie de correction osseuse et fixation par plaque peut améliorer les signes cliniques chez ces patients.

Shengping Yang et al (63) dans leur méta analyse de plusieurs séries portant sur plus de 381 cas rapportèrent 2% de cals vicieux après la chirurgie contrairement au traitement orthopédique où la prévalence des cals vicieux était plus importantes s'élevant à 14%. Cependant aucun cas cal vicieux n'a été observé dans notre série.

➤ **La Raideur de l'épaule**

Complication moins fréquente. Elle est surtout l'apanage du sujet âgé et liée à des causes multiples tel qu'une immobilisation prolongée de l'épaule dans le traitement orthopédique ou un défaut de rééducation après une chirurgie claviculaire. Dans la série de Nidhi Narsaria et al (65) aucun cas de raideur n'a été rapporté après la chirurgie. Dans notre étude, deux cas de raideur, soit 8%, ont été rapportés suite à un traitement orthopédique (cas réopérés). Cependant aucune raideur n'a été notée chez les patients traités initialement par la chirurgie.

➤ **Le syndrome du défilé cervico-thoracique**

Le syndrome du défilé cervico-thoracique correspond anatomiquement à la compression du plexus brachial et des vaisseaux sous-claviers dans un passage étroit formé par le défilé inter-scalénique et l'espace costo-pectoral. Il se traduit par des troubles mixtes à savoir neurologique type douleur du membre supérieur homolatéral ou paresthésie voire paralysie ou encore de type vasculaire notamment un engourdissement, un œdème et des troubles trophiques unguéaux. Les causes de ce problème sont multiples, Valenti et al (71) établissent un lien entre la fracture médio claviculaire comminutive traitée orthopédiquement et la survenue de ce syndrome. Cependant il précise que sa survenue se fait en moyenne deux ans après la lésion initiale surtout sur un terrain de pseudarthrose ou de cal vicieux. Son diagnostic se fait au moyen de l'Electromyogramme et son traitement correspond à une neurolyse associée au traitement de la cause (chirurgie de pseudarthrose, cal vicieux). Dans notre série aucun cas n'a été répertorié.

En faisant une revue de la littérature, GLOBALEMENT NOS RESULTATS SONT MEILLEURS trouvant l'explication par le nombre limité de cas.

Complications	Nidhi Narsaria et al		Choudari et al	Notre Série	
	Plaque en « S »	Clou élastique	Plaque LCP et plaque en « S »	Broche	Plaque 1/3 tube et plaque en « S »
Infection	6%	3%	2,5%	0%	4%
Anomalie de cicatrice	12%	0%	2,5%	0%	0%
Migration d'implant	0%	0%	0%	4%	0%
Pseudarthrose	0%	1%	0%	0%	0%
Cal vicieux	0%	0%	0%	0%	0%
Fracture après ablation du matériel	9%	0%	0%	0%	0%
Score fonctionnel de Constant (moyen)	74	60	89	92	92

Figure 60: Tableau comparant l'incidence des complications en fonction des techniques chirurgicales chez les patients opérés

Etude	Class fracture selon Edimburgh	Traitement	Complications	Consolidation	Score fonctionnel Epaulé (moyen)
Zeiad et al	Non précisé	Plaque de reconstruction	Paresthesie infra Claviculaire (5%)	12-13 semaines	Score fle 15 (type non précisé)
Mohsen K et al	IIA2(23%) IIB1(51%) IIB2(26%)	Plaque	Infection 14,3% Pseudarthrose 5% Infection 0%	8-9 semaines	Score de constant 20,97
	IIA2 (23%) IIB1 (50%) IIB2 (27%)	Orthopédique	Pseudarthrose 13%		20,53
Robinson C M	Tout type IIA1 (7%) IIA2 (19%) IIB1 (54%) IIB2 (18%)	TTT orthopédique	Pseudarthrose 4% (II B avec ttt ortho)	10-12 semaines	Non exploré
		Chirurgicale	Pseudarthrose 0%		
Notre Série	IIB 1(65%) IIB 2 (35%)	Embroschage Plaque 1/3 tube Plaque en « S »	Migration broche (4%) Infection (4%)	8-10 semaines	Score fle 92

Figure 61: Tableau comparatif des résultats selon les études



Conclusion

V-CONCLUSION :

Les fractures de la clavicule sont des affections fréquentes selon les séries de Robinson. Elles sont l'apanage des sujets jeunes actifs. Cependant si grâce à leur capacité de remodelage, les enfants et les adolescents ont pu faire de ces fractures des lésions bénignes, Cela n'est pas le cas chez l'adulte chez qui le taux de pseudarthrose est très élevé suite au traitement orthopédique et du fait de la vascularisation précaire de la région medioclaviculaire.

Notre étude, au travers des résultats obtenus après chirurgie des fractures claviculaires, surtout dans leur forme déplacée, a permis de déduire que cette approche serait la plus adaptée dans la prévention des pseudarthroses et dans une certaine mesure des cal vicieux. Elle rejoint les recommandations de nombreux auteurs au travers de séries comparatives et descriptives qui préconisent la chirurgie dans le traitement des fractures diaphysaires de la clavicule classées IIB selon Edimbourg.

Par ailleurs, les matériels d'ostéosynthèse modernes associées aux techniques chirurgicales plus élaborées comme l'ont décrit Kempf et al, permettent de préserver la vascularisation de cet os, de réduire le risque infectieux et d'obtenir une bonne fonction de l'épaule.

Enfin il convient de réaliser de nouvelles études dont le but serait d'étudier le bénéfice d'une technique chirurgicale par rapport à une autre dans le traitement de ces fractures.



Résumé

RESUME

Thèse : Le traitement Chirurgical des fractures diaphysaires de la clavicule chez **l'adulte** jeune. A propos de 26 cas

Auteur : Kamenan Akindri Valery

Mots Clés : Fracture, Diaphyse, Clavicule, Ceinture scapulaire, Chirurgie

Il s'agit d'une étude rétrospective portant sur 26 cas de fractures diaphysaires de la clavicule chez l'adulte jeune colligées dans les archives du service de traumatologie-orthopédie II de l'Hôpital Militaire d'Instruction Mohamed V de Rabat, de 2010 à 2014.

Tous nos patients étaient des adultes jeunes actifs (100%) avec une nette prédominance masculine (77%). L'âge moyen était de 37 ans. Les étiologies étaient dominées par les accidents de la voie publique (50%). Le mécanisme lésionnel était indirect chez tous nos patients (100%). L'imagerie confirma le diagnostic permet la classification selon Edimbourg. La chirurgie a concerné les types IIB 1 (65%) et IIB 2 (35%), elle a consisté en un embrochage dans 18 cas (70%), une plaque vissée dans 8 cas (30%). L'immobilisation a été systématique chez tous nos patients (100%) par écharpe type Dujarier pendant quatre semaines. La rééducation fonctionnelle a débuté précocement dans tous les cas (100%).

la consolidation obtenue dans les délais normaux dans 100% des cas. Néanmoins deux complications ont été relevées (8%), une migration de la broche chez un patient et un sepsis superficiel chez un autre.

Nos résultats ont été très satisfaisants dans 92% des cas.

La fracture de la clavicule est une lésion fréquente. Les types IIB 1 ou IIB 2 d'Edimbourg traités orthopédiquement se compliquent de pseudarthrose dans 10 à 15% des cas. Ce taux est presque nul sous chirurgie avec des résultats fonctionnels supérieurs à ceux obtenus après traitement orthopédique.

Les fractures diaphysaires claviculaires sont l'apanage des sujets jeunes actifs. Le traitement actuel des formes déplacées est chirurgical. Il est pourvoyeur de meilleurs résultats fonctionnels

ABSTRACT

Thesis: The Surgical treatment of diaphyseal fractures of the clavicle in young **adults**. About 26 cases

Author: Valery Kamenan Akindri

Keywords: Fracture, Midshaft Clavicle, Shoulder girdle, Surgery

This is a retrospective study of 26 cases of midshaft fractures of the clavicle in young adults collected in the archives of the Trauma-Orthopedics II service of the Military Hospital of Instruction Mohamed V in Rabat 2010 2014.

All patients were active young adults (100%) with a male predominance (77%). The average age was 37 years. The etiologies were dominated by accidents of public roads (50%). The mechanism of injury was indirect in all patients (100%). The imaging confirmed the diagnosis and allowed the classification Edinburgh. Surgery concerned types IIB 1 (65%) and IIB 2 (35%), it consisted of an intramedullary pin in 18 cases (70%), the bone plate was placed in 8 cases (30%) of which three plates anatomical "S". The immobilisation of the limb was systematic in all patients (100%) by sling Type Dujarier for four weeks. Functional rehabilitation began early in all cases (100%).

Bone healing was achieved within normal in 100% of cases. Nevertheless two complications were recorded (8%), pin's the migration in one case and a superficial sepsis in another case.

Our results have been very satisfactory in 92% of cases.

The clavicle fracture is common.. Thus a poorly treated fractures may sound on the shoulder function. Types IIB 1 or IIB 2 depending on the classification of Edinburgh treated conservatively are complicated by nonunion in 10-15% of cases. This rate is almost zero in surgery that also gives superior functional results to those obtained after orthopedic treatment.

Midshaft clavicular fractures are the prerogative of active young subjects. Current treatment of displaced forms is surgical in this population. He provider better functional results.

ملخص

عنوان : العلاج الجراحي للكسور العمودية لعظم الترقوة عند الشاب الراشد، دراسة بصدد 26 حالة

مؤلف : كامينان أكنديري فاليري

كلمات أساسية : كسر، عمود، ترقوة، حزام كتفي، جراحة.

عملنا هو عبارة عن دراسة استرجاعية خصت 26 حالة كسر عمودي لعظم الترقوة عند الراشد الشاب، موثقة بمصلحة جراحة العظام و المفاصل II بالمستشفى العسكري محمد الخامس بالرباط، من 2010 إلى 2014.

كل المرضى كانوا شباب راشدين و ناشطين (100%)، أغلبهم ذكور (77%)، يتراوح عمرهم ما بين 15 و 55 سنة، مع معدل عمر يبلغ 39 سنة. تبين أن حوادث السير تشكل السبب الرئيسي لهذه الكسور في 50% من الحالات، وأن الآلية المسببة لهذه الإصابة هي غير مباشرة لدى جميع المرضى. كما مكنتنا التصوير بالأشعة من تأكيد تشخيص الكسور وتصنيفها حسب إدنبورغ.

استعملت الجراحة في 65% من الحالات بالنسبة للأصناف IIB 1، مقابل 35% للأصناف IIB 2. أما بالنسبة للعلاج لجراحي المحض، فقد استعملت السفايفيد في 18 حالة أي 70%، والصفائح الحديدية في 8 حالات أي 30%، منهم 3 حالات عن طريق الصفيحة الهيكلية على شكل S.

بعد الجراحة، استفاد جميع المرضى من التثبيت بواسطة ضمادات تضم المرفق إلى الجسم من نوع دوجاريي لمدة أربع أسابيع، بالإضافة إلى الترويض الوضائفي المبكر.

لاحظنا بعد مضي 24 شهر، أن الإلتام العظمي قد حصل لدى جل المرضى في إطار المهلة الإعتيادية. مع ذلك، تم تسجيل حالتين مضاعفتين (8%)، تم علاجهما فور تشخيصهما:

هجرة السفود، لدى مريض واحد

تقصير عمودي عن طريق خطأ تقني

عدا عن ذلك، فإن النتائج كانت مرضية في 92% من الحالات.

جل الأبحاث المتعلقة بالكسور العمودية لعظم الترقوة لصنفي IIB1 و IIB2 المعالجة تقويميا، تبين تطورا غير مرضي، نتيجة ظهور التمثيل الكادب بنسبة قد تصل إلى 10%. إلا أن هذا الأخير يمكن تقاديه بفضل الجراحة، التي تمكن أيضا من تخفيض نسبة المضاعفات بشكل عام.



*Références
bibliographiques*

- [1] **ROBINSON, C. Michael.** Fractures of the clavicle in the adult. *Bone & Joint Journal*, 1998, vol. 80, no 3, p. 476-484.
- [2] **De Lee J, Drez D, eds. DeLee and Drez's Clavicular** fractures in adults. *Orthopaedic Sports Medicine: Principles and Practice*. 2nd edition. Philadelphia, Pa: Saunders; 2003. 958-68
- [3] **Lenza M, Buchbinder R, Johnston RV, Belloti JC, Faloppa.**
Interventions chirurgicales versus conservatrices pour le traitement de la fracture de la clavicule chez les adolescents et les adultes, *cochrane*, 2014
- [4] **Jeray K.J.** Acute midshaft clavicular fracture. *Journal of the American Academy of Orthopaedic Surgeons*, (2007) Volume 15 (n°4), Page 239-248.
- [5] **Cloquet, Jules.** *Anatomie de l'homme*. Vol. 3. Aug. Wahlen, 1830.
- [6] **Chase S, M.E. Menendez, D.C.** Ring. Clavicle nonunion and malunion ,Michael Greiwe ,Shoulder and Elbow Trauma and Its Complications ;Woodhead publishing series in biomaterial,Vol 1, 2015, Page 389-400
- [7] **Voisin, J.L..** "Clavicule : approche architecturale de l'épaule et réflexions sur le statut systématique des néandertaliens." *C.R. Palevol*, Elsevier, 2004, Volume 3: Page 133-142
- [8] **Salter EG, Nasca RJ, Shelley BS.** Anatomical observation on the acromio-clavicular joint and supporting ligaments. *American Journal of Sport Medicine*, 1987, volume 15, Page 199-206.

- [9] **Boehm TC.** The relation of the coraco-clavicular ligament insertion to the acromio-clavicular joint. A cadaver study of relevance to lateral clavicle resection. *Acta Orthop Scand* 2003; Volume 74: Page 718-21.
- [10] **Renfree KJ, Riley Mk, Wheeler D, et al.** Ligamentous anatomy of the distal clavicle. *J Shoulder Elbow Surg* 2003; Volume 12: Page 355-359.
- [11] **De Palma AF.** Surgery of the shoulder. Philadelphia : Lippincot, 1983; 3e edition; Page 319-339
- [12] **Boucher A., & Cuilleret J,**Anatomie topographique, descriptive et fonctionnelle: le membre supérieur, le membre inférieur. 1990.
- [13] **Olivier A.** van der Meijden, MD, Trevor R. Gaskill, MD, Peter J. Millett, MD. Treatment of clavicle fractures: current concepts review journal of Shoulder and Elbow Surgery Board of Trustees, 2012; vol 21; Page 423-429
- [14] **ROWE, Carter R.** 4 An Atlas of Anatomy and Treatment of Midclavicular Fractures. *Clinical orthopaedics and related research*, 1968, vol. 58, p. 29-42.
- [15] **Huttunen, Tuomas T., KANNUS, Pekka, LEPOLA, Vesa, et al.** Surgical treatment of clavicular fractures in Finland–A register based study between 1987 and 2010. *Injury*, 2013, vol. 44, no 12, p. 1899-1903
- [16] **Khorami M, Fakour M, Mokarrami H, Arti HR, Nassab AM, Shahrivar F.** The comparison of results of treatment of midshaft clavicle fracture between operative treatment with plate and non-operative treatment. *Archives of bone and joint surgery*, 2014, vol. 2, no 3, p. 210-4.

- [17] **Zeiad A Alshameeri ; Krishnaiah Katam, Mohammed Alsamaq,** and Paresh Sonsale. The outcome of surgical fixation of mid shaft clavicle fractures; looking at patient satisfaction and comparing surgical approaches. *Int J Shoulder Surg.* 2012 Jul; volume 6 n°(3): Page 76-81
- [18] **Mustapha Mahfoud.** Fracture de la clavicule; « Fracture et luxation du membre supérieur »; CERCOS TETOUAN ; Volume 1 Page 75-99 (2006)
- [19] **MEBTOUCHE, Nasser, LETELLIER, Thomas, BÉGUÉ,** Thierry, et al. Les plaques de clavicule à vis polyaxiales–autorisent-elles une extension des indications d’ostéosynthèse des fractures de la clavicule. *Revue de Chirurgie Orthopédique et Traumatologique*, 2014, vol. 100, no 7, p. S216.
- [20] **Zanca P.** Shoulder pain : Involvement of the acromio-clavicular joint : Analysis of 1000 cases. *AJR Am Roentgenol* 1971; Vol 112; Page 493-506.
- [21] **Sharr, J. R. P. and K. D. Mohamed** (2003). "Optimizing the radiographic technique in clavicular fractures." *J Shoulder Elbow Surg* Vol 12; n°2; Page170-172.
- [22] **SMEKAL, Vinzenz, DEML,** Christian, IRENBERGER, Alexander, *et al.* Length determination in midshaft clavicle fractures: validation of measurement. *Journal of orthopaedic trauma*, 2008, vol. 22, no 7, p. 458-462.

- [23] **Djahangiri A1, Farron A.** When to operate an isolated midshaft clavicle fracture. *Rev Med Suisse.* 2009 Aug 5; 5(212): 1542-5
- [24] **ALLMAN, Fred L.** Fractures and ligamentous injuries of the clavicle and its articulation. *J Bone Joint Surg Am*, 1967, vol. 49, no 4, p. 774-784.
- [25] **A Fassier.** Fracture de l'enfant avant l'âge de 18 mois. Conférence d'Enseignement de la SOFCOT; 2012; page 185-199
- [26] SchulzJ, Moor M, RoocroftJ, Bastrom TP, Pennock AT.
Functional and radiographic outcomes of nonoperative treatment of displaced adolescent clavicle fractures. *J Bone Joint Surg Am.* 2013 Jul 3; 95(13): 1159-65
- [27] **Gururaj Puranik and Nick Gillham.** Bilateral fractured clavicles with multiple rib fractures. *Emerg Med Journal.* 2007 Sep; Vol 24(n°9): Page 675
- [28] **VAN NOORT, A. et VAN DER WERKEN, Chr.** The floating shoulder. *Injury*, 2006, vol. 37, no 3, p. 218-227.
- [29] **KHAN, LA Kashf, BRADNOCK, Timothy J., et ROBINSON, C. Michael.** GECO formation: Les fractures de la clavicule. *Maitrise orthopédique* 2009 n°184
- [30] **MALGAIGNE, Jean-François.** *Traité des fractures et des luxations: Atlas de XVI pl.* Selbstverl., 1846

- [31] **Watson-Jones R.** Fracture and joint injuries,. Edimburg and London: E & S Livingstone 1955 2, 4th edition
- [32] **Bölher L,Boppe Marcel** "Fractures de la clavicule." Technique du Traitement des fractures ; Paris Masson(1934).
- [33] **Kempf JF, Lacaze F, Colin F.** Chirurgie des traumatismes de la ceinture scapulaire. Encycl Méd Chir (Elsevier, Paris), Techniques chirurgicales—orthopédie-traumatologie, 1999, Page 44–230.
- [34] **Eskola A, Vainionpää S, Myllynen P, Pätäälä H, Rokkanen P.** Outcome of clavicular fracture in 89 patients. *Arch Orthop Surg* 1986 ; Vol°105 : 337-338
- [35] **Hill JM, McGuire MH, Crosby LA.** Closed treatment of displaced middle third fractures of the clavicle gives poor results. *J Bone Joint Surg Br* 1997 ; Vol°79 : P 537-539
- [36] **Lengua F, Nuss JM, Lechner R, Baruthio J, Veillon F.** Traitement des fractures de la clavicule par embrochage à foyer fermé de dedans en dehors sans va-et-vient. *Rev Chir Orthop* 1987 ;Vol 73 : Page 377-380
- [37] **Leung KS, Lam TP.** Open reduction and internal fixation of ipsilateral fractures of the scapular neck and clavicle. *J Bone Joint Surg Am* 1993 ; Vol 75 : Page 1015-1018
- [38] **Celestre P, Roberston C, Mahar A, Oka R, Meunier M, Schwartz A.** Biomechanical evaluation of clavicle fracture plating techniques: does a locking plate provide improved stability? *J Orthop Trauma* 2008; Vol 22 : Page 241-247

- [39] **Khan S.A, Shamsbery P, Gupta V, Trikha V, Varshney M.K, Kumar A.** Locking compression plate in long standing clavicular nonunions with poor bone stock. *J Trauma* 2008; Vol 64 : Page 439-441
- [40] **Shahid R, Mushtaq A, Maqsood M.** Plate fixation of clavicle fractures: a comparative study between reconstruction plate and dynamic compression plate. *Acta Orthop Belg* 2007; Vol 73 : Page 170-174
- [41] Huang J.I, Toogood P, Chen M.R, Wilber J.H, Cooperman D.R. Clavicular anatomy and the applicability of precontoured plates. *J Bone Joint Surg Am* 2007; Vol 89 : Page 2260-2265
- [42] **Russo R, Visconti V, Lorini S, Lombardi L.V.** Displaced comminuted midshaft clavicle fractures: use of Mennen plate fixation system. *Trauma* 2007; Vol 63 : Page 951-954
- [43] **Chuang T.Y, Ho W.P, Hsieh P.H, Lee P.C, Chen C.H, Chen Y.J.** Closed reduction and internal fixation for acute midshaft clavicular fractures using cannulated screws. *J Trauma* 2006; Vol 60 : 1315-1320.
- [44] **BOUILLET, B., MOREEL, P., et DESCAMPS, S.** Prise en charge des fractures récentes de la clavicule. *Journal de Traumatologie du Sport*, 2009, vol. 26, no 1, p. 24-31.
- [45] **BEGUIN, J. M. et POILVACHE, G.** [Fractures of the clavicle. Study of 17 cases operated on using intramedullary nailing. Value of the Knowles pin]. *Acta orthopaedica Belgica*, 1983, vol. 50, no 6, p. 758-768.

- [46] **Lee YS, Lin CC, Huang CR, Chen CN, Liao WY.** Operative treatment of midclavicular fractures in 62 elderly patients: knowles pin versus plate. *Orthopedics* 2007; Volume 30: Page 959–960
- [47] **Witzel K.** Intramedullary osteosynthesis in fractures of the mid-third of the clavicle in sports traumatology. *Z Orthop Unfall* 2007; Vol 145 : Page 639-642
- [48] **Kubiak R, Slongo T.** Operative treatment of clavicle fracture in children: a review of 21 years. *J Pediatr Orthop*; 2002; Vol 22 : Page 736-739
- [49] **Jubel A, Andermahr J, Schiffer G, Tsironis K, Rehm KE.** Elastic stable intramedullary nailing of midclavicular fractures with a titanium nail. *Clin Orthop Relat Res* 2003; Vol 408: Page 279-285.
- [50] **Strauss EJ, Egol KA, France MA, Koval KJ, Zuckerman JD.** Complications of intramedullary Hagie pin fixation for acute midshaft clavicle fractures. *J Shoulder Elbow Surg* 2007; Vol 16: Page 280-284
- [51] **KULSHRESTHA, Vikas, ROY, Tanmoy, et AUDIGE, Laurent.** Operative versus nonoperative management of displaced midshaft clavicle fractures: a prospective cohort study. *Journal of orthopaedic trauma*, 2011, vol. 25, no 1, p. 31-38
- [52] **Lenza M, Faloppa F.** Surgical interventions for treating acute fractures or non-union of the middle third of the clavicle. *Cochrane Database Syst Rev* 2015 May 7; Vol 5:

- [53] **ZHANG, Bing, ZHU, Yanbin, ZHANG, Fei, et al.** Meta-analysis of plate fixation versus intramedullary fixation for the treatment of mid-shaft clavicle fractures. *Scandinavian journal of trauma, resuscitation and emergency medicine*, 2015, vol. 23, no 1, p: 1-11
- [54] **ZLOWODZKI, Michael, ZELLE, Boris A., COLE, Peter A., et al.** Treatment of acute midshaft clavicle fractures: systematic review of 2144 fractures: on behalf of the Evidence-Based Orthopaedic Trauma Working Group. *Journal of orthopaedic trauma*, 2005, vol. 19, no 7, p. 504-507
- [55] **P Choudhari, Chhabra. Displaced MidShaft Clavicle Fractures: A Subset For Surgical Treatment.** *Malaysia Orthopaedic Journal* ; 2014 ; Vol 8 ; No 2 ;Page 1
- [56] **Bahk MS, Kuhn JE, Galatz LM, Connor PM, Williams GR Jr.** Acromioclavicular and sternoclavicular injuries and clavicular, glenoid, and scapular fractures. *J Bone Joint Surg Am.* 2009 Oct. 91(10): 2492-510
- [57] **Howard FM, Shafer SJ.** Injuries to the clavicle with neurovascular complications. A study of fourteen cases. *J Bone Joint Surg* 1965 ; Vol 47-A : Page 1335-1346
- [58] **Zehir, Sinan, Akgul, Turgut, et Zehir, Regayip.** Results of midshaft clavicle fractures treated with expandable, elastic and locking intramedullary nails. *Acta orthopaedica et traumatologica turcica*, 2015, vol. 49, no 1, p: 13-17.

- [59] **R. Breda, E. Van Gaver , S. Rigal.** *Open fracture of clavicle and treatment with an external fixator. A case report and review of literature.* Journal de Traumatologie du Sport (2009) Vol 26 Page 180–183
- [60] **J. A. SERRANO, P. RODRÍGUEZ, L. CASTRO, P. SERRANO, P. CARPINTERO** Acute subclavian artery pseudoaneurysm after closed fracture of the clavicle. *Acta Orthopædica Belgica*; 2003; Vol. 69; n° 6; Page: 555-557
- [61] **Lin CC, Lin JJ.** Brachial plexus palsy caused by secondary fracture displacement in a patient with closed clavicle fracture. *Orthopedic* 2009 Oct; Vol 32; n°10; Page 769
- [62] Florence Unno Veith, Alexandre Lädermann, Pierre Hoffmeyer. Ablation du matériel d'ostéosynthèse : un mal nécessaire. *Rev Med Suisse* 2009; Page 977-980
- [63] **YANG, Shengping, ZHANG, Rui, ZHU, Qingling, et al.** Evaluation of surgical and non-surgical interventions for clavicle fractures. *Acta orthopaedica et traumatologica turcica*, 2014, vol. 48, no 3, p. 253-258.
- [64] **Martetschlager F, Gaskill TR, Millett PJ.** Management of clavicle nonunion and malunion. *J Shoulder Elbow Surg.* 2013; Vol 22: Page 862-870.

- [65] **Nidhi Narsaria, Ashutosh K. Singh, G.R.Arun R.R.S. Seth** Surgical fixation of displaced midshaft clavicle fractures: elastic intramedullary nailing versus precontoured plating. *J Orthopaed Traumatol*, 2014 ;Vol 15 n°3, Page 165-171
- [66] 66) **W liu ,J Xiao,F ji,Y xie,Y Hao**. Facteurs de risque intrinsèques et extrinsèques de pseudarthrose après traitement non opératoire des fractures médiodiaphysaires de la clavicule. *Revue de chirurgie orthopédique et traumatologique*; 2015 ; Vol 101 Page 197-200
- [67] **Murray IR, Foster CJ, Eros A, Robinson CM**. Risk factors for nonunion after nonoperative treatment of displaced midshaft fractures of the clavicle. *J Bone Joint Surg Am*; 2013; Vol 95; n°13; Page 1153-1158
- [68] **Wick M, Müller EJ, Kollig E, Muhr G**. Midshaft fractures of the clavicle with a shortening of more than 2 cm predispose to nonunion. *Arch Orthop Trauma Surg*. 2001; Vol 121; (n°4); 207-218
- [69] **McKee M.D, Pedersen E.M, Jones C, Stephen D.J, Kreder, H.J, Schemitsch E.H, Wild L.M and Potter J**. Deficits following nonoperative treatment of displaced midshaft clavicular fractures. *J Bone Joint Surg Am*. 88: 35-40, 2006
- [70] **Potter, J. M., Jones, C., Wild, L. M., Schemitsch, E. H., and McKee, M. D.**: Does delay matter? The restoration of objectively measured shoulder strength and patient-oriented outcome after immediate fixation versus delayed reconstruction of displaced midshaft fractures of the clavicle. *Shoulder Elbow Surg*. 2007;Vol 16:Page 514-518,.

- [71] P. Valenti , S. Naser Chourif , A. Gilbert THORACIC OUTLET SYNDROME AFTER FRACTURE OF THE CLAVICLE: EIGHT CASES Institut de la Main, Clinique Jouvenet, 6, square Jouvenet, 75016 Paris.Revue de Chirurgie Orthopédique et Traumatologique, octobre 2002 Vol 88, N° 6 -

Serment d'Hippocrate

Au moment d'être admis à devenir membre de la profession médicale, je m'engage solennellement à consacrer ma vie au service de l'humanité.

- *Je traiterai mes maîtres avec le respect et la reconnaissance qui leur sont dus.*
- *Je pratiquerai ma profession avec conscience et dignité. La santé de mes malades sera mon premier but.*
- *Je ne trahirai pas les secrets qui me seront confiés.*
- *Je maintiendrai par tous les moyens en mon pouvoir l'honneur et les nobles traditions de la profession médicale.*
- *Les médecins seront mes frères.*
- *Aucune considération de religion, de nationalité, de race, aucune considération politique et sociale ne s'interposera entre mon devoir et mon patient.*
- *Je maintiendrai le respect de la vie humaine dès la conception.*
- *Même sous la menace, je n'userai pas de mes connaissances médicales d'une façon contraire aux lois de l'humanité.*
- *Je m'y engage librement et sur mon honneur.*

قسم أبقراط

بسم الله الرحمن الرحيم أقسم بالله العظيم

في هذه اللحظة التي يتم فيها قبولي عضوا في المهنة الطبية أتعهد علانية:

- < بأن أكرس حياتي لخدمة الإنسانية .
 - < وأن أحترم أساتذتي وأعترف لهم بالجميل الذي يستحقونه .
 - < وأن أمارس مهنتي بوانزع من ضميري وشر في جاعلا صحة مريض هدي في الأول .
 - < وأن لا أفشي الأسرار المعهودة إلي .
 - < وأن أحافظ بكل ما لدي من وسائل على الشرف والتقاليد النبيلة لمهنة الطب .
 - < وأن أعتبر سائر الأطباء إخوة لي .
 - < وأن أقوم بواجبي نحو مرضاي بدون أي اعتبار ديني أو وطني أو عرقي أو سياسي أو اجتماعي .
 - < وأن أحافظ بكل حزم على احترام الحياة الإنسانية منذ نشأتها .
 - < وأن لا أستعمل معلوماتي الطبية بطريق يضر بحقوق الإنسان مهما لاقيت من تهديد .
 - < بكل هذا أتعهد عن كامل اختيار ومقسما بشري في .
- والله على ما أقول شهيد .

العلاج الجراحي للكسور العمودية لعظم الترقوة عند الشاب الراشد

دراسة بصدد 26 حالة

أطروحة

قدمت ونوقشت علانية يوم :

من طرفه

السيد: كامينان اكندري فاليري

المزاد في: 27 ابريل 1986 بابيدجان

طبيب داخلي بالمركز الاستشفائي الجامعي ابن سينا بالرباط

من المدرسة الملكية لمصلحة الصحة العسكرية - الرباط

لنيل شهادة الدكتوراه في الطب

الكلمات الأساسية: كسر - عمود - ترقوة - حزام كنفى - جراحة.

تحت إشراف اللجنة المكونة من الأساتذة

رئيس

مشرف

أعضاء

السيد: بلقاسم شكار
أستاذ في جراحة العظام والمفاصل
السيد: احمد سالم بوعبيد
أستاذ في جراحة العظام والمفاصل
السيد: مصطفى بوسوكا
أستاذ في جراحة العظام والمفاصل
السيد: ادريس بنشبة
أستاذ في جراحة العظام والمفاصل
السيد: محمد أنور دندان
أستاذ في جراحة العظام والمفاصل عند الأطفال