



كلية الطب  
والصيدلة - مراكش  
FACULTÉ DE MÉDECINE  
ET DE PHARMACIE - MARRAKECH

Année 2016

Thèse N° 59

# Kyste hydatique splénique à propos de 15 cas

**THESE**

PRÉSENTÉE ET SOUTENUE PUBLIQUEMENT LE 02 / 05 / 2016

PAR

**M<sup>me</sup>. Zineb CHOURAFA**

Née le 9 Mai 1990 à Agadir

POUR L'OBTENTION DU DOCTORAT EN MÉDECINE

**MOTS-CLÉS**

Kyste de la rate – hydatidose – splénectomie

**JURY**

<b>Mr.</b>	<b>A. LOUZI</b> Professeur de Chirurgie Général	<b>PRESIDENT</b>
<b>Mr.</b>	<b>K. RABBANI</b> Professeur agrégé de Chirurgie Général	<b>RAPPORTEUR</b>
<b>M<sup>me</sup>.</b>	<b>M. OUALI IDRISSE</b> Professeur agrégée de Radiologie	} <b>JUGES</b>
<b>M<sup>me</sup>.</b>	<b>S. OUBAHA</b> Professeur agrégé de Gastro-Entérologie	

بِسْمِ اللَّهِ الرَّحْمَنِ الرَّحِيمِ

"رب أوزعني أن أشكر نعمتك  
التي أنعمت عليّ وعلى والديّ  
وأن أعمل صالحاً ترضاه  
وأصلح لي في ذريّتي إنّي تبت  
إليك وإنّي من المسلمين"

صدق الله العظيم

سورة الأحقاف الآية 15



# *Serment d'hypocrate "*

*Au moment d'être admis à devenir membre de la profession médicale, je m'engage solennellement à consacrer ma vie au service de l'humanité.*

*Je traiterai mes maîtres avec le respect et la reconnaissance qui leur sont dus.*

*Je pratiquerai ma profession avec conscience et dignité. La santé de mes malades sera mon premier but.*

*Je ne trahirai pas les secrets qui me seront confiés.*

*Je maintiendrai par tous les moyens en mon pouvoir l'honneur et les nobles traditions de la profession médicale.*

*Les médecins seront mes frères.*

*Aucune considération de religion, de nationalité, de race, aucune considération politique et sociale, ne s'interposera entre mon devoir et mon patient.*

*Je maintiendrai strictement le respect de la vie humaine dès sa conception.*

*Même sous la menace, je n'userai pas mes connaissances médicales d'une façon contraire aux lois de l'humanité.*

*Je m'y engage librement et sur mon honneur.*

**Déclaration Genève, 1948**





---



*LISTE DES  
PROFESSEURS*



---



**UNIVERSITE CADI AYYAD  
FACULTE DE MEDECINE ET DE PHARMACIE  
MARRAKECH**

Doyens Honoraires : Pr Badie Azzaman MEHADJI  
: Pr Abdalheq ALAOUI YAZIDI

**ADMINISTRATION**

Doyen : Pr Mohammed BOUSKRAOUI

Vice doyen à la Recherche et la Coopération : Pr.Ag. Mohamed AMINE

Vice doyen aux Affaires Pédagogique : Pr. EL FEZZAZI Redouane

Secrétaire Générale : Mr Azzeddine EL HOUDAIGUI

**Professeurs de l'enseignement supérieur**

Nom et Prénom	Spécialité	Nom et Prénom	Spécialité
ABOULFALAH Abderrahim	Gynécologie- obstétrique	FINECH Benasser	Chirurgie - générale
AIT BENALI Said	Neurochirurgie	GHANNANE Houssine	Neurochirurgie
AIT-SAB Imane	Pédiatrie	KISSANI Najib	Neurologie
AKHDARI Nadia	Dermatologie	KRATI Khadija	Gastro- entérologie
AMAL Said	Dermatologie	LMEJJATI Mohamed	Neurochirurgie
ASMOUKI Hamid	Gynécologie- obstétrique B	LOUZI Abdelouahed	Chirurgie - générale
ASRI Fatima	Psychiatrie	MAHMAL Lahoucine	Hématologie - clinique
BENELKHAIAT BENOMAR Ridouan	Chirurgie - générale	MANSOURI Nadia	Stomatologie et chiru maxillo faciale
BOUMZEBRA Drissi	Chirurgie Cardio- Vasculaire	MOUDOUNI Said Mohammed	Urologie
BOUSKRAOUI Mohammed	Pédiatrie A	MOUTAOUAKIL Abdeljalil	Ophtalmologie
CHABAA Laila	Biochimie	NAJEB Youssef	Traumato- orthopédie
CHELLAK Saliha	Biochimie- chimie	OULAD SAIAD Mohamed	Chirurgie pédiatrique

CHOULLI Mohamed Khaled	Neuro pharmacologie	RAJI Abdelaziz	Oto-rhino- laryngologie
DAHAMI Zakaria	Urologie	SAIDI Halim	Traumato- orthopédie
EL FEZZAZI Redouane	Chirurgie pédiatrique	SAMKAOUI Mohamed Abdenasser	Anesthésie- réanimation
EL HATTAOUI Mustapha	Cardiologie	SARF Ismail	Urologie
ELFIKRI Abdelghani	Radiologie	SBIHI Mohamed	Pédiatrie B
ESSAADOUNI Lamiaa	Médecine interne	SOUMMANI Abderraouf	Gynécologie- obstétrique A/B
ETTALBI Saloua	Chirurgie réparatrice et plastique	YOUNOUS Said	Anesthésie- réanimation
FIKRY Tarik	Traumato- orthopédie A		

### Professeurs Agrégés

Nom et Prénom	Spécialité	Nom et Prénom	Spécialité
ABKARI Imad	Traumato- orthopédie B	EL OMRANI Abdelhamid	Radiothérapie
ABOU EL HASSAN Taoufik	Anesthésie- réanimation	FADILI Wafaa	Néphrologie
ABOUCHADI Abdeljalil	Stomatologie et chir maxillo faciale	FAKHIR Bouchra	Gynécologie- obstétrique A
ABOUSSAIR Nisrine	Génétique	FOURAJI Karima	Chirurgie pédiatrique B
ADALI Imane	Psychiatrie	HACHIMI Abdelhamid	Réanimation médicale
ADERDOUR Lahcen	Oto- rhino- laryngologie	HAJJI Ibtissam	Ophtalmologie
ADMOU Brahim	Immunologie	HAOUACH Khalil	Hématologie biologique
AGHOUTANE El Mouhtadi	Chirurgie pédiatrique A	HAROU Karam	Gynécologie- obstétrique B
AIT AMEUR Mustapha	Hématologie Biologique	HOCAR Ouafa	Dermatologie
AIT BENKADDOUR Yassir	Gynécologie- obstétrique A	JALAL Hicham	Radiologie
AIT ESSI Fouad	Traumato- orthopédie B	KAMILI El Ouafi El Aouni	Chirurgie pédiatrique B

ALAOUI Mustapha	Chirurgie- vasculaire péripherique	KHALLOUKI Mohammed	Anesthésie- réanimation
AMINE Mohamed	Epidémiologie- clinique	KHOUCHANI Mouna	Radiothérapie
AMRO Lamyae	Pneumo- phtisiologie	KOULALI IDRISSE Khalid	Traumato- orthopédie
ANIBA Khalid	Neurochirurgie	KRIET Mohamed	Ophtalmologie
ARSALANE Lamiae	Microbiologie - Virologie	LAGHMARI Mehdi	Neurochirurgie
BAHA ALI Tarik	Ophtalmologie	LAKMACHI Mohamed Amine	Urologie
BASRAOUI Dounia	Radiologie	LAOUAD Inass	Néphrologie
BASSIR Ahlam	Gynécologie- obstétrique A	LOUHAB Nisrine	Neurologie
BELKHOU Ahlam	Rhumatologie	MADHAR Si Mohamed	Traumato- orthopédie A
BEN DRISS Laila	Cardiologie	MANOUDI Fatiha	Psychiatrie
BENCHAMKHA Yassine	Chirurgie réparatrice et plastique	MAOULAININE Fadl mrabih rabou	Pédiatrie
BENHIMA Mohamed Amine	Traumatologie - orthopédie B	MATRANE Aboubakr	Médecine nucléaire
BENJILALI Laila	Médecine interne	MEJDANE Abdelhadi	Chirurgie Générale
BENZAROUEL Dounia	Cardiologie	MOUAFFAK Youssef	Anesthésie - réanimation
BOUCHENTOUF Rachid	Pneumo- phtisiologie	MOUFID Kamal	Urologie
BOUKHANNI Lahcen	Gynécologie- obstétrique B	MSOUGGAR Yassine	Chirurgie thoracique
BOUKHIRA Abderrahman	Toxicologie	NARJISS Youssef	Chirurgie générale
BOURRAHOUE Aicha	Pédiatrie B	NEJMI Hicham	Anesthésie- réanimation
BOURROUS Monir	Pédiatrie A	NOURI Hassan	Oto rhino laryngologie
BSISS Mohamed Aziz	Biophysique	OUALI IDRISSE Mariem	Radiologie
CHAFIK Rachid	Traumato- orthopédie A	QACIF Hassan	Médecine interne

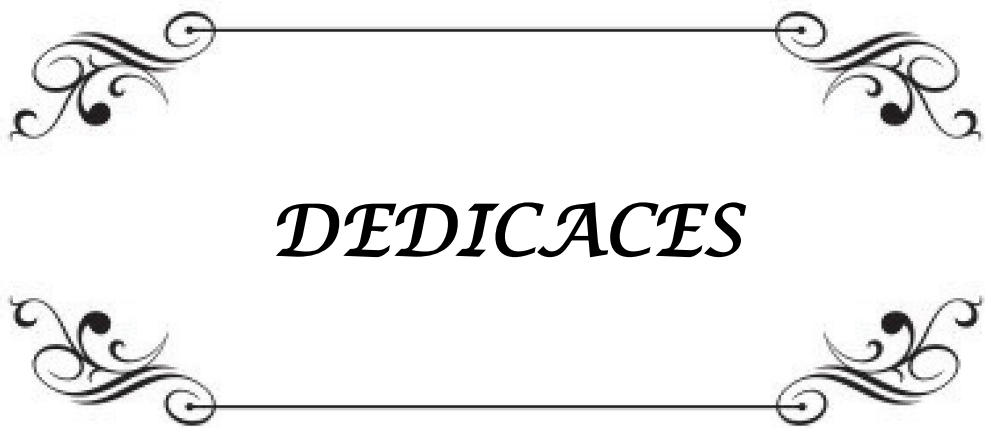
CHAFIK Aziz	Chirurgie thoracique	QAMOUSS Youssef	Anesthésie-réanimation
CHERIF IDRISSE EL GANOUNI Najat	Radiologie	RABBANI Khalid	Chirurgie générale
DRAISS Ghizlane	Pédiatrie	RADA Noureddine	Pédiatrie A
EL BOUCHTI Imane	Rhumatologie	RAIS Hanane	Anatomie pathologique
EL HAOURY Hanane	Traumato-orthopédie A	ROCHDI Youssef	Oto-rhino-laryngologie
EL MGHARI TABIB Ghizlane	Endocrinologie et maladies métaboliques	SAMLANI Zouhour	Gastro-entérologie
EL ADIB Ahmed Rhassane	Anesthésie-réanimation	SORAA Nabila	Microbiologie - virologie
EL ANSARI Nawal	Endocrinologie et maladies métaboliques	TASSI Noura	Maladies infectieuses
EL BARNI Rachid	Chirurgie-générale	TAZI Mohamed Illias	Hématologie-clinique
EL BOUIHI Mohamed	Stomatologie et chir maxillo faciale	ZAHLANE Kawtar	Microbiologie - virologie
EL HOUDZI Jamila	Pédiatrie B	ZAHLANE Mouna	Médecine interne
EL IDRISSE SLITINE Nadia	Pédiatrie	ZAOUI Sanaa	Pharmacologie
EL KARIMI Saloua	Cardiologie	ZIADI Amra	Anesthésie - réanimation
EL KHAYARI Mina	Réanimation médicale		

#### Professeurs Assistants

Nom et Prénom	Spécialité	Nom et Prénom	Spécialité
ABIR Badreddine	Stomatologie et Chirurgie maxillo faciale	FAKHRI Anass	Histologie-embryologie cytogénétique
ADALI Nawal	Neurologie	FADIL Naima	Chimie de Coordination Bioorganique

ADARMOUCH Latifa	Médecine Communautaire (médecine préventive, santé publique et hygiène)	GHAZI Mirieme	Rhumatologie
AISSAOUI Younes	Anesthésie – réanimation	HAZMIRI Fatima Ezzahra	Histologie – Embryologie – Cytogénétique
AIT BATAHAR Salma	Pneumo-phtisiologie	IHBIBANE fatima	Maladies Infectieuses
ALJ Soumaya	Radiologie	KADDOURI Said	Médecine interne
ARABI Hafid	Médecine physique et réadaptation fonctionnelle	LAFFINTI Mahmoud Amine	Psychiatrie
ATMANE El Mehdi	Radiologie	LAHKIM Mohammed	Chirurgie générale
BAIZRI Hicham	Endocrinologie et maladies métaboliques	LAKOUICHMI Mohammed	Stomatologie et Chirurgie maxillo faciale
BELBACHIR Anass	Anatomie-pathologique	LOQMAN Souad	Microbiologie et toxicologie environnementale
BELBARAKA Rhizlane	Oncologie médicale	MARGAD Omar	Traumatologie – orthopédie
BELHADJ Ayoub	Anesthésie – Réanimation	MLIHA TOUATI Mohammed	Oto-Rhino – Laryngologie
BENHADDOU Rajaa	Ophthalmologie	MOUHSINE Abdelilah	Radiologie
BENLAI Abdeslam	Psychiatrie	NADOUR Karim	Oto-Rhino – Laryngologie
CHRAA Mohamed	Physiologie	OUBAHA Sofia	Physiologie
DAROUASSI Youssef	Oto-Rhino – Laryngologie	OUEIAGLI NABIH Fadoua	Psychiatrie
DIFFAA Azeddine	Gastro-entérologie	SAJIAI Hafsa	Pneumo- phtisiologie
EL AMRANI Moulay Driss	Anatomie	SALAMA Tarik	Chirurgie pédiatrique
EL HAOUATI Rachid	Chiru Cardio vasculaire	SERGHINI Issam	Anesthésie – Réanimation
EL HARRECH Youness	Urologie	SERHANE Hind	Pneumo- phtisiologie
EL KAMOUNI Youssef	Microbiologie Virologie	TOURABI Khalid	Chirurgie réparatrice et plastique

EL KHADER Ahmed	Chirurgie générale	ZARROUKI Youssef	Anesthésie – Réanimation
EL MEZOUARI El Moustafa	Parasitologie Mycologie	ZIDANE Moulay Abdelfettah	Chirurgie Thoracique




***DEDICACES***

*Toutes les lettres ne sauraient trouver les mots qu'il faut...  
Tous les mots ne sauraient exprimer la gratitude, l'amour  
le respect, la reconnaissance...  
Aussi, c'est tout simplement que...*



*Je dédie cette thèse ... ✍*



*A Allah  
Le Tout Puissant  
Qui m'a inspiré  
Et m'a guidée dans le bon chemin  
Je Lui dois ce que je suis devenue  
Louanges et remerciements  
Pour Sa clémence et Sa miséricorde.*

*A mes très chers parents, Yamna Elmarir et Miloud Chourafa*

*Aucun mot ne saurait exprimer ma profonde gratitude et ma sincère reconnaissance envers les deux personnes les plus chères à mon cœur. Je vous dois ce que je suis vos prières et vos sacrifices m'ont comblé tout au long de mon existence.*

*Votre immense tendresse, votre remarquable bonté et votre présence, physique et morale, à chaque moment que j'ai besoin de vous, sont exemplaires ; pour cela et pour beaucoup d'autres, innombrables et belles choses, je voudrais vous dire que tous les mots, toutes les phrases et même tous les textes du monde, ne sauraient exprimer l'amour, le respect et la reconnaissance que j'ai pour vous. En ce moment solennel, je voudrais, et avec force, vous remercier et surtout remercier ALLAH, en le priant, le suppliant et l'invoquant, par sa grâce infinie, de vous donner santé, longévité et bonheur éternel. Je vous aime très fort.*

*A ma sœur Mariam Chourafa ,*

*Je te remercie pour ta présence ton soutien ton amour et ton encouragement, Ma chère tu m'a toujours soutenu depuis mon jeune âge et surtout durant mes études en médecine, je n'oublierai jamais tout ce que tu as fait pour moi. Tes conseils étaient aussi pertinents que vrais. Je te remercie pour ce que tu es, pour ta bonté, pour ta disponibilité et pour ta modestie, Mille Mercis ma douce, Je te souhaite tout le bonheur du monde.*

*A mon cher mari Abderrahim ,*

*Ta présence à mes côtés, tes conseils ton encouragement, ton aide précieuse et ta bonté exemplaire m'ont toujours permis de surmonter les moments les plus difficiles.*

*Tu m'as offert tout l'amour la paix le soutien et la tendresse dont j'avais besoin tout au long de ce travail. Tu as partagé avec moi les hauts et les bas sans jamais se lasser. Toutes les belles œuvres de la littérature, toutes les chansons des compositeurs, tous les mots, en toutes langues confondus, ne sauront exprimer ma gratitude et mon amour envers toi. Que dieu nous unissent à jamais.*

*A mes chères sœurs : Nadia , Fatimazahra et Hajar Chourafa*

*Je me souviendrai toujours des adorables amusants et précieux moments qu'on a vécus, et qu'on vivra ensemble inchaallah.*

*Le bonheur que je ressens quand on est tous réunis est immense. Veuillez trouver dans ce travail l'expression de mon amour fraternel, de mon profond attachement et mes souhaits de succès et de bonheur pour chacune de vous. Jamais je n'oublierai l'appui que vous me prodiguez chaque fois que j'en ai besoin. Que Dieu vous protège*

***A mon petit frère mohammed Chourafa ,***

*Tu es un homme maintenant, mon très cher, je suis si fière d'être ta grande sœur. J'espère pouvoir te guider dans tes choix et t'orienter dans la vie, je remercie Dieu de ta présence, car elle est source de fierté, de confort, de protection et de bienveillance. Je prie le Dieu tout puissant de te protéger, Je t'aime.*

***A ma belle mère Malika Tabaei et mon beau père Mohammed Tabaei***

*Votre tendresse et votre générosité sont exemplaires.*

***A ma chère amie fatima zohra Alaoui Azizi et sa famille,***

*Je te remercie pour ton soutien tes conseils amour et présence à mes côtés dès le début de mes études médicale, je n'oublierai jamais tout ce que tu as fait pour moi. Je t'aime frangine.*

***A ma fidèle amie Bouchra Zargue ,***

***A mes amis et promotionnaires de la FMPM***

*De peur d'en omettre, je me suis sciemment gardé de ne citer aucun nom ; J'espère que ce travail, qui est d'ailleurs le vôtre, servira d'exemple. Que le bon Dieu nous laisse toujours unis par les liens confraternels qui de tout temps existent entre nous. A tous les professeurs auprès de qui j'ai eu l'honneur d'apprendre. A tous ceux qui ont participé de près ou de loin à la réalisation de ce travail.*



*REMERCIEMENTS*



*A notre maître et président du jury : Professeur LOUZI Abdelouahed*

*Professeur de chirurgie général à l'hôpital Razzi CHU Mohammed VI*

*Cher Maître, Nous sommes très sensibles à l'honneur que vous nous faites en acceptant de présider le jury de ce travail. Nous avons pour vous l'estime et le respect qu'imposent votre compétence, votre sérieux et votre richesse d'enseignement. Veuillez trouver, cher maître, dans ce modeste travail, l'expression de notre très haute considération et notre profonde gratitude.*

*A notre Maître et rapporteur de thèse, Professeur RABBANI Khalid*

*Professeur de Chirurgie générale à l'hôpital Razzi CHU Mohammed VI*

*Cher Maître, Vous m'avez fait le grand honneur d'accepter de me diriger dans ce travail avec bienveillance et rigueur. Votre attachement au travail bien fait est l'objet de ma considération. Votre amabilité, Votre dynamisme, votre dévouement pour le travail et votre compétence ont suscité mon admiration. Je garde un excellent souvenir de la qualité d'enseignement que vous nous avez prodigué. J'espère être digne de la confiance que vous avez placée en moi en me guidant dans l'élaboration et la mise au point de ce travail. Veuillez trouver dans ce travail, très cher maître, le témoignage de ma profonde gratitude et l'expression de mes sentiments les plus respectueux.*

*A notre maître et juge Professeur OUBAHA Sofia*

*Professeur de gastro-entérologie à l'hôpital Razzi CHU Mohammed VI*

*Nous vous remercions de la spontanéité et de la gentillesse avec lesquelles vous avez bien voulu accepter de faire partie de notre jury. Vous avez toujours suscité notre admiration par votre charisme et votre notoriété. Votre présence est un grand honneur pour nous. Veuillez accepter, cher Maître, l'expression de notre grand respect et de ma profonde reconnaissance.*

*A notre maître et juge Professeur OUALI IDRISSE Mariem*

*Professeur de radiologie à l'hôpital Razzi CHU Mohammed VI*

*Vous avez accepté chaleureusement de faire partie de notre jury. Nous vous remercions de l'intérêt que vous avez porté pour ce travail et du grand privilège que vous nous avez accordé en acceptant de guider son élaboration. Tous mes sincères remerciements pour votre soutien permanent, votre générosité et votre accessibilité. Votre présence représente un grand honneur pour nous. Veuillez trouver ici, cher Maître, l'expression de notre profond respect et notre grande estime.*

*A notre maître et juge du jury : Professeur MSOUGGAR Yassine*

*Professeur de chirurgie thoracique à l'hôpital Razzi CHU Mohammed VI*

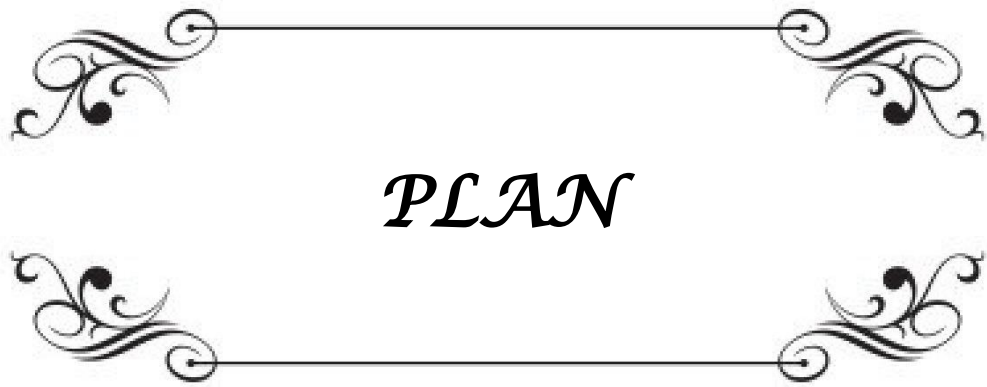
*Permettez-moi de vous exprimer, cher maître, toute ma gratitude pour le grand honneur que vous me faites en acceptant de juger ce travail, Je vous suis profondément reconnaissant pour le grand intérêt que vous avez montré en recevant ce modeste travail, que j'espère cher maître être à la hauteur de vos attentes.*



*ABBREVIATIONS*

## Liste des abréviations

- KHR** : kyste hydatique de la rate
- PAIR** : ponction–aspiration–injection–réaspiration
- KHF** : kyste hydatique du foie
- PNN** : Polynucléaires neutrophiles
- KH** : kyste hydatique
- HCG** : hypochondre gauche
- IDR** : Intra Dermo Réaction
- ELISA** : enzyme–linked immunosorbent assay
- IgE** : immunoglobuline E
- TDM** : tomodensitométrie
- IRM** : imagerie par résonance magnétique
- OMS** : organisation mondiale de la santé
- RDS** : résection du dôme saillante
- OPSI** : overwhelming post splenectomy infection
- TVPS** : thrombose veineuse portale ou splénique
- HIB** : Hemophilus Influenzae de type B
- SSPS** : Syndrome Septique Post–Splénectomie



***PLAN***

<b>INTRODUCTION</b>	<b>1</b>
<b>MATÉRIELS ET MÉTHODES</b>	<b>3</b>
I. Matériel d'étude	4
1. Type d'étude	4
2. Population cible	4
II. Méthodologie de travail	4
1. Collecte des données	4
2. Variables étudiées	4
3. Limites de l'étude	6
4. Fiche d'exploitation (voir annexes)	6
5. Considération éthique :	6
<b>RÉSULTATS</b>	<b>7</b>
I. Epidémiologie	8
1. Répartition selon les années	8
2. Répartition selon le sexe :	8
3. Répartition selon l'âge :	9
4. Répartition géographique	10
II. Étude clinique	10
1. Antécédents	10
2. Délai d'hospitalisation	10
3. Circonstances de découverte :	11
4. Examen clinique	12
III. Explorations paracliniques	12
1. Biologie	12
2. Imagerie médicale	13
IV. Traitement	15
1. Traitement médical	15
2. Traitement instrumental	15
3. Traitement chirurgical	15
<b>DISCUSSION</b>	<b>18</b>
I. Historique :	19
II. Epidémiologie	20
1. L'hydatidose dans le monde :	20
2. Fréquences par rapport aux autres localisations	21
3. Fréquence de la localisation hydatique selon l'origine du patient	22

4. Fréquence selon l'âge.....	22
5. Fréquence selon le sexe.....	22
III. Rappel anatomique de la rate :.....	23
1. Anatomie morphologique :.....	23
2. Anatomie topographique.....	25
3. Vascularisation et innervation.....	26
IV. Rappel parasitologique :.....	28
1. Agent pathogène.....	28
2. Cycle parasitaire :.....	31
3. Mode de contamination.....	32
V. Physiopathologie de l'atteinte splénique par le kystehydatique(KH).....	33
1. Les voies de contamination de la rate par le kyste hydatique.....	34
2. Le développement du kyste hydatique au niveau de la rate.....	35
VI. Données anatomopathologiques sur le KHR.....	35
1. Nombre des kystes spléniques.....	35
2. Localisation du kyste.....	36
3. Volume du kyste.....	36
4. Le contenu kystique.....	37
5. Adhérences péricapsulaires.....	37
6. Evolution.....	38
7. Localisations hydatiques associées à la localisation splénique.....	39
VII. Étude clinique.....	40
1. Circonstances de découverte.....	40
2. Examen physique.....	43
VIII. Étude paraclinique.....	44
1. Biologie.....	44
2. Radiologie.....	45
IX. Diagnostic différentiel.....	51
X. Traitement.....	52
1. Méthodes thérapeutiques.....	52
2. Mesures prophylactiques chez les splénectomisés.....	67
3. Prévention de la maladie hydatique.....	71
<b>CONCLUSION</b> .....	<b>73</b>
<b>RÉSUMÉS</b> .....	<b>84</b>
<b>BIBLIOGRAPHIE</b> .....	<b>93</b>



*INTRODUCTION*

L'hydatidose humaine, aussi connu comme l'échinococcose, est une zoonose parasitaire chronique causée par le stade larvaire du cestode *Echinococcus granulosus*.

Le kyste hydatique de la rate (KHR) résulte du développement de la larve du ténia du chien *Echinococcus granulosus* dans le parenchyme splénique.

C'est une maladie endémique au Moyen-Orient et dans les pays méditerranéens. Maintenant, il a une propagation dans le monde entier, même dans les pays développés [1]

La participation de la rate dans la maladie hydatique est rare, représentant 0,9 à 8 % de toutes les infestations humaines par *Echinococcus* [2]

Le diagnostic repose sur une combinaison de sérologie hydatique et l'imagerie qui est contributives dans presque 90% des cas [3]

Les options de traitement actuellement appliquées représentent trois approches : minimalement invasive (PAIR : ponction-aspiration-injection-réaspiration), pharmacologique (l'albendazole, le mébendazole, le praziquantel), et chirurgical (splénectomie totale ou partielle) [4]

Le but de notre travail est d'étudier les caractéristiques épidémiologiques, cliniques et paracliniques ainsi que la place des traitements médical, instrumental (percutané), chirurgical radical et chirurgical conservateur de l'hydatidose splénique sur une série de cas colligés, entre 2002 et 2013, au niveau du service de chirurgie viscérale à l'hôpital Ibn Tofail CHU Mohammed VI de Marrakech.

*MATÉRIELS*  
*ET*  
*MÉTHODES*

## **I. Matériel d'étude**

### **1. Type d'étude**

Nous proposons dans ce travail une étude rétrospective à visée descriptive.

### **2. Population cible**

Notre étude inclut tous les cas de kystes hydatiques spléniques colligés à l'hôpital Ibn Tofail CHU Mohammed VI de Marrakech entre 2002 et 2013.

## **II. Méthodologie de travail**

### **1. Collecte des données**

Pour réaliser notre étude, nous avons exploité comme source d'information :

- Les dossiers des malades ;
- Les registres des comptes rendus opératoires.

Nous avons conçu un support de collecte de données (fiche d'exploitation) qui regroupe toutes les variables disponibles (voir annexes).

### **2. Variables étudiées**

Nous avons pris en considération les variables suivantes :

- Année de recrutement

- Age
  - Sexe
  - Origine géographique (contact avec les chiens)
  - les antécédents en rapports avec le kyste hydatique
  - Circonstances de découverte :
  - Début de la symptomatologie
  - Douleur : types, siège, irradiations, intensité
  - Masse
  - Fortuite
  - Complications
- ❑ Examen clinique :
- Masse
  - Mobilité
  - Consistance
  - Contours
  - Taille
- ❑ les signes radiologiques et échographiques :
- radiographie pulmonaire
  - échographie
  - Tomodensitométrie
  
  - Biologie :
  - Sérologie
  - NFS
- ❑ Traitement pratiqué
- Voie d'abord

- Types d'intervention
  - Suites opératoires
  - Traitement médicale
- Evolution
  - Surveillance des cas splénectomisés

### **3. Limites de l'étude**

Certains dossiers sont incomplets ce qui a constitué un handicap dans l'étude de certains paramètres.

### **4. Fiche d'exploitation (voir annexes)**

### **5. Considération éthique :**

Respect de l'anonymat.



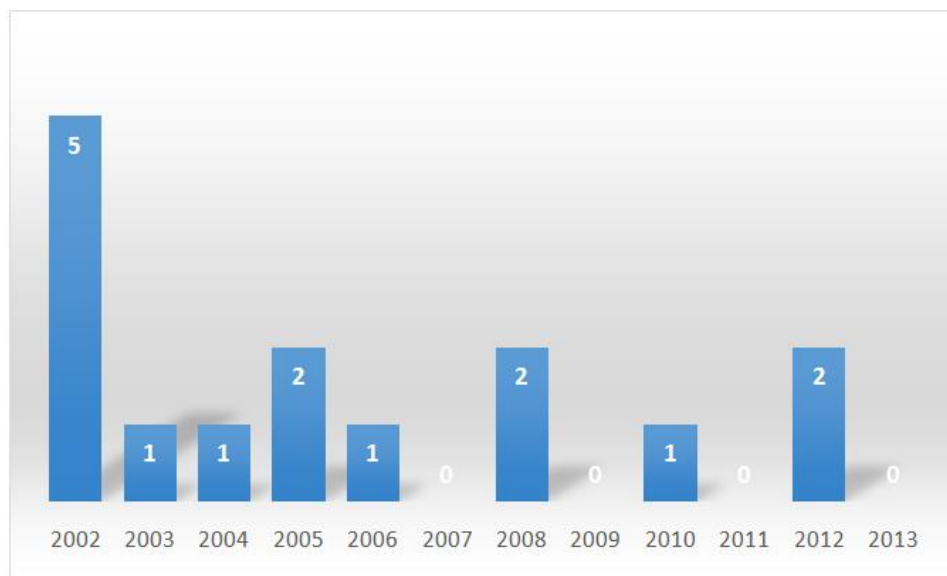
*RÉSULTATS*

## I. Epidémiologie

### 1. Répartition selon les années

Entre les années 2002 et 2013, quinze patients porteurs de KHR ont été hospitalisé au service de chirurgie viscérale à l'hôpital Ibn Tofail CHU Mohammed VI de Marrakech

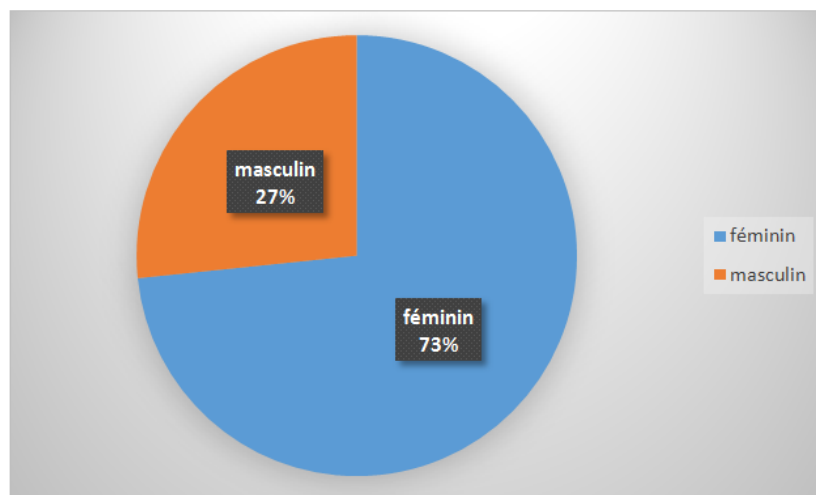
Dans notre série, le nombre de KHR traité est variable d'une année à l'autre, entre 0 et 5 cas par an (voir figure n° 1).



**Figure n°1 : Répartition selon les années**

### 2. Répartition selon le sexe :

73 % de nos patients sont des femmes et 27 % sont des hommes avec un sexe ratio de 0,37 (voir figure n°2)

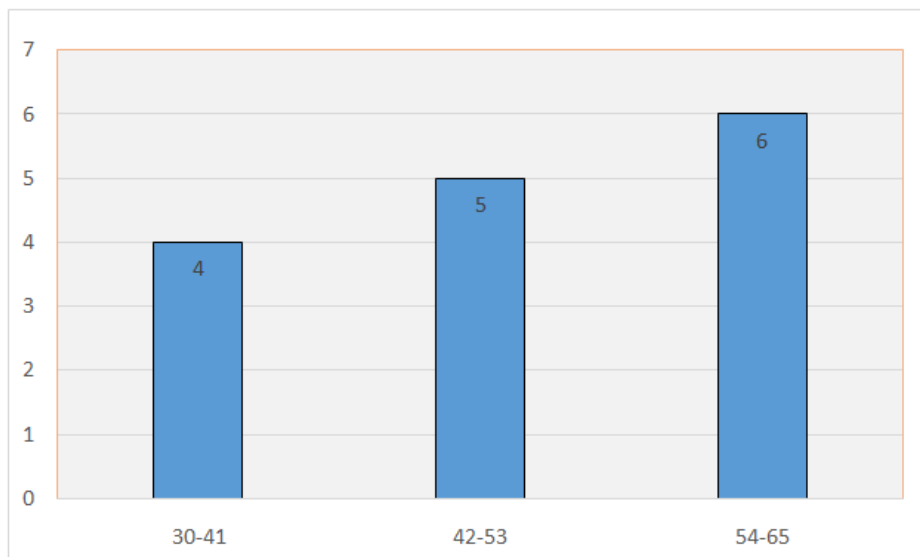


**Figure n°2 : Répartition selon le sexe**

### **3. Répartition selon l'âge :**

L'âge moyen dans notre série est de 48 ans, avec des extrêmes de 32 et 60 ans. Les cas étudiés se répartissent selon les tranches d'âge suivantes (Voir figure n°3) :

- Entre 30 et 41 ans : 4 patients soit 27%
- Entre 42 et 53 ans : 5 patients soit 33%
- Entre 54 et 65 ans : 6 patients soit 40%



**Figure n°3 : Répartition selon l'âge**

#### 4. Répartition géographique

La répartition géographique de notre série, était marquée par une prédominance rurale (60% des cas) contre 40% d'origine urbain.

## II. Étude clinique

### 1. Antécédents

L'antécédent de contagé avec les chiens est retrouvé chez 8 patients, alors que 2 patients avaient déjà été opérés auparavant pour un kyste hydatique du foie.

Deux patients présentent un antécédent familial de kyste hydatique du foie (KHF).

### 2. Délai d'hospitalisation

Dans notre série le délai entre le début de la symptomatologie et l'hospitalisation varie de 2 mois à 2 ans, avec une moyenne de 8 mois.

**Tableau n°1 : Délai d'hospitalisation**

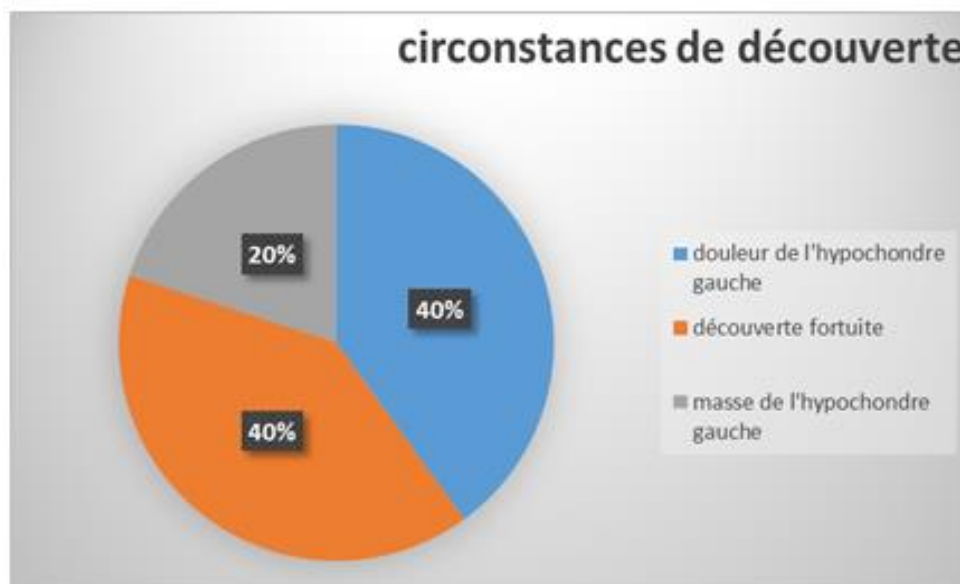
Délai d'hospitalisation	Nombre de cas
2mois	3
3mois	1
4mois	1
6mois	3
8mois	1
9mois	1

12mois	3
14mois	1
24mois	1
Moyenne 8,1	Totale : 15 cas

### 3. Circonstances de découverte (voir figure n°4) :

Dans notre série les patients ont consulté pour :

- Une douleur de l'hypochondre gauche (HCG) dans 6 cas (soit 40%) ;
- Une masse de l'hypochondre gauche dans 3 cas (soit 20 %) ;
- Une découverte fortuite dans 6 cas (soit 40%) ;



**Figure n° 4 : circonstances de découvert**

- D'autres signes fonctionnels associés ont été parfois retrouvés, il s'agit de :
  - ✓ vomissements chez 2 patients soit (13,3%)

- ✓ amaigrissement chez 4 patients soit (26,7 %)
- ✓ dyspnée chez 1 patient soit (6,7)
- ✓ fièvre chez 1 patient soit (6,7)

Le reste des cas ne rapportait pas d'autres signes associés soit (46,6%).

#### 4. Examen clinique

Dans notre série l'examen clinique a révélé :

- Une splénomégalie chez 7 patients (soit 46,7 %). Associée à une hépatomégalie chez trois d'entre eux.
- Une sensibilité de l'hypochondre gauche sans splénomégalie chez 3 patients (soit 20 %)
- Une masse sus ombilicale chez 2 patients (soit 13,3 %)
- Adénopathies au niveau du pli de l'aîne chez un patient (soit 6,7%).
- Aucun signe clinique trouvé chez 2 patients (soit 13,3%)

### III. Explorations paracliniques

#### 1. Biologie

##### 1.1. Bilan à visée étiologique

Dans notre série l'hyperéosinophilie était retrouvée chez 4 patients (soit 26,7 %) et un cas l'hyperleucocytose à polynucléaires neutrophiles (PNN) soit (6,7 %).

La sérologie hydatique a été réalisée chez 6 patients (soit 40%). Elle a été positive chez tous les cas.

### **1.2. Bilan complémentaire**

Le bilan préthérapeutique qui comprend :

- Une numération formule sanguine
- Un ionogramme complet
- Un électrocardiogramme
- Un taux de prothrombine et TCK
- Un bilan hépatique
- Une fonction rénale

Ce bilan complémentaire est réalisé pour tous les cas de notre série, ayant montré :

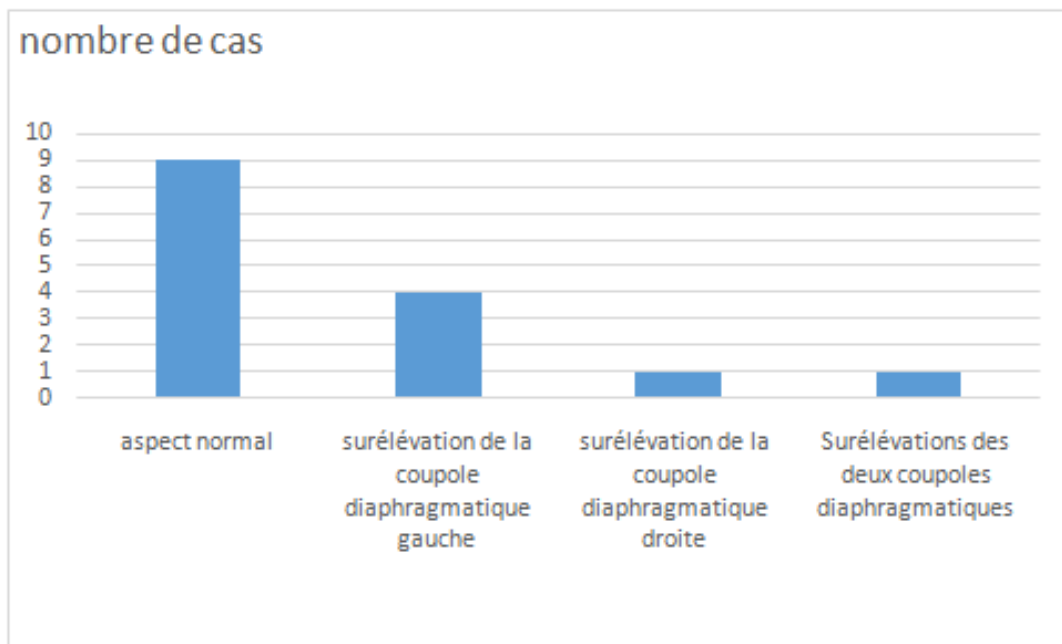
- Une hyperleucocytose à polynucléaires neutrophiles
- Quatre cas d'hyperleucocytose à éosinophiles

## **2. Imagerie médicale**

### **2.1. Radiographie du thorax**

La radiographie du thorax a été réalisée chez tous les patients, elle a permis de révéler :

- Un aspect normal chez 9 patients (60%) ;
- Une surélévation de la coupole diaphragmatique gauche avec émoussement du cul de sac pleural chez 4 patients (26,6%) ;
- Une surélévation de la coupole diaphragmatique droite avec émoussement du cul de sac pleural chez un patient (6,7%) ;
- Surélévations des deux coupoles diaphragmatiques droite et gauche chez un patient (6,7%).

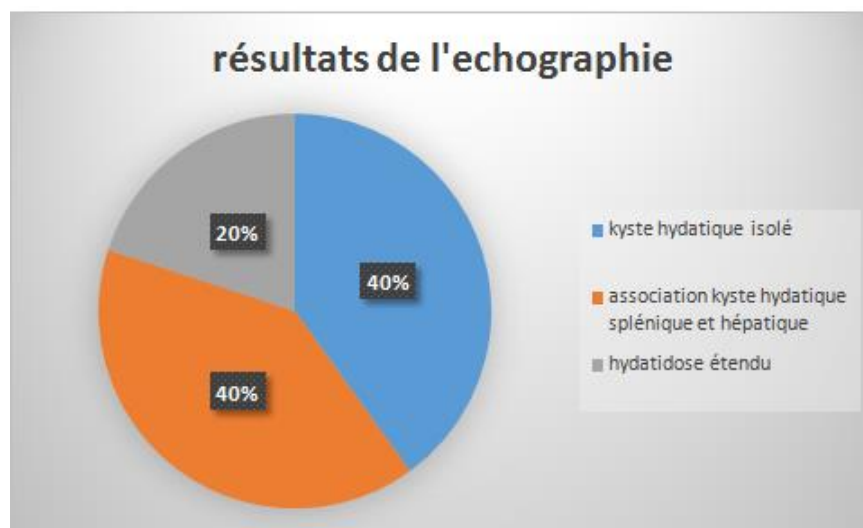


**Figure n°5 : aspects radiologiques**

### 2.2. Echographie abdominale

L'échographie a été pratiquée chez tous les patients, chez qui elle a objectivé :

- Un kyste de siège splénique isolé dans 6 cas (soit 40%),
- Chez six cas, association de kyste hydatique splénique et hépatique (soit 40%)
- Trois cas d'hydatidose péritonéale étendue (soit 20%)



**Figure n° 6 : résultats d'échographie**

**Tableau n° II : Répartition des KH selon le type échographique**

Type échographique	Nombre de cas	Pourcentage
I	0	0%
II	7	47%
III	4	27%
IV	2	13%
V	0	0%
Non précis	2	13%

**2.3. Tomodensitométrie abdominale(TDM)**

Réalisée chez sept patients (soit 46,7%), elle a permis de préciser les caractéristiques, le siège, les rapports et les localisations des kystes hydatiques.

## **IV. Traitement**

### **1. Traitement médical**

Dans notre série, le traitement médical à base d'albendazole a été prescrit chez 5 patients.

### **2. Traitement instrumental**

Dans notre série, le traitement instrumental n'a été réalisé chez aucun patient vu la non disponibilité du plateau technique.

### **3. Traitement chirurgical**

#### **3.1. Voie d'abord**

Dans notre série, tous les patients ont été opérés. La voie d'abord était :

- Sous costal gauche chez quatre patients (soit 27%)
- Médiane sus ombilicale chez sept patients (soit 46%)
- Médiane élargie en sous ombilicale chez quatre patients (soit 27%)

#### **3.2. Exploration**

Dans notre série, l'exploration a permis de révéler :

- Des adhérences épiploïque et diaphragmatique dans 3 cas (20%)
- un cas d'adhérence au rein gauche (7 %)
- Adhérence du KHR avec l'estomac 1 cas (7%)
- KHR associé à un KHF dans 6 cas (40 %)

- Hydatidose disséminé au pelvis dans 2cas (13%)
- Deux kystes hydatiques spléniques simples (13%)

### 3.3. Geste réalisé

La splénectomie totale a été réalisée chez 7 patients (soit 47%) et la résection du dôme saillant du KHR chez 8 patients (soit 53%).

Les autres gestes réalisés :

- Une résection du dôme saillant d'un KHF associé chez 9 patients.
- Une résection d'un kyste péritonéal chez trois patients.
- Une exérèse de kyste pelvien chez deux patients.

### 3.4. Drainage

Dans notre série, le drainage a été fait par des drains dans tous les cas de notre série.

Et il a été mis au niveau :

- Sous phrénique gauche :
  - Isolé pour les 7cas splénectomisé (drainage aspiratif)
  - Association du drain intra cavitaire et sous phrénique gauche pour les 8patients ayant subi la résection du dôme saillant
- Dans le cul de sac de Douglas dans 2 cas
- Intra cavitaire au niveau du foie dans 9 cas

Le jour de l'ablation du drain été variable de j+3 à j+5, avec une moyenne de j+4 :

- J+3 dans 8 cas
- J+4 dans 1 cas
- J+5 dans 6 cas

### 3.5. Prophylaxie des splénectomisés

Tous les patients splénectomisés ont bénéficié :

- une antibioprophylaxie à base de l'Oracilline 1MU\*2/J pendant 2ans
- une vaccination antipneumococcique (PNEUMOVAX®),

4 patients ont bénéficié d'une vaccination anti-HémophilusInfluenzae B

### **3.6. Suites opératoires**

Les suites opératoires précoces été simples pour tous les cas

Les suites opératoires tardifs ont été marquées par :

- Absès sous phrénique chez un patient nécessitant un drainage échoguidé ;
- Deux cas de cavité résiduelle

### **3.7. Durée du séjour**

La durée du séjour était variable entre 6 et 14 jours.



*DISCUSSION*

## I. Historique :

Le kyste hydatique était connu depuis l'antiquité. Hippocrate et Galien font allusion dans leurs écrits et signalent sa présence dans le foie humain.

A la fin du XVII<sup>ème</sup> siècle, Redi avec d'autres auteurs soupçonnent l'origine parasitaire du kyste hydatique, mais c'est seulement en 1782 que Goezédé montre qu'il s'agit d'un cestode en retrouvant les scolex en abondance dans la cavité de la tumeur.

Les principales dates qui ont marqué la caractérisation de la maladie sont :

- 1804 : R. Laennec met en évidence de la différence entre l'hydatidose humaine et animale ; [5]
- 1821 : identification du parasite par Breshler ;
- 1835 : identification de son mode de transmission et de son cycle évolutif par Von Siebold, qui lui donne le nom d'Echinococcus ;
- 1862 : Leuckart et Heubner réalisent au laboratoire à partir de scolex d'origine humaine, la reproduction expérimentale du cycle ;
- 1869 : première description clinique de la maladie par Trousseau ;
- 1872 : Nauxyn en Allemagne et Kabb en Islande, réalisent au laboratoire à partir de scolex d'origine humaine, la reproduction expérimentale du cycle ;
- 1887 : réalisation de la périkystectomie par Pozzi ;
- 1901 : Mise en évidence du mécanisme anaphylactique que provoque le parasite ;
- 1950 : étude de la thérapeutique de la maladie à l'occasion du premier congrès mondial sur le kyste hydatique, à Aigre ;
- 1954 : réalisation de la résection du dôme saillant par Largot ;
- 1961-1996 : établissement des tests immunologiques par Fisherman, de l'électrophorèse par Capronen et utilisation de l'ultrasonographie pour le diagnostic du kyste hydatique.

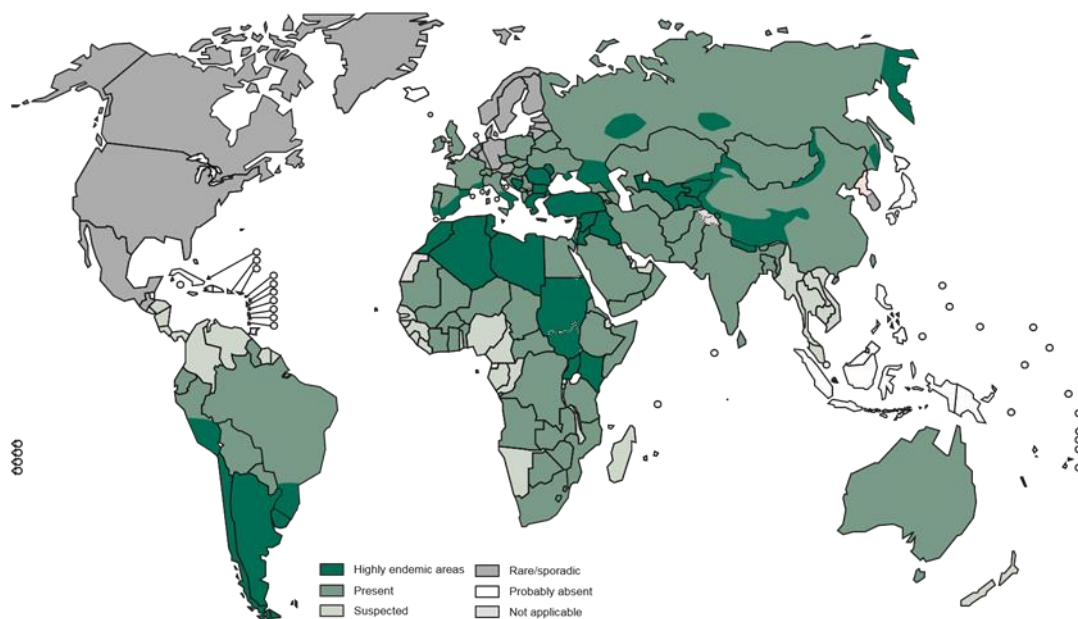
- 1990 : La méthode PAIR a été rapportée chez 37 patientsporteurs de 120 kystes hydatiques [6], pour lesquels la chirurgie avait été écartée. Il ne s'agissait pas que de kystes hépatiques. En effet, les kystes concernaient aussi le péritoine, la rate, les reins, les muscles et les os.

Au Maroc, c'est en 1920 que les premiers cas de kyste hydatique ont été rapportés dans la littérature. En effet, Dekes et Martin ont colligé 24 casde kyste hydatiques observés sur une période de 27 mois à l'hôpital « Cocard » de Fès, laissant présumer une fréquence élevée de cette pathologie [7]. Depuis plusieurs données contradictoires ont été rapportées à ce sujet, jusqu'à ce que l'organisation mondiale de la santé (OMS) estime en 1980, que les chiffres officiels de l'hydatidose ne représentent que 28% des cas réellement opérés. Elle aavançé aussi que l'incidence chirurgicale nationale oscille autour de 8,4/100.000 habitants, ce qui classe le Maroc parmi les pays endémiques.

## **II. Epidémiologie**

### **1. L'hydatidose dans le monde :**

En raison de son épidémiologie, l'échinococcose sévit dans les grands pays d'élevage du mouton. On dit que « l'hydatidose suit le mouton comme son Ombre». Elle se rencontre plus particulièrement dans les pays où le chien garde le troupeau, dans les populations rurales et chez les sujets de faible niveau socio-économique. L'hydatidose est un important problème de santé publique dans les principaux foyers où 500 à 1000 cas sont diagnostiqués chaque année.



**Figure n° 7 : Répartition géographique de l'hydatidose 2012 [8].**

## **2. Fréquences par rapport aux autres localisations**

La plupart des statistiques publiées sur les hiérarchies des localisations de l'hydatidose donnent le 3ème rang à l'hydatidose splénique, le foie occupant le premier rang, et le poumon le 2ème rang.

La fréquence de l'atteinte splénique est faible même dans les régions d'endémie et varie suivant les diverses publications. Sabadini [9] jusqu'en 1936 ne trouve que 300 cas dans la littérature mondiale.

Dans notre série, en 12 ans seuls 15 cas d'hydatidose splénique ont été opérés au CHU Ibn Tofail de Marrakech.

**Tableau n° III : Fréquence de la localisation hydatique splénique par rapport à toutes les autres localisations selon différents auteurs**

<b>Auteurs</b>	<b>Fréquence de la localisation splénique en pourcentage</b>
Kourias [10]	1,9%
Deve [11]	2,65%
Moumen [12]	3,2%
Safioleas [13]	4,64%
Moujahid [14]	5%
Ozogul [15]	6,3%
Bourgeon [16]	8%

### **3. Fréquence de la localisation hydatique selon l'origine du patient**

Le kyste hydatique est surtout observé chez les patients issus du milieu rural [17,18]. Dans notre série, 60 % des patients sont d'origine rurale.

### **4. Fréquence selon l'âge**

Certains auteurs [12, 19, 20] notent que l'hydatidose splénique est une maladie de l'âge adulte et que l'affection est rare aux âges extrêmes. Ainsi, des auteurs s'accordent à situer le pic de fréquence entre 25 et 45ans [21]. Dans notre série, le pic est 48ans.

### **5. Fréquence selon le sexe**

La plupart des séries rapportent une nette prédominance féminine [12,19, 22]. C'est le cas aussi dans notre série, avec une prédominance féminine de 73%.

**Tableau n° IV : Fréquence selon le sexe selon différents auteurs**

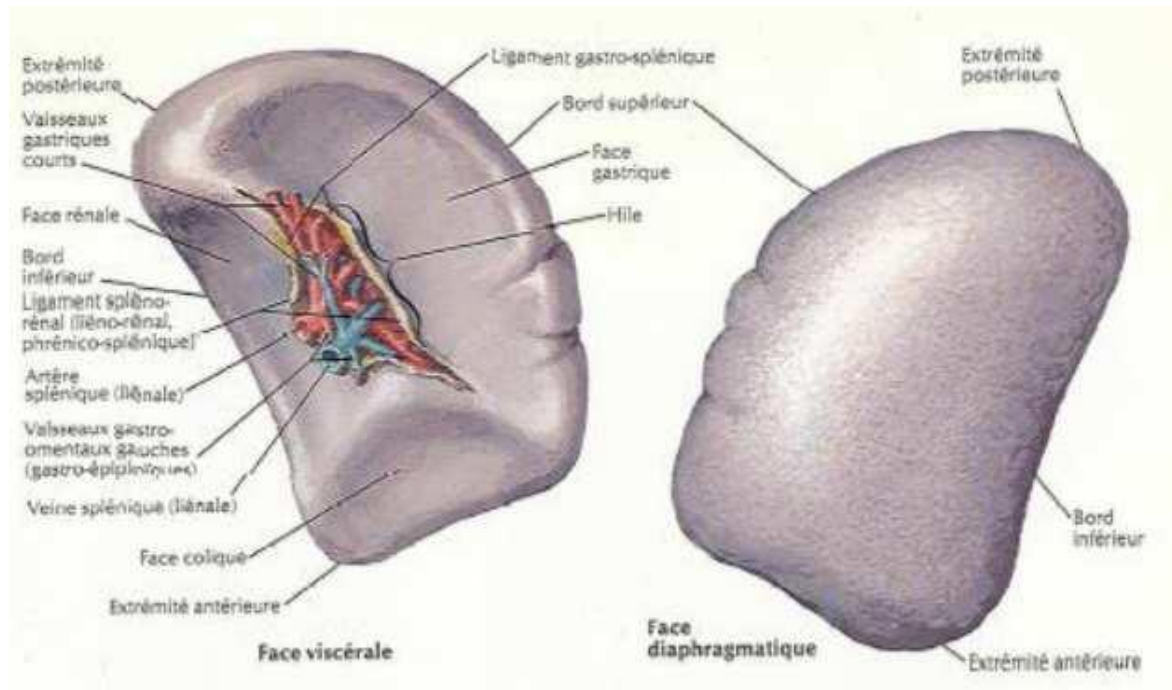
<b>Auteurs</b> \ <b>Sexe</b>	<b>Femmes</b>	<b>Homes</b>
Ozogul [15]	76,5%	23,5%
Moumen [12]	76%	24%
El Malki [23]	74%	26%
Notre series	73%	27%
Moujahid [14]	33,3%	66,6%

### **III. Rappel anatomique de la rate :**

#### **1. Anatomie morphologique :**

##### **1.3. Forme et configuration externe :**

La rate a une forme de tétraèdre irrégulier dont le grand axe est parallèle à la 10ème cote gauche. Elle a une face diaphragmatique convexe, une face rénale concave, une face gastrique très proche de la grosse tubérosité, une face colique et un bord antérieur souvent crénelé.



**Figure n° 8** : Forme et configuration externe de la rate

**1.4. Couleur, consistance, dimensions et poids :**

La rate, est de couleur rouge foncé, de consistance ferme, mais très fragile. Recouvert d'une capsule lisse, le parenchyme splénique est facilement décollable de cette capsule. Si les dimensions habituelles d'une rate de l'adulte sont de 12cm de hauteur , 8cm de largeur et de 4cm de hauteur , il existe de multiples variations morphologiques avec des formes tantôt allongées, tantôt compactes.

Le poids moyen de la rate est de 200g pour un volume de 250cc [24,25]

**1.5. Moyens de fixité**

La fixité de la rate est assurée par ses adhérences péritonéales et par un certain nombre de ligaments :

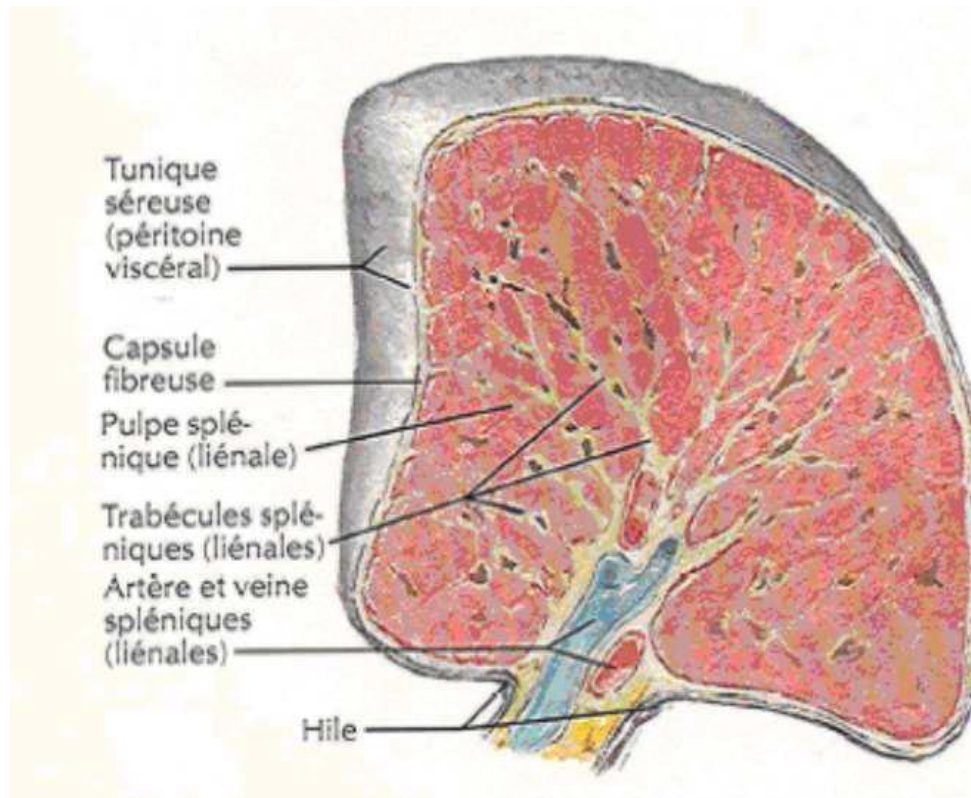
- le ligament phrénico-splénique à son pôle supérieur.
- le ligament phrénico-colique gauche sur lequel la base splénique repose.
- l'épiploon pancréatico-splénique contenant la queue du pancréas et le pédicule splénique, il unit le hile de la rate au pancréas.

- l'épiploon gastro-splénique contenant les vaisseaux courts et le pédicule gastro-épiploïque gauche. Il solidarise la rate à l'estomac.
- le ligament spléno-rénal.

En réalité, la stabilité de la rate est assurée par les organes de la loge sous phrénique gauche (diaphragme, rein gauche, courbure colique gauche) et par la pression intra abdominale [24,25].

**1.6. La configuration interne :**

La rate est un vaste système de sinusoides sanguines séparées les uns des autres par des cordons riches en cellules histiocytaïres. Elle comprend une capsule fibreuse qui est la capsule de Malpighi, qui se prolonge dans l'intérieur de l'organe au niveau du hile en suivant les vaisseaux et dégage de sa face profonde un grand nombre de cloisons qui, réunies à la portion réfléchie de la tunique externe constituent dans l'intérieure de la rate une charpente cellulofibreuse aréolaire, spongieuse. La rate contient aussi un parenchyme pulpeux " boue splénique" qui remplit la trame spongieuse et qui constitué par du tissu réticulé, renferme des lymphocytes, des globules du sang et des granulations pigmentaires, ainsi que des petits grains blanchâtres, corpuscules de malpighi, qui ne sont que des follicules clos appendus aux ramifications des artères, de la gaine lymphatique desquelles ils ne sont qu'une dépendance, et plongeant dans la boue splénique [24, 25].



**Figure n° 9 :** Configuration interne de la rate

## **2. Anatomie topographique**

- La face postéro latérale ou diaphragmatique :

Régulièrement convexe, la face externe entre en rapport avec :

- le diaphragme,
- le cul de sac pleural costo diaphragmatique,
- le poumon gauche, et
- la paroi thoracique où la rate adopte en disposition modale, l'axe de la dixième cote.

- La face inféro-médiale ou rénale :

Cette face concave en bas et en dedans, porte le nom de son rapport principal. Il s'agit de la partie supéro-externe du rein gauche et la glande surrénale gauche dont elle n'atteint que l'extrémité supérieure.

- La face antéro-médiale ou gastrique :

Concave en avant et en dedans, cette face répond à la convexité de la face postérieure de l'estomac. Elle présente le hile splénique et ses vaisseaux et répond à la queue du pancréas par l'épiploon pancréatico-splénique et à la grande courbure de l'estomac par l'épiploon gastro-splénique.

De ces rapports, il faut noter la présence de l'estomac, gênante pour l'examen échographique et de la queue du pancréas qui peut être visualisée en trans splénique.

- La face basale ou colique :

On décrit cette face comme la base de la rate, elle répond à l'angle colique gauche qui représente également un obstacle aux ultrasons quand il est distendu d'air [24, 25].

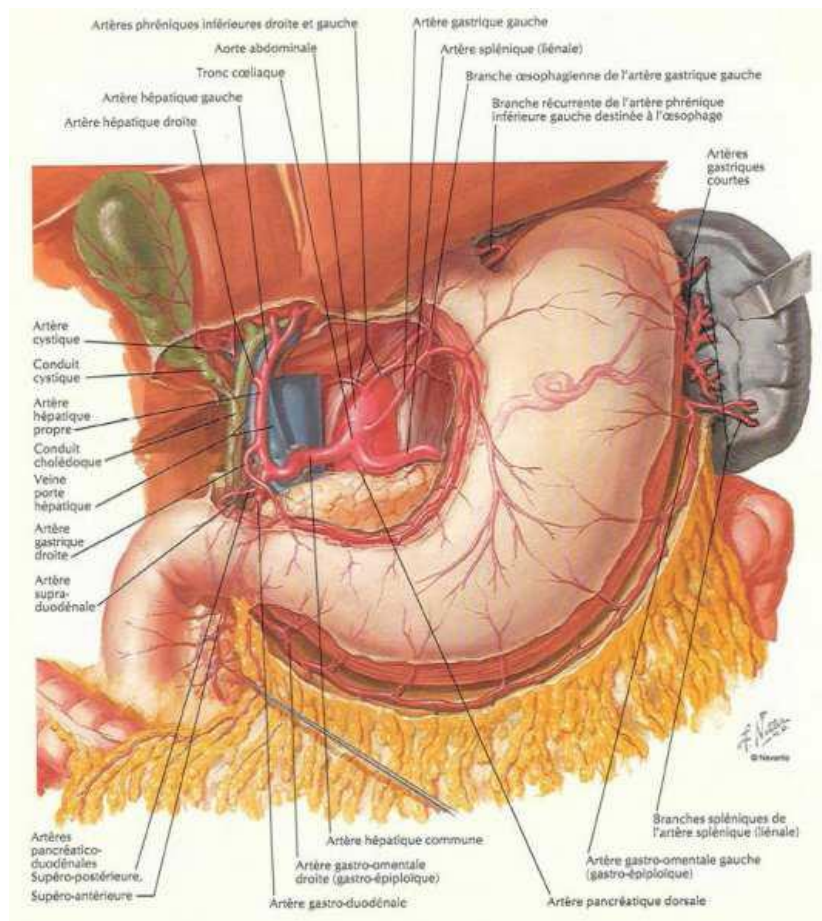
### **3. Vascularisation et innervation**

#### **3.1. L'artère splénique**

La vascularisation artérielle de la rate est assurée par une seule artère ; l'artère splénique, c'est une branche de terminaison du tronc cœliaque qui chemine derrière le bord supérieur du pancréas dans l'épiploon pancréatico-splénique. Elle se divise en deux branches qui pénètrent dans le hile.

L'artère splénique donne :

- Des branches pour le pancréas ;
- Les vaisseaux cours de l'estomac ;
- L'artère gastro-épiploïque gauche.



**Figure n° 10 : Vascularisation artérielle de la rate**

### 3.2. La veine splénique

Satellite de l'artère elle chemine au-dessous, franchement derrière le pancréas. Elle s'unit à la veine mésentérique supérieure pour former la veine porte. Souvent elle reçoit près de ce confluent la veine mésentérique inférieure, le dernier segment s'appelant alors tronc spléno-mésaraïque.

La veine splénique présente deux caractères importants :

- Fait communiquer la rate avec le système porte (responsable de la contamination primitive de la rate par l'échinococcus granulosus)
- Elle est située immédiatement devant la veine rénale gauche, ce qui permet la confection chirurgicale d'une anastomose spléno-rénale.

### **3.3. Les vaisseaux lymphatiques spléniques :**

Les lymphatiques de la rate provenant de deux réseaux, l'un superficiel, sous capsulaire, l'autre profond émergeant au niveau du hile.

Les lymphatiques spléniques se jettent dans les ganglions hilaires de la rate situé au contact de la terminaison de l'artère splénique dans l'épiploon pancréatique-splénique au voisinage de la queue du pancréas. Ils se drainent par les lymphatiques qui suivent l'artère splénique [25].

### **3.4. Les nerfs spléniques :**

Les nerfs de la rate proviennent du plexus solaire, ils accompagnent l'artère splénique et se distribuent à la capsule et ses éléments vasculaires [25].

## **IV. Rappel parasitologique :**

### **1. Agent pathogène**

Le tænia Echinococcus granulosus est un cestode de la famille des pathelminthe. Il se présente sous trois formes évolutives :

- La forme adulte, qui vit fixée entre les villosités de l'intestin grêle de l'hôte définitif.

- La forme ovulaire ou œuf : c'est la forme extériorité du parasite qui survit dans le milieu extérieur et contamine l'hôte intermédiaire et l'homme.
- La larve hydatique : forme kystique (métacestode) qui se développe dans l'organe infesté de l'hôte intermédiaire ou l'homme.

### 1.1. La forme adulte

Elle se présente sous la forme d'un ver, mesurant 2-7mm de long qui vit à l'état sa prophyte, fixé entre les villosités de l'intestin grêle du chien. Ce tænia n'est pas un ver solitaire. Un même chien peut en héberger un nombre variable, de plusieurs centaines à plusieurs milliers [26]. Sa longévité varie entre 6 mois et 2 ans.

On lui reconnaît 3 portions qui sont la tête, le cou et le corps :

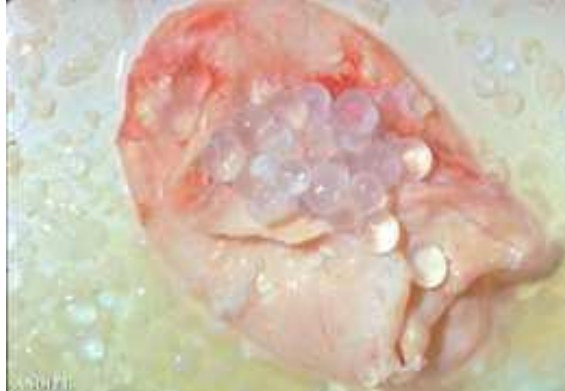- La tête ou le scolex est d'aspect piriforme, elle est pourvue de ventouses arrondies et d'un rostre saillant armé d'une doublecouronne de cochets, les ventouses et les crochets assurent l'adhésion du parasite à la paroi intestinale de l'hôte.
- Le corps du ver est formé de trois anneaux, le dernier anneau, proglottique formé en 6 à 11 semaines, est un utérus gravidescendant jusqu'à 1500 œufs murs appelés aussi embryophores. Arrivés à maturité, il se détache du reste du parasite pour être rejeté dans les selles ; en libérant les œufs. Il est remplacé en 2 à 5 semaines [27].

### 1.2. L'œuf

L'œuf est ovoïde ou operculé, protégé par une coque épaisse et striée. Il contient un embryon hexacanthé à six crochets ou oncosphère [28]. La maturation de l'œuf se réalise dans le milieu extérieur.

Sa survie sur le sol dépend des conditions d'humidité et de température. Elle est de 1 mois à +20 °C, 15 mois à +7 °C et 4 mois à -10 °C. La congélation classique à -18 °C des aliments ne tue pas les œufs, mais, ils sont détruits en 3 jours si l'hygromètre est faible. En quelques heures par la déshydratation et en quelque instant à une température supérieure à 60 °C [29],

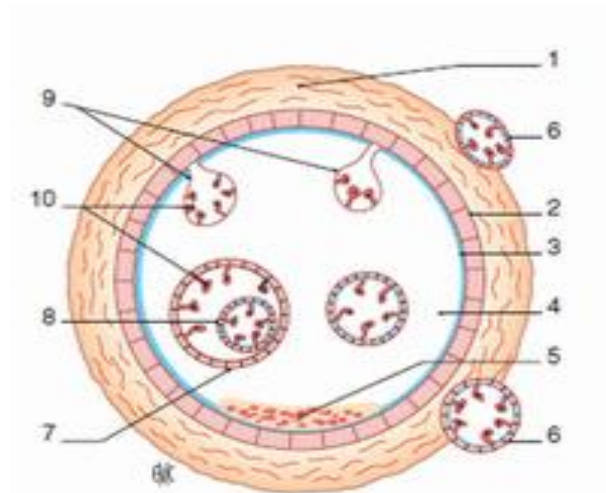
30]. Les agents chimiques, en gras et désinfectants n'altèrent pas sa vitalité et ne peuvent donc être utilisés pour désinfecter les légumes contaminés [26].



**Figure n°11** : Kyste hydatique ouvert avec vésicules filles remplies d'un liquide clair

### 1.3. La larve

Une fois arrivé dans les viscères de l'hôte intermédiaire ou accidentel, l'embryon hexacanthé perd ses crochets, se vacuolise, développe une vésiculation centrale et prend alors une forme kystique c'est l'hydatidose ou kyste hydatique. Sa croissance se fera de façon concentrique à la manière d'une tumeur bénigne. La vitesse de maturation est lente, dépendante de l'espèce hôte et du viscère parasité [27]. Elle varie chez l'être humain de 1 à 30 mm par an [31].



**Figure n° 12 : structure du kyste hydatique. [32]**

- |                        |                                |
|------------------------|--------------------------------|
| 1- Adventice           | 6- Vésicule fille exogène      |
| 2- Cuticule.           | 7- Vésicule endogène.          |
| 3- Membrane prolifère. | 8- Vésicule petite fille.      |
| 4- Liquide hydatique   | 9- Vésicules filles endogènes. |
| 5- Sable hydatique.    | 10- Protoscolex.               |

## **2. Cycle parasitaire :**

Le cycle parasitaire est principalement domestique [33], impliquant deux hôtes :

- L'hôte définitif représenté essentiellement par le chien,
- L'hôte intermédiaire représenté par les bovins, les ovins, les caprins, les camélidés et les porcins.

Les œufs embryonnés, éliminés dans le milieu extérieur avec les selles du chien, sont ingérés par l'hôte intermédiaire. Dans l'intestin grêle de ce dernier et sous l'action du suc digestif, l'embryon libéré de son embryophore donne l'embryon hexacante muni de six crochets. Il se fixe sur la paroi intestinale qu'il traverse pour pénétrer dans le système porte. Il est ensuite entraîné par le courant portal jusqu'au foie, qu'il peut dépasser via les veines sus-hépatiques et parvenir aux poumons. Plus rarement, la localisation peut se faire en n'importe quel point de l'organisme par la circulation générale. Une fois dans le viscère, l'embryon se transforme en larve hydatique [26].

Le cycle est fermé lorsque le chien dévore les viscères (foie, poumons...) d'herbivores parasités. Les scolex invaginés ingérés avec la larve hydatique vont se dévagner en 6 à 12 heures sous l'action de l'acidité gastrique et de la bile. Grâce à leur réserve énergétique en glycogène, ils gagneront les villosités de la muqueuse de l'intestin grêle (en 1 à 3 jours) où ils se fixeront ensuite pour devenir des vers adultes matures en 1 à 2 mois [34].

L'homme, lui, est un hôte accidentel qui peut prendre la place de l'hôte intermédiaire dans le cycle. Il contracte la maladie sans pour autant pouvoir la transmettre : c'est une impasse parasitaire.

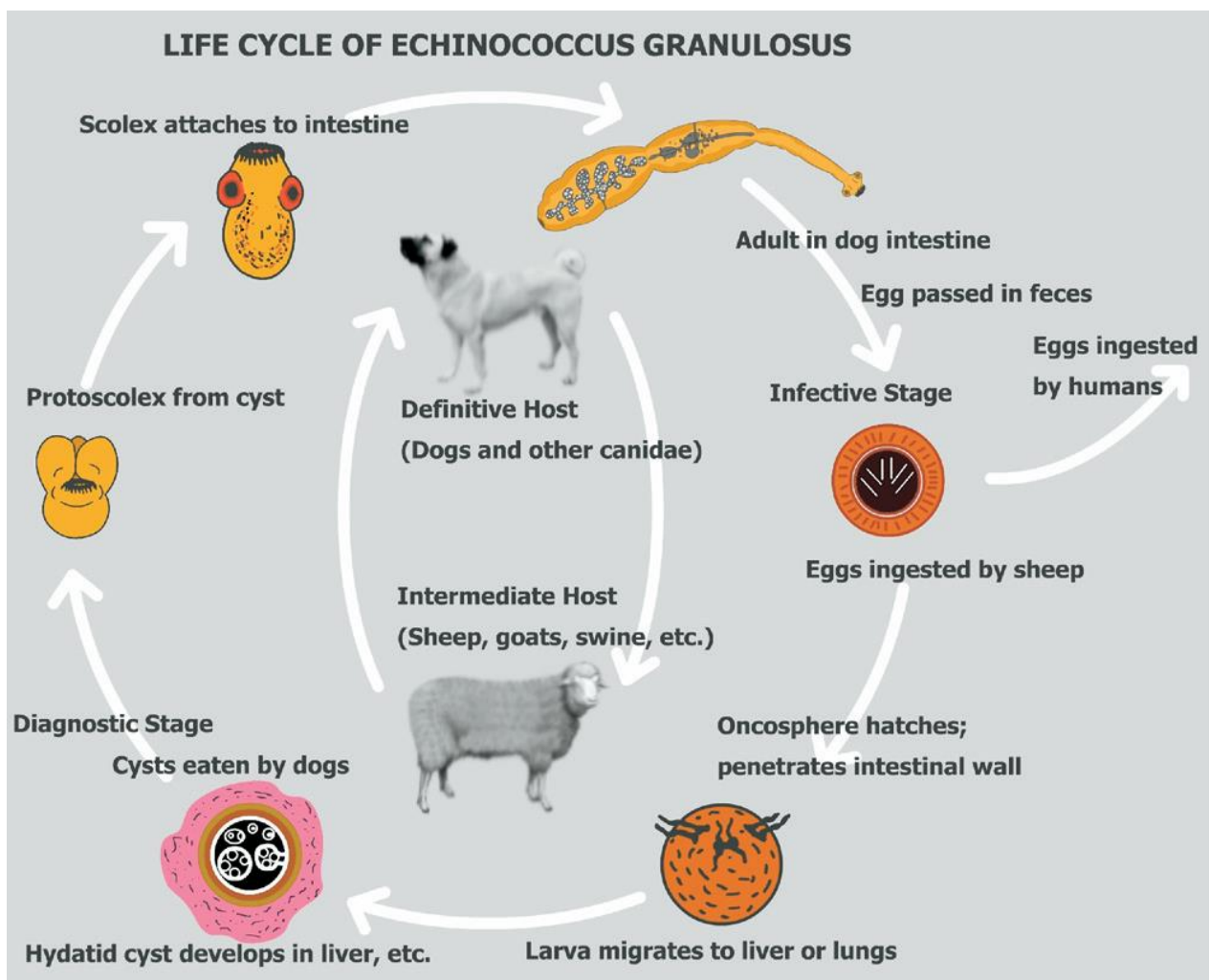


Figure n° 13 : Le cycle parasitaire de l'échinococcus granulosus :

### **3. Mode de contamination**

#### **3.1. Contamination de l'hôte définitif**

L'hôte définitif se contamine en dévorant les viscères infestés de l'hôte intermédiaire. Ceci est favorisé essentiellement par l'abattage clandestin du bétail [5,35].

#### **3.2. Contamination de l'hôte intermédiaire**

L'hôte intermédiaire se contamine en ingérant les pâturages souillés par les œufs [5] :

- Herbe contaminée dans les pâturages ;
- Eau des bords de ruisseau et d'abreuvoirs pour animaux ;
- Fourrage vert incomplètement séché ;
- Matières fécales du chien (coprophagie par des porcins).

#### **3.3. Contamination humaine**

L'homme est un hôte accidentel qui prend la place du mouton. Sa contamination se fait par voie digestive, de deux manières [5,36] :

- Contamination directe :
  - ✓ Contact étroit avec les chiens parasités
  - ✓ Souillure des mains ;
  - ✓ Caresse du pelage du chien ;
  - ✓ Contact avec le sol souillé par des excréments du chien ;
  - ✓ Les bergers, les vétérinaires et les enfants sont donc particulièrement exposés (contact affectif et privilégié avec le chien).
- Contamination indirecte :
  - ✓ Ingestions d'aliments souillés
  - ✓ Il s'agit notamment d'aliments végétaux poussant près du sol : salade, menthe, persil, fraises...

## **V. Physiopathologie de l'atteinte splénique par le kyste hydatique**

### **(KH)**

Après sa libération dans l'intestin grêle de l'homme ayant ingéré les œufs du tænia échinocoque, l'embryon hexacanth franchit la muqueuse intestinale et passe dans la circulation porte. Sa taille et sa plasticité lui permettent de passer partout où passe une hématie [11]. Le courant porte l'emporte vers le premier barrage qu'est le foie où il s'arrête 6 fois sur 10, sinon, par les veines sus hépatiques, le parasite gagne le système cave, le cœur droit et le poumon, second barrage, qui le retient 3 fois sur 10. Si ces deux barrages sont franchis, l'embryon hexacanth gagne la grande circulation par le cœur gauche, et peut alors se localiser en un point quelconque de l'organisme [37, 38].

### **1. Les voies de contamination de la rate par le kyste hydatique**

L'atteinte splénique par le kyste hydatique peut être primitive (c'est la plus fréquente) [40] ou secondaire.

#### **1.1. La contamination splénique primitive**

Elle se fait par voie sanguine et peut être expliquée par plusieurs hypothèses :

- La pénétration à travers l'estomac [11],
- La voie portale directe via la veine splénique : l'embryon hexacanth peut cheminer, à contre-courant, à travers la veine porte puis la veine splénique, mais ceci ne se réalise qu'en cas d'hypertension portale [40].
- La voie d'infestation systémique post-hépatopulmonaire : il s'agit d'une contamination par voie artérielle quand l'embryon a échappé au double filtre hépatique et pulmonaire [41, 16, 42].

### **1.2. La contamination splénique secondaire**

L'essaimage peut se faire par voie sanguine ou par contiguïté. Dans ce cas le KH se développe à partir de la membrane proligère ou de scolex provenant de KH (hépatique, péritonéal, gastrique,...) fissuré ou rompu dans un vaisseau voisin ou dans la cavité péritonéale [37, 43].

Cependant, les disséminations systémique et intra-péritonéale, due à la rupture d'un KH du foie, restent les deux causes les plus importantes de la contamination splénique par le KH [44].

## **2. Le développement du kyste hydatique au niveau de la rate**

Bourgeon a été le premier qui à présenter une étude sur la physiopathologie et l'anatomopathologie du KH de la rate [16]. L'embryon hexacanthé est embolisé à la périphérie des capillaires spléniques. La masse incompressible du kyste comprime progressivement les vaisseaux segmentaires, aboutissant à une atrophie périkystique étendue et une zone de nécrose régionale. Cette inflammation aseptique du parenchyme splénique s'étend au-delà de la capsule, entraînant la formation d'adhésions aux structures anatomiques adjacentes (ex : estomac, colon, et diaphragme), situation qui prédispose à la rupture accidentelle du kyste dans les organes adjacents.

Le KH de la rate est le plus souvent unique mais il peut être multiple [16]. Il se développe habituellement lentement (environ 2-3 cm par an) [41, 45,46]. Les patients peuvent être asymptomatiques pendant 5 à 20 ans avant le diagnostic et atteindre des dimensions importantes [13].

## **VI. Données anatomopathologiques sur le KHR**

Le kyste hydatique représente la forme larvaire du *tænia echinococcus*. Le développement de l'embryon provoque la constitution d'un kyste dont la vitesse d'accroissement est variable d'une espèce à l'autre et au sein de la même espèce d'un viscère à l'autre.

Chez l'homme un kyste hydatique peut demander 18 mois à 30 ans avant de se manifester cliniquement.

La structure du kyste hydatique est identique chez l'homme et chez l'animal, il est composé de [47] : périkyte ou adventice, de larve hydatique et de liquide hydatique

## **1. Nombre des kystes spléniques**

Les KH spléniques peuvent être uniques (92% des cas dans la série de Bellakhdar [19] ou multiples (8 à 14 % des cas) [10, 43, 19], cette dernière éventualité n'étant pas rare. Dans notre série, le KH est unique dans 100% des cas.

En cas de KH multiples, il s'agit le plus souvent de deux kystes de tailles différentes, leur contiguïté n'étant pas une règle absolue. Il est assez exceptionnel de se trouver devant une rate polykystique. Cet aspect n'est pas retrouvé dans notre série

**Tableau n°V : Fréquence du KHR selon leurs nombres**

Séries \ KHR	unique	multiple
Notre série	100%	0%
Moujahid [14]	100%	0%
Mzali [43]	92%	8%
Bellakhdar [19]	86%	14%
Ousadden [21]	82,6%	17,4%
El Malki [23]	71,4%	28,6%

## **2. Localisation du kyste**

Selon les constatations de Bourgeon [16], de Sabadini et celles de Moujahid [14], la localisation polaire inférieure est prédominante. Cela contrairement à la série d'Ousadden [21], où la localisation polaire supérieure est prédominante.

Dans notre série, on note une prédominance polaire supérieure dans 40% des cas, la localisation polaire inférieure représente 33,3% des cas, alors que le kyste occupe la totalité de la rate dans 27,7% des cas.

### **3. Volume du kyste**

Les dimensions des KH spléniques sont très variables. Elles varient de quelques millimètres à plusieurs centimètres. Mais, de façon assez générale, le volume des kystes est très important [16]. Un volume d'un litre paraît presque banal et, dans certains cas, le KH est monstrueux (une dizaine de litres) faisant disparaître littéralement le parenchyme splénique au point qu'il n'en reste qu'une couche mince autour du kyste [48, 19].

La taille du grand axe du KHR dans notre série est proche de celui mesuré dans d'autres séries :

De 2 à 16 cm dans notre série

De 6,7 à 21 cm dans la série d'Ousadden [21]

De 4 à 15 cm dans la série de Moujahid [14]

De 6 à 25 cm dans la série d'El Malki [23]

### **4. Le contenu kystique**

Les KHR ont un contenu extrêmement variable : liquide clair, liquide trouble ou purulent, vésicules filles, membrane repliée sur elle-même, contenu semi gélatineux, et de couleur mastic [16].

Dans la majorité des cas, le liquide kystique est clair ou trouble. Il est rarement suppuré [49]. Cette moindre fréquence de la suppuration des KHR par rapport à ceux du foie est due à

l'absence de canaux vecteurs de sécrétion externe comparables aux canaux biliaires. L'infection est alors hématogène ou se fait par voisinage (colibacilles) [16].

Le KHR étaient infectés chez 6,7 % des patients opérés de notre série.

## **5. Adhérences péricapsulaires**

Le fait capital, sur le plan anatomique en cas de KHR, est l'existence d'adhérences de la tumeur splénique aux organes de voisinage (diaphragme, estomac, colon...). Elles sont en effet très fréquentes sinon constantes, d'où le risque de rupture et des difficultés chirurgicales lors des splénectomies [48, 50, 51].

Ces adhérences s'expliquent par le fait que la masse incompressible du KH écrase progressivement les vaisseaux segmentaires, provoquant ainsi une atrophie scléreuse extensive, et que le tissu splénique, sous-jacent au kyste, présente des signes de « splérite chronique » avec des zones de nécrose où le parenchyme splénique n'est plus identifiable. Ce processus d'atrophie, accompagné de zones parcellaires de nécrose, c'est-à-dire d'inflammation aseptique, engendre inévitablement des réactions inflammatoires au niveau de la capsule de la rate. Il en résulte de la péricapsulite avec des adhérences qui sont d'autant plus serrées que la zone de nécrose sous-jacente est plus importante [16].

## **6. Evolution**

L'accroissement progressif des KH à l'intérieur de la rate explique un certain nombre de leurs caractères évolutifs et, en particulier, les modalités de leur rupture. Celles-ci se présentent, en effet, sous deux aspects très différents : la fissuration intra-parenchymateuse et la rupture externe.

- La fissuration dans le parenchyme donne naissance à une multisacculation du kyste original qui présente des diverticules multiples autour d'une loge centrale, ou a un

aspect plus curieux : l'échinococcose secondaire locale qui est caractérisée par la naissance, au contact du premier kyste et à son extérieur, d'une ou plusieurs vésicules hydatiques plus jeunes.

- La rupture externe est régulièrement précédée par des adhérences périspléniques ; elle ne peut donc être comparable à celle des kystes du foie. Les ruptures des kystes de la rate seront plus fragmentaires, moins cataclysmiques, mais peuvent néanmoins aboutir à toutes les variétés d'échinococcose péritonéale : échinococcose hétérotopique, échinococcose secondaire. Mais elles se font aussi au niveau de la peau, dans un organe creux (estomac, colon), dans la plèvre ou dans les branches à la faveur d'une coulée d'adhérences [16].

## **7. Localisations hydatiques associées à la localisation splénique**

Un KHR est associé dans 28 à 92 % des cas à un autre KH [19, 10, 21] le plus souvent hépatique et/ou péritonéal [43, 19, 22] ou plus rarement pulmonaire [43].

L'association à un KHF est retrouvée dans :

- 40% des cas de notre série,
- 43,5% des cas de la série d'Ousadden [21]
- 8% des cas dans la série de Moujahid [14],
- 60% des cas de la série de Mzali [43],
- 40% des cas de la série d'Al Hashimi [49],
- 20% des cas de la série de Bellakhdar [19].

D'autres associations, plus rares, ont été rapportées : rénale [52], système nerveux [53,54], musculaire [55,56], osseuse [57], cardiaque [58] et le thymus [13].

Enfin, d'autres localisations sont possibles mais nettement plus rares [59], telles que le pancréas, le diaphragme [60], le petit bassin, le sein [61, 62], l'orbite (provoquant une exophtalmie) [63, 64], la thyroïde [65], la langue [66]. Certains sites semblent plus fréquemment atteints (foie, poumon, cerveau, rachis) chez les patients jeunes, alors qu'en vieillissant, une altération des rapports hôte-parasites facilite la diffusion à tous les organes [67].

Dans notre série, le KHR est associé à d'autres localisations hydatiques dans 60% des cas. L'association la plus fréquente se fait avec un KHF, présente dans 40% des cas, suivie de l'atteinte péritonéale par 20% des cas.

Cette association du KHR à une autre localisation constitue un élément pronostic de grande importance [19, 50, 68]. D'où l'intérêt et la nécessité de rechercher systématiquement d'autres localisations viscérales en cas d'atteinte hydatique splénique.

## VII. Étude clinique

L'hydatidose splénique peut rester asymptomatique pendant plusieurs années [43, 44, 69], ce qui explique sa découverte le plus souvent chez l'adulte [43].

### 1. Circonstances de découverte

Les manifestations cliniques de l'hydatidose splénique sont habituellement discrètes et non spécifiques [13, 69, 70]. La douleur, le plus souvent localisé à l'hypochondre gauche, est le motif de consultation le plus fréquent, suivi par la constatation d'une tumeur de l'hypochondre gauche [19]. La découverte fortuite vient en 3ème position des circonstances de découverte. Les complications peuvent aussi révéler cette pathologie.

#### 1.1. La douleur

Dans l'hydatidose splénique, la douleur représente le symptôme le plus fréquent [16, 19, 21]. Elle est isolée dans 20% des cas [37]. Elle est variable dans son intensité et sa localisation et peut revêtir plusieurs aspects [19]. Mais, le type le plus fréquent est représenté par une douleur de l'hypochondre gauche, vague, intermittente et à type de picotement. Ailleurs, c'est une douleur épigastrique prenant toutes les formes, de la simple pesanteur aux crampes épigastriques [19]. Cependant, dans certains cas, chez les patients porteurs de kyste volumineux, une douleur très intense au niveau de l'hypochondre gauche peut exister [13]. Il s'agit, d'une douleur réveillée par certaines positions, comme le décubitus latéral gauche, c'est le classique signe de Trinkler, douleur apparaît par crises, violentes, de durée très variable. Cette douleur peut faire évoquer, à tort, un syndrome abdominal aigu [9], une crise de colique néphrétique, quand elle s'accompagne d'irradiations lombaires et pelviennes, ou une affection thoracique quand la douleur est très haute, bloquant la respiration [19]. Ces accès douloureux

s'expliquent en fait facilement par des phénomènes d'infarcissement splénique et par les adhérences qui se créent à la faveur de l'expansion du kyste [16,20], les irradiations de la douleur étant fonction de la localisation kystique [20].

Dans notre série, la douleur est présente chez 6 patients sur 15 (40% des cas) Elle est localisée au niveau de l'HCG.

### **1.2. La masse de l'hypochondre gauche**

Il s'agit en général d'une masse palpable, rénitente, élastique, souvent indolore, bien limitée, de volume variable et d'évolution lente [37,38].

Dans notre série, trois cas sur 15 (20 %) ont consulté pour masse de l'HCG.

### **1.3. La découverte fortuite**

La découverte du KHR est rarement fortuite. Cette découverte fortuite est de 21% pour Mzali [43] et de 26% pour Ousadden [21].

Dans notre série la découverte fortuite représente 40% des motifs de consultation.

### **1.4. Complication**

Des complications tel que la rupture du kyste hydatique la surinfection et le choc anaphylactique on était reporté [43,71,72]

#### **a. La rupture**

Cette rupture est favorisée par le siège superficiel du kyste, sa grande taille et sa paroi mince et la pression intrakystique élevée. La rupture traumatique est le plus souvent iatrogène lors d'une intervention ou d'un geste diagnostique. Elle pourrait également être secondaire à une contusion abdominale ou à un accident de la voie publique [39]. Les kystes hydatiques de la rate se compliquent essentiellement de rupture dans la cavité péritonéale, alors que leur rupture en intrathoracique est extrêmement rare [39, 73].

- La rupture thoracique : peut-être pleurale ou bronchique
  - La rupture pleurale : entraîne une douleur thoracique, une toux, une implantation du kyste au niveau de la cavité et parfois un choc anaphylactique vu la grande antigénicité du liquide hydatique [39]
  - La rupture bronchique : se traduit par une vomique hydatique [19]
- La rupture dans le péritoine : Les étapes qui suivent la rupture traduisent la réaction de la séreuse péritonéale à une agression hydatique. Elles se présentent sous forme d'ascite hydatique, d'hydatide libre dans la cavité péritonéale, ou de péritonite hydatique, si le contenu du kyste est infecté.
- La rupture dans l'estomac : pour Deve [11] elle donne lieu à l'hydatidémèse. L'ouverture est ainsi marquée par des douleurs épigastriques suivies par des hématoméses mêlées de vésicules hydatiques.
- La rupture dans le colon : elle peut se traduire par l'évacuation, au milieu de phénomènes syncopaux et dans une diarrhée abondante, d'une quantité de vésicules hydatiques [16]
- L'ouverture cutanée : la fistule peut siéger au niveau du flanc gauche, au-dessous du rebord costal gauche ou même au niveau de la fesse. L'issue du pus et de vésicules se produit après l'installation d'un phlegmon résultant d'adhérences inflammatoires à la peau [16].

Dans notre série, aucun cas de rupture de KHR n'a été retrouvé.

#### **b. La suppuration**

Cette suppuration peut être secondaire à un traumatisme abdominal, à une infection intercurrente ou apparemment primitive [49].

Le tableau clinique de cette suppuration peut être :

Celui d'un tableau infectieux marqué avec altération de l'état général, fièvre, tumeur douloureuse donnant l'impression d'une collection purulente.

Ou atténué sans altération de l'état général, et sans modification des caractères de la tumeur. Dans ce cas, la suppuration est découverte au moment de l'intervention.

### **1.5. Autres signes**

Il peut s'agir de troubles digestives banaux, nausées, éructations, pesanteur abdominale, surtout à gauche, qui n'ont d'intérêts que parce qu'ils motivent l'examen [19,20], ou de signes généraux à type d'anorexie, amaigrissement, léger fébricule [44], anémie, altération de l'état général qui peuvent accompagner les signes fonctionnels.

## **2. Examen physique**

L'examen physique retrouve, dans la majorité des cas, une splénomégalie qui résume souvent le tableau clinique [12, 43]. Cette splénomégalie est retrouvée dans :

- 83% dans la série de Berrada [22].
- 54% dans la série de Mzali [43].
- 60,8% dans la série d'Ousadden [21]
- 35% dans la série de Moujahid [14]
- 46,7 % dans notre série.

Il s'agit d'une tumeur, dure, rénitente, de contour régulier, immobile à la respiration (en effet, l'augmentation progressive du volume de la rate lui fait perdre son caractère libre et sa mobilité inspiratoire), ne dépassant pas classiquement la ligne médiane, donnant parfois le contact lombaire [16, 19,20]. Il est évident que la localisation inférieure ou supérieure du kyste modifie un peu ce schéma [19,20].

## VIII. Étude paraclinique

### 1. Biologie

L'hydatidose humaine constitue une impasse parasitaire sans voie de sortie ou d'évacuation naturelle. Le diagnostic parasitologique est donc habituellement impossible, la ponction du kyste étant formellement proscrite. Cependant, on peut être amené à ce diagnostic direct pour la confirmation des éléments d'une vomique par exemple.

Les examens biologiques non spécifiques n'apportent aucune orientation bien évocatrice. En particulier, il n'y a pas d'hyperéosinophilie marquée sauf, quelquefois, après fissuration ou rupture du kyste et, dans ce cas, elle est souvent associée à des manifestations allergiques. Le dosage des immunoglobulines IgE est spécifique, mais ce test très coûteux est irréalisable en routine.

L'intradermoréaction (IDR) de Casoni n'a qu'un intérêt historique. Elle est pratiquement abandonnée.

Les tests sérologiques principaux sont l'hémagglutination passive, la technique ELISA et la recherche de l'arc 5 spécifique à l'immunoélectrophorèse et à l'électrosynérèse (laquelle est une technique de précipitation en gel d'agarose avec migration des protéines sous voltage électrique). Ces tests permettent à la fois la confirmation de la nature hydatidique d'une tumeur kystique et sont très précieux pour la surveillance de la cinétique des anticorps après intervention chirurgicale.

En effet, le taux des anticorps, après une augmentation très marquée aussitôt après l'intervention chirurgicale, doit décroître puis se négativer en 12 à 24 mois. Le maintien des anticorps à un taux élevé ou leur réapparition après une période négative doit faire craindre la survenue d'une récurrence et justifie la mise en œuvre d'une exploration radio-clinique complète.

Après intervention chirurgicale pour hydatidose, il convient donc de pratiquer un contrôle sérologique tous les trois mois durant les deux premières années, puis tous les six mois [74].

Cependant, cette sérologie a d'importantes limites : en effet, chez 7 à 10% des patients avec kyste hépatique et chez 30% des patients avec kyste pulmonaire, on assiste à des résultats faussement négatifs : ceux-ci s'observeraient, entre autres, chez les patients du sous-groupe sanguin érythrocytaire P1, lequel est antigéniquement tout à fait identique aux constituants d'*Echinococcus granulosus*. Il n'a été évoqué que certains patients du sous-groupe P1 (qui est présent chez quasi 4 personnes sur 5 dans les populations occidentales) n'effectueraient aucune synthèse d'immunoglobulines spécifiques anti-*Echinococcus granulosus* afin d'éviter l'hémolyse de leurs propres hématies : ces anticorps seraient des « anticorps interdits ». Pourtant, cette hémolyse n'est pas constatée chez les patients P1 qui présentent des taux d'anticorps anti-*Echinococcus granulosus* élevés. Les patients du sous-groupe P2, qui possèdent à vie des taux très faibles d'anticorps anti-P1, ne tomberaient jamais dans la catégorie des faux négatifs [74,75].

Dans notre série l'hyperéosinophilie est retrouvée chez 26,7% des patients. L'IDR de Casoni n'a été faite dans aucun cas et la sérologie hydatique, faite selon la technique d'hémagglutination indirecte, est réalisée chez 40% des cas (positive pour tous les cas).

## **2. Radiologie**

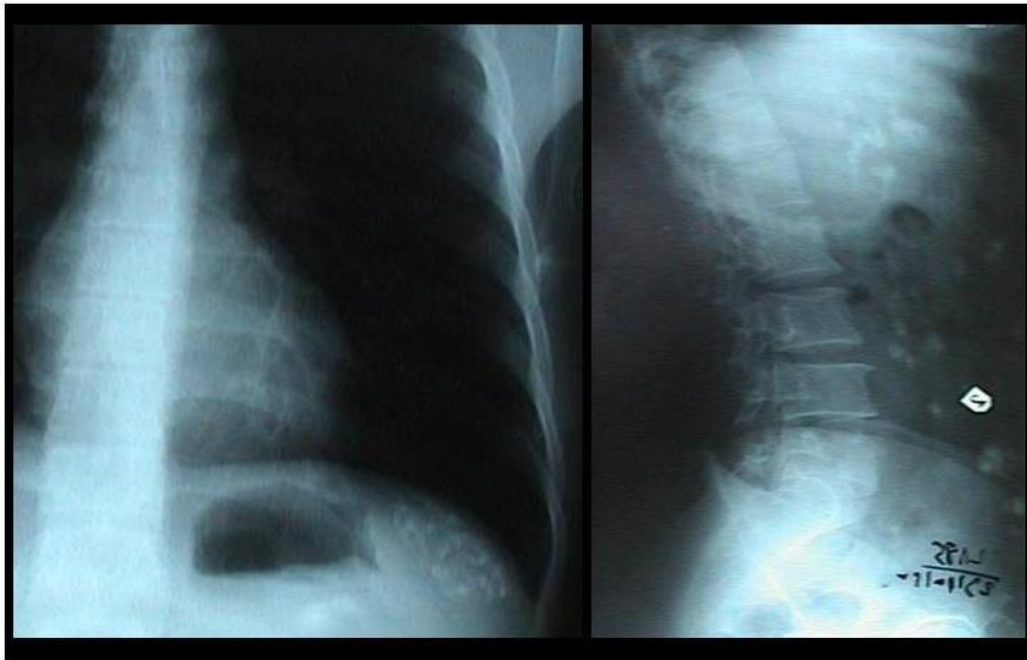
### **2.1. Radiographie de l'abdomen sans préparation et la radiographie du thorax**

La radiographie de l'abdomen sans préparation et celle des poumons ont une valeur d'orientation.

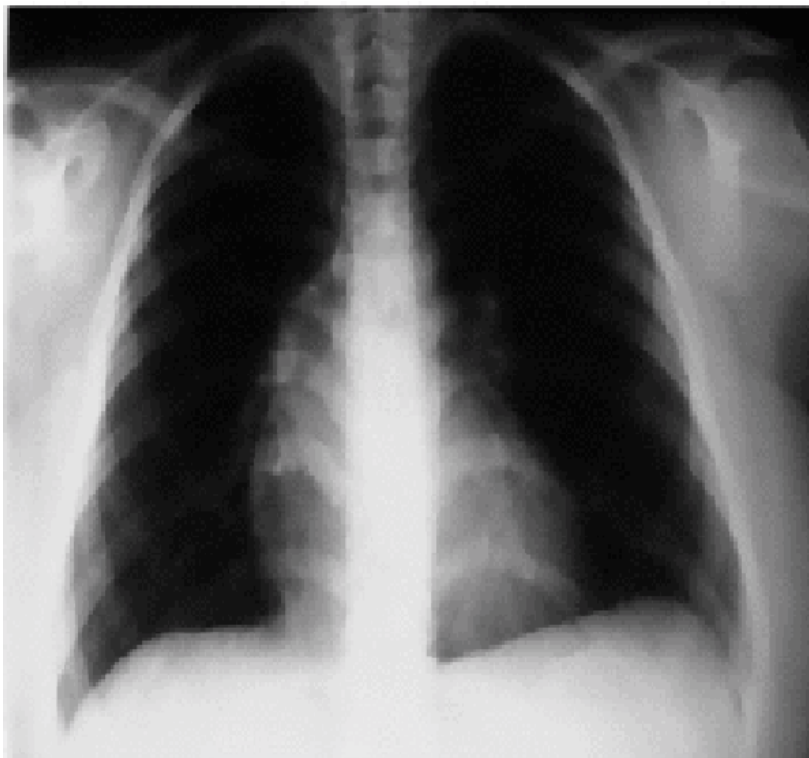
La radiographie peut démontrer une calcification dans la région splénique suggestive de l'hydatidose splénique. D'autres résultats sont une surélévation de l'hémidiaphragme gauche, le déplacement de l'estomac et ou la flexion du colon à gauche [76].

Dans notre série la radiographie est réalisée chez tous les cas, elle a été normale chez 60% des cas,

- Une surélévation de la coupole diaphragmatique gauche avec émoussement du cul de sac pleural chez 26,6% des cas,
- Une surélévation de la coupole diaphragmatique droite avec émoussement du cul de sac pleural chez 6,7% des cas,
- La surélévation des deux coupoles diaphragmatiques droit et gauche chez 6,7% des cas.



**Figure n°14 : Radiographies des poumons de face et de l'abdomen de profil montrant des calcifications au niveau de l'aire splénique correspondant à un kyste hydatique de la rate calcifié**



**Figure n°15** radiographie du thorax de face montrant la surélévation de la coupole diaphragmatique gauche

### **2.2. Échographie abdominale :**

L'échographie est rentable dans les zones endémiques et lorsque le diagnostic de kyste hydatique est certain, il aide à déterminer l'emplacement et la dimension du kyste. Cependant, l'échographie est moins précise dans la localisation et la détermination de l'étendu du kyste [77].

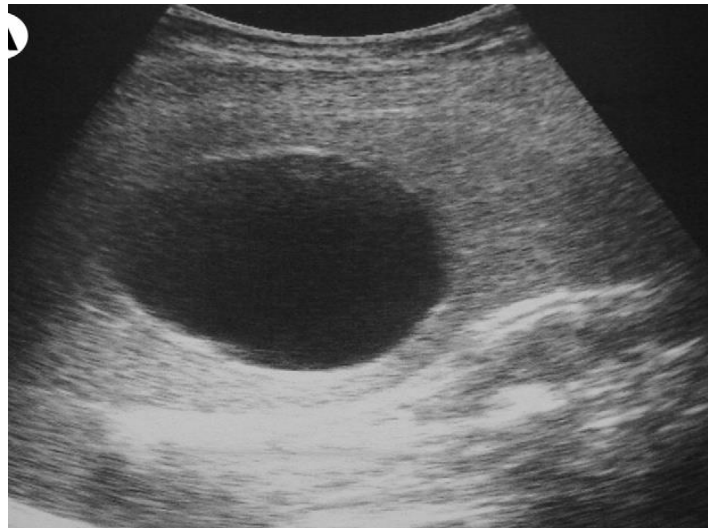L'échographie a radicalement transformé la démarche diagnostique des kystes hydatiques. Elle a également amélioré le pronostic en augmentant les chances de découverte précoce [78].

En échographie, il s'agit d'une lésion kystique uni ou pluri loculaire, du fait de la présence des vésicules filles pouvant réaliser au maximum un aspect en « nid d'abeille ». Le contenu est plus ou moins échogène en fonction de l'existence ou non d'un sable hydatique.

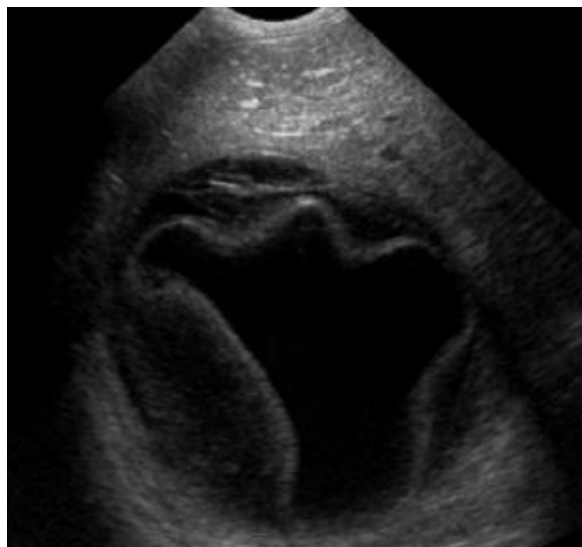En échographie avec injection de contraste, il existe un rehaussement périphérique de la membrane externe sans rehaussement intralésionnel, plus épaisse et moins régulière que pour un kyste congénital, notamment en cas de kyste jeune de type I de la classification de Gharbi [79].

□ **Classification de Gharbi :**

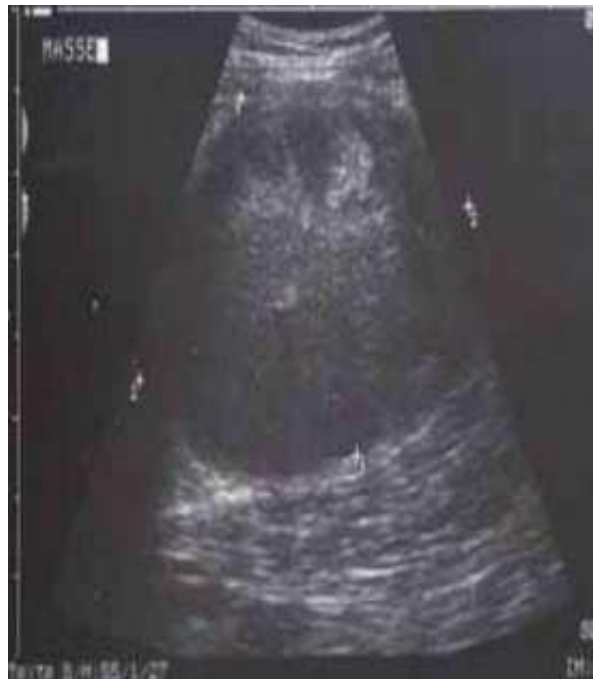- Type I : image liquidienne pure correspondant au kyste univésiculaire non compliqué.
- Type II : image liquidienne avec décollement de membrane.
- Type III : image liquidienne cloisonnée au kyste multivésiculaire
- Type IV : image d'échostructure hétérogène correspondant au kyste pseudo-tumoral.
- Type V : image kystique calcifié.



**Figure n°16 : Echographie abdominale montrant un kyste hydatique splénique type I**



**Figure n°17 : Echographie abdominale montrant un kyste hydatique splénique type II**



**Figure n°18** : Echographie abdominale montrant un kyste hydatique splénique de type IV

Les différents types retrouvés chez nos malades et dans deux autres séries de la littérature sont rapportés dans le tableau suivant :

**Tableau n°VI : Fréquences des différents types de KH**  
(selon la classification de Gharbi) retrouvés chez les patients de notre série et deux autres séries.

Type de KH / Auteur	Type I	Type II	Type III	Type IV	Type V	Non précisé
Notre série	0%	47%	27%	13%	0%	13%
Série de Moujahid [14]	50%	19%	17%	14%	0%	0%
Série d'Ousadden [21]	34,8%	4,3%	30,5%	4,3%	4,3%	0%

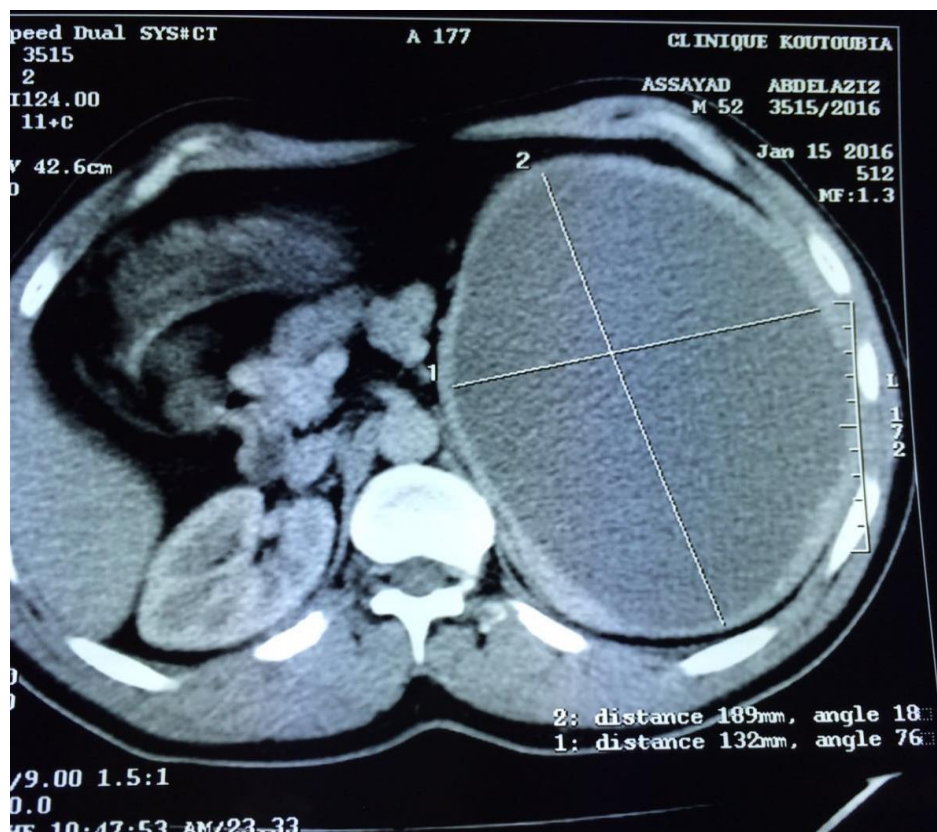
### 2.3. Tomodensitométrie

La tomodensitométrie a une sensibilité et une spécificité élevées pour la maladie hydatique, et elle montre le même résultat que l'échographie [80].

Elle est indiquée dans les cas où l'échographie échoue en raison de difficultés liées au patient (obésité, excès des gaz intestinaux, malformations de la paroi abdominale, chirurgie précédente) ou en cas de complications de la maladie [81].

L'administration intraveineuse de produit de contraste n'est pas nécessaire sauf si l'on soupçonne des complications, notamment infectieuses [81].

Dans notre série, la TDM a été réalisée chez 46,7% des patients, elle a permis de préciser les caractéristiques, le siège, les rapports et les localisations des kystes hydatiques.



**Figure n°19** : Image scannographique montrant un énorme Kyste hydatique de la rate de 18 cm de diamètre

#### 2.4. Imagerie par résonance magnétique(IRM)

L'IRM montre une paroi externe du kyste en hyposignal en T2, cette constatation a été proposée comme un signe caractéristique de la maladie hydatique.

La calcification est clairement démontrée par TDM, mais l'IRM est plus performante pour démontrer les irrégularités de la paroi du kyste, ces irrégularités représentent probablement des détachements naissantes des membranes [82].

Dans notre série, l'IRM n'a été réalisé chez aucun patient.

### IX. Diagnostic différentiel

Le diagnostic du KHR a beaucoup bénéficié de l'avènement de l'échographie et du scanner. Toutefois, si l'aspect échographique et tomodensitométrique d'un KH de type II, III ou V est évocateur d'hydatidose [37], les types I et IV peuvent poser des problèmes diagnostiques. Ainsi, devant une formation kystique uniloculaire de la rate (type I), d'autres lésions kystiques spléniques doivent être exclues avant de retenir le diagnostic de KH [83, 84,85]. La classification des kystes spléniques non parasitaires selon Morgenstern [86] est la suivante :

- Les kystes congénitaux

Avec un revêtement épithélial mésothélial, transitionnel ou épidermoïde.

Avec un aspect macroscopique caractéristique (formation trabéculaire à l'intérieur), en dépit d'un revêtement cellulaire évident.

- Les kystes néoplasiques
  - ✓ Les tumeurs d'origine endothéliale
  - ✓ Les lymphangiomes
  - ✓ Les hémangiomes
- Les tumeurs kystiques primitives ou métastatiques de la rate

- Les kystes d'origine traumatique

Les kystes dans lesquels l'architecture splénique normale est évidente et qui sont habituellement dus à un hématome subcapsulaire non résorbé.

- Les kystes dégénératifs

Il s'agit d'infarctus spléniques enkystés.

De même, un kyste d'aspect hétérogène (type IV) fait discuter les autres causes de tumeurs solides de la rate et les abcès spléniques [16, 50].

Cependant, l'histoire et l'origine du malade, la présence d'autres KH au niveau du foie ou d'autres organes, d'une part, et la sérologie hydatique, d'autre part, seront d'un grand secours au diagnostic [13, 84].

## **X. Traitement**

### **1. Méthodes thérapeutiques**

#### **1.1. Traitement médical**

Jusqu'à 1977, date de la première utilisation avec succès d'un traitement médical chez l'homme [87], la chirurgie était l'unique solution pour traiter la maladie hydatique. Depuis cette date, plusieurs études utilisant des benzimidazolés carbamates ne cessent de rapporter des résultats intéressants, allant de la réduction de la taille des kystes avant la chirurgie [88], à la guérison complète de certains kystes sous le seul traitement médical [89]. Cette thérapeutique a été initialement utilisée pour les malades jugés inopérables [87]. Plus tard, d'autres indications ont été proposées notamment pour réduire la taille des kystes et stériliser leurs contenus avant la chirurgie, évitant ainsi les risques de dissémination secondaire [87,88], et en postopératoire pour agir aussi bien sur les petits kystes passés inaperçus, que sur les éventuels scolex disséminés au cours de la chirurgie, empêchant ainsi leur évolution kystique [87, 88, 90,91].

L'albendazole a été prescrit aussi pour encadrer les ponctions à l'aiguille des kystes hépatiques sous contrôle échographique.

L'albendazole et le mébendazole sont les 2 benzimidazolés carbamates bien étudiés chez l'homme. Leur capacité d'entraver l'absorption du glucose par le parasite représente leur mécanisme d'action commun [89, 92]. Le choix de l'albendazole a été dicté par sa meilleure absorption digestive, par ses taux sanguins et intrakystiques plus élevés et par sa transformation en un métabolite actif ayant aussi une bonne concentration intrakystique [92]. L'administration de l'albendazole se complique rarement d'effets secondaires majeurs [92]. Sa prescription a été proposée essentiellement sous deux protocoles :

- Le premier comporte des cures répétées de un mois à raison de 10 mg/kg/j en une prise quotidienne avec une fenêtre thérapeutique de 15 j entre les cures.
- Le 2e comporte une administration continue pendant 3 mois à la posologie de 10 à 12 mg/kg/j répartie en 2 prises [93,94].

Le 2ème schéma, approuvé par l'OMS [94], paraît plus efficace que les cures intermittentes qui seraient plus profitables au parasite qu'à l'hôte [93].

Les résultats du traitement médical des KH restent variables selon les séries, avec un taux de bonnes réponses allant de 43,5 à 80% [93,95]. Cette variabilité est probablement due à la composition différente des séries, à la différence des schémas thérapeutiques appliqués et aux différences dans le choix des critères d'évaluation [93-96]. Pour ces derniers, la surveillance radiologique, détectant la diminution de la taille des kystes et/ou l'augmentation de la densité ou l'échogénicité intrakystique, paraît la plus fiable. En fait, la clinique est non spécifique et la sérologie est peu contributive puisque, même mort, le KH peut rester antigéniquement actif et stimuler le système immunitaire de l'hôte [94]. Les meilleurs résultats sont observés chez les sujets de moins de 20 ans, porteurs de kystes de petites tailles, sans vésicules filles ni calcifications périphériques et évoluant depuis moins de deux ans [93,96]. La localisation des kystes paraît avoir peu d'influence sur leur évolution sous albendazole [93, 95, 96], toutefois, il

semble que les kystes se développant aux dépend ou près d'une structure épithéliale, tels que les kystes péritonéaux, pleuraux ou hépatiques sous capsulaires, disparaissent plus facilement [92] et que les kystes osseux et cérébraux requièrent un traitement prolongé du fait d'une accessibilité modérée du médicament [92,96]. Le délai optimal pour l'évaluation définitive de l'efficacité du traitement reste non précisé. L'OMS a recommandé un minimum de 12 mois pour une évaluation objective [89], cependant, un suivi plus prolongé, voire à vie [93], paraît nécessaire aussi bien pour détecter des modifications morphologiques tardives que des rechutes possibles [95], survenant habituellement au cours de la 2<sup>èm</sup> ou la 3<sup>èm</sup> année après le traitement [92], et restant le plus souvent sensibles à une nouvelle cure d'albendazole[93,94].

Dans notre série, le traitement médical a été prescrit chez cinq patients (33,3%) après la chirurgie.

- Les contre- indications du traitement médical :

Les insuffisances hépato- cellulaire et médullaire sont des contre- indications formelles du traitement médical [97, 98].

- La surveillance du traitement médical :

Vu les modifications enzymatiques hépatiques et le retentissement sur les lignées hématopoïétiques [97], le traitement médical nécessite une surveillance bimensuelle de l'hémogramme et des transaminases et doit être arrêté en cas de neutropénie sévère ou de cytolysse hépatique (> 3 N) [99].

### **1.2. Le traitement percutané**

C'est une méthode mini-invasive qui consiste à réaliser une ponction (P) percutanée sous contrôle échographique (avec des sondes de 3,5 à 5MHz) ou scanographique et une aspiration (A) du liquide contenu dans le KH par l'intermédiaire d'une aiguille ou d'un cathéter, suivies par la destruction des protoscolex restants dans la cavité résiduelle par l'injection (I) d'un agent scolicide qui est ensuite ré aspiré (R). La PAIR a été proposé en 1986 par une équipe tunisienne

qui a rapporté la première série prospective. Une standardisation de la procédure a été faite en 2001 par l'Organisation mondiale de la santé (OMS).

Cette technique semble être une méthode sûre pour le traitement de [4] :

- kyste hydatique splénique type I ou II
- Kystes de diamètre <50 mm,
- Et pour les patients qui refusent un traitement chirurgical ou ont un risque élevé inacceptable pour l'anesthésie.

En outre, l'administration d'albendazole 1 semaine, ou au moins 4 jours, avant ,et au moins 4 semaines après la procédure de PAIR est obligatoire [100],probablement en raison de ses capacités connues pour stériliser les kystes hydatiques, réduire la pression de kyste, réduire le risque de réactions anaphylactiques, et minimiser le risque de récurrence post-opératoire [101, 102 ,103].

❖ Technique PAIR :

- Ponction

L'aiguille de ponction et d'aspiration doit être fine (22G), le recours à un cathéter (8,3 Fr) est nécessaire lorsque le kyste dépasse 5 cm de diamètre. Ces instruments doivent être suffisamment longs. La ponction directe du kyste à travers la paroi abdominale, au niveau de sa calotte saillante qui est la plus fragile, est proscrite.

- Aspiration

On commence par aspirer de 10 à 15 ml et l'aspect du liquide est examiné. Le liquide d'aspiration doit être clair, « eau de roche ». Une option, impérative pour certains, consiste à examiner le liquide de ponction au microscope optique pour confirmer la viabilité des scolex. D'autres recherchent le pouvoir antigénique du liquide aspiré.

- Injection :

Les agents scolicides les plus utilisés sont l'alcool à 95 % ou le sérum salé hypertonique à 30 % (au moins 15 %). Le volume injecté correspond au tiers du liquide aspiré.

- Réaspiration

Le scolicide est laissé dans la cavité kystique pendant 5 minutes, puis il est ré aspiré. Si possible, le liquide ré aspiré doit être également examiné au microscope optique afin de s'assurer de la destruction des scolex.

Les critères d'efficacité sont jugés sur le bilan clinique, échographique, sérologique :

La disparition complète du kyste se voit dans 20% des cas après 10 à 48 mois et les récurrences dans 1 à 2%.

- Avantage :

- Traitement non opératoire,
- Pas d'hospitalisation,
- Pas d'incision abdominale.

- Inconvénients et limites :

- Possibilité de complications bien qu'exceptionnelles : hémorragie, fistule, choc anaphylactique.
- Risque de dissémination.
- Impossibilité de traiter un kyste compliqué ou un kyste siégeant à proximité des gros vaisseaux [104]
- Nouvelle option thérapeutique avec peu de recul ce qui fait qu'elle est encore mal acceptée.
- Cette technique est réservée aux équipes entraînées en radiologie interventionnelle.

### 1.3. Traitement chirurgical

#### a. Voies d'abord

Le choix de la voie d'abord dépend aussi bien de la localisation du ou des kystes spléniques, que de l'association à d'autres localisations kystiques hépatiques, péritonéales, ou autres, sans oublier le type de ces kystes et l'existence d'éventuelles complications.

L'abord laparoscopique est possible et réalisable, à basse pression, avec de bons résultats à court et à long terme [68, 104, 105].

- Chirurgie conventionnelle

- ✓ Installation du malade

Sous anesthésie générale, l'opéré est installé en décubitus dorsal. Un billot peut être placé au niveau de la pointe des omoplates pour ouvrir l'angle costo-iliaque. Une sonde naso-gastrique est mise en place : elle affaissera l'estomac. L'opérateur se place à droite. Un seul aide est suffisant si l'on dispose d'un piquet placé à gauche de l'opéré pour y fixer une valve de Rochard [106].

- ✓ Voie d'abord au cours de la chirurgie conventionnelle

En cas de KHR isolé, la voie d'abord utilisé peut être une incision sous costale gauche ou une incision médiane sus ombilicale [43]. Cependant, l'incision sous costale gauche est préférable surtout en cas de splénomégalie volumineuse. Elle donne un excellent jour sur la région splénique et peut être agrandie soit vers l'arrière en tournant dans l'angle costo-lombaire dans les grandes splénomégalies, soit en bi-sous-costale si un geste hépatique s'avère nécessaire. Cette voie sous costale gauche est mieux tolérée sur le plan respiratoire et sa réparation est solide [106].

La voie thoraco-abdominale, recommandé auparavant pour les énormes splénomégalies fixées, n'est actuellement utilisée qu'exceptionnellement [106]. L'ouverture du thorax s'avère d'ailleurs peu utile puisque l'évolution habituelle du KHR se fait plutôt vers l'abdomen [16].

Dans notre série, la voie la plus utilisée est la voie médiane 73% : sus-ombilicale dans 46%, et médiane élargie en sous ombilicale chez 27% des cas. Pour le reste des cas, soit 27%, il s'agit de la voie sous costale gauche.

- Chirurgie vidéo assistée

Il est possible d'installer le malade en décubitus dorsal, jambes écartées comme le préconisent Cadière [107] : dans cette installation afin de faire descendre la rate, la table est en roulis d'environ 20° vers la droite et en proclive de 20°. Le chirurgien se place à droite du malade, l'aide entre les jambes et l'instrumentaliste en face du chirurgien.

Le moniteur est placé à gauche de l'épaule gauche du malade et un deuxième moniteur est éventuellement installé à droite.

Nous détaillons une technique plus utilisée, dite «de suspension splénique», décrite initialement par Delaire et Coll. [108] et adopté par plusieurs auteurs [109,110].

- ✓ L'installation :

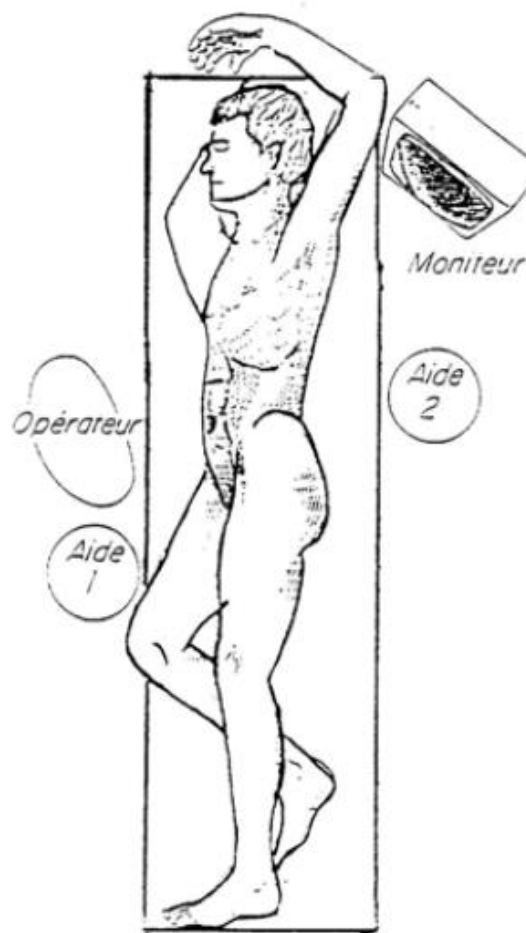
Le malade est en décubitus latéral droit en position  $\frac{3}{4}$  jambe droite fléchie et jambe gauche allongée, le bras gauche est surélevé et la tête repose sur l'avant-bras) droit qui est fléchi. Une sonde naso-gastrique aspirative temporaire est nécessaire pour affaïsser l'estomac.

La table est positionnée sans roulis avec un léger proclive de 10 à 15°, en utilisant au besoin une cale au niveau des omoplates et du bassin et surtout des sangles de fixation du patient à la table. Ces artifices permettent d'avoir recours sans problème au décubitus dorsal (en cas de convention) et de majorer au besoin de proclive

L'opérateur et le premier aide sont à droite du patient, le second aide (instrumentaliste) est en face de l'opérateur.

La colonne vidéo se trouve à gauche et à la tête du patient, éventuellement un second moniteur placé à droite, ce qui permet à l'instrumentaliste de mieux suivre l'intervention.

L'insufflation est faite avec une aiguille à pneumopéritoine au niveau de l'hypochondre gauche, à une pression maximale de 12mmHg.



**Figure n° 20 : Installation du malade pour une splénectomie Coelioscopique**

• Matériels, trocart et exposition :

Le nombre de trocarts minimal est de 4 et il faut disposer d'un trocart de 12-15 mm pour pouvoir passer éventuellement une pince agrafeuse linéaire coupante et surtout le sac plastique spécial (type endocatch) utilisé pour l'extraction de la pièce.

Les trocarts sont disposés de la façon suivante :

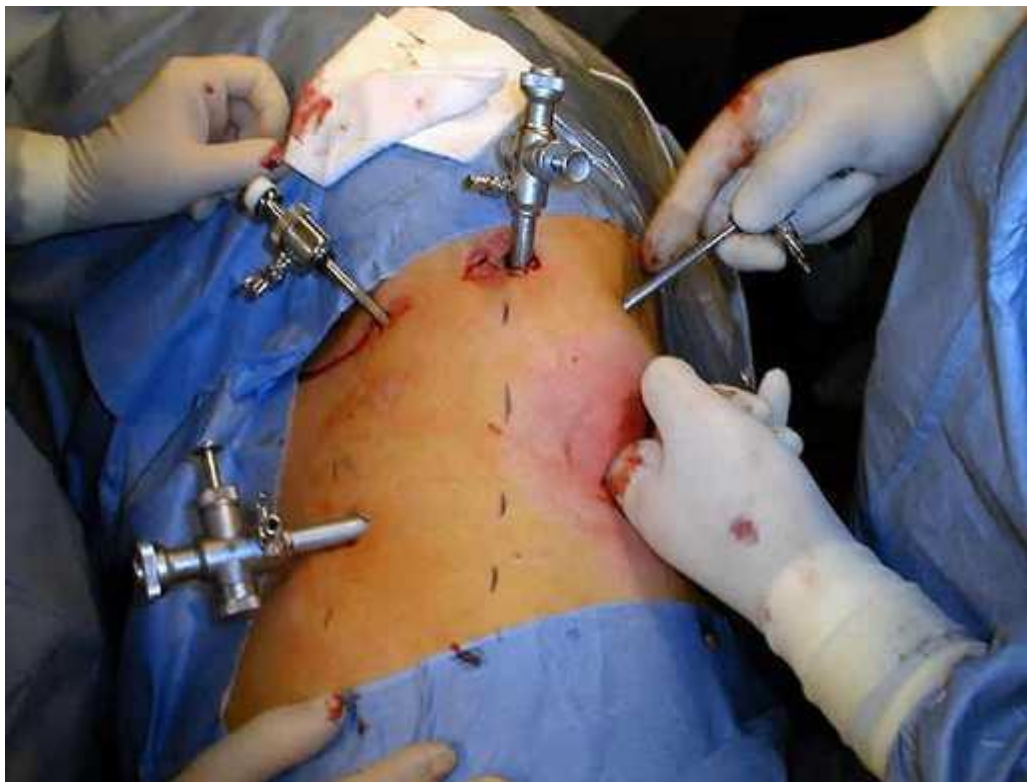Un trocart de 10mm est placé légèrement en sous ombilical pour le passage de l'optique qui est à 0° à 30° selon les habitudes de l'opérateur.

Un trocart de 5-10mm épigastrique pour le passage d'une pince à préhension atraumatique (fenêtrée) et d'un palpateur. Ces instruments prenant appui sur le péritoine

diaphragmatique permettant de refouler vers la haute extrémité supérieure du hile de la rate, prenant appui sur la grosse tubérosité de l'estomac, mettent en tension les vaisseaux courts.

Un trocart de 5 mm sous costal gauche médio-claviculaire pour la canule d'aspiration et le passage de différents instruments dont un dissecteur. Cette canule est remplacée le plus souvent par un trocart de 12-15 mm pour le passage de la pince linéaire coupante endoGia vasculaire (deux chargeurs de 30mm), ainsi qu'au besoin la pince à clips. C'est par ce canal que la pièce sera extraite.

Un trocart de 5 mm sous costal gauche et axillaire pour le passage d'une pince à préhension atraumatique et/ou des ciseaux coagulateurs qui peuvent se substituer aux clips.



**Figure n° 21 : position des trocarts**

- Les principaux temps opératoires :

Le premier temps est une inspection soigneuse de l'épiploon et du mésentère à la recherche d'une ou (des) rate(s) accessoire(s).

Le pôle inférieur de la rate est libéré de ses attaches au sustentaculum lienis par des coagulations successives. Par la suite les adhérences au péritoine pariétal postérieur sont sectionnées de bas en haut et le plus loin possible vers le diaphragme, ce qui revient à un abord postérieur du hile +++.

La mise en tension et l'exposition du ligament gastro-splénique sont obtenues par la traction divergente de l'estomac et par le soulèvement du lobe gauche du foie. En avant le ligament gastro-splénique est divisé de bas en haut par section entre clips (ou mieux à l'aide de ciseaux coagulateurs) des vaisseaux courts gastriques.

Le hile de la rate ainsi que la queue du pancréas étant légèrement réclinés d'arrière en avant, le contrôle des vaisseaux du hile s'effectue soit à l'aide d'une pince agrafeuse linéaire coupante, (en deux prises, par des chargeurs vasculaires n° 30), soit par ligatures électives des artères et veines (réalisées en intra corporelle et doublées par des clips).

Quelle que soit la technique utilisée (application de pinces agrafeuses ou ligatures électives artérielles et veineuses), les éléments du pédicule splénique sont toujours libérés de bas en haut à l'aide d'un dissecteur, ce qui permet d'isoler d'abord la branche inférieure du pédicule et ensuite après section de cette dernière, la branche supérieure du pédicule.

Il ne reste plus qu'à contrôler les derniers vaisseaux courts et le ligament gastro-phrénique, ce temps est souvent délicat de par la mobilité de la rate : afin de faciliter ce geste il importe de garder une prise « grasseuse » au niveau du péritoine du hile.

Il faut éviter le lavage aspirateur des suintements et préférer au besoin le tamponnement à la compresse que l'on introduit au travers d'un trocart.

- ❖ Avantages de laparoscopie :
  - o Durée de séjour plus bref ;
  - o Taux de complications moindre avec en particulier moins de complications pulmonaires, pariétales et infectieuses [111].

❖ Inconvénients :

- Durée opératoire plus longue [111].

**b. Méthodes chirurgicales**

❖ Technique radicale : La splénectomie totale

- Technique chirurgicale de la splénectomie totale à ciel ouvert

Après une exploration abdominale et le traitement d'éventuels kystes associés, la rate n'était pas mobilisée et était isolée du reste du contenu de la cavité abdominale par des mèches et des petits champs imbibés d'eau oxygénée diluée au 1/10ème (H<sub>2</sub>O<sub>2</sub>). La technique opératoire consiste en :

- Une ouverture de l'arrière cavité des épiploons
- Une ligature et section des vaisseaux de l'épiploon gastrosplénique ;
- Une ligature première du pédicule splénique : on commence d'abord par une ligature de l'artère splénique pour réduire le volume de la rate et pour réduire au maximum la spoliationsanguine ;
- Une libération des adhérences qui doit être minutieuse et le moins hémorragique possible ;
- Une vérification de l'hémostase qui doit être soigneuse ;
- Une péritonisation : elle n'est pas toujours possible. Lorsqu'elle n'est pas possible, la loge splénique est alors comblée par l'angle colique gauche ;
- Un drainage : au choix du chirurgien : lame, tube, aspiratif ou pas, trajet extrapéritonisé ou pas. Cependant, l'efficacité du drainage n'est pas prouvée et il a été même incriminé dans la genèse de l'infection [9]. Que l'on effectue une splénectomie totale ou partielle, le drainage ne semble pas indispensable [80].

Dans notre série, la splénectomie totale a été réalisée chez 47,7% des patients.

- Avantages de la splénectomie totale

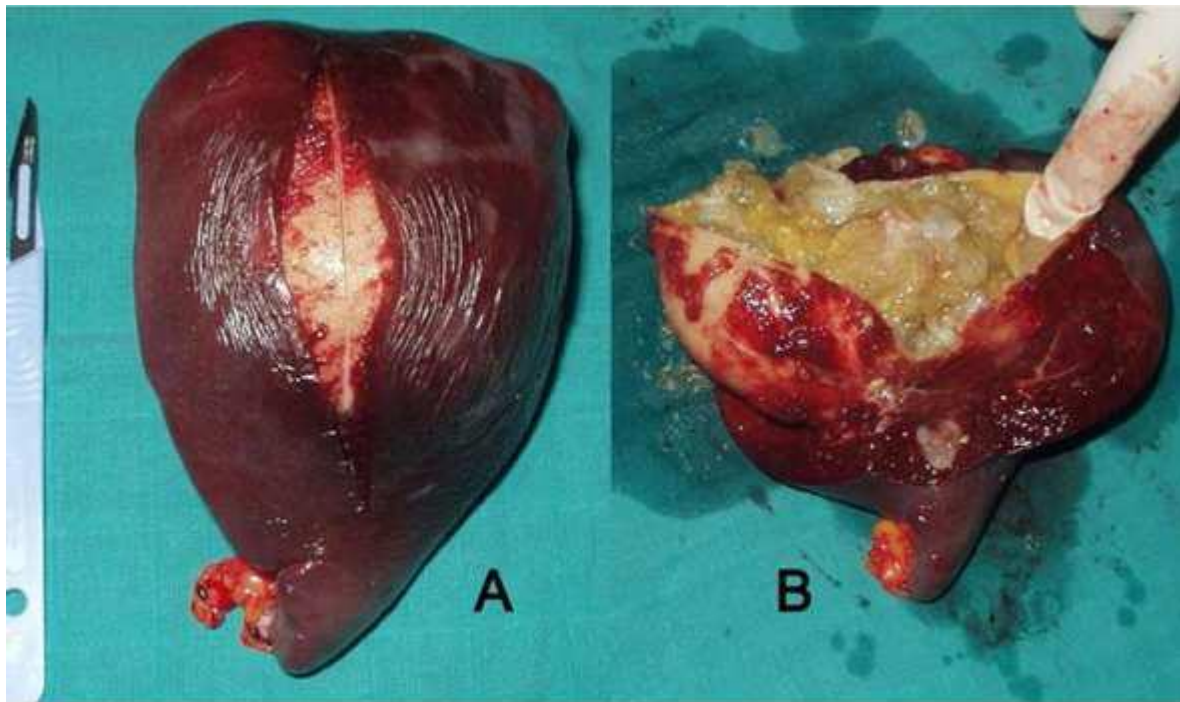
Les partisans de la splénectomie défendent leur attitude par le fait que le traitement radical supprime l'organe parasité et les problèmes de la cavité résiduelle, en effet la splénectomie permet d'emporter tout le périkyte et d'éviter une récurrence due à une nouvelle infestation ou au développement d'une vésicule fille ou d'un petit kyste passé inaperçu [13,112].

- Inconvénients

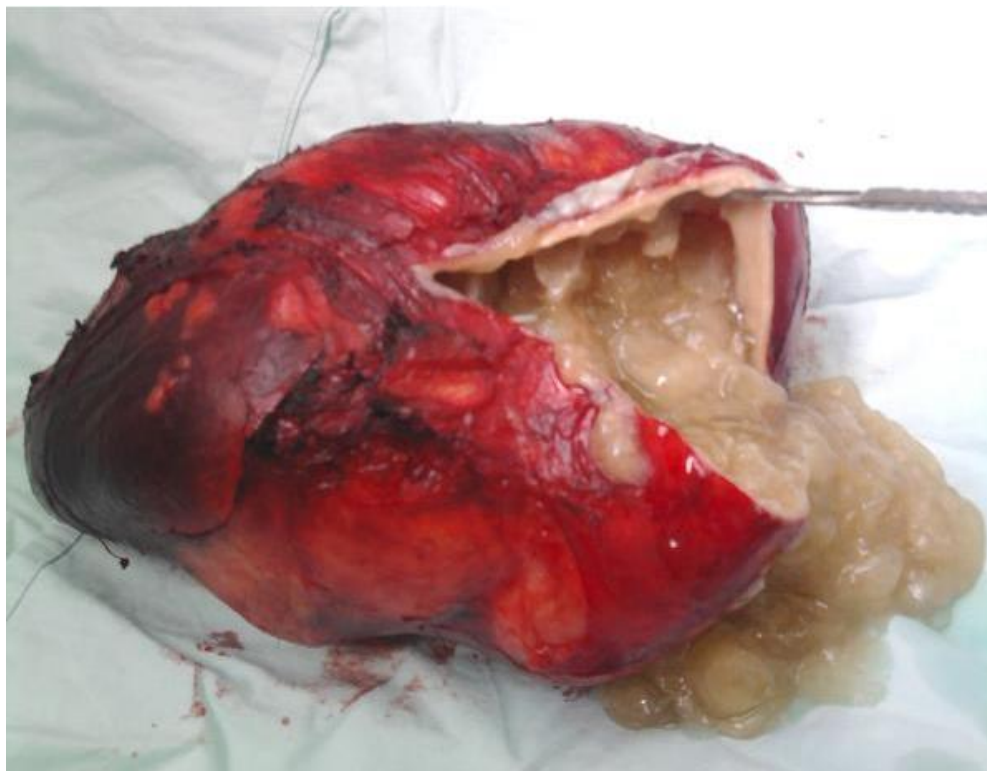
Elle expose à des complications gravissimes. La mortalité postopératoire après splénectomie pour KHR est de 3,8 à 7% [13,112] et morbidité est de 15.3 à 21% [13,112] voir 37.5% [22].

De plus, les conséquences lointaines de ce geste sont plus difficiles à gérer. Au cours des deux années qui suivent la splénectomie, les complications infectieuses sont fréquentes. Les personnes en asplénie sont susceptibles de faire des infections à germes encapsulé tel le pneumocoque et l'haemophilus influenzae [113]. La mortalité par sepsis est 58 fois plus fréquente que chez les personnes à rate normale [114].

A côté de ces inconvénients s'ajoutent les difficultés techniques lors de la réalisation de la splénectomie. Les adhérences aux structures de voisinages, le volume de la rate, le risque de rupture du kyste avec contamination péritonéale et la difficulté du contrôle pédiculaire sont autant d'arguments pour un traitement conservateur.



**Figure n° 22** : Pièce de splénectomie sur kyste hydatique multivésiculaire, centrosplénique avant(A) et après(B) ouverture du kyste.



**Figure n° 23** : Pièce de splénectomie sur kyste hydatique à contenu infecté

❖ Techniques conservatrices

▪ La marsupialisation

La marsupialisation, citée par Sabadini [9], est actuellement délaissée vu ses suites tumultueuses et la longueur d'évolution avant la cicatrisation.

▪ La résection du dôme saillant ou périkystectomie partielle

La résection du dôme saillant (RDS), c'est-à-dire une périkystectomie partielle facile à pratiquer n'exposant à aucun risque hémorragique. Elle laisse une cavité résiduelle plus ou moins importante nécessitant un drainage parfois prolongé [9]. Elle reste l'intervention de base pour la plupart des auteurs maghrébins en raison de sa mortalité pratiquement nulle au prix cependant d'une morbidité non négligeable, 40% selon Debesse [115].

Dans notre série, la RDS a été réalisée chez 53% des cas.

▪ La splénectomie partielle atypique

La splénectomie partielle à la demande ou périkystectomie totale emportant une languette splénique est réalisable en cas de kyste antérosupérieur ou inférieur [116]. Elle est difficile et hémorragique car elle ne comporte pas de contrôle vasculaire préalable à la section du tissu splénique [12]. Elle est relativement aisée en cas de périkyste épaissi et plus ou moins calcifié.

Cette technique n'a été réalisée chez aucun patient de notre série.

▪ La splénectomie partielle réglée

La splénectomie partielle réglée est plus simple à réaliser du fait de la ligature première des vaisseaux. Une zone d'ischémie est alors visible et la coupe de tissu splénique se fera au niveau de la ligne séparant le tissu vascularisé du tissu ischémié ou en mordant sur ce dernier. Cette méthode est possible en cas de kyste petit ou polaire supérieur, inférieur ou médiosplénique épargnant une languette splénique qui reste vascularisé après dépassement du kyste [116, 117].

Aucun patient de notre série n'a bénéficié de cette technique.

**c. Complications de la splénectomie totale**

- Infection sévère : overwhelming post splenectomy infection (OPSI)

La conséquence la plus importante de l'asplénie est le risque de survenue d'infections sévères.

En 1952, King a publié les premières observations de septicémies survenues chez les enfants splénectomisés [118]. Ces infections sont caractérisées par leur rapidité d'évolution et leur gravité. Leur installation est précédée dans plus de la moitié des cas par un épisode infectieux des voies respiratoires supérieures d'allure virale. L'évolution peut se faire vers le choc septique. Un purpura avec troubles hémorragiques est présent dans près de la moitié des cas [119,120]. Dès lors, le décès survient rapidement dans le cadre d'un syndrome de défaillance multiviscérale comme si l'infection submergeait les moyens de défense (overwhelming post splenectomy infection : OPSI des auteurs anglo-saxons).

Les agents bactériens à risque d'OPSI sont principalement les bactéries encapsulées dont le pneumocoque est le chef de file suivi du méningocoque et l'Haemophilus [120-121]. Les pneumocoques représentent 50 à 80 % des infections identifiées (habituellement par hémoculture) [122].

L'Haemophilus influenzae est trouvé dans 5 à 15% des isolements. Le méningocoque est moins fréquemment isolé, même dans les pays à risque d'épidémie ou d'endémie à méningocoque A ou C. Les infections à entérobactérie (Escherichia coli) sont plus rares même si leur fréquence tend à augmenter [122].

Dans la littérature, l'incidence des infections est mal établie même chez les splénectomisés. L'incidence annuelle des infections graves chez l'asplénique varie de 1 à 5% [123,124]. La morbidité d'origine infectieuse est de 0,9 % en moyenne avec des extrêmes dépassants 25 %. La mortalité est de 0,8 % soit 50 à 100 fois supérieure à celle des patients non splénectomisés [121,125]. Le risque infectieux apparaît d'autant plus élevé que la splénectomie a été précoce.

- Thrombose veineuse

La principale complication est la thrombose veineuse portale ou splénique (TVPS) constatée dans 0,7% à 14% des cas [126,127]. Ce taux peut atteindre 80% chez les malades à haut risque [128]. La laparoscopie, l'utilisation d'agrafeuse vasculaire ou une hyperplaquettose postopératoire n'ont pas été clairement identifiées comme des facteurs de risque [129, 130]. La symptomatologie est pauvre, associant des symptômes digestifs peu spécifiques et de la fièvre. Le diagnostic est radiologique : échographie Doppler ou scanner abdominal avec injection de produit de contraste. Même si ces deux examens n'ont pas été comparés, le scanner abdominal a plusieurs avantages tels que d'être réalisable chez le patient obèse ou ayant une distension abdominale, de rechercher une TVPS en précisant l'étendue et ses conséquences, et d'éliminer une autre complication.

- Autres :

Les autres complications postopératoires sont les hémorragies, les abcès sous-phréniques, les thromboses veineuses profondes périphériques, les pneumopathies, les atélectasies, les hématomes de parois.

## **2. Mesures prophylactiques chez les splénectomisés**

### **2.1. Prévention de l'infection**

#### **a. Information et éducation sanitaire**

- ❖ Personnels médicaux : sensibilisation des chirurgiens (vaccination, notification), information des médecins généralistes.
- ❖ Patient et sa famille :
  - Information sur le risque accru, la prévention, la symptomatologie évocatrice des infections, la carte de signalement, notation sur carnet de

santé (date de splénectomie et motif), l'intérêt d'un traitement précoce des infections,

- Information sur l'intérêt d'une prophylaxie antibiotique et vaccinale bien suivie (modalités, posologies, compliance, rappel, durée...)
- Conseils en cas de voyages (vaccin antiméningococcique, prophylaxie antipaludéenne)
- Antibiothérapie curative précoce en cas de sepsis (hospitalisation en urgence)
- Prophylaxie en situation particulière : morsure animale, morsure de tiques [131].

#### **b. Vaccination**

Bien que la plupart des études démontrent une diminution de la réponse immunitaire aux vaccins contre les bactéries encapsulées s'ils sont administrés rapidement après une splénectomie, certains auteurs croient au maintien de la capacité à produire des anticorps et recommandent de vacciner les patients en période postopératoire immédiate afin d'éviter tout délai et les oublis potentiels. Plusieurs facteurs peuvent expliquer cette controverse. D'abord, il existe une variation interindividuelle quant à la production d'anticorps à la suite de l'administration d'un vaccin. Ensuite, les différents sérotypes inclus dans les vaccins peuvent induire également une réponse différente. De plus, la validité de la mesure des anticorps sériques pour évaluer la réponse immunologique au vaccin reste à définir [132].

Pour les splénectomies électives, il est clairement indiqué d'administrer les trois vaccins deux semaines avant l'ablation de la rate afin de permettre une réponse immunologique optimale avant l'opération [133, 134, 135, 136].

Ces trois vaccins incluent celui contre le pneumocoque, contre le méningocoque et contre l'*Haemophilus Influenzae* de type B. Dans les cas de splénectomie d'urgence, cette stratégie n'est pas applicable, et il n'existe aucune recommandation quant au moment optimal pour

administrer les vaccins en période postopératoire [136,137, 138, 139]. Cette absence de consensus explique des délais de vaccination très variables et même des pratiques d'immunisation qui diffère d'un chirurgien à l'autre. Un sondage auprès de 557 chirurgiens traumatologues canadiens et américains démontre que si la très grande majorité (99,2 %) des chirurgiens vaccine ses patients contre le pneumocoque, seuls 62,8 % offrent également la vaccination contre le méningocoque et 72,4 % ajoutent celui contre l'Heamophilus influenzae. Un peu plus de la moitié des chirurgiens (56,7 %) offrent les trois vaccins à leurs patients.

Le moment de la vaccination est également très variable, allant de la période postopératoire immédiate à plus de six semaines après la chirurgie.

Le tiers des patients se font vacciner directement en salle d'opération tandis qu'un autre tiers le font lors de leur départ de l'hôpital. L'auteur conclut que seule la pratique entourant la vaccination contre le pneumocoque semble être constante [137].

Dans notre série, la vaccination antipneumococcique a été réalisée chez tous les cas splénectomisés, associé dans 57% des cas (4patients) à la vaccination anti-HIB.

### **c. Prophylaxie aux antibiotiques**

La prophylaxie à long terme aux antibiotiques suivant une splénectomie demeure un sujet controversé, bien qu'à ce jour cette pratique soit peu soutenue dans la littérature. Pour les enfants splénectomisés et selon l'indication de la splénectomie, certains praticiens recommandent, en plus de la vaccination, une prophylaxie à la pénicilline, à l'amoxicilline, à la cefuroxime ou au cotrimoxazole en dose unique par jour pour les deux à cinq ans suivant la splénectomie ou encore jusqu'à l'âge adulte [135,138,140]. Cependant, avec le problème grandissant de la résistance microbienne, les problèmes potentiels liés à la fidélité au traitement et la présence indéfinie du risque de SSPS (Syndrome Septique Post-Splénectomie est défini comme une infection évoluant de façon fulminante vers le choc, le coma, une coagulopathie et la

défaillance d'organes multiples, souvent sans foyer infectieux identifiable [141]), la prophylaxie à long terme aux antibiotiques ne semble pas une option valable [139]

Une autre stratégie réside à fournir une prescription d'un antibiotique à un patient splénectomisé qu'il s'administrera aux premiers signes et symptômes infectieux en attendant une consultation médicale. Cette mesure s'avère une option lorsque les services médicaux ne sont pas accessibles rapidement [132]. Cette stratégie nécessite du patient splénectomisé une bonne connaissance des signes et symptômes d'infection tels toux, maux de gorge, fièvre, frissons. La prophylaxie aux antibiotiques avant une procédure dentaire n'est pas recommandée pour les patients splénectomisés [135].

La pénicilline V (Oracilline®) est recommandée pour l'antibioprophylaxie car grâce à son spectre étroit, le risque de sélection de bactéries résistantes est minimisé. Le choix de cet antibiotique a aussi l'avantage de réserver les autres antibiotiques (céphalosporines) pour le traitement curatif.

La posologie recommandée chez l'adulte asplénique est de deux millions d'unités de pénicilline V (Oracilline®) en deux prises (1 MU deux fois par jour). Le traitement est poursuivi pendant au moins deux ans après la splénectomie [120,138].

De tous ces scénarios, l'éducation et la prévention par l'immunisation demeurent les deux éléments clés pouvant améliorer grandement la vie des patients splénectomisés.

## **2.2. Prévention des complications thromboemboliques**

Le traitement préventif repose essentiellement sur l'administration d'antiagrégants plaquettaires et d'héparine de bas poids moléculaire. Il est actuellement démontré que l'effet antiagrégant peut être obtenu avec une faible dose d'aspirine variant de 75 mg à 100 mg par jour. La durée optimale de ce traitement préventif n'est pas clairement déterminée et des durées variant de 1 à 2 mois sont rapportées dans la littérature [141].

Mais la surveillance et la réalisation d'un examen Doppler ou d'une scintigraphie pulmonaire, au moindre symptôme pouvant faire évoquer une complication thromboembolique, sont les mesures préventives les plus efficaces pour permettre un diagnostic et un traitement précoces [142].

Tous les patients de notre série ont bénéficiés du traitement préventif à base d'antiagrégants plaquettaires.

### **3. Prévention de la maladie hydatique**

#### **3.1. Mesures individuelles**

Ces mesures sont du ressort de chaque individu pour assurer sa propre protection et celle de sa famille. Elles peuvent se résumer comme suit :

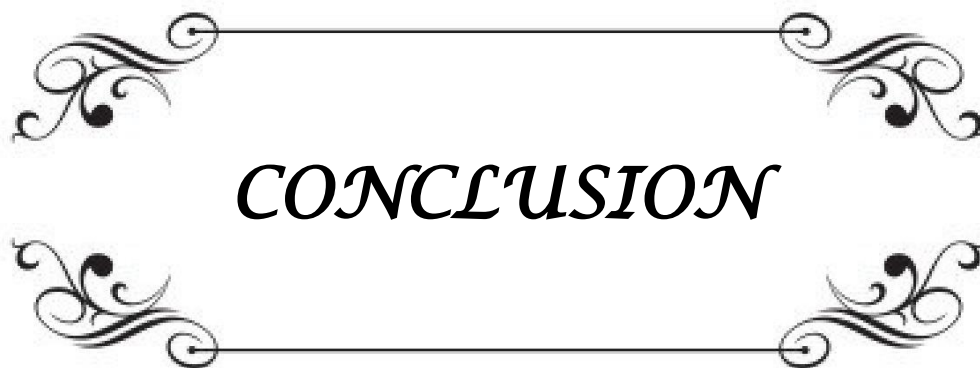
- Eviter le contact avec les chiens
- Eviter d'être léché par un chien aux mains ou au visage.
- Faire surveiller les chiens à propriétaires par des vétérinaires pour des traitements vermifuges
- Ne jamais oublier de bien se laver systématiquement les mains après avoir joué avec des chiens ou touché des ustensiles ou autres objets souillés par des chiens
- Laver soigneusement avec l'eau javellisée les légumes destinés à être mangés crus (3 à 4 gouttes par litre d'eau)
- Détruire les viscères infectés par le kyste hydatique
- Empêcher les chiens de se nourrir des viscères infectés par le kyste hydatique.
- Ecarter les chiens des habitations et des potagers
- Eviter que les chiens ne lèchent les assiettes et les plats [105].

#### **3.2. Mesures collectives**

Ces mesures visent avant tout à interrompre le cycle entre l'hôte définitif et les hôtes intermédiaires.

Il s'agit de tous les aspects liés à la lutte contre les chiens errants ainsi que le contrôle de l'abattage du bétail pour la consommation de viandes. Les principales mesures sont :

- Améliorer les conditions de l'abattage réglementé (abattoirs et tueries en milieu rural)
- Forcer le contrôle vétérinaire des viandes en milieu rural :
- Lutter contre l'abattage clandestin.
- Ne jamais donner directement aux chiens, les organes des hôtes intermédiaires contenant des kystes.
- Interdire l'accès des chiens aux abattoirs.
- Lutter contre les chiens errants.
- Procéder à l'élimination des organes infectés selon les techniques recommandées pour empêcher les chiens ou les animaux sauvages de les manger.
- Soumettre tous les chiens à propriétaires à un traitement vermifuge, au praziquantel, tous les six mois et ne pas leur donner à manger de viande crue ni les laisser manger les déchets provenant d'animaux tués pour leur viande.
- Renforcer l'arsenal juridique réglementant les lieux et conditions d'abattage et de contrôle sanitaire [105]

A decorative rectangular frame with ornate, symmetrical scrollwork at each corner. The word "CONCLUSION" is centered within the frame in a bold, italicized, serif font.

***CONCLUSION***

L'hydatidose est un problème de santé publique dans les zones d'endémie représentées par tous les pays d'élevage où le contact chiens-moutons est constant, en particulier le pourtour méditerranéen, notamment le Maroc. L'Hydatidose sévit dans presque toutes les régions rurales du pays.

Sur le plan épidémiologique, il s'agit d'une localisation hydatique assez rare occupant le 3ème rang après celle du foie et du poumon. Le pic de fréquence est situé entre 25 et 45 ans, avec une prédominance féminine (73%).

Cliniquement, la douleur de l'hypochondre gauche et la splénomégalie dominent la symptomatologie. Cependant, des signes de compression des organes de voisinages peuvent exister notamment ceux dus à la compression du tractus digestif.

Sur le plan paraclinique, l'échographie représente l'examen clé pour le diagnostic d'un kyste splénique. Néanmoins, la TDM reste l'examen de choix lorsque l'examen échographique ne montre pas avec précision la localisation et les rapports du kyste.

Les réactions sérologiques, quant à elles, représentent l'essentiel des examens biologiques. Ces tests permettent la confirmation de la nature hydatique d'une tumeur kystique et sont très précieux pour la surveillance de la cinétique des anticorps après intervention chirurgicale.

Le traitement de base reste la chirurgie avec ses différentes méthodes conservatrices et radicales.

- La splénectomie représente le traitement radical du KHR mais expose à beaucoup de complications à cours et à long terme. Ces complications sont dominées par les infections.

- La RDS permet de traiter le KHR mais expose au risque d'infection de la cavité résiduelle et de récurrence.
- La splénectomie partielle réglée et la périkystectomie permettent un traitement radical du KHR sans exposer aux complications de la splénectomie totale.
- D'autres méthodes peuvent être proposées dans certaines circonstances particulières : le traitement médical (Albendazol) et le traitement percutané.

Cependant, le véritable traitement de la maladie hydatique réside dans la prophylaxie.



*ANNEXES*

## Fiche d'exploitation :

fiche numéro :	année :
----------------	---------

<b>Identité :</b>	Nom et prénom :                      sexe :                      âge :		
	Origine :		
	N d'entré :	date d'entré :	date de sortie :
<b>ATCDs</b>	Contacte avec le chien :		
	Chirurgie antérieur de KH :	si oui , date :	
	ATCD familiaux de KH :		
	Autres :		
<b>Clinique :</b>	<u>CDD :</u>		
	*Début :	*fièvre :	
	*douleur : type :	siège :	irradiation :                      intensité :
	*masse :		
	*Découvert fortuite :	échographie :	pathologie X :
	Complications :		
	Examen : *masse :	mobilité :	consistance :                      contours :
	Taille :		
<u>Autres :</u>			
<b>paraclinique</b>	Radiologie	Echographie :	
		➤	Siège :
		➤	Nombre :
		➤	Type :
		➤	Taille :
Rx poumon :			
TDM :			
ASP :			
Autre :			

	Biologie	Sérologie :		
		➤	Quantitative : Elisa	
		➤	Qualitative : Arc 5	
		NFS		
		autres		
<b><i>intervention</i></b>	Voie d'abord			
	KH de la rate	Nombre :	siège :	type :
		Geste :		
		Drainage :		
	Produit scolicide utilisé : H2O2 /SS hypertonique			
	Autre localisations :			
	Gestes associés :			
<b><i>Suites opératoire</i></b>	Simple :			
	Ablation du drain à J			
	Complications :			
	➤ Hémorragie			
	➤ Abscès			
	➤ Cavité résiduelle			
<b><i>ttt médical</i></b>	Albendazol : oui / non * dose : * durée :			
	HBPM			
	Peni V			
<b><i>évolution</i></b>	Guérison / récurrence splénique / récurrence ailleurs / dissémination			
	Autre :			
<b><i>vaccination</i></b>	Anti pneumocoque :			
	Anti grippe :			
<b><i>Surveillance Des cas splénectomisés</i></b>	Clinique :			
	Biologique :			
	Radiologique :			



*RÉSUMÉS*

## Résumé

Notre travail est une étude rétrospective portant sur 15 cas de KHR, colligés au service de chirurgie viscérale à l'hôpital Ibn Tofail CHU Mohammed VI de Marrakech sur une période de 12 ans (2002–2013). Ce travail nous a permis de préciser les caractéristiques épidémiologiques, cliniques et paracliniques ainsi que la place des traitements aussi bien médical que chirurgical radical et conservateur des kystes hydatiques spléniques et nous a permis de tirer les conclusions suivantes :

- La répartition des cas selon les années était variable avec un pic de 5 cas en 2002.
- L'âge moyen de nos patients était de 48 ans, dont 40% avait un âge compris entre 54 et 65 ans avec une prédominance féminine, 73% contre 27% d'atteinte masculine.
- L'origine de nos patients était rurale dans 60% des cas.
- L'antécédent de contact avec le chien existait chez 53 % des patients, deux d'entre eux ont déjà été opérés pour KHF et deux autres patients rapportent la notion de KHF dans la famille.
- Le délai entre le début de la symptomatologie et l'hospitalisation était de 2 mois à 2 ans, avec une moyenne de 8 mois.
- La douleur a été un motif de consultation fréquent et elle a été présente chez 40% des cas. Pour les autres circonstances de découvertes, elles ont été : une masse de l'hypochondre gauche chez 20% des patients, une découverte fortuite chez 40% des patients. D'autres signes associés ont été rapportés notamment les vomissements l'amaigrissement, la fièvre et la dyspnée.
- L'examen clinique a révélé une splénomégalie chez 46,7 % des patients, associée à une hépatomégalie chez trois d'entre eux. Une sensibilité de l'hypochondre gauche

sans splénomégalie chez 20% des malades, Une masse sus ombilicale chez 13,3%, des adénopathies au niveau du pli de l'aîne chez 6,7% des patients.

- Le KHR peut engendrer de sérieuses complications. Ces dernières sont dominées par la rupture et la suppuration, dans notre étude les patients n'ont pas présenté de complications.
- -la sérologie hydatique, réalisée chez 40% des patients, était positive chez tous les cas .Une hyperéosinophilie était retrouvée chez 4 patients (soit 26,7%) et un cas d'hyperleucocytose a PNN (soit 6,7%)
- -L'échographie, pratiquée chez tous les cas, a confirmé la nature kystique et le siège splénique du kyste. Elle a permis de répartir ces kystes, ils ont été uniques dans tous les cas. Selon la classification de Gharbi, ces KHR étaient de type II chez 7patients (40%), de type III chez 4patients (27%), de type IV chez 2patients (13%), le type du KHR n'a pas été précisé chez 2 patients (13%).
- Parmi les autres examens pratiqués, la radiographie pulmonaire ayant objectivé une surélévation de la coupole diaphragmatique gauche dans 4 cas, dans 1 cas une surélévation de la coupole diaphragmatique droite et dans un cas une surélévation des deux coupoles diaphragmatiques. Le scanner abdominal était réalisé chez 7 patients pour explorer les rapports et extensions du kyste. En définitive, le KHR était isolé chez 6 patients (40%). Chez 6 patients (40%) il était associé à une localisation hydatique hépatique, et chez 3 patients (20%) associé à une localisation péritonéale.
- -Le KHR était unique dans tous les cas et la localisation polaire supérieure était prédominante.
- Le traitement médical n'a été prescrit que chez 5 patients.
- Le traitement instrumental n'a été réalisé chez aucun patient de notre série vue la non disponibilité du plateau technique.

- Le traitement chirurgical a été réalisé chez tous les cas, et la résection du dôme saillant était la méthode la plus utilisée chez 53% des cas et la splénectomie totale est réalisée chez 37 % des cas.
- La voie d'abord était médiane sus ombilicale chez 7 patients (46%) sous costal gauche chez 4 patients (27%) médiane élargie en sous ombilicale pour 4 patients (27%).
- L'exploration a permis de révéler des adhérences périspléniques dans 34 % des cas, 40% de KHR associé à un KHF et 13% hydatidose disséminé.
- Le jour de l'ablation du drain été variable de j+3 à j+5, avec une moyenne de j+4.
- Tous les patients de notre série ont bénéficié d'une prophylaxie à base de l'Oracilline et une vaccination antipneumococcique qui a été associé dans 26,7% des cas à la vaccination anti-Haemophilus Influenzae B.
- Les suites opératoires précoces été simples pour tous les cas.
- La durée du séjour était variable de 6 à 14 jours.

## SUMMARY

Our work is a retrospective study of 15 cases of splenic hydatid cyst, collected in the Service visceral surgery of the hospital Ibn Tofail university hospital Mohammed VI of Marrakech over a period of eleven years (2002–2013).

This work has allowed us to clarify the epidemiological, clinical and laboratory as well as the place of medical treatment, radical and conservative surgical cysts hydatid of spleen and allowed us to draw the following conclusions:

- The distribution of cases by the year was variable with a peak of 5 cases in 2002.
- The average age of our patients was 48 years, 40% were aged between 54 and 65 years with a female predominance 73% against 27% of men achieved.
- The origin of our patients was rural in 60% of cases.
- The history of contact with the dog existed in 53% of patients, two of them have been already operated for hepatic hydatid cyst and two other patients report the concept of hepatic hydatid cyst in the family.
- The time between onset of symptoms and hospitalization was 2 months to 2 years, with an average of 8 months.
- The pain was a frequent reason for consultation and was present in 40% of cases. The other discovery circumstances were: a mass of the left hypochondrium in 20% of cases, an incidental finding in 40% of cases. Other associated signs have been reported include vomiting, emaciation, fever, and dyspnea.
- Clinical examination revealed splenomegaly in 46.7% of patients, associated with hepatomegaly in three of them. Sensitivity of the left hypochondrium without splenomegaly in 20%, a mass umbilical addition in at 13.3%, lymph nodes in the groin fold in 6.7% of patients.

- The splenic hydatid cyst can lead to serious complications. These are dominated by the rupture and suppuration. In our study patients showed no complications.
- Hydatid serology, performed in 40% of patients were positive in all cases. Eosinophilia was found in 4 cases (26.7%) and one case of a neutrophil leukocytosis (6.7%)
- The ultrasound, performed in all cases, confirmed the cystic nature and location of the splenic tumor. It allowed to distribute these cysts, they were unique in all cases. According to the classification of Gharbi hydatid cyst of the spleen these were type II in 7 cases (40%), type III in 4 cases (27%), type IV in 2 cases (13%), Type of hydatid cyst of the spleen was not specified in 2 cases (13%).
- Among other examinations, chest X-ray showed elevation of the left diaphragmatic dome in 4 cases, 1 case in an elevation of the right diaphragmatic dome and in one case an elevation of both diaphragmatic domes. The abdominal CT scan was performed in 7 patients to explore the relationships and extensions of the cyst. Ultimately, the splenic hydatid cyst was isolated in 6 patients (40%), 6 patients (38.5%), it was associated with hepatic hydatid location, which was associated in 3 cases (15%) peritoneal location, and 3 cases peritoneal location (7.7%)
- The splenic hydatid cyst was unique in 100% of cases and the superior pole localization was predominant.
- Medical treatment was prescribed in 5 cases.
- The instrumental treatment was performed in any patient in our series.
- Surgical treatment was performed in all cases, and deroofting was the most common method used in 53% of cases and in total splenectomy 47% of cases.
- The surgical approach was median umbilical incision in 7 patients (46%) under left costal in 4 patients (27%), middle enlarged umbilical in 4 patients (27%).
- The exploration revealed peri-splenic adhesions in 34% of cases, 40% of splenic hydatid cyst associated with hepatic hydatid cyst, and 13% disseminated hydatid disease.


- The day of the removal of the drain was variable 3 to 5 days, with an average of 4 days.
- All patients in our series were received prophylaxis basic oracline and pneumococcal vaccination was associated in 26,7% of the Haemophilus influenzae B vaccination
- Early postoperative was uneventful in all cases
- The length of stay varied from 6 to 14 days .

## ملخص

عملنا هو دراسة رجعية من 15 حالة من الكيس عداري الطحال، والتي تم جمعها بمصلحة الجراحة العامة في مستشفى ابن طفيل المستشفى الجامعي محمد السادس على مدى 12 عاما (2002-2013). وقد مكنتنا هذا العمل من تحديد الخصائص الوبائية والسريرية والمخبرية وكذا مكانة العلاج الطبي، الجراحي الجدي أو المحافظ لحويصلات الطحال العدارية، مما مكنتنا من استخلاص النتائج التالية:

- توزيع الحالات كان متغير مع ذروة بلغت 5 حالات سنة 2002
- متوسط العمر لدينا كان 48 سنة، وكانت أعمار 40% منهم تتراوح ما بين 54 و 65 سنة مع غالبية الاناث بنسبة 73% مقابل 27% من الرجال، و كان أصل 60% من مرضانا من المجال القروي
- وجدت سوابق الاتصال مع الكلاب بنسبة 53% اثنان منهم خضعوا لجراحة سابقة للكيس العدري في الكبد، في حين اثنان من مرضانا لديهم سوابق عائلية للكيس العدري
- كانت المدة بين ظهور الاعراض و الاستشفاء تتراوح ما بين شهر الى سنتين، مع متوسط بلغ 8 أشهر
- كان الالم سببا لاستشارة الطبيب بالنسبة ل 40% من مرضانا، وكانت ظروف الاستكشافات الأخرى هي:  
كتلة في الربع العلوي الايسر في 20% من الحالات، و الاكتشاف العرضي في 40% من الحالات. و قد تم الإبلاغ عن علامت أخرى مرتبطة تشمل القبي فقدان الوزن الحمى و ضيق التنفس.
- كشف الفحص السريري تضخم الطحال في 46,7%، و ارتبط مع تضخم الكبد في حالتين. حساسية في الربع العلوي الايسر دون تضخم الطحال في 20%، كتلة فوق سرية في 13,3% و عقد في ثنايا الفخد بنسبة 13,3%.
- الكيس العداري في الطحال يمكن أن يؤدي لمضاعفات خطيرة، يهيمن عليها التمزق و التقيح،
- ثم انجاز البحث المصلي العداري في 6 حالات و كانت إيجابية. وتم العثور على فرطفي اليوزينيات عند 4 مرضى وحالة من زيادة عدد الكريات البيضاء العدلات.
- الموجات فوق الصوتية التي أجريه في جميع الحالات أكدت طبيعة الكيس و مكان الورم الطحالي، لقد ساعدت في تصنيف الحويصلات، التي كانت وحيدة في جميع الحالات، وفقا لتصنيف "الغربي" هذه الحويصلات كانت من نوع 2 بنسبة 47%، من النوع 3 بنسبة 13% و من النوع الرابع بنسبة 13%. فيما لم يتم تحديد نوع الحويصلة العدارية للطحال في حالتين 13%،
- و من بين الفحوصات الأخرى أظهرت صورة الاشعة السينية الصدرية ارتفاع قبة حجابي اليسرى في 4 حالات، حالة ارتفاع قبة حجابي اليمنى وفي حالة واحدة ارتفاع كل من القبابه الحجابية اليمنى و اليسرى.
- ثم اجراء الاشعة المقطعية في البطن ل 7 مرضى لاكتشاف علاقات و ملحقات الكيس.

- و في نهاية المطاف , كان الكيس العداري وحيدا عند 6 مرضى 40% , و كان مرتبطا مع موقع عداري كبدي في 6 حالات أخرى , و في ثلاث حالات كان الداء العداري منتشرا في الصفاق الغشاء المصلي الشفاف
- كان الكيس العدالي وحيدا في 100% حالة , و كان موضعه في القطب العلوي مهيمنا
- وصف العلاج الطبي لخمسة مرضى
- لم يتم اجراء العلاج الادواتي لاي مريض في سلسلتنا
- تم اجراء العلاج الجراحي لجميع الحالات , و كان استئصال قبة البارز الأكثر شيوعا حيث استخدم في 53% من الحالات , و استئصال الطحال استعمل في 47% من الحالات.
- ثم شق فوق متوسطي الفرعية السري في 46% و ثم تمديد الشق لتحث السرة عند اربع مرضى 27% , و تحت الذراع الايسر بالنسبة لاربعة حالات 27%
- كشف التنقيب عن وجود التصاقات في 34% من الحالات , و كيس عداري في الطحال مرتبط باخر في الكبد في 40% من الحالات , و في حالتين انتشار الكيس العداري للحوض 13%
- كان يوم ازالة المجرى متغيرا 3 الى 5 أيام بمتوسط 4 أيام
- و قد وردت جميع المرضى الوقاية الأساسية من اوراسلين و تطعيم ضد الالتهاب الرئوي, و كان التطعيم ضد الالتهاب الرئوي مرتبطا مع التلقيح ضد المستديمة النزلية في 30% من الحالات.
- كانت الدورة بعد العملية الجراحية غير معقدة في جميع الحالات
- تفاوتت مدة الإقامة بين 6 و 14 يوم ,



***BIBLIOGRAPHIE***

1. **Nooghabi, Azadeh Jabbari, Kasra Raoufian, and Mohammad Reza Motie.** "Concomitant Splenic and Hepatic Hydatidosis: Report of Two Cases and Review of the Literature." *Acta Medica Iranica* 53.1 (2015) : 74–77. Web.
2. **Hazem Ameer – Nejmeddine Affes – Cherif Abdelhedi – Ali Kchaou – Salah Boujelbene – Mohamed Beyrouti –**  
*Indian Journal of Surgery Indian J Surg* – 2013
3. **Kaya B, Uçtum Y, Kutaniş R (2010)**  
Splenic hydatid cyst attacking retroperitoneum.  
*Turkiye Parazitol Derg* 34:193–195
4. **Sami Akbulut – Nilgun Sogutcu – Cengiz Eris –**  
*Journal of Gastrointestinal Surgery J Gastrointest Surg* – 2013
5. **Comité interministériel de lutte contre l'hydatidose/echinococcose.**  
Lutte contre l'hydatidose /Echinococcus : guide des activités de lutte, 2007  
Disponible sur URL://www.sante.gov.ma.
6. **M. Gargouri, N. Ben Amor, F. Ben Chehida et al.**  
Percutaneous treatment of hydatid cysts (*Echinococcus granulosus*).  
*Cardiovasc Intervent Radiol* 1990; 13: 169–173
7. **D.E.L.M.**  
Bulletin épidémiologique 1er trimestre 1995.  
<http://www.sante.gov.ma>.
8. **OMS.**  
Neglected Tropical Diseases. Rep. 2014. Print.
9. **L. Sabadini**  
Les kystes hydatiques de la rate.  
Edit Masson, paris 1936
10. **B. kourias.**  
L'échinococcose splénique.  
*J. chir. (paris)*. 1957, 74 : 138–157
11. **F. Deve.**  
L'échinococcose primitive.  
Masson édit. Paris 1949

12. **M. Moumen, M. El alaoui, M.Mokhtari, F.El fares.**  
Pour un traitement conservateur du kyste hydatique de la rate.  
J. Chir. (Paris). 1991. 128(5):260–262
13. **M. Safioleas, E. Misiakos, C. Manti.**  
Surgical treatment for splenic hydatidosis  
World J.surg.1997, 21:374–378
14. **M. Moujahid, M.T. Tajdine, A. Achour, M.I. Janati**  
Kyste hydatique de la rate. À propos de 36 cas. Expérience du service  
Journal Africain d'Hépatologie–Gastroentérologie,  
December 2009, Volume 3, Issue 4, pp 212–215
15. **Ozogul, Bunyami, Abdullah Kisaoglu, Sabri Selcuk Atamanalp, Gurkan Ozturk, Bulent Aydinli, Mehmet Ilhan Yildirgan, and A. Mecit Kantarcı.**  
"Splenic Hydatid Cysts: 17 Cases." Indian Journal of Surgery Indian J Surg 77.S2 (2013): 257–60. Web.
16. **R. Bourgeon, H. Catalano, J.P. Pantin**  
L'échinococcose splénique.  
J.Chir. (Paris).1960, 80:608–632
17. **Kaya B, Uçtum Y, Kutaniş R (2010)**  
Splenic hydatid cyst attacking Retroperitoneum.  
Turkiye Parazitoloj Derg 34:193–195
18. **Pukar, M.m., and Shabari M. Pukar.**  
"Giant Solitary Hydatid Cyst of Spleen—A Case Report."  
International Journal of Surgery Case Reports 4.4 (2013): 435–37. Web.
19. **A. Bellakhdar, A. Lamhamdi, K. Touzani, D. Khaiz, A.Lakhloufi, A. Bouzid, A. Diouri**  
Les kystes hydatiques de la rate à propos de 25 observations  
J. Chir. (Paris).1986, 123(5):326–329
20. **G. Moretti, J. Beylot, M. Longy.**  
Les kystes hydatiques de la rate, moyens actuels de leur diagnostic  
Méd. Chir Dig.1974, 3(1):5–9.
21. **Ousadden, Abdelmalek, Mohamed Raiss, Abdelmalek Hrorra, Said AitLaalim, and Mouna Alaoui1.**

- "Kystes Hydatiques De La Rate : Chirurgie Radicale Ou Conservatrice ?" Pan African Medical Journal 5.21 (2010) : 1-14. Web.
22. **S. Berrada, M. Ridai, M. Mokhtari.**  
Kyste hydatique de la rate : splénectomies ou chirurgie conservatrice ?  
Ann. chir, 1991, 45(5) :434-436
23. **H.O. El malki, M. Amahzounz, K.Benkhraha, H. El kaoui, Y. Elmajdoubi, R. Mohsine, K. Ait taleb, M. Chefchaouini, L. Ifrine, S. Oulbacha, A. Belkouch, M. El alaoui, A.Maaouni, S. Balafrej.**  
Le traitement conservateur du kyste hydatique de la rate  
Medecine du maghreb – n°139 – septembre 2006 – pages 33-38
24. **J.P. Chevrel**  
Anatomie clinique 2:  
Le tronc : la rate page 471-476
25. **A. Bouchet, J. Cuilleret**  
Anatomie topographique, descriptive et fonctionnelle 4 :l'abdomen  
La région rétropéritonéale, Le petit bassin, le périnée. La rate : page 1989-2000
26. **A. Bennis, W. Maazouzi**  
Kyste hydatique du coeur.  
Rabat : Dar Nachr Al Maarifa, 2001:15-26
27. **T. Carmoni, P. Farthouat, X. Nicolas, et al.**  
Kystes hydatiques du foie.  
EMC (Elsevier Masson SAS, Paris), Hépatologie, 7-023-A-10,2008.
28. **B. Holcman, D. Hearth**  
The early stages of Echinococcus granulosus development.  
acta trop 1997 ; 64:5-17.
29. **Y. Carcassonne, G. Sebahoun.**  
Indication et contre-indication de la splénectomie.  
Encycl. Med. Chir. Paris. Thérapeutique, 25417 A10, 4-1982
30. **V. Fattorusso, O. Ritter.**  
Vademecum Clinique du diagnostic au traitement.  
MASSON 15ème édition 1998

31. **E.D. Avgerinos, E. Pavlakis, A. Stathoulopoulos et al.**  
Clinical presentations and surgical management of liver hydatidosis: our 20 years experience.  
HPB2006; 8:189-193
32. **Neghina R, Adriana M, Neghina, Marincu I, Iacobiciu I.**  
Epidemiology and history of human parasitic diseases in Romania  
Parasitol Res 2011 ; 108:1333-46.
33. **S. Bresson-Handi, D.A. Vuitton.**  
Echinococcoses.  
Rev prat 2001;51:2091-2098.
34. **J.A. Bronstein, F. Kiotz**  
Cestodoses larvaires.  
EMC-Maladies infectieuses 2005. 59-83
35. **Pierre Aubry.**  
Hydatidose ou kyste hydatique : actualités 2007.  
Medecine tropicale.free.fr  
Mise à jour le 19/09/2007.
36. **P. Moro, P.M. Schantz**  
Echinococcosis: a review (Elsevier Ltd).  
International Journal of Infectious Diseases.2009; 13: 125-33.
37. **F. Abi, F. El Fares, D. Khaiz, A. Bouzidi.**  
Les localisations inhabituelles du kyste hydatique à propos de 40 cas.  
J.chir. (Paris, 1989, 126(5):307-312
38. **I.M. Janati, J.L. Pailler, F. Abi, I. Moulay.**  
Localisations inhabituels du kyste hydatique.  
Medecine des armées 1990.80 :608-632.
39. **D. Alba, S. Diaz Lobato, T. GarciaA-Quintero.**  
Splenothoracic fistula complicating primary splenic hydatidosis.  
J. Thorac. cardiovasc. Surg. 1996; 111: 1103-1104
40. **Akhan, Okan, and Mert Koroglu.**

- "Hydatid Disease of the Spleen." Semin Ultrasound CT MRI 28 (2007): 28–34. Web.
41. **Atmatzidis K, Papaziogas B, Mirelis C, et al:**  
Splenectomy versus spleenpreserving surgery for splenic echinococcosis. Dig Surg 20:527–531, 2003
  42. **Uriarte C, Pomares N, Martin M, et al:**  
Splenic hydatidosis. Am J Trop Med Hyg 44:420–423, 1991
  43. **R. Mzali, M. Wali, M. Zouari, M. Fourati, R. Jlidi, Y. Sahnoun, I. Bayrouti.**  
Le kyste hydatique de la rate. À propos de 33 cas.  
Lyon Chir.1995, 91:299–303
  44. **V. Bhatnagar, S. Agarwala, D.K. Mitra.**  
Conservative surgery for splenic hydatid cyst.  
Journal of pediatric surgery. 1994, 29(12):1570–1571
  45. **Safioleas M, Misiakos E, Manti C:**  
Surgical treatment for splenic hydatidosis.  
World J Surg 21:374–378, 1997
  46. **Durgun V, Kapan S, Kapan M, et al:**  
Primary splenic hydatidosis. Dig Surg 20:38–41, 2003
  47. **D. Franco, C. Vons**  
Traitement chirurgical des kystes hydatiques du foie.  
Encyclopédie médico-chirurgicale–appareil digestif, 40–775, 1999, 11p.
  48. **A. Sapkas et E. Tierris**  
Complication spectaculaire d'un kyste hydatique géant de la rate. La rupture dans le colon.  
J. Chir. (paris). 1972, 103(3) : 283–286
  49. **H.M. Hashimi.**  
Hydatid cyst of the spleen.  
J. Fac. Baghdad 1984, 26(1):57–63.
  50. **M. Fervey, J.H. Neidhart, G. Guelha.**  
Conservative surgery for splenic hydatid cyst.  
Journal of Pediatric Surgery. 1994, 29(12): 1570–1571

51. **F.W. Bancroft**  
Giant cyst hydatid of the spleen  
Rev. gastroenterol. N.Y. 1981, 18: 882–887
52. **H. Saad, A. Hamdi, K. Zouari et al.**  
Le kyste hydatique du rein. A propos de 29 cas.  
Sem Hop Paris 1990; 66:2065–2068
53. **M. mazyad, M. Mostafa, T. Morsy**  
Spinal cord hydatid in Egypt.  
Jour Egypt Soc parasit 1998; 28:655–658
54. **M. Ray, P.D. Singhi, A. Pathak et al.**  
Primary multiple intracerebral echinococcosis in a young child.  
Jour Trop Ped 2005;51:59–61
55. **P. Bouree, P. Thullier, B. Millat**  
Hydatidose musculaire du mollet. A propos d'un cas.  
Bull soc path exot 1982 ; 75 :201–204
56. **B. Carme, G. Nevez, F. Lamarche et al.**  
Une observation d'hydatidose musculaire instructive.  
Med mal Inf 1997 ; 27 :924–925
57. **T. Bauer, T. David, Lortat-Jacoba.**  
Échinococcose étendue du fémur : à propos d'un cas.  
Med Mal Inf 2004 ; 34: 177–9.
58. **H. ghairi, Ma. Khouadja, M. abouda et al.**  
Kyste hydatique du coeur et des vaisseaux. Quatre observations.  
Presse med 2005 ; 34 :101–104
59. **M. Amrani, F. Zouaaidia, Ma. Belabbas et al.**  
Hydatidose : à propos de quelques localisations inhabituelles.  
Med Trop2000 ; 60:271–272.
60. **M. Daali, R. Bennani, R. Bouchama et al.**  
Les kystes hydatiques du diaphragme.  
Lyon Chir1996; 92: 175–9.

61. **R.J. Yaghan**  
Hydatid disease of the breast: a case report and literature review.  
Am J Trop Med Hyg 1999; 61: 714–715.
62. **S. Maales, M. Bourguiba, H. Fennira et al.**  
Kyste hydatique du sein de découverte fortuite.
63. **D. Basset, C. Girou, J.P. Nozais et al.**  
Neotropical echinococcosis in Suriname: Echinococcus oligarthus in the orbit and Echinococcus vogeli in the abdomen.  
Am J Trop Med Hyg 1998 ; 59: 787–790.
64. **H. Souhail, M. Mahi, S. Akjouj et al.**  
Une cause rare d'exophtalmie, le kyste hydatique de l'orbite.  
Presse Med 2003 ; 32: 457–459.
65. **P. Lada, E. Lermite, S. Hennekinne–Mucci, et al.**  
Kyste hydatique primitif de la thyroïde, une localisation inhabituelle de l'hydatidose.  
Presse Med 2005; 34: 580.
66. **J. Saez, P. Pinto, W. Apt et al.**  
Cystic echinococcosis of the tongue leading to diagnosis of multiple localizations.  
Am J Trop Med Hyg 2001; 65: 338–340
67. **H.M. Zahawi, O.K. Hameed, A. balkhail.**  
The possible role of the age of the human host in determining the localization of hydatid cysts.  
Ann Trop Med Parasit 1999; 93: 621–622  
Presse Med 2006 ; 35: 1267–1269.
68. **G. Khoury, F. Abiad, T. Geagea, G. Nabbout, S. Jabbour**  
Laparoscopic treatment of hydatid cysts of the liver and the spleen.  
Surg Endosc. 2000; 14:243–245.
69. **Malik, Ajaz A., Shams Ul Bari, M. Younis, Khurshid Alam Wani, and Ajaz A. Rather.**  
"Primary Splenic Hydatidosis."  
Indian J Gastroenterol Indian Journal of Gastroenterology 30.4 (2011): 175–77. Web.

70. **Akkoyun, Ibrahim, Fatih Akbiyik, and Aysegul Altunkeser.**  
"Laparoscopic Cystectomy for Splenic Hydatid Cyst: A Case Report."  
Journal of Pediatric Surgery 46.11 (2011). Web.
71. **Franquet, T., Montes, M., Lecumberri, F.J., Esparza, J., Bescos, J.M.:**  
Hydatid disease of the spleen: imaging finding in nine patients. A.J.R.  
154:525, 1990
72. **Narasimharao, K.L., Venkateswarluk, K., Mitta, S.K., Metha, S.:**  
Hydatid disease of the spleen treated by cyst enucleation and splenic  
salvage. J. Pediatr. Surg. 22:138, 1987
73. **W.N. Von Sinner, A. Rifai, L. te Strake, J. Sieck**  
Magnetic resonance imaging of thoracic hydatid disease  
Acta Radiol 1990 ; 31 : 59–62
74. **Y.J. Golvan, P. Ambrose–Thomas,**  
Les nouvelles techniques en parasitologie.  
Flammarion medecine Science, Paris, 1984,198pp.
75. **R. Ben–ismail, B. Carme, G. Niel, M. Gentilini**  
Non–spécific serological reactions with echinococcus granulosus antigens : role of anti–P1  
antibodis  
Ann Trop 29 : 239–245, 1980.
76. **I.J. Klompmaker, E.B. Haagsma, M.J. Slooff**  
Splenic vein obstruction due to a solitary echinococcal splenic cyst, resulting  
in gastric fundus varices: An unusual cause of variceal bleeding.  
HPB Surg. 1993;6:229–232.
77. **M. Safioleas, Misiakos E., C. Manti, D. Katsika, G. Skalkeas**  
L'évaluation diagnostic et le traitement chirurgical de la maladie hydatique du  
foie  
J Surg mondiale, 18 (1994), pp 859–865
78. **H. Fekak, S. Bennani, R. Rabii et al.**  
Kyste hydatique du rein : à propos de 90 cas.  
Annales d'urologie 2003 ; 37 : 85–89.

79. **H.A. Gharbi, M. Benchikh, P. Hamza**  
Les localisations rares de l'hydatidose chez l'enfant.  
Ann. Radiol. 1977, 20:151-157
80. **V. Scherer, M. Weinzierl, R. Sturm et al**  
Tomodensitométrie dans la maladie hydatique du foie: un rapport sur 13 cas  
J Comput Assist Tomogr 1978; 2: 612 -617.
81. **Diego de J, F.J. Lecumberri, T. Franquet, S. Ostiz**  
La tomodensitométrie dans l'échinococcose hépatique  
AJR Am J Roentgenol 1982; 139: 699 -702.
82. **S.A. Bartoli, G.C. Canossi, F.A. Nicoli et al**  
Maladie hydatique: IRM étude Radiologie 1990; 175. -706 701
83. **M.P. Cebollero, E. Cordoba, J.E. scartin, S. Cantin, J.M. Artiga, J.M. Escarte.**  
Hydatid cyst of spleen  
J.Clin.Gastroenterol.2001, 33(1):89-90
84. **M. El Fortia, M. Bendaoud, A. Shaban, H. Gharbi, F. Ehtwaish, D. Roberts, A. gatit, A. belaid.**  
Nouveau critère pour l'identification du kyste hydatique non compliqué. Le signe de la paroi.  
J.E.M.U. 1996,17(1) :30-35
85. **W.N. Von Sinner and H. Stridbeck.**  
Hydatid cyst of the spleen. Ultrasonography,CT and MR imaging.  
Acta Radiologica 33(1992) Fasc.5.
86. **L. Morgenstern**  
Nonparasitic splenic cysts: pathogenesis, classification, and treatment.  
Ann. Coll Surg.2002, 194:306-314
87. **J.S. Keystone, J.K. Murdoch**  
Mebendazole.  
Ann Intern Med 1979; 91:582-586.
88. **D.L. Morris**  
Pre-operative albendazole therapy for hydathide cyst.  
Br J Surg 1987; 74:805-806.

89. **E.G. Singounas, A.S. Leventis, D.E. Sakas, D.M. Hadley, D.A. Lampadrios, P.C. Karvounis**  
Successful treatment of intracerebral hydatid cyst with albendazole : case report and review of literature.  
Neurosurg 1992; 31:571-574
90. **K. Eisurumlu, M. Hokelek, M. Gonlusen, K. Tas, R. Amanverinez**  
The effect of albendazole on the prevention of secondary hydatidosis.  
Hepatogastroenterology 2000;47:247-250.
91. **Usharani, A., Deepica. G, Aruna. S, Kulkarni. S, Sai Kamal Kumar. G, Balamuralikrishna P.** 2013."Cases report of hydatid cyst," Journal of Epidemiology and Global Health, 3 (2),63-66.
92. **R.J. Horton**  
Chemotherapy of echinococcus infection in man with albendazole.  
Trans R Soc Trop Med Hyg 1989;83: 97-102.
93. **A. Teggi, M.G. Lastilla, F. De Rosa**  
Therapy of human hydatid disease  
With mebendazole and albendazole.  
Antimicrob Agents Chemother 1993; 37: 1679-1684.
94. **F. De Rosa, A. Tegmen**  
Treatment of echinococcus granulosus  
hydatid disease with albendazole.  
Ann Trop Med Parasitol 1990; 84: 467-472.
95. **T. Todorov, K. Vutova, G. Mechkov, D. Petkov, G. Nedelkov et al.**  
Evaluation of response to chemotherapy of human cystic echino-coccosis.  
Br J Radiol 1990; 63: 523-531.
96. **T. Todorov, G. Mechkov, K. Vutova, P. Georgieva, I. Lazarova et al.**  
Factors influencing the response to chemotherapy in human cystic echinococcosis.  
Bull WHO 1992; 70: 347-358
97. **Bastid C., Sahel J.**  
Le traitement percutané des kystes hydatiques est dorénavant une réalité validée par l'OMS. Hépatogastro. Vol 11, n° 2, p: 123-8, Mars-Avril 2004.

98. **Mebendazole.**  
BIAM. [www.biam2.org/www/Sub1875.html](http://www.biam2.org/www/Sub1875.html).
99. **Debonne J.M , F. Klotz , P . Rey , T.Coton , P.Legall , D.Carre , M.Guisset .**  
Actualités thérapeutiques du kyste hydatique du foie .  
Acta Endoscopica . Volume 29 n° 4 – 1999
100. **J. Eckert, P. Deplazes**  
Biological Epidemiological and Clinical Aspects of Echinococcosis, a Zoonosis of Increasing Concern.  
Clin Microbiol Rev 2004; 17:107–135.
101. **Rasheed K, Zargar SA, Telwani AA.**  
Hydatid cyst of spleen: a diagnostic challenge. N Am J Med Sci. 2013;5(1):10–20.
102. **Zerem E, Nuhanović A, Caluk J.**  
Modified pair technique for treatment of hydatid cysts in the spleen. Bosn J Basic Med Sci. 2005;5(3):74–8.
103. **Ormeci N, Soykan I, Palabiyikoğlu M, Idilman R, Erdem H, Bektaş A, Sarioğlu M.**  
A new therapeutic approach for treatment of hydatid cysts of the spleen. Dig Dis Sci. 2002;47(9):2037–44.
104. **K. Maazoun, M. Mekki, F.Z. Chioukh et al.**  
Laparoscopic treatment of hydatid cyst of the liver in children: A report on 34 cases.  
J pediatr surg 2007; 42:1863–1886.
105. **K.I.A. Gharaibeh**  
Laparoscopic excision of splenic hydatid cyst.  
Postgrad Med J. 2001; 77:195–196.
106. **P. Breil.**  
Splénectomie.  
Encycl. Med. chir. (Elsevier, Paris), Techniques chirurgicales–appareil digestif, 40–750,10p, 1997
107. **G.B. Cadière**  
Splénectomie par voie laparoscopique,  
Encycl. Méd. Chir., Elsevier, Paris,

- 108. B. Delaitre, Ph. Bonnichon, T.H. Barthes, B. Dousset**  
Splénectomie coelioscopique. Technique de Suspension splénique. A Propos de dix-neuf cas.  
Ann Chir, 1995; 49:471-476.
- 109. W.F. Miles, J.D. Greig, R.G. Wilson, S.J. Nixon**  
Technique of laparoscopic splenectomy with a powered vascular linear stapler.  
Br J Surg, 1996; 83:1212-1214.
- 110. A. Park, M. Gagner, A. Pomp**  
The lateral approach to laparoscopic splenectomy.  
Am J Surg 1997; 173: 126-130.
- 111. E.R. Winslow, L.M. Brunt**  
Perioperative outcomes of laparoscopic versus open splenectomy: A meta-analysis with an emphasis on complications.  
Surgery 2003; 134:647-655
- 112. M.A. Dar, O.J. Shah, N.A. Wani, F.A. Khan, P. Shah**  
Surgical management of splenic hydatidosis.  
Surg. Today. 2002; 32 (3): 224-229.
- 113. W.H. Crosby**  
The hematopoietic system.  
In Gastroenterology, Vol. 4, 5th ed. W.S. Haubrich, F. Scaffner, J.E. Berk (eds).  
Philadelphia, WB Saunders, 1995, pp 3420-3432
- 114. D.B. Singer**  
Postsplenectomy sepsis.  
Prospect Paediatr. Pathol. 1973 ; 1 : 285-311.
- 115. B. Debesse, A. Dujon**  
La périkystectomie au plus près dans le traitement du kyste hydatique du foie.  
J chir 1987 ; 41 : 646-651
- 116. J.L. Jost, J.P. Nozais, E. Maisani, P. Vayre**  
Kyste hydatique de la rate  
MCD 1985. 14, 558

117. **M. Lacombe**  
Conservation de la rate dans la chirurgie de kyste hydatique splénique.  
Press. Med. 1983, 12, 1575
118. **A.J. Eraklis, R.M. Filler**  
Splenectomy in childhood: a review of 1413 cases.  
J Pediatr Surg 1972; 7:382-388.
119. **E.C. Ellison, P.J. Fabri**  
Complications of splenectomy: Etiology, prevention and management.  
Surg Clin North Am 1983; 63:1031-1038.
120. **J. Beytout, P. Travade, A. Labbé, D. Pezet**  
Les infections chez les splénectomisés.  
La lettre de l'infectiologue 1990;5:351-359.
121. **S.T. Miller, M.R. Hammerschlag, K. Chirgwin, S.P. Rao, P. Roblin, M. Gelling**  
Role of Chlamydia pneumoniae in acute chest syndrome of sickle cell disease.  
J Pediatr 1991;118:30-33.
122. **J. Beytout, O. Tournilhac, H. Laurichesse**  
Asplénie et hyposplénie.  
Presse Méd 2003;32:3S 5-9.
123. **D.B. Singer**  
Postsplenectomy sepsis.  
Perspect Pediatr Pathol 1973; 1: 285-311.
124. **Y. Poinsignon**  
Prévention des infections sévères chez les splénectomisés : expérience nantaise (CHU Hôtel-Dieu) 1986-93 et revue de la littérature. Thèse pour le diplôme d'état de docteur en médecine.  
Nantes 1994.
125. **E.L. Francke, H.C. Neu**  
Postsplenectomy infection.  
Surg Clin Am 1981; 61: 135-155.
126. **D.W. Rattner, L. Ellman, A.L. Warshaw**

- Portal vein thrombosis after elective splenectomy: an underappreciated, potentially lethal syndrome.  
Arch Surg 1993; 128: 565—570.
127. **W. Harris, M. Marcaccio**  
Incidence of portal vein thrombosis after laparoscopic splenectomy.  
Can J Surg 2005 ; 48: 352—354.
128. **F. Romano, R. Caprotti, M. Conti et al.**  
Thrombosis of the splenoportal axis after splenectomy.  
Langenbecks Arch Surg 2006; 391: 483—488.
129. **E.R. Winslow, L.M. Brunt, J.A. Drebin, et al.**  
Portal vein thrombosis after splenectomy.  
Am J Surg 2002; 184: 631—636.
130. **M. Ikeda, M. Sekimoto, S. Takiguchi et al.**  
Total splenic vein thrombosis after laparoscopic splenectomy: a possible candidate for treatment.  
Am J Surg 2007; 193: 21—25.
131. **O. Lortholary (Necker)**  
calendrier vaccinal 2009  
Revue du praticien 2009
132. **M.L. Brigden, Al. Pattullo**  
Prevention and management of overwhelming postsplenectomy infection An update.  
Crit Care Med 1999; 27:836–842.
133. **Comité consultatif national de l'immunisation, Division de l'immunisation de Santé Canada, 6ème éd. Ottawa ON :**  
Association médicale canadienne, 2002.  
<http://www.hc-sc.gc.ca/pphb-dgps/dird-dmir/index.html>.
134. **Programme d'immunisation du Québec,**  
Direction de la santé publique de Montréal.  
Montréal, avril 2004.  
[www.msss.gouv.qc.ca/sujets/santepub/preventioncontrole/immunisation/fs\\_immunisation.html](http://www.msss.gouv.qc.ca/sujets/santepub/preventioncontrole/immunisation/fs_immunisation.html)
135. **Centers for Disease Control and Prevention.**
-

Recommendations of the Advisory Committee on Immunization Practices (ACIP) MMWR 2003.National Immunization Program.  
www.cdc.gov/nip

- 136. M.F. Collins**  
Revaccination with pneumococcal vaccine following splenectomy.  
Can J Hosp Pharm 1996; 49(2):65–66
- 137. D.V. Shatz**  
Vaccination practices among North American trauma surgeons in splenectomy for trauma.  
J Trauma 2002; 53:950–956
- 138. R.C. Read, R.G. Finch**  
Prophylaxis after splenectomy.  
J Antimicrob Chemother 1994; 33:4–6
- 139. M.A. Schreiber, A.E. Pusateri, B.C. Veit, R.A. Smiley, C.A. Morrison, R.A. Harris**  
Timing of vaccination does not affect antibody response or survival after pneumococcal challenge in splenectomized rats.  
J of Trauma: Injury, Infection and Critical Care 1998; 44:692–697
- 140. S.W. Eber, C.M. Langendorfer, M. Ditzig, D. Reinhardt, G. Stohr, W. Soldan et coll.**  
Frequency of very late fatal sepsis after splenectomy for hereditary spherocytosis : Impact of insufficient antibody response to pneumococcal infection.  
Ann Hematol 1999; 78:524–528
- 141. C.L. Backus, A. Park, B.D Matthews, B.T.Heniford.**  
Mini laparoscopic splenectomy.  
Journal of laparo endoscopie and advances surgical techniques 2000, vol10, n°5
- 142. S. Bensoist**  
Les complications à moyen et à long terme de la splénectomie.  
Ann. Chir. 2000, 125 : 317–324

## قسم الطبيب

اقسمُ باللهِ العَظِيمِ

أن أراقبَ اللهَ في مِهْنَتِي.

وأن أصونَ حياةَ الإنسانِ في كافَّةِ أدوارها في كل الظروف والأحوال

بأدلاً وسعي في استنقاذها من الهلاكِ والمرَضِ والألمِ والقلقِ.

وأن أحفظَ للناسِ كرامَتَهُم، وأسترَ عَوْرَتَهُم، وأكتمَ سِرَّهُم.

وأن أكونَ على الدوامِ من وسائلِ رحمةِ الله، بأدلا رعايتي الطبية للقريب والبعيد، للصالح والطالح، والصديق والعدو.

وأن أثابر على طلب العلم، أسخره لنفعِ الإنسانِ .. لا لأذاه.

وأن أوقرَ من علّمني، وأعلّمَ من يصغرنِي، وأكونَ أخاً لكلِّ زميلٍ في المهنةِ الطبيّةِ

مُتعاونينَ على البرِّ والتقوى.

وأن تكونَ حياتي مصداقَ إيماني في سِرِّي وَعَلَانِيَتِي ،

نقيّةً ممّا يشينها تجاهَ اللهَ وَرَسُولِهِ وَالْمُؤْمِنِينَ.

والله على ما أقول شهيد

## الكيس العداري للطحال بصدد 15 حالة

### الأطروحة

قدمت ونوقشت علانية يوم 02 / 05 / 2016

من طرف

الآنسة زينب شرفاء

المزداة في 09 ماي 1990 بأكادير

نيل شهادة الدكتوراه في الطب

الكلمات الأساسية :

كيس الطحال – داء العداري -استئصال الطحال.

### اللجنة

الرئيس

ع. لوزي

السيد

المشرف

أستاذ في الجراحة العامة

خ. رباني

السيد

أستاذ مبرز في الجراحة العامة

م. والي ادريسي

السيدة

أستاذة مبرزة في الفحص بالأشعة

س. أوباها

السيدة

الحكام

أستاذة مبرز في أمراض الجهاز الهضمي