



UNIVERSITE CADI AYYAD
FACULTE DE MEDECINE ET DE PHARMACIE
MARRAKECH

ANNEE 2010

THESE N° 79

**Place de l'ostéotomie tibiale de valgisation dans le
traitement de la gonarthrose
– A propos de 30 cas –**

THESE

PRESENTEE ET SOUTENUE PUBLIQUEMENT LE .../.../2010

PAR

Mlle. Hazime Raja

Née le 16/Novembre /1984 à Marrakech


POUR L'OBTENTION DU DOCTORAT EN MEDECINE

MOTS CLES

Gonarthrose – Ostéotomie – Tibia – Genu varum

JURY

Mr. M. LATIFI Professeur de Traumato– Orthopédie	PRESIDENT
Mr. F. GALUIA Professeur agrégé de Traumato– Orthopédie	RAPPORTEUR
Mr. H. ISMAILI Professeur de Traumato– Orthopédie	} JUGES
Mr. H. SAIDI Professeur agrégé de Traumato– Orthopédie	
Mr. A. ACHOUR Professeur agrégé de chirurgie viscérale	



Au moment d'être admis à devenir membre de la profession médicale, je m'engage solennellement à consacrer ma vie au service de l'humanité.

Je traiterai mes maîtres avec le respect et la reconnaissance qui leur sont dus.

Je pratiquerai ma profession avec conscience et dignité. La santé de mes malades sera mon premier but.

Je ne trahirai pas les secrets qui me seront confiés.

Je maintiendrai par tous les moyens en mon pouvoir l'honneur et les nobles traditions de la profession médicale.

Les médecins seront mes frères.

Aucune considération de religion, de nationalité, de race, aucune considération politique et sociale, ne s'interposera entre mon devoir et mon patient.

Je maintiendrai strictement le respect de la vie humaine dès sa conception.

Même sous la menace, je n'userai pas mes connaissances médicales d'une façon contraire aux lois de l'humanité.

Je m'y engage librement et sur mon honneur.

Déclaration Genève, 1948.



*LISTE
DES PROFESSEURS*

UNIVERSITE CADI AYYAD
FACULTE DE MEDECINE ET DE PHARMACIE
MARRAKECH

Doyen Honoraire

: Pr. Badie-Azzamann MEHADJI

ADMINISTRATION

Doyen

: Pr. Abdelhaq ALAOUI YAZIDI

Vice doyen

: Pr. Ahmed OUSEHAL

Secrétaire Général

: Mr. Azzeddine EL HOUDAIGUI

PROFESSEURS D'ENSEIGNEMENT SUPERIEUR

ABBASSI	Hassan	Gynécologie-Obstétrique A
AIT BENALI	Said	Neurochirurgie
ALAOUI YAZIDI	Abdelhaq	Pneumo-phtisiologie
ABOUSSAD	Abdelmounaim	Néonatalogie
BELAABIDIA	Badia	Anatomie-Pathologique
BOUSKRAOUI	Mohammed	Pédiatrie A
EL HASSANI	Selma	Rhumatologie

Place de l'ostéotomie tibiale de valgisation dans le traitement de la gonarthrose « A propos de 30 cas »

EL IDRISSI DAFALI	My abdelhamid	Chirurgie Générale
ESSADKI	Omar	Radiologie
FIKRY	Tarik	Traumatologie- Orthopédie A
FINECH	Benasser	Chirurgie – Générale
KISSANI	Najib	Neurologie
KRATI	Khadija	Gastro-Entérologie
LATIFI	Mohamed	Traumato – Orthopédie B
MOUTAOUAKIL	Abdeljalil	Ophthalmologie
OUSEHAL	Ahmed	Radiologie
RAJI	Abdelaziz	Oto-Rhino-Laryngologie
SARF	Ismail	Urologie
SBIHI	Mohamed	Pédiatrie B
SOUMMANI	Abderraouf	Gynécologie-Obstétrique A
TAZI	Imane	Psychiatrie

PROFESSEURS AGREGES

ABOULFALAH AMAL	Abderrahim Said	Gynécologie – Obstétrique B Dermatologie
AIT SAB	Imane	Pédiatrie B
ASRI	Fatima	Psychiatrie
ASMOUKI	Hamid	Gynécologie – Obstétrique A
AKHDARI	Nadia	Dermatologie
BENELKHAÏAT BENOMAR	Ridouan	Chirurgie – Générale
BOUMZEBRA	Drissi	Chirurgie Cardiovasculaire
CHABAA	Laila	Biochimie
DAHAMI	Zakaria	Urologie
EL FEZZAZI	Redouane	Chirurgie Pédiatrique
ELFIKRI	Abdelghani	Radiologie
EL HATTAOUI	Mustapha	Cardiologie
ESSAADOUNI	Lamiaa	Médecine Interne
ETTALBI	Saloua	Chirurgie – Réparatrice et plastique
GHANNANE	Houssine	Neurochirurgie
LOUZI	Abdelouahed	Chirurgie générale
OULAD SAIAD	Mohamed	Chirurgie pédiatrique
MAHMAL	Lahoucine	Hématologie clinique
MANSOURI	Nadia	Chirurgie maxillo-faciale Et stomatologie
MOUDOUNI	Said mohammed	Urologie
NAJEB	Youssef	Traumato - Orthopédie B
LMEJJATTI	Mohamed	Neurochirurgie
SAMKAOUI	Mohamed	Anesthésie- Réanimation
SAIDI	Ahdenasser Halim	Traumato - Orthopédie A
TAHRI JOUTEI HASSANI	Ali	Radiothérapie

YOUNOUS

Saïd

Anesthésie-Réanimation

PROFESSEURS ASSISTANTS

ABKARI

Imad

Traumatologie-orthopédie B

ABOU EL HASSAN

Taoufik

Anesthésie - réanimation

ABOUSSAIR

Nisrine

Génétique

ADERDOUR

Lahcen

Oto-Rhino-Laryngologie

ADMOU

Brahim

Immunologie

AGHOUTANE

El Mouhtadi

Chirurgie – pédiatrique

AIT BENKADDOUR

Yassir

Gynécologie – Obstétrique A

AIT ESSI

Fouad

Traumatologie-orthopédie B

ALAOUI

Mustapha

Chirurgie Vasculaire périphérique

AMINE

Mohamed

Epidémiologie - Clinique

AMRO

Lamyae

Pneumo - phtisiologie

ARSALANE

Lamiaa

Microbiologie- Virologie

ATMANE

El Mehdi

Radiologie

BAHA ALI

Tarik

Ophtalmologie

BASRAOUI

Dounia

Radiologie

BASSIR

Ahlam

Gynécologie – Obstétrique B

BENCHAMKHA

Yassine

Chirurgie réparatrice et plastique

BEN DRISS

Laila

Cardiologie

Place de l'ostéotomie tibiale de valgisation dans le traitement de la gonarthrose « A propos de 30 cas »

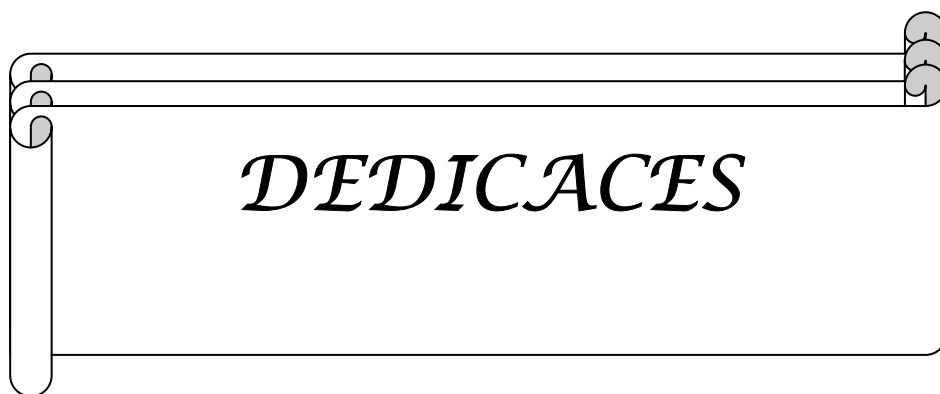
BENHADDOU	Rajaa	Ophthalmologie
BENJILALI	Laila	Médecine interne
BENZAROUEL	Dounia	Cardiologie
BOUCHENTOUF	Rachid	Pneumo-phtisiologie
BOUKHANNI	Lahcen	Gynécologie – Obstétrique B
BOURROUS	Mounir	Pédiatrie A
BSSIS	Mohammed Aziz	Biophysique
CHAFIK	Aziz	Chirurgie Thoracique
CHAFIK	Rachid	Traumatologie-orthopédie A
CHAIB	Ali	Cardiologie
CHERIF IDRISSE EL GANOUNI	Najat	Radiologie
DIFFAA	Azeddine	Gastro - entérologie
DRAISS	Ghizlane	Pédiatrie A
DRISSI	Mohamed	Anesthésie -Réanimation
EL ADIB	Ahmed rhasane	Anesthésie-Réanimation
EL ANSARI	Nawal	Endocrinologie et maladies métaboliques
EL BARNI	Rachid	Chirurgie Générale
EL BOUCHTI	Imane	Rhumatologie
EL BOUIHI	Mohamed	Stomatologie et chirurgie maxillo faciale
EL HAOURY	Hanane	Traumatologie-orthopédie A

Place de l'ostéotomie tibiale de valgisation dans le traitement de la gonarthrose « A propos de 30 cas »

EL HOUDZI	Jamila	Pédiatrie B
EL JASTIMI	Said	Gastro-Entérologie
EL KARIMI	Saloua	Cardiologie
EL MANSOURI	Fadoua	Anatomie - pathologique
HAJJI	Ibtissam	Ophthalmologie
HAOUACH	Khalil	Hématologie biologique
HERRAG	Mohammed	Pneumo-Physiologie
HERRAK	Laila	Pneumo-Physiologie
HOCAR	Ouafa	Dermatologie
JALAL	Hicham	Radiologie
KAMILI	El ouafi el aouni	Chirurgie – pédiatrique générale
KHALLOUKI	Mohammed	Anesthésie-Réanimation
KHOUCHANI	Mouna	Radiothérapie
KHOULALI IDRISSE	Khalid	Traumatologie-orthopédie
LAGHMARI	Mehdi	Neurochirurgie
LAKMICH	Mohamed Amine	Urologie
LAOUAD	Inas	Néphrologie
MADHAR	Si Mohamed	Traumatologie-orthopédie A
MANOUDI	Fatiha	Psychiatrie
MAOULAININE	Fadlmrabihrabou	Pédiatrie (Néonatalogie)
MOUFID	Kamal	Urologie

Place de l'ostéotomie tibiale de valgisation dans le traitement de la gonarthrose « A propos de 30 cas »

NARJIS	Youssef	Chirurgie générale
NEJMI	Hicham	Anesthésie - Réanimation
NOURI	Hassan	Oto-Rhino-Laryngologie
OUALI IDRISI	Mariem	Radiologie
QACIF	Hassan	Médecine Interne
QAMOUSS	Youssef	Anesthésie - Réanimation
RABBANI	Khalid	Chirurgie générale
SAMLANI	Zouhour	Gastro - entérologie
SORAA	Nabila	Microbiologie virologie
TASSI	Noura	Maladies Infectieuses
ZAHLANE	Mouna	Médecine interne
ZAHLANE	Kawtar	Microbiologie virologie
ZOUGAGHI	Laila	Parasitologie -Mycologie



Je dédie cette thèse...

A mon adorable père

Aucun mot ne saurait exprimer tout mon amour et toute ma gratitude. Merci pour tes sacrifices le long de ces années.

Merci pour ta présence rassurante.

Merci pour tout l'amour que tu procures à notre famille...tu as toujours été pour moi le père idéal, la lumière qui me guide dans les moments les plus obscures.

En témoignage des profonds liens qui nous unissent, veuillez cher père trouver à travers ce travail l'expression de mon grand amour, mon attachement et ma profonde reconnaissance. Puisse ton existence pleine de sagesse, d'amour me servir d'exemple dans ma vie et dans l'exercice de ma profession.

Puisse dieu te prêter longue vie et bonne santé afin que je puisse te combler à mon tour.

A ma tendre mère

Unique et exceptionnelle, tu représentes pour moi le symbole de la bonté par excellence, la source de tendresse et l'exemple de dévouement qui n'a pas cessé de m'encourager. Tes sacrifices constants et démesurés, tes prières et ton soutien sans limite m'ont permis de progresser et d'atteindre mes buts. Aucune dédicace ne saurait être assez éloquente pour t'exprimer mon profond attachement et ma reconnaissance pour l'amour, la tendresse et surtout pour tous les sacrifices que tu n'as cessé de faire depuis ma naissance, durant mon enfance et même à l'âge adulte. Puisse dieu, le tout puissant, te préserver et t'accorder santé, longue vie et bonheur.

Je suis fière d'être ta fille.

A ma très chère Lalla

A la femme au cœur d'or. Toutes les lettres ne sauraient trouver les mots qu'il faut.....Tous les mots ne sauraient exprimer l'amour que je te porte, le respect que je te dois, la gratitude et la reconnaissance pour tout l'amour et la tendresse dont tu m'a entourée, et surtout pour ta présence dans mes moments les plus difficiles, et si j'en suis arrivée c'est en grande partie grâce à toi ma Lalla adorée. Tu m'as toujours conseillée et orientée dans ma vie personnelle et professionnelle.

Ce modeste travail paraît bien dérisoire pour traduire une reconnaissance infinie envers une femme aussi merveilleuse dont j'ai la fierté d'être la fille.

Puisse ce jour être la récompense de tous les efforts et l'exaucement de tes prières tant formulées.

A mes Très Chères sœurs et complices Hind, Kawtar, Nadia et à mon chère frère Sidî Ahmed

L'affection et l'amour fraternel que je vous porte sont sans limite. Je vous dédie ce travail en témoignage de l'amour et des liens de sang qui nous unissent. Puisse nous rester unis dans la tendresse et fidèles à l'éducation que nous avons reçue. L'implore Dieu qu'il vous porte bonheur et vous aide à réaliser tous vos vœux.

A mes chers nièces et neveux : Janna, Salma, Kamil et Amine.

En témoignage de mon amour et mon affection, je vous souhaite une longue vie pleine de succès de joie et de bonheur. Puisse dieu vous préserver du mal et vous procure santé.

A mon très cher My Ismaïl Alaoui :

Quand je t'ai connu, j'ai trouvé l'homme de ma vie, mon âme sœur et la lumière de mon chemin.

Ton soutien et tes encouragements continus m'ont permis de progresser et d'atteindre mes buts. Aucun mot ni aucune dédicace ne saurait exprimer la fierté, l'amour et le respect que je te porte. Que dieu réunisse nos chemins pour un long commun serein.

A mes chers beaux frères : Tarik el Tetter , Mamoun Benabdellah et Reda Benassou

Un grand merci pour votre soutien inconditionnel je vous dédie ce travail en témoignage de mon amour et mon respect.

Que dieu vous protège.

A mes chers amis (es) : Ghita, lamia, Ghizlane, Iham, Hamid, Firdaous, wiam...

En témoignage de nos inoubliables moments de liesse, de fraternité et des épreuves difficiles qu'on a pu surmonter ensemble... et de tout ce qu'on a partagé ensemble.

A la mémoire de mes deux grands pères

Paix à vos âmes.

Que dieu vous accorde sa miséricorde.

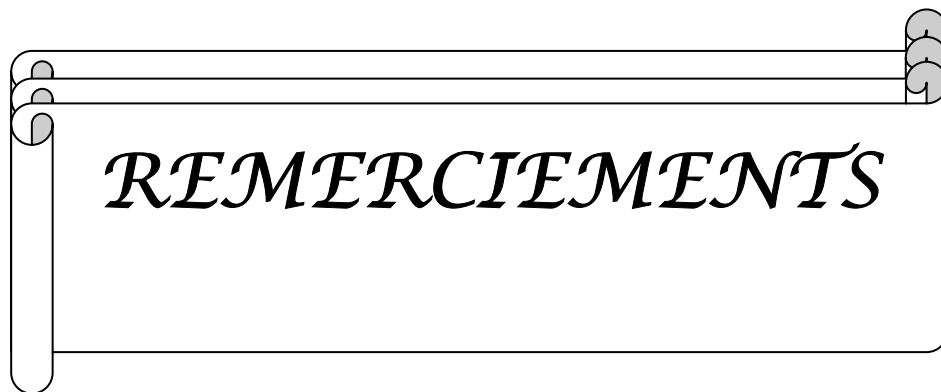A tous les membres de ma familles : Sebbaghe, Hazime, Alaoui

A tous les autres que je n'ai pas pu citer....

Avec mon affection et mon respect pour vous, toutes et tous.

A l'ensemble du personnel médical et paramédical du service de traumatologie orthopédique de l'hôpital militaire Avicenne à Marrakech.

A l'ensemble du personnel administratif et technique de la faculté de médecine et de pharmacie à Marrakech.



A MON MAÎTRE ET PRÉSIDENT DE THÈSE MONSIEUR LE PROFESSEUR
MOHAMED LATIFI
PROFESSEUR DE TRAUMATOLOGIE ORTHOPÉDIE

Vous me faites un grand honneur en acceptant de présider notre jury de thèse. Votre compétence professionnelle ainsi que votre compréhension à l'égard des étudiants m'inspirent une grande admiration.
Veillez croire, cher maître, à ma reconnaissance et à mon respect.

A MON MAÎTRE ET RAPPORTEUR DE THÈSE MONSIEUR LE PROFESSEUR
FARID GALUA
PROFESSEUR DE TRAUMATOLOGIE ORTHOPÉDIE

Vous m'avez faite l'honneur de me confier le sujet de cette thèse. Je vous remercie pour la gentillesse et la spontanéité avec lesquelles vous avez bien voulu diriger ce travail.
J'ai eu le plaisir de travailler sous votre direction, et ai trouvé auprès de vous le conseiller et le guide. Vous m'avez reçue en toute circonstance avec sympathie et bienveillance.
Votre compétence, votre dynamisme, votre rigueur et vos qualités humaines et professionnelles ont suscité en moi une grande admiration et un profond respect. Cher maître, veuillez trouver ici le témoignage de ma sincère reconnaissance et ma profonde gratitude.

A MON MAÎTRE ET JUGE DE THÈSE MONSIEUR LE PROFESSEUR
HASSANE ISMAILI
PROFESSEUR DE TRAUMATOLOGIE ORTHOPÉDIE

Je vous suis très reconnaissante pour l'honneur que vous me faites en acceptant de juger ce travail.
Vos qualités humaines et professionnelles jointes à votre compétence et votre disponibilité seront pour moi un exemple à suivre dans l'exercice de ma profession.
Veillez accepter, cher maître, l'assurance de notre estime et profond respect

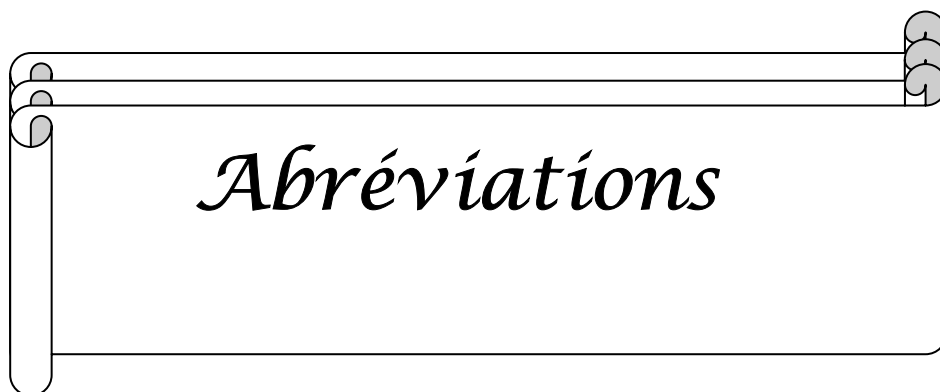
A MON MAÎTRE ET JUGE DE THÈSE MONSIEUR LE PROFESSEUR
HALIM SAIDI
PROFESSEUR DE TRAUMATOLOGIE ORTHOPÉDIE

Vous me faites un grand honneur de juger cette thèse. L'ampleur de vos connaissances, votre gentillesse et votre disponibilité, ont toujours suscité mon admiration.
Veillez trouver, cher maître, dans ce travail l'expression de mon estime et de ma considération.

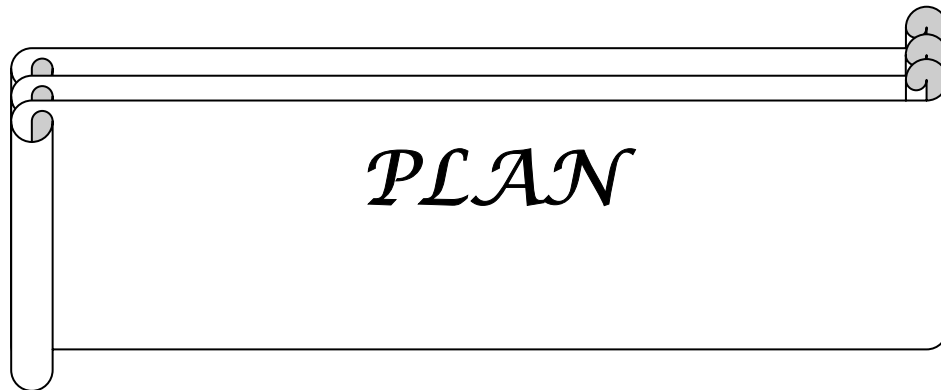
***A MON MAITRE ET JUGE DE THESE MONSIEUR LE PROFESSEUR ABDESSAMED
ACHOUR
PROFESSEUR DE CHIRURGIE GENERALE***

*Je vous remercie vivement pour l'honneur que vous me faites en siégeant parmi ce jury.
Votre professionnalisme et votre modestie exemplaire sont pour moi une source
d'admiration et de profond respect.
Veuillez croire, cher maître, l'assurance de mon respect et de ma grande reconnaissance.*

***A DOCTEUR MOHAMMED ELMOHADDAB**
Je vous remercie vivement pour votre disponibilité et votre participation à la
réalisation de ce travail.*



- CFTI : compartiment fémoro-tibiale Interne.
 - EVE : écart varisant extrinsèque.
 - EVI : écart varisant intrinsèque.
 - EVG : écart varisant global.
 - PTG : prothèse totale du genou.
 - GVR : genu varum.
 - AFTI : arthrose fémoro-tibiale interne.
 - F-T : fémoro-tibiale.
 - F-P : fémoro-patellaire.
 - OTV : ostéotomie tibiale de valgisation.
 - LCA : ligament croisé antérieur.
 - AINS : anti-inflammatoires non stéroïdiens.
 - HBPM : héparine de bas poids moléculaire.
 - SOFCOT : société française de chirurgie orthopédique et traumatologique.
-

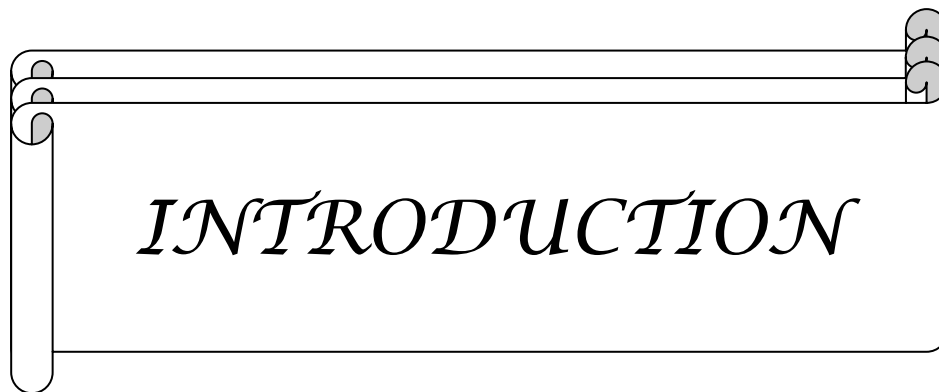


- Introduction	1
- Rappel anatomique.....	3
- Biomécanique du genou.....	15
- Matériel et méthode	23
I. Matériel.....	24
II. Méthodologie	24
- Résultats et analyse :.....	26
I. Epidémiologie :.....	27
1. Age.....	27
2. sexe.....	27
3. profession et activité physique.....	28
II. Antécédents pathologiques et tares:.....	28
1. Antécédents médicaux.....	28
2. Antécédents chirurgicaux.....	29
3. Antécédents traumatolo-orthopédiques.....	29
4. Obésité.....	29
III. Etiologies.....	29
IV. Etude clinique :.....	30
1. Délai de consultation.....	30
2. Signes fonctionnels.....	30
3. Examen local.....	32
4. Examen locorégional	34
V. Etude radiologique :.....	34
1. Bilan radiologique.....	34
2. L'arthrose fémoro-tibiale.....	35
3. La déviation angulaire.....	37
4. L'arthrose fémoro-patellaire.....	37
VI. Traitement :.....	39

1. Installation du patient.....	39
2. Type d'anesthésie.....	39
3. Voie d'abord.....	39
4. Techniques chirurgicales	40
5. Gestes associés.....	45
6. Moyens de fixation.....	45
VII. Les suites opératoires.....	47
1. Les soins post-op.....	47
2. Rééducation et délai d'appui.....	47
VIII. Complications post-op :.....	47
1. Ostéo-articulaires.....	47
2. Infectieuses.....	48
3. Vasculaires.....	48
4. Neurologiques.....	48
IX. Résultats thérapeutiques :.....	48
1. Résultats fonctionnels globaux.....	48
2. Analyse des résultats cliniques.....	49
3. Résultats anatomiques.....	51
- Discussion :.....	55
I. Epidémiologie.....	56
1. Age.....	56
2. Sexe.....	57
II. Antécédents pathologiques et tares :.....	57
1. Obésité.....	57
2. Antécédents traumatiques du genou.....	58
III. Etiologies :.....	58
1. Gonarthrose sur genu varum primitif.....	58
2. Gonarthrose sur genu varum secondaire.....	59

IV. Etude clinique :.....	59
1. La douleur.....	59
2. La mobilité.....	60
3. La marche.....	60
4. La stabilité.....	61
V. Etude radiologique.....	61
1. Bilan radiologique.....	61
2. Résultats.....	62
VI. Traitement :.....	64
1. But	64
2. Moyens :.....	64
2-1. Traitement médical.....	64
2-2. Lavage articulaire.....	64
2-3. Ostéotomie tibiale de valgisation	65
2-4. Traitement chirurgical radical.....	76
VIII. Le candidat idéal pour une OTV.....	78
IX. Résultats thérapeutiques.....	79
1. Systèmes d'évaluation fonctionnelle.....	79
2. Résultats cliniques.....	79
2-1. Sur la douleur.....	79
2-2. Sur la mobilité.....	80
2-3. Sur la marche.....	80
2-4. Sur la stabilité.....	81
3. Résultats anatomiques :.....	81
3-1. La consolidation.....	81
3-2. Evolution de l'arthrose F-T.....	81
3-3. Evolution de l'arthrose F-P.....	82
4. Résultats fonctionnels globaux.....	82

- Conclusion.....	85
- Résumés.....	87
- Bibliographie.....	91



INTRODUCTION

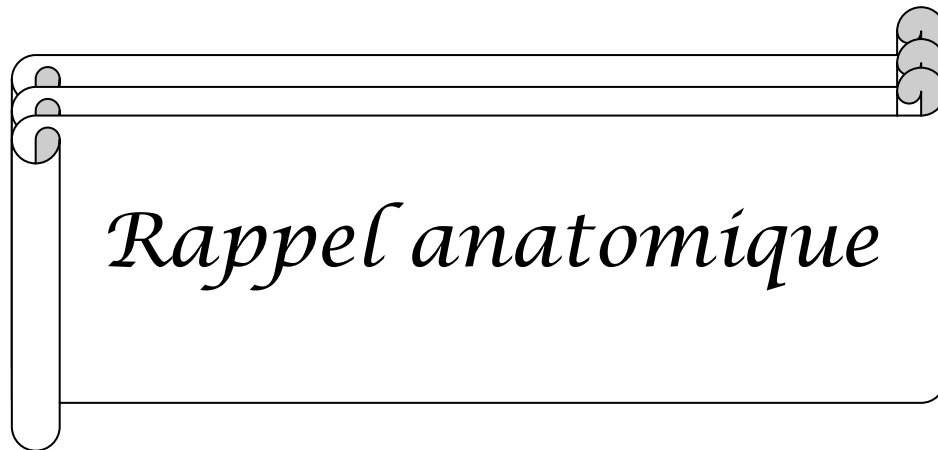La gonarthrose du compartiment fémoro-tibial interne (CFTI) sur genu varum est une affection douloureuse qui évolue inéluctablement vers la gonarthrose tricompartmentale. Différents procédés visent à limiter cette évolution et à améliorer le confort des malades le plus longtemps possible.

L'ostéotomie tibiale de valgisation a une place de choix dans l'arsenal thérapeutique de cette affection.

Basée sur des concepts biomécaniques, son but est de corriger l'axe mécanique jambier pour redistribuer les charges sur les 2 compartiments fémoro-tibiaux interne et externe, permettant la sédation des gonalgies et la stabilisation du processus arthrosique.

Par l'étude rétrospective de 30 dossiers, et en se basant sur les données de la littérature, notre but est :

- De montrer l'intérêt de ce procédé chirurgical, dans le traitement de la gonarthrose fémoro-tibiale interne sur genu varum.
- De faire une mise au point sur les différentes techniques utilisées dans l'OTV.
- En fin d'évaluer les résultats cliniques de cette série.



Rappel anatomique de l'articulation du genou

Le genou est constitué de 2 articulations :

- **L'articulation fémoro-tibiale**, peu congruente car constituée de deux condyles convexes et des plateaux tibiaux l'interne concave et l'externe convexe.

- **L'articulation fémoro-patellaire**, plus congruente telle le système de la corde dans une poulie (la rotule et le système extenseur dans la trochlée fémorale).

La stabilité de ce complexe articulaire est assurée par les formations **capsulo-ligamentaires et musculaires**.

La congruence est améliorée par les **ménisques** qui sont de véritables amortisseurs et qui seront lésés dès la phase de début de l'arthrose.

I. L'ARTICULATION FEMORO-TIBIALE :

1. Extrémité inférieure du fémur : (figure 1)

Elle est volumineuse, composée de deux condyles reliés en avant par la trochlée et séparés l'un de l'autre en arrière par une échancrure, la fosse inter-condyloire.

Les condyles fémoraux sont recouverts d'un cartilage qui occupe leur face antérieure, inférieure et un peu postérieure. *Les deux condyles sont* Convexes dans tous les sens et ne sont pas identiques, divergents vers l'arrière (l'interne est plus divergent que l'externe).

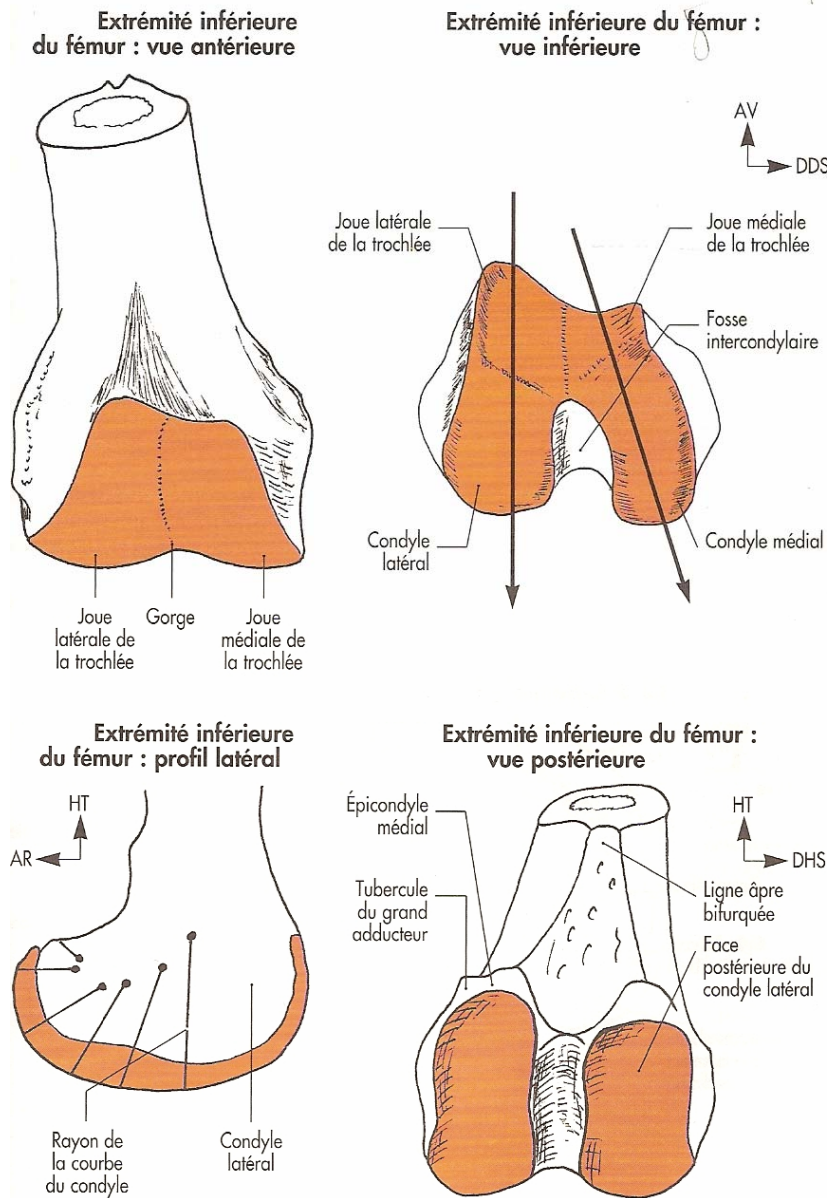


Figure 1 : Extrémité inférieure du fémur [1].

Formée de deux parties: l'antérieure dite patellaire et la postérieure dite tibiale. La jonction condylo-trochléenne est asymétrique, présentant une rainure constituée par l'empreinte des ménisques en extension. C'est une limite à respecter pour l'implantation du bouclier fémoral dans les prothèses femoro-patellaires pour éviter un conflit avec le tibia.

Les faces latérales ne sont pas articulaires et présentent deux saillies qui donnent insertion aux structures tendino - ligamentaires :

- En externe : ligament latéral externe, l'aileron externe, le muscle poplité, le fascia-lata, et la capsule.

- En arrière : le jumeau externe.

- En interne : ligament latéral interne, l'aileron interne, le semi-membraneux, le grand adducteur, le jumeau interne et la capsule.

2. Extrémité supérieure du tibia : (Figure 2 et 3)

Le plateau tibial comporte deux surfaces articulaires, les cavités glénoïdes séparées par une surface en sablier non articulaire, l'air intercondyloaire.

Les cavités glénoïdes interne et externe s'articulent avec les condyles fémoraux. Elles sont presque planes : de profil la cavité glénoïde médiale est un peu concave alors que la cavité latérale est un peu convexe. Les surfaces tibiales ne s'adaptent donc pas aux condyles, et la concordance est obtenue par interposition des ménisques.

La face antérieure de l'extrémité supérieure du tibia comprend la tubérosité tibiale où s'insère le ligament patellaire. La face postérieure comprend la surface articulaire avec la fibula sur sa limite latérale.

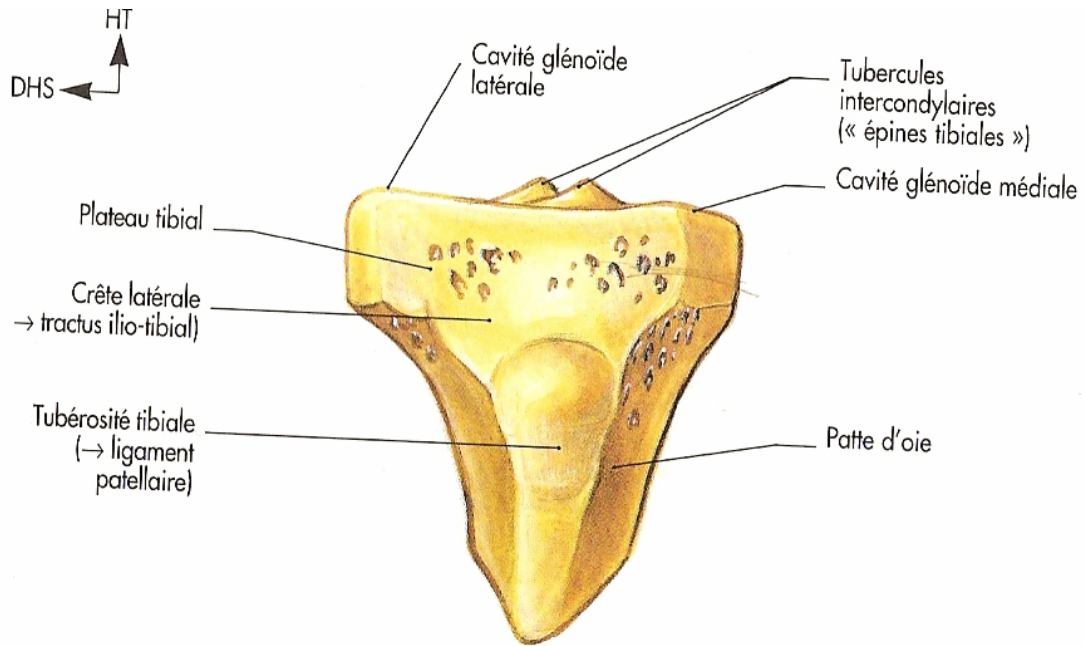


Figure 2 : Extrémité proximale du tibia, vue antérieure [1].

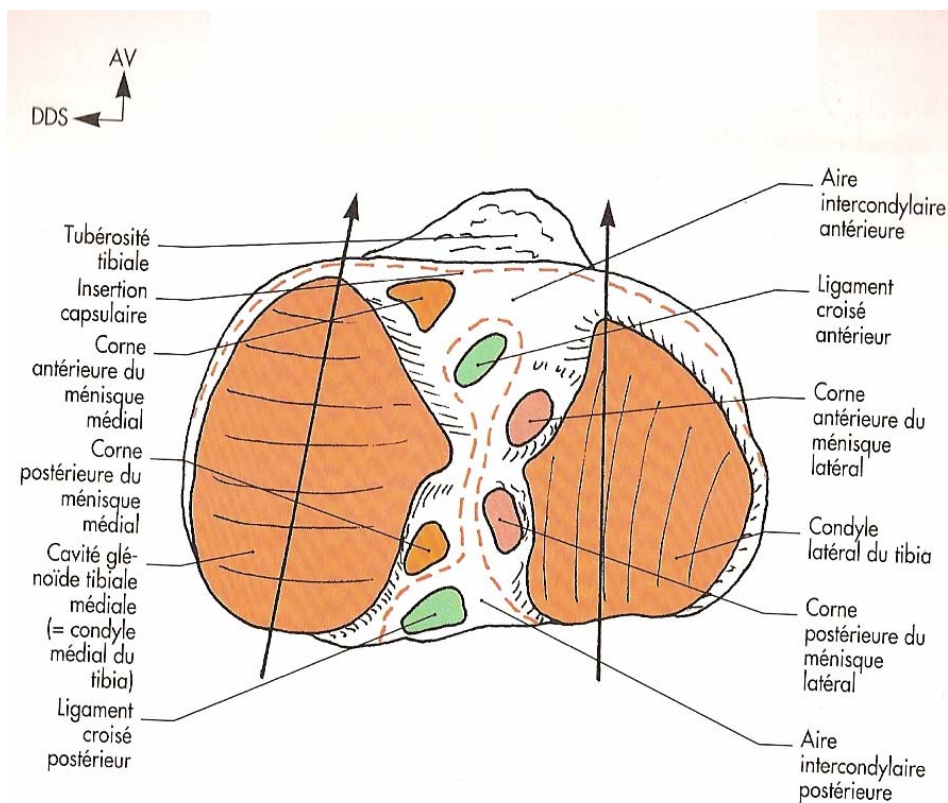


Figure 3 : Extrémité proximale du tibia : face crâniale.[1]

II. L'ARTICULATION FEMORO – PATELLAIRE :

C'est une articulation trochléenne entre la face postérieure de la rotule et la trochlée fémorale, partie antérieure de l'épiphyse fémorale.

1. La rotule :

C'est un os sésamoïde triangulaire à base supérieure, aplati d'avant en arrière. Il présente à décrire 2 faces, 1 base supérieure, 2 bords latéraux et 1 sommet inférieur.

1-1. La face antérieure :

Elle est convexe, son 1/3 supérieur est rugueux donnant insertion au droit antérieur alors que son 1/3 moyen est percé de trous vasculaires et ayant un aspect hérissé, le 1/3 inférieure en forme de V donnant insertion au tendon rotulien.

Cette facette est superficielle sous cutanée, exposée aux traumatismes directs. Facilement explorable cliniquement, orientée en avant, c'est le plan de référence de l'orientation du genou.

1-2. La face postérieure :

Divisée en 2 parties :

– Sa partie supérieure est articulaire, elle représente les 3/4 de la hauteur. Cette partie est séparée par une crête mousse verticale en deux facettes de surface inégale, l'externe large concave, l'interne étroite concave de haut en bas.

– Sa partie inférieure est extra articulaire, criblée, rugueuse, en rapport avec le paquet adipeux du genou, son bord supérieur donne insertion à la synoviale.

1-3. Le bord supérieur = la base :

Triangulaire à sommet en arrière, il est incliné de haut en bas et d'arrière en avant, il sert d'insertion dans sa partie antérieure au tendon quadricipital (avec ses 3 plans: Droit antérieur,

vastes interne et externe, crural) alors qu'à sa partie postérieure il est en contact avec le paquet adipeux sus rotulien.

1-4. Les bords latéraux :

Verticaux en regard de la face articulaire, ils sont obliques en regard de la pointe :

- Le bord interne est épais et mousse, donne insertion d'avant en arrière à : l'expansion du vaste, l'aileron rotulien, le ligament ménisco-rotulien et la capsule.

- Le bord externe est mince et tranchant, donne insertion à : l'expansion du vaste, l'aileron externe, le ligament ménisco-rotulien et l'expansion aponévrotique du fascia-lata.

2. La trochlée :

Présente deux facettes interne et externe, convexes dans tous les sens. La facette externe est plus haute, plus large, plus saillante et l'angle entre les deux facettes est de 140° (possibilité de variations). Ces deux facettes sont séparées par une gorge mousse oblique de haut en bas, de dehors en dedans et d'arrière en avant.

La trochlée correspond au segment le plus fonctionnel de l'art fémoro-patellaire.

III. LES MENISQUES : (Figure 4)

Ce sont deux fibrocartilages semi-lunaires qui viennent s'interposer au niveau du genou dans l'articulation bicondylienne fémoro-tibiale. Au nombre de 2 : externe et interne.

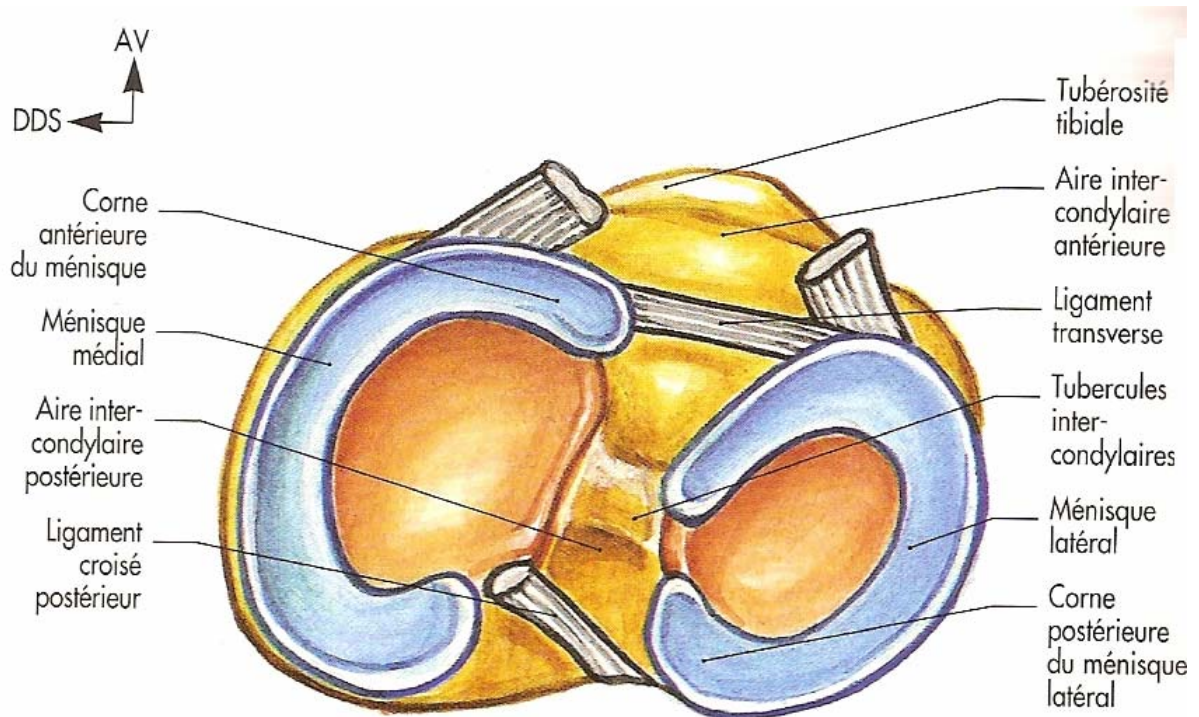


Figure 4 : Les ménisques du genou, vue supérieure du plateau tibial. [1]

Les deux ménisques ont leurs insertions tibiales au niveau d'une corne antérieure et d'une autre postérieure. Ils contribuent par leur situation intra articulaire et par leur connexion avec les structures ligamentaires à la constitution d'un véritable appareil ménisco_ligamentaire. Ils jouent par ce fait un rôle essentiel dans la cinématique, l'amortissement, la lubrification et la stabilité du genou.

Le ligament méniscal transverse unit les deux cornes antérieures des deux ménisques.

Les cornes antérieures des deux ménisques sont reliées aux bords latéraux de la rotule par les ligaments ménisco-rotuliens de Puzat.

IV. MOYENS D'UNION : FORMATIONS CAPSULO-LIGAMENTAIRES ET MUSCULAIRES.

1. Capsule articulaire :

C'est un manchon fibreux cylindrique fémoro-tibial interrompu en avant par la rotule, latéralement par les ménisques et en arrière par les ligaments croisés. Elle borde le cartilage articulaire de la rotule et du fémur et contourne la fossette sus-trochléenne. Elle forme sur la face postérieure des condyles les coques condyliennes unies aux muscles jumeaux qui s'y insèrent. Elle est renforcée par des éléments fibreux: ligament ménisco-rotulien et ailerons rotuliens.

2. La synoviale :

La plus étendue de toutes les synoviales articulaires. Elle tapisse la face profonde de la capsule et se réfléchit le long de son insertion pour s'étendre jusqu'au pourtour du cartilage. Sa partie réfléchie forme un cul de sac autour des surfaces articulaires sauf sur la rotule où la synoviale se termine avec la capsule au bord du cartilage.

On la subdivise en 3 étages :

- Le supérieur sus rotulien ou cul de sac quadricipital, communique avec la bourse séreuse sous quadricipitale.
 - Le moyen latéro-rotulien interne et externe: sur la face latérale des condyles.
 - L'inférieur, recouvre le paquet adipeux situé en arrière de la facette inférieure non articulaire de la rotule, en arrière du tendon rotulien.
-

3. Ligaments croisés du genou :

Logés dans l'échancrure intercondylienne, au centre de l'articulation du genou. Ils sont au nombre de deux et constituent le pivot central de l'articulation. Ces ligaments croisés jouent un rôle essentiel dans la stabilité et la cinématique du genou, et cela se fait en synergie avec les structures périphériques et les muscles.

- **Le ligament croisé antérieur** : s'insère, sur le tibia au niveau de la surface pré-spinale et sur le fémur au niveau de la partie postérieure de la face intercondylienne du condyle fémoral. Il présente un trajet oblique en haut, en arrière et en dehors.

- **Le ligament croisé postérieur** : s'attache sur la partie postérieure de la surface rétro-spinale du tibia en bas, et en haut sur la face intercondylienne du condyle fémoral médial. Son trajet est oblique en avant, en haut et en dedans.

4. Ligaments collatéraux :

Représentés par le ligament collatéral tibial (ligament latéral interne) en dedans et le ligament collatéral fibulaire (ligament latéral externe) en dehors, tous deux sont puissants et résistants, unissant le fémur aux os de la jambe. Ils jouent un rôle important dans la stabilité latérale du genou.

- Le ligament latéral externe est extra capsulaire. Il surcroise le tendon du poplité qui est intra articulaire (hiatus), s'insère sur le tubercule condylien et se dirige en bas et arrière vers la tête de la fibula.

- Le ligament latéral interne avec ses deux segments : le profond fémoro-ménisco-tibial doublé par un faisceau superficiel blanc nacré étalé en éventail, formé de deux portions : la postérieure aux fibres verticales et l'antérieure aux fibres obliques en bas en avant.

V. PARTIE ANTERIEURE DU GENOU :

La région antérieure est occupée par l'appareil extenseur, constituée par :

1- Le tendon quadricipital :

IL prend naissance des 4 chefs mais surtout du muscle droit. Ces 4 chefs sont disposés en trois plans :

- un plan profond : muscle crural d'origine fémorale.
- un plan moyen : vaste interne et vaste externe d'origine fémorale.
- un plan superficiel: le droit antérieur d'origine iliaque.

Sa direction est verticale le plus souvent oblique en bas en dehors, ainsi :

- Dans le plan frontal il attire la rotule en dehors;
- Dans le plan sagittal il plaque la rotule contre l'extrémité inférieure du fémur d'autant plus que la flexion du genou est marquée.

2 - Le tendon rotulien :

Tendu entre la rotule et la tubérosité antérieure du tibia. Il est large de 3 cm au niveau de la rotule et de 2,5 cm au niveau de la tubérosité tibiale antérieure (TTA), long de 5 à 6 cm. Il est très résistant, s'insère sur la TTA, formant une forte saillie à la face antérieure de l'extrémité supérieure du tibia. Il joue un rôle considérable car il forme une attache fixe de la rotule.

3- Les expansions des muscles vastes : médial et latéral.

VI. PARTIE POSTERIEURE DE L'ARTICULATION DU GENOU :

Comporte l'appareil fibreux postérieur du genou, formé par deux plans :

- **Un plan superficiel** : fait de formations extrinsèques venues de tendons voisins : les tendons des muscles demi-membraneux et poplité, les faisceaux capsulaires et le ligament poplité constituant l'arcade du muscle poplité.

- **Un plan profond** : constitué par la capsule renforcée en interne et en externe par les coques condyliennes, zone d'insertion des jumeaux qui vont devenir superficiels au bas du creux poplité en délimitant le triangle inférieur du losange poplité.

Les limites supérieures du losange sont constituées en dehors par le muscle biceps fémoral, en dedans par les tendons des muscles semi-tendineux en surface et demi-membraneux en avant.

Dans ce losange, passe le paquet vasculo-nerveux poplité, contenant en marche d'escalier de dedans en dehors et d'avant en arrière :

- L'artère poplitée.
- La veine poplitée.
- Le nerf sciatique poplité interne (le sciatique poplité externe satellite du biceps est plus externe)

Le creux poplité est tapissé par un plan sous-cutané du creux poplité renfermant des éléments vasculo-nerveux superficiels qui sont :

- **Des éléments veineux** : La veine saphène interne (longeant la face médiale de la jambe et du genou) et la veine saphène externe.
- **Des éléments nerveux** : Les rameaux terminaux du nerf fessier inférieur, le rameau jambier du nerf saphène interne, le nerf saphène tibial branche du nerf tibial, le nerf saphène péronier et le nerf cutané péronier.



*BIOMECANIQUE
DU GENOU*

Maquet [2] a le plus étudié la répartition des contraintes sur le genou en charge. Repris par d'autres, ces travaux ont permis de mieux comprendre l'étiopathogénie mécanique de la gonarthrose avec déviation frontale et confirment la logique du traitement par ostéotomie de réaxation.

Thomine [3], introduit en 1979, la notion d'écart varisant intrinsèque et extrinsèque en séparant les contraintes liées à la déformation de celles liées au poids du corps.

Des études dynamiques par **Jonhson [4]**, puis **Harrington [5]**, mettent en évidence les contraintes auxquelles est soumise l'articulation du genou au cours des différentes phases du pas.

I. LE GENOU NORMAL :

En extension, le genou est verrouillé, c'est sa position de stabilité. Il a 3 degrés de liberté en dehors de cette position. Il est souvent étudié en charge, en appui monopodal, conditions qui se rapprochent le plus de la marche. La flexion extension se fait surtout par un mouvement de roulement puis de glissement des condyles fémoraux par rapport aux plateaux tibiaux. Seulement une partie des surfaces articulaires est utilisée : il s'agit de la partie du condyle en appui lors de la marche surtout vers 30° de flexion (d'où l'intérêt des radiographies en schuss) et le milieu du plateau tibial (sauf en cas de lésions ligamentaires). Ce genou sera étudié sur le plan frontal et sagittal :

1. Dans le plan frontal :

Durant la phase d'appui, l'articulation du genou est soumise, à deux forces (figure 5) :

- D'une part **le poids corporel P**, appliqué suivant la ligne gravitaire abaissée de la deuxième pièce sacrée, agissant avec un bras de levier « a » sur le centre mécanique du genou. Il s'agit d'une force varisante.
 - D'autre part **la force musculaire M**, due à la contraction du hauban musculaire externe ; représenté par le grand fessier, le tenseur du fascia-lata et le biceps fémoral ;
-

s'exerçant avec un bras de levier « b » sur le centre du genou. Il s'agit d'une force valgisante.

A l'équilibre, les moments de ces deux forces sont égaux : $PA=MB$.

La résultante R est la force qui s'applique selon une ligne joignant le centre mécanique du genou (le centre des épines pour **Maquet**) et le milieu de la mortaise péronio-tibiale, c'est-à-dire selon l'axe mécanique du segment jambier.

Cette force R est dans ces conditions, de deux fois le poids du corps, pouvant varier de 1 à 6 fois le poids corporel lors de la marche, mais les contraintes en compression ainsi créées se répartissent uniformément sur les surfaces portantes, ces surfaces varient de 17 à 20 cm².

Ainsi, le genou normo-axé est soumis à des contraintes varisantes qui sont fonction du poids corporel et du bras de levier « a » conditionné par le morphotype, la largeur du bassin, l'orientation du col fémoral et de la position de la hanche.

Ces contraintes varisantes sont équilibrées par le hauban fibro-musculaire externe. Toute défaillance de cet hauban peut induire une surcharge sur le CFTI sur un genou primitivement centré.

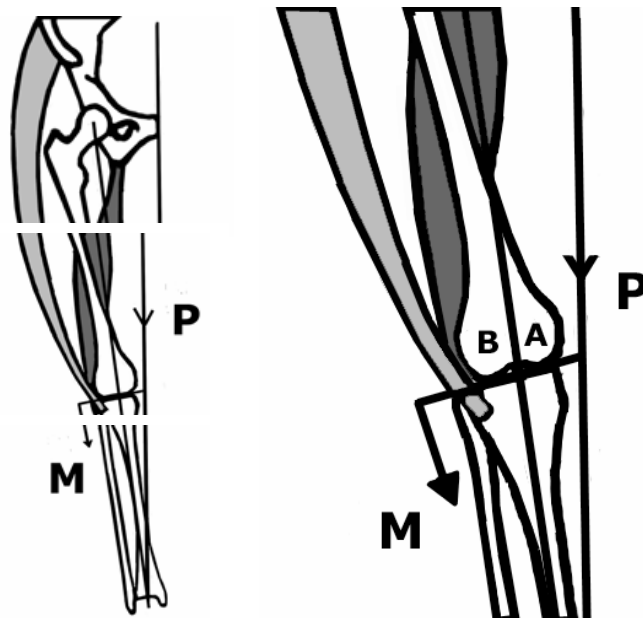


Figure 5 : Moment gravitaire « PA » et moment musculaire « MB »

2. Dans le plan sagittal :

Selon **Maquet [2]**, le genou est soumis à deux forces lors de la marche :

- Une force fléchissante R3 résultante des forces exercées par les ischio-jambiers et le triceps sural qui visent à équilibrer le bassin et la cheville.
- Une force d'extension PA représentant l'action du système extenseur (quadriceps, rotule, tendon rotulien).

Cette force PA associée à la force du muscle quadricipital entraîne une résultante R5 qui plaque la rotule contre la trochlée fémorale avec une intensité, estimée jusqu'à 400Kg à 45° de flexion.

Par ailleurs, la résultante R4 des forces PA et R3 applique les condyles fémoraux sur les plateaux tibiaux, avec une intensité qui augmente également avec la flexion du genou. Lors du passage de 35° à 45° de flexion, R4 passe de 6 à plus de 7 fois le poids corporel.

Ces constatations montrent le rôle néfaste du flessum du genou sur les articulations fémoro-tibiale et fémoro-patellaire.

II. LA THEORIE DES ECARTS VARISANTS :

L'observation d'un sujet en appui monopodal (figure 6) a montré qu'il existait constamment une distance entre le centre du genou et la ligne gravitaire. Cette distance fut appelée écart varisant par **Thomine et al [6]**.

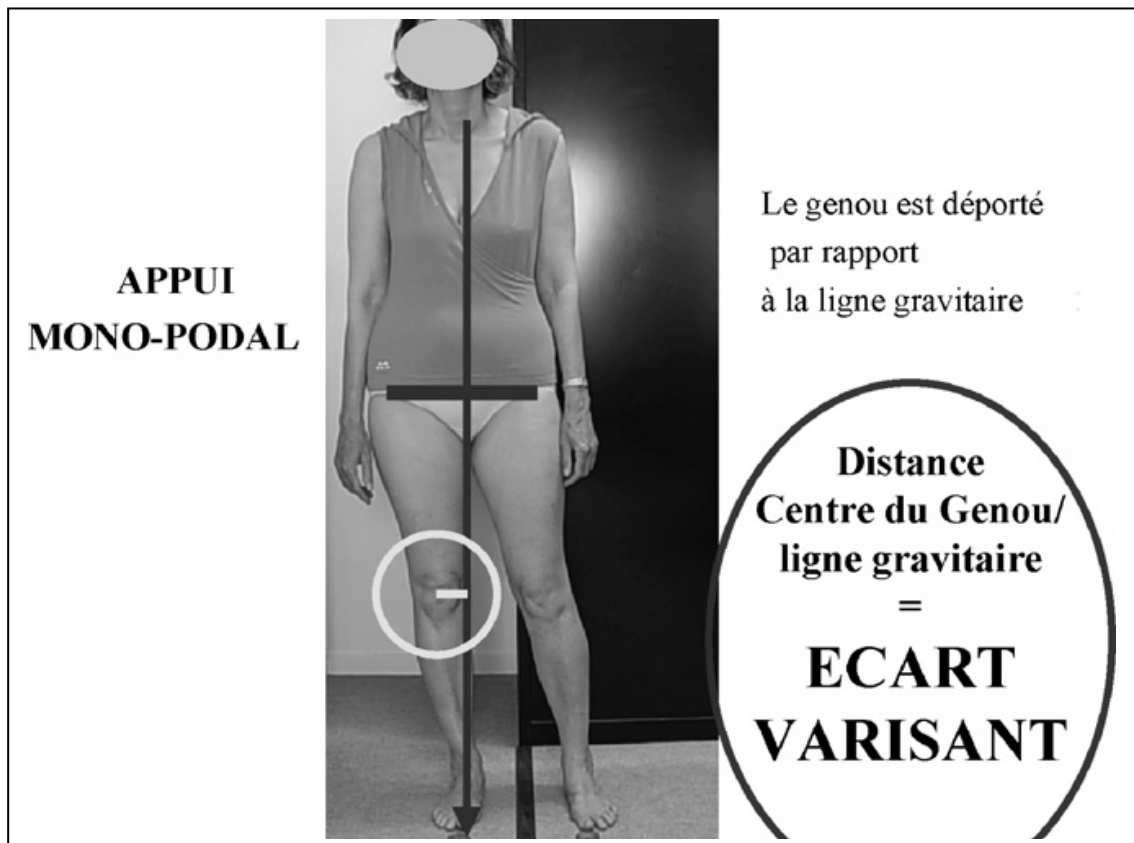

Figure 6 : L'ecart varisant selon Thomine

1. Définition des écarts varisants :

Il convient de définir :

L'axe mécanique du membre : représenté par la droite abaissée du centre de la tête fémorale jusqu'au milieu de la mortaise tibio-péronière. Il est constitué, sur un genou normo-axé, de l'axe mécanique du fémur (centre de la tête fémorale - milieu de l'échancrure intercondylienne) et de l'axe mécanique du tibia (centre des épines - centre de la mortaise).

1-1. L'écart varisant extrinsèque (EVE) :

Distance entre l'axe mécanique du membre inférieur et la ligne gravitaire. Il dépend de la morphologie et il varie avec la longueur des membres, la largeur du bassin, la coxa vara ou valga et l'angle du pas.

1-2. L'écart varisant intrinsèque (EVI) :

Distance entre le centre du genou et l'axe mécanique du membre, qui est nul sur un genou normo-axé, positif en cas de varus et négatif en cas de genu valgum.

1-3. L'écart varisant global (EVG) :

C'est la somme de l'EVE et de l'EVI. Il augmente en cas de GVR et diminue en cas de GVL.

L'EVG permet de calculer le moment varisant en multipliant le poids du corps diminué du poids du membre inférieur par l'EVG :

$$\text{Moment varisant} = \text{EVG} \times (P - 0,18.P)$$

2. Intérêt de l'écart varisant :

Cet écart varisant :

- permet de comprendre l'existence de gonarthrose interne sans désaxation préalable (en cas de surpoids et d'insuffisance du hauban externe).

- permet de prévoir que la simple restitution d'un membre simplement axé risque de ne pas suffire, d'où la nécessité d'une hypercorrection entre 3 et 6° de valgus pour une ostéotomie (et la normo-correction pour les PTG)

Le but de l'ostéotomie est de ramener le moment varisant au dessous de 200Kg/cm, car les études menées par **Blaimont [7]**, ont montré une décoaptation du compartiment latéral du genou lorsque le moment varisant dépassait 200Kg/cm, celui-ci doit être inférieur à cette valeur pour être contrôlé par le hauban externe.

Ainsi, grâce à un calque préopératoire, on peut prévoir l'importance de la correction à apporter. On obtient par le calcul l'écart varisant correspondant $\text{EVG} < 200 / (P - 0,18.P)$. Le

nouvel emplacement du centre du genou détermine la ligne gravitaire. L'angle entre l'axe tibial initial et l'axe tibial obtenu graphiquement indique la correction nécessaire pour une réaxation.

III. LE GENU VARUM :

Sur un genou présentant une désaxation en varus, l'axe mécanique du membre passe en dedans du centre du genou, voir en dedans de l'articulation. Le moment d'action de la force gravitaire se trouve alors augmenté. Tant que les forces valgissantes exercées par le hauban musculaire externe sont capables d'équilibrer les forces varissantes, les contraintes fémoro-tibiales restent uniformes dans les deux compartiments. Mais dès qu'il a faillite du hauban externe, les contraintes sont alors, prédominantes dans le compartiment fémoro-tibial interne, ce qui va donner lieu aux conséquences suivantes :

1. Conséquences sur le compartiment fémoro-tibial interne :

Lorsque les forces valgissantes deviennent insuffisantes, il se produit une augmentation des contraintes sur le compartiment interne. Cette surcharge entraîne une usure cartilagineuse, elle-même responsable de l'aggravation du varus. Le ménisque interne va être laminé progressivement sous l'effet de ces nouvelles sollicitations. Ainsi, se trouve réalisé un véritable cercle vicieux qui fait de l'arthrose fémoro-tibiale sur GVR une maladie évolutive par auto-aggravation spontanée, aboutissant à l'arthrose tricompartmentale globale du genou, véritable handicap professionnel et social.

2. Conséquences sur le complexe capsulo-ligamentaire :

Lorsque la force résultante R passe en dedans du centre de la courbe du condyle interne, l'équilibre mécanique de l'articulation fémoro-tibiale interne est rompu. Le fémur bascule en

dedans sur le tibia et entraîne une instabilité externe avec étirement progressif des formations capsulo-ligamentaires.

L'usure osseuse, produit une avancée du fémur sur le tibia et la présence d'ostéophytes dans l'échancrure inter-condylienne peut rompre le ligament croisé antérieur.

On peut ainsi aboutir, dans une arthrose interne évoluée, à une laxité globale dont la présence sera un facteur défavorable du pronostic.

3. Conséquences sur l'articulation fémoro-patellaire :

Pour compenser les forces varisantes, le hauban externe fait appel à la contraction du quadriceps, ce qui aggrave la compression de la rotule.

Le flessum du genou, qui accompagne la gonarthrose, accroît la résultante R5 et augmente les contraintes fémoro-patellaires (**Maquet [2]**).

C'est pourquoi le devenir de l'articulation fémoro-patellaire est important dans le pronostic de la gonarthrose (**Hernigou [8]**).



*MATÉRIEL
ET MÉTHODES*

I. MATERIEL D'ETUDE :

Il s'agit d'une étude rétrospective de 30 dossiers de gonarthrose interne sur genu varum traitée par ostéotomie tibiale de valgisation, menée au service de chirurgie orthopédique et traumatologique de l'hôpital militaire Avicenne de Marrakech, durant une période de six ans s'étalant entre le 1^{er} janvier 2000 jusqu'au 31 décembre 2006.

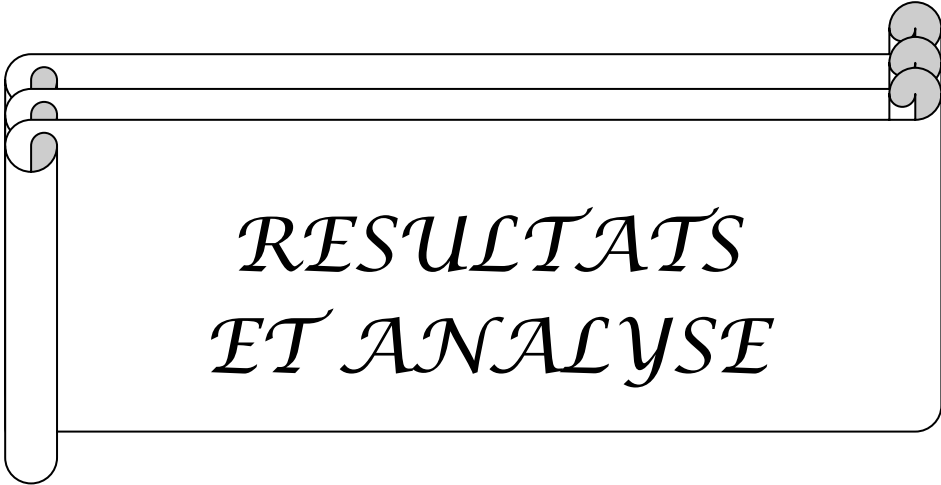
II. Méthodologie :

Le recueil des données a été fait par l'intermédiaire d'une fiche d'exploitation ainsi que le contrôle des patients opérés pour évaluer les résultats de cette technique chirurgicale, avec un recul moyen de 3 ans et 6 mois.

La fiche d'exploitation comprend :

- L'âge.
 - Le sexe.
 - Le poids.
 - La profession.
 - L'activité sportive.
 - Les antécédents pathologiques.
 - Les étiologies.
 - La clinique préopératoire :
 - . Délai de consultation
 - . Douleur
 - . Mobilité articulaire (flexion du genou)
 - . Stabilité
 - . Marche
 - . Déformation (genu varum)
 - . L'épanchement articulaire, le blocage articulaire, les signes inflammatoires.
-

- . L'examen locorégional.
 - . L'examen général.
 - Une étude radiologique préopératoire comportant :
 - . Un cliché du genou en charge face et profil (arthrose fémoro-tibiale)
 - . Un cliché en schuss
 - . Un pangonogramme (déviation angulaire)
 - . Incidences axiales genou fléchi à 30° , 60° ,90° (arthrose fémoro-patellaire)
 - Le traitement chirurgical :
 - . Installation du patient
 - . L'anesthésie
 - . Voie d'abord et incision
 - . Technique réalisée et geste associé
 - . Moyen d'ostéosynthèse
 - L'immobilisation
 - La rééducation
 - Les complications immédiates et secondaires
 - Le recul
 - Les résultats fonctionnels portant sur :
 - . La douleur
 - . La mobilité
 - . La marche
 - Les résultats anatomiques portant sur :
 - . La consolidation
 - . L'évolution de l'arthrose
 - . Le degré de correction
 - Les résultats fonctionnels globaux selon la cotation du groupe GUEPAR.
-



*RESULTATS
ET ANALYSE*

I. EPIDEMIOLOGIE :

1. Age :

L'âge de nos patients au moment de l'intervention variait entre 27 et 60ans, avec une moyenne d'âge de 52ans.

La répartition des classes d'âge des patients opérés est représentée sur la figure 7, montrant un pic entre 51ans et 60 ans avec la totalité des patients ne dépassant pas 60ans.

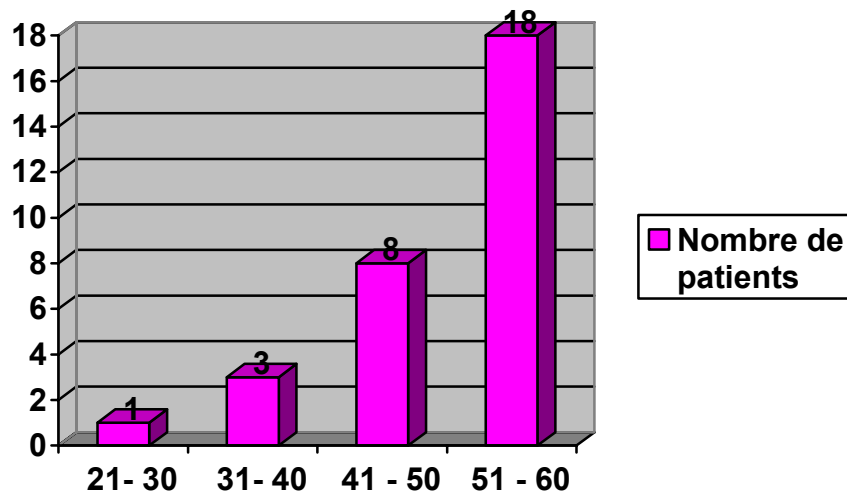


Figure 7 : Répartition des patients selon l'âge:

2. Sexe :

On a observé une nette prédominance masculine avec 22 hommes soit 73%, pour 8 femmes soit un taux de 27%. (Figure 8)

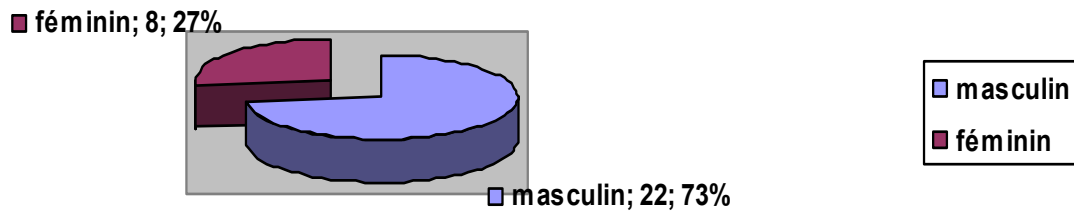


Figure 8 : Répartition des cas selon le sexe

3. Profession et activité physique :

Dans notre série, 21 patients étaient actifs et travaillaient en position debout, dont 17 militaires. Tandis que 9 patients étaient sans profession.

Par ailleurs, l'activité sportive a été notée chez 17 patients, sans précision sur la nature de l'activité exercée.

II. ANTECEDENTS PATHOLOGIQUES ET TARES:

1. Antécédents médicaux :

Nous avons relevé dans notre série :

- 3 cas d'HTA sous traitement.
- 2 cas de diabète sous insulinothérapie et antidiabétiques oraux.
- 2 cas de colopathie fonctionnelle.
- 1 cas d'hypercholestérolémie.
- 1 cas de prostatisme

Dans le cadre de la prise médicamenteuse, avant que l'OTV ne soit indiquée, la totalité des patients avaient bénéficié d'un traitement médical antalgique qui s'est avéré sans efficacité.

2. Antécédents chirurgicaux :

Nous avons noté :

- 1 cas d'hernie inguinale opérée.
- 1 cas de fissure anale opérée.
- 1 cas d'accouchement par césarienne.
- 1 cas d'hystérectomie pour fibrome utérin.
- 1 cas de lithiase rénale opérée.

3. Antécédents traumatolo-orthopédiques :

Nous avons relevé :

- 2 cas de traumatisme du genou dont :
 - . 1 suite à un accident de sport (absence de document).
 - . 1 suite à un accident de la voie public traité traditionnellement (jbira).
- 1 cas de méniscectomie totale interne

4. Obésité :

Parmi nos 30 patients opérés, 3 d'entre eux présentaient un léger surpoids soit un taux de 10%.

III. ETIOLOGIES :

Dans cette série, la gonarthrose était sur genu varum primitif dans 27 cas, soit la plus grande partie de nos patients avec un taux de 90%. Alors qu'elle était sur genu varum secondaire dans 3 cas (10%) : 2 cas de traumatisme du genou et un cas de méniscectomie totale interne.

IV. ETUDE CLINIQUE :

1. Délai de consultation :

Le délai moyen de consultation de nos malades, entre les premières gonalgies ressenties par le patient et l'hospitalisation, était de 4ans et 6mois avec des extrêmes de 6 mois et 12 ans.

Ce retard de consultation serait dû, d'une part à la tolérance relative dans la phase de début de l'affection, d'autre part à une utilisation large d'un traitement médical prolongé à base d'antalgique et d'AINS par voie générale, et qui devenait de moins en moins efficace avec l'évolution de l'affection et l'accentuation des signes cliniques.

2. Signes fonctionnels :

2-1. Douleur fémoro-tibiale :

a. Localisation :

Elle constitue le principal motif de consultation, siégeant le plus souvent en regard de la partie antéro-interne du genou et s'accroissant lors de l'effort physique. Cette douleur était :

- unilatérale dans : 17 cas (57%)
- bilatérale dans : 13 cas (43%), avec une répartition harmonieuse entre côté droit (9 cas) et gauche (8 cas).

b. Caractère :

Dans notre série, la douleur était :

- De type mécanique pure dans : 27 cas (90%).
 - De type mécanique avec des poussées inflammatoires épisodiques dans : 3 cas (10%).
-

c. Intensité de la douleur :

L'analyse clinique de nos dossiers rendait difficile l'application du système de la Knee Society, suite à quoi nous avons adopté des critères d'appréciation du groupe GUEPAR (tableau I).

Tableau I : Classification des gonalgies selon le groupe GUEPAR

D0	Douleur nulle après un interrogatoire serré.
D1	Douleur occasionnelle à l'effort ou barométrique n'interférant pas avec l'activité physique et n'obligeant pas à prendre des médicaments.
D2	Douleur importante discontinue réduisant l'activité physique et/ou obligeant à prendre des médicaments.
D3	Douleur permanente à la marche et/ou nocturne sévère limitant considérablement l'activité physique et le confort.

Ainsi nous avons retrouvé le grade :

- . D0 dans : 0 cas (0%)
- . D1 dans : 9 cas (30%)
- . D2 dans : 15 cas (50%)
- . D3 dans : 6 cas (20%)

2-2. La douleur F-P :

La présence d'un syndrome douloureux fémoro-patellaire, a été signalée chez 2 patients, soit environ 7% des cas, sous forme d'une gêne douloureuse siégeant en avant du genou, s'aggravant lors de la montée et la descente des escaliers et lors de l'accroupissement.

2-3. La marche :

La marche constitue un élément essentiel de l'examen clinique. Dans notre série, les troubles de la marche ont été rapportés chez 18 patients (60%) avec :

- 14 cas de boiterie, dont 8 cas nécessitant l'utilisation de canne.
- Et 4 cas où le périmètre de marche fut diminué sans boiterie ni utilisation de canne, ce PM était < 1Km chez les 4 patients.

Par ailleurs chez les 12 patients restants, les troubles de la marche n'ont pas été mentionnés.

3. L'examen local :

3-1. Inspection :déformation (Figure 9)

Etant évalué cliniquement par la mesure de l'écart intercondylien, le genu varum était :

- Bilatéral dans : 13 cas (43%)
- Unilatéral dans : 17 cas (57%)

L'écart intercondylien moyen était de 4 travers de doigts, avec des extrêmes de 2 et 8 travers de doigts.

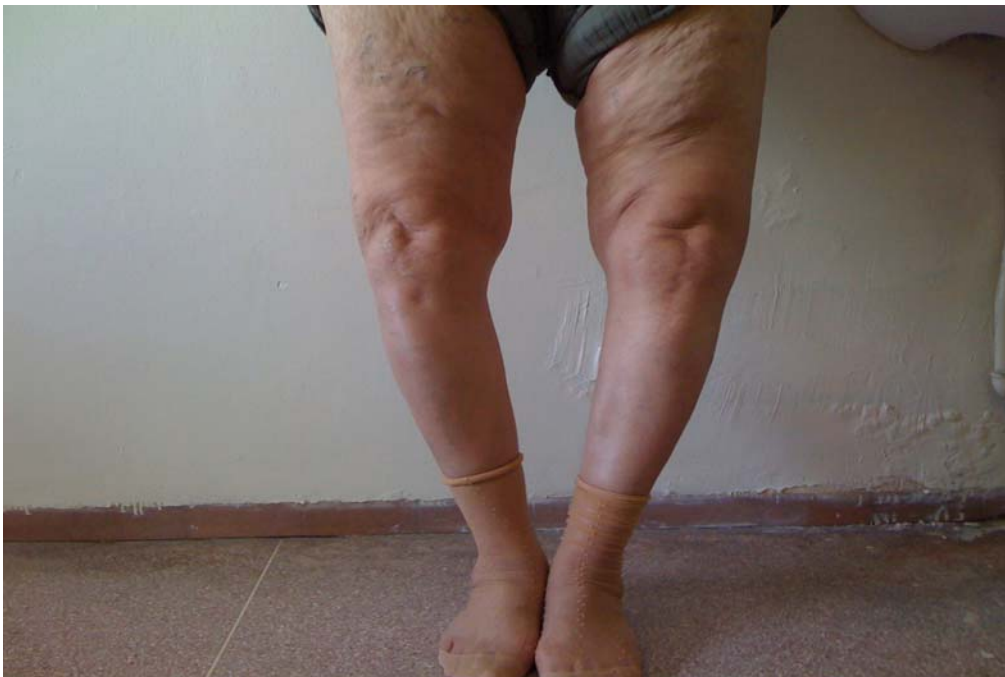

Figure 9 : Genu varum bilatéral avec un écart intercondylien de 7 travers de doigts.

3-2. Palpation :

a. La mobilité :

Pour apprécier ce paramètre, nous avons étudié le degré de flexion (F) suivant la cotation adoptée par le groupe GUEPAR :

- F1 : flexion supérieure à 110°.
- F2 : flexion comprise entre 90° et 110°.
- F3 : flexion inférieure à 90°.

Ainsi on a obtenu : (figure 10)

- 28 cas de la catégorie F1 soit 93%.
- 2 cas de la catégorie F2 soit 7%.
- Aucun cas de la catégorie F3 soit 0%.

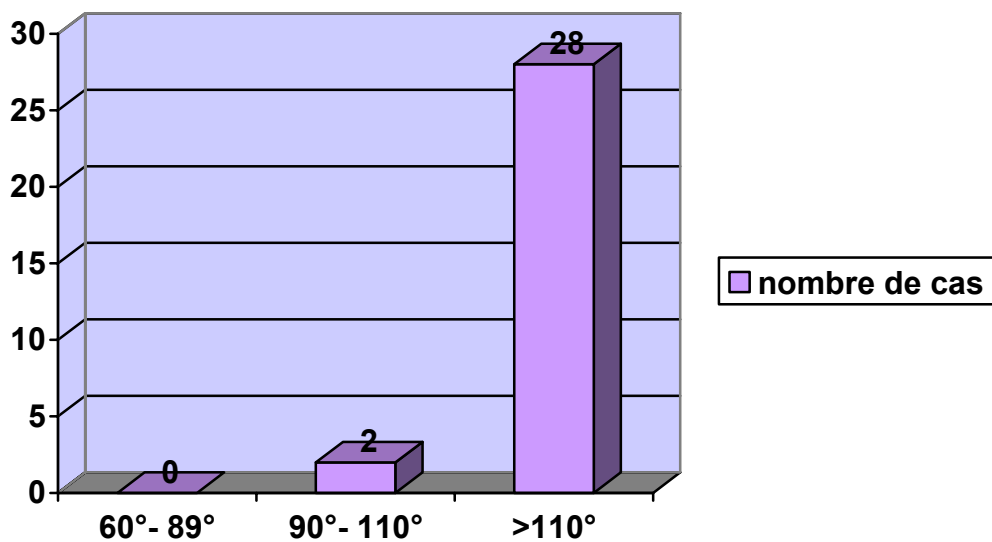


Figure 10: Répartition de la flexion selon la classification GUEPAR.

- D'autre part, le flessum de 5° a été observé chez 3 patients.

b. La stabilité :

Notre série comporte un seul cas de laxité ligamentaire de localisation antérieure.

c. Le reste de l'examen local :

Dans notre série on note une absence :

- d'épanchement articulaire.
- De blocage articulaire.
- De signes inflammatoires locaux au niveau du genou concerné.

4. Examen locorégional :

4-1. Membre inférieur homolatéral :

Dans le but d'apprécier les articulations sous et sus-jacentes, l'état cutané, l'état vasculaire (pouls périphériques, varices), l'état neurologique, la qualité musculaire avec la mesure d'une éventuelle hypotrophie.

Dans notre série on note une absence d'anomalies à l'examen de la hanche ou de la cheville.

4-2. Membre inférieur controlatéral :

Examen du genou opposé de manière comparative, le membre opposé (hanche) et le rachis, ce qui permet d'éliminer les pathologies radiculaires, les coxopathies et les artériopathies.

Pour notre part on a noté une douleur à la palpation avec genu varum controlatéral chez 13 patients soit 43% des cas.

V. ETUDE RADIOLOGIQUE :

1. Bilan radiologique :

Tout nos patients ont bénéficié en préopératoire de :

- Un cliché des deux genoux en charge face et profil.
-

- Un cliché des genoux en schuss.
- Les incidences F-P surtout à 30° et parfois à 60° et 90° qui permettent d'étudier l'articulation F-P.
- Un pangonogramme, dans le but de mesurer les axes mécaniques du membre inférieur, afin d'en déduire l'angle global de la déviation frontale et l'angle de correction.

Aucun cliché dynamique en valgus/varus forcé ne fut demandé dans notre série. Ce genre de cliché étant demandé pour rechercher une éventuelle participation capsulo-ligamentaire à la déviation.

2. L'arthrose fémoro-tibiale : (Figure 11)

Elle se traduit radiologiquement par la présence d'un pincement de l'interligne articulaire, remaniement de l'os sous-chondral et parfois d'ostéophytes.

Elle siègeait au niveau du compartiment interne chez tous nos patients.

Pour évaluer l'importance de l'arthrose nous avons adopté la classification d'AhLBACK :

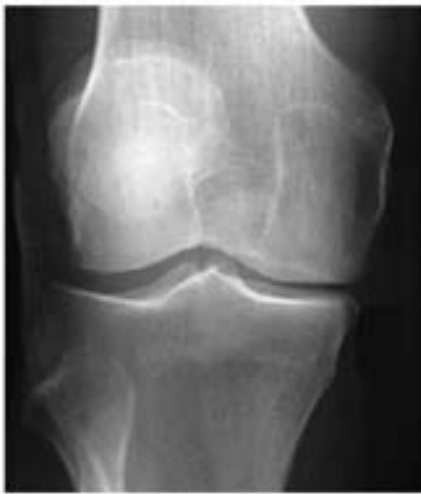Tableau II : classification radiologique d'AhLBACK

Stade I	Pincement de l'interligne < 50%.
Stade II	Pincement de l'interligne > 50%
Stade III	Existence d'une cupule du plateau tibial dont la profondeur est < 5mm.
Stade IV	Existence d'une cupule du plateau tibial de profondeur entre 5 et 10 mm.
Stade V	L'usure du plateau tibial est > 10 mm associée à une subluxation latérale du tibia.

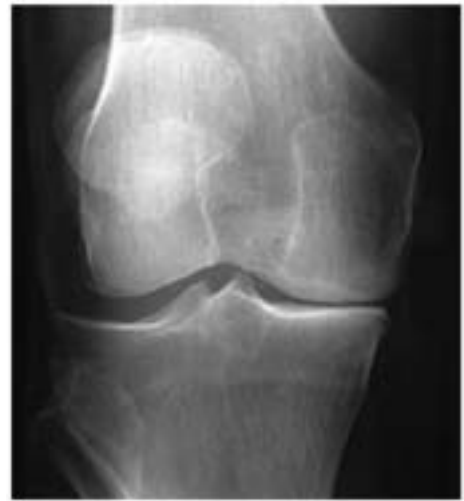Ainsi, nous avons obtenu dans notre série :

- Dans le stade I : 16 cas soit 53%.
- Dans le stade II : 11 cas soit 37%.
- Dans le stade III : 3 cas soit 10%.
- Dans le stade IV et V : 0 cas

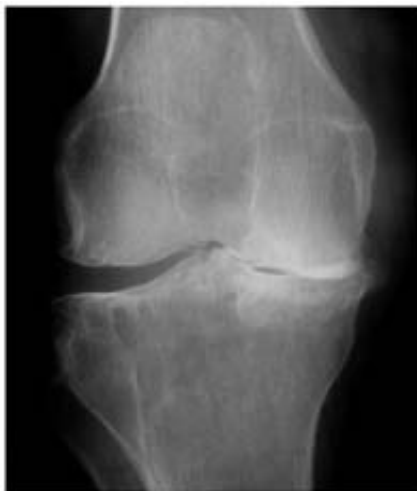Les stades I et II faisaient donc l'objet de la grande majorité de nos interventions (90% des cas).



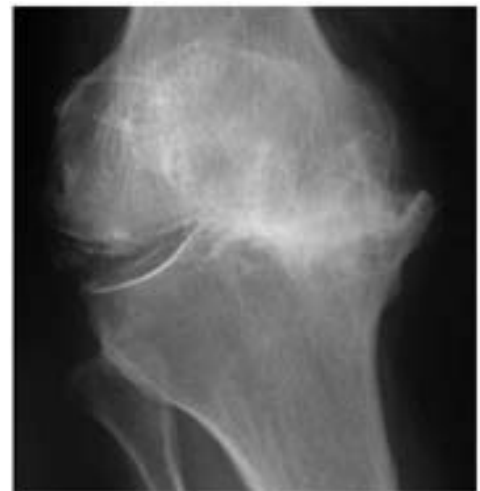AFTI stade I d'Ahlback



AFTI stade II d'Ahlback



AFTI stade III d'Ahlback



AFTI stade IV d'Ahlbac

Figure 11 : clichés montrant les différents stades de la classification radiologique d'Ahlback.

3. La déviation angulaire : (figure 12, figure 13)

Calculée sur le pangonogramme en appui bipodal. C'est l'angle que forme d'une part l'axe mécanique du fémur reliant le centre de la tête fémorale et le centre du genou, et d'autre part l'axe mécanique du tibia reliant le centre du genou et le centre de la cheville.

Pour les 30 ostéotomies réalisées dans notre série, la désaxation moyenne préopératoire était de $9,7^\circ$ avec des extrêmes de 6° et 22° .

4. L'arthrose fémoro-patellaire :

Etudiée sur les incidences axiales du genou fléchi à 30° , 60° , 90° , l'arthrose F-P n'a été retrouvée que chez 2 de nos patients.

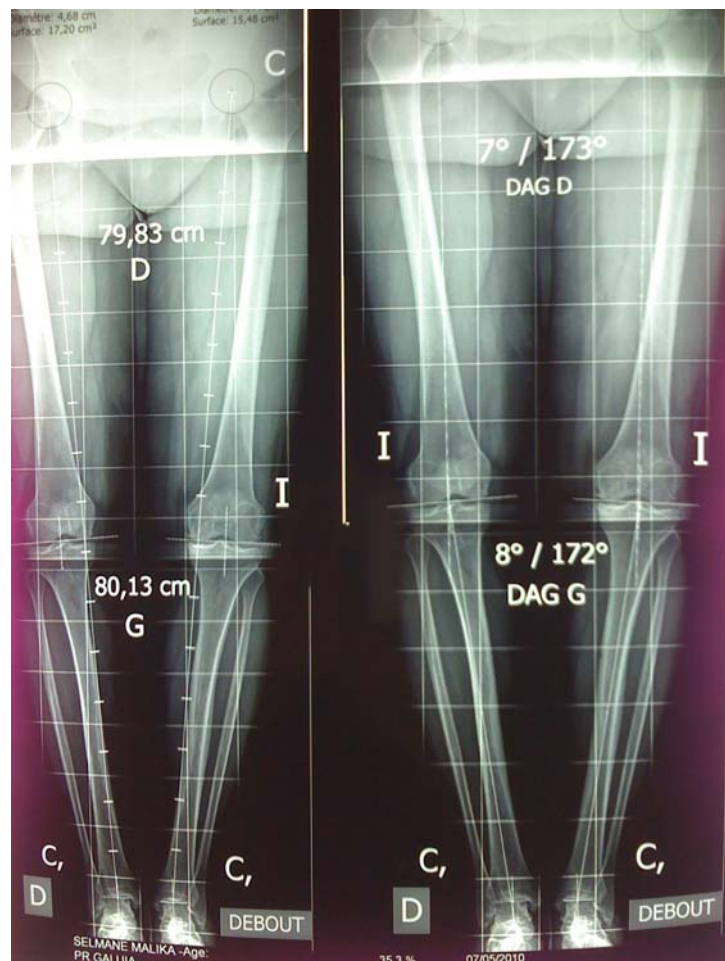

Figure 12: Genu varum bilatéral de 7° à droite et de 8° à gauche

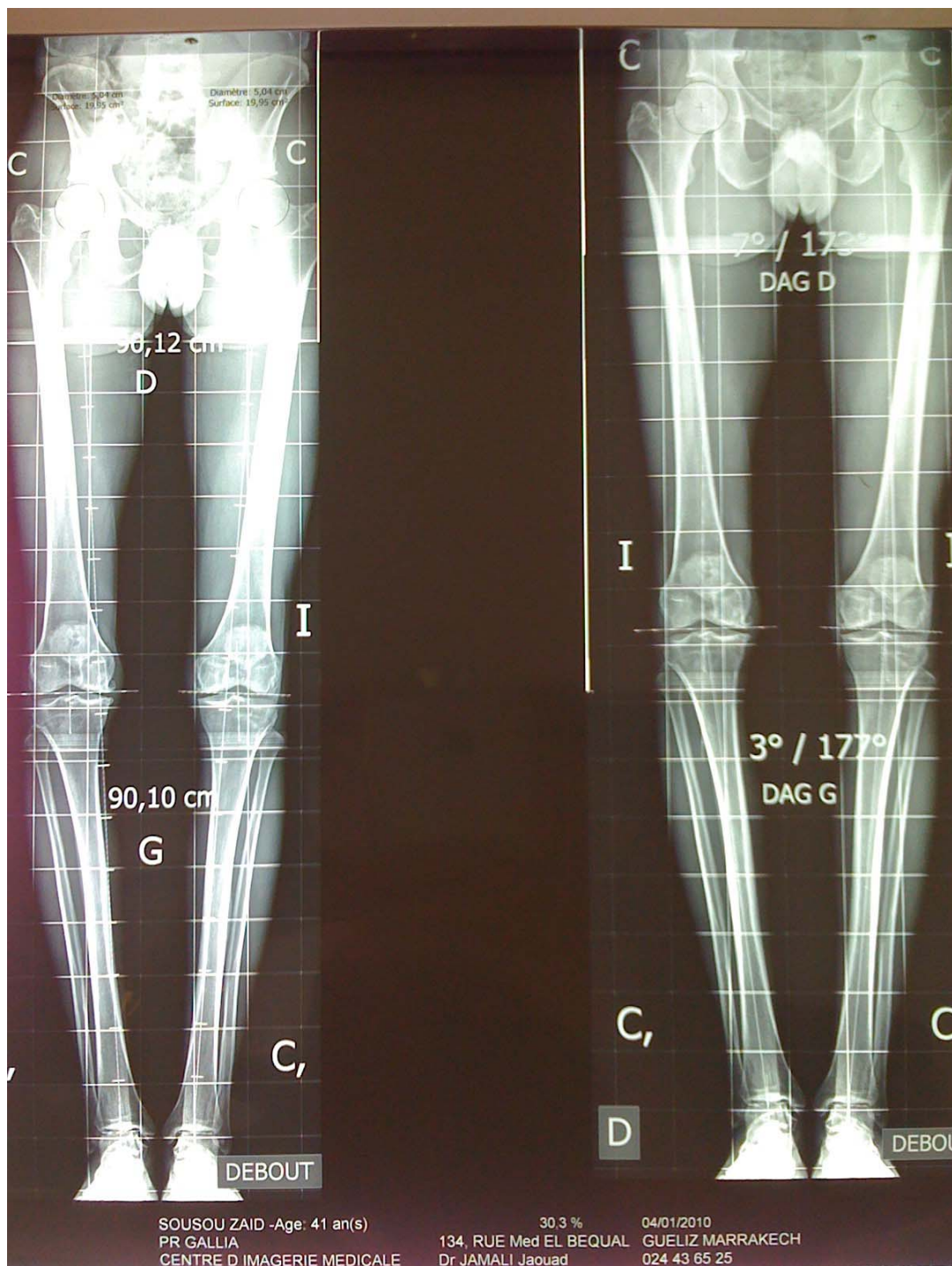


Photo 13 : Genu varum bilatéral de 7° à droite et de 3° à gauche.

VI. TRAITEMENT :

- Dans notre série 30 patients ont bénéficié d'une OTV.

- L'objectif de ce traitement chirurgical était de soulager la douleur du patient et de corriger le défaut d'axe dans le plan frontal permettant ainsi, la diminution des contraintes mécaniques excessives appliquées sur le compartiment fémoro-tibial interne.

- On a opté pour une hypercorrection de 3° en valgus pour tous nos patients.

Ainsi : $\text{l'angle de correction} = \text{angle de déviation} + 3^\circ$

1. Installation du patient :

Nos opérés ont été installés en décubitus dorsal, avec coussin sous la fesse de sorte que le membre inférieur reste horizontal. Un garrot est placé à la racine du membre inférieur à opérer.

2. Type d'anesthésie :

Dans notre série, 24 patients ont été opérés sous rachianesthésie soit 80% et 6 patients ont été opérés sous anesthésie générale, soit 20%.

3. Voie d'abord :

Dans notre série, 3 voies d'abord ont été utilisées, elles se répartissent comme suit :

- La voie antérieure lors de l'ostéotomie curviplane dans : 15 cas soit 50%.
 - La voie antéro-externe lors de l'OTV par soustraction externe dans : 10 cas soit 33%.
 - La voie interne lors de l'OTV par addition interne dans : 5 cas soit 17%.
-

4. Techniques chirurgicales :

Trois techniques d'OTV furent utilisées dans notre série : (figure 14)

- L'ostéotomie curviplane ou semi-cylindrique dans : 15 cas (50%).(figure 15)
- L'ostéotomie tibiale par soustraction externe, réalisée chez 10 patients (33%). (figure 16 et 17)
- L'ostéotomie tibiale par addition interne réalisée chez 5 patients (17%). (figure 18)

Le comblement de l'ouverture lors de l'OTV par addition interne a été fait par :

- Une cale en ciment dans 4 cas.
- Une cale cortico-spongieuse greffée au niveau de la crête iliaque dans 1 cas.

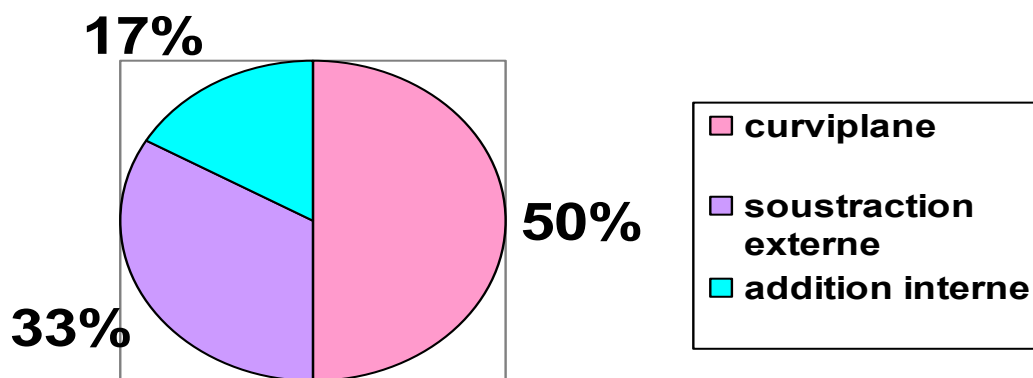


Figure 14 : Répartition selon la technique d'OTV utilisée.

Le siège de toutes nos ostéotomies tibiales était métaphysaire supra-tubérositaire.

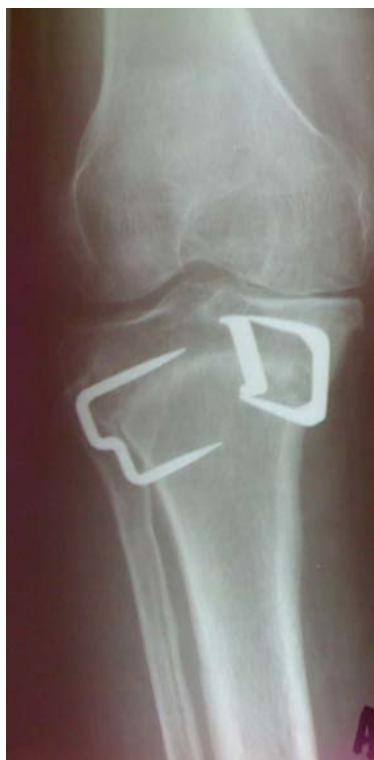
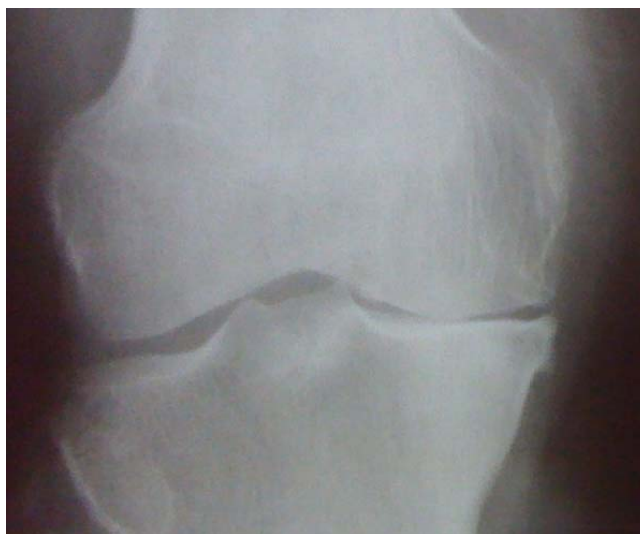
Figure 15 : OTV curviplane fixée par 3 agrafes chez un patient présentant une AFTI stade II sur GV de 18° à droite.

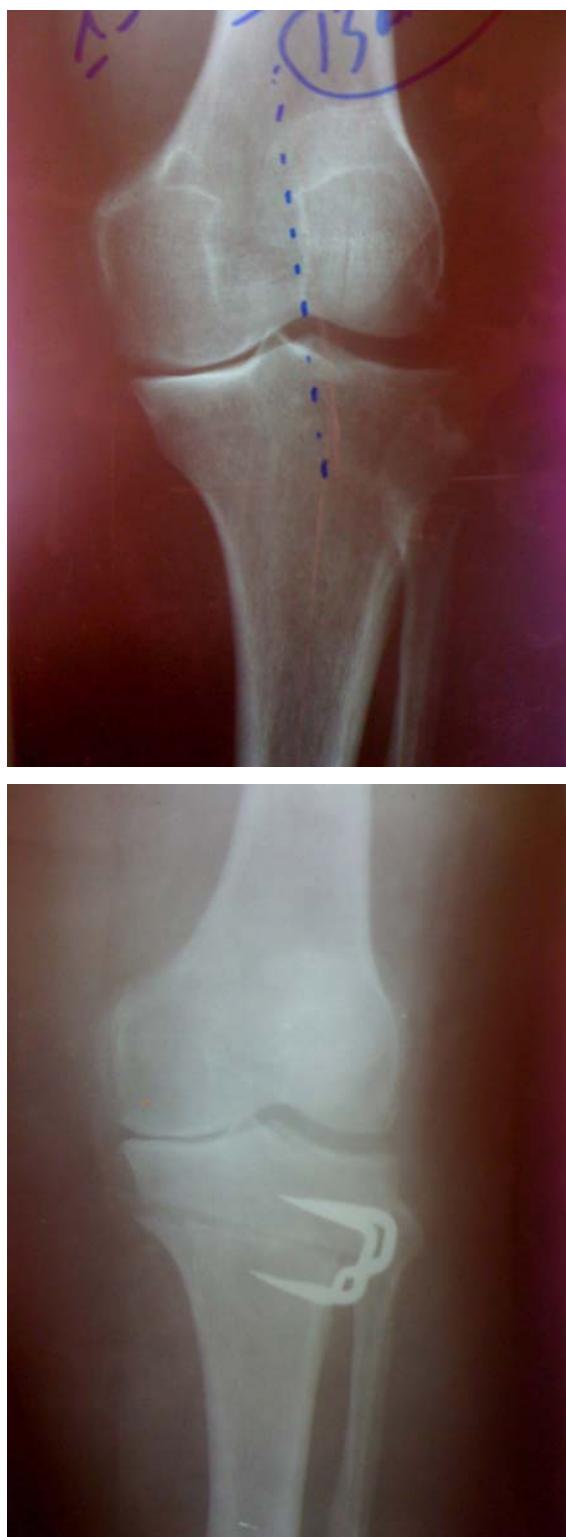

Figure 11 : OTV par soustraction externe fixée par 3 agrafes chez un patient présentant une AFTI stade II sur GV de 10° à gauche.

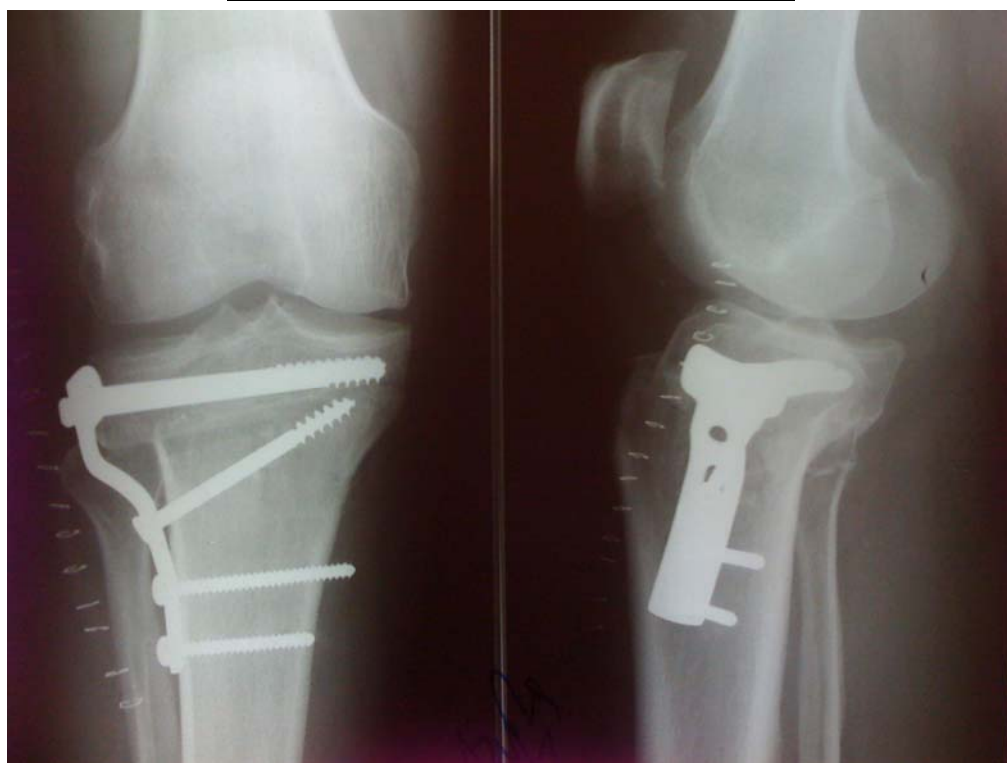
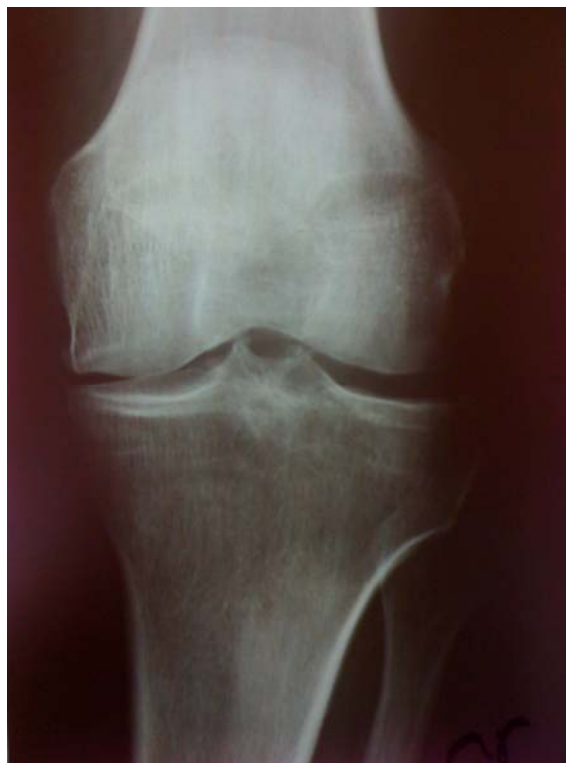
Figure 17 : OTV par soustraction externe fixée par plaque vissée en T chez un patient présentant une AFTI stade I sur GV de 10° à G.

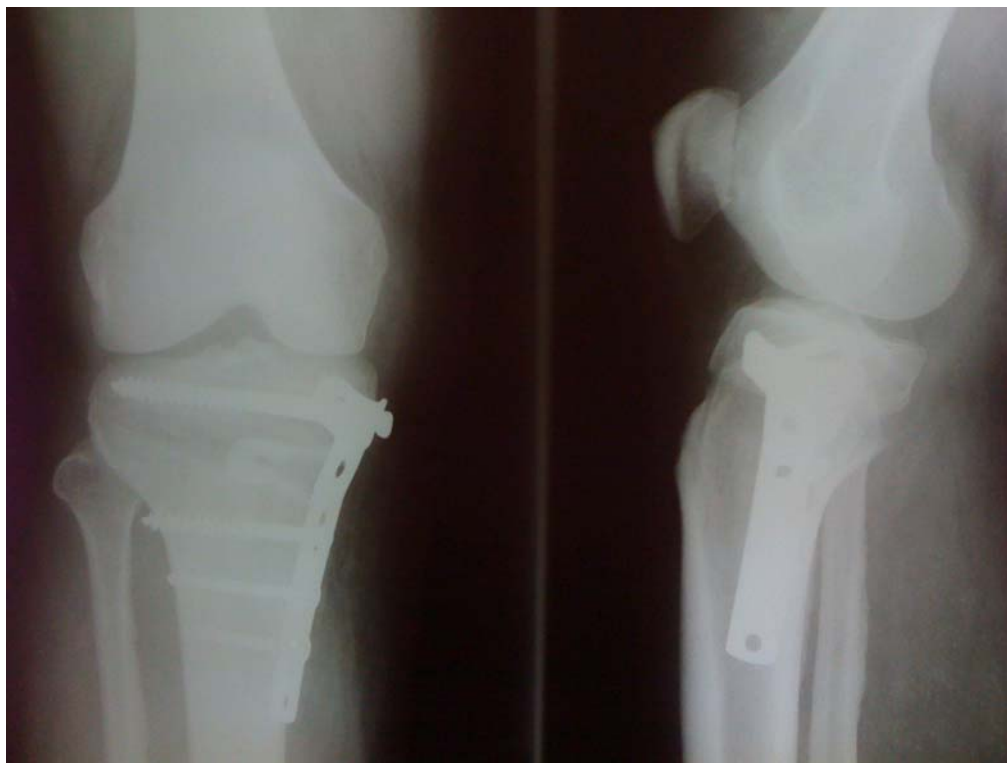
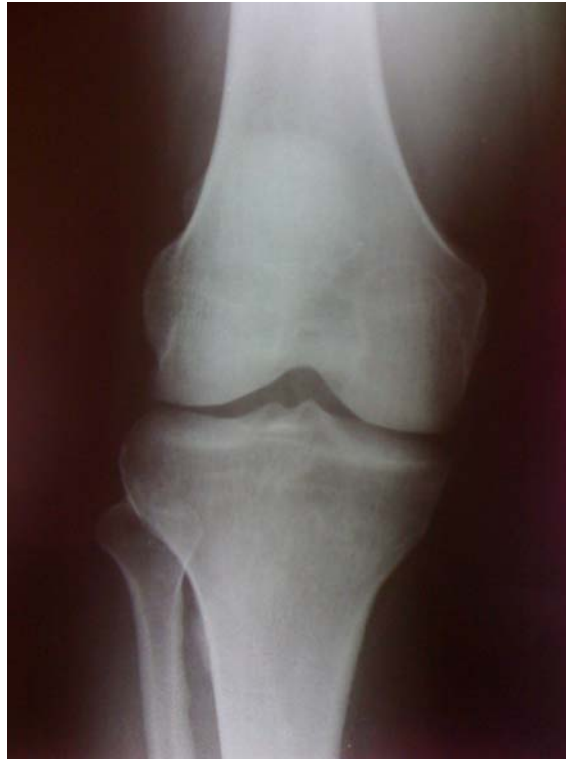
Figure 18 : OTV par addition interne, maintenue par cale en ciment et fixée par plaque en T, chez un patient présentant une AFTI stade I sur GV de 9° à droite.

5. Gestes associés :

- **L'ostéotomie du péroné** étant nécessaire lors de la réalisation de l'OTV curviplane et celle par soustraction externe, fut réalisée chez 25 de nos patients (83%).

Toutes les ostéotomies du péroné réalisées dans notre série siégeaient au niveau de la jonction du 1/3 moyen et du 1/3 inférieur du péroné.

- **Une ligamentoplastie** du LCA s'est avérée nécessaire chez un patient présentant une laxité ligamentaire antérieure. (Figure 19)

- Aucun patient n'a nécessité de geste au niveau de la rotule.

6. Moyens de fixation :

La fixation du foyer de l'ostéotomie tibiale était assurée par différents matériaux :

- Les agrafes de Blount droites et décalées dans 22 cas (73%) :
 - . Par 2 agrafes dans : 8 cas
 - . Par 3 agrafes dans : 12 cas
 - . Par 4 agrafes dans : 2 cas
- Plaque vissée en T dans : 8 cas (27%).

A la fin de l'acte opératoire, la fermeture s'effectuait sur drain de Redon.

L'immobilisation par genouillère plâtrée (de Zimmer) était de principe pour tous nos patients, d'une durée moyenne de 21 jours.

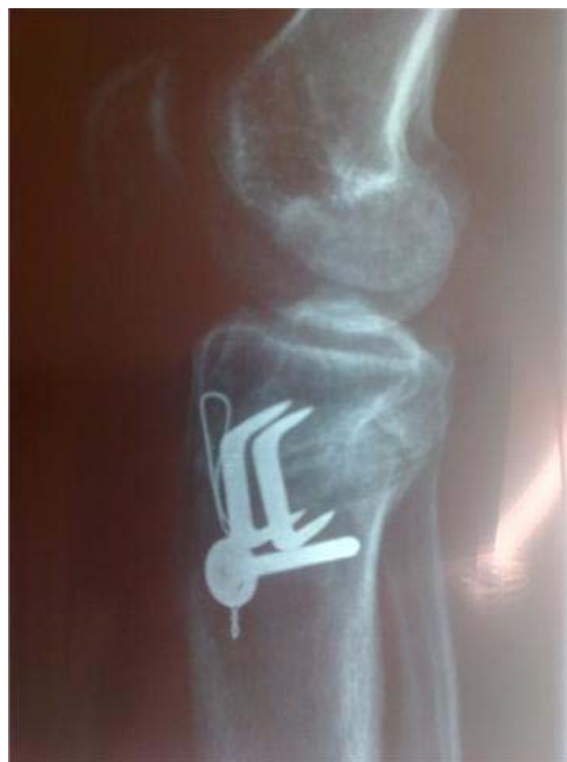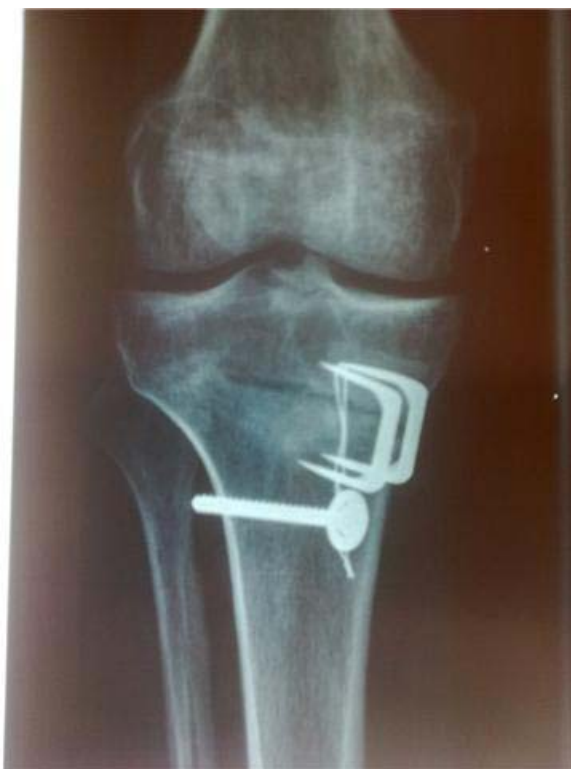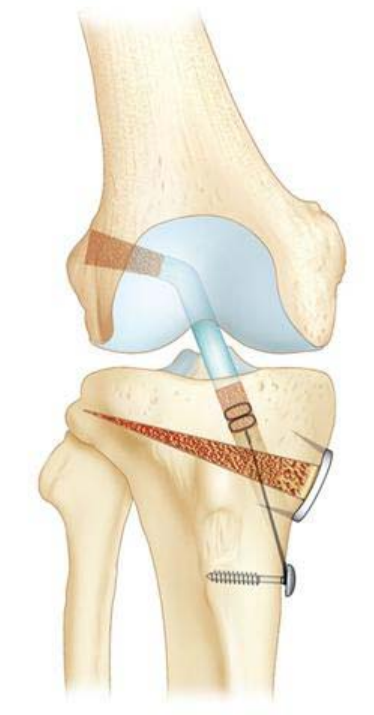


Figure 19 : Ligamentoplastie chez un patient présentant une laxité ligamentaire

VII. LES SUITES OPERATOIRES :

1. Les soins post-opérateurs :

Le pansement a été enlevé le 3^{ème} jour post-op. Le drain de Redon surveillé quotidiennement a été enlevé à J3-J4 du post-op en moyenne.

L'antibiothérapie préventive était systématique à base de pénicilline du groupe M.

De même tous les patients ont reçu des anticoagulants à dose préventive (0,3/j) à base de HBPM, ainsi que des AINS.

2. Rééducation et délai d'appui :

L'ostéotomie est une intervention extra-articulaire, dont la rééducation est simple avec récupération rapide de la mobilité préopératoire.

La rééducation fonctionnelle post-opératoire a débuté dès le 3^{ème} jour pour tous les patients. L'appui total était autorisé en fonction de la technique utilisée et du moyen de fixation employé, le délai de cet appui variait entre 5 à 12 semaines.

VIII. Complications post-opératoires :

1. Ostéo-articulaire :

Nous avons déploré une seule complication post-opératoire : un débricolage du matériel d'ostéosynthèse au 6^{ème} jour chez un patient traité par ostéotomie curviplane qui a nécessité une reprise chirurgicale. Ce débricolage était dû à un appui précoce non autorisé par le médecin traitant.

2. Infectieuses :

Aucun sepsis n'a été noté, qu'il soit de localisation superficielle ou profonde.

3. Vasculaires :

Sont représentées essentiellement par les phlébites ou thrombophlébites.

Dans notre série, aucune n'a été détectée cliniquement.

4. Neurologiques :

Aucun trouble neurologique n'a été signalé dans notre série.

IX. RESULTATS THERAPEUTIQUES :

Sur les 30 patients opérés, 18 patients ont été revus, avec un recul moyen de 3ans et 6 mois (2ans - 5ans). Certains patients n'habitant pas à Marrakech, ils n'ont plus consulté depuis le 4^{ème} contrôle vers 3 mois en postopératoire.

1. Résultats fonctionnels globaux :

Pour évaluer nos résultats, nous avons adopté la classification du groupe GUEPAR :

Tableau III : Classification du groupe GUEPAR

Résultat global	Douleur	Mobilité en flexion	Instabilité
Très bon	Aucune	$\geq 110^\circ$	Aucune
Bon	Modérée	$90^\circ - 109^\circ$	Modérée
Moyen	Modérée	$60 - 89^\circ$	Importante
Mauvais	Importante ou permanente	$< 60^\circ$	Permanente

Nous avons ainsi obtenu :

- Très bons résultats dans : 37,5% des cas.
- Bons résultats dans : 44% des cas.
- Moyens et mauvais résultats dans : 18,5% des cas.

2. Analyse des résultats cliniques :

2-1. la douleur :

La douleur fémoro-tibiale a été évaluée selon la cotation du groupe GUEPAR déjà citée.

Ainsi, sur les 18 patients revus nous avons obtenu : (figure 20)

D0 : 8 cas (44%)

D1 : 7 cas (39%)

D2 : 3 cas (17%)

D3 : 0 cas (0%)

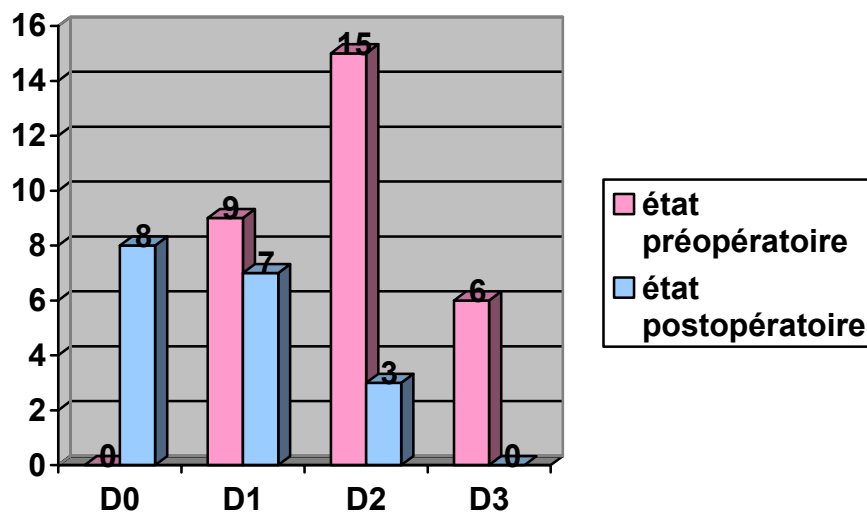


Figure 20: Evolution de la douleur

Nous avons noté une nette amélioration du syndrome douloureux. En préopératoire, aucun patient n'a été classé D0, alors qu'après l'intervention 8 patients sur les 18 (44%) revus ont été classés D0. Ainsi les grades D0 et D1 sont passés de 30% en pré-op à 83% en post-op.

Par ailleurs, le syndrome fémoro-patellaire était absent dans tous les cas.

2-2. La mobilité :

- L'extension était normale dans tous les cas.
- Le degré de flexion varie selon la répartition suivante : (figure 21)

. > 110° : 13 cas (72%)

. 90° - 110° : 3 cas (17%)

. 60° - 89° : 2 cas (11%)

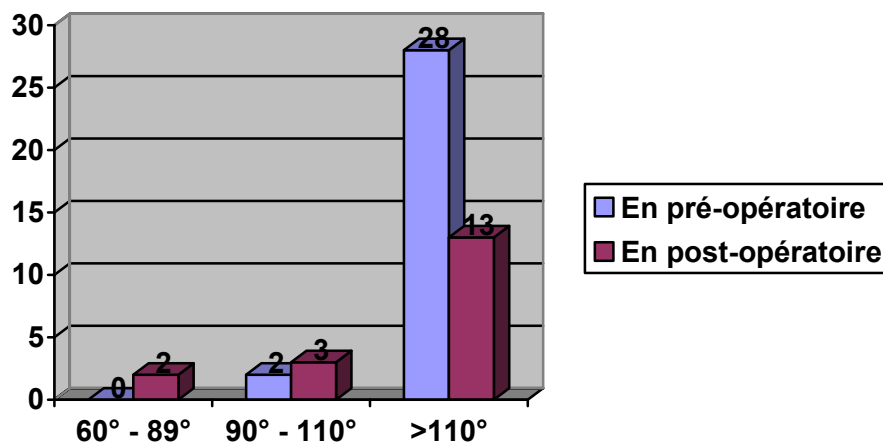


Figure 21 : Evolution de la flexion du genou

Une flexion satisfaisante ($F \geq 90^\circ$) fut obtenue chez 16 patients sur les 18 revus soit un taux de 89%. Or elle était de plus de 90° dans 100% des cas en pré-opératoire, cette perte légère en amplitude de flexion est liée surtout à une rééducation insuffisante chez certains patients.

2-3. La marche :

Sur 18 patients réexaminés, nous avons obtenu :

- Une marche normale dans : 12 cas (67%)
- Une marche avec douleur légère : 3 cas (16%)
- Une marche avec boiterie : 2 cas (11%)
- Une marche avec utilisation de canne : 1 cas (6%)

Ainsi, la marche a évolué d'une façon satisfaisante. Elle n'est plus perturbée que dans 33% des cas, alors qu'elle l'était dans 60% en pré-opératoire.

2-4. La stabilité :

En pré-opératoire, on avait répertorié un seul cas de laxité ligamentaire de localisation antérieure, cette laxité a été traitée par ligamentoplastie en même temps que l'OTV, donnant une stabilité du genou lors du contrôle du patient.

3. Résultats anatomiques :

3-1. La consolidation :

Elle a été obtenue dans tous les cas.

3-2. La correction de la déviation axiale (DA) :

Dans notre série, nous avons obtenu selon les critères suivants :

- Normocorrigé : 3° de valgus \leq DA $<$ 6° de valgus : 11 cas (61%)
- Hypocorrigé : DA $<$ 3° de valgus : 4 cas (22%)
- Hypercorrigé : DA \geq 6° de valgus : 3 cas (17%)

Les résultats en hypocorrection ont été observés essentiellement dans les gonarthroses à genu varum pré-opératoire élevé. Ainsi, c'est dans la tranche de $16^\circ <$ DA $<$ 22° que l'ont rencontré le plus d'hypocorrection.

D'autre part, les hypercorrections ont été obtenues pour de varus initiaux généralement inférieurs à 9° .

Enfin, les normocorrections ont été acquises pour des varus initiaux modérés $9^\circ <$ DA $<$ 15° .

3-3. L'arthrose F-T : (figure 22 et 23)

Elle a été étudiée sur les clichés du genou de face en charge.

Sur les 18 patients revus, nous avons obtenu les résultats suivants :

- Arthrose stade I : 11 cas (61%)

Place de l'ostéotomie tibiale de valgisation dans le traitement de la gonarthrose « A propos de 30 cas »

- Arthrose stade II : 4 cas (22%)
- Arthrose stade III : 3 cas (17%)
- Arthrose stade IV et V : aucun cas (0%)

Ainsi à 3 ans et 6mois de recul, nous avons obtenu une stabilisation de la gonarthrose interne chez 15 patients des patients revus et une aggravation vers le stade III d'Ahlback pour 3 patients.

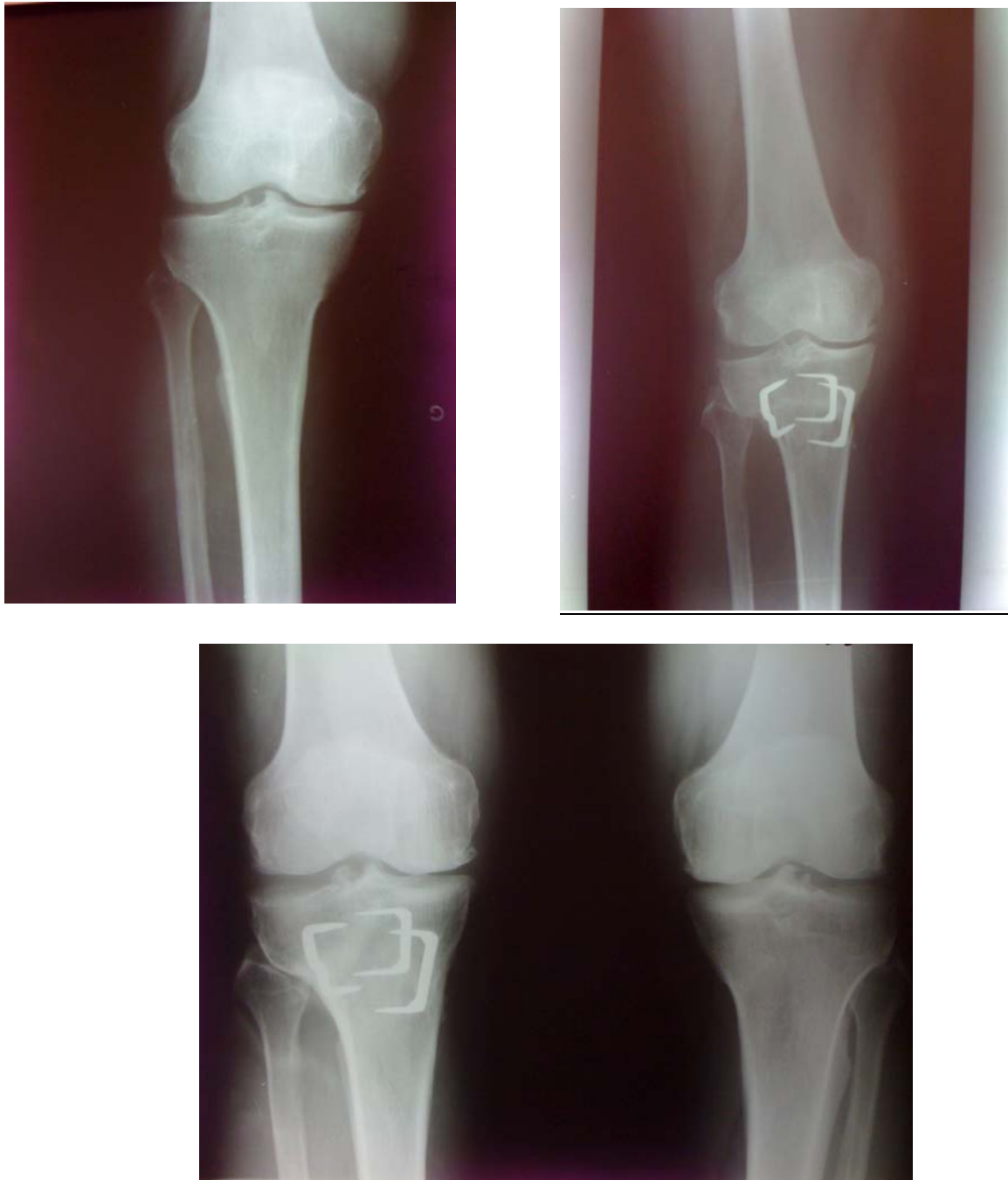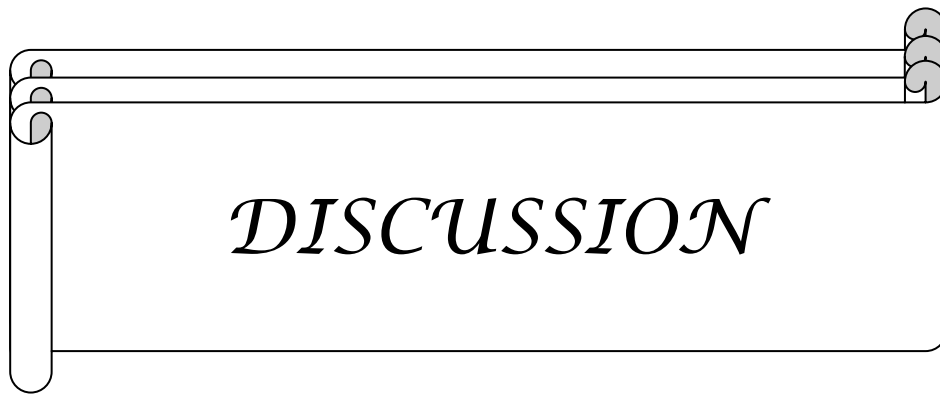


Figure 22 : OTV curviplane droite fixée par 3 agrafes de blount chez un patient présentant une AFTI stade I et un ADG de 8°.Recul de 4 ans : montre une stabilisation du processus arthrosique.

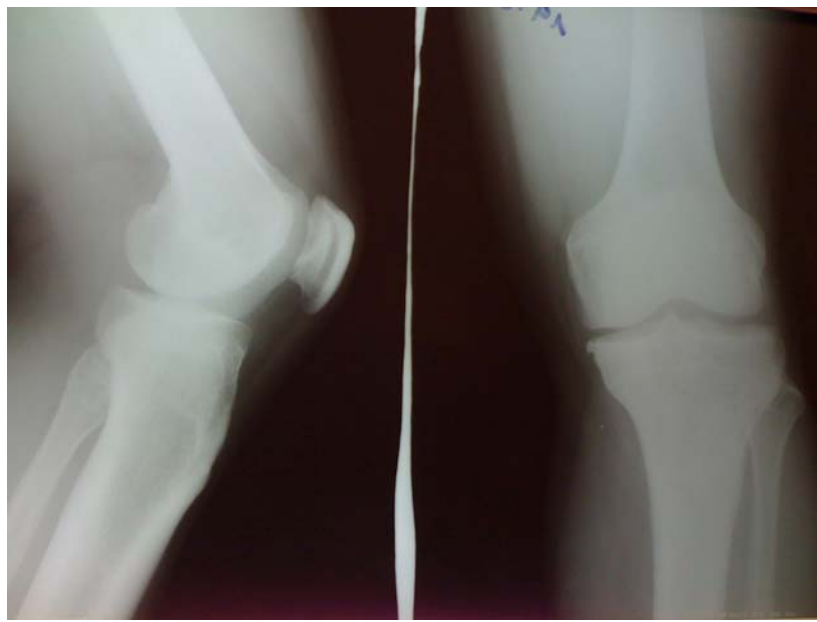
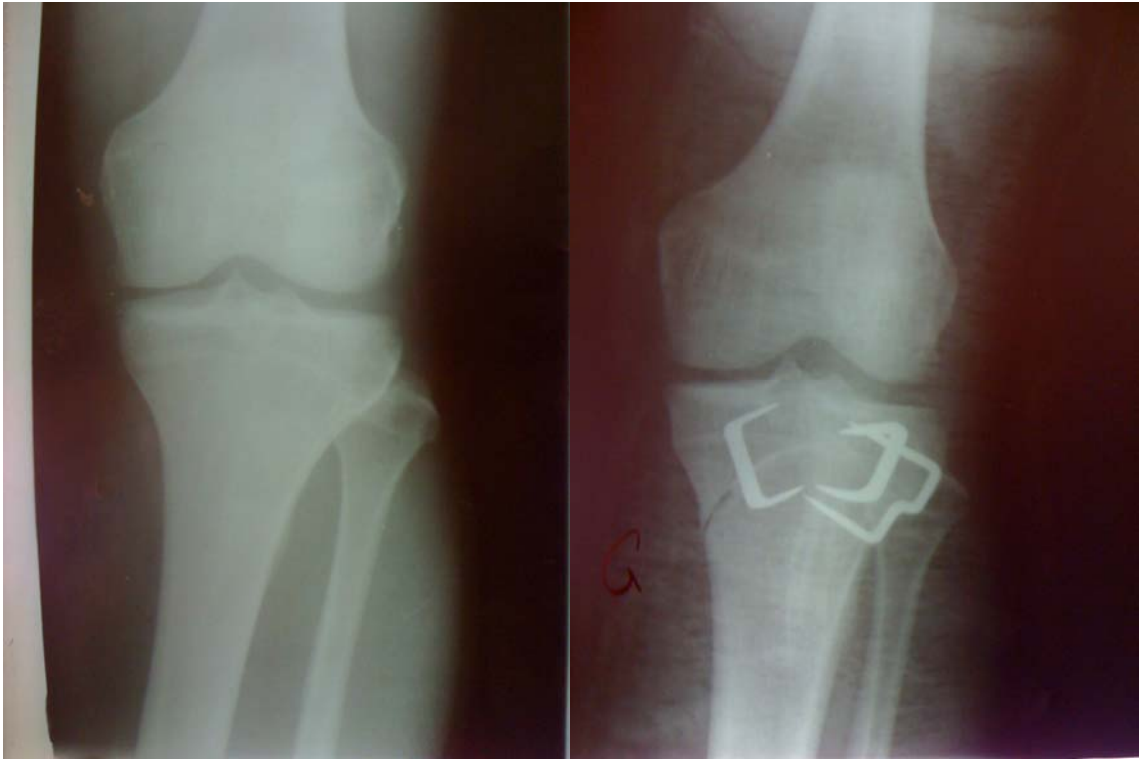
Photo 23 : OTV curviplane gauche fixée par 3 agrafes chez un patient présentant une AFTI stade I.

Contrôle à 21 mois : stabilisation de la gonarthrose.



DISCUSSION

I. Epidémiologie :

1. Age :

La totalité de nos patients ne dépassaient pas 60ans au moment de l'intervention, avec une moyenne d'âge de 52ans.

L'âge de 65ans constitue une limite pour beaucoup d'auteurs, dont la moyenne d'âge des sujets ayant bénéficié de ce traitement conservateur ne dépassait pas 60ans (tableau IV).

Tableau IV: Comparaison de la moyenne d'âge des différentes séries

Auteurs	Nombre de cas	Moyenne d'âge (ans)
Lootvoet [9]	193	57
Aydogdu [10]	46	60
Dubrana [6]	214	57
Bouharras [11]	118	58
Notre série	30	52

Cependant, il n'existe pas d'âge limite au-delà duquel l'ostéotomie est vouée à l'échec. **Langlais** [12] a montré que passé 60 ans, et même après 70 ans, le risque d'échec était le même à stade d'arthrose comparable.

Pour **Lerat** [13], l'âge n'est pas à prendre en compte isolément, c'est plutôt l'espérance de vie de chaque patient quand elle est prévisible ; ainsi, pour les sujets dont l'espérance de vie est plus de 20 ans, l'OTV est préférable aux prothèses, car celles-ci n'ont pas encore fait preuve d'une longévité comparable, surtout avec l'usure inéluctable du polyéthylène.

2. Le sexe :

Dans notre série, on note une majorité de sexe masculin, alors que dans la littérature, les 2 sexes sont variablement représentés. Tantôt le sexe féminin prédomine (**Rinonapoli [14]**, **Lootvoet[9]**), tantôt le sexe masculin prédomine [15,16].

Tableau V : Répartition du sexe dans la littérature

Auteurs	Nombre de cas	Sexe masculin (%)	Sexe féminin (%)
Rinonapoli [14]	102	17	83
Lootvoet [9]	193	25	75
Coventry [15]	78	65	35
Darrell [16]	279	85	15
Notre série	30	73	27

Dans la plus part des études, le sexe n'influence pas la sélection des malades ni les indications des OTV, bien que **Hutchinson [17]** ait nuancé entre les deux sexes pour définir l'âge idéal des patients à ostéotomiser. Il sélectionne des hommes de moins de 60 ans et des femmes préménopausées.

II. ANTECEDENTS PATHOLOGIQUES OU TARES :

1. L'obésité :

Le poids est un facteur important car les résultats des ostéotomies sont meilleurs chez les sujets de poids normal.

En étudiant ce paramètre, **Coventry [15]** a conclu qu'il y avait un risque considérable d'échec d'ostéotomie chez les sujets très obèses.

Dans notre série 10% des patients présentaient un léger surpoids.

2. Antécédents traumatiques du genou :

Ce paramètre est un facteur étiologique important de la gonarthrose dite post-traumatique. Celle-ci est une meilleure indication à l'ostéotomie à côté de la gonarthrose débutante sur déviation axiale chez **Langlais [12]**. Dans notre série, le caractère post-traumatique fut noté chez 2 patients ; soit 7% des cas.

III. Etiologies :

La gonarthrose revêt différentes formes étiologiques d'après **Lecarpentier [18]** et **Peyron [19]** mais qui ne font pas toutes recours à l'ostéotomie.

Dans la littérature de nombreux auteurs (**Descamps [20]**, **Mathew [21]**, **Langlais [12]**) réservent cette ostéotomie à la gonarthrose sur genu varum primitif ou secondaire et la déconseillent pour l'origine inflammatoire ou métabolique vue l'atteinte tricompartmentale dans ce cas, ce qui a été aussi le cas dans notre étude, vue que tous nos patients opérés ne présentaient qu'une gonarthrose sur genu varum primitif (90% des cas) ou secondaire (10% des cas).

1. Gonarthrose sur genu varum primitif :

Sa fréquence dépasse de loin celle de la gonarthrose sur genu varum secondaire. En effet :

- **Lootvoet [9]** dans sa série de 193 cas, a noté 70% de genu varum primitif.

- **Blanchard [22]** dans sa série de 250 cas, a rapporté 92% de genu varum primitif.
- Dans notre série, nous avons noté 27 cas de genu varum primitif, soit 90% des cas.

2. Gonarthrose sur genu varum secondaire :

2-1. Gonarthrose sur genu varum post-traumatique :

- Dans la série de **Lootvoet [9]**, on dénombrait 10% de traumatismes du genou.
- Dans la série de **Blanchard [22]**, 6% de ses patients présentaient un genu varum post-traumatique.
- Dans notre série, la notion de traumatisme du genou a été signalée dans 2 cas, soit environ 7% des patients ; le bilan lésionnel n'a pas été précisé pour ces traumatismes.

2-2. Séquelles d'arthropathies inflammatoires :

- Retrouvées dans la série de **Blanchard [22]**, dans 6 cas soit environ 2,4% des cas.
- Cependant, aucun cas n'a été relevé dans notre série.

IV. ETUDE CLINIQUE :

1. La douleur :

L'ostéotomie est indiquée devant l'intensité des gonalgies surtout dans le but de les soulager. Cet effet antalgique constitue à court et moyen terme le principal indicateur de bons résultats (**LOOTVOET [9]**).

Il faut savoir diagnostiquer une douleur F-T et la différencier d'une douleur F-P qui lui est souvent intriquée tel que l'a mentionné **Cazalis [23]** et **Benyamou [24]**.

Pour plusieurs auteurs (**Lootvoet [9]**, **Goutallier [25]** et **Hernigou[8]**), la présence d'un syndrome F-P ne constitue pas une contre-indication pour l'OTV, car dans leurs séries, l'atteinte fémoro-patellaire n'a pas affecté le résultat des ostéotomies.

Cependant dans notre série on a préféré éviter les patients présentant un syndrome F-P témoignant d'un stade avancé de la gonarthrose, ainsi notre série ne comportait que 2 patients présentant ce syndrome soit 7% des cas.

2. La mobilité :

La mobilité préopératoire n'influence pas beaucoup le pronostic (**Lerat [13]**). La flexion du genou n'est généralement pas altérée par une ostéotomie, sauf dans la série de **Weil [26]**, mais elle n'est pas améliorée non plus, sauf légèrement parfois grâce à la disparition de la douleur.

Le seuil minimal de flexion du genou est diversement tolérable dans la littérature. Une flexion de 60° serait le minimum pour retenir une indication d'ostéotomie pour **Lerat [13]**, **Descamps [20]** et **Vainionpää [27]**. Un minimum de 90° pour **Insall [28]** et **Hutchison [17]**. Tandis que **Jackson [29]** et **kettelkamp [26]** exigent une flexion minimale de 110°.

Dans notre série 93% des patients avaient une flexion au-delà de 110° et 7% d'entre eux avaient un degré de flexion situé entre 90° et 110°, sans aucun cas de flexion inférieure à 90°.

3. La marche :

D'après **Glimet [30]**, la marche comme la douleur est un paramètre essentiel de la gonarthrose qui permet de juger le résultat fonctionnel de l'intervention adoptée.

Dans plusieurs séries de littérature (**Lootvoet [9]**, **Goutallier [25]**, **Aydogdu [10]**) de même que dans notre série le périmètre de marche était surtout limité à moins d'un Km.

4. La stabilité :

Bien que la laxité ligamentaire ne soit pas une contre-indication formelle à l'ostéotomie tibiale, plusieurs auteurs (**Insall et Joseph [31]**, **Hutchison [17]**, **Descamps [20]**, **Segal [12]**, **Darrell [16]**) optent pour une parfaite stabilité pré-opératoire des genoux, pour la raison que cette laxité rend plus difficile la planification opératoire. Pour **Insall [28]** et **Coventry [15]**, elle est corrélée à de mauvais résultats thérapeutiques

Cette instabilité lorsqu'elle est importante pourrait influencer la conduite thérapeutique tel qu'il a été précisé dans le symposium de la SOFCOT de 1992 [12] :

- Une laxité interne importante nécessiterait une hypercorrection ($>6^\circ$) pour que les contraintes varisantes disparaissent complètement, sans toutefois retentir sur le compartiment externe.

- Une laxité externe importante participe au degré de varus mesuré sur le pangonogramme, il faut donc accepter une hypocorrection tout en restant proche du plancher de la fourchette optimale (3°).

- Une laxité antéro-postérieure importante notamment la rupture du ligament croisé antérieur nécessite une plastie stabilisatrice pratiquée en même temps ou après l'OTV.

Dans notre étude, on a eu un seul cas de laxité ligamentaire antérieure traitée par ligamentoplastie.

V. ETUDE RADIOLOGIQUE :

1. Bilan radiologique :

Avant toute ostéotomie tibiale de valgisation, certains examens radiologiques sont indispensables à réaliser comme l'avait mentionné **Augereau [32]**. Il s'agit :

- Des clichés des 2 genoux en charge de face et de profil.
 - Des incidences axiales en flexion ($30^\circ, 60^\circ, 90^\circ$).
-

- Une goniométrie ou pangonogramme.
- Et parfois des clichés dynamiques en varus et valgus forcés et des incidences en schuss.

L'intérêt de ce bilan est de :

- Confirmer le diagnostic de la gonarthrose et évaluer son importance.
- Différencier le varus tibial constitutionnel de l'usure osseuse.
- Mesurer la déviation angulaire globale et l'angle de correction.
- Rechercher les laxités associées.

Ce bilan a été unanimement systématique dans toutes les études comme dans la notre.

2. Résultats :

2-1. Arthrose F-T interne :

D'après la **Société Française de Rhumatologie [20]**, l'arthrose F-T est mieux appréciée sur le cliché des deux genoux en charge. Elle est classée selon la classification **d'Ahlback [33]** qui reste la plus utilisée.

Les stades I et II d'Ahlback constituent la majorité (90%) des cas d'arthrose fémoro-tibiale opérée dans notre série, ce qui concorde parfaitement avec la littérature avec 86% chez **Rinonapoli [14]**, 90,5% chez **Aydogdu [10]**, ce qui laisse constater que les stades I et II d'Ahlback constituent l'indication principale des ostéotomies. Cette indication étant justifiée par le fait que moins l'usure est importante au départ, meilleurs sont les résultats, comme l'ont prouvé de nombreuses études (**Rinonapoli [14]**, **Aglietti [34]**, **Invarsson[35]**).

Les stades plus avancés font discuter plus une chirurgie prothétique.

2-2. Le varus initial ou DAG :

Il existe dans la littérature des controverses sur la relation entre le degré préopératoire du genu varum et les résultats thérapeutiques, ainsi que sur la déformation maximale qu'une ostéotomie peut corriger.

Pour **Maquet [36]**, l'importance du varus n'influence pas le résultat (32 excellents résultats sur 41 ostéotomies dépassant 15°), **Hernigou [37]** (46 l) et **Dubrana [6]** sont du même avis.

Pour **Aglietti et Rinonapoli [38]**, **Insall [26]** (1L) et **Kettelkamp [26]** (1L) il est préférable d'opérer les déformations en varus ne dépassant pas 10°. **Darrell [16]** s'est limité au genu varum de moins de 15° comme meilleure indication de l'ostéotomie. **Descamps [20]**, lui contre indique l'ostéotomie pour les déformations supérieures à 20°.

Tableau VI : Variations du varus initial selon les auteurs

Auteurs	DAG moyenne	Extrêmes de DAG
Lootvoet [9]	7,7°	3,9°– 11,5°
Aydogdu [10]	22°	16° – 36°
Goutallier [25]	8°	1° – 22°
Notre série	9,7°	6° – 22°

On constate donc d'après la littérature que les déformations de moins de 20° sont les plus sélectionnées comme indication idéale à l'ostéotomie.

Il en est de même pour notre série, où on retrouve seulement 2 cas de varus de plus de 20° traités par OTV pour des raisons socio-économiques.

2-3. L'arthrose fémoro-patellaire :

Comme on l'a déjà mentionné, l'existence d'une atteinte F-P n'a pas affecté les résultats des ostéotomies pour plusieurs auteurs qui ont mené des études dans ce sens, notamment **Lootvoet [9]**, **Goutallier [25]** et **Hernigou [37]**. Rapportant aussi, que l'arthrose F-P n'est pas

apparue ou ne s'est pas aggravée dans les suites lointaines des ostéotomies, même après 20ans pour Hernigou [37].

VI. TRAITEMENT :

1. BUTS :

Le traitement dans la gonarthrose a pour but de :

- soulager la douleur.
- garder ou rendre le genou mobile et stable.
- stabiliser l'évolution arthrosique.
- Eviter les complications.

2. Moyens :

2-1. Traitement médical :

Le traitement médical comporte :

- les mesures hygiéno-diététiques : amaigrissement, diminuer l'activité sportive.
- AINS, antalgiques, et infiltrations intra articulaires.
- Rééducation et physiothérapie.

Dans les cas plus avancés d'AFTI ce traitement médical ne peut suffire à supprimer la douleur que de façon temporaire.

2-2. Lavage articulaire :

Le lavage de la cavité articulaire, permet l'évacuation des débris cartilagineux et du liquide synovial ce qui a un effet anti-inflammatoire. On peut également pratiquer l'ablation de corps étrangers comme on en voit parfois dans l'arthrose.

Le lavage est indiqué après tentative de traitement médical qui a échoué, avec l'existence d'une composante inflammatoire importante, des épanchements à répétition et des douleurs nocturnes.

C'est une Intervention simple et à faible morbidité, elle a des résultats inconstants mais parfois surprenants. Elle a aussi l'intérêt d'évaluer le compartiment sain.

Par contre, son effet reste éphémère.

2-3. L'ostéotomie tibiale de valgisation :

L'arthrose F-T médiale sur genu varum, est une pathologie pour laquelle l'OTV est l'intervention conservatrice de référence, surtout pour les auteurs Français (**Dubrana [6]**). Sa place a été parfaitement définie par Daniel Goutallier : «le traitement de l'arthrose fémoro-tibiale interne par une ostéotomie tibiale de valgisation repose sur un concept mécanique. Mais ce concept ne se justifie que si l'ostéotomie n'entraîne pas à long terme une dégradation du compartiment fémoro-tibial externe, améliore ou du moins stabilise l'arthrose interne et enfin s'oppose à la récurrence de la déformation. »

a. Principe et but :

Comme l'avait signalé **Jashaw [39]**, l'ostéotomie tibiale de valgisation consiste à décharger le compartiment F-T interne arthrosique sur le compartiment externe en hypercorrigeant en valgus dont l'importance varie selon les auteurs. Si certains (**Insall [26]**, **Catani [40]**, **Bettin [41]**) insistent sur une grande hypercorrection pouvant aller jusqu'à 8 à 10°, la majorité des auteurs (**Lootvoet [9]**, **Aydogdu [10]**, **Segal [12]**, **Langlais [42]**, **Aglietti et Rinonapoli [38]**) optent pour une correction entre 3° et 6° comme garant de bons résultats sans retentir sur le compartiment externe.

Elle a pour but de supprimer la douleur durablement et d'obtenir une correction optimale de l'axe mécanique jambier qui assure une meilleure évolution du phénomène arthrosique, afin d'éviter sinon de retarder au maximum le recours à un traitement prothétique.

b. Les avantages :

Sont les 85% de bons et très bons résultats à 5 ans selon **Insall [31]**, l'effet antalgique précoce par levée de la stase veineuse intra os. Les meilleurs résultats sont obtenus chez le sujet jeune, avec une arthrose peu évoluée, une déviation angulaire modérée mais constitutionnelle et une correction satisfaisante. Une arthrose fémoro-patellaire débutante est le plus souvent compatible avec un bon résultat.

c. les inconvénients et les limites :

- La nécessité d'un compartiment opposé sain, la laxité de la convexité qui favorise la discorrection (majore le varus initial).

- Le terrain qui doit autoriser une mise en décharge de 45j stricte, la consolidation n'étant acquise qu'à 3 mois.

- La dégradation du résultat à long terme qui est quasi constante (70% à 6 ans, 45% à 13 ans **Goutallier [25]**).

- La chondro-calcinose qui est une contre-indication pour certains.

- Les risques de la technique: thrombophlébite (17% selon **Levigne [43]**), le syndrome des loges, hypo ou hyper correction (dégradation controlatérale), parésie sciatique, fracture articulaire et modification de la pente tibiale.

d. Voies d'abord :

La voie d'abord doit être située de telle manière qu'elle puisse être reprise facilement pour une chirurgie itérative ultérieure selon **Neyret [44] et Cloutier [45]**, afin d'éviter des complications cutanées par une cicatrice croisant la première.

D'après le symposium de la **SOFCOT [26]**, l'abord antéro-externe est plus préconisé que l'abord externe dans l'ostéotomie tibiale de soustraction. Il en est de même pour l'ostéotomie tibiale d'addition où l'abord antéro-interne est préféré à l'abord interne.

Langlais [26] recommande une voie antérieure aussi bien pour l'ostéotomie de soustraction que d'addition pour faciliter la pose ultérieure d'une éventuelle prothèse du genou.

Dans notre série, on a utilisé chez 15 patients (50%) une voie antérieure, chez 10 patients (33%) une voie antéro-externe et chez les 5 cas restants (17%) un abord interne.

e. Niveau d'ostéotomie :

La correction des genu varum au niveau du tibia est logique puisque la déformation siège dans le tibia, pour la totalité des cas. Le niveau de l'ostéotomie peut être situé au-dessus, au-dessous ou derrière la tubérosité tibiale.

Dans notre série comme dans la littérature (**Lerat [13]**), la localisation métaphysaire supra-tubérositaire de l'ostéotomie est la plus utilisée, cela pour des raisons essentiellement de consolidation osseuse et parce qu'il est logique de corriger la déformation le plus près possible du centre du genou. Pourtant **Catagni [46]** sur 55 ostéotomies sous-tubérositaires, il n'aurait pas eu de pseudarthrose.

f. Techniques :

L'analyse de la littérature a montré, qu'il n'y avait pas de consensus sur la technique chirurgicale à adopter [6]. Curviplane, ouverture et fermeture ont toutes des partisans qui ont chacun des arguments. Cela dit, quelque soit la technique choisie, l'OTV a un taux de survie d'environ 85% à 10ans (**Dubrana [6]**), si on considère la réintervention comme critère d'échec.

f-1. Ostéotomie curviplane ou semi-cylindrique :

Cette technique a été décrite en premier par **Jackson et waugh [29]** puis par **Blaimont [26]** et popularisée par **Maquet [36]**, utilisée dans les déformations majeures au-delà de 15° de varus et les stades avancés de la gonarthrose fémoro-tibiale. C'est la technique opératoire la plus utilisée dans notre série, pratiquée dans 50% des cas , l'ostéotomie curviplane fut utilisée pour traiter aussi bien les déformations minimales que majeures, avec comme moyen de fixation des agrafes de Blount utilisées aussi par **Lerat [13]**.

f-1-1. Technique opératoire :

- Le patient est installé en décubitus dorsal sur table ordinaire.
 - Anesthésie
 - Préparation du membre inférieur en position étendue, un billot sous la fesse homolatéral, genou pouvant se fléchir à 90°, un cale-pied permet facilement le passage d'une position à l'autre
 - Un garrot pneumatique est mis à la racine du membre.
 - L'ostéotomie du péroné, est réalisée en premier temps. Le trait est oblique ce qui permet un chevauchement.
 - La deuxième incision cutanée est antérieure.
 - Sous contrôle de l'amplificateur de brillance, mise en place d'une première broche de Steinmann à 15 mm de l'interligne articulaire perpendiculairement au futur axe mécanique du membre.
 - La deuxième broche est placée par rapport à la première avec un angle correspondant à la correction angulaire prévue par le calcul.
 - on aborde le tendon rotulien qui est dégagé pour permettre le tracé de l'ostéotomie en arrière de lui et de chaque côté.
 - Les faces médiale et latérale du tibia sont ruginées sur 3 ou 4 cm.
 - Le trait peut être préparé par des trous forés avec une mèche traçant et fragilisant la zone d'ostéotomie (On peut utiliser un guide dont la courbure est adéquate et que l'on place en arrière du tendon rotulien et contre le tibia).
 - L'ostéotomie est réalisée avec des ciseaux fins et minces qui délimitent une série de traits qui se rejoignent.
 - Lorsque l'ostéotomie est complète, on fait tourner doucement le tibia au point que les deux broches soient parallèles, la correction est vérifiée sous scopie.
 - On fixe alors avec des agrafes comme le préconisait **Ierat** [13]. Le mode de fixation connaît en fait plusieurs variations. **Blaimont** [26] fixait par un fixateur en cadre de Charnley mis en compression ou avec une plaque en « col de cygne ». Ce fixateur en cadre de Charnley est
-

utilisé aussi par **Maquet [36]** ayant comme avantage la possibilité de modifier le réglage de la correction en cas de défaut, ou en cas de déplacement, sans avoir à réintervenir.

- L'appui partiel est repris après 3 à 5 jours parfois 2 à 3 semaines.
- Les cannes sont utilisées pendant 10 semaines.

f-1-2. Avantages :

- . La consolidation est rapide.
- . La résection du péroné est minime.
- . L'incision médiane ne complique pas une arthroplastie ultérieure.
- . Les conditions sont favorables à l'arthrose fémoro-patellaire puisqu'on médialise automatiquement la tubérosité tibiale et qu'un avancement est possible (**Maquet [26]**), ainsi les douleurs fémoro-patellaires diminuent de 70 % à 23 % pour **Aydogdu [10]**.

- C'est la seule technique qui permette des corrections importantes (**Blaimont[26]**, **Thomine [26]**). **Maquet [36]** a bien montré que l'ostéotomie curviplane peut corriger des déformations importantes puisque 88 sur 296 ostéotomies pratiquées entre 1985 et 1995 avaient des genu varum de plus de 20° (20 à 32°).

f-1-3. Inconvénients :

- L'OTV curviplane est une technique un peu complexe.
 - Elle nécessite une ostéotomie du péroné par une incision différente.
 - Lors de corrections angulaires importantes, on est limité par la tension du ligament interne que l'on doit alors désinsérer, ce qui fait perdre de la stabilité.
 - Certaines complications lui sont décrites:
 - . La perte angulaire après ablation du cadre a été rapportée dans 12 sur 38 cas (27,9 %) pour **Aydogdu et Sur [10]**.
 - . Les infections sur broches, toujours résolutive après ablation et traitement antibiotique.
 - . Possibilité de paresthésies du nerf sciatique poplité externe lors de l'ostéotomie du péroné.
-

f-1-4. Résultats :

Cette technique fut adoptée par plusieurs auteurs comme **Aydogdu [10]** et **Jenny [47]** dont les résultats évalués selon le score de la Knee Society sont résumés dans le tableau suivant :

Tableau VII : Résultats de l'ostéotomie curviplane dans la littérature

Auteurs	Nombres de cas	Recul	Résultats satisfaisants
Aydogdu [10]	46	50 mois	81 points
Jenny [47]	111	8 ans	86 points

Pour notre série les résultats fonctionnels globaux, pour les patients traités par OTV curviplane étaient bons et très bons dans 82% des cas selon la classification du groupe Guepar.

f-2. Ostéotomie tibiale de soustraction externe :

A la suite de **Gariepy [48]** et de **Coventry [15]** qui furent les premiers à utiliser cette technique, de nombreux auteurs l'ont adoptée (**Aglietti et Rinonapoli [38]**, **Bauer et Insall [50]**, **Jackson [29]**, **Lootvoet [9]**, **Vanionpaa [27]**). Elle a été utilisée chez 10 patients (33%) dans notre série, avec comme moyen d'ostéosynthèse des agrafes de Blount dans 7 cas et plaque vissée en T dans 3 cas, conformément à la littérature (**Lerat [13]**).

f-2-1. Calcule du coin osseux :

Pour faire le calcul du coin osseux à enlever (ou à ajouter en cas d'une OTV par addition), **Slocum, Larson et James [50]** conseillaient de reporter la largeur de l'os sur un triangle dont un côté gradué en mm permet de déduire la hauteur du coin en fonction de l'angle.

Coventry [15] s'est basé sur la règle suivante : 10mm de la base du coin à réséquer équivaut 10° de correction. Règle appliquée aussi dans notre étude. **Insall [31]** a adopté la même technique pour les femmes, alors que chez les hommes 10mm correspond approximativement à 8° de correction.

f-2-2. Technique :

Après installation du patient et anesthésie :

- Incision cutanée longitudinale antérolatérale.
- On commence par une ostéotomie du péroné.
- Désinsertion de l'aponévrose et les muscles.
- Mise en place de 2 broches dans les deux fragments avec un angle correspondant à la correction à réaliser. Le but est qu'elles soient parallèles entre elles à la fin du montage.
- Le premier trait passe juste au-dessus de la tubérosité tibiale.
- les deux traits sont obliques en haut et en dedans et doivent converger exactement sur la corticale médiale. La convergence doit se situer entre 15 et 20 mm de l'interligne articulaire.
- L'ostéotomie se situe au-dessus de l'insertion du tendon rotulien et doit ménager un fragment épiphysaire le plus volumineux possible, afin de préserver la vascularisation et de permettre une ostéosynthèse solide.
- L'ostéotomie du tibia est réalisée ensuite, le coin osseux est extrait et les surfaces du tibia viennent alors en contact.
- L'ostéosynthèse du tibia est faite avec des agrafes ou avec une plaque vissée en T.
- L'os enlevé pourra servir de greffon que l'on disposera autour du foyer, de part et d'autre du matériel d'ostéosynthèse.
- Un contrôle radioscopique au cours de ce geste assure la bonne orientation et la bonne situation du trait.

f-2-3. Les avantages :

- la simplicité de la technique.
 - la correction est possible dans plusieurs plans.
 - l'excellent taux de consolidation en raison des larges surfaces d'os spongieux en présence.
 - Les pseudarthroses sont rares, 1,5 % pour **Bauer et Insall [49]** et 3,5 % pour **Tjornstrand [51]**.
-

- On peut déplacer la tubérosité tibiale en cas d'arthrose fémoro-patellaire associée par une ostéotomie frontale.

f-2-4. Les inconvénients :

- l'obligation de couper le péroné, avec des risques concernant le nerf péronier.
- Le syndrome des loges est une complication grave mais heureusement rare, 3 cas pour 327 OTV pour **Blaimont [26]**.
- la fragilité du montage en cas d'agrafes obligeant souvent à différer l'appui.
- le tendon rotulien qui se détend et la rotule qui s'abaisse peut créer de vraies « patella baja » parfois gênantes, surtout en cas de prothèse ultérieure.
- L'ostéotomie de fermeture peut avoir pour effet d'extérioriser la diaphyse ce qui peut compliquer l'implantation d'une prothèse ultérieure, surtout pour les implants à quille, c'est pour cela qu'au delà de 15° il faut préférer l'ostéotomie curviplane.

f-2-5. Résultats :

Les résultats de cette technique sont réputés très satisfaisants (tableau VIII).

Tableau III : Résultats de l'OTV de soustraction externe selon les auteurs

Auteurs	Nombre de cas	Recul	Bons et très bons résultats
Coventry [15]	87	5ans	87%
Descamps [20]	444	1- 8ans	86%
Insall [31]	95	5ans	85%

Concernant notre étude nous avons noté 75% de bons et très bons résultats pour nos patients traités par OTV de soustraction externe.

f-3. Ostéotomie tibiale d'addition interne :

Utilisée par plusieurs auteurs [Blanchard [22], Cauchoix et Duparc [52], Debeyre et Artigou [53], Goutallier [25], Hernigou [37]], cette technique fut employée dans 5 cas soit 17% de nos patients, fixée par une plaque vissée en T dans les 5 cas et maintenue par une cale en ciment dans 4 cas et par un greffon iliaque dans l'autre cas.

f-3-1. Technique :

– La voie d'abord est antérieure verticale légèrement médiale afin de permettre l'abord de la métaphyse tibiale au dessus et en dessous de la tubérosité tibiale.

– décollement des tendons de la patte d'oie et le ligament médial, jusqu'à l'extrémité inférieure de son insertion.

– L'ostéotomie est oblique en haut et en dehors et dans le plan sagittal, le trait est perpendiculaire à l'axe du tibia. La lame de scie doit aller jusqu'à la corticale externe, à 10 ou 12 mm de l'interligne, en préservant les fibres ligamentaires qui serviront de charnière pour l'ouverture. Cette charnière de stabilité est capitale pour la précision de la correction et pour la stabilité secondaire de l'ostéotomie.

– L'ostéotome reste en place au moment de l'ouverture et de l'utilisation pour soulever l'épiphyse, pendant que l'on écarte le tibia en créant une contrainte en valgus.

– Avant d'ouvrir l'ostéotomie, il faut absolument sectionner horizontalement les attaches fibreuses et périostées du ligament médial profond préalablement décollé à l'aide d'une rugine, sinon l'ouverture s'avérera impossible ou insuffisante.

– On contrôle l'axe du membre radioscopiquement.

On peut alors introduire une cale et après mise en place d'une première agrafe, faire un deuxième contrôle radioscopique.

– Dans l'OTV par addition, les agrafes sont le moyen d'ostéosynthèse le plus souvent utilisé selon Lerat [13]. Contrairement à notre série où on a employé que des plaques en T.

La cale utilisée peut être :

- Une autogreffe prélevée sur la crête iliaque avec l'avantage d'une consolidation rapide, mais l'inconvénient de toutes les prises iliaques (douleurs et nécessité d'un autre abord).
- Une allogreffe de tête fémorale congelée, qui est rarement utilisée.
- Les substituts osseux, qui sont largement utilisés, et dont la nature varie selon l'auteur, coins de phosphate tricalcique pour **Lerat [13]**, corail pour **Kenesi [54]** et cale en ciment pour **Goutallier et Hernigou [25]**.

f-3-2. Avantages :

- Absence d'ostéotomie du péroné donc pas de risque de lésion du sciatique poplité externe.
- Pas de syndrome de loges.
- Lors d'une reprise ultérieure pour prothèse, ses avantages sont : une incision interne qu'il suffit de prolonger vers le haut et un capital osseux suffisant.

f-3-3. Inconvénients :

- Nécessité d'interposer une cale qui allonge le temps de consolidation.
- Perte angulaire par tassement.
- Appui retardé.
- Allongement du membre.

f-3-4. Résultats :

Les résultats de l'OTV par addition interne sont proches des ceux le l'OTV par soustraction externe (tableau IX).

Tableau IIX : Résultats de l'OTV d'addition dans la littérature

Auteurs	Nombre de cas	Recul	Bons et très bons résultats
Kenesi [54]	34	32 mois	85%
Goutallier [25]	93	10-13ans	45%

g. Rééducation et délai d'appui :

g-1. La rééducation :

En l'absence d'immobilisation plâtrée, la rééducation peut être démarrée le lendemain de l'intervention. Alors qu'elle est reportée à la troisième ou la quatrième semaine en présence d'un renfort plâtré selon **Durey [55]**.

Pour notre série, où tous les patients avaient une immobilisation plâtrée, la rééducation fut initiée le 3^{ème} jour du post-op.

Il s'agit d'une rééducation assistée ou activo-passive puis active comme il a été précisé par **Niederhorn [56]** et **Duffey [57]**. Le secteur de mobilisation active ne doit pas dépasser 90° (**Langlais [42]**) durant les trois premières semaines pour ne pas entraîner des micromouvements du montage et par conséquent retarder la consolidation.

Le but de cette rééducation est d'aboutir à une flexion normale ou subnormale au bout de 30 jours, le patient poursuivra sa rééducation chez lui jusqu'au 2^{ème} mois (**Durey [55]**, **Niederhorn [56]**).

g-2. Délai d'appui :

Lorsque le montage est solide (plaque), l'appui partiel est immédiat, sous couvert de deux cannes, il se poursuit jusqu'à la 4ème semaine date à laquelle peut être envisagé l'appui total (Durey [55], Duffey [57]).

Alors qu'un montage fragile (agrafe) nécessite souvent un renfort plâtré, dans ce cas l'appui est prudent et progressif reportant l'appui total entre 60 et 70 jours pour Durey [55] et Duffey [57].

2-4. Traitement chirurgical radical :

a. Les prothèses unicompartmentales (PUC) : (figure 24)

Se sont des prothèses de resurfaçage. Elles ne remplacent que la partie usée du genou. Les critères de pose des PUC sont très stricts (Cartier [58]) :

- Intégrité des ligaments périphériques et du pivot central.
- Déformation axiale constitutionnelle < 4°.
- pas de surcharge pondérale.
- pas de lésion cartilagineuse des autres compartiments.
- Amplitudes articulaires normales.

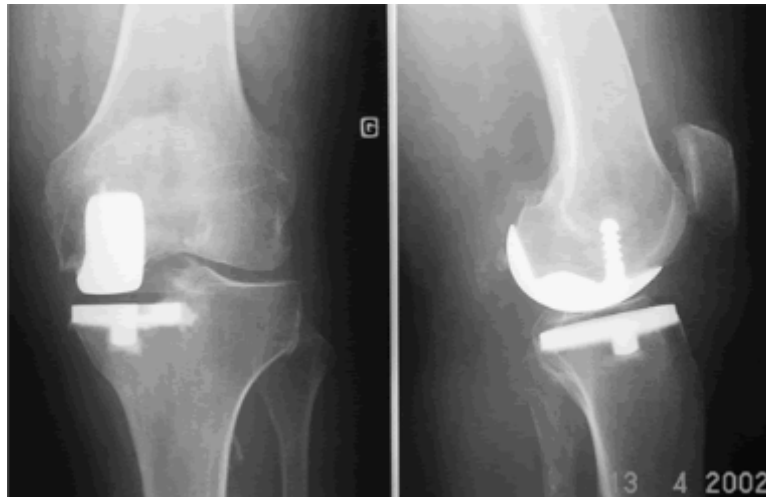

Figure 24 : Prothèse unicompartmentale interne. [59]

b. Les prothèses totales du genou (PTG) :

Elles remplacent deux ou trois surfaces articulaires et sont classées par leur degré de contrainte entre le composant fémoral et le composant tibial :

b-1. Les prothèses contraintes : (figure 25)

Il s'agit de prothèses totales qui comportent une tige fémorale et tibiale cimentées et qui sont articulées soit par une charnière soit par un pivot axial. Elles ont un taux élevé de complications rotuliennes, infectieuses, descellement mécanique et générales (embolie graisseuse). Ces prothèses, restent une solution de sauvetage, dont les indications sont rares.

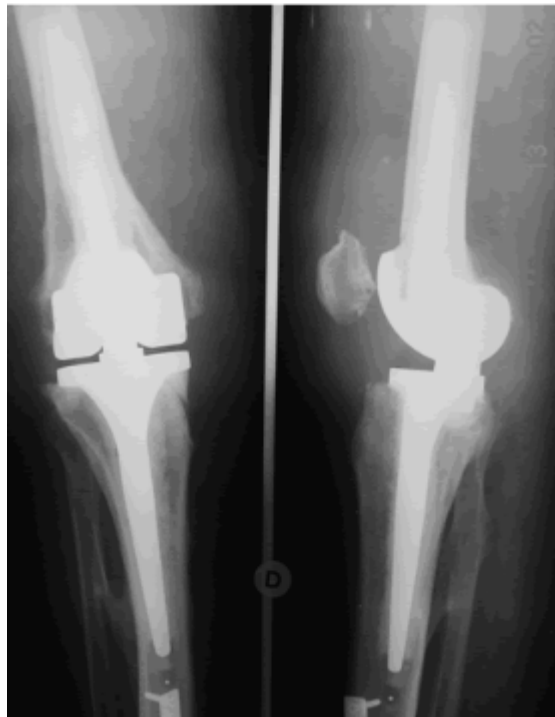

Figure 25 : Prothèse totale contrainte. [59]

b-2. Les prothèses semicontraintes : (figure 26)

Ce sont les prothèses les plus utilisées ; elles n'ont aucun lien mécanique fixe entre les deux pièces mais c'est le dessin et les ligaments qui permettent la stabilité du genou.

Trois grands types sont disponibles :

- Celles conservant les deux ligaments croisés : elles s'adressent à des arthroses peu évoluées et sont peu utilisées.

- les prothèses conservant le ligament croisé postérieur.
- les prothèses postéro-stabilisées où l'on résèque les deux ligaments croisés.

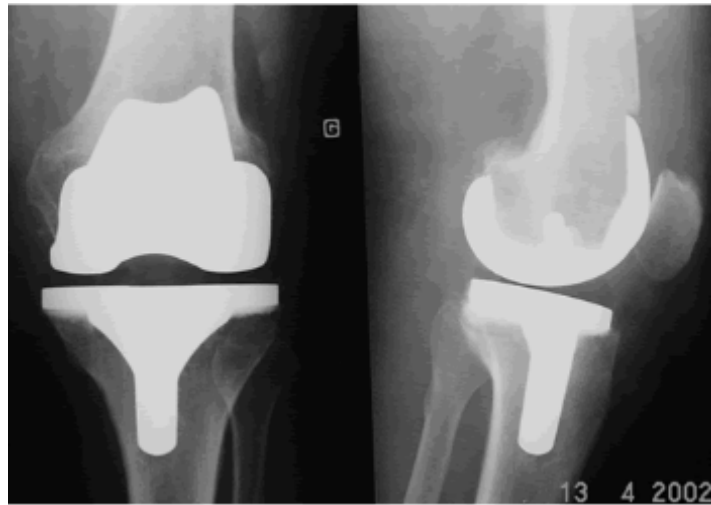


Figure 26 : Prothèses postères-tabilisée. [59]

Même si les prothèses du genou ont une courbe de survie de 95% après 10 à 15 ans (Lerat [13]), leurs performances à l'effort ne sont pas suffisantes pour que l'on propose régulièrement cette solution à des sujets jeunes et actifs, chez lesquels les résultats se sont d'ailleurs dégradés plus rapidement que pour les sujets âgés dans toutes les séries publiées.

VIII. LE CANDIDAT IDEAL POUR UNE OTV :

Les indications opératoires se sont affinées depuis que des analyses de longues séries d'ostéotomies avec des reculs de 10 ans et plus ont été publiées. Il n'y a pas de consensus pour toutes les composantes qui entrent dans la décision, mais tous les auteurs sont d'accord pour proposer des ostéotomies à des arthroses purement unicompartmentales et de stade peu avancé (Aglietti et Rinonapoli [38], Insall [31], Kettelkamp [26]).

Le profil du bon candidat serait, pour Segal [12] un sujet jeune avec un varus tibial, un bon interligne externe (radiographie en valgus forcé éventuellement), un ligament croisé antérieur et un ligament interne normaux, un pincement de l'interligne interne de stade I ou II.

IX. RESULTATS THERAPEUTIQUES :

1. Systèmes d'évaluation fonctionnelle :

Dans la chirurgie du genou, divers systèmes peuvent être adoptés pour évaluer les résultats thérapeutiques.

Le système de la Knee Society se basant sur l'étude de la douleur, la marche, la montée d'escalier, la mobilité, la force musculaire, le fessum et la stabilité, adopte un score de 100 points. Un score de 85 à 100 points est considéré comme un excellent résultat, de 70 à 84 points comme bon résultat, de 60 à 69 points comme résultat moyen et moins de 60 points comme mauvais résultat. Ce score a pour avantage une évaluation parfaite et complète de la fonction du genou.

Le protocole du groupe GUEPAR, utilise une classification des principaux critères cliniques (la douleur, la mobilité, la stabilité) pour une appréciation globale (**Bouharras [11]**). Ces trois paramètres étaient la base de l'évaluation fonctionnelle pour **Tjörnstrand [51]**. Alors que pour **Lootvoet [9]**, la douleur était le principal critère d'évaluation subjective.

Dans notre étude où l'analyse clinique des dossiers rendait un peu difficile l'application du système de la Knee Society, nous avons adopté le protocole du groupe GUEPAR.

2. Résultats cliniques :

2-1. Résultat des OTV sur la douleur :

La majorité des études affirment l'effet antalgique de l'ostéotomie tibiale valgissante par l'amélioration remarquable de la douleur en post-opératoire.

Dans la série de **Jenny [47]**, les grades D0 et D1 de Guepar passaient de 25% des cas en pré-op à 74% des cas en post-op. De même dans la série de **Lootvoet [9]**, après un recul moyen de 8ans, la douleur a été améliorée dans 75% des cas en post-op. Pour **Blanchard [22]**, dans sa série de 250 cas, il a constaté après 3 ans et demi de recul, que 58% des patients ne présentaient

plus de gonalgies, 30% d'entre eux ressentait une gêne douloureuse et dans 12% des cas, il a noté une persistance de la douleur.

Dans notre série de 30 cas, nous avons noté sur les 18 patients revus en consultation après un recul moyen de 3ans et 6 mois, une nette amélioration du syndrome douloureux. Les grades D0 et D1 de GUEPAR sont passés de 30% des cas en pré-op à 83% des cas en post-op.

2-2. Résultats des OTV sur la mobilité :

D'après **Descamps [20]**, l'ostéotomie tibiale n'est pas une intervention mobilisatrice. Effectivement, la mobilité demeure approximativement inchangée ou légèrement modifiée pour plusieurs auteurs (**Insall [31]**, **Rinonapoli [14]**, **Coventry [15]**, **Aglietti [38]**, **Kenesi [54]**).

Goutallier [25] affirme qu'après une ostéotomie, la flexion ne se modifie pas à condition qu'elle soit de 100° ou plus en pré-op.

Dans notre travail, une flexion satisfaisante ($F \geq 90^\circ$) fut obtenue chez 16 patients sur les 18 revus soit un taux de 89% alors qu'elle était de plus de 90° dans 100% des cas en pré-opératoire.

2-3. Résultats des OTV sur la marche :

La diminution de la douleur va de pair avec l'amélioration de la marche et la non utilisation de canne comme ça a été affirmé par de nombreux auteurs, dont les résultats sont représentés dans le tableau X :

Tableau X : Résultats du périmètre de la marche dans la littérature

Auteurs	Recul	PM > 1Km ou illimité	
		Pré-op	Post-op
Goutallier [25]	10 à 13 ans	31%	82%
Lootvoet [9]	8 ans	28%	62%
Rinonapoli [14]	15 ans	27%	53,5%

Pour notre part, nos résultats concordent parfaitement avec ceux de la littérature, avec une évolution satisfaisante de la marche, qui n'est plus perturbée que dans 33% des cas en post-opératoire, alors qu'elle l'était dans 60% des cas en pré-opératoire.

2-4. Résultats de l'OTV sur la stabilité :

Goutallier [25] a affirmé que les laxités frontales pouvaient régresser après ostéotomie tibiale d'addition interne. Alors que les laxités antéro-postérieures, ne pouvaient régresser qu'au prix d'une reconstruction ligamentaire associée à l'ostéotomie tibiale d'après **Lerat [60] et Nereyt [44]**.

3. Résultats anatomiques :

3-1. Consolidation :

Blanchard [22] affirme que la consolidation est obtenue de façon plus précoce dans l'ostéotomie tibiale de fermeture que par celle d'ouverture en raison du bâillement osseux nécessaire dans cette dernière.

Vainionpaa [27], a noté qu'il y avait 3,6% de retard de consolidation pour les OTV supra-tubérositaires, alors qu'il y en a 14% pour les sous-tubérositaires.

Le délai de consolidation est rarement précisé dans les séries, ce délai est habituellement de 42 à 45 jours, date à la quelle l'appui est souvent repris (**Aydogdu [10], Segal [12], Jenny [47]**).

La non consolidation est rare dans presque toutes les séries (**Insall [31], Ito [9], Hutchison [17], segal [12], Rinonapoli [14], coventry [15], Darrell [16]**), il en est de même dans la notre, où la consolidation fut obtenue dans tous les cas.

3-2. Evolution de l'arthrose F-T :

L'arthrose F-T est un processus qui s'aggrave progressivement avec le temps (**Glimet [30]**). Outre le fait de soulager la douleur du patient, l'ostéotomie tibiale de valgisation a pour

but de ralentir l'évolution du processus arthrosique afin de retarder voir éviter le recours à une prothèse du genou. Cet objectif est possible grâce à une hypercorrection en valgus de 3° à 6°.

La dégradation F-T interne est d'autant plus rapide que l'axe du membre est hypocorrigé (Segal [12]). Alors que la détérioration F-T externe est liée à une hypercorrection (Segal [12], Goutallier et Hernigou [25])

Dubrana [6], dans son étude multicentrique de 152 cas, rapporte une aggravation du stade arthrosique après 133 mois (11ans) d'évolution.

Globalement selon plusieurs séries (insall [31], lootvoet [9], Rinonapoli [14], coventry [15], aglietti [38]), l'arthrose F-T interne a tendance à s'aggraver mais à long terme.

Pour notre série, dont le recul est seulement de 3ans et 6 mois, nous avons obtenu une stabilisation de la gonarthrose interne chez 15 patients des patients revus et une aggravation vers le stade III d'Ahlback pour 3 patients.

3-3. Evolution de l'arthrose F-P :

Rares sont les études qui ont apprécié l'évolution de l'articulation F-P après ostéotomie. Goutallier [25] a montré que l'aspect radiologique de l'articulation F-P n'était guère influencé par l'ostéotomie tibiale bien que la plupart des signes de souffrance rotulienne avaient disparus ou se sont améliorés.

Très souvent une arthrose F-P associée à l'arthrose F-T bénéficie d'un geste thérapeutique adjuvant à l'ostéotomie (Lerat [60], Lootvoet [9]). Il s'agit d'une résection de l'aileron rotulien externe, d'un avancement ou d'une transposition de la tubérosité tibiale tel que l'avait décrit Olivier [61].

4. Résultats fonctionnels globaux :

Les résultats thérapeutiques de l'ostéotomie tibiale de valgisation sont en général très satisfaisants à court et moyen terme. (Tableau XI)

Tableau III : Comparaison des résultats de l'OTV avec d'autres séries

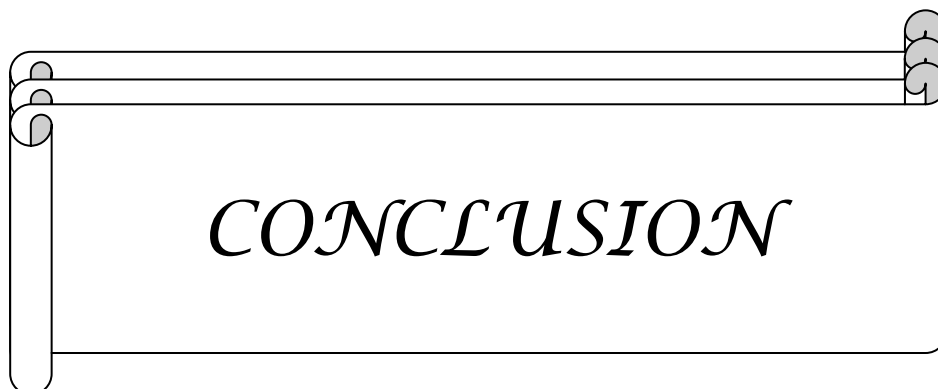
Auteurs	Recul	Très bons et bons résultats
Langlais [12]	5ans	81%
Coventry [15]	10 ans	60%
Yasuda [62]	10 à 15 ans	63%
Lootvoet [9]	8ans	71%
Aglietti [38]	4 ans	88%
Notre série	3 ans et 6 mois	81,5%

Le pourcentage de bons et très bons résultats (81,5%) observé dans notre série, nous paraît très satisfaisant comparé aux autres séries de la littérature ; cependant, il faut prendre en considération la différence de recul qui était plus court dans notre étude (3,5 ans) par rapport aux autres séries.

Par contre on remarque une dégradation des résultats avec le temps pour tous les auteurs. Pour **Insall** [31] les bons résultats étaient de 97% après 2 ans, de 85% après 5 ans et de 63% après 10 ans. Pour **Matthews** [63], il y avait 86% de bons résultats après 1an, 64% après 3ans, 50% après 5 ans, 28% après 9 ans. Pour **Yasuda** [62], 88% de bons résultats après 6ans et 63% après 10 ans. Pour **Naudie** [, **Bourne et Rorabeck** [64] il y avait 95% de bons résultats après 5ans, 80% après 10 ans et 60% après 15 ans. Pour **Rinonapoli** [14], les bons résultats dans 73% des cas après 8 ans diminuent jusqu'à 46% après 18ans. Pour **Hernigou** [37], sur 93 genoux, il y avait 45% de bons résultats à 10 ans et 13% le restaient après 20 ans.

Tableau IVII : Variation des résultats des auteurs avec le temps

Auteurs	Recul	Bons résultats
Insall [31]	2 ans	97%
	5 ans	85%
	10 ans	63%
Matthews [63]	1 an	86%
	3ans	64%
	5 ans	50%
	9 ans	28%
Yasuda [62]	6ans	88%
	10 ans	63%
Naudie, Bourne et Rorabeck [64]	5ans	95%
	10 ans	80%
	15 ans	60%
Rinonapoli [14]	8 ans	73%
	18ans	46%
Hernigou [37]	10 ans	45%
	20 ans	13%

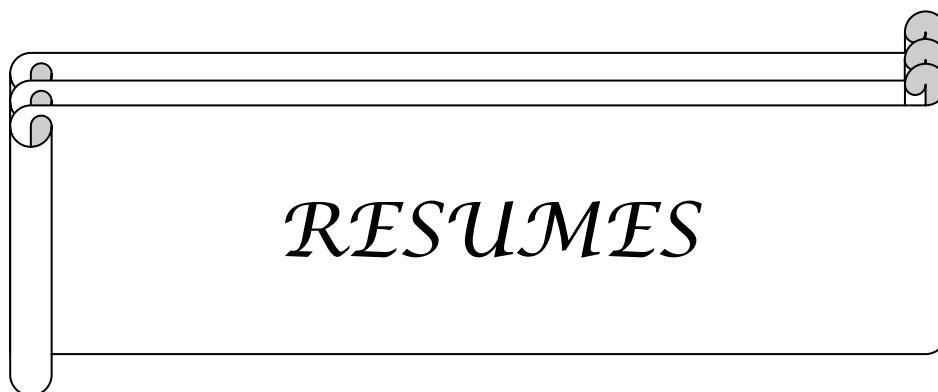

L'ostéotomie tibiale de valgisation garde une place de faveur parmi l'arsenal thérapeutique de la gonarthrose fémoro-tibiale. C'est une intervention extra-articulaire, à bases biomécaniques, qui ne fait pas courir de grands risques aux opérés et qui a la réputation de soulager la douleur, stabiliser l'arthrose fémoro-tibiale interne ou au moins retarder son évolution vers la globalisation.

Toutefois la planification d'une ostéotomie reste un exercice délicat, outre la correction à apporter, encore faut-il avoir les moyens de la contrôler en peropératoire. Il existe plusieurs modalités pour la réaliser et chacune d'elles comporte des avantages et des inconvénients, la meilleure technique est celle que l'ont maîtrisé le mieux.

Dans l'arthrose interne, après ostéotomie de valgisation les résultats qui sont bons à court terme, restent bons aussi à long terme à condition que les contraintes en valgus demeurent. Et c'est au prix d'une hypercorrection de 3 à 6° de valgus.

L'expérience de l'opérateur compte encore pour beaucoup dans le succès de cette intervention qui reste reproductible.



RESUMES

Résumé :

Les ostéotomies pour gonarthrose sont pratiquées depuis plus d'un demi-siècle et ont fait la preuve qu'elles pouvaient stabiliser le processus arthrosique.

Notre étude a porté sur 30 cas de gonarthrose fémoro-tibiale interne sur genu varum traités par ostéotomie tibiale de valgisation au service de traumatologie orthopédique de l'hôpital militaire Avicenne de Marrakech entre 2000 et 2006. L'âge moyen de nos malades était de 52 ans, 73% d'entre eux étaient de sexe masculin. Dans 90% (27 cas) des cas l'arthrose était liée à un genu varum primitif et dans 10% (3 cas) des cas à un genu varum secondaire. Cliniquement nos patients se plaignaient de douleur de type mécanique dans 90% des cas, et de type mixte dans 10% des cas. Les stades I et II d'Ahlback constituent la plus grande partie des cas de l'arthrose fémoro-tibiale (90%). La déviation angulaire globale moyenne était de 9,7° avec des extrêmes de 2° et 22°. Trois techniques furent utilisées dans notre série : l'ostéotomie curviline dans 15 cas, l'ostéotomie tibiale de valgisation par soustraction externe dans 10 cas et par addition interne dans 5 cas avec utilisation de cale en ciment dans 4 cas et d'un greffon iliaque dans un cas. Les résultats évalués selon les critères du groupe Guepar, étaient bons et très bons dans 81,5% des cas et moyens ou mauvais dans 18,5% des cas.

SUMMARY

Osteotomies for gonarthrosis have been performed for over 50 years and are able to stabilize the arthritic disease.

Our study is about 30 cases of internal femoro-tibial gonarthrosis on genu varum treated by valgus tibial osteotomy at the department of orthopedic and traumatologic surgery in Avicenne military hospital in Marrakech from 2000 to 2006.

The mean age of patients was 52 years old, 73% of them were males. In 90% of the cases (27 cases), the arthrosis was related to a primary genu varum, and in 10% of the cases (3 cases) to a secondary genu varum. Clinically our patients complained about pain of mechanical type in 90% of the cases and about mixed type in 10% of the cases. The stage I and II of Ahlback are the greatest part (90%) of the cases of femero-tibial arthrosis. The mean complete angular deviation was 9,7° with extremes from 2° to 22°. Three techniques were used : curviline osteotomy in 15 cases, the valgus high tibial osteotomy by external subtraction in 10 cases, and by internal addition in 5 cases with using cemented dock (4 cases) and iliac graft in one case. The results valued according to the protocol of Guepar group, were good and very good in 81,5% of the cases, medium or bad in 18,5% of the cases.

يستعمل قطع العظم الظنبوبي لمعالجة تعضي الركبة الداخلي منذ نصف قرن، ولقد أثبتت هذه التقنية قدرتها على استقرار تعضي الركبة.

دراستنا في هذا البحث تدور حول 30 حالة تعضي الركبة الداخلي على ركبة فحجاء عولجت بواسطة قطع العظم الظنبوبي بمصلحة جراحة وتقويم العظام بالمستشفى العسكري ابن سينا بمراكش خلال مدة امتدت من 2000 إلى 2006. متوسط السن لمرضاينا كان هو 52 سنة. 73% من بينهم كانوا ذكورا. في % 90 (27 حالة) من الحالات كان التعضي مرتبط بركبة فحجاء أولية، وفي 10% (3 حالات) من الحالات مرتبط بركبة فحجاء ثانوية.

المراحل I و II من تصنيف أهلك تشكل القسم الكبير من حالات التعضي (90%). متوسط الانحراف الزاوي العام يساوي 9.7° درجة مع حدين من 5° إلى 35°. لقد استعملت ثلاث تقنيات : تقنية قطع العظم الشبه الأسطوانية في 15 حالة، تقنية قطع العظم الظنبوبي بواسطة طرح خارجي في 10 حالات، وبواسطة زيادة داخلية في 5 حالات مع استعمال دعامة من الإسمنت في 4 حالات وطعم حرقفي في حالة واحدة. إن النتائج المقيمة حسب بروتوكول مجموعة كبار. كانت حسنة وجد حسنة في 81.5% من الحالات، و متوسطة أو سيئة في 18.5% من الحالات.



BIBLIOGRAPHIE

1. Chevalier JM.

Anatomie : Appareil locomoteur. Paris, 1998;316–339.

2. Maquet P.

Biomechanics of the knee with application to the pathogenesis and surgical treatment of osteoarthritis. 1976 springer- verlag.

3. Thomine JM, Boudjemaa A, Gibon V, Biga N.

Les écarts varisants dans la gonarthrose, fondement théorie et essaie d'évaluation pratique. Rev chir orthop, 1981;67 :319.

4. Jonhson F, Lielt S, Waugh W.

The distribution of load across the knee. A comparison of static and dynamic measurements. J Bone Joint Surg, 1980 ;62 : 346.

5. Harrington IJ.

Static and dynamic loading patterns in knee joints with deformities. J Bone Joint Surg,1983; 72: 247.

6. Dubrana F, Lecerf G, Nguyen-khanh JP, Menard R, Ardouin L, Gibon Y, et al.

Ostéotomie tibiale de valgisation. Rev Chir Orthop,2008;94:2–21.

7. Blaimont P, Duby.

Contribution mécanique à l'étude des conditions d'équilibre dans le genou normal et pathologique. Acta Orthop Belg, 1971 ;37 :573.

8. Hernigou Ph, Goutallier D.

Devenir de l'articulation fémoro-patellaire du genu varum arthrosique après OTV par addition interne. Recul à plus de 10ans. Rev Chir Orthop, 1987 ;73 :43.

9. Lootvoet L, Massinon A, Rossillon R, Himmer O, Lambert K, Ghosez JP. Ostéotomie tibiale haute de valgisation pour gonarthrose sur genu varum. Rev Chir Orthop 1993;79:375–384.

10. Aydogdu S, Sur H.

Ostéotomies tibiales hautes valgisantes de plus de 20°. Rev Chir Orthop 1997;83:439–446.

11. Bouharras M, Hoet F, Watillon M et al.

Results of tibial valgus osteotomy for internal femoro-tibial arthritis with an average 8 year follow-up. Acta Orthop Belg, 1994; 60: 163–9.

12. Segal Ph.

Les échecs des ostéotomies tibiales de valgisation pour gonarthrose. Symposium SOFCOT. Rev Chir Orthop, 1992 ; 78 (suppl 1) : 85-125.

13. Lerat JL.

Place et techniques actuelles des ostéotomies dans la gonarthrose fémoro-tibiale médiale. e-mémoires de l'Académie Nationale de Chirurgie, 2006, 5 (1) : 39-60.

14. Rinonapoli E, Mancini GB, Corvaglia A, Musiello S.

Tibial osteotomy for varus gonarthrosis. A 0 to 21 year follow up study. Clin Orthop 1998;353:185-193.

15. Coventry MB, Ilstrup DM, Wallrichs SL.

Proximal tibial osteotomy. A critical long-term study of eighty seven cases. J Bone Joint Surg Am 1993;75:196-201.

16. Darrell E, Fisher E.

Proximal tibial ostéotomie. The lower orthopaedic journal, 1998, 18 ;54-63.

17. Hutchinson CR, Cho B, Wong N, Agnidis Z, Gross A.

Proximal valgus osteotomy for osteoarthritis of the knee. AAOS Instructional Course Lecture, 1999. Vol 48: 131-134.

18. Lecarpentier C.

Qui fait une gonarthrose. Gazette médical, 1990 ;97 :45-52.

19. Peyron J.

Les facteurs de risque dans l'arthrose : hiérarchie et mode d'action. Rev Rhum, 1989 ;56(2) :169.

20. Descamps L, Jarsaillon B, Schuster P, Vergnat C.

Synthèse angulaire dans l'ostéotomie tibiale haute de valgisation pour arthrose. Rev Chir Orthop, 1987 ;73 :231-236.

21. Mathew J, Kenneth A.

High tibial ostéotomie and distal fémoral ostéotomie for valgus or varus deformity around the knee. AAOS instructional course lectures,1998;47:429-436.

22. Blanchard.

L'ostéotomie tibiale de valgisation (choix d'une technique). Rev Chir Orthop, 1979 ;65 :209.

23. Cazalis P.

Diagnostic et traitement d'un genou douloureux. Encycl Med Chir (Paris), appareil locomoteur,1994 ;14-325-A-10 : 16.

24. Benyamou C, Tourlière D.

La gonarthrose. Rev Rhum,1990 ;97 :33.

25. Goutallier D, Hernigou P, Medevielle D, Debeyre J.

Devenir à plus de 10 ans de 93 ostéotomies tibiales. Rev Chir Orthop 1986;72:101-114.

26. Thomine JM.

Les ostéotomies dans la gonarthrose fémoro-tibiale latéralisée. Théorie et pratique. Cahiers d'Enseignement de la SOFCOT. Conférence d'Enseignement, 1989 : 99-112.

27. Vainionpaa S, Coll E.

Tibial osteotomy for osteo-arthritis of the knee. A five to ten years follow-up study. J Bone Joint Surg,1981;63 A:938-946.

28. Bauer GCH, Insall J. Koshino T.

Tibial osteotomy in gonarthrosis (osteo-arthritis of the knee). J Bone Joint Surg (Am), 1969 ;51 : 1545-63.

29. Jackson JP, Waugh W.

Tibial osteotomy for osteoarthritis of the knee. J Bone Joint Surg (Br), 1961 ; 43 : 741-6.

30. Glimet T.

Evolution spontanée de l'arthrose fémoro-tibiale. Annales de radiologie,1993 ;36 :220-224.

31. Insall J, Joseph D, Msika C.

High tibial osteotomy for varus gonarthrosis. J Bone Joint Surg Am 1984;66:1040-1048.

32. Augereau B.

Bilan radiologique avant ostéotomies fémorale et tibiale. Annales de radiologie,1993 ;36 ;252-255.

33. Ahlback S.

Osteoarthrosis of the knee. A radiographic investigation. Acta Radiol,1968;277:1-72.

34. Aglietti P, Buzzi R, Vena LM, Baldini A, Mondaini A.

High tibial valgus osteotomy for medial gonarthrosis: a 10- to 21-year study. J Knee Surg 2003;16(1):21-6.

35. Ingemar, Invarsson, Myrnerts R, Gillquist J.

High tibial otéotomt for medial osteoarthritis of the knee. J Bone Joint Surg,1990;72(B):238-244.

36. Maquet P.

Valgus ostéotomy for ostéo-arthritits of the knee. Clinical Orthop,1976;120:143-148.

37. Hernigou P.

Recul à plus de 20 ans de la gonarthrose fémorotibiale interne après ostéotomie tibiale de valgisation. Rev Chir Orthop, 1996 ; 82 : 241-50.

38. Aglietti P, Rinonapoli E, Stringa G, Taviani A.

Tibial osteotomy for the varus osteoarthritic knee. Clin Orthop, 1993;176:239-51.

39. Jashaw, Moulton MJ.

High tibial ostéotomy : An operation based on a spurious mechanical concept. The amérian journal of orthopedics, 1996,429-436.

40. Catani F, Marcacci M, Benedetti MG, Leardini A, Battistini A, Iacono F et al.

The influence of clinical and bioméchanical factors on the résultats of valgus high tibial osteotomy. Chir Organi Mov, 1998;249-262.

41. Bettin D, Karbowski A, Schwering L, Matthiab H.

Time- dependant clinical and roentgenographical results of Coventry high tibial valgisation osteotomy. Acta Orthop Trauma Surg,1998;117:53-57.

42. Langlais F, Thomazeau H.

La prévention des erreurs angulaires dans les ostéotomies tibiales. Symposium SOFCOT. Rev Chir Orthop 1992 ; 78 (suppl 1) : 102-4.

43. Dejour H.

Les gonarthroses. Monographies 7 èmes journées de chirurgie du genou. 1991, Lyon, 413 pp.

44. Dejour H, Neyret P, Boileau P, Donell S.

Anterior cruciate reconstruction combined with valgus tibial osteotomy. Clin Orthop,1994; 299: 220-8.

45. Cloutier J, Sions M.

Arthroplastie totale de reprise du genou. Revue de praticien, 1994 ;41 :1461.

46. Catagni MA, Guerreschi F, Ahmad TS, Cattaneo R.

Treatment of genu varum in medial compartment osteoarthritis of the knee using the Ilizarov method. Orthop Clin North Am, 1994 ; 25 :509-14.

47. Jenny Jy, Tavan A, Jenny G, Kehr P.

Taux de survie à long terme des ostéotomies tibiales de valgisation pour gonarthrose. Rev Chir Orthop 1998;84:350—7.

48. Gariepy R.

Genu varum treated by high tibial osteotomy. J Bone Joint Surg (Br), 1964 ; 46 : 783–84.

49. Bauer GCH, Insall J. Koshino T.

Tibial osteotomy in gonarthrosis (osteo–arthritis of the knee). J Bone Joint Surg (Am), 1969 ;51 : 1545–63.

50. Slocum DB, Larson RL, James SL, Greiner R.

High Tibial Osteotomy. Clin Orthop, 1974 ; 104 : 239–43.

51. Tjornstrand, Coll.

High tibial ostéotomie A seven year clinical and radiographic follow–up. Clin Orthop,1981;160:124–136.

52. Cauchoix J, Duparc J, Lemoine A, Deburge A.

L'ostéotomie dans les gonarthroses avec déviation angulaire dans le plan frontal. Résultats et indications thérapeutiques. Rev Chir Orthop, 1968 ; 54 : 343.

53. Debeyre J, Artigou JM.

Résultats à distance de 260 ostéotomies tibiales pour déviations frontales du genou. Rev Chir Orthop,1972 ; 58 : 335.

54. Kenesi C, Voisin MC, Dhem A.

Ostéotomie tibiale d'addition interne calée par un coin corail. Chir 1997,122 ;379–382.

55. Durey A, Malier M.

Rééducation du genou. Revue du praticien,1986 ;36(7) :345–354.

56. Niedercorn JC.

La kinésithérapie précoce après ostéotomie de valgisation tibiale. Ann Kinesithér,1985 ;12 :381–384.

57. Duffey F. Grand Jean JL.

Kinésithérapie et rééducation fonctionnelle dans le traitement de la gonarthrose. Encycl Med Chir (Paris), Kinésithérapie,26, 296–A–10,12,1989.

58. Cartier Ph, Epinette JA, Deschamps G, Hernigou Ph.

Indications et limites des prothèses unicompartmentales. In : Cahiers d'enseignement de la SOFCOT,65,ed. Paris :Expansion scientifique publications ;1998.

59. SARAGAGLIA (D), CARPENTIER (E).

Les indications chirurgicales dans la gonarthrose. Rhumatologie, 1985, n°6, 37;187-192.

60. Lerat JL, Moyen B, Garin C, Mandrino A, Besse JL, Brunet-Guedj E.

Laxité antérieure et arthrose interne du genou. Rev Chir Orthop, 1993 ; 79 : 365-74.

61. Olivier H, Guire C.

Traitement chirurgical des gonarthroses. Encycl Med Chir. (Paris), Appareil locomoteur, 14-326-A-10, 1994.

62. Yasuda K, Majima T, Tsuchida T, Kaneda K.

A ten to fifteen year follow-up observation of high tibial osteotomy in medial compartment osteoarthritis. Clin Orthop, 1992; 282: 186-19.

63. Matthews LS, Goldstein SA, Malvitz TA, Katz BP, Kaufer H.

Proximal tibial osteotomy. Factors that influence the duration of satisfactory function. Clin Orthop, 1988; 229: 193-200.

64. Naudie D, Bourne RB, Rorabeck CH, Bourne TJ.

Survivorship of the high tibial valgus osteotomy .A 10 to 22-year follow-up study. Clin Orthop, 1999; 367: 18-27.