

UNIVERSITE MOHAMMED V
FACULTE DE MEDECINE ET DE PHARMACIE -RABAT-

ANNEE: 2009

THESE N°: 56

LE TORTICOLIS MUSCULAIRE CONGENITAL
(A PROPOS DE 32 CAS)

THESE

Présentée et soutenue publiquement le :.....

PAR

Mlle Lamiaa BENSAIDA

Née le 02 Janvier 1983 à Abijaad
Médecin Interne du CHU Ibn Sina Rabat

Pour l'Obtention du Doctorat en
Médecine

MOTS CLES Torticolis – Muscle Sterno-Cleïdo-Mastoiïdien – Ténotomie

JURY

Mr. H. GOURINDA

Professeur Agrégé de Chirurgie Pédiatrique

Mr. Z. F. EL ALAMI

Professeur Agrégé de Chirurgie Pédiatrique

Mr. T. EL MADHI

Professeur Agrégé de Chirurgie Pédiatrique

Mr. My. R. MOUSTAINE

Professeur Agrégé de Traumato-Orthopédie


Mr. M. KHARMAZ

Professeur Agrégé de Traumato-Orthopédie

PRESIDENT

RAPPORTEUR

JUGES



سبحانك لا علم لنا إلا ما
علمتنا إنك أنت العليم
الحكيم





**UNIVERSITE MOHAMMED V- SOUISSI
FACULTE DE MEDECINE ET DE PHARMACIE - RABAT**

DOYENS HONORAIRES :

1962 – 1969	: Docteur Ahdelmalek FARAJ
1969 – 1974	: Professeur Abdellatif BERBICH
1974 – 1981	: Professeur Bachir LAZRAK
1981 – 1989	: Professeur Taieb CHKILI
1989 – 1997	: Professeur Mohamed Tahar ALAOUI
1997 – 2003	: Professeur Abdelmajid BELMAHI

ADMINISTRATION :

Doyen :	Professeur Najia HAJJAJ
Vice Doyen chargé des Affaires Académiques et Etudiantines	Professeur Mohammed JIDDANE
Vice Doyen chargé de la Recherche et de la Coopération	Professeur Naima LAHBABI-AMRANI
Vice Doyen chargé des Affaires Spécifiques à la Pharmacie	Professeur Yahia CHERRAH
Secrétaire Général :	Monsieur Mohammed BENABDELLAH

PROFESSEURS :

Décembre 1967

1. Pr. TOUNSI Abdelkader Pathologie Chirurgicale

Février, Septembre, Décembre 1973

2. Pr. ARCHANE My Idriss* Pathologie Médicale
3. Pr. BENOMAR Mohammed Cardiologie
4. Pr. CHAOUI Abdellatif Gynécologie Obstétrique
5. Pr. CHKILI Taieb Neuropsychiatrie

Janvier et Décembre 1976

6. Pr. HASSAR Mohamed Pharmacologie Clinique

Février 1977

7. Pr. AGOUMI Abdelaziz Parasitologie
8. Pr. BENKIRANE ép. AGOUMI Najia Hématologie
9. Pr. EL BIED ép. IMANI Farida Radiologie

Février Mars et Novembre 1978

10. Pr. ARHARBI Mohamed Cardiologie
11. Pr. SLAOUI Ahdelmalek Anesthésie Réanimation

Mars 1979

12. Pr. LAMDOUAR ép. BOUAZZAOUI Naima Pédiatrie

Mars, Avril et Septembre 1980

13. Pr. EL KHAMLIHI Abdeslam Neurochirurgie
14. Pr. MESBAHI Redouane Cardiologie

Mai et Octobre 1981

- 15. Pr. BENOMAR Said*
- 16. Pr. BOUZOUBAA Abdelmajid
- 17. Pr. EL MANOUAR Mohamed
- 18. Pr. HAMMANI Ahmed*
- 19. Pr. MAAZOUZI Ahmed Wajih
- 20. Pr. SBIHI Ahmed
- 21. Pr. TAOBANE Hamid*

Anatomie Pathologique
Cardiologie
Traumatologie-Orthopédie
Cardiologie
Chirurgie Cardio-Vasculaire
Anesthésie Réanimation
Chirurgie Thoracique

Mai et Novembre 1982

- 22. Pr. ABROUQ Ali*
- 23. Pr. BENOMAR M'hammed
- 24. Pr. BENSOUDA Mohamed
- 25. Pr. BENOSMAN Abdellatif
- 26. Pr. CHBICHEB Abdelkrim
- 27. Pr. JIDAL Bouchaib*
- 28. Pr. LAHBABI ép. AMRANI Naïma

Oto-Rhino-Laryngologie
Chirurgie-Cardio-Vasculaire
Anatomie
Chirurgie Thoracique
Biophysique
Chirurgie Maxillo-faciale
Physiologie

Novembre 1983

- 29. Pr. ALAOUI TAHIRI Kébir*
- 30. Pr. BALAFREJ Amina
- 31. Pr. BELLAKHDAR Fouad
- 32. Pr. HAJJAJ ép. HASSOUNI Najia
- 33. Pr. SRAIRI Jamal-Eddine

Pneumo-phtisiologie
Pédiatrie
Neurochirurgie
Rhumatologie
Cardiologie

Décembre 1984

- 34. Pr. BOUCETTA Mohamed*
- 35. Pr. EL OUEDDARI Brahim El Khalil
- 36. Pr. MAAOUNI Abdelaziz
- 37. Pr. MAAZOUZI Ahmed Wajdi
- 38. Pr. NAJI M'Barek *
- 39. Pr. SETTAF Abdellatif

Neurochirurgie
Radiothérapie
Médecine Interne
Anesthésie -Réanimation
Immuno-Hématologie
Chirurgie

Novembre et Décembre 1985

- 40. Pr. BENJELLOUN Halima
- 41. Pr. BENSALIM Younes
- 42. Pr. EL ALAOUI Faris Moulay El Mostafa
- 43. Pr. IHRAI Hssain *
- 44. Pr. IRAQI Ghali
- 45. Pr. KZADRI Mohamed

Cardiologie
Pathologie Chirurgicale
Neurologie
Stomatologie et Chirurgie Maxillo-Faciale
Pneumo-phtisiologie
Oto-Rhino-laryngologie

Janvier, Février et Décembre 1987

- 46. Pr. AJANA Ali
- 47. Pr. AMMAR Fanid
- 48. Pr. CHAHED OUAZZANI ép.TAOBANE Houria
- 49. Pr. EL FASSY Fihri Mohamed Taoufiq
- 50. Pr. EL HAITEM Naïma
- 51. Pr. EL MANSOURI Abdellah*
- 52. Pr. EL YAACOUBI Moradh
- 53. Pr. ESSAID EL FEYDI Abdellah
- 54. Pr. LACHKAR Hassan

Radiologie
Pathologie Chirurgicale
Gastro-Entérologie
Pneumo-phtisiologie
Cardiologie
Chimie-Toxicologie Expertise
Traumatologie Orthopédie
Gastro-Entérologie
Médecine Interne

55. Pr. OHAYON Victor*
56. Pr. YAHYAOUI Mohamed

Médecine Interne
Neurologie

Décembre 1988

57. Pr. BENMAMOUCHE Mohamed Najib
58. Pr. DAFIRI Rachida
59. Pr. FAIK Mohamed
60. Pr. FIKRI BEN BRAHIM Noureddine
61. Pr. HERMAS Mohamed
62. Pr. TOULOUNE Farida*

Chirurgie Pédiatrique
Radiologie
Urologie
Médecine Préventive, Santé Publique et Hygiène
Traumatologie Orthopédie
Médecine Interne

Décembre 1989 Janvier et Novembre 1990

63. Pr. ABIR ép. KHALIL Saadia
64. Pr. ACHOUR Ahmed*
65. Pr. ADNAOUI Mohamed
66. Pr. AOUNI Mohamed
67. Pr. AZENDOUR BENACEUR*
68. Pr. BENAMEUR Mohamed*
69. Pr. BOUKILI MAKHOUKHI Abdelali
70. Pr. CHAD Bouziane
71. Pr. CHKOFF Rachid
72. Pr. FARCHADO Fouzia ép. BENABDELLAH
73. Pr. HACHIM Mohammed*
74. Pr. HACHIMI Mohamed
75. Pr. KHARBACH Aïcha
76. Pr. MANSOURI Fatima
77. Pr. OUZZANI Taïbi Mohamed Réda
78. Pr. SEDRATI Omar*
79. Pr. TAZI Saoud Anas
80. Pr. TERHZZAZ Abdellah*

Cardiologie
Chirurgicale
Médecine Interne
Médecine Interne
Oto-Rhino-Laryngologie
Radiologie
Cardiologie
Pathologie Chirurgicale
Pathologie Chirurgicale
Pédiatrique
Médecine-Interne
Urologie
Gynécologie -Obstétrique
Anatomie-Pathologique
Neurologie
Dermatologie
Anesthésie Réanimation
Ophtalmologie

Février Avril Juillet et Décembre 1991

81. Pr. AL HAMANY Zaïtounia
82. Pr. ATMANI Mohamed*
83. Pr. AZZOUZI Abderrahim
84. Pr. BAYAHIA ép. HASSAM Rabéa
85. Pr. BELKOUCHI Abdelkader
86. Pr. BENABDELLAH Chahrazad
87. Pr. BENCHEKROUN BELABBES Abdelatif
88. Pr. BENSOUDA Yahia
89. Pr. BERRAHO Amina
90. Pr. BEZZAD Rachid
91. Pr. CHABRAOUI Layachi
92. Pr. CHANA El Houssaine*
93. Pr. CHERRAH Yahia
94. Pr. CHOKAIRI Omar
95. Pr. FAJRI Ahmed*
96. Pr. JANATI Idrissi Mohamed*
97. Pr. KHATTAB Mohamed
98. Pr. NEJMI Maati
99. Pr. OUAALINE Mohammed*

Anatomie-Pathologique
Anesthésie Réanimation
Anesthésie Réanimation
Néphrologie
Chirurgie Générale
Hématologie
Chirurgie Générale
Pharmacie galénique
Ophtalmologie
Gynécologie Obstétrique
Biochimie et Chimie
Ophtalmologie
Pharmacologie
Histologie Embryologie
Psychiatrie
Chirurgie Générale
Pédiatrie
Anesthésie-Réanimation
Médecine Préventive, Santé Publique et Hygiène

100. Pr. SOULAYMANI ép. BENCHEIKH Rachida
101. Pr. TAOUFIK Jamal

Pharmacologie
Chimie thérapeutique

Décembre 1992

102. Pr. AHALLAT Mohamed
103. Pr. BENOUDA Amina
104. Pr. BENSOUA Adil
105. Pr. BOUJIDA Mohamed Najib
106. Pr. CHAHED OUAZZANI Laaziza
107. Pr. CHAKIR Nouredine
108. Pr. CHRAIBI Chafiq
109. Pr. DAOUDI Rajae
110. Pr. DEHAYNI Mohamed*
111. Pr. EL HADDOURY Mohamed
112. Pr. EL OUAHABI Abdessamad
113. Pr. FELLAT Rokaya
114. Pr. GHAFIR Driss*
115. Pr. JIDDANE Mohamed
116. Pr. OUAZZANI TAIBI Med Charaf Eddine
117. Pr. TAGHY Ahmed
118. Pr. ZOUHDI Mimoun

Chirurgie Générale
Microbiologie
Anesthésie Réanimation
Radiologie
Gastro-Entérologie
Radiologie
Gynécologie Obstétrique
Ophtalmologie
Gynécologie Obstétrique
Anesthésie Réanimation
Neurochirurgie
Cardiologie
Médecine Interne
Anatomie
Gynécologie Obstétrique
Chirurgie Générale
Microbiologie

Mars 1994

119. Pr. AGNAOU Lahcen
120. Pr. AL BAROUDI Saad
121. Pr. ARJI Moha*
122. Pr. BENCHERIFA Fatiha
123. Pr. BENJAAFAR Nouredine
124. Pr. BENJELLOUN Samir
125. Pr. BENRAIS Nozha
126. Pr. BOUNASSE Mohammed*
127. Pr. CAOUI Malika
128. Pr. CHRAIBI Abdelmjid
129. Pr. EL AMRANI ép. AHALLAT Sabah
130. Pr. EL AOUDAD Rajae
131. Pr. EL BARDOUNI Ahmed
132. Pr. EL HASSANI My Rachid
133. Pr. EL IDRISSE LAMGHARI Abdennaceur
134. Pr. EL KIRAT Abdelmajid*
135. Pr. ERROUGANI Abdelkader
136. Pr. ESSAKALI Malika
137. Pr. ETTAYEBI Fouad
138. Pr. HADRI Larbi*
139. Pr. HDA Ali*
140. Pr. HASSAM Badredine
141. Pr. IFRINE Lahssan
142. Pr. JELTHI Ahmed
143. Pr. MAHFOUD Mustapha
144. Pr. MOUDENE Ahmed*
145. Pr. MOSSEDDAQ Rachid*
146. Pr. OULBACHA Said
147. Pr. RHRAB Brahim

Ophtalmologie
Chirurgie Générale
Anesthésie Réanimation
Ophtalmologie
Radiothérapie
Chirurgie Générale
Biophysique
Pédiatrie
Biophysique
Endocrinologie et Maladies Métabolique
Gynécologie Obstétrique
Immunologie
Traumatologie Orthopédie
Radiologie
Médecine Interne
Chirurgie Cardio- Vasculaire
Chirurgie Générale
Immunologie
Chirurgie Pédiatrique
Médecine Interne
Médecine Interne
Dermatologie
Chirurgie Générale
Anatomie Pathologique
Traumatologie Orthopédie
Traumatologie Orthopédie
Neurologie
Chirurgie Générale
Gynécologie Obstétrique

148. Pr. SENOUCI ép. BELKHADIR Karima
149. Pr. SLAOUI Anas

Dermatologie
Chirurgie Cardio-vasculaire

Mars 1994

150. Pr. ABBAR Mohamed*
151. Pr. ABDELHAK M'barek
152. Pr. BELAIDI Halima
153. Pr. BARHMI Rida Slimane
154. Pr. BENTAHILA Abdelali
155. Pr. BENYAHIA Mohammed Ali
156. Pr. BERRADA Mohamed Saleh
157. Pr. CHAMI Ilham
158. Pr. CHERKAOUI Lalla Ouafae
159. Pr. EL ABBADI Najia
160. Pr. HANINE Ahmed*
161. Pr. JALIL Abdelouahed
162. Pr. LAKHDAR Amina
163. Pr. MOUANE Nezha

Urologie
Chirurgie - Pédiatrie
Neurologie
Gynécologie Obstétrique
Pédiatrie
Gynécologie -Obstétrique
Traumatologie -Orthopédie
Radiologie
Ophtalmologie
Neurochirurgie
Radiologie
Chirurgie Générale
Gynécologie Obstétrique
Pédiatrie

Mars 1995

164. Pr. ABOUQUAL Redouane
165. Pr. AMRAOUI Mohamed
166. Pr. BAIDADA Abdelaziz
167. Pr. BARGACH Samir
168. Pr. BELLAHNECH Zakaria
169. Pr. BEDDOUCHE Amoqrane*
170. Pr. BENZAOUZ Mustapha
171. Pr. CHAARI Jilali*
172. Pr. DIMOU M'barek*
173. Pr. DRISSI KAMILI Mohammed Nordine*
174. Pr. EL MESNAOUI Abbes
175. Pr. ESSAKALI HOUSSYNI Leila
176. Pr. FERHATI Driss
177. Pr. HASSOUNI Fadil
178. Pr. HDA Abdelhamid*
179. Pr. IBEN ATTYA ANDALOUSSI Ahmed
180. Pr. IBRAHIMY Wafaa
182. Pr. BENOMAR ALI
183. Pr. BOUGTAB Abdesslam
184. Pr. ER RIHANI Hassan
185. Pr. EZZAITOUNI Fatima
186. Pr. KABBAJ Najat
187. Pr. LAZRAK Khalid (M)
188. Pr. OUTIFA Mohamed*

Réanimation Médicale
Chirurgie Générale
Gynécologie Obstétrique
Gynécologie Obstétrique
Urologie
Urologie
Gastro-Entérologie
Médecine Interne
Anesthésie Réanimation
Anesthésie Réanimation
Chirurgie Générale
Oto-Rhino-Laryngologie
Gynécologie Obstétrique
Médecine Préventive, Santé Publique et Hygiène
Cardiologie
Urologie
Ophtalmologie
Neurologie
Chirurgie Générale
Oncologie Médicale
Néphrologie
Radiologie
Traumatologie Orthopédie
Gynécologie Obstétrique

Décembre 1996

189. Pr. AMIL Touriya*
190. Pr. BELKACEM Rachid
191. Pr. BELMAHI Amin
192. Pr. BOULANOUAR Abdelkrim
193. Pr. EL ALAMI EL FARICHA EL Hassan
194. Pr. EL MELLOUKI Ouafae*
195. Pr. GAMRA Lamiae

Radiologie
Chirurgie Pédiatrie
Chirurgie réparatrice et plastique
Ophtalmologie
Chirurgie Générale
Parasitologie
Anatomie Pathologique

196. Pr. GAOUZI Ahmed
197. Pr. MAHFOUDI M'barek*
198. Pr. MOHAMMADINE EL Hamid
199. Pr. MOHAMMADI Mohamed
200. Pr. MOULINE Soumaya
201. Pr. OUADGHIRI Mohamed
202. Pr. OUZEDDOUN Naima
203. Pr. ZBIR EL Mehdi*

Pédiatrie
Radiologie
Chirurgie Générale
Médecine Interne
Pneumo-phtisiologie
Traumatologie – Orthopédie
Néphrologie
Cardiologie

Novembre 1997

204. Pr. ALAMI Mohamed Hassan
205. Pr. BEN AMAR Abdeselem
206. Pr. BEN SLIMANE Lounis
207. Pr. BIROUK Nazha
208. Pr. BOULAICH Mohamed
209. Pr. CHAOUIR Souad*
210. Pr. DERRAZ Said
211. Pr. ERREIMI Naima
212. Pr. FELLAT Nadia
213. Pr. GUEDDARI Fatima Zohra
214. Pr. HAIMEUR Charki*
215. Pr. KADDOURI Nouredine
216. Pr. KANOUNI NAWAL
217. Pr. KOUTANI Abdellatif
218. Pr. LAHLOU Mohamed Khalid
219. Pr. MAHRAOUI CHAFIQ
220. Pr. NAZZI M'barek*
221. Pr. OUAHABI Hamid*
222. Pr. SAFI Lahcen*
223. Pr. TAOUFIQ Jallal
224. Pr. YOUSFI MALKI Mounia

Gynécologie – Obstétrique
Chirurgie Générale
Urologie
Neurologie
O.RL.
Radiologie
Neurochirurgie
Pédiatrie
Cardiologie
Radiologie
Anesthésie Réanimation
Chirurgie – Pédiatrique
Physiologie
Urologie
Chirurgie Générale
Pédiatrie
Cardiologie
Neurologie
Anesthésie Réanimation
Psychiatrie
Gynécologie Obstétrique

Novembre 1998

225. Pr. BENKIRANE Majid*
226. Pr. KHATOURI Ali*
227. Pr. LABRAIMI Ahmed*

Hématologie
Cardiologie
Anatomie Pathologique

Novembre 1998

228. Pr. AFIFI RAJAA
229. Pr. AIT BENASSER MOULAY Ali*
230. Pr. ALOUANE Mohammed*
231. Pr. LACHKAR Azouz
232. Pr. LAHLOU Abdou
233. Pr. MAFTAH Mohamed*
234. Pr. MAHASSINI Najat
235. Pr. MDAGHRI ALAOUI Asmae
236. Pr. MANSOURI Abdelaziz*
237. Pr. NASSIH Mohamed*
238. Pr. RIMANI Mouna
239. Pr. ROUIMI Abdelhadi

Gastro - Entérologie
Pneumo-phtisiologie
Oto- Rhino- Laryngologie
Urologie
Traumatologie Orthopédie
Neurochirurgie
Anatomie Pathologique
Pédiatrie
Neurochirurgie
Stomatologie Et Chirurgie Maxillo Faciale
Anatomie Pathologique
Neurologie

Janvier 2000

240. Pr. ABID Ahmed*

Pneumo-phtisiologie

241. Pr. AIT OUMAR Hassan
 242. Pr. BENCHERIF My Zahid
 243. Pr. BENJELLOUN DAKHAMA Badr.Sououd
 244. Pr. BOURKADI Jamal-Eddine
 245. Pr. CHAOUI Zineb
 246. Pr. CHARIF CHEFCHAOUNI Al Montacer
 247. Pr. ECHARRAB El Mahjoub
 248. Pr. EL FTOUH Mustapha
 249. Pr. EL MOSTARCHID Brahim*
 250. Pr. EL OTMANYAzzedine
 251. Pr. GHANNAM Rachid
 252. Pr. HAMMANI Lahcen
 253. Pr. ISMAILI Mohamed Hatim
 254. Pr. ISMAILI Hassane*
 255. Pr. KRAMI Hayat Ennoufouss
 256. Pr. MAHMOUDI Abdelkrim*
 257. Pr. TACHINANTE Rajae
 258. Pr. TAZI MEZALEK Zoubida

Pédiatrie
 Ophtalmologie
 Pédiatrie
 Pneumo-phtisiologie
 Ophtalmologie
 Chirurgie Générale
 Chirurgie Générale
 Pneumo-phtisiologie
 Neurochirurgie
 Chirurgie Générale
 Cardiologie
 Radiologie
 Anesthésie-Réanimation
 Traumatologie Orthopédie
 Gastro-Entérologie
 Anesthésie-Réanimation
 Anesthésie-Réanimation
 Médecine Interne

Novembre 2000

259. Pr. AIDI Saadia
 260. Pr. AIT OURHROUIL Mohamed
 261. Pr. AJANA Fatima Zohra
 262. Pr. BENAMR Said
 263. Pr. BENCHEKROUN Nabiha
 264. Pr. BOUSSELMANE Nabile*
 265. Pr. BOUTALEB Najib*
 266. Pr. CHERTI Mohammed
 267. Pr. ECH-CHERIF EL KETTANI Selma
 268. Pr. EL HASSANI Amine
 269. Pr. EL IDGHIRI Hassan
 270. Pr. EL KHADER Khalid
 271. Pr. EL MAGHRAOUI Abdellah*
 272. Pr. GHARBI Mohamed El Hassan
 273. Pr. HSSAIDA Rachid*
 274. Pr. MANSOURI Aziz
 275. Pr. OUZZANI CHAHDI Bahia
 276. Pr. RZIN Abdelkader*
 277. Pr. SEFIANI Abdelaziz
 278. Pr. ZEGGWAGH Amine Ali

Neurologie
 Dermatologie
 Gastro-Entérologie
 Chirurgie Générale
 Ophtalmologie
 Traumatologie Orthopédie
 Neurologie
 Cardiologie
 Anesthésie-Réanimation
 Pédiatrie
 Oto-Rhino-Laryngologie
 Urologie
 Rhumatologie
 Endocrinologie et Maladies Métaboliques
 Anesthésie-Réanimation
 Radiothérapie
 Ophtalmologie
 Stomatologie et Chirurgie Maxillo-faciale
 Génétique
 Réanimation Médicale

PROFESSEURS AGREGES :

Décembre 2001

279. Pr. ABABOU Adil
 280. Pr. AOUD Aicha
 281. Pr. BALKHI Hicham*
 282. Pr. BELMEKKI Mohammed
 283. Pr. BENABDELJLIL Maria
 284. Pr. BENAMAR Loubna
 285. Pr. BENAMOR Jouda
 286. Pr. BENELBARHDADI Imane
 287. Pr. BENNANI Rajae
 288. Pr. BENOUACHANE Thami
 289. Pr. BENYOUSSEF Khalil

Anesthésie-Réanimation
 Cardiologie
 Anesthésie-Réanimation
 Ophtalmologie
 Neurologie
 Néphrologie
 Pneumo-phtisiologie
 Gastro-Entérologie
 Cardiologie
 Pédiatrie
 Dermatologie

290. Pr. BERRADA Rachid
 291. Pr. BEZZA Ahmed*
 292. Pr. BOUCHIKHI IDRISSE Med Larbi
 293. Pr. BOUHOUCHE Rachida
 294. Pr. BOUMDIN El Hassane*
 295. Pr. CHAT Latifa
 296. Pr. CHELLAOUI Mounia
 297. Pr. DAALI Mustapha*
 298. Pr. DRISSI Sidi Mourad*
 299. Pr. EL HAJJOUI Ghziel Samira
 300. Pr. EL HJRI Ahmed
 301. Pr. EL MAAQILI Moulay Rachid
 302. Pr. EL MADHI Tarik
 303. Pr. EL MOUSSAIF Hamid
 304. Pr. EL OUNANI Mohamed
 305. Pr. EL QUESSAR Abdeljlil
 306. Pr. ETTAIR Said
 307. Pr. GAZZAZ Miloudi*
 308. Pr. GOURINDA Hassan
 309. Pr. HRORA Abdelmalek
 310. Pr. KABBAJ Saad
 311. Pr. KABIRI EL Hassane*
 312. Pr. LAMRANI Moulay Omar
 313. Pr. LEKEHAL Brahim
 314. Pr. MAHASSIN Fattouma*
 315. Pr. MEDARHRI Jalil
 316. Pr. MIKDAME Mohammed*
 317. Pr. MOHSINE Raouf
 318. Pr. NABIL Samira
 319. Pr. NOUINI Yassine
 320. Pr. OUALIM Zouhir*
 321. Pr. SABBAH Farid
 322. Pr. SEFIANI Yasser
 323. Pr. TAOUFIQ BENCHEKROUN Soumia
 324. Pr. TAZI MOUKHA Karim

Gynécologie Obstétrique
 Rhumatologie
 Anatomie
 Cardiologie
 Radiologie
 Radiologie
 Radiologie
 Chirurgie Générale
 Radiologie
 Gynécologie Obstétrique
 Anesthésie-Réanimation
 Neuro-Chirurgie
 Chirurgie-Pédiatrique
 Ophtalmologie
 Chirurgie Générale
 Radiologie
 Pédiatrie
 Neuro-Chirurgie
 Chirurgie-Pédiatrique
 Chirurgie Générale
 Anesthésie-Réanimation
 Chirurgie Thoracique
 Traumatologie Orthopédie
 Chirurgie Vasculaire Périphérique
 Médecine Interne
 Chirurgie Générale
 Hématologie Clinique
 Chirurgie Générale
 Gynécologie Obstétrique
 Urologie
 Néphrologie
 Chirurgie Générale
 Chirurgie Vasculaire Périphérique
 Pédiatrie
 Urologie

Décembre 2002

325. Pr. AL BOUZIDI Abderrahmane*
 326. Pr. AMEUR Ahmed*
 327. Pr. AMRI Rachida
 328. Pr. AOURARH Aziz*
 329. Pr. BAMOU Youssef *
 330. Pr. BELGHITI Laila
 331. Pr. BELMEJDOUB Ghizlene*
 332. Pr. BENBOUAZZA Karima
 333. Pr. BENZEKRI Laila
 334. Pr. BENZZOUBEIR Nadia*
 335. Pr. BERADY Samy*
 336. Pr. BERNOUSSI Zakiya
 337. Pr. BICHA Mohamed Zakarya
 338. Pr. CHOHO Abdelkrim *
 339. Pr. CHKIRATE Bouchra
 340. Pr. EL ALAMI EL FELLOUS Sidi Zouhair
 341. Pr. EL ALJ Haj Ahmed

Anatomie Pathologique
 Urologie
 Cardiologie
 Gastro-Entérologie
 Biochimie-Chimie
 Gynécologie Obstétrique
 Endocrinologie et Maladies Métaboliques
 Rhumatologie
 Dermatologie
 Gastro – Entérologie
 Médecine Interne
 Anatomie Pathologique
 Psychiatrie
 Chirurgie Générale
 Pédiatrie
 Chirurgie Pédiatrique
 Urologie

342. Pr. EL BARNOUSSI Leila
 343. Pr. EL HAOURI Mohamed *
 344. Pr. EL MANSARI Omar*
 345. Pr. ES-SADEL Abdelhamid
 346. Pr. FILALI ADIB Abdelhai
 347. Pr. HADDOUR Leila
 348. Pr. HAJJI Zakia
 349. Pr. IKEN Ali
 350. Pr. ISMAEL Farid
 351. Pr. JAAFAR Abdeloihab*
 352. Pr. KRIOULE Yamina
 353. Pr. LAGHMARI Mina
 354. Pr. MABROUK Hfid*
 355. Pr. MOUSSAOUI RAHALI Driss*
 356. Pr. MOUSTAGHFIR Abdelhamid*
 357. Pr. MOUSTAINE My Rachid
 358. Pr. NAITLHO Abdelhamid*
 359. Pr. OUJILAL Abdelilah
 360. Pr. RACHID Khalid *
 361. Pr. RAISS Mohamed
 362. Pr. RGUIBI IDRISSE Sidi Mustapha*
 363. Pr. RHOU Hakima
 364. Pr. RKIOUAK Fouad*
 365. Pr. SIAH Samir *
 366. Pr. THIMOU Amal
 367. Pr. ZENTAR Aziz*
 368. Pr. ZRARA Ibtisam*

Janvier 2004

369. Pr. ABDELLAH El Hassan
 370. Pr. AMRANI Mariam
 371. Pr. BENBOUZID Mohammed Anas
 372. Pr. BENKIRANE Ahmed*
 373. Pr. BENRAMDANE Larbi*
 374. Pr. BOUGHALEM Mohamed*
 375. Pr. BOULAADAS Malik
 376. Pr. BOURAZZA Ahmed*
 377. Pr. CHERRADI Nadia
 378. Pr. EL FENNI Jamal*
 379. Pr. EL HANCHI Zaki
 380. Pr. EL KHORASSANI Mohamed
 381. Pr. EL YOUNASSI Badreddine*
 382. Pr. HACHI Hafid
 383. Pr. JABOUIRIK Fatima
 384. Pr. KARMANE Abdelouahed
 385. Pr. KHABOUZE Samira
 386. Pr. KHARMAZ Mohamed
 387. Pr. LEZREK Mohammed*
 388. Pr. MOUGHIL Said
 389. Pr. NAOUMI Asmae*
 390. Pr. SAADI Nozha
 391. Pr. SASSENOU Ismail*
 392. Pr. TARIB Abdelilah*

Gynécologie Obstétrique
 Dermatologie
 Chirurgie Générale
 Chirurgie Générale
 Gynécologie Obstétrique
 Cardiologie
 Ophtalmologie
 Urologie
 Traumatologie Orthopédie
 Traumatologie Orthopédie
 Pédiatrie
 Ophtalmologie
 Traumatologie Orthopédie
 Gynécologie Obstétrique
 Cardiologie
 Traumatologie Orthopédie
 Médecine Interne
 Oto-Rhino-Laryngologie
 Traumatologie Orthopédie
 Chirurgie Générale
 Pneumo-phtisiologie
 Néphrologie
 Endocrinologie et Maladies Métaboliques
 Anesthésie Réanimation
 Pédiatrie
 Chirurgie Générale
 Anatomie Pathologique

Ophtalmologie
 Anatomie Pathologique
 Oto-Rhino-Laryngologie
 Gastro-Entérologie
 Chimie Analytique
 Anesthésie Réanimation
 Stomatologie et Chirurgie Maxillo-faciale
 Neurologie
 Anatomie Pathologique
 Radiologie
 Gynécologie Obstétrique
 Pédiatrie
 Cardiologie
 Chirurgie Générale
 Pédiatrie
 Ophtalmologie
 Gynécologie Obstétrique
 Traumatologie Orthopédie
 Urologie
 Chirurgie Cardio-Vasculaire
 Ophtalmologie
 Gynécologie Obstétrique
 Gastro-Entérologie
 Pharmacie Clinique

393. Pr. TIJAMI Fouad
394. Pr. ZARZUR Jamila

Chirurgie Générale
Cardiologie

Janvier 2005

395. Pr. ABBASSI Abdelah
396. Pr. AL KANDRY Sif Eddine*
397. Pr. ALAOUI Ahmed Essaid
398. Pr. ALLALI fadoua
399. Pr. AMAR Yamama
400. Pr. AMAZOUZI Abdellah
401. Pr. AZIZ Nouredine*
402. Pr. BAHIRI Rachid
403. Pr. BARAKAT Amina
404. Pr. BENHALIMA Hanane
405. Pr. BENHARBIT Mohamed
406. Pr. BENYASS Aatif
407. Pr. BERNOUSSI Abdelghani
408. Pr. BOUKALATA Salwa
409. Pr. CHARIF CHEFCHAOUNI Mohamed
410. Pr. DOUDOUH Abderrahim*
411. Pr. EL HAMZAOUI Sakina
412. Pr. HAJJI Leila
413. Pr. HESSISSEN Leila
414. Pr. JIDAL Mohamed*
415. Pr. KARIM Abdelouahed
416. Pr. KENDOUCI Mohamed*
417. Pr. LAAROUSSI Mohamed
418. Pr. LYACOUBI Mohammed
419. Pr. NIAMANE Radouane*
420. Pr. RAGALA Abdelhak
421. Pr. REGRAGUI Asmaa
422. Pr. SBIHI Souad
423. Pr. TNACHERI OUAZZANI Btissam
424. Pr. ZERAIDI Najia

Chirurgie Réparatrice et Plastique
Chirurgie Générale
Microbiologie
Rhumatologie
Néphrologie
Ophtalmologie
Radiologie
Rhumatologie
Pédiatrie
Stomatologie et Chirurgie Maxillo Faciale
Ophtalmologie
Cardiologie
Ophtalmologie
Radiologie
Ophtalmologie
Biophysique
Microbiologie
Cardiologie
Pédiatrie
Radiologie
Ophtalmologie
Cardiologie
Chirurgie Cardio Vasculaire
Parasitologie
Rhumatologie
Gynécologie Obstétrique
Anatomie Pathologique
Histo Embryologie Cytogénétique
Ophtalmologie
Gynécologie Obstétrique

Avril 2006

425. Pr. ACHEMLAL Lahsen*
426. Pr. AFIFI Yasser
427. Pr. AKJOUJ Said*
428. Pr. BELGNAOUI Fatima Zahra
429. Pr. BELMEKKI Abdelkader*
430. Pr. BENCHEIKH Razika
431. Pr. BIYI Abdelhamid*
432. Pr. BOUHAFS Mohamed El Amine
433. Pr. BOULAHYA Abdellatif*
434. Pr. CHEIKHAOUI Younes
435. Pr. CHENGUETI ANSARI Anas
436. Pr. DOGHMI Nawal
437. Pr. ESSAMRI Wafaa
438. Pr. FELLAT Btissam
439. Pr. FAROUDY Mamoun
440. Pr. GHADOUANE Mohammed*
441. Pr. HARMOUCHE Hicham

Rhumatologie
Dermatologie
Radiologie
Dermatologie
Hématologie
O.R.L
Biophysique
Chirurgie – Pédiatrique
Chirurgie Cardio-Vasculaire
Chirurgie Cardio-Vasculaire
Gynécologie Obstétrique
Cardiologie
Gastro-Entérologie
Cardiologie
Anesthésie Réanimation
Urologie
Médecine Interne

- 442. Pr. HNAFI Sidi Mohamed*
- 443. Pr. IDRIS LAHLOU Amine
- 444. Pr. JROUNDI Laila
- 445. Pr. KARMOUNI Tariq
- 446. Pr. KILI Amina
- 447. Pr. KISRA Hassan
- 448. Pr. KISRA Mounir
- 449. Pr. KHARCHAFI Aziz*
- 450. Pr. LMIMOUNI Badreddine*
- 451. Pr. MANSOURI Hamid*
- 452. Pr. NAZIH Naoual
- 453. Pr; OUANASS Abderrazzak
- 454. Pr. SAFI Soumaya*
- 455. Pr. SEKKAT Fatima Zahra
- 456. Pr. SEFIANI Sana
- 457. Pr. SOUALHI Mouna
- 458. Pr. ZAHRAOUI Rachida

Anesthésie Réanimation
 Microbiologie
 Radiologie
 Urologie
 Pédiatrie
 Psychiatrie
 Chirurgie – Pédiatrique
 Médecine Interne
 Parasitologie
 Radiothérapie
 O.R.L
 Psychiatrie
 Endocrinologie
 Psychiatrie
 Anatomie Pathologique
 Pneumo-Phthisiologie
 Pneumo-Phthisiologie

ENSEIGNANTS SCIENTIFIQUES
PROFESSEURS

- 1. Pr. ALAMI OUHABI Naima
- 2. Pr. ALAOUI KATIM
- 3. Pr. ALAOUI SLIMANI Lalla Naïma
- 4. Pr. ANSAR M'hammed
- 5. Pr. BOUKLOUZE Abdelaziz
- 6. Pr. BOURJOUANE Mohamed
- 7. Pr. DRAOUI Mustapha
- 8. Pr. EL GUESSABI Lahcen
- 9. Pr. ETTAIB Abdelkader
- 10. Pr. FAOUZI Moulay El Abbas
- 11. Pr. HMAMOUCHE Mohamed
- 12. Pr. REDHA Ahlam
- 13. Pr. TELLAL Saida*
- 14. Pr. TOUATI Driss
- 15. Pr. ZELLOU Amina

Biochimie
 Pharmacologie
 Histologie – Embryologie
 Chimie Organique et Pharmacie Chimique
 Applications Pharmaceutiques
 Microbiologie
 Chimie Analytique
 Pharmacognosie
 Zootechnie
 Pharmacologie
 Chimie Organique
 Biochimie
 Biochimie
 Pharmacognosie
 Chimie Organique

* *Enseignants Militaires*

Je dédie cette thèse :

A mon très cher père :

Nul mot ne saurait exprimer à sa juste valeur le dévouement et l'affection que je te porte.

Aucune dédicace ne pourra traduire ma grande reconnaissance pour tous les sacrifices que tu as consentis pour mon éducation et mon bien être.

A toi, cher père, je dédie ce travail qui n'est que le fruit de tes efforts.

Que dieu t'accorde santé et bonheur pour que tu sois toujours fier de ta « Loumaya ».

A ma très chère mère :

Tu as veillé sur mon enfance avec abnégation, tendresse et bonté. Tu t'es sacrifiée, sans regretter ta carrière et ton propre bien être.

Tu m'as toujours demandé de me surpasser, de donner le meilleur de moi-même, je ferai de mon possible pour être à la hauteur de tes sacrifices et espérances.

En ce jour, à travers cet humble travail, j'espère avoir réalisé un de tes rêves.

A mon très cher frère Marouane et à sa femme Anet :

En témoignage des profonds liens qui nous unissent, j'espère que tu trouveras en ce travail l'expression de mon amour et mon profond attachement.

Grand frère, tu as été un exemple pendant de longues années, j'espère que tu le seras aussi pour mon futur neveu.

Je te souhaite bonheur et réussite dans ta vie professionnelle et familiale.

A ma très chère sœur Salma

:

Je t'ai toujours considérée comme ma sœur aînée, même si tu es ma cadette.

Je te remercie pour m'avoir supportée et soutenue.

J'espère que ce travail exprimera ma profonde gratitude, pour toi, « Slïma », qui n'as pas hésité à endurer un long voyage pour assister à ma soutenance.

Ton geste sera gravé dans ma mémoire pour toujours, de même, l'affection que je te porte sera infinie.

A mes très chers « petits » frères : Hind (Hinda) et Amine (Nino) :

*En témoignage du profond et tendre amour que je vous porte, je vous dédie
ce travail.*

Je vous souhaite tout le bonheur et le succès du monde.

A ma grande famille :

A la mémoire de mes grands parents

A la mémoire de ma tante Naima

A mes oncles, mes tantes et mes cousins.

A mes amis :

A mes chers amis et collègues de l'AMIR :

Je vous dédie ce travail, qui est la consécration de 2 longues années de sacrifices, de nuits blanches mais aussi, d'aventures et de moments de bonheur. Je nommerai spécialement :

*Dr Allaoui Med ; Dr fathi Nahed ; Dr Fennich Nada ; Dr Hamzi Amine ;
Dr Hnach Youssef ; Dr Jennane Selim ; Dr Labrini Fayçal ; Dr mehtat
ElMehdi ; Dr Sedrati Sarrah ; Dr Tijani Youssef.*

A mes très chères amies : Ahlam ; Hiba(hiboudchou) ;

Meriem(mimi) ; Rim(forza Roma).

Notre amitié a vu le jour il y a plus de 8 ans. On a vécu ensemble des aventures inoubliables. Vous êtes mes meilleures amies, mes amies pour toujours.

Remerciements

*A mon maître, le président de la thèse,
Monsieur le professeur H. Gourinda,
Professeur agrégé de chirurgie pédiatrique.*

L'honneur que vous m'avez fait en acceptant de présider le jury de ma thèse, est pour moi, une occasion de témoigner ma profonde reconnaissance pour vos qualités humaines et professionnelles, qui constituent à mes yeux, l'exemple suprême à suivre pour tout praticien.

Permettez-moi de vous exprimer mon haut respect et reconnaissance.

*A mon maître, le rapporteur de la thèse,
Monsieur le professeur Z. F. El Alami,
Professeur agrégé de chirurgie pédiatrique.*

Vous m'avez fait un grand honneur en me confiant ce travail, je vous suis reconnaissante d'avoir veillé à sa réalisation.

J'ai été particulièrement touchée par votre disponibilité, votre sagesse et votre patience.

J'espère avoir été à la hauteur de votre confiance. Veuillez accepter l'expression de mes sentiments les plus respectueux et les plus reconnaissants.

*A mon maître,
Monsieur le professeur T. Elmadhi,
Professeur agrégé de chirurgie pédiatrique*

L'honneur que vous m'avez fait en acceptant de juger ce travail, et l'amabilité qui vous caractérise, sont pour moi autant d'occasions pour vous adresser mes sincères sentiments de respect et de gratitude.

*A mon maître,
Monsieur le professeur M. Kfarmaz,
Professeur agrégé de traumatologie-orthopédie.*

C'est un grand honneur pour moi que vous ayez accepté de juger ce travail.

*Veillez accepter, cher maître, l'expression de mon respect et mon estime les
plus profonds*

*A mon maître,
Monsieur le professeur R. Moustaine,
Professeur agrégé de traumatologie-orthopédie.*

Je vous suis très reconnaissante pour l'honneur que vous m'avez accordé en acceptant de juger mon travail.

Permettez moi de vous adresser mes profonds sentiments de respect et de gratitude.

Plan

INTRODUCTION	1
RAPPELS	3
I. Définitions /étymologie	4
1. histoire/étymologie	4
2. définitions.....	5
II. Rappels anatomiques	7
1. le muscle SCM : insertions et trajet	7
a- plan superficiel.....	7
b- plan profond.....	8
2. actions du muscle SCM.....	8
3. innervation	9
4. vascularisation	9
5. rapports généraux : rachis cervical.....	10
III. Histologie	13
MATERIEL ET METHODES	15
a. Critères d'inclusion	16
b. Critères d'exclusion.....	16
c. Fiche d'exploitation	17
RESULTATS	18
DISCUSSION	28

I.Pathogénie	30
II.Epidémiologie	32
III.Etude clinique	34
1. chez le nourrisson	34
2. chez l'enfant.....	35
IV.Examens complémentaires	40
1. échographie.....	40
2. radiographie standard	41
3. IRM	43
V.Diagnostics différentiels	44
1. chez le nourrisson : torticolis postural	44
2. chez le petit enfant.....	45
a. les malformations du rachis cervical	45
b. origine infectieuse.....	47
c. torticolis paroxystique bénin	48
d. torticolis oculaires.....	48
e. syndrome de Sandifer.....	48
f. fibrome desmoïde	49
3. chez le grand enfant.....	49
a. torticolis a « frigore ».....	49
b. torticolis traumatique	50

c. tumeurs cérébrales, médullaires ou rachidiennes	50
d. Torticolis inflammatoire.....	51
VI.Evolution spontanée du torticolis musculaire congénital	54
VII.Traitement.....	55
1. buts du traitement.....	55
2. moyens.....	55
a. abstention thérapeutique	55
b. conseils et postures domestiques	56
c. physiothérapie	56
d. orthèses et appareillage.....	59
e. toxine botulinique	61
f. chirurgie	61
3. indications et résultats	66
CONCLUSION.....	71
RESUME.....	75
BIBLIOGRAPHIE.....	78

Abréviations :

M : muscle

SCM : sterno-cleido-mastoidien

Rx : radiographie

Echo : échographie

Ch : chef

ATCD : antécédent

Introduction

Le torticolis congénital est une attitude anormale asymétrique permanente de la tête et du cou dont l'origine est la rétraction unilatérale du muscle sterno-cléido-mastoïdien (SCM).

L'anatomie complexe de ce muscle explique l'attitude du cou et de la tête : déviation en inclinaison homolatérale, en translation et en rotation controlatérales.

La présence d'un hématome sur le muscle sterno-cléido-mastoïdien est la cause évoquée, pour expliquer l'apparition de ce torticolis. Cependant, la pathogénie de cette affection reste mystérieuse et plusieurs théories sont défendues dans la littérature.

C'est une pathologie relativement bénigne, qui représente un motif de consultation, de plus en plus fréquent

Le torticolis congénital est responsable de préjudices aussi bien esthétiques que fonctionnels. Tout ceci explique l'intérêt de la question.

L'objectif de cette étude est de rapporter l'expérience du service d'orthopédie infantile du CHU de Rabat, dans le diagnostic, la prise en charge et le suivi de cas de torticolis musculaire congénital, tout en comparant les résultats obtenus à ceux rapportés dans la littérature internationale.

Rappel

I. DEFINITION- ETYMOLOGIE :

1. Histoire - étymologie :

Le terme torticolis s'applique pour certains à toutes les positions vicieuses de la tête, pour d'autres, il désigne un certain degré de torsion du cou, avec inclinaison de la tête.

- Le mot torticolis dérive du latin :
 - « tortus » ou « tortum » qui signifie « tordu ».
 - « collum » qui signifie « cou ».

On retrouve également en latin un synonyme : « collum distortum » ou « cou distordu »

- Dans la France du Moyen-Âge, on parlait de « torcol »
- Dans la langue allemande, le mot « caput obstinum » sous entend une origine obstétricale.
- Les anglo-saxons utilisent plusieurs termes pour désigner le torticolis, les plus retrouvés sont :
 - Torticollis.
 - Wry-neck (cou tordu).
 - Sliff- neck (cou rigide).
 - Crooked-neck (cou recourbé, tortueux).
 - Twisted-neck (cou vrillé).
 - Fibromatosis colli (terme utilisé particulièrement par les radiologues, pour dénommer la tuméfaction du muscle SCM).

Cette déformation était déjà reconnue par Hippocrate et des cas illustrés ont été décrits tel celui d'Alexandre le Grand [2] [3].

Le terme de torticolis peut apparaître vague et trivial la paternité en revient à Rabelais qui a francisé le latin « tortum colum » en « torti coli » [2].

Au 17^e siècle le symptôme entre dans le dictionnaire comme « attitude vicieuse de la tête et du cou » englobant de nombreuses affections allant des lésions malformatives aux pathologies acquises intéressant autant le système neuromusculaire que la pathologie ostéo-articulaire [4].

2. Définitions :

▪ Le Larousse définit le torticolis comme : « toute position vicieuse de la tête fixée par hypertonie musculaire et quelle qu'en soit la cause. Par extension, la douleur qui en résulte ».

▪ Dans le petit Robert : « torsion du cou avec inclinaison de la tête accompagnée de sensations douloureuses dans le muscle. Par extension, gêne provenant d'une position pénible du cou. »

▪ Dans le petit Larousse : « affection du cou caractérisée par une douleur, la limitation des mouvements, et par la suite, une attitude vicieuse de la tête. Le torticolis est dû le plus souvent à un rhumatisme de la colonne cervicale retentissant sur les nerfs et les muscles du cou. »

▪ Dans le Littré : « douleur inflammatoire ou rhumatismale qui a son siège dans quelques muscles du cou, et qui force le malade à tenir la tête inclinée en avant, sur l'un des côtés, ou en arrière, suivant les muscles affectés.»

Ces quatre définitions font référence, de façon imprécise et subjective, aux implications pathogéniques de cette affection. Elles parlent de la douleur et de l'attitude anormale de la tête, en confondant cause et conséquence.

Comme le signale H.CARLIOZ, il est préférable de s'en tenir à l'étymologie, et voir en un torticolis, une attitude vicieuse de la tête et du cou. Il peut s'y associer des douleurs, et cette anomalie positionnelle peut être permanente, chronique ou temporaire, aiguë.

Enfin, cette définition ne sous entend aucune cause et n'en exclut aucune.

L'attitude du cou est en torsion, c'est-à-dire en rotation axiale, avec plus ou moins une flexion, une extension, ou une inclinaison latérale ajoutées.

Certains définissent le torticolis par une attitude en rotation du rachis cervicale associée à une inclinaison latérale. Inclinaison latérale et rotation peuvent être homolatérales ou controlatérales l'une par rapport à l'autre.

On verra que dans le torticolis musculaire congénital, l'inclinaison latérale est d'un côté, la rotation de l'autre. Le côté du torticolis est donné en ce cas par celui de l'inclinaison latérale [2]

II. RAPPELS ANATOMIQUES :

Le torticolis musculaire congénital est secondaire à la rétraction fibreuse du muscle SCM. Ce dernier fait partie des muscles du cou, et interagit avec les autres éléments constitutifs de cette entité anatomique. Un rappel anatomique de cette région du cou est nécessaire à la compréhension de la physio-pathologie, le diagnostic et la prise en charge thérapeutique du torticolis musculaire congénital.

1. Le muscle SCM : insertions et trajet

Il s'agit d'un large muscle, puissant, et allongé sur chaque face latérale du cou. Né de la ceinture scapulaire, il monte, oblique en haut, en arrière et en dehors, vers la base du crâne. Ses fibres sont disposées en deux plans superposés.

a- Plan superficiel

ORIGINE. 1° Par un tendon plat de la face antérieure de la première pièce du sternum, quelques fibres s'intriquant sur la ligne médiane avec celles du côté opposé.

2° Par une série de fibres charnues et tendineuses du tiers interne de la face supérieure de la clavicule.

TRAJET. — Du tendon sternal naît un corps charnu qui s'aplatit peu à peu en montant vers le crâne. Il est rejoint sur son bord latéral par la lame née de la clavicule. Mais il existe habituellement un intervalle triangulaire entre ces deux faisceaux, à leur origine : c'est le triangle de Sédillot, voie d'abord ou d'exploration des organes profonds (notamment voie du cathétérisme de la veine jugulaire interne).

TERMINAISON. 1° Le chef sternal se termine sur la face latérale du processus mastoïde, s'avancant jusqu'au bord antrieur, selon une ligne d'insertion oblique en bas et en avant qui vient contourner presque la pointe du processus mastoïde. En arrire, l'insertion de ce chef se prolonge sur la partie la plus externe de la ligne nucale suprieure.

2° Le chef claviculaire se fixe par une lame tendineuse immdiatement en dehors du chef prcdent, aux deux tiers externes de la ligne nucale suprieure. En rsum, ce plan superficiel est compos d'un chef clido-occipital et d'un chef sterno-mastoïdien. Parfois, ce dernier se ddouble en deux chefs, l'un sterno-occipital, l'autre sterno-mastoïdien vrai.

b- Plan profond

Il est compos d'un seul chef clido-mastoïdien.

ORIGINE : Derrire le chef clido-occipital.

TRAJET : Vertical ou trs lgrement oblique en haut et en arrire. De ce fait, il est d'abord masqu par le chef clido-occipital, puis par le chef sterno-mastoïdien du plan superficiel.

TERMINAISON : Sur le processus mastoïde, selon une ligne parallle et sous-jacente à celle du chef sterno-mastoïdien.

2. actions du muscle SCM :

Le muscle sterno-clido-mastoïdien prend habituellement son point fixe sur la ceinture scapulaire. Dans ces conditions, il a sur la tte une triple action ; il la flchit en avant, l'incline de son ct et tourne la face du ct oppos. C'est l l'attitude du torticolis, le troisime lment de cette attitude, la rotation de la

face du côté opposé, permet de distinguer le torticolis des attitudes vicieuses des ostéo-arthrites vertébrales, spécialement du mal de Pott sous-occipital.

La contraction simultanée des deux muscles fléchit directement la tête en avant.

Quand le muscle sterno-cléido-mastoïdien prend son point fixe sur le crâne, il devient inspirateur en élevant le sternum et les côtes.

3- Innervation :

Le mode d'innervation du muscle SCM est variable et asymétrique, néanmoins, on retient généralement deux protagonistes :

- L'innervation motrice du muscle sterno-cléido-mastoïdien est assurée par le rameau externe du nerf accessoire (XI).

- L'innervation sensitive est sous la dépendance du plexus cervical (racines C2 et C3).

4- Vascularisation :

Le muscle SCM est richement vascularisé surtout au niveau de sa portion supérieure. Cette vascularisation étagée est assurée par 3 artères ou pédicules :

a- pédicule inférieur : naît d'une branche du tronc thyro-bicervico-scapulaire.

b- pédicule moyen ; provient de l'artère thyroïdienne supérieure.

c- pédicule supérieur : naît de l'artère occipitale ou directement de la carotide externe au dessus de la crosse de l'hypoglosse et descend en compagnie de la branche externe du nerf spinal.

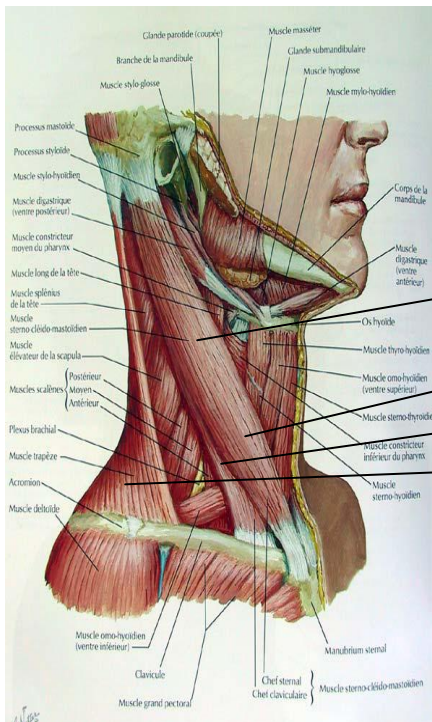
5-Rapports généraux : le rachis cervical .

La charpente osseuse du cou est formée par la superposition de 7 pièces osseuses : les vertèbres cervicales. On y ajoute souvent l'os hyoïde, en raison des rapports étroits qu'il présente avec les parties molles de la région antérieure du cou .

Le concept de division anatomo-fonctionnelle du rachis cervical, a conduit à la distinction de 2 étages opposés :

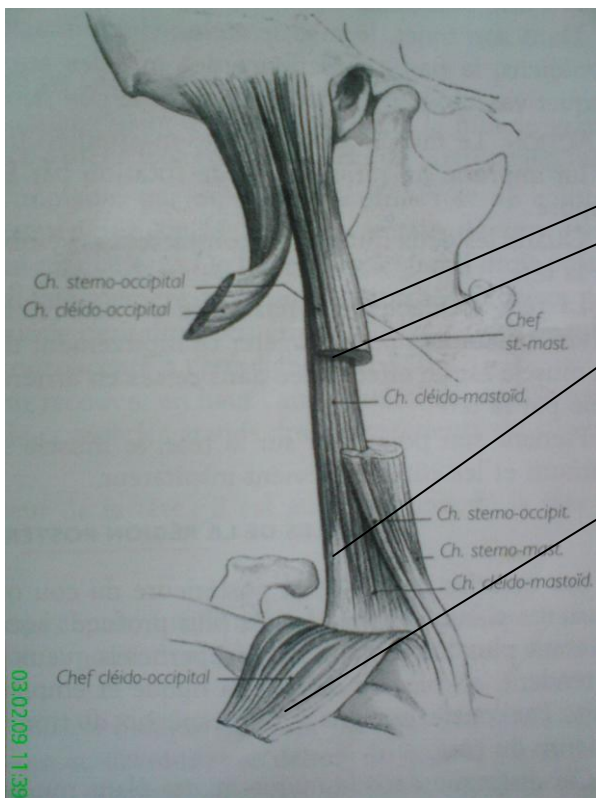
- l'étage supérieur : formé par l'atlas et l'axis ; responsable des mouvements de rotation.

- l'étage inférieur (de C3 à C7) ; consacré à l'anté-flexion et à la rétro-flexion. La plus grande mobilité du rachis cervical se situe au segment inférieur.



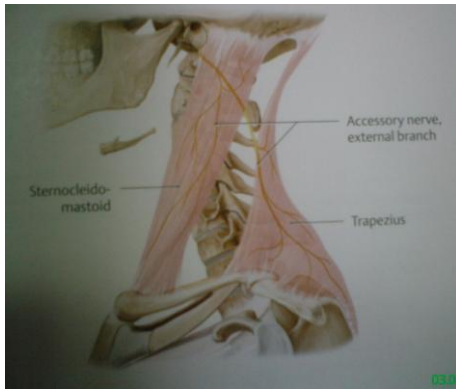
- Muscle SCM
- Chef sterno-mastoïdien
- Chef sterno-occipital
- Muscle trapèze

Figure 1 : vue latérale des muscles du cou[8]

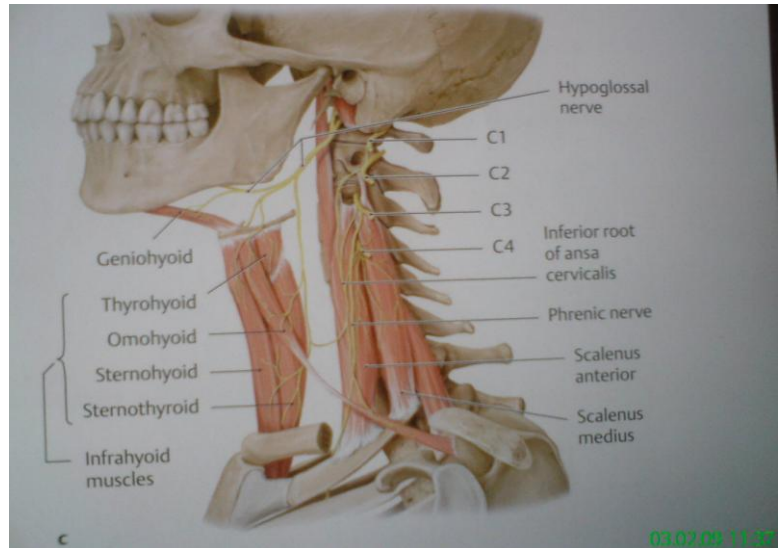


- Ch. Sterno-occipital
- Ch.sterno-mastoidien
- Ch.sterno-occipital
- Ch.cleido-mastoidien
- Ch.cleido-occipital

Figure 2 : les quatre chef du muscle SCM [9]

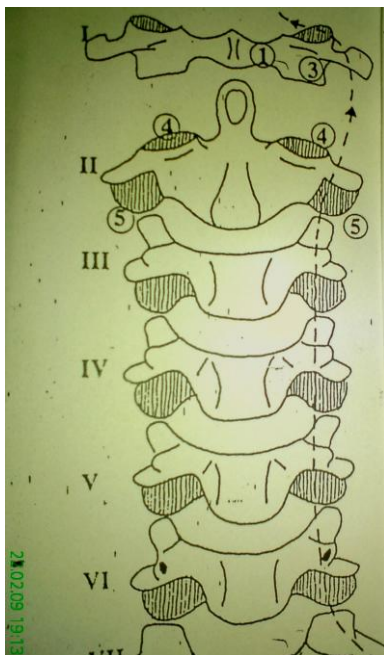


A



B

**Figure 3 : innervation du SCM : A ; le nerf accessoire
B ; innervation sensitive[7]**



- 1 : corps vertébral
- 2 : Atlas et axis
- 3 : apophyse articulaire
- 4 : surface articulaire supérieure
- 5 : surface articulaire inférieure

:

Figure 4 : vue antérieure du rachis cervical [8]

III. HISTOLOGIE :

La présence d'une tuméfaction au niveau de la base du cou, en regard du muscle SCM, est un signe inconstant, mais quasi pathognomonique du torticolis musculaire congénital. Cette masse qui fait souvent corps avec le tiers inférieur du muscle, rappelle par sa consistance ferme et ses contours réguliers et arrondis, l'aspect d'une olive. Cette « olive » est d'évolution imprévisible ; elle disparaît au bout de quelques mois, sans laisser de séquelles, ou en causant une rétraction définitive. [5]

L'étude histologique de « l'olive » a longtemps contribué à la compréhension de la physiopathologie de cette affection. [6]

Sur le plan macroscopique : il s'agit d'une masse blanche et ligneuse régulièrement disposée dans le corps du muscle et en continuité avec les fibres musculaires et le tendon.

Sur le plan microscopique : l'élément caractéristique est une fibrose musculaire dont l'intensité est variable selon les cas. La distribution de la fibrose dans le muscle SCM est également variable : sur une coupe horizontale, elle apparaît focale, adoptant souvent une topographie fasciculaire. L'intensité de la fibrose varie également en fonction du segment de muscle examiné : le tissu conjonctif dense n'a pas l'aspect d'un fibrose « jeune » même chez les plus jeunes enfants. Dans les cas les plus sévères, il est impossible à distinguer d'un tissu tendineux. [7]

Les fibres musculaires sont de taille variable, des fibres hypertrophiques étant fréquemment retrouvées. La présence de fibres de petites tailles, au sarcoplasme éosinophile et contenant de nombreux noyaux sarcolemmiques,

prenant un aspect de « pseudo cellule géante » a été signalée : elles correspondent dans certains cas à des fibres régénératrices. Le nombre des fibres musculaires est plus ou moins réduit, les fibres manquantes étant remplacées par la fibrose. L'endomyosium fibreux entoure chacune des fibres restantes, mais l'architecture fasciculaire est respectée même dans les cas les plus sévères [5].

*Matériel
et
méthodes*

Il s'agit d'une étude rétrospective colligée au service d'orthopédie infantile du CHU Ibn Sina à hôpital d'enfants de Rabat.

Ce travail porte sur 32 cas, recensées sur une période de 11 ans (entre Janvier 1997 et octobre 2008)

L'âge moyen est de 4 ans 9 mois, avec des extrêmes de 15 jours et de 12 ans.

I- LES CRITERES D'INCLUSION :

Cette étude s'intéresse à tous les cas avérés de torticolis musculaire congénital, de la naissance à l'adolescence. Ayant bénéficié ou pas, d'une prise en charge antérieure.

Elle inclut tous les patients hospitalisés, quelque soit le traitement dont ils auront bénéficié (traitement chirurgical, physiothérapie ou abstention)

II-LES CRITERES D'EXCLUSION :

En s'adressant uniquement au torticolis musculaire congénital, on élimine les autres étiologies de torticolis chez l'enfant à savoir le torticolis postural, malformatif, infectieux, traumatique, inflammatoire et les autres types de torticolis plus rares

III- FICHE D'EXPLOITATION :

- nom, prénom, numéro d'entrée.
- sexe.
- âge.
- déroulement de la grossesse et de l'accouchement.
- signes cliniques.
- examens para cliniques (radiographie standard, échographie ou autres).
- malformations ou déformations associées.
- traitement : - abstention.
 - conseils et postures domestiques.
 - physiothérapie seule ou pré opératoire.
 - traitement chirurgical : technique.
 - immobilisation post opératoire plâtrée et physiothérapie
- complications opératoires et évolution.

Résultats

- Cette étude rétrospective rapporte une série de 32 cas de torticolis musculaire congénital, s'étalant sur 11 ans.

- Parmi ces 32 patients, 18 filles et 14 garçon.

- L'âge moyen est de 4ans 9 mois, avec des extrêmes de 15 jours et de 12 ans :

* 12 patients ont moins de 4 ans (37,5%).

* 16 patients ont entre 4 et 8 ans (50%).

* 4 patients ont plus de 8 ans (12,5%). [figure 5]

- la notion de présentation de siège a été retrouvée chez 4 enfants. 2 autres sont issus de grossesses gémellaires. Il existe un cas de dépassement de terme (extraction par césarienne).

- l'examen clinique a retrouvé :

* une tuméfaction cervicale (olive), chez 3 patients (ayant moins de 1 mois).

* La rétraction du muscle SCM concerne 25 patients (78%).

*5 patients présentent une asymétrie faciale (tous âgés de plus de 5 ans)

* 3 patients présentent une plagiocéphalie.

*2 cas de dysmorphie crânio-faciale (âgés de 8 et de 9 ans).

*1 cas d'attitude scoliotique (âgé de 9 ans). [figure 6]

A noter qu'il y a autant de localisations gauches que droites (16 cas pour chaque côté).

- Une échographie cervicale a été réalisée chez les 3 patients présentant une tuméfaction cervicale, et a permis dans les 3 cas de confirmer la présence d'un hématome du muscle SCM.

La radiographie standard du rachis cervicale a été demandée de façon systématique, sans relever d'anomalies.

- pour la prise en charge thérapeutique :

* 7 patients ont bénéficié dès l'âge de 2 mois d'une kinésithérapie posturale. Elle a été suffisante chez 2 patients (avec de bons résultats fonctionnels). Chez les 5 autres, l'amélioration clinique n'a pas été jugée satisfaisante, et une intervention chirurgicale a été nécessaire.

* tous les patients opérés (30 patients), ont bénéficiés d'une ténotomie basse juxta claviculaire avec la mise en place systématique d'une minerve plâtrée pendant 4 à 6 semaines et la prescription d'un rééducation post opératoire avec ou sans minerve orthopédique pendant 3 mois .

- les résultats fonctionnels et esthétiques étaient d'emblée bons chez 15 patients (47%).

La notion de cicatrice disgracieuse a été retrouvée chez 7 patients (avec toutefois des résultats fonctionnels satisfaisants) ; chez 2 patients, les suites opératoires ont été marquées par la survenue d'une infection de paroi, avec évolution favorable sous antibiotiques.

Une récurrence du torticolis a été notée chez 8 patients (25%) :

* par défaut de rééducation après le premier geste chez 2 patients (parents indisciplinés)

* par manque de résection chez un patient (résection d'un seul chef)

*par régénération de la fibrose chez 5 patients.[Figure 7]

Les 8 patients ont bénéficiés d'une reprise chirurgicale suivie de la mise en place d'une minerve plâtrée et d'une rééducation. L'évolution était favorable chez les 8 patients.

Le recul moyen est de 5 ans, il varie de 11 ans à 8 mois.

Figure 5: âge du diagnostic

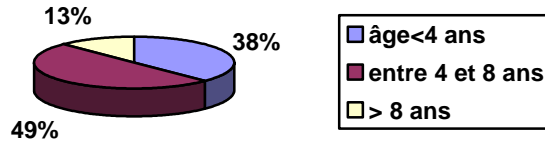


Figure 6: présentation clinique

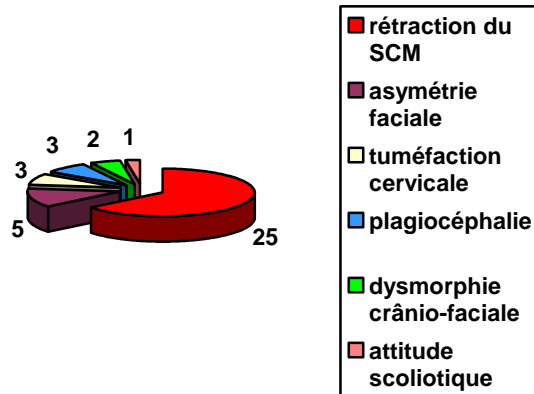
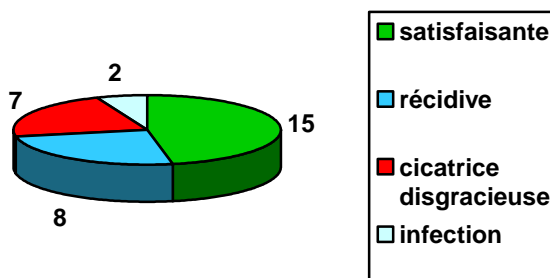


Figure 7: évolution après chirurgie



cas	sexe	Age	Grossesse accouchement	clinique	para clinique	anomalies associées	traitement et évolution
1	F	8 ans	Sans particularités	*torticolis avec rétraction et contracture du SCM gauche	RX rachis Cervical:RAS	non	*ténotomie polaire basse + minerve plâtrée pendant 6 semaines + rééducation pendant 3 mois * résultats fonctionnels satisfaisants mais cicatrice chéloïde. * recul de 11 ans
2	F	2ans 1/2	Dépassement de terme. césarienne	* rétraction du SCM droit * discrète asymétrie faciale	RX rachis Cervical:RAS	non	*ténotomie polaire basse + minerve plâtrée pendant 4 semaines + rééducation pendant 3 mois * résultats fonctionnels satisfaisants. Recul de 11 ans
3	H	8 ans	Sans particularités	* rétraction du SCM droit (notion de masse cervicale droite à la naissance)	RX rachis Cervical:RAS	non	*ténotomie polaire basse + minerve plâtrée pendant 4 semaines + rééducation pendant 3 mois * résultats fonctionnels satisfaisants. Recul de 11 ans
4	F	3 mois	Présentation siège	* torticolis gauche *plagiocéphalie	—	non	* kinésithérapie pendant 9 mois>> nette amélioration * 3 mois de rééducation : évolution favorable
5	F	6ans	Sans particularités	* rétraction du SCM droit *asymétrie faciale	RX rachis Cervical:RAS	non	*ténotomie polaire basse + minerve plâtrée pendant 4 semaines à l'ablation de la minerve : infection de paroi>> antibithérapie * rééducation pendant 3 mois>> évolution favorable avec recul De 10 ans
6	H	1 mois	Siège, notion de souffrance	* olive gauche laissant place à une rétraction du SCM gauche	Echographie Cervicale : Hématome	non	* kinésithérapie puis ténotomie polaire basse et minerve plâtrée pendant 4 semaines avec rééducation et minerve orthopédique pendant 3 mois>> perdu de vue Récidive à l'âge de 3 ans, réopéré>> évolution favorable, recul De 7 ans
7	F	9 mois	Sans particularités	* rétraction du SCM droit * plagiocéphalie	RX rachis Cervical:RAS	non	*prescription de rééducation perdue de vue *consulte à l'âge de 9ans pour torticolis+dysmorphie crânio-faciale * ténotomie basse+ minerve plâtrée pendant 6 semaines+ Rééducation pendant 3 mois>> perdue de vue

cas	sexe	Age	Grossesse accouchement	clinique	para clinique	anomalies associées	traitement et évolution
8	F	5 ans	Sans particularités	*torticolis avec rétraction et contracture du SCM gauche *asymétrie faciale	RX rachis Cervical:RAS	non	*ténotomie polaire basse + minerve plâtrée pendant 4 semaines + rééducation pendant 3 mois * récidive à l'âge de 11 ans>> reprise + rééducation * bonne évolution, recul de 5 ans
9	F	1 ans 1/2	Sans particularités	* rétraction et contracture du SCM droit	RX rachis Cervical:RAS	non	*ténotomie polaire basse + minerve plâtrée pendant 4 semaines + rééducation pendant 3 mois * résultats fonctionnels satisfaisants. Recul de 9 ans
10	F	8 ans	Sans particularités	* rétraction manifeste du SCM droit avec dysmorphie crânio-faciale	RX rachis Cervical:RAS	trouble de l'élocution (examen ORL et Neuro:RAS	*ténotomie polaire basse + minerve plâtrée pendant 4 semaines + rééducation pendant 8 mois(résultats insuffisants) *reprise 9 mois après, avec minerve plâtrée(6 semaines) + rééducation et minerve orthopédique pendant 6 mois * résultats fonctionnels satisfaisants. Recul de 11 ans
11	H	4ans et 1/2	Grossesse gémellaire	* torticolis gauche * contracture du SCM	RX rachis Cervical:RAS	non	* ténotomie polaire basse+ minerve plâtrée pendant 4 semaines+ rééducation pendant 3 mois * cicatrice disgracieuse, bons résultats fonctionnels
12	H	8ans	Présentation siège	* rétraction du SCM gauche *asymétrie faciale	RX rachis Cervical:RAS	non	*ténotomie polaire basse + minerve plâtrée pendant 4 semaines + rééducation pendant 3 mois>>>persistance d'une discrète retraction Retraction du Chef claviculaire>rééducation pendant 1an + minerve orthopédique >>évolution favorable avec recul de 8ans
13	F	6ans 1/2	Sans particularité	Rétraction et contracture des 2 chefs du SCM gauche	RX du rachis Cervical:RAS	non	* ténotomie polaire basse et minerve plâtrée pendant 4 semaines avec rééducation et minerve orthopédique pendant 3 mois *cicatrice disgracieuse *résultats fonctionnels satisfaisants *recul de 9 ans
14	H	3 ans	Sans particularités	* rétraction du SCM droit	RX rachis Cervical:RAS	non	* ténotomie basse+ minerve plâtrée pendant 6 semaines+ rééducation et minerve orthopédique pendant 3 mois * évolution favorable

cas	sexe	Age	Grossesse accouchement	clinique	para clinique	anomalies associées	traitement et évolution
15	H	9 ans	Grossesse et accouchement non suivis	*torticolis avec rétraction et contracture du SCM droit	RX rachis Cervical:RAS	non	*ténotomie polaire basse + minerve plâtrée pendant 4 semaines + rééducation pendant 3 mois * récidive après 4ans>> reprise + rééducation pendant 1 an * bonne évolution, recul de 5 ans.
16	H	5ans	Sans particularités	* rétraction et contracture du SCM droit	RX rachis Cervical:RAS	non	*ténotomie polaire basse + minerve plâtrée pendant 4 semaines à l'ablation de la minerve :infection>> antibiothérapie+ rééducation * cicatrice chéloïde, résultats fonctionnels satisfaisants.
17	H	3 ans	Sans particularités	* rétraction du chef claviculaire du SCM gauche le chef sternal semble respecté	RX rachis Cervical:RAS	non	*ténotomie polaire basse du chef claviculaire+ minerve plâtrée pendant 4 semaines+ rééducation pendant 3 mois(perdu de vue) *Récidive après 5 ans>> reprise : ténotomie des 2 chefs+minerve Plâtrée pendant 6 semaines+ rééducation pendant 6 mois * résultats fonctionnels satisfaisants. Recul de 4 ans.
18	F	7 ans	Sans particularités	* torticolis gauche * contracture du SCM	RX rachis Cervical:RAS	non	* ténotomie polaire basse+ minerve plâtrée pendant 4 semaines+ rééducation pendant 3 mois *bons résultats fonctionnels, recul de 7 ans
19	F	8ans	Sans particularités	* rétraction du SCM gauche *asymétrie faciale	RX rachis Cervical:RAS	non	*ténotomie polaire basse + minerve plâtrée pendant 4 semaines + rééducation et minerve orthopédique pendant 3 mois * cicatrice disgracieuse >>évolution favorable avec recul de 7ans
20	F	10 ans	Accouchement par voie basse non médicalisé	Rétraction et contracture des 2 chefs du SCM gauche	RX du rachis Cervical:RAS	non	* ténotomie polaire basse et minerve plâtrée pendant 4 semaines avec rééducation et minerve orthopédique pendant 3 mois *persistance d'une discrète rétraction>> rééducation pendant 6 mois>> bonne évolution * recul de 6 ans.
21	H	8 ans	Sans particularités	* rétraction du SCM droit * asymétrie des épaules	RX rachis Cervical:RAS	non	* ténotomie basse+ minerve plâtrée pendant 6 semaines+ rééducation et minerve orthopédique pendant 3 mois * évolution favorable

cas	sexe	Age	Grossesse accouchement	clinique	para clinique	anomalies associées	traitement et évolution
22	H	7ans	Sans particularités	*torticolis avec rétraction et contracture du SCM gauche	RX rachis Cervical:RAS	non	*ténotomie polaire basse + minerve plâtrée pendant 4 semaines + rééducation pendant 3 mois * récidive après 3ans1/2>> reprise + rééducation * bonne évolution, recul de 4 ans.
23	F	9ans	Sans particularités	* rétraction et contracture du SCM droit, attitude scoliotique	RX rachis Cervical et Dorsal :RAS	scoliose sans anomalies vertébrales	*ténotomie polaire basse + minerve plâtrée pendant 4 semaines rééducation pendant 3 mois prescrite mai non faite>> persistance de la rétraction>> rééducation pendant 3 mois>> malade perdue de vue depuis.
24	H	9 mois	Sans particularités	Torticolis droit plagiocéphalie	—	non	* kinésithérapie jusqu'à l'âge de 1an1/2>>persistance De la rétraction>>> rééducation Pendant 1 an bonne évolution . recul de 4 ans
25	F	15 jours	Siège	* olive gauche * rétraction du SCM gauche	échographie Cervical: hématome	défaut d'extension de l'index gauche	* kinésithérapie jusqu' à 1 an 1/2>> rétraction importante : ténotomie polaire basse+ minerve plâtrée pendant 4 semaines+ rééducation pendant 3 mois *bons résultats fonctionnels, recul de 3ans
26	H	4 ans	Sans particularités	* contracture du SCM droit	RX rachis Cervical:RAS	non	*ténotomie polaire basse + minerve plâtrée pendant 4 semaines pendant 3 mois>> perdu de vue * récidive 6 mois après>>reprise chirurgicale +minerve plâtrée + rééducation >>évolution favorable avec recul de 2 ans
27	F	7 ans	Sans particularités	Rétraction et contracture du chef sternal du SCM gauche	RX du rachis Cervical:RAS	non	* ténotomie polaire du chef sternal, respect du chef claviculaire +minerve plâtrée pendant 4 semaines + rééducation et Minerve orthopédique pendant 3 mois * résultats fonctionnels et esthétiques satisfaisant, recul de 2 ans
28	H	4 mois	Grossesse gémellaire	* rétraction du SCM droit	RX rachis Cervical:RAS	non	* kinésithérapie pendant 8 mois>>amélioration>>poursuite des séance jusqu'à l'âge de 2 ans>> rétraction persistante>> * ténotomie unipolaire+minerve plâtrée+ rééducation * évolution favorable avec recul de 1 an

cas	sexe	Age	Grossesse accouchement	clinique	para clinique	anomalies associées	traitement et évolution
29	H	4ans et 1/2	Sans particularités	*torticolis avec rétraction et contracture du SCM droit *asymétrie faciale	RX rachis Cervical:RAS	non	*ténotomie polaire basse + minerve plâtrée pendant 4 semaines + rééducation pendant 3 mois * cicatrice disgracieuse * bonne évolution, recul de 1 ans.
30	F	12 ans	Sans particularités	* rétraction et contracture du SCM droit	RX rachis Cervical:RAS	non	*ténotomie polaire basse + minerve plâtrée pendant 4 semaines + rééducation et minerve orthopédique pendant 3 mois * résultats fonctionnels satisfaisants. Recul de 8 mois
31	F	8 ans	Sans particularités	* contracture du SCM gauche avec asymétrie des épaules	RX rachis Cervical:RAS	non	*ténotomie polaire basse + minerve plâtrée pendant 4 semaines + rééducation pendant 3 mois 5 mois après : rétraction du chef claviculaire à la mobilisation Passive >>> rééducation pendant 3 mois, si échec : reprise * évaluation en cours
32	F	8 mois	Sans particularités	*olive gauche à la naissance confirmée par échographie *contracture du SCM gauche	RX rachis Cervical:RAS	non	* kinésithérapie jusqu'à 18mois>> pas d'amélioration *ténotomie unipolaire+ minerve plâtrée pendant 4 semaines + rééducation pendant 3 mois prescrite * évaluation en cours

Discussion

Le torticolis musculaire congénital est la troisième déformation néonatale en terme de fréquence après la dysplasie des hanches et le pied bot varus équin. Il se définit comme une attitude asymétrique et permanente de la tête et du cou par rapport au plan des épaules. Il est dû à une rétraction unilatérale du muscle sterno-cléido-mastoïdien (SCM) dont l'anatomie

Complexe explique parfaitement la déviation en inclinaison homolatérale, en translation et en rotation controlatérales.

Si la pathogénie du torticolis congénital reste mystérieuse, Le diagnostic ne pose pas de problème chez le nourrisson puisque l'examen clinique est suffisant lorsqu'il met en évidence une rétraction du SCM, associée ou non à une tumeur palpable, responsable de l'attitude spontanée asymétrique et du déficit des mobilités de la tête et du cou. L'examineur recherche une asymétrie faciale et une plagiocéphalie associées sans oublier la recherche d'une dysplasie de hanche, d'anomalies des pieds ou d'une scoliose témoignant d'une contrainte intra-utérine excessive.

Il existe près de 80 étiologies de torticolis chez l'enfant, dont certaines peuvent engager le pronostic vital. C'est dire l'importance d'éliminer certaines affections, moyennant un bon examen clinique et un minimum de bilan, avant de conclure à un torticolis musculaire congénital.

La prise en charge thérapeutique repose sur un véritable arsenal thérapeutique : de la simple surveillance jusqu'à la chirurgie, en passant par la physiothérapie. Cependant, il n'existe pas de consensus sur la question.

I. PATHOGENIE :

L'étiologie du torticolis musculaire congénital reste mystérieuse, malgré de nombreux travaux. Plusieurs théories tentent d'expliquer la physiopathologie des troubles, mais aucune ne permet d'établir un lien certain entre le tableau clinique et les constatations histo-pathologiques.

Les études histologiques de l'« olive » et du muscle rétracté mettent en évidence un tissu fibreux, retrouvé à tous les stades et à tous les âges de la rétraction, ce qui confirme l'hypothèse d'une rétraction pouvant débuter avant la naissance [11]. Une fibrose du sterno-cléido-mastoïdien in utero est avancée, dès 1670, par Roonhysen [12] et reprise par Dunn [13]. En s'appuyant sur des études épidémiologiques, ces auteurs expliquent cette fibrose par une malposition foetale durant le dernier trimestre de la grossesse.

Une théorie traumatique est envisagée par Stromeyer [12]. Il postule qu'une anomalie de la présentation foetale et une délivrance difficile, souvent retrouvées chez les nourrissons porteurs de torticolis musculaire congénital [14], provoquent une déchirure musculaire avec formation d'un hématome à l'origine d'une cicatrice fibreuse intramusculaire. Cette théorie n'est pas étayée par les études histologiques de l'« olive » qui n'ont jamais montré d'hémosidérine, ce qui élimine, en principe, un hématome traumatique.

Mikulicz, en 1985, est le premier à évoquer une étiologie vasculaire au torticolis musculaire congénital. Une occlusion artérielle responsable d'un infarctus musculaire serait à l'origine de la cicatrice fibreuse. En 1992, Brooks [15] a pu provoquer des lésions fibreuses du muscle sterno-cléido-mastoïdien en obstruant le retour veineux chez l'animal. Il semble difficile d'accepter une

étiologie vasculaire au torticolis musculaire congénital, en raison de la richesse des réseaux artériels et veineux qui irriguent ce muscle [16].

Une étude plus récente de Davids [17] postule qu'un syndrome de la loge du muscle sterno-cléido-mastoïdien serait à l'origine du torticolis musculaire congénital. Cet auteur a pu provoquer, expérimentalement, un syndrome compartimental autour du sterno-cléido-mastoïdien par des injections dans la loge musculaire.

Les examens en imagerie par résonance magnétique (IRM) du sterno-cléido-mastoïdien rétracté, d'enfants avec un torticolis musculaire congénital, montrent des signaux identiques à ceux observés dans les muscles des membres souffrant d'un syndrome de loge. Une lésion ischémique, dans le cadre d'un syndrome de loge du sterno-cléido-mastoïdien créant une position particulière de la tête et du cou, survenant à des moments très différents tels que la grossesse, le travail, la délivrance, semble être actuellement la théorie la plus satisfaisante [18]. Cette hypothèse permet de faire également une corrélation entre le tableau clinique et les constatations histologiques.[10]

Plus récemment, une étude en microscopie optique et électronique de la structure histologique de la pseudotumeur a mis en évidence une prolifération pathologique cellulaire, fibroblastique et myoblastique à différents stades de maturation [1]. Pour les auteurs [19], l'origine du torticolis pourrait être endogène par anomalie de différenciation cellulaire des myoblastes qui perturbe l'équilibre fibroblaste-myoblaste lors de l'embryogenèse.

La théorie génétique n'est pour l'instant pas retenue même s'il existe des cas familiaux rapportés régulièrement dans les séries cliniques [20].

II. EPIDEMIOLOGIE :

Le torticolis musculaire congénital est une anomalie commune du nouveau-né dont l'incidence rapportée varie entre 0,3 et 2 % [21,22]. Il ne semble pas exister de prédominance liée au sexe même si Cheng [23, 20, 24] rapporte une prédominance masculine (sex-ratio $3/2$). [Dans notre série : légère prédominance féminine avec 18 filles et 14 garçons].

Le côté droit est légèrement plus atteint, ce qui correspond au côté de l'épaule qui est expulsé la première lors de l'accouchement. Les formes bilatérales sont anecdotiques [Dans notre série, il y a autant de localisations gauches que droites]

Le torticolis est plus fréquent chez les primipares plus sujets aux malpositions foetales et aux contraintes intra-utérines excessives qui expliquent d'une part la fréquence des accouchements difficiles reliés au torticolis et d'autre part l'association torticolis, maladie luxante de hanche, malpositions du pied ou des orteils, témoignage du syndrome postural asymétrique [dans notre série : 4 présentations siège et 2 grossesses gémellaires]. Cette relation entre le torticolis et la maladie luxante de hanche est citée dans nombreuses séries comme celle de von Heideken [25] qui rapporte la découverte d'un torticolis chez 5,9 % des nourrissons suivis pour dysplasie et inversement la découverte d'une dysplasie chez 3,7 % des enfants porteurs d'un torticolis. [Dans notre série : aucun cas de dysplasie de la hanche]

L'auteur souligne, d'autre part, que l'association est cinq fois plus fréquente chez le garçon dont le périmètre crânien est généralement plus grand, ce qui plaide en faveur d'une théorie posturale.

L'âge moyen du diagnostic est compris entre 1 et 3 mois et quasiment toujours confirmé avant l'âge de 1 an [1]. [Dans notre série : l'âge moyen est de 4 ans 9 mois, il est compris entre 15 jours et 12 ans]

III. ETUDE CLINIQUE :

Le torticolis musculaire congénital se définit comme une attitude asymétrique permanente de la tête et du cou par rapport au plan des épaules. La rétraction du muscle SCM explique la triple déviation : inclinaison latérale, rotation et translation controlatérale [figure 8].

Le tableau clinique varie selon l'âge :

1. Chez le nourrisson :

Le diagnostic est évoqué par les parents qui, dès la deuxième ou troisième semaine de vie, remarquent une attitude permanente de la tête, une mobilité asymétrique de la tête et une plagiocéphalie secondaire [dans notre série :3 patients présentent une plagiocéphalie]. La palpation du muscle SCM recherche une tuméfaction ferme, régulière, ovalaire appelée olive du SCM. Cette véritable « pseudotumeur » mesure environ 5 mm de grand axe et est située généralement au tiers moyen du corps musculaire. Sa présence permet de différencier les torticolis graves des torticolis posturaux mais l'évolution de cette tuméfaction est imprévisible disparaissant généralement entre 2 et 8 mois sans laisser préjuger de la rétraction du muscle [dans notre série, 3 patients présentaient cette tuméfaction, l'évolution s'est faite vers la rétraction dans les 3 cas].

La mobilité de la tête, véritable reflet du degré de rétraction du SCM, est étudiée de façon active à partir des mouvements spontanés du nourrisson plus ou moins provoqués par des stimuli visuels ou auditifs et surtout de façon passive par analyse des volants de mobilité de la tête imposés par l'examineur. L'expérience de l'école de Hong Kong [23, 20, 24] nous a montré qu'il existe une corrélation entre la rotation et l'inclinaison et que le volant de rotation est le

secteur de mobilité le plus facile à mesurer et le plus fiable dans l'évaluation du degré de gravité.

On définit ainsi quatre groupes :

- le groupe I correspond à une rotation normale et symétrique (90-100°);
- le groupe II correspond à un déficit de rotation inférieur à 15°
- le groupe III à un déficit de 15 à 30° ;
- le groupe IV à un déficit supérieur à 30°.

Cette classification a aussi un intérêt pronostique pour Cheng qui établit une corrélation entre la sévérité du déficit de rotation et la durée et la difficulté du traitement [23, 20].

L'examen clinique recherche d'autre part une plagiocéphalie avec, chez les enfants qui dorment sur le dos, un aplatissement du crâne du côté opposé au torticolis et, chez les enfants qui dorment sur le ventre, un aplatissement du massif facial du côté du torticolis (Fig. 9).

2. Chez l'enfant :

Après l'âge de la marche, l'attitude devient fixée dans ses composantes de translation, rotation et inflexion. Les déformations secondaires apparaissent alors clairement. La perte de l'horizontalité du regard, le décalage de hauteur des épaules et le décalage des oreilles sont visibles. Un examen plus détaillé retrouve en fait une véritable dysmorphie cranio-faciale associant un enfoncement du relief sourcilier et de l'arcade zygomatique, une déviation du menton et du nez, un décalage en bas et en arrière de l'oreille [26, 27].

Ces déformations apparaissent tôt dans l'enfance, mais ne deviennent cliniquement évidentes qu'après 5 ans au moment où les troubles mandibulaires et dentaires apparaissent. Les déformations orbitaires et maxillaires apparaissent plus tardivement.[1] [Dans notre série, il y a 2 cas de dysmorphie crânio-faciale]

Un travail clinique de Seringe sur les torticolis congénitaux négligés a montré des déformations asymétriques de l'atlas et de l'axis en particulier.

Poole [28] évoque ces déformations asymétriques de la face et du rachis cervical sous l'appellation de *cranio-faciocervical scoliosis complex*. Une attitude scoliotique, ou une simple asymétrie des épaules, est souvent notée [1 cas d'attitude scoliotique dans notre série]. Elles traduisent une adaptation du rachis à la déformation sus-jacente.

Il arrive enfin que le torticolis ne soit découvert que tardivement, aux alentours de l'adolescence. Dans ce cas, il est difficile de savoir s'il s'agit d'une méconnaissance de la déformation ou d'une aggravation au cours de la croissance [10]

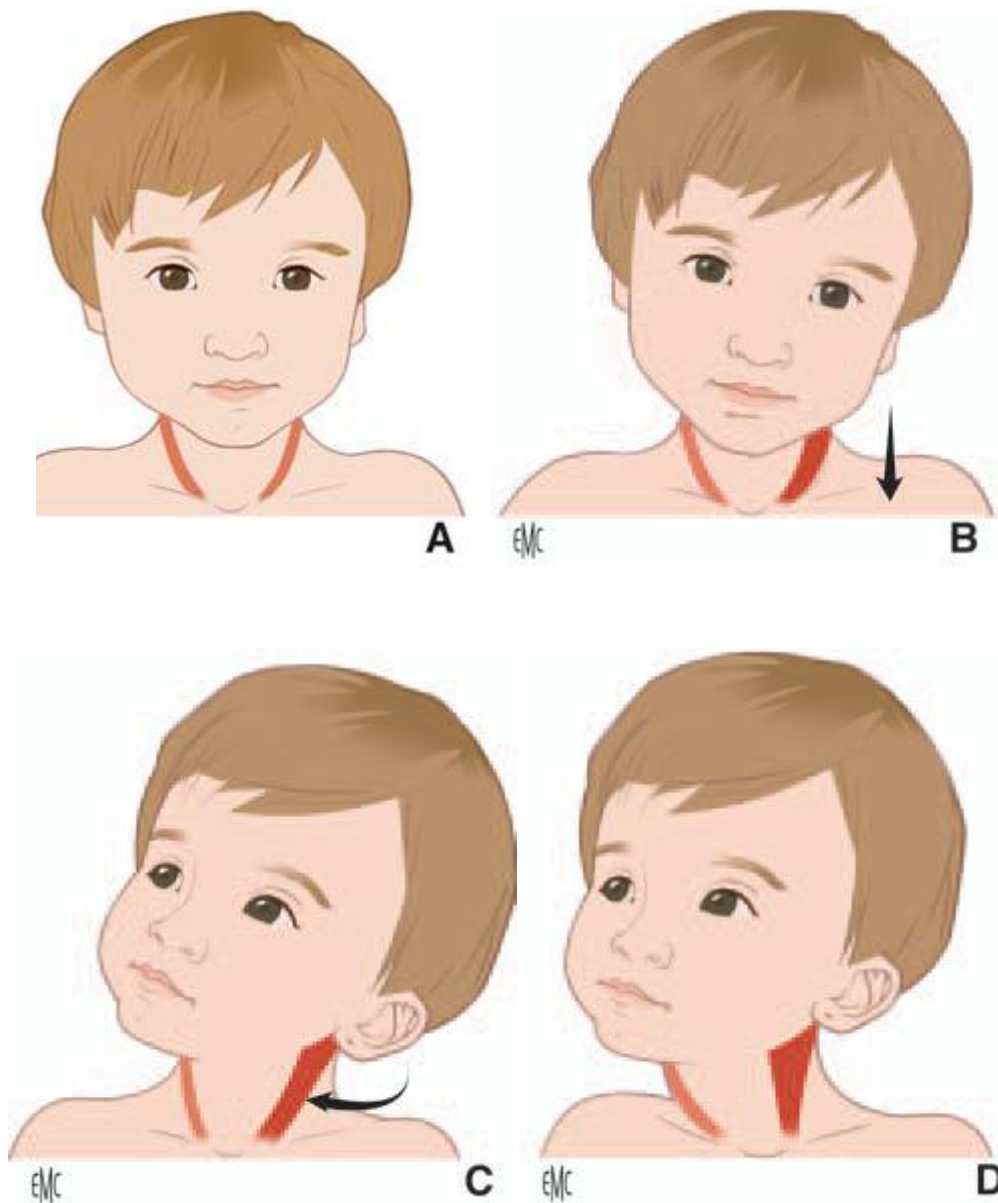


Figure 8: Triple déviation de la tête et du cou dans le torticolis. L'anatomie et la situation du muscle sterno-cléido-mastoïdien (SCM) expliquent la déviation de la tête lors du torticolis. À partir de la position normale d'équilibre (A), la rétraction du SCM induit une inclinaison latérale dans le plan frontal du côté atteint (B), une rotation du côté opposé qui fait que l'enfant regarde son côté sain (C) et enfin une translation du côté sain par diminution de longueur musculaire (D).

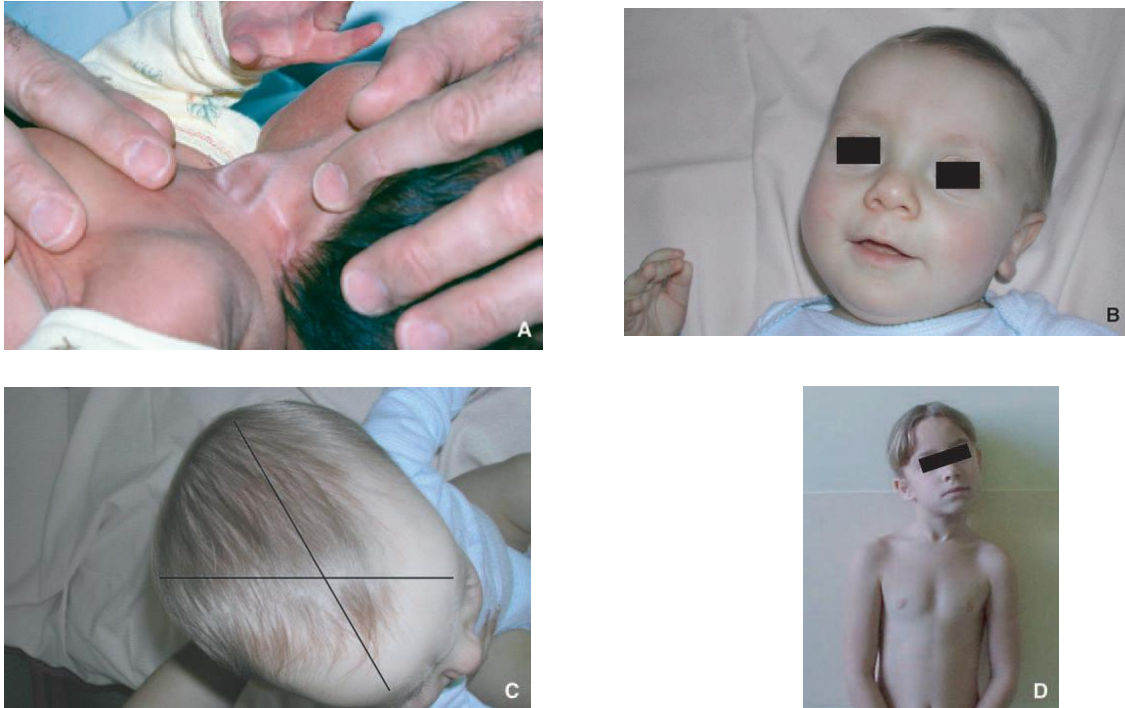

Figure 9: Le diagnostic du torticollis musculaire congénital est purement clinique.

- A. Chez le nourrisson, la palpation de l'olive ou « pseudotumeur » située sur le trajet du sterno-cléido-mastoïdien (SCM) suffit à affirmer le diagnostic de torticollis musculaire congénital, mais sa présence n'est pas constante et sa recherche est parfois rendue difficile par la brièveté du cou à cet âge.*
- B. Le tableau habituel est celui d'un nourrisson de 2 mois amené par les parents car ils ont remarqué l'attitude asymétrique et permanente du port de tête.
L'enfant regarde le côté sain et l'étude des mobilités passives confirme le déficit de rotation d'un côté.*
- C. L'examen clinique retrouve très tôt une asymétrie de la face et surtout une plagiocéphalie, parfaitement vue de haut, par asymétrie de répartition des pressions sur le crâne lorsque l'enfant dort.*
- D. Chez le grand enfant, la triple déviation est évidente, associée à une dysmorphie facial, et le déséquilibre des épaules témoigne des mécanismes de compensation développés pour garder un regard horizontal à tout prix.*

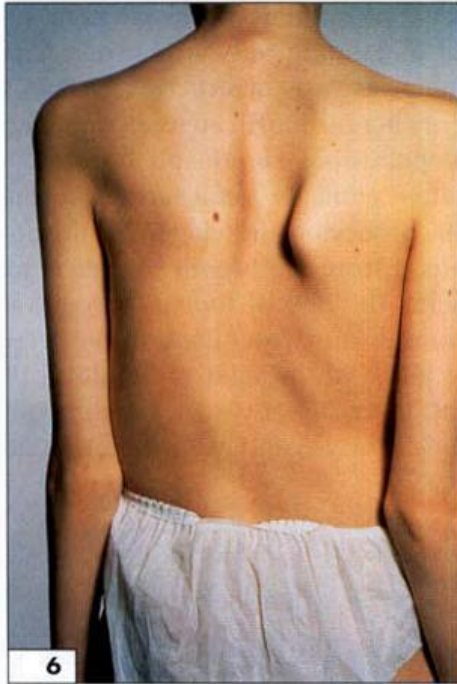

Figure 10 : attitude scoliothique

IV. EXAMENS COMPLEMENTAIRES :

Chez le nourrisson, lorsque les notions de tuméfaction et de rétraction secondaire sont retrouvées, le diagnostic étiologique apparaît facile et aucun examen complémentaire n'est vraiment nécessaire. Lorsque l'étiologie de ce torticolis reste à préciser (car dans notre contexte, le diagnostic est assez tardif), l'échographie et les radiographies standards sont les examens de première intention.

1. Echographie :

L'échographie est proposée par certaines équipes [24,29] comme outil diagnostique afin de différencier clairement le torticolis musculaire congénital des autres pathologies. Elle permet d'évaluer fidèlement la structure musculaire avec une vision dynamique par recueil de données en mouvement de la tête et du cou.

Le muscle normal apparaît comme une structure hypo écho gène au sein de laquelle on retrouve des stries régulières plus écho gènes.

En présence d'un torticolis musculaire, quatre types d'anomalies sont retrouvés [24], correspondant à des images de fibrose ou de tumeur intramusculaire.

L'évaluation échographique est corrélée avec le degré de l'atteinte clinique [24], ce qui permet d'augmenter le nombre de diagnostics précoces et qui lui donne une valeur pronostique d'évaluation initiale de la gravité [29], sans, pour l'instant, d'impact sur les indications thérapeutiques.[dans notre série, une échographie cervicale a été réalisée chez les 3 patients qui présentaient une tuméfaction du SCM, elle a confirmé dans les 3 cas, la présence d'un hématome du SCM]

2. Radiographie standard :

Les clichés standard sont peu contributifs même pour rechercher des malformations car le squelette est encore très cartilagineux. Une étude récente [30] montre clairement cette faible sensibilité. Sur 502 enfants âgés de 0 à 12 mois présentant un torticolis et ayant tous eu un bilan radiographique, dix anomalies ont été détectées dont six étaient des faux positifs.

Pour quatre enfants (0,8 %) seulement, l'anomalie vertébrale identifiée sur la radiographie est confirmée par tomodensitométrie (TDM) ou IRM. En revanche, la radiographie garde une place essentielle dans un bilan d'instabilité et est pour cette raison recommandée avant toute manipulation par un kinésithérapeute. On les prescrit d'autre part en cas d'échec du traitement domestique et en cas de présentation clinique atypique, un cou court par exemple. [dans notre série, une radiographie du rachis cervicale a été demandé de façon systématique chez tous les patients, elle est revenue normales dans tous les cas, chez le patient qui présentait une attitude scoliotique, la radiographie du rachis cervical et dorsal a confirmé la scoliose sans révéler d'anomalies vertébrales sous jacentes].

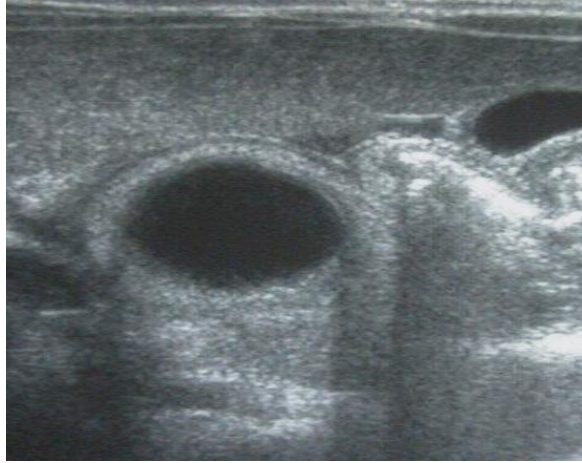


Figure 11 : échographie cervicale montrant l'aspect typique de « l'olive », avec épaissement du muscle en regard

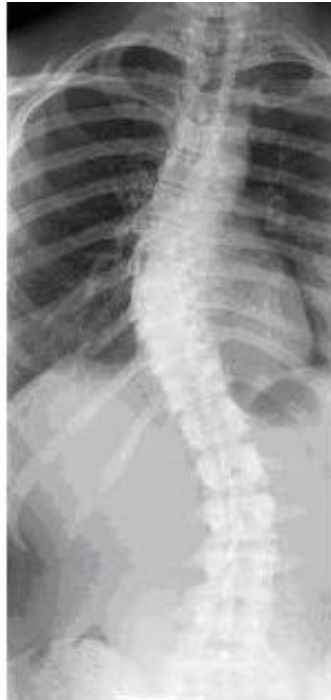

Figure 12 : radiographie du rachis montrant la scoliose avec l'absence d'anomalies vertébrales sous jacentes

3. Imagerie par résonance magnétique (IRM):

L'IRM a été utilisée dans le bilan d'un torticolis, initialement pour la recherche de tumeur de la fosse postérieure. L'extension à l'étude du muscle SCM est décevante puisque des images pathologiques ne sont retrouvées que dans 30 % des torticolis [31]. Étant donné que la réalisation à cet âge nécessite une forte sédation, voire une anesthésie générale, le rapport bénéfice/risque fait abandonner pour l'instant l'IRM dans l'évaluation musculaire d'un torticolis.

V. DIAGNOSTIC DIFFERENTIEL :

Le torticolis musculaire congénital est une affection fréquente et relativement bénigne. Avant d'entreprendre le traitement, il faut s'assurer qu'il ne s'agit pas d'un torticolis postural, d'évolution spontanément favorable, mais il est surtout capital d'éliminer les autres étiologies de torticolis car les conséquences peuvent être catastrophiques dans certaines pathologie tumorales, neurologiques ou infectieuses.

1. Chez le nourrisson

Torticolis postural

Le torticolis postural est le reflet d'une contrainte utérine excessive qui se manifeste à la naissance par une asymétrie globale du nouveau-né. La fréquence est estimée à 3 % [32].

Le tableau clinique associe un torticolis, une incurvation thoraco - lombaire globale du même côté et un bassin asymétrique. La reconstitution de la position foetale donne l'aspect classique d'un bébé dit « moulé » (figure 13). Ce torticolis est purement positionnel et on ne retrouve pas ou peu de rétraction du muscle SCM ni de déformations du crâne. L'évolution est spontanément favorable en quelques semaines, ne justifiant aucune prise en charge par kinésithérapeute.

La surveillance clinique de la disparition de l'asymétrie est en revanche indispensable afin de dépister une dysplasie cotyloïdienne secondaire dont le bassin asymétrique est un facteur de risque principal.[1]



Figure 13. Béb  moule . Aspect typique de ce nouveau-n , asym trique, avec une hanche en abduction, l'autre en rectitude ou adduction, une inflexion globale de la t te et du tronc, ici   concavit  gauche, avec attitude infl chie et pench e de la t te, le plus souvent n' voluant pas vers la r traction. Le probl me de la hanche en adduction prime sur celui du torticollis.

2. Chez le petit enfant

a. Malformations du rachis cervical

Une malformation de la charni re occipito-rachidienne ou du rachis cervical doit  tre  voqu e devant un torticollis, quel que soit l' ge de l'enfant. Chez le tout-petit, l' tude radiographique standard est rendue difficile par la faible proportion des zones ossifi es au sein de la maquette cartilagineuse, surtout   l' tage C1 et C2.

Une  tude par TDM est donc pr cieuse pour  tudier les diff rentes pi ces ost o-cartilagineuses et leur relation. Les anomalies rencontr es sont diverses [33].

L'impression basilaire est une malformation de la charni re cranio-rachidienne caract ris e par son invagination   l'int rieur du cr ne, au niveau du trou occipital et se manifestant cliniquement par un cou court, une implantation

basse des cheveux et une anomalie de posture de la tête. Dans la moitié des cas, elle est asymptomatique mais peut se traduire par un syndrome de Claude Bernard-Horner, un syndrome pyramidal. Le diagnostic de cette occipitalisation de l'atlas repose sur l'IRM en coupes sagittales T1.

Les malformations du rachis cervical haut (C1 et C2) sont, pour la plupart, responsables d'instabilité du rachis cervical qui reste longtemps asymptomatique mais qui peut se révéler à l'occasion d'un torticolis douloureux, raide, associé à des signes de compression médullaire lente ou des signes d'atteinte de l'artère vertébrale. La radiologie conventionnelle peut être suffisante pour le diagnostic mais seule une TDM avec reconstruction permet de visualiser la complexité de l'anatomie et seule une IRM cervicale en flexion-extension permet une évaluation médullaire correcte de ces lésions.

Les anomalies de segmentations ou blocs vertébraux sont fréquentes au rachis cervical bas (C3 à C7). Les fusions complètes antérieures ou postérieures sont en général équilibrées et donc pauci symptomatiques mais la surcharge mécanique induite aux étages adjacents peut se manifester par des épisodes de torticolis à répétition. Les fusions latérales appelées barres peuvent se manifester sous forme d'un torticolis chez le petit enfant et se manifestent chez le plus grand par une scoliose évolutive due à un déséquilibre des potentiels de croissance. Ces anomalies sont isolées ou associées dans des syndromes poly malformatifs dont le plus typique est le syndrome de Klippel-Fiel qui associe blocs vertébraux et malformations étagées plus ou moins symétriques donnant un tableau clinique caractéristique avec un cou court et une réduction de mobilité du rachis cervical.[1]

b. Origine Infectieuse :

Le classique torticolis naso-pharyngien (syndrome de Grisel) est un torticolis de début brutal et fébrile qui se caractérise par une luxation rotatoire de C1 secondaire à une contracture des muscles para vertébraux dont l'origine est inflammatoire par infection de voisinage du naso-pharynx ou du rétro-pharynx. L'infection primaire peut être une rhinite banale, ou le plus souvent un abcès du cou. Il n'existe pas, en revanche, d'atteinte infectieuse ostéo-articulaire. L'examen du cou est essentiel car il précise les contractures musculaires toujours présentes, recherche des adénopathies inflammatoires sur l'axe jugulo-carotidien et le déplacement de l'épine de l'axis qui signe la subluxation rotatoire. À côté de ce syndrome, une simple adénopathie inflammatoire, un abcès rétro-pharyngé ou para-pharyngé provoquent une inflammation locale et une irritation des muscles para-vertébraux et des muscles du cou conduisant à une attitude en torticolis dans une finalité antalgique.

Les infections ostéo-articulaires cervicales, discites et spondylodiscites, ne doivent pas être méconnues. Elles concernent surtout l'enfant âgé de moins de 4 ans et sont évoquées devant l'apparition brutale d'une douleur cervicale, d'une attitude en torticolis, d'une raideur et d'une fièvre. Elles peuvent être isolées ou associées à une lésion suppurée cervicale et le diagnostic bactériologique est apporté par la ponction et/ou le drainage d'une éventuelle collection. *Staphylococcus aureus* est le germe banal le plus souvent isolé mais il faut savoir rechercher des bacilles à Gram négatif comme *Kingella kingae* dont le tropisme ORL est bien connu.

Le mal de Pott cervical est rare et est évoqué devant des lésions osseuses sur un terrain à risque d'infection tuberculeuse. [1]

c. Torticolis paroxystique bénin

Il s'agit d'un torticolis bénin, rare, qui survient brutalement dans un contexte de pâleur et de vomissement, de mouvements des yeux et pouvant se terminer par une absence. La pathogénie est encore inconnue et une relation étroite avec les maladies périodiques est supposée. La résolution spontanée de la crise est la règle mais peut récidiver jusqu'à l'âge de 5 ans. L'examen peut retrouver un nystagmus et des signes d'ataxie car un trouble vestibulaire peut être en cause. La difficulté demeure le diagnostic positif afin de rassurer la famille sur la bénignité du pronostic et d'éviter des examens coûteux, inutiles et générateurs d'angoisse pour les parents [34].

d. Torticolis Oculaires

Les anomalies oculaires responsables d'un torticolis sont nombreuses. Les plus fréquentes demeurent les paralysies des muscles oculomoteurs, oblique supérieur et droit latéral, un nystagmus ou un strabisme horizontal [35]. Ces anomalies sont soit isolées soit intégrées dans des syndromes poly malformatifs tels le syndrome de Duane et le syndrome de Brown.

Le torticolis est alors la posture compensatrice qui permet de diminuer la diplopie et retrouver un regard horizontal.

e. Syndrome de Sandifer

Cette entité clinique peu commune se caractérise par l'association d'un reflux gastro-oesophagien par hernie hiatale et d'une posture anormale de la tête [36]. Cette posture anormale simule un torticolis d'origine musculaire et survient le plus fréquemment de manière paroxystique, associée à des mouvements anormaux de l'ensemble du corps, de la tête voire des yeux, faisant

évoquer régulièrement une épilepsie, mais les explorations électriques électroencéphalographiques (EEG) sont toujours normales. Le torticolis n'est qu'une attitude antalgique adoptée par l'enfant pour combattre la douleur en rapport avec une oesophagite qui entraîne d'autre part une anémie ferriprive. Ceci explique que ce torticolis est quasiment toujours du côté gauche, qu'il est rythmé par les prises alimentaires et qu'il disparaît généralement pendant le sommeil.

f. Fibrome desmoïde

Les tumeurs desmoïdes sont des proliférations bénignes d'origine fibroblastique, infiltrantes, non métastasiées mais récidivantes et agressives. Elles sont localisées dans les muscles des parois formant des masses de taille variable et sont capables d'envahir l'ensemble des muscles et des tissus mous adjacents. Initialement décrit comme une tumeur de la paroi abdominale de la femme, le fibrome desmoïde peut survenir chez l'enfant de 4-5 ans et les localisations préférentielles sont alors les extrémités, la tête et le cou. Le scanner et l'IRM sont les deux examens de choix pour visualiser la tumeur mais les limites sont difficiles à définir. L'évolution est généralement lente et le risque de récurrence existe même après exérèse de la tumeur.

3. Chez le grand enfant

a. Torticolis « a frigore »

Appelé torticolis idiopathique, il est très fréquent chez le grand enfant et survient en dehors de tout contexte traumatique, dans les suites d'une exposition au froid (courant d'air, climatisation, fenêtre de voiture ouverte). Son diagnostic

est un diagnostic d'exclusion et repose sur la normalité de l'examen clinique en dehors de la contracture douloureuse du SCM.

b. Torticolis Traumatique

Le torticolis traumatique est une situation fréquente en pratique quotidienne. Il s'agit d'un torticolis par contraction réflexe du SCM à un traumatisme du rachis cervical. La forme la plus classique est le déplacement rotatoire atloïdo-axial fixé, appelé aussi subluxation rotatoire C1-C2. L'enfant présente un torticolis douloureux et irréductible et l'examen clinique retrouve une contracture du muscle SCM controlatéral qui tente de corriger la déformation. Les clichés standard réalisés à la prise en charge peuvent être difficiles interpréter, surtout le cliché de face strict, quasi impossible à obtenir du fait du torticolis, et il ne faut pas hésiter à redemander des clichés, une fois la rectitude du cou obtenue. En cas de doute, le scanner en coupes permet une analyse des structures osseuses et des rapports articulaires, et au mieux le scanner « dynamique » en rotation maximale droite et gauche. [1]

c. Tumeurs cérébrales, médullaires ou rachidiennes

Un torticolis acquis peut être le premier signe d'une tumeur cérébrale, médullaire ou vertébrale. Tout torticolis récidivant sans notion de traumatisme, tout signe neurologique associé, justifient une exploration de la fosse postérieure et de la moelle cervicale par une TDM au minimum et/ou par IRM [37]. La tumeur « neurologique » la plus fréquente est l'astrocytome plus au moins associée à une syringomyélie. Les tumeurs type épendymome, hémangioblastome, neurinome, schwannome et tumeurs embryonnaires sont plus rares sauf en cas de maladie de von Hippel-Lindau ou de Recklinghausen. Les tumeurs osseuses bénignes sont heureusement plus fréquentes que les

formes malignes. Par ordre de fréquence, citons le granulome éosinophile de l'histiocytose X, l'ostéome ostéoïde, l'ostéoblastome, le kyste anévrismal, l'hémangiome et l'ostéochondrome. Les tumeurs malignes primitives (Ewing, ostéosarcome essentiellement), les localisations secondaires (métastase d'un neuroblastome) et les tumeurs hématologiques ne sont pas pour autant exceptionnelles. Même si l'association torticolis et tumeur est rare, ce diagnostic différentiel doit donc être toujours à l'esprit du praticien.

d. Torticolis Inflammatoire

La localisation cervicale d'une maladie rhumatismale de l'enfant peut être inaugurale mais apparaît plutôt dans l'évolution des formes poly-articulaires. Le torticolis est la conséquence clinique des phénomènes inflammatoires chroniques qui entraînent épanchements articulaires, destructions capsulaires et ligamentaires et dégradations des surfaces articulaires qui aboutissent soit à un enraidissement, soit à une instabilité du rachis cervical.

La discopathie calcifiante est une entité se manifestant par un torticolis douloureux survenant chez un enfant entre 5 et 10 ans, en dehors de tout traumatisme. La douleur est parfaitement localisée, associée à une raideur segmentaire et un décalage thermique pouvant faire évoquer le diagnostic de spondylodiscite, d'autant qu'un syndrome inflammatoire biologique peut être retrouvé. Les clichés standard sont suffisants pour affirmer le diagnostic en montrant les calcifications d'un ou plusieurs disques et tout particulièrement l'espace C6-C7.

>>>>>En pratique

Il existe donc une grande variété étiologique du torticolis de l'enfant. L'origine est musculaire une fois sur deux et les causes dites non musculaires sont très diverses, imposant une approche diagnostique pluridisciplinaire. Le pronostic de certaines étiologies contraste avec l'histoire naturelle du torticolis congénital habituellement bénigne, d'où l'importance d'une démarche diagnostique claire et structurée pour ne pas méconnaître ces étiologies. Ballock [32] et Van Vlimmeren [38] ont développé un algorithme diagnostique partant de l'histoire dès la naissance et passant par l'examen clinique, la radiographie, l'examen ophtalmologique puis neurologique et enfin la présence de douleur.

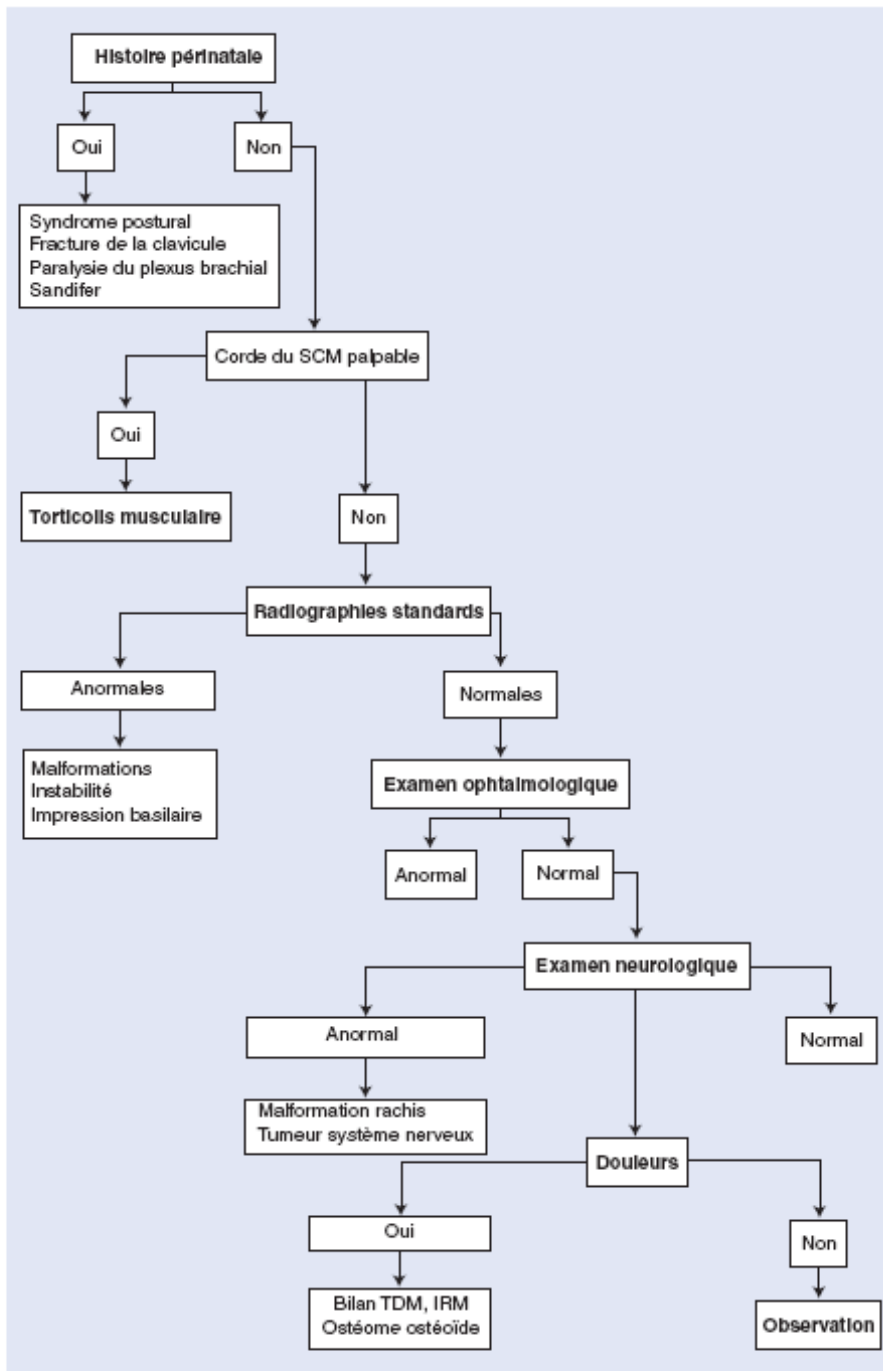


Figure 14 : l'arbre décisionnel diagnostique d'un torticollis de l'enfant.

VI. ÉVOLUTION SPONTANÉE DU TORTICOLIS MUSCULAIRE CONGÉNITAL

La caractéristique du torticolis musculaire congénital est son évolution imprévisible. Les grandes séries cliniques, s'accordent pour rappeler l'évolution spontanée favorable de plus de huit cas sur dix. Cette guérison est d'autant plus vraie qu'il s'agit d'un torticolis postural pur. Il est donc classique de différencier clairement au départ les torticolis posturaux et les torticolis avec « pseudotumeur » dont la constatation oriente vers un torticolis musculaire congénital.

Mais cette tumeur a elle aussi une évolution imprévisible avec une régression certes constante mais avec l'apparition ou non d'une rétraction secondaire du SCM dans 10 à 35% des enfants.

Jean Dubouset distingue ainsi trois formes cliniques [39].

La première est la forme classique précoce néonatale découverte devant l'apparition de l'olive qui disparaît avant l'âge de 6 mois et qui évolue ou non vers la rétraction.

La deuxième est la forme vue vers l'âge de 4 mois avec une rétraction d'emblée.

La troisième est la forme du grand enfant.

Il demeure très difficile d'établir une histoire évolutive entre ces trois types et la relation pseudotumeur-rétraction reste floue.

VII. TRAITEMENT

Il n'existe pas de consensus concernant le traitement du torticolis musculaire congénital. Les méthodes recommandées incluent la simple observation, des manipulations domestiques par les parents, un programme de rééducation par kinésithérapeutes, le port d'orthèses et différentes techniques chirurgicales.

1. Buts du traitement :

Quelque soit le moyen thérapeutique adopté, le traitement a pour but de :

- restaurer la mobilité du rachis cervical.
- Prévenir les troubles de croissance du rachis, et l'installation et la persistance de l'asymétrie faciale.

2. moyens

a. Abstention thérapeutique

Connaissant le bon pronostic du torticolis musculaire congénital, certains auteurs prônent l'abstention pensant que la « tumeur » a de grandes chances de disparaître spontanément et qu'aucun traitement n'influence réellement l'évolution potentielle vers la fibrose. Coventry parle d'une régression spontanée dans 80% des cas[41].

Cette attitude est d'autant moins risquée qu'il s'agit d'un simple torticolis postural dont on connaît l'excellent pronostic.

b. Conseils et postures domestiques

À la naissance, le cou du nouveau-né est court et hypotonique ce qui exclut les manipulations de kinésithérapie classiques, d'autant plus qu'à cet âge le torticolis régresse le plus souvent.

Il est toutefois important de donner des conseils aux parents concernant l'installation dans le lit et les manoeuvres d'éveil.

Ainsi, il faut proscrire le décubitus ventral qui a tendance à fixer la mauvaise position du torticolis et qui entretient la lésion, et lui préférer le décubitus controlatéral.

Le lit est orienté de manière à ce que la lumière oblige le nouveau-né à tourner la tête dans le sens de la correction de son torticolis.

De même, les contacts de la maman et les stimulations se font toujours du côté de la correction active et les jouets sont placés du côté correcteur.

Ces conseils sont accompagnés de mouvements doux pour faire tourner la tête du côté pathologique.

c. Physiothérapie

Deux à trois mois est l'âge idéal pour débiter une rééducation plus active. Le but est d'étirer le muscle SCM pour lui redonner progressivement son élasticité et de renforcer les muscles du côté sain.

Les techniques utilisées en kinésithérapie varient suivant l'âge du nourrisson et s'adaptent à son développement moteur, son tonus axial en particulier.

La séance débute par une rééducation active, pour mettre l'enfant en confiance. Le regard de l'enfant est attiré par la vision d'objets colorés ou sonores que l'on déplace dans le sens de la correction. Il est placé soit en décubitus dorsal, soit en position assise dans les bras, les épaules immobilisées pour éviter une compensation en rotation du tronc.

Une mobilisation passive lente et douce, évitant tout réflexe de défense, est effectuée en décubitus dorsal, la tête légèrement en dehors du plan de la table.

Le kinésithérapeute e imprime d e s mouvements d'inclinaison et de rotation, d'abord dissociés, puis combinés. Pour un torticolis gauche (tête inclinée à gauche et tournée à droite), le kinésithérapeute pose la main droite sous la tête du bébé, la main gauche sur la mâchoire, l'avant-bras maintenant le tronc. Ces mouvements deviennent de plus en plus faciles et actifs : le kinésithérapeute n'a plus qu'à guider le mouvement.

En début de prise en charge, lorsque ces manoeuvres sont inconfortables pour l'enfant, il est préconisé de mobiliser le rachis cervical en immobilisant la tête et en faisant tourner la ceinture scapulaire et le tronc.

En dehors de la mobilisation du cou, le flanc fermé du côté atteint doit être posturé manuellement en ouverture.

Les muscles du cou et du tronc sont sollicités et renforcés au moyen d'exercices adaptés à la progression motrice du tout-petit :

- suspension par les mains en décubitus latéral pour l'inclinaison (opposée au côté du torticolis), en décubitus ventral et dorsal pour les muscles postérieurs et antérieurs ;

- travail des retournements dans le plan horizontal ;

- « tiré assis » direct en montée et en descente ;
- « tiré latéral » du côté opposé à la lésion, qui entraîne un travail dans le sens correcteur du cou et du tronc ;
- exercice d'équilibre en décubitus ventral sur ballon de Klein ou bien à califourchon sur la cuisse du kinésithérapeute, l'enfant étant maintenu selon l'évolution de son tonus axial.

Binder [42] propose également une véritable éducation motrice globale avec un travail de stimulation symétrique chez certains enfants qui présentent une asymétrie fonctionnelle semblable à celle d'un enfant porteur d'une hémiplégie cérébrale infantile.

Après guérison [42 ;14], il se produit une correction de l'asymétrie faciale et seule peut persister une inclinaison intermittente de la tête.

La réussite du traitement dépend essentiellement de la présentation clinique au départ, de l'existence d'une tumeur palpable, du degré de limitation de la rotation et de l'âge de l'enfant. L'âge conditionne le taux de réussite des manipulations avec d'excellents résultats dans quasiment 100 % des cas lorsque la kinésithérapie est réalisée avant 3-4 mois, 75 % de bons

résultats entre 3 et 6 mois et moins de 40 % après 6 mois [23]. dans d'autres séries, les auteurs rapportent des taux de guérison allant de 70 à 96% lorsqu'un traitement par kinésithérapie est institué avant l'âge de 9 mois.[42 ;14 ;43].

[Dans notre série, la kinésithérapie pré opératoire a été proposée chez 7 patients, et démarrée dès l'âge de 2 mois.]

d. Orthèses et appareillage

L'appareillage a peu de place dans le traitement du torticolis, si ce n'est l'immobilisation après chirurgie à l'aide de plâtre ou de minerve plastique en « gifle ».

L'utilisation de casques ou de bandeaux est pourtant rapportée pour modeler la plagiocéphalie secondaire [44].

Les résultats sont toujours impressionnants mais difficiles à interpréter du fait de séries très peu homogènes, de déformations très diverses. Toutefois il apparaît clairement que l'amélioration des plagiocéphalies traitées par orthèse n'est pas supérieure à celle observée spontanément lorsqu'on traite le torticolis.[1]



Figure 15 : collier de Milwaukee



Figure 16 : collier mousse

e. Toxine botulinique

Le Botox® vient d'être proposé dans l'arsenal thérapeutique du torticolis musculaire congénital, chez l'enfant dès 6 mois lorsque la physiothérapie stagne et laisse persister un défaut de mobilité plus ou moins associé à une plagiocéphalie [45].

Le risque principal est l'injection dans un muscle de voisinage pouvant être responsable d'une dysphagie transitoire.

Les résultats au-delà de la durée d'efficacité du produit sont supérieurs à 75 % d'enfants retrouvant un champ de mobilité normal après une seule séance.

[Au Maroc , l'utilisation de la toxine botulinique dans le traitement de du torticolis musculaire, de même, l'approche endoscopique n'ont été rapportées dans aucune étude]

f. Chirurgie

Les techniques chirurgicales sont nombreuses et vont de la simple ténotomie à la résection musculaire en passant par des ténotomies aux deux extrémités [46] et à la plastie d'allongement en « Z ».

L'objectif est commun, celui de restaurer un champ de mobilité symétrique et complet tout en gardant un aspect esthétique harmonieux, en particulier celui du relief musculaire à la base du cou dessinant un « V » symétrique.

- Les ténotomies unipolaires basses juxta-claviculaire[47] : après le positionnement du patient en décubitus dorsal, avec un billot sous la nuque, on procède à une section de l'insertion proximale des chefs sternal et claviculaire),les manipulations per opératoires de la tête permettent de vérifier

l'absence de rétraction résiduelle. La persistance d'un faisceau fibreux ou aponévrotique entraîne une récurrence ou une correction incomplète.

- Les ténotomies bipolaires, décrites par Barcat[48 ;49], consistent en une double incision de 1cm ,avec section de l'insertion proximale rétro-auriculaire ,mastoiïdienne du muscle SCM, et de son insertion distale sus claviculaire. La hantise est de repérer et respecter le nerf spinal dont le trajet est très variable.

- La technique de résection musculaire intéresse la zone de rétraction ou de fibrose mais certains ont décrit des excisions complètes du muscle. La correction est extemporanée mais ne protège pas de la survenue de brides à distance et le résultat esthétique est médiocre. Cette technique est plutôt réservée au grand enfant, et surtout lors des récurrences.

- La plastie d'allongement en « Z » décrite par Jones et Lowette[50] est une technique dans laquelle le muscle est sectionné en « marches d'escalier » de haut en bas et de dedans en dehors et un effet d'allongement est ainsi obtenu par glissement dont la longueur est réglée en fonction de la mobilité récupérée [39]. Selon l'importance de la rétraction, l'immobilisation par orthèses de posture n'est pas toujours nécessaire et la reprise douce des mouvements sans contrainte faisant office d'auto rééducation apporte des résultats comparables [21]. Cette technique apporte une solution plus physiologique avec peu de récurrences. Le résultat esthétique est très satisfaisant tant sur le plan de la cicatrice cutanée quasi invisible que sur le plan du relief musculaire et du « V » sternal. Elle est, pour beaucoup d'équipes françaises, la technique de référence [21] (Fig. 5).

>>> Après l'intervention, l'enfant est installé au lit en légère traction cervicale par un collier en feutre avec un dixième du poids du corps pendant 4 à 5 jours, puis il est maintenu dans une orthèse pendant 6 semaines.

Cette orthèse peut être un corset de Milwaukee, « monté haut » pour que l'enfant puisse tourner la tête sans incliner le cou. Un travail en kinésithérapie associe l'auto-agrandissement, l'inclinaison du côté opposé et la rotation du côté du torticolis.

Chez le tout-petit, on peut se contenter d'un collier mousse et de manipulations douces.

Un travail actif aidé vise à conserver toutes les amplitudes acquises par l'intervention. Des exercices symétriques renforcent les muscles du cou et du rachis. Un travail postural face au miroir, puis sans miroir, apprend à l'enfant à retrouver un nouveau positionnement de la tête.

- Actuellement, les chirurgiens ORL développent des techniques mini-invasives de ténotomie sous contrôle vidéoscopique [51]. Ces techniques de libération endoscopique offrent les avantages d'éviter une cicatrice visible, de préserver l'innervation proximale et distale du muscle évitant les séquelles esthétiques sur les reliefs du cou. Les risques potentiels de lésions nerveuses ou vasculaires de voisinage sont exceptionnels si l'on possède l'expertise de la technique. Les résultats à moyen et long terme sont excellents si bien que certains la considèrent comme technique de référence [51]

[dans notre série, tous les enfants opérés (au nombre de 30), ont bénéficié d'une ténotomie basse juxta-claviculaire, avec minerve plâtrée pendant 4 à 6 semaines, et prescription de séances de kinésithérapie pendant 3 mois au moins]

[Au Maroc, l'utilisation de la toxine botulinique dans le traitement de du torticolis musculaire, de même, l'approche endoscopique n'ont été rapportées dans aucune étude]

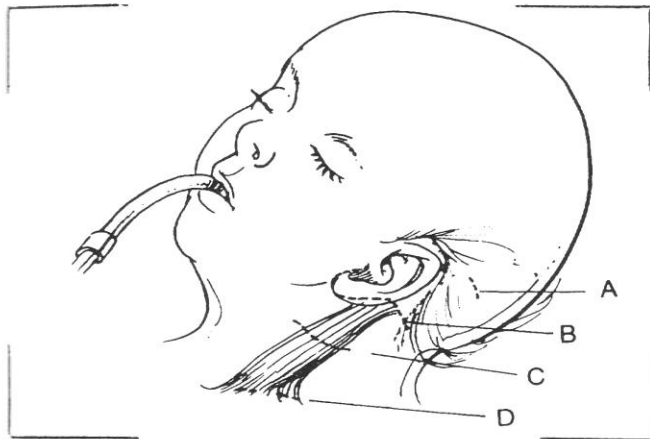


Schéma montrant les différents types d'incision en fonction de la technique :
 A : incision du scalp lors de l'approche endoscopique
 B : incision rétro auriculaire lors de la section du pôle supérieur du muscle SCM.
 C : incision dans la section trans musculaire médiane (abandonnée)
 D : incision sus claviculaire pour la section du pôle inférieur du muscle SCM.

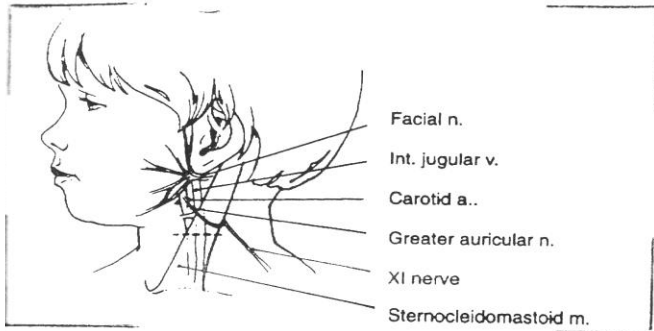


Schéma montrant les rapports du muscle SCM avec certains éléments nobles, tels le nerf facial lors de l'incision supérieur, ou le nerf spinal lors de la ténotomie bipolaire.

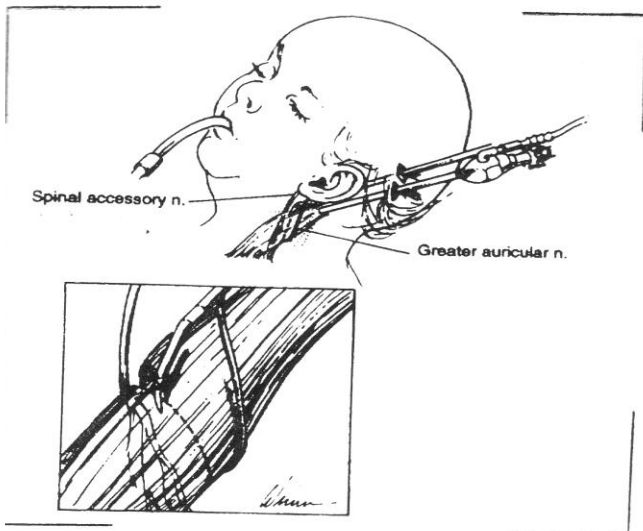


Schéma illustrant la position opératoire lors de l'approche endoscopique. 1 à 2 incisions au niveau du scalp peuvent être utilisées, l'endoscope est placé selon le grand axe du muscle ZSCM, et sert à visualiser la dissection et écarter le plan cutané.

Figure 17: les différentes voies d'abord, et les implications anatomiques.

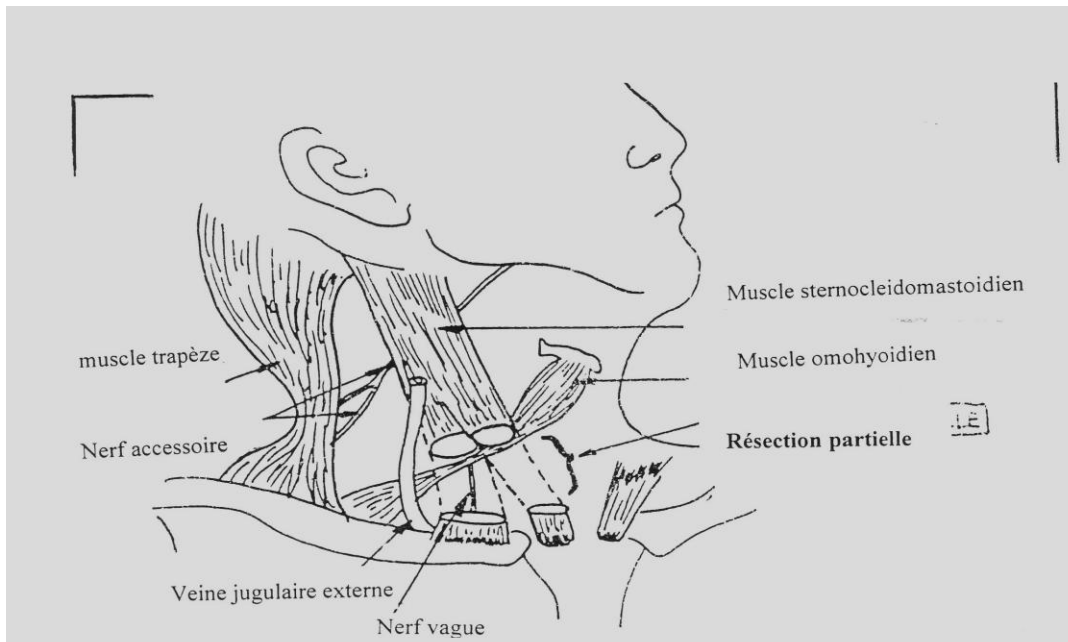


Figure 18 :d'après K.MINIMITANI et AL. Résection partielle de la portion distale du SCM, les chefs claviculaire et sternale sont réséqués sur environ 2 cm

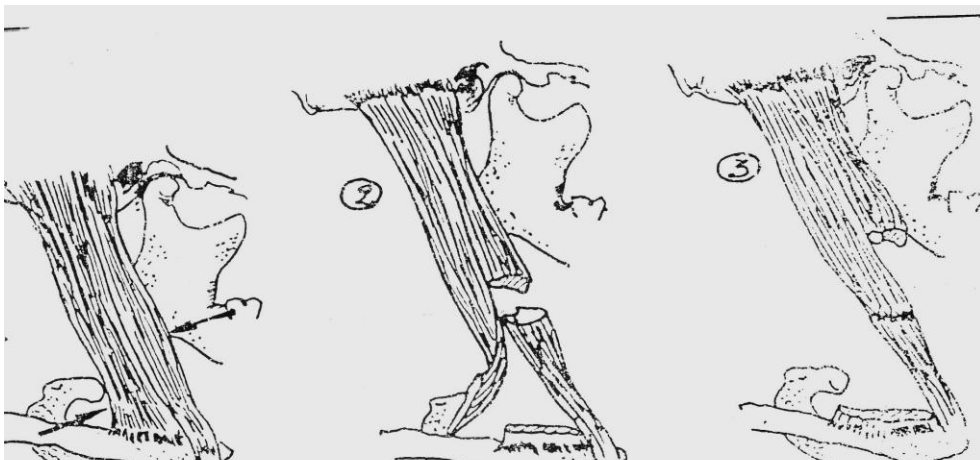


Figure 19 : technique chirurgicale en « Z plasty »

1- section du chef claviculaire et sternale

2-allongement du muscle sectionné

3-suture du chef claviculaire avec le 1/3 inférieur du chef sternale.

3. indications et résultats :

Connaissant l'histoire naturelle souvent favorable du torticolis musculaire congénital, les moyens mis en œuvre la première année de vie sont relativement simples et peu agressifs, tenant compte de la grande capacité de remodelage et du potentiel de croissance à cet âge .

- Le traitement domestique est suffisant lorsque le déficit de mobilité en rotation est inférieur à 10° et une surveillance clinique à 3 mois confirme l'arrêt du traitement dès que le déficit de mobilité est inférieur à 5°.

[Dans notre série, le retard de diagnostic a fait que l'abstention ou la prescription de simples manœuvres domestiques n'avaient pas de place dans notre stratégie thérapeutique]

- Les manipulations actives par kinésithérapeutes sont proposées lorsque le déficit de rotation est supérieur à 10-15° chez un nourrisson à partir de 2-3 mois. Le programme débute par trois séances par semaine puis est modulé en fonction de l'évolution. Une première évaluation doit être faite à 6 mois mais le résultat final n'est considéré qu'après 6 mois de rééducation bien conduite

[La kinésithérapie préopératoire proposée chez 7 patients, dans notre étude, s'est avérée suffisante chez 2 enfants, alors qu'un traitement chirurgical complémentaire a été indiqué chez les 5 autres]

- Le traitement chirurgical n'est généralement jamais proposé avant l'âge de 1 an. L'« olive » ne doit jamais faire l'objet d'une biopsie ni d'une exérèse qui exposerait à l'augmentation de la rétraction et de la cicatrice, alors que cette tumeur tend à disparaître spontanément.

La chirurgie est indiquée :

✓ lorsqu'une tumeur ou une bande fibreuse est toujours palpable et lorsqu'il existe un déficit de rotation passive et une inclinaison supérieure à 10-15°,

✓ en cas d'échec d'un programme de manipulations mené sur 6 mois minimum

✓ lorsque l'enfant est vu tard, après l'âge de 18 mois à 2 ans.

De ce fait, le traitement chirurgical ne concerne que 8 à 10 % des torticolis, voire 5 % des enfants pris en charge à la naissance par manipulation.

[Dans notre étude, 30 patients ont bénéficié d'un traitement chirurgical, en l'occurrence, une ténotomie basse juxta claviculaire. La chirurgie a été proposée d'emblée chez 25 patients]

Les complications précoces (hématome, désunion cutanée, infection) sont rares, [dans notre série, on a enregistré 2 cas d'infection du site opératoire, avec une excellente évolution sous antibiothérapie].

Les résultats à long terme sont excellents sur le plan fonctionnel. Il faut cependant noter la récurrence de bandes fibreuses sur le contingent claviculaire dans presque la moitié des patients, heureusement sans conséquence fonctionnelle ni esthétique [dans notre étude, 8 cas de récurrence post opératoire ont été observés, secondaire dans la majorité des cas à une régénération de la fibrose]. La perte du relief musculaire est retrouvée huit fois sur dix mais ne semble pas être vécue comme un préjudice à l'opposé des problèmes de cicatrices qui sont rapportés dans 2 à 32 % des cas, surtout lorsque la cicatrice est située sur la clavicule [40].

[7 patients dans notre série ont présenté des cicatrices disgracieuses, sans retentissement sur la mobilité rachidienne](figure 20)



Figure 20 : cicatrice chéloïde

Il existe actuellement un consensus en ce qui concerne l'évaluation des résultats, basé sur l'expertise de l'école de Hong Kong [7] qui utilise un score basé sur cinq critères cliniques quantifiables (déficit de rotation, degré d'inflexion résiduelle, inclinaison de la tête, présence de brides palpables et degré d'asymétrie cranio-faciale) et un critère plus subjectif (appréciation par les parents du résultat cosmétique et fonctionnel). Les résultats sont ainsi classés en excellent, bon, moyen et mauvais (Tableau 1).

Tableau 1.

Score d'évaluation des résultats thérapeutiques (chirurgicaux essentiellement) dérivé des travaux de Cheng [3, 8, 12]. Sont retenus cinq critères objectifs de la mobilité obtenue et un critère subjectif sur le ressenti des parents vis-à-vis du résultat fonctionnel et cosmétique. Leur cotation de 0 à 3 permet d'obtenir un score permettant de classer le résultat en mauvais, moyen, bon ou excellent.

Résultats	Excellent (3 points)	Bon (2 points)	Moyen (1 point)	Mauvais (0 point)
Déficit de rotation (°)	< 5	6-10	11-15	> 15
Déficit d'inclinaison (°)	< 5	6-10	11-15	> 15
Asymétrie craniofaciale	aucune	moyenne	modérée	sévère
Cicatrice	aucune	moyenne	modérée	sévère
Bandes fibreuses résiduelles	aucune	latérales	claviculaires	sternales
Inclinaison céphalique	aucune	moyenne	modérée	sévère
Appréciation des parents (cosmétique, fonctionnel)	excellent	bon	moyen	mauvais
Score global	17 à 21	12 à 16	7 à 11	< 7

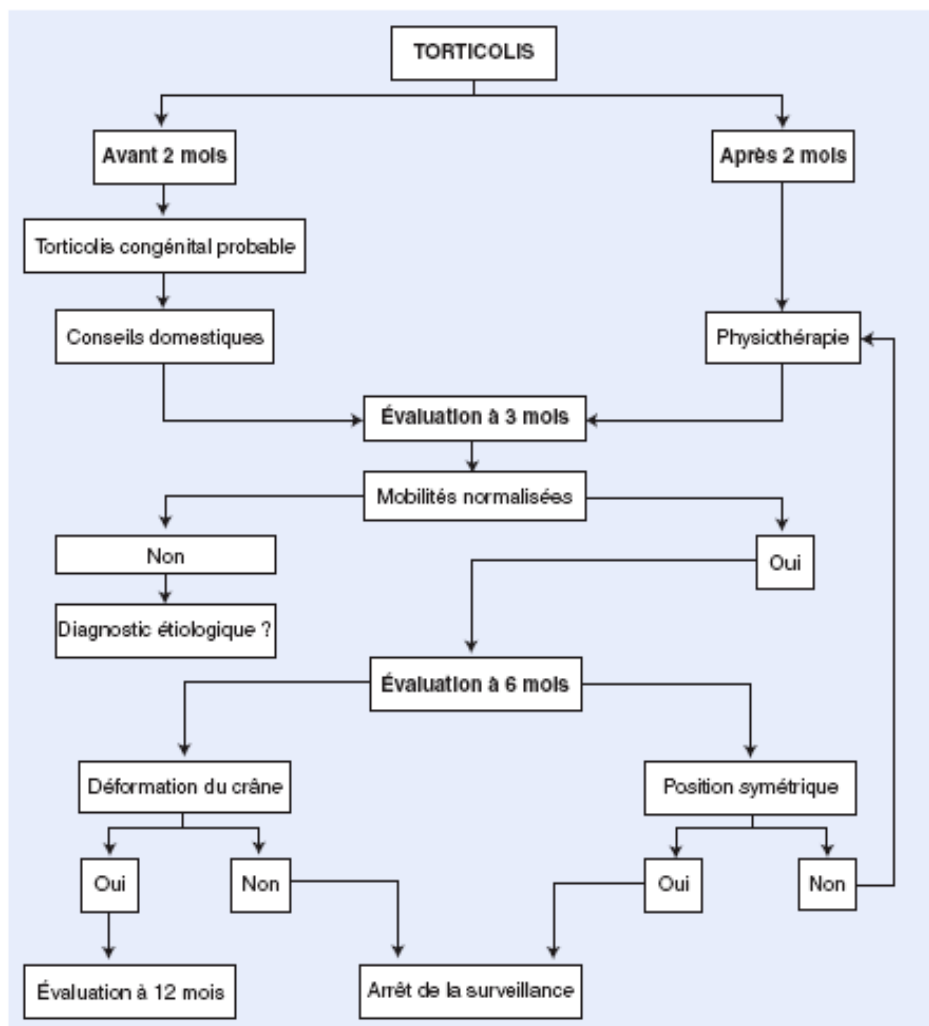


Figure 21 : stratégie thérapeutique devant un torticollis du nourrisson

Conclusion

Le torticolis musculaire congénital est un motif fréquent de consultation en orthopédie pédiatrique.

Sa physiopathologie est encore inconnue, malgré la diversité des théories proposées dans la littérature.

Le diagnostic du torticolis musculaire congénital est purement clinique, surtout s'il existe une olive palpable au sein du SCM, et la multiplication d'exams complémentaires explorant cette « pseudotumeur » n'est pas nécessaire. En revanche, ils sont nécessaires à chaque fois que les autres étiologies des torticolis sont évoquées. Cela est souvent le cas dans notre contexte, où le diagnostic est tardif et l'histoire périnatale obscure.

Une démarche diagnostique hiérarchisée et multidisciplinaire doit être donc suivie afin de ne pas méconnaître ces étiologies, dont certaines sont de pronostic fâcheux.

L'évolution spontanément favorable du torticolis musculaire congénital est la règle, cependant, devant la persistance des signes cliniques, on peut être amené à intervenir.

Dans ce sens, il existe également une véritable démarche thérapeutique, qui repose sur plusieurs outils.

La kinésithérapie et les manœuvres domestiques peuvent être suffisantes, néanmoins, dans notre contexte, le retard diagnostique nous fait recourir à la chirurgie comme ultime solution. La technique exclusive étant la ténotomie basse juxta claviculaire.

Quelque soit le moyen thérapeutique, le résultat fonctionnel est souvent satisfaisant. Seul le problème esthétique et le risque de récurrence entachent l'évolution à court et à moyen terme.

A travers ce travail, il s'est avéré que des efforts doivent être entrepris, pour promouvoir le diagnostic précoce. Cela passera par la sensibilisation du personnel médical et paramédical qui suivra l'enfant à sa naissance et au cours de ses premiers mois de vie. La recherche de torticolis congénital devra être systématique, de même que celle d'autres anomalies, surtout la luxation congénitale de la hanche.

Finalement, les nouvelles perspectives thérapeutiques telle la toxine botulinique ou l'approche endoscopique devront être envisagées, étant donné leurs résultats prometteurs.

Résumé

Résumé

Le torticolis musculaire congénital est une affection bénigne de plus en plus fréquente en pratique quotidienne. Elle est secondaire à une rétraction du muscle SCM, responsable d'une déviation de la tête et du cou en inclinaison homolatérale, en translation et rotation controlatérale.

Matériel et méthodes : nous rapportant une série de 32 cas, pris en charge pour torticolis musculaire congénital sur les 11 dernières années. L'âge des enfants varie de 15 jours à 12 ans, avec un âge moyen de 4ans et 9 mois.

Résultats et discussion : le retard de diagnostic a limité les indications de la kinésithérapie exclusive. Elle n'a été suffisante que chez 2 patients. La chirurgie a été indiquée chez les 30 autres enfants. On a opté pour la ténotomie basse juxta claviculaire dans tous les cas. Les résultats fonctionnels étaient globalement satisfaisants. 8 patients ont été repris chirurgicalement pour récurrence. Sur le plan esthétique, 7 patients ont présenté une cicatrice disgracieuse.

Conclusion : à travers cette série, nous avons analysé et discuté les différents aspects pathologiques et thérapeutiques de cette affection. A la lumière des résultats obtenus et des données de la littérature, il s'est avéré qu'un effort doit être fourni pour la sensibilisation sur l'importance du diagnostic précoce, et éventuellement la promotion des nouvelles techniques.

Abstract

Congenital muscular torticollis is a mild increasingly common in daily practice. It is secondary to a retraction of the SCM muscle, responsible for a deviation of the head and neck tilt homolateral in translation and rotation contralateral.

Materials and methods: We report a set of 32 cases, supported for congenital muscular torticollis in the last 11 years. Their age ranged from 15 days to 12 years with a mean age of 4 years and 9 months.

Results and discussion: the delay of diagnosis has limited the indications of exclusive physiotherapy . It was enough only for 2 patients. Surgery was indicated for the other 30 children. We opted for the juxta clavicular low tenotomy in all cases. The functional results were satisfactory. 8 patients have been reoperated for recurrence. On the aesthetic, 7 patients presented an unsightly scar.

Conclusion: Through this series, we analyzed and discussed the different pathological and therapeutic aspects of this disease. In light of the results obtained and literature data, it became apparent that an effort should be made to raise awareness of the importance of early diagnosis and possibly the promotion of new technologies.

ملخص

يعد الصعر العضلي الوراثي داء حميدا.ازداد شيوعه في الممارسة اليومية.ينتج عن نقلص العضلة ألقصية ألحشرية ألترقوية مما يؤدي إلى انحراف الرأس و الرقبة نحو ميلان إلى نفس الجهة وإزاحة و دوران إلى الجهة المعاكسة

المواد والطرق : تمت دراسة عينة من 32 طفلا عولجوا خلال 11 سنة الأخيرة. تتراوح أعمار الأطفال ما بين 15 يوما و 12 سنة مع متوسط عمر يناهز 4 سنوات و9 أشهر

النتائج والمناقشة أدى تأخر التشخيص إلى قلة الحالات التي تحسنت فقط بالترويض الطبي . استدعت 30 حالة التدخل الجراحي . وقد اخترنا تقنية قطع الوتر السفلي المحادي لالترقوة.

كانت النتائج الوظيفية مرضية بشكل عام. استدعت 8 حالات إعادة الجراحة.على المستوى الجمالي عانى 7 مرضى من ندبات قبيحة.

خلاصة : من خلال هذه الدراسة حاولنا تحليل و مناقشة مختلف الجوانب المرضية و العلاجية لهذا الداء على ضوء النتائج المحصل عليها و معطيات الدراسات الدولية تبين أنه يجب بدل مجهود للتحسيس بأهمية التشخيص المبكر وربما استخدام التقنيات الجديدة.

Bibliographie

- [1] Peyrou.P, Moulies D. Torticolis musculaire congénital. EMC, appareil locomoteur,15-200-B-50, 2008.
- [2] Cremieux.G. Torticolis, le mot, les définitions, les classifications.«R » 1982 XII :62-5 ; 13-14.
- [3] Plutarque. La vie des hommes illustres : Alexandre le Grand. *In* : La Pléiade. Tome 2. Paris : Gallimard ; 1951. p. 326.
- [4] Moulies D, Surzur P. Torticolis musculaire congénital dans la pathologie du cou de l'enfant. *In* : Mallet JF, Laumonier F, Eds. Chirurgie et orthopédie du rachis cervical de l'enfant. Montpellier : Sauramps, 1993.
- [5] berger.S, précis d'anatomo-pathologie. Edition Flammarion ; 1992 ; 164-165
- [6] bartolomy.K, abrégé d'anatomo-pathologie. 3^{ème} édition ; maison bavouere ; 288
- [7] petillon.I ; lavare.M ; approche anatomo-pathologique dans la pathologie du squelette. Edition delmare ; p 23-24
- [8] anatomie humaine descriptive,topographique et fonctionnelle ; H.Rouvière, A.Delmas. tome 1 :tête et cou. 15^{ème} édition.Masson ; P 197, 198.
- [9] thime atlas of anatomy : neck and internal organs. Michael Schuenke. Thieme. Stuttgart-New-york. P11,12 ;13

- [10] Forin V et Filipe G. Torticolis congénitaux, encyl Méd Chir(Elsevier, Paris), kinésithérapie-Médecine physique-Réadaptation, 26-305-A-10,1999,4p.
- [11] Shengping T, Shengquan L, Xuemu Q, Junchang Q, Dewen Z. Sternocleidomastoid pseudotumor of infants andcongenital muscular torticollis:finestructure research. *J Pediatr Orthop* 1998 ; 18 : 214-218
- [12] Wilkins KE. Special problems with the child's shoulder. In : Matsen FA, Rockwood CA Jr eds. The shoulder. Philadelphia :WB Saunders, 1990 : 10551071
- [13] Dunn PM. Congenital sternomastoïd torticollis: an intrauterine postural deformity. *Arch Dis Child* 1974 ; 49 : 824-83
- [14] Cheng JC, Au AW. Infantil torticollis: a review of 624 cases. *J Pediatr Orthop* 1994 ; 14 : 802-808
- [15] Brooks B. Pathologic changes in muscle as a result of disturbances of circulation. *Arch Surg* 1992 ; 5 : 188-216
- [16] Lidge RT, Bechtol RC, Lambert CN. Congenital muscular torticollis. *J Bone Joint Surg* 1957 ; 39A : 1165-1182
- [17] Davids JR, Wenger DR, Mubarak ST. Congenital muscular torticollis: sequela of intra-uterine or perinatal compartment syndrome. *J Pediatr Orthop* 1993 ; 13 : 141-147
- [18] Pritchard JA, MacDonald PC, Gant NF. Williams obstetrics. *Norwalk : Appleton-Century-Crofts*, 1985 : 235-244, 323- 330, 651-675

- [19] Shengping T, Zhengquan L, Xuemu Q, Junchang Q, Dewen Z. Sternocleidomastoid pseudotumor of infants and congenital muscular torticollis: fine-structure research. *J Pediatr Orthop* 1998;**18**:214-8.
- [20] Cheng JC, Tang SP, Chen TM, Wong MW, Wong EM. The clinical presentation and outcome of treatment of congenital muscular torticollis in infants. A study of 1 086 cases. *J Pediatr Surg* 2000;**35**: 1091-6.
- [21] Mouliès D. Torticollis musculaire congénital. In: *Cahiers d'enseignement de la SOFCOT*. Paris: Elsevier Masson; 2002.
- [22] Davids JR, Wenger DR, Mubarak SJ. Congenital muscular torticollis: sequela of intrauterine or perinatal compartment syndrome. *J Pediatr Orthop* 1993;**13**:141-7.
- [23] Cheng JC, Wong MW, Tang SP, Chen TM, Shum SL, Wong EM. Clinical determinants of the outcome of manual stretching in the treatment of congenital muscular torticollis in infants: a prospective study of eight hundred and twenty-one cases. *J Bone Joint Surg Am* 2001;**83**:679-87.
- [24] Cheng JC, Metreweli C, Chen TM, Tang SP. Correlation of ultrasonographic imaging of congenital muscular torticollis with clinical assessment in infants. *Ultrasound Med Biol* 2000;**26**:1237-41.
- [25] von Heideken J, Green DW, Burke SW, Sindle K, Denneen J, Haglund-Akerlind Y, et al. The relationship between developmental dysplasia of the hip and congenital muscular torticollis. *J Pediatr Orthop* 2006;**26**: 805-8.

- [26] Hollier L, Kim J, Grayson BH, McCarthy J. Congenital muscular torticollis and the associated craniofacial changes. *Plast Reconstr Surg* 2000;**105**:827-35.
- [27] Yu C, Wong F, Lo L, Chen Y. Craniofacial deformity in patients with uncorrected congenital muscular torticollis: an assessment from threedimensional computed tomography imaging. *Plast Reconstr Surg* 2004;**113**:24-33.
- [28] Pool MD, Briggs M. The craniofaciocervical scoliosis complex. *Br J Plast Surg* 1990 ;43 : 670-675
- [29] Dudkiewicz I, Ganel A, Blankstein A. Congenital muscular torticollis in infants: ultrasound-assisted diagnosis and evaluation. *J Pediatr Orthop* 2005;**25**:812-4.
- [30] Snyder EM, Coley BD. Limited value of plain radiographs in infant torticollis. *Pediatrics* 2006;**118**:e1779-e1784.
- [31] Parikh SN, Crawford AH, Choudhury S. Magnetic resonance imaging in the evaluation of infantile torticollis. *Orthopaedics* 2004;**27**:509-15.
- [32] Ballock RT, Song KM. The prevalence of non muscular causes of torticollis in children. *J Pediatr Orthop* 1996;**16**:500-4.
- [33] Ghanem I. Rachis cervical instable de l'enfant. In: *Cahiers d'enseignement de la SOFCOT*. Paris: Elsevier Masson; 2006.
- [34] Scagni P, Morello M, Pagliero R, Pecco P. Benign paroxysmal torticollis of infancy. A case report. *Minerva Pediatr* 2006;**58**:499-501.

- [35] Nucci P, Kushner BJ, Serafino M, Orzalesi N. A multi-disciplinary study of the ocular, orthopedic, and neurologic causes of abnormal head postures in children. *Am J Ophthalmol* 2005;**140**:65-8.
- [36] Kabakus N, Kurt A. Sandifer syndrome: a continuing problem of misdiagnosis. *Pediatr Int* 2006;**48**:622-5.
- [37] Kumandas S, Per H, Gumus H, Tucer B, Yikilmaz A, Kontas O, et al. Torticollis secondary to posterior fossa and cervical spinal cord tumour:report of five cases and literature review. *Neurosurg Rev* 2006;**29**:333-8.
- [38] Van Vlimmeren LA, Helders PJ, Van Adrichem LN, Engelbert RH. Diagnostic strategies for evaluation of asymmetry of infancy: a review. *Eur J Pediatr* 2004;**163**:185-91.
- [39] Dubousset J. Torticolis musculaire congénital. EMC (Elsevier Masson SAS, Paris), Appareil locomoteur, 15-260-A-10, 1982 : 3p.
- [40] Cheng JC, Tang SP. Outcome of surgical treatment of congenital muscular torticollis. *Clin Orthop Relat Res* 1999;**362**:190-200.
- [41] Coventry MB, Harris LE. Congenital muscular torticollis in infancy: some observations regarding treatment. *J Bone Joint Surg* 1959 ; 41A : 815-822
- [42] Binder H, Eng GD, Gaiser JF, Koch B. Congenital muscular torticollis: results of conservative management with longterm follow-up in 85 cases. *Arch Phys Med Rehabil* 1987 ; 58 : 222-225

- [43] Leung YK, Leung PC. The efficacy of manipulative treatment for sternomastoïd tumours. *J Bone Joint Surg* 1987 ; 69B : 473-478
- [44] Moss DS. Non surgical, non orthotic treatment of occipital plagiocephaly: what is the natural history of the misshapen neonatal head? *J Neurosurg* 1997;**87**:667-70.
- [45] Joyce MB, de Chalain TM. Treatment of recalcitrant idiopathic muscular torticollis in infants with botulinum toxin typeA. *J Craniofac Surg* 2005;**16**:321-7.
- [46] Wirth CJ, Hagen FW, Wuelker N, Siebert WE. Biterminal tenotomy for the treatment of congenital muscular torticollis. *J Bone Joint Surg Am* 1992;**74**:427-34.
- [47] Faysse R, Gignoux M, Spray G, Murat J. À propos de 87 observations de torticollis congénital. *Ann Chir Inf* 1965 ; 6 : 313-319
- [48] Barcat J, Godard F. Le traitement du torticollis congénital par allongement du sternocléidomastoïdien. *J Chir* 1962 ; 84 : 335-340
- [49] Wirth CJ, Hagen FW, Wuelker N, Siebert WE. Biterminal tenotomy for the treatment of congenital muscular torticollis: long term results. *J Bone Joint Surg* 1992 ; 74A : 427-433
- [50] Ones R, Lowett RW. Orthopedic surgery. New York : William Wood, 1923
- [51] Burstein F. Long-term experience with endoscopic surgical treatment for congenital muscular torticollis in infants and children: a review of 85 cases. *Plast Reconstr Surg* 2004;**114**:491-3.

Serment

Au moment d'être admis à devenir membre de la profession médicale, je m'engage solennellement à consacrer ma vie au service de l'humanité.

- *Je traiterai mes maîtres avec le respect et la reconnaissance qui leur sont dus.*
- *Je pratiquerai ma profession avec conscience et dignité. La santé de mes malades sera mon premier but.*
- *Je ne trahirai pas les secrets qui me seront confiés.*
- *Je maintiendrai par tous les moyens en mon pouvoir l'honneur et les nobles traditions de la profession médicale.*
- *Les médecins seront mes frères.*
- *Aucune considération de religion, de nationalité, de race, aucune considération politique et sociale ne s'interposera entre mon devoir et mon patient.*
- *Je maintiendrai le respect de la vie humaine dès la conception.*
- *Même sous la menace, je n'userai pas de mes connaissances médicales d'une façon contraire aux lois de l'humanité.*
- *Je m'y engage librement et sur mon honneur.*

قسم أبقراط

بسم الله الرحمان الرحيم أقسم بالله العظيم

- في هذه اللحظة التي يتم فيها قبولي عضوا في المهنة الطبية أتعهد علانية:
- ◀ بأن أكرس حياتي لخدمة الإنسانية.
 - ◀ وأن أحترم أساتذتي وأعترف لهم بالجميل الذي يستحقونه.
 - ◀ وأن أمارس مهنتي بوزاع من ضميري وشرفي جاعلا صحة مريضى هدفي الأول.
 - ◀ وأن لا أفشي الأسرار المعهودة إلي.
 - ◀ وأن أحافظ بكل ما لدي من وسائل على الشرف والتقاليد النبيلة لمهنة الطب.
 - ◀ وأن أعتبر سائر الأطباء إخوة لي.
 - ◀ وأن أقوم بواجبي نحو مرضاي بدون أي اعتبار ديني أو وطني أو عرقي أو سياسي أو اجتماعي.
 - ◀ وأن أحافظ بكل حزم على احترام الحياة الإنسانية منذ نشأتها.
 - ◀ وأن لا أستعمل معلوماتي الطبية بطريق يضر بحقوق الإنسان مهما لاقيت من تهديد.
 - ◀ بكل هذا أتعهد عن كامل اختيار ومقسما بشرفي.
- والله على ما أقول شهيد.

الصعر العضلي الوراثي
(بصدد 32 حالة)

أطروحة

قدمت ونوقشت علانية يوم :

من طرف

الآنسة : لمياء بن السيدة
المزداة في: 02 يناير 1983 بأبي الجعد
طبيبة داخلية بالمركز الاستشفائي الجامعي ابن سينا - الرباط

لنيل شهادة الدكتوراه في الطب

الكلمات الأساسية: صعر - العضلة القصية الحشرية الترقوية - قطع الوتر.

تحت إشراف اللجنة المكونة من الأساتذة

رئيس

السيد: حسن كوريندة

أستاذ مبرز في جراحة الأطفال

مشرف

السيد: سيدي زهير العلمي الفلوس

أستاذ مبرز في جراحة الأطفال

السيد: طارق المدحي

أستاذ مبرز في جراحة الأطفال

السيد: مولاي رشيد مستعين

أستاذ مبرز في جراحة العظام والمفاصل

السيد: محمد خرماز

أستاذ مبرز في جراحة العظام والمفاصل

أعضاء

