

**UNIVERSITE HASSAN II  
FACULTE DE MEDECINE ET DE PHARMACIE  
DE CASABLANCA**

Année 2006

THESE N°24

**LES URGENCES ORL  
CHEZ L'ENFANT**

**THESE**

PRESENTEE ET SOUTENUE PUBLIQUEMENT LE.....2006

**PAR**  
**Mlle. KHADIJA AMZIL**  
Né le 03 Août 1977 à Casablanca

**POUR L'OBTENTION DU DOCTORAT EN MEDECINE**

**MOTS CLES** : Urgence – ORL – Enfant – Plaie – Fracture – Otite – Corps étranger

**JURY**

**Mme. B. SLAOU**  
*Professeur de Pédiatrie*

} **PRESIDENTE**

**Mr. A. A. BOUSFIHA**  
*Maître de Conférence Agrégé de Pédiatrie*

} **RAPPORTEUR**

**Mr. A. ABKARI**  
*Professeur de Pédiatrie*

**Mr. A. JANA**  
*Maître de Conférence Agrégé d' ORL*

} **JUGES**

**Mr. M. DETSOULI**  
*Professeur d' ORL*

} **Membre  
associé**

I- Introduction

II- Patients et méthodes

III- Résultats

1- Epidémiologie

1-1- La fréquence

1-2- Le sexe

1-3- L'âge

2- Les aspects cliniques

2-1- Selon la cause

2-2- Selon le type

3- Le traitement

3-1- Selon la cause

3-2- Evolution

IV- Discussion

1- Epidémiologie

1-1- La fréquence

1-2- Le sexe

1-3- L'âge

2- Les principales étiologies des urgences ORL pédiatriques

2-1- Les traumatismes de la face

A- Généralité

B- Epidémiologie

C- Etude clinique

C.1. En urgence

C.2. Examen à froid

D- Examens paracliniques

---

E- Prise en charge thérapeutique

E.1. Fracture du nez

E.2. Fracture mandibulaire

E.3. Fracture latero-faciale

E.4. Fracture du complexe naso-ethmoïdo-maxillo-fronto-orbitaire

E.5. Fracture alvéolo-dentaire

2-3- Les plaies de la face

A- Introduction

B- Conduite thérapeutique

B.1. Le nettoyage de la plaie

B.2. Le parage

B.3. Les sutures

B.4. Les cas particuliers

a. Lésion du nerf facial

b. Lésion de la parotide et du canal de Sténon

c. Plaie du nez

d. Plaie des lèvres

e. Plaie et arrachage du pavillon

2-4- L'otite moyenne aiguë

A- Épidémiologie

B- Facteurs favorisants

C- Physiopathologie

D- Étude clinique

E- Diagnostic bactériologique

F- Conduite thérapeutique

G- Complications

---

- G.1. Mastoïdite aiguë extériorisée
  - G.2. Paralysie faciale
  - G.3. Méningite otogène
  - G.4. Labyrinthite
  - G.5. Récidive
  - G.6. Passage à la chronicité
  - H- La vaccination
  - 2-5- Les corps étrangers
    - A- Corps étranger inhalé
      - A.1. Fréquence
      - A.2. Nature et caractéristique du corps étranger
      - A.3. Physiopathologie
      - A.4. Etude clinique
      - A.5. Etude paraclinique
      - A.6. Traitement
        - a. Manœuvre de heimlich
        - b. Manœuvre de mofenson
        - c. L'endoscopie
      - A.7. Les complications
    - B- Ingestion du corps étranger
      - B.1. Epidémiologie
      - B.2. Etude clinique
      - B.3. Bilan paraclinique
      - B.4. Conduite thérapeutique
      - B.5. Prise en charge après extraction du corps étranger
    - C- Corps étranger des fosses nasales
-

- C.1. Epidémiologie
  - C.2. Etude clinique
  - C.3. Investigations paracliniques
  - C.4. Conduite thérapeutique
  - C.5. Prise en charge après extraction
  - D- Corps étranger intra-auriculaire
    - D.1. Etude clinique
    - D.2. Méthodes d'extraction
    - D.3. Complications
  - 2-6- Les laryngites aiguës de l'enfant
    - A- L'epiglottite
      - A.1. Etude clinique
      - A.2. Etude paraclinique
      - A.3. Conduite thérapeutique
    - B- Les laryngites sous glottiques
      - B.1. Introduction
      - B.2. Etude clinique
      - B.3. Etude paraclinique
      - B.4. Conduite thérapeutique
  - C- Les laryngites striduleuses
  - 2-7- L'ethmoïdite aiguë de l'enfant
    - A- Introduction
    - B- Etude clinique
    - C- Examens complémentaires
    - D- Les complications
    - E- L'attitude thérapeutique
-

V- Conclusion

VI- Résumé

VII- Bibliographie

---



**Introduction**

Les urgences ORL touche la couche la plus vulnérable que sont les enfants. Elles revêtent un caractère important car elles peuvent mettre en jeu, dans certains cas et dans l'immédiat, le pronostic vital de l'enfant ; dans d'autre cas, elles sont responsables secondairement des séquelles fonctionnelles et esthétiques.

Les urgences ORL pédiatriques regroupent plusieurs pathologies différentes par leur fréquence, leur sévérité et par leur prise en charge. Certaines pathologies se caractérisent par leur fréquence comme les corps étrangers d'autres , par leur sévérité comme les traumatismes de la face avec hémorragie, les laryngites aiguës ainsi que les ethmoidites ; ce qui oblige le médecin traitant d'intervenir à un moment précis et d'être vigilant dans le choix du geste thérapeutique.

Le diagnostic des urgences ORL pédiatriques est très souvent clinique. Les investigations paracliniques se résument à un ou deux examens. L'importance ici est d'établir une approche thérapeutique adéquate au bon moment.

L'enfant constitue un être très précieux aux yeux de ses parents. L'inquiétude, l'angoisse ainsi que l'ignorance parfois des premiers gestes de soins par ces derniers rendent ce chapitre plus impressionnant et la tâche encore plus difficile



Pour ces raisons déjà citées, il nous était intéressant de faire une étude des urgences rencontrée chez l'enfant dans les urgences ORL de l'hôpital 20Aout 1953.

Ce travail a pour but de faire une étude épidémiologique, complétée d'une revue de littérature, des principales étiologies des urgences ORL pédiatriques et il vise les objectifs suivants :

- 1) Evaluer la fréquence des urgences pédiatriques
- 2) dégager les différentes pathologies responsables des urgences pédiatriques.
- 3) Exposer nos attitudes thérapeutiques et nos résultats.



**Patients et  
Méthodes**

Notre étude est réalisée aux urgences ORL de l'hôpital 20 Août 1953. C'est une étude rétrospective couvrant la période du 1<sup>er</sup> janvier 2000 au 31 décembre 2004 soit 5 ans et intéressant 10167 cas d'urgence ORL pédiatrique.

Ce travail est basé sur l'étude des registres de la consultation et du bloc de département des urgences. Le matériel est fait des dossiers des enfants de 0 à 15 ans ayant consulté les urgences ORL au cours de ces 5 ans. Nous avons pu ressortir l'âge, le sexe, le diagnostic ainsi que les différentes méthodes thérapeutiques faites.

Certes nous n'avons pas bénéficié des renseignements suffisants sur la catégorie sociale et la provenance de nos malades ni leur suivi après le traitement.

Par conséquent, il ne nous était impossible de connaître le devenir des pathologies en question. Les patients ont été perdus de vue et on a pas la possibilité de les contacter.

En attendant que les données soient informatisées dans l'avenir, il nous semble souffrir à corréler de façon « significative » les informations recueillies dans les divers travaux consacrés à ces pathologies dans la littérature spécialisée.

Sur 48826 nouveaux consultants, 10167 enfants ont consulté les urgences ORL pendant la période d'étude dont 11 relatifs à des patients hospitalisés.

La fiche d'exploitation a été établie comprenant :

- le nom et le prénom du patient.
- l'âge.
- le sexe.
- le diagnostic retenu.
- l'attitude thérapeutique.



**Résultats**

# **1. EPIDEMIOLOGIE**

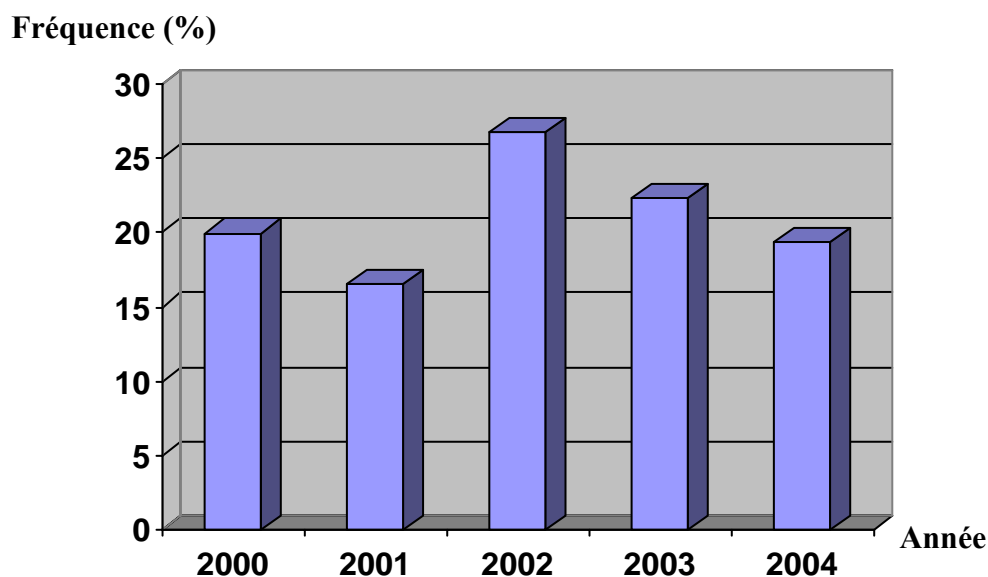
## **1.1. Fréquence**

Durant la période allant du 1<sup>er</sup> janvier 2000 au 31 décembre 2004 (5 ans), 48826 nouveaux malades ont consulté les urgences de l'hôpital 20 août 1959 aux âges différents, dont 10167 cas sont relatifs à des urgences pédiatriques, soit une fréquences de 20,82%.

Nous recevons par conséquent une moyenne annuelle de 2033 cas.

**Tableau 1 : Fréquence globale des urgences ORL pédiatriques en fonction des années**

<b>Années</b>	<b>Malades</b>	<b>Enfant</b>	<b>Fréquence</b>
2000	11424	2281	19,96%
2001	6426	1063	16,54%
2002	6944	1858	26,75%
2003	10535	2354	22,34%
2004	13479	2611	19,37%
<b>Total</b>	<b>48826</b>	<b>10167</b>	<b>20,82%</b>



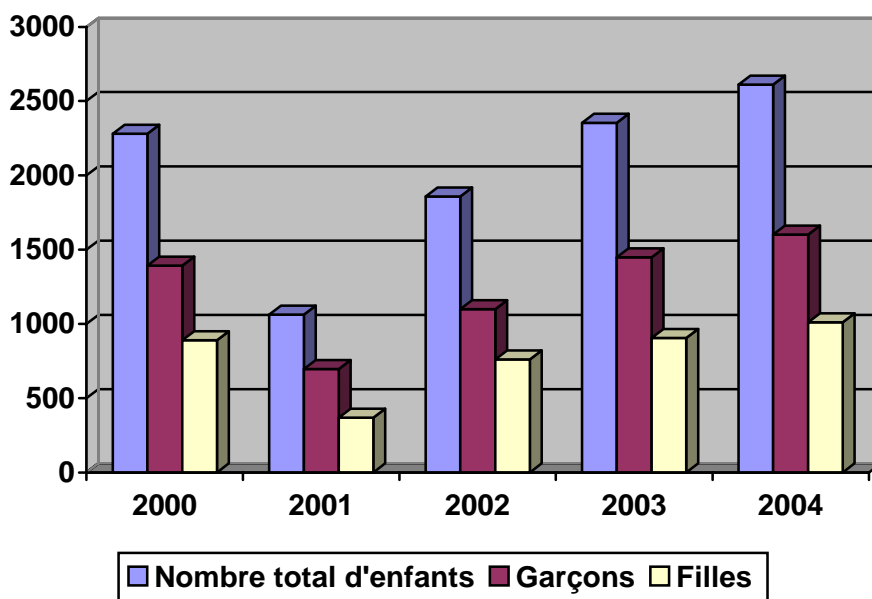
**Figure 1 : Fréquence des urgences ORL pédiatriques en fonction des années**

### 1.2-sexe

Les enfants de sexe masculin paient un lourd tribut aux urgences ORL nous observons 6236 garçons consultants soit une fréquence de 61,33% contre 3931 filles soit 38,66%. Le sexe ratio est de 1,58 en faveur des garçons. (Voir tableau 2).

**Tableau 2 : répartition des malades selon le sexe**

	2000	2001	2002	2003	2004	Total
Nombre total d'enfants	2281	1063	1858	2354	2611	10167
Garçons	1392	696	1098	1449	1601	6236
Filles	889	367	760	905	1010	3931



**Figure 2 : répartition des malades selon le sexe**

## 1.2- Age

Les urgences ORL peuvent toucher l'enfant quelque soit son âge. Nous avons constaté une grande fréquence des urgences chez les enfants dont l'âge est situé entre un et trois ans ainsi que chez les enfants âgés de trois à cinq ans. Ils font respectivement 2528 cas soit une fréquence de 24,86 % et 2062 cas soit 13,76 %. Ces urgences sont moins fréquentes chez le grand enfant ; elles représentent 9,29 % des cas pour les enfants dont l'âge est situé entre 13 et 15 ans et 7,59 % pour les enfants âgés de 11 à 13 ans (tableau).

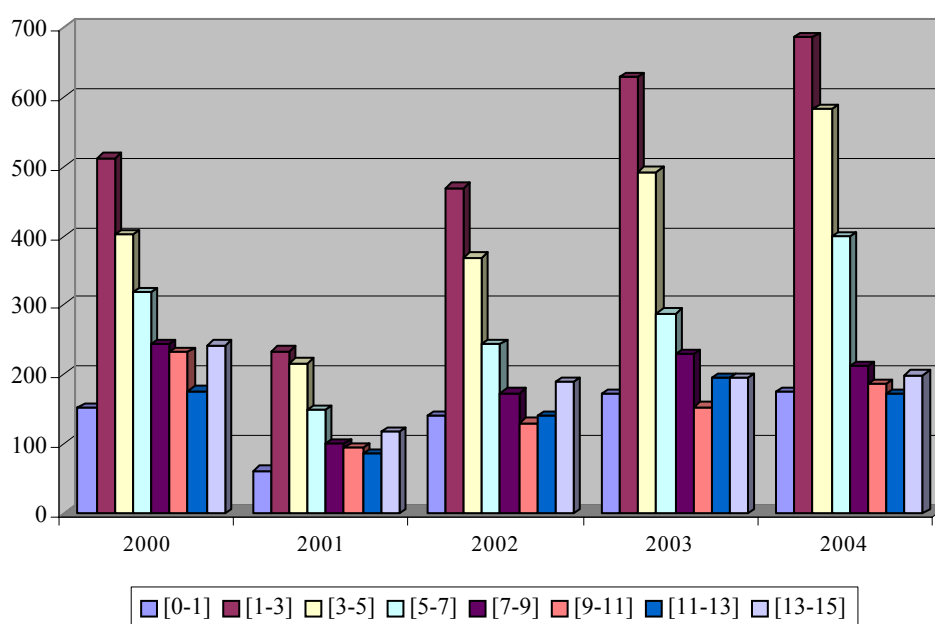
L'âge moyen est de 7,5 ans avec des extrêmes allant de six jours à 15 ans.



**Tableau 3 : répartition des malades selon l'âge**

	2000	2001	2002	2003	2004	Total
[0-1]	153	62	141	172	175	703
[1-3]	512	234	469	628	685	2528
[3-5]	402	217	369	492	582	2062
[5-7]	319	150	244	288	398	1399
[7-9]	244	101	174	229	213	961
[9-11]	232	94	131	154	186	797
[11-13]	177	87	140	195	173	772
[13-15]	242	118	190	196	199	945
<b>Total</b>	<b>2281</b>	<b>1063</b>	<b>1858</b>	<b>2354</b>	<b>2611</b>	<b>10167</b>

**Figure 3 : répartition des malades selon l'âge**



## **2-Aspect clinique**

### **2.1-selon la cause**

Quatre pathologies viennent en tête de la liste des urgences ORL pédiatrique comme le montre le tableau 4. Elles représentent 79,28% soit 8163 cas.

**Tableau 4 : répartition des enfants consultants selon la cause**

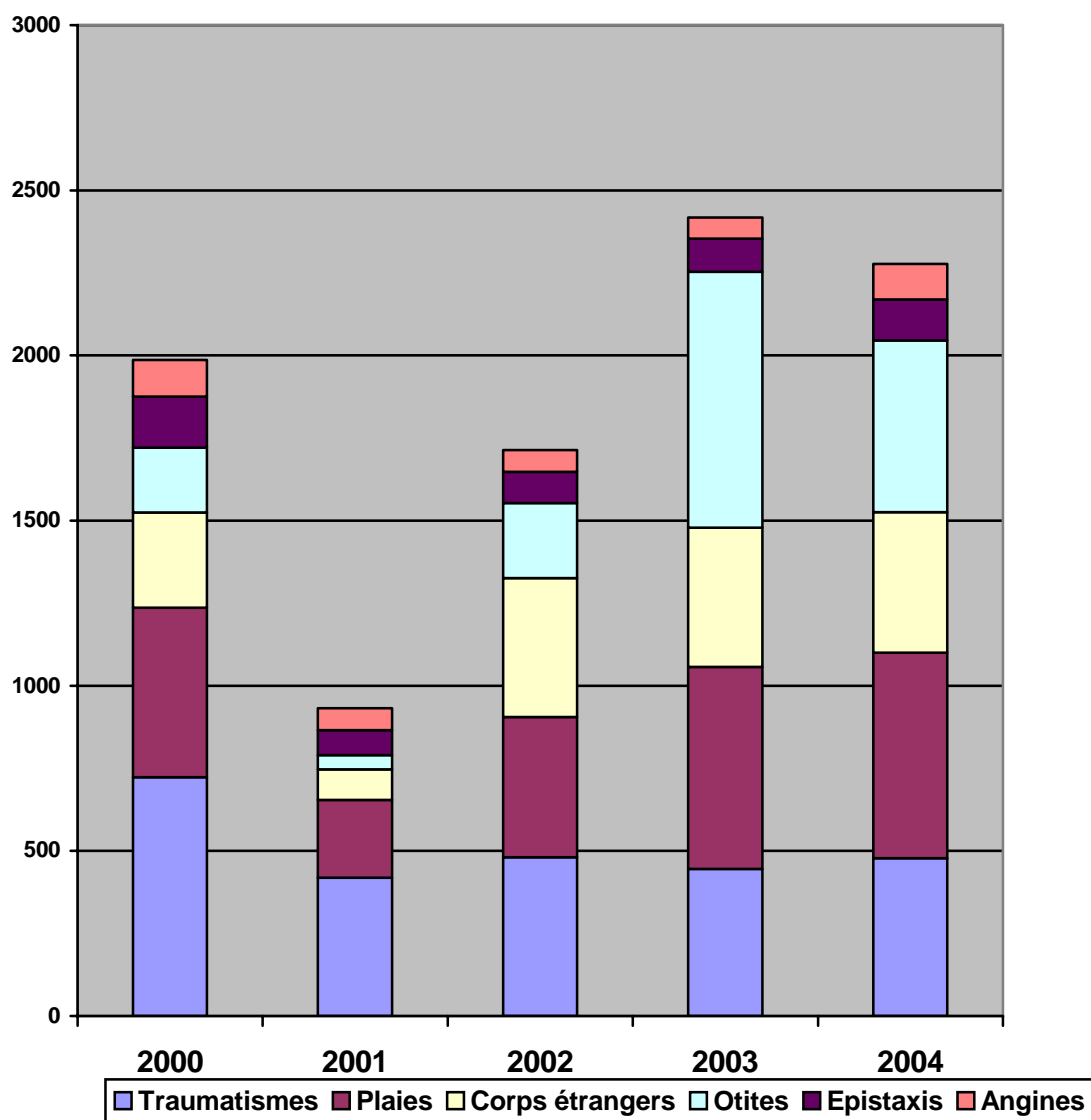
	2000	2001	2002	2003	2004	Total
Traumatismes	723	419	481	445	478	2546
Plaies	513	235	424	612	622	2406
Corps étranger	289	93	421	421	426	1650
Otites	196	43	227	575	520	1561
Epistaxis	154	76	95	101	124	550
Angines	112	66	66	64	107	415
Oreillons	104	41	28	29	77	279
Abcès	76	32	31	27	38	204
Intoxications	29	12	13	16	31	101
Rhinites	11	5	11	12	31	70
Rhinopharyngites	1	0	3	8	49	61
Parotidites	8	1	11	19	20	59
Pharyngites	8	4	6	10	29	57
Hémorragies dentaires	24	8	5	16	4	57
Paralysies faciales	11	11	9	9	12	52
Cellulites	2	2	5	7	14	30
Phlegmon amygdalien	9	1	3	7	9	29
Furoncles	4	2	9	8	4	27
Mastoïdites	7	0	5	2	3	17
Dyspnée laryngée	1	3	8	3	0	15
Myringites	0	0	2	5	5	12
Stomatites	3	2	3	1	1	10
Sinusites	2	3	2	1	2	10
Amygdalites	6	0	2	0	0	8
Hémorragie post-amygdalectomie	2	0	3	1	2	8

## Répartition des enfants consultants selon la cause (suite)

	2000	2001	2002	2003	2004	Total
Brûlures	2	0	5	1	0	8
Laryngites	1	2	2	2	1	8
Morsure de chien	0	1	1	3	3	8
Apthes buccaux	0	0	1	3	3	7
Eczéma auriculaire	0	0	1	4	1	6
Végétations adénoïdes	0	1	1	1	1	4
Tracheomalacie	0	0	0	0	4	4
Ethmoidite	1	0	0	0	1	2
Perichondrite	1	0	1	0	0	2
Polype nasal	0	0	2	0	0	2
Grenoulette	0	0	0	0	2	2
Candidoses buccales	1	0	0	0	1	2
Kyste du tractus thyroïdienne infecté	0	0	0	0	2	2
Piqûre d'insecte	0	0	0	0	1	1
La grippe	0	0	0	0	1	1
Papillomatose laryngée	0	0	1	0	0	1
Atrésie choanale unilatérale	0	1	0	0	0	1
Impétigo	1	0	0	0	0	1
Total	2302	1064	1888	2413	2629	10296

**N.B :**

- Abscesses : toutes localisations ORL confondues.
- Paralysies faciales : 51 cas de paralysies faciales à frigore et un cas post-traumatique.
- Cellulites : toutes localisations confondues



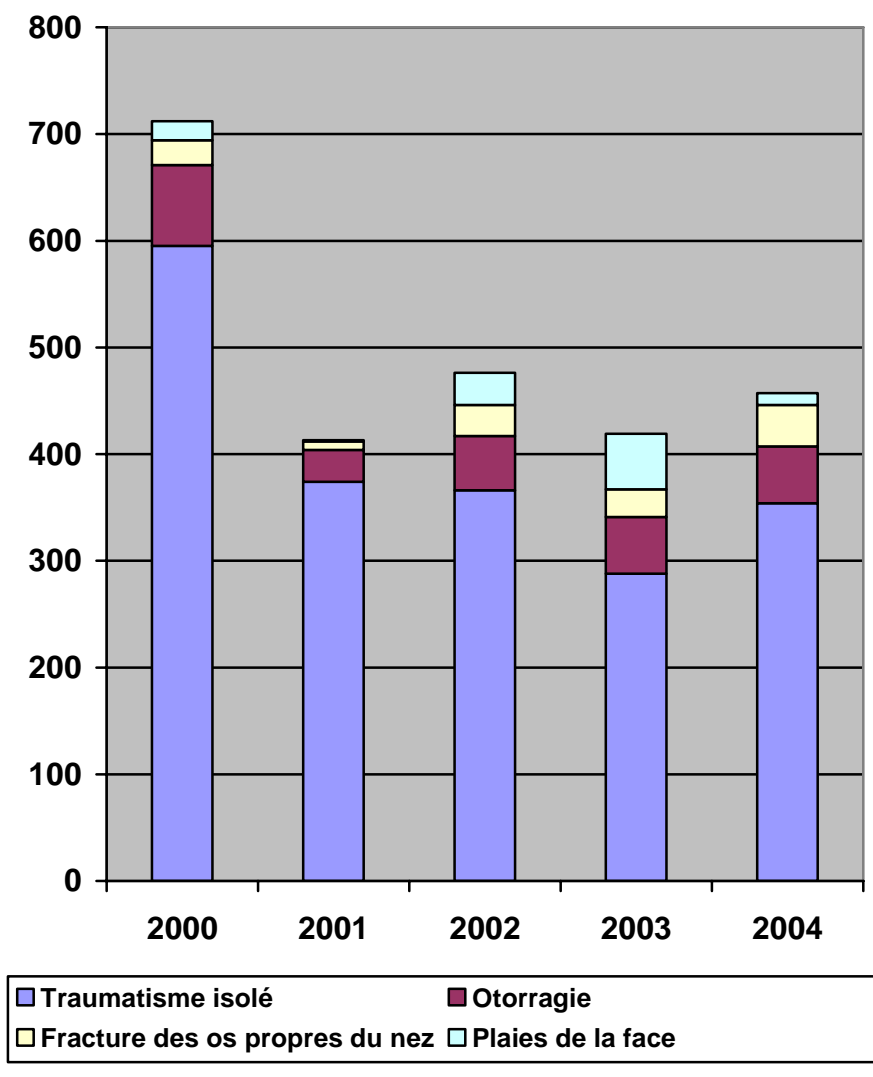
**Figure 4 : Répartition des enfants consultants selon la cause**

**Les traumatismes cervico-faciales et cranio-faciales** prédominent avec un taux de 2546 cas soit 24,73%. Ils sont considérés dans la majorité des cas bénins ; En effet 1977 cas soit 77,61% sont des traumatismes isolés et ne s'accompagnent d'aucune lésion sauf un léger œdème ou des ecchymoses peu étendus. Par ailleurs nous avons constaté que 268 cas des traumatismes sont accompagnés d'hémorragie soit une fréquence de 10,52% dont 263 cas est relative à des otorragies. Quant aux fractures nous avons noté 125cas de fracture des os propres du nez associés aux traumatismes contre 18 cas de fracture mandibulaire.

Les plaies accompagnant les traumatismes ne sont observées que dans 112 cas soit une fréquence de 4,40% (le tableau 4 illustre les différentes lésions secondaire aux traumatismes).

**Tableau 5 : traumatismes crânio-faciales et conséquence**

	2000	2001	2002	2003	2004	Total
Nombre total	723	419	481	445	478	2546
otorragie	76	30	51	53	53	263
Fracture des os propres du nez	23	8	29	26	39	125
Plaies de la face	18	1	30	52	11	112
Perforation tympanique	2	2	1	8	6	19
Fracture mandibulaire	3	3	4	6	2	18
Epistaxis	3	0	0	5	3	11
Chute dentaire	3	1	0	6	0	10
Hémorragie dentaire	0	0	0	1	4	5
Fracture alveolo-dentaire	0	0	0	0	2	2
Délabrement facial	0	0	0	0	1	1
Fracture labyrinthique	0	0	0	0	1	1
Fracture zygomatique	0	0	0	0	1	1
Fracture du plancher de l'orbite	0	0	0	0	1	1
Paralysie faciale	0	0	0	1	0	1
Traumatisme isolé	595	374	366	288	354	1976

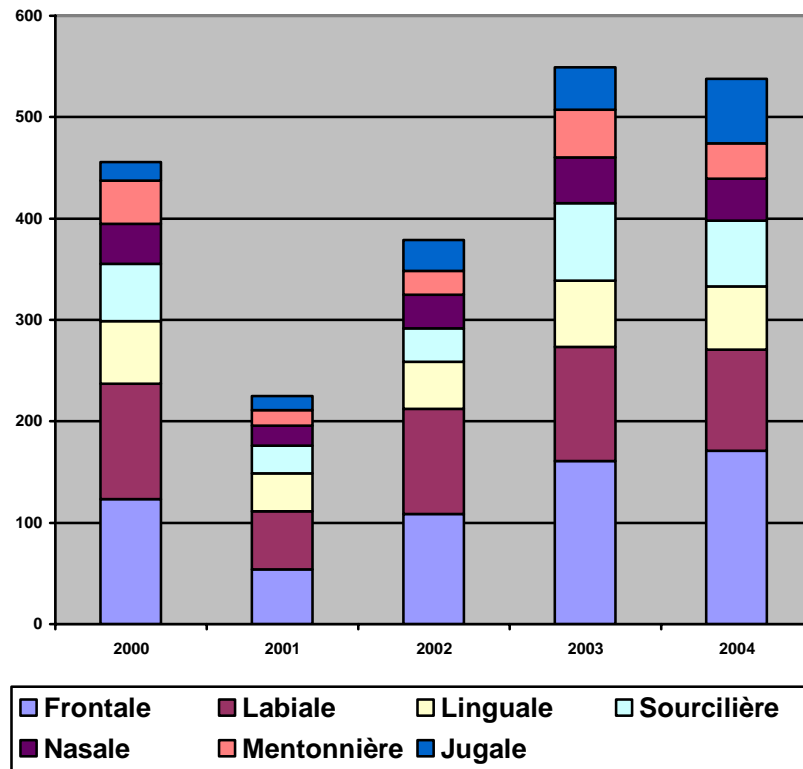


**Figure 5** : traumatismes crânio-faciales et conséquence

**Les plaies** arrivent au deuxième lieu, nous avons reçu aux urgences pendant la période concernée par l'étude 2406 cas de plaies cervico- faciales soit 23,37% de la série, dont 4,65% sont secondaires aux traumatismes. Nous avons constaté une prédominance des plaies frontales et des plaies labiales .Elles font respectivement 618 cas soit 25,58% et 486 cas soit 20,20% (voir tableau 6).

**Tableau 6: Répartition des plaies selon la localisation en fonction des années**

	2000	2001	2002	2003	2004	Total
Frontale	123	54	109	161	171	618
Labiale	114	57	103	112	100	486
Linguale	62	38	47	66	62	275
Sourcilière	56	27	33	76	65	257
Nasale	40	20	33	45	41	179
jugale	19	14	31	42	64	170
Mentonnière	42	15	23	47	35	162
Auriculaire	31	7	15	26	49	128
Du palais	7	2	19	12	15	55
Cervicale	7	4	3	4	2	21
De la gencive	5	4	3	5	0	17
Multiple	2	0	3	4	3	12
Temporale	3	1	2	2	2	10
De la paupière	0	1	0	1	4	6
Du scalp	2	0	0	2	1	6
De la lchette	0	0	0	0	1	1
total	513	235	424	612	622	2406



**Figure 6 : Répartition des plaies selon la localisation en fonction des années**

**Le corps étranger** : il est classé en troisième rang dans notre série d'étude avec un taux de 1650 cas soit une fréquence de 16,22%.

Nous avons constaté une prédominance des consultants pour corps étrangers des fosses nasales. Ils représentent 47,45% des cas ; suivi de ceux qui consultent pour les corps étranger du conduit auditif externe avec un taux de 452 cas soit 27,39%. Enfin les consultants pour corps étrangers intra-œsophagiens sont au nombre de 400 cas soit 24,24%.



Par ailleurs, nous avons noté un cas de corps étranger intra bronchial et un autre cas de corps étranger intra-labial (le tableau 7 récapitule les différentes localisations).

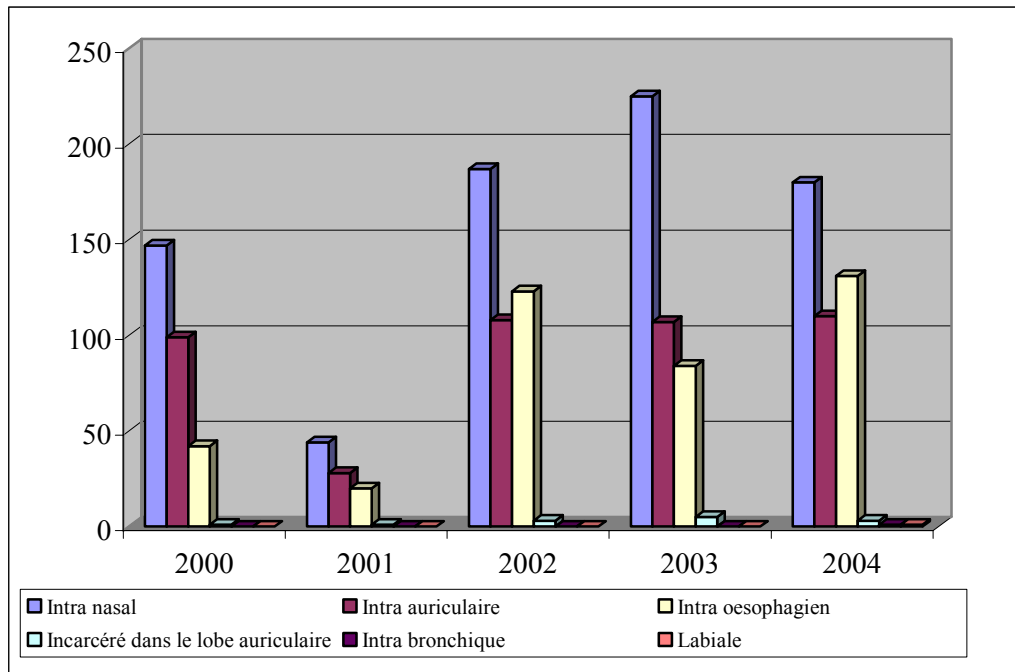
Nous notons que les consultants pour corps étranger intra-laryngé sont référés ou consultent les urgences de l'hôpital d'enfants.

La nature des corps étrangers n'a été précisée que dans 12,91 % des cas. Il s'agit de 63 corps étrangers dans les fosses nasales (bouchon de stylo). 50 corps étrangers intra-auriculaires (coton tige) et 100 corps étrangers intraoesophagiens (pièces de monnaies).

**Tableau 7 : répartition des corps étranger selon la localisation**

	2000	2001	2002	2003	2004	Total
Intra nasal	147	44	187	225	180	783
Intra auriculaire	99	28	108	107	110	452
Intra oesophagien	42	20	123	84	131	400
Incarcéré dans le lobe auriculaire	1	1	3	5	3	13
Intra bronchique	0	0	0	0	1	1
Labiale	0	0	0	0	1	1
Total	289	93	421	421	426	1650

**Figure 7 : répartition des corps étranger selon la localisation**

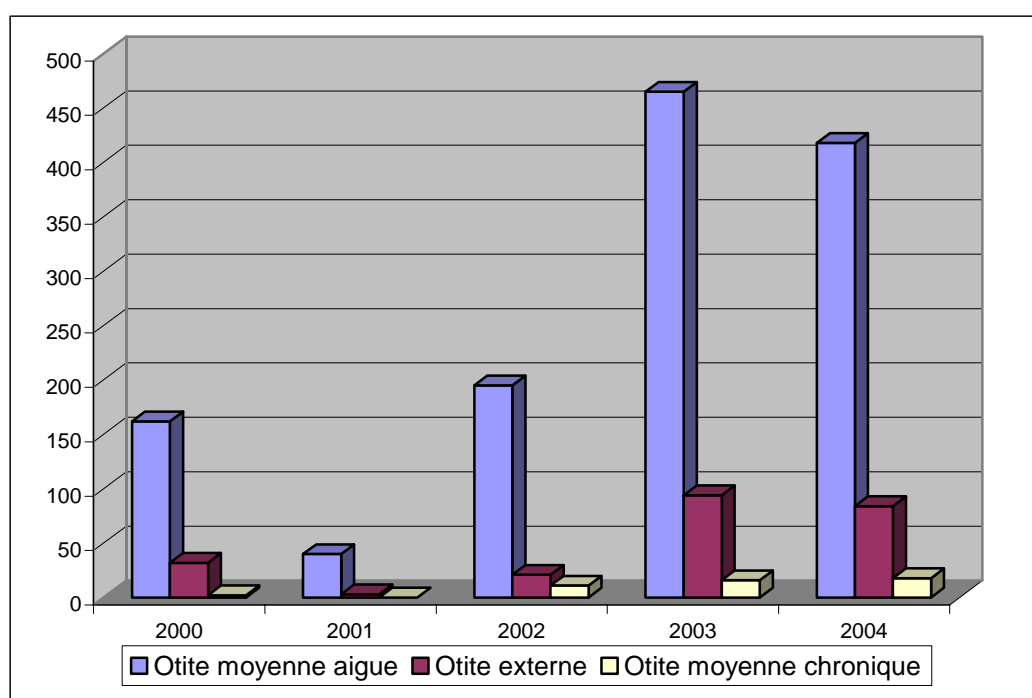


**Les otites :** sur 10167 cas les otites sont observées dans 1561 cas soit 15,35%. L'otite moyenne aigue est la plus fréquente avec 1280 cas soit 82%. L'otite externe par contre représente 15% soit 234 cas. Quant à l'otite moyenne chronique, elle est retrouvée dans 47 cas soit 3%. Le tableau 8 résume les différents types d'otite durant les cinq années d'étude.

**Tableau 8 : Répartition des otites selon le type**

	2000	2001	2002	2003	2004	Total
Otite moyenne aigue	162	40	195	465	418	1280
Otite externe	32	3	21	94	84	234
Otite moyenne chronique	2	0	11	16	18	47
total	196	43	227	575	520	1561

**Figure 8 : répartition des otites selon le type**

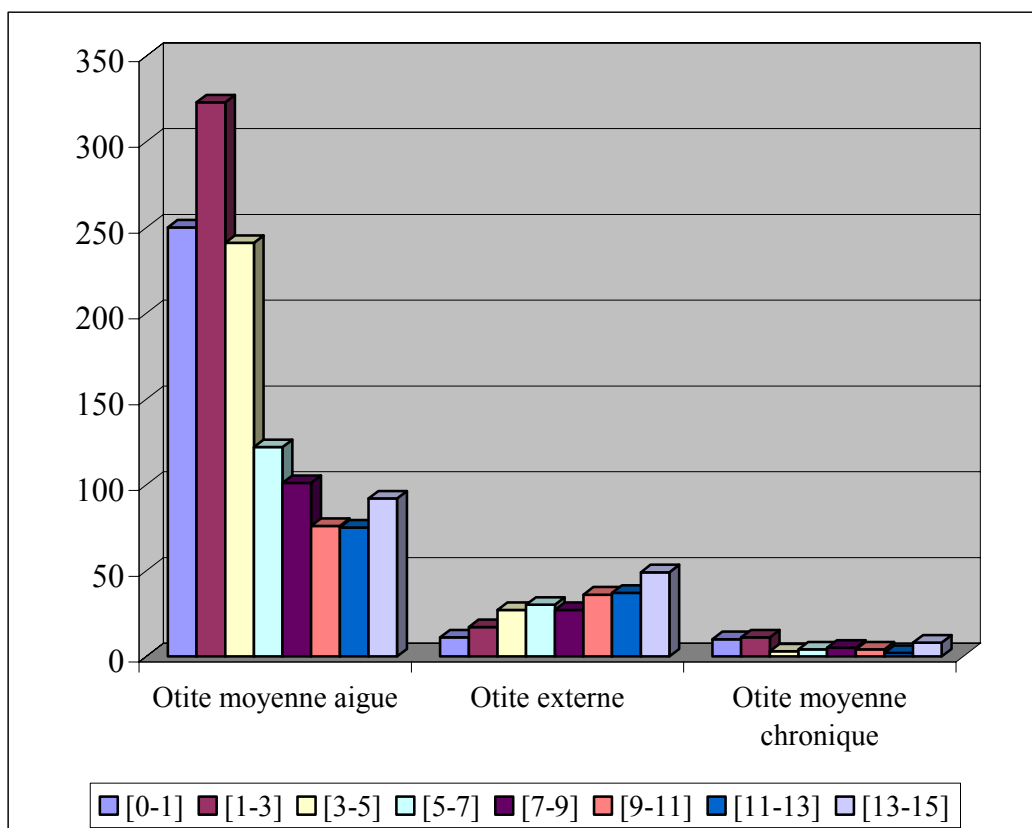


Nous avons observé que l'otite moyenne aigue est fréquente chez l'enfant jeune plus particulièrement chez les consultants dont l'âge est compris entre un et trois ans ; elle fait 323 cas soit une fréquence de 25,23 %, tandis que les enfants âgés de 11 à 13 ans ne représentent que 5,86 %. Même observation a été noté pour l'otite moyenne chronique, les enfants âgés de un à trois ans représentent 23,40 % et ceux de 11 à 13 ans 4,26 %. L'otite externe par contre est observée avec une grande fréquence chez le grand enfant, elle fait 37 cas chez les enfants âgés de 13 à 15 ans soit 20,94 % alors que ceux âgés de un à trois ans ne font que 7,26 % (voir tableau 9).

**Tableau 9: type des otites en fonction de l'âge de l'enfant**

	<b>Otite moyenne aigue</b>	<b>Otite externe</b>	<b>Otite moyenne chronique</b>
[0-1]	250	11	10
[1-3]	323	17	11
[3-5]	241	27	3
[5-7]	122	30	4
[7-9]	101	27	5
[9-11]	76	36	4
[11-13]	75	37	2
[13-15]	92	49	8
total	1280	234	47

**Figure 9: type des otites en fonction de l'âge de l'enfant**



## **2.2. Selon le type**

\* Les urgences ORL pédiatriques peuvent se distinguer en trois types.

\* Les urgences absolues prédominent avec 6619 cas. Ces urgences peuvent mettre en jeu le pronostic vital de l'enfant et impose un traitement sans délai. Elles regroupent :

- Les traumatismes de la face avec 2546 cas.
- Les plaies de la face avec 2406 cas.
- Les épistaxis avec 550 cas
- Les corps étrangers oesophagiens 400 cas.
- Les brûlures caustiques 101 cas.
- Les hémorragies dentaires 57 cas.
- Dyspnée laryngées 15 cas.
- L'hémorragie post amygdalectomie 8 cas
- Tandis que la papillomtose est observée dans un cas.

\* Les urgences relatives sont observées dans 3625 cas ; elles concernent plusieurs pathologies. Nous citons :

- Les corps étrangers non oesophagiens 1250 cas.
- Les otites 1561 cas.
- Les angines 415 cas.
- Les oreillons 279 cas.
- Les abcès faciaux et cervicaux 204cas.
- Les phlegmons amygdaliens 29 cas.
- Les sinusites 10 cas.
- Les laryngites 8 cas.
- Ethmoidites 2 cas.
- L'atrésie choanale unilatérale un cas.

\* Les urgences fonctionnelles sont représentées, dans notre étude, par la paralysie faciale avec 52 cas.

\* Compte tenu du siège des affections déjà énumérées, on peut adapter une autre classification des urgences ORL pédiatriques. En effet, celles-ci peuvent se scinder en trois groupes :

\* les urgences cervico-faciales occupent la première place avec un total de 6347 soit une fréquence de 61,64%. Ces urgences comportent plusieurs pathologies, nous citons à titre d'exemple :

- les plaies de la face avec 2406 cas.
- Les traumatismes isolés, avec fracture ou plaie de la face 2128 cas.
- Les angines avec 415 cas.
- Les corps étrangers intra-oesophagien 400 cas.
- Les abcès de la face 204 cas.
- Les pharyngites 57 cas.
- Les sinusite de la face 10 cas.
- Les laryngites 8 cas.
- Et l'ethmoïdite 2 cas.

\* les urgences otologiques arrivent en seconde place, elles représentent 22,64% soit 2331 cas. Elles regroupent dans leur cadre :

- les otites avec 1561 cas.
- L'otorragie post-traumatiques 263 cas.
- Les corps étrangers du conduit auditif externe 452 cas.
- La perforation tympanique post-traumatique 19 cas.
- Myringite 12 cas.

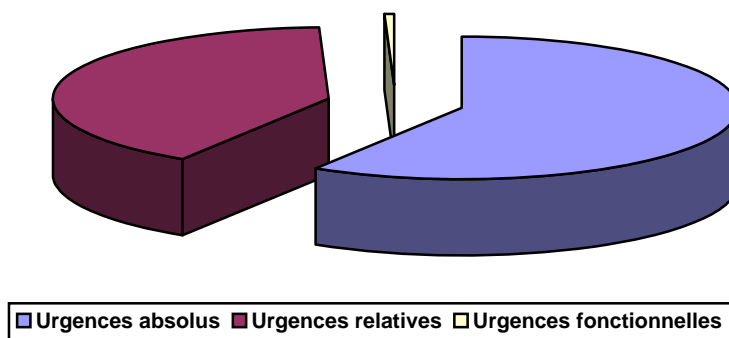
- Eczéma auriculaire 6 cas.
- Fracture extra-labyrinthique post traumatique 1 cas.

\* les urgences rhinologiques sont au nombre de 1618 cas soit un fréquence de 15,72 %. Elles concernent les affections suivantes :

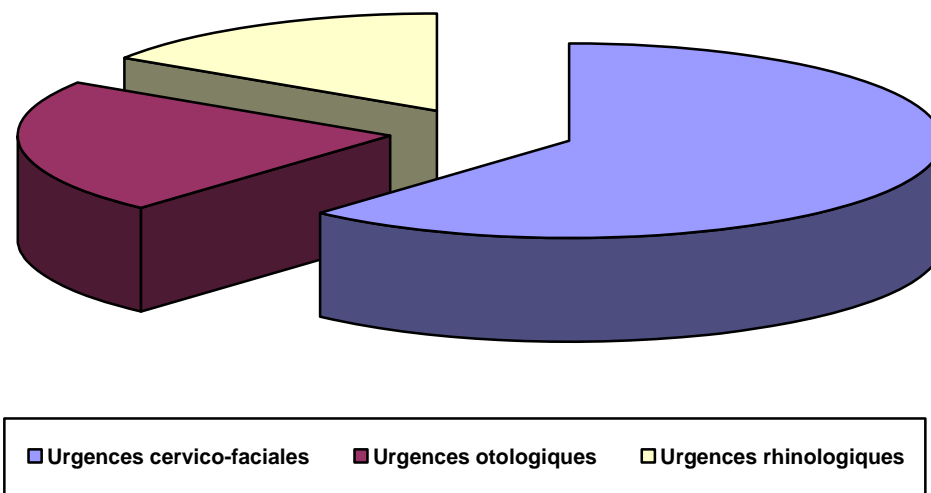
- les corps étrangers des fosses nasales 783 cas.
- Les épistaxis 550 cas.
- Les fractures des os propres du nez post-traumatiques 125 cas.
- Les rhinites 70 cas.
- Les végétations adénoïdes 4 cas.
- Polype nasal 2 cas.
- Et l'atrésie choanale uni-laterale 1 cas.



**Figure : 10**



**Figure 11 :**



**Figure 10 et 11 : répartition des urgences selon le type**

## **2.3. Le traitement**

Nous avons reçu pendant une période de cinq ans 10167 cas dont 10143 cas, soit un fréquence de 98,78%, ont bénéficié d'un traitement ambulatoire ; tandis que 113 cas soit 1,11% ont été referés. Il s'agit de 101 cas d'ingestion de caustique, 10 cas de chute dentaire post traumatique, un cas de brûlure et un cas de corps étranger intra bronchique.

Dans 11 cas, on a préféré l'hospitalisation au service ORL pour un traitement plus adapté.

### **A . Selon La cause**

#### **A 1- les traumatismes de la face**

Pour les traumatismes faciaux, 1976 cas ont reçu un traitement médical exclusif, 125 cas qui présentaient une fracture des os propres du nez ont bénéficié d'une réduction sous anesthésie générale associée à un traitement médical, 18 cas de fracture mandibulaire dont trois d'entre eux ont subi une ostéosynthèse contre 15 cas ont eu un blocage intermaxillaire et un cas de fracture zygomatique a bénéficié d'une réduction sous anesthésie générale et un traitement médical associé. Nous avons également reçu 263 cas d'otorragie, 11 cas d'épistaxis, 5 cas d'hémorragie dentaire, après homostase, ces patients ont reçu un traitement médical complémentaire.

112 cas se sont présentés avec plaies de la face qui ont été suturées au bloc.

19 cas ont eu une perforation tympanique post-traumatique, le traitement était médical et les patients ont été adressés à la consultation pour suivi. 10 cas présentant une chute dentaire ont été adressés à la faculté de médecine dentaire pour une éventuelle prise en charge.

Un cas a présenté un délabrement de la face a été hospitalisé, cet enfant a bénéficié d'un parage sous anesthésie générale ; l'examen radiologique a montré une fracture communitive mandibulaire avec une fracture de maxillaire supérieur ; le patient a été opéré et il a bénéficié d'une ostéosynthèse avec fil d'acier et plaque courbée fixée par six vis associés a une couverture de l'os par des lambeaux endojugaux et linguaux.

Un cas de fracture du plancher de l'orbite avec enfoncement malaire, ce patient a bénéficié d'une réduction avec fixation par fil d'acier.

### **A-2- les plaies de la face**

Pour les plaies, elles ont été suturées au bloc sous anesthésie locale sauf pour les plaies du palais qui ont été suturées sous anesthésie générale. Les enfants non coopérants et qui présentaient une plaie de la face sont également mis sous anesthésie générale, il s'agit de 5 cas de plaie linguale, trois cas de plaie labiale, 2 cas de plaie cervicale, un cas de plaie jugale et un cas de plaie mentonnière.

Nous avons noté également un cas d'hospitalisation, il s'agit d'une plaie cervicale, ce patient a bénéficié d'une exploration sous anesthésie générale ; l'examen a permis d'objectiver une artère vertébrale sectionnée qui a été ligaturée avec une ligature du tronc thyro-linguo-facial.

Les plaies résultantes d'une morsure ont imposées un parage, un traitement médical complémentaire. Ces enfants ont été adressés par la suite à l'institut de pasteur pour une éventuelle prise en charge.

### **A-3- les corps étrangers**

Pour les corps étrangers, 1484 corps étrangers intraoesophagiens, intranasaux, et intra-auriculaires ont été extraits par pince à corps étranger ; tandis que 150 corps étrangers intra-auriculaires ont été extraits par lavage et un corps étranger intraoesophagien dégluti. 399 corps étrangers intraoesophagiens et 6 cas de corps étrangers intranasaux ont été extraits sous anesthésie générale. On a reçu aussi un cas de corps étranger intrabronchique qui a été adressé au service de pédiatrie pour une éventuelle endoscopie et un cas de corps étranger intra-labiale qu'a été extrait après incision.

### **A-3- les autres cas**

\* Nous avons reçu 15 cas de dyspnée laryngée et un cas de papillomtose laryngé, ces consultants ont bénéficiés d'une trachéotomie avec un rendez-vous pour une éventuelle laryngoscopie.

\* Une incision avec drainage ont été effectués chez 204 cas presentants un abcès, 29 cas un phlegmon amygdalien, 15 cas une mastoïdite. Dans deux cas de mastoïdite, l'hospitalisation a été préconisée ; pour ces deux patients, ils ont bénéficié d'un évidement pétro-mastoidien.

\* 550 cas étaient des urgences pour épistaxis dont 50 cas, le saignement a été déjà arrêté au moment de la consultation, les patients ont reçu donc un traitement médical exclusif. Tandis que 500 cas avaient nécessités un méchage antérieur et un traitement médical associé. Ces patients ont été adressés à la consultation pour un éventuel suivi

\* Dans les 57 cas d'hémorragie dentaire, l'hémostase a été effectuée et le traitement médical a été instauré. Les enfants qui ont présenté une hémorragie post-amygdalectomie (8 cas), ont bénéficié d'une ligature des piliers.

\* 101 cas ont été vus pour ingestion accidentelle de produit caustique, l'examen n'a pas objectivé des lésions inquiétantes. Ces patients ont été adressés après l'examen clinique au service de pédiatrie pour effectuer une endoscopie.

\* Concernant les paralysies faciales, 51 cas de paralysies faciales à frigorie ont reçu un traitement médical exclusif, alors qu'un cas post-traumatique a été hospitalisé.

\* Nous avons reçu également 8 cas de brûlure dont 7 cas, présentant des brûlures superficielles, ont été traités par le médecin de garde tandis qu'un cas de brûlure sévère a été adressé au pavillon 34.

\* Les autres cas restants ont reçu un traitement médical avec un rendez-vous pour un éventuel suivi à la consultation pour 4 cas de végétations adénoïdes, 2 cas de polype nasal, un cas de kyste de tractus thyroglosse et un cas d'atrésie choanale.

## **B. L'évolution**

L'évolution immédiate était bonne, aucun cas de décès n'a été déclaré au sein de ses enfants pendant la période d'étude.

L'évolution à long terme n'était pas appréciée du fait de manque de renseignements nécessaires permettant de contacter les enfants consultants.



**DISCUSSION**

## **1. Epidémiologie**

### **1.1. Fréquence**

Les urgences ORL pédiatriques sont fréquentes dans notre contexte comme dans les autres études rapportées dans la littérature. En effet, nous avons reçu 10167 cas d'urgence ORL pédiatrique soit une fréquence de 20,82%. Hounkpe Y.Y.C et Coll. [90] ont trouvé dans leur étude 38,1% cas. L'étude réalisée à la nouvelle Delhi a objectivé également 2678 appel d'urgence ORL dont 902 cas concernaient des urgences pédiatriques, soit une fréquence de 33,7% [195].

Sur le plan étiologique, les traumatismes constituent le premier motif de consultation dans notre étude avec une fréquence de 24,73% ; ce qui n'est pas comparable avec les autres travaux réalisés. Pour Sunil Kumar et Hounkpe Y.Y.C, les urgences ORL pédiatriques sont dominées par les corps étrangers. Ils représentent 44,2% pour Sunil Kumar[195] et 17,43% pour Hounkpe Y.Y.C.[90]. Yehous vignikin [208], quant à lui, a trouvé dans sa série d'étude que les sinusites aiguës occupent la première place avec une fréquence de 25,74%. Cette diversité dans les résultats est due essentiellement au problème de biais de recrutement.

### **1.2. Sexe**

Les urgences ORL pédiatriques sont plus fréquentes chez le garçon que chez les filles. Ceci est décelé dans toutes les études y compris la notre. Sunil Kumar et Achal Gulati [195] ont constaté que les garçons sont atteints dans 57,54% alors que l'atteinte des filles représente 42,46%. Moyen G. [140]

retrouve également les chiffres de 54,6% pour les garçons et 45,40% chez les filles. Dehesdin D. [49] en France observe qu'il s'agit surtout des garçons. Notre étude a objectivé également une prédominance des urgences ORL chez les garçons avec une fréquence de 61,34% contre 38,66% chez les filles.

### **1.3. L'âge**

Nous avons constatés que les urgences ORL pédiatriques sont fréquentes chez les enfants dont l'âge est situé entre un et trois ans avec une fréquence de 24,86 %. Ainsi l'enfant le plus jeune est le plus exposé dans notre contexte. En comparaison avec les autres études analysées, nous avons relevé une constatation similaire. En effet, Nyarwaya J.B. [149] remarque dans sa série que l'âge varie entre 6 mois et 10 ans avec une plus grande fréquence entre 1 et 2 ans (60%). Ployet M.J et Coll. [166] à tours en France notent que 45 à 58% des urgences ORL concernent les enfants de 1 à 2ans et sont dominés par les corps étrangers. Sunil Kumar et Achal Gulati [195] ont constaté dans leur étude que le nombre maximum des cas a été vu dans la catégorie d'âge de 3 à 4 ans. Même observation a été notée dans l'étude rétrospective faite à Cotonou qui a permis d'objectiver que 52,06% des cas concernaient les enfants dont l'âge est situé entre 0 et 5 ans [208].



## **2. Les principales étiologies des urgences ORL pédiatriques**

### **2.1. Les traumatismes de la face**

#### **A. généralités**

Les traumatismes faciaux sont fréquents et graves. Ils peuvent mettre en jeu le pronostic vital en cas d'hémorragie ou d'obstruction des voies aéro-digestives supérieures. Ils s'intègrent le plus souvent dans un poly traumatisme. Les lésions du massif facial ont un pronostic essentiellement fonctionnel et esthétique.

La prise en charge nettement améliorée a modifié le pronostic et a diminué l'importance des séquelles, par le progrès de l'imagerie, le développement du matériel d'ostéosynthèse et sa miniaturisation, l'amélioration des techniques de ramassage des blessés, le traitement rapide des lésions associées et l'amélioration des techniques de réanimation.

Les traumatismes faciaux sont particuliers chez l'enfant du fait de la qualité de l'os se fracturant en certains endroits en bois vert et de la présence des germes dentaire au sein du tissu osseux qui fragilisent et perturbent la mise en place de plaque d'ostéosynthèse et de vis [133].

#### **B. Epidémiologie**

Bien que les traumatismes de la face soient fréquents, les fractures intéressant le massif facial par contre sont de fréquence faible. Ces traumatismes sont secondaire dans la majorité des cas aux accidents de la voie publics et le sport comme s'est décrit dans la littérature [133].

Bellavoire [16] rapporte une série de 9319 cas de fractures faciales entre 1975 et 1980. Dans cette série il a constaté que le sexe masculin prédomine (98%), les enfants de moins de 10 ans représente seulement 1%.

Row [178] sur 1500 cas de fractures faciales tous ages confondus, ne retrouve que 0,2% de fracture du tiers moyen de la face chez l'enfant de moins de 12 ans. Ce chiffre est en concordance avec celui de Carroll 0,19% [33].

Pour Hall [81] 46,6% des fractures de l'enfance sont des fractures du nez et 24,2% sont des fractures mandibulaires. Concernant ces derniers, Thoren [200] et Amaratugan [2] donnent le condyle comme le plus fréquent.

Dans notre série d'étude nous avons également constaté que les fractures faciales chez l'enfant sont de fréquence faible (5,58%). Les fractures des os propres du nez prédominent, elles représentent 83,9% ; tandis que les fractures mandibulaires représentent 12,1% de l'ensemble des traumatismes faciaux.

## **C. Etude clinique**

### **C.1. En urgence**

Le traumatisme facial est soit isolé, soit associé dans le cadre d'un polytraumatisme et s'intègre alors dans le cadre de la prise en charge du polytraumatisé.

Les deux urgences vitales que sont l'hémorragie grave et l'asphyxie (par obstruction des voies aériennes supérieures) doivent être immédiatement dépistées et traitées avant d'entamer l'examen du patient [133].

- L'obstruction des voies aériennes est la principale cause de décès rapide d'un traumatisme. Elle se rencontre dans les fractures complexes des maxillaires supérieurs ou de la mandibule, en particulier dans les fractures de Le Fort avec

enfouissement les fractures bifocales de la mandibule avec glossoptose. L'obstruction peut être secondaire aussi à la présence de caillot de sang, de la salive ou des vomissements dans la filière respiratoire. Comme elle peut être liée à un traumatisme direct laryngé ou un œdème traumatique des parties molles oro-pharyngées.

L'attitude thérapeutique en urgence comprend l'évacuation rapide au doigt de tout ce qui peut encombrer l'oropharynx et le maintien de la perméabilité des voies aériennes. En cas de détresse respiratoire aiguë, l'intubation orotrachéale s'avère indispensable sauf dans les traumatismes laryngés ouverts, dans les grands délabrements maxillo-faciaux ou en cas d'intubation impossible, la trachéotomie est la règle.

Il faut noter que, la position latérale de sécurité, l'intubation et la trachéotomie nécessitant une hyper extension cervicale, imposent le contrôle préalable de l'intégrité du rachis cervical.

- Les hémorragies externes par plaies nécessitent une hémostase par une compression avec des compresses stériles.

L'épistaxis est contrôlée par un tamponnement antérieur ou postérieur selon le siège et l'importance de l'hémorragie. Certaines hémorragies récidivantes ou incoercibles après tamponnement peuvent bénéficier après bilan d'une embolisation sélective en radiologie interventionnelle [172, 133].

En dehors de ses deux urgences l'examen à froid doit être minutieux et repose essentiellement sur l'examen endo et exo-buccal.

## **C.2. Examen clinique à froid**

L'interrogatoire cherche l'âge du patient, ses antécédents pathologiques médicaux et chirurgicaux, les circonstances et l'heure de survenue, l'heure de dernier repas et une éventuelle notion de perte de conscience immédiate [104].

### **a. L'examen du rachis cervical**

Le tableau en faveur de fracture est pauvre et trompeur. Ceci impose des radios systématiques du rachis avec immobilisation obligatoire en extension [104, 133].

### **b. L'examen exo buccal (figure 12)**

Il doit être précoce avant l'installation de l'œdème qui peut masquer les déformations sous jacentes. De face, on recherche l'asymétrie générale des orbites, des pommettes, de la pyramide nasale, l'angle mandibulaire aussi qu'une déviation du menton. De profil, on étudie la présence d'une déformation de la pyramide nasale et l'aplatissement de l'ensemble de la face. De haut, on apprécie l'asymétrie des arcades zygomatiques, des pommettes et de l'arrête nasale.

La palpation suit les contours osseux (cadre orbitaire, arrête nasale, arcade zygomatique, mandibule) en recherchant ainsi les douleurs exquis, les décalages osseux, la mobilité d'un ensemble osseux et l'emphysème sous cutané.

Il faut noter les caractéristiques des plaies et leur topographie en particulier par rapport aux orifices naturels. Certaines localisations imposent la recherche systématique de l'atteinte des organes nobles (le nerf facial dans les

palies jugo-massétériennes, voies lacrymales dans les plaies du tiers interne de la paupière inférieure en fin le canal de stenson dans les plaies jugales)

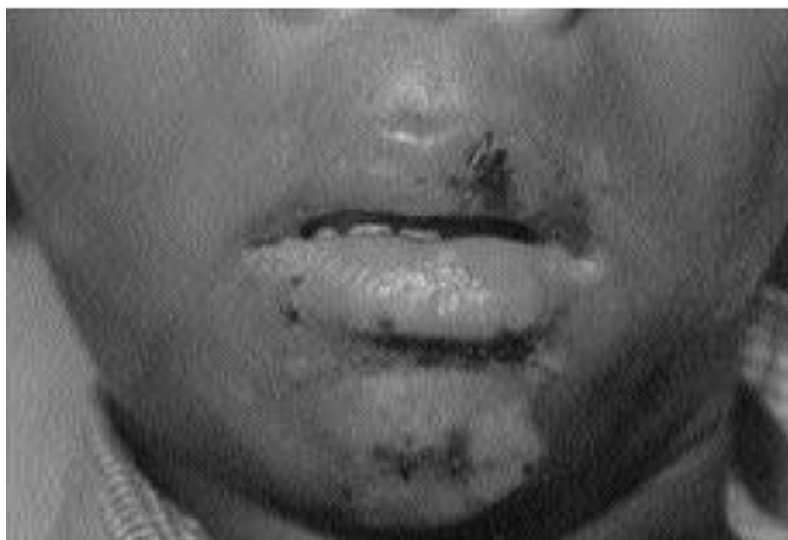Ces plaies peuvent être franches ou contuses. Parfois on assiste à un arrachement soit partiel d'un lambeau cutané, ou total d'une structure anatomique (oreille par exemple).

L'étude de la sensibilité des trois territoires du trijumeau ainsi que l'atteinte des nerfs sous orbitaire et mentonnier complète l'examen [133].

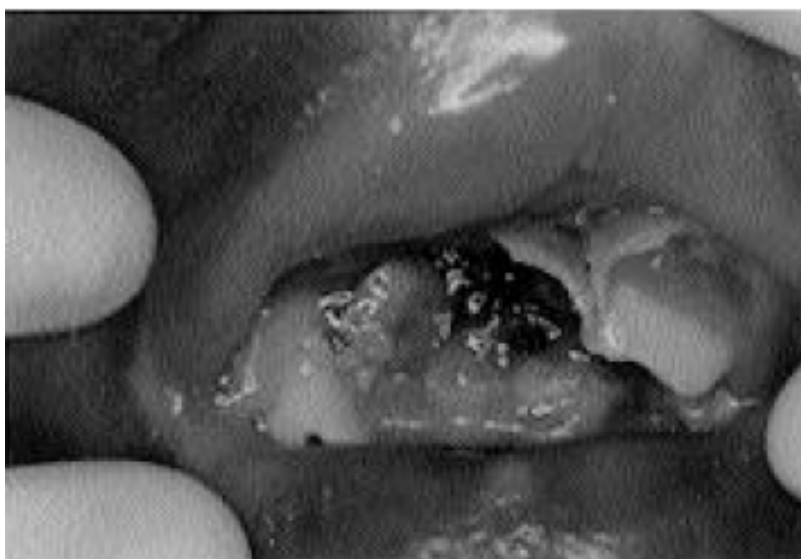
**c. L'examen endobuccal ( figure 13)**

Il recherche les plaies des muqueuses, les fractures et les luxations dentaires, les ecchymoses, la nature de denture (lactéale, mixte ou définitive) et l'état des dents (caries).

L'examen apprécie également la dynamique mandibulaire (ouverture/ fermeture, propulsion/retropulsion, mouvement de latéralité) et l'occlusion dentaire (béance, contact prématuré, décalage des points inter incisifs). La sensibilité des dents est appréciée par la percussion et par sensibilité au froid.



**Figure 12 : Examen exo-buccal : plaies labiales et mentonnières [151]**



**Figure 13 : Examen endo-buccal : fracture alvéolaire (à fragments multi-esquilleux), déchirure de la crête alvéolaire, intrusion des 21 et 22, expulsion des 11 et 12 [151]**

Certaines anomalies sont caractéristiques : une echymose palatine par exemple évoque une disjonction intermaxillaire, une béance incisive par contact molaire prématuré associée à un recul de l'arcade supérieure évoque une fracture occluso-faciale de type Le Fort 1 ou bien une fracture bi-condylienne, le décalage du bord occlusal d'une arcade évoque une fracture partielle ou totale du maxillaire ou de la mandibule ipsi-latérale [133].

La mobilité du bloc incisif supérieure par rapport au reste du crâne caractérise la disjonction crânio-facial et permet de classer le niveau de fracture (figure14):

- Le Fort 1 : véritable disjonction crânio-facial. Le trait passe d'une part entre le frontal et d'autre part au centre de la racine du nez, le maxillaire, l'éthmoïde et sur les cotés des malaires. Dans cette classe on note une stabilité des régions nasales et fronto-zygomatiques tandis que l'arcade supérieure est mobile.

- Le Fort 2 : elle est semblable à la précédente dans la partie centrale mais elle respecte les malaires sur les cotés. Dans ce cas l'arcade supérieure est mobile ainsi que la région nasale et fronto-zygomatiques.

- Le Fort 3 : le trait détache le plateau palato-dentaire du massif crânio-facial. L'arcade supérieure mobile avec mobilité des régions nasales et fronto-zygomatiques [133].

#### **d. L'examen du conduit auditif externe**

Il se fait après nettoyage si otorragie. En cas de fracture du rocher, la présence du sang dans la caisse rend le tympan bleuté et bombant. L'examen

cherche outre que l'otorragie, la perforation de tympan et une otoliquorrhée. [133].

e. **L'examen de l'œil**

Il recherche les plaies des paupières et des voies lacrymales, des lésions cornéennes et éventuellement des lésions du globe oculaire (contusion ou plaie dont il faut préciser la profondeur).une plaie non profonde du globe oculaire fait évoquer le plus souvent un corps étranger de la conjonctive ou de la cornée (figure15).

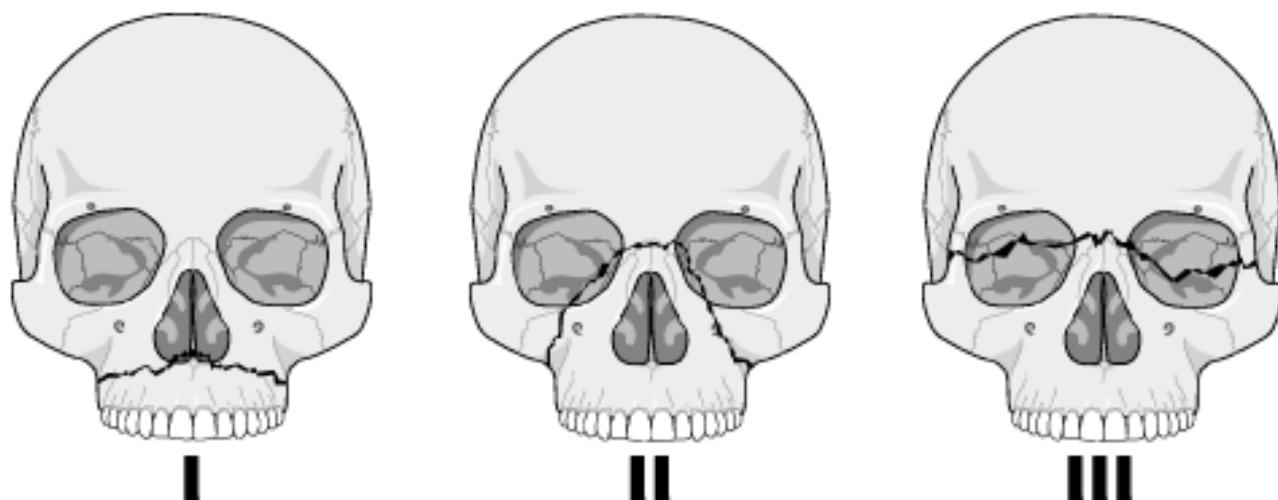
Les ecchymoses et l'œdème palpébral apparaissent très vite après le traumatisme alors que les ecchymoses sous conjonctivales apparaissent quelques heures après l'accident. Ces ecchymoses sous conjonctivales font suspecter une fracture de l'étage antérieur.

La mesure de l'acuité visuelle, l'examen au bi microscope, le fond d'œil et la mesure de la pression oculaire doivent être fait par un ophtalmologiste.

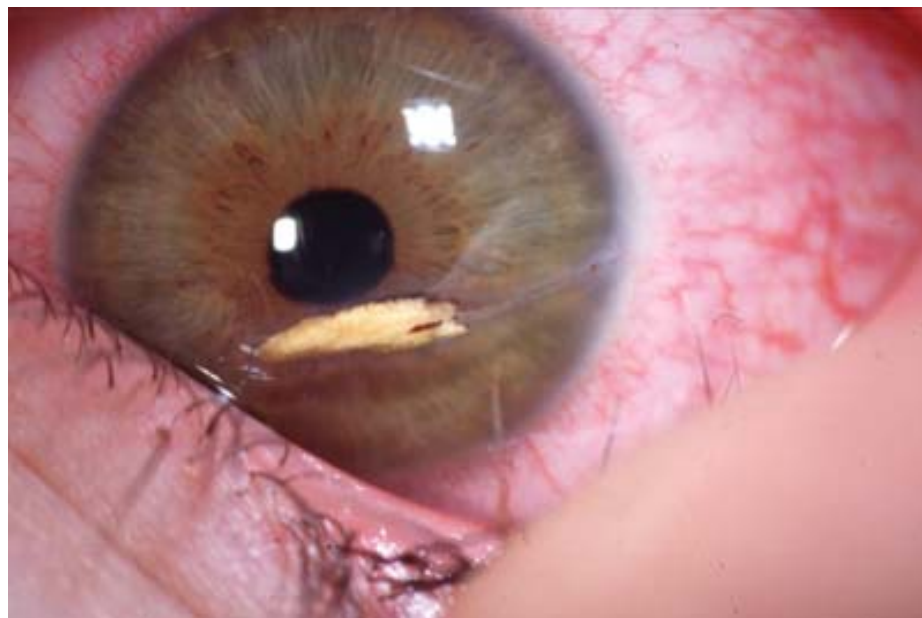L'examen apprécie également la statique et les mouvements oculaires. L'étude de la diplopie repose sur le test de Hess Lancaster et/ou la mesure du champ de la fusion binoculaire.

Une cécité unilatérale par atteinte du nerf optique ou par compression externe (hématome) est une urgence majeure [133].





**Figure 14 : schéma de fracture occluso-faciale de type  
Le Fort (internet)**



**Figure 15: Plaie perforante de l'oeil (morceau de bois) (internet)**

f. **L'examen du nez**

Il est souvent difficile à cause de l'installation de l'œdème. On recherche une déviation de la pyramide nasale, ecchymose, épistaxis ou une obstruction nasale. Une rhinorrhée cérébro-spinale est soupçonnée devant un suintement abondant et clair sur la mèche mise en place ou devant un aréole en cocarde sur le drap du malade [133].

La rhinoscopie antérieure, après nettoyage soigneux des fosses nasales, peut montrer une luxation septale ou un hématome de la cloison [104].

**D. Bilan para clinique**

Il faut rappeler que le rachis cervical doit être exploré en premier et avant toute mobilisation par une radiographie de face et de profil.

En urgence, il faut éviter de multiplier les incidences. Il faut se contenter du panoramique et une incidence visualisant l'étage moyen.

a. **L'orthopantomogramme**(figure16) : très utile, il permet l'étalement de la totalité de la mandibule sur un seul cliché et apprécie l'état dentaire [104, 133, 200].

Il présente certains inconvénients : pour la plupart des appareils, la nécessité d'être assis ou debout ; au niveau symphysaire, il y a une superposition de densités osseuses, la direction et l'importance des traits et des déplacements peuvent être parfois mal précisées [133].

Pour le compléter on a recours à d'autres incidences :

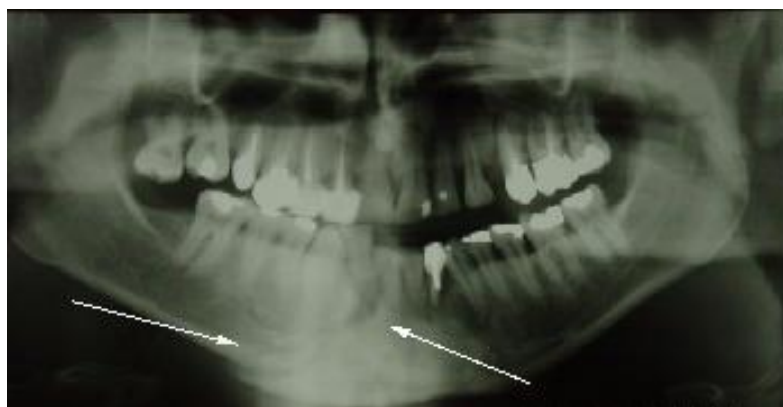- **l'incidence de blondeau et waters** : permet d'étudier les contours osseux faciaux en particulier l'orbite [133].

- **un cliché des os propres du nez, voir une incidence de Glosser** pour rechercher une fracture des os propre du nez [133].

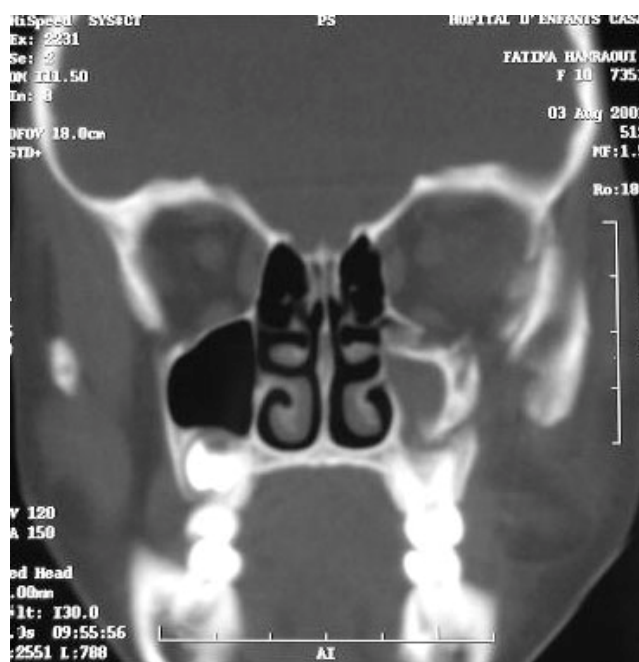b. **la tomодensitométrie ( figure 17)**

Cet examen n'est pas demandé en premier intention. Il est d'intérêt capital dans les traumatismes complexes de l'étage moyen et supérieur de la face. Il permet de rechercher une atteinte des structures nobles (œil, nerf optique) et une éventuelle lésion cérébrale ainsi qu'un hématome intracrânien.

Les images hélicoïdales réalisent des images en quelques secondes sans mobilisation du blessé. On s'attachera à avoir au moins deux plans de coupes perpendiculaire pour des reconstructions sagittales, coronales en trois dimensions. Ils permettent la cartographie des différentes lésions [133].



**Figure 16 : une radiographie panoramique montrant une fracture déplacée de mandibule (internet)**



**Figure 17 : fracture enfoncement du malaire droit et du rebord orbitaire Inférieur (cas de Pr Chelli).**

## **E. Prise en charge thérapeutique**

### **E.1. Fracture du nez**

#### **a. Conduite thérapeutique**

La majorité des auteurs considèrent que le traitement des fractures des os propres du nez de l'enfant doit se faire de façon quasi exclusive par réduction orthopédique [19, 188].

\* Chez le nouveau né [145, 194], La déformation nasale peut se réduire spontanément. Toutefois, en cas de luxation septale, une réduction orthopédique est requise. Elle est réalisée immédiatement avec un élévateur, surtout si elle entraîne une gêne respiratoire évidente dans la période néonatale, ou secondairement, Si elle persiste après quelques jours. Le méchage est à proscrire afin de ne pas gêner la respiration nasale du nouveau-né.

\*Chez le jeune enfant, l'anesthésie générale avec intubation, associée à une rétraction muqueuse, est la règle. Beaucoup d'auteurs sont partisans d'une réduction à foyer fermé avec un résultat éventuellement incomplet [19, 201], sans exclure la possibilité de réaliser un geste chirurgical complémentaire: septoplastie ou rhinoseptoplastie à distance de la période de croissance. Berthet, [19] dans sa thèse portant sur l'étude rétrospective du devenir nasal de 102 enfants opérés de réduction de fracture des os propres du nez par méthode orthopédique, conclut à l'efficacité de cette méthode sur le plan fonctionnel bien qu'un déficit esthétique résiduel objectif soit présent dans 58,4 % des cas (avec un recul moyen de 30 mois). Si la plupart des techniques orthopédiques de l'adulte sont adaptables à l'enfant, il faut se rappeler que chez l'enfant, la lame criblée est plus proche. Chez le petit enfant, la contention externe est

difficilement utilisable du fait de la petite taille de la pyramide nasale et de la mauvaise tolérance chez les jeunes enfants qui ont tendance à l'arracher spontanément. La place du traitement chirurgical est définie par Berthet [19] :

- en l'absence de fracture septale, un traitement orthopédique est proposé.

- en cas de fracture septale:

  - \*chez l'enfant de moins de 5 ans, aucune réduction chirurgicale ou une réduction fermée;

  - \*chez l'enfant de plus de 5 ans, en cas d'importantes lésions, on pratique d'abord une réduction fermée qui, si elle s'avère impossible ou insuffisante, fait discuter le passage direct à une réduction chirurgicale. En cas de lésions septales minimales, on utilise toujours une technique fermée. Une septoplastie ou une rhinoseptoplastie est éventuellement réalisée secondairement.

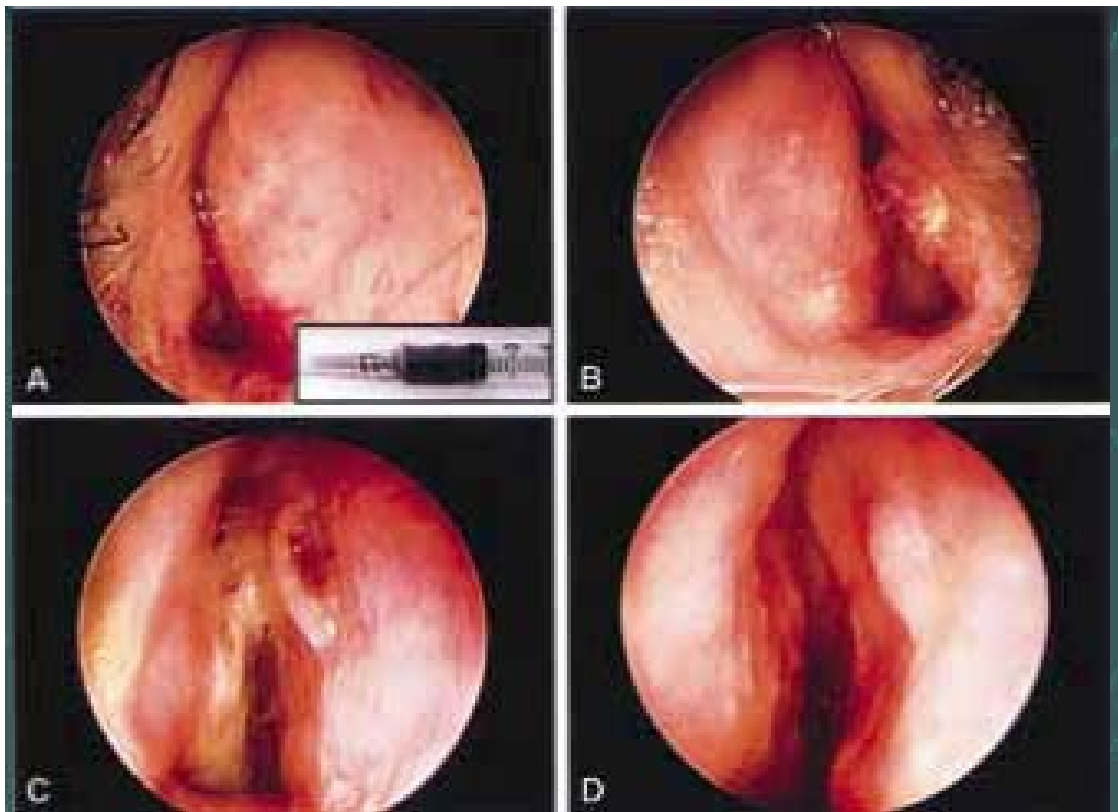
#### b. **Complications**

• Hématome de cloison (figure 18) : doit être incisé et évacué complètement afin d'éviter une surinfection et/ ou nécrose cartilagineuse mais aussi une fibrose secondaire responsable d'une obstruction nasale [59]. En fait, son traitement est variable selon les auteurs [19, 146]. Certains réalisent une incision mucoperichondrale [194], d'autres réalisent une incision en regard de la collection [88], enfin, un dernier groupe d'auteurs effectuent des ponctions itératives craignant que l'incision muqueuse soit une porte d'entrée pour l'infection. Tous les auteurs sont d'accord pour associer au méchage serré uni ou bilatéral, une antibiothérapie.

. Abcès de cloison : nécessite un drainage maintenu par une lame pendant plusieurs jours, associé à un méchage des deux fosses nasales pour favoriser l'accolement des deux surfaces muqueuses et une antibiothérapie adaptée au germe [15].

.Keller [101] décrit une complication rare, il s'agit d'un cas de toxi shock syndrome, dû à *Staphylococcus aureus*, après réduction à foyer fermé d'une fracture des propres du nez chez un enfant de 10 ans. Le patient avait alors été traité par Oxaciline par voie intraveineuse. L'auteur signale qu'une antibiothérapie préventive antistaphylococcique ne prévient totalement le risque de toxi shock syndrome, dont la morbidité ne peut être diminuée par un diagnostic et un traitement précoces.

. Fracture de la lame criblée avec perte de l'olfaction et une rinorrhée.



**Figure 18: fracture nasale avec hématome de cloison (Internet)**



## **E.2. Fractures mandibulaires**

La conduite thérapeutique dans les fractures mandibulaires de l'enfant est controversée, Ses indications varient en Fonction du type de fracture, de l'articulé dentaire et des habitudes de l'opérateur.

### **a. Traitement des fractures extra-condyliennes**

Le choix des méthodes thérapeutiques utilisées dépend essentiellement de l'âge dentaire de l'enfant [8, 53, 82, 93, 115, 130, 147, 156, 187].

#### **\*Moyens utilisés**

##### **1. Ostéosynthèse au fil d'acier**

Elle est monocorticale externe ou bicorticale. Il s'agit d'une technique simple, souple, s'ajustant progressivement en fonction de la restitution de l'articulé dentaire, élément moteur de la réduction, jusqu'à serrage maximal du fil.

##### **2. Ostéosynthèse par mini-plaque vissée**

Ces plaques miniaturisées s'adaptent à la face latérale de la mandibule. Elles sont placées par voie intrabuccale, sous-périostées, après réduction manuelle de la fracture. Les vis pénètrent dans l'os perpendiculairement à la plaque; leur longueur doit être adaptée afin de ne pas léser les germes dentaires. L'avantage est de pouvoir assurer une contention monomaxillaire lorsque la denture est insuffisante.

### **3. Ligatures métalliques**

Moyens de contention simple, elles sont utilisées seules ou associées à une ostéosynthèse. Les plus employées sont les ligatures de Stout et d'Yvi. Elles permettent de pratiquer une contention intermaxillaire.

### **4. Arcs métalliques**

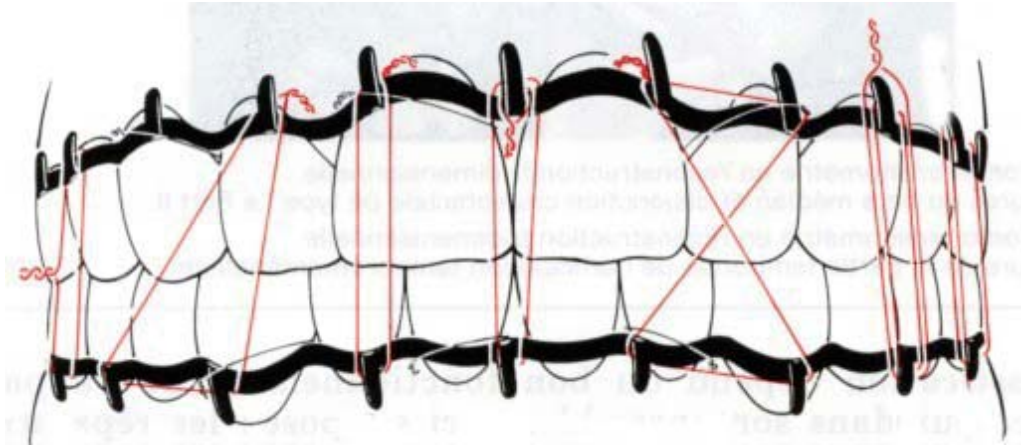
Fixés sur la face vestibulaire, au collet des dents par des ligatures métalliques ou sur la face des dents par des résines composites, ils serviront d'ancrages pour exercer des tractions intermaxillaires ou simplement effectuer un blocage.

### **5. Gouttières en résine**

Réalisées rapidement en résine autopolymérisable [31] ou à distance après prise d'empreintes [95], ces gouttières maintiennent les fragments dans leur position de réduction. Elles sont fixées par des fils périmandibulaires.

### **6. Blocage bimaxillaire (figure 19)**

il est réalisé en solidarissant par des ligatures acier ou des élastiques, des arcs métalliques fixés aux arcades dentaires inférieures et supérieures.



**Figure 19:** Schéma représentant un blocage intermaxillaire Arcs métalliques en noir et fils d'acier en rose (internet).

**\* indications**

**Jusqu'à 2 ans, la mandibule est édentée ou ne porte que des dents temporaires en nombre insuffisant. Le traitement peut être:**

- L'abstention thérapeutique lors de fractures non déplacées [147], imposant une surveillance clinique régulière.
- Une simple réduction manuelle, l'os étant très malléable, d'autant qu'il s'agit le plus souvent d'une déchirure osseuse plus que d'une fracture vraie et qu'un léger défaut de réduction est tolérable à cet âge, compte tenu de la compensation remarquable par la croissance basilaire [187].
- Une gouttière en résine maintenue par 2 ou 3 fils d'acier péri-  
mandibulaires en cas de fracture très déplacée.
- Ou, dans la même indication, une ostéosynthèse par fil d'acier  
basilaire.
  
- Un blocage intermaxillaire sur gouttières en résine dans les  
fractures angulaires [115].

**De 2 à 4 ans, toutes les dents temporaires sont présentes**

- On préférera alors, chaque fois que c'est possible, des ligatures  
inter dentaires ou un arc mono maxillaire.
- L'ostéosynthèse par mini-plaques vissées monocorticales  
peut toutefois être indiquée à partir de 3 ans:

- En cas d'association à une fracture condylienne capitale nécessitant une immobilisation mandibulaire de très courte durée [53].

- Chez les enfants victimes de polytraumatismes graves, permettant alors d'éviter une trachéotomie, de conserver une hygiène orale convenable, d'améliorer le confort du patient et de bénéficier d'une mobilisation mandibulaire immédiate Si nécessaire

**De 5 à 8 ans, la méthode de contention est difficile à choisir car nous sommes en pleine période de dentition mixte**

L'os est "truffé" de germes. La denture est clairsemée suite à la chute des dents de lait qui présentent souvent une grande mobilité. On pourra employer:

La ligature péri-mandibulaire au fil d'acier. Une méthode ancienne qui y associe un arc métallique, le tout suspendu à l'orifice piriforme réapparaît dans des publications récentes [147].

•La ligature péri-mandibulaire de Minkow , sans ostéosynthèse mandibulaire.

•La gouttière en résine fixée par des fils métriques péri-mandibulaires.

•Et pour certains auteurs [156], une ostéosynthèse par plaque miniaturisée vissée dans les fractures déplacées.

. De 9 à 12 ans, les incisives et les molaires définitives offrent un appui solide et on pourra utiliser des méthodes plus rapprochées de celles de l'adulte:

-Le blocage intermaxillaire.

-L'ostéosynthèse basilaire, qui pourra se faire de la symphyse jusqu'à la région prémolaire, mais toujours sur le bord basilaire de la mandibule.

. A partir de 13 ans, l'évolution dentaire est terminée et il existe une importante hauteur d'os basilaire [187]:

Les fractures de la mandibule pourront être traitées selon les mêmes principes que celles de l'adulte [156, 168], notamment on utilisera l'ostéosynthèse par plaques miniaturisées vissées.

\* Durées d'immobilisation [4, 92, 95, 178]

La période d'immobilisation requise dans le traitement des fractures mandibulaires est, pour la plupart des auteurs [92, 95, 178], de trois semaines chez les enfants de moins de 6 ans et de 4 semaines chez les enfants plus âgés.

## **b. Traitement des fractures condyliennes**

\*Traitement fonctionnel conservateur

La clé du traitement des fractures de la région condylienne est la mobilisation rapide de ces fractures par gymnastique mandibulaire.

La gymnastique mandibulaire consiste après une éventuelle courte période de blocage initial à immobiliser la mandibule de façon essentiellement active et éventuellement passive (traction par élastiques) en avant et en latéralités droite et gauche. Ce traitement est répété plusieurs fois par jour pendant trois semaines et nécessite un contrôle très rigoureux tant de sa réalisation que de son efficacité. Un suivi prolongé est nécessaire pour s'assurer de l'absence de toute complication tardive à type de troubles de croissance ou d'ankylose secondaire.

**. Mécanothérapie active sans appareillage** [13, 20, 106, 187]

Elle s'adresse à des fractures uni ou bicondyliennes n'entraînant pas de trouble de l'articulé dentaire, le patient ayant alors la possibilité de travailler sur la base d'une occlusion correcte, garante d'une bonne fonction ultérieure.

Elle donne chez l'enfant d'excellents résultats à condition qu'elle soit bien comprise [20]. Elle est préférée aux autres traitements pour plusieurs raisons [106]: l'expérience a montré de bons résultats fonctionnels chez la plupart des patients traités de cette façon. Les séries publiées [20, 52, 106, 187] concluent à l'absence de douleurs lors de la mobilisation mandibulaire, de limitation à l'ouverture buccale, à l'absence de déformations faciales, de troubles de l'occlusion dans le cadre des fractures condyliennes pas ou peu déplacées de l'enfant.

La rééducation fait appel à un kinésithérapeute maxillo-facial et elle se découpe en séances de 20 à 40 minutes. La séance débute par des massages pour relâcher la musculature, une chaleur humide (compresses) ou sèche (infrarouges) peut éventuellement être associée. Une mécanothérapie passive est ensuite appliquée, sans atteindre le seuil de la douleur. Les exercices se font

avec des cales ouvre bouche pendant 10 à 15 minutes. Ensuite, le kinésithérapeute emploie une mobilisation active, d'abord aidée, puis réalisée sans aide par le patient (protractions, diductions, ouvertures-fermetures rectilignes) en séries de 10 à 20, en maintenant chaque contraction 8 à 10 secondes. Une mobilisation contrariée termine la séance [169].

**.Mécanothérapie active avec appareillage selon Delaire [20]**

En cas de fracture sous-condylienne, un déplacement du fragment condylien peut être dû à la contracture, puis à la rétraction des muscles masticateurs élévateurs, temporal, masséter et ptérygoïdien médial.

Le but de l'appareillage fonctionnel préconisé par Delaire est de lutter contre la rétraction des muscles masticateurs et de favoriser, voire même d'exagérer les mouvements mandibulaires.

Le traitement est réalisé par des tractions élastiques inter-maxillaires aussi parallèles que possible du plan d'occlusion. Les crochets de traction de ces élastiques sont situés sur l'arcade supérieure juste en avant de la canine et sur l'arcade inférieure le plus loin possible en arrière.

Les tractions uni ou bilatérales sont placées de façon homolatérale aux fractures.

L'appareil doit être posé le plus tôt possible et conservé en permanence, même pendant la mastication.

Cet appareillage est complété par le port d'une plaque palatine de libération (en cas de supraclusion incisive importante) avec appuis acclusaux molaires et plan de surélévation rétro-incisif.

Le traitement mobilisateur sera poursuivi 2 à 3 mois en veillant au maintien d'une bonne occlusion.



**.Mécanothérapie passive** [48]

L'hypothèse de travail est ici la position du condyle mandibulaire par rapport au condyle temporal en ouverture buccale maximale et le déséquilibre entre la puissance des muscles élévateurs (temporal, masséter, ptérygoïdien interne) et la faiblesse des abaisseurs de la mandibule (génio-hyoidien, mylo-hyoïdien, ventre antérieur du digastrique).

Le traitement consiste à bloquer la mandibule en ouverture buccale maximale, c'est-à-dire en respectant une grande règle orthopédique qui est l'immobilisation des fractures articulaires en position de fonction, pendant 3 semaines environ.

C'est la période pendant laquelle on assiste au repositionnement du condyle fracturé et à la formation d'une cal osseuse. Il laisse alors en réserve le potentiel d'action des muscles élévateurs. C'est le temps statique de consolidation de la fracture.

Il est suivi d'un temps dynamique où l'articulation est mobilisé spontanément, pendant la journée uniquement. L'enfant se sert alors du déséquilibre des forces musculaires entre élévateurs et abaisseurs pour vaincre la raideur articulaire en ouverture buccale.

Le port nocturne du blocage diminue progressivement en fonction des résultats cliniques. L'appareillage consiste en deux gouttières en résine réalisées après prise d'empreintes. Sous anesthésie générale, les gouttières sont mises en place; l'écart maximum entre les arcades est maintenu bloqué par deux pièces en résine rajoutées et scellées aux gouttières dans la région molaire.

Ce procédé peut être utilisé quel que soit l'âge de l'enfant et la situation de sa denture. Il est en général bien toléré et nécessite simplement une

alimentation mixée.

Le retrait de l'appareil au bout de 3 semaines s'effectue au cours d'une très courte anesthésie permettant un relâchement musculaire suffisant pour enlever les cales. Une retouche de 2 à 3 mm est faite pour permettre à l'enfant de mettre son appareil la nuit.

### **\*Traitement chirurgical** [52, 106]

Les indications des méthodes de réduction chirurgicale ne sont pas bien standardisées. On trouve, cependant dans la littérature les indications suivantes :

- les fractures condyliennes avec luxation de la tête en dehors ou avec luxation craniale.
- La gêne des mouvements de la mandibule par un fragment condylien, empêchant une mise en occlusion correcte ou une ouverture buccale aisée
- L'échec de traitement conservateur avec trouble de l'articulé dentaire et limitation de l'ouverture buccale.

### **b.3. Complication des fractures mandibulaire**

Elles sont rares chez l'enfant. On note :

- l'infection : le plus souvent bénigne, cédant à l'antibiothérapie classique, mais mal traitée, elle peut passer à la chronicité. Elle peut diffuser à l'os, aux tissus mous, ou à l'articulation (exceptionnelle). Le traitement consiste en l'ablation des corps étrangers intrafracturaire, au drainage des collections suppurées et à l'immobilisation stricte avec l'antibiothérapie [2].

- La pseudarthrose, qui est l'absence de consolidation dans les délais de 6 mois. Elle se traduit par une mobilité indolore du foyer de fracture et est souvent le fait d'une infection ou d'une mauvaise réduction. La confirmation diagnostique est radiologique. Le traitement est chirurgical (immobilisation, avivement du foyer de fracture, interposition de greffe osseuse et antibiotique) [2, 20, 106, 169].

- La consolidation vicieuse, qui est une consolidation en mauvaise position de l'os. Elle peut être simplement inesthétique. Il faut savoir attendre le remodelage spontané. Elle peut également entraîner une malposition dentaire avec trouble de l'articulé retentissant plus ou moins vite sur l'articulation temporo-mandibulaire. Elle peut alors nécessiter une reprise chirurgicale [2, 20, 106, 169].

- L'ankylose temporo-mandibulaire [48, 52, 53] est une complication majeur mais rare, elle se traduit par une constriction permanente des mâchoires. Les éléments de l'articulation sont soudés l'un à l'autre, soit par tissu fibreux, soit par un tissu osseux (ankylose vraie).le traitement fait appel, dans premier temps, à la levée de l'obstacle par la sculpture d'un neo-condyle sous-jacent aux reliquats méniscaux, suivi du creusement d'un espace inter-fragmentaire suffisant pour éviter une récurrence qui se produirait d'autant plus rapidement que les enfants sont opérés jeunes. Elle pourra bénéficier dans un second temps d'un blocage bimaxillaire en ouverture buccale maximale.

- Les troubles de la croissance mandibulaire [2, 52, 106, 159] peuvent faire suite à des fractures déplacées alternant le potentiel de croissance condylien. Ils sont rares chez l'enfant, en particulier avant 12 ans, car il existe pendant cette période une capacité élevée de remodelage du condyle fracturé.

### **E.3. Fractures latéro-faciales** [133]

Toutes les fractures déplacées ou compliquées doivent être traitées chirurgicalement.

La réduction de l'os zygomatique sera habituellement obtenu au crochet et mobilisé par ostéosynthèse par plaques ou au fil métallique en cas d'instabilité après réduction simple (figure 20, 21).

Les fractures orbitaires compliquées seront également traitées par abord chirurgical du plancher de l'orbite et comblement de la brèche osseuse par auto-greffe ou interposition prothétique.

### **E.4. Fracture du complexe naso-etmoïdo-maxillo-fronto-orbitaire (FCNEFO)** [133]

- dislocation orbito-nasale et orbito-naso-maxillaire

La réduction d'enfoncement nasale se fait par traction instrumentale ou à l'aide de fils d'acier. La contention de cet enfoncement est obtenue par une plaque en Y, en T ou en X fixée au bandeau frontal en haut et aux os propre du nez en bas. En cas de fracture comminutive des os propres, on peut ostéosynthèser les divers fragments grâce à du fil d'acier ou à des miniplaques. En cas d'impossibilité on utilise un greffon osseux pour reconstituer l'arête nasale, iliaque ou calvarial, fixé par une plaque ou une vis à l'épine nasale du

frontal. Les apophyses maxillaires sont ensuite ostéosynthésées si besoin avec des fils ou miniplaques perceptibles sous la peau. Les parois internes, inférieures et externes des orbites sont explorées après section-coagulation des artères ethmoïdales antérieures. En cas de canthopexie sur greffes osseuses, ces greffons seront plus épais. Les voies lacrymales seront réparées avant que la canthopexie éventuelle ne soit serrée. Si la suture est impossible, on effectuera une dacryocystorhinostomie entre la muqueuse nasale sous le cornet moyen suturé sur un cartilage laissé en place trois semaines.

- fractures de l'étage antérieur de la base du crâne (fracture fronto-orbito nasal)

Ces fractures exposent au risque de la fuite de liquide céphalo-rachidien. Elles nécessitent le recours au neurochirurgien et souvent des greffes osseuses pour la réparation des toits d'orbites et du bandeau orbitaires.

- factures du sinus frontal associées aux éléments du CNEFO

Les fractures non déplacées de la paroi antérieure ne nécessitent aucun geste. Les fractures déplacées imposent l'exploration du canal nasofrontal et la reconstruction du bandeau frontal par voie coronale avec dégagement des nerfs supra-orbitaires. En cas d'obstruction, un fraisage prudent permet de repermeabiliser l'orifice et de le calibrer par une sonde ou une lame de silastic. Si la désobstruction du canal est impossible, il faut impérativement prévoir une exclusion du sinus frontal ou une cranialisation. La reconstruction de la paroi antérieure du sinus est menée de façon centripète après réduction au crochet fin

des différents fragments. L'ostéosynthèse est assurée par des microplaques ou des ligatures au fil d'acier et doit restaurer un globe frontal régulier.

Les fractures de la paroi postérieure non déplacées et non accompagnées de rhinorrhée cérébrospinale nécessitent une surveillance pendant 15 jours avec recherche quotidienne d'une fuite du liquide céphalo-rachidien. Les autres cas, par contre, doit avoir recours à une intervention à participation neurochirurgicale. On assure l'exclusion du sinus frontal par cranialisation puis on répare les dégâts osseux de la paroi antérieure du sinus.

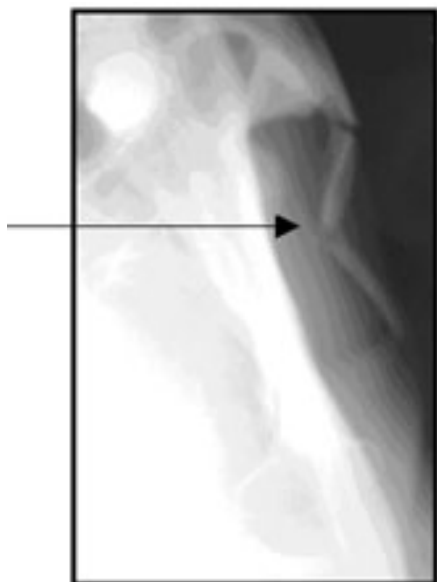- brèche ostéo-méningée

La réparation de la brèche durale se fait par suture méningée, si elle est possible, doublée par un lambeau d'épicrâne suturé avec beaucoup de soins et de façon hermétique, par un lambeau de galéa ou du fascias lata. Au niveau de l'éthmoïde et de la gouttière olfactive, il faut tout d'abord essayer de refaire un plan nasal étanche en suturant la muqueuse nasale. Puis la partie médiane de l'étage antérieur est reconstituée avec de l'os corticospongieux ou avec de la corticale externe du pariétal, en utilisant le moins de fragment possible et assurant une contention. La reconstruction du bandeau frontal utilise des miniplaques ou des plaques tridimensionnelle, mais en cas de communication sévères n on peu refaire le globale du front par des greffes osseuses.

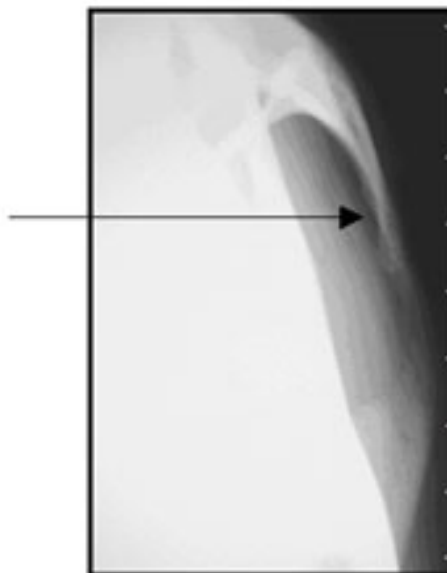
### **E.5. Fracture alvéolo-dentaire (figure 22)**

En dehors de la simple contusion, toutes les autres lésions justifient une réduction des dents traumatisées suivie d'une contention par arcs métalliques collés ou ligaturés. Cette contention devra être poursuivie pendant environ deux mois. Une surveillance prolongée reste indispensable car le pronostic reste

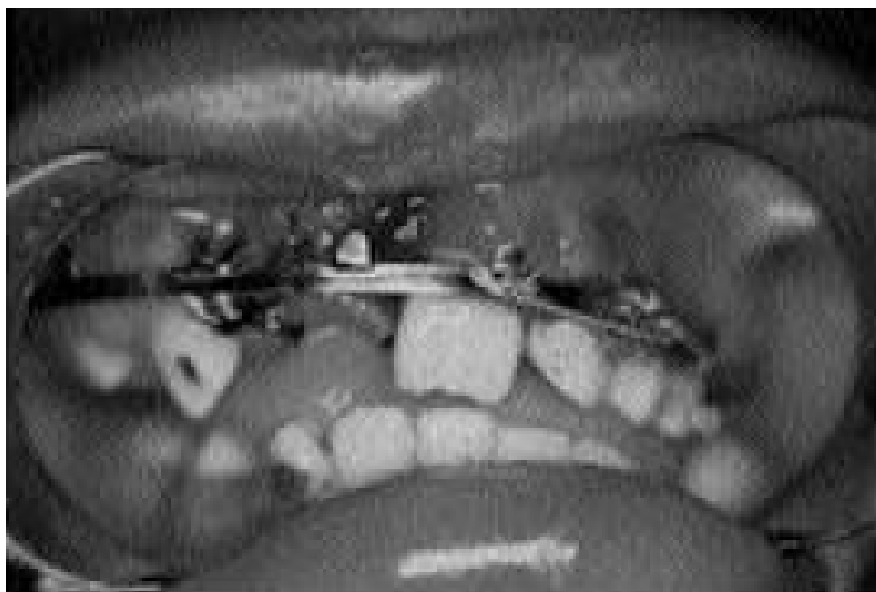aléatoire avec un risque de rizalyse secondaire aboutissant en quelques mois ou années à la perte des dents [133].



**Figure 20 : fracture de l'arcade zygomatique (Internet)**



**Figure 21: réduction de la fracture (Internet)**



**Figure 22 : Extrusion de 22 et pose de l'arc maxillaire pour la contention [151]**

## **2.2. Plaies de la face**

### **A. Introduction**

Elles peuvent être franches, lacérées ou contuses. Le diagnostic est tout le temps facile.

L'examen recherche la profondeur de la plaie. Une plaie profonde qui atteint le derme laisse toujours une cicatrice définitive indélébile.

Dans tous les cas, un lavage soigneux sera indispensable. Après identification du type de la plaie, les plaies simples pourront être suturées sous anesthésie locale, les plaies complexes et les lésions de l'enfant devront être suturées sous anesthésie générale.



La suture soigneuse est réalisée plan par plan et doit prendre en compte les éléments nobles (voies lacrymales, canal de Sténon, nerf facial...).

La prévention anti-tétanique sera systématique [105].

## **B. Prise en charge**

### **B.1. le nettoyage de la plaie :**

Il est fait par irrigation au sérum physiologique tiède, auquel il faut ajouter une solution antiseptique théoriquement incolore pour ne pas gêner la recherche des corps étrangers. Le nettoyage est fait doucement à la compresse non tissé et à la seringue qui irrigue sous pression les tissus lacérés, et s'insinue sous les lambeaux. Les abrasions sont nettoyées à la brosse souple. Les corps étrangers s'ils ont pénétré profondément doivent être ôtés à la pince à disséquer, à l'aide d'une pointe de bistouri ou d'une fine curette. Les morceaux de sont repérés tactilement ou grâce à une aiguille. C'est au cours de temps qu'on apprécie l'étendue et la vitalité des éléments cutanés [133].

### **B.2. le parage :**

Les points de fibrine sont ôtés. On apprécie également la vitalité des tissus lorsqu'ils viennent l'un vers l'autre pour être suturés. Les excisions cutanées sont très économes car les tissus de la face sont très vascularisés et ils ont une vitalité supérieure à celle de beaucoup d'autres tissus. Il faut ôter les fragments cutanés voués à la nécrose parce que trop dilacéré. Les berges des lambeaux sont régularisées, recoupées afin d'obtenir un meilleur affrontement.

### **B.3. les sutures :**

Elles sont faites plan par plan, de la profondeur à la superficie. Une plaie avec décollement important est drainée par un drainage filiforme ou aspiratif. Des fils incolores résorbables sont utilisés pour les plans profonds et sous cutanés. Les nœuds sont faits en profondeur. Les sutures cutanés sont faites avec du mono filament synthétique et non résorbables 5 ou 6-0, souple tout en étant résistant, et choisi le plus fin possible en fonction de l'épaisseur de la peau et sa laxité. En cas de surjets intra dermique, le filet choisi plus gros. On peut également utiliser la soie pour les muqueuses, cirée pour les gencives 4 à 5-0 et des fils métalliques sera de 1 ou 2/10° pour certains surjets intradermiques comme la jonction lèvre blanche- lèvre rouge. On peut utiliser aussi des agrafes métalliques des sutures dites automatiques qui ne serrent pas la peau.

Des que l'on peut, il faut enlever les sutures et utiliser des bandes adhésives (steristrip\*) mise perpendiculairement à la plaies et laissées en place une semaine. Elles diminuent les tensions et améliorent l'affrontement. Elles ne peuvent pas être utilisées dans les zones suintantes.

En post opératoire, les cicatrices sont laissées à l'air. De la vaseline est appliquée régulièrement. Les premiers points doivent être retirés rapidement vers le 4eme ou le 5eme jours sauf les points de traction et remplacés par les bandes adhésives. Le soleil est à éviter pendant les deux premiers mois. La cicatrice est massée à partir de la troisième semaine pour favoriser l'élimination des déchets fibrino-leucocytaires et pigmentaires [133].

## **B.4. Cas particuliers**

### **a. Perte de substance**

En cas de perte de substance qui ne peut pas être suturée directement, la meilleure attitude est la cicatrisation spontanée et dirigée qui diminue souvent la taille au point d'en rendre la rançon cicatricielle acceptable. Cela permet d'atteindre de meilleures conditions pour une réparation adéquate.

### **b. Lésion du nerf facial**

S'il existe une paralysie faciale avec une plaie sur le trajet du nerf. Ce dernier est exploré et suturé. Souvent, l'œdème, l'importance des plaies ainsi que l'état du blessé rendent impossible le diagnostic initial de la paralysie faciale. Aussi il faut explorer toute plaie située sur le trajet du nerf et vérifier ce dernier.

La suture nerveuse doit permettre la mise en face l'un de l'autre de fascicules de taille équivalente et de les fixer en utilisant le moins de points possible. La suture doit être de type epi-perineurale, à points séparés, faite au fil non résorbable, au mono filament 9-0 après avoir sectionné franchement à la lame de bistouri numéro 11 les extrémités du nerf à suturer. Certaines utilisent de la colle biologique pour coopter les fragments. D'autres, utilisent un procédé de congélation rapide à la cryode pour sectionner et affronter les extrémités nerveuses. S'il existe une perte de substance, il est nécessaire d'utiliser une greffe nerveuse du nerf grand auriculaire ou saphene externe [133].

### **c. Lésion de la parotide et de canal de stenson (figure 23)**

Elles provoquent un épanchement salivaire. Les plaies du canal de stenson doivent être recherchées par un fin cathéter introduit dans l'ostium jugal. Si le canal est lésé, ses berges seront suturées au monofilament 7-0 sur ce

calibrage. La portion proximale peut être recherchée en pressant sur la glande. Le calibrage est laissé en place trois semaines, il est fixé au collet d'une prémolaire supérieure et son extrémité laissée en endobuccal pour bénéficier de la dépression de la déglutition. S'il existe une perte de substance du canal, on peut tenter une marsupialisation de la glande en bouche soit à partir du canal lui-même, soit en introduisant directement une grosse sonde dans le parotide par voie endobuccal et en le faisant sortir en bouche toujours fixée au collet de la deuxième prémolaire supérieure. Si ces tentatives échouent, la fistule a tendance à se tarir d'elle-même en quelques semaines sinon il faut effectuer une parotidectomie [133].

#### **d. Plaies du nez**

Elles sont transfixiantes et les sections cartilagineuses doivent être soigneusement suturées pour aider au rapprochement des berges cutanées sans décalage. Pour les éviter, des points-clés sont mis sur les rebords des orifices narinaires et sur la columelle. Ces points-clés seront posés en premier avec une grande minutie. La réparation doit se faire ensuite de la profondeur vers la superficie en suturant d'abord la muqueuse puis les cartilages et la peau. L'utilisation d'un conformateur aide à la restauration de la forme de la narine [133].

#### **e. Plaie des lèvres(figure 24)**

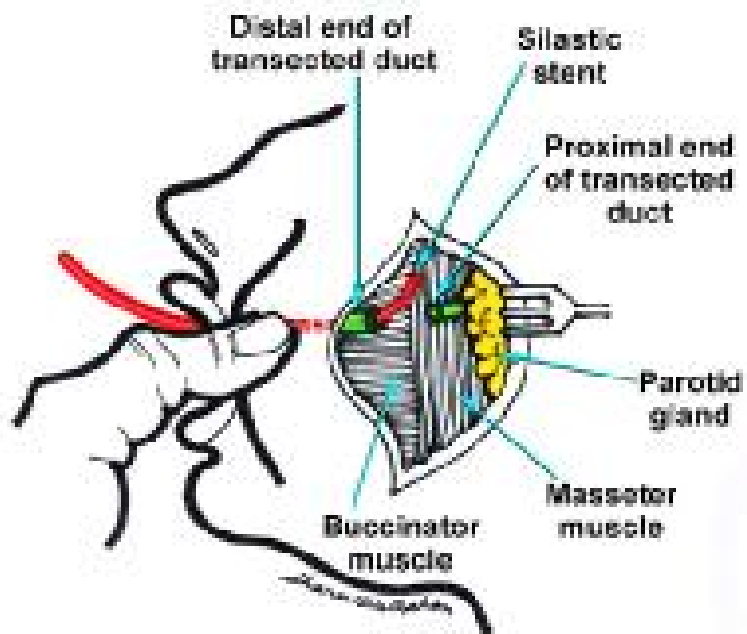
Elles sont suturées en trois plans de la profondeur vers la superficie, en essayant d'affronter le mieux possible le plan musculaire à ce niveau. Un point particulier est apporté à la jonction lèvre rouge-lèvre blanche pour éviter à ce

niveau les colobomes ; il faut faire des points eversants. Pour la profondeur on utilise des fils résorbables incolores [133].

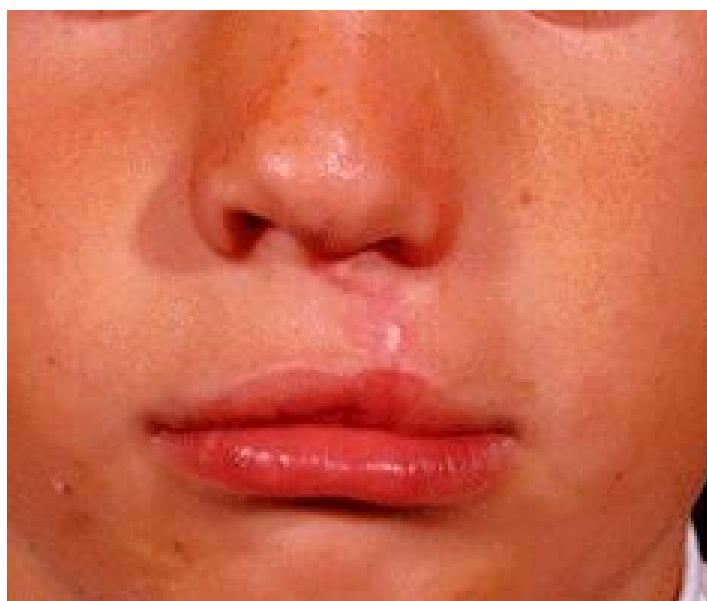**f. Plaies et arrachage du pavillon**

- En cas de conservation de pédicule, les tissus sont parés et un repositionnement aussi anatomique que possible est réalisé. La section cartilagineuse doit être recouverte de peau, ce qui peut imposer une résection économe de cartilage. Une surface cartilagineuse dénudée sur l'une de ces faces est recouverte d'un pansement gras dans l'espoir de l'apparition d'un tissu conjonctif de granulation permettant son recouvrement secondaire.

- En cas de plaies et d'arrachage sans conservation de pédicule une réimplantation peut être tentée si le fragment arraché a été conservé à une température proche de plus de 5°C et que l'accident remonte à moins de 8 heures. Si le segment arraché est de pleine épaisseur (plan cartilagineux et ses deux faces cutanées), le repositionnement simple ayant peu de chance de succès [133].



**Figure 23 : lésion de la parotide (Internet)**



**Figure 24 : suture d'une plaie labiale supérieure (internent)**

## **2.3. Otite moyenne aigue**

C'est une infection bactérienne de la muqueuse de l'oreille moyenne, particulièrement fréquente chez l'enfant entre 6 mois et 3 ans en France [70].

### **A. Epidémiologie**

L'otite moyenne aigue est l'infection bactérienne la plus répandue et la cause la plus fréquente de prescription d'antibiotique chez le jeune enfant [70].

En 1989, Tell et Al rapportent que 80% des enfants de 3 ans ont présenté au moins trois épisodes pour 50% d'entre eux. La fréquence des otites moyenne aigue décroît ensuite progressivement jusqu'à l'âge de 6 à 7 ans. Entre 1 et 6 mois, cette infection est rare du fait de la protection par les anticorps maternels. Avant l'âge de 3 mois, elles surviennent sur des terrains prédisposés [197].

Dans une enquête effectuée auprès de pédiatres dans la région parisienne, l'otite moyenne aigue était le motif de 13% des consultations et représentait 31% des prescriptions d'antibiotique [39].

Dans une étude prospective réalisée au Etats-Unis sur 2565 enfants suivis depuis la naissance, 9% des enfants avaient fait un épisode d'otite moyenne aigue avant 3 mois, 25% avant 6 mois, 47% avant 1 an et 64% avant 2 ans. La fréquence des otites moyennes aigues diminue après l'âge de 2 ans près de deux tiers des enfants âgés de 3 ans ont déjà présenté un épisode d'otite moyenne aigue et un sur trois plus de trois épisodes [197].

L'otite moyenne aigue est observée dans plus de 90% des cas chez des

enfants de moins de 5 ans et dans presque 70% des cas entre 6mois et 3 ans [107].

Dans notre enquête nous avons constaté également que l'otite moyenne aigue reste la première infection chez l'enfant. Elle représente 15,35 % des urgences ORL pédiatriques et 82% des otites rencontrées.

## **B. Facteurs favorisant**

La plupart des études montrent une légère prédominance masculine au cours des otite moyenne aigue. Il existe également un plus grand nombre de paracentèse et de pose d'aérateurs transtympaniques suggérant une plus grande sévérité et un caractère récidivant plus fréquent chez les garçons [39].

Le mode de garde en crèche collective est un facteur de risque majeur [39, 202]. Dans l'étude de Wald et Al, 21% des enfants gardés en crèche avaient eu des paracentèses ou de pose de d'aérateurs transtympaniques contre seulement 3% des enfants gardés à domicile [202].

L'allaitement joue un rôle protecteur dans la survenue des otites moyenne aigue [157].

Certaines ethnies (Esquimaux, Aborigène australienne, Indiens d'Amérique) sont particulièrement sujettes aux otites moyennes aigues. Aux

Etats-Unis les enfants de race blanche sont plus exposées aux otites que les Noirs américains [157].



Le tabagisme passif est clairement reconnu comme facteur favorisant toutes les infections des voies aériennes de l'enfant [60, 170].

Les facteurs socio-économiques : les populations de bas niveau socio-économique sont plus exposées en raison de divers facteurs (hygiène déficiente, malnutrition, promiscuité) [70, 170].

Les facteurs saisonniers : les épisodes d'otite moyenne aiguë sont plus fréquents pendant la période hivernale, ce qui coïncide avec l'incidence des viroses des voies respiratoires supérieures [70, 170].

L'hypertrophie des végétations adénoïdiennes favorise également l'infection de l'oreille moyenne par voie ascendante naso-tubo-tympanique et peut aussi constituer un réservoir de germes pathogènes [176].

Le reflux gastro-œsophagien (RGO) peut provoquer une remontée de liquide acide au niveau du rhinopharynx et entraîner une altération de la muqueuse, favorisant les épisodes d'otite moyenne aiguë [170].

La carence martiale a été incriminée dans la répétition des épisodes infectieux ORL, en particulier rhinopharyngés, et peut constituer de ce fait un élément favorisant la survenue d'otite moyenne aiguë [77].

L'hérédité : il semble exister d'après des études généalogiques un facteur héréditaire net favorisant la survenue d'otite moyenne aiguë à répétition [45].

Les terrains particuliers : la trisomie 21, les fentes vélo palatines, les anomalies de la fonction mucociliaire et les déficits immunitaires sont des Facteurs prédisposant aux otites [170].

### **C. Physiopathologie**

La pathogenèse de l'otite moyenne aigue est multifactorielle. Le dysfonctionnement de la trompe d'Eustache et l'immatunité, fréquents chez le jeune enfant semblent avoir un rôle important. Dans les conditions physiologiques normales, l'oreille moyenne est une cavité stérile. Au cours de l'otite moyenne aigue, la colonisation de cette cavité par des germes présents dans le rhinopharynx a été démontrée de manière indirecte chez l'enfant. L'étude comparative des germes isolés dans le rhinopharynx et le pus d'otite montre que dans la majorité des cas, le germe isolé dans l'oreille est également présent dans le rhinopharynx qui doit être considéré comme le réservoir ou l'oreille moyenne puise ses pathogène par l'intermédiaire de la trompe d'Eustache [28].

La maturation du système immunitaire joue probablement un rôle important dans la survenue des otites. C'est en effet à l'âge où le nourrisson n'est plus protégé par les anticorps maternels que la fréquence des infections est la plus grande. Le système immunitaire de l'oreille moyenne est particulier du fait de la synthèse locale d'immunoglobulines. En effet, le liquide d'effusion lors des otites moyennes aiguës a *S pneumoniae* ou à *H influenzae* de l'enfant contient des taux d'immunoglobulines (Ig) G, M et A supérieurs aux taux sanguins [192, 193]. De plus, le taux d'IgA est particulièrement élevé dans

l'oreille, et la présence d'un composant sécrétoire caractéristique des IgA des muqueuses respiratoires a été mise en évidence chez l'homme [150]. Il a été démontré que le taux de guérison bactériologique est lié aux taux d'anticorps spécifique retrouvés dans le liquide de l'oreille moyenne [192, 193]. Le taux d'immunoglobulines sériques de type IgG ou IgM est également augmenté au cours d'une otite moyenne aiguë chez 25% des sujets. L'augmentation des taux des anticorps sériques dépend de l'âge puisqu'elle n'est observée que chez 12% des enfants de moins de 12 mois et chez 48% des enfants de plus de 2 ans après une otite à *S pneumoniae* [202].

### **D. Etude clinique**

Le diagnostic d'otite moyenne aiguë est clinique et repose sur l'association des signes fonctionnels et généraux d'installation récente à des signes otoscopiques.

Les signes les plus évocateurs sont ceux qui traduisent une otalgie (irritabilité, pleurs, mains portées à l'oreille, insomnie) mais aussi l'hypoacousie et la survenue d'une otorrhée révélatrice d'une perforation tympanique spontanée. Cette otorrhée peut être le premier symptôme d'otite, en particulier chez le nourrisson, elle s'accompagne d'une défervescence thermique et d'une disparition de la douleur. Parfois l'otite moyenne aiguë est révélée par des signes de complications (une méningite, mastoïdite...) [70].

Des signes généraux moins spécifiques peuvent cependant être isolés, ils justifient l'examen systématique des tympans. Ce sont : la fièvre, qui ne dépasse que rarement 40° en l'absence de complication associée, elle est cependant

inconstante, observée dans 50 à 70% des cas, une asthénie, une anorexie et/ou une symptomatologie abdominale (vomissement, diarrhée) qui peuvent être autant des signes indirects de l'infection [70, 170].

L'examen otoscopique est la clef de voûte de diagnostic, les signes fonctionnels et généraux, bien qu'indispensables, n'ayant aucune spécificité. Il peut être réalisé à l'otoscope, au microscope de consultation ou à l'optique. L'otoscope pneumatique permet d'objectiver un épanchement retrotympanique en montrant une diminution de la mobilité du tympan [170].

L'examen otoscopique est souvent difficile du fait des conditions de l'examen (nécessité d'extraction de cérumen, pleurs et difficultés d'immobilisation de l'enfant).

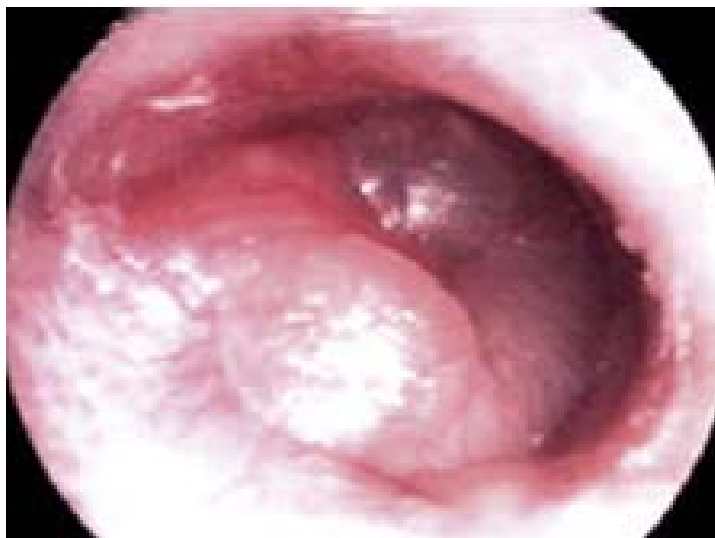Le tympan normal a une couleur gris perle, translucide. Il est concave en dehors, et les reliefs sont nettement individualisés. Les principaux critères d'examen du tympan sont la couleur, l'infiltration, la position et la mobilité. Les cris ou les pleurs peuvent être responsables d'une coloration rose diffuse du tympan, qui garde cependant sa transparence et ses reliefs [70].

Au début l'otite moyenne aiguë se manifeste par un tympan rosé avec une dilatation des vaisseaux du manche du marteau, puis au stade d'otite collectée le tympan est plus épaissi, de coloration lie de vin. Les reliefs ossiculaires disparaissent. Le bombement en dehors de la membrane traduit une collection (figure 25), il peut ne pas être évident chez le nourrisson. L'otite perforée traduit la rupture du tympan et s'accompagne d'un écoulement purulent dans le quadrant postéro-supérieur sous la forme d'une déformation (en pis de

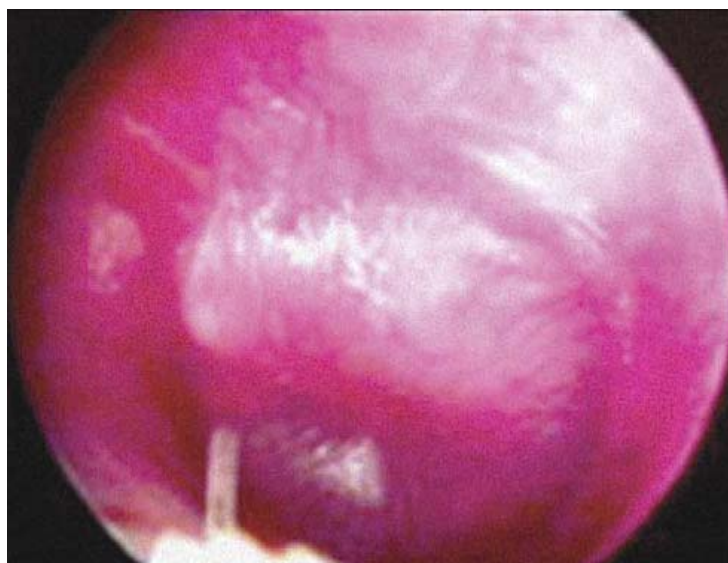vache ) (figure 26), elle traduit volontiers une otite traînante [70].

Un aspect tympanique évocateur d'otite moyenne aigue, en l'absence de signes fonctionnels ou généraux ne doit pas faire porter le diagnostic d'otite moyenne aigue purulente mais d'otite séromuqueuse [170].

Une congestion ou une hyper vascularisation isolée peut être observée dans les rhinopharyngites ou lorsque l'enfant crie en cours d'examen. En absence de signes d'épanchement retrotympanique, le diagnostic d'otite moyenne aigue est peu probable [170].



**Figure 25** Otite moyenne aiguë collectée à droite (bombement important du quadrant postérosupérieur) [170]



**Figure 26** Otite moyenne aiguë suppurée gauche (issue de pus en provenance du quadrant antérosupérieur) [170]

---

## **E. Diagnostic bactériologique de l'otite moyenne**

### **aigue**

#### **\*Modalités des prélèvements** [71]

Concernant les modalités de prélèvements les investigations bactériologiques sont effectuées sur l'otorrhée purulente d'une otite aiguë parvenue au stade de collection. Le prélèvement de cet exsudat peut être effectué de trois façons:

- prélèvement dans le conduit auditif externe de l'otorrhée résultant d'une perforation spontanée de moins de 24 heures.

- Prélèvement dans le conduit auditif externe immédiatement au décours d'une Paracentèse

Dans l'un comme dans l'autre cas, le prélèvement doit être effectué par aspiration à l'aide d'un fin cathéter. La pire des solutions étant le prélèvement au porte-coton qui multiplie les risques de souillures avec les commensaux du conduit auditif externe (*Staphylococcus aureus et epidermidis, Pseudomonas aeruginosa, corynebactéries*).

- La ponction transtympanique est la modalité de prélèvement la plus habituellement pratiquée en Amérique du Nord. Elle est faite à l'aide d'une fine aiguille qui perce le tympan et permet l'aspiration du contenu de l'oreille moyenne. Pratiquée sous microscope opératoire, elle implique une qualité de relaxation qui rend obligatoire l'anesthésie générale ou une forte prémédication. La ponction transtympanique est théoriquement moins susceptible de contaminer le contenu de l'oreille moyenne par les commensaux du conduit

---

auditif externe, surtout si elle a été précédée d'une désinfection du conduit. Cependant, il a été montré dans des études bactériologiques de l'otite séreuse que trois bains successifs d'une minute chacun à l'alcool à 70° ne stérilisait que 50% des conduits auditifs externes. Le problème de la souillure ne se discute bien entendu que pour les trois bactéries commensales. Parmi elles, les *corynebactéries* sont les plus discutables sur le plan de leur pathogénicité [191].

### **\*Agents pathogènes**

Les études nord-américaines sont abondantes. Les résultats sont remarquablement constants d'une étude à l'autre. Les pourcentages peuvent varier de quelques unités, mais ils ne remettent pas en cause l'ordre de répartition des différents pathogènes.

De 1981 à 1990, *streptococcus pneumoniae* toujours été le plus fréquemment isolé, suivi d'*hemophilus influenzae*. Dans les années 85, l'émergence de *Branhamella catarrhalis*, passée de 3 à 17%, a ravi la troisième place au *Streptococcus pyogenes* (2%) [5, 24, 25, 26, 27, 125].

Il semble y avoir, malgré tout, entre les deux principaux pathogènes, de 1987 à 1990, une sorte de rééquilibrage avec une remontée progressive d'*Haemophilus influenzae* [30].

L'épidémiologie canadienne (étude effectuée au Québec) était identique à celle des Etats-Unis en 1987: *S. pneumoniae*: 42%, *H. influenzae* : 21%, *catarrhalis* :10%, *Streptococcus pyogenes* : 5% [71].



En France ; en 1982, une étude réalisée en consultation hospitalière à Paris [144] montrait 17% d'*Haemophilus influenzae* 14 % de *Streptococcus pneumoniae* et 24% de *Staphylococcus*. Une autre étude entre 1987 et janvier 1992, faite sur des enfants vus exclusivement en pratique de ville a montré la prédominance très constante d'*Haemophilus influenzae* avec un léger fléchissement ces deux dernières années alors que le taux des *Streptococcus pneumoniae* est, lui, en légère hausse.

A Bordeaux en 1987 (en milieu hospitalier également), les résultats étaient proches des chiffres annoncés, *Streptococcus pneumoniae* arrivant en tête (24%) devant *Haemophilus influenzae* 19%, *staphylococcus aureus* (12%) [126].

En grand Bretagne : 29% d'*hemophilus influenzae* contre 22% de *streptococcus pneumoniae* [30].

En suède [94] *hemoohilus influenzae* représente 30% et *streptococcus pneumoniae* 20%.

### **\*La résistance aux antibiotiques**

La résistance aux antibiotiques des bactéries impliquées dans l'otite moyenne aigüe purulente est en croissance dans le monde entier [9, 175].

\*en 1997, 70 % des souches isolés *Streptococcus pneumoniae* dans l'otite moyenne aigüe (en situation d'échec) avaient une sensibilité diminuée aux bêta-lactamines (par modification des protéines de liaison aux pénicillines) et plus de la moitié d'entre elles étaient résistantes [116]. En France, la résistance aux

macrolides des *S. pneumoniae* a précédé d'une quinzaine d'années celle aux pénicillines et actuellement, ce sont généralement les mêmes souches qui sont résistantes aux deux familles d'antibiotiques.

\*Le mécanisme essentiel de résistance d'*H. influenzae* aux antibiotiques est une sécrétion de bêtalactamases. De 30 à 40 % des souches isolées d'otite moyenne aigue présentent ce mécanisme de résistance, rendant l'amoxicilline et, à un moindre degré, les céphalosporines de première génération inactives. Ces souches sont plus fréquemment observées chez les enfants de plus de 18 mois, ceux vivant en crèche et en cas d'otite moyenne aigue purulente récidivante. Les macrolides sont naturellement pas ou peu actifs sur cette espèce bactérienne [170].

\*Plus de 90 % des souches *Branhamella catarrhalis* sont résistantes à l'amoxicilline par sécrétion de bêtalactamases. L'association amoxicilline-acide clavulanique, les céphalosporines de deuxième et troisième générations sont actives sur ces souches. Cette espèce reste sensible aux macrolides et aux sulfamides [170].

## **F. Conduite thérapeutique**

### **\*Traitement de première intension**

Il est mené par voie générale et basé sur une antibiothérapie probabiliste chez l'enfant de plus de 3 mois. Chez le nourrisson de moins de 3 mois, une paracentèse première doit être réalisée qui permet d'identifier le germe en cause et de proposer une antibiothérapie adaptée.

L'antibiotique prescrit doit être actif sur les trois germes les plus fréquemment rencontrés : *hemphilus influenzae*, *pneumocoque* et *branhamella catarrhalis*.

Une conférence de consensus (Lyon 1996) [116] a établi les protocoles suivants :

- Amoxicilline-acide clavulanique : 80mg / kg/jours en trois prise.
- Ou Cefuroxime axetil : 30mg / kg / jours en deux prise.
- Ou Cefpodoxime proxitif : 8mg / kg / jours en deux prise.

La durée du traitement est de huit à dix jours selon le terrain et l'évolution.

Actuellement [170], et du fait de la tendance à l'émergence des souches de pneumocoques à sensibilité diminuée à la pénicilline, on propose :

\* en absence de facteurs de risque de pneumocoque à sensibilité diminuée à la pénicilline :

- Amoxicilline-acide clavulanique  
(100mg / kg/jours en trois prise).
- Ou Cefuroxime axetil (30mg / kg / jours en deux prise).
- Ou Cefpodoxime proxitif (8mg / kg / jours en deux prise).

\*en cas de facteur de risque de pneumocoque à sensibilité diminuée à la pénicilline ( otite moyenne aigue d'évolution prolongée, otite moyenne aigue récidivante, antécédents récents d'antibiothérapie, collectivité) on utilise Amoxicilline-acide clavulanique : 100mg/ kg / jours + Amoxicilline 100mg /kg/ jours ; soit au total de 200mg / kg / jours d'Amoxicilline.

### **\*Traitements adjuvants**

Un traitement antipyrétique est adjoit en cas de Fièvre élevée.

Les corticoïdes, s'ils ne sont pas l'objet d'un consensus, peuvent être prescrits pendant 4 jours.

Hormis les cas d'otorrhée, les gouttes auriculaires n'ont pas un grand intérêt.

Une désinfection rhinopharyngée est associée afin de traiter la rhinopharyngite fréquemment à l'origine de l'otite [170].

### **\* En cas d'échec**

Après 48 heures de traitement bien suivi, si l'on ne note pas d'amélioration de l'état clinique de l'enfant (local et/ou général), une paracentèse à visée bactériologique idéalement précédée d'une fenêtration thérapeutique de 48 heures est réalisée. Il est totalement illogique d'entreprendre une antibiothérapie probabiliste devant l'échec d'une première antibiothérapie probabiliste ; le risque de nouvel échec est important et le risque de sélectionner un germe résistant l'est encore davantage.

La paracentèse est pratiquée de préférence sous anesthésie générale, ce qui permet la réalisation d'un prélèvement protégé après décontamination du conduit auditif externe. Le prélèvement est suivi d'un lavage de la caisse du tympan. On réalise ainsi le drainage de " l'abcès ".

En cas de PSDP, le traitement de référence est l'amoxicilline à la dose de 150 à 200 mg/kg/j pendant 10 jours. Un traitement alternatif par ceftriaxone 50 mg/kg/j par voie intramusculaire ou en courte perfusion intraveineuse pour une durée de trois à cinq jours peut également être proposé. Tout cela doit être

adapté aux données de l'antibiogramme [170].

## **G. Complications**

### **G.1. Mastoïdite aiguë extériorisée**

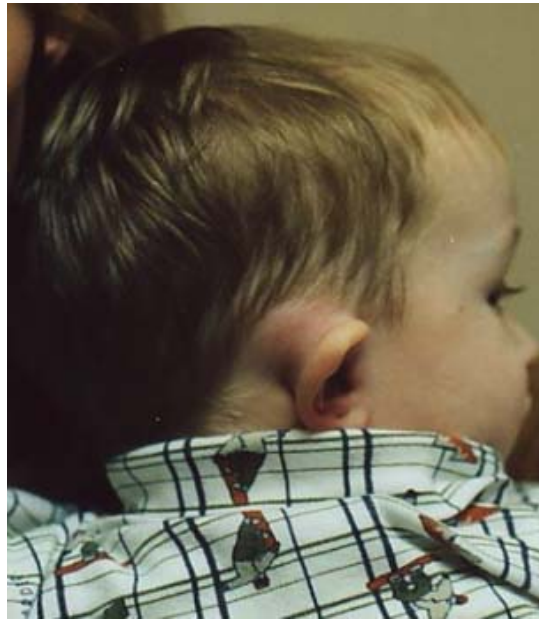La mastoïdite est une atteinte infectieuse des cavités de l'oreille moyenne associée à des lésions destructives de l'os mastoïdien réalisant une ostéite. La mastoïdite est aiguë, subaiguë ou chronique selon sa durée d'évolution, les limites entre ces trois formes étant un peu floues. Elle est extériorisée ou latente, selon la symptomatologie auriculaire.

Les mastoïdites aiguës compliquaient 0,4 % des otites moyennes aiguës à la fin des années 1950 dans les pays occidentaux, et c'est encore la fréquence observée dans les pays en voie de développement [97, 114]. Depuis la généralisation des traitements antibiotiques, et l'amélioration des conditions de vie, sa fréquence a été divisée par un facteur 100 [114]. De 1991 à 1998, la fréquence des mastoïdites aiguës était estimée à 3,5 à 4,2 cas pour 100 000 habitants par an aux Pays-Bas, en Norvège et au Danemark, et de 1,2 à 2 cas pour 100 000 habitants par an au Royaume-Uni, au Canada, en Australie et aux Etats-Unis [72]. Une étude récente effectuée en France évalue l'incidence des mastoïdites aiguës extériorisées à 1,2 cas par an pour 100 000 enfants de moins de 15 ans [136].

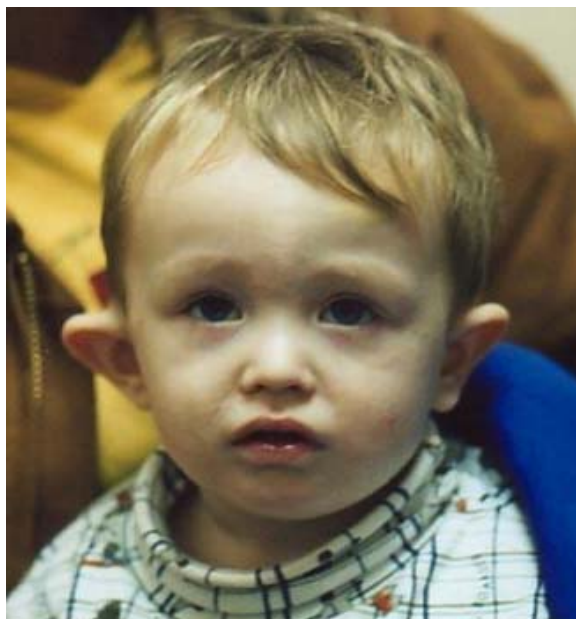Il existe pratiquement dans toutes les séries une légère prédominance Masculine [72, 65, 76].

La forme clinique (figure 27, 28) la plus fréquente est la mastoïdite aiguë extériorisée dans la région rétro auriculaire. Le signe d'appel est le décollement du pavillon de l'oreille vers le bas et vers l'avant. La douleur rétro auriculaire, la fièvre, la diarrhée et l'altération de l'état général sont plus ou moins marquées et peuvent même manquer [64, 65, 114, 136, 137]. Ces symptômes surviennent dans la semaine qui suit une otite moyenne aiguë, mais peuvent être inauguraux [65, 114]. Le sillon rétro auriculaire est effacé, avec une peau inflammatoire, rosée et chaude. La palpation est douloureuse. Elle retrouve ou non une zone fluctuante. À l'otoscopie, le tympan est pratiquement toujours anormal, évoquant soit une otite moyenne aiguë (tympan bombé dans le quadrant postéro supérieur, avec chez le nourrisson parfois une chute de la paroi postérieure, soit une perforation punctiforme ou linéaire laissant sourdre de manière pulsatile l'otorrhée).

Les mastoïdites subaiguës se présentent comme une otite moyenne aiguë qui n'évolue pas favorablement dans les délais habituels, malgré une antibiothérapie adaptée aux germes isolés par paracentèse après fenêtrage thérapeutique, en particulier lorsqu'il persiste des signes généraux tels que troubles digestifs cholériformes, stagnation de la courbe pondérale, persistance d'un discrète fébricule. L'examen otoscopique montre un tympan épaissi, parfois perforé, éventuellement associé à des granulations muqueuses dans le conduit auditif externe. C'est dans ces formes que certains auteurs ont proposé, dans le cadre d'études cliniques, des examens radio isotopiques pour visualiser les foyers d'ostéite [118].



**Figure 27:** aspect clinique mastoïdite  
(vue de profil) (Internet)



**Figure 28:** aspect clinique mastoïdite  
(vue de face) (Internet)

Les mastoïdites masquées sont celles où le tympan reste normal. Ce sont des formes particulièrement trompeuses où le diagnostic n'est fait que grâce à l'imagerie demandée devant l'apparition de complications, en particulier intracrâniennes [56]. En effet, les mastoïdites aiguës se compliquent ou sont contemporaines d'une méningite, d'un abcès extra dural, d'une paralysie faciale, d'une thrombophlébite du sinus latéral [34, 65, 76, 114, 129, 136] dans 5 à 30 % des cas.

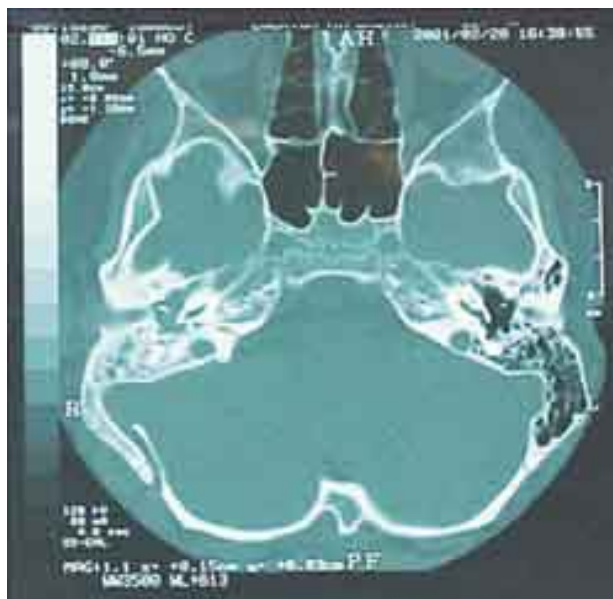La ponction rétro auriculaire permet de distinguer les périostites des abcès sous-périostés. Le pus recueilli dans ce dernier cas est adressé au Laboratoire de bactériologie. Il est aussi utile de faire un prélèvement soit de l'otorrhée, soit du liquide rétro tympanique par paracentèse, avant d'initier le traitement antibiotique. Les prélèvements sont stériles dans 20 à 50 % des cas, en général à la suite d'une antibiothérapie préalable insuffisante pour éradiquer la mastoïdite, mais suffisante pour stériliser les prélèvements [76]. Les germes retrouvés sont analogues à ceux retrouvés dans les prélèvements d'otite moyen aiguë. Le pneumocoque est de loin le germe le plus fréquemment retrouvé dans les prélèvements de mastoïdites aiguës extériorisées, avec un pourcentage de souches de sensibilité diminuée à la pénicilline qui augmente régulièrement [98].

En France, plus de 70 % des *S. pneumoniae* responsables de mastoïdites aiguës sont de sensibilité diminuée à la pénicilline [65, 136]. Des anaérobies, essentiellement *Fusobacterium necrophorum* et *Bacteroides fragilis*, ont été retrouvés dans certaines mastoïdites aiguës [11, 55, 120]. La fréquence réelle des anaérobies au cours des mastoïdites est diversement appréciée selon les

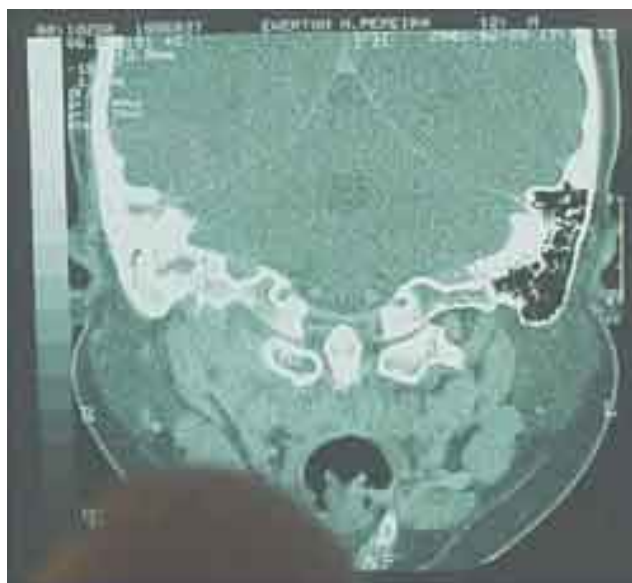

auteurs. L'isolement de ces germes n'est pas facile et doit être demandé spécifiquement au laboratoire de bactériologie. Les mastoïdites à anaérobies sont volontiers plus sévères que les autres et justifient une antibiothérapie prolongée sur 2 mois [11, 55].

L'examen tomодensitométrique des rochers permet d'affirmer ou d'infirmer la présence d'un abcès mastoïdien en cas de mastoïdite aiguë non extériorisée. Il existe alors un épaissement parfois considérable des parties molles rétro auriculaires, en regard d'une déhiscence plus ou moins importante de la corticale mastoïdienne, alors qu'en cas de périostite cette corticale est respectée. L'examen tomодensitométrique ne permet pas de faire la différence entre une périostite, une otite séreuse, une otite moyenne aiguë traînante, une otite moyenne aiguë. Enfin, l'examen tomодensitométrique permet de rechercher une complication endocrânienne éventuellement asymptomatique telle qu'un abcès sous dural ou une thrombophlébite du sinus latéral [118] (figure 29, 30).



**Figure 29:** aspect tomodensitométrique de mastoïdite (coupe axiale) [35]



**Figure 30:** aspect tomodensitométrique de mastoïdite (coupe coronale) [35]

Le traitement médical de la mastoïdite aiguë comporte outre les antalgiques et le traitement symptomatique de la fièvre, un traitement antibiotique parentéral associé aux antalgiques et un traitement symptomatique de la fièvre. L'antibiothérapie initiale est dirigée contre le pneumocoque et le staphylocoque et comporte habituellement, sauf allergie connue à ces antibiotiques, l'association céfotaxime (Claforan \*, 200 mg/kg/j en 3 injections intraveineuses lentes) et fosfomycine (Fosfocine\* 100 à 150 mg/kg/j en 3 à 4 perfusions) [136]. En cas de présomption d'infection à bacille à Gram négatif (enfant de moins de 1 an, antécédents d'antibiothérapie prolongée, complications intracrâniennes inaugurales), un aminoside tel que la nétilmicine (Nétramicine\*) 7,5 mg/kg/j en 3 injections intraveineuses lentes est ajouté. Par ailleurs, si l'anamnèse oriente vers la responsabilité d'anaérobies, il faut prescrire un imidazolé type métronidazole (Flagyl\*) [11, 55]. Dans les formes d'évolution favorable, le traitement est poursuivi pendant 5 jours par voie intraveineuse, puis le relais est pris per os par un antibiotique adapté au(x) germe(s) retrouvé(s) sur les prélèvements. En cas de culture stérile, le relais est pris par l'association amoxicilline-acide clavulanique. La durée totale de l'antibiothérapie est de 12 jours au minimum. Elle doit être d'au moins huit semaines si des anaérobies ont été retrouvés sur les prélèvements bactériologiques.

Le traitement chirurgical est indiqué en cas de mastoïdite extériorisée, de mastoïdite subaiguë ne répondant pas au traitement médical seul [65, 136].

La mastoïdectomie sus et rétroméatique permet la suppression des foyers infectieux, l'exérèse des tissus inflammatoires ou nécrotiques. La pose d'un aérateur transtympanique y est souvent associée chez l'enfant [114, 136].

## **G.2. Paralysie faciale**

En reprenant une série d'otites moyennes suppurées compliquées, Kangsanarak et al [97] en Thaïlande, avaient estimé que 0,26 % des otites moyennes aiguës se compliquaient de paralysies faciales, alors que pour Ellefsen et al [57] au Danemark, le taux de paralysie faciale ne serait que de 0,005 %. Elles ne sont pas l'apanage de l'enfant. Dans la série de Ellefsen et al. 38 sur 23 cas, 14 étaient chez des enfants de moins de 3 ans et six chez des patients de plus de 50 ans. Cette complication est plus fréquente en cas de mastoïdite aiguë, de 1 à 6 % selon les séries [160]. Elle peut avoir une cause infectieuse locale ou être due à une méningite purulente [80].

Cliniquement, les paralysies faciales compliquant une otite moyenne sont des paralysies faciales périphériques unilatérales touchant aussi bien le facial supérieur que le facial inférieur. Elles peuvent être complètes, mais sont le plus souvent partielles. Les paralysies faciales sont souvent d'installation brutale. Le diagnostic de paralysie faciale autogène repose sur l'anamnèse, l'examen otoscopique et les examens complémentaires.

L'otoscopie est toujours anormale en cas de paralysie faciale otogène il objective un bombement tympanique maximal dans le quadrant postéro supérieur.

Les examens complémentaires n'ont pas pour but de diagnostiquer la paralysie faciale, mais de guider la thérapeutique. Il s'agit des examens microbiologiques et de l'imagerie.

L'examen bactériologique doit être systématique en cas d'otite moyenne aiguë compliquée de paralysie faciale. Le liquide présent dans l'oreille moyenne est prélevé soit par paracentèse en cas d'otite moyenne aiguë collectée, soit par aspiration de l'otorrhée en cas d'otite moyenne aiguë perforée spontanément.

En ce qui concerne l'imagerie, l'examen clé devant une paralysie faciale otitique est l'examen tomodensitométrique car il permet une analyse fine des structures osseuses. On recherche en effet une lyse osseuse du canal de Fallope ou une ostéite [118].

Dans les paralysies faciales compliquant une otite moyenne aiguë, la plupart des auteurs s'accordent pour préconiser une paracentèse (en cas d'otite moyenne aiguë non perforée) associée à un traitement antibiotique et une corticothérapie [154] sauf en cas de contre-indication. La paralysie faciale doit récupérer très vite, en quelques semaines, si tel n'est pas le cas il faut remettre en cause le diagnostic initial et faire pratiquer un examen tomodensitométrique des rochers [180]. La récupération est d'autant plus rapide que la paralysie faciale était Incomplète [57]. En cas de paralysie faciale associée à une mastoïdite aiguë extériorisée, le traitement va associer une antibiothérapie générale et une mastoïdectomie, habituellement sans geste complémentaire sur le nerf facial.

La technique opératoire est fonction de l'étendue des lésions. La décompression du nerf facial n'est pas systématique. En général, on ne la fait que dans un deuxième temps, si la tympanoplastie n'est pas suivie d'une récupération de la motricité faciale au bout de 3 mois [118].

### G.3. Méningite otogène

Chez l'enfant, il est systématique d'examiner le tympan en cas de méningite purulente, car il n'est pas rare qu'il y ait une OMA purulente associée.

La méningite purulente se traduit par des céphalées intenses, une prostration, une raideur de la nuque, des vomissements et un syndrome infectieux [11, 63]. C'est l'examen otoscopique, systématique en cas de méningite, qui permet de la rapporter à une otite moyenne aigue.

La ponction lombaire est nécessaire pour affirmer le diagnostic et rechercher le germe responsable. La méningite est dite purulente lorsque le liquide céphalorachidien est puriforme, avec plus de 20 cellules/mm<sup>3</sup> chez le nouveau-né ou plus de 30 cellules/mm<sup>3</sup> chez l'enfant avec hypoglycorachie et hyperprotéinorachie. Le germe responsable peut être retrouvé à la culture, mais celle-ci peut être stérile, en particulier en cas d'antibiothérapie antérieure, et il faut penser à demander des antigènes solubles dans le sang et faire un prélèvement d'oreille (otorrhée ou paracentèse). Les germes responsables des méningites dues à (ou contemporaines d') une otite moyenne aigue sont essentiellement *Haemophilus influenzae* et *Streptococcus pneumoniae*. Grâce à la vaccination anti-*Haemophilus*, les méningites à *Haemophilus* ont pratiquement disparu. On espère que la vaccination antipneumococcique va se généraliser chez les nourrissons pour diminuer la fréquence des méningites à pneumocoque [118].

Le traitement repose sur l'antibiothérapie parentérale. Celle-ci est

secondairement adaptée au germe retrouvé à la culture du liquide céphalorachidien et/ou du prélèvement d'oreille. La mastoïdectomie ne sera réalisée qu'après contrôle médical par les antibiotiques de la méningite afin de traiter le foyer suppuré et éviter la récurrence. Malgré l'antibiothérapie, la mortalité et la morbidité des méningites purulentes restent élevées [154]. La séquelle la plus fréquente des méningites purulentes est la surdité de perception. Un audiogramme est indispensable dans les suites pour diagnostiquer au plus vite cette séquelle. Dans les pays occidentaux, la méningite purulente est la principale cause des surdités acquises du nourrisson et de l'enfant.

#### **G.4. Labyrinthites**

Il s'agit d'une infection de l'oreille interne. Une infection propagée au labyrinthe donne une perte de l'orientation et des vertiges.

Un traitement antibiotique intraveineux doit être commencé dès l'apparition de ces signes pour tenter d'empêcher la destruction de l'oreille interne. Le plus souvent, malgré le traitement, il persiste des séquelles plus ou moins lourdes avec une surdité définitive et une instabilité en général régressive en quelques semaines.

#### **G.5. Récidive**

C'est la complication la plus fréquente. On ne parle d'otite moyenne aigüe à répétition qu'à partir d'au moins trois otites moyennes aiguës en moins de 6 mois séparées chacune par un intervalle libre d'au moins 3 semaines. La récurrence est en grande partie liée à l'immaturité immunitaire du jeune enfant et se trouve largement favorisée par les facteurs divers précédemment évoqués [170].

### **G.6. Passage à la chronicité**

La filiation exacte « répétition d'épisodes aigus -chronicité » ou « chronicité - répétition d'épisodes aigus » reste controversée. Il est toutefois reconnu que les otites chroniques sont en règle bien plus fréquentes chez les sujets ayant de forts antécédents d'otite moyenne aigue. En particulier, les otites purulentes itératives sont pourvoyeuses de perforations séquelleaire [170].

### **H. La vaccination**

La vaccination serait un moyen efficace à prévenir la survenue d'otite moyenne aigue. Les vaccins anti-hemophilus non groupable ne sont pas encore immunogène. Le vaccin polysaccharidique pneumocoque 23-valent n'est pas immunogène chez l'enfant de moins de deux ans vis à vis des souches responsables d'otite moyenne aigue. Les vaccins conjugués pneumococciques sont à l'étude depuis 1992 et semble être immunogène dès le plus jeune age. Toutefois, il est actuellement impossible, pour des raisons de coût et de tolérance, d'associer plus de huit à dix serotypes non contenus dans le vaccin.

La prévention des infections respiratoires d'origine virale devrait être efficace dans la prévention des otites moyennes aigues. En dehors du vaccin antigrippal, il n'existe pas encore de vaccins contre les virus respiratoires. Des vaccins contre le virus respiratoire syncitial et les adénovirus sont en cours d'investigation [70].



## **2.4. Les corps étrangers**

### **A. corps étranger inhalé**

L'inhalation d'un corps étranger reste l'accident mortel domestique le plus fréquent chez l'enfant de moins de 6 ans malgré les tentatives de prévention. Y penser devant toute détresse respiratoire aiguë de l'enfant est la règle car le risque vital est présent tant que l'extraction n'en a pas été faite [108].

#### **A.1. Fréquence**

En 1980, Piquet [164] estime l'incidence annuelle des accidents liés aux corps étrangers chez le jeune enfant à 4/10 000. Ce chiffre représente une estimation tenant compte du nombre des corps étrangers extraits dans 23 centres français au cours de l'année 1979, du nombre des décès survenus avant l'arrivée à l'hôpital et des corps étrangers spontanément expulsés au cours d'un effort de toux. Entre 1980 et 1984, 618 endoscopies ont été pratiquées à l'hôpital Necker-Enfants-Malades à la recherche d'un corps étranger: 335 ont été extraits [67]. La fréquence des décès est d'estimation plus délicate. Pour Benjamin (1974) cité par Aytac [6], environ 2 000 enfants meurent chaque année aux Etats-Unis.

Pour Eller [58], ce chiffre atteindrait 2 500 à 3 900 décès par an et les corps étrangers représenteraient la sixième cause de mortalité chez l'enfant aux Etats-Unis dans les années 1970. Baker [12], en 1977, admet que 443 enfants de moins de cinq ans sont morts par asphyxie aux Etats- Unis, 264 par corps étrangers alimentaires et 179 par corps étrangers non alimentaires.

François [67], Dehesdin [50], Saijo [182], Campbell [32], Black [22], Cohen [40], Rothiman [177] et Blazer [23] confirment tous dans leurs études l'existence d'un sex-ratio de 2/1 en faveur des garçons

## **A.2. Nature et caractéristiques des corps étrangers inhalés**

En France les cacahuètes, noix, noisettes, amandes représentent 90 % des corps étrangers organiques. Piquet [164], dans son rapport, montre que les cacahuètes représentent 52 % des corps étrangers et les autres végétaux 21 %. Pour François (335 cas) 48% sont des cacahuètes, 26 % d'autres végétaux, 6 % des corps étrangers métalliques, 13 % des corps étrangers en plastique, 7 % des corps étranger divers [67].

Les séries nord américaines font, elles aussi, état d'une proportion importante de grains d'arachide avec un pourcentage de 55 % pour Cohen [40], de 45 % pour Black [22].

En Europe du Nord, selon Svensson [196], la proportion représentée par les cacahuètes est moins importante 19 %

Dans la série africaine d'Omanga [152], les végétaux sont présents dans 30 % des cas ; en revanche, les os de poulet les arêtes de poisson participent pour 16 % témoignant de pratiques alimentaires différentes. Il en est de même pour la série turque d'Aytac [6] où sont fréquents les graines de tournesol et les accidents dus aux « tartes de poulet rôti ».

Mirsalehi [131] en Iran, extrait des corps étrangers végétaux dans 77 % des cas ou il s'agit de pépins de melon et de pastèque, de haricots secs, de coquilles de pistache et de noisette, de noyaux de datte et de cerise, ou encore des pépins d'orange et de raisin. A Dubaï [1], la même observation est faite par AI-Hilou avec 75,5 % de corps étrangers alimentaires, les pépins de melon en représentant la grande majorité car ils sont cultivés toute l'année.

### **A.3. Physiopathologie**

La fausse route est la conséquence d'une mise en défaut du réflexe protecteur des voies aériennes inférieures par la contraction des bandes ventriculaires. Cette fausse route est favorisée par l'inspiration brusque et profonde.

Le réflexe évacuateur commence au niveau du larynx. Le contact du corps étranger avec la muqueuse laryngée provoque une contraction en fermeture (tendance au spasme) qui persiste encore après le passage du corps étranger. Le contact avec la muqueuse trachéale est particulièrement tussigène au niveau de la sous-glote et de la carène.

Cette toux quinteuse, saccadique, laissant une reprise inspiratoire difficile, est l'élément essentiel du diagnostic de syndrome de pénétration. Elle peut aboutir à l'évacuation spontanée du corps étranger. Ce syndrome de pénétration peut également être d'emblée asphyxique par obstruction complète et irréductible de la voie aérienne [108].

### **A.4. Etude clinique**

Les parents consultent après avoir vécu le syndrome de pénétration, l'interrogatoire permet de le mettre en évidence. Dans le cas contraire, le médecin ne pourra en faire le diagnostic que s'il en évoque la possibilité à titre systématique, devant toute gêne respiratoire de l'enfant.

Classiquement, l'histoire clinique est stéréotypée. A l'occasion d'un repas ou lors d'un jeu, l'enfant présente un accès de suffocation aigue, brutal et spasmodique, accompagné de quintes de toux expulsives et improductives. L'enfant est cyanosé. Il présente des signes de gêne respiratoire (polypnée

sifflante, tirage, cornage). La durée de cet accident varie de quelques secondes à plusieurs heures.

A l'examen, en cas d'urgence absolue, l'enfant est asphyxique, présentant un tableau de détresse respiratoire aiguë. Il est cyanosé, en position assise ou demi-assise. Il s'agit le plus souvent d'une dyspnée haute : dyspnée obstructive se traduisant par une bradypnée inspiratoire, battement des ailes du nez et tirage inspiratoire. Une hyper salivation est fréquente témoignant de l'obstruction haute des voies aérodigestives supérieures.

Devant ce tableau alarmant, l'interrogatoire de l'entourage rapportant la notion du syndrome de pénétration, un geste de libération des voies aériennes s'impose en urgence. -

En cas d'urgence relative, l'état général de l'enfant est conservé, permettant un examen plus approfondi. La dyspnée est modérée, voire absente, accompagnée parfois par des accès de toux quinteuse aux changements de position. Des signes de gêne respiratoire (tirage, battement des ailes du nez) peuvent être retrouvés, déclenchés ou aggravés par les cris ou les pleurs. L'examen, dans ce cas, recherche des signes de localisation : un stridor, un cornage, une réduction de l'ampliation d'un héli thorax, la voie ou le cri peuvent être voilés, éteints ou étouffés, la toux peut être aboyante ou coqueluchoïde.

Un examen clinique normal n'élimine pas la présence d'un corps étranger. La notion d'un syndrome de pénétration impose l'endoscopie [108].

### **A.5. Etude paraclinique**

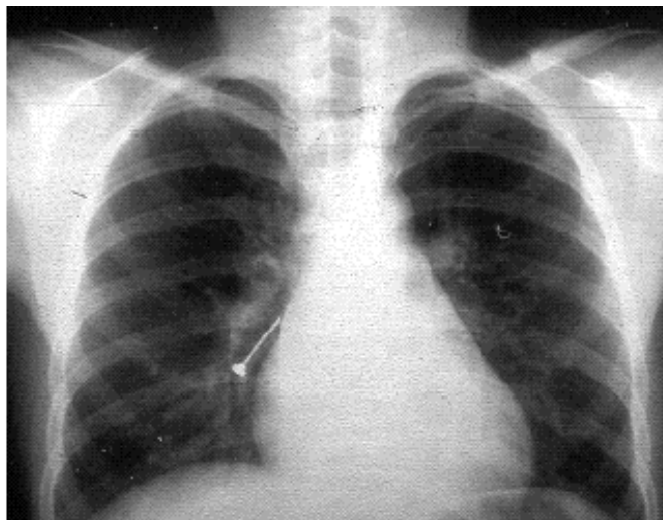
Lorsque l'état de l'enfant le permet, la radiographie simple du cou et du thorax est réalisée en inspiration et en expiration. Elle met en évidence le corps étranger s'il est radio-opaque (métal, verre sécurit, os, coquille d'oeuf) (figure 31). Selon les séries, 6 à 13 % seulement des corps étrangers des voies aériennes inférieures sont radio-opaques, les corps étrangers les plus fréquents : verre, plastiques et végétaux étant radiotransparents.

Les signes indirects de l'obstruction aérienne sont l'emphysème pulmonaire unilatéral (figure 32) et l'atélectasie. Le pneumothorax localisé, adjacent à un lobe collabé, est un signe bronchique qui disparaît avec la levée d'obstacle [49].

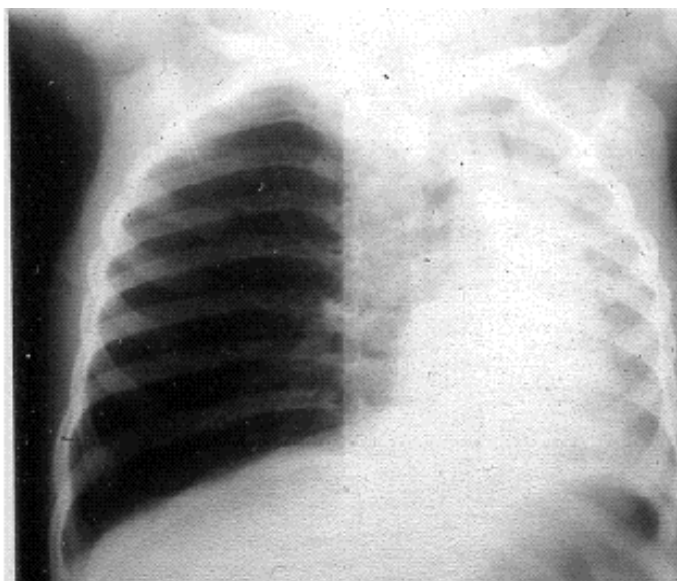
Plus les clichés sont faits précocement, plus ils ont de chances d'être normaux et de ne pas montrer les signes secondaires à la présence du corps étranger. Ainsi, la radiographie précoce normale, après un examen clinique évocateur, ne doit donc pas faire modifier l'indication thérapeutique.

La recherche du pneumothorax et du pneumomédiastin doit être systématique, avant et après l'endoscopie.

Un corps étranger mobile peut entraîner des images radiologiques variables dans le temps, et si une radiographie est une bonne aide du diagnostic, elle ne doit jamais conduire à surseoir à l'exploration endoscopique complète des deux arbres bronchiques.



**Figure 31 : Corps étranger radio-opaque [108]**



**Figure 32 : Emphysème pulmonaire majeur par corps étranger obstructif [17]**

Elle ne doit être demandée que si l'état de l'enfant le permet pour affiner un éventuel diagnostic différentiel avec une épiglottite, en sachant que seule la présence du corps étranger radio-opaque apporte une aide au diagnostic [108].

## **A.6. Traitement**

### **a. La manoeuvre de Heimlich**

La manoeuvre de Heimlich doit être réservée aux situations d'asphyxie aigue qui sont, le plus souvent, le fait des corps étrangers pharyngés ou glottiques. Elle est dangereuse lorsque le patient ne présente pas de détresse respiratoire aigue. Un transfert rapide en secteur hospitalier spécialisé est alors préférable à un geste risquant au contraire d'aggraver la situation.

L'énergie cinétique produite par la mobilisation du volume pulmonaire total (inspiratoire, expiratoire et résiduel) chassé brusquement de la trachée et des bronches est le principe de cette manoeuvre. Le déplacement de l'air est obtenu par une hyperpression sous-diaphragmatique exercée de bas en haut qui suffit à surélever de plusieurs centimètres la coupole diaphragmatique. A la fin de l'expiration, le débit qui est normalement de 52,2 L/min s'élève après la manoeuvre aux alentours de 205 L/min. En un quart de seconde, 944 mL d'air sont ainsi évacués par la bouche pour une pression supérieure à 31 mL de mercure. Cette force est suffisante pour expulser tout obstacle obstruant la trachée. Cette manoeuvre peut être réalisée chez un malade debout, assis ou couché [108].

Malade debout ou assis (figure 33)

L'opérateur se place debout ou à genoux derrière le malade, la ceinture de ses bras. Le poing est appliqué pouce appuyé contre l'abdomen au niveau du creux épigastrique. De l'autre main libre, il saisit le poing directeur et effectue une rapide pression vers le haut. Le corps étranger extériorisé dans la bouche est ensuite retiré avec le doigt, passé en crochet dans le pharynx, la tête du malade est tournée sur le côté. La manoeuvre peut être répétée trois à quatre fois en cas d'échec.

Malade au sol (figure 34)

Le patient est couché sur le dos, la face est tournée vers le plafond, tête dans l'axe pour éviter toute désaxation de la trachée. Face au malade, l'opérateur s'agenouille à cheval sur les cuisses, place la paume de la main à plat sur l'abdomen et, à l'aide de l'autre main, exerce la pression de bas en haut [108].





**Figure 33 : manœuvre de heimlich (enfant debout)**



**Figure 34 : manœuvre de heimlich (enfant sur le sol)**

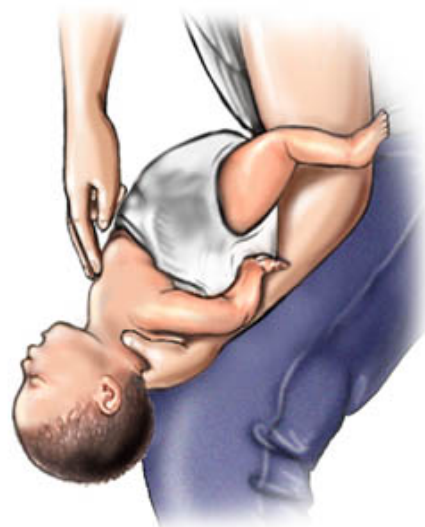**b. Manœuvre de mofenson (figure 35, 36, 37)**

Chez le nourrisson la manœuvre de heimlich n'est pas recommandée car il pourrait être source de complication. Mofenson et Greensher [132] commandent de mettre l'enfant en décubitus ventral tête en bas, et de lui appliquer rapidement quatre secousses entre les omoplates au tranchant de la main (figure 33). Les vibrations induites vont désenclaver le corps étranger et faciliter son expulsion. En cas d'échec, il faut tourner l'enfant sur le dos, toujours tête en bas, et exercer quatre pressions successives sur la partie basse du thorax, un peu comme pour un massage cardiaque externe (figure 34) ; puis le sauveteur ouvre la bouche pour retirer le corps étranger sous contrôle de la vue. A noter qu'il ne faut à aucun moment mettre le doigt à l'aveugle dans le pharynx, car on risque d'enfoncer un corps étranger sus glottique ou de faire une plaie pharyngée pouvant se compliquer d'emphysème.

Si ces manœuvres sont inefficaces et que l'enfant reste toujours en détresse respiratoire, il faut l'intuber pour rouler le corps étranger sous glottique ou trachéale au niveau de la carène soit dans une bronche souche puis l'extraire par endoscopie [66].



**Figure 35:** nourrisson en  
décubitus ventral



**Figure 36:** nourrisson en  
décubitus dorsal

**Figure 37: Manœuvre de mofenson**

### **c. L'endoscopie**

L'extraction se fait toujours au tube rigide, car cela permet de bien oxygéner l'enfant pendant toute la durée du geste ; ce qui n'autoriserait pas un fibroscope dont le canal opérateur est très étroit [66].

Le bronchoscope rigide est choisi en fonction de son calibre : n° de 3 à 6 mois, n° 3,5 de 6 mois à 3-4 ans.

Il est prudent de passer un tube plus petit que ne le tolère la glotte pour pouvoir atteindre les bronches lobaires. Le n° 3,5 est le plus utilisé car il permet l'utilisation des optiques habituelles (Wolf 3,4 ou Storz4). S'il s'agit d'un corps étranger bronchique, il est préférable de ne pas dépasser ce calibre. Dans le cas d'un corps étranger trachéal, le choix d'un tube adapté au calibre glottique permettra de remonter le corps étranger dans la lumière du tube.

Les pinces à extraction de corps étranger sont variées dans leur forme pour s'adapter à chaque situation possible : mors crocodile, dents de brochet, à noyaux, à mors excentrés, à rotation, à épingles. L'utilisation d'une optique grossissante fixée à la pince facilite beaucoup les temps de repérage et préhension. L'extraction peut ne pas être possible à la pince et, parfois, la sonde de Fogarty, de Dormia ou un porte-aimant sont des alternatives élégantes [185].

L'aspiration installée en début d'intervention utilise une sonde souple (plutôt qu'une canule) avec un piège pour l'analyse bactérienne ou la recherche de fragments végétaux [108].

Dans la même salle, le matériel nécessaire à la réalisation d'une trachéotomie en urgence doit être disponible.

En cas d'extrême urgence le bronchoscope sera introduit dans la trachée à la volée pour désobstruer rapidement une bronche souche et ventiler l'enfant, parallèlement commencera le traitement de l'arrêt circulatoire [66]. En dehors d'une asphyxie aiguë, l'endoscopie nécessite toujours une anesthésie générale. Néanmoins, quand le corps étranger est glotto-sus-glottique, il est indispensable de pratiquer au préalable une laryngoscopie directe afin d'extraire le corps étranger à la pince de Magill. Ceci évitera le danger d'obstruction brutale au moment de la perte de conscience et du relâchement musculaire [108, 138, 138].

### **c.1. L'anesthésie générale**

Les signes de détresse respiratoire imposent l'endoscopie en urgence chez un enfant pouvant avoir l'estomac plein. Aucune prémédication ne doit être faite au mieux, l'injection d'atropine par voie intraveineuse peut être faite lors de l'induction anesthésique (0,03 mg/kg). Une voie d'abord veineuse est toujours posée, habituellement sur une veine du dos de la main. Des électrodes précordiales sont mises en place pour réaliser un monitoring cardiaque et un stéthoscope précordial, placé sur le thorax, permet l'auscultation cardiaque et pulmonaire durant l'examen. L'oxymétrie de pouls est le principal élément de surveillance dans cette circonstance : il faut placer le capteur au niveau du pied ou de la main, sur le site le plus adapté. Une sonde thermique rectale surveille la température centrale. Un appareil de surveillance non invasif de la pression artérielle peut également être placé.

Il faut impérativement respecter la position dans laquelle l'enfant se met spontanément, le mobiliser le moins possible, éviter le décubitus dorsal en plaçant un appui permettant de surélever la tête et les épaules. Ce dispositif sera maintenu pendant l'endoscopie [41].

L'induction est ensuite réalisée au masque sans contrainte excessive, avec un mélange d'oxygène pur et d'halothane à une concentration progressive de 1 à 2,5 %. Le sévoflurane tend à remplacer l'halothane du fait de ses avantages endormissement plus rapide, meilleure stabilité hémodynamique, risque moindre de troubles du rythme et de laryngospasme. Il est administré à une concentration progressive de 3,5 puis 7 % avec retour secondaire à une concentration de 3 % [38, 163]. L'endormissement est prudent, il peut induire une agitation faisant place à une sédation bénéfique, l'enfant étant le plus souvent anxieux.

Cette administration prudente, sous contrôle étroit du tracé cardioscopique et de la respiration, doit aboutir à une anesthésie suffisamment profonde pour mettre en place une lame de laryngoscope sans déclencher le réflexe de vomissement, et réaliser une anesthésie locale de glotte avec un pulvérisateur de Xylocaïne à 5 % (un spray = 8 mg de lidocaine base), en respectant une dose moyenne de 4 mg/kg. Une étude cinétique chez l'enfant âgé de moins de 3 ans nous permis de démontrer qu'il n'y avait pas de pic toxique en respectant la dose d'un spray pour 5 kg [189], Cette pulvérisation peut être une cause de spasme laryngé Si elle a été trop précoce, ce qui doit alors faire approfondir l'anesthésie par un narcotique par voie veineuse, sous réserve que l'épiglotte et la région sus-glottique soient apparemment normales. Une à 2 minutes suffisent à obtenir un relâchement des cordes vocales permettant l'introduction prudente de bronchoscope rigide, le plus adapté à une endoscopie pour extraction de corps étranger Cette anesthésie locale évite habituellement l'utilisation de

succinyleholine (à la dose de 1 mg/kg). La ventilation est assurée par l'intermédiaire de l'ajustement latéral du bronchoscope sur lequel est branché le circuit d'administration des gaz (oxygène à une fraction d'oxygène inspirée  $FiO_2$  de 100 % le plus souvent, avec un apport de sévoflurane et d'isoflurane). Elle est en partie interrompue quand l'opérateur enlève le dispositif optique pour aspirer ou retirer le corps étranger. Si une curarisation est nécessaire, le mivacurium est le curare le plus utile à cet examen du fait de sa courte durée d'action [184].

L'utilisation du jet ventilation est possible quand une ventilation assistée est nécessaire, remplaçant ainsi une ventilation manuelle. Néanmoins, chez les enfants les plus petits (âgés de moins de 2 ans) chez lesquels sont utilisés des bronchoscopes de petit calibre (3, 3,5 ou 4), des pressions élevées peuvent être dangereuses lors de l'utilisation d'un injecteur de types Sanders. Cette technique nécessite donc un équipement spécial que toutes les équipes pédiatriques ne possèdent pas. Par ailleurs, le risque de déplacement du corps étranger vers les bronches distales contribue à limiter la place du jet ventilation dans cette indication [78].

Dès le moment de l'introduction du bronchoscope, une collaboration et un dialogue permanents s'établissent entre le laryngologiste et le médecin anesthésiste, l'un étant directement témoin des conditions locales, et l'autre du retentissement respiratoire et circulatoire chez le patient. Ce dialogue est une des garanties du succès de l'endoscopie.

L'exploration endoscopique doit être effectuée en fonction de la tolérance le corps étranger en position trachéale haute peut être refoulé ou enclavé volontairement dans une bronche souche, en cas de difficultés respiratoires majeures.

La progression du tube peut déclencher certains efforts de toux, notamment au passage des zones tussigènes (sous-glotte et carène) nécessitant d'approfondir l'anesthésie pour éviter un phénomène de blocage respiratoire avec cyanose et inefficacité ventilatoire.

Une hyperpression dans les voies aériennes peut favoriser un pneumomédiastin, voire un pneumothorax. Durant Cet examen la stabilité du rythme cardiaque et le maintien d'une pression d'oxygène supérieure ou égale à 94 mmHg sont les meilleurs indices de la tolérance et de la poursuite de l'investigation. Le moment le plus délicat est alors l'extraction du corps étranger après, une préhension correcte dans le mors de la pince. Toute chute de la pression de l'oxygène inférieure ou égale à 90 mmHg fait discuter de l'interruption momentanée du geste pour oxygéner le patient en ramenant le tube du bronchoscope en position trachéale. Si la pression est inférieure à 80 mmHg ceci est impératif [119, 167].

### ***c.2 Traitement endoscopique***

Il se décompose en cinq temps précis décrits par Jackson: repérage, désenclavement, rotation, préhension, extraction.

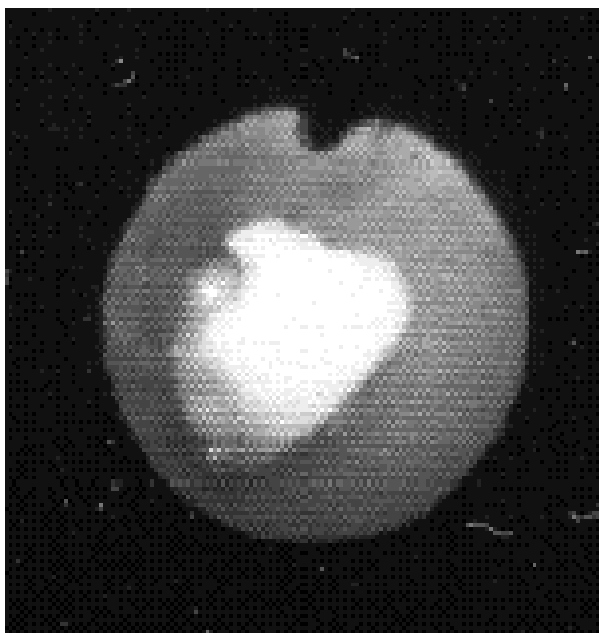
Le repérage est largement facilité par l'anesthésie générale. Si le corps étranger est récent (figure 38), il a gardé son aspect initial ; sinon, il est recouvert de sécrétions purulentes qui le masquent et il ne devient visible qu'après aspiration douce. Certains corps étrangers peuvent être difficiles à repérer, comme les corps étrangers organiques en voie de nécrose, dont la couleur se confond avec les sécrétions (figure 39), ou les corps étrangers en plastique transparent collés à la paroi bronchique. S'ils sont anciens, ils peuvent



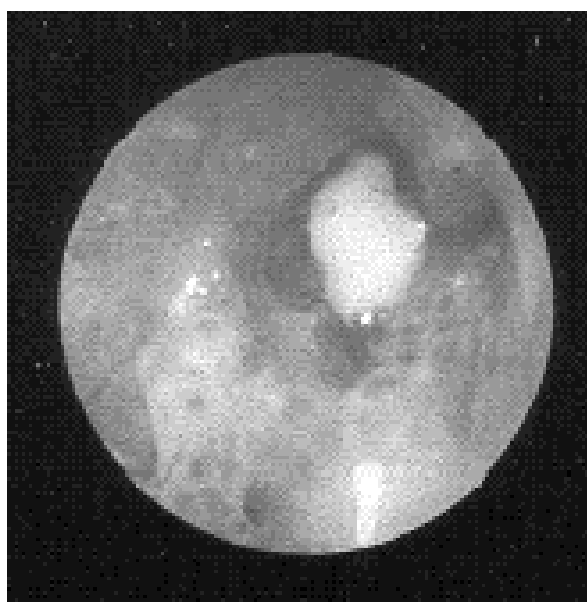
également être masqués par un bourrelet d'œdème ou des bourgeons inflammatoires qui saignent facilement au contact. S'ils sont très fins et légers, ils peuvent migrer vers les bronches distales et devenir inaccessibles aux optiques. Quand un seul corps étranger est diagnostiqué, il faut demander une anesthésie en ventilation spontanée pour éviter la propulsion en périphérie de ce corps étranger sous l'effet d'une ventilation assistée en pression positive.

Le corps étranger peut ne pas être unique. Cette éventualité doit toujours conduire à l'exploration de tout l'arbre bronchique après l'extraction du premier corps étranger [108].

Le désenclavement est d'autant plus difficile que le corps étranger est ancien, qu'il a une forme rugueuse (coque de langoustine) ou pointue (épingle, clou), et que l'enfant n'a pas été préparé à l'endoscopie par une thérapie antibiotique et corticoïde. L'application d'un tampon imbibé de quelques gouttes de vasoconstricteur (naphtazoline, néosynéphrine) et l'appui prudent du bec du bronchoscope, agissant comme écarteur contre la paroi, favorisent le désenclavement [128].



**Figure 38: image endoscopique d'un corps étranger récent (cacahuète) [36]**



**Figure 39: image d'un corps étranger ancien avec réaction inflammatoire [36]**

La rotation est nécessaire pour les corps étrangers dont la forme est irrégulière et dont l'extraction sera facilitée par une meilleure présentation. Elle se fait par des mouvements contrôlés grâce aux pinces ou aux aspirateurs [108].

La préhension ne doit s'effectuer que lorsque les espaces d'insertion de la pince ont été préparés lors des temps précédents avec la pince la mieux appropriée à la forme du corps étranger. La pince est ouverte au niveau du corps étranger et ses mors introduits jusqu'au-delà du grand diamètre du corps étranger. Sinon en cas de corps étranger dur (caillou, perle) présentant une surface lisse, il convient d'utiliser la sonde de Fogarty, glissée latéralement au corps étranger et dont on gonfle le ballonnet lorsqu'il a franchi le corps étranger. L'ensemble est alors retiré derrière le bronchoscope [182].

La sonde de Dormia (utilisée par les urologues pour retirer les calculs urétéraux) a permis le franchissement de la glotte en meilleure sécurité, car le corps étranger est solidement amarré.

Les corps étrangers creux peuvent être extraits avec des pinces à mors excentrés. Les corps étrangers contondants doivent être pris par leur extrémité acérée. S'il y a deux tiges acérées, l'une est placée contre la paroi externe du tube, et l'autre prise dans la pince, à moins que la flexibilité des deux tiges ne permette leur prise simultanée à l'intérieur du tube. Si l'épingle est ouverte vers le bas, elle peut être prise par l'articulation et refermée à l'intérieur du tube [108]. Si elle est ouverte vers le haut, la pointe acérée est prise à l'intérieur du tube, tandis que l'extrémité mousse est remontée en dehors du tube [89].

Les corps étrangers métalliques fins peuvent être retirés grâce à un aimant Alnico porté par une sonde porte-aimant. Cela n'est possible que si le corps étranger n'est pas enclavé (cette sonde a été conçue au Japon pour les mangeurs de piles de calculatrices). Si le corps étranger est enclavé, la bronchoscopie sous amplificateur de brillance permet seule l'extraction. Sinon, il faudra avoir recours à la bronchotomie sous fibroscopie bronchique peropératoire [179].

L'extraction est simple si le corps étranger de petit volume peut remonter dans la lumière du tube. Elle est beaucoup plus aléatoire si le corps étranger est plus volumineux. Il est alors nécessaire de remonter en bloc le tube et le corps étranger inséré à l'extrémité de la pince. Le risque majeur est le blocage sous-glottique du corps étranger qui peut induire une bradycardie, voire un arrêt circulatoire par anoxie. Cette situation nécessite de refouler à nouveau le corps étranger vers la bronche malade de façon à préserver l'intégrité de la perméabilité bronchique controlatérale, tandis que l'anesthésiste peut alors reventiler. Une nouvelle prise du corps étranger sera effectuée avec la même pince ou un autre matériel, en orientant le corps étranger de façon à ce que son grand axe coïncide avec celui de la glotte.

Après l'extraction, surtout s'il s'agit d'un corps étranger végétal, il faut redescendre le bronchoscope pour vérifier qu'il ne reste pas de fragments de ce corps étranger, ou de sécrétions suspectes, et faire le bilan des éventuelles lésions résiduelles.

Dans les cas de corps étranger très ancien, où l'œdème est important, ou bien en présence d'un saignement abondant qui empêche une bonne préhension, il peut être raisonnable d'arrêter l'endoscopie et de la renouveler 48 heures plus

tard. Pendant ce délai, l'enfant reçoit un traitement antibiotique et anti-inflammatoire majeur qui, en diminuant le bourrelet inflammatoire autour du corps étranger, permet une meilleure préhension et une extraction plus facile. En cas d'inaccessibilité du corps étranger (trop distal), les pinces de fibroscopie peuvent être utiles. Si l'extraction s'avère impossible après plusieurs tentatives, une bronchotomie pourra être nécessaire [122].

Au terme de l'examen, le bronchoscope doit être retiré de manière prudente en l'absence d'effort de toux et à la demande de l'anesthésiste. L'enfant ne reste intubé qu'en cas de lésions sous-glottiques graves, d'épanchement gazeux (pneumothorax, pneumomédiastin ou d'œdème pulmonaire). De toute façon. Une surveillance étroite doit être poursuivie par l'anesthésiste jusqu'au réveil complet du patient. Il est gardé en unité de soins intensifs après une extraction de corps étranger laryngé, car l'œdème peut survenir dans les 36 heures qui suivent l'intervention. Une perfusion intraveineuse sera maintenue de principe durant les 12 heures suivant l'examen. Une corticothérapie est prescrite par voie orale associé à un aérosol d'adrénaline et de corticoïdes renouvelé trois fois par jour si les manoeuvres ont été longues ou s'il existe un risque d'œdème sous-glottique (plus fréquent chez les enfants de moins de 3 ans) [108].

### **A. Complications**

Les complications immédiates sont d'ordre vital [108]:

- L'asphyxie est due à l'obstruction des voies aériennes
- L'arrêt cardiaque peut survenir à tout moment, laissant des séquelles neurologiques dont la gravité est proportionnelle au temps d'arrêt circulatoire.

Les complications peuvent être dues à l'obstruction :

- L'oedème pulmonaire [165], par levée d'obstacle, peut survenir lorsque le corps étranger est expulsé spontanément. mais il est surtout décrit lors de l'extraction et dans les suites immédiates. Le traitement en est la ventilation en pression positive grâce à une intubation immédiate.

- Le pneumothorax et le pneumomédiastin sont rarement cités [91].

- Les complications infectieuses sont le fait des corps étrangers diagnostiqués tardivement.

Les complications de l'endoscopie sont [108]:

- Oedème laryngé dû aux frottements d'un bronchoscope de diamètre inadapté

- Erosions de la muqueuse trachéale ou bronchique par le bec du bronchoscope ou la pince à corps étrangers.

- Oedème sous-glottique dû au passage du corps étranger

- Plaie pariétale par un corps étranger vulnérant

- Perforation ou fissuration de la paroi bronchique lors de l'extraction de corps étrangers acérés.

- Obstruction respiratoire majeure au cours de la fragmentation ou de la mobilisation d'un corps étranger

- Arrêt cardiaque en cours de bronchoscopie [91].

## **B. Ingestion de corps étrangers**

C'est un accident banal et très fréquent chez l'enfant. Il ne devient grave qu'en cas de perforation, avec risque de médiastinite.

### **B.1. Epidémiologie**

Aux Etats-Unis, l'ingestion du corps étranger touche 122 personnes par million d'habitants et par an. Elle est responsable de 1500 à 2 750 décès chaque année. Cela est dû au fait que 10 à 20 % des ingestions sont en réalité des inhalations [99, 171].

Les pièces de monnaie sont les objets les plus souvent impliqués chez les enfants [44, 73, 84, 103, 111] ; Hawkins D.B. affirme dans son étude que 74 % des enfants ayant ingéré des pièces de monnaie avaient moins de trois ans et 25 % moins d'un an [84].

L'incidence de l'ingestion des piles boutons est devenue croissante chez l'enfant [104, 199]. Le tiers de ces accidents survient chez des enfants porteurs de prothèses auditives [112, 190]. La morbidité ou la mortalité secondaire à l'ingestion des piles boutons sont dues essentiellement à la nécrose de la paroi œsophagienne.

L'impaction alimentaire est rare chez l'enfant sauf en cas d'anomalie congénitale affectant la motilité œsophagienne [44].

L'âge critique est situé entre six mois et trois ans [109].

### **B. 2. Etude clinique**

Les signes cliniques de l'ingestion du corps étranger sont fait de : refus de alimentaire pour les solides et la sialorrhée [73, 87, 96]. L'enfant se plaint aussi d'une dysphagie ou sursaute lors de déglutition. Les vomissements sont également fréquents chez l'enfant [21, 44, 141], ainsi que la toux, le stridor et la tachypnée qui simulent parfois une infection des voies respiratoires.

### **B. 3. Bilan paraclinique**

#### **a. Radiographie cervico-thoraco-abdominale**

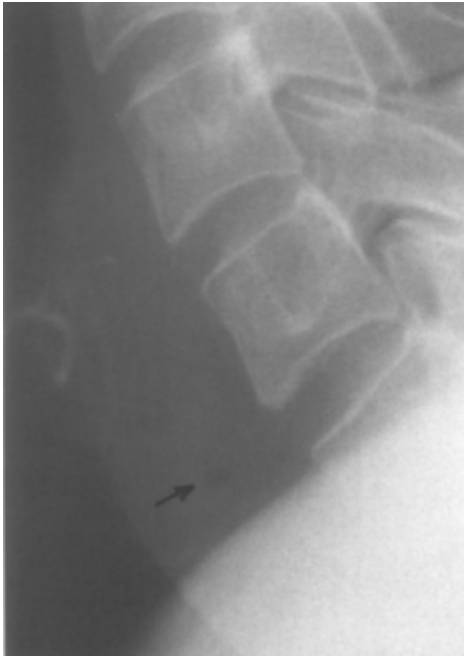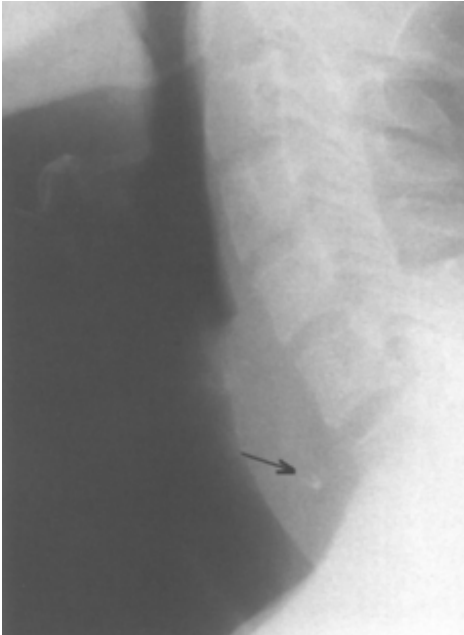
Elle est faite en première intention, elle permet de visualiser le corps étranger radio-opaque et de rechercher les signes de complications (figure 40, 41) à type d'emphysème retropharyngé en cas de perforation du pharynx.

Le corps étranger ingéré peut être radio-opaque lorsqu'il s'agit des métaux ferreux ou peu radio-opaque en cas des os et des arêtes de poisson, le plastique et le verre ordinaire sont, en revanche, radiotransparent. Un corps étranger volumineux radio transparent peut être indirectement visible sur une radiographie sans préparation par le repérage aérien intra-oesophagien sus et sous jacent au corps étranger [43, 109].

#### **b. La tomодensitométrie**

Permet de mieux visualiser un corps étranger peu radio-opaque [155, 113].





**Figure 40:** radiographie visualisant montrant une arrête de poisson [109]

**Figure 41:** radiographie montrant une bulle d'air signant une Perforation[109]

## **B. 4. Conduite thérapeutique**

### **a. Corps étranger radio-opaque**

Si le corps étranger est potentiellement agressif ou ancien (plus de 36 heures), l'extraction est la règle. Il s'agit des aiguilles, des fragments de dentier, des punaises des petits clous à grosse tête et des épingles. Les corps étrangers même peu agressifs de plus de 6 centimètres de long doivent être extraits car ils peuvent se bloquer dans le cadre duodéal [43].

Si le corps étranger est non agressif et récent (moins de 12 à 24 heure) peut faire l'objet d'une tentative de traitement médical (antispasmodiques d'utilisation classique mais sans preuve d'efficacité, glucagon injectable non anodin et dans ce cas également sans efficacité prouvée [127]), ou une simple surveillance avec contrôle radiologique 6 à 10 heure plus tard. Si le corps étranger reste immobilisé, c'est l'indication d'une extraction. S'il a franchi

l'œsophage il pourra être suivi par des radiographies sans préparation (tout les 2 à 3 jours) ou par un tamassage des selles. Ils s'agissent des pièces de monnaies et de petites clés plates.

#### **b. Corps étranger radio transparent**

\*Si le corps étranger est de petit volume et non agressif, c'est le cas des noyaux des cerises, des prunes, des chewing-gums, des bols alimentaires normalement mastiqués :

-asymptomatique, il ne nécessite pas de prise en charge.

-symptomatique, il peut conduire à un transit œsophagien ou un examen fibroscopie essentiellement pour rechercher une pathologie œsophagienne obstructive méconnue.

\*Si le corps étranger est de petit volume mais potentiellement agressif ; c'est le cas de morceaux de verre ou de gobelets en plastique, de fragments osseux ou de squelettes de poisson, Le fibroscope œsophagien, suivi de l'extraction du corps étranger si on le découvre.

\*Si le corps étranger est de gros volume, c'est l'indication également d'un examen fibroscopie, la découverte de corps étranger indique son extraction [43].

#### **c. Matériels d'extraction**

L'indication d'extraction du corps étranger repose sur son agressivité potentielle vis-à-vis de l'œsophage mais aussi vis-à-vis du restant du tube

digestif. Si on laisse le corps étranger poursuivre sa course intestinale et sur son éventuelle ancienneté (plus de 24 à 36 heures) ; car tout corps étranger immobilisé, même non agressif, va entraîner des lésions muqueuses oesophagiennes progressivement croissantes.

Avant toute anesthésie générale, la famille doit être informé des difficultés aux accidents potentiels du geste d'extraction et de l'éventuelle indication d'une thoracotomie ou d'une laparotomie abdominale dans le même temps d'anesthésie [43].

Les corps étrangers hypo pharyngés sont enlevés, sous laryngoscopie, à la pince coudée ou la pince de Magill [110, 173].

Les corps étrangers intra-oesophagiens sont retirés en général au tube rigide sous anesthésie générale et intubation ; les pinces de préhension utilisables avec ce type de tube sont mieux adaptées à la préhension d'un corps étranger que les pinces des fibroscopes [203] :

- pour l'hypopharynx, une lame de laryngoscopie relativement longue et étroite ou un hypopharyngoscope.

- pour l'œsophage, deux tubes de bronchoscopie d'environ 30 et 50 centimètres de long et de 10 et 18 millimètres de diamètre, habituellement de section ovale et à extrémité mousse.

  - une optique droite pouvant convenir pour le tube le plus long.

  - pour l'extraction, une pince de Magill, des pinces à mors crocodile et cuillères, si possible une pince coupante.

- l'extraction sous fibroscopie utilise des fibroscopes d'environ 6 millimètres de diamètre qui permettent une insufflation avec des extracteurs à

griffes bi ou tripode, à panier (de dormia) et à lasio (anse de coagulation) qui doivent passer dans le canal opérateur du fibroscope.

L'extraction débute par une analyse de corps étranger et de ses zones d'accrochage potentiel dans la muqueuse oesophagienne. Les zones potentiellement agressives qui peuvent s'incarcérer dans la muqueuse lors de l'extraction, si elle sont dirigées vers la lumière oesophagienne avant de remonter l'ensemble du corps étranger ; ainsi les pointes d'épingle ou de clous dirigées vers le haut sont initialement mises dans la lumière du tube. Si on possède une pince coupante on peut tenter de fragmenter un os, une arête, un dentier fiché dans la muqueuse au niveau de ses extrémités.

L'extraction peut s'accompagner d'une brève résistance initiale correspondant à des incarcérations comportant ainsi un risque de plaie oesophagienne, il faut dans ce cas tenter de descendre le corps étranger dans l'estomac ou il sera si besoin levé par laparotomie abdominale ; cette descente de corps étranger avec ou sans extraction intragastrique secondaire est un équivalent de la technique de bougienage décrite par les urgentistes pour faire descendre à l'avantage dans l'estomac des pièces de monnaie intraoesophagiennes [139].

Certains [124] ont proposé l'extraction des pièces de monnaie à l'aide d'une sonde de foley dont le ballonnet après repérage radioscopique est gonflé sous la pièce puis remontée. Ce geste normalement effectué sans anesthésie générale ne permet de contrôler l'état de la muqueuse oesophagienne et impose le saisissement de la pièce dès son affranchissement de la bouche de l'œsophage. Il est

à utilisé chez un patient dont la rigidité cervicale gêne la descente d'un tube rigide ou dont la pince de fibroscope ne permet pas la saisie de la pièce [203].

Une fois l'extraction réalisée, un contrôle oesophagoscopique fait le bilan de l'état de la muqueuse oesophagienne.

### **B. 5. Conduite après extraction du corps étranger**

Une érosion muqueuse nécessite une simple surveillance clinique avec une alimentation normale ou pâteuse.

Une suspicion ou une réalité de plaie transfixiante conduit à un transit oesophagienne utilisant une substance hydrosoluble.

En présence d'une plaie mais qui ne parait pas transfixiante, du fait de l'absence totale de fiabilité du transit oesophagien, un arrêt de l'alimentation par voie orale (remplacé éventuellement par alimentation par sonde gastrique et une surveillance clinique et radiologique mediastinale), sous traitement antibiotique, sont souhaitables avec un contrôle fibroscopique de guérison huit jours plus tard [43].

En cas de plaie transfixiante, un avis de chirurgie thoracique doit être pris, avec une décision qui pourra être en fonction de la plaie conduire à la même attitude de surveillance armée que précédemment de plus souvent une thoracotomie de parage et de drainage [102, 121] ; la visualisation sur le transit oesophagien de la plaie transfixiante aide le chirurgien dans la définition de sa voie d'abord. Si la plaie s'est révélée évidente pendant l'extraction et bien

localisée, à fortiori si le corps étranger n'a pas pu être retiré, ce geste chirurgical pourra être réalisé sous la même anesthésie générale que celle utilisée pour l'examen endoscopique.

## **C. Corps étranger intranasal**

Les enfants constituent la grande majorité des patients présentant des corps étrangers des fosses nasales [198].

Le corps étranger siège habituellement dans la moitié antérieure de la fosse nasale dans le méat inférieur, sous le cornet inférieur ou entre le cornet moyen et le cloison, plus rarement, entre la tête du cornet moyen et arête nasale [46].

### **C. 1 Epidémiologie**

Les corps étrangers sont fréquents chez l'enfant et sont dominés par ceux des fosses nasales. Sunil Kumar [195], dans son étude, a remarqué que 44,2 % des appels concernaient les corps étranger, et la localisation nasale représente 45 %. Hounkpe Y.Y.C [90] a trouvé également que le premier motif de consultation des enfant, dans son étude, est le corps étranger intranasal avec une fréquence de 62,5 %. Concernant notre étude, les corps étrangers occupent le troisième rang mais reste fréquent (16,22 %), et le corps étranger intranasal représente 47,45 %.

## **C. 2 Etude clinique**

Les parents peuvent consulter en cas de corps étranger récent lorsque l'enfant est vu introduire un objet dans la fosse nasale ou quand l'enfant lui-même vient raconter l'incident à ses parents (rare).

Sinon, en cas de corps étranger méconnu, le patient présente une symptomatologie de rhinite non spécifique mais qui doit faire évoquer le corps étranger par sa persistance et son unilatéralité stricte : rhinorrhée mucopurulente, sécrétions fétide, obstruction nasale, épistaxis à répétition, céphalée, éternuements récents, L'examen clinique sera mené dans des bonnes conditions de contention et d'éclairage, en rassurant l'enfant et en évitant de blesser une muqueuse irritée.

La fosse nasale est nettoyée par aspiration des sécrétions et rétraction de la muqueuse par pulvérisations locales d'un vasoconstricteur (sauf chez l'enfant trop jeune). Dès que le corps étranger est vu, on peut alors procéder à l'ablation du corps étranger. Parfois, sa visualisation est difficile du fait d'échec d'une première tentative d'extraction chez un patient qui ne veut plus se laisser examiner ou en cas de corps étranger ancien masqué par les remaniements inflammatoires de la muqueuse, parfois en raison de certaines conditions anatomiques ou étroitesse de la fosse nasale et de l'orifice narinaire [46].

## **C. 3 Investigations paraclinique**

\*On utilise l'endoscopie nasale [79] après nettoyage de la fosse nasale soit au fibroscope souple chez l'enfant coopérant, soit à l'aide d'optiques rigides panavision qui permettent une localisation précise du corps étranger, une analyse de sa forme et de sa consistance par un palpateur et dès lors d'envisager quelle sera la technique d'extraction la plus adaptée, autorisent un inventaire



lésionnel et guident un prélèvement bactériologique par aspiration dirigée des sécrétions.

\*les clichés radiographiques objectivent le corps étranger radio opaque, notamment les piles-bouton.

\*l'examen tomodensitométrique, utile seulement dans les cas peu évocateurs ou à la recherche d'une pathologie associée [46].

#### **C. 4 Conduite thérapeutique [46]**

L'extraction se fait par les voies naturelles dès le diagnostic établi. Les lavages et les écouvillonnages sont à proscrire en raison du risque d'otite et d'inhalation du corps étranger dans les voies aériennes inférieures. Elle nécessite des aspirateurs, des crochets ou des curettes mousses, des pinces à mors résistant, parfois des sondes à ballonnets.

Chez l'enfant coopérant, le corps étranger bien visible sera retiré par l'orifice narinaire sans anesthésie ou sous anesthésie locale, la rétraction de la muqueuse aide à son desenclavement. Ailleurs, l'anesthésie générale est de mise et impérative en cas de difficultés prévisibles d'extraction (saignement au moindre contact, corps étranger très postérieur ou enchâssé dans un tissu de granulation).

La préhension directe du corps étranger se fait à la pince. Cette solution est en fait parfois plus néfaste que bénéfique, car le corps étranger peut fuir sous

la pince. Les manoeuvres d'extraction à l'aspiration exposent aux mêmes risques et ne doivent être choisies que pour des corps étrangers sphériques sur lesquels l'extrémité de la canule d'aspiration s'appliquera avec étanchéité. Enfin, l'extraction à la pince est contre-indiquée en cas de pile-bouton en raison du risque de fragmentation.

Le passage d'un instrument coudé en arrière du corps étranger est suivi de la rotation de l'instrument et de l'extraction par manoeuvre douce. C'est la technique de choix sous anesthésie locale.

### **C. 5 Prise en charge après extraction**

Certains auteurs préconisent à la demande :

- une antibiothérapie en cas de suppuration.
- un lavage de la fosse nasale au sérum physiologique [100].
- la cautérisation d'un tissu de granulation par du nitrate d'argent [62].
- la mise en place de lames de Silastic pour éviter l'apparition de synéchies.
- un pansement par un méchage de tulle gras de la fosse nasale [47].
- le traitement d'une sinusite de voisinage par un drainage.

## **D. Corps étranger intra-auriculaire**

Le corps étranger du conduit auditif externe est une pathologie fréquente chez l'enfant. Habituellement bénigne, elle peut cependant s'accompagner de complications, notamment infectieuses.

### **D. 1 Etude clinique**

Le motif de consultation est variable d'un cas à l'autre. Les parents consultent après avoir posé eux mêmes le diagnostic de corps étranger du conduit auditif externe : le plus souvent, un adulte avait vu l'enfant s'introduire un corps étranger dans un conduit auditif externe ; plus rarement, l'enfant avait raconté l'accident lui même. Le motif de consultation peut être fait également par une otalgie, un prurit du conduit auditif externe, une hypoacousie, une adénite sous angulo-maxillaire et un syndrome septique avec fièvre.

L'examen est confirmé grâce à l'otoscopie, aucune investigation paraclinique n'est nécessaire [117].

### **D. 2 Méthodes d'extraction**

Afin de réduire l'inconfort et le risque de complication, l'extraction d'un corps étranger du conduit auditif externe doit être réalisé rapidement, au mieux dans les heures qui suivent sa découverte. Elle n'est réellement urgente que dans deux cas, qui sont l'otite externe et la pile bouton. En effet, cette dernière risque d'entraîner des lésions spécifiques de la peau du conduit auditif externe par brûlures électriques et/ou par brûlures chimiques en cas de fuite de la pile [204, 205]. Le risque à terme est la sténose du conduit auditif externe.

L'anesthésie générale n'est nécessaire que lorsque l'enfant est non ou peu coopératif (en particulier chez les enfants autistes) ou lorsque le corps étranger est très compact.

La méthode d'extraction dépend des habitudes du praticien, du matériel à sa disposition et de la nature du corps étranger. Divers instruments peuvent être utilisés: l'anse de Billaud, l'anse de Snellen, le crochet, le levier Mahu. Parfois, l'extraction est plus aisée à l'aide d'une micropince ou d'une aspiration. Le lavage du conduit auditif externe à l'eau tiède peut être efficace en cas de corps étranger type perle ou caillou. Ces lavages sont à proscrire en cas de suspicion de perforation tympanique. Certains auteurs proposent l'extraction de certains corps étrangers par l'emploi d'un cathlon enduit à son extrémité de colle type cyanolite. L'application de ce cathlon sur le corps étranger pendant 60 secondes permet son extraction par une traction douce [206]. Chez l'enfant, il faut être prudent lors de l'application de cette méthode, car au moindre faux mouvement de celui-ci, la colle va toucher les parois du conduit auditif externe avec un risque de brûlure et de sténose cicatricielle du conduit auditif externe. Dans les cas les plus difficiles, l'utilisation du microscope permet de mieux étudier les rapports du corps étranger avec les parois du conduit auditif externe et le tympan, et de réaliser un geste plus précis.

Les insectes morts sont retirés à la pince. Si l'insecte est vivant, il faut au préalable instiller dans le conduit auditif externe quelques gouttes de lidocaïne pour paralyser l'animal. On peut également utiliser une huile minérale, mais le délai d'action est plus long [207].

Dans tous les cas, il est nécessaire de vérifier l'oreille controlatérale et les fosses nasales à la recherche d'un autre corps étranger.

### **D. 3 Complications**

Après extraction du corps étranger, les patients doivent être examinés à la recherche de complications locales ou régionales.

\*Les plaies du conduit auditif externe peuvent résulter soit de l'introduction du corps étranger, soit de son extraction, soit encore de sa présence. Bressler et al [204], ont trouvé cette complication chez 31 % des patients de sa série ; M Dubois [117], dans son étude, a observé que 14 % des patients présentaient un plaie du conduit auditif externe après extraction. L'examen initial peut être rendu difficile par le saignement. Il faut s'assurer, par un examen initial réalisé dans de bonnes conditions, qu'il ne s'agit pas d'un saignement provenant de l'oreille moyenne et s'extériorisant par une perforation tympanique. A défaut d'une aspiration, le sang peut être étanche avec des fragments de mèche de gaze. Dans tous les cas, la cicatrisation de la peau du conduit se produit en une semaine environ.

\* la deuxième complication est l'otite externe. Cette dernière peut être révélatrice du corps étranger ou survenir jusqu'à plusieurs jours après son extraction. L'otite externe est généralement révélée par une otalgie, qui peut être associée à une otorrhée. L'otalgie est intense et aggravée par la pression sur le tragus. L'examen otoscopique est délicat. La lumière du conduit auditif externe peut être très rétrécie, voire virtuelle. Si le tympan est visible, il apparaît macéré mais intact. Les germes en cause dans cette infection du revêtement cutané du conduit auditif externe sont les saprophytes du conduit auditif externe: *staphylocoques*, *streptocoques*, *Proteus* ou *pyocyaniques* (responsables de l'exceptionnelle otite externe maligne). Le prélèvement bactériologique n'est pas nécessaire dans les formes simples. Le traitement de ces otites externes, après

extraction du corps étranger, repose sur l'instillation de gouttes auriculaires, après avoir soigneusement vérifié l'intégrité de la membrane tympanique. La mise en place dans le conduit auditif externe d'une mèche ou d'un tampon permet de calibrer le conduit et d'augmenter le temps de contact entre la solution auriculaire et la peau du conduit auditif externe. Les gouttes utilisées sont composées d'un corticoïde et de un ou deux antibiotiques . L'antibiothérapie générale n'est habituellement pas nécessaire [117].

\*La perforation tympanique est une complication relativement rare des corps étrangers de l'oreille. Bressler et al [204] ne la trouvent que dans 4 % des cas. Une otalgie accompagnée d'une otorragie et survenant brutalement à l'introduction ou à l'extraction du corps étranger doit faire évoquer le diagnostic. La perforation est le plus souvent antero-inferieure car c'est la partie du tympan en regard du méat auditif. Dès que le tympan est perforé, se pose le problème de l'intégrité des éléments retrotympaniques : osselets, cochlée et vestibule. Un audiogramme et un examen vestibulaire doivent donc être pratiqués. En l'absence d'otoliquorrhée et si ces deux examens sont normaux, on peut éliminer une atteinte retrotympanique. Les bains et les instillations dans le conduit auditif externe sont à proscrire aussi longtemps que le tympan est ouvert car ils peuvent entraîner les souillures du conduit vers la caisse. Ces perforations ont tendance à se fermer spontanément. Dans le cas contraire, ce n'est qu'après 6 mois d'évolution et en l'absence d'otorrhée que l'on envisagera une myringoplastie [117].

## **2.5. Les laryngites aiguës de l'enfant**

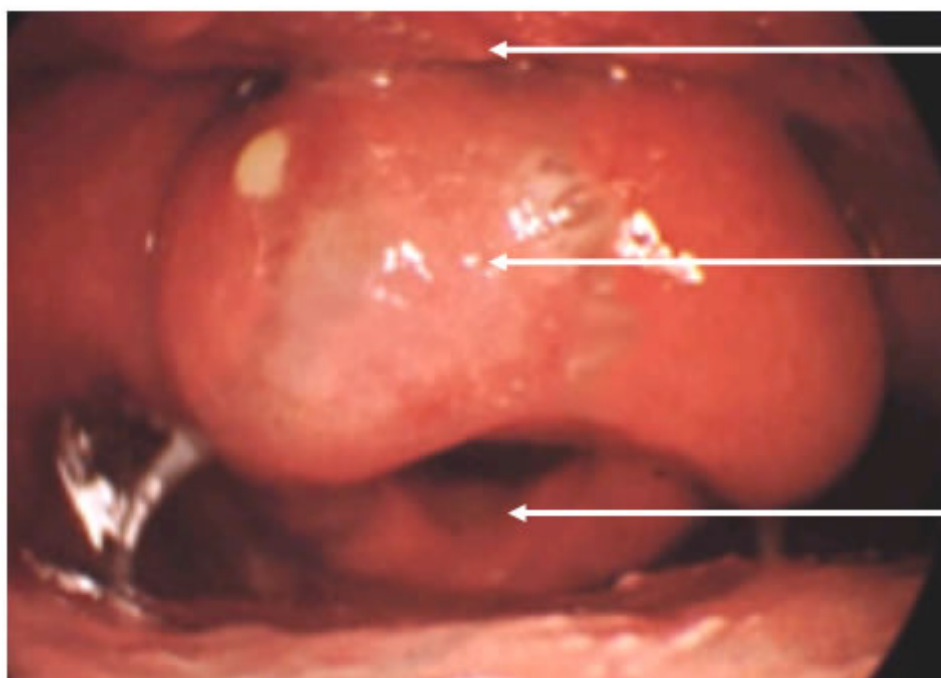
Ce sont des affections graves car elles peuvent mettre en jeu le pronostic vital de l'enfant par l'intensité de la gêne respiratoire qu'elles provoquent. Par conséquent la prise en charge diagnostique et thérapeutique doit être rapide et rigoureuse [76].

Au point de vue de fréquence, de sévérité et de prise en charge immédiat ; nous distinguons trois types de laryngites qui sont : les laryngites supraglottiques ou épiglottites, les laryngites sous glottitiques et la laryngite striduleuse.

### **A. L'épiglottite**

Il s'agit d'une infection bactérienne le plus souvent à *hemophilus influenzae* du vestibule laryngé. C'est une pathologie grave imposant dans tous les cas dès que le diagnostic est établi l'hospitalisation en unités de soins intensifs [83, 123, 186] (Figure 42).

Sur le plan épidémiologique l'épiglottite est rare, elle représente 1 à 2 cas pour 1000 hospitalisations pédiatriques [142]. L'âge moyen est de trois ans [69, 161].



Base de  
langue

Epiglottite

Margelle  
Laryngée  
postérieure



**Figure 42** : vue laryngoscopique d'une épiglottite avant intubation  
(O. Cuisnier) [216]

### **A.1. Etude clinique**

Le tableau clinique initial est fait d'une rhinopharyngite banale et d'une fièvre élevée chiffrée à 40°C ; devenant rapidement alarmant par une apparition brutale d'une dyspnée sévère avec tirage et une voie étouffée. L'enfant est pâle et angoissé, en position assise sur le lit, penché en avant, bouche entrouverte, d'où suinte une salive claire qui ne peut déglutir, sa langue est projetée en avant pour mieux respirer [69, 74].

L'examen clinique se limite à l'inspection pour suspecter le diagnostic d'épiglottite et décider l'hospitalisation urgente en unité de soins intensifs, pédiatrique de préférence, pour y faire l'objet d'une surveillance étroite ; en ayant à l'esprit qu'une intubation ou une trachéotomie pourront être nécessaires à tout moment.

Il ne faut pas surtout mettre l'enfant en décubitus dorsal ou examiner le pharynx par l'abaisse-langue, car cela risque d'entraîner un phénomène de bascule postérieur de l'épiglotte [69, 74].

### **A.2. Etude paraclinique**

Le diagnostic de l'épiglottite est clinique. La réalisation des radiographies ferait perdre du temps précieux. L'urgence absolue est de rétablir la liberté de la filière respiratoire par l'intubation [69, 66, 74].

### **A.3. conduite thérapeutique**

Une fois l'enfant hospitalisé, il est intubé. Si l'intubation est impossible, mieux faire une trachéotomie. Les prélèvements bactériologiques sont ensuite effectués par écouvillonnage sur l'épiglotte et le pharynx et éventuellement par des hémocultures et une ponction lombaire [68]. En cas d'antibiothérapie préalable, il faut demander la recherche des antigènes solubles dans le sang et dans le liquide céphalo-rachidien.

Le traitement de l'épiglottite comportera une antibiothérapie par voie parentérale pendant une semaine puis par voie buccale. La corticothérapie est toujours inefficace donc inutile [74, 66].

L'épiglottite est due le plus souvent à *hemophilus influenzae*, c'est pourquoi, l'antibiothérapie choisie doit tenir compte l'existence de souches sécrétant une betalactamase et avoir un pic d'activité très rapide. Actuellement, on prescrit la cefotaxime (claforant\*) à la dose de 100 mg / kg / j. le relais sera

pris au quatrième jour par l'Amoxicilline ou l'Amoxicilline- acide clavulanique en fonction des résultats des prélèvements bactériologiques[66].

L'évolution est suivie sur l'état ventilatoire, la courbe thermique et l'état du vestibule laryngé apprécié par la fibroscopie [51, 148].

L'extubation est menée entre la 48 et la 72 heure après contrôle fibroscopique [75].

Les éventuelles complications pulmonaires et articulaires sont traitées pour leur propre compte [74].

## **B. Les laryngites sous glottiques**

### **B.1. Introduction**

Ce sont des affections très fréquentes. Elles représentent 80 à 90 % des dyspnées laryngées aiguës. Leur période de survenue électorale est l'hiver et l'automne[69, 75].

Les laryngites sous glottiques touchent le plus souvent le garçon. L'âge de prédilection est se situe entre un et trois ans. La cause est essentiellement virale ; le virus le plus souvent retrouvés sont les *parainfluenzae*. Les formes bactériennes sont très rares [69, 74].

## **B.2. Etude clinique**

Cliniquement, dans les formes typiques, l'enfant présente une dyspnée laryngée nocturne d'intensité variable, allant d'une simple gêne à la détresse respiratoire ; une toux rauque et une fièvre modérée entre 38°C et 38,5°C. La voie est le plus souvent rauque. L'état générale est conservé que dans dans l'epiglottite [66, 69, 74, 75].

L'examen recherche l'absence de syndrome positionnel, l'intensité de la dyspnée laryngée et sa tolérance. L'auscultation broncho-pulmonaire recherche les signes d'une bronchite ou d'une pneumopathie surajoutée pouvant aggraver le pronostic respiratoire immédiat [69, 74].

Certaines formes rares connues par le nom des laryngites spécifiques réalisent des tableaux particuliers [75]:

- La laryngite diphtérique qui survient chez l'enfant non ou Mal vacciné, elle se manifeste par une dyspnée progressive précédée par une toux rauque et une voie éteinte. L'enfant dans ce cas est pale, tachycarde et peu fébrile avec un coryza serosanglant unilatéral. L'examen trouve des fausses membranes laryngées et pharyngées. Le prélèvement bactériologique des fausses membranes est obligatoire pour le diagnostic. Le traitement est urgent par une sérothérapie spéciale.

- La laryngite morbilleuse est bénigne si elle survienne en phase pre-éruptive, elle se manifeste par une simple dysphonie. Par contre la laryngite tardive est beaucoup plus grave, parfois ulcéreuse avec un risque de sténose secondaire [29].

- La laryngite herpétique est une forme néo-natale et rare. Le

laryngoscope fait avant l'intubation permet de visualiser les vésicules herpétiques au sein d'un œdème rouge.

### **B.3. Etude paraclinique**

Le diagnostic de la laryngite sous glottique est purement clinique ; aucune investigation paraclinique n'est nécessaire, sauf en cas de doute diagnostique [66, 69, 74].

\* La radiographie du larynx permet d'éliminer une possibilité d'une inhalation de corps étranger. Le cliché de profil permet d'éliminer une épiglottite. Cette radiographie ne doit être réalisée qu'en dehors de détresse respiratoire aiguë et ne doit à aucun cas prendre le pas sur un geste thérapeutique urgent [69, 74].

\* La laryngoscopie permet de d'affirmer le diagnostic en cas de doute. Elle doit être effectuée dans la salle d'endoscopie avec le concours d'une équipe anesthésique expérimentée en pédiatrie, avec le matériel d'intubation et de trachéotomie prêt à l'emploi [143]. Elle montre une inflammation globale du larynx et un bourrelet d'œdème débordant sous chaque cordon vocal réduisant la filière à une fente dont la largeur conditionne l'intensité de la dyspnée [69].

\* La radiographie pulmonaire recherche une éventuelle infection broncho-pulmonaire associée [74].

### **B.4. Conduite thérapeutique**

Le traitement fait appel à la corticothérapie à raison de 1 mg / kg de la méthylprednisolone en intraveineuse ou en intramusculaire, renouvelé en cas d'échec 20 minutes après. S'il n'y a pas amélioration 20 minutes après la deuxième injection, l'enfant doit être hospitalisé pour nébulisation de ¼ mg d'adrénaline avec 4 mg de dexamétazone et 3 ml de sérum physiologique. L'enfant reçoit également une perfusion de corticoïdes à la dose de 1 à 2 mg / kg / j pendant 48 à 72 heures ; le relais se fait par la bétaméthasone (Celestone\*) à raison de 10 goutte / kg / j. une antibiothérapie associée s'avère nécessaire, une cause bactérienne ne peut être éliminée même si elle est rare [59, 75].

En cas de détresse respiratoire aiguë ou apparition de signes d'épuisement l'intubation ou parfois la trachéotomie est la règle [74].

Le traitement de la laryngite diphtérique repose sur l'isolement de l'enfant, une sérothérapie spécifique de 30000 à 40000 unités (méthode de Besradka) et une antibiothérapie par pénicilline G. une vaccination par l'anatoxine diphtérique est systématique [74].

Dans la laryngite herpétique on propose un traitement par aciclovir à la dose de 30 mg / kg / j pendant une semaine [42].

L'évolution des laryngites sous-glottiques est souvent bonne sous traitement bien conduit.

### **C. Les laryngites striduleuses**

Ce sont les plus fréquents des laryngites et les moins graves. Leurs physiopathologies sont inconnues. Il s'agit d'un spasme glottique secondaire probablement à un reflux gastro-oesophagien, des phénomènes inflammatoire ou psychologique [75].

Cliniquement, l'enfant se présente par une dyspnée brutale nocturne modérée qui disparaît spontanément au moins d'une heure, sur un terrain de rhinopharyngite. Cette dyspnée est associée à une toux grasse suivie d'accès de suffocation. L'examen clinique est pauvre [66, 69, 74].

Le traitement consiste à une humidification de l'air et une corticothérapie par voie orale à base de betaméthasone (céléstène\*) 10gotte/ kg /j pendant trois à quatre jours [74, 75].

L'évolution se fait le plus souvent vers la guérison [66, 69, 74, 75].

## **2.7. Ethmoïdite aigue de l'enfant**

### **A. Introduction**

L'ethmoïde aigue de l'enfant est une affection grave secondaire le plus souvent à une infection rhino sinusienne [18]. Son pronostic fatal est nettement amélioré par le progrès de l'antibiothérapie.

Azoulay [7] rapporte dans sa thèse en 1972, 19 cas d'ethmoïdite. J.C. Chobaut [37] relève vingt cas de l'ethmoïdite et Haynes [86], 26 cas. Dans notre

étude, l'ethmoïdite est beaucoup plus rare, nous avons trouvé seulement deux cas.

L'ethmoidite est plus fréquente chez les garçons que chez les filles [10, 85, 86, 37, 61, 174], ceci est observé dans la plupart des études. En revanche dans le travail de Aidan, le rapport est inversé (117 filles contre 11 garçons) [54].

## **B. Etude clinique**

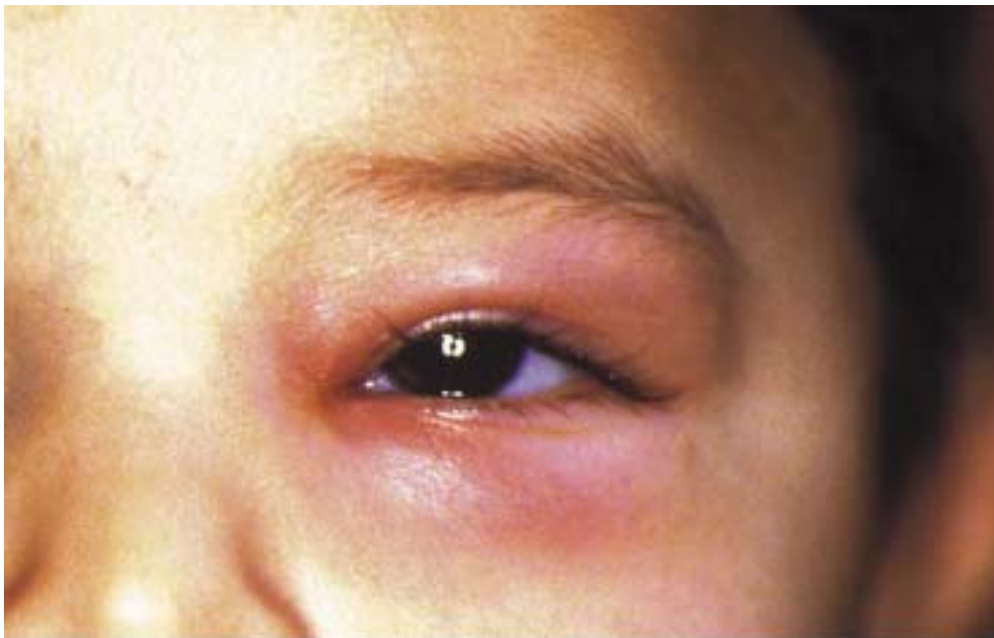La symptomatologie est fait d'un œdème palpébral unilatéral faisant suite à une rhinopharyngite. Cet œdème est rouge, chaud, douloureux, prédominant à la paupière supérieure et à l'angle interne de l'œil, une fièvre généralement élevée (39°C) avec altération de l'état général et une obstruction nasale et un mouchage purulent inconstant (figure 43) [37, 61]. L'intensité de l'œdème palpébral est variable selon la localisation, dès que l'œdème est important avec un œil non ouvrable spontanément, l'atteinte retroseptale est significativement plus fréquente [158].

L'enfant arrive le plus souvent avec des signes oculaires de complication (conjonctivites, chemosis, exophtalmie) (figure 44) [37, 162]. L'exophtalmie est un signe spécifique de l'atteinte retroseptale (97,4 %), il en est de même pour les troubles de l'oculo-motricité (100 %) qui ne sont, cependant pas très sensibles (20 %) [158].

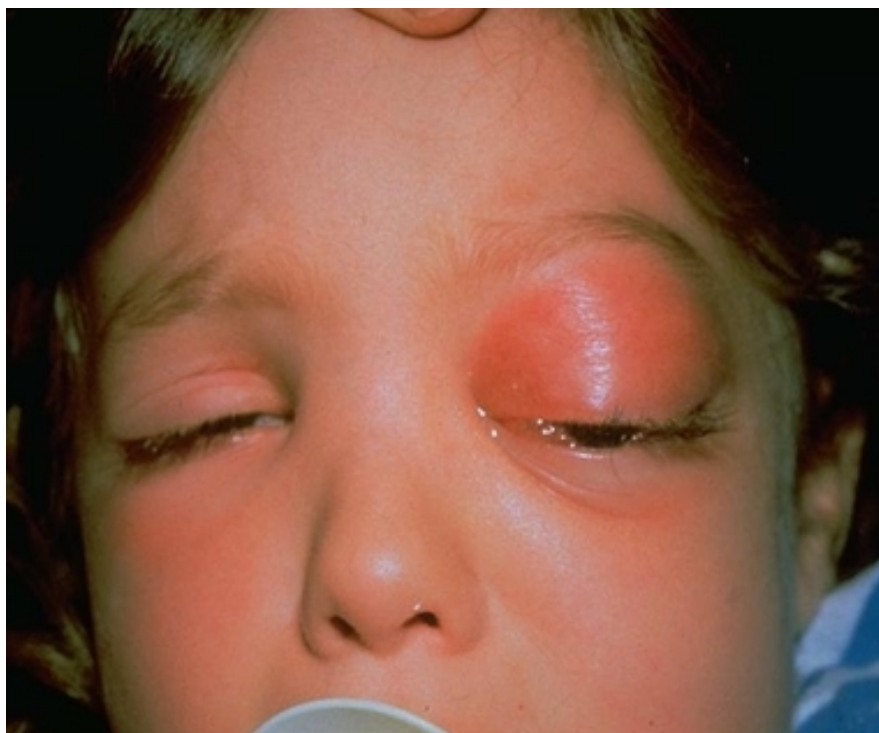Les signes neurologiques (trouble de conscience ou de comportement, signes de méningite...) ne sont pas rares [37].

Dès qu'il existe une suspicion d'atteinte retroseptale, le bilan radiologique, particulièrement le scanner, est indispensable.





**Figure 43 : Ethmoidite aiguë gauche de l'enfant [61].**



**Figure 44 : cellulite orbitaire avec volumineux œdème palpébral gauche (Internet)**

### **C. Examens complémentaires**

La tomodensitométrie est un examen indispensable. Il permet d'affirmer le diagnostic, de préciser l'atteinte orbitaire et de dépister les complications endocrâniennes (figure 45, 46).

L'endoscopie rhino sinusienne est un examen diagnostique et thérapeutique. Il permet d'effectuer des prélèvements bactériologiques précis et de faire un drainage sinusien de l'infection.

Concernant, les germes les plus impliqués [14, 61, 85, 86] ; nous retrouvons pour les aérobies : *l'hemophilus influenzae*, les *staphylococcies aureus*, les *streptocoques pneumoniae* et les *streptocoques pyogènes*. Par ailleurs les

anaérobies sont représentés par les *streptocoques anaérobies*, *microaerophilics*, *bacteroides*, *fusobacterium*, *veillonella*.

#### **D. Les complications**

L'ethmoïde est responsable des complications orbitaires et endocrâniennes. Ces complications font toute la gravité de l'affection.

##### **\* Les complications orbitaires [37]**

Elles sont classées en cinq stades selon Chandler :

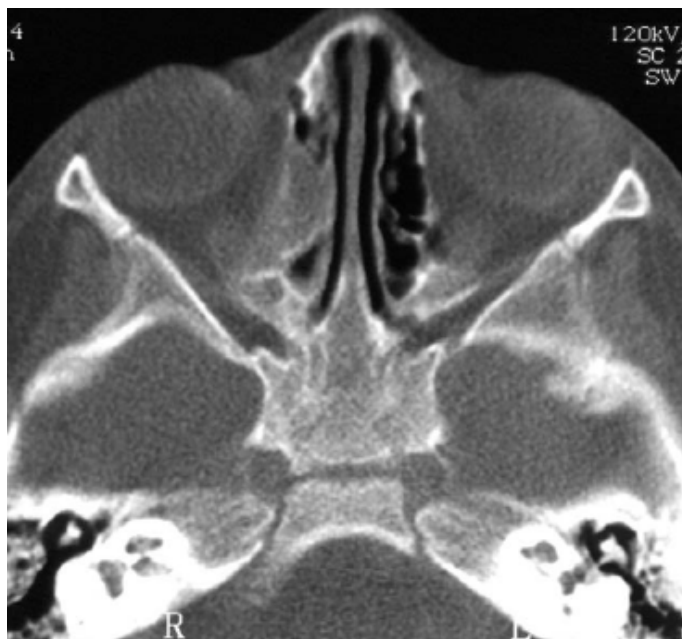- Stade 1 : cellulite pré orbitaire ou pré septale se manifeste par un œdème palpébral.
- Stade 2 : cellulite orbitaire, représentée par un chemosis et une exophtalmie. L'acuité visuelle et les mouvements oculaires sont intacts.
- Stade 3 : abcès orbitaire sous périosté, cliniquement l'enfant présente une exophtalmie avec ophtalmoplégie, diminution de l'acuité visuelle et une masse fluctuante le long du bord orbitaire.
- Stade 4 : phlegmon orbitaire. A ce stade, on note une exophtalmie sévère avec chemosis, ophtalmoplegie complète et une altération profonde de la vision pouvant rapidement évoluer vers la cécité.
- Stade 5 : thrombose de sinus caverneux.

##### **\* Les complications endocrâniennes**

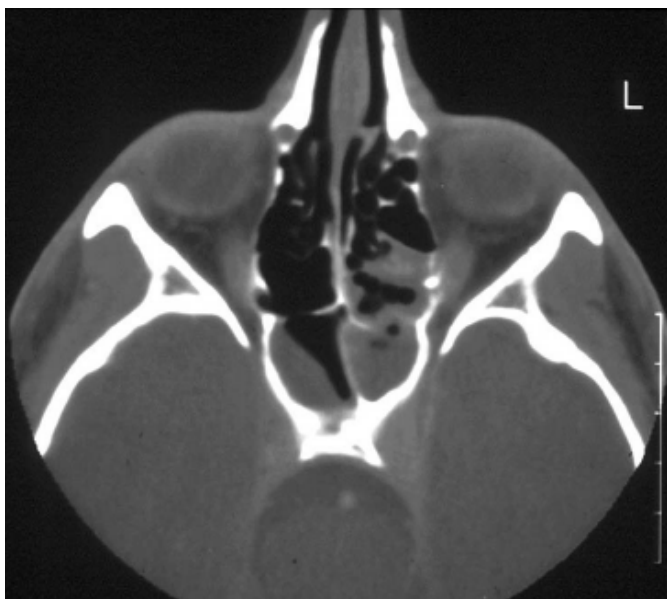Elles sont responsables d'une mortalité de 25 à 40% [135, 153]

- l'emphysème sous dural front-parietal, hémisphérique, inter-hémisphérique, ou sous tentoriel.
- La méningite purulente souvent associée à l'emphysème sous dural.

- Les abcès cérébraux
- Les thrombophlébites du sinus longitudinal supérieur



**Figure 45 :** Ethmoidite aiguë de l'enfant extériorisée  
(tomodensitométrie, coupe axiale) [61].



**Figure 46:** Sinusite ethmoïdale gauche avec infiltration Orbitaire en regard (stade II) (tomodensitométrie, coupe axiale) [162].

### **E. L'attitude thérapeutique**

Le traitement de l'ethmoïde doit être précoce et prolongé. Il est essentiellement médical.

Compte tenu de la fréquence des *hemophilus influenzae* et de staphylocoques qui sont producteurs des betalactamases, pour être efficace, on utilise la céphalosporine 3<sup>o</sup> génération ou l'association Amoxicilline-acide clavulanique par voie parentérale en milieu hospitalier [37].

Beaucoup d'auteurs préfère, du fait de la sensibilité inconstante des anaérobies aux céphalosporines 3<sup>o</sup> génération, l'association à un imidazolé. Cette antibiothérapie doit être poursuivi au moins dix jours et de toute façon cinq jours après l'obtention de l'apyrexie [183].

Le traitement anticoagulant doit être utilisé à titre indicatif en cas de thrombophlébite et préconisé à titre préventif dans les autres cas [134].

Le traitement chirurgical permet le drainage sinusien de l'infection ; sa place dans l'ethmoïdite aigue reste l'objet de discussion. L'indication est absolue en cas d'exophtalmie croissante, de baisse de l'acuité visuelle ou de trouble de la mobilité oculaire dans un contexte clinique et scanographique d'abcès [37].

Le drainage par voie externe, réalisé par une courte incision canthale interne, avec ouverture du périoste de la paroi interne d'orbite jusqu'à la lame papyracée et mise en place d'une lame laissée en place pour effectuer des lavages sans geste osseux associé, reste le traitement classique [209, 210, 211]. Pour d'autres, une ethmoïdectomie par voie externe endonasale doit être dans le même temps chirurgical [212, 213, 214, 215].

Un certains nombre d'auteurs préconisent la voie endoscopique pour le drainage des abcès sous périostés. Cette voies minimale non invasive permet d'ouvrir la lame papyracée après réalisation d'une ethmoïdectomie [213, 214].



**CONCLUSION**

Le but de notre travail consistait à faire une étude épidémiologique des urgences ORL rencontrées chez l'enfant. Leur fréquence dans notre contexte est assez importante ; elle fait 20,82 %. Les enfants de jeune age et ceux de sexe masculin représentent la majorité des cas des consultants des urgences ORL pédiatriques.

Ces urgences regroupent des pathologies multiformes. Certaines s'intègrent dans le cadre des urgences absolues pouvant mettre en jeu le pronostic vital immédiat de l'enfant et sont dominées par les traumatismes de la face avec 24,73 % des cas. Les urgences relatives rassemblent essentiellement les maladies infectieuses.

Les affections cervico-faciales occupent le premier rang dans notre travail avec une fréquence de 61,64 %, dominées par les plaies de la face.



La conduite thérapeutique est différente d'une pathologie à une autre néanmoins le traitement médical est le plus souvent adapté. Le traitement chirurgical est souvent complété par un traitement médical. Nos résultats immédiats sont satisfaisants dans l'ensemble.



**RESUMES**

## **RESUME**

Du 1<sup>er</sup> janvier 2000 au 31 décembre 2004, nous avons relevé 10167 urgences ORL pédiatriques soit une fréquence de 20,82 %. Nous recevons une moyenne annuelle de 2033 cas par an.

Les garçons prédominent et représentent 61,33 % contre 38,66 % chez les filles. La moyenne age est de 7,5 ans avec des extrêmes allant de six jours à 15 ans. L'age critique se situe entre un et trois ans avec une fréquence de 24,86 %.

Quatre pathologies viennent en tête de la liste. Elles représentent 79,28 %. Les traumatismes de la face constituent le premier motif de consultation avec une fréquence de 24,73 % ; ces traumatismes sont isolés dans

la plupart des cas, les fractures de la face sont d'une fréquence faible et sont dominées par les fractures des os propres du nez (83,9 %). Les plaies arrivent en second lieu avec une fréquence de 23,37 % ; suivi des corps étrangers qui font 16,22 %. L'otite occupe le quatrième rang avec 15,35 % des cas, cependant elle reste la première infection dans notre contexte particulièrement chez les enfants dont l'âge est situé entre un et trois ans ; l'otite moyenne aiguë est le plus souvent fréquente à son propos, elle représente 82 % des otites relevées.

Selon le type, les urgences absolues représentent 64,3 % dominées par les traumatismes de la face, les urgences relatives 35,2 %, tandis que les urgences fonctionnelles ne font que 0,5 %.

Par ailleurs, compte tenu du siège des affections rassemblées, les urgences cervico-faciales prédominent avec une fréquence de 61,64 %, suivi des urgences otologiques (22,64 %). Les urgents rhinologiques arrivent en dernier lieu avec 15,72 % cas.

Le traitement a été ambulatoire dans 98,78 % des cas ; 1,11 % cas ont été référés ; tandis que dans 0,11 cas l'hospitalisation a été préconisée. Nos résultats immédiats ont été satisfaisants dans l'ensemble.

## **Summary**

From January 1 st, 2000 to December 31 st, 2004, we noticed 10167 pediatric ORL emergencies, let a frequency about 20,82 %. We collected annual mean of 2033 casa a year.

The boys predominante and represent 61,33 % against 38,66% in the girls. The mean age is 7,5 years old with age range from six days to 15 years old.

The critical age is between one and three years with a frequency about 24,86 %.

Four pathologies are in the head of the list. They represent 79,28 %. The traumatismos of the face represent the first cause of consultation with a frequency about 24,73 %. These traumatismos are isolate in the majority of the cases, the frequency of the face fractures is low and are dominated by the fractures of the the nose bones (83,9 %). The wounds are in the second place that the frequency

is 23,37 %, then are the foreign bodies in 16,22 %. The otitis is in the fourth position in 15,33 % of the cases, however, it is still the first infection in our context, particularly in the children that the age is from one to three years old; the acute middle ear diseases is the most often frequent, it represents 82 % of the otites collected in our series.

According the type, the absolute emergencies represent 64,3 % dominated by the face traumatisms, the relative emergencies 35,2 % whereas the functional emergencies represent only 0,5 %.

More over, if we take into account the reassembled affections, the cervicofacial emergencies predominate with a frequency of 61,64 % followed by the otologic emergencies (22,64 %).

The rhinologie emergencies are in the last position in 15,72 % of the cases.

The treatment has been ambulatory in 98,78 % of the cases, 1,11 % have been refered, whereas in 0,11 % of the cases, the hospitalization has been recommended. Our immediate results have been satisfying on the whole.

## ملخص

من فاتح يناير 2000 إلى غاية 31 دجنبر 2004، سجلنا 10167 حالة مستعجلة لأمراض الأذن، الأنف والحنجرة لدى الأطفال، أي بنسبة تردد بلغت 20,82%. وسجلنا معدلا سنويا بلغ 2033 حالة.

وقد كانت هناك غالبية الأطفال الذكور بنسبة 61,33%، مقابل 38,66% من الفتيات. متوسط السن بلغ 7,5 سنوات مع حدين يتراوحان بين 6 أيام و 15 سنة. السن الذي يعرف الإصابة أكثر يتراوح بين سنة و 3 سنوات مع نسبة تردد بلغت 24,86%.

أربع مرضيات تحتل مقدمة اللائحة. وتمثل 79,28%. رضوح الوجه تشكل السبب الأول للإستشارة الطبية بتردد بلغ 24,73%، هذه الرضوح منعزلة في جل الحالات الكسور بالوجه تمثل نسبة تردد ضعيفة وتعرف غالبية كسور عظام الأنف (83,9%). الجروح تأتي في المرتبة الثانية بنسبة تردد بلغت 23,37%، تليها الأجسام الغريبة التي

تمثل 16,22% التهاب الأذن تحتل المرتبة الرابعة بنسبة 15,35% من الحالات، مع ذلك فهي تبقى أول عدوى في مجالنا خاصة عند الأطفال المتراوحة أعمارهم بين سنة و3 سنوات، التهاب الأذن الوسطى الحاد جد متكرر بهذا الصدد، ويمثل 82% من التهابات الأذن المسجلة.

تبعاً لنوع الإصابة، تمثل المستعجلات المطلقة 64,3% بغالبية رضوح الوجه، المستعجلات النسبية 35,2% في حين أن المستعجلات الوظيفية لا تمثل سوى 0,5%. مع ذلك، ومراعاة لتموضع الإصابات المجمعة، فإن المستعجلات المرتبطة بالعنق والوجه تعرف الغالبية بتردد بلغ 61,64%، تليها المستعجلات الخاصة بالأذن (22,64%). المستعجلات المتعلقة بالأنف تأتي في المرتبة الأخيرة بـ 15,72% من الحالات.

كان العلاج بطريقة سيرية في 98,78% من الحالات، 1,11% من الحالات تم الرجوع إليها، في حين ان في 0,11% من الحالات تم اقتراح الاستشفاء. نتائجا المباشرة كانت حسنة بصفة عامة.



**Bibliographie**

---



1- **AL-HILOU R.**

Inhalation of foreign bodies by children: Review of experience with 74 cases  
dubat .

*J Laryngol Otol* 1991; 105: 466-470.

2- **AMARATUGUNA., N A ., DE S.**

Mandibular fracture in children a study of clinical aspect, treatment needs and complications.

*J oral Maxillo-fac surg* 1988; 46: 637-643.

3- **AMARATUNGA NA.**

Mandibular fractures in children. A study of clinical aspects, treatment needs, and complications.

*J. Oral Maxillo-fac. Surg* 1988; 46: 637-640.

4- **AMARATUNGA NA.**

The relation of age to the immobilization period required for healing of mandibular fractures.

*J. Oral Maxillo-fac. Surg*, 1987; 45:111-113.

5- **ARONOVITZ GH.**

Treatment of Otitis media with cefuroxime axetil.

*South Med J.* 1998; 8: 978-980.

6- **AYTAC A., YUDAKOL Y., IKIZLER C., OLGA R., SAYLAM A.**

Inhalation of foreing bodies in children. Report of 500 cases.

*Thorac Cardiovasc Surg* 1977; 74 : 145-150.

7- **AZOULAY B.**

Cellulites et phlegmons de l'orbite secondaires aux ethmoïdites de l'enfant.

*Thèse Méd, Paris, Necker*1972 ; 91.

8- **BA I., JIMONGOU PK.,**

Les fractures mandibulaires chez l'enfant.

*Odontostomatol. Trop*1983; 4: 203-204.

---

**9- BABIN E., LEMARCHAND V., MOREAU S., GOULLET de RUGET M., VALDAZO A., BEQUIGNON A.**

Failure of antibiotic therapy in acute otitis media.

*J Laryngol Otol* 2003; 117: 173–176.

**10- WATTERS BD., WALLER PH., HILES DA., MICHAELS RH.**

Acute orbital cellulitis.

*Arch Ophthalmol* 1974; 94: 785-788.

**11- BADER MEUNIER B., PINTO G., TARDIEU M., PARIENTE D., BOBIN S., DOMMERGUE JP.**

Mastoiditis, meningitis and venous sinus thrombosis caused by *Fusobacterium necrophorum*.

*Eur J Pediatr* 1994; 153: 339-41.

**12- BAKER SP., FISHER RS.**

Childhood asphyxiation by choking or suffocation.

*JAMA*. 1980 ; 244 :1343-1346.

**13- BALABAN B., MUELLER BH., MARCOOT RM.**

Functional treatment of condylar fractures in children.

*J. Pedodont* 1979; 4: 88-96.

**14- BARKIN RM., TODD JK., AMER J.**

Periorbital cellulitis in children

*Pediatrics* 1987; 62, 3: 390-392.

**15- BARNABE D., BRICHE T., LEPAGE P., RONDET P., GOUTEYRON JF., KOSSOWSKI M.**

Fractures nasales

*Encycl Med Chir ((Éditions Scientifiques et Médicales Elsevier SAS, Paris), Oto-Rhino-Laryngologie ; 2002 ; 20-385-A 10 : 11p.*

**16- BELLAVOIR A., SULEAN J., JOUEN.F.**

Considérations statiques à propos des fractures sinusales de la face.

*Rev stomatol chir Maxillo-fac* 1984; 85,414-415.

---

**17- BERDON WE., DEE GJ., ABRAMSON SJ., ALTMAN RP., WUNG JT.**

Localized pneumothorax adjacent to a collapsed lobe: a sign of bronchial obstruction.

*Radiology* 1984 ; 150 : 61-64.

**18- BERKLEY E.**

ethmoiditis pathophysiology and medical management.

*Otolaryngology clinics of North America* 1988; 18: 43-50.

**19- BERTHET V.**

La réduction orthopédique des fractures des os propres du nez analyse rétrospective des résultats; à propos de 102 cas

[Thèse] Rouen 1992

**20- BERTHOUZE E., SAGNE D., MOMEGE B., ACHARD R.**

Traitement des fractures mandibulaires chez l'enfant. Notre attitude thérapeutique.

*Rev. Stomatol. Chir. Moxillo-fac* 1980; 80: 285-288.

**21- BINDER L., ANDERSON W.A.**

Pediatric gastrointestinal foreign body ingestions.

*Ann. Emerg. Med* 1984; 13: 112-117.

**22- BLACK RE., CHOI K J., SYME WC., JOHNSON DG., MATLAK ME.**

Broncoscopic removal of aspirated foreign bodies in children.

*Am J Surg* 1984; 148: 778-781.

**23- BLAZER S., NAVEH Y., FRIEDMAN A.**

Foreign bodies in airway. A review of 200 cases.

*Am J Dis Child* 1980; 134:68-71.

**24- BLUESTONE CD.**

Otitis media and Sinusitis management and when to refer to the otorhinolaryngologist.

*J Pediatr Infec Dis* 1989; 6: 100-106.

---

**25- BLUESTONE CD.**

Recent advances in the pathogenesis, diagnosis, and management of otitis media.

*Pediatric Clin North Am*, 1981; 28: 727-755.

**26- BLUESTONE CD.**

Management of otitis media in infants and children: current role of old and new antimicrobial agents.

*pediatr Infect Dis J* 1988; 7: 129-136.

**27- BLUESTONE CD.**

Modern management of Otitis media.

*Pediatric Clin North Am*. 1989; 36, 6.

**28- BLUSTONE CD., BERRY OC.**

Concepts on the pathogenesis of middle ear effusions.

*Ann Otol Rhino Laryngol* 1976; 85:182-186.

**29- BOROWIECKI B., CROFT CB.**

Experimental animal model for subglottic stenosis.

*Ann Otol rhinol Laryngol* 1977; 86, 835-840.

**30- BRODIE D.P., GRIGGS JV., CUNNONGHAM K.**

Comparative study of cefuroxime axetil suspension and amoxicillin syrup in the treatment of acute Otitis media in general practice.

*J Int Med Res* 1990; 18: 225-229.

**31- CALDERON S., WEISS N., GARLICKJA.**

The technique for the treatment of mandibular body fractures in young children.

*Int. J. Oral. Maxillo-fac. Surg* 1989; 18:83-84.

**32- CAMPBELL DN., COTTON EK., LILLY JR.**

A dual approach to tracheobronchial foreign bodies in children.

*Surgery* 1982; 91: 178-182.

**33- CARROL MJ., HILL CM., MASSON DA.**

Facial fractures in children.

*Br dent J* 1987; 163: 23-26.

---

**34- CHEN D., LALWANI AK., HOUSE JW., CHOO D.**

Aspergillus mastoiditis in acquired immunodeficiency syndrome.

*Am J Otol* 1999; 20: 561-7.

**35- SERGIO BITTENCOURT., ULISSES J. RIBEIRO., PAULO A. VICHY JR., FABRICIA D., COLOMBANO., LYS M. A. GONDIM., ELAINE M., WATANABE.**

Flebite de seios sigmóide e transverso e mastoidite de Bezold: relato de caso e revisão da literatura

Ano: 2002 Vol. 68 Ed. 5 - Setembro - Outubro - (22º) Páginas: 744 a 748.

**36- GANRY JC., MONRIGAL JP., DUBIN J., PREKEL MP., TESSON B.**

Corps étrangers des voies aériennes

*Conférences d'actualisation 1999; Elsevier, Paris, et SFAR, p. 765-786.*

**37- CHOBOUT JC., MENGET A., BADET JM., COGNARD JL., GUILLAM B., GEORGE C., RENAUD-PECARD L.**

Les ethmoidites de l'enfant à propos de 20 observations récentes.

*JFORL* 1993; 42, 3:195-200.

**38- CLERGUE F., CHAARA M., MURAT I.**

Critères de choix d'un agent halogéné. In : conférence d'actualisation.

*38º congrès national d'anesthésie et de réanimation. Paris ; Elsevier, 1996 : 101-117.*

**39- COHEN R., LEVY C., BOUCHERAT M., COLCADEN L., CORRARD F., ELBEZ et AL ACTIV.**

Enquête épidémiologique sur l'otite moyenne aigue.

*Médecine et enfance. 1996: 27-31.*

**40- COHEN SR., HERBERT WI., LEWIS GB., GELLER KA.**

Foreign bodies in the airway. Five-year retrospective study with special reference management.

*Ann Otol Rhinol Laryngol* 1980; 89 : 437-442.

---

**41- COHEN SR.**

Unusal presentations and problemes creted by mismanagement of foreign bodies in the aerodigestive tract of the pediatric patient.

*Ann Otol Rhinol Laryngol* 1981 ; 20 :316-322.

**42- CONTENCIN P., BOBIN S., FRANCOIS M., LAUDIGNON N., NARCY P.**

Laryngite du nouveau-né : a propos de 3 observations.

*Ann Otolaryngol* 1985; 102 : 333-336.

**43- MANACH Y.**

Les ingestions de corps etrangers

*Rapport de la société Française d'ORL et de chirurgie de la face et du cou* 2002 ; 73-77.

**44- CRYSDALE W.S., SENDI K.S., YOO J.**

Esophageal foreign bodies in children: 15-year review of 484 cases.

*Ann. OtoL Laryngol*, 1991; 100: 320-324.

**45- DALY KA, RICH SS., LEVINE S., MARGOLIS RH., LE CT., LINDGREN B., et AL.**

The family study of otitis media: design and disease and risk factor profiles.

*Genet Epidemiol* 1996; 13: 451–458.

**46- DAVY-CHEDAUTE.F., JEZEQUEL.J.A.**

Corps étrangers des fosses nasales. Rhinolithiase.

*Encycl Med Chir (Paris, France), Oto-Rhino-Laryngologie*, 1994 ; 20-390-A-10 : 4p.

**47- DEBRIE JC., QUINIO M.**

Les corps étrangers en ORL : Bilan d'une année.

*Dakar Méd* 1981 ; 26 : 331-337.

**48- DEFFEZ JP., BORDAIS P., GROS F.**

Blocage bimaxillaire dans les fractures du très jeune enfant, en ouverture buccale maximale.

*Rev. Stomatol. Chir. Maxillo-fac* 1975; 76:429-438.

---

**49- DEHESDIN D., ANDRIEU GUITRANCOURT J., INGOUF G., PERON JM.**

Les brûlures caustiques de l'œsophage chez l'enfant à propos de l'endoscopie initiale et de calibrage de principe.

*Ann. d'ORL Paris 1982- 99 ; 10, 11 : 497-504.*

**50- DEHESDIN D., ANDRIEU-GUITRANCOURT J., ASCHER B. PERON JM.**

Corps étrangers tracheobronchiques de l'enfant.

*LARC Med ; 1983, 3 : 573-577.*

**51- DIAZ JH.**

Croup and epiglottis in children : the anesthesiologist as diagnostician.

*Anessth Analg 1985 ; 64 : 621-633.*

**52- DIMITROULIS G.**

Condylar injuries in growing patients.

*Aust. Dent. J 1997; 42, 367-371.*

**53- DONAZZAN M., PELLERIN P., BUFFETAUD JP., FUNK H.**

A propos des fractures mandibulaires de l'enfant.

*Rev. Stomatol. Chir. Maxillafac., 1980:81:289-295.*

**54- AIDAN P. FRANCOIS M. PRUNEL M.**

Cellulite de la region orbitaire chez l'enfant.

*Arch pediatr; 1994; 1: 879-885.*

**55- DUCROZ V., LE PAJOLEC C., HARBONN E., BOBIN S.**

Mastoidites aiguës à germes anaérobies, revue de la littérature à propos d'un cas.

*Ann Otolaryngol Chir Cervicofac 1993; 110: 55-9.*

**56- HOLT GR., GATE GA.**

Masked mastoiditis.

*Laryngoscope 1983; 93: 103-7.*

---

**57- ELLEFSEN B., BONDING P.**

Facial palsy in acute otitis media.  
*Clin Otolaryngol* 1996; 21: 393-5.

**58- ELLER WC., HAUGEN RK.**

Food asphyxiation.  
*N Engl J Med*, 1973 ; 289 :81-83.

**59- ERMINY M., LENDERO A., BIACABE B., BONFILS P.**

urgences en oto-rhino-laryngologie.  
*Encycl Méd Chir (Editions scientifiques et médicales Elsevier SAS, Paris)*,  
2000 ; 24-162-A-10 : 13p.

**60- ETZEL RA., PATISHALL EN., HALEY.N.J.**

Passive smoking and middle ear effusion among children in day care.  
*Pediatrics* 1992; 90: 328-232.

**61- EUSTIS H.S., ARMSTRONG D.C., BUNCIC J.R.**

Staging of orbital cellulitis in children: computerized tomography characteristics and treatment guidelines.  
*J Pediatr Ophthalmol and Strabismus*, 1986; 23, 246-251.

**62- FAGAN T., MATHWSON RJ.**

Unusual nasal foreign body detected by panoramic dental radiography : case report.  
*Pediatr Dent* 1990; 12: 486-490.

**63- FIGUERAS G.**

Otogenic *Fusobacterium necrophorum* meningitis in children.  
*Pediatr Infect Dis J* 1995; 14:627.

**64- FRANCOIS M., COUGNIOT S.**

Mastoïdites du nourrisson et de l'enfant.  
*Encycl Méd Chir. Paris: Elsevier SAS; 1998. 6p, Oto-rhino-laryngologie, 20-090-A-10.*

---



**65- FRANCOIS M., VAN DEN ABEELLE T., VIALA P.,  
NARCY P.**

Mastoidites aiguës extériorisées de l'enfant, à propos d'une série de 48 cas.  
*Arch Pédiatr* 2001; 8:1050-4.

**66- FRANCOIS M.**

Conduite à tenir devant une dyspnée aigue obstructive de l'enfant.  
*Encycl Méd Chir (Elsevier, Paris), 1997 ; Urgences, 24-315-A-10, Pédiatrie, 4-061-A-30 : 4p.*

**67- FRANCOIS M., THACH-TOAN., MAISANI D., PREVOST C.,  
ROULLEAU P.**

Endoscopie pour recherche de corps étrangers des vois aériennes inférieures chez l'enfant. A propos de 668 cas.  
*Ann Otolaryngol Chir Cervicofac, 1985 ; 102 : 433-441.*

**68- FREIDMAN EM., DAMION J., HEALY GB., Mc GILL TJ.**

*Supraglottitis and concurent hemophilus meningitis. Ann Otol Rhinol Laryngol* 1985 ; 94 : 470-472.

**69- FRYDMAN E., LESCANNE E., TOSSOU M., PLOYET MJ.**

Diagnostic des dyspnées laryngées de l'enfant. Edition Techniques,  
*Encycl Méd Chir (Paris, France), Oto-rhino-laryngologie 1994 ; 20-641-A-10 : 7p.*

**70- GEHANNO.P., BARRY.B.**

Otites moyenne aigue .  
*Encycl Med Chir ( Elsevier, Paris), Oto-Rhino-Laryngologie, 1997 ; 20-085-A-10 : 5p.*

**71- GEHANNO.P., BOUCOT.I., SIMONET.M., BINGEN.F., LAMBERT  
ZECHVSKY., BERCHE.P.**

epidemilogie bacterienne de l'otite moyenne aigue.  
*Ann Pediatr ( Paris) 1992; 39,8: 485-490.*

**72- GHAFFAR FA., WORDEMAN M., McCracken GH.**

Acute mastoiditis in children: a seventeen-year experience in Dallas, Texas.  
*Pediatr Infect Dis J* 2001;20:376-80.

---

**73- GIORDANO A., ADAMS G., BOLES L. et COLL.**

Current management of esophageal foreign bodies.

*Arch. Otolaryngol* 1981, 107, 249-251.

**74- GIRARD M., FRYDMAN E., LAUNEY C., PLOYET MJ.**

Laryngites de l'enfant.

*revue de Méd de Tours* 1991 ; 25, ½.

**75- GIRSCHIG H.**

Les laryngites aiguës.

*In : Garabédian EN, Bobin S, MonteilJP, Triglia JM eds. Paris : Flammarion Médecine Sciences, 1996; 209-212*

**76- GLIKLICH RE., EAVEY RD., IANNUZZI RA., CAMACHO AE.**

A contemporary analysis of acute mastoiditis.

*Arch Otolaryngol Head Neck Surg* 1996 ; 122: 135-9.

**77- GOLZ A., NETZER A., GOLDENBERG D., WESTERMAN ST., WESTERMAN LM., JOACHIMS HZ.**

The association between iron deficiency anemia and recurrent acute otitis media.

*Am J Otolaryngol* 2001; 22: 391-394.

**78- GREGORY GA.**

Pediatric anesthesia.

*New York : Churchill Livingstone, 1994.*

**79- GROENENBEOG WN., BUTER CT.**

An unusual radiopacity in the upper jaw.

*Int J Oral Surg* 1984 ; 13: 172-173

**80- HADDAD J.**

Treatment of acute otitis media and its complications.

*Otolaryngol Clin North Am* 1994; 27: 431-41.

**81- HALL RK,**

Injury of the face and jaw in children.

*Int oral surg* 1972; 1: 23-26.

---

**82- HARDT N., GOUSAUNER A.**

The treatment of mandibular fractures in children.  
*J. Cranio. Maxillo-fac. Surg* 1993; 21:214-219.

**83- HARTMAN JF.**

Prise en charge des eglottites aiguës de l'enfant.  
*Lettre ORL* 1991; 120: 17-22.

**84- HAWKINS DB.**

Removal of blunt foreign bodies from the esophagus.  
*Ann. Otol Rhinol Laryngol* 1990; 99: 935-940.

**85- HAWKINS D.B., CLARK R.W.**

Orbital involvement in acute sinusitis. Lessons from 24 childhood patients.  
*Clin Pediatr*, 1977; 16, 5: 464-471

**86- HAYNES R.E., CRAMBLETT HG.**

Acute ethmoiditis, Its relationship to orbital cellulitis.  
*Am J Dis Child*, 1967; 114: 261-267.

**87- HERNANZ-SCHULMAN M., NAIMARK A.**

Avoiding disaster with esophageal foreign bodies.  
*Emerg. Med. Reports*, 1984 : 133-140.

**88- HEYMANS O., NELISSEN X1, MEDOT M1, LAHAYE T1, FISSETTE I.**

Les traumatismes du nez.  
*Rev Méd Liège* 1977; 32:764-767

**89- HOLLINGER LD.**

Management of sharp and penetrating foreign bodies of the upper aerodigestive tract.  
*Ann Otol Rhinol Laryngol* , 1990 ; 99 : 684-688.

**90- HOUNKPE YYC., VODOUHE SJ., MEDJI ALP.**

Urgences oto-rhino-laryngologiques au centre national hospitalier et universitaire de Cotonou (bilan d'activités du 1<sup>er</sup> juin 1989 au 31 mai 1990),  
*Les cahiers d'ORL* 1991 ; 26, 9.

---

**91- HURET CH.**

Corps étrangers des voies aériennes de l'enfant.

[Thèse]. Tours, 1979.

**92- INFANTE COSSIO P., ESPIN GALVEZ F., GUTIERREZ PEREZ JL.**

mandibular fractures in children. A retrospective study of 99 fractures in 59 patients.

*Int. J. Oral. Maxillo-fac. Surg.*, 1994; 23: 329-331.

**93- JAMMET P., SOUYRIS G., ATLAN G., DUPOIRIEUX L.**

Etude comparative de deux séries d'ostéosynthèses mandibulaires par plaques vissées.

*Rev. Stomatol. Chir. Maxillo-fac.*, 1992; 93:76-79.

**94- JENSEN I.P., EJLERTSEN T.**

Reappearance of group a streptococci in acute Otitis media.

*Scan J infect Dis*, 1990; 22: 431-435.

**95- JONES KM., BAUER BS., PENSLER JM.**

Treatment of mandibular fractures in children.

*Ann. Plast. Surg.*, 1989; 23:280-283.

**96- JONES N.S., LANNIGAN F.J., SALAMA N.Y.**

Foreign bodies in the throat: a prospective study of 388 cases.

*J. Laryngol Otol.*, 1991; 105: 104-108.

**97- KANGSANARAK J, FOOANANT S, RUCKPHAOPUNT K, NAVACHAROEN N, TEOTRAKUL S.**

Extracranial and intracranial complications of suppurative otitis media.

*J Laryngol Otol* 1993; 107: 999-1004 Report of 102 cases.

**98- KAPLAN SL., MASON EO., WALD ER., KIM KS., GIVNER LB., BRADLEY JS., et AL.**

Pneumococcal mastoiditis in children.

*Pediatrics* 2000 ; 106: 695-9.

---

**99- KASZAR-SEIBERT DJ., KORN WT., BINDMAN DJ et COLL.**

Treatment of acute esophageal food impaction with a combination of glucagon, effervescent agent, and water.

*A JR 1990, 154, 533-534.*

**100- KAVANAGH KT, LITOVITZ T.**

Miniature battery foreign bodies in auditory and nasal cavities.

*JAMA 1982 ; 255 : 1470-1472*

**101- KELLER JL., EVAN KE KE., WETMRE RF.**

Toxic shock syndrome after closed reduction of a nasal fracture.

*Otolaryngol Head Neck Surg 1999; 120: 369-370*

**102- KERSCHNER JE., BESTE DJ., CONLEY SF., KENNA MA., LEE D.**

Mediastinitis associated with body erosion of the esophagus in children.

*In J Pediatr Otorhinolaryngol 2001; 59:39-97*

**103- KRAMER TA., RIDING KH., SALKELO LJ.**

Tracheobronchial and esophageal foreign bodies in the pediatric population.

[100]

*J. Otolaryngol 1986; 15: 355-358.*

**104- KUHNS DW., DIRE DJ.**

Button battery ingestions.

*Ann. Emerg. Med 1989; 18: 293-300.*

**105- LAHLOU MM., BOULAADAS M., ESSAKALI L., BENCHAKROUN L., KZADRI M.**

Conduite à tenir devant un traumatisme de la face.

*Esperencs Medicales 2003 ; 10, 96.*

**106- LAMBERT S., REYCHLER H., MICHELI B., PECHEUR A.**

Le traitement des fractures du condyle mandibulaire.

*Rev. Stomatol. Chir. Maxillac 1995; 96: 96-104.*

**107- LEIZOROVICZ A.**

Diagnosis and management of acute otitis media in children : results from a national survey in France.

*19<sup>th</sup> international congress of chemotherapy, Montréal 1995 : [abstract nj2097].*

---

**108- LESCANNE E., SOIN C., LESAGE V., MERCIER C., PLOYET E.**

Corps étrangers laryngo-tracheo-bronchiques

*Encycl Med Chir (Elsevier, Paris) Otorhinolaryngologie 1997 ; 20-730-A-10 : 10p.*

**109- LHEUREUX P., CAVENAILE JC., CORNIL A., NOUVELLE M., SERMON F., LEDUC D., ASKENASI R.**

Ingestion de corps étranger : attitude pratique.

*Réanimation Urgences, 1996; 5, 5: 637-653*

**110- LIM CT., TAN KP., STANELY RE.**

Cricoid calcification mimicking an impacted foreign body.

*Ann Otol Rhinol Laryngol 1993 ; 102 : 735-737.*

**111- LITOVITZ T.**

Battery ingestions: Product accessibility and clinical course.

*Pediatrics, 1985; 75: 469-476.*

**112- LITOVITZ T., SCHMITZ B.F.**

Ingestion of cylindrical and button batteries: an analysis of 2 382 cases.

*Pediatrics, 1992; 89: 747-757.*

**113- LIASHAR R., DANO L., DANGOOR I., BRAVERMAN I., SICHEL JY.**

Computed tomography diagnosis of esophageal bone impaction a prospective study.

*Ann Otol Rhinol laryngol, 1999; 108: 708-710.*

**114- LUNTZ M., BRODSKY A., NUSEM S., KrONENBERG J., KEREN G., MIGIROV L, et AL.**

Acute mastoiditis, the antibiotic era; a multicenter study.

*Int J Pediatr Otorhinolaryngol 2001; 57: 1-9.*

**115- LUSTMANN J., MILHEM I.**

Mandibular fractures in infants: review the literature and report of seven case.

*J. Oral. Maxillo-fac. Surg., 1 994; 52:240-245.*

---

**116- LYON.**

Les Infections en ORL.

*Conférence de consensus (Xe) en thérapeutique anti-infectieuse du 19 juin 1996 à Lyon.*

**117- M DUBOIS., M FRANCOIS ., R HAMRIOUI.**

Corps étrangers de l'oreille ; à propos d'une série de 40 cas

*Archive Pédiatrique 1998 ; 5 : 970-3. à paris.*

**118- M. FRANCOIS.**

Complications des otites moyennes aiguës et chroniques

*EMC-Oto-rhino-laryngologie 2 (2005): 92-106*

**119- MAEKAWA N.**

The laryngeal mask may be a useful device for fiberoptic airway endoscopy in pediatric anesthesia.

*Anesthesiology 1991; 75: 169-170*

**120- MAGLIULO G., VINGOLO GM., PETTI R., RONZON R., CRISTOFARI P.**

Acute mastoiditis in pediatric age.

*Int J Pediatr Otorhinolaryngol 1995; 31: 147-151.*

**121- MAI C., NAGEL M., SAEGER HD.**

Surgical therapy of esophageal perforation.

*A determination of current status based on 4 personal cases and the literature Chirurg 1997; 68: 389-394.*

**122- MARKS SC., MARSH BR., DUDGEON DL.**

Indications for open surgical removal airway foreign bodies.

*Ann Otol Rhinol Laryngol 1993; 102: 690- 694.*

**123- MAYO-SMITH MF., SPINALE JW., DONSKEY CJ., YUKAWA M., LI RH., SCHIFFMAN FJ.**

Acute epiglottitis, an 18 year experience in Rhode Island

*Chest 1995; 108: 1640-1647.*

**124- MC GUIRT WF.**

Use of foley catheter for removal of esophageal foreign bodies.

*A survey. Ann Otol rhinol laryngol 1982; 91: 599-601.*

---

**125- Mc LINN SE et AL.**

Clinical trial of cefuroxime axetil versus cefaclor for acute otitis media with effusion.

*Current Therap Research*, 1988.

**126- MEGRAUD F., DE LESTAPIS X., DEVARS F., TRAISSAC L.**

Etude bactériologique des otites moyennes aiguës de l'enfant, conséquences thérapeutiques.

*Arch Fr Pédiatr*, 1987; 44: 419-422.

**127- MEHTA.D., ATTIA M., QUINTANA E., CRONAN K.**

Glucagon use for esophageal coin dislodgment in children: a prospective, double-blind, placebo controlled trial.

*Acad Emerg Méd* 2001; 8: 2000-2003.

**128- MELON J.**

l'endoscopie tracheobronchique chez l'enfant.

*Acta Otorhinolaryngol Belg* 1979; 33: 125-142.

**129- MIGIROV L.**

Computed tomographic versus surgical findings in complicated acute otomastoiditis.

*Ann Otol Rhinol Laryngol* 2003; 112: 675-7.

**130- MINKOW B.**

A simplified method for fixation of mandibular fractures in children.

*J. Oral, Maxillo-fac. Surg* 1989; 47:764-765.

**131- MIRSALEHI M.**

Les corps étrangers tracheo-bronchiques obstructifs dans la clinique d'oto-rhino-laryngologie de Meched Iran.

*Acta Otorhinolaryngol Belg*, 1979; 33: 264-269.

**132- MOFENSON H., GREENSHER J.**

Management of the choking child.

*Pediatr Clin North Am* 1985; 32: 183-192.

---



**133- MONTERIEL JP.**

Les urgences en ORL.

*Rapport de la société Française d'ORL et de chirurgie de la face et du cou*  
2002 ; 293-350.

**134- MORANNE J.B., ESTOURNET B., ADRIEN A., SEURAT M.C.,  
BAROIS A.**

Le Staphylocoque, agent le plus fréquent des complications graves des sinusites  
aigues de l'enfant. Cinq observations.

*Ann Méd Interne, 1982 ; 133, 7 : 462-467*

**135- MORGAN PR., MORRISON WV.**

Complications of frontal and ethmoid sinusitis.

*Laryngoscope, 1980 ; 90, 4 : 661-666.*

**136- MORINIÈRE S., LANOTTE P., CELEBI Z., PLOET MJ., ROBIER  
A., LESCANNE A.**

Mastoidite aiguë de l'enfant.

*Presse Méd 2003; 32: 1445–9.*

**137- HOPPE JE., KOSTER S., BOOTZ F., NIETHAMMER D.**

Acute mastoiditis.

*Relevant once again. Infection 1994;22:176–82.*

**138- MORRIS MS.**

New device for foreign body removal.

*Laryngoscope 1984 ; 94 : 980.*

**139- MOSCA S., MANES G., MARTINO I., AMITRANO L., BOTTINO  
V.,BOVE A., CAMERA A., DE NUCCI C., DI COSTANZO G,  
GUARDASCIONE M., LAMPASI F., PICASCIA S., PICCIOTO FP.,  
RICCIO E., ROCC VIP., UOMO G., BALZONOA.**

Endoscopic management of foreign bodies in the upper gastrointestinal tract:  
report on a serie of 414 adult patients.

*Endoscopy 2001; 33: 692-966*

**140- MOYEN G., NZINGOULA S., ASSAMBO KIELI D., ZAMBA B.V.,  
MAYANDA FH., BOUQUETY YC.**

Urgences médicales pédiatriques au CNHU de Brazzaville,

*Pédiatrie en Afrique 1993 ; 10 : 7-11.*

---

**141- NANDI P., ONE GB**

Foreign body in the oesophagus: review of 2 394 cases.

*Br. J. Surg* 1978 ; 65 : 5-9.

**142- NARCY P., ANDRIEU-GUILTRANCOURT J., BEAUVILLAN DE.,  
MONTREUIL C., DESNOS J., GARCIN M et AL.**

Le larynx de l'enfant, Rapport de la société française d'otorhinolaryngologie et de pathologie cervicofaciale.

*Paris : Arnette* 1979; 23-29

**143- NARCY P.**

Anomalies laryngées du nouveau-né. A propos de 687 observations.

*Annales Oto-Laryng* 1984 ; 101 : 363-73.

**144- NARCY PH. et COLL.**

Etude bactériologique de l'otite moyenne aigue.

*Ann Oto Laryngol Paris*, 1982, 99, 383-389.

**145- NARCY PH., PLOYET M., ANDRIEU-GUITRANCOURT J.,  
DESNOS J.**

ORL pédiatrique et pathologie cervico-maxillo-faciale.

*Paris Doin*, 1992

**146- RENNER GT.**

Management of nasal fractures.

*Otolaryngol Clin NorthAm* 1991 ;24: 195-213

**147- NISHIOKA GI., LARRABEE WF., MURAKAMI CS., RENNER GJ.**

Suspended circummandibular wire fixation for mixed dentition pediatric mandible fractures.

*Arch. Otolaryngol. Head Neck Surg.*, 1997; 123:753-758

**148- NUSSABUM E.**

Fiberoptic as a guide to tracheal extubation in acute epiglottitis.

*J Pediatr* 1983 ; 102 : 269-270.

---

**149- NYARWAYA (J.B.),**

Tracheo-bronchial foreign bodies in pediatric patients : anesthetic management in the topic J

*EUR* 1991; 4, 199.

**150- OGRA P.L., BERNSTEIN JM., YUCHAK AM., COPPOLA PR., TOMASI TB.**

Characteristics of immune system in human middle ear implications in otitis media. *J Immunol* 1974; 112, 488-494,

**151- OKA A.E., N'CHO K J.C., R. BAKAYOKO-LY R.**

Traumatisme alveolo-dentaire : traitement d'un cas de fracture alveolaire infantile. *Odonto-Stomatologie Tropicale* 1999 ; 88.

**152- OMANGA U., SHANGO L., NITHINYURWA M., MUAKU M., MASHKO M., SHAKO D.**

corps etrangers tracheobronchiques chez l'enfant. Analyse de 43 cas. *Ann Otolaryngol Chir Cervicofac* 1980 ; 97 : 769-776.

**153- WALD E.R., PANG D., MILLERE G.J., SCHRAMM V.L.**

Sinusitis and complications in the pediatric patient.

*Pediatr Clin North Am*, 1981; 28, 4: 777-796.

**154- OSMA U., CUREOGLU S., HOSOGLU S.**

The complications of chronic otitis media: report of 93 cases.

*J Laryngol Otol* 2000; 114: 97-100.

**155- PALME CE., LOWINGER D., PETERSEN AJ.**

Fish bone at the cricopharynx: a comparison of plain-film radiology and computed tomography.

*Laryngoscope* 1990 ; 109: 1955-1958

**156- PAPE HD., GERLACH KL.**

Le traitement des fractures des maxillaires chez l'enfant et l'adolescent.

*Rev. Stomatol. Chir. Maxillo-fac* 1980; 81: 280-284.

**157- PARADIS JL.**

otitis media in infants and children.

*Pediatrics*, 1980, 65: 917-920.

---

**158- DEHESDIN D., DARMAILLACQ L.**

Ethmoidites aigue chez l'enfant

*encycl Méd chir ( Editions scientifiques et medicales Elsevier SAS) oto-rhino-laryngologie; 2000; 20-440-A-10 : 7p.*

**159- PECHEUR A., REYCHLER H.**

Evaluation à long terme du traitement fonctionnel des fractures condyliennes mandibulaires.

*Rev. Stomatal. Chir. Moxillo-fac 1993; 94: 1-8.*

**160- PETERSEN CG., OVESEN T., PEDERSEN CB.**

Acute mastoidectomy in a Danish county from 1977 to 1996 with focus on the bacteriology.

*Int J Pediatr Otorhinolaryngol 1998; 45: 21-9.*

**161- PETIOT A., HUAULT G.**

Les dyspnées obstructives aiguës de l'enfant. Urgences médicales.

*Rev Prat 1983 ; 51 : 2735-49.*

**162- PEYTRAL C., CHEVALIER E.**

Complications ophtalmologiques en pathologie oto-rhino-laryngologique

*Encycl Med Chir Oto-rhino-laryngologie 2004 ; 1, 3 : 199-224.*

**163- PIAT V., DUBOIS MC., JOHANET S., MURAT I.**

Indication and recovery characteristics and hemodynamic responses to suvoflurane and halothane in children.

*Anesth Analg 1994 ; 79 : 840-844.*

**164- PIQUET JJ., DESAULTY A., DECROIX G.**

Épidémiologie et prévention des corps étrangers bronchiques.

*JF ORL 1980 ; 29 : 565-567.*

**165- PIQUET JJ., DESAULTY A.**

Incidence et gravité des corps étrangers bronchiques. Résultats et perspectives.

*JF ORL 1981 ; 30 : 503- 508.*

---

**166- PLOYET MJ., ROBIER A., GOGA D., MERCIER C.,**

Corps étrangers laryngo-bronchiques,

*Encycl. Med. Chir. ORL Paris 20730 7, 1987; 10 p.*

**167- POPULAIRE C., STEENBEKE L., DECAGNY S.**

Anesthésie en oto-rhino-laryngologie et en stomatologie.

*In : Saint-Maurice C, Maural Ecoffey C eds. Manuel d'anesthésie pédiatrique. Paris : Pardel, 1994 : 455-476.*

**168- POTARD G., RAYBAUD O., SPARFEL O., PREVERAUD D., FORTUN C., JEZEQUEL JA.**

Fractures mandibulaires de l'adulte. A propos de 76 cas.

*JF ORL, 1998 ; 47: 11-19.*

**169- POTARD G, RAYBAUD O, SPARFEL O, PREVERAUD D, TEXIER.F., MALINVAUD.D., JEZEQUEL JA ;**

traitement des fractures mandibulaires de l'enfant ;

*JF ORL 1999; 48, 4: 203-212.*

**170- R NICOLLAS., I SUDRE-LEVILLAIN AND JM TRIGLIA**

Otitis moyennes aiguës de l'enfant

*EMC - Médecine, 1, 5, October 2004, 433-439*

**171- RAPPLEY M.D., SHAH S.,**

Swallowed foreign bodies.

*In: Principles and Practice of Emergency Medicine, Ed. Schwartz et coll. Lee et Febinger, Philadelphia London, 1992, 1678-1682.*

**172- REVOL M., SERVANT J.**

Manuel de chirurgie plastique reconstructrice et réparatrice 1993; 298-324.

**173- ROBBINS MI., SHORTSLEEVE.**

Treatment of acute esophageal food impaction with glucagon. ain effervescent agent, and water.

*Am J Roentgeno 1994; 162:325-328.*

**174- ROBIE G., O'NEAL R., KELSEY D.S.**

Periorbital cellulitis.

*J Pediatr Ophthamol Strabismus, 1977; 14, 6: 354-363.*

---

**175- ROGET G., CARLES P., PANGON B., THIEN HV., POLONOVSKI JM., BEGUE P., et AL.**

Management of acute otitis media caused by resistant pneumococci in infants.  
*Pediatr Infect Dis J* 1998; 17: 631–638.

**176- ROSENFELD RM.**

Surgical prevention of otitis media.  
*Vaccine* 2000; 19 (suppl): S134-S139.

**177- ROTHMAN BF., BOECKMAN CR.**

Foreign bodies in the larynx and tracheobronchial tree in children. A view of 225 cases.  
*Ann Otol Rhinol Laryngol* 1980; 89: 434-436.

**178- ROWE NL.**

Fractures of the facial skeleton in children.  
*J. Oral. g.*, 1968; 26: 505-515.

**179- RUBENSTEIN RB., BAINBRIDGE CW.**

Fiberoptic bronchoscopy for intraoperative localization of endobronchial lesions and foreign bodies.  
*Chest* 1984 ; 86 : 935-936.

**180- RUTTER M., GILES M.**

Facial nerve palsy complicating acute otitis media in children.  
*Aust J Otolaryngol* 1994; 1: 553-6

**181- RYDING M., KONRADSSON K., KALM O., PRELLNER K.**

Auditory consequences of recurrent acute purulent otitis media.  
*Ann Otol Rhinol Laryngol* 2002; 111: 261–266.

**182- SAJO S., TOMIOKA S., TAKASAKA T., KAWMOTO K.**

foreign bodies in the tracheobronchial tree. A review of 110 cases.  
*Arch Otorhinolaryngol* 1979 ; 225 : 1-7.

**183- SARIBAN E, FREYENS P.**

Les atteintes orbitaires des sinusites aiguës chez l'enfant.  
*Acta Otorhinolaryngol Belg*, 1979 ; 33, 6 : 927-935

---

**184- SAVARESE JJ., ALI HH., BASTA SJ., EMBREE PB., CSOTT RP., STUNDER N. et AL.**

The clinical neuromuscular pharmacology of mivacurium chloride (BW B1090U).

*anesthesiology* 1988 ; 68 : 723-732.

**185- SAW SH., GANENDRAN A., SOMASUNDRAM K.**

fogarty's catheter extraction of foreign bodies from tracheobronchial trees of small children.

*J Thorac Cardiovasc Surg* 1979 ; 77 : 240-242.

**186- SCHROEDER LL., KNAPP JF.**

Recognition and emergency management of infectious causes of upper airway obstruction in children.

*Semin RespirInfect* 1995 ; 10 : 21-30.

**187- SCHWEITZER F., BEZIAT IL., FREIDEL., DUMAS P.**

Fractures de mandibule de l'enfant.

*Rev. Stomatol. Chir. Maxillo-fac.*, 1980; 81 :301-305. 26.

**188- SHERICK DG, BUCHMAN SR, PATEL PP.**

Pediatric facial fractures: analysis of differences of subspecialty cure.

*Plast Reconstr Surg* 1998; 102: 28-31

**189- SITBON P., LAFLON M., LESAGE V., FURET P., AUTRET E., MERCIER C.**

Lidocaine plasma concentrations in pediatric patients after providing airway topical anesthesia from a calibrated device.

*Anesth Analg* 1996 ; 82 :1003-1006.

**190- SIGALET D., LEES G.**

Tracheoesophageal injury secondary to disc battery ingestion.

*J. Pediatr. Surg* 1988, 23, 996-998.

**191- SIMONET M., VERON M., GEHANNO P.**

Etude bactériologique de l'otite moyenne aiguë chez l'enfant non hospitalisé.

*Méd Mal Infect* 1988, 10.445-451.

---

**192- SLOYER JL., CALE CC., HOWIE VM., PLOUSSARD JH., AMMAN AJ., AUSTRIAN.R., JOHNSON RB.**

Immune responses to acute otitis media in children : Serotypes isolated and serum and middle ear fluid antibody in pneumococcal otitis media.

*Infect Immun* 1974 ; 9: 1028-1032.

**193- SLOYER JL., CALE CC., HOWIE VM., PLOUSSARD JH., JOHNSON RB.**

Immune response to acute otitis media in children : il Serum and middle ear fluid antibody in otitis media due to Haemophilus influenzae.

*J Infect Dis* 1975;132:685-688.

**194- STRUNSKI V., DUMONT X., COIN M, LAURETTE F.**

Fractures nasales.

*Encycl Méd Chir (Éditions Scientifiques et Médicales Elsevier SAS, Paris), Oto-rhino-laryngologie* 1991 ; 20-385-A-10: 1-8

**195- SUNIL KUMAR., ACHAL GULATI.**

Pediatric emergencies in otolaryngology in a Metropolitan City.

*Indian pediatrics* 1999; 36: 1256-1258.

**196- SVENSSON G.**

Foreign bodies in the tracheobronchial tree. Special references to experience in 97 children.

*Int J Pediatr Otorhinolaryngol* 1985 ; 8 : 243-251.

**197- TEELE DW., KLEIN JO., ROSNER B.**

Epidemiology of otitis media during the first seven years of life in children in greater Boston: a prospective cohort study.

*J Infect Dis* 1989; 160: 83-94.

**198- TEHDORE C., CHAN ., JACOB UFBERG., RICHARD A., HARRIGAN., GARY M., VILKE.**

Nasal foreign body removal.

*Journal of Emergency Medicine, May* 2004 ; 26, 4 : 441-445.

**199- TEMPLE D.M., MCNEESE M.C.**

Hazards of battery ingestion.

*Pediatrics*, 1983; 71: 100-103.

---



**200- THOREN H., IZUKA T., HALLIKAINER D et COLL.**

Differents patterns of mandibular fractures in children, an analysis of 220 fractures in 157 patients.

*J Craniomaxillo-fac Surg* 1992 ; 20: 292-298.

**201- VAN DERGUCHTH.**

Resultats à distance du traitement primaire par réduction à foyer fermé chez l'adulte: à propos de 86 cas.

[thèse], Strasbourg, 1988.

**202- WALD ER., GURRA N., BAYERS C.**

frequency and severity of infectious in day care three year follow up.

*J Pediatr* 1991; 118: 509-514.

**203- WEBB WA.**

Management of foreign bodies of the upper gastrointestinal tract.

*Gastroenterology* 1988; 94: 204-216.

**204- BRESSLER K., SHELTON C.**

ear foreign body removal : a review of 98 consecutive cases.

*Laryngoscope* 1993; 103: 367-70.

**205- EYON-LEWIS NJ., SPRAGGS PD.**

Button batteries [lettre].

*J Laryngol Otol* 1995; 109 : 472-6.

**206- HANSON RM., STEPHENS M.**

cyanoacrylate-assisted foreign body removal from the ear and nose in children.

*J Pediatr Child Health* 1994 ; 30 : 77-8.

**207- SIMMONS FB., GLATTKE TJ., DOWINE DB.**

Lidocaine in the middle ear : a unique cause of vertigo.

*Arch Otolaryngol* 1973; 98: 42-3.

**208- YEHOUESSI-VIGNIKIN B., VODOUHE S.J., AGUENOU G.V., BIOTCHANE I., HOUNKPE Y.Y.C., MEDJI A.L.P.**

Les urgences orl pédiatriques à propos de 272 cas en orl au CNHU de Cotonou.

*FMC spécialités médicales et chirurgicales / ORL* 2002.

---

**209- BELUS JF. TRIGLIA JM. DESSI P.**

Sinusites et complications.

*ORL de l'enfant, Paris, Flammarion 1996.*

**210- HARBON-COHEN E. VARICEL R. BOBIN S.**

Ethmoidites.

*Encycl ( Editions Scientifiques et Médicales Elsevier SAS, Paris), oto-rhino-laryngologie, 1992 ; 20-440-A-10 : 1-9.*

**211- MOLONEY JR. BADEHAM NJ. Mc RAC A.**

The acute orbit preseptal (periorbital) cellulitis, subperiosteal abcess and orbital cellulitis due to sinusitis.

*J Laryngol Otol 1987 ; 12 (suppl) : 1-8.*

**212- GRODUIN WJ.**

Orbital complications of ethmoiditis.

*Otolaryngol Clin North Am 1985 ; 18 : 139-147.*

**213- ARJMAND EM. LUCK RP. MUNTZ HR.**

Pediatric sinusitis and subperiosteal orbital abcess formation : diagnosis and treatment.

*Otolaryngol Head Neck Surg 1993 ; 109 : 886-894.*

**214- FROCHLICH P. PRANSKY SM. FONTAINE P. STEARM G.**

Orbital abcess.

*Arch Otolaryngol Head Neck Surg 1997 ; 123 : 280-282.*

**215- SKEDROS DG. HADDAD JJ. BLUESTONE CD.**

**CURTIN HD.**

Subperiosteal orbital abcess in children : diagnosis, microbiology and management.

*Laryngoscope 1993 ; 103 : 28-32.*

**216- OLIVIER CUISNIER.**

Laryngites aiguës de l'adulte et de l'enfant

*Corpus Médical- Faculté de Médecine de Grenoble 2003*

---