

UNIVERSITE SIDI MOHAMMED BEN ABDELLAH  
FACULTE DE MEDECINE ET DE PHARMACIE  
FES



Année 2010

Thèse N° 073/10

# LE TRAITEMENT CHIRURGICAL DE L'ARTHROSE DE LA CHEVILLE (A propos de 9 cas)

THESE

PRESENTEE ET SOUTENUE PUBLIQUEMENT LE 21/04/2010

PAR

M. TAJIOU ACHRAF KAMAL

Né le 21 Mai 1981 à Oujda

POUR L'OBTENTION DU DOCTORAT EN MEDECINE

MOTS-CLES :

Cheville - Arthrose - Arthrodèse - Prothèse totale de la cheville

JURY

M. KHATOUF MOHAMMED.....	PRESIDENT	
Professeur agrégé d'Anesthésie réanimation		
M. ELMRINI ABDELMAJID.....	RAPPORTEUR	
Professeur agrégé de Traumatologie-orthopédie		
M. AFIFI MY ABDRAHMANE.....	} JUGE	
Professeur agrégé de Chirurgie pédiatrique		
M. BOUARHROUM ABDELLATIF.....		
Professeur agrégé de Chirurgie Vasculaire Périphérique		

# Plan

Première partie .....	2
Ø Introduction .....	3
Ø Biomécanique.....	5
Ø Facteur de risque de l'arthrose.....	12
Ø Diagnostique positif .....	24
-Clinique.....	25
-Imagerie .....	30
Ø Diagnostique étiologique .....	37
Ø Evolution .....	40
Ø Traitement :.....	42
- Objectif .....	43
-medical.....	43
• Moyen.....	43
• Indication.....	47
-chirurgical .....	49
• Bilan pré-opératoire .....	49
• Techniques chirurgicales .....	50
Deuxièmes parties .....	78
Ø Tableau d'observations.....	79
Matériel et méthode.....	99
Ø Etudes de la série .....	100
• Fréquence .....	100
• Terrain .....	100
• Etude clinique .....	101
• Etude radiologique .....	101
• Etiologie.....	101
• Traitement .....	102
• Evolution et complication .....	102
Discussion.....	103
Conclusion .....	109
Résumé .....	111
Bibliographie .....	115

# Première partie

# Introduction

## Introduction

L'arthrose de la cheville est une pathologie rare et mal connue, définie comme une lésion dégénérative du cartilage articulaire. Cette dégénérescence est due à une maladie du cartilage ou à un trouble de la mécanique articulaire.

L'évaluation clinique est difficile et donc l'examen radiologique constitue la clé du diagnostic positif surtout pour un dépistage précoce de l'arthrose ou des états pré-arthrosiques en raison des possibilités de l'orthopédie et des espoirs apportés par de nouveaux médicaments dits anti-arthrosiques symptomatiques d'action lente.

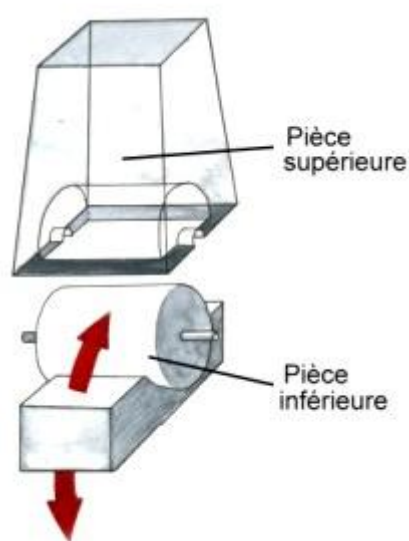
Le traitement chirurgical est décevant et l'arthrodèse reste la principale arme du chirurgien pour restituer l'indolence et la stabilité, pouvant être utilisée sous contrôle arthroscopique. La prothèse on la préserve à des indications particulières.

L'objectif de ce travail est de présenter cette entité d'arthrose sous ses aspects cliniques et radiologique en rapportant l'expérience du service de traumatologie-orthopédique du CHU Hassan 2 à Fès concernant le traitement et l'évolution d'une série de neuf cas.

# Biomécanique

L'articulation tibio-astragaliennne est une articulation trochantérienne,(1) c'est-à-dire que ses surfaces articulaires sont en forme de poulie. Elle va permettre donc des mouvements de flexion-extension du pied par rapport à la jambe.

On peut comparer la tibio-tarsienne à un modèle mécanique ou la pièce inférieure est représentée par l'astragale supportant une surface cylindrique à grand axe transversal, et ou la pièce supérieure est l'extrémité inférieure du tibia et du péroné formant un bloc dont la face inférieure est identique au précédent.

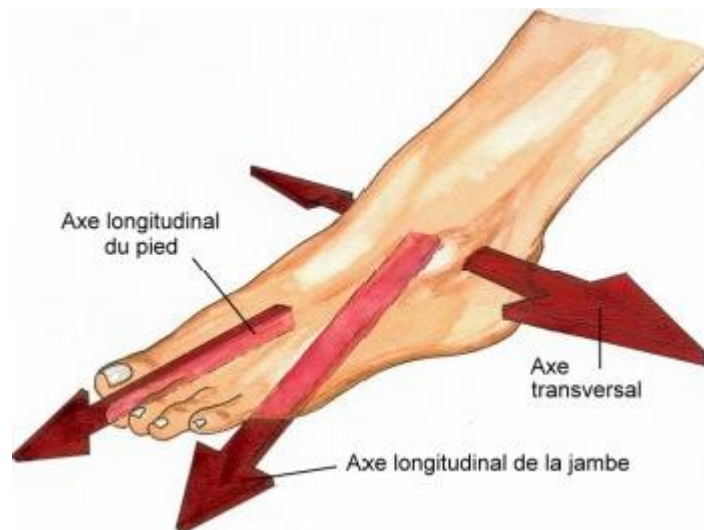


En fait, cette articulation tibio-tarsienne est la plus importante de tout le complexe articulaire de l'arrière pied, alors que l'articulation sous-astragaliennne ne suit que le mouvement de la médiotarsienne.

Cet ensemble d'articulation aidé de la rotation axiale du genou, réalise l'équivalent d'une seule articulation à trois degrés de liberté qui permet d'orienter la voûte plantaire dans tous les directions pour l'adapter aux accidents du terrain.

Les trois axes de ce complexe articulaire se coupent approximativement au niveau de l'arrière pied.

Quand le pied est en position de référence, ces trois axes sont perpendiculaires entre eux.



L'axe transversal passe par les deux malléoles et correspond à l'axe de la tibio-tarsienne.

Il conditionne les mouvements de flexion-extension du pied.

L'axe longitudinal de la jambe est vertical et conditionne les mouvements d'adduction-abduction du pied.

L'axe longitudinal du pied est horizontal et conditionne l'orientation de la plante du pied lui permettant de regarder soit directement en bas soit en dehors, soit en dedans.

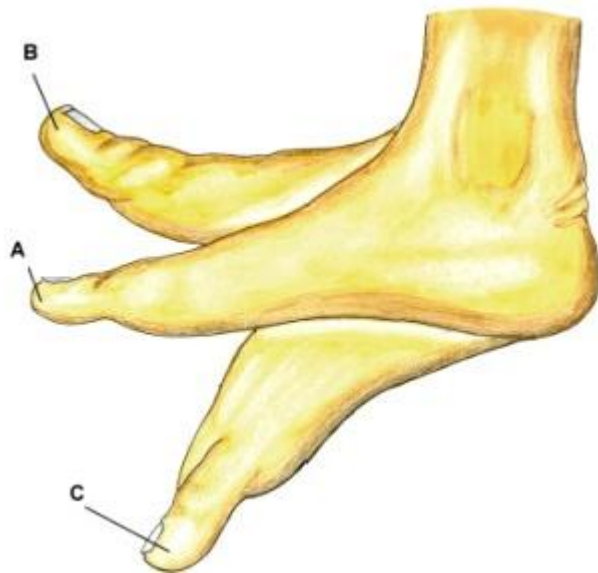
On appelle ces mouvements respectivement pronation supination.

1/la flexion-extension (1), (2)

A partir de la position de référence réalisé quand le plan de la plante du pied est perpendiculaire à l'axe de la jambe, la flexion de la cheville se définit comme le mouvement qui rapproche le dos du pied de la face antérieure de la jambe, cette position est encore appelées la dorsiflexion : 30° Pointe vers le tibia.

Inversement, l'extension de la tibio-tarsienne éloigne le dos du pied de la face antérieure de la jambe. On appelle encore ce mouvement la flexion plantaire : 60° pointe du pied vers le sol.

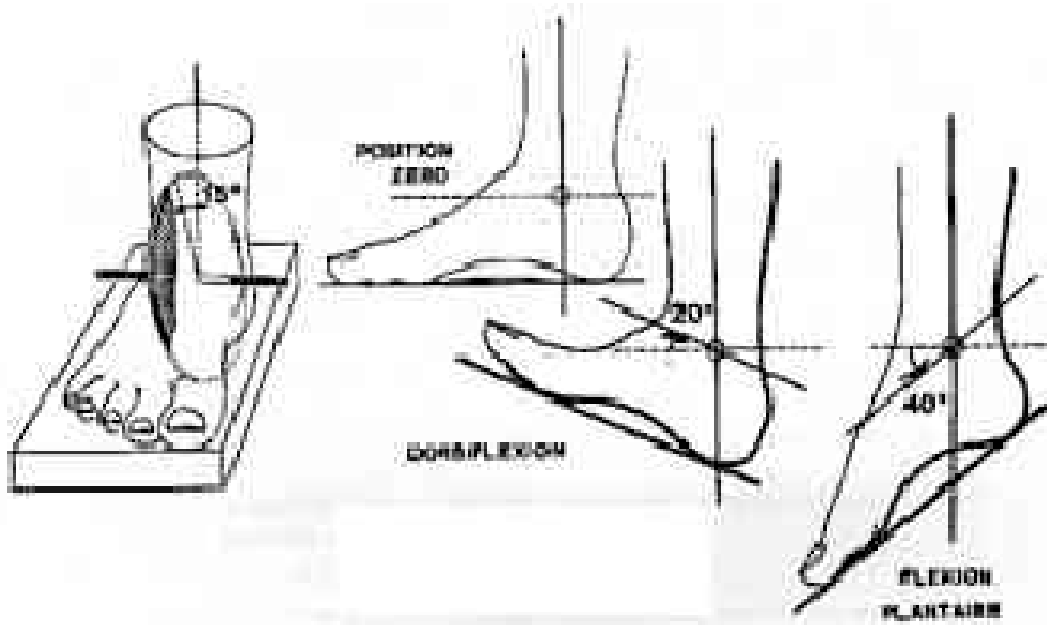




B: dorsiflexion

C: Flexion plantaire

A : position zéro



La flexion rapproche la face dorsale du pied de la face antérieure de la jambe, l'extension l'en éloigne.

La poulie astragalienne est plus large en avant qu'en arrière. Dans la flexion, la partie antérieure, plus large que du tendon astragalien pénètre dans la mortaise tibio-péronière ; elle écarte du tibia la malléole externe. Dans ce mouvement, la frange synoviale de l'articulation tibio-péronière inférieure remplit l'intervalle compris entre les deux os. Dans l'extension, la mortaise tibio-péronière répond à la partie la plus étroite du tendon astragalien, et la malléole externe se rapproche du tibia. La frange synoviale est alors refoulée vers la cavité de l'articulation tibio-tarsienne.

Physiologiquement, il existe une amplitude en flexion plantaire d'une vingtaine de degrés répartie dans la médiotarsienne, le tarse antérieur et la jonction tarso-métatarsienne. En revanche, il n'y a dans ces articulations aucune possibilité de flexions dorsales, cette dernière s'effectuant presque uniquement dans la cheville. Il existe néanmoins une possibilité d'hyperflexion dorsale de 5 à 10 degrés quand la liberté de la cheville en flexion dorsale est dépassée, cette hyperflexion dorsale siège dans la sous-astragalienne. Normalement, le centre de mouvement de la cheville se situe au milieu de la poulie astragalienne, les mobilités s'effectuant selon un levier du premier genre ou toute mobilisation en flexion dorsale correspond un déplacement postérieur de même importance. Lorsque les possibilités de flexion dorsale de la cheville sont dépassées, il se produit un transfert du centre du mouvement vers l'insertion du tendon d'Achille avec création d'un levier du 2<sup>ème</sup> genre. Le gain d'amplitude s'effectue par diminution de la hauteur du bloc astragalo-calcanéen, le pied se rapprochant du pilon tibial comme un feuillet de livre autour d'une charnière postérieure. Cette diminution de la hauteur du bloc astragalo-calcanéen s'effectue grâce à une augmentation de la

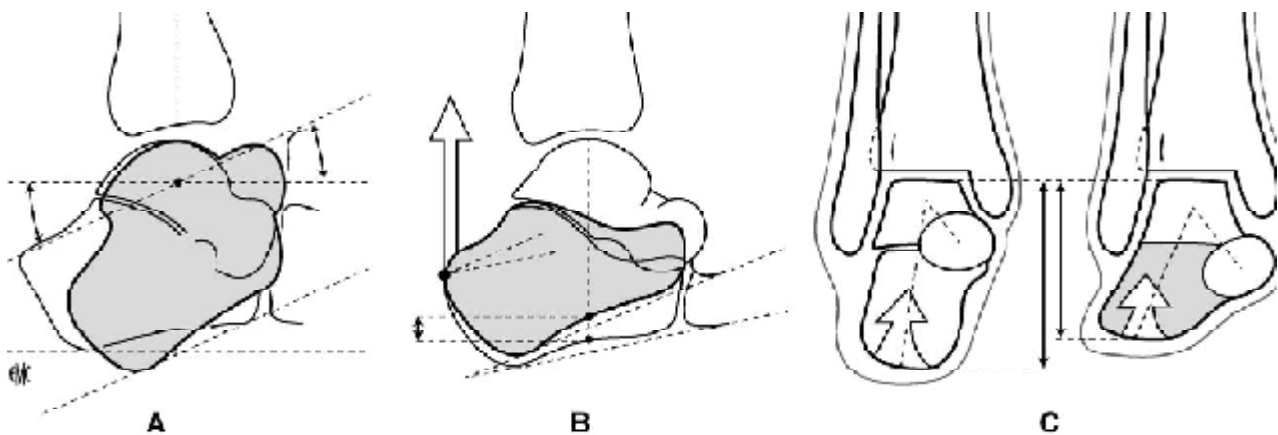
divergence astragalo-calcanéen et un valgus de l'arrière-pied, il apparaît que tout équin de l'arrière-pied s'accompagne d'une surcharge sous-astragalienne dans le cadre d'un mécanisme compensateur. Cette notion fondamentale doit être prise en compte dans la détermination de la position de l'arthrodèse ; elle explique la nécessité de ne jamais fixer cette dernière en équin.

Centres de mouvement de la cheville.

A. Cheville souple (levier du premier genre).

B et C. L'épuisement des possibilités de flexion dorsale dans la cheville entraîne le transfert vers l'arrière du centre de mouvement

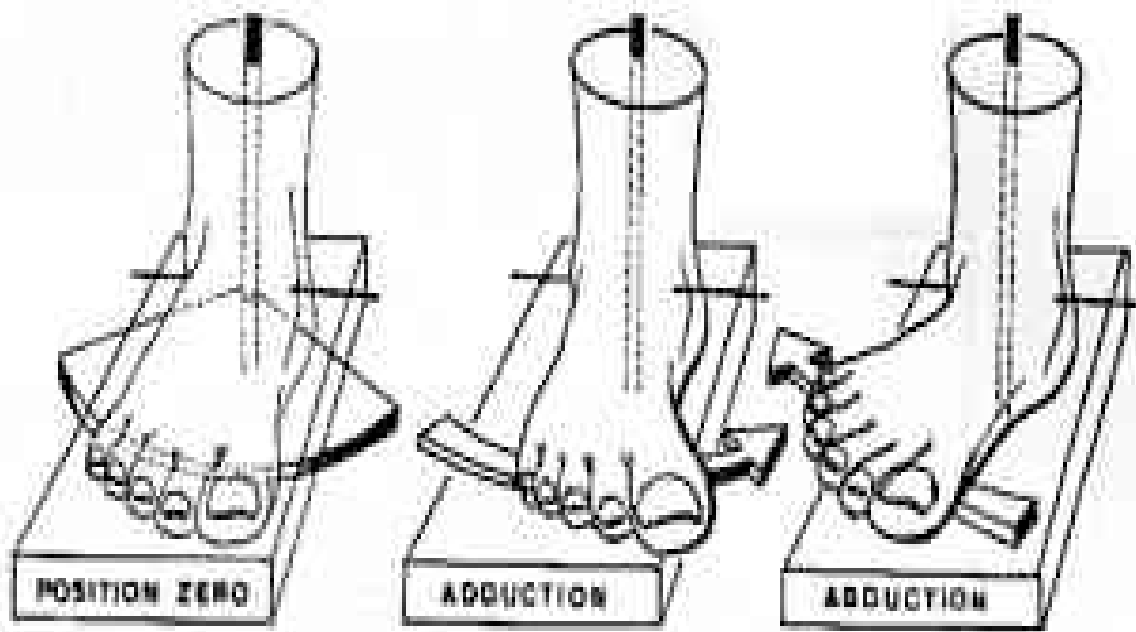
(levier du second genre) et la surcharge la sous-talienne



2/Abduction-Adduction :

Abduction : la pointe du pied se porte en dedans

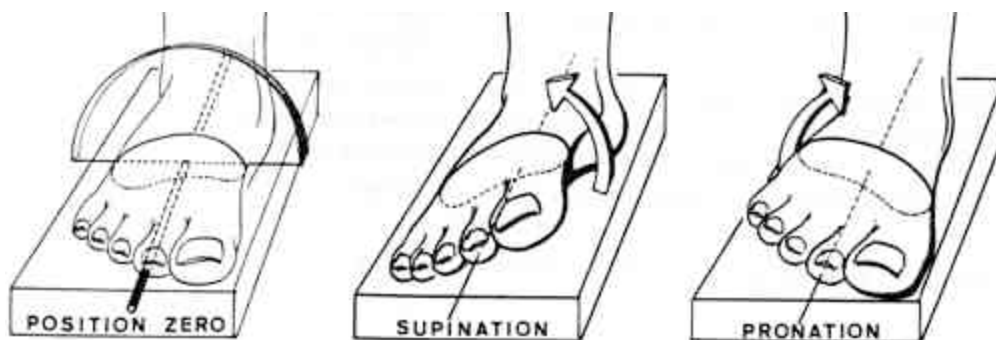
Adduction : la pointe du pied se tourne en dehors



### 3/Supination-Pronation :

Le pied tourne de telle sorte que la plante s'oriente :

- ü Soit vers le dedans : il s'agit d'une supination
- ü Soit vers le dehors : il s'agit d'une pronation



# Facteurs de risques

## Facteurs de risques de l'arthrose

L'arthrose représente la pathologie articulaire la plus fréquente, dont la prévalence augmente avec l'âge. C'est une maladie complexe dont l'origine allie des phénomènes biomécaniques et biochimiques. Les facteurs de risque sont multiples. Plus de 50 items ont été répertoriés dans la littérature concernant la gonarthrose. Schématiquement, on distingue les facteurs systémiques, des facteurs locaux. Certains sont reconnus comme l'âge, les dysplasies. D'autres sont suspectés ou discutés. Identifier et modifier ces facteurs de risque peut représenter un moyen efficace pour au minimum limiter l'évolution douloureuse et le handicap fonctionnel dont l'arthrose est responsable.

### Ø Facteurs systémiques :

L'arthrose apparaît comme une pathologie mécanique mais des désordres chimiques sont observés et des facteurs favorisants systémiques ont été identifiés. Certains de ces facteurs comme l'âge, l'obésité et le sexe sont bien établis, d'autres ont été évoqués. Nous allons voir dans cette partie les principaux facteurs de risques systémiques de l'arthrose et tenter d'en déterminer l'implication.

#### L'obésité (3)

L'obésité est un facteur reconnu dans la gonarthrose(3) qu'elle soit définie radiologiquement ou cliniquement. L'association gonarthrose-obésité est plus marquée dans les formes bilatérales qu'unilatérales et plus marquée chez les femmes que chez les hommes. Une étude prospective d'Anderson *et al* suggère que le risque de gonarthrose chez la femme augmente de 15 % pour chaque kg/m<sup>2</sup> additionnel de l'index de masse corporelle au-dessus de 27. L'association coxarthrose-surcharge pondérale est controversée.

Il apparaît que le lien est plus net avec les coxarthroses symptomatiques en particulier unilatérales. Le mode d'action de la surcharge pondérale n'est pas

univoque. L'augmentation des contraintes joue un rôle prépondérant, mais les modifications hormonales liées à l'augmentation des adipocytes, comme l'augmentation de la concentration en GH (*growth hormone*), affectent le cartilage ou l'os sous-chondral et prédisposent l'articulation au développement arthrosique.

#### Influence de la densité osseuse (4)

L'étiologie de l'arthrose est complexe et inclut des modifications de l'os, de la capsule, des muscles et des relations qui existent entre chacun de ces éléments. La comparaison épidémiologique de l'arthrose et de l'ostéoporose commence par l'observation clinique d'une part de sujets âgés ayant eu une résection de la tête fémorale pour mise en place d'une prothèse totale de hanche pour coxarthrose et d'autre part de sujets âgés ayant eu une fracture du col fémoral. On constate une perte osseuse moindre chez les arthrosiques. Les sujets avec gonarthrose ou coxarthrose ont une densité plus élevée que des témoins du même âge. L'hypothèse émise est que l'os sous-chondral plus dense et plus résistant absorbe moins les contraintes, se déforme moins et augmente ainsi le risque de dommage cartilagineux. Cette « rigidité » osseuse est probablement médiée par des facteurs biologiques, génétiques, hormonaux, métaboliques... Nevitt *et al.* ont mis en évidence chez un groupe de femmes avec coxarthrose radiologique une densité osseuse supérieure de 8 à 12 % comparativement à un groupe témoin avec  $p < 0.001$ .

#### Facteurs nutritionnels favorisants

Il a été prouvé qu'une exposition continue aux oxydants contribue au développement de nombreux désordres liés à l'âge, y compris l'arthrose. Ces éléments oxydants proviennent de réactions biochimiques au sein des chondrocytes et peuvent entraîner des dommages du collagène cartilagineux et de l'acide hyaluronique du liquide synovial. Ainsi, des micro-nutriments anti-oxydants ont

prouvé leur rôle protecteur contre les agressions tissulaires. Dans la cohorte de Framingham, il a été observé une réduction du risque de progression arthrosique chez des sujets ayant des taux sériques élevés de vitamine C comparativement à ceux ayant un taux bas. Lane *et al.* ont montré qu'un taux élevé de vitamine D aurait une action protectrice sur l'incidence et l'évolution de la coxarthrose.

#### Facteurs génétiques de risque(5) (6) (7) (8)

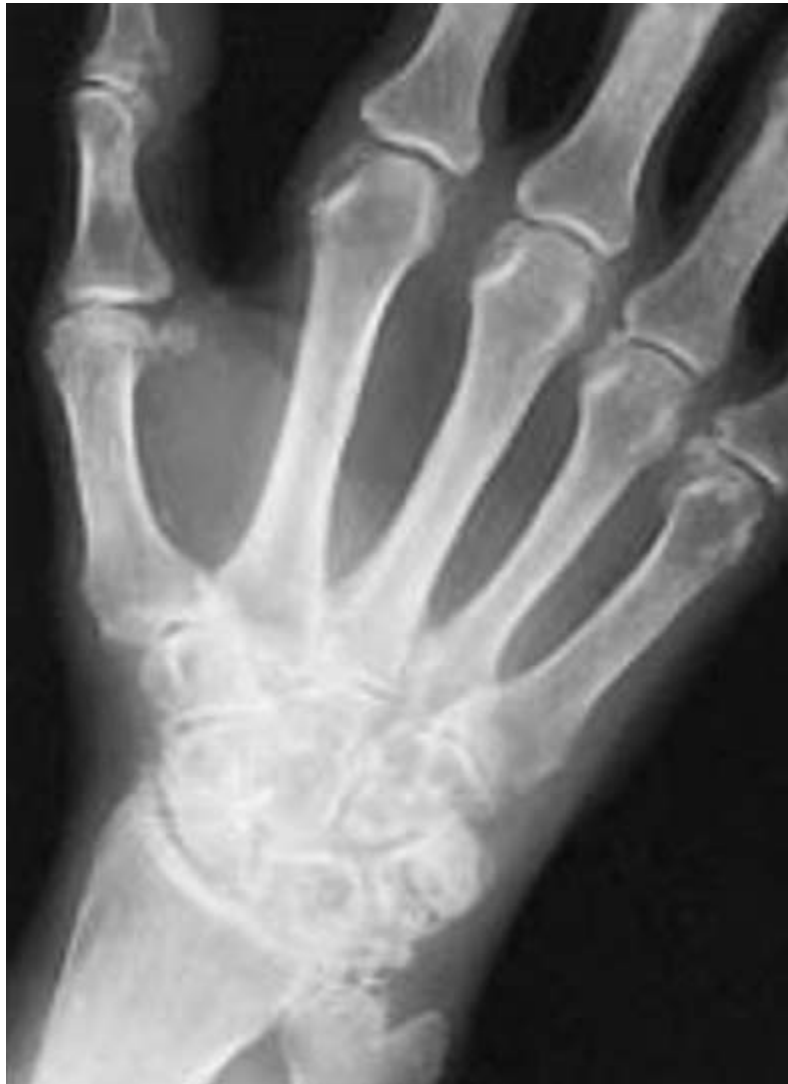Une forte composante génétique concernant les constituants osseux et cartilagineux interviendrait dans l'augmentation du risque d'arthrose. Le développement de l'arthrose fait intervenir de multiples types cellulaires et processus physiopathologiques. Ceux-ci représentent autant de gènes potentiellement responsables de la prédisposition au développement de l'arthrose. Il est reconnu que de rares syndromes ostéochondrodysplasiques entraînant des détériorations telles qu'on le voit dans l'arthrose ont un mode de transmission suivant la loi de Mendel. Les mutations responsables de ces désordres concernent principalement le codage du collagène de type II, constituant principal du cartilage hyalin, épiphysaire, métaphysaire et des disques intervertébraux. Le gène COL2A1 est lié au développement de rares formes d'arthrose familiales. Wright *et al.* ont associé l'arthrose à une aire du chromosome 2 codant pour la fibronectine, glycoprotéine normalement présentes dans la matrice extra-cellulaire. L'atteinte digitale a été une des premières localisations dont l'origine génétique a été évoquée. Stecher en 1941 a été le premier à suspecter son caractère héréditaire. Entre 1950 et 1960, Lawrence, Kellgren et Moore ont confirmé cette hypothèse mais les quelques études manquaient de critères cliniques d'inclusion précis. Spector *et al.* ont, dans une étude de jumelles recrutées à partir du registre des jumeaux de l'hôpital de Saint Thomas (GB), constaté qu'il y avait beaucoup plus d'atteintes radiographiques des mains chez les jumelles monozygotes que dizygotes. Une étude de cohorte de



Baltimore de R.Hugley *et al.* a constaté une hérédité importante pour l'arthrose digitale et des genoux, mais les gènes responsables n'ont pas encore été formellement identifiés.

#### Les pathologies rhumatismales favorisantes

A mi chemin entre facteurs systémiques et locaux, l'atteinte articulaire de nombreuses pathologies rhumatismales inflammatoires voire infectieuses sont, par les perturbations et lésions dont elles sont responsables, des facteurs favorisant l'arthrose à plus ou moins long terme. La chondrocalcinose articulaire est la meilleure illustration de ce phénomène



*Figure 1 Chondrocalcinose articulaire responsable de dégénérescence de type arthrosique*

## Ø FACTEURS LOCAUX (9)

### Activités physiques et arthrose (10)

Le sport a connu au cours des dernières décennies une explosion médiatique, étayée par ses potentiels bienfaits psychiques et physiques (bien-être général, amélioration de la condition physique, bénéfices cardio-vasculaires, prévention de l'ostéoporose). La diversité croissante des différents types d'activités sportives et l'effet de mode ont suscité un véritable engouement de la population pour la performance physique et la compétition à tout niveau et à tout âge. Il est alors tout à fait licite de se demander quels peuvent être les effets à moyen et long terme sur le cartilage articulaire en particulier comme facteur favorisant de la dégénérescence cartilagineuse, en fonction du type de sport pratiqué et de la façon dont il est pratiqué. Certains facteurs propres à l'activité physique favorisent la dégénérescence cartilagineuse (11) :

- l'intensité et la répétition de l'effort. Il existe une forte corrélation entre la contrainte mécanique chronique et répétée et le développement de l'arthrose ;
- la vitesse de l'effort. La violence avec laquelle l'effort est appliqué sur l'articulation influe sur le risque d'altérer le cartilage. Un effort effectué progressivement respecte la capacité du cartilage à se déformer et donc à absorber les forces mises en jeu. Ce type d'effort permet également de développer une contraction musculaire équilibrée

Entre muscles agonistes et antagonistes de l'articulation ; la stabilisation accrue de l'articulation qui en résulte constitue un mécanisme de protection du cartilage. Un effort rapide et brutal ne laisse pas le temps à ces mécanismes compensateurs de se mettre en place ;

- le niveau de pratique. Plus le niveau est élevé plus le risque d'arthrose est important. Les raisons sont multiples : une pratique plus importante et soutenue,

des accidents de parcours plus fréquents (entorses, lésions méniscales, fractures...), des prédispositions morphologiques apportant un « avantage » dans la pratique de certains sports, mais pouvant exposer à des lésions cartilagineuses lors de la pratique intensive (le *genu varum* des footballeurs, la dysplasie de hanche des danseurs de ballet, l'hyperlaxité ligamentaire chez les danseurs et autres gymnastes) ;

- il faut relativiser ces éléments car des études chez l'animal ont montré que l'activité physique répétée, régulière pouvait être à l'origine d'une augmentation de l'épaisseur du cartilage à condition que la quantité de travail ne dépasse pas un certain seuil dit de résistance du cartilage et que des phases de repos suffisantes soient respectées. Ces études laissent à penser qu'une pratique sportive modérée, tant en intensité qu'en fréquence, aurait un effet bénéfique sur les articulations en stimulant la croissance et la régénération du cartilage.

Les principaux facteurs de risque d'arthrose reconnues dans la pratique sportive sont :

- le sport de haut niveau ;
- les anomalies morphologiques ;
- les antécédents de méniscectomie ;
- les antécédents de rupture du ligament croisé antéro-externe
- la poursuite de la pratique sportive malgré ce type d'accident
- le début relativement tardif (>40-50 ans) de la pratique de sport à risque.

Le risque arthrosique est également lié au type de sport

(*tableau1*) :

sport	mécanisme	Articulations touchées
Danse/ballet	H et T	épaule, coude, cheville, hanche, genou, orteils, rachis
Base-ball	H	coude, épaule
Boxe	T	poignet
Cricket	T	doigts
Football	T>H	Hanche, genou, cheville, pied
cyclisme	H	rotule
Football américain	T	Genou, cheville, pied, rachis
Gymnastique	H	Epaule, coude, poignet, hanche, cheville
Arts martiaux	T>H	Epaule, doigt, rachis
Parachutisme	T	Genou, cheville, rachis
Rugby	T	Genou
Course à pied	H	Hanche, genou
Ski	T	Pouce, genou
Haltérophilie	H	Rachis, rotule
Catch/lutte	T	Coude, genou, rachis cervical
sauts	H>T	Hanche, genou, cheville
Sports de raquette	H	Epaule, coude, hanche, genou

H : hypersollicitation. T : traumatisme. > : Supérieur à

Nous avons vu que les principaux mécanismes de précipitation vers l'arthrose liés à la pratique sportive sont l'hypersollicitation articulaire et surtout certains traumatismes portant atteinte à l'intégrité structurelle et mécanique de l'articulation. Par conséquent les sports se pratiquant en déplacements multidirectionnels, les sports de contact, de balle sont plus à risque que les sports pratiqués en ligne. Certaines associations entre sport et arthrose ont été évoquées. On ne parle que d'association et non de cause car celle-ci est multifactorielle et ce n'est souvent que l'association de plusieurs de ces facteurs qui fait que l'arthrose va se déclarer puis évoluer.

Il existe quelques particularités en fonction de la localisation de l'atteinte arthrosique :

- la hanche : De nombreux sports ont été incriminés dans la genèse de la coxarthrose ; il s'agit principalement de ceux comprenant des situations de déséquilibre augmentant les pressions sur cette articulation portante, des situations de microtraumatismes répétés (impulsions, changements brutaux de direction, amplitudes dépassant les limites physiologiques) voire des traumatismes plus violents, notamment sur le grand trochanter. Toutes ces contraintes peuvent d'autant plus rapidement conduire à l'arthrose qu'il existe une malformation de l'articulation : dysplasie de hanche, séquelles d'ostéonécrose aseptique...
- le genou : il s'agit de l'une des articulations les plus sollicitées dans la pratique sportive et l'une des plus traumatisées. La gonarthrose est souvent la conséquence de lésions ligamentaires graves atteignant donc le pivot central, *a fortiori* lorsqu'une lésion méniscale y est associée. En effet Allman assimile dès 1976 la rupture du ligament croisé antérieur au « début de la fin » du genou. Les études de suivi ont montré que l'évolution naturelle se faisait vers l'arthrose plus d'une fois sur 3 à 10 ans de la rupture. Les études sur patients ayant eu une stabilisation chirurgicale du genou ont montré que 7 à 10 % des patients développaient une gonarthrose à 10 ans en cas de capital méniscal intact.
- la cheville : l'arthrose s'y développe sur un terrain d'hyperlaxité locale secondaire à des entorses à répétition responsables d'une instabilité chronique. L'arthrose de cheville n'est jamais primitive et il est essentiel de rechercher un facteur favorisant.

- l'épaule : l'activité sportive est responsable davantage de lésions périarticulaires plutôt que d'arthrose. Cependant des lésions graves des éléments participant à la stabilisation de la tête humérale (coiffe des rotateurs, bourrelet glénoïdien...) perturbant de façon prolongée voire définitive la mécanique de l'épaule peuvent à long terme favoriser le développement d'une omarthrose. Ces lésions se rencontrent dans les sports de lancer, de raquette, la natation et le golf. Les remarques faites pour les activités sportives peuvent s'appliquer aux activités professionnelles physiques et répétitives

#### Atteintes de l'intégrité anatomique de l'articulation

Elles sont multiples et bien reconnues comme pouvant être responsables de dégénérescences cartilagineuses. Il s'agit d'atteintes soit congénitales soit acquises. Le chef de file des atteintes congénitales sont les dysplasies et les troubles de la statique squelettique (dysplasies de hanches, *genu varum*) qui par une modification de la répartition des charges vont augmenter les contraintes de forces au cm<sup>2</sup> sur les surfaces articulaires qui vont s'altérer. Les atteintes acquises sont multiples. Les principales sont représentées par les traumatismes :

- soit altérant le cartilage directement comme les fractures articulaires ou les contusions graves du cartilage ;
- soit modifiant l'axe des membres et perturbant ainsi la répartition des contraintes au niveau articulaire ;
- soit altérant les structures stabilisatrices de l'articulation augmentant ainsi les forces de friction et donc l'usure comme les lésions du pivot central du genou.

Les déformations du cartilage liées à l'effondrement de l'os sous chondral à la suite d'une ostéonécrose aseptique est une source de dégénérescence cartilagineuse

au même titre que l'évolution à long terme d'une arthrite septique ayant entraîné des lésions graves des structures anatomiques de l'articulation.

#### CONCLUSION :

L'arthrose est une maladie complexe du cartilage. Il existe de nombreux facteurs favorisants répertoriés. Ces facteurs sont systémiques comme l'obésité, la densité osseuse élevée, les troubles nutritionnels, les facteurs génétiques... Ils sont également locaux et toute atteinte de l'intégrité de l'articulation qu'elle soit d'ordre traumatique, micro-traumatique, infectieuse et/ou biomécanique peut être source d'arthrose. L'activité physique en général, sportive en particulier peut selon son type et son mode de pratique être source d'arthrose. La reconnaissance de ces facteurs est essentielle afin d'optimiser la prise en charge voire de prévenir la survenue de l'arthrose qui reste la pathologie articulaire la plus fréquente et représente un vrai problème de santé publique.

Les facteurs favorisants de l'arthrose sont donc très nombreux et très différents. Leur reconnaissance permet pour certains d'entre eux d'envisager des actions de prévention ou de les associer aux traitements dit usuels de l'arthrose afin d'en ralentir le plus possible l'évolution et d'en diminuer le retentissement douloureux. Cela passe par une diminution de l'IMC par un régime, une adaptation de l'activité physique qui doit répondre à certaines règles : progressivité et modération dans l'effort, préparation physique, notamment musculaire avant de débiter l'effort, adaptation de l'activité en fonction de la douleur ou du gêne ressenties lors de la pratique. D'autres peuvent faire l'objet d'une sanction chirurgicale comme les troubles statiques ou les séquelles de traumatismes graves afin de retarder au maximum pour les grosses articulations la chirurgie prothétique qui même si elle est maintenant parfaitement au point, reste une chirurgie très agressive.



**Diagnostic positif**

# Diagnostic positif

Les principaux signes cliniques sont la douleur, la raideur articulaire, le gonflement et l'instabilité du cou du pied, de sorte que le diagnostic clinique est habituellement facile. La corrélation entre l'expression clinique et le stade évolutif de l'arthrose a montré que le gonflement et l'instabilité étaient peu spécifiques, mais qu'en revanche la douleur et l'enraidissement, et spécifiquement la perte de la flexion dorsale étaient les marqueurs les plus sensibles de la gravité de l'arthrose.

## 1) clinique

### \*signes fonctionnels

#### a. L'arthropathie dégénérative chronique :(12) (13) (14)

Installée insidieusement depuis des mois ou des années, évoluant de façon variable, souvent intermittente, elle peut devenir aiguë, notamment à l'occasion d'un épanchement.

Le symptôme principal est la douleur articulaire, elle a un horaire mécanique, apparaissant à la fatigue, lors de la marche et disparaissant au repos. Ces caractères l'oppose la douleur inflammatoire qui réveille le malade dans la seconde partie de la nuit et s'accompagne d'un dérouillage matinal variable.

La douleur siège en regard de l'interligne le plus souvent en avant avec l'aspect caractéristique d'un fer à cheval antérieur. Elle se projette sur une ligne siégeant 1cm au-dessus de la malléole interne et 2 à 2.5 cm au-dessus de la malléole externe.

#### b. la raideur articulaire :(12) (13) (14)

La perte ou la diminution de la flexion dorsale retentit sur le schéma de marche. Le déroulement harmonieux du pas nécessite, en effet, 10 à 15° de flexion

dorsale ce qui détermine la répartition entre l'attaque talonnière, l'appui plantaire et l'impulsion sur les têtes métatarsiennes. Cliniquement, la perte de la flexion dorsale entraîne d'abord des tiraillements du mollet puis des douleurs poplitées (par l'intermédiaire d'un recurvatum compensateur) et des métatarsalgies (syndrome de surcharge antérieure du pied). Elle provoque également une surcharge articulaire du couple de torsion intéressant certes la médiotarsienne (cassure compensatrice de l'équin de l'arrière-pied) mais aussi la sous-astragaliennne car il se produit alors un décollement compensateur prématuré du talon qui augmente la durée d'appui sur les têtes métatarsiennes. Pendant cette phase, le couple de torsion encaisse en effet les contraintes statiques du poids du corps et les contraintes dynamiques engendrées par la contraction des fléchisseurs plantaires du pied. Physiologiquement, il existe une amplitude en flexion plantaire d'une vingtaine de degrés répartie dans la médiotarsienne, le tarse antérieur et la jonction tarso-métatarsienne. En revanche, il n'y a dans ces articulations aucune possibilité de flexion dorsale, cette dernière s'effectuant presque uniquement dans la cheville. Il existe néanmoins une possibilité d'hyperflexion dorsale de 5 à 10° quand la liberté de la cheville en flexion dorsale est dépassée ; cette hyperflexion dorsale siège dans la sous-astragaliennne. Normalement, le centre de mouvement de la cheville se situe au milieu de la poulie astragaliennne, les mobilités s'effectuant selon un levier du premier genre où à toute mobilisation en flexion dorsale correspond un déplacement postérieur de même importance. Lorsque les possibilités de flexion dorsale de la cheville sont dépassées, se produit un transfert du centre de mouvement vers l'insertion du tendon d'Achille avec création d'un levier du 2ème genre. Le gain d'amplitude s'effectue par diminution de la hauteur du bloc astragalo-calcanéen, le pied se rapprochant du pilon tibial comme un feuillet de livre autour d'une charnière postérieure. Cette diminution de hauteur du bloc

astragalo-calcanéen s'effectue grâce à une augmentation de la divergence astragalo-calcanéenne et un valgus de l'arrière-pied. L'hyperflexion dorsale du pied s'accompagnant d'une augmentation du valgus de l'arrière-pied, il apparaît que tout équin de l'arrière-pied s'accompagne d'une surcharge sous-astragaliennne dans le cadre d'un mécanisme compensateur. Cette notion fondamentale doit être prise en compte dans la détermination de la position de l'arthrodèse ; elle explique la nécessité de ne jamais fixer cette dernière en équin. Elle explique également qu'en terme de décompensation douloureuse, l'arthrose qui donne prioritairement une attitude vicieuse en équin, surcharge précocement le couple de torsion.

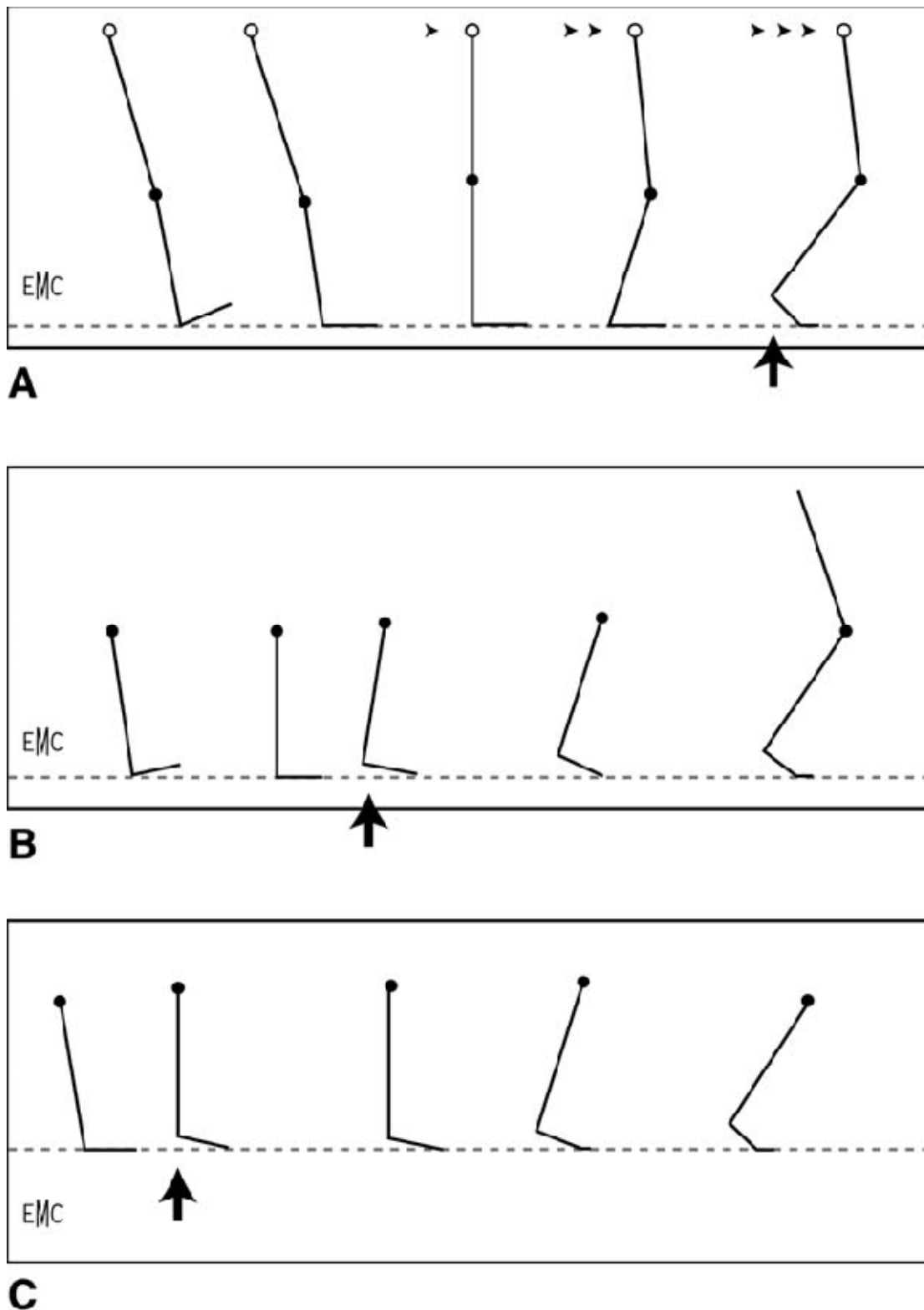


Figure 3 Déroulement du pas en phase d'appui (la flèche noire Courte matérialise le début du décollement du talon).

- A. Cheville saine (flexion dorsale supérieure à 10°).
- B. Conséquences de la perte de la fonction dorsale.
- C. Conséquence d'une raideur en équin.

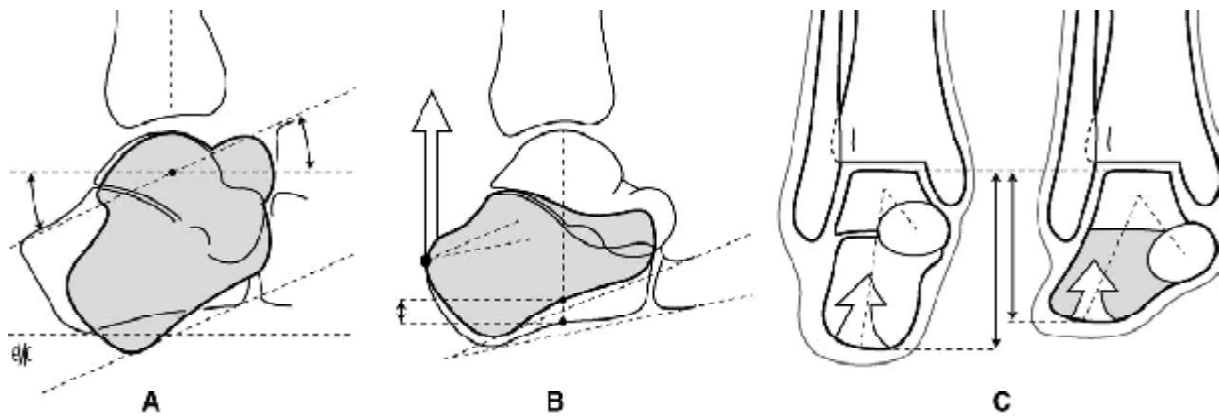


Figure 4 Centres de mouvement de la cheville.

A. Cheville souple (levier du premier genre).

B et C. L'épuisement des possibilités de flexion dorsale dans la cheville entraîne le transfert vers l'arrière du centre de mouvement

- (Levier du second genre) et la surcharge de la sous-talienne.

c. L'épanchement articulaire :

Peut s'accompagner ce tableau clinique, il sera d'autant plus facile à diagnostiquer qu'il sera abondant. L'épanchement articulaire dans l'arthrose est dit mécanique. Ce caractère mécanique du liquide est précieux pour le diagnostic de l'arthrose. Il faut toujours rechercher l'éventuelle présence de cristaux.

### \*examen clinique(14)

Il renseigne sur :

Ø la morphologie de la cheville et du pied en terme de décompensation douloureuse, l'arthrose donne prioritairement une attitude vicieuse en équin avec un varus de l'arrière-pied secondaire à une surcharge articulaire du couple de torsion intéressant la médio-tarsienne et la sous-astragalienne.

Ø La mobilité : l'examen cherche une limitation de flexion dorsale de la cheville et son retentissement sur le schéma de la marche et les articulations voisines

Ø La douleur : chercher des points douloureux au niveau des surfaces articulaires.

## 2) Imagerie de l'arthrose :(15) (16) (17)

Un dépistage précoce de l'arthrose ou des états pré-arthrosiques par l'imagerie avec l'arthrographie mais aussi maintenant le scanner l'arthroscanner et l'IRM occupe une place de premier plan.

### 1-la radiologie conventionnelle :

Le bilan comprend des clichés comparatifs,

Ø Un cliché de face en charge de Meary :

Permet d'analyser :

- L'angle d'ouverture du pied entre le premier et le 5<sup>ème</sup> métatarsien normalement compris entre 25 et 30 degrés
- L'angle compris entre le 1<sup>er</sup> et le 2<sup>ème</sup> métatarsien, le métatarsus varus physiologique étant normalement compris entre 5 et 10 degrés
- Le valgus physiologique du gros orteil se mesure par l'angle formé par la 1<sup>ère</sup> phalange du gros orteil normalement compris entre 8 et 12 degrés
- L'axe du tibia : calculé entre l'axe diaphysaire du tibia et la surface articulaire du pilon tibial.
- L'angle de Meary : entre l'axe du tibia et la surface articulaire de l'astragale.

Ø Un cliché de profil de l'articulation tibio-astragalienne en charge :(profil standard en flexion dorsale maximal et en flexion plantaire maximal)

Permet de mesurer :

- L'angle de Fick correspondant à l'angle d'attaque au sol des métatarsiens. Sa valeur normale est de 18 à 25 degrés pour le 1er métatarsien et va en décroissant jusqu'à 5 degrés.
- L'angle tibio-astragalienne de profil : l'angle compris entre le tibia et la plante du pied, sa valeur normale est entre 85 et 105 degrés.
- L'angle de Bohler : ouvert en arrière , formé par le croissant d'une ligne longeant la face supérieure de la grosse tubérosité, du calcanéum et d'une autre ligne joignant le point le plus élevé de l'astragale au point le plus élevé de la grande apophyse du même os, cet angle est diminué dans les fractures du calcanéum par enfoncement de l'astragale. Sa valeur normale est comprise entre 140 et 160 degrés
- L'angle de DJIAN ANNONIER formé entre une droite joignant le pôle inférieur du sésamoïde interne du gros orteil au point le plus bas de l'articulation astragaloscaphoïdienne et une droite joignant ce dernier point au plus bas de la face inférieure du calcanéum. Cet angle normalement compris entre 120 et 125 degrés. Il augmente en cas de pied plat et diminue en cas de pied creux.
- L'axe de Meary : normalement l'axe diaphysaire du 1er métatarsien et l'axe de l'astragale sont confondus. En cas de pied plat il existe une verticalisation de l'astragale, en cas de pied creux il existe une horizontalisation de l'astragale.



Ø Des clichés dynamiques en varus.

Résultats :

Ø Signes d'arthrose :

- Le pincement de l'interligne articulaire, généralement asymétrique, localisé, traduit la diminution d'épaisseur et la détérioration du cartilage. Il faut apprécier son siège, son importance et le caractère global ou partiel de cette anomalie.
- L'ostéo-condensation épiphysaire intéresse la lame osseuse sous-chondrale et les travées de l'os spongieux sous-jacent, liées à des excès de contrainte mécanique.
- Des géodes épiphysaires appelées parfois d'hyperpression, de taille variable, arrondies ou ovalaires, siégeant souvent dans les zones ostéocondensées de l'os sous chondral ; elles correspondent pour la plupart des auteurs à des nécroses osseuses par l'ischémie ou à des kystes synoviaux secondaires à des fissures cartilagineuses
- L'ostéophytose marginale intéresse les zones de décharge épiphysaire et principalement les régions d'attache et de traction capsulo-ligamentaire. à côté des ostéophytes périphériques produits par une ossification périostée on peut retrouver des ostéophytes centraux correspondants à une ossification du cartilage restant.

Ces quatre signes élémentaires d'arthrose s'associent plus ou moins mais ne sont jamais pathognomonique de l'affection. s'ils sont isolés ou absents, des problèmes de diagnostics se posent. il faut alors rechercher d'autres critères de la maladie surtout cliniques et biologiques.

### Ø Facteurs étiologique :

La radiologie conventionnelle permet à rechercher des étiologies.

- Causes locales ; malformation épiphysaires, séquelles traumatiques...
- Causes générales ; chondro-calcinose articulaire diffuse ...

### Ø Complications :

Il faut rechercher d'éventuelles complications : dislocation articulaire, ostéochondromatose synoviale secondaire, ostéophytose agressive, ankylose total .....

## 2- autres techniques:

### Ø L'échographie :

Cette technique qui connaît un développement intéressant dans l'étude des parties molles des membres a peu d'indications en pathologie articulaire et dans l'arthrose.

### Ø La tomodensitométrie :

Permet de donner une image tridimensionnelle et sur les images obtenues, on retrouve les différent éléments du syndrome radiologique d'arthrose

- Pincement de l'interligne articulaire
- Ostéo-condensation épiphysaire
- Géodes
- L'ostéophytose marginale

### Ø L'arthrographie et l'arthroscanner : (18) (19)

L'arthrographie est la vraie radiographie de l'articulation. En moulant des structures non spontanément radio-visible, le produit de contraste renseigne sur l'état des principaux constituants (cartilage, membrane synoviale, cavité

articulaire).pour l'étude du cartilage, l'arthrographie opaque ayant l'avantage de sa simplicité.

Couplée à des coupes scannographiques en fin d'examen, l'exploration devient très performante et très sensible permettant une meilleure visualisation des anomalies et une approche tridimensionnelles.

Le syndrome arthroscanographique d'arthrose comprend quatre types d'anomalies plus ou moins associées :

- Un épanchement en règle mécanique.

- Des images d'addition à surface du cartilage.

Son en rapport avec une chondropathie ouverte: contours cartilagineux flous, fissures, ulcérations pouvant aller jusqu'à la mise à nu de l'os sous chondral.

- Les anomalies de la hauteur du cartilage :

Vont d'un simple amincissement à l'abrasion complète.ces variations progressives ou brutales se traduisant aussi par des irrégularités et un élargissement de l'interligne opaque.

- Des modifications de la membrane synoviale et de la cavité articulaire :

Fréquemment observées: synoviale irritative, scléro-dégénérative ou de résorption que certains ont appelé synovial poubelle

L'exploration arthrographique et arthroscannographique permet enfin de dépister des lésions associés qui peuvent être la cause de l'arthrose.

Ø L'IRM :

L'étude du cartilage par IRM est encore en cours d'évaluation, cette exploration nécessite des images de grande qualité.

L'IRM est une technique non invasive et non irradiante qui permet de visualiser tous les composants de l'articulation : cartilage, os sous-chondral, membrane synoviale en particulier.

En T1, le cartilage normal se traduit par un signal intermédiaire ou un léger hypersignal parfois silhouetté par une mince pellicule de liquide synovial gris ou noir. En T2 le cartilage devient hypo-signalant.

Dans les meilleurs des cas, on peut distinguer un aspect bi-lamellaire du cartilage liés aux différentes obliquités des fibres des couches superficielles (hyper-signal relatif en rapport avec l'obliquité) et profondes (hypo-signal relatif lié à la verticalité des fibres).

S'il existe une arthrose débutante, on note une disparition de l'aspect tri laminé normal du cartilage et l'on peut mettre en évidence un amincissement localisé ou hypo-signal global du cartilage.

Ces anomalies sont le reflet de l'hyperhydratation, premier signe du cartilage arthrosique.

Ø La scintigraphie osseuse :

Après injection de biphosphonates marqués au technétium 99, elle montre une hyperfixation dans certaines arthroses. Cette hyperfixation peut être précoce alors que la radiographie standard est quasi-normale.

Elle peut traduire les remaniements de l'os sous-chondral ou de l'ostéophytose.

Le manque de spécificité de cette technique et son cout ne permettent pas d'en faire un outil de diagnostic précoce systématique.

Ø L'arthroscopie :

L'arthroscopie est le seul examen qui permet une vision directe, fine et complète des surfaces articulaires. Elle permet également d'apprécier les modifications de la synoviale au cours de l'arthrose.

# Diagnostic étiologique

# Diagnostic étiologique

L'arthrose est une maladie multifactorielle comme nous l'avons décrits. ces causes peuvent être rassemblées en deux groupes :

∅ Celles qui entraînent une fragilisation même du cartilage qui travaille pourtant dans des conditions biomécaniques normales, ce qui définit les arthroses primitives ou communes.

∅ Celles qui perturbent la mécanique articulaire en exerçant une hyperpression sur toute ou une partie du cartilage articulaire.

## 1) l'arthrose primitive :

Probablement association d'un terrain génétique non identifié, de l'âge (somme de facteurs mécaniques, et diminution de l'IGF-1 avec l'âge), le surmenage des jointures (obésité, sportifs de haut niveau, danseur)

## 2) l'arthrose secondaire :

C'est une arthrose post traumatique dans la majorité des cas

∅ Entorse et instabilité chronique de la cheville :

L'entorse correspond à une lésion plus ou moins grave d'un ou plusieurs ligaments. Pour la cheville, il s'agit le plus souvent du ligament latéral externe. Il faut distinguer les entorses bénignes des entorses graves entraînant une laxité articulaire.

La laxité articulaire est soit la conséquence de traumatismes sportifs majeurs entraînant la rupture complète de plusieurs ligaments, soit le résultat de traumatismes itératifs chez des patients ayant une laxité articulaire constitutionnelle.

L'instabilité résiduelle chronique peut être liée à une laxité de l'articulation tibio-tarsienne en tiroir ou en varus et être péjorée par une instabilité sous-astragalienne.

Il est d'observation courante que les entorses récidivantes et la laxité chronique se compliquent, principalement chez le sportif, de lésions dégénératives de la cheville.

Ø Les fractures malléolaires

Ø Fracture de l'astragale et ostéonécrose :

L'ostéonécrose est le plus souvent d'origine traumatique, et touche surtout l'adulte jeune.

Sur le plan clinique, elle se présente sous la forme d'une arthropathie mécanique de la cheville. L'évolution peut se faire vers un tassement du corps de l'astragale et une arthrose invalidante.

Ø Fracture du pilon tibial :

L'arthrose apparaît comme une complication majeure d'un cal vicieux articulaire.

Ø Fracture du calcanéum

Ø Pied plat et valgus :

C'est une déformation associant un affaissement de la voûte plantaire et un valgus calcanéen.

Le pied plat peut selon son importance passer par les 3 stades évolutifs :

- Pied plat souple, douloureux ou non.
- Pied plat contracturé, la déformation est rendue irréductible par la contraction des muscles du pied.
- Pied plat irréductible arthrosique



# Evolution

## Evolution (29) (30)

En règle générale, les lésions radiologiques s'aggravent progressivement de façon lente. Cette évolution est cependant variable. Elle a des formes stables surtout ostéophytique. Et des formes destructives rapides qui détruisent le cartilage et l'os en quelque mois. Entre les deux, il ya toutes les formes intermédiaires possibles.

Cette évolution est imprévisible au départ et il n'ya pas de facteurs pronostiques validés

L'évolution des douleurs et de l'impotence n'est pas forcément parallèle avec celle des lésions, avec plus souvent une évolution par poussées.

Cette évolution de l'arthrose peut devenir indolente au bout de quelques années au prix d'une gêne fonctionnelle peu importante, mais ce n'est pas toujours le cas. Quand on a une instabilité chronique de la cheville dans le contexte étiologique surtout stade 3, ou on trouve une douleur importante, un varus très important de l'arrière pied et un bâillement externe spontané de l'articulation tibio-tarsienne non réductible, et tout ca peut générer un handicap plus ou moins important surtout avec la perte de la flexion dorsale à cause de l'arthrose.

# Traitement

# Traitement

## L'objectif :

- ∅ Soulager le patient des douleurs
- ∅ Conserver la fonction articulaire
- ∅ Limiter l'impotence fonctionnelle

## Traitement médical : (31)

### 1) Moyen :

- ✓ les antalgiques et les anti-inflammatoire non stéroïdien (32) (33)

En général on a recours presque exclusivement aux médicaments antalgiques de paliers 1 et 2 de l'OMS, pour préserver les antalgiques paliers 3(morphiniques) aux formes hyperalgiques et ou inopérable, en utilisant les doses minimales efficaces et en veillant à prévenir les effets secondaires.

- ✓ Les anti-arthrosiques symptomatiques d'action lente

On regroupe sous le terme d'anti-arthrosiques symptomatiques d'action lente (AASAL) les médicaments possédant un effet spécifique, différé et rémanent sur les manifestations algofonctionnelles de l'arthrose et démontré par des études contrôlées (34). Les molécules actuellement les plus utilisées avec cette indication sont au nombre de 3. Les chondroïtines (35) sulfates sont des glycosaminoglycanes sulfatés participant à la structure de la matrice cartilagineuse et possèdent, in vitro, un effet inhibiteur du catabolisme des protéoglycanes et du collagène, associé à des propriétés de stimulation de la synthèse de la matrice. La diacerhéine est un anthraquinonique inhibant l'interleukine 1, cytokine clé de la dégradation cartilagineuse. Les insaponifiables d'avocat et de soja agissent in vitro

en inhibant les métalloprotéases du cartilage et en stimulant le TGF bêta. D'autres molécules sont proposées comme traitement d'appoint ou en tant que suppléments alimentaires. De nombreuses études cliniques ont montré l'efficacité de ces AASAL comme traitement symptomatique de l'arthrose. Néanmoins, le degré de cette efficacité apparaît très variable selon la méthodologie des études (36). Citons toutefois la glucosamine sulfate, largement utilisée, notamment aux États-Unis, comme supplément alimentaire et qui a fait l'objet d'une récente étude contrôlée, randomisée ayant suggéré un potentiel effet structural sur la gonarthrose même si son efficacité clinique a été récemment remise en cause. Toutefois, l'état actuel des connaissances ne permet pas encore d'affirmer que les AASAL sont des médicaments chondroprotecteurs même si un certain nombre d'arguments (études cliniques et chez l'animal) vont dans le sens d'un probable effet structuro-modulateur. Les effets secondaires des AASAL sont rares et mineurs. Seule la diarrhée, fréquente avec la diacerhéine, apparaît être un facteur limitant son emploi. Un autre intérêt de cette classe thérapeutique serait de permettre une réduction de la consommation de médicaments potentiellement toxiques comme les AINS. On peut les utiliser seuls ou le plus souvent, en association avec un antalgique ou un AINS. Dans ce cas la poursuite d'un AASAL ne se justifie à long terme que s'il a permis de réduire significativement leur consommation, en sachant qu'il a un effet souvent retardé et rémanent à l'arrêt. Par conséquent, un AASAL doit être prescrit initialement pour une durée de 3 à 4 mois afin de juger de son efficacité. La durée optimale du traitement n'est précisément définie pour aucun d'entre eux. Aucune étude n'a pour le moment évalué l'intérêt d'associer différents AASAL, pas plus que l'intérêt de cures séquentielles. Enfin de nombreux autres traitements à visée antiarthrosique sont largement utilisés bien que non validés ou encore en cours d'évaluation.

## ▼ *Les traitements locaux de l'arthrose*

### *1. Les AINS par voie percutanée*

Leur indication est volontiers limitée à l'arthrose des petites et moyennes articulations. Ainsi dans des études randomisées en double aveugle, l'acide niflumique, l'ibuprofène, le kétoprofène se sont avérés supérieurs au placebo. Aucune différence d'efficacité n'a été constatée entre l'acide niflumique et la dexaméthasone. Le diclofénac épolamine sous forme d'emplâtre permet une libération prolongée du principe actif sur 12 h au niveau de l'articulation traitée. Outre l'effet pharmacologique, l'application locale « là où ça fait mal » est certainement à l'origine du succès de cette forme galénique auprès de nombreux patients.

### *2. Les infiltrations cortisoniques (37)*

Les plus utilisés sont les corticoïdes retards en suspension microcristalline, plus rarement en solution, en privilégiant habituellement ceux dont l'effet est le plus prolongé (bêtaméthasone, cortivasol, hexacétonamide de triamcinolone, méthylprédnisolone, triamcinolone). Largement utilisées depuis 1951, les infiltrations intra-articulaires de corticoïdes n'ont paradoxalement fait l'objet que de rares études, de méthodologie souvent discutable. Des quelques essais méthodologiquement valables on retient que leur efficacité est rapide mais de courte durée (inférieure à 4 semaines). Leur mécanisme d'action est basé sur l'inhibition des enzymes responsables de l'inflammation synoviale et de la destruction du cartilage et il est donc logique de les réserver aux poussées congestives. En cas d'épanchement articulaire, celui-ci doit être préalablement évacué à la fois dans un but diagnostique (examen cytochimique et bactériologique) et thérapeutique (efficacité de l'infiltration renforcée). Elles sont contre indiquées en cas d'infection locale ou générale, de matériel intra-articulaire, d'allergie vraie

(excipient) et d'hypocoagulabilité sévère. Le rapport bénéfice/risque mérite d'être évalué en cas de diabète sucré. Le risque d'aggravation de l'arthrose souvent avancé n'est absolument pas démontré, mais par précaution on limite habituellement le nombre d'injections à 3 ou 4 dans l'année pour une même articulation.

### *3. La viscosupplémentation*

La viscosupplémentation articulaire par injection intraarticulaire d'acide hyaluronique (AH) est un nouveau concept fondé sur la constatation qu'au cours de l'arthrose le liquide synovial perd une partie de ses propriétés élastovisqueuses du fait d'une diminution du poids moléculaire et de la concentration de l'AH (38). Celui-ci injecté par voie intraarticulaire, agirait en restaurant les propriétés rhéologiques du liquide synovial défectueuses (viscosité et élasticité) aboutissant à une meilleure absorption des contraintes mécaniques. Un effet de protection contre les molécules proinflammatoires et un effet anti-inflammatoire (régulation de l'activité des lymphocytes/macrophages, inhibition de la production de prostaglandines) ont été par ailleurs suggérés (39,40). Actuellement, les injections intra-articulaires d'acide hyaluronique sont principalement indiquées dans le traitement de la gonarthrose, les données disponibles dans les autres indications (hanche, épaule, cheville) étant principalement le résultat d'études ouvertes. Le hylan GF-20 (Synvisc®) et la hyalectine (Hyalgan®) sont ceux qui ont fait l'objet des études les plus solides. Le hylan GF-20 est un viscosupplément polymérisé de haut poids moléculaire (6 millions de daltons) obtenu par réticulation d'AH à partir d'extrait de crêtes de coq. Le traitement consiste en 3 injections à 1 semaine d'intervalle. Les études contrôlées versus placebo ont prouvé son efficacité dans la gonarthrose. Des études contrôlées versus AINS ont montré qu'il était au moins équivalent à une prise continue d'AINS pendant 6 mois. Enfin, plusieurs études en pratique courante ont permis d'estimer que le taux d'efficacité était de l'ordre de 75

% avec une durée moyenne d'efficacité d'environ 8 mois. Les effets secondaires des AH sont strictement locaux, habituellement mineurs. Une réaction douloureuse locale les jours suivant l'injection est rapportée chez moins de 10 % des patients, apparaissant au cours des 72 premières heures et disparaissant 2 fois sur 3 en moins de 7 j. Il n'a pas été mis en évidence d'élément prédictif de ces réactions inflammatoires dont la formule cytochimique évoque une arthrite microcristalline.

## 2) les indications du traitement médical :

L'attitude thérapeutique diffère selon qu'il s'agit d'une poussée d'arthrose ou de la phase d'évolution lente

### ▼ La poussée congestive :

Le traitement doit s'attaquer logiquement aux différents protagonistes du cercle vicieux cartilagino-synovial, et combine des thérapeutiques complémentaires.

- Ø La ponction évacuatrice : permet de retirer les produits de dégradation du cartilage
- Ø L'injection intra-articulaire de corticoïdes : éventuellement répétée et associées à un repos de 24 heures, lutte contre la synovite réactionnelle. Cette infiltration peut être couplée à un lavage, notamment lorsque les douleurs et l'épanchement ont résisté aux injections répétées de corticoïdes.
- Ø Les anti-inflammatoires non stéroïdiens : sont ici utiles pour juguler cette poussée douloureuse qui est le témoin d'une poussée congestive ou inflammatoire, ils seront prescrits pour une période courte, à l'ordre de 2 ou 3 semaines.
- Ø Enfin, la mise en décharge de l'articulation : a pour but de mettre au repos les surfaces articulaires. Elle est poursuivie jusqu'à assèchement



de l'articulation et peut atteindre 4 à 6 semaines dans les chondrolyses vraies.

▼ Phase d'évolution lente :

Durant cette phase le traitement se fonde sur une approche multifactorielle (perte de poids, semelle absorbant les chocs, orthèses plantaires ou chevillières adaptées, voir port d'une canne), dont le but est la mise en décharge relative de l'articulation, à laquelle sont associés kinésithérapie, antalgiques, anti-inflammatoires non stéroïdiens si nécessaire et traitement symptomatique d'action lente per os.

Lorsque l'articulation est insuffisamment calmée par ces différentes thérapeutiques, un traitement local par injection d'acide hyaluronique peut être proposé et sera d'autant plus indiqué que l'atteinte radiologique

# Traitement chirurgical

Le traitement chirurgical de l'arthrose va donc avoir but de corriger les défauts mécaniques, permettant ainsi d'enrayer l'évolution, voir la faire régresser et soulager la symptomatologie fonctionnelle.

En l'absence d'une connaissance chiffré de l'évolution naturelle de l'arthrose, cela pose la question de l'heure de la chirurgie, on peut édicter une règle simple, ne jamais opérer que l'arthrose symptomatique après échec de tous les traitements médicamenteux précédemment cités, prescrits aux bonnes doses, pendant une bonne périodes, avec un bon contrôle et tant qu'une période de six mois n'est pas passée, et bien sur l'arthrose très évoluée.

## A) bilan pré opératoire :

Comporte des éléments cliniques et paracliniques.

### ✓ Élément cliniques :

L'interrogatoire: va préciser l'âge, le degré d'activité, l'ancienneté et la progression des troubles fonctionnels, les caractères des douleurs, le périmètre de la marche...

Il va préciser également les antécédents locaux (traumatismes, infection...) et les antécédents généraux en particulier infectieux, thrombo emboliques ou neurologiques.

L'examen clinique va apprécier la morphologie du pied et de la cheville et la mobilité, chercher un épanchement articulaire que l'on pourra ponctionner...

### ✓ Élément radiologiques :

ü Radiographie de face, profil en charge en calculant l'angle de Meary, l'axe du tibia distal, l'angle de Djian et l'angle tibio-astragalien.

- ü Radiographies dynamiques en valgus et varus forcés
- ü L'arthrographie montrerait l'importance de l'atteinte cartilagineuse.
- ü Le scanner peut être utile
- ü L'IRM enfin permet de préciser une éventuelle nécrose osseuse

✓ Éléments arthroscopique :

Dans les arthroses peu évoluées radiologiquement, elle peut découvrir et préciser l'importance et la localisation des lésions cartilagineuses et devenir alors un élément important des indications thérapeutique

## B) les techniques chirurgicales :

Le traitement chirurgical repose sur trois interventions dites classiques qui sont : l'arthrodèse, la prothèse totale de la cheville et l'arthroscopie thérapeutique. A coté de ces techniques, d'autres traitements plus ou moins conservateurs ont été décrits telle l'ostéotomie de l'extrémité inférieure du tibia, l'ostéotomie du calcanéum, l'arthroplastie non prothétique de cheville associée à un distracteur et la dénervation.

### 1) l'arthroscopie thérapeutique : (41) (42) (43)

- Arthrose peu évoluée : l'arthroscopie permet dans ce cas de pratiquer un lavage articulaire, une ablation de corps étrangers un débridement et une perforation. Les gestes thérapeutiques de l'arthrose comportent aussi la régularisation de la surface arthrosique irrégulière, l'ablation des fragments libres et l'avivement de l'os sous chondral scléreux par curetage et fraisage.

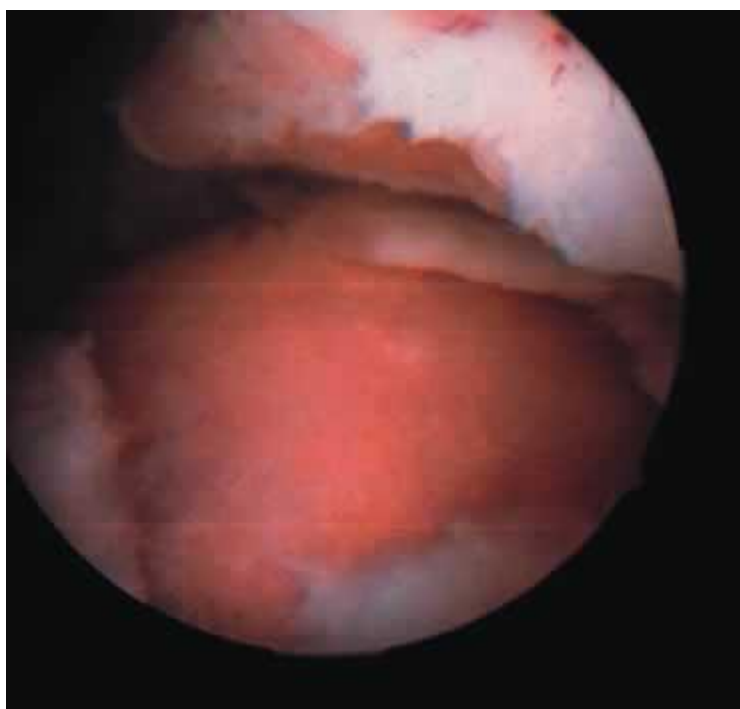
Le débridement intra articulaire comprend les synovectomies partielles, la résection des cordes fibreuses, des cicatrices hypertrophiques ligamentaires, des séquelles traumatiques de désinsertion ou de rupture partielle ligamentaire.

Les perforations réalisées avec des fraises ou des broches de kirschner fines par voie anté ou rétrograde. Dans les formes géodiques et nécrotiques, un bourrage-greffe sous-chondral par voie rétrograde peut être sous contrôle d'un amplificateur de brillance.

Cette technique semble donc adaptée à des arthroses modérées, surtout s'il existe une discordance entre l'importance des douleurs et un aspect radiologique peu altéré.

-Arthroses plus évoluées :

L'arthroscopie peut être associée à une ostéotomie ou à une arthrodèse. Elle remplace l'arthrotomie chirurgicale.



Aspect arthroscopique d'une arthrose

## CONCLUSION

Le traitement de la cheville arthrosique doit suivre un algorithme diagnostique et thérapeutique incluant plusieurs techniques adaptées à la situation individuelle.

L'utilisation de l'arthroscopie nécessite que :

- la géométrie du membre inférieur et de la cheville soit normale (le bilan radiologique)
- la cheville ait une congruence articulaire

Les indications pour une intervention arthroscopique:

- Ostéophytose antérieure
- Corps étranger intra-articulaire
- Impingement ligamentaire
- Ostéochondrite
- Chondromalacie III + IV focalisée

### 2) l'arthrodèse :(44) (45) (46) (47)

L'objectif prioritaire est l'obtention de la consolidation en bonne position. Il est en effet fondamental de tout réussir d'emblée, toutes les séries de la littérature faisant état des mauvais résultats des reprises chirurgicales. De même, le positionnement doit permettre le meilleur résultat fonctionnel en préservant au mieux et le plus longtemps possible les articulations d'aval.

a) POSITION DE L'ARTHRODESE :

▼ Dans le plan frontal.

Aucun degré de varus ne doit être toléré sous peine d'entraîner une souffrance sous-astragalienne dans un effort de rattrapage et d'adaptation. La position doit être contrôlée en per-opératoire par des clichés cerclés : cerclage

talonnier type Meary mais aussi cerclage de l'avant-pied dans le plan des têtes métatarsiennes. Ce double cerclage (Fig. 1) doit contrôler la présence de 5° de valgus talonnier et la bonne position de l'avant-pied qui doit se situer dans un plan strictement perpendiculaire à l'axe du tibia. On évitera ainsi de laisser une verticalisation du premier métatarsien, facteur de pronation de l'avant-pied (Fig.2) et d'un varus sous-astragalien compensateur (Fig.3).

▼ Dans le plan sagittal :

L'arthrodèse ne doit pas être positionnée en équin ; il faut ménager un peu de talus pour créer une réserve de flexion dorsale, allonger la phase d'appui plantaire et sauvegarder la sous-astragaliennne.

A ce titre, comment définir la position neutre ? En théorie, celle-ci se détermine par référence à l'angle tibio-astragalien de profil décrit par le tibia et l'axe longitudinal de l'astragale ; l'angle idéal étant de 105° (44). Mais cet angle qui ne tient pas compte de la morphologie globale du pied n'est parfaitement adapté qu'en l'absence de trouble morphostatique. Il est notamment trop élevé en cas de pied creux et équivaut alors à un positionnement en équin.

Par ailleurs, la détermination de la position de l'arthrodèse par référence à la plante et à l'axe jambier aboutit à un talus relatif quand la mesure s'effectue en position spontanée sous anesthésie générale en décubitus dorsal (ce qui crée les conditions d'une flexion plantaire gravitaire dans la médiotarsienne et le tarse antérieur) et à un équin relatif lorsqu'on se réfère à une position tenue et forcée sous anesthésie générale.

En fait, on peut proposer une répartition réglée de l'amplitude résiduelle globale (45) après fixation provisoire de l'arthrodèse de telle sorte que celle-ci comme le propose Tomeno, soit répartie en 1/3 de flexion dorsale et 2/3 de flexion plantaire (Fig.4) autour de l'axe transversal de la cheville.

Deux cas particuliers peuvent être discutés :

La réduction des grands équin doit s'effectuer non pas par rotation astragalienne (facteur de distension postérieure et donc de surcharge sous-astragalienne) mais par résection cunéiforme antérieure à sommet postérieur. Il est fondamental d'effectuer une très bonne libération latérale astragalo-malléolaire de façon à permettre l'ascension de l'astragale dans la mortaise.

Faut-il reculer le pied sous le pilon tibial ? Ce recul du pied sous le pilon entraîne la mise en tension des parties molles postérieures et donc un risque de création d'un équin. Ce risque doit être mis en balance avec l'avantage théorique.

#### TECHNIQUE STANDARD : ARTHRODESE TIBIO-ASTRAGALIENNE ISOLEE (47)

La technique qui peut être retenue en pratique courante est la technique de Meary dont les différents temps sont bien connus de tous. Retenons qu'il faut éviter les décollements cutanés (risque de nécrose de la berge externe) et prendre grand soin de ne pas léser les branches du musculo-cutané qui croisent l'incision. L'exposition doit permettre un avivement parfait. Il faut déterminer avec la plus grande attention le positionnement idéal :

- dans le plan sagittal en se référant à la distribution de la mobilité résiduelle en 1/3 de flexion dorsale, 2/3 de flexion plantaire (Fig. 4).
- dans le plan frontal avec le contrôle d'un double cerclage (talonnier et capito-métatarsien) (Fig. 1).

Une immobilisation provisoire par 2 broches en croix (diamètre 20/10èmes) passées au moteur est indispensable ; l'aide d'un davier érine en compression (entre la face antérieure du pilon et le plafond du sinus du tarse) est très utile.

Lorsque la position est parfaitement déterminée, l'ostéosynthèse est réalisée par 2 vis en croix en compression, l'une introduite de bas en haut et de dehors en

dedans s'appuyant sur le bord inféro-externe du col dans le sinus du tarse et la corticale postéro-interne du tibia ; l'autre de haut en bas et de dehors en dedans. Il faut être certain de ne pas léser la sous-astragaliennne postérieure. Une ou deux agrafes de Blount antérieures dans le plan sagittal, à cheval entre le pilon tibial et le col de l'astragale optimisent la stabilisation mécanique notamment lors des contraintes frontales.

Une immobilisation par attelle plâtrée postérieure réalisée en talus sous anesthésie générale est essentielle afin d'éviter la constitution d'un équin dans le couple de torsion. Elle sera remplacée dès que possible par une botte en résine jusqu'à consolidation.

#### EN CAS D'EXTENSION A LA SOUS ASTRAGALIENNE : (47)

On propose une modification de l'intervention de Crawford Adams. Cette voie d'abord trans-péronière est d'un grand intérêt en raison de la sécurité de consolidation apportée par le greffon péronier qui est vissé de part et d'autre des foyers (ce dernier renforçant l'efficacité des vis tibio-astragalo-calcanéennes). L'abord trans-péronier donne par ailleurs une très bonne exposition antérieure, postérieure et externe ; elle comporte néanmoins une zone aveugle en dedans et un risque de positionnement vicieux en translation externe astragaliennne. Ceci n'est pas sans conséquence fonctionnelle en égard au risque d'élargissement du cou-de-pied et de difficultés de chaussage ultérieur. Il est de bonne règle de placer, après avivement astragalo-malléolaire interne très soignée, un davier érigne entre le plafond du sinus du tarse et la corticale interne du pilon tibial ; ce dernier étant remplacé par une vis en compression.

La voie trans-péronière a un intérêt considérable lorsque l'arthrodèse doit être étendue à la sous-astragaliennne postérieure. En effet, après mobilisation du greffon



péronier autour du ligament péronéo-astragalien postérieur, la sous- astragalienne peut être abordée par voie externe pure ce qui comporte les deux avantages suivants :

Respect du sinus du tarse et donc de la sous-astragalienne antérieure qui fonctionnellement appartient à la médiotarsienne,

Préservation complète du collier astragalien, principal apport vasculaire du corps de l'astragale (Fig.5). Cet élément est très important en raison du risque de nécrose du corps de l'astragale induit par l'avivement des 2 surfaces articulaires qui augmente substantiellement le risque de pseudarthrose à l'un ou l'autre niveau par rapport à celui des arthrodèses tibio-astragalienne isolées.

On conseille donc la séquence suivante :

- avivement de la sous-astragalienne puis de la tibio-astragalienne, immobilisation provisoire par broches et contrôle de la position dans les 2 plans en conformité avec les critères précédents.
- synthèse sous-astragalienne par une vis astragalo-calcanéenne sagittale en compression à prise corticale plantaire en zone de décharge (immédiatement en avant de la grosse tubérosité).
- puis, synthèse tibio-astragalienne avec une vis astragalo-tibiale ascendante en compression introduite depuis l'orifice externe du sinus du tarse et s'appuyant sur la corticale postéro-interne du tibia. Une seconde vis tibio-astragalo-calcanéenne est introduite de haut en bas et de dehors en dedans.
- Enfin, après avivement de la face interne du greffon péronier et de la syndesmose, synthèse de ce dernier à cheval sur les interlignes par 2 vis en cadre péronéo-tibiales et péronéo-astragalo-calcanéennes en compression.

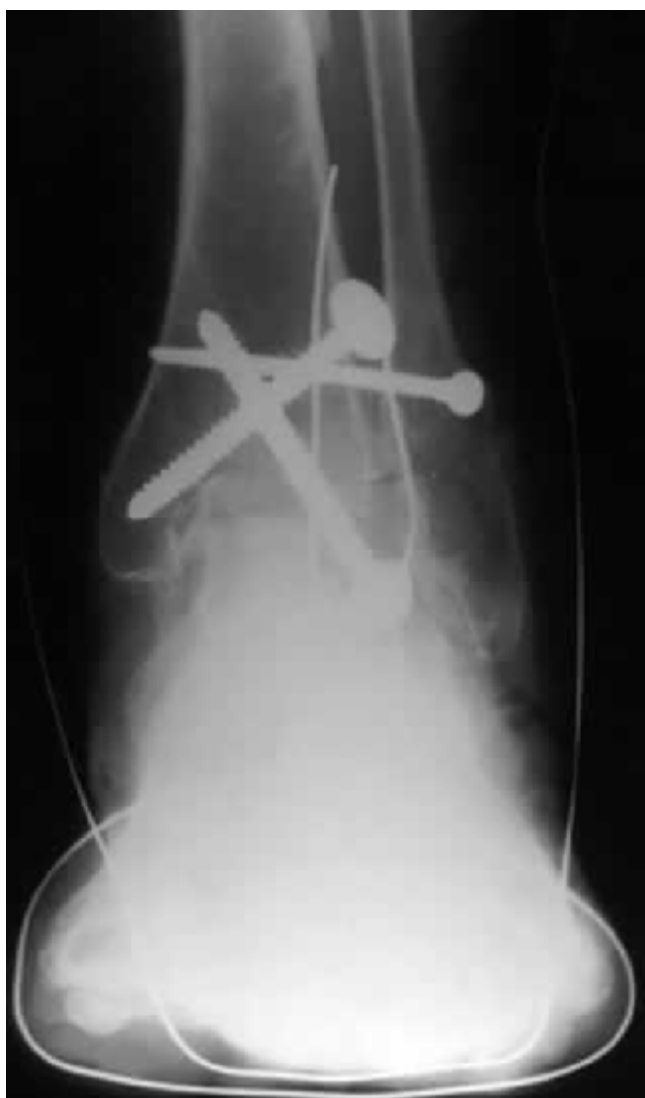

Fig. 1. Double cerclage – Contrôle radiographique per opératoire d'un positionnement satisfaisant

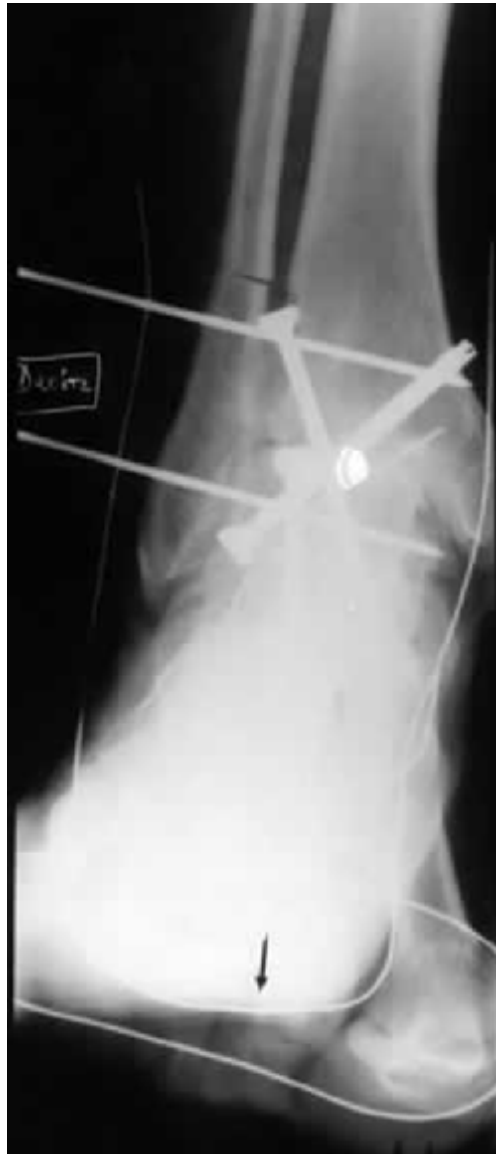

Fig. 2. - Double cerclage per-opératoire. La verticalisation du 1er métatarsien entraîne une surcharge sous la 1ère tête en dépit d'une bonne orientation de l'arrière-pied.

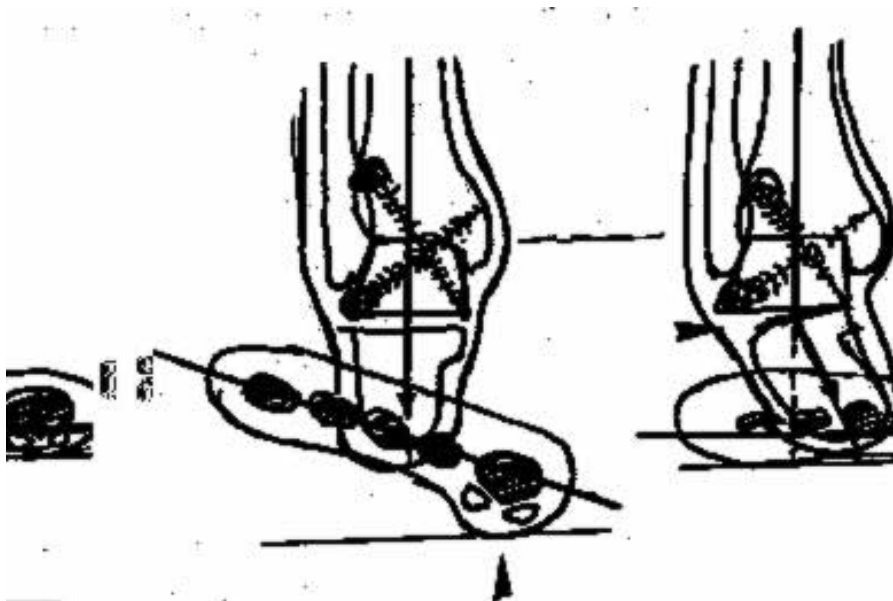


Fig. 3. - La verticalisation du 1er métatarsien entraîne obligatoirement un varus compensateur de l'arrière-pied dans la sous-astragaliennne.

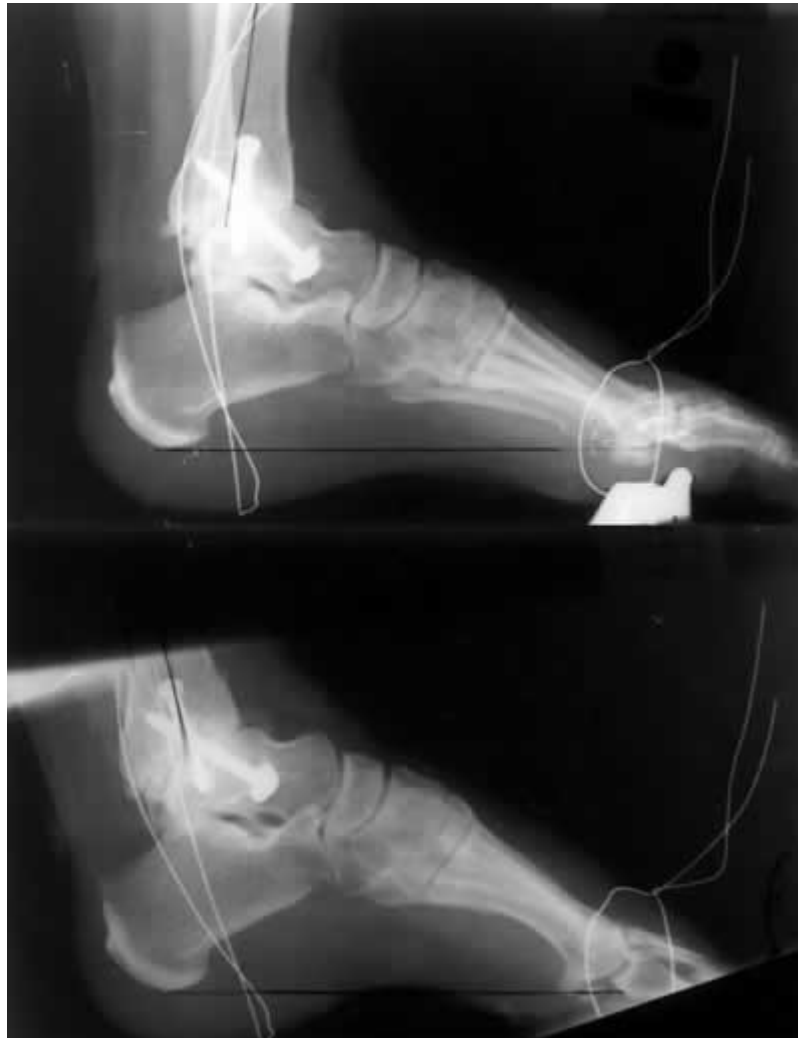

Fig. 4 - Principe de positionnement dans le plan sagittal. Répartition de la mobilité résiduelle globale en 1/3 de flexion dorsale, 2/3 de flexion plantaire.

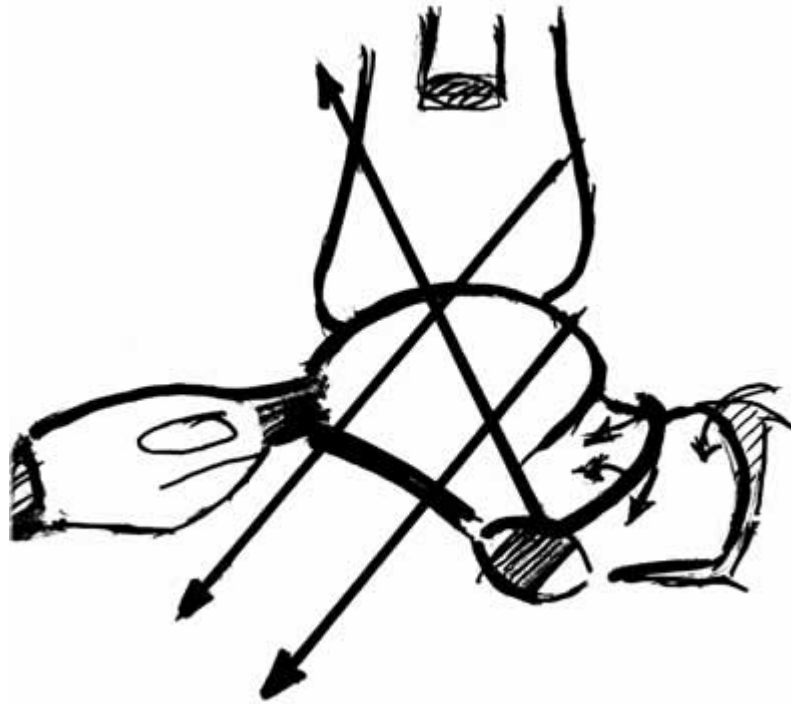


Fig. 5. - Schéma de la voie de Crawford Adams appliquée à l'extension à la sous-astragaliennne postérieure (respect du collier astragalien et de la vascularisation du corps de l'astragale.

## b) Complications :

La principale complication est représentée par l'algodystrophie qui donne une impotence fonctionnelle brutale et des troubles trophiques avec une ostéoporose à la radiographie.

La 2eme complication est la dégradation de la sous-astragalienne et parfois même de la médiotarsienne nécessitant une reprise de l'arthrodèse tibio-tarsienne et son extension à la sous-astragalienne (la double arthrodèse) ou et à la médiotarsienne (la triple arthrodèse).

D'autres complications qui sont rares comme l'infection, les phlébites surales...

## 3) la prothèse totale : (48) (49) (50) (51) (52) (53) (54) (55) (56)

### INTRODUCTION

A l'inverse de la hanche et du genou, l'arthrodèse de cheville demeure en 2000 l'intervention de choix en matière d'arthrose de la tibio-tarsienne. La pose d'une prothèse totale de cheville reste une entreprise sujette à controverse. Cette légitime méfiance est en grande partie due aux échecs des implants de première génération posés dans les années 1970. Mais la pauvreté des résultats doit-elle résigner le thérapeute à ne proposer que l'arthrodèse ?

### HISTORIQUE

La première tentative de remplacement prothétique a été réalisée par Lord 23 en 1970 (48). Le modèle utilisé était de type rotulien inspiré du dessin d'une prothèse totale de hanche avec cupule scellée dans le calcanéum et une rotule sphérique attenant à une queue tibiale intra-médullaire scellée. Ces prothèses ont été rapidement abandonnées du fait du fort taux d'échec et de complications

(déformation en varus et descellement). Sous l'impulsion de Robert Meary, un implant de type TACT (Tibio-Tarsien et du coupe de Torsion) a été développé mais la complexité de l'implant l'a fait abandonner.

Puis sont apparues des prothèses de deuxième génération caractérisées par un implant en polyéthylène scellé et une embase talienne en métal. Pappas a différencié les prothèses en deux catégories : les prothèses "congruentes" et les prothèses "non congruentes".

#### Les prothèses non congruentes

Diverses formes ont été développées (trochléenne / concave-concave / convexe-convexe) (49). Mais les contraintes imposées au Polyéthylène, même de haute densité, étaient supérieures à ses capacités de résistance. Il s'en est suivi rapidement des problèmes de fluage avec usure précoce. Elles avaient l'avantage de permettre une bonne mobilité, y compris rotatoire, avec un minimum de sollicitation pour les ancrages osseux. Par contre, comme l'a montré Pidhorz, la faiblesse du bras de levier sollicitait de façon accrue le système ligamentaire. Cependant, en 1998, Pyevitch (50) a rapporté une série de 86 cas avec 83 % d'excellents et de bons résultats pour un recul de 4,8 ans.

#### Les prothèses congruentes

Leur principe repose sur un surfaçage tibio-astragalien étendu, permettant ainsi une meilleure répartition des contraintes. Ils sont plus ou moins contraints selon leurs formes. La majeure partie est de forme cylindrique. Leurs contraintes sont variables dans la mesure où un léger mouvement de talus est possible pour certains modèles.

Enfin sont arrivées les prothèses de troisième génération. Elles se caractérisent par l'existence d'un implant tibial, d'un implant talien et d'un patin intermédiaire. Cette troisième génération de prothèse est issue de l'analyse des



échecs des précédentes. Dans le but d'obtenir une importante mobilité sagittale, mais aussi une liberté rotatoire, Buechel et Pappas ont développé le concept LCS 5. Différents modèles sont actuellement disponibles, comme la prothèse dite B/P qui, outre la nécessité de réaliser un volet cortical tibial antérieur a, comme principal défaut, de ne pas avoir de joue latérale talienne, majorant ainsi le risque de conflit malléolaire. La prothèse de type Star possède des joues latérales, mais son système de fixation de l'implant tibial par deux cylindres à creuser dans l'épiphyse tibiale est parfois difficile à réaliser de façon parfaite. La prothèse de type Ramsès reprend le même cahier des charges et se distingue par une courbure frontale de l'implant talien, permettant ainsi des mouvements d'abduction-adduction, ceci afin de limiter les risques de majoration des contraintes imposées au polyéthylène. La prothèse de type JF2, actuellement non commercialisée, outre un resurfaçage des joues latérales, proposait l'encliquetage dans la pièce tibiale de l'implant intermédiaire, limitant, tout en l'autorisant, une rotation axiale.

Quel que soit le modèle, le descellement reste la complication majeure. Le descellement de l'implant tibial est moins fréquent que l'enfoncement de l'implant talien dans toutes les séries. L'importance de la surface tibiale explique en partie ces résultats. C'est dans cet esprit que Pyevitch (50) réalise une arthrodèse tibio-fibulaire afin d'augmenter la surface de répartition des charges avec des résultats satisfaisant

Au total, en ce qui concerne l'implant, quelques problèmes ne sont toujours pas résolus :

- faut-il réaliser une arthrodèse de l'articulation tibio-fibulaire ?
- le risque de fluage du patin intermédiaire demeure.
- la persistance de conflits latéraux existe.

## LA TECHNIQUE OPERATOIRE : (54)

Il ne s'agit pas ici de détailler tous les temps successifs, évidemment différents selon la prothèse utilisée, mais de préciser les impératifs à respecter rigoureusement et les moyens pour ce faire qui sont à notre disposition.

### - Les impératifs.

- Le sacrifice osseux se doit d'être minimal pour autoriser les reprises dans des conditions acceptables, quelle que soit la technique de reprise.
- Les axes doivent impérativement être anatomiques, dans le plan frontal et dans le plan sagittal et l'interligne articulaire être perpendiculaire à l'axe de la diaphyse tibiale et parallèle au plan du sol. Toute désaxation dans le plan frontal est nocive, particulièrement s'il persiste un varus de l'arrière pied.
- La congruence articulaire doit être parfaite, notamment dans le plan sagittal: une sub-luxation antérieure du talus par rapport au pilon tibial est une source d'échec par excès de contraintes antérieures.
- Il ne doit persister aucun conflit latéral ou médial dont on sait le rôle dans les séquelles douloureuses des arthroplasties.
- La balance ligamentaire doit être rétablie pour autoriser à la fois de bonnes amplitudes articulaires et une stabilité normale.

### - Les moyens.

Ils reposent d'abord et avant tout sur les modèles actuels de troisième génération dont les plus utilisés sont la prothèse Link STAR et la prothèse Buechel-Pappas. Elles comportent un implant tibial, un implant talien, tous deux métalliques, et un insert intermédiaire en polyéthylène de haute densité dont le rôle est double :

rétablir une balance ligamentaire correcte par le bon choix de son épaisseur et permettre des mouvements de rotation, du fait de sa face supérieure lisse répondant à la face inférieure de l'implant tibial, diminuant ainsi les contraintes et donc les risques de descellement. Le matériel ancillaire, propre à chaque modèle, joue un rôle considérable lors des coupes osseuses, dont la qualité est garante du bon positionnement des implants. C'est, actuellement, la principale pierre d'achoppement. En effet, au niveau de la cheville, il n'est pas possible d'envisager un guide de coupe monté sur une visée centro-médullaire tibiale. La visée est nécessairement extra médullaire, avec toutes les approximations que cela implique. Nous reviendrons sur ce problème dans la description de la technique. La libération des espaces, latéral et médial, est un temps capital. Cette arthrolyse a un double but : permettre la réaxation du talus, souvent dévié en varus et dont le dôme doit impérativement être ré-horizontalisé et éviter les conflits ultérieurs. Pour cette dernière raison, nous préférons pour notre part les implants italiens qui comportent des joues latérales.

L'utilisation d'une traction per-opératoire, fixée par une sangle sur la cheville, facilite ce temps de libération et de réaxation du talus. De plus, par le bâillement articulaire qu'elle permet, elle autorise la résection d'ostéophytes postérieurs et une capsulotomie, gestes qui sont parfois indispensables pour récupérer une flexion dorsale.

Enfin, les faibles surfaces de contact rendent l'utilité du cimentage très discutable et les implants non cimentés, recouverts d'hydroxyapatite, semblent préférables. Cependant, pour ce faire, les coupes osseuses doivent être parfaites, et l'on retrouve ici la nécessité d'un matériel ancillaire très performant.

La technique opératoire.

- La voie d'abord, quelle que soit la prothèse choisie, doit permettre une exposition parfaite de l'ensemble de l'articulation. Elle est donc antérieure, mais décalée vers le versant latéral pour bien visualiser l'espace talo-fibulaire, plus postérieur que l'espace médial. Il ne doit pas y avoir de décollement cutané pour éviter tout risque de nécrose. Les ostéophytes antérieurs sont réséqués pour bien repérer l'interligne articulaire. De même, s'il existe un varus du talus, l'arthrolyse latérale est réalisée pour permettre sa réaxation
- La réalisation des coupes osseuses dépend de la prothèse choisie. Nous décrirons ici la mise en place d'une prothèse Link STAR.

- L'instrument de visée extra médullaire est fixé sur le tibia. Il doit être exactement dans l'axe de la diaphyse tibiale de face et de profil, impératif absolu dont va dépendre toute la suite du positionnement des implants. A ce titre, il peut être nécessaire de faire, à ce stade, et avant toute coupe osseuse, un cliché radiographique.

- Sur l'instrument de visée est positionné le guide de coupe tibiale et la résection effectuée.

- Sur le même instrument, sans l'avoir modifié, le guide de coupe talien est positionné à son tour et la résection talienne effectuée. C'est la garantie que les deux coupes seront strictement parallèles. La coupe talienne doit être faite sur le pied en talus de quelques degrés pour que l'implant futur se trouve plutôt en légère

bascule antérieure, ce qui augmentera le secteur de flexion dorsale, nécessaire au bon déroulement du pas.

- Les joues latérales du talus sont préparées selon le guide de coupe spécifique pour permettre l'encastrement de l'implant talien.

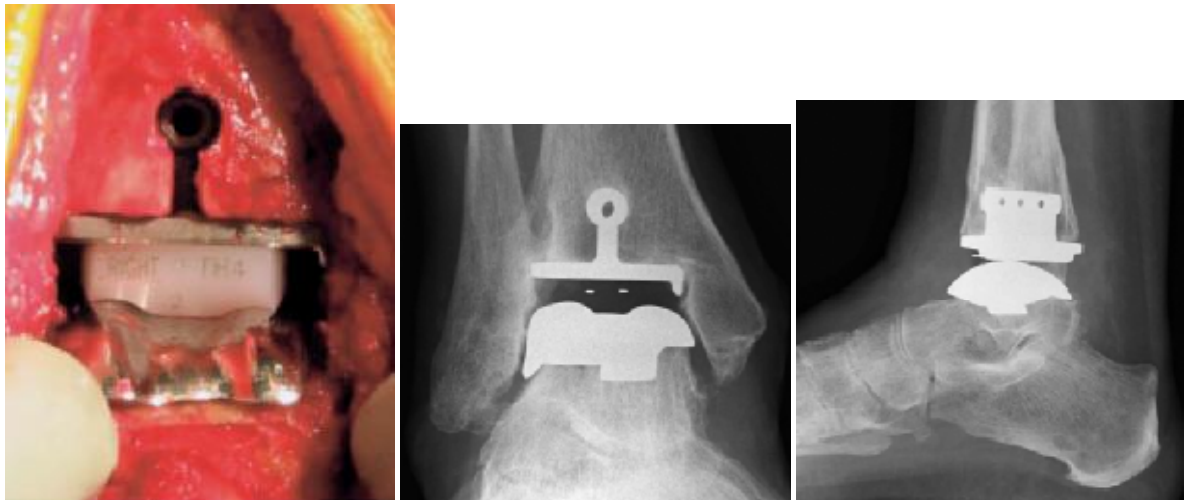
- A ce stade, et grâce à la distraction articulaire, la libération postérieure peut s'effectuer sans difficulté.

- Enfin, les systèmes d'ancrage, tibial et talien, sont préparés.

- Les implants, de taille adéquate, sont placés, avec ou sans ciment et des inserts intermédiaires d'essai sont mis en place pour choisir celui dont l'épaisseur paraîtra la mieux adaptée. Une radiographie de contrôle peut être utile avant l'introduction de l'insert définitif.

- Dans les suites opératoires, la mobilisation de la cheville est d'emblée sollicitée et l'appui partiel autorisé. Si une large arthrolyse latérale a dû être pratiquée, une orthèse pneumatique de stabilisation est très utile jusqu'à cicatrisation des éléments ligamentaires.

Tels sont les temps opératoires succinctement exposés. Il faut insister sur le fait que la technique ne doit souffrir aucune imperfection. Il s'agit d'une intervention difficile qui réclame rigueur et expérience dans la mesure où son déroulement ne peut être aussi stéréotypé que pour une prothèse de genou par exemple et où l'appréciation subjective de l'opérateur tient une très grande place.



A. B.

C.

A: Prothèse en place avec ses trois composantes tibial et talien séparés par un patin de polyéthylène

B et C: Radiographies d'une prothèse en place, vue de face (B) et de profil (C).

#### LES INDICATIONS DE L'ARTHROPLASIE TOTALE DE CHEVILLE (54)

- Les éléments de la discussion.

- Le contexte propre au patient : âge, type de l'activité professionnelle, mode de vie, activités sportives
- Les conditions anatomiques : axes de la cheville dans les plans frontal et sagittal, congruence articulaire, qualité de l'os, conservation des amplitudes articulaires
- L'état de l'articulation sous talienne : normale ou, au contraire, enraidie, arthrosique ou déjà arthrodésée. La détérioration préalable de la sous talienne peut, en effet, être un argument dans la mesure où l'on sait que l'atteinte secondaire de la sous talienne est justement l'un des risques de l'arthrodèse talo-crutale.

- Les "bonnes" indications :

L'indication idéale est représentée par l'arthrose post traumatique laissant une cheville centrée dans les deux plans et congruente, chez un sujet d'âge mûr, à l'activité professionnelle modérée, sans ambition sportive, avec des amplitudes articulaires conservées.

On peut y ajouter les chevilles présentant une désaxation frontale modérée et réaxable par une arthrolyse latérale.

Dans ces conditions, et si la technique opératoire est parfaite, on est en droit d'espérer un résultat à la fois excellent et durable.

#### LES CONTRE-INDICATIONS A L'ARTHROPLASTIE TOTALE : (54)

Il est très important de ne pas les méconnaître, au risque de s'exposer à des échecs. C'est, par ailleurs, définir les places relatives de la prothèse par rapport aux autres techniques.

- Les contre-indications anatomiques.

- Les défauts d'axe majeurs.
- Une déviation en varus supérieure à 10° constitue une contre-indication dans la mesure où le positionnement des implants ne respectera pas un axe anatomique, source inéluctable de descellement. Encore faut-il savoir que l'on peut ajouter à l'arthroplastie, dans le même temps ou dans un temps séparé, une arthrodèse sous talienne ou une ostéotomie calcanéenne.

Dans ce même cadre, entrent les cals vicieux majeurs après fractures du pilon tibial ou bi ou tri malléolaires.

- Les incongruences dans le plan sagittal.

La sub-luxation antérieure du talus secondaire par exemple à une fracture marginale antérieure du tibia est également une contre-indication car l'expérience prouve que cette sub-luxation se reproduira à la reprise de l'appui entraînant des contraintes antérieures sur l'implant tibial.

- Les ankyloses complètes, les arthrodèses préalables, les grandes attitudes vicieuses fixées.

Elles sont autant de contre-indications car l'expérience prouve, là encore, que le gain d'amplitudes apporté par la prothèse est le plus souvent peu significatif et, de toute façon, très aléatoire. La désarthrodèse - prothèse ne se justifie pas, dans l'état actuel.

- Les nécroses post traumatiques du talus.

Il est illusoire de vouloir fixer un implant talien dans ces conditions. Il est certain qu'en peu d'années, l'implant s'enfoncera.

- Le contexte propre au patient.

Dans l'état actuel des prothèses de cheville, il paraît très discutable d'en proposer l'indication chez le sujet jeune et sportif, chez le travailleur de force et dans toutes les professions exposées aux travaux pénibles, au port de charges lourdes, aux marches en terrain irrégulier, à l'utilisation d'échelles, etc...



## LES REPRISES DES ECHECS D'ARTHROPLASTIE TOTALE.

- Les prothèses de reprise.

Les modèles existent, mais les dégâts osseux liés au premier descellement et les nouvelles recoupes laissent un vide qui exige alors des prothèses massives exposant en cas de nouvel échec, prévisible, à des reprises itératives de plus en plus difficiles. Pour nous, dans l'état actuel, ces reprises par nouvelle prothèse ne se justifient pas.

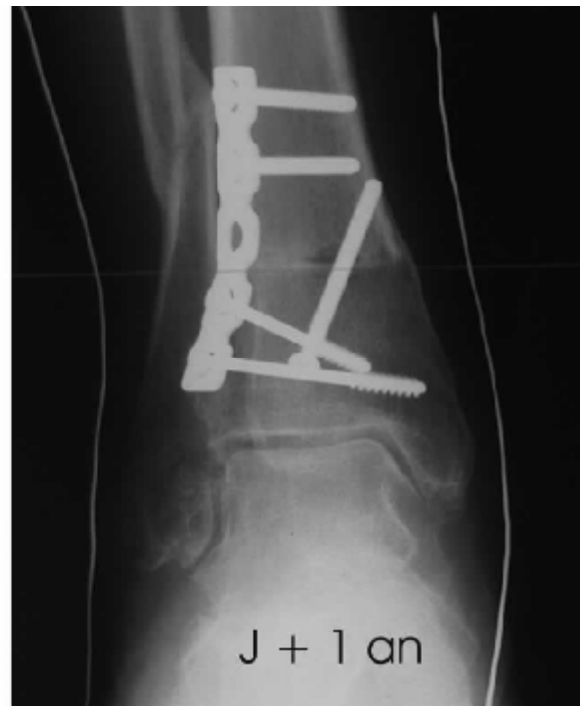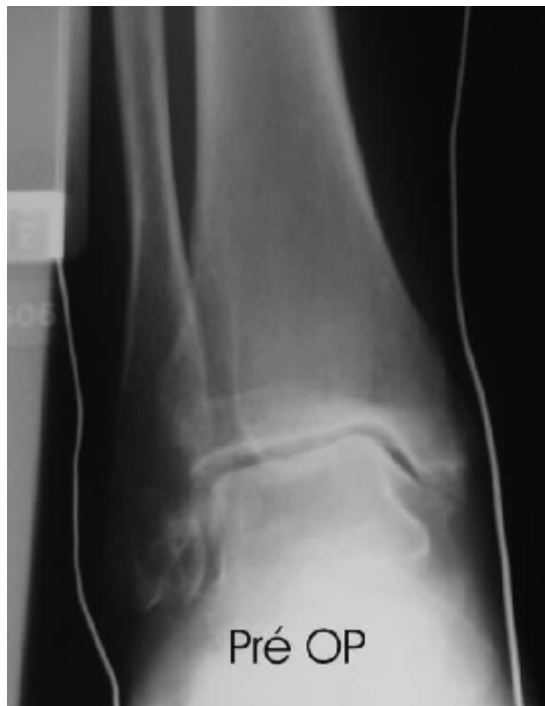- L'arthrodèse - reconstruction.

C'est, pour nous, la seule indication raisonnable. Cette possibilité de reprise par arthrodèse en cas d'échec de la prothèse constitue un argument dans l'indication de l'arthroplastie. Encore faut-il savoir que cette reconstruction, nécessairement par allogreffe pour combler la perte de substance si l'on ne veut pas s'exposer à un raccourcissement du membre, est souvent de consolidation très lente. Parfois même, faut-il envisager un second temps pour un nouvel apport osseux

### 4) le traitement conservateur : (57) (58) (59) (60) (61) (62) (63)

Le traitement chirurgical de l'arthrose tibio-tarsienne repose sur les trois interventions classiques précédemment décrites : l'arthrodèse tibio-astragaliennne, la prothèse totale de cheville et l'arthroscopie de cheville. À côté de ces techniques, d'autres traitements plus ou moins conservateurs ont été décrits telles l'ostéotomie de l'extrémité inférieure du tibia, l'ostéotomie du calcanéum, l'arthroplastie non prothétique de cheville associée à un distracteur et la dénervation de l'articulation tibio-astragaliennne

a) L'ostéotomie de l'extrémité inférieure du tibia :



L'ostéotomie du tibia a pour but, quels que soient les auteurs, " d'arrêter " l'évolution naturelle de l'arthrose à un stade intermédiaire et d'essayer d'éviter ou de retarder l'arthrodèse tibio-tarsienne.

Cette ostéotomie a été réalisée dans deux groupes de patients. Le premier groupe est celui des arthroses primitives ou structurelles de cheville surtout décrites par les auteurs asiatiques. Le deuxième groupe est celui des arthroses post-traumatiques en particulier secondaire à un cal vicieux de jambe ou à des entorses répétées de cheville surtout décrites dans la littérature occidentale.

▼ L'ostéotomie du tibia dans les arthroses primitives : (57)

Le Japonais Takakura et son équipe ont publié en 1995 une série de 18 arthroses primitives de cheville dite intermédiaires c'est-à-dire avec un pincement partiel radiologique. Les critères radiologiques de ces patients étaient une déformation en varus de la cheville, une ouverture antérieure de l'articulation tibio-astragalienne, un pincement articulaire interne et un interligne normal externe.

Avant la réalisation de l'ostéotomie tibiale, une arthroscopie de cheville confirmait l'état cartilagineux externe et une ostéotomie inférieure de fermeture du péroné était effectuée. L'ostéotomie tibiale de valgisation et d'ouverture antérieure était réalisée à 5 cm de la pointe de la malléole interne. L'angle de l'ostéotomie d'ouverture tibiale était calculé afin d'obtenir un valgus de 4 à 5°.

▼ L'ostéotomie du tibia dans les arthroses post-traumatiques : (58)

Graehl a proposé en 1988 une ostéotomie curviligne de réaxation supra-malléolaire réalisée chez 8 patients ayant développé une arthrose tibio-tarsienne débutante sur cal vicieux de fracture de jambe. La radiographie objectivait un cal vicieux en moyenne de 15° et des signes d'arthrose variable sans toutefois être évoluée. L'indication était portée sur la douleur et la déformation en varus.

L'ostéotomie était tibiale, curviligne à convexité supérieure, située au niveau supra malléolaire, en timbre poste, après ostéotomie de fermeture du péroné.

Sur le plan douloureux, 6 patients ont été soulagés. Le varus de la cheville a été corrigé dans tous les cas avec un axe tibial de 0° à la révision. En revanche, il existait un recurvatum moyen de 8° présent surtout chez les patients ayant une déformation dans les 2 plans.

Les auteurs recommandent cette ostéotomie curviligne dans les déviations frontales isolées. En cas de corrections dans les deux plans, les auteurs défendent l'ostéotomie classique d'ouverture en coin.

b) L'ostéotomie du calcanéum :

Une place doit être laissée aux ostéotomies calcanéennes. Saragaglia a utilisé cette intervention dans les arthroses post-entorses "excentrées" ou latéralisées. Les critères radiologiques de ce type d'arthrose étaient une bascule en varus de

l'astragale dans la mortaise tibio-péronière, un pincement tibio-astragalien médial et un bâillement tibio-astragalien latéral.

Il semblait illogique à cet auteur de proposer un simple traitement fonctionnel ou une ligamentoplastie isolée lorsqu'il existait un varus de l'arrière pied car cette technique ne permet pas de stabiliser l'arthrose. Saragaglia réalise une ostéotomie de valgisation du calcanéum type Dwyer. Elle permet dans certains cas de stabiliser définitivement l'arthrose de la cheville sans qu'il soit nécessaire de faire de ligamentoplastie secondaire.

c) L'arthroplastie non prothétique de cheville associée à un distracteur :(59) (60)

Robert Judet (59) a décrit en 1978 l'arthroplastie sous distracteur articulaire avec arthrolyse préalable dans le traitement des arthroses de cheville. Cette technique est une alternative au traitement conservateur. Le but de cette intervention était de "redonner mobilité, indolence et stabilité à la cheville sans interposition de matériau".

Le distracteur, sorte de "fixateur externe solidarisé temporairement aux éléments osseux de l'articulation", permettait selon les écrits de l'auteur:

- Une mobilisation articulaire selon le jeu physiologique normal "
- La stabilisation des pièces osseuses l'une par rapport à l'autre qui évite le risque de dislocation secondaire à la large libération des parties molles "
- Le maintien d'un écart constant entre les éléments remodelés pour favoriser la formation d'un tissu cicatriciel d'interposition ".

L'intervention comprenait un temps de libération articulaire, de taille osseuse afin de rétablir une anatomie satisfaisante et de mise en place du distracteur. Une distraction de 4 à 8 mm était réalisée immédiatement. La rééducation était

immédiate et intensive avec une reprise progressive de l'appui après ablation du distracteur entre 6 et 12 semaines.

En 1995, Van Valburg (60) a remis au goût du jour cette technique en utilisant le fixateur d'Ilizarov. Après mise en place d'un fixateur d'Ilizarov tibio-calcanéo-métatarsien, une distraction entre le calcanéum et le tibia était réalisée afin d'obtenir 5 mm en 5 jours. Le but était d'éviter tout contact entre les surfaces articulaires. Il n'y avait pas de geste de libération articulaire ou de résection osseuse.

d) la dénervation de l'articulation tibio-astragaliennne : (61) (62) (63)

À côté de ces techniques qui comportent toutes un temps osseux, la dénervation ou l'énervation est une intervention qui ne concerne que les parties molles. La littérature sur ce sujet est germanique quoique la première publication soit française par Garrel (61) en 1972. Récemment, Mentzel (62-63) a décrit les bases anatomiques et la technique de la dénervation.

Le but de cette opération est de réduire les phénomènes douloureux de l'arthrose en sectionnant le plus possible d'afférences nerveuses. L'innervation de l'articulation tibio-tarsienne est riche de nombreux rameaux anastomosés entre eux et est variable selon les individus. Le départ des rameaux des divers troncs nerveux est variable, allant anatomiquement du tiers inférieur de la jambe au voisinage articulaire proprement dit. Ce sont les deux nerfs tibiaux qui apportent le plus important contingent. Le nerf tibial antérieur innerve la capsule antérieure. Le nerf tibial postérieur innerve la partie interne de la cheville. Trois nerfs superficiels, le nerf saphène externe, le nerf saphène interne et le nerf musculo-cutané complètent la carte sensitive de la cheville.

L'intervention consiste en une neurotomie des différents rameaux à distance de la cheville. Mentzel fait précéder cette intervention d'un test avec un anesthésique local. L'intervention effectuée sous lunettes grossissantes nécessite quatre incisions longitudinales. Une fois le tronc nerveux isolé, selon le nerf, celui-ci est sectionné entièrement ou les rameaux efférents sont sectionnés un à un.

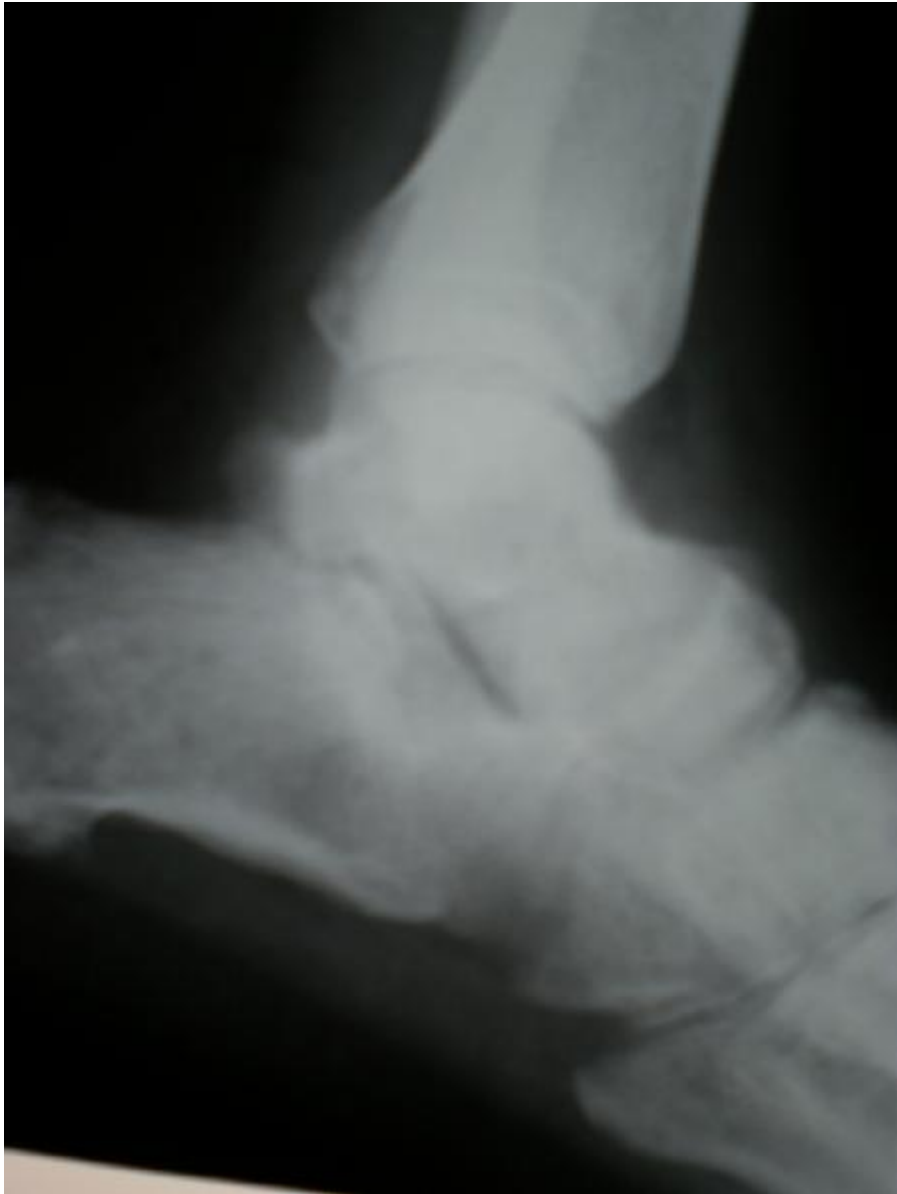Les critères de choix de cette intervention ont été parfaitement définis par Garrel et répétés par Mentzel. Le sujet doit être jeune et la douleur prédominante sur la raideur. L'information au patient doit mentionner le risque d'échec partiel, le risque de section de rameaux sensitifs de la plante du pied et de la coque talonnière et la possibilité d'arthrodèse secondaire.

# Deuxième partie

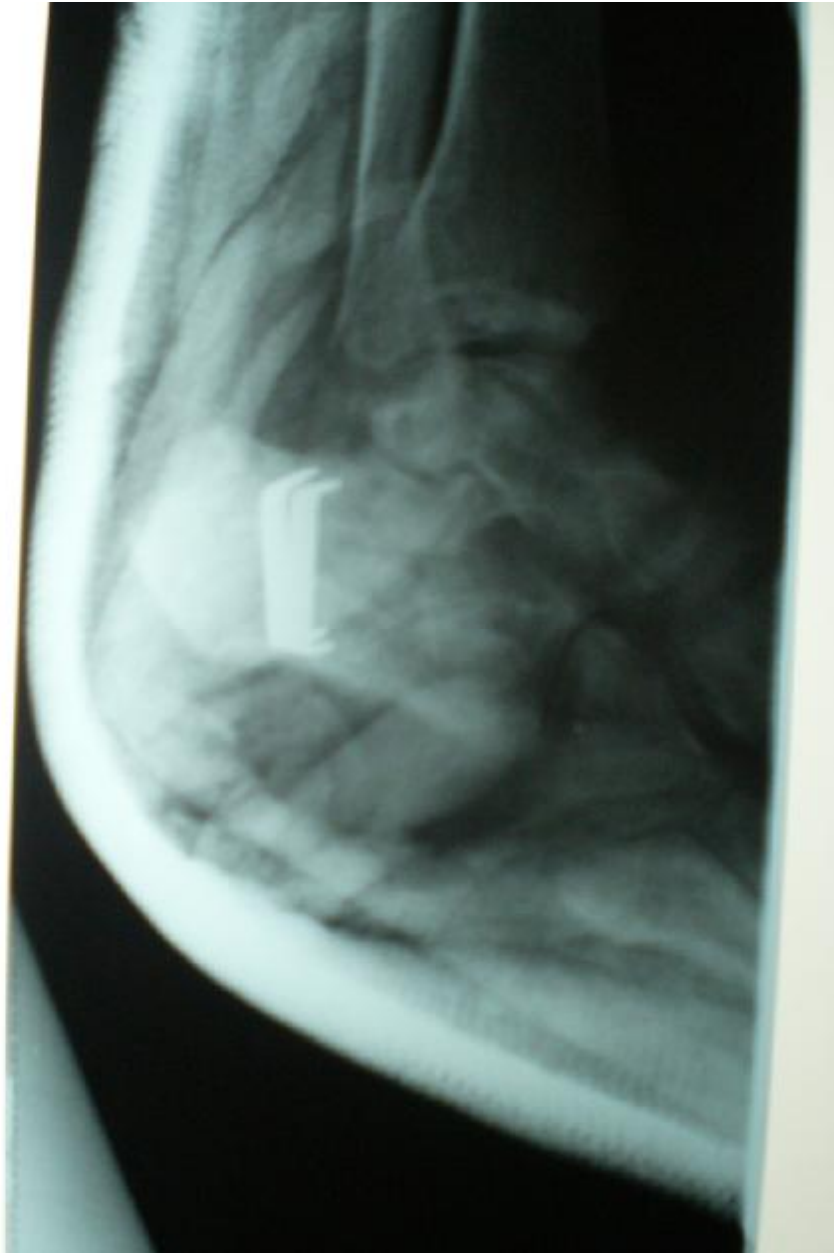# Tableau d'observations



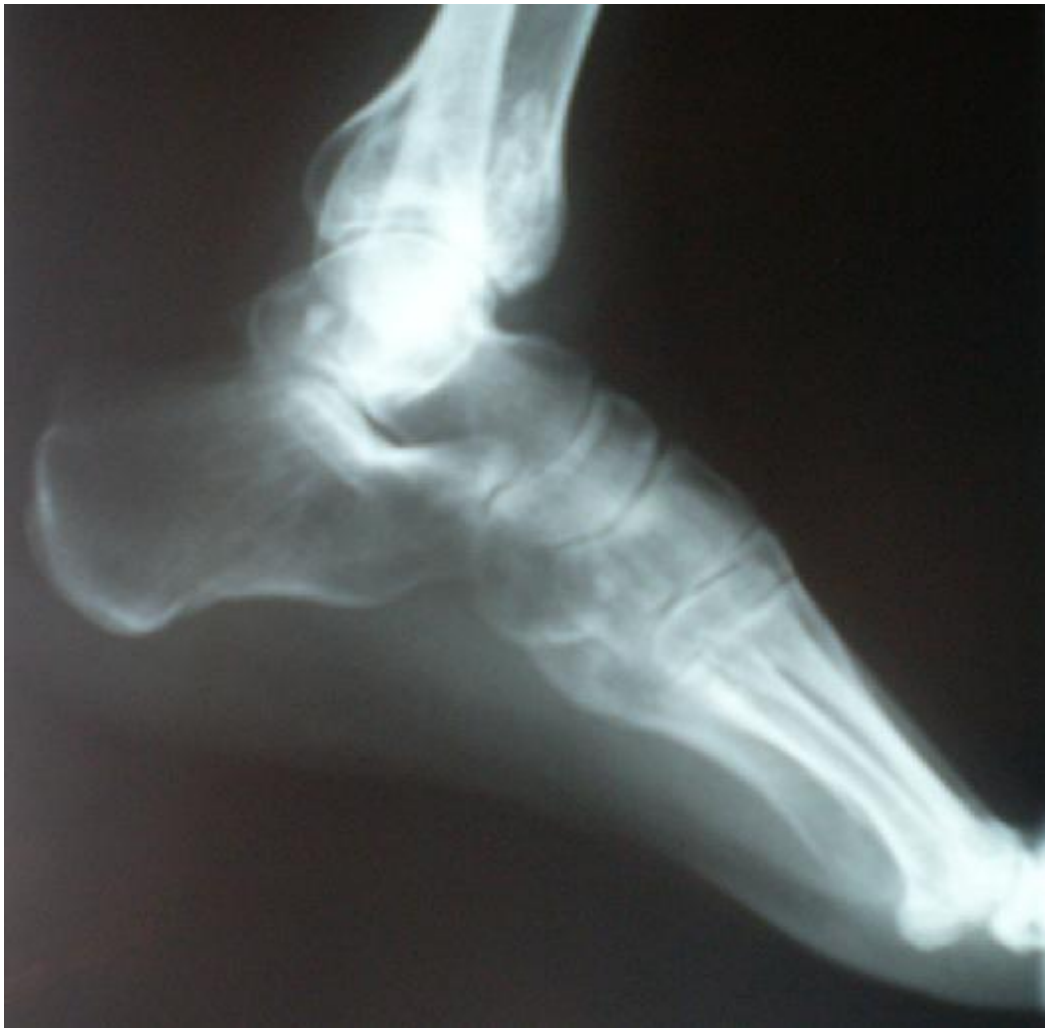N du dossier	Age sexe	clinique	radiologie	étiologie	technique	évolution
117-2004	35M	Déformation en varus, douleur	Arthrose sous astragalienne	Fracture négligée de la cheville gauche	Arthrodèse sous astragalienne	Mauvaise
283-2007	30F	Douleur et impotence fonctionnelle de la cheville	Arthrose de la cheville droite	Fracture bimalléolaire négligée	Arthrodèse cheville gauche	Bonne
363-2007	51M	Douleur de la cheville gauche	Arthrose de la cheville gauche	Traumatisme négligée de la cheville gauche (9ans)	Arthrodèse cheville gauche	Bonne
734-2007	24F	Douleur de la cheville gauche	Arthrose tibio-astragalienne et sous astragalienne	Fracture ouverte de l'astragale, qui a bénéficié ostéosynthèse par vissage et embrochage (3ans)	Arthrodèse tibio-astragalienne gauche et sous astragalienne	Bonne
1078-2007	44F	Douleur et impotence fonctionnelle de la cheville gauche	Arthrose cheville gauche et fracture bimalléolaire du même coté	Fracture bimalléolaire négligée (6mois)	arthrodèse	Mauvaise
273-2008	46M	Douleur et raideur des deux pieds	Ankylose des deux articulations	Opéré 6 ans avant pour pieds varus équin	Arthrodèse tibio-astragalienne	Bonne
728-2008	45F	Boiterie-déformation du pied (disparition des reliefs)	Pincement de l'interligne, ostéophyte et ostéocondensation, tassement de l'astragale	Traumatisme négligée de la cheville droite (2ans) traité traditionnellement	Arthrodèse tibio-astragalienne	Moyenne
379-2009	60M	Douleur et tuméfaction de la cheville gauche	Pincement de l'interligne articulaire et ostéophyte du même coté	Traumatisme négligé traité traditionnellement (19ans)	Arthrodèse tibio-astragalienne	Bonne
704-2009	28F	Douleur et déformation en valgus de la cheville droite	Cal vicieux d'une fracture bimalléolaire droite	Fracture bimalléolaire négligé (11 mois)	Arthrodèse de la cheville droite	Bonne



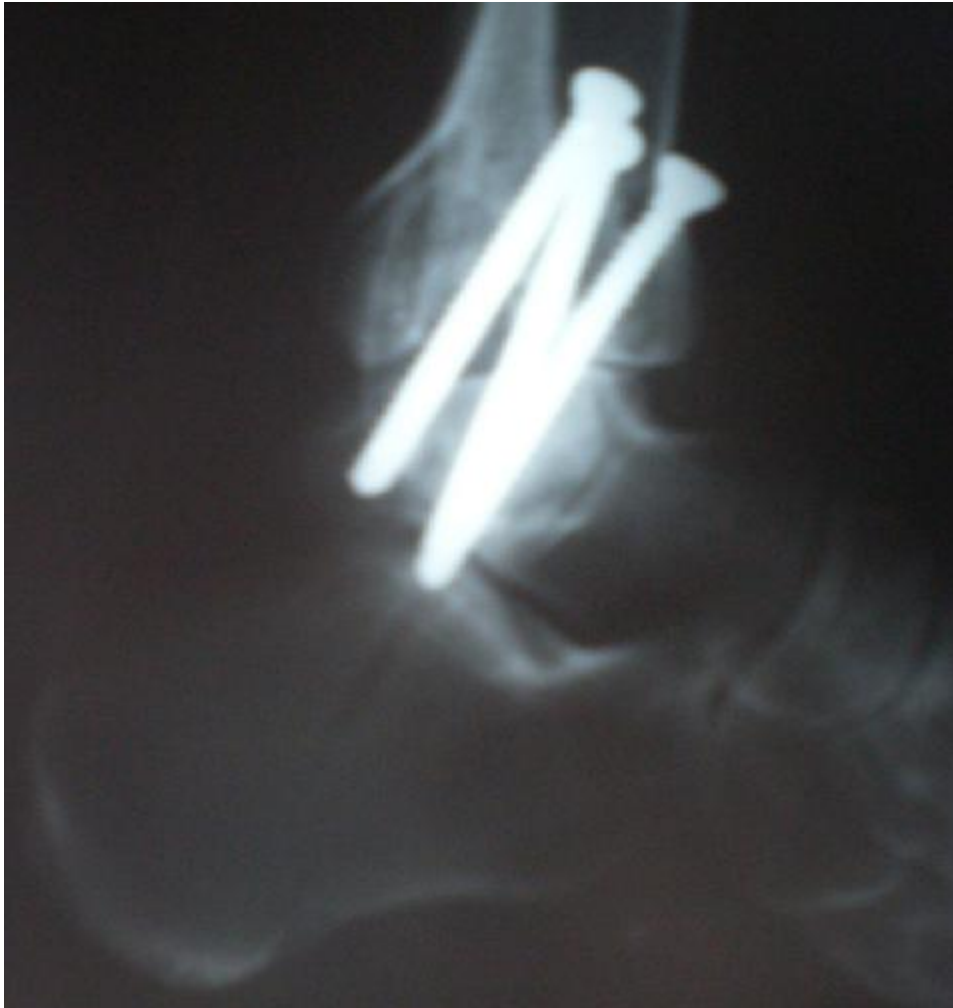117-2004 cliché de la cheville de profil



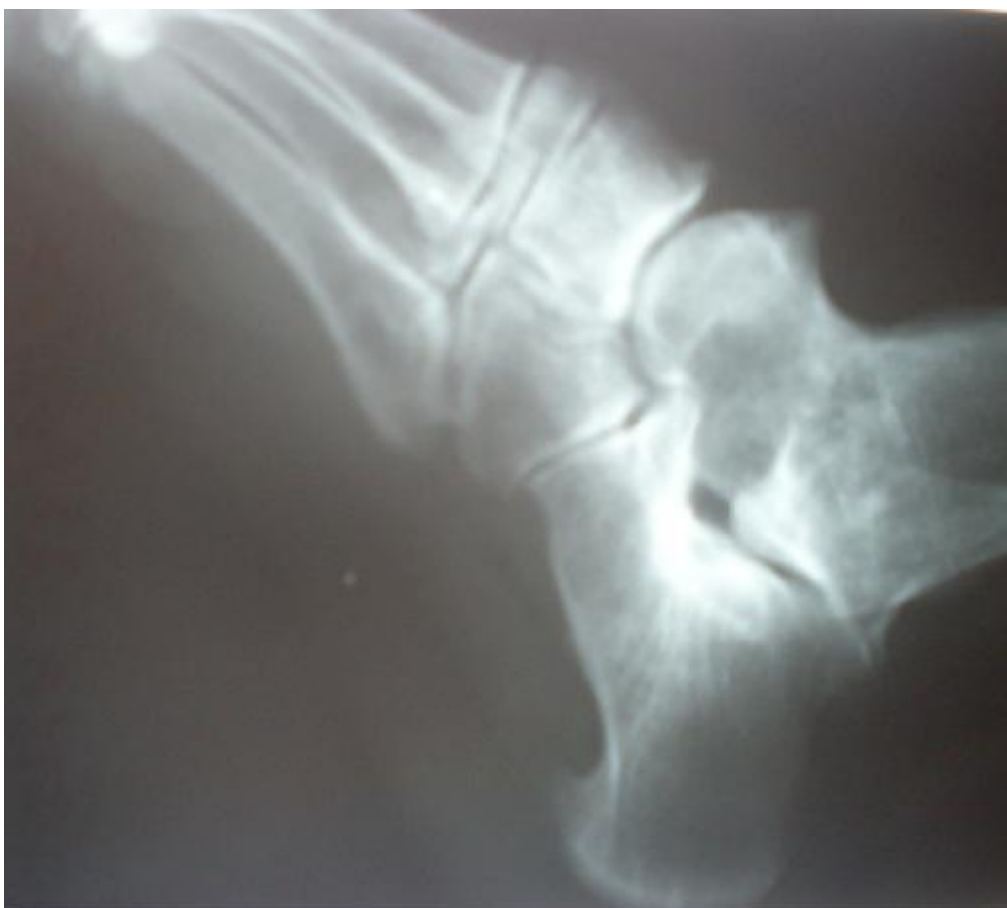117-2004 : cliché post opératoire



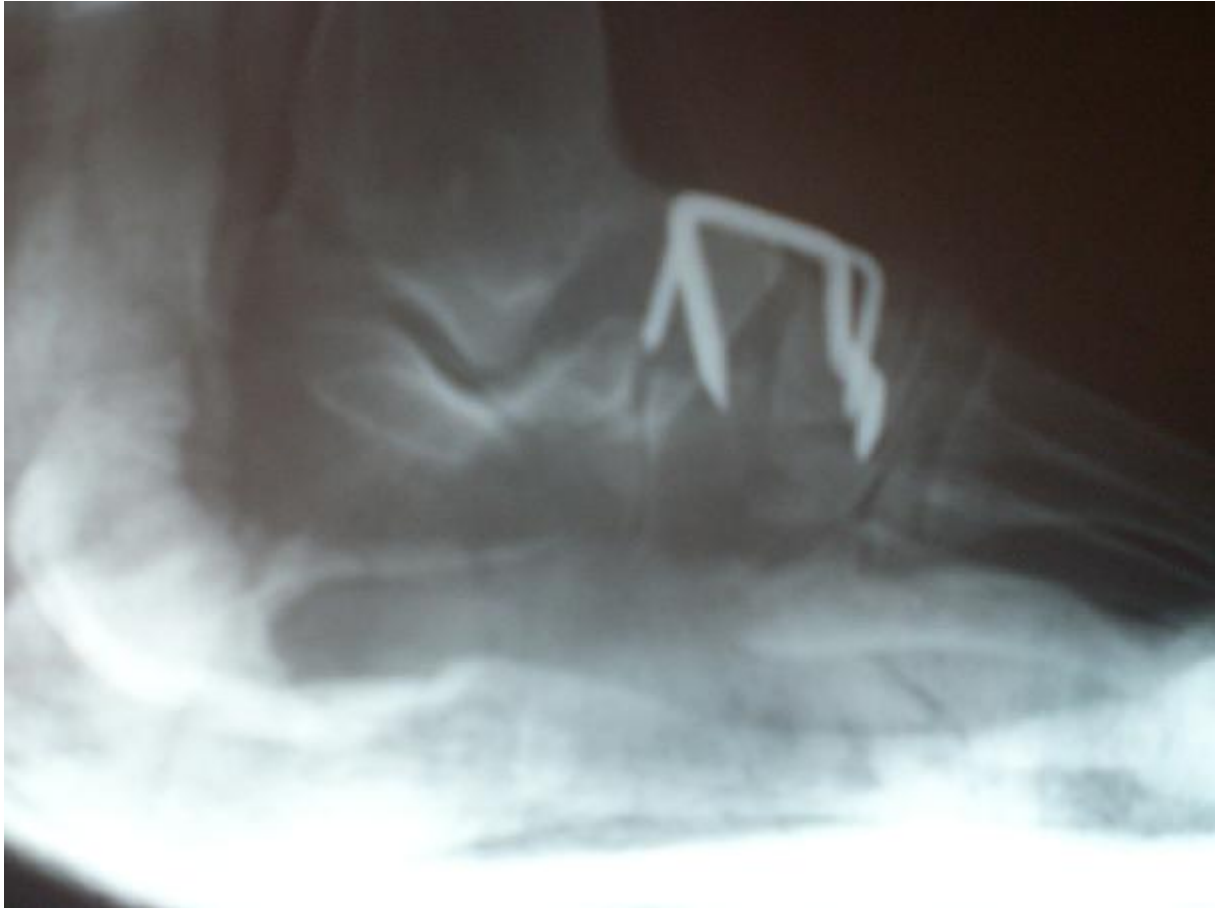283-2007 cliché de profil de la cheville droite : arthrose tibio-astragaliene



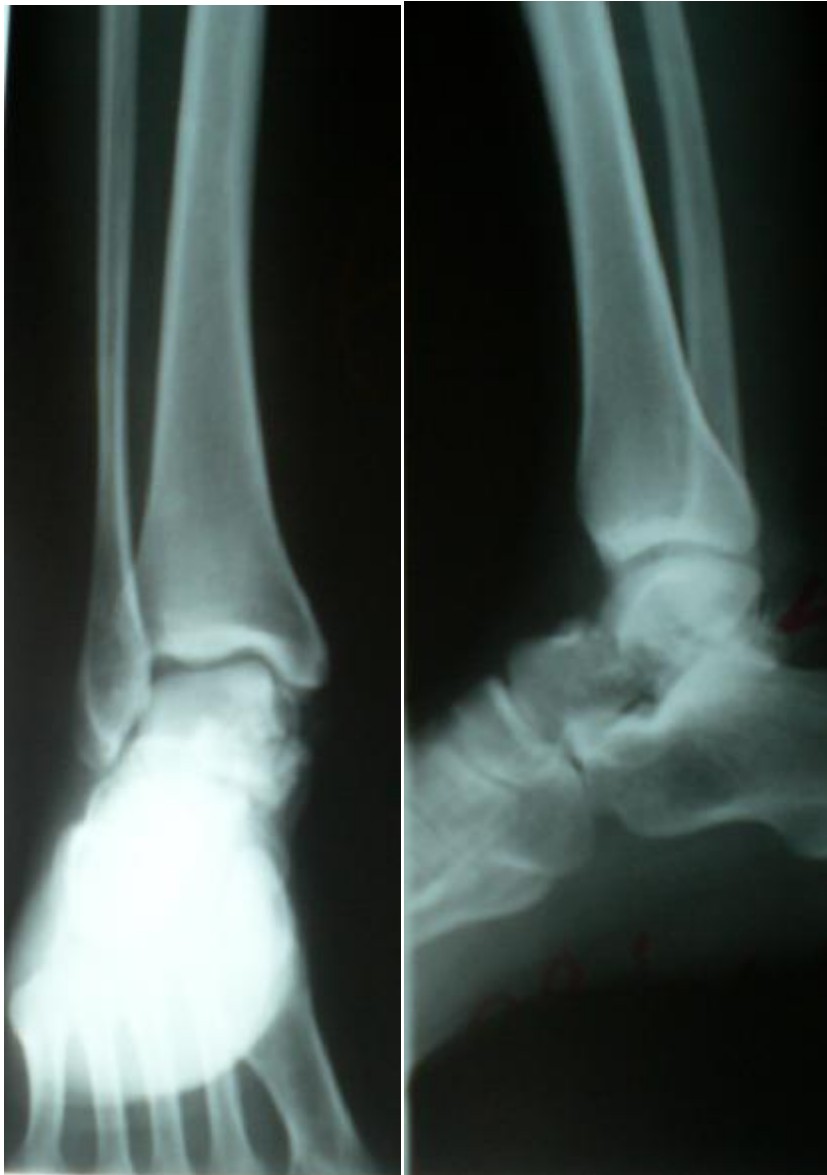283-2007cliché post-opératoire : arthrodèse tibio-astragalienn



363-2007 cliché de profil de la cheville gauche

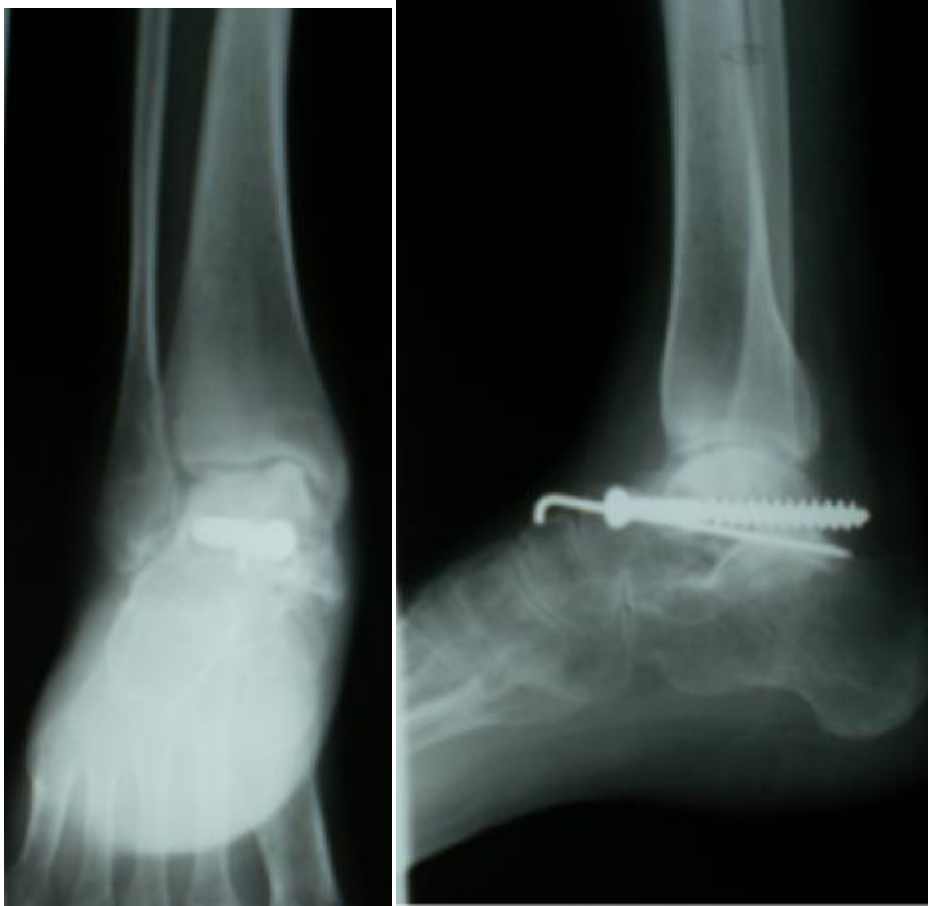

363-2007 cliché post-opérateur

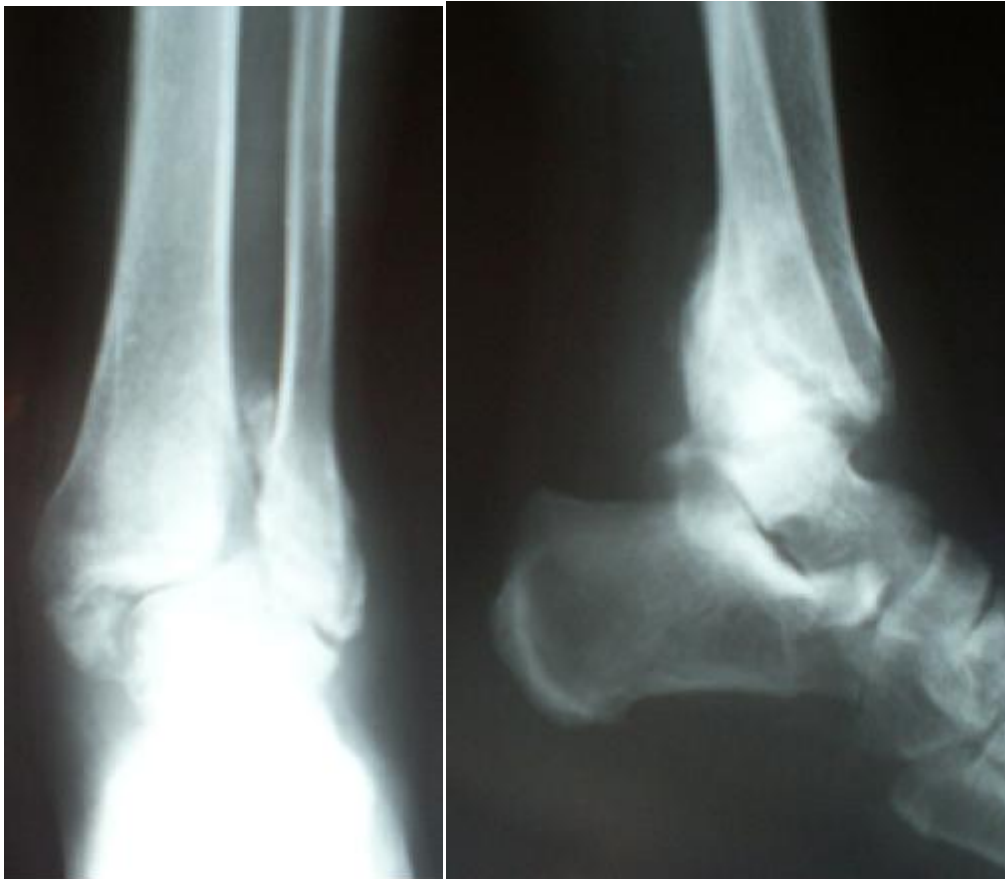

734-2007 cliché de face et de profil de la cheville gauche : arthrose tibio-  
astragaliennne et sous astragaliennne

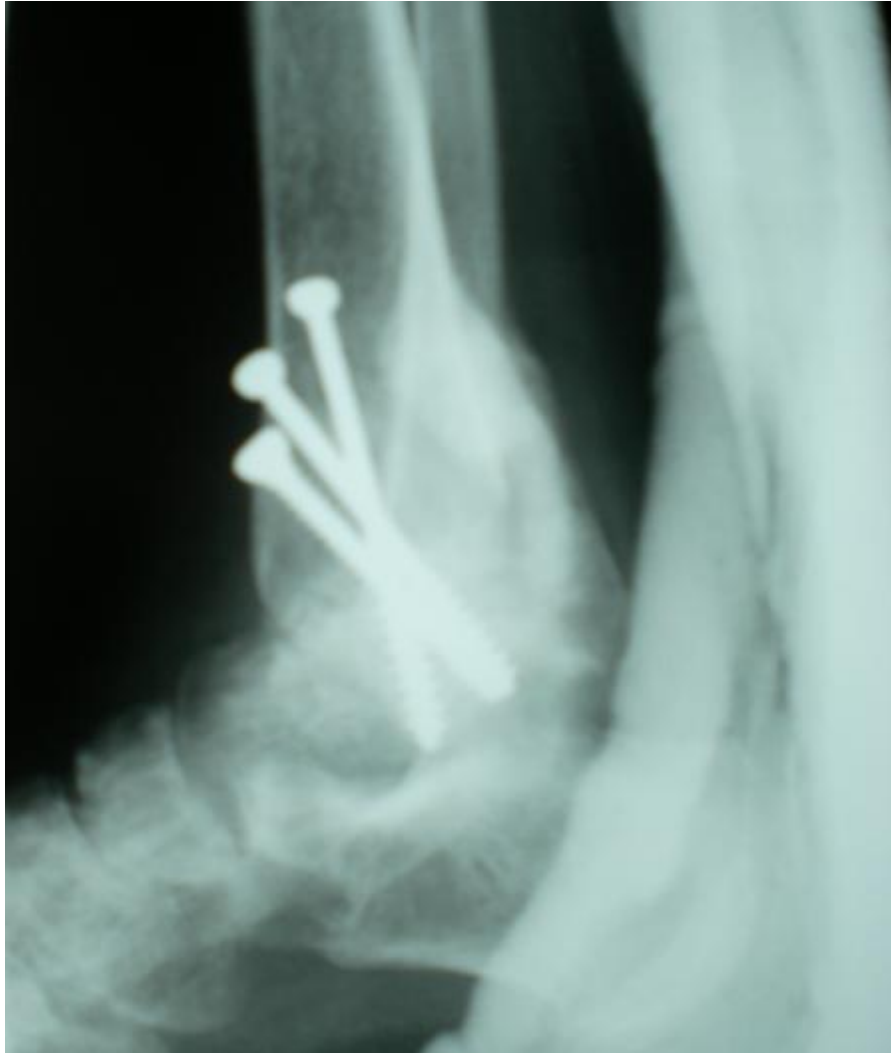



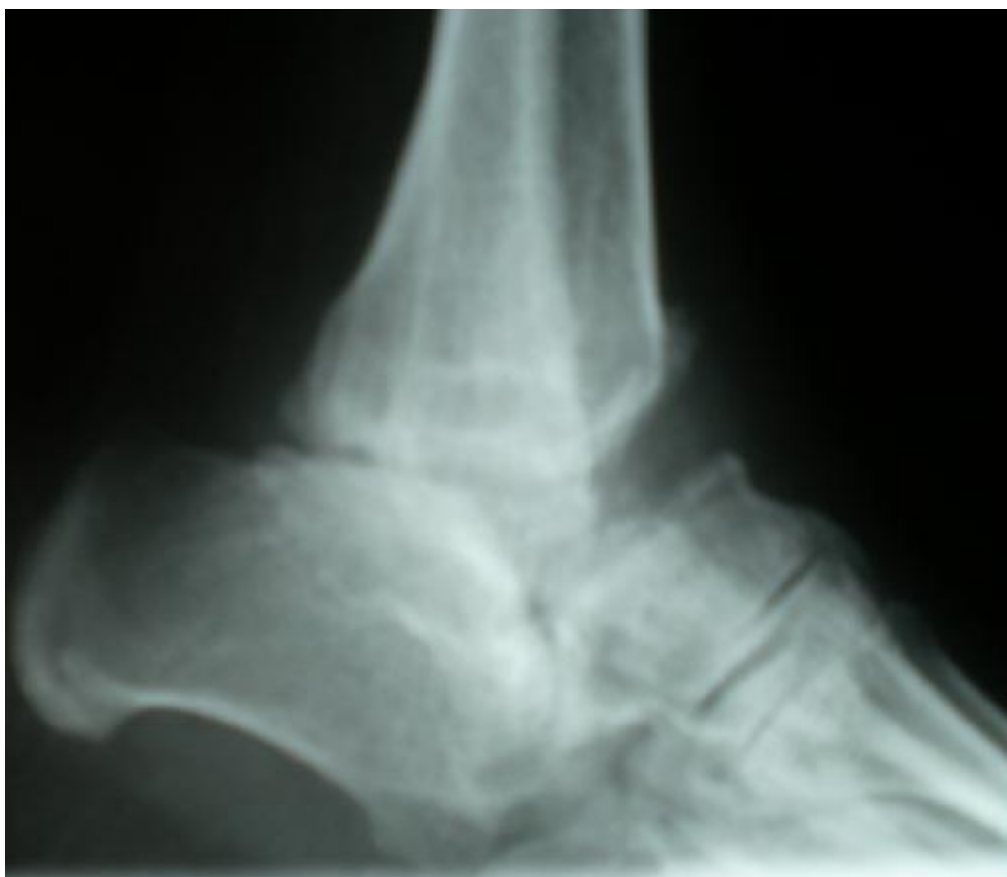
734-2007 cliché post-opératoire : arthrodèse tibio-astragaliennne et sous  
astragaliennne



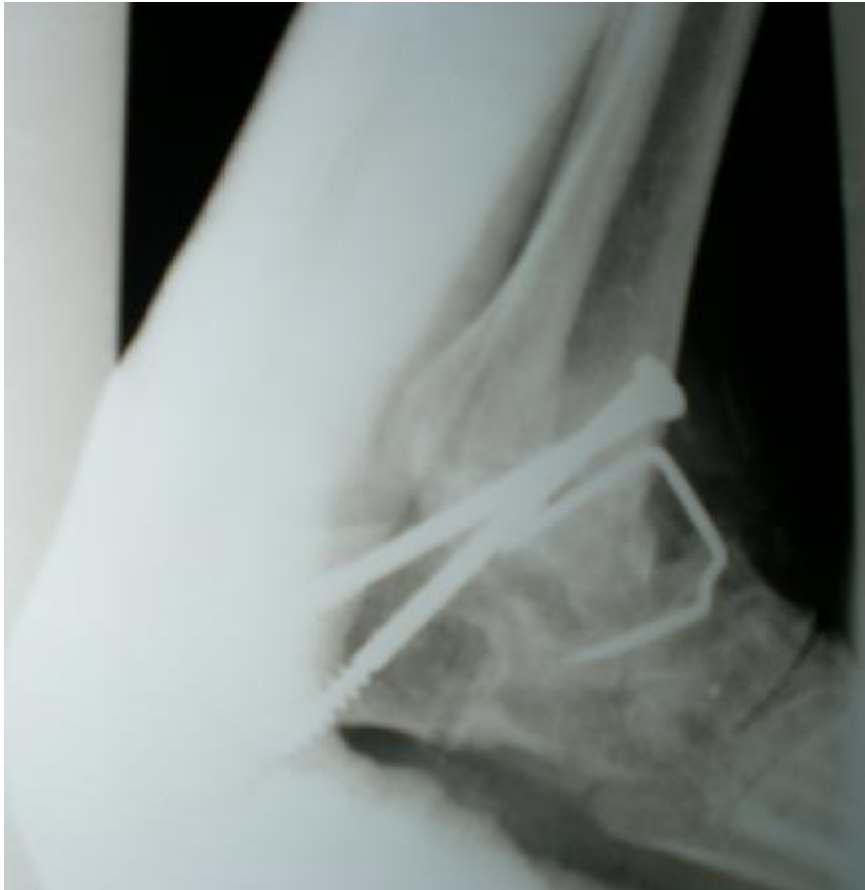1078-2007 clichés de face et de profil de la cheville gauche : arthrose de la cheville gauche et fracture bimalléolaire du même côté



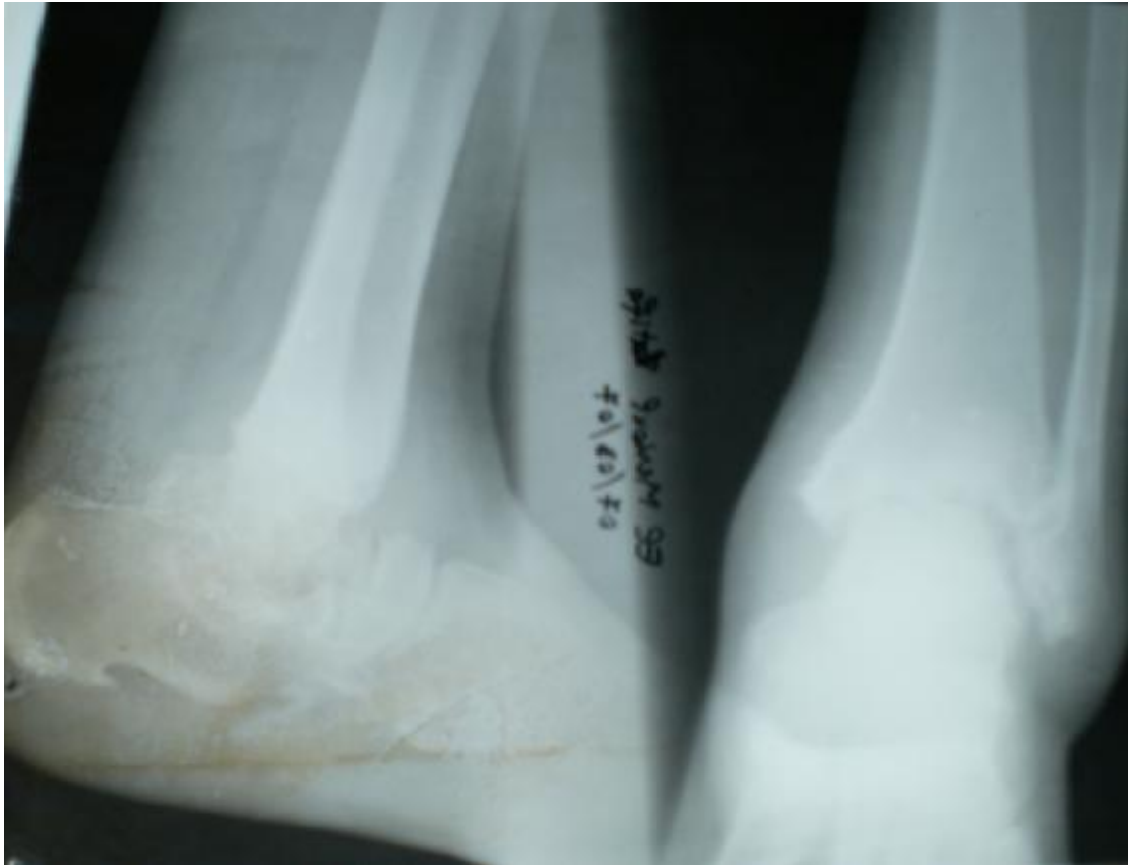1078-2007 cliché post-opératoire : arthrodèse tibio-astragalienne



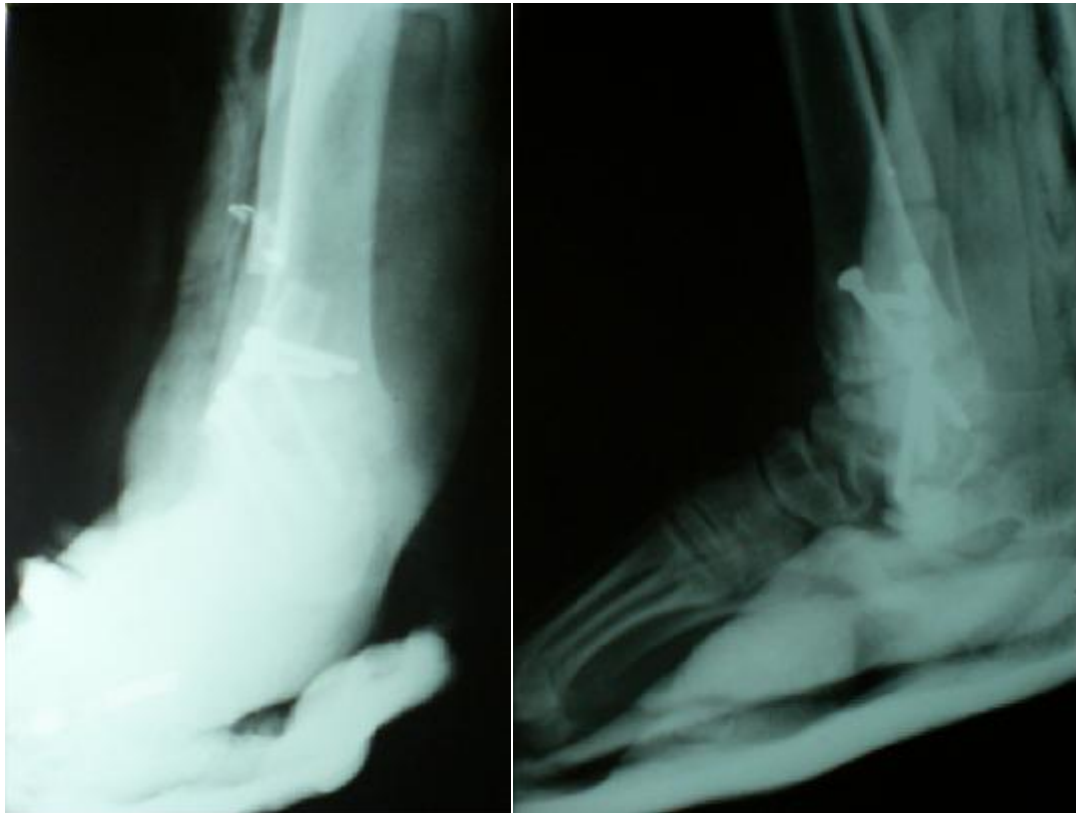273-2008 cliché de profil e la cheville



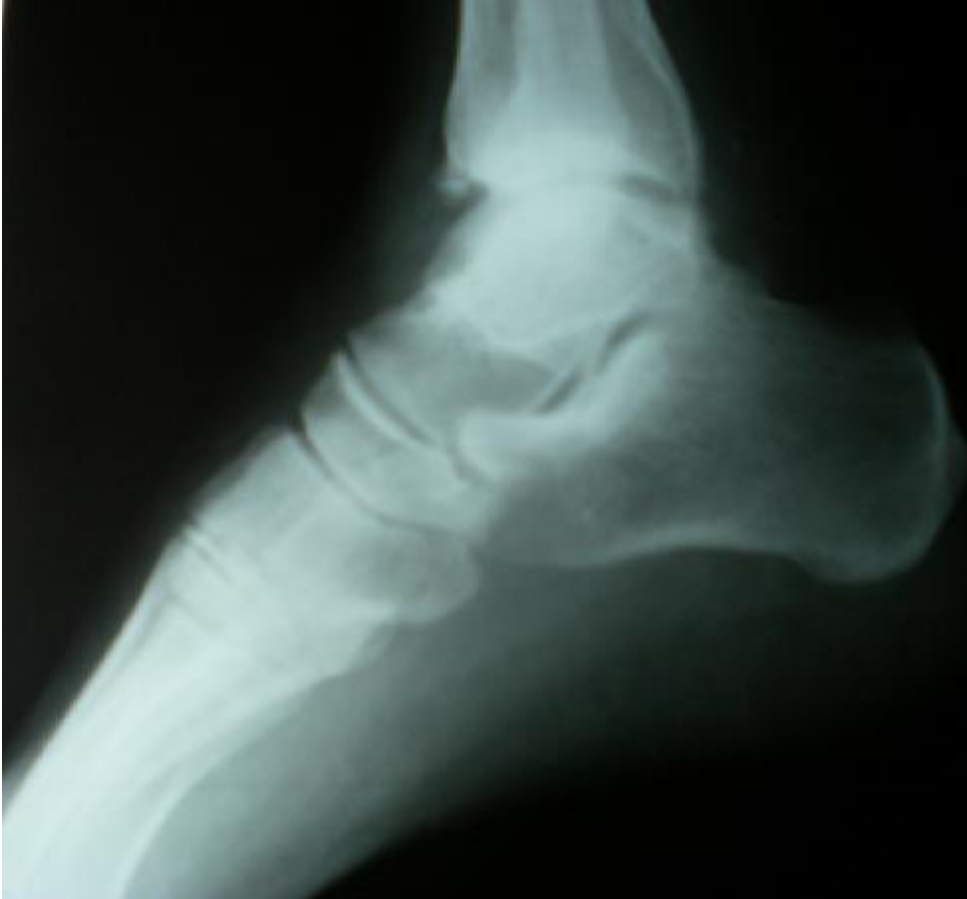273-2008 cliché post-opératoire : arthrodèse tibio-astragalienne



728-2008 cliché de face et de profil de la cheville droite : ostéophyte, ostéocondensation, pincement articulaire, tassement de l'astragale

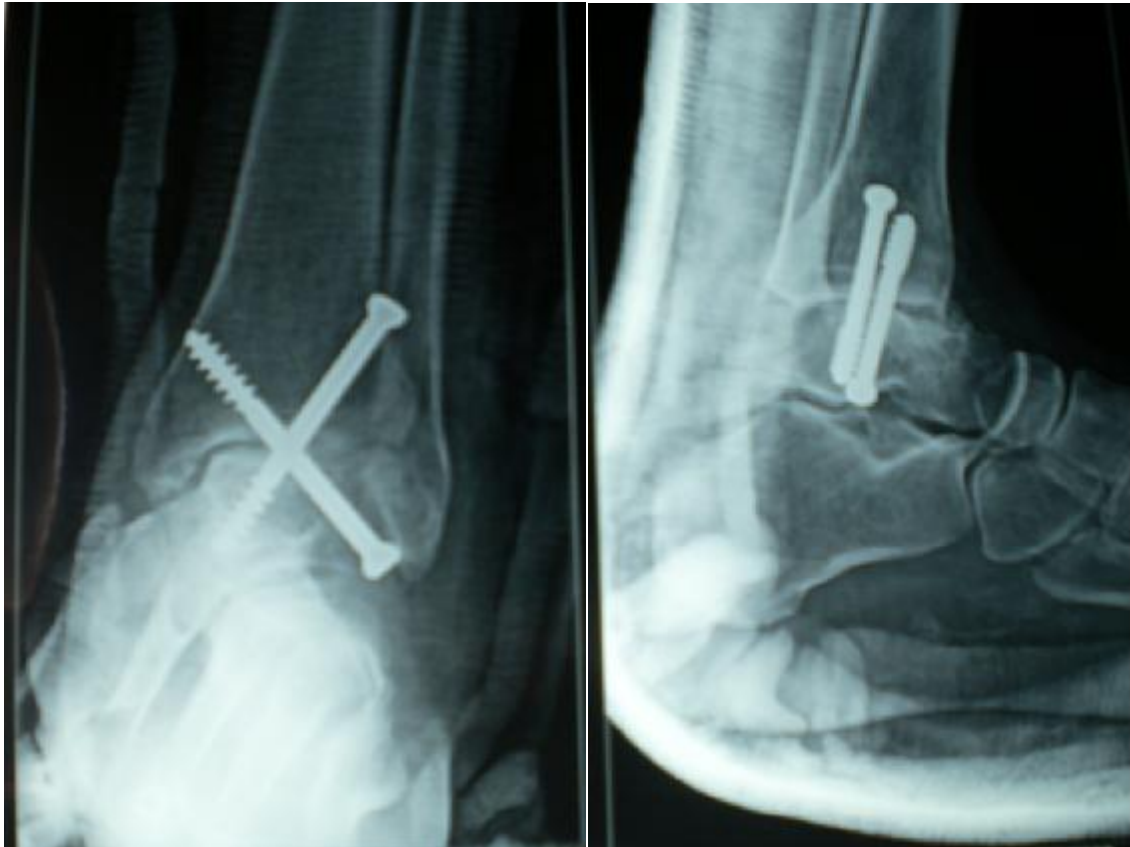

728-2008 clichés post opératoire : arthrodèse tibio-astragaliene

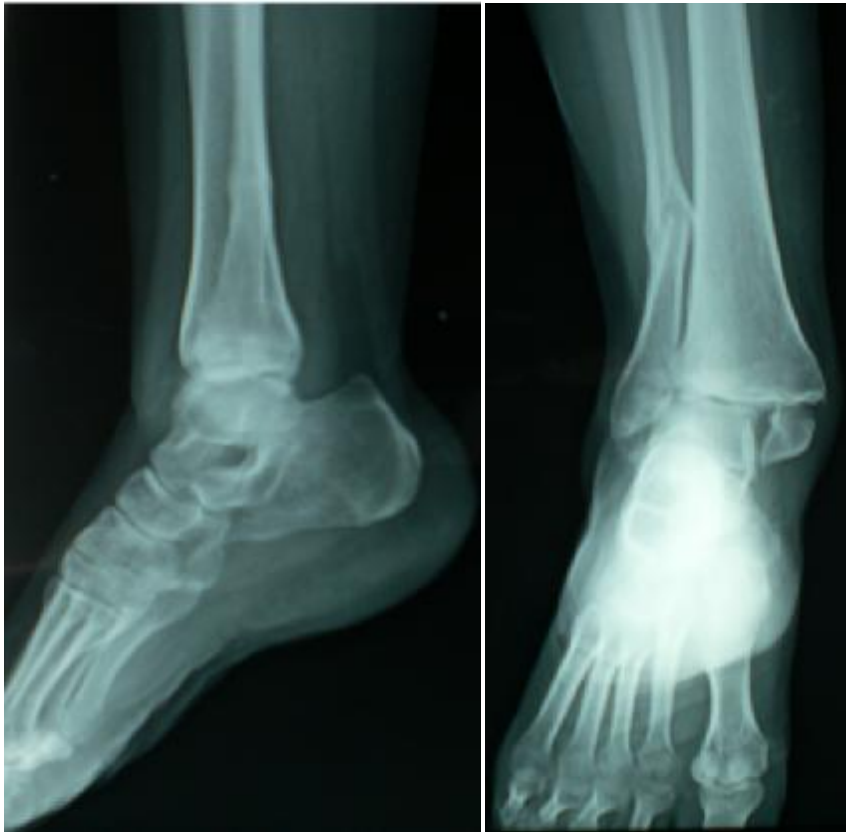

379-2009cliché de profil de la cheville gauche

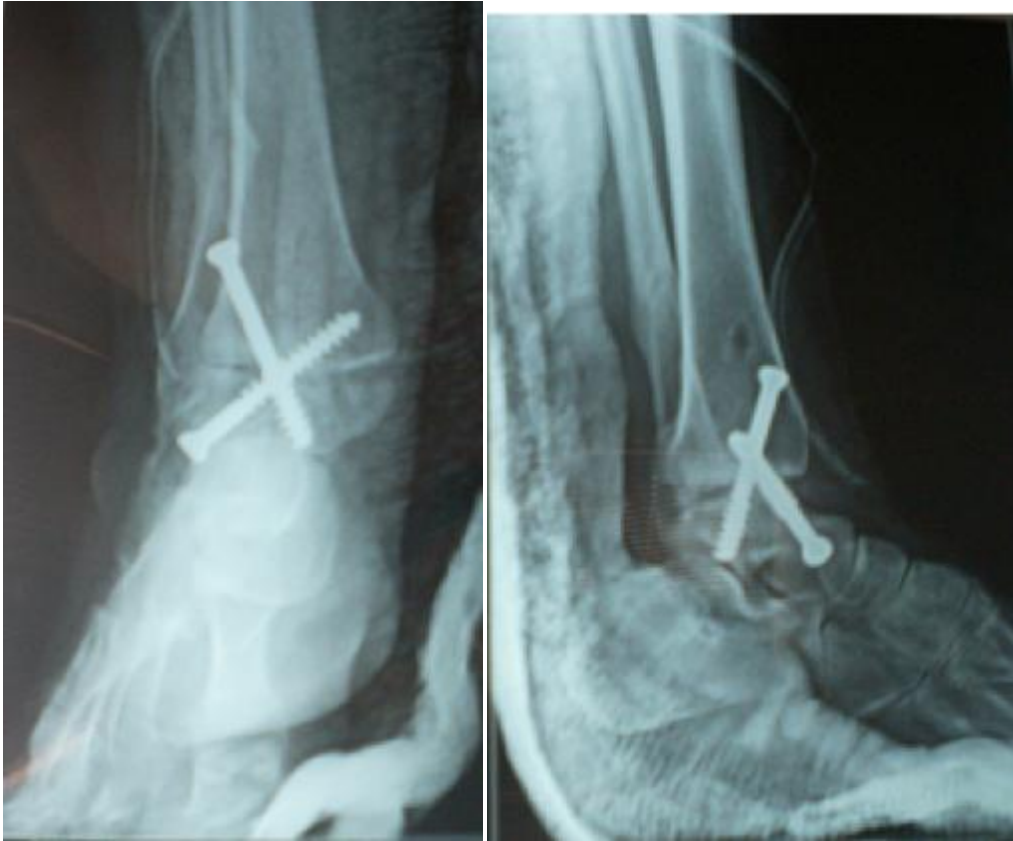



379-2009 clichés post-opératoire : arthrodèse tibio-astragaliene



704-2009 cliché de la cheville face et profil : arthrose tibio-astragaliennne, fracture bimalléolaire associé



704-2009 clichés post-opératoire : arthrodèse tibio-astragaliene

# Matériels et méthodes

## ETUDE DE LA SERIE :

### a) Fréquence :

Notre étude porte sur une série de 9 cas d'arthrose de la cheville, reçus, traités et suivis au service de traumatologie orthopédique du centre hospitalier universitaire Hassan 2 de Fès.

Les 9 cas sont admis au service entre 2004 et 2009 c'est-à-dire sur une période de 6 ans avec une fréquence de 1.5 cas chaque année.

### b) Terrain :

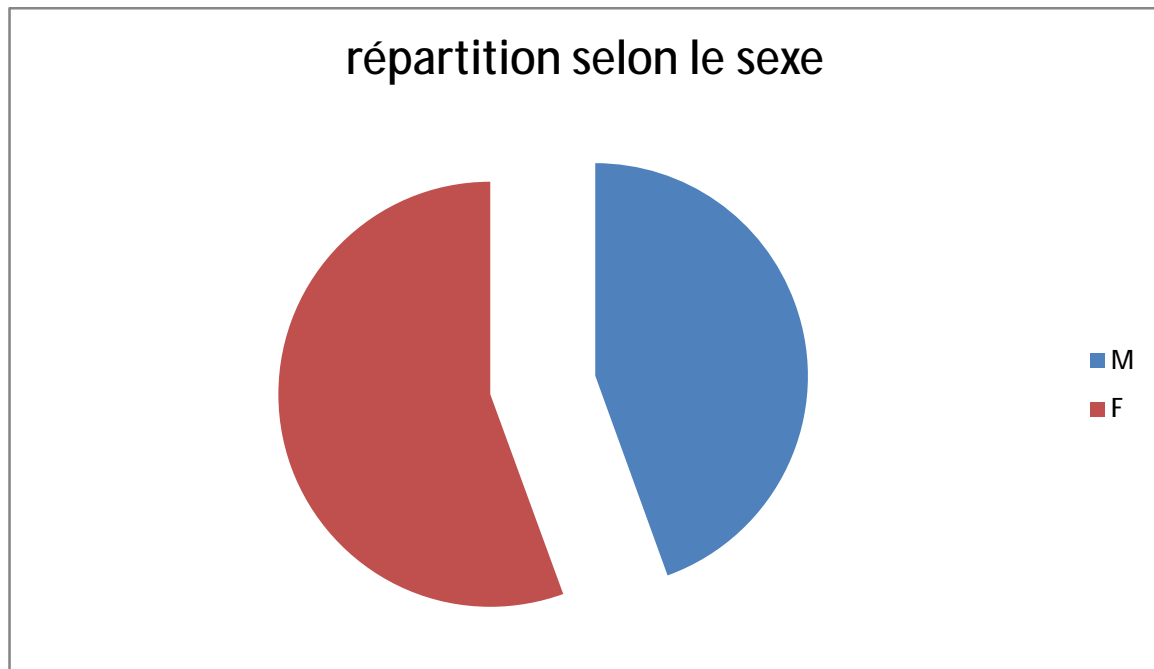
#### 1- sexe :

C'est une série de 9 cas dont :

- 5 femmes soit un pourcentage de 55.55%

- 4 hommes soit un pourcentage de 44.45%

Donc dans notre série, on note une prédominance féminine.



## 2) Age

Répartition selon l'âge

Limites d'âge	24-60ans
Age moyen	40ans

## 3) coté atteint :

Coté droit	4
Coté gauche	6

## c) Etude clinique :

Dans notre étude tous les malades présentaient des douleurs articulaires tibio-astragaliennes.

Un malade seulement ne souffrait d'aucune douleur.

## d) Etude radiologique :

Sur tous les clichés radiologiques en pré-opératoire, on trouvait les quatre signes pathognomoniques d'arthrose et surtout le pincement articulaire.

## e) Etiologies :

Etiologie	Nombre de cas	%
Fracture bimalléolaire	3	33.33%
Fracture de l'astragale	5	55.55%
Pied varus équin	1	11.11%

## f) Traitement :

### 1-La technique opératoire :

L'arthrodèse à ciel ouvert seule utilisé chez les patients de notre série et aucun patient n'a bénéficié de prothèse ou d'ostéotomie

### 2-résultat :

On utilise la cotation d'Adams et Ranawat :

résultat	douleur	alignement	Fusion de l'arthrodèse	Résultats
bons	-	correct	Fusion+	6
moyen	+	correct	+/-	1
mauvais	+++	-----	+/-	2

D'après cette cotation, 5 patients sur 9 sont jugés très satisfaits des résultats. 1 patient moyennement satisfaits, et 3 autres non satisfaits.

## h) Evolution et complication :

L'évolution globale est basée sur 2 critères :

- le résultat
- l'existence d'une complication.

Au total, on note 3 complications dont :

- Algodystrophie : 1 cas
- Arthrose secondaire : 2 cas

# Discussion



## Discussion

Cette discussion va comporter une comparaison avec : les résultats de la table ronde déroulée sous la direction du PR GUY PIETU (Nantes 2002) sur les arthroses de la cheville à propos d'une série de 145 patients. Concernant les arthrodèses, 123 patients ont été opérés entre 1988 et 1997 et 111 patients revus avec un recul de 4.8ans, et celle du travail du docteur ALAOUI HASSAN rapporté par le pr.A.EL BARDOUNI professeur de traumatologie orthopédie au CHU Avicenne de RABAT en 2003.

### A) fréquence et terrain :

		Notre série	Table ronde (1988-1997)	Etude de rabat (1993-2002)
Nombre de cas		9	111	30
sexe	M	4	71	13
	F	5	40	17
Age moyen		40 ans	54 ans	45 ans
Coté atteint	droit	6 une atteinte bilatérale	62	14
	gauche	4 une atteinte bilatérale	49	16

D'après ce tableau comparatif on note que :

- l'arthrose T.A est une pathologie qui reste rare chez nous, 9 cas chez nous pour une période de 6 ans et 30 cas au C.H.U Avicenne de rabat pour une période de 10ans, contre 111 cas dans la série de la table ronde pour une période de 10 ans
- l'arthrose de la cheville touche surtout l'adulte avec un âge moyen de 40 ans dans notre série, contre 45 et 54 dans les série de rabat et la table ronde de NANTES. Elle touche le sujet à un âge plus jeune chez nous.
- l'arthrose de la cheville touche le sexe féminin dans notre série et celle de rabat, contrairement à celle de la table ronde
- le coté le plus atteint est le coté gauche dans notre série et celle de rabat contrairement à celle de la table ronde

## B) Etude clinique et radiologique :

	Notre série	Table ronde	Série du C.H.U Avicenne
douleur	+	+	+
Mobilité pré-op	Flexion dorsale limitée chez 3 patients	Flexion dorsale limitée chez 11 patients	Flexion dorsale limitée chez 45 cas
radiologie	Signes présents dans tous les cas	Signes présents dans tous les cas	Signes présents dans tous les cas

- La douleur est le maître symptôme qui existe presque toujours chez tous les patients arthrosique.
- La perte de la flexion dorsale ou la limitation de la flexion dorsale est un signe physique qu'on doit toujours rechercher et qu'on doit quantifier.
- La radiologie est l'examen complémentaire clé qui montre les signes de l'arthrose et sa topographie ainsi que son étiologie.

### C) Etiologies :

	Notre série	Table ronde	Série de Rabat
Fracture de l'astragale	55.55% (5 cas)	11.7% (13 cas)	30% (9 cas)
Fracture du pilon tibial	0	32.4% (36 cas)	20% (6 cas)
Fracture bimalléolaire	33.33% (3 cas)	26.12% (29 cas)	16.6% (5 cas)
fracture jambe	0	9% (10 cas)	6.6% (2 cas)
Fracture du calcanéum	0	0.9% (1 cas)	10% (3 cas)
Instabilité chronique	0	9.9% (11 cas)	3.3% (1 cas)
Autre	11.11% (1cas)	9.9% (11 cas)	13.3% (4 cas)

D'après ce tableau comparatif on peut déduire que :

- La pathologie post-traumatique et fracturaire reste l'étiologie dominante, 88.89% dans notre série contre 86.67% dans la série de Rabat et 90.1% dans la série de Nantes
- La fracture de l'astragale est la première dans notre série, ainsi que dans la série de Rabat. Alors qu'elle occupe la troisième place dans la série de Nantes
- La fracture du pilon tibial occupe la première place dans la série de Nantes alors qu'elle occupe la deuxième place dans la série de Rabat. Dans notre série on n'a noté aucun cas.

## D) Résultats des arthrodèses :

	Notre série	Série de la table ronde	Série du C.H.U de Rabat
Résultats bon	6 (66.67%)	91 (82%)	19 (63.3%)
Résultats moyen	1 (11.11%)	14 (12.6%)	4 (13.3%)
Résultats mauvais	2 (22.22%)	6 (5.4%)	7 (23.4)

D'après ce tableau comparatif, on note :

- Un pourcentage important des résultats bons : 82% dans la série de la table ronde et 66.67% dans notre série, et 63.3% dans la série du C.H.U de Rabat.
- Le pourcentage des résultats moyen est approximatif entre les trois séries.
- Un pourcentage faible des résultats mauvais dans la série de la table ronde (5.4%) contre 22.22% et 23.4% dans notre série et celle de Rabat respectivement.

## E) Complication :

	Notre série	Table ronde	Série de Rabat
Pseudarthrose septique	0	2	3
Algodystrophie	1	5	3
Arthrose secondaire	2	13	7
Fracture de fatigue	0	2	0

D' après ce tableau, on note que :

- 22 complication sur 111 soit 19.8% dans la série de Nantes contre 13 complication sur 30 soit 43% dans la série de Rabat et 3 complication sur 9 dans notre série soit 33.33%.
- L'arthrose secondaire est la complication la plus fréquente dans les 3 séries. Elle occupe plus de la moitié de toute les complications
- On ne note aucun cas de fracture de fatigue dans la série de Rabat ainsi que dans notre série.
- On ne note aucun cas de pseudarthrose septique dans notre série.

# Conclusion

## Conclusion

L'arthrose de la cheville reste une pathologie peu fréquente et mal connue, définie comme une lésion dégénérative du cartilage articulaire. Notre étude a montré qu'elle peut être évitée en grande partie vu que la plupart sont d'origine traumatique non ou mal traitée.

Le traitement chirurgical de la cheville dégénérative par l'arthrodèse est historiquement le plus répandu en raison de son applicabilité à la majorité des patients, du soulagement efficace de la douleur, du maintien de la stabilité de l'arrière-pied et des très bons résultats à moyen terme. Néanmoins, la revue critique des patients à long terme remet la qualité des résultats en question. La réputation des prothèses de cheville a longtemps souffert des échecs des premières implantations. Pourtant la prothétique de cheville a tiré les enseignements de ces échecs, de sorte qu'aujourd'hui, sur la base des résultats encourageants à court et moyen terme obtenus avec les implants de seconde génération chez des patients soigneusement sélectionnés, et bien qu'elle nécessite la poursuite d'une recherche fondamentale et clinique à long terme, notamment dans le but d'améliorer les implants mais surtout en matière de résultats fonctionnels et de qualité de vie, l'arthroplastie totale de cheville défie de manière prometteuse l'arthrodèse sur son terrain historique et s'impose progressivement comme une option chirurgicale viable dans le traitement de la cheville dégénérative.

# Résumé



## RESUME

Notre étude concerne une série de 9 cas d'arthrose de la cheville, colligée au service de traumatologie-orthopédie du centre hospitalier universitaire Hassan 2 de Fès.

L'âge moyen de nos patients est de 40 ans, avec une prédominance féminine (55.55%).

Les étiologies étaient représentées essentiellement par la pathologie traumatique et post-fracturaire

L'arthrodèse à ciel ouvert a été le seul traitement utilisé dans notre série.

L'évolution post-opératoire était :

- Bonne pour 66.67% des cas
- Moyenne pour 11.11% des cas
- Mauvaise pour 22.22% des cas

Les complications sont majorées par l'arthrose secondaire : 2 cas.

L'arthrodèse reste une méthode thérapeutique de réalisation difficile qui nécessite une perfection technique sinon source de mauvais résultats et de complications

## SUMMARY

Our study concerns a series of 9 cases of osteoarthritis of the ankle, collated in the Trauma-Orthopaedic University Hospital Hassan 2 Fez.

The mean patient age was 40 years with female predominance (55.55%).

The causes were mainly represented by the pathology and post-traumatic fracture

The open arthrodesis was the only treatment used in our series.

The postoperative evolution was:

- -Good for 66.67 cases
- Medium for 11.11% cases
- Bad for 22.22% cases

Complications are mainly secondary osteoarthritis 2 cases

Arthrodesis is a therapeutic method of achieving that requires a difficult if not technical perfection source of poor results and complications

## ملخص

- دراستنا تهم سلسلة من 9 حالات من فصال الكاحل منتقاة من مصلحة الرضوح وتقويم

العظام بالمركز الصحي الجامعي الحسن الثاني بفاس.

- معدل السن لمرضانا هو أربعون سنة مع غالبية نسوية 55,55%

- السبببات كانت ممثلة أساسا بالمرضية الرضحية، وبعد الكسر.

- إيقاف المفصل في سماء مفتوح كان وحدة العلاج المستعمل في سلسلتنا .

- التطور بعد الجراحة :

- جيد بنسبة 66,67 %

- متوسط بنسبة 11,11 %

- رديئ بنسبة 22,22 %

- المضاعفات، غالبيتها فصال ثانوي: (2) حالتين.

- إيثاق المفصل يبقى طريقة علاجية انجازها صعب، وتطالب مهارة وتقنية عاليتين،

وإلا مصدر النتائج السيئة و المضاعفات .

# Bibliographie

(1)ROUVIERE.

Articulation du membre inférieur, Tome3.

(2)BLAIMONT.P, LIBOTTE.M, KLEIN.M

Biomécanique de la tibio-astragaliennne, implications clinique. Cahiers d'enseignement de la SOFCOT, 1990, 26, Exp, Scient France, Ed

(3) J RHEUMATOL 2004; 31:2-5

Felson dt. Obesity and vocational overload of the joint as risk factors for osteoarthritis.

(4) SOWERS MF.EPIDEMIOLOGY OF RISK FACTORS FOR OSTEOARTRITIS:

Systemic factors. Curr opinion rheum 2001; 13:447-51

(5) PROCKOP DJ, ALA -KOKKO L, MCLAIN DA, et al.

Can mutated genes cause common osteoarthritis? Br j rheumatol 1997;36:827-30

(6) 10. Wright GD, Hughes AE, Regan M, et al.

Association of two loci on chromosome

2q with nodal osteoarthritis. Ann Rheum Dis 1996; 55:317-9

(7) McAlindon TE, Jacques P, Zhong Y, et al. Do

Antioxydant micronutriments Protect against the development progression of knee osteoarthritis? Arthritis

Rheum 1996; 39:648-56.

Arthrose des mains. Press Med 2002; 31:373-7.

(8) Spector TD, Ciccuttini F, Baker J, et al.

Genetic influences on osteo-arthritis in

Women: a twin study. Brit Med J 1996; 312:940-3.

(9) Sharma L.

Local factors in osteoarthritis. Current Opinion Rheum 2001; 13:441-6.

(10) Conaghan PG.

Update on osteoarthritis part 1. Current concepts and the relation to exercise. Br J Sports Med 2002; 36:330-3.

(11) Douglas B. McKeag

The relationship of osteoarthritis and exercise. Clin Sports Med 1992; 11:471-87.

(12) N. BigaR, R. Beccari, J. Simonet:

EMC-Podologie 1 (2005) 80-90

(13) LOYAU.G, CAROIT.M, BONTOUX.D :

Définition et critères diagnostique de l'arthrose.

Revue du rhumato, 1991, 57 (9 bis), 59-95.

(14) BIGA.N, POLLE.G, BOCQUET.G

Rappel Clinique.

Table ronde année 2002, Nantes

(15) HAYES.C.W, CONWAY.W.F

Evaluation of articular cartilage : radiographie and cross sectional imaging techniques

Radiographies 1992, 12 :409-428.

(16) EDICERF.

Radiologie ostéo-articulaire cheville et pied

Imagerie de l'arthrose 1994.

(17) YAHANN DELARUE

Facteurs de risque de l'arthrose

Douleur, 2005.6.1, cahier2

(18) JONSSON.K, BUCKWALTER.K, HELUIE.M, MARTEL.W

Precision of hyaline cartilage meosurements

Acta radiologica, 1992, 3, 234-239

(19) CHANDNAN.UP, HO.C, CHU.P, TRUDEL.D,

Hyaline cartilage evaluated with MRI: a cadaveric study involving multiple imaging sequences and intraarticular injection of gadolinium and saline solution. Radiology, 1991, 178: 557-561.

(20)SPECTOR.TD, HART.D.J,

Evaluation radiologique de l'arthrose

Revue du praticien : 1996, vol 46, N 19, pp 15-21.

(21) SUZMOWSKI.J, EINSEIN.JD, HAKKE.PW

Hybrid methods of chemical shift imaging magn-reson-med 1990, 9, 379-388

(23) M WYBIER, P MATHIEU, G MORVAN, V VUILLEMIN-BODAGHI ET H GUERINI

Musculoskeletal radiology: ankle and foot in adults

J Radiol 2008; 89:711-36

(24) GERBER.JP, WILLIAMS.GN, SCOVILLE.CR, TAYLOR.DC

Persistent distability associated with anklesSpain: a prospective examination of an athletic population foot ankle int.19: 653-660, 1998

(25) SARAGLIA.D, TOURNE. Y, ICARD.F

Instabilité chronique de al cheville et arthrose.

Maitrise orthopédique, 1995, 44, 1+10.



(26) VOLETTE.Y,

Les principales pathologies de la cheville

Chirurgie orthopédique. planète-ortho 1997

(27) PIDHORZ.LE,

Epidémiologie et étiologies des arthroses T.A

Table ronde. Nantes 2002.

(28) ARLAUD.J,

Algodystrophies et ostéonécroses : aspects cliniques

Bulletin de l'ACOMEN 1992 ; 2 : 89-93

(29) AYRAL.X, RAVAUD.P,

Evolution de l'arthrose : méthodes d'évaluation objective par l'imagerie médicale et par l'arthroscopie.

La presse médicale 1998/27/N 29, 1491-1497

(30) LEQUESNE.M,

Comment évaluer l'évolution de l'arthrose à long terme ?

Revue du rhumatisme 1992, 57(9bis) 255-315

(31) T.CONROZIER, R-M.FLIPO

La prise en charge thérapeutique de l'arthrose en ce début de 3em millénaire

La revue de médecine interne 24 (2003) 183-188

(32) Eccles M, Freemantle N, Mason J.

For the North of England Non-Steroidal Anti-inflammatory Drug Guideline Development Group,

North of England based guideline development project: summary guideline for non-steroidal anti-inflammatory drugs versus basic analgesia in treating the pain of degenerative arthritis. Br Med J 1998; 317:

526-30.

(33) Wolfe F, Zhao S, Lane N.

Preference for non-steroidal anti-inflammatory drugs over acetaminophen by rheumatic disease patients, A survey of 1799 patients with osteoarthritis, rheumatoid arthritis and fibromyalgia. Arthritis Rheum 2000; 43:378-85.

(34) Dougados M.

Group for the respect of Ethics and Excellence in Science (GREES), Recommendations for the registration of drugs used in the treatment of osteoarthritis. Ann Rheum Dis 1996; 55: 552-7.

(35) Pincus T, Koch GG, Sokka T, Lefkowitz J, Wolfe F, Jordan JM, et al.

A randomized, double-blind, crossover clinical trial of diclofenac plus misoprostol versus acetaminophen in patients with osteoarthritis of the hip or knee. Arthritis Rheum 2001; 44:1587-98.

(36) Mac Allindon TE, La Valley MP, Gulin JP, Felson DT.

Glucosamine and chondroitine for treatment of osteoarthritis, A systematic quality assessment and meta-analysis. JAMA 2000; 283:1769-75.

(37) Fritz P.

Injections intra-articulaires et péri-articulaires de glucocorticoïdes et d'anesthésiques. In: Bardin Th, Kuntz D, editors. Thérapeutiques rhumatologiques. Paris: Flammarion Médecine Sciences; 1995. p. 63-89.

(38) Balazs EA, Denlinger.

Viscosupplementation: a new concept in the treatment of osteoarthritis. J Rheumatol 1993; 20(suppl. 39):3-9.

(39) Balazs EA.

The physical properties of the synovial fluid and the special role of hyaluronic acid. In: Helfet A, editor. Disorders of the knee. 2nd ed. Philadelphia: JB Lippincott; 1982. p. 61-74.

(40) Pelletier JP, Martel-Pelletier J.

The pathophysiology of osteoarthritis and the implication of the use of hyaluronan and hylan as therapeutic agents in viscosupplementation  
J Rheumatol 1993; 20(suppl. 39): 19-23.

(41) DREZ.D, GHUL.JF, GOLLEHON.DL

Ankle arthroscopy, technique and indication.  
Clin sport Med, 1992; 2; 35-45

(42) DEMAZIER.A, OGILVIE-HARRIS.D.J,

Arthroscopie opératoire de la cheville, 107 observation.  
Revue. Rheum. Mal. Ostéortic. 1991, J : 93-97

(43) O' BRIEN.TS, HART.TS, SHEREFF.MJ, STONE.J,

Open versus arthroscopie ankle arthrodesis: a comparative study, Foot ankle 1990, 20, 368-374

(44) BRESLER.F, MOLE.D, BLUM.A, RIO.B, SCHIMITT.D,

Arthrodèse tibi-astragalienne: retentissement de la position de fixation du pied.  
Rev.chir.orthop. 1993, 79: 643-649.

(45) TOMENO.B, PIAT.CH

Arthrodèse tibio-astragalienne. Editions techniques.

Encycl. Med. Chir. Techniques chirurgicales 44902, 10-1990

(46) DUQUENNOY.A, MESTDAGH.H, STAHL.P

Résultat fonctionnel de l'arthrodèse tibio-astragalienne

Rev. Chir. Orthop 1993; 71: 251-261

(47) BIGA .N, POLLE. G, BOCQUET.G,

Quelques points techniques sur l'arthrodèse.

Table ronde Nantes 2002

(48) LORD. G, MAROTE.JM,

L'arthroplastie totale de la cheville. Expérience sur 10ans à propos de 25 cas observation.

Rev. Chir. Orthop, 1980; 66:527-530

(49) PIDHORZ.L,

Prothèse totale de la cheville

In : conception des prothèses articulaires. Cahiers d'enseignement de la SOFCOT n°44. Ed. Expansion scientifique française, paris 1993.

(50) PYVICH.MT, SALTZMAN .CL, CALLAGAN.JJ, ALVIN.F,

Total ankle arthroplasty: a unique design. Two to twelve years follow-up.

J. bone surg, 1998, 80-A: 1410-1420

(51) MENDOLTA.G ET LE GROUPE TALUS,

Prothèse totale de la cheville RAMSES. concepts-techniques opératoire –résultats : à propos des 38 premiers cas.

Maitrise orthopédique, 1997, 61 : 1-9

(52) TAKAKURA Y, TANAKA.Y, SUGIMOTO.K, MASUHARA.K,

Ankle arthroplasty. A comparative study of cemented and uncemented ceramic prothèses

Clin. Orthop, 1990; 252:209-216

(53)KOFOED.H,

Comparison of cemented and cementless ankle arthroplasty. In current status of ankle arthroplasty spinger 1998, 47-49

(54) KOUVALCHAUK.JF, COLLIN.PA,

Techniques, indications et contre-indications, reprise des échecs.

Table ronde Nantes 2002

(55) KOFOED.H, STURUP.J,

Comparison of ankle arthroplasty and arthrodesis.

A prospective series with long-term follow-up the foot 1994, 4:6-9

(56) BOLTON-MAGGS.BG, SUDLOW.RA, FREEMAN.MAR,

Total ankle arthroplasty. A long-term review of the London hospital experience.

J. bone joint surg, 1993, 79, 643-649

(57) GRAEHL.PM, HERSH.MR, HCHMAN.J.D,

Supramalles osteotomy for the treatment of symptomatic tibio malunion.

j.orthop.trauma, 1992, 1: 281-292

(58) TAKAKURA.Y, TANAKA.Y, KUMAI.T, TAMAI.S

Low tibial osteotomy for osteoarthritis of the ankle. Results of a new operation in 18 patients.

J. Bone joint surg, 1995, 77-13: 50-54

(59) JUDET.R, JUDET.T,

Arthrolyse et arthroplastie sous distracteur articulaire.

Rev. Chir. Orthop, 1990, 64 : 353-365.

(60) VANVALBURG.AA, VAN ROERMUND.PM, LAMMENS.J, VAN MELKEBEEK.J,

VERBBOUT.AJ, LAFEBET FJ JG,

Can Ilizarou joint distraction delay the need for an arthrodesis of the ankle?

J. Bone joint surg, 1995, 77-b: 720-725

(61) GARREL.J.F, AUBERT.M, FRANCOIS.M, FAURE.C, BALLY.M,

L'énervation de la tibio-astragalienne dans les arthrose post traumatiques

Rhumatologie, 1990; 337-340

(62) MENTZEL.W, FLEISCHMANN.W, BAUER.G, KINZEL.L,

Ankle joint denervation-part1: anatomy-the sensory innervation of the ankle joint.

Foot and ankle surgery 1999, 5: 15-20

(63) MENTZEL.W, FLEISCHMANN.B, EIFERTA.A, SCHWIEGER.G, BAUER.G, KINZEL.L,

Ankle joint denervation. Part 2: operative technique and results. Foot and ankle

surgery 1999, 5: 21-27