

UNIVERSITE SIDI MOHAMMED BEN ABDELLAH  
FACULTE DE MEDECINE ET DE PHARMACIE

FES



Année 2010

Thèse N° 088/10

# **LA PROTHESE TOTALE DE LA HANCHE A DOUBLE MOBILITE (A propos de 23 cas)**

THESE

PRESENTEE ET SOUTENUE PUBLIQUEMENT LE 29/04/2010

PAR

**M. BENABID MOUNIR**

Né le 17 Mars 1983 à Ahfir

**POUR L'OBTENTION DU DOCTORAT EN MEDECINE**

**MOTS-CLES :**

Prothèse - Hanche - Double mobilité - Luxation

**JURY**

M. KHATOUF MOHAMMED.....	PRESIDENT
Professeur agrégé d'Anesthésie réanimation	
M. BOUTAYEB FAWZI.....	RAPPORTEUR
Professeur agrégé de Traumatologie-orthopédie	
M. ELMRINI ABDELMAJID.....	JUGE
Professeur agrégé de Traumatologie-orthopédie	

# SOMMAIRE

Introduction ..... 5

Historique de la prothèse totale de la hanche .....	9
Rappel anatomique de la hanche .....	12
I. Les éléments osseux .....	13
II. Les moyens d'union .....	15
III. Les rapports.....	18
IV. Les vaisseaux et nerfs.....	24
Biomécanique et physiologie de la hanche.....	25
Voies d'abord.....	32
I. Les voies postérieures.....	33
II. Les voies antérieures.....	35
III. Les voies externes.....	36
La prothèse totale de la hanche à double mobilité .....	39
I. Principes techniques de fonctionnement .....	40
1. La cupule métallique .....	40
2. L'insert polyéthylène .....	42
II. Techniques de pose de la prothèse totale de la hanche à double mobilité .....	42
III. Les indications.....	50
IV. Les complications .....	52
1- Les complications per-opératoires .....	52
1.1 Les complications générales .....	52
1.2 Les incidents per-opératoires .....	52
2-Les complications post-opératoires .....	52
2.1 Les complications thrombo-emboliques .....	52
2.2 Les hématomes .....	53
2.3 Les complications mineures .....	53
a- Les luxations .....	53
b- Les ossifications péri-articulaires .....	54
c- Les fractures du fémur postopératoires .....	55
d- L'usure .....	56
2.4 Les complications majeures .....	56
a- Les complications septiques .....	56
b- Les descellements .....	59
Progrès et innovation .....	61
I. Les couples de frottement .....	62
1- Le couple de frottement métal-polyéthylène .....	62

2-Le couple métal-métal.....	63
3-Le couple alumine-alumine .....	63
II. Revêtement de surface ostéoconducteur de PTH non cimentée .....	64
III. Arthroplastie totale de la hanche sur mesure .....	65
IV. Chirurgie mini-invasive lors d'une mise en place d'une PTH. ....	66
1-Voie d'abord d'incision unique .....	66
2-Voie d'abord d'une double incision.....	69
V. Chirurgie assistée par ordinateur. ....	71
Matériels et méthodes.....	72
I – Les patients.....	73
II- Fiche d'exploitation.....	73
Résultats .....	82
I. Les données épidémiologiques .....	83
1-Répartition selon l'année opératoire .....	83
2-Répartition selon l'âge.....	84
3-Répartition selon le sexe .....	85
4-Répartition selon le coté opéré .....	85
5-Les antécédents pathologiques.....	86
6-Les indications opératoires .....	87
7-Le séjour hospitalier.....	87
II. Etude pré-opératoire .....	88
III .Etude d'opérabilité.....	89
1-Etude clinique et radiologique .....	89
2-Etude para clinique .....	89
VI. Traitement .....	90
1- Technique .....	90
1-1 Salle d'opération –préparation du malade .....	90
1-2 Type d'anesthésie.....	90
1-3 Voie d'abord .....	91
1-4 Type de prothèse .....	91
2-Traitement postopératoire .....	92
2-1 Le traitement médical .....	92
2-2 La rééducation .....	92

V. Complications .....	92
1- Complications per –opérateurs .....	92
2-Complications post –opérateurs .....	92
VI. Résultats thérapeutiques .....	95
1- Recul post opératoire .....	95
2-Evaluation fonctionnelle .....	95
3- Evaluation radiologique .....	96
VII. Résultats globaux .....	97
Discussion .....	113
I. Epidémiologie .....	114
1-Age .....	114
2-Sexe .....	116
3-Côté opéré.....	118
4-Les indications .....	119
II. Etude préopératoire .....	122
III. Etude d’opérabilité .....	122
1-L’examen clinique préopératoire .....	122
2-Etude paraclinique .....	123
IV. L’intervention .....	124
1-Le type d’anesthésie .....	124
2-La voie d’abord .....	124
3-Le type de prothèse.....	126
V. Les résultats fonctionnels .....	128
VI. La longévité .....	130
VII. Complications .....	130
1- Complications per-opérateurs .....	130
2- Les complications post-opérateurs .....	131
2-1 Le descellement .....	131
2-2 Les ossifications péri-prothétiques .....	132
2-3 Les luxations .....	133
2-4 Les infections .....	135
2-5 Les complications thromboemboliques .....	135
Conclusion.....	136
Résumée .....	138
Bibliographie.....	142

# INTRODUCTION

L'arthroplastie totale de la hanche est devenue l'une des interventions Orthopédiques les plus couramment pratiquée. C'est une intervention permettant de remplacer une articulation détruite, et ainsi soulager la douleur et améliorer la mobilité du patient.

Les PTH ont fait d'extraordinaires progrès dans leurs formes, leurs fabrications et leurs techniques de mise en place. Leurs matériaux intègrent le titane, les céramiques d'alumine ou de zircone, l'hydroxyapatite, le polyéthylène réticulé. Leur fabrication obéit à des normes draconiennes de traçabilité et de méticulosité. Ces progrès ont été bénéfiques aux patients, leurs apportent des implants fiables, modulaires capables de s'adapter à presque toutes les situations anatomiques et fonctionnelles, offrant moins de prise à l'usure, aux cassures, aux descellements.

L'arthroplastie totale de la hanche à double mobilité est de plus en plus utilisée, elle a permis de se rapprocher de la physiologie normale de l'articulation de la hanche et d'augmenter la stabilité intra-prothétique, donc diminuer l'usure et les contraintes de descellement.

En pratique, la prothèse totale de la hanche à double mobilité associe deux interfaces en articulant une tête métallique dans un insert polyéthylène articulé lui-même dans la concavité poulie de la cupule métallique (figure 1).

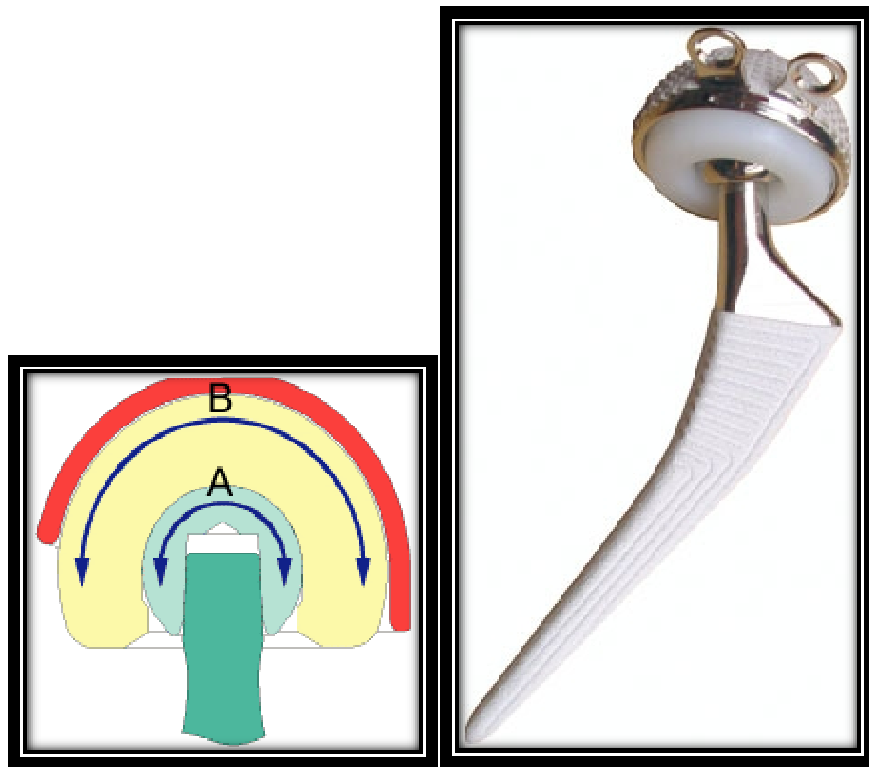


Figure 1 : Prothèse totale de la hanche à double mobilité

Commentaire :

A : articulation tête-insert.  
B : articulation insert-cupule

Depuis leur avènement, les indications n'ont cessé de progresser. La PTH à double mobilité a permis de réduire le nombre de luxations précoces ou secondaires ainsi que améliorer la qualité du scellement cotyloïdien.

Notre étude a pour but d'étudier la tolérance clinique et radiologique de ces prothèses, d'en rechercher les complications spécifiques, d'en préciser les indications à la lumière de la littérature pour les différentes pathologies de la hanche et d'en définir la place dans l'éventail thérapeutique de ces dernières.



Il s'agit d'une étude rétrospective, concernant 25 prothèses totales de la hanche à doubles mobilités, implantées dans le service de chirurgie orthopédique et Traumatologique A du CHU HASSAN II de Fès sur une période de 6 ans (2004 – 2009).

# HISTORIQUE

OLPEER semble bien être le premier à avoir décrit une voie d'abord de la hanche sectionnant le grand trochanter, sa technique utilisait depuis 1879 différait peu de celles actuellement pratiquées. (Il utilisait une incision arciforme horizontale à concavité supérieure et sectionnait le grand trochanter à la scie à amputation).

En 1890, GLUCK proposa auprès de l'association médicale allemande une prothèse articulaire formée d'une bille fixée sur un socle par vis d'acier.

En 1926, HEYNOVES créa une prothèse céphalique en ivoire.

En 1938, URILLEN met au point une prothèse cotyloïdienne et fémorale en acier.

En 1940, MOORE proposa une prothèse fémorale pour traiter une tumeur à myeloplaxe.

En 1946, les frères JUDET, pastiquèrent pour la première fois, la résection de la tête fémorale et son remplacement par une prothèse acrylique.

En 1947, GHARNLEY, MAC KEE et FERRAR ont utilisé du ciment comme matériel de fixation.

En 1962, et à la suite de multiples travaux sur la fixation limitée des implants dans l'os et sur les couples de friction que JHON CHARNLEY inventait sa première prothèse totale de la hanche à faible friction.

De nombreuses modifications ont été apportées au cours des 40 années au concept original (low friction de Charnley), et des certains modèles de prothèses sont commercialisés.

Ainsi G. BOUSQUET a mis au point en 1976 un cotyle dit double mobilité se composant d'une cupule métallique impactée dans le bassin et d'un insert en polyéthylène qui est mobile dans cette cupule et qui est impacté sur la tête portée par l'implant fémoral. L'idée de base de la cupule de Bousquet était d'associer les avantages de deux systèmes différents et difficilement superposables :

- \*\* bénéficier d'une usure réduite de l'insert polyéthylène dans un principe de " low friction " telle que l'avait décrit CHARNLEY, et
- \*\* procurer une stabilité intrinsèque de l'articulation en réimplantant une "tête fémorale" aux dimensions proches de l'anatomie originelle du patient, principe de MAC KEE-FERRAR.

**RAPPEL**  
**ANATOMIQUE**  
**DE LA HANCHE**

La hanche est l'articulation proximale du membre inférieure, c'est une énarthrose unissant deux surfaces articulaires : la cavité cotyloïde et la tête fémorale. C'est l'articulation la plus puissante de l'organisme, à caractère mobile, solide, et sans laxité.

Sa situation profonde au sein des masses musculaires assurant sa motricité, explique la diversité des voies d'abord chirurgicales.

## I – Les éléments osseux : [1]

Ils sont représentés par l'acétabulum ou cavité cotyloïde et par la tête fémorale.

### 1 – L'acétabulum ou cavité cotyloïde :

C'est une cavité hémisphérique située au milieu de la face externe de l'os iliaque, délimitée par un rebord osseux : le sourcil cotyloïdien qui donne insertion au bourrelet cotyloïdien. Cette cavité présente deux parties : une centrale non articulaire, et une périphérique articulaire en forme de croissant ouvert en bas (figure 2). [2]

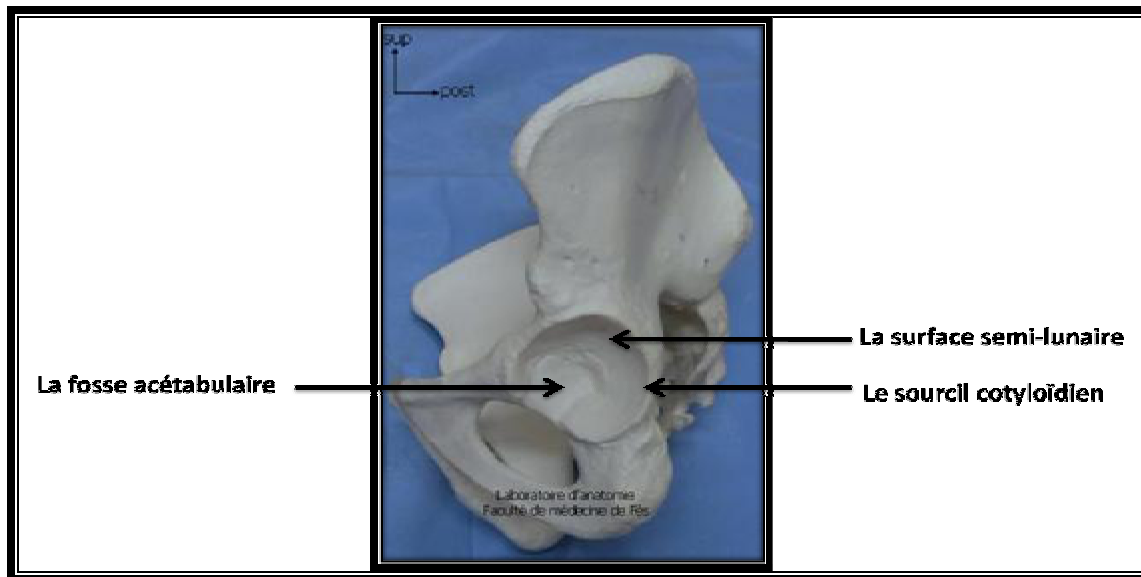


Figure 2 : vue latérale de l'os coxal [1]

## 2 – La tête fémorale :

C'est une saillie arrondie d'environ les deux tiers d'une sphère de 40 à 50 mm de diamètre, regardant en haut, en dedans, et en avant. Elle est creusée près de son centre, dans le quadrant postéro inférieur, par une fossette où s'insère le ligament rond [3]. Elle est reliée à la diaphyse fémorale par l'intermédiaire d'un cylindre aplati d'avant en arrière, rétréci en dedans et élargi en dehors, appelé col fémoral qui forme :

- Ø Avec la diaphyse un angle d'inclinaison de 130°.
- Ø Avec le plan frontal un angle de 15° correspondant à l'antéversion du col Fémoral (figures 3 et 4).

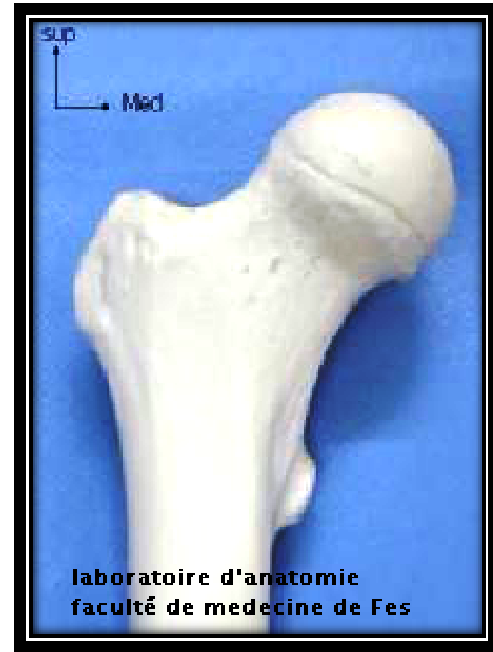
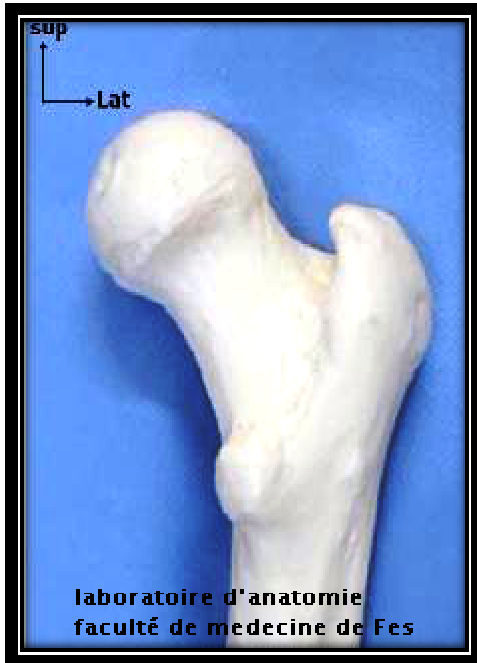
Figure 3 : vue antérieure de l'extrémité supérieure du fémur [1]

Figure 4 : vue postérieure de l'extrémité supérieure du fémur [1]

## II – Les moyens d’union :

### 1 – La capsule articulaire :

Elle a la forme d’un manchon fibreux cylindrique, très résistant, étendu entre le pourtour de la cavité cotyloïde et le col du fémur.

### 2 – Le ligament rond :

Cordon fibreux, aplati, long d’environ 3 cm, intra capsulaire, il relie la tête fémorale à l’arrière fond de la cavité cotyloïde (Figure 5). [4]



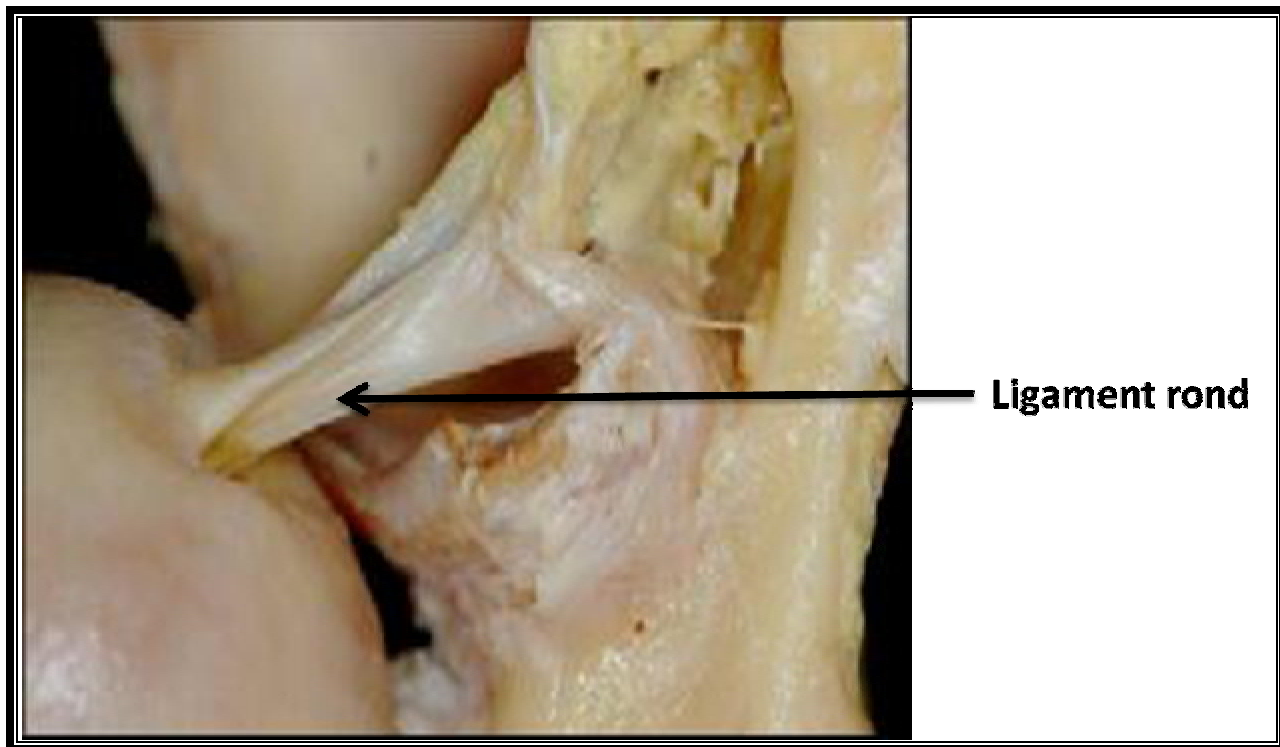


Figure 5 : insertion du ligament rond [4]

### 3 – Les ligaments de renforcement capsulaire :

#### 3 – 1 Le ligament ilio-fémoral ou ligament de Bertin :

C'est le ligament le plus puissant du corps humain, il renforce la capsule en avant, en s'insérant sur l'épine iliaque antéro-inférieure de l'os coxal et s'étale en éventail à la face antérieure de la capsule vers la ligne intertrochantérique (partie médiale).

#### 3 – 2 Le ligament pubo-fémoral :

Situé sous le précédent, tendu entre l'éminence ilio-péctinée et la fossette pertrochantérique, renforce la partie antéro-inférieure de la capsule (figure 6). [4]

### 3 – 3 Le ligament ischio-fémoral :

S'étend de la face postérieure du sourcil cotyloïdien au bord interne du grand trochanter, renforce la partie postérieure de la capsule (Figure 7) [4]. Ces moyens d'union assurent la stabilité passive de la hanche.

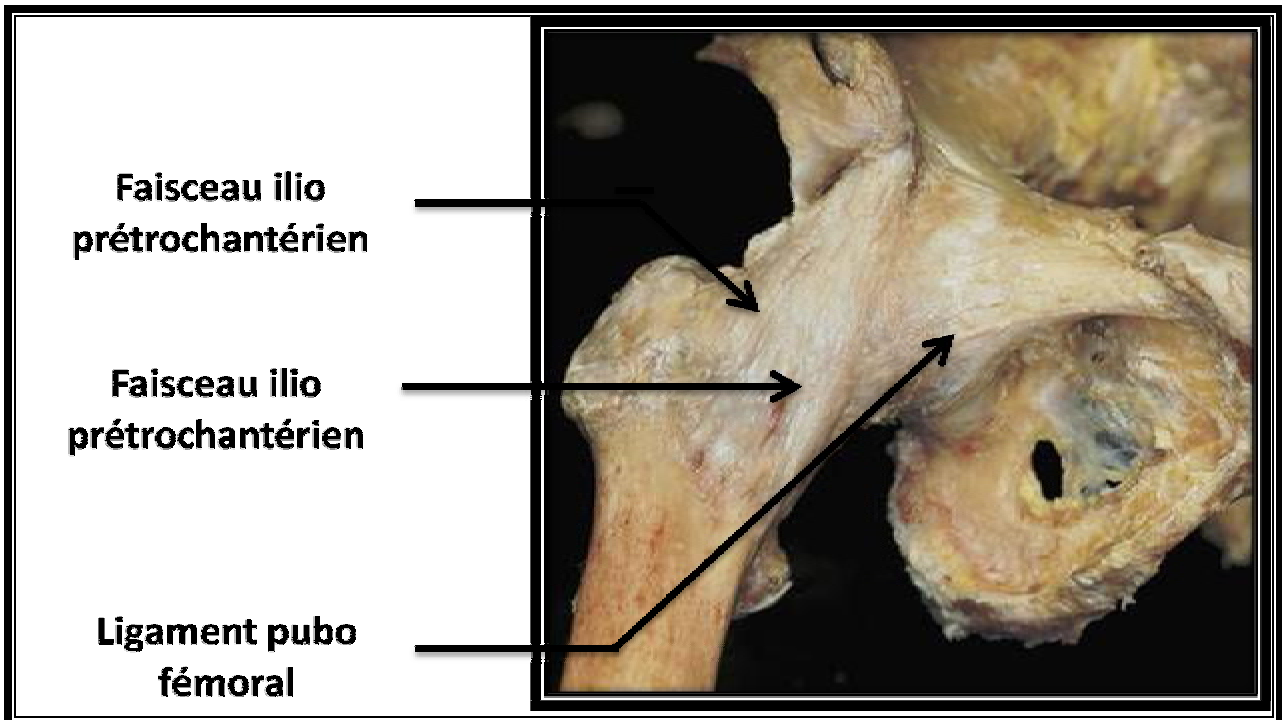


Figure 6 : hanche vue de face [4]




Figure 7 : vue postéro-inférieure de la hanche [4]

### III - Les rapports:

#### 1 - Les rapports antérieurs :

Ce sont les parties molles de la région inguino-crurale, au dessous de l'arcade fémorale (Figure 8) [1].

Le muscle couturier divise la région en deux parties :

∅ Le triangle inguino-crural externe, en avant et en dehors, entre le tenseur du fascia lata et le couturier. On trouve à ce niveau de la superficie à la profondeur :

- Le tissu sous cutané avec les branches du nerf fémoro-cutané.
- L'aponévrose fémorale.
- Le muscle tenseur du fascia lata en dehors et le couturier en dedans.

- Le droit antérieur sur la capsule, dans ce plan musculaire, cheminent l'artère circonflexe antérieure sur la face antérieure du droit antérieur et les vaisseaux et nerfs du vaste externe et du droit antérieur

Ø Le triangle de Scarpa, en avant et en dedans, entre le couturier et le moyen adducteur. On trouve à ce niveau de la superficie à la profondeur :

- Le tissu sous cutané avec la veine saphène interne et les ganglions inguinaux superficiels.
- L'aponévrose fémorale.
- Les muscles couturier et moyen adducteur qui se croisent au sommet du triangle.
- Les muscles psoas iliaque en dehors et pectiné en dedans. Le psoas qui va se fixer sur le petit trochanter recouvre presque complètement la capsule. Dans l'angle psoas pectiné, au niveau du canal fémoral cheminent : l'artère fémorale, la veine fémorale, les ganglions inguinaux profonds, et le nerf crural (Figure 9) [1].

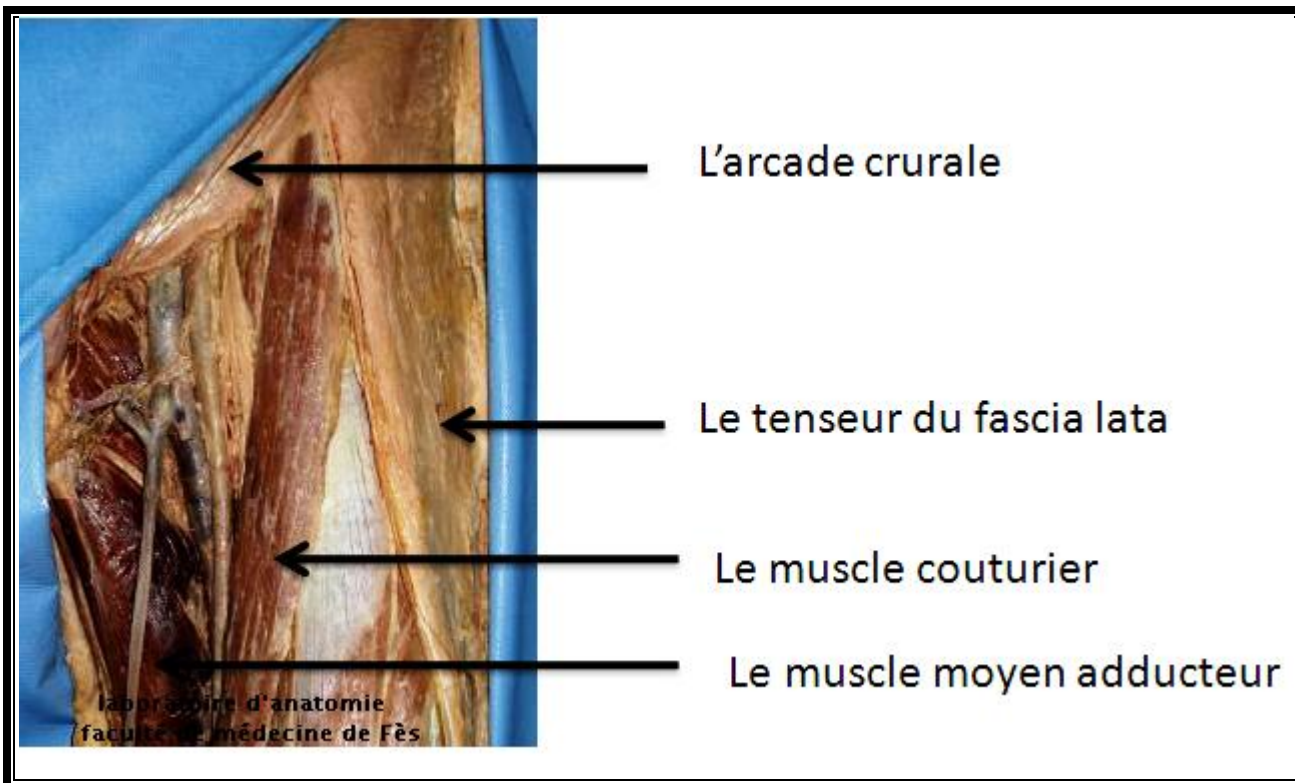


Figure 8 : la région inguino-crurale vue de face [1]

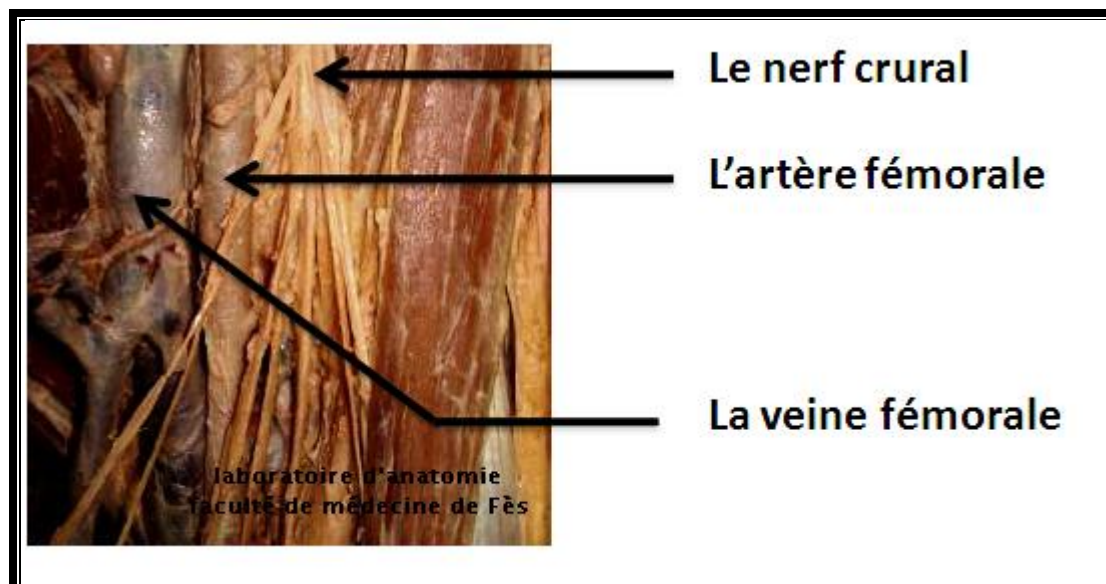


Figure 9 : les éléments vasculo-nerveux du canal fémoral [1]

## 2 – Les rapports postérieurs :

Ce sont les parties molles de la région fessière. On trouve à ce niveau de la superficie à la profondeur :

- ∅ L'aponévrose fessière.
- ∅ Le grand fessier (Figure 10) [1].
- ∅ Le moyen fessier (Figures 12) [1].
- ∅ Le petit fessier, qui recouvre la face supérieure de l'articulation.
- ∅ Les muscles péleri-trochantériens (Figures 11 et 12) [1], qui recouvre directement la capsule, de haut en bas :
  - Le pyramidal du bassin.
  - Le jumeau supérieur.
  - L'obturateur interne.
  - Le jumeau inférieur.
  - L'obturateur externe croisant obliquement la face postérieure de l'articulation.
  - Le carré crural qui recouvre le précédent.

Dans cette région chemine le pédicule vasculo-nerveux inférieur de la fesse : le nerf grand sciatique est l'élément essentiel, il est accompagné par l'artère ischiatique, le nerf petit sciatique, le nerf du jumeau supérieur, le nerf obturateur interne, le nerf du jumeau inférieur et du carré crural.

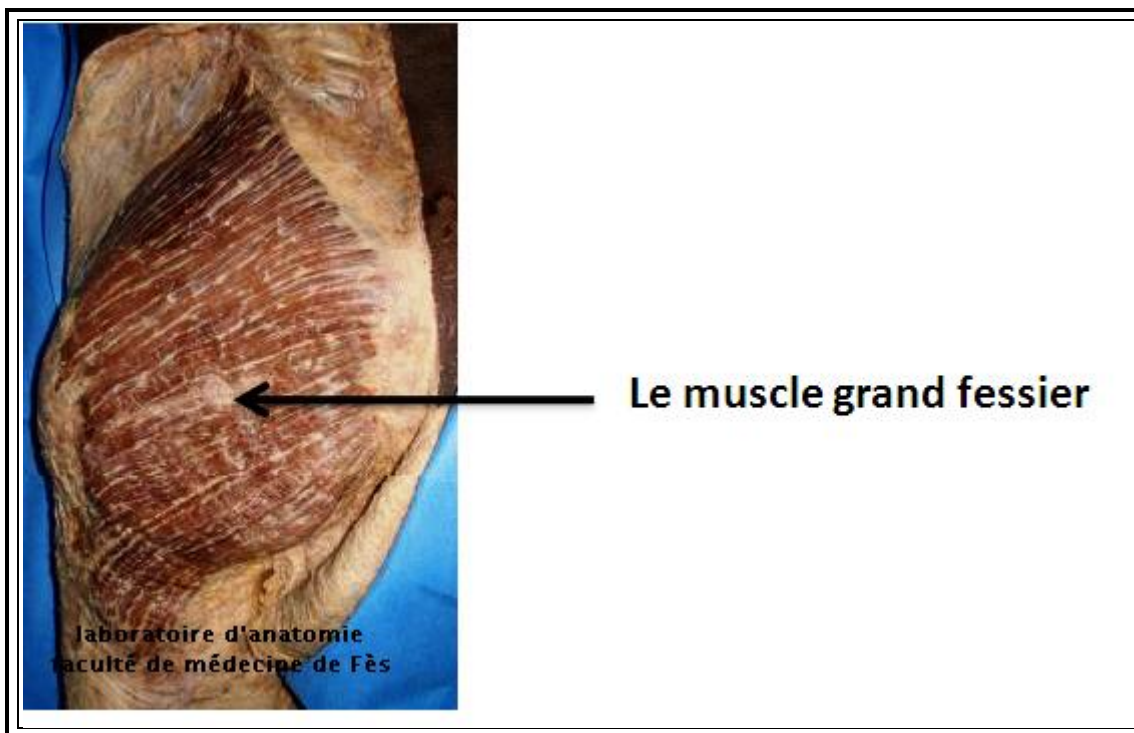


Figure 10 : vue postérieure de la région fessière : plan superficiel [1]

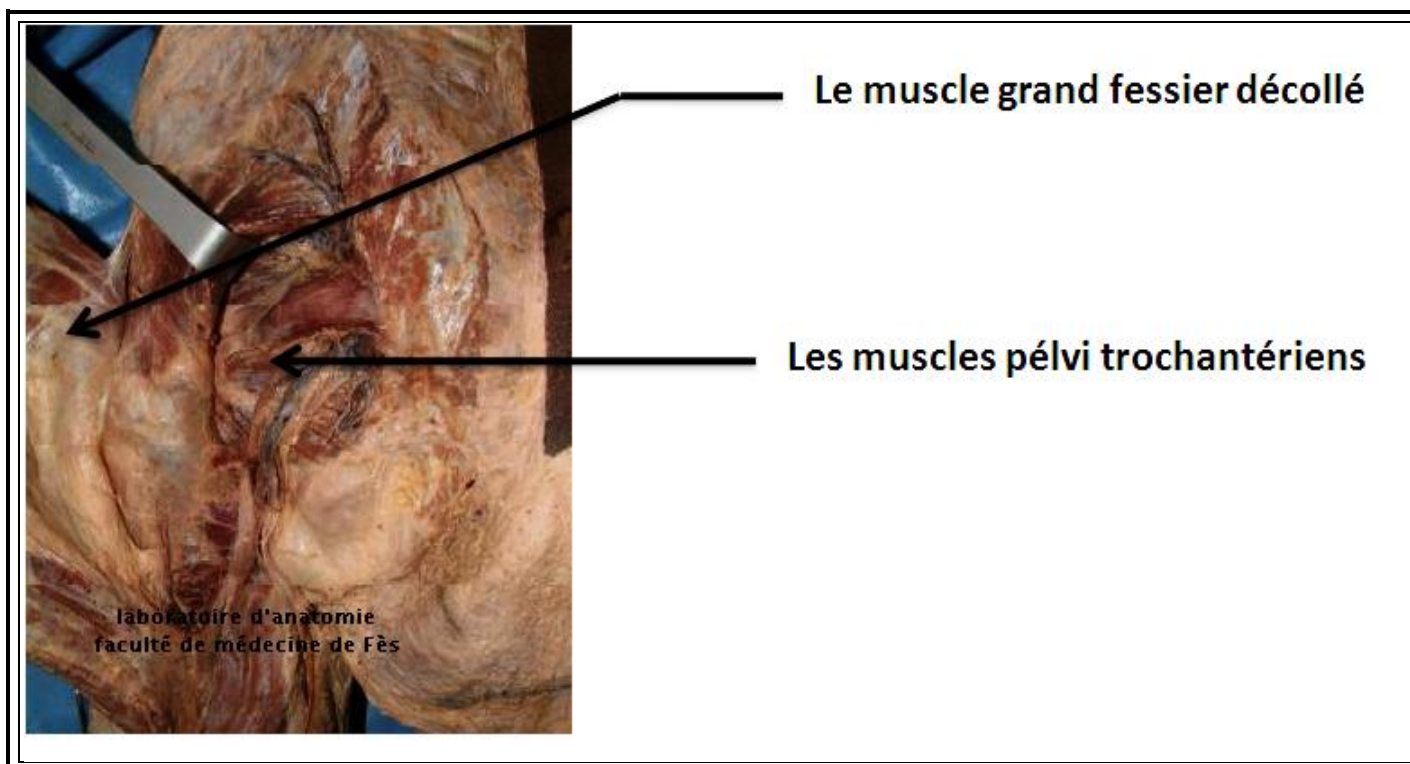


Figure 11 : vue postérieure de la région fessière : plan profond [1]

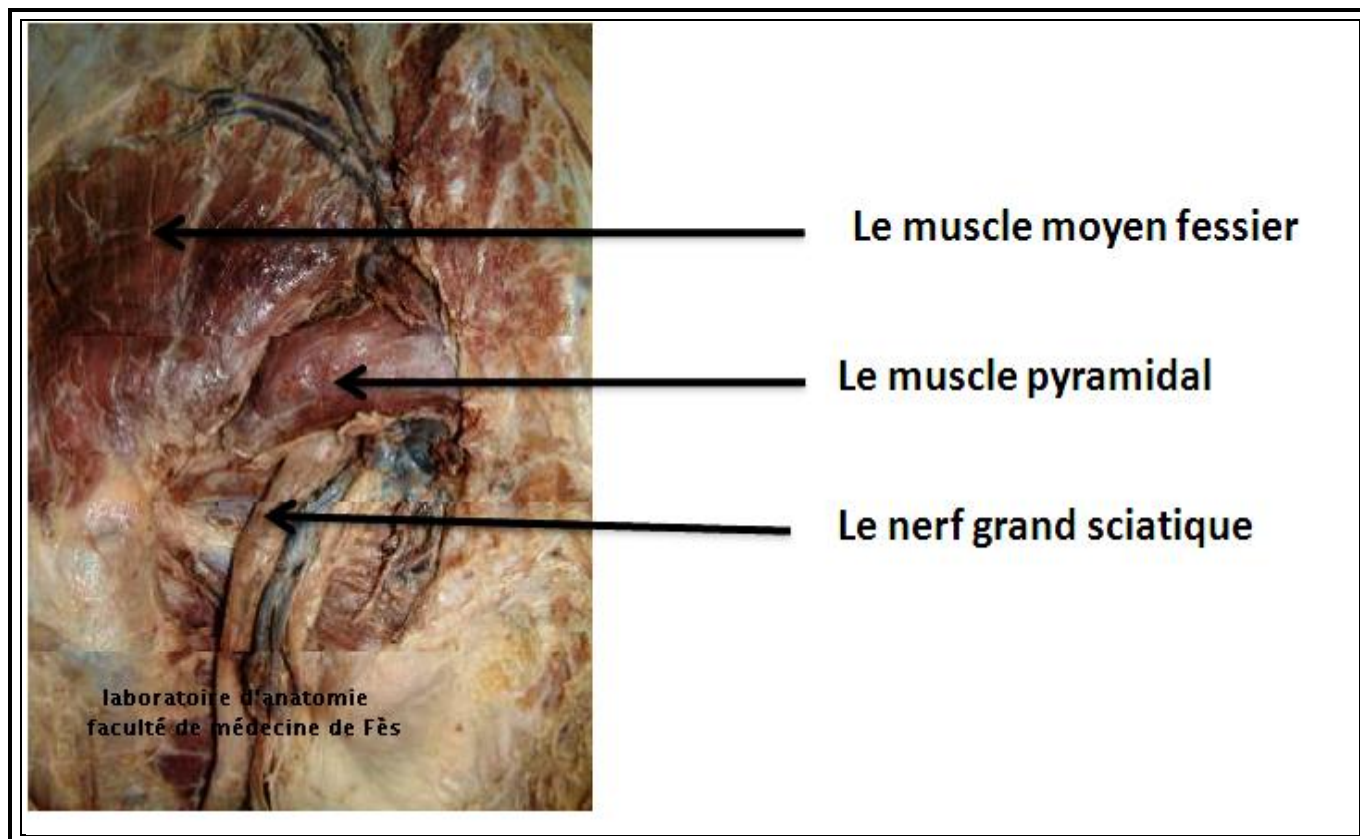


Figure 12 : vue postérieure de la région fessière : plan profond [1]

### 3 – Les rapports internes :

En dedans et en haut, l'articulation répond au fond du cotyle, c'est un rapport osseux, en dedans et en bas, c'est un rapport musculaire centré par le trou obturateur, qui livre passage à l'artère obturatrice, la veine obturatrice, et le nerf obturateur.

### 4 – Les rapports externes :

L'articulation répond au grand trochanter, avec en avant le tenseur du fascia lata, en arrière le grand fessier, et à sa surface externe le petit fessier.



## IV – Les vaisseaux et nerfs:

### 1 – Artères :

La hanche est vascularisée par :

- Ø Les artères circonflexes antérieure et postérieure, branches de l'artère fémorale profonde. Ces artères forment autour du col fémoral, un cercle artériel qui donne des branches ascendantes pour l'articulation et surtout le col et la tête fémorale.
- Ø La branche postérieure de l'artère obturatrice, venue de l'hypogastrique, elle vascularise la partie antéro-inférieure de l'articulation.
- Ø L'artère ischiatique en arrière.
- Ø La branche profonde de l'artère fessière qui vascularise la partie supérieure de l'articulation.

### 2 – Les veines :

Elles sont satellites des artères, réalisent trois voies principales de drainage :

- Ø Voie inter-fessière profonde.
- Ø Voie circonflexe fémorale.
- Ø \*\* Voie postérieure ischiatique.

### 3 – Les nerfs :

L'innervation de la hanche se fait par des branches provenant du :

- Ø Plexus lombaire par le nerf obturateur et le nerf crural.
- Ø Plexus sacré par le nerf sciatique.

### 4 – Les voies lymphatiques :

Le drainage lymphatique de la hanche est assuré par deux retours :

- Ø Ganglions iliaques externes : ganglions rétro-cruraux et ganglions du nerf obturateur.
- Ø Ganglions hypogastriques.

**BIOMECANIQUE ET**

**PHYSIOLOGIE DE LA**

**HANCHE**

## I – Biomécanique de la hanche [5, 6 ,7] :

La hanche a pour fonction de supporter le poids du tronc et d'orienter le membre inférieur dans toutes les directions de l'espace selon 3 axes. En même temps c'est l'articulation la plus stable de l'organisme, la plus difficile à luxer (KAPANDJI). La hanche subit des contraintes mécaniques résultant de l'action du poids du tronc et de l'action des muscles péri articulaires. L'intensité de ces contraintes varie selon la position et au cours des différentes phases de la marche. La compréhension des phénomènes biomécaniques est relatée en grande partie par les travaux de PAUWELS (80,93). Elle nous conduit à d'importantes déductions chirurgicales.

### 1 – La théorie de PAUWELS :

Elle part d'un exemple relativement simple, celui d'une colonne supportant une charge, quand le poids de celle-ci est centré au niveau de l'axe de la colonne, les contraintes de compression exercées sont uniformément réparties sur toute la section de la colonne. Lorsqu'on déplace cette charge latéralement, en plus des contraintes de compression, il y a des contraintes de flexion. Ces contraintes de compression se répartissent de part et d'autre de l'axe neutre de la colonne, avec des contraintes de pression du côté de la charge, et de tension du côté opposé. A partir d'un certain degré d'excentricité de la charge, les contraintes de tension deviennent supérieures aux contraintes de pression. Si en plus, la charge s'exerce obliquement, une force de cisaillement apparaît et les sollicitations en flexion augmentent. PAUWELS compare le col fémoral à une colonne courbe qui subit une force  $\langle R \rangle$  résultante du poids du tronc et des forces musculaires (les muscles fessiers). La direction de cette force est inclinée de  $16^\circ$  par rapport à la verticale,

s'exerçant selon l'axe mécanique du col <AM> qui est variable selon les changements de position et donc distinct de l'axe anatomique du col : <AA>.

Cette force produit des contraintes de compression maximales au bord inféro-interne du col et des contraintes de traction maximale au bord supéro-externe du col et un effet de cisaillement du fait de son obliquité (Figures 13 et 14).

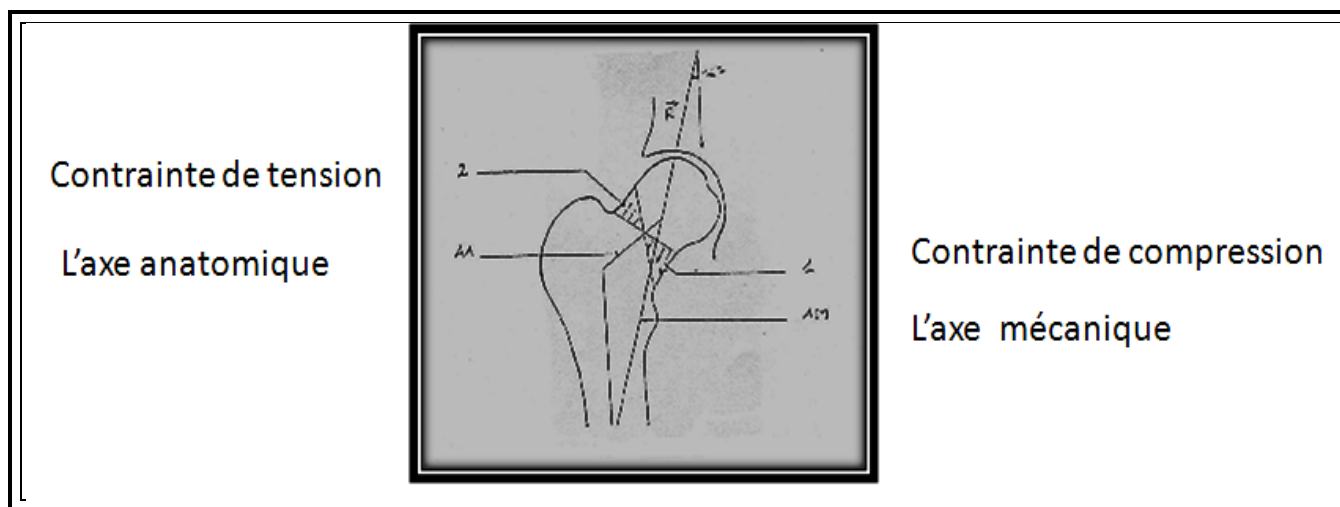


Figure 13 : Les contraintes mécaniques de l'extrémité supérieure du fémur.

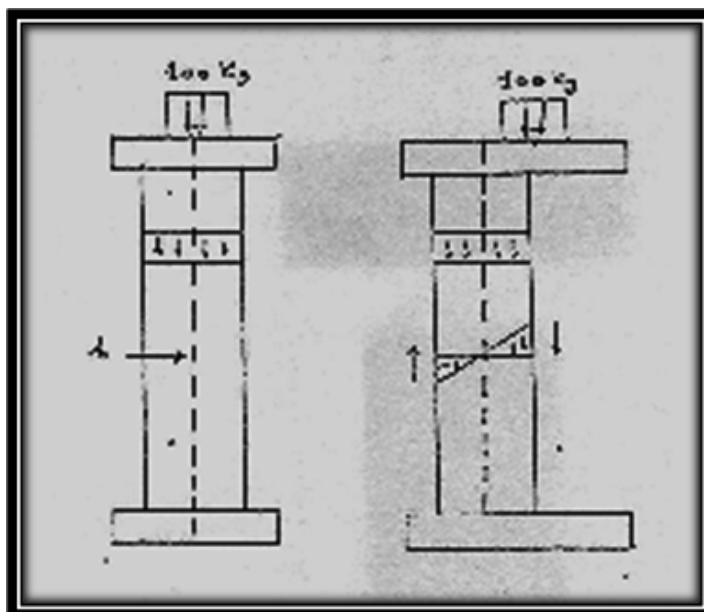


Figure 14 : Les colonnes de PAUWELS

## 2 – Etude de la résultante < R > :

La résultante < R > a été mesurée par Pauwels et dans l'ensemble, ses calculs sont confirmés par RYDELL qui a réalisé des mesures directes sur une prothèse céphalique munie de jauges de contraintes implantées sur deux sujets.

### 2 – 1 Appui bipodal :

Le poids du tronc est réparti sur les deux hanches, son équilibre est assuré par l'action simultanée des adducteurs et des abducteurs, quand ces actions antagonistes sont en équilibre, le bassin est symétrique. Dans cette situation <R> est estimé au tiers du poids  $P/3$  (Figure15).

### 2 – 2 Appui monopodal :

Au cours de la marche, le sujet se trouve constamment en appui monopodal, l'équilibre est alors assuré uniquement par l'action des abducteurs du côté de l'appui (KAPANDJI).

On peut assimiler alors la ceinture pelvienne à un levier où le point d'appui est représenté par la hanche porteuse < O >, la résistance par le poids du tronc <P> appliqué au niveau du centre de la gravité et la puissance par la force du moyen fessier <MF> appliquée sur la fosse iliaque externe.

Pour que la ligne des hanches soit horizontale en appui unipodal, il faut que la force du MF soit suffisante pour équilibrer le poids du tronc en tenant compte de l'inégalité des bras de levier OE et OG. En fait, le MF n'agit pas seul, il est aidé par le tenseur du fascia lata. La valeur de < R > est de  $2,5P$  lorsque le sujet est debout en équilibre unipodal, elle est de  $3P$  à la marche en situation unipodal (figure 16).

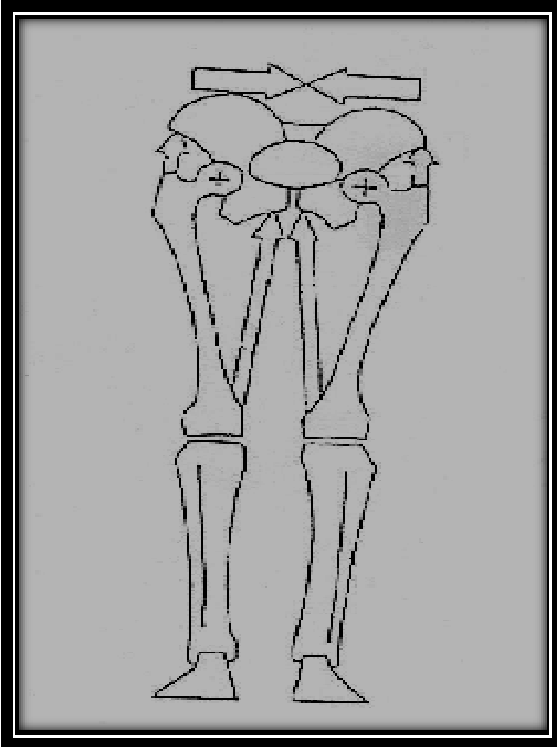


Figure 15: appui bipodal

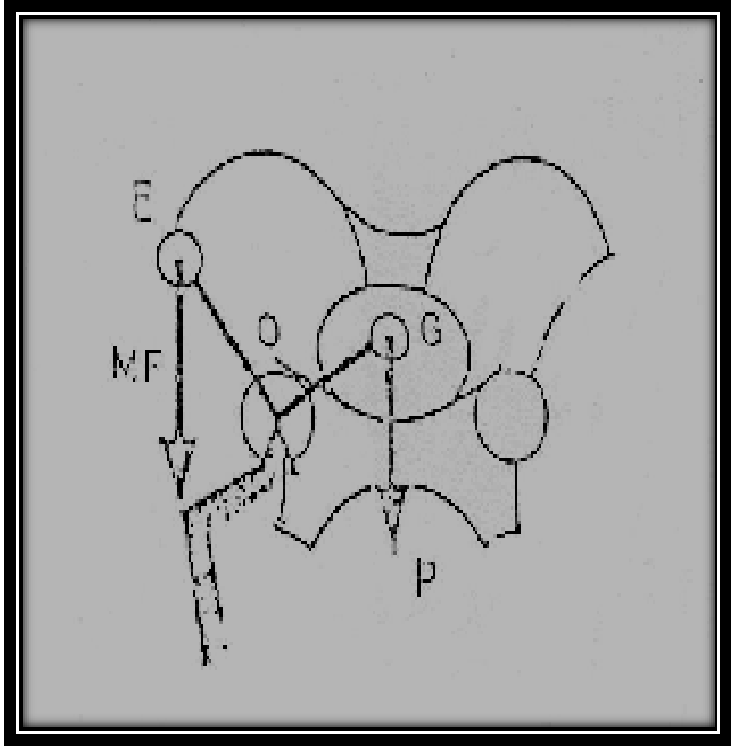


Figure 16: appui monopodal

2 - 3 Situations pathologiques :

En cas de coxa-valga ou coxa-vara, la force bissectrice  $\langle R \rangle$  sur le sommet de la balance (hanche) se modifie en raison de la modification de la longueur du bras externe du levier, ainsi :

- Ø En cas de coxa-valga  $R = 6 \text{ à } 8P$ .
- Ø En cas de coxa-vara  $R = 2 \text{ à } 3P$ .

## II – Physiologie de la hanche [5, 6]:

L'articulation de la hanche est une énarthrose très emboîtée, douée d'une haute solidité, et d'une importante mobilité, située à la racine du membre inférieur et elle a pour fonction de l'orienter dans toutes les directions de l'espace. Les mouvements élémentaires s'effectuent dans les trois plans de l'espace autour des trois axes passant par le centre de la tête fémorale :

- ∅ Un axe transversal, situé dans le plan frontal, autour duquel s'effectuent les mouvements de flexion extension.
- ∅ Un axe antéro-postérieur pour les mouvements d'adduction et d'abduction.
- ∅ Un axe vertical, qui lorsque la hanche est en position de rectitude, se confond avec l'axe longitudinal du membre inférieur, cet axe permet les mouvements de rotation interne et rotation externe.

### 1 – Les mouvements passifs :

L'amplitude des mouvements est fonction de la décontraction musculaire, de la position du tronc et du genou. Le mouvement de flexion est limité à 90° ou à 100° lorsque le genou est en extension, mais peut atteindre 130° à 150° lorsque le genou est en flexion, car la flexion du genou relâche les muscles ischio-jambiers. Les résultats de l'examen clinique sont les suivantes :

Flexion	Extension	Abduction	Adduction	Rotation interne	Rotation externe
130° à 150°	10° à 15°	40°	10° à 15°	10° à 25°	30° à 60°

## 2 – Les mouvements actifs :

Ils sont déterminés par les commandes musculaires. Les muscles ont souvent des actions mixtes, étant donné leur mise en œuvre sollicitée dans les positions variées du membre inférieur.

On peut retenir schématiquement :

- Ø Pour l'extension, les muscles fessiers en particulier le grand fessier, et les ischio-jambiers.
- Ø Pour la flexion, le psoas iliaque, le droit antérieur, le couturier, et le tenseur du fascia lata.
- Ø Pour l'abduction, le petit fessier couplé au tenseur du fascia lata et aux péli-trochantériens
- Ø Pour la rotation externe : assurée par les péli-trochantériens et le chef profond du grand fessier.
- Ø Pour la rotation interne : les chefs antérieurs du petit et moyen fessier, les grands et moyens adducteurs.



# LES VOIES D'ABORD

# DE LA HANCHE

## I – Les voies postérieures :

### 1. La voie postéro-externe de MOORE (figure 17):

C'est la voie actuellement la plus utilisée pour la mise en place de prothèses cervicocéphaliques ou totales. C'est une voie anatomique, sans section des fessiers, peu hémorragique, et permet un abord rapide de la hanche.

Le patient est installé en décubitus latéral strict, deux appuis sacré et pubien, maintenant le sujet fermement.

L'incision est centrée sur la partie postérieure du bord supérieur du grand trochanter dirigée selon le grand axe du fémur sur la cuisse, plus près de son bord postérieur que de son bord antérieur, sa partie haute se coude en arrière, vers l'épine iliaque postéro inférieure (environ 8 à 10 cm sur chaque branche).

Le trajet : incision du fascia lata plus près de son bord postérieur du fémur que du bord antérieur au sommet du trochanter. L'incision oblique en arrière, dans la direction des fibres du grand fessier. Ces fibres seront dissociées sur 8 à 10 cm. Le membre est alors placé en rotation interne maximale, genou à 90°. Le tendon du moyen fessier est repéré et écarté en avant à l'aide d'un écarteur de Langenbeck. Les pévi-trochantériens seront sectionnés à 1 cm de leur terminaison, puis récliné en arrière pour exposer la capsule.

Après l'incision de la capsule en arbalète, la luxation de la tête est facilement obtenue en augmentant un peu la rotation interne. La réparation est simple : suture de la capsule, réinsertion des pévitrochantériens (rarement possible), et fermeture du fascia lata [8] [9].

**Figure 17: Voie d'abord de Moore : /8/**

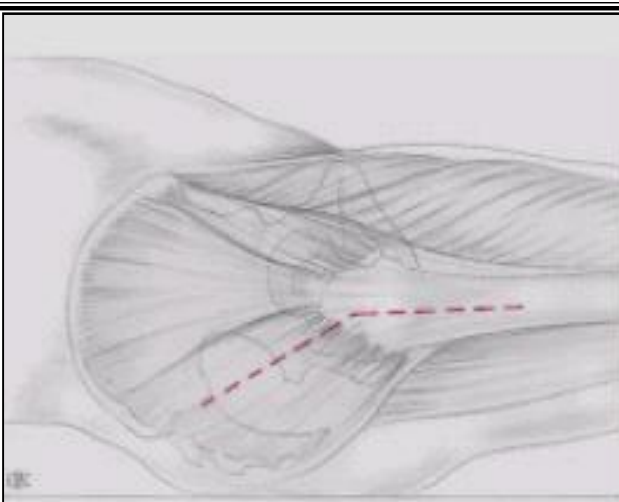
**A** Incision cutanée.

**C** Incision du fascia lata et du grand fessier. Exposition des pévi-trochantériens.

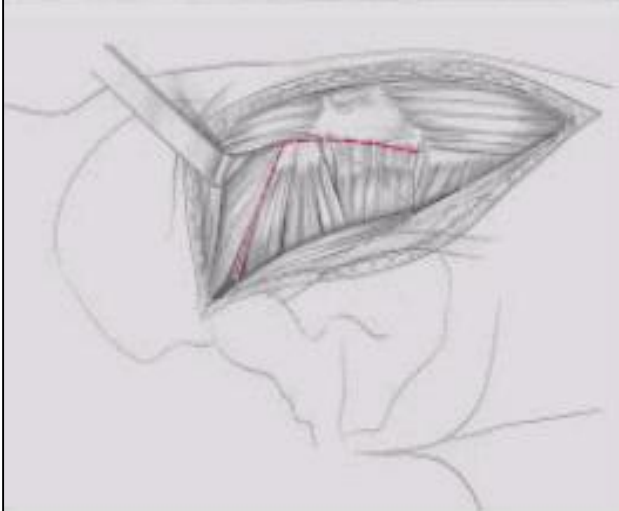
**D** Traction postérieure du volet capsulotendineux postérieur.

**E** Exposition du col .Ligne de résection.

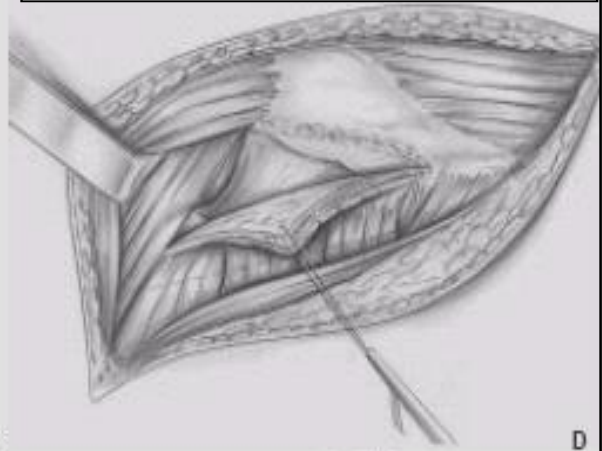
**F** Exposition de l'acétabulum



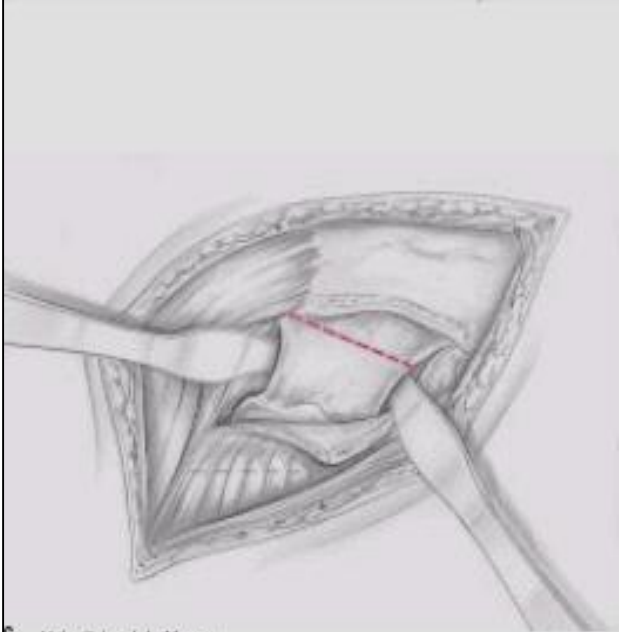
A



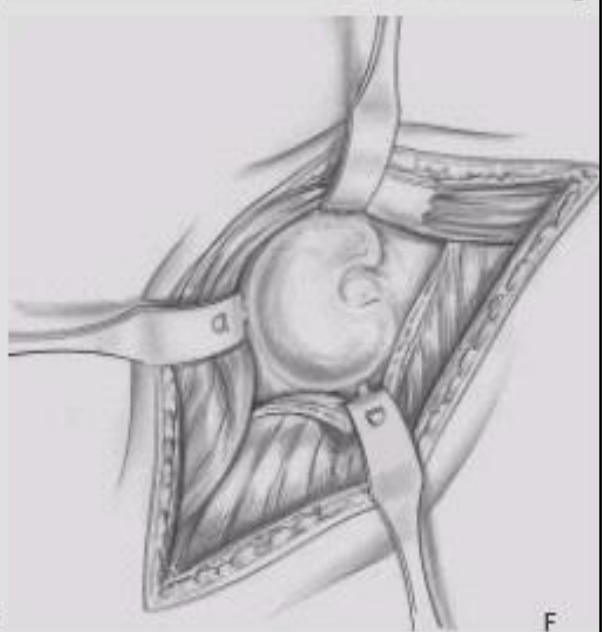
C



D



E



F

## 2. La voie de KOCHER-LANGENBECK :

Son intérêt est indiscutable quand il s'agit d'opérer une fracture du cotyle, l'inconvénient de cette voie d'abord concernant l'implantation de prothèses, est la lésion du nerf sciatique et du nerf fessier.

## II – Les voies antérieures :

### 1. La voie de HUETER :

Le patient est installé en décubitus dorsal sur table ordinaire, avec un coussin sous la fesse, mais dans le cas des arthroplasties, on peut s'aider de la table orthopédique.

L'incision se dirige selon une ligne allant du versant inférieur de l'épine iliaque antérosupérieure à l'angle latéral de la rotule.

Incision cutanée et sous cutanée jusqu'au plan aponévrotique en respectant le nerf fémoro-cutané, repérage de l'interstice entre le muscle couturier et la gaine du tenseur du fascia lata qu'on ouvre de haut en bas. Le muscle droit antérieur est récliné en dedans, laissant apparaître le paquet circonflexe antérieur qu'on doit lier ou coaguler, on ouvre la gaine du muscle psoas et dès lors la capsule peut être ouverte.

C'est une voie simple, mais il existe un risque non négligeable de lésion du nerf fémoro-cutané.

### 2. La voie de SMITH-PETERSEN :

C'est la forme étendue de la voie de HUETER, avec un débridement étendue vers le haut au niveau de la fosse iliaque externe.

La voie de SMITH PETERSEN permet de pratiquer toute la chirurgie de la hanche, mais elle ne semble pas adaptée à la mise en place d'arthroplastie de la

hanche en raison du risque important d'hématomes et d'ossification qu'elle comporte.

### 3. La voie de WATSON-JONES :

Qualifiée habituellement de voie antéroexterne. Elle a comme inconvénients le risque de lésion du nerf fessier supérieur et l'accès au fut fémoral qui est difficile.

## III - Les voies externes :

### 1. Les voies externes avec section des fessiers :

En effet c'est une voie favorisant les luxations et l'apparition d'ossification, elle est responsable d'insuffisances rebelles de l'appareil abducteur. Pour cela elle a été abandonnée rapidement.

### 2. Les voies externes passant à travers le moyen fessier ou voies trans-glutéales :

Cette voie d'abord, décrite en 1954 par Mac FARLAND et OSBORNE, est fondée sur la continuité anatomique et fonctionnelle entre le moyen fessier et le vaste externe.

L'inconvénient de cette voie réside dans la minceur de la lame tendino-périostée unissant le vaste externe au moyen fessier.

#### a- La voie de HARDINGE: [10]

Elle permet l'abord de l'articulation de la hanche tout en respectant la continuité du moyen fessier.

L'insertion du moyen fessier sur le grand trochanter se fait d'une part en avant du sommet du grand trochanter par un tendon court en forme de croissant, et

d'autre part au sommet même du grand trochanter par un tendon plus long et gracile en continuité avec la partie postérieure du muscle. Cette constatation permettrait de passer dans un plan de clivage « naturel » entre les deux insertions du moyen fessier, limitant le traumatisme musculaire.

Par ailleurs, l'axe de la diaphyse fémorale se prolonge avec la moitié antérieure du grand trochanter, or, il suffit de dégager la partie antérieure du grand trochanter, et donc avoir un accès au fut fémoral. La moitié postérieure du moyen fessier reste attachée au sommet trochantérien.

### b- Les variantes de la voie de HARDINGE :

BAUER a décrit une voie trans-glutéale qui diffère peu de la technique de HARDINGE, il décale vers l'avant la ligne de dissociation du moyen fessier, la situant à la limite tiers moyen – tiers antérieur.

HONTON : en 1989, limite en haut la dissection du moyen fessier sur quatre centimètres maximum pour ne pas léser le nerf fessier supérieur.

MALLORY : en 1992, a mis au point une variante qui décale aussi en avant la dissociation du moyen fessier, et qui a la particularité de ménager beaucoup plus son insertion sur le grand trochanter : l'incision y passe en effet sur le bord antérieur pour rejoindre progressivement le vaste latéral à sa partie postérieure. La récupération de la force d'abduction serait meilleure.

HOMINE : en 1995, a décrit un abord trans-glutéal par hémi-myotomie antérieure du moyen fessier, qui sectionne ce muscle près de ses insertions trochantériennes antérieure et supérieure, le petit fessier est ensuite sectionné.

On remarque que la préoccupation de tous ces auteurs, est de ménager à la fois le moyen fessier et le nerf fessier supérieur.

### 3. Les voies externes trans-trochantériennes :

On distingue trois principales voies :

#### a- La Trochantérotomie standard ou classique :

L'opéré est installé en décubitus latéral strict, maintenu par deux appuis sacrés et publiens.

L'incision cutanée est longitudinale de 15 à 20cm, centrée sur le grand trochanter. Après passage du plans aponévrotique et séparation des fibres du grand fessier, le vaste externe est sanctionné quelques millimètres sous sa crête d'insertion supérieure et la section osseuse est faite au ciseau droit, aboutissant à la base du col. Sur le fragment osseux ainsi soulevé s'insère le petit et le moyen fessier, le pyramidal, les jumeaux, les obturateurs. Seul le carré crural reste solidaire du fémur [11].

Dans les hanches peu serrées il est souvent nécessaire de couper l'obturateur externe et le jumeau inférieur pour mobiliser le trochanter.

Cette voie permet :

- Un large accès à l'espace péri cotyloïdien.
- Une vision axiale endofémorale.
- La conservation des muscles postérieurs qui reste le meilleur rempart contre les luxations postérieures.

#### b - La trochantérotomie digastrique :

Conserve l'attache du muscle moyen fessier avec celle du vaste externe, constituant ainsi une sorte de muscle digastrique.

#### c - La trochantérotomie antérieure :

Elle est partielle, détachant la marge antérieure du grand trochanter, sur laquelle sont laissées les attaches des muscles vaste latéral et petit fessier, le moyen fessier reste solidaire au grand trochanter.

**LA PROTHESE TOTALE DE LA**  
**HANCHE A DOUBLE**  
**MOBILITE**



## I- Principes techniques de fonctionnement :

Le système à double mobilité se compose d'une cupule en acier inoxydable à fixation sans ou avec ciment et d'un insert polyéthylène mobile dans la cupule. On se trouve donc en présence de 2 articulations concentriques (figure 18) :

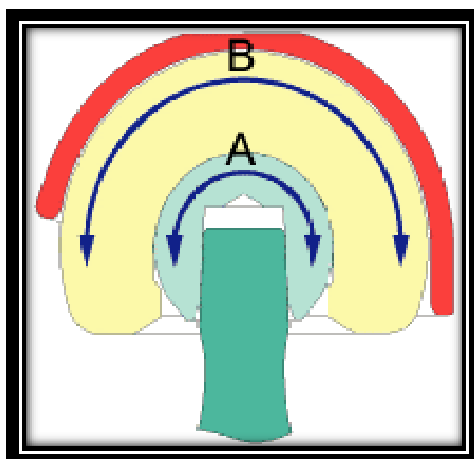


Figure 18 : A : articulation tête-insert. B : articulation insert-cupule

\*\* articulation de la tête fémorale dans la concavité de l'insert polyéthylène : la "petite" articulation,

\*\* articulation de la convexité de l'insert dans la cupule métallique : la "grande" articulation.

### 1-La cupule métallique : [11]

Généralement de forme cylindro-sphérique (figure 19), bien que des versions uniquement sphériques soient également disponibles, on privilège la forme cylindro-sphérique "échancrée" (figure 20-21).




Figure 19 : les formes de la cupule

Cette forme complexe accentue encore la stabilité de la double mobilité : en effet le schéma de la luxation intra-prothétique est souvent celui d'un rapport entre un effet de came survenant généralement dans le quadrant antéro-inférieur à postéro-inférieur de l'acétabulum et un mur de rétention situé généralement dans le quadrant antéro-supérieur à postéro-supérieur. La forme cylindro-sphérique "échancrée" dégage largement le quadrant de débattement du col fémoral, tout en accentuant le mur de couverture dans le quadrant supérieur.



Figure 20- 21 : Cupules à double mobilité (Bousquet)

Initialement les cupules à double mobilité étaient revêtues de céramique d'alumine. Les productions les plus récentes proposent des recouvrements

d'hydroxyapatite ou de plasma pore de titane, parfois les deux, composants minéral de l'os qui peuvent être fabriqués chimiquement. L'os voisin les identifie comme un de ses constituants et repousse rapidement sur le revêtement et donc sur la prothèse. La plupart des cupules à double mobilité utilisées jusqu'à présent comportait une cupule métallique impactée, et donc fixée sans ciment.

## 2- L'insert polyéthylène [12]:

Représente, selon les tailles, approximativement 5/8 de sphère. Il dispose toujours d'un dispositif de rétentivité de la tête fémorale. Certains inserts sont monoblocs, et il faut donc recourir à une presse pour impacter en force la tête prothétique dans l'insert, d'autres utilisent un système de bague de clippage plus facile à mettre en œuvre mais à la longévité moins évidente (mobilité et risque de rupture de la bague, discontinuité de l'anneau avec des angles vifs...).

## II-Technique de pose de la prothèse totale de la hanche à double mobilité :

### 1-L'installation du malade :

L'installation du malade est en général en décubitus latéral (figure 22-23). Un appui postérieur contre le sacrum (au dessus du pli fessier) et un autre appui contre le pubis (ne gênant pas la flexion de la hanche pendant l'opération).



Figure 22 : ancillaire de la prothèse totale de la hanche à double mobilité

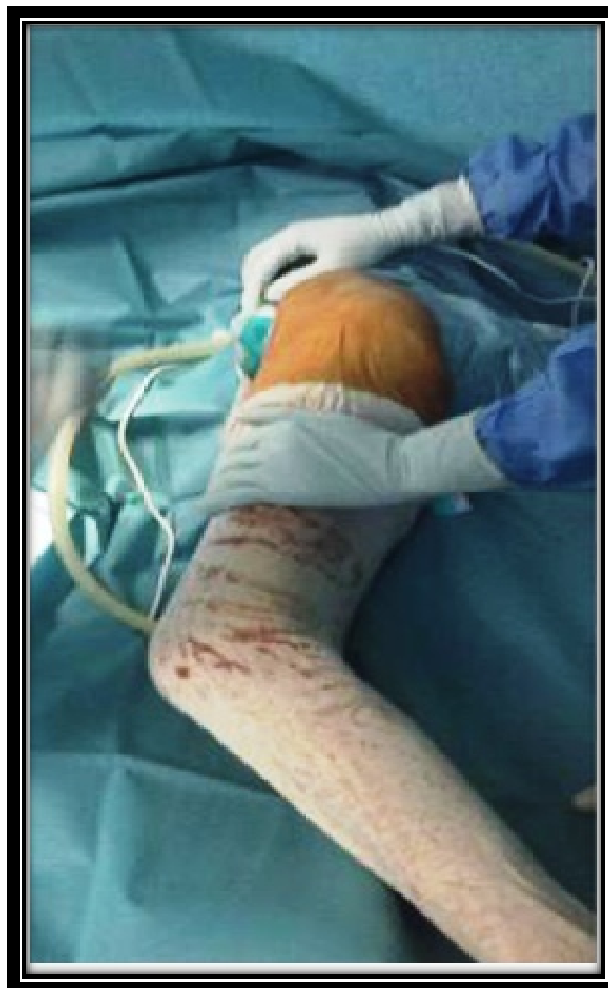

Figure 23 : installation du malade en décubitus latéral

## 2-La voie d'abord :

Reste un choix personnel de l'opérateur. La voie d'abord postéro-externe de MOORE est la plus utilisée chez nous (figure 24).

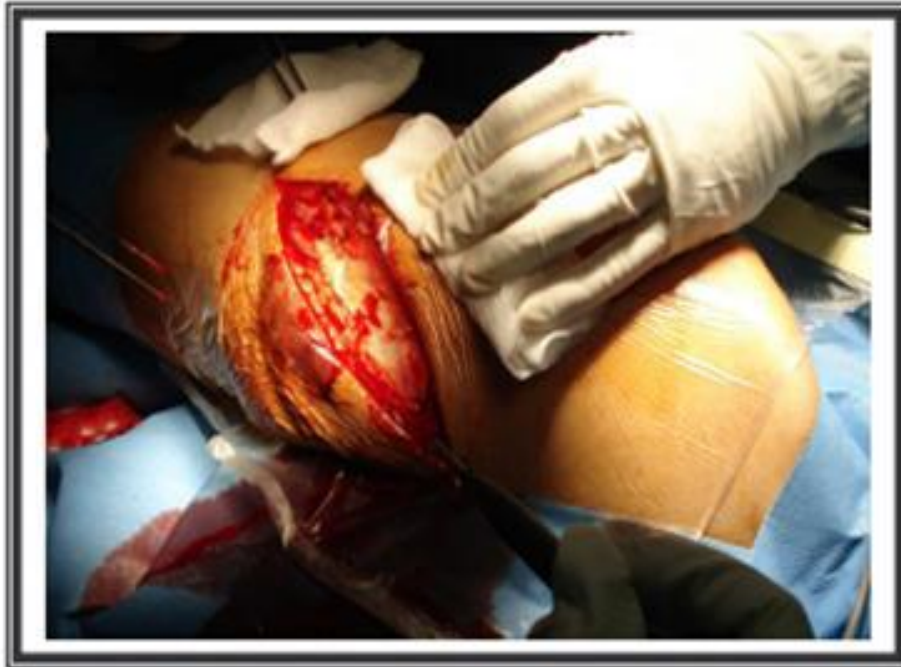

Figure 24 : Voie d'abord postéro-externe de Moore

## 3-La luxation de la tête fémorale :

Obtenue en portant le membre en flexion, adduction, rotation interne. L'extraction de la tête fémorale est obtenue grâce à la tire bouchon. Le crochet de Lombotte n'est utilisé qu'en cas d'échec (figure 25).

Les parties molles et le ligament rond sont excisés au niveau du cotyle, qui est ensuite nettoyé par irrigation. Les ostéophytes du rebord cotyloïdien sont excisés.

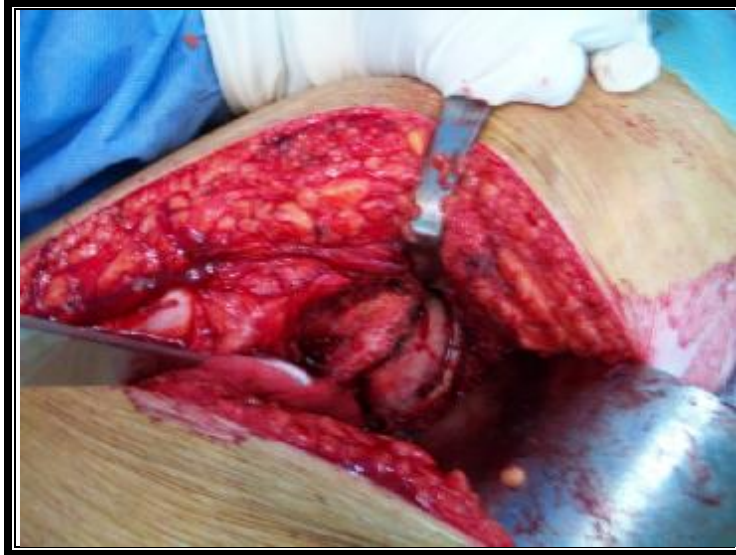

Figure 25 : Luxation de la tête fémorale

#### 4-La section du col fémoral :

Une fois la hanche luxée, le col sera coupé à la scie, le repérage du plan de section doit être fait soigneusement en tenant en compte de la dimension de la prothèse fémorale. L'orientation de la section est précisée par la comparaison du col avec la prothèse définitive. (Figure 26-27)

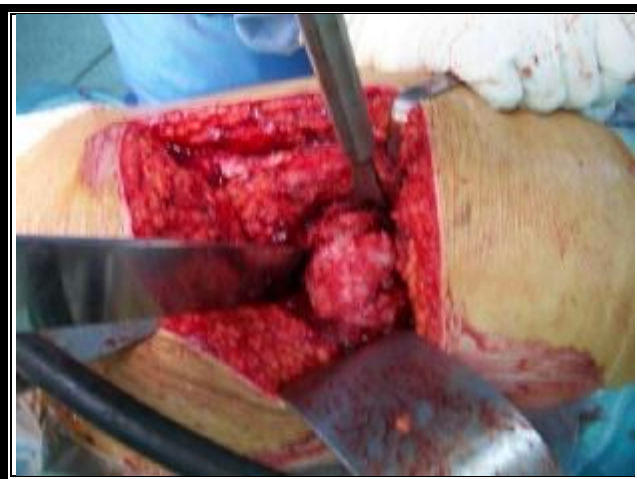

Figure 26: section de la tête fémorale

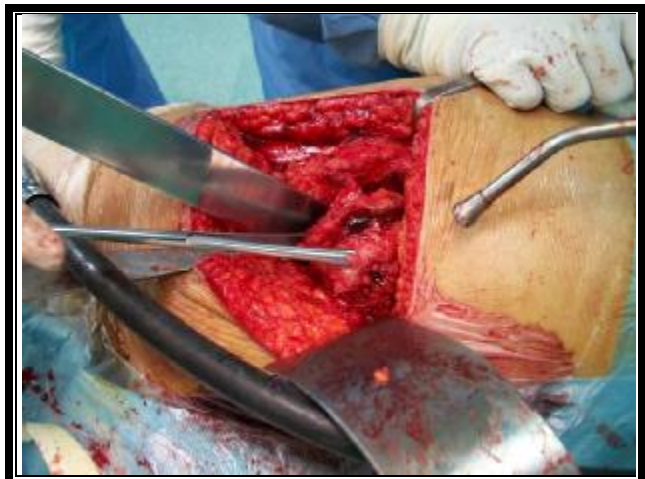

Figure 27 : extraction de la tête fémorale

## 5-La préparation du cotyle :

Dès que le col est sectionné, on commence le temps cotyloïdien : on procède au fraisage du cotyle jusqu'à ce qu'il n'en reste que 2 à 3 mm d'os spongieux sur la corticale profonde (figure 28-29). Ensuite, l'acétabulum ainsi que les trous d'ancrage, sont bourrés de ciment préalablement préparé, La cupule à double mobilité doit être positionnée de telle manière qu'elle ne déborde ni en avant ni en arrière de l'acétabulum.

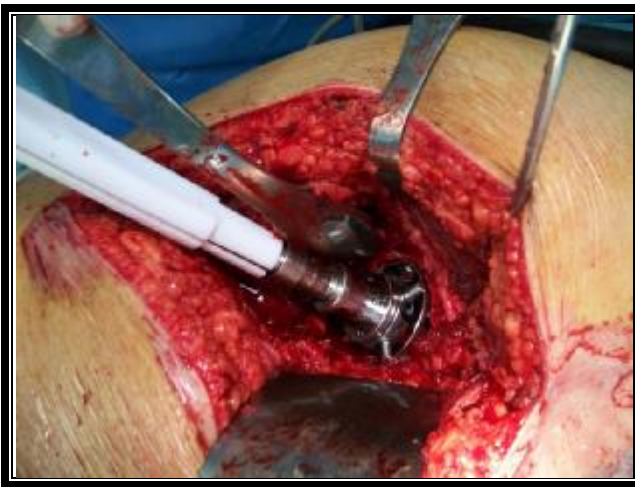

Figure 28 : Fraisage de la cotyle

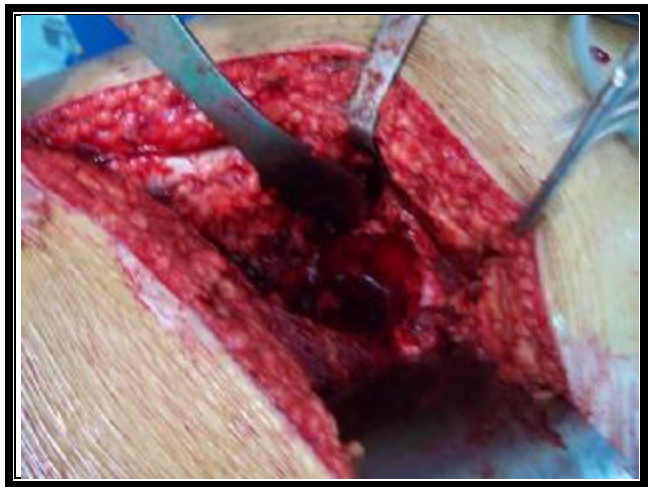


Figure 29: aspect du cotyle après fraisage

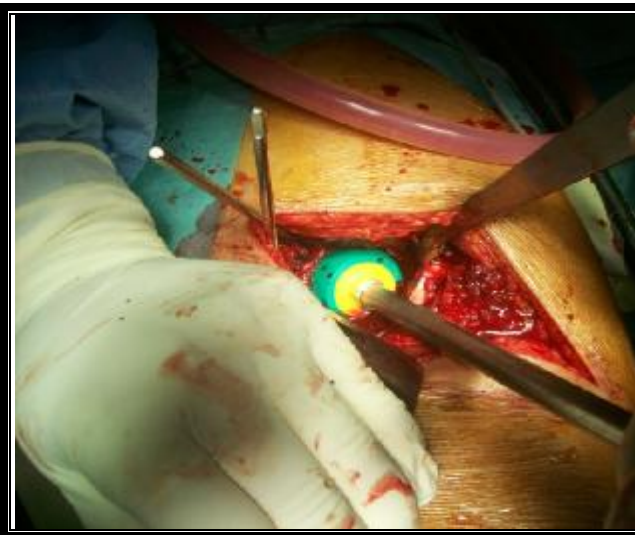

Figure 30 : cotyle d'essai

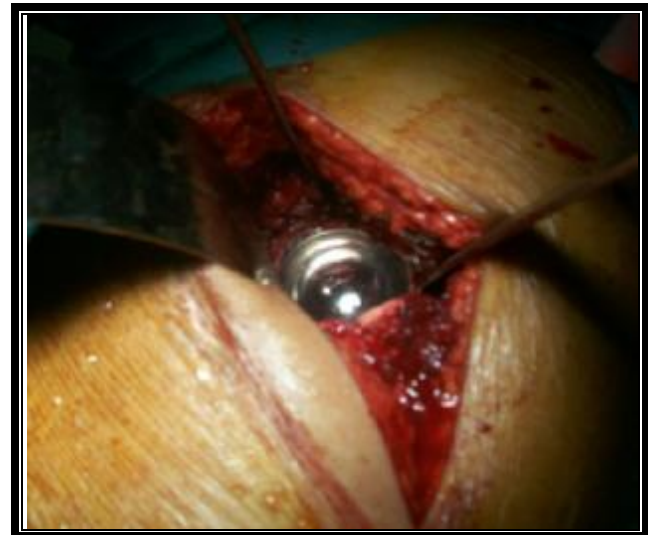

Figure 31 : mise en place de l'implant cotyloïdien

## 6-La préparation du fémur :

La préparation du canal médullaire est réalisée grâce aux râpes spécifiques de la prothèse choisie pour obtenir la meilleure adaptation possible (Figure 32-33).

Nous introduisons la tige fémorale prothétique avec ou sans ciment manuellement puis impactons à l'aide de l'ancillaire spécifique. Nous effectuons à nouveau des essais de col pour choisir la tête définitive en fonction des mesures effectuées.

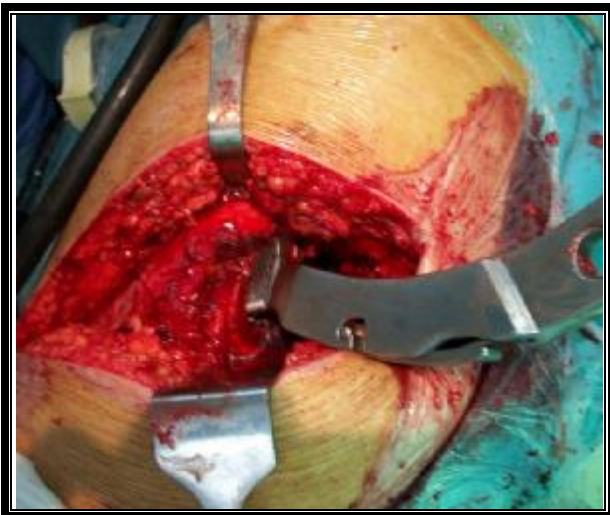


Figure 32 : introduction de râpe

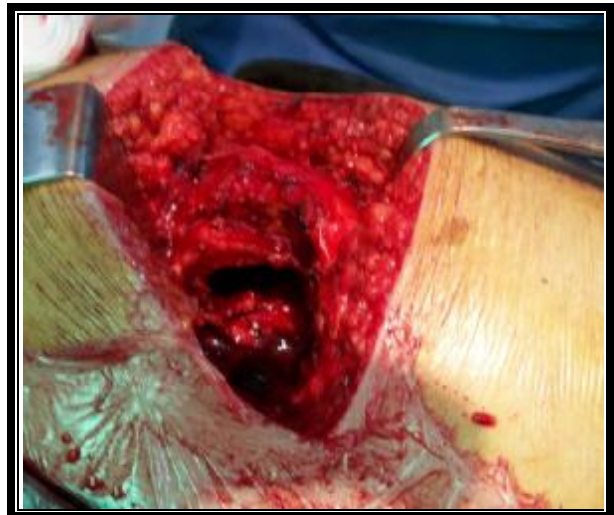


Figure 33: fût fémoral après alésage

## 7-La réduction de la prothèse:

La tête métallique est impactée en force dans l'insert polyéthylène sur la table de l'instrumentiste grâce à une presse à insert (Figure 34).



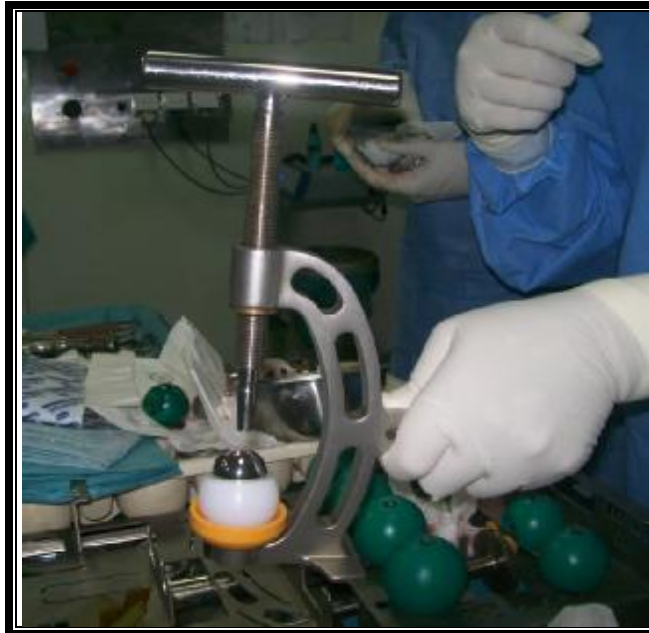

Figure 34 : Presse à insert

La ré-articulation de la prothèse se fait après lavage au sérum physiologique.

Soit classiquement en introduisant l'ensemble tête et insert sur le cône de la tige fémorale suivi de la réduction manuelle, à l'aide d'un instrument poussant soit la tige fémorale soit l'insert polyéthylène.

Soit parfois en introduisant en premier l'ensemble tête et insert dans la cupule suivi de la réduction du cône de la tige fémorale dans la tête déjà en place. Un léger coup sur le genou impacte définitivement la prothèse.

Nous vérifions les amplitudes de l'articulation et de l'absence de conflit col-cotyle dans les mouvements extrêmes

Enfin, nous nous assurons de la bonne liberté de l'insert dans la cupule et au moindre doute nous n'hésitons pas à luxer la prothèse pour s'assurer de l'absence de tissu synovial ou de tissu fibreux qui auraient pu s'interposer.

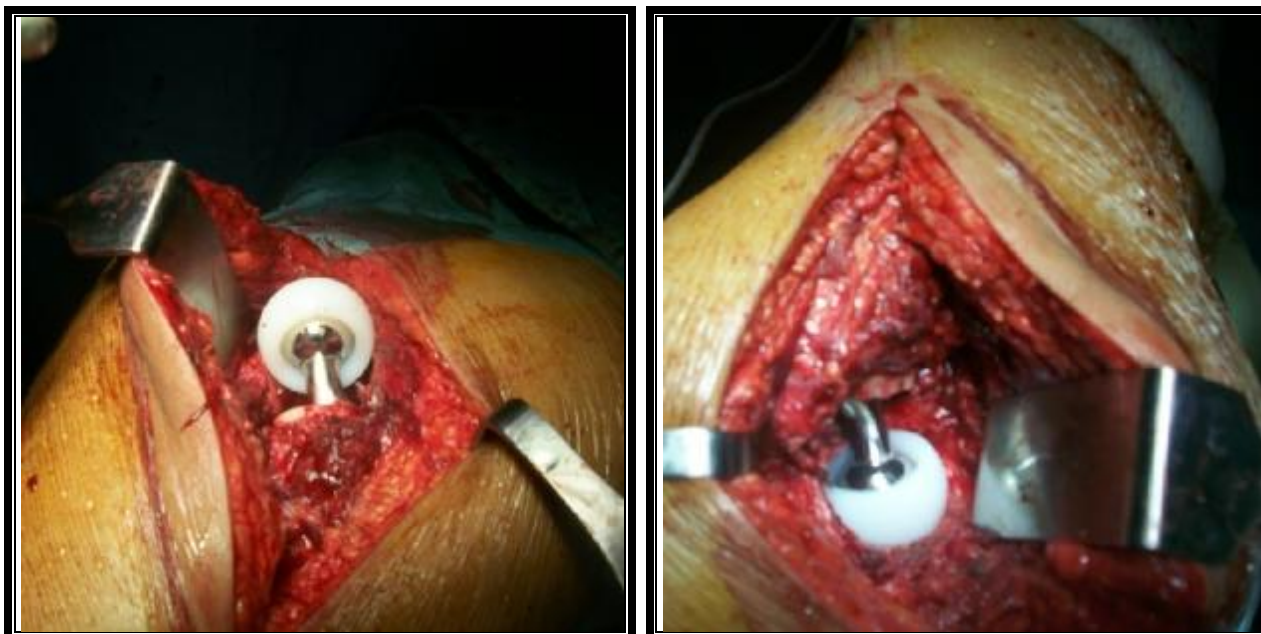


Figure 35 : réduction de la prothèse

## 8-La fermeture de l'incision :

Se fait plan par plan, avec mise en place de deux drains de Redon : l'un antérieur sous les péleri-trochantériens, l'autre postérieur sous le grand fessier.

## 9-le traitement post-opératoire :

### 9-1.Le traitement médical :

Tous nos patients ont reçu un traitement :

- § Antibioprophylaxie à base de céphalosporine de deuxième génération pendant 48 heures.
- § Anticoagulant par héparine à bas poids moléculaire.
- § Anti-inflammatoire à base d'anti-inflammatoires non stéroïdiens pendant deux semaines.
- § Antalgiques allant du palier 1 au palier 3.

### 9-2.La rééducation :

La rééducation a été entreprise dès l'ablation des redons. Elle consistait à des exercices de mobilisation de pieds, et de quelques contractions isométriques. L'entraînement à la marche se faisait à l'aide de deux béquilles dès les 48 premières heures.

### III- les indications :

Elles étaient initialement représentée par les fractures du col du fémur, les reprises de prothèse totale de hanche ainsi que les patients à risques (sujet de plus de 70 ans, troubles neurologiques, obésité, alcoolisme...). Par contre, du fait des bons résultats constatés, on a tendance à élargir l'indication aux coxarthroses « banales ». La seule restriction semble être le sujet jeune chez qui on peut craindre la survenue d'une luxation intra-prothétique.

La prothèse totale de la hanche à double mobilité porte beaucoup d'avantage par rapport aux autres types de prothèses, ils sont représentés essentiellement par :

#### Ø Augmentation des amplitudes articulaires :

Lorsqu'il se produit un effet came avec contact du polyéthylène et du col fémoral, il se produit alors une mobilisation du polyéthylène dans le cotyle qui permet une plus grande amplitude articulaire. Le gain de mobilité est compris entre 20 et 40° comparé à une prothèse classique.

#### Ø Prévention des luxations :

La mobilisation du polyéthylène dans la cupule métallique permet de repousser la survenue d'une luxation.

#### Ø Baisse de l'usure du polyéthylène :

Le phénomène de double mobilité permet de baisser les contraintes au niveau du polyéthylène. En effet l'usure se répartit sur les deux faces convexe et concave du polyéthylène. Ainsi l'usure est moindre avec baisse du nombre de débris de polyéthylène, et donc baisse du risque de descellement aseptique secondaire.

#### Ø Baisse des contraintes de descellement.

Le fait que l'insert de polyéthylène soit mobile à l'intérieur de la cupule métallique entraîne une diminution importante des contraintes de cisaillement au niveau de l'interface os-cupule. On note donc une bonne stabilité de l'implant à long terme.

Par contre, les inconvénients de la prothèse totale de la hanche à double mobilité semblent relativement peu nombreux. Il s'agit essentiellement de la luxation intra-prothétique qui consiste en une décoaptation du polyéthylène de la tête fémorale. Il s'agit d'une complication relativement rare et surtout tardive. Celle-ci est due à l'usure du polyéthylène sur le col fémoral avec perte de retentivité du polyéthylène. Il s'agit d'une complication que l'on notait lors des premières poses et pour laquelle on a trouvé des solutions (cols fémoraux de petits diamètres, poli-brillants, lisses, sans trou d'extraction, avec chanfrein au niveau de l'insert de polyéthylène).

## IV. Complications des arthroplasties totales de la hanche à double mobilité :

### 1- Les complications per-opératoire :

#### 1-1. Les complications générales :

Le remplacement prothétique de la hanche est une intervention majeure (opération relativement longue : pertes sanguines d'environ 1 litre chez des sujets âgés le plus souvent) et peut entraîner des complications graves voire mortelles.

Dans les grandes séries, la mortalité en per-opératoire est voisine de 1% [13], elle est liée à l'anesthésie et au choc opératoire surtout chez les sujets porteurs de tares connues (défaillances cardio-vasculaires et respiratoires, diabète non équilibré, altération de l'état général).

#### 1-2. Les incidents per-opératoire :

Toutes les étapes d'une arthroplastie totale de la hanche peuvent être à l'origine d'une fracture du fémur.

Les fractures métaphysaires, souvent par éclatement, surviennent sur un os déjà fragilisé, le recours à une prothèse de résection est parfois nécessaire. En cas de fracture diaphysaire : soit l'implant n'est pas encore scellé, et on a recourt à une prothèse à queue longue portant la fracture associée à une plaque ou un cerclage ; soit l'implant est déjà scellé et une ostéosynthèse par une plaque est licite.

### 2- Les complications post-opératoires :

#### 2-1. Les complications thrombo-emboliques :

Le risque thromboembolique recouvre trois données :

- Le risque de mortalité par embolie pulmonaire.
- Le risque d'embolie pulmonaire non fatale.
- Le risque d'une thrombophlébite.

Elles sont fréquentes en chirurgie prothétique de la hanche, responsables des thromboses veineuses profondes. Le diagnostic repose sur l'écho-Doppler, cependant il existe d'autres moyens, tels que le fibrinogène marqué à l'iode 125 et la phlébographie, qui permettent une détection objective des thromboses mais leur principal inconvénient reste le coût élevé d'où la nécessité d'envisager un traitement prophylactique systématiquement. Ce traitement repose sur :

- L'hémodilution per-opératoire relative assurant un taux d'hématocrite compris entre 32% à 28% [14].
- La mobilisation active en décubitus dorsal des membres inférieurs dès lendemain.
- Le traitement anticoagulant qui est commencé le soir même de l'intervention et fait appel surtout aux héparines de bas poids moléculaire à raison d'une seule dose journalière de 40 mg d'énoxaparine.

## 2-2. Les hématomes :

Ils sont le plus souvent liés à un surdosage d'anticoagulants, et leur gravité réside dans le fait qu'ils font le lit de l'infection. Leur traitement fait appel parfois à un drainage chirurgical.

## 2-3. Les complications mineures :

### a- Les luxations :

La luxation est, après le descellement, la deuxième complication susceptible de remettre en cause le résultat d'une arthroplastie totale de hanche, sa fréquence selon les séries publiées se situe entre 0.11 à 9% [15]. Elle survient dans des délais assez variables, elle peut être précoce, souvent due à un faux mouvement simple, comme elle peut être tardive et survient dans ce cas, le plus souvent à l'occasion d'un traumatisme violent. Elle peut être postérieure ou plus rarement antérieure, et rester unique ou récidiver.

De nombreux facteurs peuvent être incriminés dans sa genèse, liés au terrain, au dessin prothétique, à l'intervention et à ses suites, leur multiplicité explique les difficultés de la recherche étiologique et du traitement.

La voie d'abord chirurgicale influence la variété de luxation, les luxations antérieures surviennent sur les voies d'abord antérieures. Inversement, les luxations postérieures surviennent sur les voies d'abord postérieures.

Les vices d'orientation sont le plus souvent en cause. Ce facteur devra être recherché devant toute luxation en mesurant l'antéversion du cotyle et du col fémoral, ainsi que l'inclinaison du cotyle.

La luxation serait la conséquence d'un conflit cervico-cotyloïdien. Le col fémoral vient buter sur le rebord de la cupule. Celle-ci forme le billot d'une éventuelle luxation si l'amplitude du mouvement dépasse les possibilités maximales de mobilité de la prothèse.

Le positionnement serait alors prépondérant :

- Trop antéversé et/ou trop verticalisé, il limite la mobilité en rotation externe source de luxation antérieure.
- Trop horizontalisé et peu antéversé, il entrave la flexion surtout si associé à une rotation interne et adduction : la luxation est postérieure.

Le traitement de l'instabilité est discuté. Il est d'abord orthopédique par réduction sous anesthésie générale suivi d'une traction collée jusqu'à reprise du plein contrôle musculaire. Le recours à la réduction chirurgicale s'impose en cas d'irréductibilité.

#### b- Les ossifications péri-articulaires :

Les ossifications péri-articulaires sont formées d'os métaplasique qui se transforme en os lamellaire. Leur origine est mal définie, leur gravité est variable

selon leur importance et leur étendue. Le plus souvent, elles sont asymptomatiques et leurs causes ne sont pas claires :

- La technique employée jouerait un rôle dans leur production : la voie d'abord postéro-externe donnerait plus d'ossifications que les autres voies, ainsi que les traumatismes musculaires et l'importance des pertes sanguines.
- Le terrain joue un rôle indiscutable selon certaines études : les ossifications semblent peu influencées par l'âge mais sont plus fréquentes et plus importantes chez le sexe masculin. On note une prévalence de ces ossifications chez les patients atteints de SPA.

Leur prévention fait appel aux moyens chimiques et à la radiothérapie. Les médicaments actuellement utilisés sont les AINS [16].

Ces différents moyens permettraient de diminuer de moitié l'incidence des ossifications.

### C- Les fractures du fémur postopératoires :

Ce sont généralement des « fractures de fatigue » par asymétrie de répartition des contraintes.

Six mécanismes préférentiels ont été retenus : les fractures pathologiques, les traumatismes violents, les doubles montages, les raideurs de hanche sur ossification péri-prothétique, les erreurs techniques et enfin le descellement prothétique.

Le traitement est :

- Orthopédique par traction au lit, pendant un mois et demi environ, la remise en charge se fait en fonction de la consolidation vers 2 mois et demi à 4 mois.
- Chirurgical par plaque vissée essentiellement, vissage simple, cerclage au fil d'acier.



#### d- L'usure :

Elle est théoriquement presque absente dans les prothèses métal-métal, mais elle n'est pas tout à fait anodine puisqu'il est fort possible que les fines particules métalliques (chrome-cobalt), issues de cette usure, aient un rôle dans certaines réactions de l'os aboutissant au descellement. Les prothèses métal-polyéthylène seraient plus exposées à l'usure.

### 2-4 Les complications majeures :

#### a- Les complications septiques :

L'infection est une complication redoutable, dans la plupart des études le staphylocoque est le germe le plus fréquemment retrouvé suivi par le streptocoque et les bacilles gram négatif. Parfois le germe n'est pas mis en évidence malgré l'existence de stigmates patents d'infection.

Cependant, l'infection n'existe qu'avec la présence des facteurs de risque :

- La diminution de la résistance à l'infection de certains malades est bien connue : âge, diabète, corticothérapie, chimiothérapie.
- Les infections connues ou méconnues dont le malade peut être atteint : infections dentaires et ORL, génito-urinaires, cutanées, pulmonaires.
- L'augmentation du risque infectieux peut aussi être locale : soit au niveau des parties molles, soit au niveau de la coxo-fémorale elle même (coxites inflammatoires, ancienne ostéoarthrite, antécédents de chirurgie de la hanche).
- Le déroulement de l'acte opératoire comporte également des risques : préparation cutanée, aérobio-contamination de la salle d'opération, durée de l'intervention, rigueur de l'asepsie opératoire.
- Le risque infectieux demeure dans les suites opératoires immédiates (au niveau du drain de Redon, lors des soins ...) et persiste à distance dans les mois et

années à venir (réveil d'une infection locale, localisation au niveau de la hanche d'un état infectieux à distance).

- Les complications septiques peuvent revêtir trois formes :

#### Ø infection précoce :

Elle correspond à une contamination massive per-opératoire et se manifeste dans les jours qui suivent l'implantation de la prothèse.

Le tableau clinique est habituellement bruyant, associant des douleurs vives, une fièvre élevée oscillante ou en plateau, altération de l'état général, des signes locaux d'infection : cuisse rouge, chaude et tendue.

Il s'agit d'une infection des parties molles dont le traitement connaît trois étapes :

- Identification du germe : hémocultures, prélèvement bactériologique dans le liquide de drainage avec culture.
- Antibiothérapie massive et adaptée, poursuivie pendant plusieurs mois par voie générale.
- Ré intervention : le but est d'effectuer un nettoyage soigneux au sérum et aux antiseptiques des parties molles péri-prothétiques infectées avec excision de la cicatrice, du trajet des drains et des tissus suspects.

#### Ø l'infection tardive hématogène :

C'est une infection de la hanche prothétique par voie hématogène à partir d'un foyer septique primitif. Ce type d'infection se manifeste de façon brutale et imprévisible sur le même mode que le sepsis aigu précoce.

Le traitement de l'infection tardive hématogène est avant tout préventif par l'éradication de tout foyer infectieux. Sa forme aigue se traite comme l'infection précoce post opératoire si le scellement est resté parfait.

Au stade chronique, le traitement ne diffère pas de celui des autres, comportant la dépose de la prothèse, du ciment et éventuellement le rescellement d'une nouvelle prothèse dans le même temps ou de façon différée.

Ø L'infection chronique :

C'est la variété la plus fréquente ; son origine est essentiellement per-opératoire mais elle se développe lentement et de façon torpide. Le motif de consultation le plus fréquent est la douleur.

La présence d'une fistule ou d'un abcès, sa survenue dans un tableau septicémique affirme le diagnostic. Le bilan radiologique doit rechercher les signes évocateurs d'infection ou de descellement.

Le traitement est chirurgical encadré par une antibiothérapie et comporte deux étapes en deux temps opératoires :

- Excision : elle doit emporter :
  - La totalité des tissus infectés.
  - Les deux pièces prothétiques même si l'une d'elle n'est pas descellée.
  - La totalité du ciment cotyloïdien et fémoral.
- Reconstruction :

Après un bilan des lésions osseuses, la reconstruction doit permettre un scellement stable d'une prothèse sur un support osseux continu. Si le descellement, l'infection ou le chirurgien n'ont pas créé de dégâts sur le cotyle ou le fémur ; le scellement est simple après ravivement de l'os et création d'un bon ancrage sur le cotyle. Dans de nombreux cas des greffes osseuses sont nécessaires. La lutte contre l'infection est complétée par l'utilisation d'antibiotiques dans le ciment. Le rescellement d'une prothèse en un temps après infection chronique permet de guérir 70 à 80% des cas. Certaines équipes préfèrent un protocole en deux temps. Cette méthode présente des inconvénients :

- Deux interventions lourdes rapprochées.
- Risque de réveil septique aussi important qu'en un temps.
- Qualité plus aléatoire du scellement du fait de l'ostéoporose et de la fibrose qui recouvre l'os.

Cependant, certaines mesures sont susceptibles de diminuer le taux d'infection :

- Correction des tares notamment le diabète.
- Recherche et traitement des foyers infectieux à distance.
- Asepsie rigoureuse du geste opératoire.
- L'antibiothérapie per-opératoire.
- Surveillance infectieuse stricte de tout porteur d'une PTH.

#### b- Les descellements :

Le descellement aseptique est le problème évolutif le plus préoccupant d'une arthroplastie totale de hanche. Ce problème consiste en une faillite progressive de la fixation des implants. Les descellements des prothèses totales de hanche sont liés à des facteurs mécaniques (déviations de contraintes) et biologiques (réactions au débris d'usure de la prothèse : polyéthylène, ciment, métal [17] [18] ; il existe de nombreuses classifications des dégâts osseux, pour la plupart très complexes, nous utilisons celle de la SOFCOT de 1988 [17] [18] qui distingue quatre stades de dégradation au cotyle, commun au fémur.

Tableau 1 : Classification de la SOFCOT

Cotyle	fémur
1 - capital osseux correct	1 - corticales correctes + lyse de Merckel
2 - cotyle continu fragile, voire pellucide + trou au fond	2 - corticale externe amincie, bonne corticale interne
3 - disparition de deux parois	3 - corticale interne en partie disparue sous le petit trochanter
4 - disparition de plus de deux parois et/ou fracture	4 - Fémur pellucide ou disparu

Cliniquement le descellement se traduit par une douleur survenant dès l'appui, limitant le périmètre de marche, siégeant au niveau de la cuisse s'il s'agissait d'un descellement fémoral et au niveau de la fesse s'il est cotyloïdien.

Radiologiquement, les liserés fémoraux et cotyloïdiens sont la traduction radiologique d'un descellement, qu'elle que soit la cause. Les liserés sont définis comme tout espace clair apparaissant au cours de l'évolution et sont recherchés dans chaque zone de l'interface os-implant.

Lorsque leur origine est septique, ils sont plus volontiers d'apparition précoce, d'évolution rapide et siégeant souvent autour des deux pièces prothétiques. Le traitement de descellement est la reprise chirurgicale qui est toujours difficile, la réintervention sera nécessaire, elle devra être précoce pour ne pas atteindre la nécessité de reconstruction osseuse tant au niveau du fémur que du bassin.

A l'état actuel des connaissances, cette complication ne peut être éradiquée. Seule une technique opératoire correcte entre des mains entraînées ainsi qu'un choix judicieux des moyens de fixation sont en mesure de diminuer la fréquence des descellements.

# PROGRES ET INNOVATION

## I. Les couples de frottement :

On distingue trois grands types de couple de frottement :

### 1- Le couple de frottement métal-polyéthylène :

Le polyéthylène a fait son entrée en chirurgie orthopédique comme composant de la cupule cotyloïdienne cimentée opposée à la prothèse fémorale .Il succéda au Téflon, autre matériau doté d'un excellent coefficient de frottement, mais qui avait donné lieu à des usures précoces et massives.

La réaction aux débris de polyéthylène dépend de la quantité de ces débris, de leur taille et des facteurs de susceptibilité individuelle [19] [20] [21].

#### 1-1 La quantité de débris libérés :

Elle dépend de la qualité du polyéthylène et des caractéristiques mécaniques.

- la qualité du polyéthylène : La résistance du polyéthylène à l'usure, facteur le plus important dans une hanche, dépend du poids moléculaire : plus il est élevé, plus la résistance est élevée.
- les caractéristiques mécaniques : La qualité de surface du polyéthylène et de la tête doit être le meilleur possible, c'est-à-dire la plus lisse possible.

Le diamètre de la tête prothétique a une importance capitale en matière de volume de débris libérés. Pour un enfoncement identique, le volume du débris est double avec une tête de 32 mm par rapport à une tête de 22 mm. Le volume de débris libérés par une tête de 28 mm est intermédiaire.

Le positionnement des pièces prothétiques : un mauvais positionnement des pièces prothétiques, en particulier une verticalisation du cotyle, entraîne des pics de contrainte et des usures rapides.

### 1-2 La taille des débris :

Il a été démontré que les débris de polyéthylène d'une taille inférieure à 5 microns entraînaient des réactions inflammatoires et ostéolytiques plus importantes que les plus gros débris.

### 1-3 La susceptibilité individuelle :

Nous avons constaté que certains malades développaient des ostéolyses majeures associées à des usures peu importantes du polyéthylène, que d'autres présentaient des usures extrêmement importantes sans aucune réaction.

## 2- Le couple métal-métal :

Ce couple métal-métal parfaitement bien conçu, a l'avantage de diminuer considérablement l'usure évaluée à 25 microns pendant la première année. Cependant des questions demeurent car il a été établi, en particulier par l'équipe du Professeur SAILLANT, que cette friction méta-métal entraîne la libération de chrome et de cobalt dans l'organisme, qui sont toxiques et peuvent entraîner des lyses tissulaires [19].

## 3- Le couple alumine-alumine :

L'utilisation du couple alumine-alumine dans les prothèses totales de hanche devient de plus en plus populaire.

Le couple céramique sur céramique a pour avantage essentiel de résister à l'usure et d'éviter l'ostéolyse péri prothétique induite par les débris de polyéthylène.

Cependant, plusieurs études, ont émis de sérieux doutes sur l'utilisation d'un tel matériau dans les PTH, en insistant sur le risque de fracture des implants, de descellements cotyloïdiens, voir même d'ostéolyse [22] [23] [24].



## II. Revêtement de surface ostéoconducteur d'arthroplastie totale de la hanche non cimentée : l'hydroxyapatite

Le principe des revêtements de surface ostéoconducteur des prothèses est apparu en 1986: on projette (par une torche à plasma) une fine couche (150 microns en moyenne) d'hydroxyapatite qui vient se fixer à la surface des prothèses. L'hydroxyapatite est un composant minéral de l'os qui peut être fabriqué chimiquement. L'os voisin identifie l'hydroxyapatite comme un de ses constituants et repousse rapidement sur le revêtement de la prothèse.

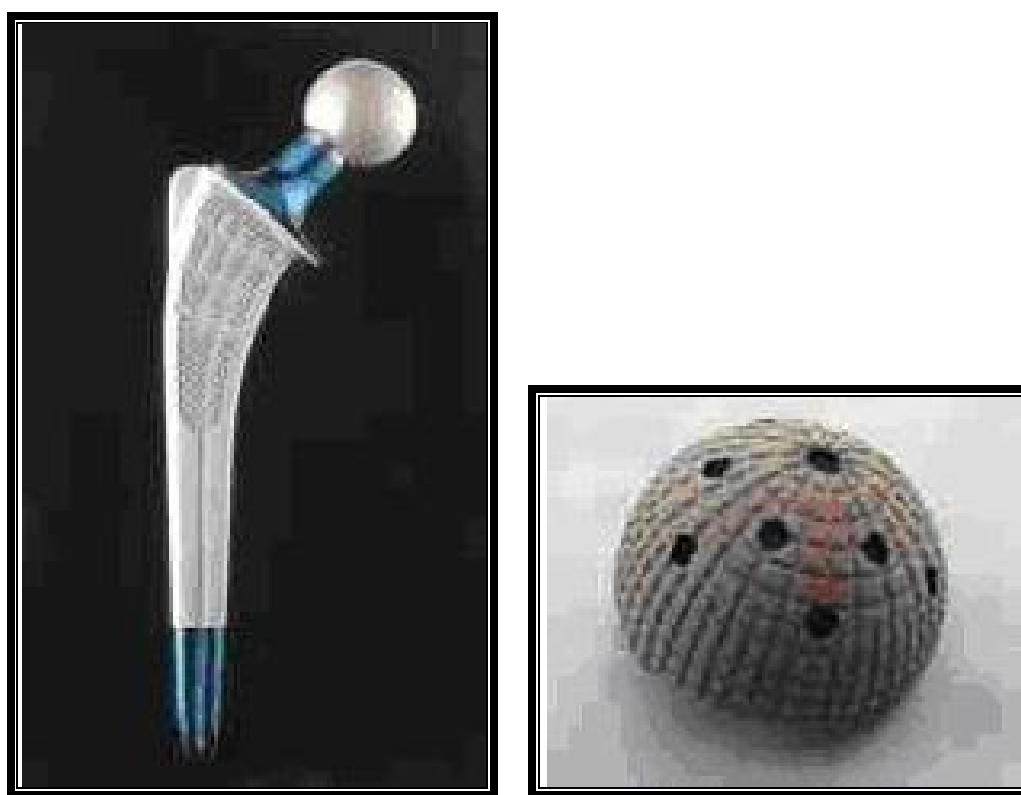


Figure 36 : Prothèses revêtues d'hydroxyapatite

Avec un recul supérieur à dix ans, les revêtements ostéoconducteurs apparaissent comme le meilleur procédé de fixation des prothèses de hanche, aussi bien au niveau du fémur qu'au niveau du cotyle. Actuellement, le consensus est fait d'une coquille métallique, fixée par encastrement modéré, des vis, et comportant un revêtement ostéoconducteur [25] [26] [27].

### III. Arthroplastie totale de la hanche sur mesure : [28]

Les prothèses totales de hanche sur mesure sont apparues dans les années 90 lorsque les données TDM ont pu être utilisées dans les processus de conception et de fabrication assistées par ordinateur. Si certains auteurs ont érigé la PTH sur mesure comme un « standard » quotidien, d'autres sont restés beaucoup plus prudents dans les indications.

Certaines pathologies de la hanche observées chez l'enfant, l'adolescent ou l'adulte jeune (dysplasies majeures, ostéoarthrite, ostéonécroses) entraînent le plus souvent un déficit fonctionnel important susceptible d'être réparé à l'aide de prothèses totales de hanche (PTH) sur mesure capables de s'adapter aux grandes déformations de l'extrémité supérieure du fémur observées dans ces cas.

Une prothèse ayant une adaptation optimale métaphysaire produisait des contraintes plus proches de la normale.

L'adaptation optimale de l'implant présente alors de nombreux avantages: à court terme cette adaptation permet d'obtenir une stabilité primaire et à long terme elle permet une diminution des micromouvements et donc une amélioration des possibilités de fixation secondaire.

La PTH sur mesure paraît bien adaptée chaque fois que l'extrémité supérieure du fémur a dû subir au préalable une ou plusieurs ostéotomies et à fortiori lorsque le diamètre de la partie haute de la diaphyse est réduit.

Ce concept s'apparente à un geste de chirurgie assistée par ordinateur guidé de façon « semi-active ».

## IV. Chirurgie mini-invasive lors d'une mise en place d'une arthroplastie totale de la hanche : [29]

Ayant été employée comme technique depuis 1990. Certains la voient en tant qu'employer juste une petite incision, jusqu'à 10 cm de long d'autres en tant que nouvelle approche à la chirurgie de hanche impliquant différentes voies anatomiques pour faciliter un meilleur accès à travers une plus petite incision, respectant les muscles. [30]

Les voies d'abord mini-invasives de la hanche sont classifiées entre : [30]

- Une voie d'abord d'incision unique.
- Une voie d'abord d'une double incision.

### 1-Voie d'abord d'incision unique :

La technique d'incision unique est actuellement la technique la plus utilisée, mais là on est devant une confusion concernant la nomenclature correcte de la technique :

- Antérieur (Smith-Peterson modifié)
- Antérolatéral (Watson-Jones modifié)
- Approche latérale directe (Hardinge modifié)
- Approche postérieure (Moore modifié)

#### 1-1.Voie d'abord antérieure : [31] [32]

A été introduite par Robert Judet et dérivée de la voie de Hueter. Elle est très anatomique car elle respecte l'appareil musculaire péri articulaire et apparaît comme l'abord privilégié pour une implantation prothétique selon un protocole mini invasif.

### 1-2.Voie d'abord antérolatéral : [33]

Une technique développée par Heinz Rottinger emploie une voie d'abord intermusculaire antérolatéral, une modification de l'approche de Watson-Jones.

En utilisant cette technique aucun muscle ou tendon n'a besoin d'être incisé ou dissocié, la fonction abductrice est également préservée après avoir évité la division de la partie antérieure des abducteurs et le dommage du nerf fessier supérieur est évité.

La dénervation de la portion postérieure du vaste latéral est également empêchée parce que ce muscle n'a pas besoin d'être dissocié.

### 1-3.Voie d'abord latérale directe : [34]

La voie d'abord latérale directe mini invasive, qui est également parfois désignée sous le nom de la voie d'abord modifiée de Hardinge, a été décrite par LLIZALITURRI et autres qui a utilisé des instruments standards pour exécuter les différentes étapes chez 40 patients, plutôt que les instruments spécialisés du mini open utilisés près de la plupart des autres chirurgiens pour différentes voies d'abord.

Le grand trochanter est encore la borne limite osseuse, une incision commence 2 cm en dedans du centre du grand trochanter, prolongeant 5-8 cm d'une manière distale et parallèle à l'axe du fémur. La bande iliotibiale est incisée, et la bourse trochantérienne est réséquée. L'incision est faite entre les fibres musculaires du moyen fessier, et le petit fessier pour gagner l'exposition de la capsule de la hanche. Après capsulotomie, la hanche peut être luxée dans la rotation externe. La tête fémorale est réséquée pour exposer l'acétabulum et le fémur.

#### 1-4.Voie d'abord postérieure : Le mini post [35] [36] [37]

L'incision se situe sur une ligne imaginaire épousant la voie d'abord postéro externe de Moore. Elle débute un cm en dessous de la pointe du grand trochanter. La longueur de l'incision peut toujours être inférieure à 8 cm.

Le reste de la voie d'abord est assez classique, le fascia lata est incisé dans le sens global de la voie d'abord, son incision déborde parfois la partie distale de l'incision cutanée. Le grand fessier est dissocié dans le sens de ses fibres, la hanche est mise en rotation et les péleri trochantériens sectionnés avec la capsule en mono bloc à ras de leur insertion trochantérienne.

Le nettoyage cotyloïdien est minimal, et lors du fraisage les écarteurs doivent être relâchés afin de gagner le maximum de longueur vers le bas. Une fois la prothèse en place la capsule est entièrement suturée parfois au prix d'une plastie inférieure à type de lambeau dans les cas de coxa profunda où la capsule est très réduite. La suture capsulaire est toujours possible dans les prothèses de première intention.

Les péleri-trochantériens sont ensuite réinsérés sur le grand trochanter ce qui augmente leur moment anti rotationnel et participe à la lutte contre les luxations sans entraîner de raideur par la suite. Il est toujours possible de réinsérer au moins le pyramidal. La fermeture se fait sur deux drains de Redon, le fascia lata doit être suturé le plus possible vers le bas parfois en sous cutané afin d'éviter l'accrochage sur le grand trochanter en rotation. Un surjet intradermique PDS ferme la peau améliorant encore l'aspect esthétique de la future cicatrice. Les suites immédiates sont ensuite les mêmes que pour n'importe quelle PTH, fauteuil à J1, appui total à J2.

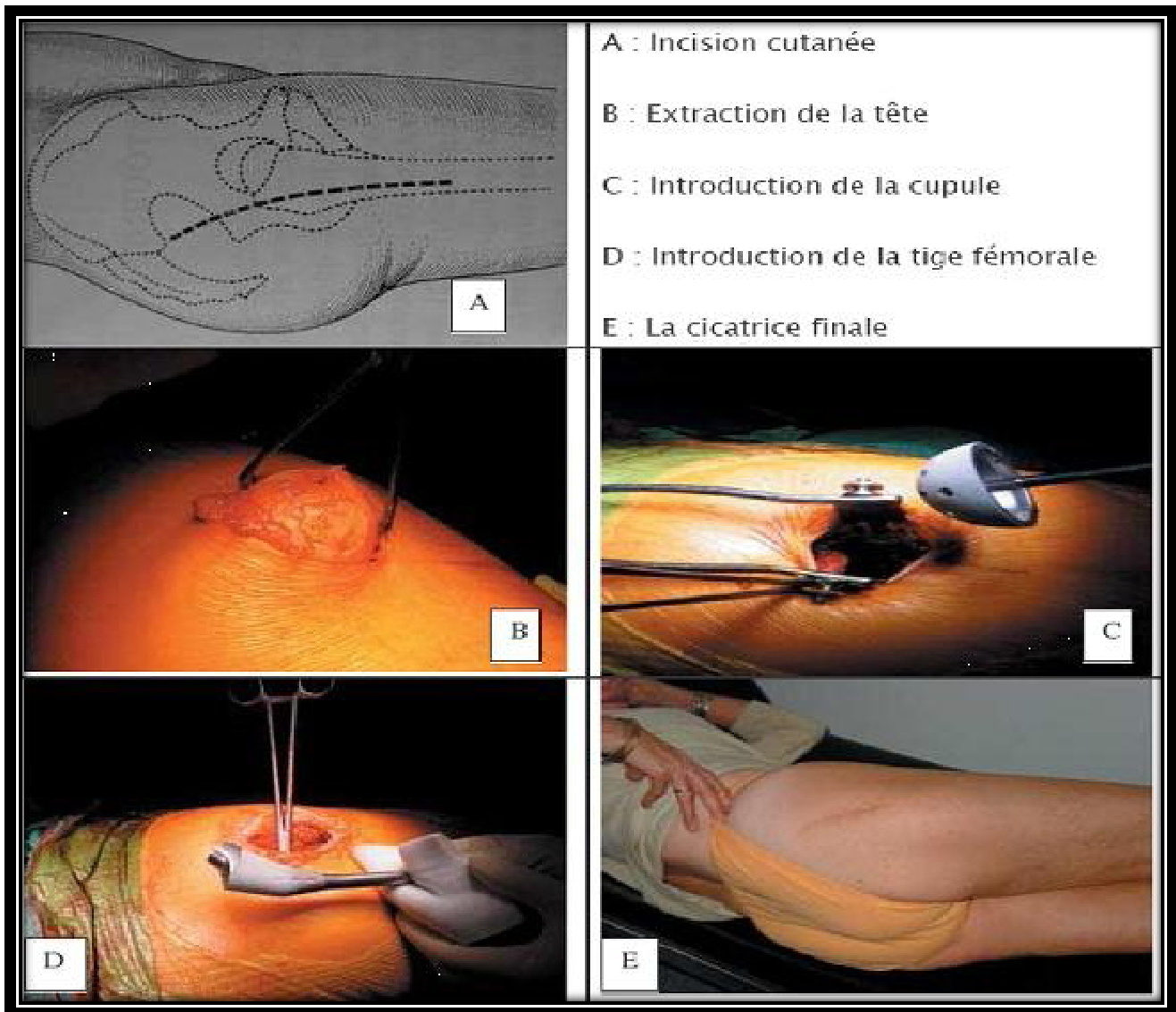


Figure 37 : Voie d'abord mini post [36]

## 2-Voie d'abord d'une double incision : [38] [39]

La voie d'abord d'une double incision a été décrite par Berger et a été développée et faite brevétée par l'équipe de Dana Mears en utilisant les équipements d'un laboratoire d'anatomie pour projeter une approche à la hanche avec traumatisme minimal aux vaisseaux et aux nerfs. Pour faciliter la visualisation, l'utilisation de l'amplificateur de brillance préopératoire est essentielle. Les incisions sont montrées dans cette figure :

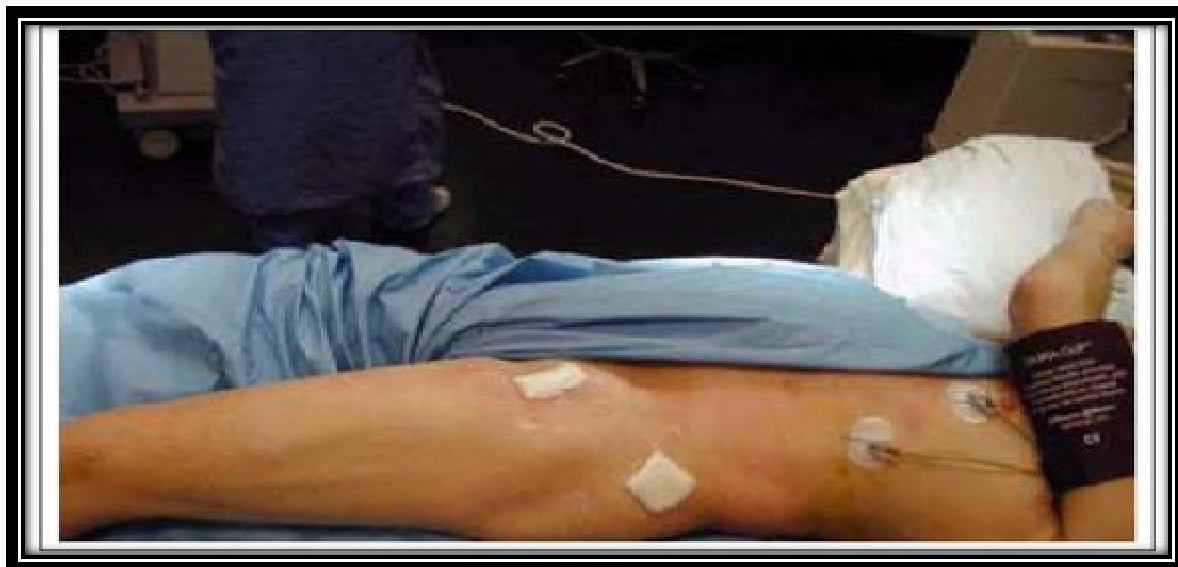

Figure 38 : Voie d'abord à double incision

La technique consiste, sur table normale et en décubitus dorsal, à réaliser une voie d'abord antérieure de 5 cm pour le temps cotyloïdien et une deuxième incision postérieure de 2,5 cm pour la préparation fémorale et la mise en place de la prothèse fémorale. Il n'y a aucune section musculaire.

Des instruments spéciaux sont nécessaires, les implants sans ciment sont standards et l'utilisation de l'amplificateur de brillance permet de guider et de contrôler la réalisation des gestes de préparation osseuse et le positionnement des implants.

La technique mini invasive à 2 voies de mise en place est difficile à acquérir et demande une courbe d'apprentissage longue. Par contre, la rapidité de la récupération fonctionnelle, la diminution de la douleur, une durée d'hospitalisation raccourcie, la satisfaction des patients et le faible taux de complications justifient amplement son emploi. De plus, l'utilisation de l'amplificateur de brillance, qui est brève, assure le contrôle permanent de la préparation osseuse et du positionnement des implants, qui sont des éléments clés de la longévité des prothèses. Le mal positionnement des implants reste la complication majeure de cette voie.

## V. Chirurgie assistée par ordinateur : [40] [41]

Initialisée aux états unis par DI GIOIA et JARAMAZ à Pittsburgh (Institute for Computer Assisted Surgery) et en France par MERLOZ et PICARD, la chirurgie assistée par ordinateur peut se fixer plusieurs buts :

- Ø L'évaluation de nos techniques chirurgicales,
- Ø L'uniformisation de notre pratique chirurgicale permettant de diminuer le taux de complications après mise en place d'une prothèse totale de hanche, telles que les luxations (1200 à 1800 patients en France par an, soit 5% de reprise chirurgicale), ou les inégalités de longueur des membres inférieurs,
- Ø L'acquisition d'outils diminuant le caractère invasif de la prothèse totale de hanche.

Différentes techniques sont proposées :

- Ø Avec recalage, soit à partir d'une base TDM, soit selon la technique du Bone Morphing (base TDM, radio, ou modèle statistique)
- Ø Sans recalage, avec l'aide de la fluoroscopie 3D, ou cinématique avec référence per-opérateur.

Privilégiant le caractère non invasif, P Reynaud a opté pour le système Ortho pilot 1ère version, ne nécessitant aucun examen préopératoire complémentaire pouvant augmenter le coût et les radiations, et basé sur le repérage per-opérateur de diodes infrarouges. Il permet une mesure informatisée de l'orientation de la fraise, de la cupule d'essai et de l'implant définitif. La mesure est réalisée par rapport à un plan de référence palpé en per-opérateur, plan antérieur du bassin, plan pubo-bi-iliaque.

La CAO pour la mise en place de prothèses totales de hanche peut être considérée dans l'état actuel de développement des systèmes comme un instrument de mesure et d'évaluation de notre geste chirurgical, et d'aide à l'utilisation de techniques chirurgicales moins invasives.



# MATERIEL

# ET METHODES

## I – LES PATIENTS :

Il s'agit d'une étude rétrospective de 23 patients opérés successivement par prothèse totale de la hanche à double mobilité entre juin 2004 et décembre 2009 au service de chirurgie traumatologie orthopédie A du CHU HASSAN II Fès.

## II – FICHE D'EXPLOITATION :

Une fiche d'exploitation réalisée à cet effet a permis le recueil des différentes données épidémiologiques, cliniques, para-cliniques, thérapeutiques et évolutives, afin de comparer nos résultats avec ceux de la littérature. Nous avons procédé à une recherche bibliographique, l'analyse de thèses et l'étude des ouvrages de traumatologie-orthopédie disponibles à la faculté de médecine et de pharmacie de Rabat et de Fès.

✓ N° de fiche : .....

✓ N° dossier : .....

✓ Données concernant le patient :

Nom :	Prénom :
Sexe : M / F	Age :

✓ Données supplémentaires :

Date d'admission / /	Date de sortie / /
-------------------------	-----------------------

- Numéro d'entrée : .....
- Profession : .....
- P : ..... - T : ..... -IMC : (P/T2).....
- Coté opéré : ..... D      G

-Score d'activité de Devane : .....

TABLEAU I. – *Score d'activité de Devane.*

Type d'activité	Grade
Travail physique de force, sport intense ou de compétition	5
Travail de bureau, sport léger « social »	4
Activités de loisir, jardinage, natation	3
Semi-sédentaire, activités domestiques	2
Sédentaire, dépendant	1

v Antécédents:

Antécédents généraux : Non Oui (spécifiez)
Antécédents infectieux : (même membre) Non Oui (spécifiez)
Atteintes associées :  - Douleur ou raideur dans l'autre hanche : Non Oui  - Douleur ou raideur dans d'autres articulations : Non Oui (spécifiez)    - Autres atteintes affectant la fonction ou la marche: Non Oui (spécifiez)

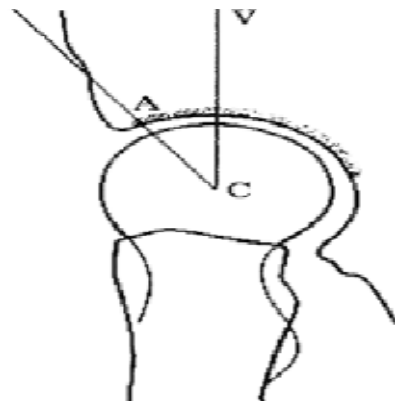
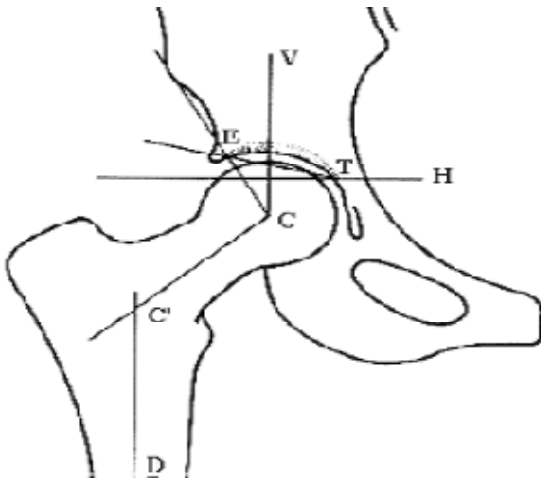
-PMA avant l'acte :      - La douleur : .....  
    - La mobilité :.....  
    - La marche : .....      }      Globale : .....

Cotation de Postel et Merle d'Aubigné (P.M.A)

	Indolence	Mobilité	Marche
0	Douleurs très vives et continues.	Ankylose en attitude vicieuse	Marche impossible
1	Douleurs très vives et empêchant le sommeil.	Ankylose clinique avec attitude vicieuse légère ou nulle.	Seulement avec béquilles
2	Douleurs vives à la marche et empêchant toute activité limitée.	- Flexion : 40° - Abduction : 00°	Seulement avec deux cannes.
3	Douleurs vives mais tolérables avec activités limitées.	- Flexion : 40° à 60°	- Limitée avec une canne (moins d'une heure). - Très difficile sans canne.
4	Douleurs seulement après la marche disparaissant par le repos.	- Flexion : 80° à 90°.	- Avec une canne, même prolongée. - Limitée sans canne (claudication).
5	Douleurs très légères et intermittentes n'empêchant pas une activité normale.	- Flexion : 80° à 90° - Abduction : 25°	Sans canne mais claudication légère.
6	Indolence complète.	- Flexion : 90° - Abduction : 40°	Normale.

✓ Indications:

- Coxarthrose primitive
- Coxarthrose secondaire: Type:
- Coxite: - Infectieuse : Type :
- Inflammatoire : Type :
- Fracture du col :
  
- Angle de couverture externe du toit du cotyle (VCE : 25°) :.....
- Angle d'obliquité du toit du cotyle (HTE  $\leq$  10°) :.....
- Angle cervico-diaphysaire (CC'D: 135-140°.) :.....
- Angle de couverture antérieure du toit du cotyle (VCA  $\geq$  25°) :.....



- Indice d'évasement fémoral (Flare index):.....  
Standard (3-4)      Cylindrique (<3)      Conique (>4,5)
  
- Indice cortical (satisfaisant si  $>$  à 5) :.....

## v La prothèse implantée :

- Le chirurgien :.....
- Cupule : Diamètre externe : .....  
Cimentée :.....Hydroxyapatite :.....  
Armature :.....
- Tige fémorale : Taille :.....  
Cimentée :..... Hydroxyapatite :.....
- Diamètre de la tête : 22                      28                      32
- Col: Court:..... Moyen:.....Long:.....Extra-long:.....
- Ciment:.....
- Couple de frottement:.....
- La durée de l'acte opératoire :.....
- La taille de la cicatrice :.....

## v Traitement :

- Anesthésie :                      Générale                      Locorégionale
- Position du patient :    Décubitus Dorsal                      Décubitus Latéral
- Voie d'abord:    Antérieure    Postérieure    Transglutéale ou Assimilée  
Trochantérotomie ou Assimilée
- Problèmes per-opératoires : .....
- Anti coagulation :    oui                      non                      Type.....    Durée....
- ATB :    Préopératoire : oui                      non                      Type .....
- Per opératoire : oui                      non                      Type .....
- Postopératoire : oui                      non                      Type .....
- Perte sanguine VGT :.....    VGP= VST X  
(Ht pré-op - Ht à J5) + n Cg    VST= 62ml / Kg chez la F,    68 chez H.

## ✓ Evaluation radiologique :

- La pièce cotyloïdienne :
  - L'inclinaison/plan horizontal (45°) :.....
  - L'antéversion (15\_20°) :.....
- La pièce fémorale :
  - La position de la tige : neutre.....valgus.....varus....
  - Queue de ciment :.....
  - Tige suspendue :.....
  - Tige enfuites :.....
  - Fissure du fémur :.....
  - Fracture du fémur :.....
- Environnement :
  - Greffon osseux dans le fond cotyle :.....
  - Grillage métallique à l'arrière-fond cotyle :.....
  - Anneaux métalliques péri cotyloïdiens :.....
  - Anneaux métalliques péri trochantériens :.....
  - Calcifications péri articulaire :.....



v Suivie clinique :

Date	P M A			
	douleur	mobilité	marche	global
avant				
après				

v Suivie radiologique :

-- Cotyle + Situation Globale : Centrée                    Subluxé                    Protrusif  
Autres .....

-- Fémur +Situation Globale :

\* De Face : Axé

En Varus de .....mm

En Valgus de .....mm

Hauteur de Ciment (au delà de pointe)

\* De Profil : Centré

Contact Antérieur

Contact Postérieur

-- Impression de Longueur du Membre opéré :

Raccourcissement de .....mm

Allongement de .....mm

Rétablissement de la Longueur

## v Complications :

- Thromboemboliques : .....
- Hématome : .....
- Luxation :      précocé                      tardive
- Ossifications péri-articulaires :              oui                      non
- L'usure :      délai : .....      traitement : .....
- Infection :      précocé                      tardive                      chronique
- Descellement :      septique                      aseptique
  - Unipolaire :      cupule                      tige fémorale
  - Bipolaire
  - Traitement :
- Décès :      si oui :      cause du décès : .....

# RESULTATS

## I – Les données épidémiologiques :

### 1- Répartition selon l'année opératoire :

Le nombre des indications a augmenté ses dernières années (figure 1) :

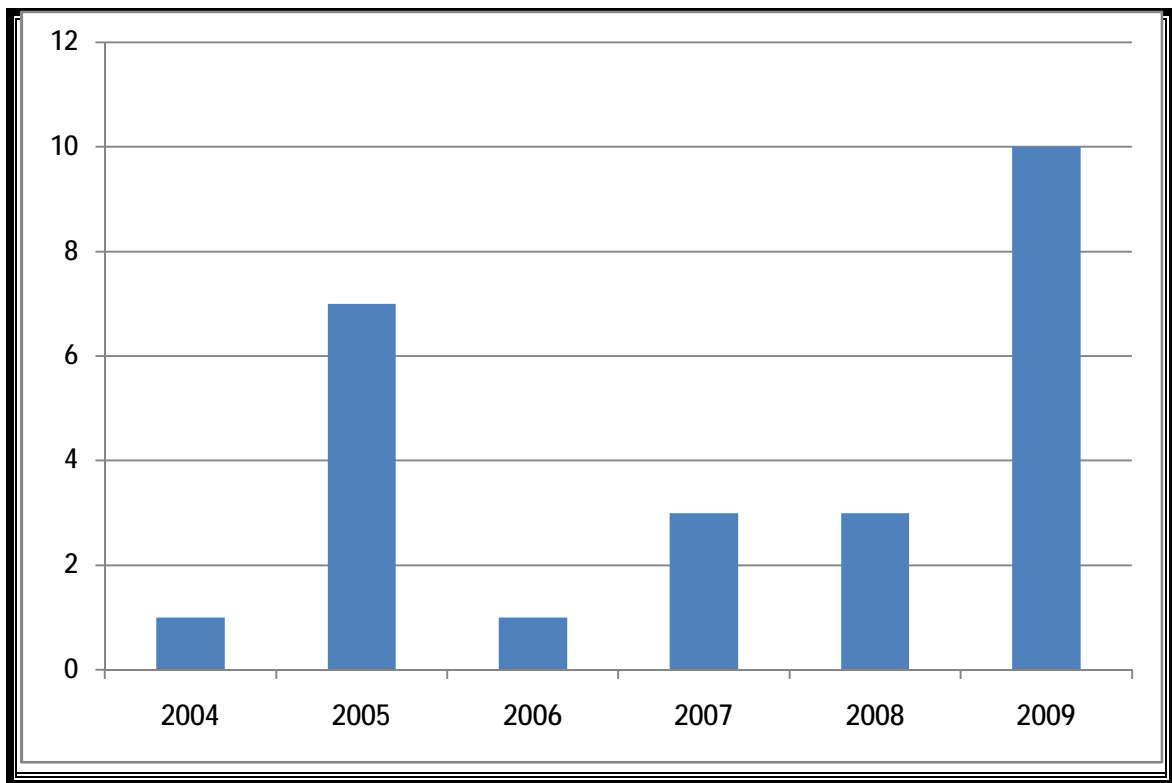


Figure 1 : nombre de PTH à double mobilité par an

## 2- Répartition par classe d'âge :

L'âge moyen à la date d'intervention des patients était de 52,5 ans, avec un intervalle allant de 27 ans à 80 ans (figure 2) :

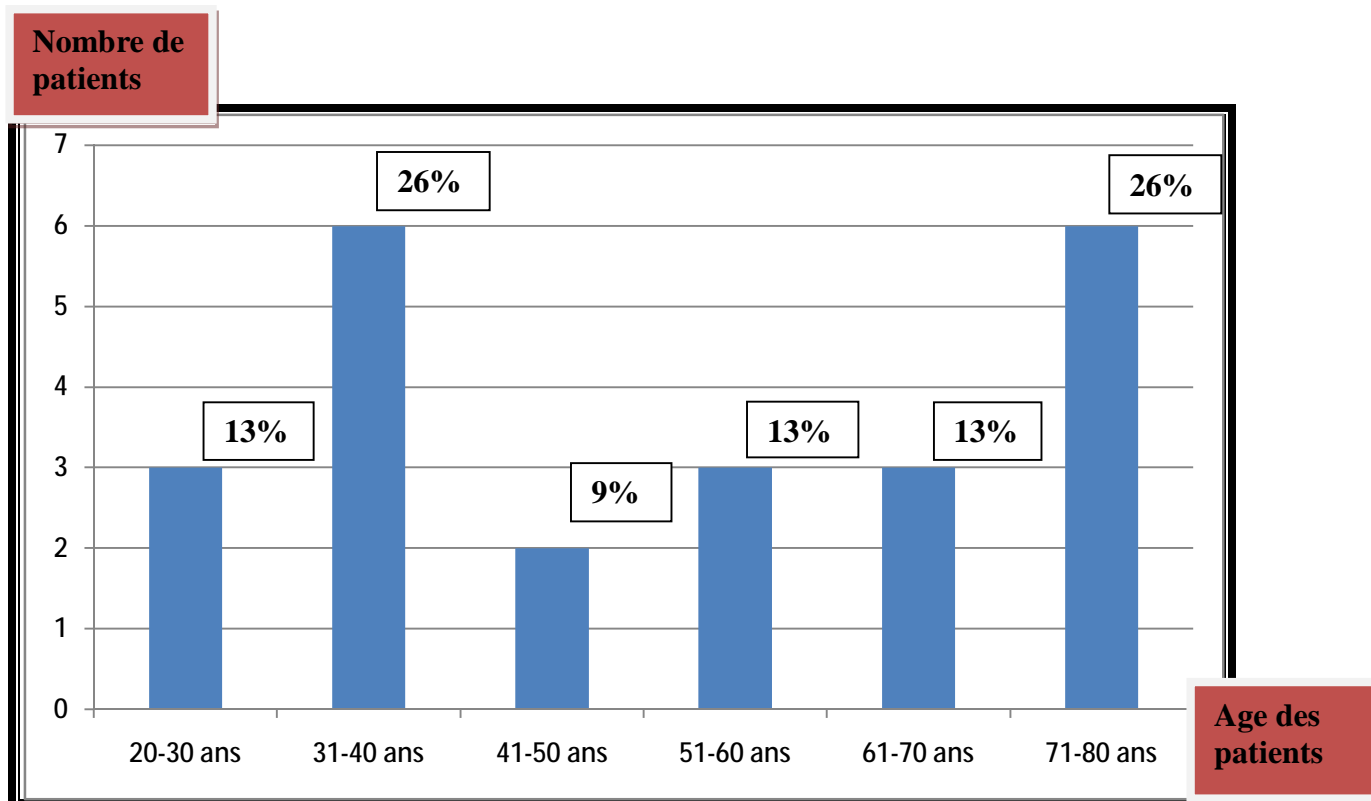


Figure 2 : répartition des malades en fonction d'âge

### 3- Répartition selon le sexe :( figure 3)

On note une légère prédominance féminine.

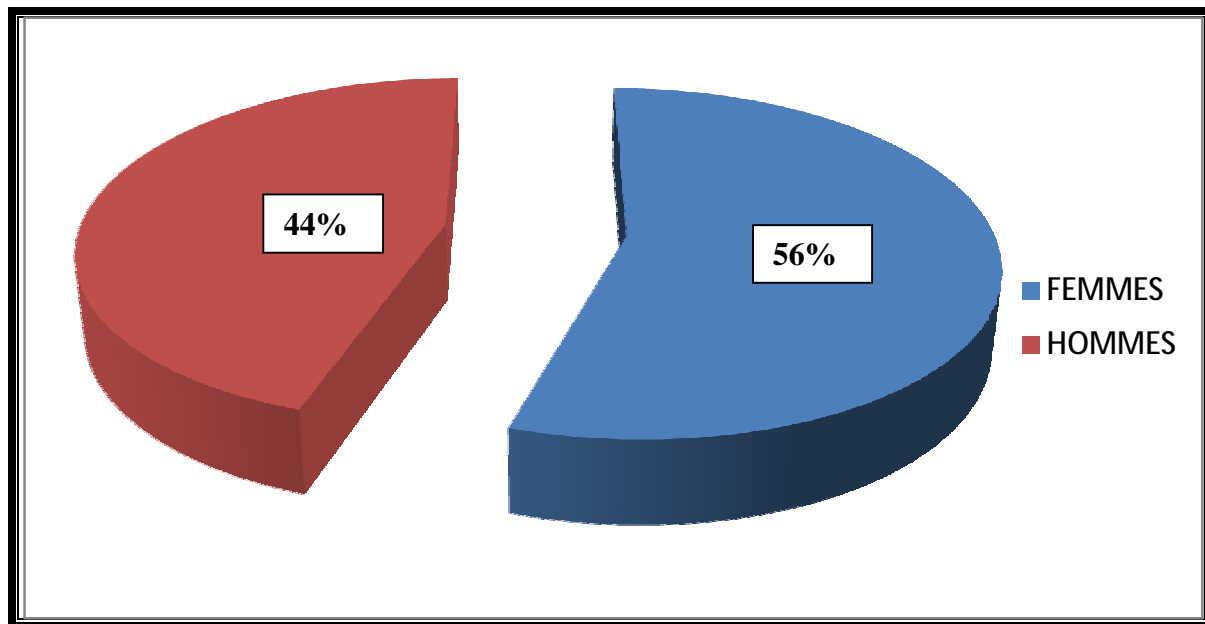


Figure 3 : répartition des malades selon le sexe

### 4- Répartition selon le côté opéré :

Nous avons noté :

- Ø 2 Implantations bilatérales, soit 8,7 %
- Ø 21 Implantations unilatérales, soit 91,3 % dont :
  - Ä 11 ont été implantées à droite, soit 47,8 %.
  - Ä Et 10 implantée à gauche, soit 43,5 %.

## 5- Les antécédents pathologiques :

Les antécédents pathologiques ont été représentés par :

### 5-1.Médicaux :

- HTA 5cas
- Diabète 2cas
- Cardiopathie 2cas
- RAA 1cas
- Maladie ulcéreuse gastroduodénale 1cas
- SPA 4cas

### 5-2.Chirurgicaux :

- un seul patient a été opéré pour coxarthrose de la hanche droite ayant bénéficié d'une prothèse totale de la hanche.
- une seule patiente a été opérée en 2006 pour carcinome canalaire du sein droit ayant bénéficiée d'un PATEY, opérée en 2008 pour fracture pathologique du col du fémur droit ayant bénéficiée d'une prothèse totale de la hanche.
- un seul patient a été opéré pour une fracture négligée du col de fémur gauche ayant bénéficié d'une prothèse de MOORE.
- une seule patiente a bénéficiée d'une amputation du gros orteil à l'âge de 7ans.
- un seul patient a été opéré pour un goitre ayant bénéficié d'une thyroïdectomie totale de la hanche.
- un seul patient a été opéré pour une fracture du col de fémur droit ayant bénéficié d'un double vissage.

## 6-Les indications opératoires :(Figure 4).

∅ les coxarthroses primitives	7 cas
∅ les coxarthroses secondaires	3 cas
∅ les fractures du col de fémur	10 cas
∅ les coxites inflammatoires sur SPA	4 cas
∅ métastases de la hanche (traitement palliatif)	1 cas

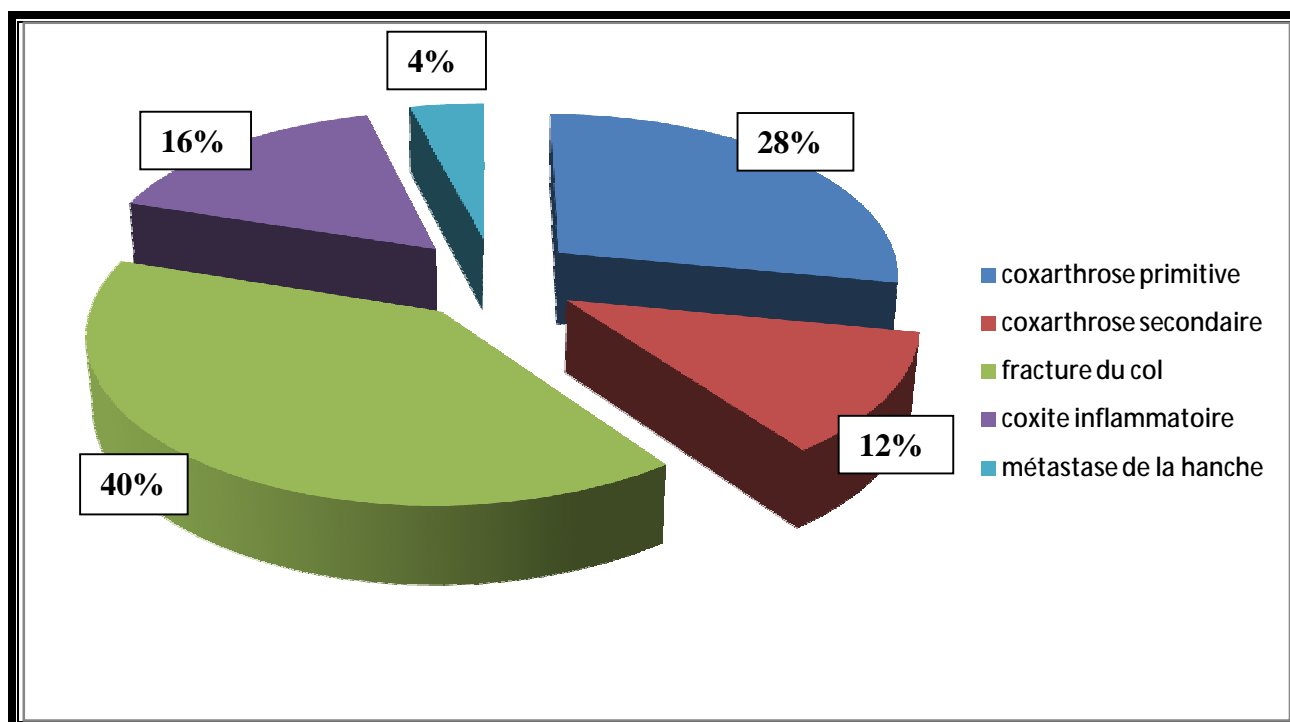


Figure 4 : Pourcentage d'indications dans notre série

## 7- le séjour hospitalier :

Le séjour hospitalier était en moyenne de 24 jours avec des extrêmes de 11 jours à 49 jours.



## II- Etudes préopératoire :

Tous nos patients ont bénéficié d'un examen somatique complet, d'une radiographie pulmonaire de face et d'un bilan biologique standard.

Nous avons classé les hanches opérées selon la classification de Postel et Merle d'Aubigné PMA qui étudie la douleur, la mobilité et la marche et leur donne une valeur de 1 à 6, permettant ainsi une évaluation globale de la fonction de la hanche avec un total de 18 points normalement (tableau I).

**Tableau I : Cotation de Postel et Merle d'Aubigné (P.M.A) [42]**

	Indolence	Mobilité	Marche
0	Douleurs très vives et continues.	Ankylose en attitude vicieuse	Marche impossible
1	Douleurs très vives et empêchant le sommeil.	Ankylose clinique avec attitude vicieuse légère ou nulle.	Seulement avec béquilles
2	Douleurs vives à la marche et empêchant toute activité limitée.	- Flexion : 40° - Abduction : 00°	Seulement avec deux cannes.
3	Douleurs vives mais tolérables avec activités limitées.	- Flexion : 40° à 60°	- Limitée avec une canne (moins d'une heure). - Très difficile sans canne.
4	Douleurs seulement après la marche disparaissant par le repos.	- Flexion : 80° à 90°.	- Avec une canne, même prolongée. - Limitée sans canne (claudication).
5	Douleurs très légères et intermittentes n'empêchant pas une activité normale.	- Flexion : 80° à 90° - Abduction : 25°	Sans canne mais claudication légère.
6	Indolence complète.	- Flexion : 90° - Abduction : 40°	Normale.

### III .Etude d'opérabilité :

#### 1-Etude clinique et radiologique :

Tous nos patients ont bénéficié d'un examen clinique complet à la recherche d'une pathologie sous-jacente pouvant contre indiquer l'acte chirurgical, l'anesthésie ou le traitement par les AINS ; la recherche d'un foyer infectieux et son traitement étaient systématiques.

Le bilan clinique et radiologique à permis :

- de préciser l'étiologie,
- d'étudier l'état du bassin, les articulations sacro-iliaques de même que la hanche controlatérale.
- de rechercher l'inégalité de longueur, l'attitude vicieuse, ainsi que les autres lésions associées.

#### 2-Etude para clinique :

Tous nos patients ont bénéficié d'un bilan paraclinique préopératoire comportant :

- Une NFS
- Un groupage sanguin
- Un dosage de la glycémie et de l'urée sanguine
- Un bilan d'hémostase
- Une radiographie pulmonaire de Face
- Un ECG
- Une VS, CRP
- Un ECBU

D'autres consultations spécialisées et examens para-cliniques spécifiques ont été réalisés selon la nécessité.

## VI. Traitement :

### 1- Technique :

#### 1-1 Salle d'opération -préparation du malade :

Tous nos patients ont bénéficié d'une préparation locale qui a consisté en un rasage du membre inférieur et du pubis et une désinfection cutanée de la région opératoire par de la Bétadine dermique avant l'intervention.

L'intervention s'est déroulée dans une salle réservée exclusivement à la chirurgie aseptique.

#### 1-2 Type d'anesthésie (Figure 5).

L'intervention à lieu sous anesthésie générale dans 24 cas (96 %) et sous rachianesthésie dans 1 cas, soit (4 %).

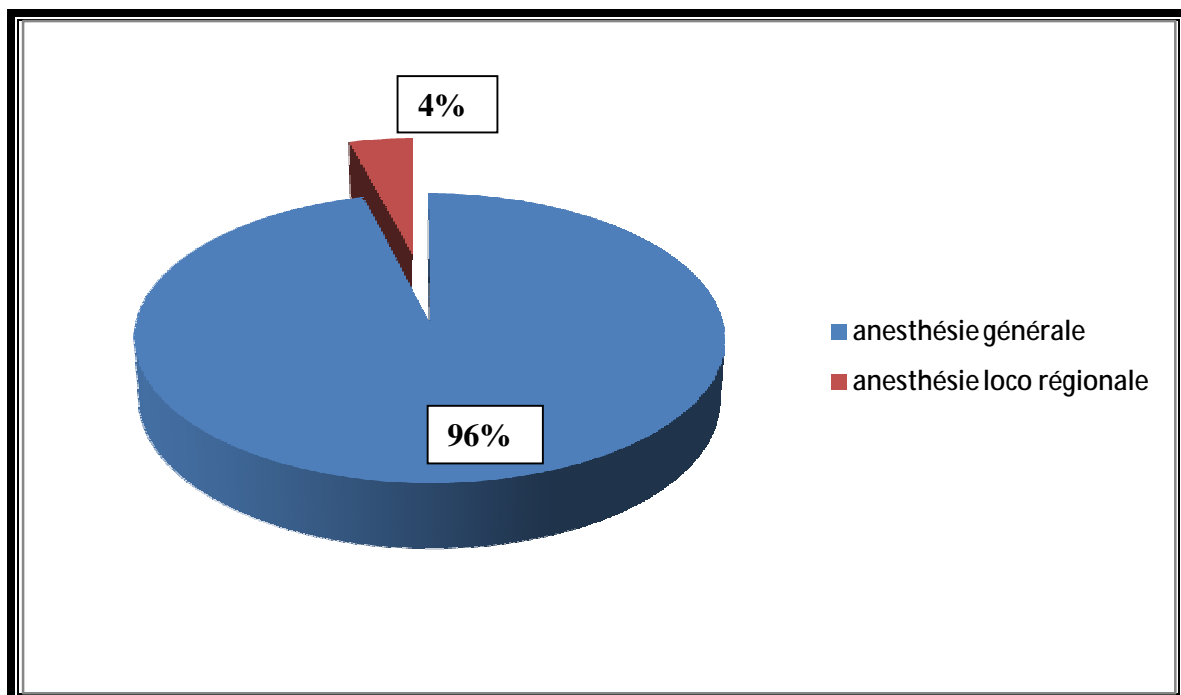


Figure 5 : type d'anesthésie

1-3 Voie d'abord :

La voie d'abord postéro externe de MOORE a été utilisée chez 100% de nos patients.

1-4 Type de prothèse :

Toutes les PTH mises en place avaient un couple de frottement métal polyéthylène.

Nous rapportons l'utilisation de prothèse totale de la hanche à double mobilité non cimentée dans 10 cas soit 40 % des hanches tandis que la prothèse totale de la hanche à double mobilité cimentée a été utilisée dans 15 cas soit 60 %. (Figure 6).

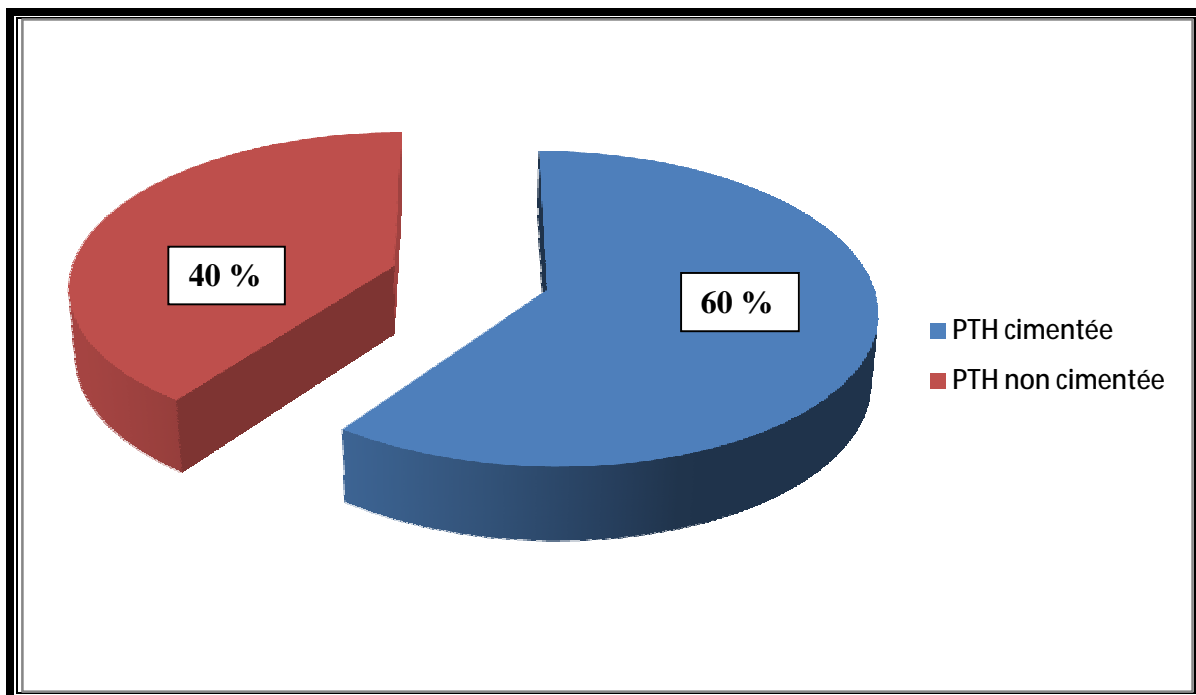


Figure 6 : Type de PTH à double mobilité (cimentée ou non)

## 2-Traitement Postopératoire :

### 2-1 Le traitement médical :

Tous nos patients ont reçu un traitement :

- Antibiothérapie pendant 48 heures.
- Anticoagulants par héparine à bas poids moléculaire.
- Anti-inflammatoires non stéroïdiens et Antalgiques.

### 2-2 La rééducation :

La rééducation a été démarrée dès l'ablation des redons, elle consistait à des exercices de mobilisation de pieds et de quelques contractions isométriques.

L'entraînement à la marche se faisait à l'aide de deux béquilles dès les 48 premières heures, avec apprentissage des règles anti-luxation.

## V. Complications :

### 1- Complications per -opératoires:

Un choc hémorragique ayant bien répondu au remplissage a été observé chez un patient.

### 2-Complications post -opératoires :

#### 2-1 Complications infectieuses :

Dans notre série, nous n'avons pas eu de cas d'infections.

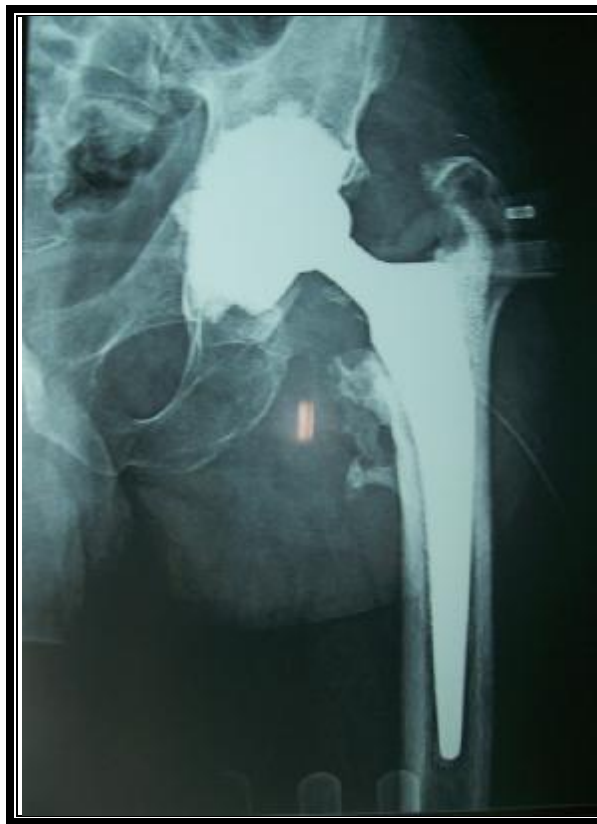#### 2-2 Complications thromboemboliques :

Dans notre série, nous avons noté un seul cas de thrombophlébite qui a bien répondu au traitement.

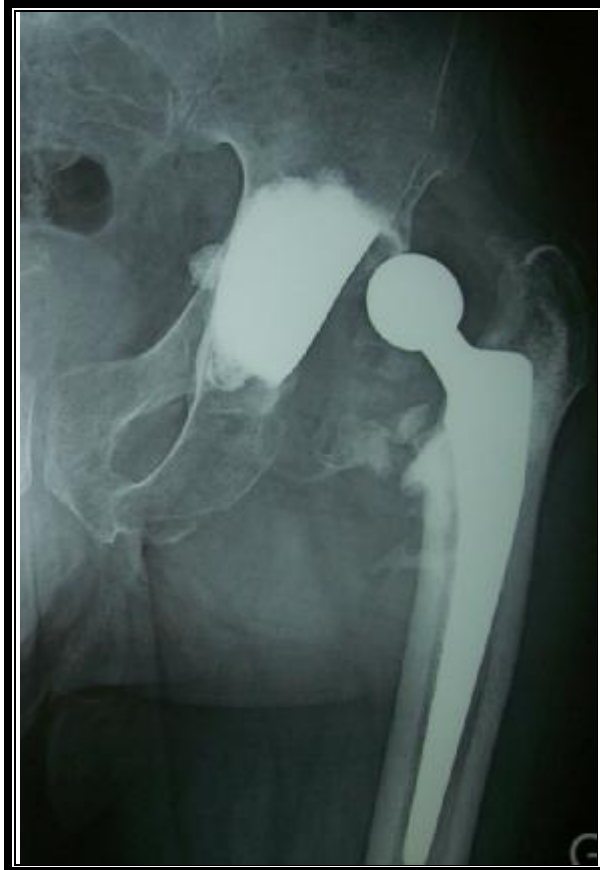### 2-3 Luxation de la prothèse :

Dans notre série, une luxation de prothèse a été observée chez un seul patient soit 4 % des cas.

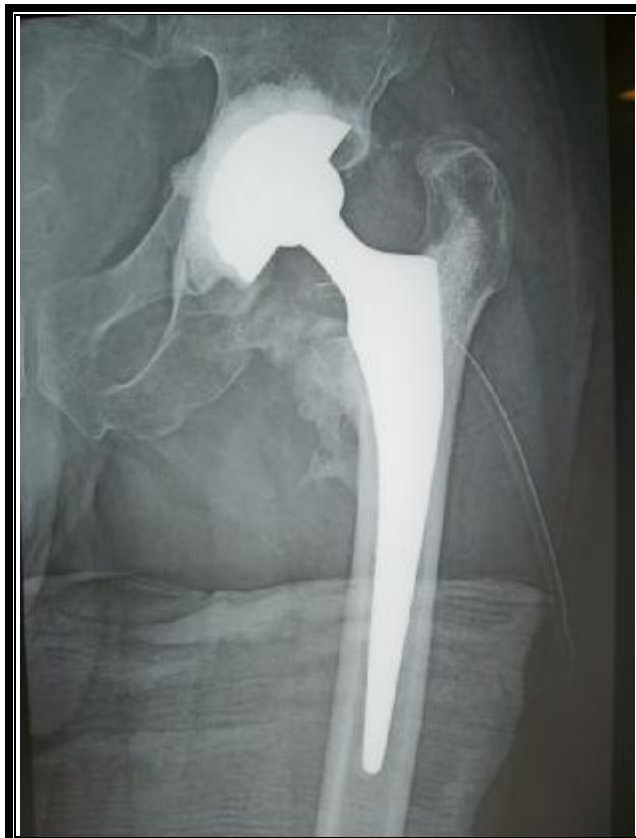C'est une luxation postérieure d'une PTH à double mobilité posée chez un patient de 60 ans sur fracture négligée du col de fémur gauche ayant bénéficié initialement d'une prothèse de MOORE s'est révélée à 4 mois en post-opératoire et a été traitée par reprise chirurgicale.



Cliché 1 : NE : 517/09, âge : 60 ans, diagnostic : fracture négligée du col de fémur



Cliché 2 : NE 517/09, luxation de PTH



Cliché 3 : NE : 517/09, réduction de la luxation de PTH

#### 2-4 Descellement septique :

Dans notre série, nous n'avons pas eu de cas de descellement septique.

#### 2-5 Descellement aseptique :

Dans notre série, nous n'avons pas eu de cas de descellement aseptique.

#### 2-6 Fracture du fémur post-opératoire :

Aucun cas de fracture de fémur n'a été observé dans notre série.

## VI. Résultats thérapeutiques :

### 1- Recul post opératoire :

Tous nos patients ont été régulièrement suivis en consultation.

Le recul moyen était de 32 mois (2,7 ans), avec des extrêmes de 6mois à 5 ans.

### 2- Evaluation fonctionnelle :

Nous avons évalué les résultats fonctionnels des hanches opérées selon la cotation de Postel Merle d'Aubigné (PMA). Les résultats au dernier contrôle sont représentés comme suite :

Globalement, le score PMA moyen est passé de 7-14 en préopératoires à 15-18 au dernier recul post-opératoire.

#### 2-1 Résultats sur la douleur :

Les meilleurs résultats concernent la douleur qui est passée en moyenne de 2,7 à 5,8.



80 % de nos patients n'ont jamais signalé de douleur, ni à la marche, ni à la reprise de l'appui, ni lors de la révision.

### 2-2 Résultats sur la mobilité :

L'arthroplastie totale de la hanche à double mobilité a beaucoup amélioré la mobilité de nos patients ainsi : 75 % des hanches ont eu un PMA = 6 en postopératoire, 18,75 % des hanches ont eu un PMA = 5 et 6,25 % des hanche un PMA = 4.

En moyenne la mobilité est passée de 3,2 en préopératoire à 5,4 au plus grand recul.

### 2-3 Résultats sur la marche :

Les résultats sur la marche étaient très encourageants, puisque le score PMA moyen pour la marche est passé de 2,3 à 5,3 au plus grand recul.

## 3- Evaluation radiologique :

L'évaluation radiologique a été basée sur des clichés radiologiques du bassin de face stricte ainsi que des radiographies de la hanche opérée de face prenant la totalité de la prothèse.

L'étude soigneuse des radiographies successives et leur confrontation avec le cliché postopératoire précoce, constituent le temps principal de la surveillance de toutes les arthroplasties totales de la hanche qu'on a implanté afin de dépister des complications débutantes et de proposer une réintervention.

Ainsi les clichés radiologiques sont analysés selon les critères suivants :

### 3-1 Au niveau de la pièce cotyloïdienne :

L'angle d'inclinaison de la cupule par rapport à la ligne bi-ischiatique il est normalement de 45°.

La position du cotyle par rapport à la ligne innominée (protrusion) et à la partie supérieure du trou obturateur il est normalement <2 mm.

### 3-2 Au niveau de la pièce fémorale :

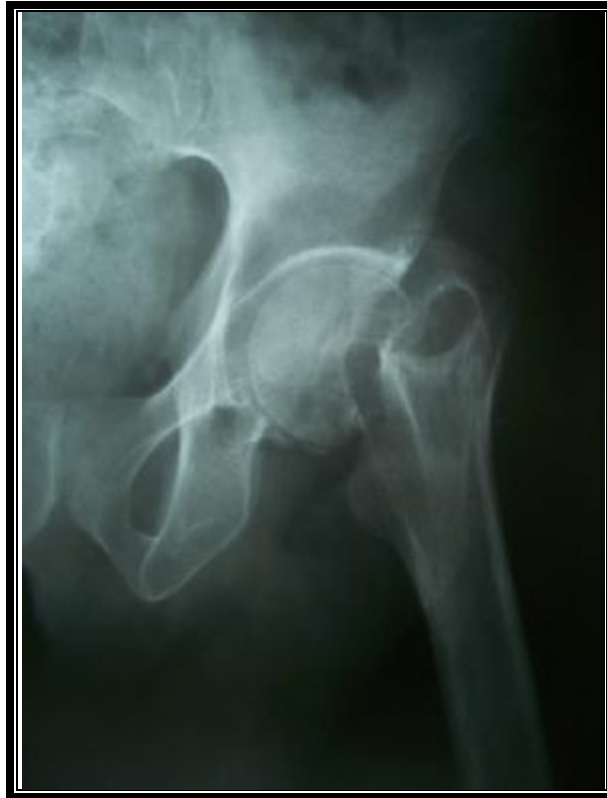- La position de la pièce fémorale par rapport à l'axe du fémur : varus, valgus ou neutre.
- Index bi cortical.
- Queue de ciment

## VII. Résultats globaux :

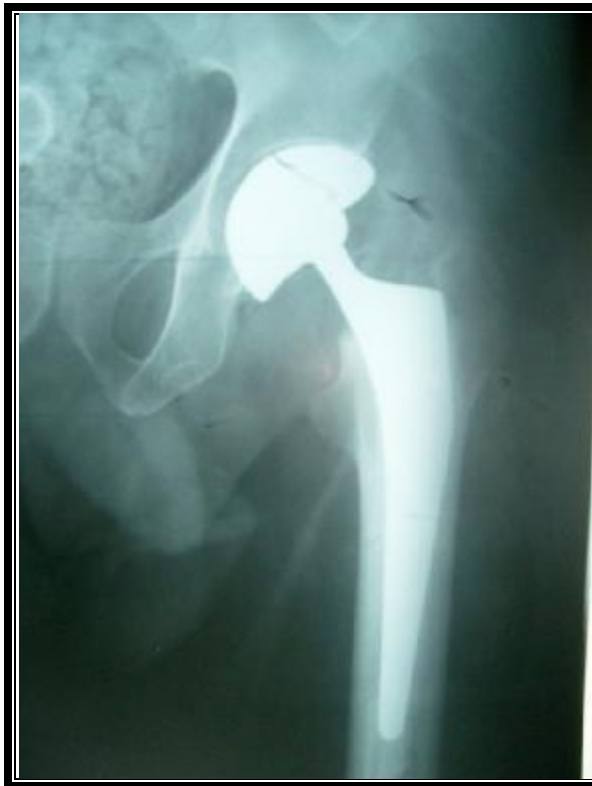Dans notre série les résultats sont satisfaisants :

- Excellents dans 40 % des cas.
- Bons dans 50 % des cas.
- Moyens dans 10 % des cas.

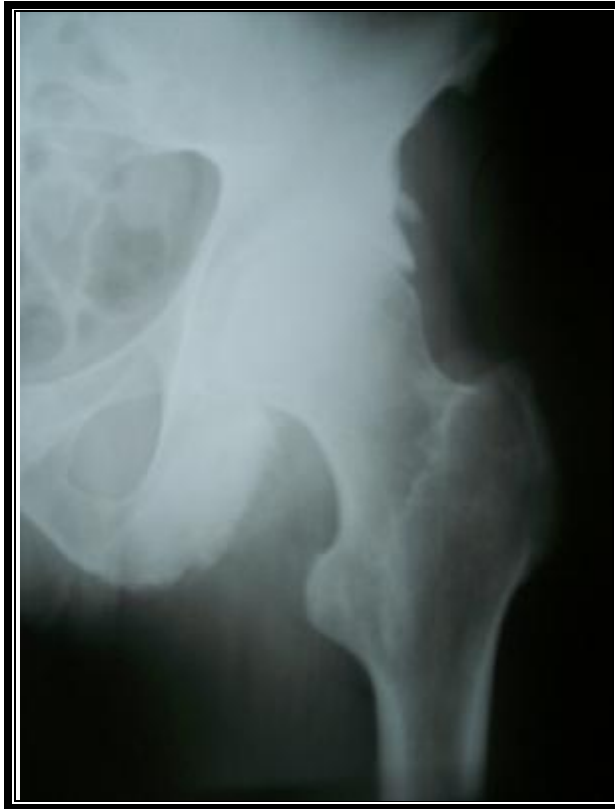Ces résultats nous poussent à être optimistes par rapport à la qualité de vie qu'offre le traitement par arthroplastie totale de la hanche à double mobilité.



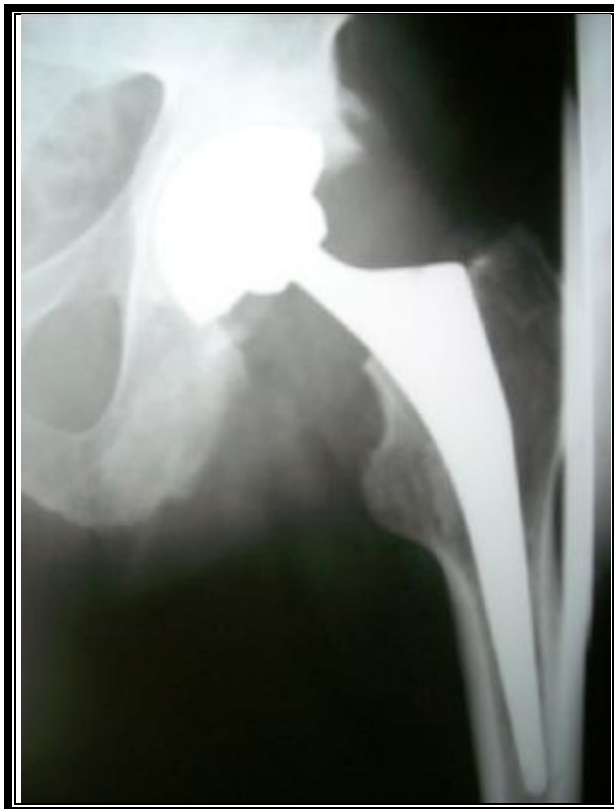Cliché 1 : NE : 106/05, âge : 57 ans, diagnostic : fracture du col de fémur gauche



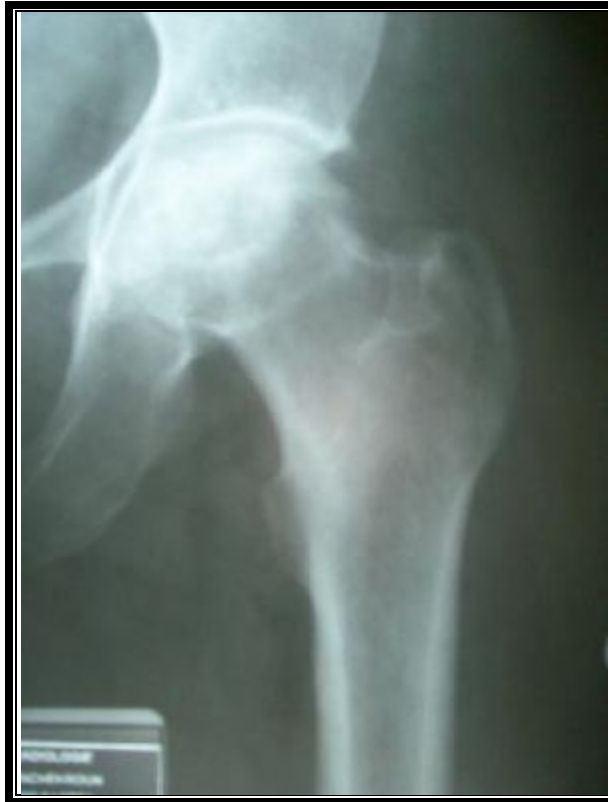Cliché 2 : NE : 106/05, PTH double mobilité gauche



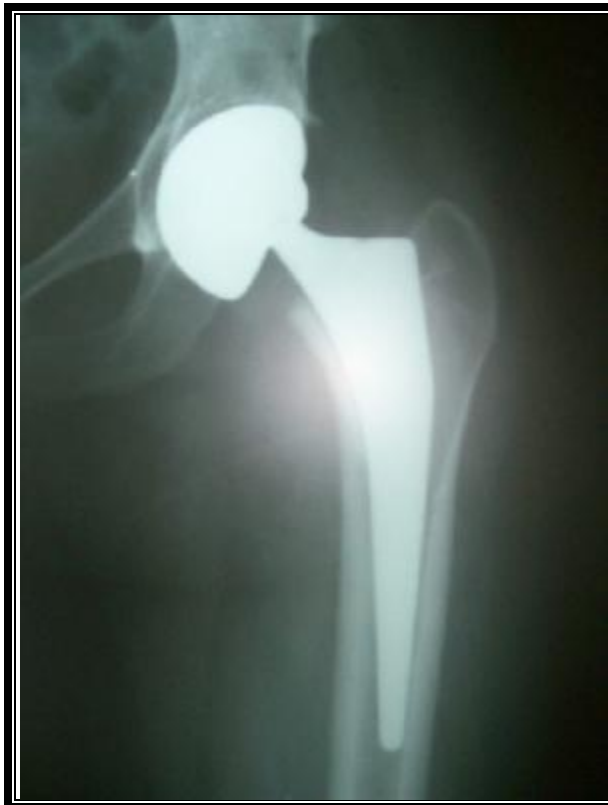Cliché 3 : NE : 160/05, âge : 34 ans, diagnostic : coxite inflammatoire (SPA)



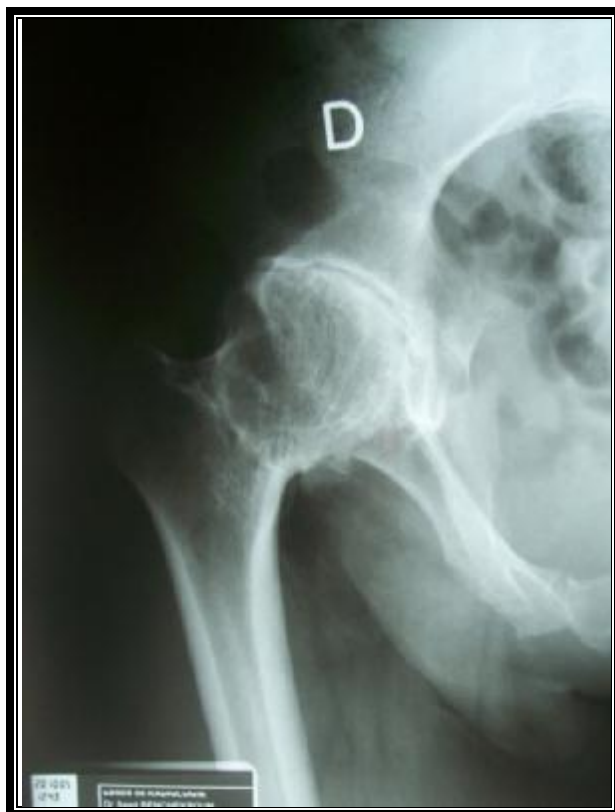Cliché 4 : NE : 160/05, PTH double mobilité gauche



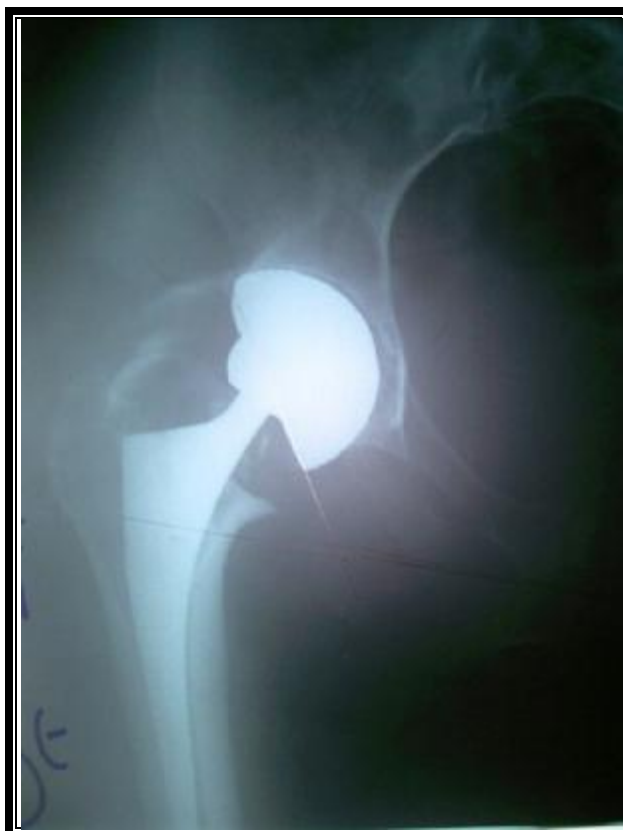Cliché 5 : NE : 295/05, âge : 28 ans, diagnostic : coxarthrose secondaire  
(ostéocondrite)



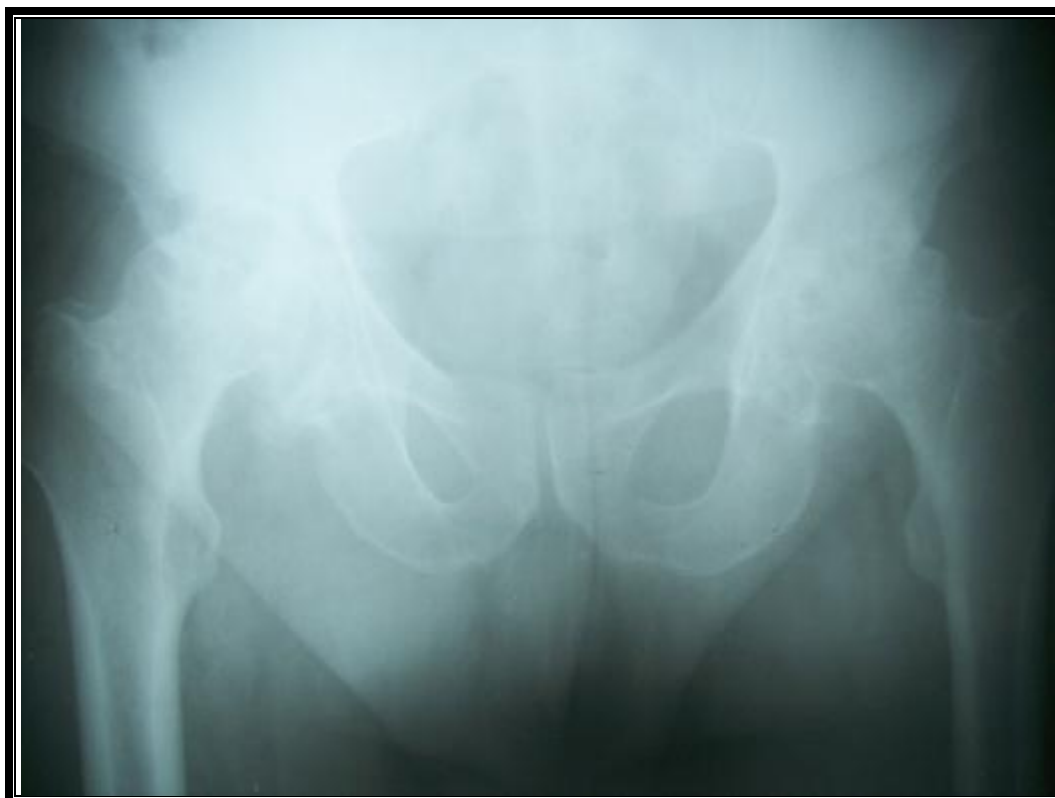Cliché 6 : NE : 295/05, PTH double mobilité gauche



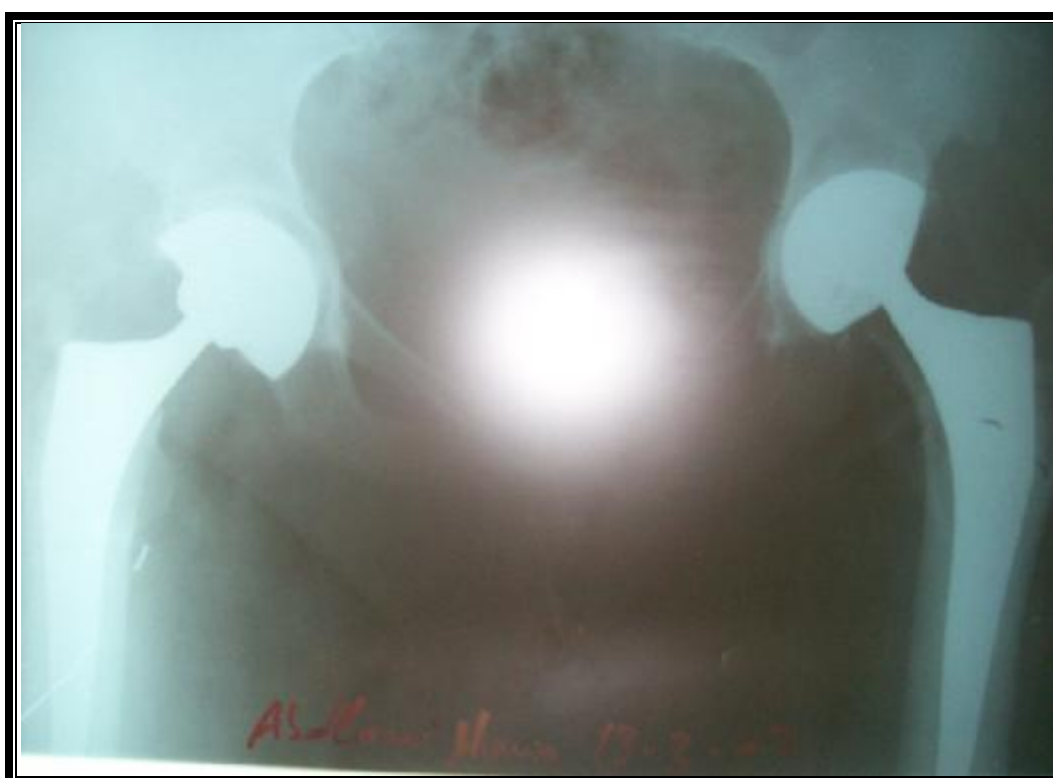Cliché 7 : NE 943/05, âge : 31 ans, diagnostic : coxarthrose secondaire droite (ostéocondrite).



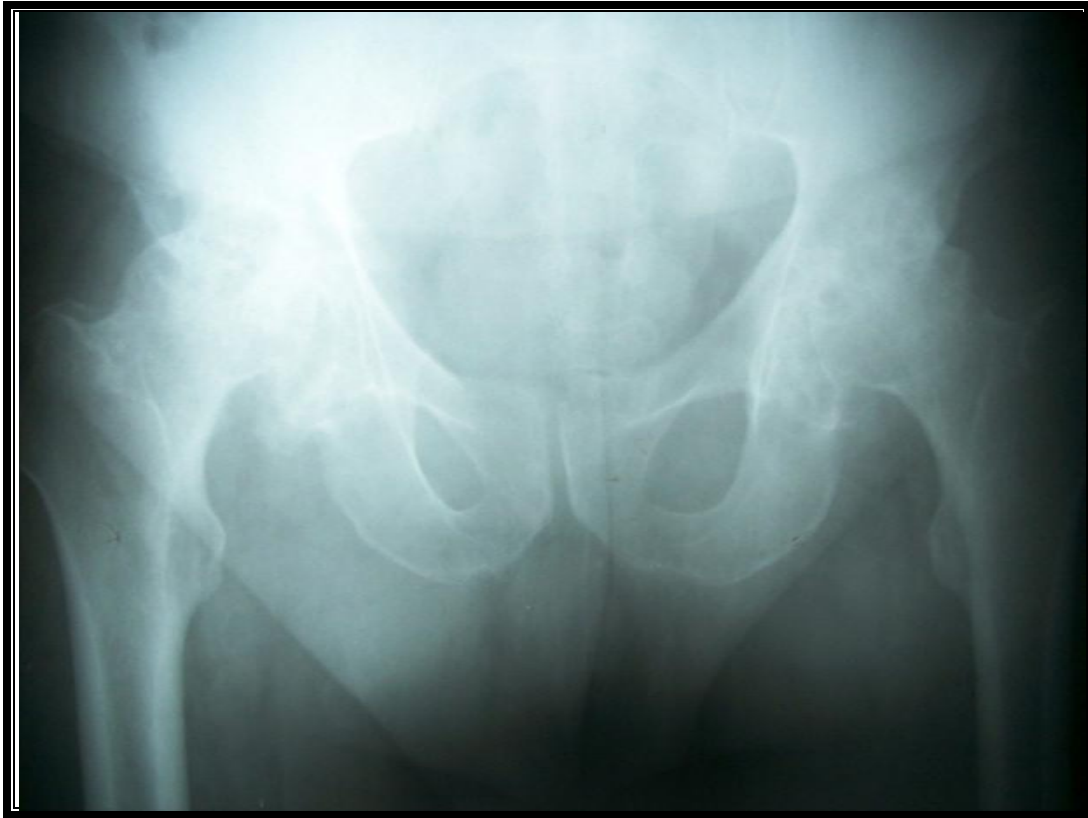Cliché 8 : NE : 943/05, PTH double mobilité droite



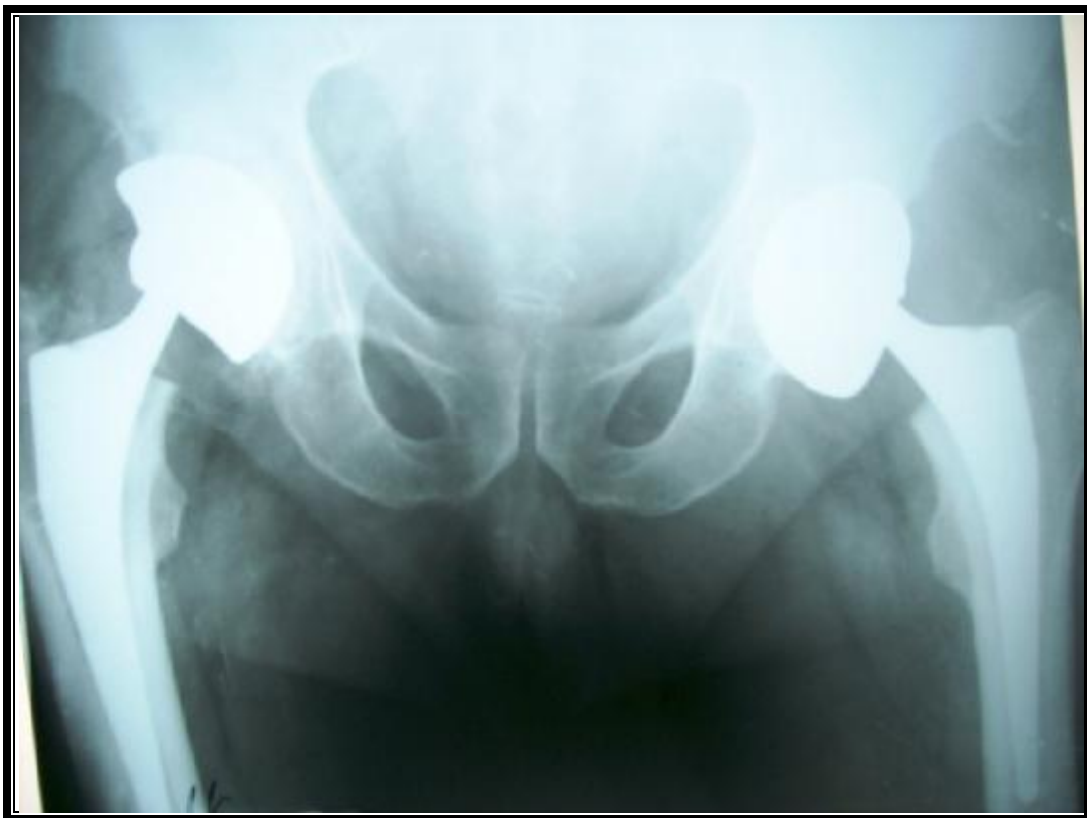
Cliché 9 : NE : 124/07, âge : 45 ans, diagnostic : coxarthrose primitive bilatérale



Cliché 10 : NE : 124/07, PTH double mobilité bilatérale

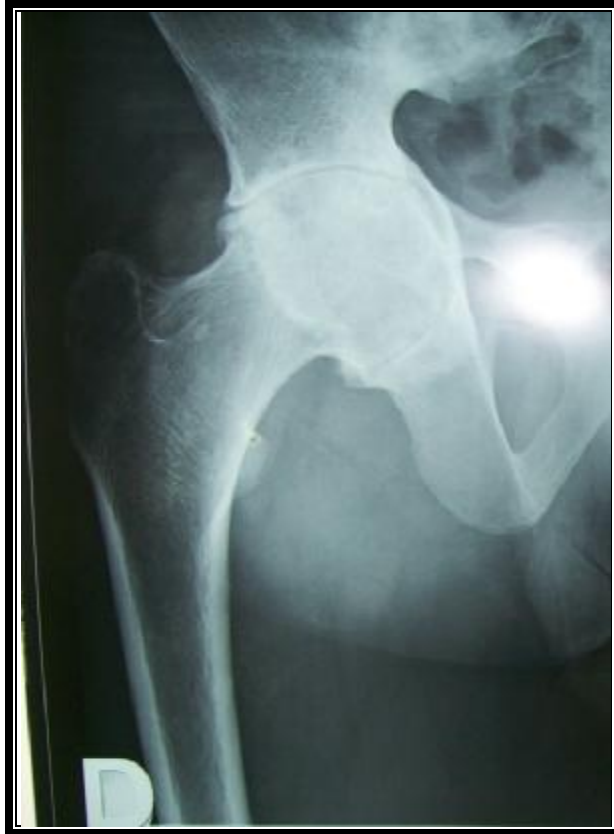

Cliché 11 : NE 29/08, âge : 72 ans, diagnostic : coxarthrose primitive bilatérale

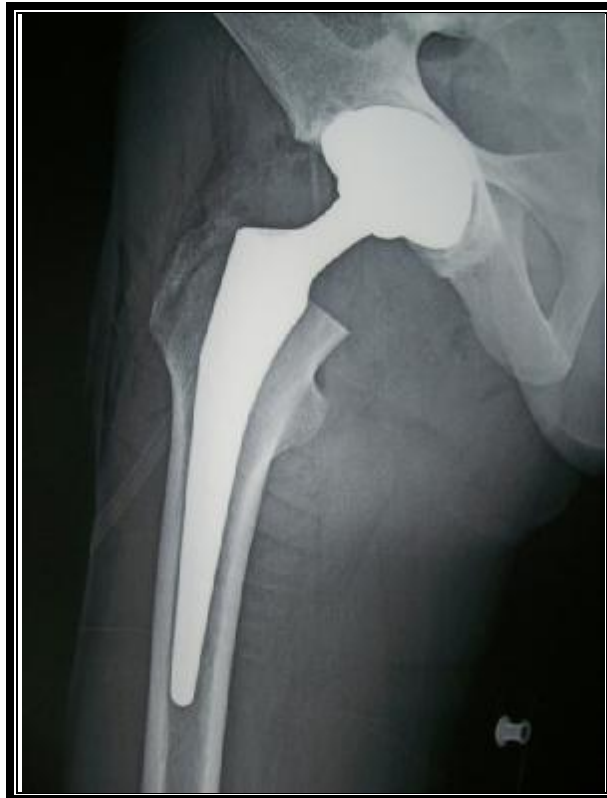

Cliché 12 : NE 29/08, PTH double mobilité bilatérale

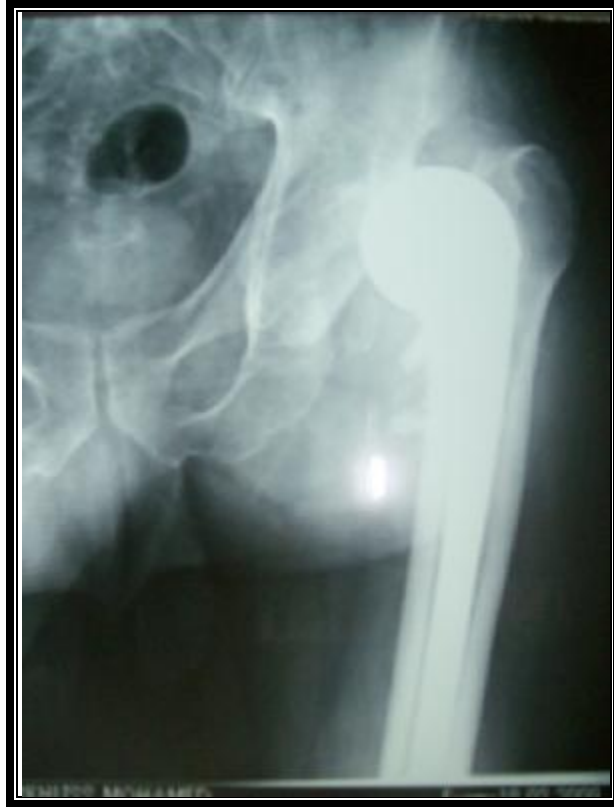



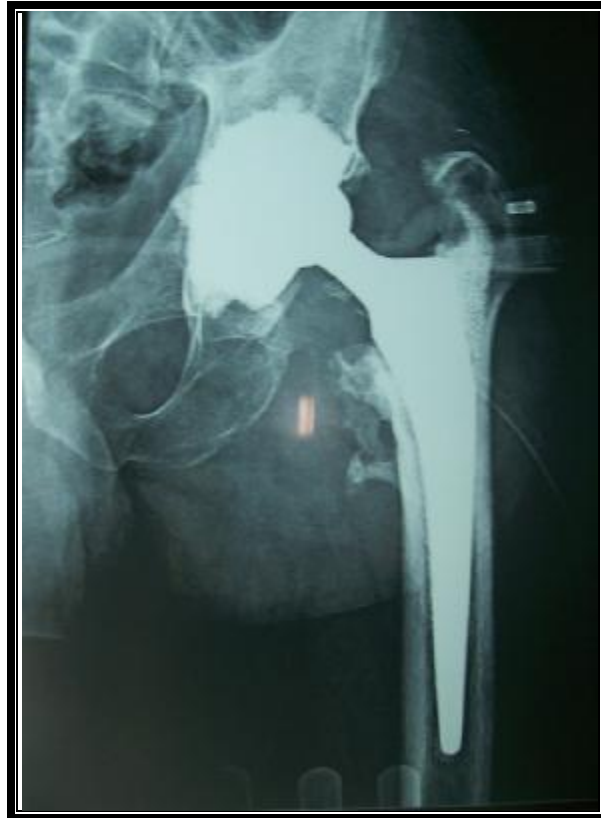Cliché 13 : NE : 127/09, âge : 27 ans, diagnostic : coxite inflammatoire droite (SPA)



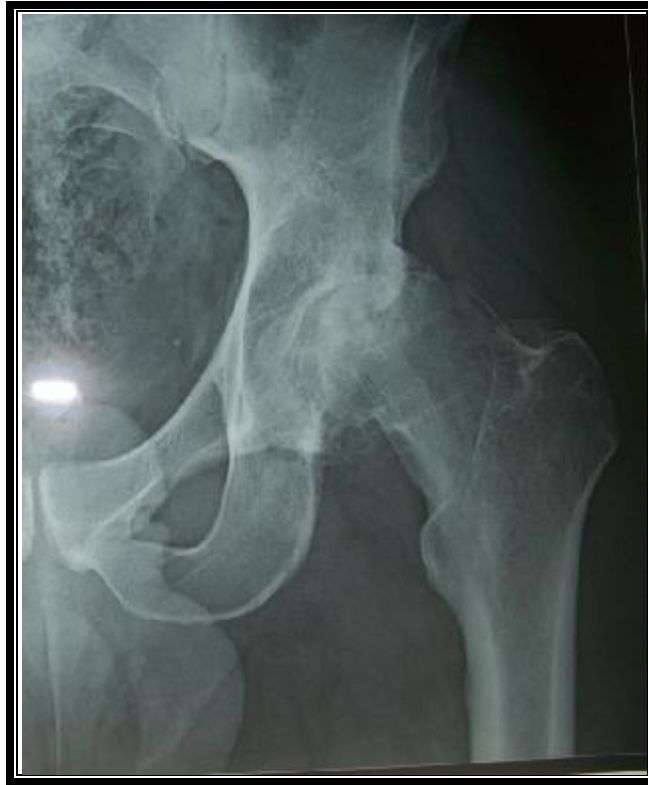Cliché 14 : 127/09, PTH double mobilité droite



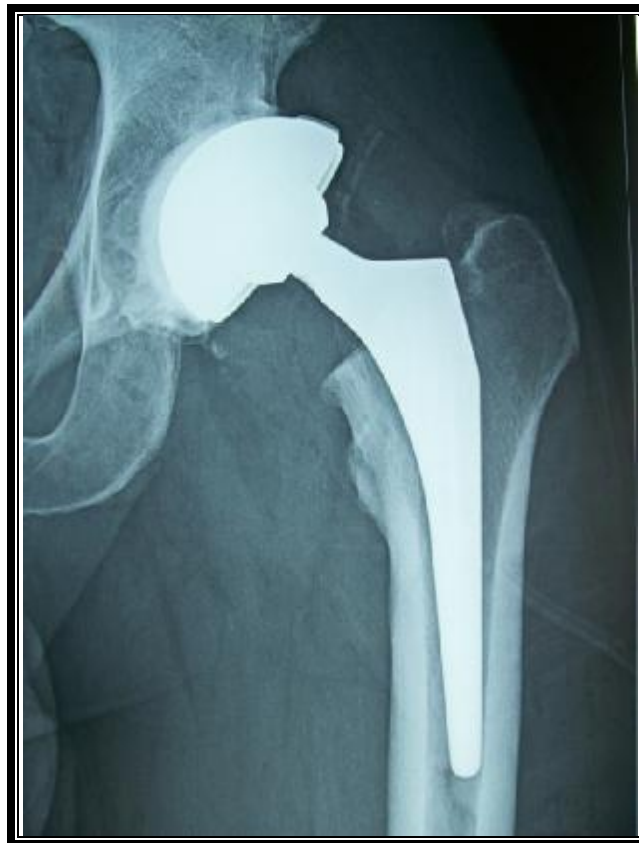Cliché 15 : NE : 128/09, âge : 60 ans, diagnostic : luxation de prothèse de MOORE



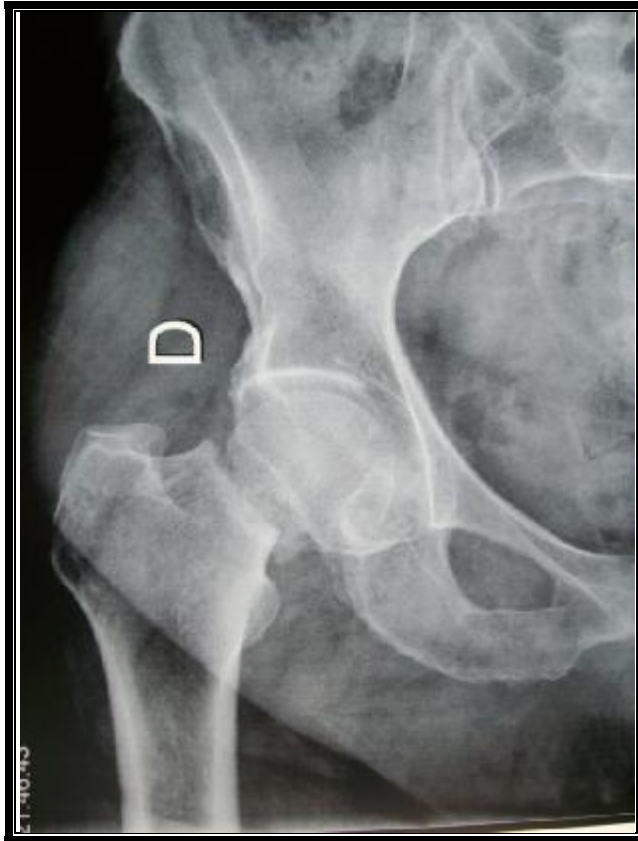Cliché 16 : NE : 128/09, PTH double mobilité gauche



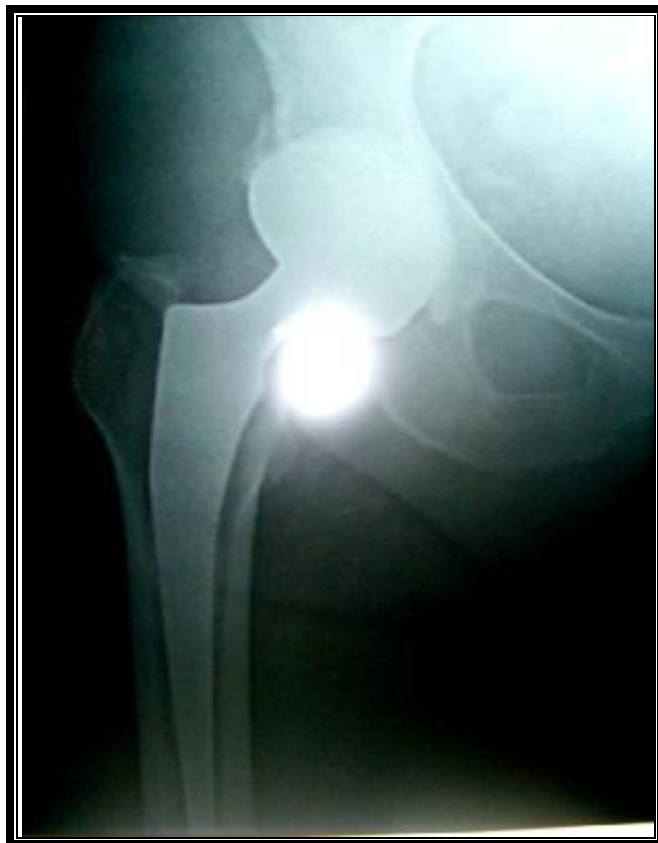Cliché 17 : NE : 195/09, âge : 44 ans, diagnostic : coxarthrose  
secondaire gauche (dysplasie du cotyle).



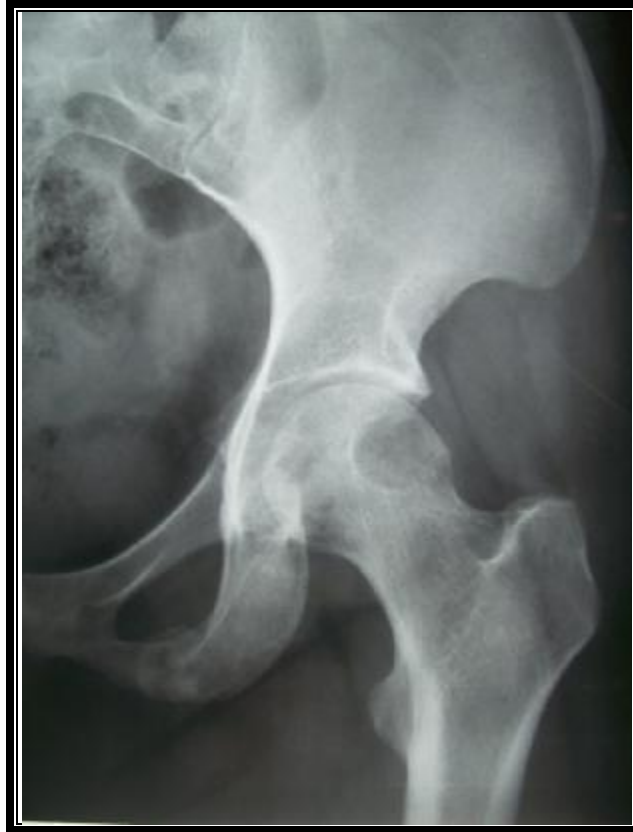Cliché 18: NE : 195/09, PTH double mobilité gauche



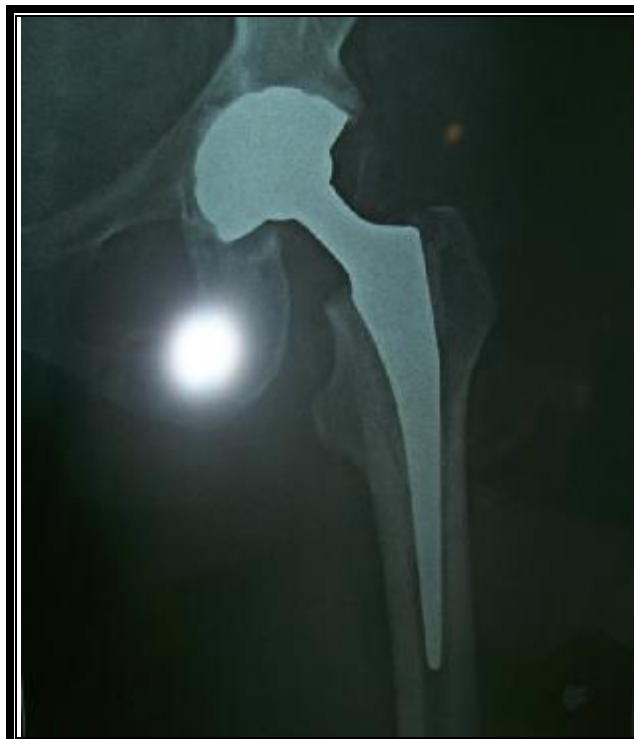Cliché 19 : 352/09, âge : 73 ans, diagnostic : fracture du col de fémur droit



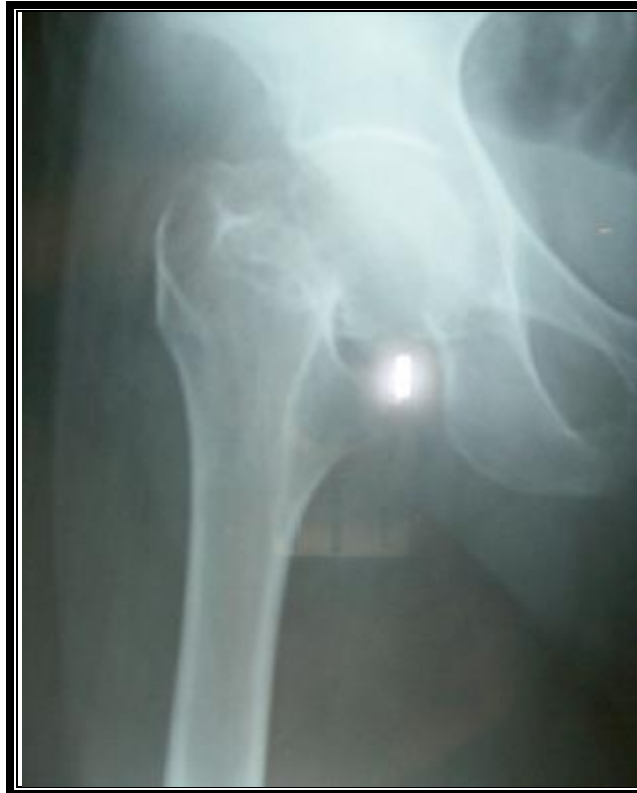Cliché 20 : NE : 352/09, PTH double mobilité droite



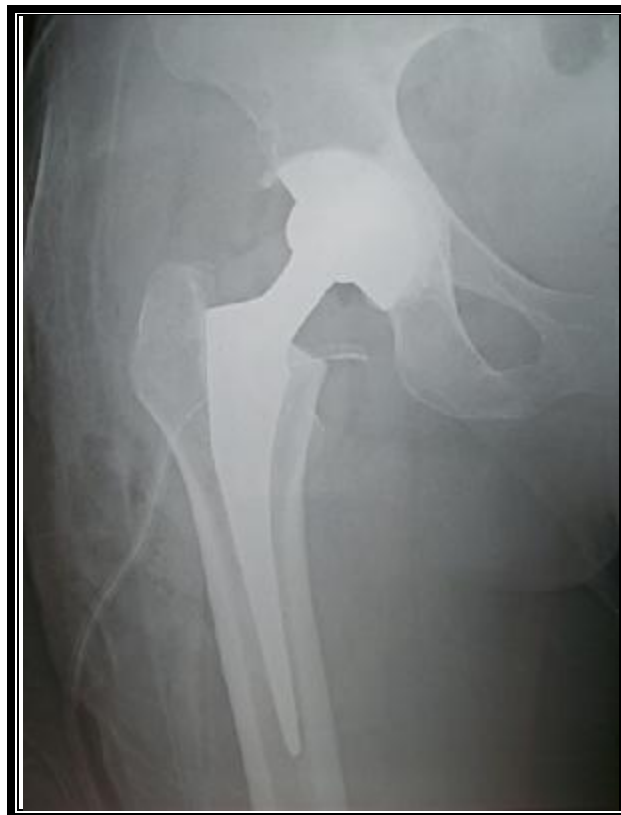Cliché 21 : NE : 541/09, âge : 30 ans, diagnostic : métastases de la hanche gauche



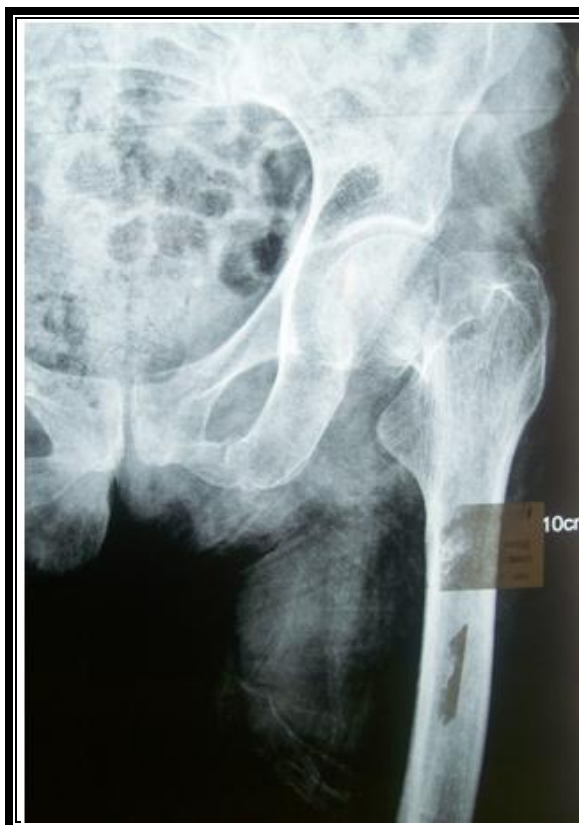Cliché 22 : NE : 541/09, PTH double mobilité gauche



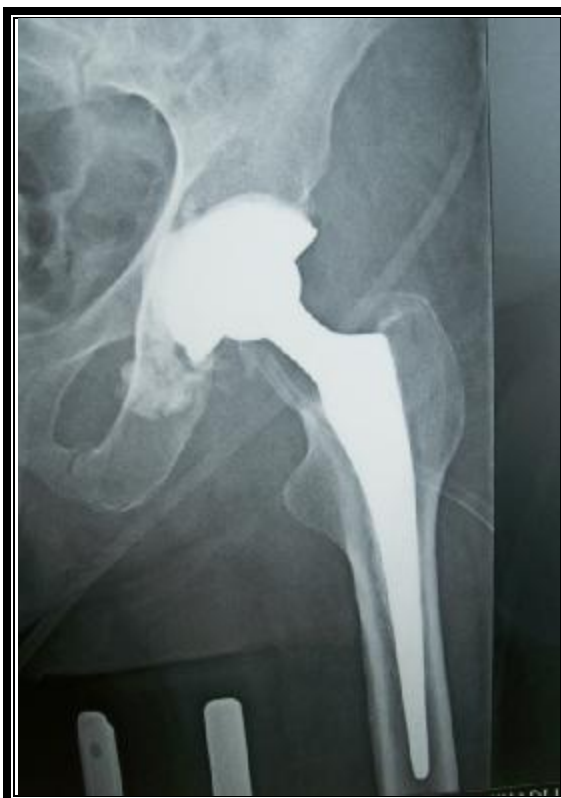Cliché 23 : NE : 570/09, âge : 80 ans, diagnostic : fracture du col du fémur droit



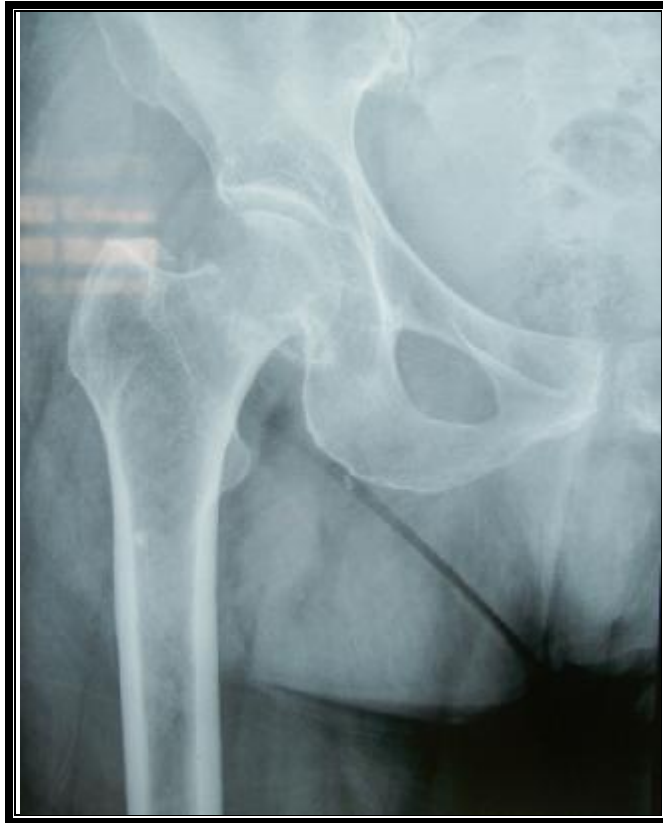Cliché 24 : NE : 570/09, PTH double mobilité droite



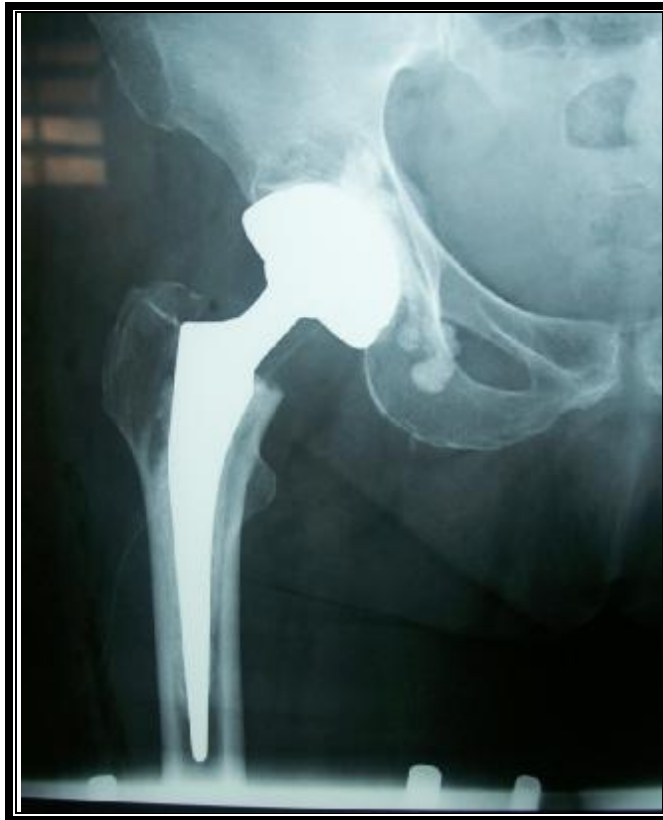Cliché 25: NE : 709/09, âge : 73 ans, diagnostic : fracture du col de fémur gauche



Cliché 26 : NE : 709/09, PTH double mobilité gauche

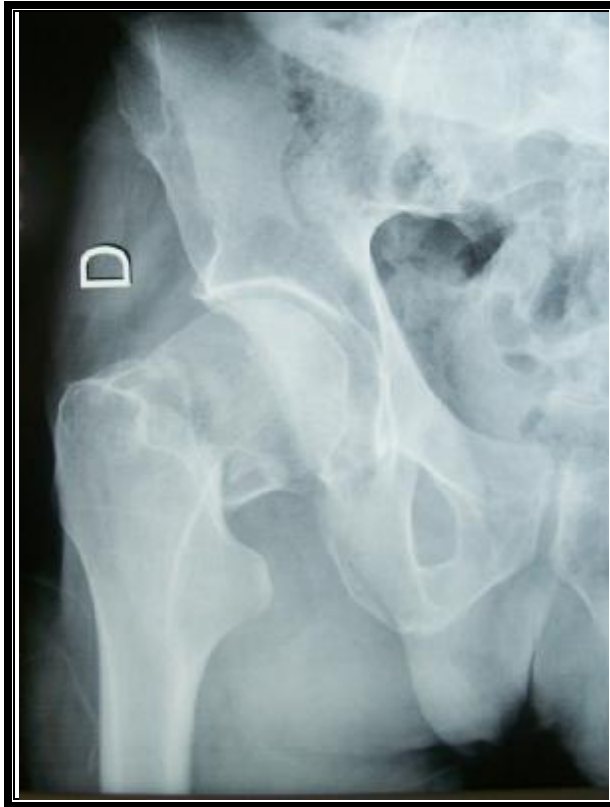

Cliché 27 : NE : 713/09, âge : 70 ans, diagnostic : fracture du col de fémur droit

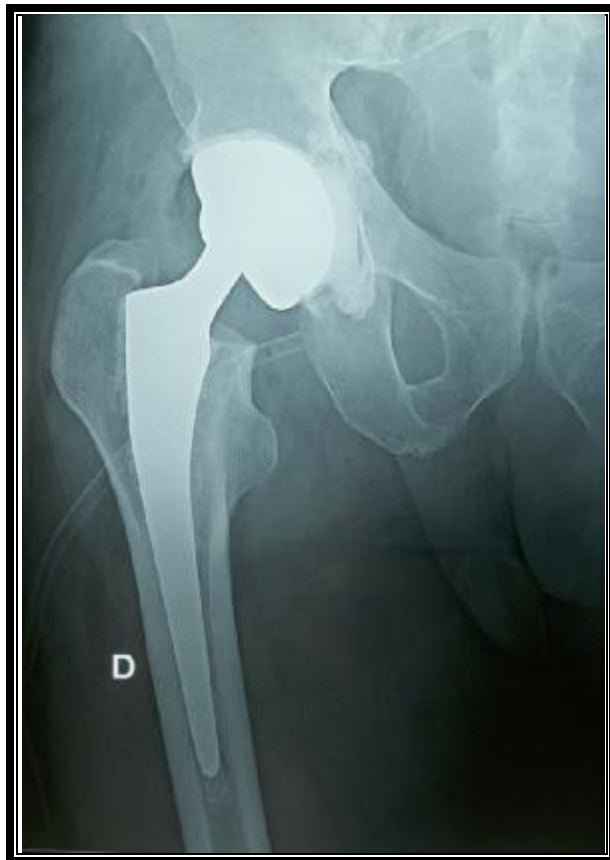

Cliché 28 : NE : 713/09, PTH double mobilité droite





Cliché 29, NE : 790/09, âge : 60 ans, diagnostic : fracture du col de fémur droit



Cliché 30 : NE : 790/09, PTH double mobilité droite

# DISCUSSION

Notre série de 25 prothèses totale de la hanche à double mobilité présente un faible taux de complications, aucun cas de descellement et nous n'avons déploré qu'une seule luxation. Nous ne devons pas oublier le faible recul de notre série surtout comparé aux prothèses cervicocéphaliques simples, ce qui est bien explicable vu l'ancienneté de ces dernières. Ces résultats sont donc à interpréter avec prudence. Dès lors, nous devons nous appuyer sur les résultats d'autres séries pour répondre à quelques questions qu'on se posait au début de notre expérience :

La prothèse totale de la hanche à double mobilité a-t-elle des résultats qui sont durables ? A-t-elle des complications qui lui soient particulières ? A-t-elle de meilleurs résultats que les prothèses cervicocéphaliques simples ? Peut-on s'élargir à d'autres indications ?

## I. Epidémiologie :

### 1 L'âge :

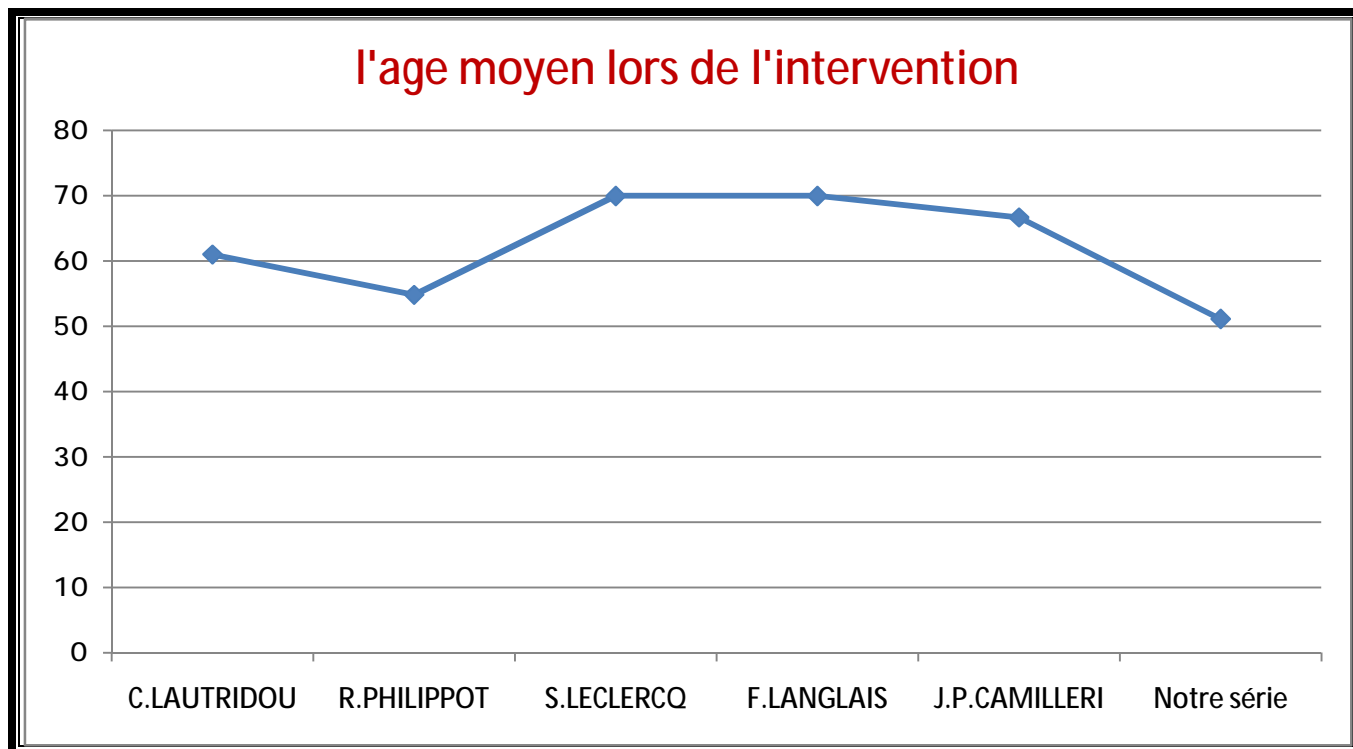
L'âge est un argument qui va pénaliser les résultats. Les indications initiales de PTH à double mobilité étaient initialement représentée par les fractures du col du fémur, les reprises de prothèse totale de hanche ainsi que les patients à risques (sujet de plus de 70 ans, troubles neurologiques, obésité, alcoolisme...). Par contre, du fait des bons résultats constatés, on a tendance à élargir l'indication aux coxarthroses « banales ». La seule restriction semble être le sujet jeune chez qui on peut craindre la survenue d'une luxation intra-prothétique.

Dans notre série, l'âge moyen des patients opérés était de 52,5 ans (23 cas), il était de 61 ans dans la série de Lautridou [43] qui incluait 389 cas, 54,8 ans dans la série de Philippot [44] qui incluait 438 cas, 70 ans dans la série de Leclercq [45] qui incluait 194 cas, 70 ans également ans dans la série de Langlais[46] qui incluait

55 cas et de 66,7 ans dans la série de Camilleri[47] qui incluait 100 cas (tableau II, graphique 1).

Tableau II : l'âge moyen lors de l'intervention

Auteurs	Nombre de cas	L'âge moyen
C.LAUTRIDOU [43]	389	61 ans
R.PHILIPPOT [44]	438	54,8 ans
S.LECLERCQ [45]	194	70 ans
F.LANGLAIS [46]	55	70 ans
J.P.CAMILLERI [47]	100	66,7 ans
Notre série	23	52,5 ans



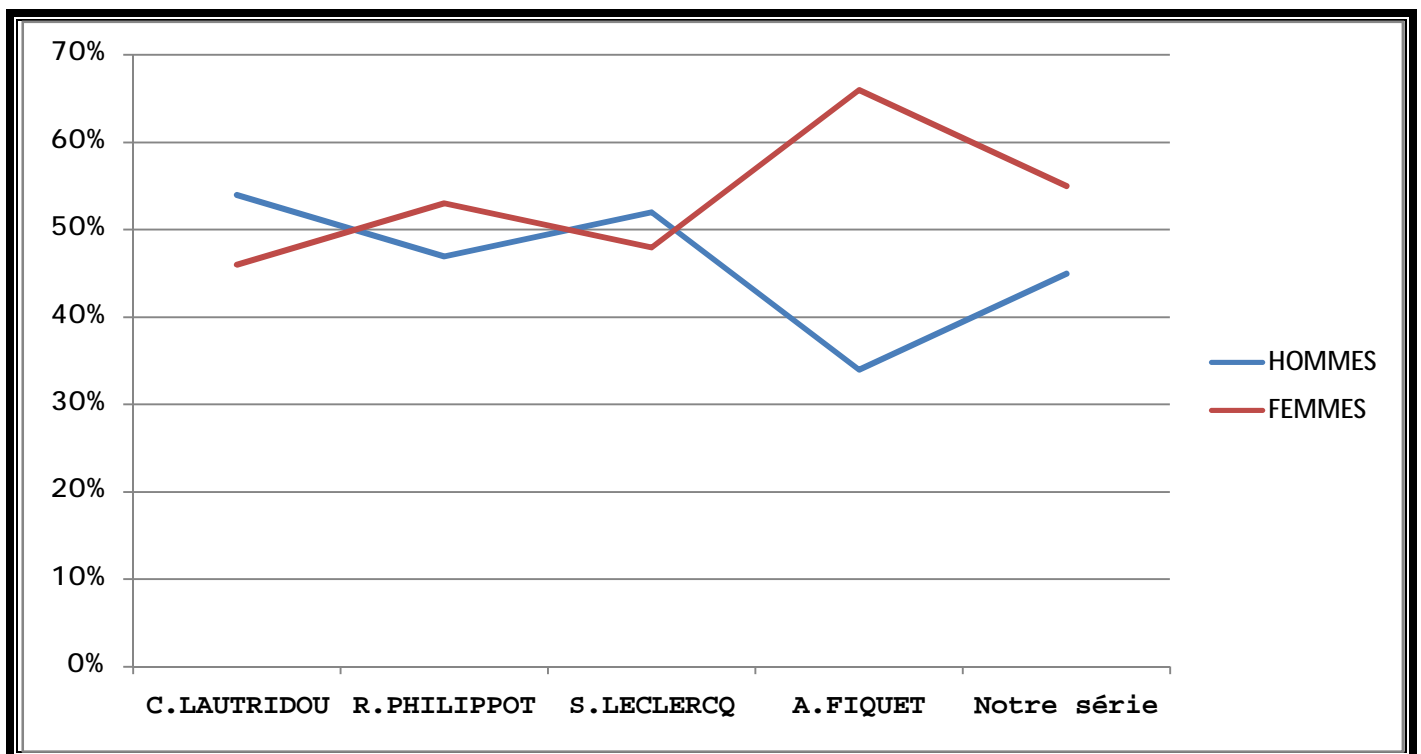
Graphique 1 : l'âge moyen lors de l'intervention

## 2 Sexe :

Dans notre série, on a noté une légère prédominance féminine lors de l'implantation des PTH à double mobilité (44 % des patients sont de sexe masculin et 56 % de sexe féminin). Dans la série de Lautridou [43] on note une prédominance masculine (54 %), dans la série de Philippot [44], 53 % des patients sont de sexe féminin, dans la série de Leclercq [45], 51,5 % des patients sont de sexe masculin et dans la série de Fiquet [48] on note une prédominance du sexe féminin (66 %). (Tableau III).

Tableau III : répartition des patients selon le sexe

Auteurs	Nombre de cas	Hommes	Femmes
C.LAUTRIDOU [43]	389	210	179
R.PHILIPPOT [44]	438	206	232
S.LECLERCQ [45]	200	103	97
A.FIQUET [48]	920	308	612
Notre série	23	10	13



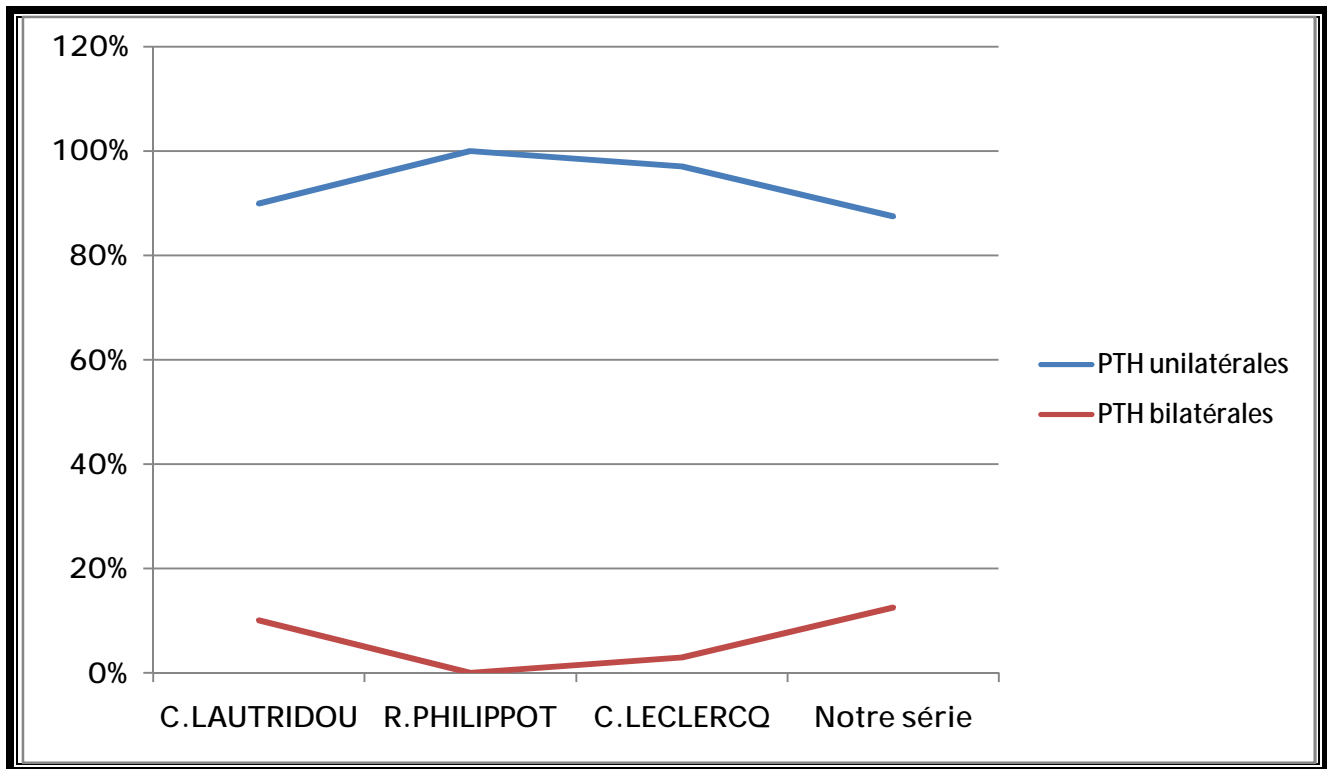
Graphique 2 : le sexe ratio des patients lors de l'intervention

### 3 Côté opéré :

Dans notre série, 21 implantations étaient unilatérales soit 91,3 % des PTH implantées (11 implantations du côté droit soit 47,8 % et 10 implantations du côté gauche soit 43,5 %), et 2 implantations étaient bilatérales soit 8,7 % des PTH implantées). Dans la série de Lautridou [43], 90 % des implantations étaient unilatérales et seulement 10 % étaient bilatérales, dans la série de Philippot [44] 100% des implantations étaient unilatérales et dans la série de Leclercq [45] 97 % des PTH implantées étaient unilatérales. (Tableau IV, graphique 3)

Tableau IV : Répartitions des patients selon le côté opéré

Auteurs	Nombre de cas	PTH unilatérales	PTH bilatérales
C.LAUTRIDOU [43]	389	350	49
R.PHILIPPOT [44]	438	438	0
C.LECLERCQ [45]	194	188	6
Notre série	23	21	2



Graphique 3 : répartition des patients selon le coté opéré

#### 4- les indications :

##### a- la coxarthrose essentielle :

La coxarthrose essentielle constitue la première étiologie des PTH à double mobilité implantées dans toutes les autres séries, elle constitue 28 % des PTH implantées dans notre série.

Dans la série de Lautridou [43], elle constitue 62,5% de l'ensemble des PTH implantées, 51% dans la série de Philippot [44], 90% dans la série de Leclercq [45] et 75% dans la série de Camilleri [47].



b- La coxarthrose secondaire :

Dans notre série, on note 3 cas de coxarthroses secondaires soit 12 % de l'ensemble des PTH implantées : 1 cas sur dysplasie de cotyle soit 4 % des cas et 2 cas sur ostéochondrite soit 8 % des cas de l'ensemble des PTH implantées.

Dans la série de Lautridou [43], la coxarthrose secondaire constitue 19,4% de l'ensemble des PTH implantées, 11,4% de cas de coxarthrose secondaire sur dysplasie de cotyle et 8% de cas sur ostéonécrose aseptique de la tête fémorale.

Dans la série de Philippot [48], la coxarthrose secondaire constitue 49% des PTH à double mobilité implantées, 23% sur maladie luxante de la hanche, 12,3% sur ostéonécrose aseptique de la tête fémorale, 2,5% sur fracture de l'acétabulum et 11,2% sur autres étiologies.

Dans la série de Leclercq [45], la coxarthrose secondaire sur ostéonécrose aseptique de la tête fémorale constitue 8% de l'ensemble des PTH implantées.

c- Les fractures du col de fémur :

Chez l'adulte, tout traitement conservateur d'une fracture céphalique du fémur ne peut exclure le risque de pseudarthrose cervicale associée ou non à une nécrose céphalique. Le délai de consolidation d'une fracture cervicale est de 4 à 5 mois : le diagnostic de pseudarthrose n'est posé qu'au-delà de cette date. Mais la constatation d'un démontage précoce de l'ostéosynthèse est un argument diagnostique important. En présence d'une pseudarthrose évidente, il faut évaluer la vitalité céphalique, la perte du capital osseux cervicocéphaliques liée à la présence de l'ostéosynthèse, l'état du cartilage cotyloïdien, enfin l'âge et l'état général du patient. La vitalité céphalique est difficile à apprécier radiologiquement en présence du matériel.

L'ostéonécrose peut survenir dans tous les types de fractures cervicales, sa fréquence augmente en fonction des stades de Garden ; mais d'autres facteurs entrent aussi en jeu dans sa genèse : importance du déplacement initial, rapidité du délai opératoire, qualité de l'ostéosynthèse.

La prothèse totale de la hanche à double mobilité peut être indiquée d'emblée comme traitement de la fracture céphalique ou comme traitement de reconstruction de sa complication majeure qui est l'ostéonécrose aseptique de la tête fémorale.

Dans notre série, 10 patients ont bénéficiés d'une arthroplastie totale de la hanche par PTH à double mobilité sur fracture du col fémoral soit 40% des PTH implantées, elles représentent 24 % des PTH implantées dans la série de Fiquet [48].

#### d- les coxites inflammatoires :

Les coxites de la spondylarthrite ankylosante évoluent inéluctablement vers l'ankylose quelle soit osseuses ou fibreuses. Cette atteinte s'accompagne souvent d'une atteinte du rachis et des genoux. La coxite rhumatoïde quant à elle, est caractérisée par une conservation assez prolongée de la mobilité de la hanche, l'absence d'ankylose vraie et une évolution qui peut se faire rapidement vers une impotence fonctionnelle prolongée en raison de l'importance et la fréquence des poussées inflammatoires [49] [50] [51] [52].

Il est maintenant clair que les coxites de la spondylarthrite ankylosante et de la polyarthrite rhumatoïde sont invalidantes et entravant la vie socioprofessionnelle du patient. L'attitude thérapeutique est donc franchement chirurgicale faisant appel à l'arthroplastie totale de la hanche qui a révolutionné le traitement de ces coxites.

Dans notre série, 4 de nos patients ont bénéficiés d'une arthroplastie totale de la hanche par PTH à double mobilité sur spondylarthrite ankylosante soit 16% des PTH implantées.

## II- Etude préopératoire :

Depuis 1940, la progression des techniques de traitement de pathologie de la hanche, a connu simultanément la naissance de plusieurs systèmes d'évaluation de l'état de la hanche en pré et en postopératoire [53].

En 1946 POSTEL et MERLE d'AUBIGNE, ont créé une cotation clinique de la fonction de la hanche, étudiant la mobilité, la douleur et la stabilité, et leur donnant des valeurs de 1 à 6. Cette cotation est la plus utilisée par les chirurgiens orthopédistes.

RICHARD et JOHNSTON ont proposé en 1990 une nouvelle cotation, un peu plus compliquée, rassemblant l'état clinique et radiologique de la hanche.

Dans notre étude, nous avons adopté la cotation de POSTEL et MERLE d'AUBIGNE, du fait de sa facilité et de la simplicité de ses paramètres.

## III. Etude d'opérabilité :

### 1-L'examen clinique préopératoire :

#### 1-1 L'interrogatoire :

Recherche les antécédents pathologiques médicaux et chirurgicaux et recherchera les habitudes toxiques et les prises médicamenteuses antérieures.

#### 1-2 L'examen physique :

Orienté selon l'interrogatoire et s'adressera à :

- L'évaluation de la fonction cardiaque : un équilibre cardio-vasculaire satisfaisant permet de bien tolérer les prélèvements d'autotransfusion avant l'intervention, lors de l'intervention [54] et l'apprentissage de la marche en postopératoire.

- La recherche d'une lésion digestive : l'utilisation souvent nécessaire des anti-inflammatoires non stéroïdiens et des anticoagulants impose un examen minutieux de l'appareil digestif.
- Le traitement de tout foyer infectieux : l'infection de la prothèse totale de hanche est une complication lourde et dramatique. Son origine est parfois hémotogène, impose le traitement en pré-opératoire de tout foyer infectieux, notamment digestif, urinaire, ORL, et cutané.
- L'appréciation des séquelles viscérales du traumatisme.
- L'appréciation des séquelles orthopédiques du traumatisme indépendantes de la hanche.
- La recherche d'une paralysie sciatique contemporaine de la fracture.
- La recherche d'un raccourcissement du membre.

## 2-Etude paraclinique :

Tous nos patients ont bénéficié d'un bilan pré-opératoire paraclinique contenant :

- Une numération de la formule sanguine.
- Un bilan d'hémostase.
- Un ionogramme sanguin.
- Un groupage.
- Une radiographie pulmonaire de face.
- Un ECG.
- Une VS, CRP.
- Un ECBU.

Ce bilan minimal est préconisé par beaucoup d'auteurs [54] [55] [56] [57] [58] [59].

## IV. L'intervention :

### 1-Le type d'anesthésie :

Les deux modalités d'anesthésie utilisées dans la chirurgie prothétique de la hanche sont : l'anesthésie générale et l'anesthésie locorégionale (rachianesthésie, anesthésie péridurale).

L'anesthésie générale est préférée dans les interventions longues, elle permet le confort de l'opéré et peut être maniable en fonction des différents temps opératoires mais elle est grevée de complications, parfois difficiles à accepter dans une chirurgie fonctionnelle. L'anesthésie locorégionale permet la réduction du saignement en per-opératoire de 30 à 50% du fait de son action sympatholytique, et permet une alimentation et levé précoces [60] [61].

L'anesthésie péridurale a été largement utilisée, cependant elle connaît des limites : le bloc moteur est rarement complet, l'inconfort de la position est difficilement supportable au-delà de deux heures, la rétention urinaire est fréquente, de plus l'imprégnation des racines L5 S1 est souvent difficile. Mais elle permet de conserver les réflexes pharyngolaryngés, mettant ainsi le patient à l'abri des risques d'inhalation du contenu gastrique.

Dans notre série, 24 PTH ont été implantées sous anesthésie générale soit 96%, 1 seule prothèse a été implantée sous anesthésie locorégionale soit 4 %.

### 2 - La voie d'abord :

La hanche est une articulation profonde difficile à exposer, alors que cette exposition conditionne à la fois la qualité du geste chirurgical, le positionnement des pièces prothétiques, et par conséquent le résultat fonctionnel.

La voie de Moore est une voie interstitielle anatomique sans interruption de la continuité longitudinale des moyens fessiers. Elle est rapide, peu hémorragique et convient particulièrement à l'arthroplastie de la hanche.

La voie transglutéale (Harding) offre l'avantage d'être réalisée indifféremment sur le patient en décubitus latéral ou dorsal avec une excellente exposition articulaire tant sur l'acétabulum que sur le fémur, tout en préservant la continuité longitudinale de l'appareil abducteur.

La voie d'abord de la coxo-fémorale reste un choix personnel de l'opérateur.

Tous nos cas (25 arthroplasties) ont été opérés par voie d'abord postéro-externe de Moore, point commun avec la série de Langlais [46] (55PTH), de Camilleri [47] (100 PTH) et de Philippot [44] (438 PTH). Dans la série de Lautridou [43] (437 arthroplasties), la voie d'abord utilisée était la voie de Hardinge chez tous les patients. Dans la série de Fiquet [48], tous les malades ont été abordés par voie mini-invasive. (Tableau V)

Tableau V : Répartition des voies d'abord selon les série

Auteurs	Nombre d'arthroplasties	Nombre d'arthroplasties/voie d'abord		
		Moore	Hardinge	Mini-invasive
LAUTRIDOU [43]	437	0	437	0
F.LANGLAIS [46]	55	55	0	0
A.FIQUET [48]	920	0	0	920
J.P.CAMILLERI [47]	100	100	0	0
R.PHILIPPOT [44]	438	438	0	0
Notre série	25	25	0	0

### 3-Le type de prothèse :

La luxation récidivante de prothèses de hanche en l'absence de malposition est une des complications les plus difficiles à traiter [62] [63]. Pour les prévenir ou les traiter, les prothèses avec cupule à double mobilité sont utilisées depuis une dizaine d'années. Elles ont montré leur efficacité sur la stabilité de la hanche, mais la longévité de ces prothèses paraît moins grande que celle des prothèses usuelles, vraisemblablement pour des raisons liées au concept des implants. La plupart des cupules à double mobilité jusqu'à présent utilisées comportait une cupule métallique impactée, et donc fixée sans ciment. Dans une série de 55 cas, Langlais [46] a démontré dans une étude avec un recul de 18 mois les avantages de la PTH à double mobilité scellée notamment pour trois circonstances où une cupule sans ciment est aléatoire : reprise pour descellement cotyloïdien avec importante ostéolyse chez le sujet âgé ; pathologie infectieuse, pour l'intérêt de l'antibiothérapie locale par ciment aux antibiotiques ; texture osseuse risquant de ne pas aboutir à une repousse osseuse (radiothérapie, sujet très âgé). Une étude comparative entre cupules à double mobilité scellées et cupules à double mobilité impactées doit permettre de mieux connaître leurs indications respectives dans d'autres cas où la stabilité est menacée : hanches neurologiques ou à faible musculature (désankylose), prothèses primaires de l'octogénaire (exposées aux luxations en l'absence de malposition). C'est en fonction de ces études cliniques à plus long terme que l'on pourra mieux préciser les indications préférentielles de ces cupules scellées.

Dans notre série, 25 arthroplasties ont été implantées chez 23 patients, on a utilisé les PTH cimentées dans 15 arthroplasties soit 60% de nos PTH implantées, les PTH non cimentées ont été utilisées dans 10 arthroplasties soit 40% des cas. Le diamètre de la tête était de 22 mm dans 14 PTH et de 28 mm dans 11 PTH. Le

diamètre moyen des cupules était de 53 mm (48 mm- 58 mm), le col moyen a été utilisé dans 22 PTH, le col court dans 2 prothèses et un col long dans 1 prothèse.

Dans la série de CAMILLERI [47], la cupule était non cimentée dans tous les cas formée d'inox recouverte d'un revêtement bicouche de céramique d'alumine pour passiver l'inox et d'hydroxyapatite pour assurer la fixation secondaire, la tige était en corail.

Dans la série de LAUTRIDOU [43], la cupule était le modèle à double mobilité de BOUSQUET dans sa version originale c'est à dire sur sa convexité d'une couche de céramique d'alumine afin de favoriser la fixation secondaire, non cimentée dans tout les cas, la tige était une charnley cimentée dans tous les cas. Le diamètre de la tête était de 22,2 mm, le diamètre moyen de la cupule était de 53 mm (41-63 mm).

Dans la série de LECLERCQ [45], la cupule était en acier inoxydable recouverte dans sa convexité d'alumine non cimentée dans tout les cas. La fixation primaire était assurée par des picots d'ancrages avec une vis supérieure de 4,5 mm optionnelle, la fixation secondaire était assurée par l'interface d'hydroxyapatite. Le diamètre de la tête était de 22,2 mm dans 175 PTH, de 26 mm dans 18 PTH et de 28 mm dans 7 PTH. Le diamètre de la cupule était en moyenne de 52 mm (46-60 mm).

Dans la série de PHILIPPOT [44], les cupules étaient impactées dans tous les cas, recouvertes d'alumine poreuse portant 2 plots d'ancrage et une vis supérieure d'amarrage. Les tiges étaient en inox dans 185 prothèses, en titane dans 228 prothèses et en corail 25 prothèses tous non cimentées.

Dans la série de LANGLAIS [46], la cupule était de type charnley cimentée dans tous les cas, la tige était en acier poli cimentée qui se bloque dans la métaphyse fémorale par son adaptation [64].



## V- Les résultats fonctionnels :

Les résultats fonctionnels ont été appréciés suivant la cotation de POSTEL et MERLE d'AUBIGNE.

Dans notre série le score moyen avant l'intervention était de 7-14. Lors de la dernière évaluation, ce score est passé à 15-18.

Les meilleurs résultats ont concerné la douleur qui est passée en moyenne de 2,7 à 5,8 avec 90% des hanches indolentes. Pour la mobilité, 50% de nos patients ont eu un PMA=6 en post opératoire, les résultats sur la marche étaient cotés de 5 à 6 dans 80% des cas.

Globalement, les résultats étaient excellents dans 40% des cas, bons dans 50% des cas et moyens dans 10% des cas.

Dans la série de LAUTRIDOU [43], le score moyen de PMA est passé de 11,8 en pré-opératoire à 17,1 en post-opératoire. La douleur est passée d'une moyenne de 3,4 en pré-opératoire à une moyenne de 5,6 en post-opératoire, la mobilité est passé de d'une moyenne de 4,5 en pré-opératoire à une moyenne de 5,8 en post-opératoire et la marche est passé d'une moyenne de 3,9 en pré-opératoire à une moyenne de 5,6 en post-opératoire. LAUTRIDOU rapporte dans son étude 57% d'excellents résultats, 22% de bons résultats, 15% de moyens résultats et 6% de résultats insuffisants.

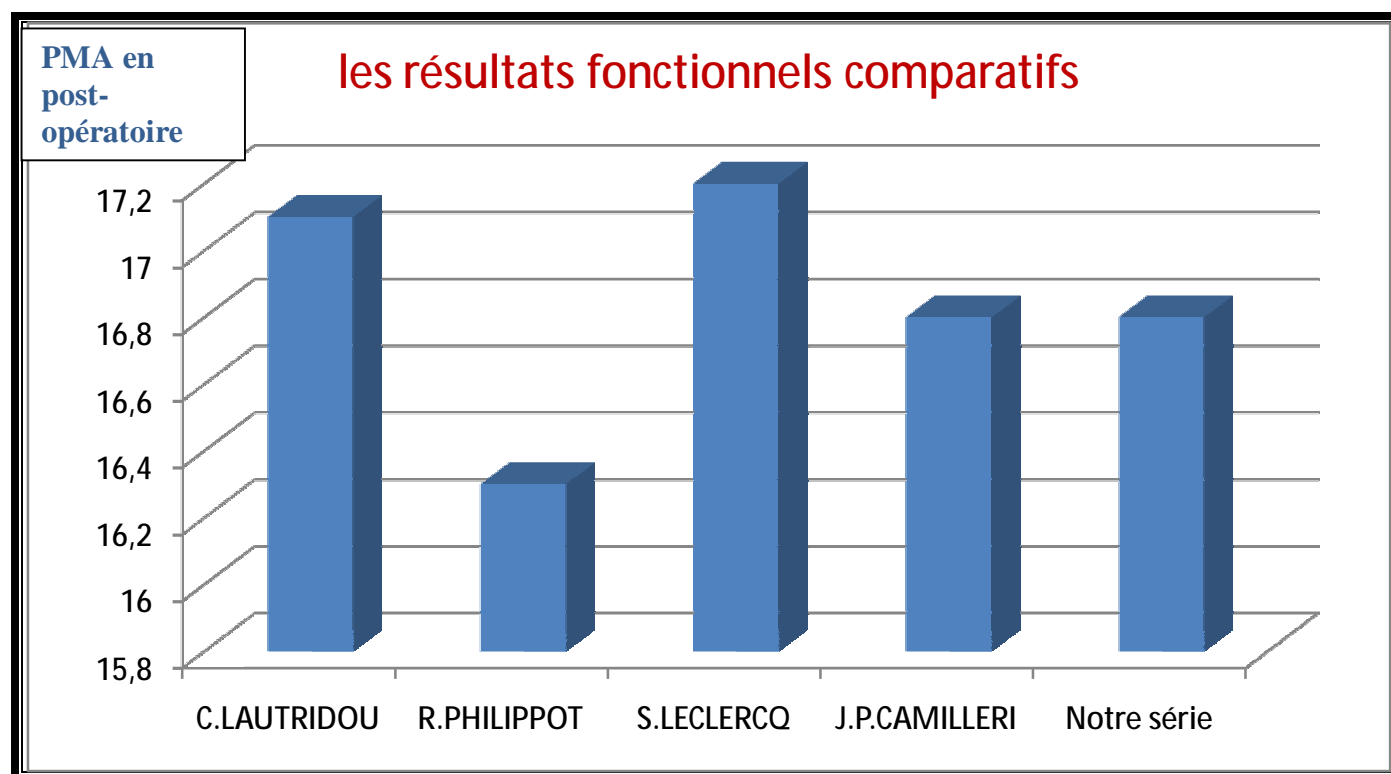
Dans la série de PHILIPPOT [44], le score moyen de PMA est passé de 6,4 en pré-opératoire à 16,3 en post-opératoire.

Dans la série de LECLERCQ [45], le score moyen de PMA est passé de 11 en pré-opératoire à 17,2 en post-opératoire. La douleur est passé d'une moyenne de 2 en pré-opératoire à 5,8 en post-opératoire, la mobilité est passé de 5 en pré-opératoire à 5,9 en post-opératoire et la marche de 4 en pré-opératoire à 5,5 en post-opératoire.

Dans la série de CAMILLERI [47], le score moyen de PMA est passé de 9,2 en pré-opératoire à 16,8 en post-opératoire. (Graphique 4, Tableau VI)

Tableau V : les résultats fonctionnels comparatifs

AUTEURS	PMA en pré-opératoire	PMA en post-opératoire
C.LAUTRIDOU [43]	11,8	17,1
R.PHILIPPOT [44]	6,4	16,3
S.LECLERCQ [45]	11	17,2
J.P.CAMILLERI [47]	9,2	16,8
Notre série	12	16,8



Graphique 4 : les résultats fonctionnels comparatifs

## VI- La longévité :

Les résultats des prothèses totales de hanche à double mobilité sont globalement satisfaisants ce qui rejoint les résultats des différentes séries de la littérature avec un recul de 6 à 16 ans.

Dans l'étude de CAMILLERI [47], le taux de survie était à 97% avec un recul de 6 ans (seulement 2 reprises pour descellement acétabulaire ont été déplorées pour une série comportant 100 PTH). Dans la série de LAUTRIDOU [43], la survie à 15 ans, calculée selon Kaplan-Merier était de 84,4% (30 descellements ont été déplorés pour une série de 437 PTH), 100% de survie à 5 ans dans la série de LECLERCQ [45] (200 PTH). PHILIPPOT [44] rapporte dans une série de 438 PTH un taux de survie de 96,3% avec un recul de 15 ans (17 descellements acétabulaires ont été déplorés soit 3,7% de l'ensemble des PTH implantées dans cette série). Aucune reprise pour descellement n'a été réalisée dans la série de LANGLAIS [46] sur 18 mois (100% de survie).

Dans notre série, aucune reprise pour descellement acétabulaire n'a été déplorée sur 6 ans, ce qui rejoint les résultats de LANGLAIS [46] et de LECLERCQ [45].

Un recul assez important ainsi qu'une grande série nous permettra de mieux analyser nos résultats en les comparant avec les différentes séries de la littérature.

## VII- Complications :

### 1-les complications per-opératoire :

#### 1-1- les complications générales :

L'arthroplastie totale de la hanche est une intervention majeure, pouvant mettre en jeu le pronostic vital du patient, les pertes sanguines y sont souvent

importantes. Le ciment utilisé comme moyen de fixation est retenu comme responsable d'un certain nombre de choc en per-opératoire [65].

Dans notre série, nous avons eu un seul cas d'instabilité hémodynamique du à un saignement important en per-opératoire ayant bien répondu au remplissage.

#### 2-1-Incidents per-opératoire :

La fracture de la diaphyse fémorale en per-opératoire reste fréquente. A.FIQUET [48] a rapporté 2 cas de fractures de la diaphyse fémorale en per-opératoire sur une série de 920 PTH. Ces fractures iatrogènes succèdent souvent à une manœuvre de force mal contrôlée, parfois elles sont dues à un manque d'élasticité de la prothèse pour s'adapter à la courbure naturelle du fémur. Leur prévention passe par la prise des plus grandes précautions au cours de la luxation et de la réduction, sur des fémurs souvent fragiles.

Dans notre série, aucun cas de fracture de fémur n'a été noté, par ailleurs, on a noté un seul cas de fissure de la diaphyse fémorale en per-opératoire.

## 2- Les complications post-opératoires :

#### 2-1-Les descellements :

C.LAUTRIDOU [43] a rapporté 30 cas de descellements aseptiques acétabulaires dans son étude qui incluait 437 prothèses à 16,5 ans de recul. R.PHILIPPOT [44] (438 PTH) a noté 13 descellements sur 17,2 ans. J.P.CAMILLERI [47] a recensé 9 descellements acétabulaires à 6 ans de recul dans son étude qui incluait 100 PTH.

Dans notre série, aucun cas de descellement n'a été déploré. Les résultats de notre étude rejoignent ceux de LECLERCO [45], FIQUET [48] et LANGLAIS [46].

## 2-2-Les ossifications péri-prothétiques :

L'ossification péri-articulaire est une des complications de la prothèse totale de hanche, elle apparaît très précocement après l'intervention, en fait dès le 15ème jour du post-opératoire, une discrète opacité nuageuse est souvent visible sur le cliché standard de face traduisant la constitution de la trame protéique qui va ensuite se minéraliser en quelques mois. Une seule série publiée rapporte l'apparition de nouvelles ossifications après le 3ème mois du post-opératoire [66]. En fait, lorsqu'elles semblent n'apparaître qu'après, sans doute est ce dû à une minéralisation insuffisante pour la sensibilité radiographique utilisée. Tout se joue donc dans les premiers jours de l'intervention. Ceci est confirmé par la constatation faite par plusieurs auteurs de l'inefficacité des traitements préventifs débutés après le 4ème jour du post-opératoire. Dans la littérature, l'apparition d'ossifications péri-prothétiques varie de 1 à 27%.

GOUTALLIER [67] a décrit comme facteurs de risque de ces ossifications :

- Facteurs radiologiques pré-opératoire : ostéophytes péri-capitales, ostéophytoses cotyloïdiennes.
- Facteurs macrophagiques per-opératoire : constatation d'ossification du ligament transverse du cotyle.
- Facteurs étiologiques : spondylo\_arthrite ankylosante [68].

La principale conséquence potentielle des ossifications péri-prothétiques reste la perte de la mobilité de la hanche opérée, au maximum peut survenir une ankylose liée à la constitution d'un pont osseux entre le fémur et le bassin. A l'inverse de très volumineuses ossifications peuvent laisser persister une mobilité très correcte [69], soulignant l'absence de parallélisme strict entre radiographie et conséquences fonctionnelles pour un individu donné. Les mobilités sont toutefois significativement altérées dans un groupe ayant développé des ossifications péri-prothétiques par

rapport à un groupe témoin indemne d'ossifications [70]. La perte de la mobilité affecte semble t-il plus particulièrement les rotations et moins fréquemment la flexion. L'appréciation des conséquences est donc fonction de la cotation utilisée, majorée par exemple dans la cotation de HARRIS [71] qui fait la somme des amplitudes dans les différents plans de références, moins nette dans la cotation de Postel Merle d'Aubigné qui privilégie la flexion. Tous les auteurs s'accordent cependant à reconnaître un effet néfaste pour les seules ossifications de haut grade, classées au moins 2 dans la classification de BROOKER [67] [69].

Plusieurs traitements ont démontré une bonne efficacité préventive, les AINS restent l'alternative la plus simple et la moins coûteuse. Leur durée d'administration nécessaire à l'obtention de l'effet préventif s'est progressivement réduite au fil des années, de 45 jours dans les années 80, il est aujourd'hui démontré qu'une semaine de traitement suffit, en pratique la durée de l'hospitalisation [72]. Plus récemment, l'apparition d'anti-inflammatoires anti Cox-2 a permis d'espérer une réduction des effets secondaires des AINS utilisés à des fins préventives dans cette indication. Leur efficacité semble aujourd'hui très probable.

Dans notre série, ainsi que les autres études qu'on dispose, on n'a pas noté de cas d'ossifications péri-prothétiques.

### 2-3-Les luxations :

La luxation récidivante de prothèses totales de la hanche en l'absence de malposition est une des complications les plus difficiles à traiter, Elle intéresse toutes les voies d'abord [73]. Après un épisode de luxation, le risque de récurrence est évalué à 33% [74]. Le traitement chirurgical d'une luxation récidivante comporte 20 à 40 % d'échecs [75]. Pour les prévenir ou les traiter, les PTH à double mobilité sont utilisées depuis une dizaine d'années. De nombreuses publications ont montré

l'intérêt de la double mobilité qui réduit de manière importante le taux de luxations prothétiques et trouve donc sa place chez des patients à haut risque d'instabilité post-opératoire.

La problématique à moyen terme de la double mobilité reste la luxation intra-prothétique : la tête métallique sort du polyéthylène et se trouve logée dans la cupule métallique. L'âge d'implantation de la PTH à double mobilité est un facteur essentiel qui influence la survenue de la luxation intra prothétique [76] [77] [78] [79] [80]. Dans l'étude de FESSY [81], comportant 63 luxations intra prothétiques, elle est de 46% avant l'âge de 50 ans, de 5% après l'âge de 70 ans. La luxation reste moins influencée par le rapport tête/col de la prothèse implantée, par contre, c'est la forme, la taille, l'état de surface et la position du col qui conditionne avant tout le délai de survenue de la luxation intra prothétique selon l'étude de FRANCOIS LECUIRE [82].

L'incidence de la luxation intra prothétique dans la série de PHILIPPOT [44] est de 2 % à 10 ans, 4 % dans l'étude de FRANCOIS LECUIRE [82], LATRIDOU [43] (437 PTH) décrit 5 cas de luxations sur 16,5 ans soit 1,1% des PTH implantées, FIQUET [48] (920 PTH) décrit 5 cas de luxations intra prothétiques sur 5 ans soit 0,5%. Dans l'étude de AUBRIOT [83], un seul cas de luxation a été rapportée, LECLERCO [45] (200 PTH) décrit un seul cas également soit 0,5%, FARIZON [84] déclare également un seul cas dans sa série soit 0,75%.

Dans notre série (25 PTH), on a noté un seul cas de luxation intra prothétique soit 4 % de l'ensemble des prothèses implantées ce qui rejoint l'étude de FRANCOIS LECUIRE [82].

Par contre, les études réalisées sur les PTH classiques objectivent un taux élevé de luxations, en effet CALLAGHAN et al [85] rapportent une incidence de 26%,

32% dans l'étude de VON KNOCH et al [86] ce qui prouve l'intérêt de la cupule à double mobilité dans la réduction de taux de luxations.

#### 2-4-L'infection :

Aucun cas d'infection n'a été noté dans notre série. 7 cas d'infections ont été rapportés dans la série de LAUTRIDOU [43] (437 PTH), un seul cas d'infection a été décrit dans la série de LANGLAIS [46] (55 PTH), un seul cas dans la série de LECLERCQ [45] (200 PTH) et 4 cas d'infections ont été rapportées dans la série de FIQUET [48] (920 PTH). Aucun cas d'infection n'a été rapporté dans la série de PHILIPPOT [44] (438 PTH) et de CAMILLERI [47] (100 PTH) ce qui rejoint les résultats de notre série.

#### 2-5-Les complications thrombo-emboliques :

Les complications thromboemboliques et par conséquent, l'embolie pulmonaire restent parmi les complications les plus redoutables après la chirurgie prothétique de la hanche.

Les héparines de bas poids moléculaire (HBPM) sont actuellement le traitement présentant le meilleur rapport « bénéfice/risque » dans la prophylaxie de la chirurgie prothétique de la hanche. La durée de cette prophylaxie est de 4 à 6 semaines.

La fréquence des complications thromboemboliques et septiques pousse à insister sur le traitement préventif par les anticoagulants.

Dans notre série, les suites opératoires ont été grevées d'un seul cas de thrombophlébite.



# CONCLUSION

Le concept de la double mobilité, idée originale de GILLES BOUSQUET, présente des avantages incontestables en matière de la mobilité articulaire et de la stabilité. Les résultats sont généralement satisfaisants.

Le risque de luxation intra prothétique d'une cupule à double mobilité est une complication rare à moyen terme mais qui implique une reprise chirurgicale qui peut être techniquement simple, son éventualité doit peut être rendre sur l'utilisation systématique de ce type d'implant chez les sujets jeunes. Cependant, elle ne remet pas en cause pour nous le concept original de la double mobilité, gage de mobilité et de stabilité. Ce type de cupules reste irremplaçable à titre préventif sur les terrains à risque ou à titre curatif dans les reprises de luxations récidivantes.

# RESUME

## RESUME

Ce travail est une étude rétrospective de 25 arthroplasties totales de la hanche à double mobilité réalisées au service de chirurgie orthopédique et traumatologique A du CHU Hassan II de Fès depuis juin 2004 à décembre 2009.

Notre objectif à travers cette petite série était de montrer l'intérêt de la PTH à double mobilité sur l'amélioration de la qualité de vie des patients et la réduction de l'incidence des luxations par rapport aux PTH classiques.

Notre série comprenait 23 malades, représentant 25 hanches, 10 hommes et 13 femmes. La moyenne d'âge au moment de l'intervention était de 52,5 ans.

Tous les malades étaient suivis à la consultation avec un examen clinique et radiologique. La cotation de Postel et Merle d'Aubigné était utilisée pour évaluer l'état de la hanche avant et après l'intervention.

La fracture du col de fémur était la plus fréquemment rencontrée, elle représentait 40 % des cas. L'anesthésie générale a été pratiquée dans 24 de nos prothèses implantées soit 96 %, la rachianesthésie a été pratiquée dans une seule prothèse soit 4 % des cas. La voie postéro-externe de MOORE a été réalisée chez tous nos patients.

La PTH à double mobilité était cimentée dans 60% des cas et non cimentée dans 40% des cas.

Un cas d'instabilité hémodynamique a été noté en per-opératoire. Les complications post-opératoires ont été marquées par un cas de luxation intra prothétique et un cas de thrombophlébite.

Les résultats cliniques après un recul de 36 mois étaient satisfaisants.

## ABSTRACT

This work is a retrospective study of 25 total hip arthroplasty with dual mobility conducted in orthopedic surgery and traumatology A UH Hassan II of Fez from June 2004 to December 2009.

Our objective through this small series was to demonstrate the value of total hip arthroplasty with dual mobility double mobility on improving the quality of life of patients and reducing the incidence of dislocation compared to conventional total hip arthroplasty.

Our series included 23 patients, representing 25 hips, 10 men and 13 women. The average age at surgery was 52.5 years.

All patients were followed for consultation with a clinical examination and radiological. Trading in Postel and Merle d'Aubigne was used to assess the state of the hip before and after surgery.

The fractured neck of femur was the most frequently encountered, it represented 40% of cases. General anesthesia was performed in 24 of our prostheses implanted or 96%, spinal anesthesia was performed in a single stent or 4% of cases. The posterolateral approach MOORE was performed in all patients.

Total hip arthroplasty with dual mobility was cemented in 60% of cases and uncemented in 40% of cases.

A case of hemodynamic instability was noted intraoperatively. The postoperative complications were marked by a case of intra-prosthetic dislocation and one case of thrombophlebitis.

Clinical outcomes after a decline of 36 months were satisfactory.

# ملخص

هذا العمل هو عبارة عن دراسة بتأثر رجعي ل 25 بذلة كاملة للورك مع الحركة المزدوجة التي أجريت بمصاحبة جراحة و تقويم العظام بالمركز الاستشفائي الجامعي الحسن الثاني بفاس من يونيو 2004 إلى دجنبر 2009.

و كان هدفنا من خلال هذه السلسلة الصغيرة توضيح مدى أهمية البذلة الكاملة للورك مع الحركة المزدوجة على تحسين نوعية حياة المرضى و الحد من حالات التفكك مقارنة مع البذلة الكاملة للورك التقليدية.

تتضمن هذه الدراسة 23 مريضا، يمثلون 25 وركا، ينقسمون إلى 10 رجال و 13 امرأة، كان متوسط السن عند إجراء العملية 52.5 سنة.

كل المرضى خضعوا للمراقبة الطبية من خلال الفحص السريري و الشعاعي. ترقيم "ميرل أوبيني" استعمل لتقييم حالة الورك قبل و بعد العملية الجراحية.

و قد شكلت حالات كسر عنق عظم الفخذ النسبة الأعلى و مثلت 40 في المائة من الحالات. و قد تم استعمال التخدير العام في 96 في المائة من الحالات بينما استعمل التخدير النصفى في 40 في المائة من الحالات. المأتى الخلفي الخارجي "لمور" استعمل في جميع الحالات.

إن البذلات الكاملة للورك مع الحركة المزدوجة كانت من الاسمنت في 60 في المائة من الحالات و غير إسمنتية في 40 في المائة من الحالات.

و قد تمثلت مضاعفات ما بعد الجراحة في حصول حالة واحدة من عدم استقرار الضغط الدموي، حالة واحدة لخلع البذلة المبكر و حالة واحدة لالتهاب الوريد الحثاري.

لقد كانت النتائج بعد الجراحة مرضية بعد تراجع من 36 شهرا.

# **BIBLIOGRAPHIE**

1. A DAOUDI, K CHAKOUR

Atelier de dissection de la hanche, février 2007.

Laboratoire d'anatomie, de microchirurgie et de chirurgie expérimentale, faculté de médecine et de pharmacie de Fès.

2. LAHLAIDI. A

Anatomie topographique- application anatomo-chirurgicale.

Vol I. Les membres 269-279.

3. ATLAS ANATOMIE

Anatomie de l'articulation coxo-fémorale

4. ODRI G. A

Les moyens d'union de l'articulation coxo-fémorale.

Laboratoire d'anatomie de la faculté de médecine de Nantes (2006).

5. ANATOMIE, PHYSIOLOGIE, BIOMECHANIQUE

EMC, 3<sup>ème</sup> Edition (12-1988).

6. GARBUIO P., PERNIN J.N

Biomécanique de la hanche et des implants.

Cahiers d'enseignement de la SOFCOT, expansion scientifique, publications  
1997, 37-48.

7. PAWELS F

Biomécanique de la hanche saine et pathologique. Springer,  
Verlag, Berlin, Heidelberg.



8. S Nazarian ME Müller

Voies d'abord de la hanche. Encyclopédie médicochirurgicale © Elsevier,  
Paris 44-600

9. HONNART F.

Voies d'abord en chirurgie orthopédique et traumatologique.  
Masson, 96-119, 1978.

10. Hardinge K.

The direct lateral approach to the hip. J Bone Joint  
Surg (Br) 1982;64:17—9.

11. COURPIED J. P

Abord externe de la hanche avec trochantérotomie.  
Maîtrise orthopédique, N°139, décembre 2004.

12. J L CARTIER

La cupule à double mobilité- principes de fonctionnement et spécificités  
opératoires. Polyclinique des Alpes du sud 05000 GAP.

13. AMSTUTY H.C.

Hip arthroplasty.  
NEW YORK, Churchill Livingstone, 1991.

14. ROZENCHER N.

Prévention thromboembolique en chirurgie orthopédique prothétique du  
membre inférieur. Hôpital Cochin 75014 Paris.  
Journées lyonnaises de chirurgie de la hanche 2003.

15. HUTEN D.

Luxations et subluxations des prothèses totales de hanche.

Conférences d'enseignement de la SOFCOT 1996, édition Sous la direction de Jaques Duparc,

Expansion scientifique française, Cahiers d'enseignement de la SOFCOT ; 55, 19-46.

16. VASTEL L.

Les ossifications péri-prothétiques, la complication (un peu trop ?) oubliée.

Maîtrise orthopédique, n°143-Avril 2005.

17. KERBOUL M.

Traitement des descellements fémoraux aseptiques des prothèses totales de la hanche.

Cahiers d'enseignement de la SOFCOT, Conférences d'enseignements 1996 pp 1 à 17.

18. OLIVIER H.

Traitement des détériorations cotyloïdiennes aseptiques des prothèses totales de la hanche.

Cahiers d'enseignement de la SOFCOT, conférences d'enseignement 1995, pp 23 à 34.

19. ARCHIBECK MJ., JACOBS JJ., BLACK J.

Alternate bearing surfaces in total joint arthroplasty.

Biologic considerations. Clin orthop 379: 12-21, 2000.

20. FARIZON F., MAATOUGUI K., BEGUIN L., et al  
Couple métal-polyéthylène et double mobilité  
Journées lyonnaises de chirurgie de la hanche 1999, LYON.
21. CARTIER JL.  
Survie du polyéthylène dans les cupules à double mobilité.  
Journées Médico-chirurgicales de la clinique Saint-Georges, juin 2001, Nice.
22. BIZOT P., LARROUY M., WITVOET J., et al  
Press fit metal backed alumina sockets. A minimum 5-years follow up study,  
clin orthop 2000, 379, 134-42.
23. FARIZON F., DE LAVISON R., AZOULAI J.J, et al  
Results with a cementless alumina coated cup with a dual mobility, a twelve  
years follow-up study.  
International Orthopedics (SICOT) (1998), 22:219-224.
24. BIZOT P., NIZARD R., SEDEL L.  
Le couple alumine-alumine dans les prothèses totales de la hanche.  
Maîtrise orthopédique, N° 111, Février 2002.
25. Fayard JP, Chalencon F, Passot JP, Dupre Latour L, Edoth G.  
Ten-year results of ALIZE acetabular cup with hydroxyapatite coating and AURA  
hydroxyapatite-coated stem in total hip arthroplasty. J Arthroplasty 2006;21:1021—  
5.

26. Epinette JA, Manley MT, D'antonio JA, Edidin AA, Capello WN.  
A 10-year minimum follow-up of hydroxyapatite-coated threaded cups clinical, radiographic and survivorship analyses with comparison to the literature. *J Arthroplasty* 2003;18: 140—8.
27. Sanchez-Sotelo J, Haidukewych GJ, Boberg CJ.  
Hospital cost of dislocation after primary total hip arthroplasty. *J Bone Joint Surg Am* 2006;88:290—4
28. LAUNAY F, JOUVE J.-L, GUILLAUME J.-M et al  
Arthroplastie totale de hanche sur mesure et sans ciment chez l'enfant et l'adolescent à propos de 17 cas.  
*Revue de chirurgie orthopédique* 2002 ; 88 460-466.
29. CHBANI B  
Thèse médicale Fès 2007. La voie d'abord minimale modifiée en prothèse totale de la hanche.
30. SIDDIQUI N.A., MOHANDAS P.  
A review of minimally invasive hip replacement surgery-current practice and the way forward.  
*Current orthopaedics* (2005) 19, 247-254.
31. LESUR E., LANDE F.  
Arthroplastie totale de hanche par voie antérieure et son évolution mini invasive.  
Elsevier Masson (2005) *Techniques chirurgicales orthopédie- traumatologie* [44-667-B].

32. JUDET T., SIGUIER M.

Voie d'abord antérieure.

Total hip arthroplasty-Charnley evolution 2004 11.12 279-284.

33. JEROSCH J, THEISING C.

Anterolateral minimal invasive (ALMI) approach for arthroplasty technique and early results.

Arch orthop surg (2006) 126: 164-173.

34. LLIZALITURRI VM, et al.

Small incision total hip replacement by the lateral approach using standard instruments.

Orthopaedics 2004, 27 (4): 377-81

35. GERLINGER TL, GHATE RS, PAPROSKY WG

Posterior approach: back door in.

Orthopaedics (2005) 28: 931-933.

36. MARTIN B

Le mini post mini abord postéro-externe pour prothèse de la hanche.

Maîtrise orthopédique n°127-octobre 2003.

37. CHIRON PH, LAFOSSE JM

Etude prospective et comparative entre la voie d'abord postérieure minimale invasive et la voie postérieure standard dans les prothèses totales de hanche.

e-mémoires de l'académie nationale de chirurgie, 2006, 5 (3) : 06-16.

38. BERGER RA

Mini-incisions: two for the price of one!

Orthopaedics 25: 473, 2002.

39. AEBI J.

Voie d'abord mini-invasive pour double incision.

Total hip arthroplasty-charnley Evolution 2004 11.14 289-290.

40. REYNAUD P.

Chirurgie assistée par ordinateur, résultats préliminaires.

Total hip arthroplasty-charnley Evolution 2004 9.2 273-274.

41. DI GOIA AM, PLAKSEYCHUK AY

Mini incision technique for total hip arthroplasty with navigation.

J arthroplasty 18: 123, 2003.

42. MERLE D'AUBIGNE R.

Cotation chiffrée de la fonction de la hanche.

Rev. Chir. Orthop. Réparation de l'appareil locomoteur (Paris) 1997, 56(5)

: 481-486.

43. C. Lautridou, B. Lebel, G. Burdin

Survival of the cementless Bousquet dual mobility cup: Minimum 15-year follow-up of 437 total hip arthroplasties

Revue de chirurgie orthopédique et réparatrice de l'appareil moteur (2008)

94, 731—739

44. R. Philippot, F. Farizon

Survival of dual mobility socket with a mean 17 years follow-up

Revue de chirurgie orthopédique et réparatrice de l'appareil moteur (2008)

94, 43—48

45. S. Leclercq, J.-Y. Benoit

Results of the Evora dual mobility socket: Five years follow-up

Revue de chirurgie orthopédique et réparatrice de l'appareil moteur (2008)

94, 37—42

46. LANGLAIS F., LISSARRAGUE M.

Cemented bipolar total hip arthroplasty. Concept, indications, results of 55 cases

ANN. ORTHOP. OUEST - 2005 - 37 - 113 à 120

47. Jean-Philippe CAMILLERI

Survie à 6 ans d'une cupule press-fit double mobilité

Revue de chirurgie orthopédique et réparatrice de l'appareil moteur (2007)

79421-7

48. A. Fiquet, D. Noyer

Prothèse totale de la hanche à double mobilité et chirurgie et mini-invasive

Maîtrise Orthopédique, n° 173 – avril 2008.

49. WENDLING D.

La spondylarthrite ankylosante

EMC, appareil locomoteur, 14-230-A-10, 1998.

50. FORESTIER J., JACQUELINE G., ROTES-QUEROL J.

La spondylarthrite ankylosante

Masson édition, paris, 1 vol., 1951.

51. BYWATERS E.

Plenary session on rheumatic ankylosing spondylopathies.

Discussion: VI ème congrès européen de rhumatologie, 460-462, Lisbonne.

Instituto portugues de rheumatology.

52. SANY J., COMBE B., JORGENSEN C.

Polyarthrite rhumatoide de l'adulte (I), aspects cliniques.

EMC, traité de l'appareil locomoteur, 14-220-A-15, 1997.

53. RICHARD C.J, ROBERT H, WILLIAM H.

Clinical and radiographic evaluation of half hip replacement.

J Bone joint surg. 1990, 72 A (2): 161-168.

54. GAYET L.E., MORAND F.

Les révisions de prothèse totale de hanche par reconstruction cotyloïdienne utilisant des allogreffes osseuses.

Rev. Chir. Orthop.1997, 122:564-573.

55. BRIAN PH LEE. , DANIEL J., BERRY

Total hip arthroplasty for the treatment of an acute fracture of the femoral neck. J.Bone joint surg. 1998, 80A (1).



56. CIUBA T.H, VOOR HOEVEL A., COUNANE H.

Le descellement aseptique des PTH. Résultats à moyen et à long terme du filet de VOORHOEVEL.

J. chir. (Paris) ; 1991 ; 128(1) :13-21

57. RAY A.

Mille cas de prothèse totale de hanche, suivis personnellement, expérience de 22 cas (1966-1988) critiques et propositions.

Lyon chir. 1992, 88 (3).

58. DEVON-GOETZ, CAPELLOW.N. BROWNT.D.

Solvage of recurrently dislocating total hip prosthesis, with use of a constrained acetabular component.

J.Bone joint surg.(Am), 1998, 80 A (4):502-509.

59. POWLES J.W.

Gentamicin release from old cement during revision hip arthroplasty.

J. Bone joint surg. (Br), 1998, 80 B(4): 607-610.

60. CAPDEWILA Y.

Anesthésie en chirurgie orthopédique.

EMC anesthésie Réanimation, 1999, 36-605-A10.

61. ZETALLOUI P.J.

Anesthésie locorégionale du membre inférieur.

Ed. Techniques EMC, anesthésie réanimation, 1994, 36-323-A10.

62. Bourne RB, Mehin R.

The dislocating hip: what to do, what to do.

J. Arthropl. (2004), 19 (4 suppl 1); 111-4.

63. Harris WH, Penenberg BL.

Further follow-up on socket fixation using a metal-backed acetabular component for total hip replacement. A minimum ten-year follow-up study.

J Bone Joint Surg

Am. 1987 Oct.; 69(8): 1140-3.

64. Langlais F, Kerboull M, Sedel L, Ling R

The "French paradox".

J Bone Joint Surg Br. 2003 Jan; 85(1): 17-20.

65. CAPDEWILA Y.

Anesthésie en chirurgie orthopédique.

EMC anesthésie Réanimation, 1999, 36-605-A10.

66. KROMANN-ANDERSEN C., SORENSEN T.S, HOUGAARD K.

Ectopic bone formation following Charnley hip arthroplasty.

Acta orthop Scand 1980, 51: 633-637

67. GOUTALLIER D.

Les ossifications péri-prothétiques de hanche: influence de la durée de traitement post-opératoire par l'indométacine sur la prévention des ossifications et l'influence du cotyle vissée sur l'apparition des ossifications.

Rev. Chir. Orthop. 1994, 80: 493-502.

68. BOUTAYEB F.

Arthroplastie totale de la hanche sur SPA.

Revue marocaine de chirurgie orthopédique et traumatologique (2006 ; 28  
: 10-12

69. DELEE J., FERRARI A., CHARNLEY J.

Ectopic bone formation following Charnley hip arthroplasty.

Clin orthop 1976, 121: 53-59

70. RITTER MA, SIEBER JM

Prophylactic indomethacin for the prevention of heterotopic bone formation  
following total hip arthroplasty

Clin orthop 1985, 196: 217-225

71. Harris WH.

Traumatic arthritis of the hip after dislocation and acetabular fractures: treatment by  
mold arthroplasty.

J Bone Joint Surg Am 1969; 51:737—55.

72. VASTEL L, KERBOULL L, DEJEAN O, COURPIED JP, KERBOULL M

Prevention of heterotopic ossification in hip arthroplasty. The influence of  
the duration of treatment

Int orthop 1999, 23: 107-110.

73. Mallory TH, Lombardi Jr AV, Fada RA, Herrington SM, Eberle RW.

Dislocation after total hip arthroplasty using the Anterolateral abductor split  
approach.

Clin Orthop 1999; 358:166—72.

74. Woo RY, Morrey BF.

Dislocations after total hip arthroplasty.

J Bone Joint Surg Am 1982; 64:1295—306.

75. Daly PJ, Morrey BF.

Operative correction of an unstable total hip arthroplasty.

J Bone Joint Surg Am 1992; 74:1334—43.

76. ADAM P, PHILIPPOT R, DARGAI F, COUMERT S, FARIZON F, FESSY MH

Double mobilité et luxation intra prothétique.

Rev chir Orthop, 2005, suppl. au n° 6, 91, 185.

77. ADAM P, FARIZON F, FESSY MH

Analyse de surface après explantation de 40 cupules rétentes à double mobilité.

Rev chir Orthop, 2005, 91, 627-636.

78. GROSCLAUDE COUMERT S

Etude tribologique de différents couples métal/polyéthylène appliqués au cotyle double mobilité et caractérisation de l'impingement.

DEA d'Ingénierie médicale et biologique, 10 septembre 2002, Saint Etienne

79. NOYER D, groupe Gilles

La troisième articulation des prothèses de hanche à double mobilité. Maîtrise Orthopédique, 2003, 121, 20-22.

80. PHILIPPOT R

Etude de la survie à dix ans d'un cotyle double mobilité non cimenté. Thèse de Docteur en Médecine, Saint Etienne, le 21 janvier 2005.

81. M.H. Fessy

La luxation intra prothétique de la prothèse totale de la hanche à double Mobilité.

Maîtrise Orthopédique n°152 - mars 2006.

82. LECUIRE F, BENAREAU I, RUBINI J, BASSO M

Luxation intra-prothétique dans la cupule à double mobilité de Bousquet (à propos de 7 cas). Rev chir Orthop, 2004, 9, 249-255.

83. AUBRIOT JH, LESIMPLE P, LECLERCQ S

Etude du cotyle non scellé de Bousquet dans cent prothèses totales de hanche hybrides. Recul moyen de 5 ans. Acta Orthop Belg, 1993, 59(suppl1), 261-271.

84. FARIZON F, DELAVISON R, AZOULAI JJ, BOUSQUET G

Results with a cementless alumina coated cup with dual mobility. Int Orthop, 1998, 22, 219-224

85. Callaghan JJ, Parvizi J, Novak CC, Bremmer B

A constrained liner cemented into a secure cementless acetabular shell. J. Bone Joint Surg. (2004), 86-A (10) ; 2206-11.

86. Von Knoch M, Berry DJ, Harmsen WS, Morrey BF.

Late dislocation after total hip arthroplasty. *J Bone Joint Surg (Am)*

2002; 84:1949—53.