

UNIVERSITE SIDI MOHAMMED BEN ABDELLAH
FACULTE DE MEDECINE ET DE PHARMACIE
FES



Année 2010

Thèse N° 049/10

DIAGNOSTIC ANTÉNATAL DES TÉRATOMES SACROCOCCYGIENS (A propos de 03 cas)

THESE

PRESENTEE ET SOUTENUE PUBLIQUEMENT LE 22/03/2010

PAR

Mme. EL BARDAI GHITA

Née le 07 Janvier 1985 à Fès

POUR L'OBTENTION DU DOCTORAT EN MEDECINE

MOTS-CLES :

Foetus - Tératome sacrococcygien - Anasarque - Echographie

JURY

M. BANANI ABDELAZIZ.....	PRESIDENT
Professeur de Gynécologie Obstétrique	
M. MELHOUF MY ABDELILAH.....	RAPPORTEUR
Professeur de Gynécologie Obstétrique	
M. BOUHARROU ABDELHAK.....	} JUGE
Professeur de Pédiatrie	
Mme. CHAARA HEKMAT.....	
Professeur agrégé de Gynécologie Obstétrique	
M. BOUABDALLAH YOUSSEF.....	
Professeur agrégé de Chirurgie pédiatrique	

ABREVIATION

AC:	Activité cardiaque.
BIP :	Bipariétal.
DDR:	Date de dernières règles.
GMFE:	Grossesse monofœtale évolutive.
HCG :	Hormone gonadotrophique chorionique.
IMG :	Interruption médicale de grossesse.
IRM :	Imagerie par résonance magnétique.
LF :	Longueur fémorale.
MAP :	Menace d'accouchement prématuré.
PA :	Périmètre abdominal.
PC:	Présentation céphalique.
RPM :	Rupture prématurée des membranes.
S.A.:	Semaine d'aménorrhée.
TDM :	Tomodensitométrie.
TSC:	Tératome sacrococcygien.
UIV :	Urographie intra veineuse.

PLAN

Introduction.....	3
Historique	5
Histogenèse	7
A- 1ère semaine	8
B- 2ème semaine	8
C- 3ème semaine	8
D- 10ème semaine	9
Pathogénie.....	12
A- La théorie blastomérique.....	13
B – Théorie dysgénique	13
C – Théorie de la parthénogenèse	14
Nos observations.....	15
DISCUSSION	30
I- Epidémiologie	31
1- Fréquence	31
2- Sexe ratio	31
3- Age de découverte	32
4- Facteurs de risque	33
II- anatomo-pathologie.....	34
1 – Les tératomes	34
2 – Les tératomes sacrococcygiens	35
III- Classification topographique d'ALTMAN.....	41
IV- Diagnostic anténatal.....	44
A – Echographie obstétricale	45
B – IRM anténatale	56
C – Alpha fœtoprotéine.....	57
D – Caryotype.....	57
V- Complications au cours de la grossesse.....	58
A- Le fœtus :.....	58
B- La mère :.....	60
VI- Traitement in utero des formes compliquées	61
A- Chirurgie fœtale à « utérus ouvert ».....	61
B- Chirurgie fœtale endoscopique	64

C- Laser YAG	64
D- Utilisation d'une sonde de radiofréquence échoguidée.....	64
E- La thermoablation	65
F- Les autres thérapeutiques fœtales in utero	65
VII- PRISE EN CHARGE OBSTETRICALE	67
A- Surveillance anténatale :	67
B- Modalité et moment d'accouchement	67
VIII- Prise en charge du nouveau né	70
A - Prise en charge néonatale	70
B - Clinique à la naissance.....	70
C - Bilan radiologique du nouveau -né.....	71
D - Bilan biologique	73
E - Traitement chirurgical :.....	74
F - Surveillance	75
G - Séquelles	75
H - Les tumeurs malignes et les récives malignes	77
IX - Pronostic.....	78
CONCLUSION	80
RESUMES	83
BIBLIOGRAPHIE	87

Introduction

Avec une incidence d'environ de 1/40000 naissances, les tératomes sacrococcygiens sont les tumeurs fœtales les plus fréquentes et touchent préférentiellement les fœtus de sexe féminin. Ils se développent aux dépens des cellules embryonnaires totipotentes de la région sacrococcygienne et sont habituellement bénins durant la période néonatale. Cependant, leur exérèse doit être réalisée au cours des premiers jours de vie afin d'éviter toute dégénérescence [1].

Jusqu'à ces dernières années ; leur découverte se faisait fortuitement ; au moment de l'accouchement ; et ils pouvaient poser parfois en fonction de leur volume ; des graves problèmes obstétricaux.

Actuellement grâce au progrès de l'échographie on peut évoquer le diagnostic dès le premier trimestre [2].

Le but de ce travail est dans un premier temps, de réaliser une synthèse des données de la littérature concernant le tératome sacrococcygien du fœtus et du nouveau né.

Dans un deuxième temps, nous rapportons notre expérience personnelle dans ce sujet avant de confronter les données de nos observations aux données classiques de la littérature.

Enfin nous insisterons sur le rôle de l'échographie anténatale: dans le diagnostic positif et différentiel des TSC chez le fœtus et dans la détermination des meilleurs critères de surveillance afin de préciser au mieux le pronostic, et d'adapter au mieux la prise en charge obstétricale et post natale.

Historique

<<Tératome>> vient du Grec <<Teratos>> ou monstre.

Cette pathologie est connue depuis l'antiquité (Babyloniens, Chaldéens) , on retrouve une description qui s'apparente au tératomes sacrococcygiens. On se réfère à un bébé né avec une malformation caudale sous forme de troisième jambe. On retrouve aussi de nombreuses évocation de jumeau incomplet sorte de foetus in fetu [3].

La première description exacte du TSC chez l'enfant fut faite par SAXTOPH et DUVIGNEAU en 1790.

La première exérèse chirurgicale est reportée par BLIZARD en 1841 [3].

Le premier qui a exposé les données récentes sur l'étiologie de cette tumeur fut STEINMANN dans sa thèse en 1905.

On retiendra plus récemment les travaux d'ALTMAN et al. en 1973 sur une série de 405 cas (American Academy of Pediatrics surgical section survey) qui ont permis de mettre au point une classification des tératomes sacro coccygiens en fonction de leurs topographies : cette classification d ALTMAN est restée classique [4].

Histogenèse

Rappels Embryologiques [5]

A- 1^{ère} semaine (fig. 1)

- segmentation de l'ovule fécondé en blastomères pour atteindre le stade de morula. Les petits blastomères périphériques finissent par entourer les gros. On a ainsi un amas cellulaire central le bouton embryonnaire et une couche cellulaire périphérique appelée le trophoblaste, produisant la structure préembryonnaire appelée blastocyste.

B- 2^{ème} semaine (fig. 2)

Lors de la deuxième semaine il y'a trois éléments importants qui vont se produire :

- Ø La nidation,
- Ø La formation des annexes embryonnaires,
- Ø La formation de l'embryon didermique :

Le bouton embryonnaire donne deux feuillets, au-dessus l'ectoplaste primaire et au-dessous l'entoblaste, aboutissant au disque embryonnaire.

C- 3^{ème} semaine (fig. 3, 2(c))

- La gastrulation : le disque embryonnaire devient tridermique par mise en place du feuillet mésoblastique.
- A la partie postérieure du disque et sur son axe, l'ectoblaste migre vers la ligne médiane pour former une ligne sombre terminée à son extrémité antérieure par une sorte de renflement : c'est la ligne primitive. Son épaissement antérieur c'est le nœud de HENSEN. Les éléments qui pénètrent au niveau de la ligne primitive entre les deux feuillets primordiaux vont constituer le mésoblaste. Au fur à mesure de l'allongement du prolongement céphalique, le nœud de HENSEN recule de plus en plus vers l'extrémité caudale.

D- 10ème semaine

- la forme embryonnaire est bien individualisée comportant 34 somites.
- le nœud de HENSEN est situé à l'extrémité caudale au niveau du coccyx.

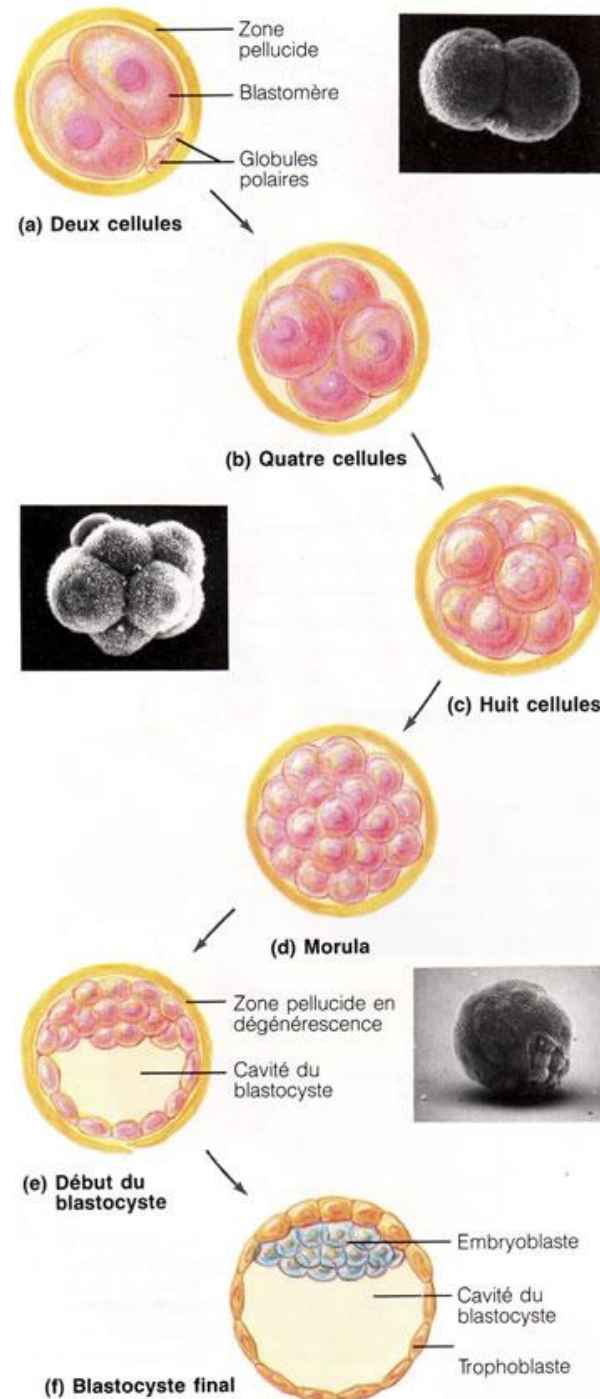


Figure 1[5]- : la segmentation est une série de divisions mitotiques en succession rapide qui produisent la structure préembryonnaire appelée blastocyste.

(a) Deux cellules, représentation schématique et photomicrographie correspondante. (b) Quatre cellules (c) Huit cellules. (d) La morula, une boule solide de blastomères. (e) Schéma et photomicrographie correspondante du blastocyste au début de sa formation : la morula s'évide, se remplit de liquide et s'échappe de la zone pellucide. (f) Blastocyste final, constitué d'une sphère externe de cellules trophoblastiques et d'un amas excentrique de cellules appelé embryoblaste. Remarquez que le blastocyste final n'est que légèrement plus gros que les deux cellules du début, car les cellules n'ont pas le temps de croître beaucoup entre les divisions

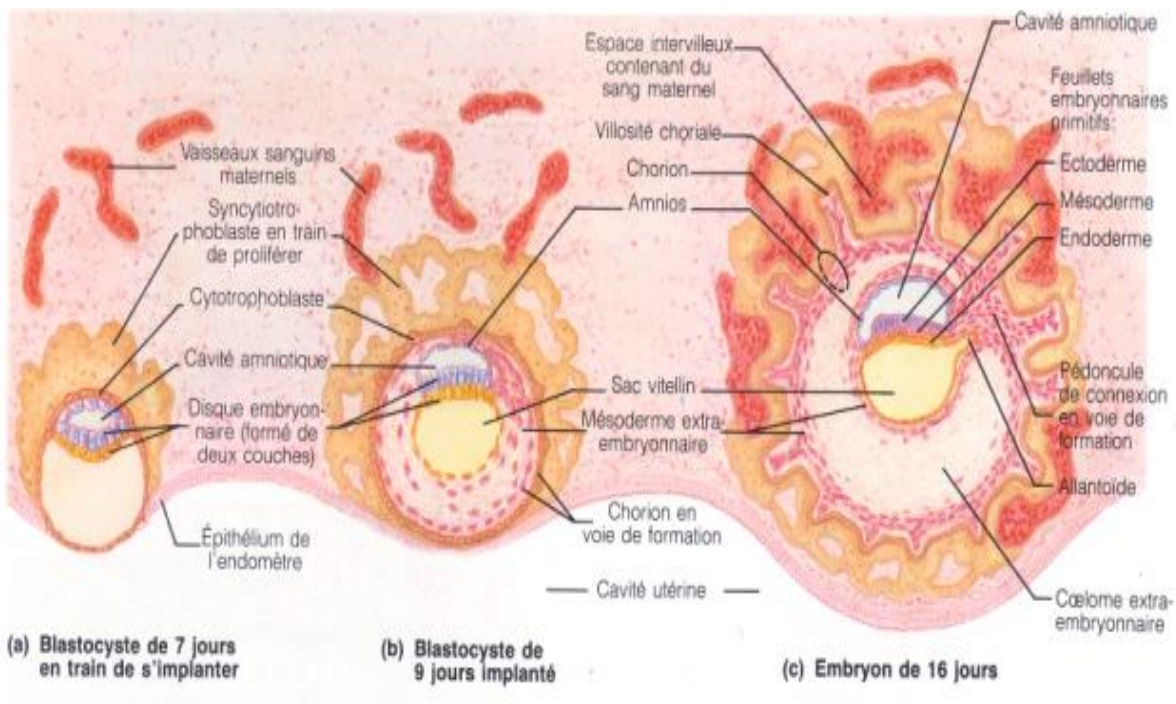


Figure 2[5]- : Placentation, début du développement embryonnaire et formation des membranes embryonnaires

Les périodes données correspondent à l'âge du produit de la conception, qui est typiquement inférieur de deux semaines à l'âge gestationnel.

(a). Blastocyste en train de s'implanter. Le syncytiotrophoblaste continue à éroder l'endomètre. (b). Au neuvième jour, l'implantation est terminée et le mésoderme extra-embryonnaire commence à former une couche discrète sous le cytotrophoblaste. (c). A 16 jours, le cytotrophoblaste et le mésoderme qui y est associé se sont transformés en chorion et les villosités choriales sont en train de se développer.

L'embryon présente maintenant les trois feuillets embryonnaires primitifs, un sac vitellin (distinct de l'endoderme) et une allantoïde, l'excroissance du sac vitellin qui forme la base structurale du pédoncule de connexion, ou cordon ombilical.

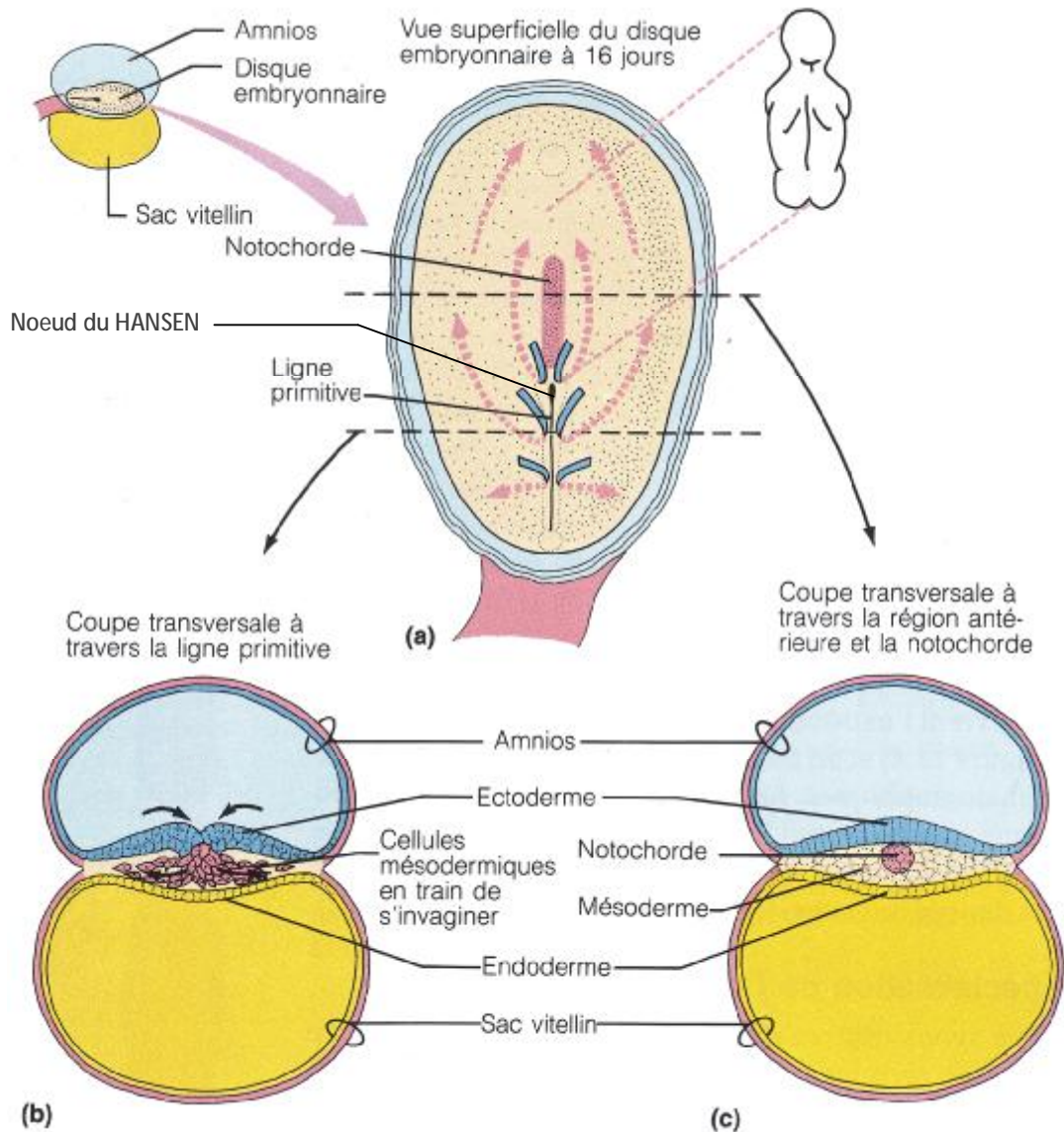


Figure 3[5]- : Gastrulation : formation des trois feuillet embryonnaires primitifs

(a). Vue superficielle d'un disque embryonnaire. Remarquez la corrélation entre la notochorde en train de se constituer, les autres régions du disque embryonnaire et le plan corporel du bébé en mortaise à droite). Les traits bleus indiquent le trajet des cellules superficielles qui migrent vers la ligne primitive. Les lignes pointillées indiquent le trajet de ces mêmes cellules quand elles pénètrent dans la ligne primitive et migrent latéralement sous les cellules superficielles. (b) Coupe transversale du disque embryonnaire montrant les feuillet embryonnaires établis grâce à la migration cellulaire. Les flèches montrent le trajet migratoire des cellules qui ont envahi la ligne primitive. (c) la migration est terminée : les cellules localisées à la surface du disque embryonnaire sont des cellules ectodermiques : celles de la surface ventrale sont des cellules endodermiques ; les cellules qui occupent le milieu du disque sont des cellules mésodermiques. Cette coupe transversale a été effectuée devant la ligne primitive, dans la région du futur thorax.

Pathogénie

Plusieurs hypothèses avec un point commun : ces tumeurs peuvent contenir des tissus plus ou moins différenciés, parfois organoïdes associés entre eux, dérivant de l'endo, du méso, et de l'ectoblaste.

Les tératomes dérivent donc probablement des cellules multipotentes.

A- La théorie blastomérique

Les tératomes se formeraient à partir d'un blastomère arrêté dans son développement, et qui le reprendrait, pour une raison inconnue, secondairement.

B – Théorie dysgénique

Ce tératome serait une tumeur provenant de cellules et de tissus embryonnaires qui se multiplient pour leur propre compte, sans organisation précise, en échappant aux actions inductrices normales de l'embryogenèse, soit après avoir été séparés précocement de leurs congénères par fragmentation intempestive de la ligne primitive, soit par anomalie dans la mise en place du nœud du HENSEN et du chordomésoblaste.

§ Théorie de la jumeauté: [6,7]

Anomalie lors de l'apparition de la ligne primitive qui est alors bifide. L'une des branches évolue normalement alors que l'autre, pour des raisons mécaniques ou circulatoires, subit une évolution monstrueuse donnant naissance à un tératome adhérent à l'axe somatique véritable jumeau de leur porteur. Certains parlent de jumeau en raccourci fœtus in fetu.

§ Théorie du nœud du HENSEN : [6,8].

Le nœud de HENSEN est une région des plus riches en cellules multipotentes à capacités mésodermiques et endodermiques. Des cellules se détacheraient du nœud et évolueraient ultérieurement pour leur propre compte.

Cette théorie permet de classer le TSC dans les tumeurs congénitales.

C – Théorie de la parthénogenèse [6,7].

L'origine du TSC c'est une prolifération de cellules germinales, croissant à la manière d'un embryon, comme si elles avaient été fécondées sur le mode d'une parthénogenèse. De pareilles cellules extérioriseraient un potentiel embryogénique en se multipliant. La tumeur devrait être appelée « fils » de son porteur.

Les gonocytes primordiaux migrent à partir du sac vitellin pour coloniser les crêtes génitales développées à partir de l'épaississement de l'épithélium coelomique : Cette notion de migration pourrait expliquer les différentes localisations des TSC.

La prédominance féminine des TSC est un argument en faveur de cette théorie, car la différenciation ovarienne à partir de la gonade primitive est plus tardive que la différenciation testiculaire : les risques d'échappement au contrôle hormonal de ces cellules totipotentes sont donc plus importants.

Nos observations

Observation n: 1 Madame M.M (2006 - 2007)

- ✓ Agée de 31 ans,
- ✓ troisième geste, troisième part,
- ✓ sans antécédents personnels ou familiaux particuliers
- ✓ D.D.R. est du 30/06/2006.

Grossesse a été suivie au privé chez un médecin spécialiste.

L'échographie du premier trimestre était normale.

L'échographie faite au terme de 22 S.A. + 4j a montré:

- ✓ une grossesse monofœtale évolutive, activité cardiaque positive,
- ✓ biométrie :
 - § Diamètre bipariétal = 56 mm correspond au 50^{ème} percentile de 22 S.A.
+4j
 - Longueur fémorale = 41 mm
 - Circonférence abdominale = 52 mm
- ✓ La région sacrococcygienne siège d'une image hétérogène, mesurant 34 mm de grand axe, faisant suspecter un tératome sacro coccygien.
- ✓ Pas d'autres anomalies associées.

Puis la patiente fut adressée au service de gynécologie obstétrique C.H.U.

Hassan II de Fès pour suivie et une éventuelle prise en charge :

Echographie faite au terme de 26 S.A. + 3j:

- ✓ GMFE en PC, AC positive,
- ✓ Placenta antéfundique,
- ✓ Biométrie fœtale correspond au 50^{ème} percentile de 26 S.A.
- ✓ Etude morphologique détaillée a noté la présence d'une image hétérogène à la partie caudale de l'embryon faisant 52 mm de grand axe, en continuité avec la région sacrée, à double composante kystique et tissulaire,

respectant le rachis qui est suivi en sa totalité, faisant suspecter un tératome sacro coccygien.

✓ Pas d'anomalies associées.

✓ Absence d'anasarque ou d'hydramnios.

✓ I.R.M. a été réalisée au terme de 27 S.A. qui a montré:

- Une volumineuse masse mixte, à composante solide et kystique, implantée au niveau de la région sacrococcygienne, mesurant 72/45 mm. Elle présente une composante pré sacré minime.
- Le rachis est d'aspect normal.
- Absence d'anomalie des organes abdominopelviens, et notamment du tractus urinaire.
- Absence d'autres anomalies.

= Aspect typique d'un tératome sacrococcygien type I selon la classification d'ALTMAN.

L'évolution de la grossesse été marquée sur le plan :

Clinique : TA stable, labstix négatif à chaque consultation, hauteur utérine excessive supérieure à l'âge gestationnel à partir de 30 S.A.

Radiologique :

Contrôle échographique au terme de 30 S.A. :

✓ GMFE en PC, AC positive,

✓ Placenta antéfundique.

✓ Augmentation de la taille de la tumeur avec un grand diamètre de 69 mm.

✓ On note un début d'excès de liquide.

✓ Pas d'anasarque.

Contrôle échographique au terme de 33 S.A. :

✓ Biométrie fœtale :

- bipariétal = 80 mm entre 10^{ème} et 50^{ème} percentile de 33 S.A.
- Longueur fémorale = 62,7 mm
- circonférence abdominale = 271.8mm

✓ Augmentation de la taille de la tumeur mesurant 77.2mm de grand axe sans signe d'hémorragie intra kystique.

✓ On note toujours un léger excès de liquide.

✓ Pas d'anasarque.

Lors des contrôles échographiques; l'étude écho doppler et vasculaire du fœtus n'a pas trouvé des signes d'insuffisance cardiaque notamment :

✓ Une fonction cardiaque normale, avec l'absence d'insuffisance tricuspide significative, des flux pulmonaires et aortiques normaux, l'absence d'anomalie significative du retour cave.

✓ Pas d'augmentation du diamètre de la veine cave inférieure.

Patiente a été hospitalisée au terme de 36S.A. +2j dans notre formation pour une éventuelle prise en charge:

Echographie réalisée au terme de 36S.A. +5j montre:

✓ GMFE, PC,

✓ Biométrie fœtale :

- bipariétal = 90.5 mm entre 50^{ème} et 90^{ème} percentile de 36 S.A. + 5j.
- Longueur fémorale = 68.2mm
- circonférence abdominale= 294.2 mm

✓ La tumeur mesure 132 mm.

✓ Début d'Hydramnios.

✓ Pas d'anasarque ni signe d'insuffisance cardiaque.

Echographie de contrôle au terme de 38S.A. +2j a montré:

- ✓ GMFE, PC,
- ✓ Biométrie fœtale :
 - bipariétal = 93.8mm entre 50^{ème} et 90^{ème} percentile de 38 S.A. + 2j.
 - Longueur fémorale =72mm
 - circonférence abdominale= 319.8mm
- ✓ Augmentation du diamètre tumoral à 150 mm.
- ✓ Liquide amniotique en quantité augmentée.
- ✓ Pas d'anasarque ni signe d'insuffisance cardiaque.

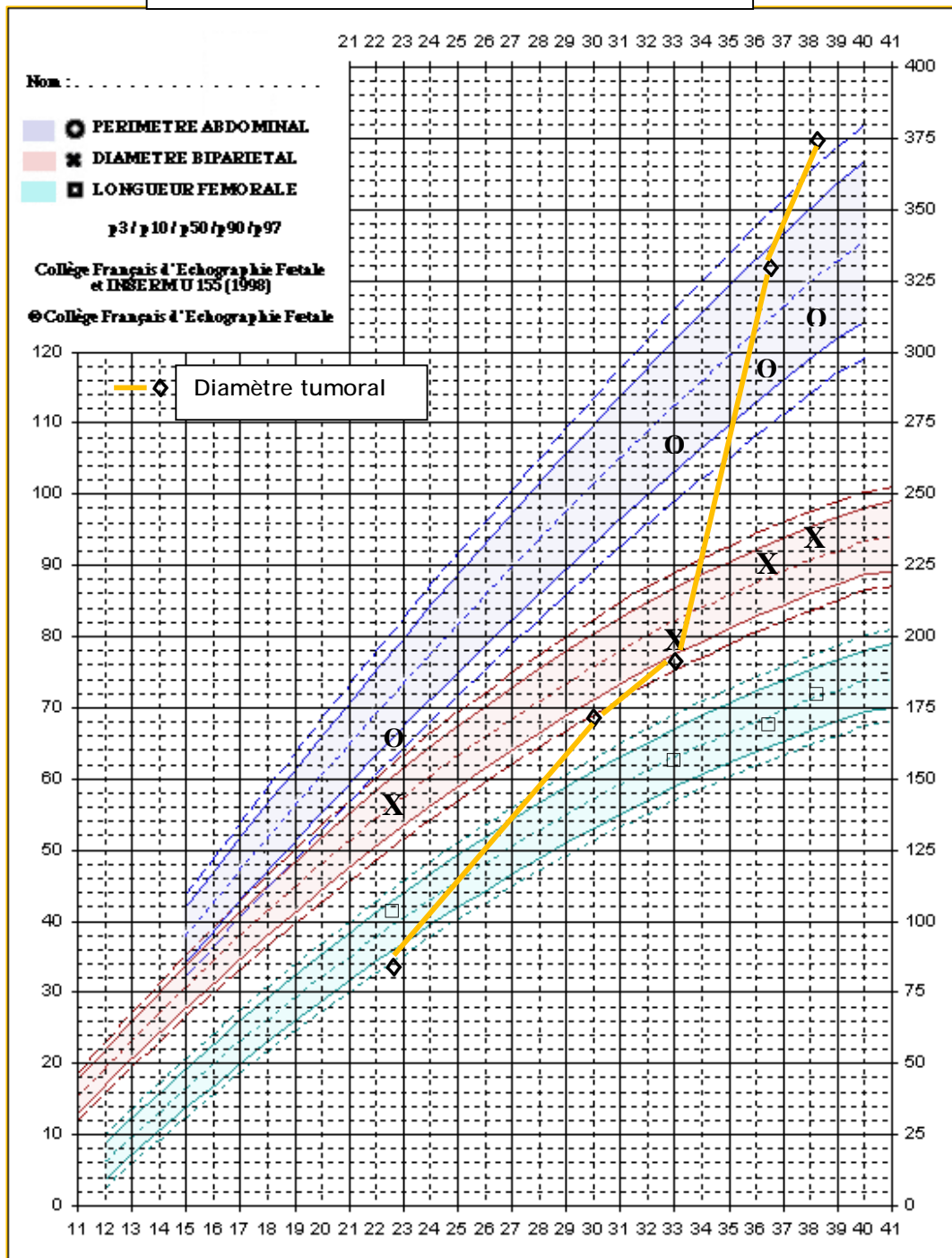
Des enregistrements du rythme cardiaque fœtal ont été réalisés quotidiennement sont restés: réactifs et oscillants.

Accouchement programmé par voie haute au terme de 39 S.A. en raison du risque fœtal après une décision multidisciplinaire, donnant naissance à un nouveau-né de sexe féminin, Apgar 10/10 à 5 min, poids 3kg500. La région fessière siège d'une masse ferme faisant 120 mm et refoulant l'anus en avant.

Bébé décédé à J 3 de vie en néonatalogie par choc septique avant tout geste chirurgical.

Nous ne possédons pas de compte rendu anatomo-pathologique dans ce dossier.

**Figure n° 4 : Courbe cumulée du BIP, PA, LA, et diamètre tumoral
Observation n° 1**



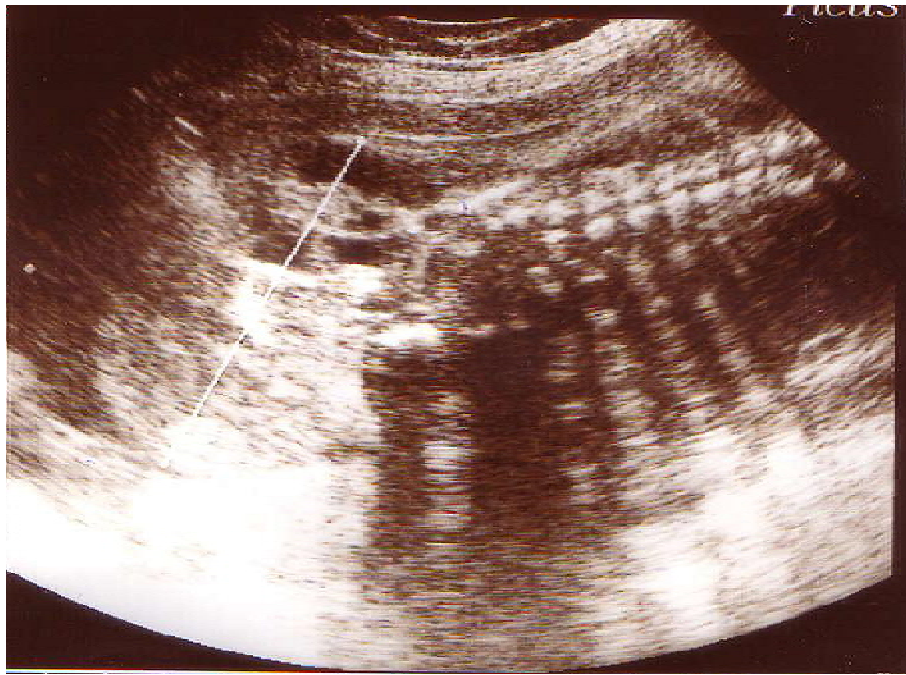


Figure : 5 cas n°1 : Aspect échographique du TSC extra pelvien à 30 SA à composante mixte solide et kystique, mesurant 68,5 mm de grand axe.

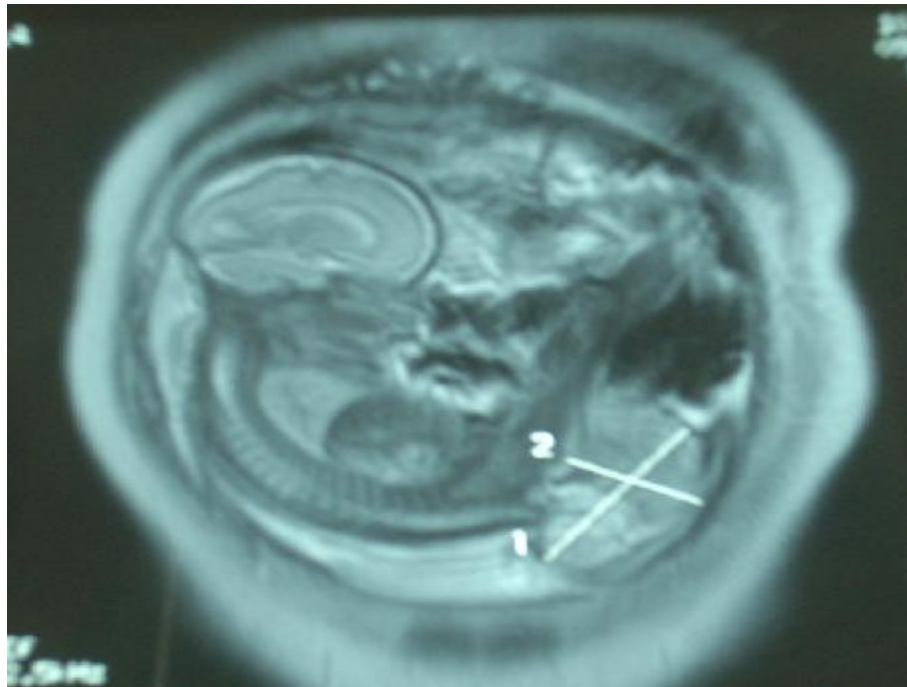


Figure : 6 cas n°1 : IRM fœtale : montrant un tératome sacrococcygien type I d'Altman

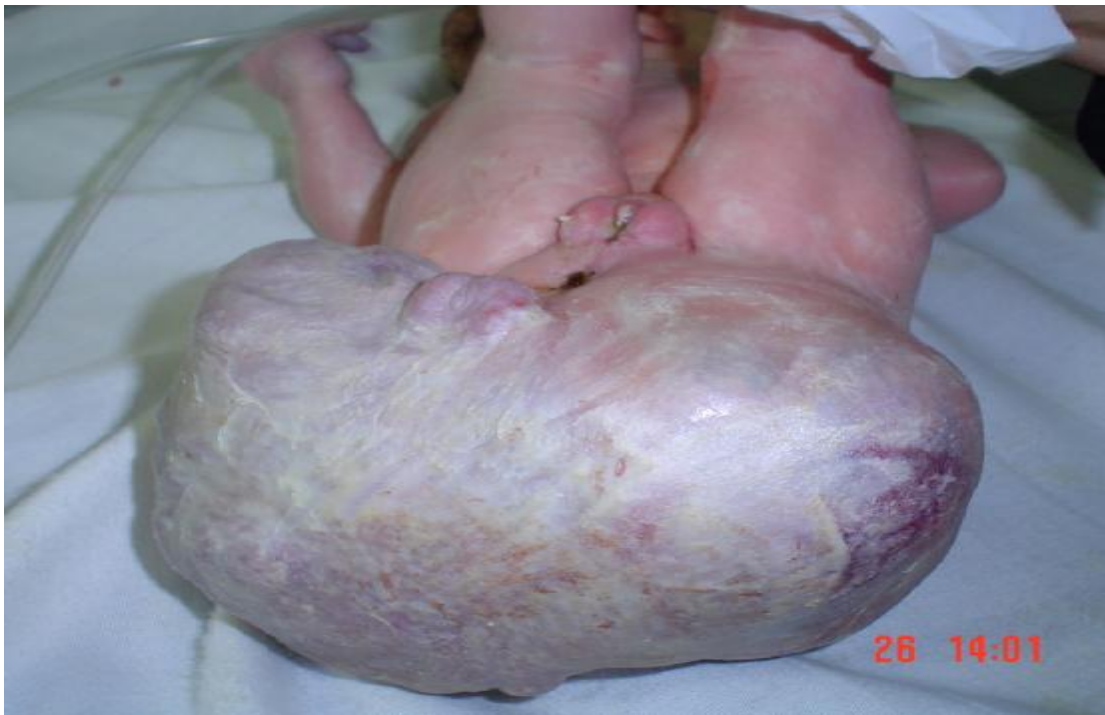

Figure 7 cas n°1 : Aspect néonatal du tératome sacro-coccygien

Observation n : 2 Madame J.H (2007 _ 2008)

- ✓ Âgée de 20 ans,
- ✓ Deuxième geste, deuxième pare,
- ✓ Pas d'antécédents personnels particuliers,
- ✓ Dans les antécédents familiaux : père diabétique,
- ✓ Dans les antécédents obstétricaux une césarienne en 2005 pour rupture prématurée des membranes + bishop défavorable,
- ✓ D.D.R .est du 20/05/2007.
- ✓ Echographie du premier trimestre n'a pas été faite.

La première échographie faite au terme de 23S.A+5j trouve :

- ✓ une grossesse monofœtale évolutive, activité cardiaque positive,
- ✓ biométrie :
 - § Diamètre bipariétal = 60,1 mm entre 50^{ème} et 90^{ème} percentile de 33 S.A. + 5j.
 - § Longueur fémorale = 39,3 mm
 - § Circonférence abdominale = 184,2 mm
- ✓ placenta antéfundique et de dimension normale,
- ✓ pôle caudalique fœtal est le siège d'une image hétérogène, en continuité avec la région sacrée, mesurant 30,2mm de grand axe, faisant suspecter un tératome sacro coccygien.
- ✓ Etude du rachis est normale.
- ✓ absence de malformation associée.
- ✓ il n'y a pas de retentissement décelable sur les organes pelviens,
- ✓ absence d'hydramnios ou d'anasarque.

Contrôle échographique réalisé au terme 26 S.A+4j :

- ✓ Liquide amniotique en quantité normale,
- ✓ Biométrie du fœtus est normale,

- ✓ Diamètre tumoral = 33,4 mm de grand axe

Contrôle échographique réalisé au terme 32 S.A :

- ✓ GMFE en PC, AC positive,
- ✓ Placenta antéfundique,
- ✓ Absence d'anasarque ou d'hydramnios,
- ✓ Biométrie fœtale :
 - § bipariétal = 84 mm entre 50^{ème} et 90^{ème} percentile de 32 S.A.
 - § Longueur fémorale = 60,4 mm
 - § circonférence abdominale = 281.5 mm
- ✓ Augmentation du diamètre tumoral mesurant 47,5/59,3 mm.

IRM fœtale faite au terme de 34SA :

- ✓ Présence d'une masse caudale de composition mixte, tissulaire isointense en T1 et hyperintense en T2 par rapport au muscle et liquidienne impure hyperintense T1etT2. Cette masse se développe au dépend du coccyx avec un contingent exopelvien gauche prédominant et un contingent endopelvien de 3cm. Elle mesure 5 cm dans ses plus grands diamètres transversal et craniocaudal.
- ✓ Absence de malformation évidente des organes abdominopelviens ou rachidiens.
- ✓ Aspect évocateur d'un tératome sacrococcygien type II de la classification d'ALTMAN

Contrôle échographique au terme de 37 SA :

- ✓ biométrie fœtale :
 - ✓ Bipariétal: 97.7 mm, correspond au 90^{ème} percentile de 37 S.A.
 - ✓ longueur fémorale: 75.5 mm,
 - ✓ circonférence abdominale: 320.9 mm.
- ✓ pas d'anasarque ou d'hydramnios,

✓ diamètre tumoral = 63.4 mm.

Lors des contrôles échographiques; l'étude écho doppler et vasculaire du fœtus n'a pas trouvé des signes d'insuffisance cardiaque notamment :

✓ Une fonction cardiaque normale, avec l'absence d'insuffisance tricuspide significative, des flux pulmonaires et aortiques normaux, l'absence d'anomalie significative du retour cave.

✓ Pas d'augmentation du diamètre de la veine cave inférieure.

Au cours de l'évolution de la grossesse la patiente est restée asymptomatique sur le plan clinique : TA normale, hauteur utérine correspond à l'âge gestationnel, labstix négatif.

Accouchement programmé par voie haute a été décidé au terme de 39 S.A. en raison du risque fœtal.

Examen à la naissance trouve un nouveau-né de sexe féminin, Apgar 10/10 à 1min, on note la présence d'une masse faisant 60.5 mm de grand axe appendue à la partie postéro inférieure du sacrum, déjetant l'anus vers l'avant, de consistance plus ou moins ferme, recouverte de téguments sans zones hémorragique ou nécrotique.

Le reste de l'examen clinique est sans particularité.

Transfert du nouveau- né vers le service de chirurgie infantile du C.H.U. de Rabat.

Bilan du nouveau-né: On n'a pas de document.

Intervention à l'âge de 3 mois après avoir reçu trois cures de chimiothérapie.

Les suites opératoires ont été sans complications.

L'examen anatomopathologique retrouve un T.S.C. multi tissulaire mature.

Surveillance clinique, biologique, échographique est poursuivie, sans signes de récurrence.

**Figure n° 8 : Courbe cumulée du BIP, PA, LF, et diamètre tumoral
Observation n° 2**

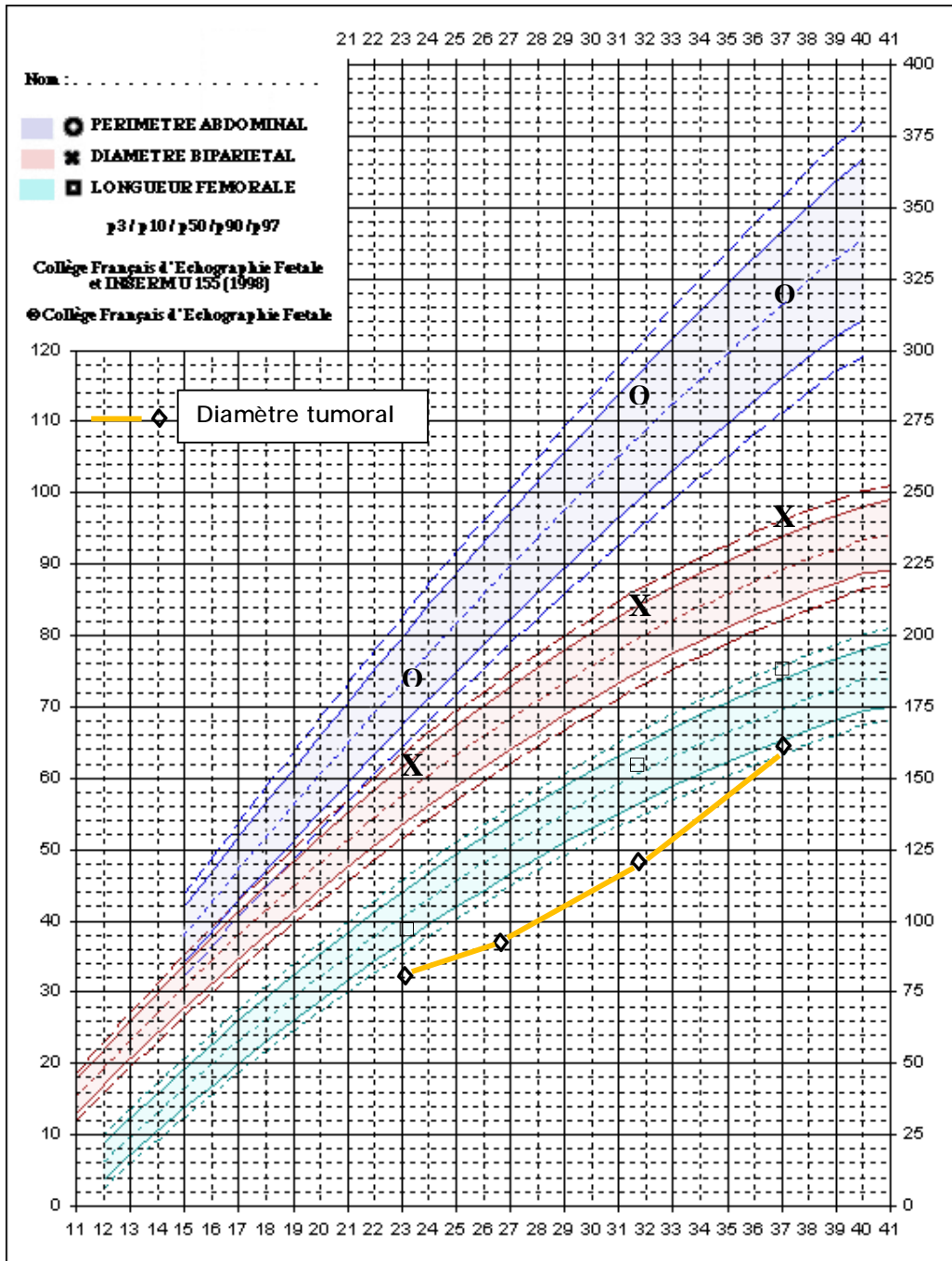

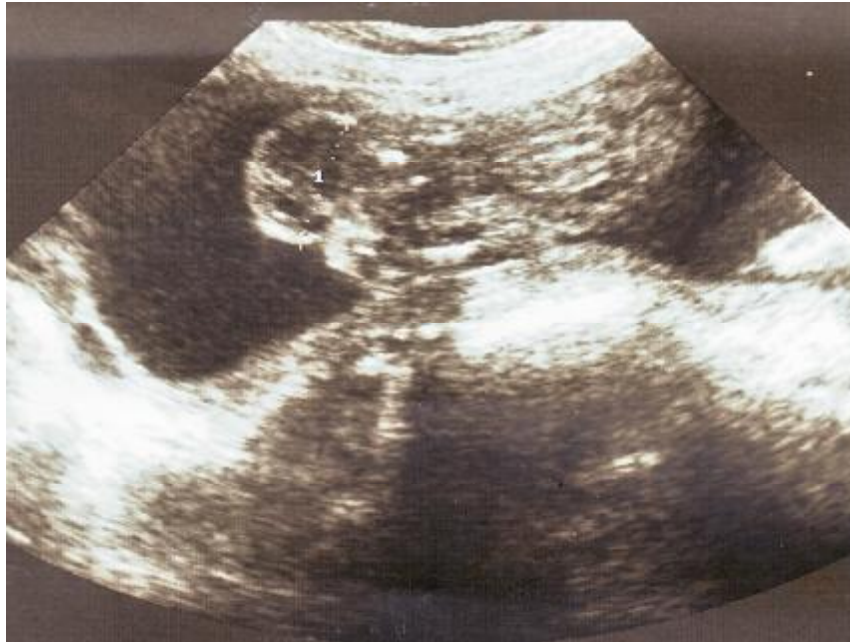


Figure 9 cas n°2 : Aspect échographique du TSC extra pelvien à 23 SA + 5 j à composante mixte solide et kystique, museront 30,2mm de grand axe.

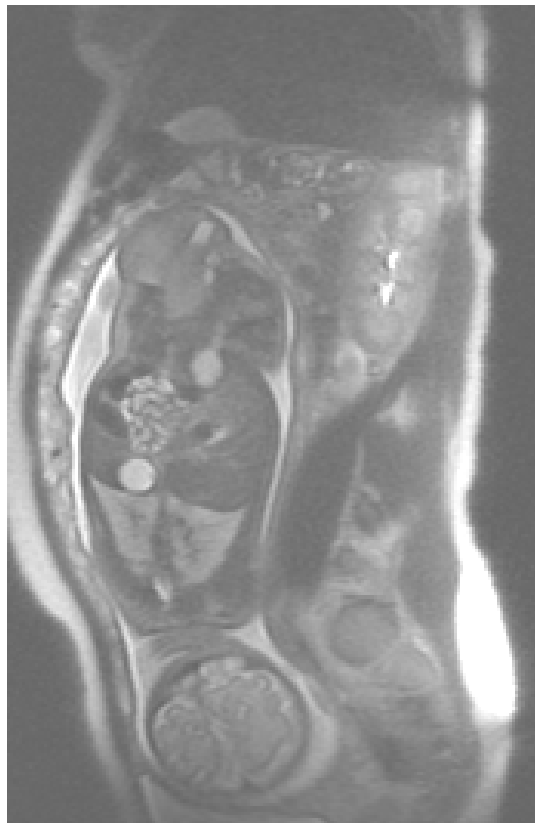


Figure 10 cas n°2 : IRM fœtale : montrant un tératome sacrococcygien type II d'Altman

Observation n: 3 Madame A.M (2007)

- ✓ Agée de 24ans, primigèste, grossesse à terme non suivie, admise en travail.
- ✓ l'examen : une hauteur utérine excessive, présentation irrégulière et un bassin cliniquement suspect.
- ✓ l'échographie: présentation de siège.
- ✓ Accouchement par césarienne, donnant naissance à un nouveau-né de sexe féminin, poids 2000 g, Apgar à 5/10 à 1 min, avec tumeur caudale rétro rectale, refoulant l'anus en avant avec état de choc par rupture accidentelle de la masse. Décédé à H1 de vie vue l'impossibilité d'assurer l'hémostase.
- ✓ L'analyse anatomopathologique est revenue en faveur d'un tératome immature avec malformation du cordon ombilical.

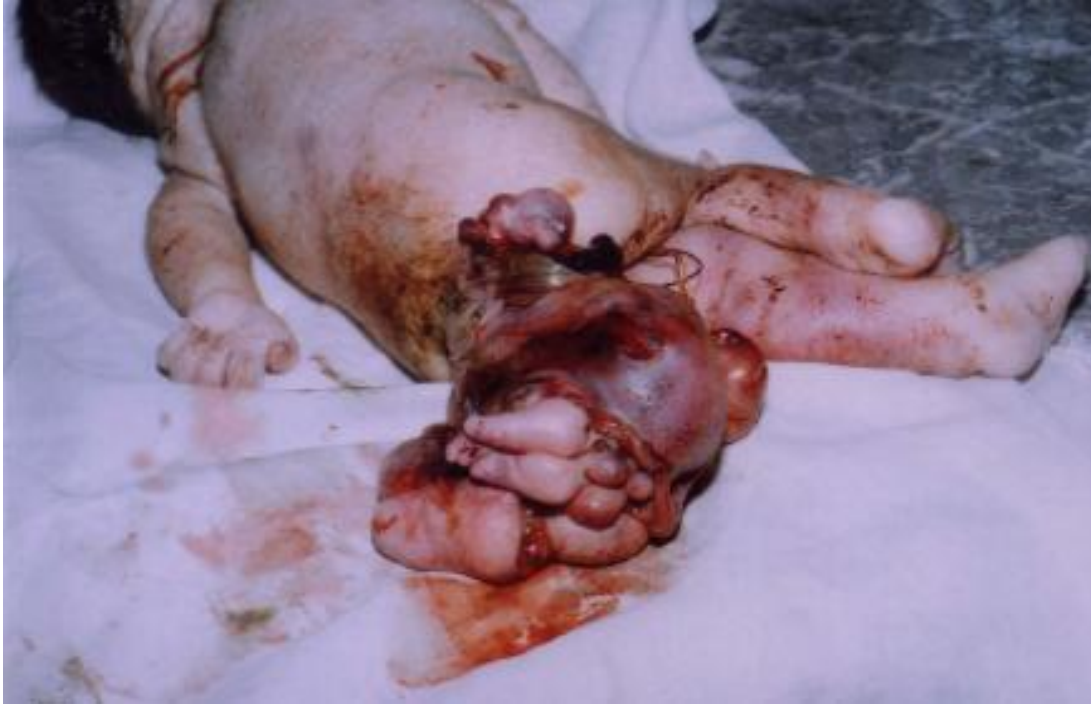

Figure : 11 cas n°3: aspect néonatal du tératome sacro-coccygien

DISCUSSION

I- Epidémiologie

1- Fréquence [9] :

Le tératome sacrococcygien est une tumeur rare avec une fréquence de 1/35000 à 1/40000 naissances, et le plus fréquent des tératomes du fœtus il représente plus de 50% des tératomes du nouveau-né.

Le T.S.C. occupe le deuxième rang des tumeurs néonatales, après le lymphangiome et le troisième rang des tumeurs retro-péritonéales de l'enfant, après le neuroblastome et le nephroblastome.

2- sexe ratio [9] :

Le tératome sacrococcygien est rencontré plus fréquemment dans le sexe féminin, avec un sexe ratio de 4/1.

Tableau n°1 : Pourcentage d'atteinte du sexe féminin dans la littérature

Auteurs	Période d'étude	pourcentage
ALTMAN [4]	1962-1972	74 %
VERGENES [10]	1982-1989	64 %
BECMEUR [11]	1977-1991	78 %
GABRA [12]	1977-2001	85 %
BENACHI [13]	1983-2003	60 %

L'analyse du tableau trouve qu'il y a vraiment une prédominance féminine dans ce type de tumeur et effectivement dans nos 3 observations les 3 fœtus sont de sexe féminin.

3- Age de découverte :

Si la tumeur n'a pas été dépistée par échographie anténatale, l'âge de découverte est très variable [4] :

- découverte à la naissance pour les formes extériorisées de diagnostic facile.
- les formes pelviennes pures sont diagnostiquées encore plus tardivement, en général devant une symptomatologie fonctionnelle obstructive urinaire ou digestive (âge moyen du diagnostic toutes formes confondues d'environ 22 mois).

Depuis l'apparition des techniques d'échographie, le diagnostic est porté généralement au deuxième trimestre de grossesse : entre la 15^{ème} et la 32^{ème} S.A.

C'est une découverte fortuite, ou plus souvent lors du bilan d'une augmentation de la hauteur utérine.

Tableau n°2: moyen âge de diagnostic dans différentes séries.

Séries	Extrême d'âge (S.A.)	Age moyen (S.A.)
MAKIN [14]	17-31	21
HEDRICK [2]	19-38,5	24
BENACHI [13]	16-33	23
NEUBERT [15]	18-27	23
VERGNES [10]	19-34	27
BECMEUR [11]	19-34	27

Dans notre étude l'âge de diagnostic est de 23 S.A.

4- Facteurs de risques:

Dans la littérature on ne trouve pas de facteurs de risque bien identifiés, cependant certains auteurs évoquent:

ü Gémellité:

Des antécédents de gémellités (dont les types anatomiques ne sont pas précisés) sont retrouvés.

Tableau n°3: Pourcentage de gémellité dans différentes séries.

Auteurs	Période d'étude	Pourcentage
GROSS [6]	1920-1950	50 %
EIN [16]	1654-1979	12 %
GROSFELD [17]	1960-1975	9 %
HEDRICK [2]	1995-2003	10 %

Dans notre étude on n'a pas trouvé de notion de gémellité.

GROSS et al. [18] décrivent un cas de grossesse gémellaire avec deux fœtus atteints.

ü Héritéité :

Il existe des T.S.C. familiaux décrits par ASCHRAFT et al. [19]

Il suggère pour ce type de T.S.C. une transmission autosomique dominante.

Cette forme se caractérise par :

- § un sexe ratio équilibré,
- § une faible prévalence des formes malignes,
- § des malformations associées plus au moins constante avec en particulier :
 - anomalies sacrées,
 - sténoses ano-rectales,
 - reflux vésico-urétéraux.

II- anatomo-pathologie

1 – les tératomes

a- Définition

Le tératome contient des tissus étrangers à la région qui l'abrite et ressemblant à ceux qui se succèdent au cours du développement depuis le stade embryonnaire jusqu'au stade adulte, par différenciation des trois feuillets primordiaux, ectoblastique, endoblastique, et mésoblastique

Il se présente presque toujours comme une tumeur et certains tératomes se comportent effectivement comme un cancer, dans leur état immature mais récupérant un comportement bénin à mesure de leur maturation éventuelle.

La majorité des tératomes malins s'observent dans la région sacro coccygienne.

b- Caractères communs

Les tissus constituant les tératomes sont ;

- ✓ multiples,
- ✓ étrangers à l'organe ou à la région où ils se développent,
- ✓ pouvant se trouver à tous les stades de leur développement,
- ✓ de composition très hétérogène ne manifestant qu'une ébauche d'organisation inter tissulaire sans pratiquement jamais formation d'organe.

c- Diversité individuelle

Elle est importante en fonction

- § Du nombre et du type de tissu représentés.
- § Il existe des tératomes pluritissulaires complexes et des tératomes unitissulaires simplifiés.

§ de leur niveau de différenciation et de la maturation, on distingue ainsi :

ü Des tératomes matures bien différenciés.

ü Des tératomes immatures qui à l'inverse des précédents ne sont faits que de tissus peu ou pas différenciés.

ü Des tératomes mixtes constitués d'un contingent de tissus différenciés et d'un contingent de tissus peu ou pas différenciés.

2 – Les tératomes sacro coccygiens

a- Définition :

Les tératomes sacrococcygiens appartiennent aux tératomes de topographie axiale externe les plus fréquents.

C'est une excroissance plus ou moins volumineuse reconnaissable en principe à la naissance, quelque fois organoïde, appendue sur la ligne médiane selon grand axe sagittal de l'individu, se développant parfois en direction interne et pelvienne.

C'est une tumeur rétro-péritonéale, rétro-anale, pré-sacro-coccygienne à point de départ sacrococcygien.

b- Place des TSC au sein des tératomes

Chez le nouveau né :

Selon GROSFELD [17] :

§ la localisation sacrococcygienne prédomine largement: 65% des tératomes

§ la localisation médiastinale 11%,

§ la localisation ovarienne 11%,

§ la localisation rétro-péritonéale 3%

§ la localisation cervicale 3%

c- Examen anatomopathologique des TSC [8, 20, 21]

- aspects macroscopiques

Les formes extériorisées sont les plus fréquentes [4], souvent volumineuses, arrondies, lobulées, de consistance inhomogène, tantôt solides, tantôt liquidiennes, rénitentes.

Elles peuvent être limitées par des téguments normaux ou plus souvent anormaux, hypervascularisés d'aspects angiomateux avec des ulcérations et des zones de nécroses plus ou moins importantes.

La taille pouvant varier de quelques centimètres à plus de 20cm de diamètre moyen et dont la masse peut atteindre jusqu'à 2 kg, voire plus.

- A la coupe

La tumeur apparaît généralement bien limitée, souvent encapsulée avec des structures liquidiennes de type kystique fréquentes, à contenu séreux, muqueux, ou hémorragique.

La présence de plexus choroïde fonctionnel produisant du liquide céphalo-rachidien est probablement responsable des composantes kystiques de ces tumeurs [11].

On retrouve également des structures solides plus ou moins différenciés parfois organoïdes (cérébrales, intestinales, respiratoires, etc.)

- Aspects histologiques

Les tératomes sacrococcygiens dérivent des cellules totipotentes capables de fournir des tissus dérivés des 3 feuillettes : endo, méso, ectoblastique.

Ces tissus seront plus ou moins associés entre eux, avec semble-t-il, une prédominance des tissus nerveux neurogliaux retrouvés dans 60 à 90% des cas [8, 22].

Le facteur déterminant est la différenciation plus ou moins importante des tissus dans la tumeur :

§ les tissus peuvent être très différenciés, organoïdes, contenant des structures nerveuses, osseuses, cartilagineuses, respiratoires, intestinales etc... alternant des éléments solides et kystiques associés ou isolés [23].

DRUT et al. [24] décrivent un cas de membre sacrococcygien bien différencié avec des structures osseuses, cartilagineuses, musculaires et même une ébauche de pied avec des orteils.

GROSS et al. [6] mentionnent un cas de face rudimentaire avec présence de dents.

§ inversement les tissus peuvent être indifférenciés ou immatures et les données de la littérature à ce propos sont moins claires : la limite entre des tissus indifférenciés, immatures et des tissus cancéreux n'est pas toujours précisément définie.

- Pour certains, les tératomes immatures sont à classer avec les tumeurs malignes [8].
- Pour d'autres, il faut les en séparer. Le tératome immature aurait un risque élevé de passage à la malignité, alors que le tératome malin serait défini par des signes histologiques d'invasion loco-régionale ou à distance [25].

Les zones immatures ou malignes peuvent de plus se répartir en foyers limités dans une tumeur différenciée d'où les difficultés du diagnostic anatomopathologique nécessitant des prélèvements multiples sur une tumeur souvent volumineuse [26].

Parmi ces tumeurs malignes, deux formes sont intéressantes sur le plan du diagnostic car elles sécrètent habituellement des marqueurs biologiques.

ü Les tumeurs du sac vitellin :

Elles sont encore appelées « Yolk sac tumor » ou « tumeur du sinus endodermique » car elles dérivent du feuillet endodermique [8].

On retrouve des aspects histologiques vésiculaire, labyrinthique, papillaire, angioïde associés de façon lâche.

On observe la présence des « Corps de Schiller- Duval » (vaisseaux entourés d'une double couronne épithéliale) et des sphérules intra- ou extra-cytoplasmique de sécrétions éosinophiles.

Ces tumeurs sécrètent l'alpha fœtoprotéine (marqueur biologique particulièrement utile pour le diagnostic mais aussi et surtout pour la surveillance de ces tumeurs).

Dans leur série anatomopathologique GONZALEZ-CRUSSI, et al. [21] retrouve cette forme tumorale dans 17,5% des cas avec une évolution défavorable.

ü Le choriocarcinome

Il est constitué de l'association de cellules claires cytotrophoblastiques et géant syncytiotrophoblastiques.

Il secrète la Beta-HCG (marqueur biologique).

On peut également rencontrer des sarcomes ou d'autres tumeurs malignes plus rares.

GONZALEZ-CRUSSI et al. [21] ont développé une notion de « grading » histologique en fonction de l'importance des foyers immatures dans le but d'essayer de préciser le pronostic (classification similaire aux tératomes ovariens). Ils rapportent une série de 40 cas entre 1946 et 1976 (Indiana University Medical Center).

Les grades histologiques sont ainsi définis :

- § Grade 0 : absence de foyer immature.
- § Grade 1 : rares foyers immatures.
- § Grade 2 : foyers immatures en quantité modérée.
- § Grade 3 : foyers immatures abondants avec nombreuses mitoses et atypies cellulaires.

Sur 40 cas sont retrouvées :

- § 22 tumeurs de grade 0 (55%) avec seulement 4 récurrences elles-mêmes de grade 0 et un bon pronostic dans tous les cas.
- § 3 tumeurs de grade 1 (7,5%), pas de récurrences.
- § 5 tumeurs de grade 2 (12,5%) avec un décès précoce par complication chirurgicale et 2 récurrences : une récurrence de grade 0 et une récurrence de grade non précisé.
- § 10 tumeurs de grade 3 (25%) avec dans 7 cas des foyers de type « Yolk Sac Tumor» (17,5%) et une évolution létale 6 fois sur 7 (le seul survivant présentait des métastases multiples au moment de l'étude). Les autres 3 cas ont présenté respectivement :
 - Aucune récurrence,
 - 2 récurrences de grade 0,
 - Une évolution défavorable avec métastases et décès.

L'évolution a été marquée constamment défavorable dans les 7 cas de « Yolk Sac Tumor» mais il faut noter que le diagnostic avait été porté tardivement dans ces cas entre (16 mois et 4 ans).

On retrouve donc globalement une bonne corrélation entre les grades histologiques et le pronostic avec une évolution particulièrement défavorable des tumeurs de type « Yolk Sac ».

Tableau n°4 : pourcentage des types histologiques du TSC dans différentes séries

Auteurs	Tumeurs matures	Tumeurs immatures	Tumeurs malignes
HAVRANEK [27]	72 %	12 %	16 %
GABRA [12]	79 %	3 %	18 %
MAKIN [14]	75 %	20 %	5 %
BECMEUR [11]	70 %	15 %	15 %

L'analyse du tableau montre que la forme bénigne est la plus fréquente 72%. Mais le taux des tumeurs malignes peut augmenter en relation avec l'âge du diagnostic du TSC.

Selon NEUBERT (Σ)[15] :

§ à la naissance 2 % de malignité

§ à 2 mois 10 % de malignité

§ à 6 mois 60 % de malignité

D'où l'intérêt d'un diagnostic et une exérèse précoce pour le pronostic.

Dans notre étude on a un cas de tumeur immature (observations n° 3), et un cas de tumeur mature (observation n° 2).

- extension tumorale [28].

La propagation métastatique est rare on trouve:

§ extension loco régionale: par envahissement des structures avoisinantes et ou les ganglions lymphatiques abdomino-pelviens.

§ extension à distance: au niveau du foie, poumons, plus rarement on trouve une atteinte vertébrale ou de la moelle osseuse.

III- Classification topographique d'ALTMAN

Cette classification ancienne de 1973, émanant de la " Surgical Section of the American Academy of Pediatrics" reste d'actualité: elle porte sur 405 cas observés de 1962 à 1972, d'où son intérêt sur le plan statistique vu la difficulté de pouvoir étudier d'aussi grandes séries pour cette pathologie rare.

On classe ainsi les tératomes sacrococcygiens en 4 types:

- Type 1: TSC à prédominance externe avec une minime composante pré-sacrée.
- Type 2: TSC à composante mixte, externe et pelvienne.
- Type 3: TSC à composante externe et à prédominance intra-pelvienne avec extension abdominale.
- Type 4: TSC pré-sacré sans composante extra pelvienne: c'est la forme la plus difficile à diagnostiquer aussi bien cliniquement qu'à l'échographie en anté ou en postnatale.

C'est une classification avant tout chirurgicale théoriquement adaptée au bilan d'extension échographique anténatal sous réserve des difficultés pour apprécier la composante endopelvienne surtout si celle-ci est isolée ou de petite taille.

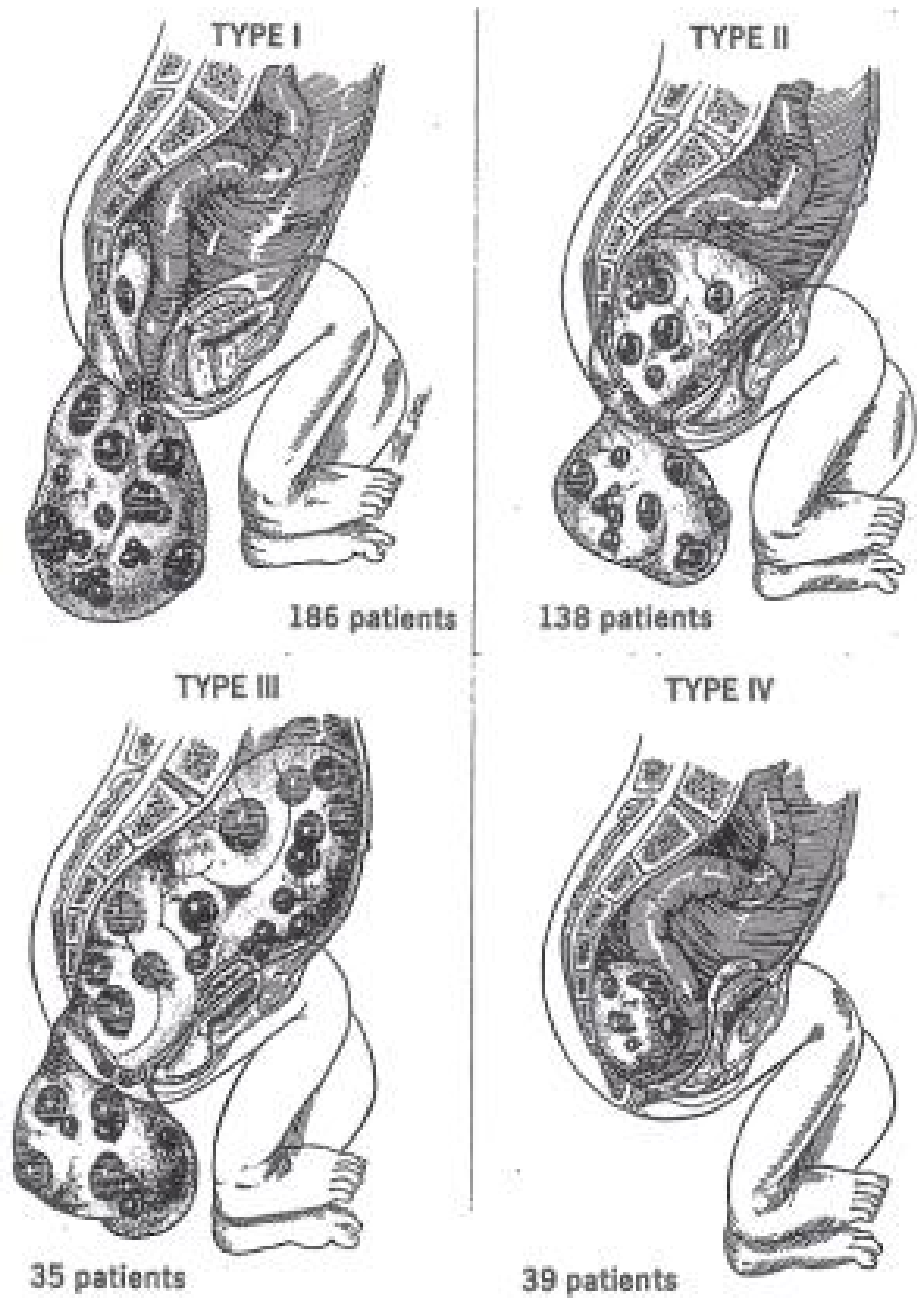


Figure n°12 : classification anatomique des TSC d'ALTMAN [4]

Tableau n°5: répartition des TSC SELON LE TYPE ANATOMIQUE D'ALTMAN dans différentes séries:

Auteurs	Type I	Type II	Type III	Type IV
ALTMAN [4]	45 %	35 %	10 %	10 %
EIN [16]	58 %	30 %	9 %	3 %
HAVRANEK [27]	28 %	44 %	16 %	12 %
MAKIN [14]	13 %	65 %	13 %	9 %

L'analyse du tableau montre que le type I est la forme la plus fréquente, le Type IV c'est la forme rare et le Type II est III reste des formes intermédiaires.

Dans notre étude en a un cas de type I (observation n°1) et un cas de type II (observation n°2).

IV- Diagnostic anténatal

Le diagnostic anténatal est basé essentiellement sur :

- échographie obstétricale qui permet :
 - § de reconnaître la tumeur,
 - § de faire le bilan d extension,
 - § de rechercher les anomalies associées,
 - § de faire le diagnostic différentiel,
 - § de rechercher et de surveiller les signes de gravité.

- IRM anténatale

- Alpha fœtoprotéine

- Caryotype

A – Echographie anténatale :

Comme nous l'avons vu, le dépistage se fait en général au second trimestre de la grossesse, lors d'un examen systématique, comme le bilan morphologique à la 20^{ème} S.A. ou le plus souvent lors du bilan de l'augmentation de la hauteur utérine. Cette disproportion entre les mensurations utérines et l'âge de grossesse correspond dans la majorité des cas à l'apparition d'un hydramnios et/ou d'un anasarque.

1- diagnostic positif:

La sémiologie échographique est loin d'être univoque.

a- Tumeur extériorisée :

§ localisation :

C'est une tumeur appendue au pôle pelvien, dont la base d'implantation se trouve dans la région sacrée ou sacrococcygienne, plus souvent médiane refoulant l'anus en avant, parfois latéralisée.

§ forme :

Arrondie, multiloculaire le plus souvent.

§ limites :

Les parois sont minces, nettement identifiables.

§ taille :

Elle est variable, de quelques centimètres jusqu'à plus de 20 cm de diamètre en moyenne.

§ structure interne :

L'échostructure de la tuméfaction est variable :

- Dans 75% des cas, l'échostructure est mixte, à l'intérieur d'une masse échogène coexistent des plages liquidiennes, bien limitées, de taille variable.

- Dans 15% des cas, elle peut être totalement liquidienne, transsonique, à paroi mince, seuls quelques éléments solides sont retrouvés près de la base de l'implantation. Le Kyste se trouve souvent subdivisé par quelques cloisons.
- C'est dans cette forme que se pose le diagnostic différentiel avec le spina bifida.
- Les tératomes de structure kystique ou mixte sont habituellement bénins de bon pronostic.
- Dans 10%des cas, le plus rarement, le tératome peut présenter une échostructure échogène, solide, plus ou moins homogène.

On peut y retrouver des zones très échogènes, qui, selon l'importance, peuvent évoquer des calcifications voire des structures osseuses ou ostéocartilagineuses. Ces calcifications, que l'on retrouve dans 35% à 45% des TSC, correspondent à des petits fragments d'os ou à des calcifications dystrophiques dans des zones hémorragiques ou de nécrose.

Le doppler couleur recherchera une vascularisation tissulaire, des fistules artério-veineuses, et une hypervascularisation superficielle.

Les tératomes solides sont généralement à haut potentiel de malignité.

§ Hémorragie intra-tumorale.

L'apparition d'une hémorragie intra kystique se traduit à l'échographie par une élévation brutale et rapide du volume de la tuméfaction.

L'échostructure se modifie avec l'apparition de nouvelles plages liquidiennes intra tumorales et/ou élévation de celles précédemment observées. On note un aspect granité spécifique.

§ Extension tumorale intra-pelvienne.

L'échographie devra toujours rechercher l'existence d'un prolongement endo-pelvien. Il faudra analyser la position de chaque organe, son éventuel refoulement et

d'un éventuel retentissement en amont : dilatation vésicale, urétéro-hydronéphrose.

b- tumeur non extériorisée

Le diagnostic de la forme à développement uniquement intra pelvien est difficile et repose sur une parfaite connaissance de l'écho anatomie du pelvis fœtal normal.

Il faut rappeler qu'elle est extrêmement rare puisqu'elle ne représente que les 10% des tératomes sacrococcygiens mais que son risque de dégénérescence est élevé : 2,4% à la naissance, 10% quand le diagnostic est fait à 2 mois et 60% à 4mois.

D'où l'intérêt de l'IRM au moins doute de diagnostic.

2 -malformations congénitales associées au TSC

Devant toute découverte de malformation, la recherche de malformation associée doit être systématique afin d'établir le pronostic post-natal.

Elles sont plus fréquentes que dans la population normale : 2 ,5%

Selon ALTMAN et al. [4] elles sont retrouvées dans 18% des cas avec notamment :

- des malformations squeletto-musculaires (6%),
- des malformations touchant le système nerveux central (4%),
- des malformations de l'appareil urinaire (5%),
- des malformations cardiaques (2%),
- des malformations intestinales (2%).

Selon ROTH et al. [29] retrouvent dans 5 cas intéressants des TSC et de sexe féminin, (série de 68 cas).

- une extrophie vésicale
- un spina-bifida avec une héli-hypertrophie corporelle,

- une dysmorphie crânio-faciale avec dysplasie rénale létale,
- une neurofibromatose abdominale et des polymalformations viscérales avec angiohamartome méésentérique et corporel.

D'où l'intérêt d'un bilan morphologique prénatal complet.

Tableau n°6: pourcentage des anomalies associées au TSC dans différentes séries.

Auteurs	Période d'étude	Pourcentage
ALTMAN [4]	1962-1972	18 %
GROSFELD [17]	1960-1975	9 %
GONZALEZ-CRUSSI [21]	1946-1976	35 %
BENACHI [13]	1983-2003	4,5 %
GABRA [12]	1977-2001	24 %

Dans notre étude on n'a pas trouvé d'anomalies associées.

3 - Diagnostic différentiel échographique [30]

a) forme extériorisée :

- Spina bifida : (surtout dans les formes kystiques)

C'est l'absence d'un ou plusieurs arcs vertébraux postérieurs.

Le défaut osseux permet la protrusion des enveloppes arachnoïdiennes hors du canal médullaire et réalise l'aspect d'un kyste liquidien.

Son siège est dans 90%des cas lombaire ou lombo-sacré.

Son contenu et son aspect permettent de différencier deux formes :

§ Méningocèle :

Excroissance des méninges molles sous forme de sacs kystiques ne contenant pas d'élément nerveux.

Le diagnostic peut-être difficile car il n'existe pas de signe associé :

- le cervelet est en place,
- la moelle est normale,
- l'acétyl cholinestérase est négatif.

§ myéломéningocèle :

Excroissance des méninges molles associée à une hernie médullaire. Dans cette forme, il existe des éléments diagnostic associés :

- cervelet bas situé,
- moelle basse,
- acétyl cholinestérase positive.

Le diagnostic différentiel avec T.S.C. se fait donc sur :

§ la visualisation d'un défaut osseux, une voussure, un aspect en spicule ou en trident sur les coupes transversales du tube neural

§ l'examen de la moelle qui sera normale ou non dans son aspect ou sa situation.

§ de plus l'échostructure d'une méningocèle est purement liquidienne il n'y a pas de cloisons.

A noter que le problème reste complexe surtout s'il existe des anomalies rachidiennes associées au tératome sacrococcygien.

L'association T.S.C. et myéломéningocèle est rapportée par plusieurs auteurs [21, 31], en cas de doute l'IRM fœtale est très utile à la recherche d'une communication entre la formation d'allure kystique et le rachis.

- Jumeau parasite :

C'est une forme incomplète de monstre double.

Le diagnostic différentiel avec un T.S.C repose sur la visualisation au sein de la masse d'organes ou de structures osseuses organisées (os long, doigts).

- Autres tumeurs sacrées ou fessières :

C'est un diagnostic, dont la difficulté dépend de l'histologie.

§ Hémangiome :

Ses contours sont réguliers, bien limités, non bosselés.

Son échostructure de type solide, échogène, le plus souvent granité.

§ lymphangiome kystique :

Rare, leur siège le plus fréquent est le cou, l'épaule ou le membre supérieur.

L'aspect échographique est celui d'une masse anéchogène contenant de multiples septa délimitant des logettes.

§ tumeur épidermoïde :

§ lipome :

La graisse est hyperéchogène, à partir de 26/28 SA.

- Jumeau macéré :

C'est un diagnostic différentiel simplifié puisqu'il s'agit d'une masse non solidaire du fœtus.

b) forme non extériorisée :

- Méningocèle antérieure :

C'est une collection liquidienne uni ou multilobée à parois fines, le diagnostic différentiel est donc aisé si l'échostructure de la masse visualisée est solide ou mixte.

Dans le cas d'une masse purement liquidienne, on s'attachera à détailler l'arc neural.

- Tumeurs neurogènes :* :

On peut citer :

§ les chordomes

§ les gliomes extra spinaux.

§ les épendymomes.

§ Les neuroblastomes pelviens.

Le diagnostic différentiel avec un TSC à développement interne est souvent impossible.

- Noto chordo dysraphie

Ce sont des anomalies de la portion basse pelvienne associant :

§ des anomalies de la colonne vertébrale, à type de dédoublement de la région lombo-sacrée,

§ des anomalies des structures intra pelviennes.

Le diagnostic différentiel avec un TSC repose donc sur une bonne visualisation du sacrum ainsi qu'une absence de retentissement viscéral, digestif et urinaire en amont.

- Kyste ovarien [15]
- Pseudo kyste méconial rétropéritonéal par perforation intestinale [32]

4 – recherche des critères de gravité :

Devant les risques majeurs anténatals du T.S.C. certains auteurs ont essayé de définir des critères de gravité prédictifs du mauvais pronostic [10].

- le premier et le plus important est l'anasarque fœtoplacentaire et dont l'origine serait une insuffisance cardiaque à haut débit liée à l'hypervascularisation du tératome qui se comporte comme une volumineuse fistule artério-veineuse qui détourne une grande partie du flux sanguin aortique.

En plus l'hémorragie intra tumorale ou extériorisée dans le liquide amniotique entraînerait une anémie et une hypoprotidémie qui contribuent pour une part importante à la décompensation de type anasarque.

On cherchera donc :

Ø une augmentation brutale du volume tumorale et de la composante liquidienne tumorale en faveur d'une hémorragie intra tumorale,

Ø et une placentomégalie témoigne de l'anémie fœtale et un signe précoce de l'anasarque fœtal. [15]

- deux paramètres sont moins importants que le précédent :

ü L'hydramnios qui est fréquent et n'a pas de valeur péjorative pris isolement, si ce n'est qu'il favorise la prématurité. [33]

SETH [34] a observé trois cas de TSC avec oligoamnios sur hydronéphrose ou dysplasie rénale en relation avec une compression tumorale des uretères et/ou l'urètre, secondaire au volume tumoral du tératome, et dont l'évolution était défavorable.

ü La découverte précoce de la lésion avant 30 S.A a moins de valeur prédictive et compte tenu des progrès de l'échographie, et vu que dans la littérature plusieurs cas diagnostiqués avant 30 S.A ont survécu. [10]

- Un rapport poids du tératome sur poids fœtal supérieur à 50% est très péjoratif selon GRISONI [31].

- Le dernier critère de gravité est la notion de vitesse de croissance du tératome qui est très importante. Il semblerait qu'elle permette à elle seule, d'expliquer et de réunir tous les facteurs précédents et qu'elle soit l'élément prédictif le plus fiable pour apprécier l'évolution et le pronostic du T.S.C.

Une croissance rapide du T.S.C. conduit précocement à un gros volume tumoral par rapport au volume fœtal. Ainsi devant ce gros volume tumoral, le diagnostic échographique est fait tôt dans la grossesse, le plus souvent avant la 30 S.A.

Cette croissance accélérée s'accompagne presque toujours de composantes tissulaires tumorales immatures, réalisant de volumineuses tumeurs très vascularisées, avec des zones hémorragiques. Ainsi l'augmentation rapide du lit vasculaire et les hémorragies intra tumorales pourraient expliquer insuffisance cardiaque, anémie fœtale et hypoprotidémie entraînant l'apparition d'un anasarque et d'un hydramnios, le tout provoquant soit le décès in utero, soit le décès en post natal immédiat par prématurité.

Cette hypoprotidémie pourrait être aussi majorée par la consommation protidique importante de cette tumeur en phase de croissance accélérée.

Donc deux éléments sont ainsi objectivés comme étant de mauvais pronostic :

- ✓ un diamètre tumoral supérieur au diamètre bipariétal au moment du diagnostic,
- ✓ une croissance tumorale plus rapide que la croissance du diamètre bipariétal avec croisement des courbes de mesures en fonction du temps.

D'après VESCHAMBRE et al. [35]

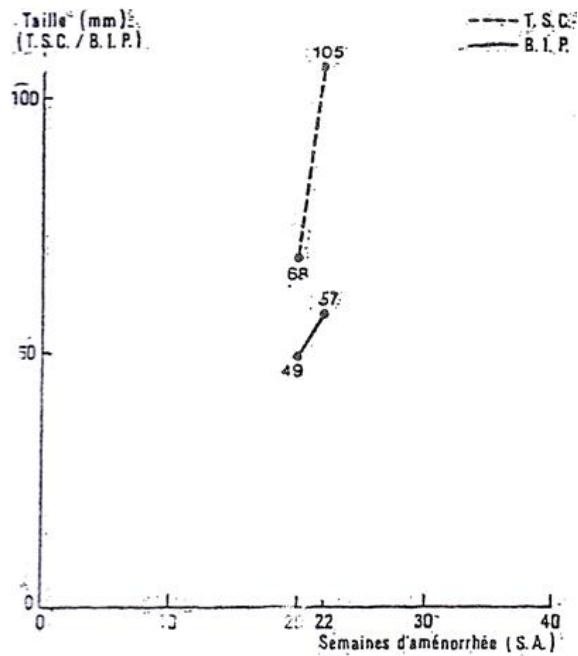


Figure n°13 : Croissance très rapide du diamètre tumoral avec MFIU à 24 S.A

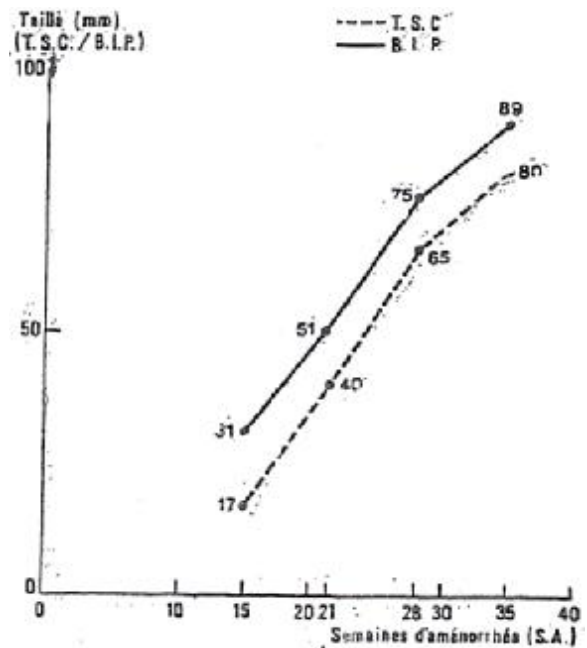


Figure n°14 : Croissance parallèle du diamètre tumoral et du diamètre bipariétal de bon pronostic

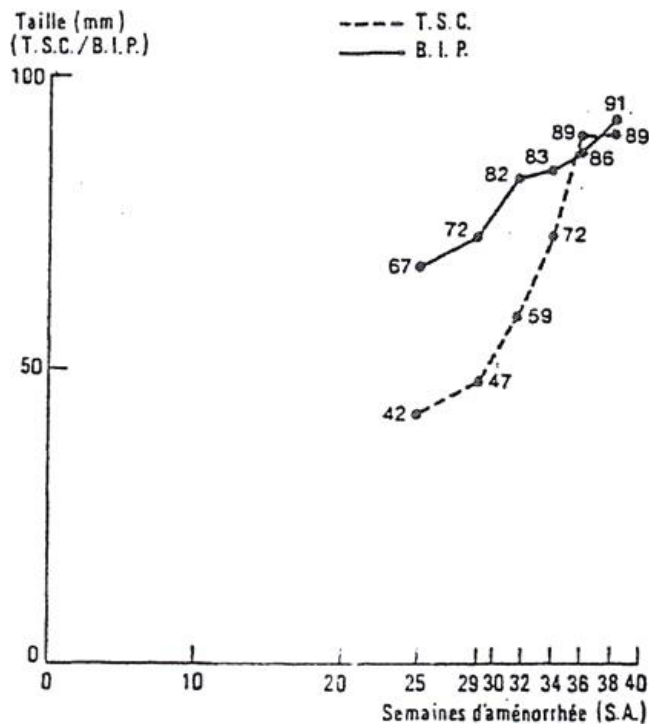


Figure n°15 : Croissance accélérée du diamètre tumoral par rapport au diamètre bipariétal avec poussée d'hydramnios

Dans notre étude des trois cas observés on a noté:

Pour le cas n°1(fig. n°4) : une croissance tumorale plus rapide que la croissance du diamètre bipariétal avec croisement des courbes de mesures en fonction du temps. Cette croissance accélérée à mener à l'apparition de l'hydramnios en fin de grossesse. Ce résultat correspond au cas décrit par VRESCHAMBRE et al. [35] (fig. n°15).

Pour le cas n°2 (fig. n°8) : on note une croissance parallèle du diamètre de la tumeur avec celui du bipariétal menant à une grossesse sans complications avec un bon pronostic. Ce résultat correspond au cas décrit par VRESCHAMBRE et al. [35] (fig. n°14).

L'anasarque fœtoplacentaire avec œdème cutané, épanchement des séreuses, placentomégalie sont des signes trop tardifs souvent associés à un décès néonatal même en cas d'extraction en urgence: selon FLAKE et al. [36] on retrouve 100% de mortalité dans ce cas.

Mais plusieurs auteurs [37, 38] décrivent des cas de survie de nouveau-nés ayant présentés un TSC compliqué d'un hydrops in utero. Signalons qu'ils étaient âgés plus de 30 S.A. et cette limite est retenue par différents auteurs comme le seuil de bonne adaptation extra utérine en cas de TSC.

Il faut donc, lors de la surveillance, rechercher des signes plus précoces avant que l'anasarque ne soit constituée.

L'Etude écho doppler cardiaque et vasculaire du fœtus et du placenta semble particulièrement utile dans le dépistage précoce de l'insuffisance cardiaque à haut débit chez le fœtus.

Les signes écho doppler ont été décrits par SCHMIDT et al. [39] :

a- un élargissement des ventricules avec une insuffisance mitrale et tricuspidiennne fonctionnelle par dilatation des anneaux, mais avec une fraction d'éjection conservée.

b- une augmentation des débits :

- Intracardiaque : débits combinés d'environ 1280 ml/min/kg.

Valeur normale 553 plus au moins 153.

- aorte descendante : 930ml/min/kg.

Valeur normale 184 plus au moins 20.

- Placentaire : en moyenne 480ml/min/kg.

Valeur normale 110 plus au moins 26

c- une augmentation du diamètre de la veine cave inférieure :

5,8 à 8,3 mm pour les fœtus en anasarque.

Valeurs normales établies sur la base de 10 mesures entre 21 et 28 S.A. : de 2,9 à 4,1 mm (moyenne 3,2).

d- un examen doppler de la région tumorale

Afin d'apprécier l'importance de la vascularisation.

B – IRM anténatal :

Nous n'avons pas retrouvé dans la littérature de séries IRM anténatales des T.S.C. probablement en raison de la rareté de cette tumeur, et du caractère récent des techniques d'IRM anténatales.

Cette imagerie anténatale permet de bien étudier les formes de tératome endo-pelvien pur ou à prolongement endo-pelvien. Dans ces cas, l'IRM analyse plus finement que l'échographie l'extension tumorale, notamment rachidienne et permet surtout d'éliminer une méningocèle antérieure et permet aussi de bien étudier les rapports de la tumeur avec les structures avoisinantes. Par ailleurs, la composition de la tumeur peut être précisément analysée par l'IRM lorsque l'échographie ne permet pas de conclure. Et finalement IRM permet de bien classer la tumeur selon la classification d'ALTMAN [1].

Le recours à l'IRM sera probablement systématique vers 26 S.A.

C – Alpha foetoprotéine:

Un taux élevé d'alpha foetoprotéine maternelle est retrouvé fréquemment, mais il n'est pas spécifique puisque ce taux élevé chez la mère peut être le témoin de nombreuses anomalies, notamment celles de la fermeture du tube neural ou encore des malformations de la paroi abdominale antérieure type laparoschisis. [11].

D – Le caryotype

Le caryotype doit être réalisé systématiquement afin de déceler d'autres anomalies associées pouvant changer la conduite thérapeutique.

Le caryotype est le plus souvent normal. Toutefois, certaines anomalies du caryotype ont été décrites :

Trisomie partielle du chromosome 1q [40].

Délétion du chromosome 7q associée à une trisomie du chromosome 2q (Syndrome de Currarino) [41].

Trisomie partielle du chromosome 10q et partielle monosomie du chromosome 17q. [42].

Ces cas montrent qu'il y a une association possible entre les aberrations chromosomales et les TSC.

V- Complications au cours de la grossesse

A- le fœtus :

La gravité des TSC tient essentiellement à leurs complications qui peuvent entraîner le décès du malade. Elles se rencontrent dans deux circonstances:

- Lors de la période anténatale ou périnatale immédiate :

La mortalité des fœtus avec T.S.C dépend essentiellement de deux facteurs : [43]

- ü l'anasarque fœtoplacentaire : qui est en relation avec une insuffisance cardiaque à débit augmenté.
- ü La prématurité fait suite à une menace d'accouchement prématuré ou à une rupture prématurée des membranes, à cause de l'hydramnios.

Tableau n°7: taux des complications fœtales dans différentes séries.

Auteur	Anasarque et/ou hydramnios	Prématurité
HELOURY [44]	47%	53%
VERGNES [10]	50%	50%
BECMEUR [11]	28%	28%
GROSS [18]	30%	40%

- Lors de l'accouchement [10]

Il y'a un risque important d'enclavement et de rupture de la tumeur. Dans 6 à 11,7% des cas une volumineuse tumeur non décelée en anténatal fait obstacle à l'expulsion de l'enfant et seuls quelques rares cas ont pu survivre au prix de manœuvres " héroïques " telles césarienne en cours de l'accouchement, alors que les épaules étaient dégagées, puis ponction du tératome à utérus ouvert et fin d'accouchement par voie naturelle ou césarienne après réintégration du fœtus déjà engagé pour l'extraire par l'hystérotomie.

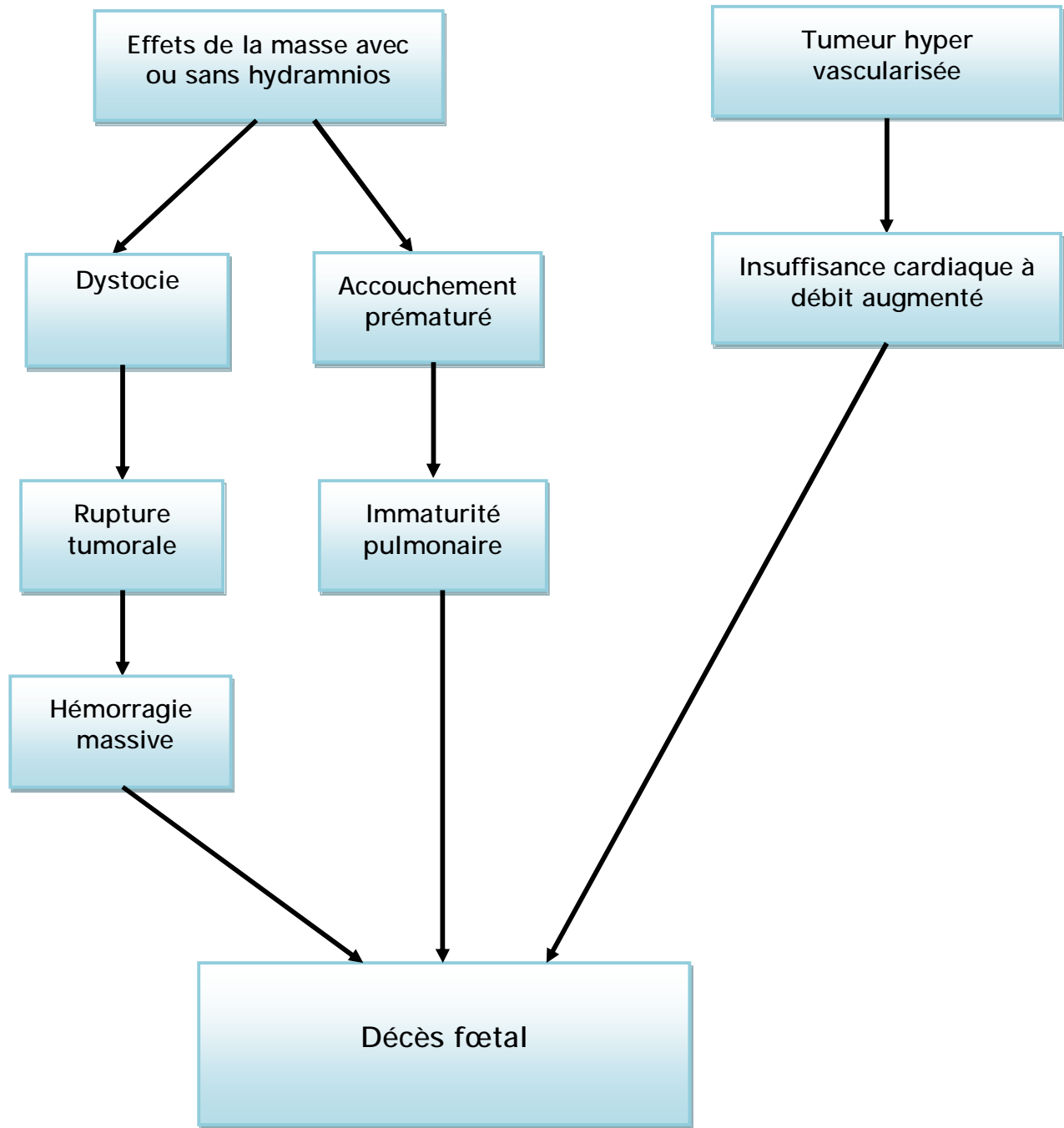


Figure n°16 [45]: Physiopathologie du TSC CHEZ LE FŒTUS.

B- la mère :

Les complications maternelles sont assez peu décrites dans la littérature : un << Syndrome Miroir >> : (hypertension, œdème, protéinurie) peut survenir dans les cas d'anasarque surtout s'il existe une placentomegalie [46,47] avec risque de pré-éclampsie : la physiopathologie n'est pas bien connue mais il semble que le placenta joue un rôle important :

- par la sécrétion d'HCG qui stimule la thyroxine,
- par la libération de facteurs vasoactifs.

Le syndrome en miroir est également connu sous le nom de Syndrome de BALLANTYNE qui l'a décrit en 1892 : et il avait constaté l'association entre l'anasarque fœtal et l'épaississement placentaire avec œdème maternel [48]

Tableau n°8 : nombres de patientes présentant « syndrome miroir » dans différentes séries

Auteur	Nombre totale des cas	Nombre de cas atteint
HEDRICK [2]	26	4
LANGER [49]	6	6

A noter dans ces séries que tous les fœtus des patientes atteintes, avaient des TSC compliqués d'anasarque et/ou d'hydramnios.

Dans la première observation de notre étude la patiente a développé un hydramnios en fin de grossesse est restée stable sur le plan clinique et son bilan de pré-éclampsie est revenu négatif.

VI- Traitement in utero des formes compliquées [50]

Les complications possibles des formes hypervascularisées de TSC rendent licite une approche plus interventionniste que la simple surveillance prénatale.

Cette approche thérapeutique in utero vise soit à l'exérèse de la tumeur, soit à en réduire la vascularisation en diminuant ainsi son potentiel de croissance.

L'une des priorités dans ce domaine reste l'innocuité de ces traitements sur le plan maternel. Si les bénéfices éventuels sont clairement admis pour le fœtus, ils ne sont pas aussi évidents pour la mère.

A- Chirurgie fœtale à « utérus ouvert »

Cette approche invasive consiste en une laparotomie maternelle avec hystérotomie permettant d'accéder au fœtus en réalisant une chirurgie d'exérèse tumorale. Le problème majeur, et qui constitue le véritable talon d'Achille de cette approche thérapeutique, est une importante morbidité maternelle et fœtale : risque important de rupture prématurée des membranes (RPM) et d'accouchement prématuré (MAP).

Il existe sept cas publiés (équipes américaines) de résection de tératome réalisée par cette technique et dont quatre enfants ont survécu dans de bonnes conditions malgré la naissance à des âges gestationnels faibles.

La morbidité induite par cette approche chirurgicale a amené le développement d'alternatives thérapeutiques endoscopiques ou échoguidées qui sont prometteuses.

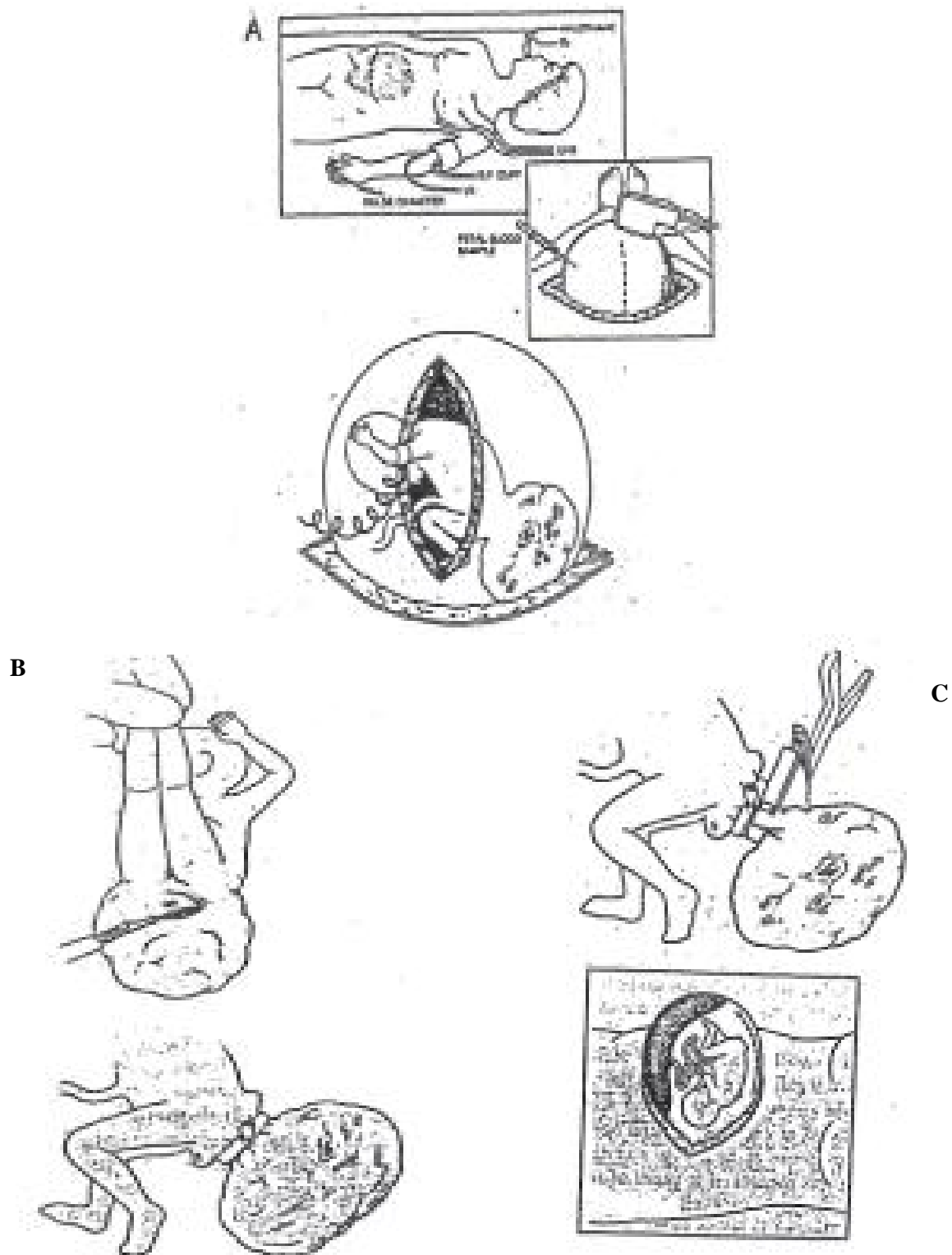


Figure n°17: Technique chirurgicale de l'exérèse du TSC [51]

A : monitoring maternel et fœtal.

B : dissection du sphincter anorectal et mise en place d'un drain en latex autour de la base tumorale.

C : agrafage de la tumeur au niveau de sa base, puis hystérorraphie après amnioinfusion.

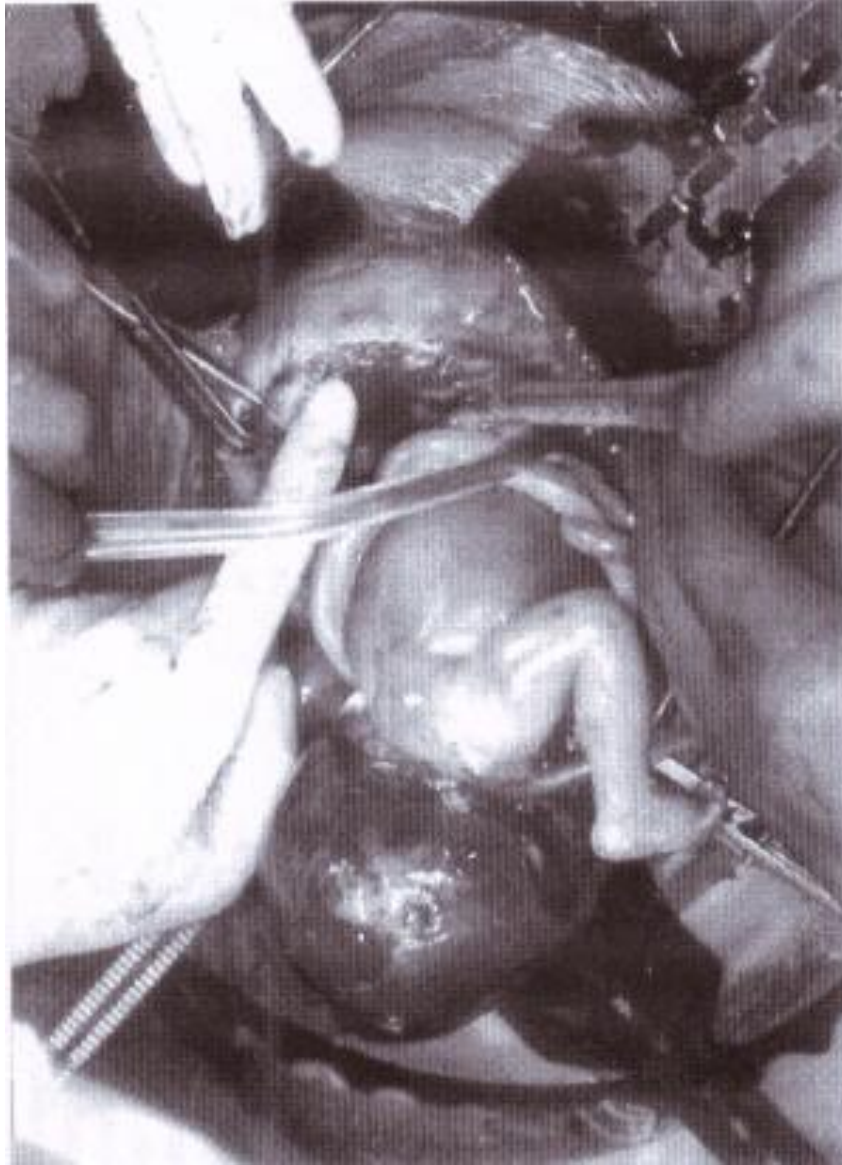

Figure n°18: aspect peropératoire de la chirurgie fœtale à « utérus ouvert » [51]

B- Chirurgie fœtale endoscopique

L'intérêt de cette approche thérapeutique endoscopique est de limiter le traumatisme utérin et de maintenir le fœtus dans son environnement naturel. Elle répond à un souci de traitement aussi peu invasif que possible.

L'endoscopie fœtale n'influe pas sur la circulation utéroplacentaire alors que l'hystérotomie diminue le débit sanguin (réduction de 27%).

Le but de la chirurgie endoscopique des TSC est de dévasculariser la lésion, partiellement ou totalement, en supprimant les effets délétères liés à l'effet shunt dans ces tumeurs hypervascularisées. La thérapeutique radicale est appliquée après la naissance.

C- Laser YAG

L'utilisation du laser YAG par fœtoscopie fait appel à la coagulation des vaisseaux de surface par un laser YAG (30-50W) au travers d'un fœtoscope (1,9mm de diamètre).

Seuls les vaisseaux les plus périphériques sont accessibles et c'est une des limites de cette approche thérapeutique.

Néanmoins, la croissance tumorale est freinée et le risque de complications hémodynamiques ainsi limité. Un succès thérapeutique a été rapporté en utilisant cette technique.

D- Utilisation d'une sonde de radiofréquence échoguidée

Chez le fœtus présentant un TSC, les sondes de radiofréquence ; mesurant entre 20 et 35 mm, permettent de délivrer une énergie de 10 à 100W, en réalisant une nécrose et une dessiccation des tissus. Les effets secondaires de cette technique sont liés aux risques d'embolie gazeuse (microbulles), d'hyperkaliémie (nécrose

tumorale) de thromboses et d'hémorragie ou d'hyperthermie avec hémolyse. Cinq observations sont rapportées dans la littérature : deux enfants vont bien à distance de la naissance, mais des problèmes de nécrose périnéale ont été rapportés, nécessitant l'utilisation ultérieure de procédés de chirurgie reconstructrice. Cet abord mini-invasif devrait permettre de diminuer les risques de RPM et de MAP.

E- La thermoablation

LAM et al. [52] ont rapporté récemment l'utilisation d'une sonde de thermoablation (diathermie monopolaire) échoguidée pour traiter un fœtus à 18 SA présentant un TSC compliqué d'insuffisance cardiaque. La procédure s'est bien déroulée permettant de réduire la vascularisation de la tumeur, mais le fœtus est mort au 2^{ème} jour postopératoire.

F- Les autres thérapeutiques fœtales in utero sont symptomatiques :

-Ponction ou drainage percutanés échoguidés des tératomes kystiques

Dans les formes purement kystiques, la ponction percutanée réduit le volume tumoral en affaissant la poche, sans prendre de risque important d'hémorragie, permettant dans ces conditions de limiter le risque de dystocie si l'on opte pour un accouchement vaginal, ou le risque de rupture tumorale lors de l'extraction fœtale par voie basse ou haute.

-Shunt kystoamniotique : c'est la mise en place d'un shunt de dérivation amniotique, dans les formes kystiques endopelviennes de TSC avec compression des voies urinaires (hydronéphrose) peut permettre une évolution favorable.

-Amniodrainage : en cas d'hydramnios permet de réduire le risque de surdistension utérine et par conséquent l'accouchement prématuré.

Les traitements in utero vont donc de la simple ponction percutanée à la résection de la tumeur fœtale par hystérotomie maternelle. Les indications doivent

être rigoureusement posées et les patientes correctement sélectionnées et informées. Le traitement in utero s'adresse aux formes de TSC isolées et compliquées d'anasarque et de placentomégalie, en excluant les patientes présentant une pré éclampsie.

En l'absence de traitement et en cas d'anasarque, la mortalité est de 100%, L'analyse de la littérature montre que le traitement in utero, sous toutes ses formes (tableau n° 8), permet une survie d'environ 50% des fœtus traités. Les abords mini invasifs devraient permettre de réduire la morbidité maternelle et fœtale.

Tableau n° 8: Evaluation des techniques du traitement in utero des TSC

Technique	Auteur	Nombre de procédures et évolution
Amniodrainage	- MAKIN [14] - HEDRICK [2]	- 2 survivants/ 2 - 3 survivants/ 3
Drainage percutané	- MAKIN [14] - HEDRICK [2] - HIROSE [51]	- 2 survivants/ 2 - 6 Survivants/ 6 - 5 Survivants / 5
Shunt kystoamniotique	- MAKIN [14] - HIROSE [51]	- 1 vivant - 1 survivant/ 2
Laser ablation	- MAKIN [14] - HIROSE [51]	- 1 survivant/ 4 - 1 vivant
Chirurgie à uterus ouvert	- HEDRICK [2] - HIROSE [51]	- 3 survivants/ 4 - 3 survivants/ 7
Radiofréquence	- PAEK [53] - HIROSE [51]	- 2 survivants/4 - 2 survivants/5
Thermoablation	- LAM [52] - HIROSE [51]	- 1décès - 1décès

VII- PRISE EN CHARGE OBSTETRICALE

A-Surveillance anténatale :

La prise en charge obstétricale est basée essentiellement sur une surveillance particulière de la grossesse, le rythme de surveillance n'est pas bien codifié dans la littérature.

En fait selon LOPO J.B. [54] le rythme de surveillance est la réalisation d'échographie toutes les 2 à 4 semaines selon le type solide ou kystique de la tumeur et son degré de vascularisation. Les tumeurs solides et hypervascularisées doivent être surveillées d'une manière hebdomadaire.

Pour notre service la surveillance est basée sur:

- Des échographies obstétricales et doppler fœtales répétées d'une manière bimensuelles pour rechercher des signes précoces d'insuffisance cardiaque et au besoin d'extraire le bébé.
- Des enregistrements du rythme cardiaque fœtal quotidiens en cas d'apparition des signes de décompensation cardiaque.

B- Modalité et moment d'accouchement :

On se rappellera du seuil de 30 S.A. retenu par plusieurs auteurs comme étant le seuil minimal pouvant espérer une survie (adaptation, maturité fœtale). [1]

- Après 30 S.A. : si l'état de santé du fœtus ou celui de la mère le nécessite, une extraction pourra être programmée.
- Avant 30 S.A. il faut temporiser au maximum car la seule solution possible serait la chirurgie fœtale.

La naissance ne doit être envisagée que dans un centre spécialisé avec une équipe multidisciplinaire entraînée (néonatalogiste, chirurgien pédiatre et obstétricien) et doit être programmée autant que possible.

La césarienne est préférée pour les volumineuses tumeurs compte tenu de leur fragilité et des risques hémorragiques par rupture :

- Pour GROSS et al. [6] la césarienne est préférée au delà de 5 cm de diamètre tumoral.
- Pour d'autres [55,56,] on retiendra un diamètre seuil de 10cm.
- D'autres auteurs, propose une césarienne dès que la tumeur augmente les dimensions fœtales [20,58] sans préciser toutefois ces dimensions.

Ces critères paraissent assez subjectifs et ne sont pas clairement argumentés, bien que la césarienne soit préférée dans la plupart des cas [43].

L'incision utérine de la césarienne dépend du diamètre tumoral, généralement elle est corporelle lorsque le diamètre tumoral est supérieur à 10 cm ([59].

Un drainage percutané échoguidé de la composante kystique du tératome au préalable de l'accouchement facilite l'extraction fœtale.

Pour BENACHI et al. [13], ont classé les fœtus avec TSC en 3 groupes afin de dicter la prise en charge obstétricale et de prédire le pronostic:

§ Groupe A: le diamètre tumoral est inférieur à 10 cm, la vascularisation tumorale est légère voire absente, la vitesse de croissance tumorale est lente.

Dans ce groupe le taux de mortalité est nul et la morbidité maternelle est liée à l'indication de la césarienne si le diamètre tumoral est supérieur ou égal à 7 cm, une surveillance régulière doit être envisagée même si la tumeur n'est pas hypervascularisée et sa vitesse de croissance est lente. En plus les parents doivent être informés des risques de la période néonatale.

§ Groupe B: le diamètre tumoral est supérieur ou égal à 10 cm, la tumeur est hypervascularisée, et la croissance tumorale est rapide.

Dans ce groupe le pronostic est mauvais avec un taux de mortalité fœtale et morbidité maternelle élevé. Ce groupe doit bénéficier d'une surveillance

hebdomadaire, et la corticothérapie doit être envisageable pour accélérer la maturité pulmonaire du fait du risque de l'accouchement prématuré.

§ Groupe C: le diamètre tumoral est supérieur ou égal à 10 cm, mais la tumeur est moins bien vascularisée, la vitesse de croissance est variable, la composante tumorale est essentiellement kystique.

Dans ce groupe une ponction transcutanée de la composante kystique de la tumeur peut être réalisée afin de prévenir la compression pelvienne du fœtus et l'accouchement prématuré.

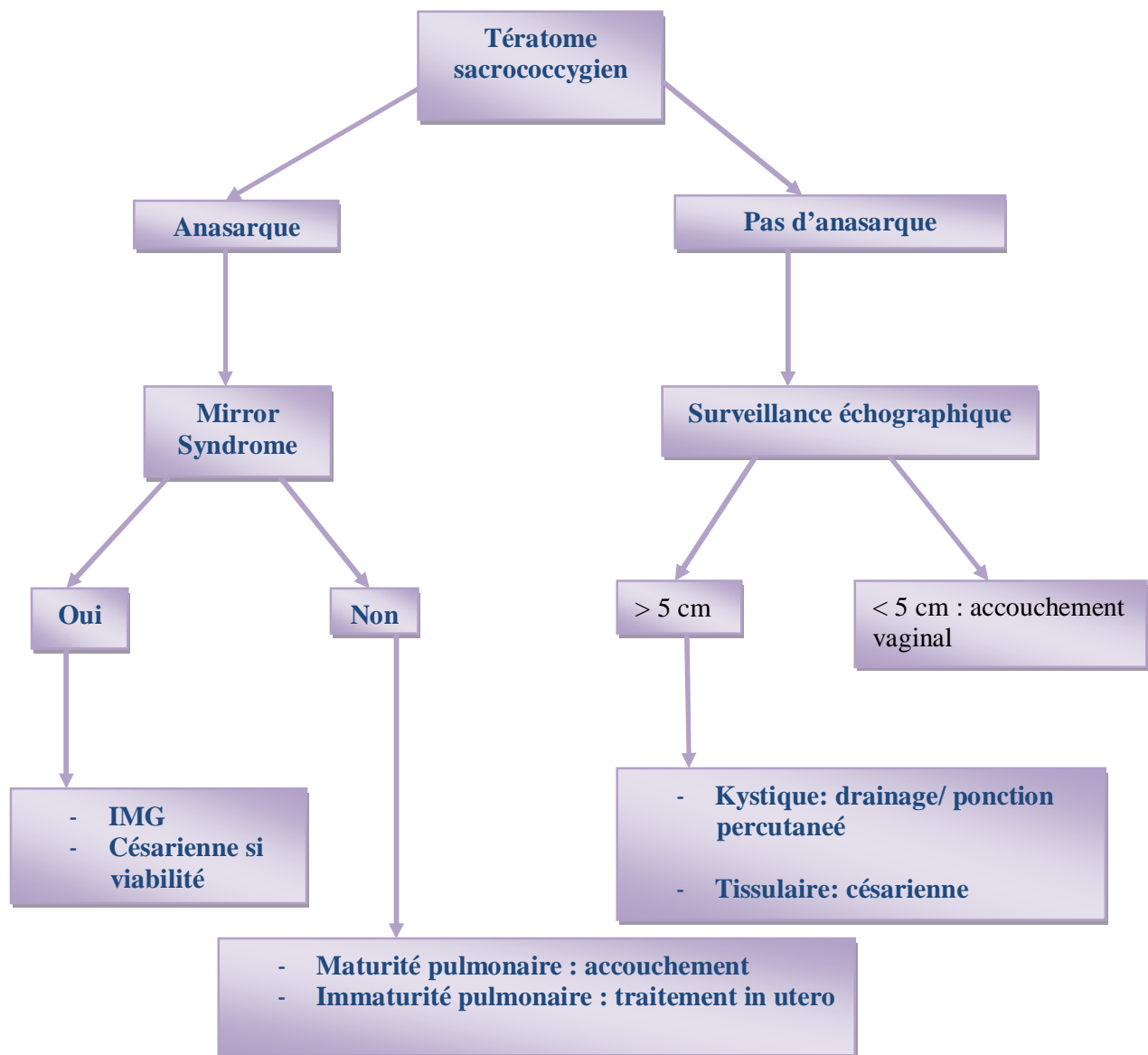


Figure n°19: Stratégie de prise en charge obstétricale.

VIII- Prise en charge du nouveau né

A. prise en charge néonatale

Il faut insister sur l'importance de la qualité de la prise en charge néonatale par une équipe spécialisée entraînée car lors de la période néonatale il existe un risque important de coagulopathie (la présence d'endothélium altère dans la tumeur pourrait induire une coagulation intra veineuse disséminée (CIVD) la CIVD est accélérée par la stase vasculaire due à l'insuffisance cardiaque et par la diminution de la perfusion hépatique.) et par conséquent risque d'hémorragie tumorale incontrôlable, en plus il faut stabiliser les fonctions vitales du bébé pour le préparer à l'intervention chirurgicale.[43]

Les bilans complémentaires ne doivent pas différer l'intervention vu le risque de complications en particulier hémorragiques.

B. clinique à la naissance

Le diagnostic est évident quand la tumeur est extériorisée:

On retrouve classiquement une masse plus ou moins volumineuse appendue à la partie postéro-inférieure du sacrum, éventuellement latéralisée, déjetant l'anus vers l'avant.

La consistance est plus ou moins ferme en fonction des composantes solides ou liquides intra tumorales.

La tumeur peut être fragile entraînant un risque hémorragique.

Elle est recouverte de téguments fins, fragiles, avec souvent des zones hémorragiques ou nécrotiques.

La palpation ne modifie pas la tension des fontanelles (diagnostic différentiel avec le Spina Bifida).

La composante abdomino-pelvienne est plus difficile à apprécier (difficultés diagnostiques des formes pelviennes pures de type 4) et nécessite un toucher rectal systématique.

Le retentissement est alors essentiellement fonctionnel : Urinaire et/ ou digestif.

La constipation chronique est décrite classiquement comme un symptôme d'appel dans les formes pelviennes pures.

On retrouve également des signes d'obstruction urinaire avec hydronéphrose.

C – bilan radiologique du nouveau -né

Il ne doit pas différer l'exérèse, compte tenu des risques hémorragiques et des complications trophiques cutanées.

Il faut également garder en mémoire le risque de cancérisation très rapidement croissant dans le temps.

1 – clichés sans préparation :

- § abdomen de face : opacité correspondant à la masse avec calcifications fréquemment associées (43% pour GROSS et a1. [6]).
- § Abdomen de profil : refoulement de la clarté vers l'avant.
- § Radiographie pulmonaire : dans le cadre du bilan préopératoire
- § Bilan osseux : recherche d'anomalies associées notamment rachidiennes.

2 – échographie pelvienne :

Examen rendu souvent difficile par la présence de gaz digestifs et en l'absence de réplétion vésicale :

- § la réplétion vésicale pourra être obtenue par remplissage rétrograde au moyen d'une sonde vésicale.
- § Les artefacts digestifs gazeux ne peuvent être évités par voie sus-pubienne pendant la période postnatale d'où peut être l'intérêt, comme nous l'avons vu, d'un contrôle échographique programmé juste avant la naissance si la position fœtale est favorable. On peut également regretter l'absence de sonde d'échographie endo-rectale pédiatrique probablement très contributive dans ce cas ou dans d'autres pathologies pelviennes.

3- clichés avec contraste :

- § UIV : classiquement cité, cet examen présente moins d'intérêt depuis le développement de l'échographie, du scanner et de l'IRM qui permettent de dépister une composante intra pelvienne et son retentissement urinaire.
- § Lavement opaque : rechercher des signes de compression (même remarque que pour l'UIV)

4- TDM et l'IRM :

Ils compléteront le bilan d'extension.

FELDMAN et al. [60] ainsi que WELLS et al. [61] insistent sur l'intérêt respectif du scanner et l'I.R.M. dans le bilan d'extension préopératoire :

- § le scanner précise au mieux les rapports tumoraux avec les organes de voisinage tels que la vessie et le rectum et permet de rechercher des

métastases qui se localisent classiquement [8] au niveau de la cavité péritonéale, du foie, des poumons, des ganglions de drainage, et des os.

Mais le principal inconvénient reste l'irradiation des gonades.

§ L'I.R.M. est également très intéressante car elle permet une visualisation multiplanaire de la tumeur et de ses rapports, de plus elle n'est pas irradiante.

L'intérêt de ces deux techniques est de préciser la composante intra-pelvienne du tératome sacrococcygien et l'éventuel envahissement des organes pelviens.

La TDM mais surtout l'IRM apparaissent donc comme étant des examens à demander en urgence dans le cadre du bilan préopératoire des formes avec extension pelvienne.

D- bilan biologique

§ paramètres vitaux (réanimation, prématurité)

§ marqueurs biologiques [20,26] :

I. l'alpha foetoprotéine :(Yolk sac tumor)

- c'est une protéine embryonnaire sécrétée par le foie de l'embryon.

Les taux sont élevés chez le nouveau-né et se normalisent vers le deuxième ou troisième mois (20ng/ml)

- les dosages par les méthodes radio immunologiques ou immunoenzymologiques ont remplacé la méthode d'immunodiffusion.

II. la bêta -HCG (choriocarcinome)

§ Cette protéine est sécrétée par le placenta.

§ Sa demi-vie étant de 4 jours, elle se normalise en 8 à 50 jours si l'exérèse tumorale est complète.

§ Son dosage s'effectue par méthode radio-immunologique.

Ces marqueurs biologiques sont particulièrement utiles pour le dépistage des récidives : les dosages sont effectués tous les mois pendant 6 mois, puis tous les 3 mois pendant 3 ans, puis tous les 6 mois pendant 10 ans (il existe malheureusement des récidives très tardive)

E- Traitement chirurgical :

L'abord sera postérieur et périnéal éventuellement associé à un abord abdominal en fonction de l'extension.

Il faut insister sur trois points :

1. Les risques hémorragiques :

ROBERTSON et al. [62] proposent une dévascularisation première de la tumeur par ligature iliaque interne et sacrée moyenne afin de corriger l'état cardiaque et de limiter les risques hémorragiques. Rappelons que la vascularisation de ces tumeurs se fait habituellement par des branches de l'artère sacrée moyenne, de l'iliaque interne ou de la fémorale profonde.

2. L'importance de l'exérèse du coccyx : qui évite 30 à 37% de récidive [6,25]

3. Le pronostic esthétique et fonctionnel (compte tenu du bon pronostic global de ces tumeurs opérées) et l'importance de la reconstruction du plancher pelvien [63]

Il faut également insister sur le risque infectieux postopératoire lié à la proximité de l'anus [63].

F- Surveillance :

Elle doit être poursuivie pendant au moins 10 ans, compte tenu des possibles récidives tardives

Elle doit être multiple :

1. Clinique :

✓ On s'attachera surtout à rechercher des signes fonctionnels digestifs et urinaires

✓ Le toucher rectal prend toute son importance.

2. Echographique

3. Radiologique : Eventuellement TDM et IRM de contrôle

4. Biologique avec notamment le dosage des marqueurs tumoraux

G-Séquelles :

Passé le stade des complications postopératoires, le pronostic esthétique et fonctionnel est en général bon.

Les complications les plus fréquemment décrites sont [7,44] :

- ✓ Séquelles liées à la prématurité,
- ✓ Cicatrice inesthétique,
- ✓ Vessie neurologique,
- ✓ Constipation (25% selon IZANT [7])
- ✓ Paralysie sciatique

MALONE et al. [64] qui se sont tout particulièrement intéressés aux séquelles fonctionnelles sur une série de 27 patients opérés d'un TSC entre 1975 et 1985 au département de Chirurgie Pédiatrique de Londres

Ces patients ont été suivis pendant 5 ans en moyenne (de 2 à 12 ans)

Ils retrouvent 41% de séquelles fonctionnelles (11 patients) :

- ✓ 9 patients présentent des séquelles sphinctériennes,

✓ 2 patients présentent des paralysies sciatiques.

Ces séquelles seraient plus fréquemment rencontrées pour les formes avec un large envahissement pelvien nécessitant un double abord chirurgical abdominal et pelvien. Il semble impossible de préciser si les troubles fonctionnels sont liés à la tumeur ou à l'intervention.

Tableau n°9 : Taux de complications fonctionnelles postopératoires à long terme selon MALONE et al. [64]

complications fonctionnelles	Nombres de patients atteints	pourcentage
Inconscience urinaire et fécale	4 patients	37%
Constipation chronique	3 patients	27%
Incontinence urinaire	2 patients	18%
Paralysie sciatique	2 patients	18%

Le traitement des paralysies sciatiques a nécessité une plastie du tendon d'Achille avec boiterie séquellaire.

La constipation chronique paraît s'améliorer spontanément avec l'âge mais laisse des séquelles constantes.

Le problème des vessies neurologiques est plus complexe : un sondage intermittent a pu être mis en place pour 2 patients sur 6.

Un patient a bénéficié d'une cystostomie continente transappendiculaire de Mitrofanoff. Le problème n'est pas résolu pour les 3 autres patients.

Il semble que les anomalies de type vessie neurologique soient plutôt sensibles que motrices.

Enfin l'auteur insiste sur l'importance d'un suivi étroit et prolongé à la recherche de troubles fonctionnels sphinctériens pour une prise en charge précoce : il semble que les parents de ces enfants n'associent pas les anomalies sphinctériennes à l'intervention de la petite enfance et ne les signalent donc pas spontanément au médecin.

H-Les tumeurs malignes et les récives malignes

- Classiquement de très mauvais pronostic (espérance de vie inférieure à 1 an : 60% de décès avec une survie moyenne de 10 mois selon ALTAMN [4].
- L'exérèse chirurgicale complète est souvent impossible car ces tumeurs agressives envahissent les structures de voisinage [63].
- Il semble que les nouveaux protocoles de polychimiothérapie soient encourageants [8,27]

DEWAN et al. [65] ont étudiée une série de 57cas de 1948 à 1986 : ainsi, avant 1975, ils ne décrivent aucun cas de survie dans les formes malignes, alors qu'après 1975 et avec l'introduction des traitements de polychimiothérapie, ils constatent 3 cas de survie sur 5 formes malignes.

Les produits les plus utilisés sont :

- ✓ Cisplatine
- ✓ Bléomycine
- ✓ Vinblastine
- ✓ Actinomycyne D
- ✓ Cyclophosphamide
- ✓ Adriamycine
- ✓ VP.16

Les indications de la radiothérapie sont moins bien définies et celle-ci parait plus en retrait par rapport à la chirurgie et à la chimiothérapie.

IX- Pronostic

Il varie selon la période considérée :

- Période postnatale des séries chirurgicales.
- Période anténatale et néonatale des obstétriciens.

ALTMAN [4] donne des chiffres très optimistes ne prenant en compte que les naissances vivantes : les taux de mortalité varient en fonction de 3 principaux critères :

1. Le type selon la classification topographique d'ALTMAN :

- Type 1 : 11% de mortalité,
- Type 2 : 18% de mortalité,
- Type 3 : 28% de mortalité,
- Type 4 : 21% de mortalité.

Dans les types 2, 3, 4, il existe une composante abdominale ou pelvienne pouvant retarder le diagnostic, augmentant ainsi le risque de malignité et aggravant donc le pronostic.

2. La taille :

- De 2 à 5 cm : 12% de mortalité,
- De 5 à 10 cm : 13% de mortalité,
- Plus de 10 cm: 18% de mortalité.

On note que le risque hémorragique augmente dans les formes les plus volumineuses.

3. L'anatomopathologie :

- Forme maligne avec 75% des décès.
- Forme bénigne avec 25% des décès.

En revanche, le pronostic de ces lésions de découverte anténatale est très sombre : si l'on excepte les interruptions de grossesse qui alourdissent encore le pronostic, HOROVITZ et al. [10] et VESCHAMBRE et al. [35] décrivent un taux de mortalité anténatale et néonatale d'environ 60%.

Le pronostic est généralement bon pour les naissances vivantes avec une maturité suffisante, permettant une bonne adaptation et un traitement précoce par exérèse chirurgicale de la tumeur et du coccyx. [6,66]

Le pronostic vital et fonctionnel paraît cependant dépendre du volume tumoral et surtout du prolongement intra-pelvien : MALONE et al. [64] décrivent une nette prédominance des séquelles fonctionnelles dans le type 3 et 4 de ALTMAN nécessitant un double abord chirurgical.

L'âge du diagnostic est un facteur déterminant car la proportion de formes malignes augmente rapidement avec l'âge postnatal.

GROSS et al. [6] retrouvent sur une série de 40 cas :

- 32 cas diagnostiqués avant 4 mois avec 80% de guérison,
- 8 cas diagnostiqués entre 4 mois et 5 ans avec 37% de guérison.

CONCLUSION

Le tératome sacrococcygien est une tumeur rare bien qu'elle soit la tumeur néonatale la plus fréquente.

Les prises en charge néonatales et postnatales sont actuellement bien codifiées et ont été considérablement améliorées par l'apparition constante et encore récente des techniques d'échographie.

Le diagnostic anténatal des TSC impose une surveillance échographique régulière, probablement hebdomadaire ou bimensuelle, pour apprécier l'évolution de la tumeur et son éventuel retentissement sur le fœtus.

Si ce tératome présente une croissance accélérée, lorsque la maturation pulmonaire le permet, il paraît souhaitable de proposer un accouchement prématuré si des signes de décompensation tels que souffrance fœtale, hydramnios et/ou anasarque apparaissent.

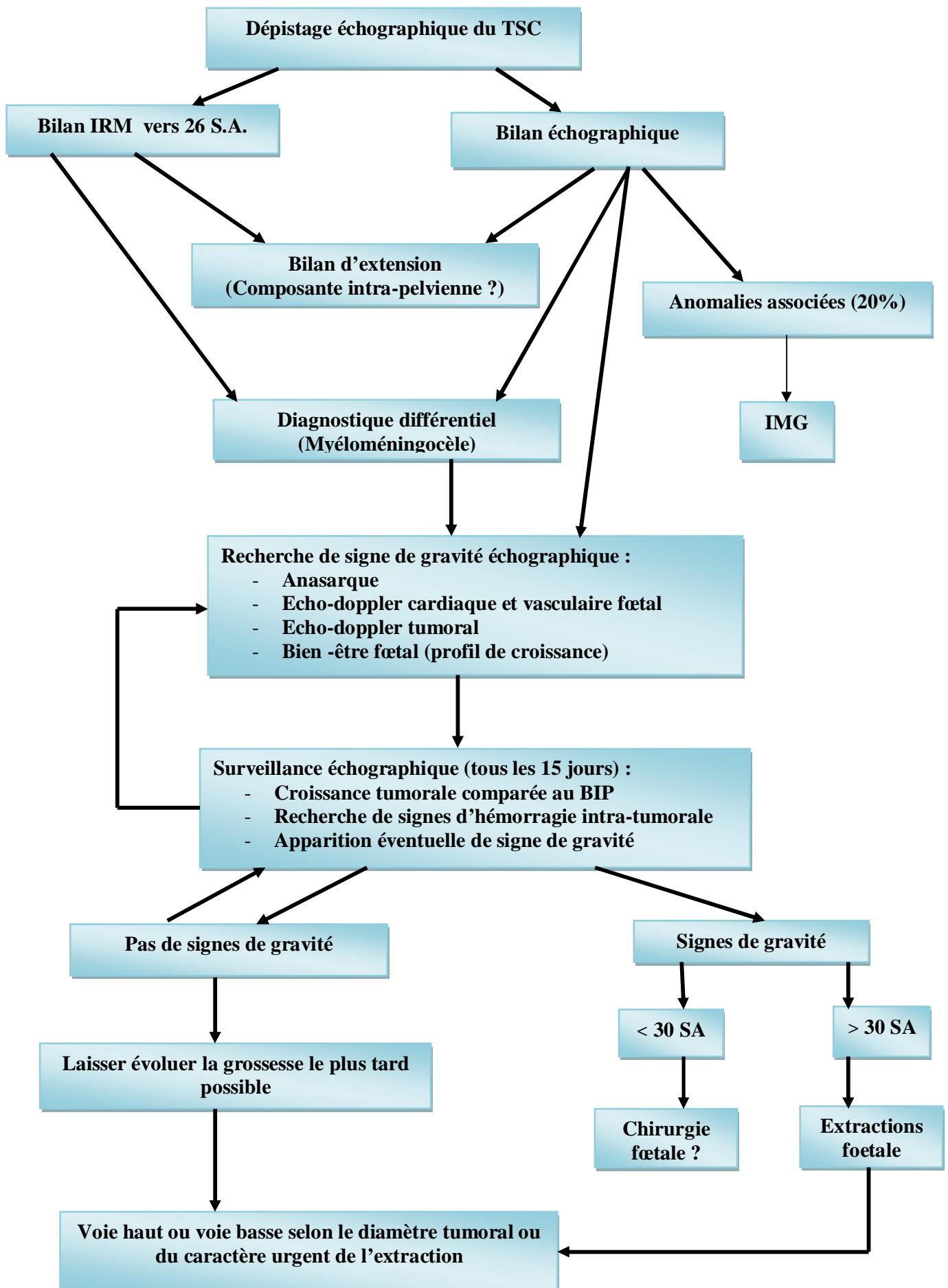
Au moment de l'accouchement, l'évaluation prénatale du volume de la masse fera éventuellement poser l'indication d'une césarienne de principe, évitant ainsi l'enclavement du tératome.

De plus, ce diagnostic anténatal devrait permettre d'éviter une éventuelle dégénérescence secondaire de certains TSC, en particulier endopelviens purs qui peuvent être méconnus cliniquement à la naissance, grâce à une chirurgie néonatale immédiate.

Enfin dans le cadre des TSC décelés en anténatal, la fréquence des formes immatures impose une surveillance post-natale au long cours des enfants survivants, devant le risque de récurrence maligne locale dans les années suivant l'exérèse.

Ainsi, le diagnostic anténatal des TSC devrait permettre une amélioration du pronostic de certains enfants. Devant des tumeurs d'évolution très rapide, il sera possible de proposer une chirurgie anténatale à certains fœtus dont la maturité pulmonaire est insuffisante pour envisager un accouchement prématuré.

Figure n° 20: arbre décisionnel: diagnostic anténatal du TSC



RESUMES

RESUME

Le tératome sacrococcygien est la tumeur néonatale la plus fréquente.

Dans notre étude nous rapportons 3 cas de tératome sacrococcygien, diagnostiqués in utero, nous avons rappelé les possibilités de diagnostic anténatal précoce par l'échographie et de surveillance des complications pouvant survenir à partir de la fin du deuxième trimestre de la grossesse.

Les tumeurs solides hypervascularisées et de grande taille exposent le fœtus à l'anasarque foetoplacentaire qui peut être lié à l'insuffisance cardiaque par effet shunt et/ou à l'hémorragie aigue intratumorale.

La surveillance de ces tératomes est réalisée par l'échographie-doppler. L'imagerie par résonance magnétique (IRM) précise l'anatomie des tératomes ayant une composante endopelvienne et analyse l'extension tumorale.

Différentes thérapeutiques in utero sont en cours d'évaluation et visent à coaguler le ou les pédicules vasculaires en cas de retentissement hémodynamique précoce.

Le mode d'accouchement est en fonction de la taille, de la composition de la tumeur et des éventuelles complications.

Le traitement chirurgical devra être le plus précoce possible en raison des risques d'hémorragie et de dégénérescence dans ce type de tumeur.

Le pronostic varie selon la période étudiée: 35 à 60% de mortalité anténatale et périnatale ce taux de mortalité chute à 15% pendant la période postnatale.

SUMMARY

Sacrococcygeal teratoma is the most common and benign fetal tumor.

In our study, we reported 3 cases of Sacrococcygeal teratoma, diagnosed in utero, we recalled the possibilities of early prenatal diagnosis by ultrasound and monitoring of complications that may arise from the end of the second quarter of pregnancy.

Fetuses with sacrococcygeal tumors that are predominantly solid and highly vascularized have a high risk fatal issue. Hydrops and tumor hemorrhage are associated with a highest risk of fetal death.

Management of these tumors includes ultrasound scan with Doppler and magnetic resonance imaging (MRI) is usually used for evaluation of its intrapelvic extension and relationship to the other structures.

New in utero treatments as vascular coagulation have been applied in fetuses with highly vascular teratomas but this techniques are still experimental and need more investigations.

The management of delivery depends on associated anomalies, complications, tumor vascularity and size.

Surgical treatment should be as early as possible because risk of bleeding degeneration in this type of tumor.

The prognosis varies depending on the period studied: 35 to 60% of antenatal and perinatal mortality, This rate drops to 15% during the postpartum period.

ملخص

يعتبر الورم المسخي العجزي العصصي الورم الوليدي الأكثر انتشارا. في دراستنا هذه قمنا بتقديم 3 حالات من الورم المسخي العجزي العصصي ، التي شخصت في الرحم ، أشرنا إلى إمكانيات التشخيص قبل الولادة في وقت مبكر عن طريق الفحص بالصدى ورصد المضاعفات التي قد تنشأ عند نهاية الربع الثاني من الحمل.

إن الأورام الصلبة الغنية بالأوعية الدموية والكبيرة الحجم تعرض الجنين إلى استسقاء جنيني مشيمي الذي قد يكون مرتبطا بالقصور القلبي نتيجة تحويلة شريانية وريدية أو نتيجة نزيف حاد داخل الورم.

إن مراقبة هذه الأورام تتم بواسطة الفحص بالصدى، أما الفحص بالرنين المغناطيسي يمكن من تحديد بنية الورم المسخي الذي يتوفر على جزء داخل الحوض وتحديد امتداداته.

إن مختلف العلاجات الممكنة داخل الرحم لا تزال تحت الاختبار وتهدف إلى تخثير عنيق الأوعية الدموية في حالة مضاعفات بالنسبة للجنين.

وبالنسبة لوسيلة الولادة المتبعة فيتم تحديدها تبعا لحجم وتركيب الورم. إن العلاج الجراحي يصبح حالة استعجالية بسبب خطورة تحول الورم إلى ورم خبيث في هذا النوع من الأورام.

يختلف معدل الحياة حسب الفترة المدروسة: 35 إلى % 60 حالة وفاة قبل وأثناء الولادة، ينخفض هذا المعدل إلى % 15 خلال فترة ما بعد الولادة.

BIBLIOGRAPHIE

[1] L. FRIEDERICH, A. DIGUET, D. EURIN, B. BACHY, H. ROMAN, L. MARPEAU, E. VERSPYCK.

Tératome sacrococcygien de la taille du fœtus: surveillance anténatale, thérapeutique foetale in utero et prise en charge obstétricale.
Gynécologie Obstétrique & fertilité.,2007,35,1001-1004.

[2] HEDRICK H.L., FLAKE A.W., CROMBLEHOLME T.M., HOWELL L.J., et al.
Sacrococcygeal Teratoma: prenatal assessment, Fetal intervention, and outcome.
J.Pediatr.Surg.,2004,39,430-438.

[3] ALTER DN., REED KL., MARX GR., et al.
Prenatal diagnosis of congestive heart failure in a fetus with a sacrococcygeal teratoma.
Obstet.Gynecol.,1988,71,978-984.

[4] ALTMAN R.P., RANDOLPH J.G., LILLY J.R.
Sacrococcygeal Teratoma: American Academy of Pediatrics Surgical Section Survey.
J.Pediatr.surg.,1974,9,389-398.

[5] Anatomie et Physiologie Humaine.
De Elaine N. Marieb.
Editions du Renouveau Pédagogique Inc.,1993,979-985.

[6] GROSS S.J., CLATWORTHY H.W., MECKER I.A.
Sacrococcygeal Teratoma in infant and children.
Surg.Gynecol.Ostet.,1951,92,341-347.

[7] IZANT R.J., FILSTON H.C.
Sacrococcygeal Teratoma Analysis of forty-three cases.
Am.J.Surg.,1975,130,617.

[8] DAUDET M., DODAT H.

Aspect polymorphes des tératomes du nouveau-né et du petit nourrisson.

Rev.Int.Pediatr.,1987,173,5-21.

[9] RZIGA H., BAROUNI M., OUESLATI H., BOUGHIZLANE S., et al.

Tératome sacrococcygien : A propos d'une observation d'un tératome pesant 4200g.

Rev.Fr.Gynécol.Obstét.,1995,90,367-370.

[10] VERGNES P., HOROVITZ J., MAUGE B., LAMIREAU TH., et al.

Tératomes sacrococcygiens de diagnostic anténatal.

J.Gynecol.Obsté.biol.Reprod.,1991,20,633-642.

[11] BECMEUR F., TAUFFLIEB F.X., MARCELLIN L., TASSETTI V., et al.

Diagnostic anténatal et pronostic des tératomes sacrococcygiens.

J.Med.Strasbourg,1993,24(7-9),243-247.

[12] GABRA H.O., JESUDASON E.J., MCDOWELL H. P., PIZER B.L., LOSTY P.D.

Sacrococcygeal Teratoma _ a 25 year experience in UK regional center.

J.Pediatr.Surg.,2006,41,1513-1516.

[13] BENACHI A., DURIN L., VASSEUR MAURER S., AUBRY M-C.

Prenatally diagnosed Sacrococcygeal Teratoma: a pronostic classification.

Journal of Pediatric Surgery,2006,41,1517-1521.

[14] MAKIN E.C., HYETT J., ADE-AJAYI N., PATEL S., et al.

Outcome of antenatally diagnosed Sacrococcygeal Teratomas: single-center experience (1993-2004).

J.Pediatr.Surg.,2006,41,388-393.

[15] NEUBERT S., TRAUTMANN K., TANNER B., STEINER E., et al.

Sonographic prognostic factors in prenatal diagnosis of Sacrococcygeal Teratoma.

Fetal diagnosis and therapy.,2004,19,319-326.

[16] EIN S.H. ADEYMI S.D. MANCER K.

Benign sacrococcygeal teratomas in infants and children: A 25 year review.
Ann.sueg.;1980,3,382-384.

[17] GROSFELD J.L., BALLANTINE T.N., LOWE D., et al.

Benign and malignant teratomas in children, analysis of 85 patients.
Surgery,1976,80,297-305.

[18] GROSS S.J., BENZIE R.J., SERMER M., et al.

Sacrococcygeal Teratoma: prenatal diagnosis and management.
Am.J.Obstet., 1987,156,393-396.

[19] ASHCRAFT K.W., HOLDER T.M., et al.

Hereditary presacral taratoma.
J.Pediatr.Surg.,1974,9,691-697.

[20] GAJDOS A.

L'Alpha foetoprotéine.
Nouv.Presse Med.,1973,2,987-991.

[21] GONZALEZ-CRUSSI F., WINKLER R.F., MIRKIN D.L.

Sacrococcygeal Teratoma in infant and children.
Arch.Pathol.Lab.Med.,1978,102,420.

[22] BECHRAOUI T., BONDONNY J.M., GARBE J.F., et al.

Les Tératomes sacrococcygiens .
Bordeaux Med.,1981,14,643-646.

[23] LUND P.J., SEEDS J.W.

Diagnosis: Presacral Cystic Teratoma.
J.Ultrasound Med.,1993,4,240-249.

[24] DRUT R.M., DRUT R., FONTANA A., GROSSO J.J.

Mature presacral Sacrococcygeal Teratoma associated with a sacral "epignathus".
Pediatr.Pathol.,1992,12,99-103.

[25] DONNELLAN W.A., SWENSON O.

Benign and malignant Sacrococcygeal Teratomas.
Surgery,1968,64,834-846.

[26] FLAMANT F., BIENAYME J., BARGY F., et al.

Les tumeurs germinales de l'enfant ou « Tératomes malins ».
Arch.Fr.peditr.,1983,40,117-122.

[27] HAVRANEK P., RUBENSON A., GUTH D., et al.

sacrococcygeal teratoma in Sweden: A 10 year national retrospective study.
J.Pediatr.Surg.,1992,27,1447-1450.

[28] PANTANOWITZ L., JAMIESON T., BEAVON I.

Pathobiology of Sacrococcygeal Teratomas.
S.Afr.J.Surg.,2001,39,56-62.

[29] ROTH A.

Mémoires et articles originaux "les tératomes extragonadiques et infantiles "(à propos de 68 observations de 1958 à 1978).
Arch.Anat.Cytol.Path.,1984,32,n°6,325-332.

[30] TONGSONG T., WANAPIRAKA C., PIYAMONGKOL W., SUDASANA J.

Prenatal sonographic features of sacrococcygeal teratoma.
International Journal of GYNECOLOGY & Obstetrics,1999,67,95-101.

[31] GRISONI E.R., GAUDERER M.W., WOLSON R.N., et al

Antenatal Diagnosis of Sacrococcygeal Teratoma: Pronostic features.
Pediatr.surg.int. 1988, 3,173-175.

[32] LOCKWOOD C., GHIDINI A., ROMERO R., et al.

Fetal bowel perforation simulating Sacrococcygeal Teratoma.

J.Ultrasound Med.,1988,7,227-229.

[33] NAKAYAMA D. K., KILLIAN A., HILL L.M., MILLER J.P., et al.

the newborn with hydrops and Sacrococcygeal Teratoma.

J.Pediatr.Surg.,1991,26,1435-1438.

[34] SETH S. NUSSBAUM A.R.

prenatal diagnosis of Sacrococcygeal Teratoma.

Radiology,1988,169,131-138.

[35] VESCHAMBRE PH., WARTANIAN R., LÉBOUVIER B., et al.

Facteurs pronostique anténatals des tératomes sacrococcygiens.

Rev.Fr.Gynecol.Obstet.,1993,88,5,325-330.

[36] FLAKE AW., HARRISON MR., ADZICK NS., et al

Fetal Sacrococcygeal Teratoma.

J.Pediatr.Surg.,1989,21,7,536-566.

[37] INOUE M., KUBOTA A., HASEGAWA T., et al.

Antenatal diagnosis of sacrococcygeal teratoma with hydrops fetalis: a case report.

Eur.J. Pediatr.Surg.,1994,4,125-127.

[38] NAKAYAMA DK., KILLIAN A., HILLM, et al.

The newborn with hydrops and sacrococcygeal teratoma.

J.Pediatr.Surg.,1991,26,12,1435-1438.

[39] SCHMIDT KG., SILVERMAN N., HARRISON MR., et al.

high-output cardiac failure in fetuses with large sacrococcygeal teratoma: diagnosis by echocardiography and doppler ultrasound.

J.Pediatr.,1989,114,1023-1028.

[40] WAX JR., BENN P., STEINFELD JD., INGARDIA CJ.

Prenatally diagnosed sacrococcygeal teratoma: a unique expression of trisomy 1q.

Cancer.Genet.Cytogenet.,2000,117,84-86.

[41] LE CAIGNECC., WINER N., BOCENO M., DELNATTE C., et al.

Prenatal diagnosis of sacrococcygeal teratoma with constitutional partial monosomy 7q/ trisomy 2q.

Prenat.Diagn.,2003,23,981-984.

[42] BATUKAN C., OZGUN MT., BASBUG M., CAGLAYAN O., et al.

Sacrococcygeal teratoma in fetus with prenatally diagnosed partial trisomy 10q and partial monosomy 17q.

Prenat.Diagn.,2007,27,365-368.

[43] ATTIEH E., ABOUD J., KESROUANI A., ATALLAH D., et al.

Diagnostic antenatal des teratomes sacrococcygiens mise au point avec revue de la littérature.

Rev.Fr.Gynecol.Obstet.,1997,92,389-392.

[44] HELOURY Y., VERGNES P., CLASSE JM., et al.

Les Tératomes sacrococcygiens de diagnostic anténatal.

Chir.Pediatr.,1990,31,202-206.

[45] FADLER KARA M., ASKIN DEBBIE FRASER., et al.

Sacrococcygeal teratoma in the newborn: a case study of prenatal management and clinical intervention.

Neonatal Network.,2008,27,3,185-191.

[46] LANGER JC., HARISSON MR., SCHMIDT KG., et al.

Fetal hydrops and death from Sacrococcygeal teratoma: Rationale for fetal surgery.
Am.J.Obstet.Gynecol.,1989,160,1145-1150.

[47] WALTON JM., SOUCY P., BENZIER., et al.

Fetal tumors associated with hydrops: the role of the pediatric surgeon.
J.Pediatr.Surg.,1993,28,9,1151-1153.

[48] DORMAN SL., CARDWELL MS.

Ballantyne syndrome caused by a large placental chorioangioma.
Am.J.Obstet.Gynecol.,1995,173,1632-1633.

[49] LANGER JC., HARRISON MR., SCHMIDT KG., et al.

Fetal hydrops and death from sacrococcygeal teratoma: rationale for fetal surgery.
Am.J.Obstet.Gynecol.,1989,160,1145-1150.

[50] GRAESSLIN O., MARTIN-MORILLE C., DEDECKER F., GABRIEL R., QUEREUX C.

Tératomes sacrococcygiens. Y-a-t-il une place pour le traitement in utero des formes compliquées ? A propos de trois cas.

Gynécologie Obstétrique & Fertilité,2004,32,519-524.

[51] HIROSE S., FARMER DL.,

Fetal surgery for sacrococcygeal teratoma.

Clin.Perinatol.,2003,30,493-506.

[52] LAM YH., TANG MH., SHEK TW.

Thermocoagulation of sacrococcygeal teratoma.

Prenat.Diagn.,2002,22,99-101.

[53] PAEK BW., JENNINGS RW., HARISSON MR., FILLY RA., et al.

Radiofrequency ablation of human fetal sacrococcygeal teratoma.

Am.J.Obstet.Gynecol.,2001,184,503-507.

[54] WESTERBURG B., FELDSTEIN V.A., SANDBERG P.L., LOPOO J.B., et al.
Sonographic prognostic factors in fetuses with Sacrococcygeal Teratoma.
Journal of Pediatric Surgery, 35, n°2, 2000, 322-326.

[55] EL-QARMALAWI MA., SADDIK M., EL ABDEL., et al.
Diagnosis and management of fetal sacrococcygeal teratoma.
J. Gynecol. Obstet., 1990, 31, 275-281.

[56] TEAL L., ANGTUACO TL., JIMENEZ JF., et al.
Fetal teratomas : Antenatal diagnosis and clinical management.
J. Clin. Ultrasound., 1988, 16, 329-336.

[57] CHERVENAK FA., ISSACSON G., TOULOUKIAN R., et al.
Diagnosis and management of fetal teratomas.
Obstet. Gynecol., 1985, 66, 666-671.

[58] SEPULVEDA W. H.
Prenatal sonographic diagnosis of congenital sacrococcygeal teratoma and
management.
J. Perinat. Med., 1989, 17, 93-97.

[59] CHUILEANNAIN F.N., WOODROW N., DE CRESPIGNY L.,
Prenatal diagnosis and management of Sacrococcygeal Teratoma.
Aust N Z J Obstet Gynaecol 1999, 39, 497-501.

[60] FELDMAN M., BYRNE P., JOHNSON MA.
Neonatal Sacrococcygeal Teratoma : Multiimaging modality assessment.
J. Pediatr. Surg., 1990, 25, 6, 675-678.

[61] WELLS R., STY J.
Imaging of Sacrococcygeal germ cell tumors.
Radiographics, 1990, 10, 701-713.

[62] ROBERTSON FM., CRMBLEHOLME TM., FRANTZ I., et al.

Devascularization and staged resection of giant Sacrococcygeal Teratoma in the premature infant.

J.Pediatr.Surg.,1995,30,2,309-311.

[63] KESLAR P., BUCK J., SUAREZE.

Germ cell tumors of the Sacrococcygeal region: Radiologic-Pathologiccorrelation. Radiographics,1994,14,607-620.

[64] MALONE P., SPITZ L., BRERETON RJ., et al.

The functional sequelae of Sacrococcygeal Teratoma.

J.Pediatr.Surg.,1990,25,6,679-680.

[65] DEWAN A., DAVIDSON PM., CAMPBELL PE., et al.

Sacrococcygeal Teratoma: Has chemotherapy improved survival?

J.Pediatr.Surg.,1987,22,3,274-277.

[66] DUCLOUX B., BESSON R., DEBEUGNY P., et al.

La cure complète des teratomes sacrococcygiens : A propos de 15 observations.

Cah.Anesthesiol.,1990,38,2,115-118.

[67] MORROW RJ., WHITTLE MJ., MCNAY MB., CAMERON AD., et al.

Prenatal diagnosis of an intra-abdominal Sacrococcygeal Teratoma.

Prenatal Diagnosis,1990,10,753-756.

[68] INOUE M., KUBOTA A., HASEGAWA T., HATA S., et al.

Antenatal diagnosis of Sacrococcygeal Teratoma with hydrops fetalis: a case report.

Eur.J.Pediatr.Sueg.,1994,4,125-127.

[69] SAYGILI-YILMAZ ES., INCKI KK., TURGUT M., KELEKCI S., et al.

Prenatal diagnosis of Sacrococcygeal Teratoma and its management.

Clin.Exp.Obst & Gyn,2008,35,153-155.