

UNIVERSITE SIDI MOHAMMED BEN ABDELLAH
FACULTE DE MEDECINE ET DE PHARMACIE

FES



Année 2010

Thèse N° 012/10

LA VARICOCÈLE CHEZ L'ENFANT (A propos de 02 cas et revue de la littérature)

THESE

PRESENTEE ET SOUTENUE PUBLIQUEMENT LE 15/02/2010

PAR

Mlle. OUAMMOU FATIMA

Née le 07 Septembre 1984 à Ain Taoujdate

POUR L'OBTENTION DU DOCTORAT EN MEDECINE

MOTS-CLES :

Varicocèle - Enfant - Laparoscopie

JURY

M. FARIH MOULAY HASSAN.....	PRESIDENT
Professeur d'Urologie	
M. RABII REDOUANE.....	RAPPORTEUR
Professeur d'Urologie	
M. BOUHARROU ABDELHAK.....	} JUGE
Professeur de Pédiatrie	
M. EL FASSI MOHAMMED JAMAL.....	
Professeur agrégé d'Urologie	
M. BOUABDALLAH YOUSSEF.....	
Professeur agrégé de Chirurgie pédiatrique	

PLAN

INTRODUCTION	4
RAPPELS.....	6
I- RAPPEL ANATOMIQUE.....	7
A- SYSTEME ARTERIEL TESTICULAIRE	7
1- Artère spermatique.....	7
2- Artère déférentielle.....	7
3- Artère crémastérique.....	7
B- SYSTEME VEINEUX TESTICULAIRE.....	8
1- Réseau profond.....	8
a- Plexus pampiniforme	8
b- Plexus crémastérien	8
c- Veine déférentielle.....	9
2- Réseau superficiel	9
II- RAPPEL RADIOLOGIQUE	10
A- SYSTEME VALVULAIRE.....	10
B- ANASTOMOSES VEINEUSES	10
C- NOMBRE	10
OBSERVATIONS.....	12
OBSERVATION 1	13
OBSERVATION 2.....	17
DISCUSSION	18
I- EPIDEMIOLOGIE	19
II- PHYSIOPATHOLOGIE DE LA VARICOCELE	20
A- VARICOCELE PRIMITIVE.....	20
B- VARICOCELE SECONDAIRE.....	26
C- MECANISMES DU RETENTISSEMENT DE LA VARICOCELE SUR LA FERTILITE ...	26
1- Elévation de la température testiculaire.....	27
2- Reflux de métabolites rénaux et surrénaliens.....	27
3- Hypoxie	27
4- Perturbations endocrinienne	27
5- Dysrégulation des sécrétions paracrines testiculaires	27
6- Altération du flux sanguin	28
7- Hypothèses sur le retentissement bilatéral d'une varicocèle unilatéral	28

III- DIAGNOSTIC POSITIF	29
A- CIRCONSTANCES DE DECOUVERTE.....	29
B- ETUDE CLINIQUE.....	29
1- Inspection.....	29
2- Palpation.....	30
3- Grades cliniques.....	31
C- EXAMENS COMPLEMENTAIRES.....	33
1- Imagerie.....	33
a- Echographie scrotale.....	33
b- Echodoppler couleur.....	33
c- Phlébographie	36
d- Thermographie.....	39
e- Scintigraphie	39
f- Echographie rénale.....	39
2- Biologie.....	39
a- Spermogramme	39
b- Dosage hormonal	40
c- Epreuve dynamique.....	40
IV- DIAGNOSTIC DIFFERENTIEL.....	41
V- FORMES CLINIQUES	42
A- VARICOCELE INFRACLINIQUE	42
B- VARICOCELE BILATERALE	42
C- VARICOCELE SECONDAIRE	42
VI- PRISE EN CHARGE THERAPEUTIQUE	43
A- BUTS.....	43
B- MOYENS	43
1- Traitement médical	43
2- Chirurgie conventionnelle.....	44
2-1- Ligature de la veine spermatique	44
a- Technique d'Ivanissevitch	44
b- Technique de Palomo	45
c- Technique de Marmar	45
2-2- Dérivations veineuses	50
3- Radiologie interventionnelle	50
3-1- Embolisation radiologique	50
3-2- Embolisation chimique.....	51
4- Traitement laparoscopique	53
✓ Principe.....	53

v Matériel.....	53
v Repères coelioscopique	53
v Techniques	56
a- Laparoscopie /voie transpéritonéale	56
a-1- Conditionnement préopératoire	56
a-2- Technique opératoire.....	56
a-3- Avantages.....	57
a-4- Inconvénients	57
b- Laparoscopie / voie rétropéritonéale.....	61
b-1- Conditionnement pré-operatoire	61
b-2- Technique opératoire.....	61
b-3- Avantages	62
b-4- Inconvénients	62
c- Laparoscopie/voie pré péritonéale	62
c-1 Conditionnement pré-opératoire.....	62
c-2- Technique opératoire	62
c-3- Avantages.....	63
c-4- Inconvénient	63
v Apport de la laparoscopie par rapport aux autres moyens Thérapeutiques ...	65
a- Temps opératoire	65
b- Suite opératoire à court terme	66
b-1- Douleur	66
b-2- Hydrocèle.....	67
c- Suite opératoire à long terme.....	68
c-1- Récidive	68
c-2- spermogramme	69
v Limites de la laparoscopie	69
C- INDICATION THERAPEUTIQUES CHEZL'ENFANT.....	69
CONCLUSION	72
RESUMES.....	74
BIBLIOGRAPHIE.....	78

INTRODUCTION

La varicocèle est la dilatation tortueuse du plexus pampiniforme, secondaire à un reflux veineux réno-spermatique. Elle a un effet délétère sur la croissance testiculaire et la spermatogenèse responsable d'une hypofertilité masculine réversible après traitement de la varicocèle (1).

Son incidence est rare chez l'enfant et l'adolescent avant la puberté et augmente dès le début de la puberté. Elle peut apparaître dès l'âge de 5 ou 6 ans. Elle se voit dans 90% à gauche, 1% à droite, et 9% bilatérale (3).

Le diagnostic est clinique. Elle est de découverte fortuite lors d'un examen de routine chez un enfant en position debout. Rarement le motif de consultation consiste en une déformation scrotale ou symptomatologie fonctionnelle : gêne ou une douleur en position debout surtout à l'effort physique intense.

Les moyens thérapeutiques sont multiples mais le choix de traitement a pour but d'éviter une atrophie testiculaire et une éventuelle récurrence de la varicocèle (4, 5, 6).

Les techniques de ligature vasculaire par voie coelioscopique sont séduisantes par leur facilité d'exécution, une agression pariétale mineure et des résultats équivalents à ceux obtenus jusqu'à présent en chirurgie ouverte (7).

Le but de notre travail est d'étudier à l'aide de deux observations médicales colligées au service d'urologie au CHU Ibn Rochd de Casablanca et à travers une revue de la littérature les différents aspects diagnostiques et thérapeutiques de la varicocèle chez l'enfant.

RAPPELS

I- RAPPEL ANATOMIQUE (2) :

A- SYSTEME ARTERIEL TESTICULAIRE :

La vascularisation testiculaire est assurée par trois artères :

1- Artère spermatique :

Elle naît le plus souvent de l'aorte abdominale au dessous des artères rénales ; parfois cette origine est variable. Son trajet est rétropéritonéal pour pénétrer dans le canal inguinal au centre du cordon spermatique en arrière du groupe veineux antérieur et en avant du canal déférent, elle a deux collatérales, une antérieure qui vascularise la tête de l'épididyme et l'autre postérieure intéresse le corps et la queue de l'épididyme.

Elle se termine au dessous du bord postéro supérieur du testicule en deux branches internes et externes assurant la vascularisation testiculaire.

2- Artère déférentielle :

Elle naît de l'artère vésiculodéférentielle branche de l'artère iliaque interne ; elle vascularise le déférent et se termine en deux branches au niveau de la jonction épидидymo-testiculaire, elle établit une anastomose avec la branche épидидymaire de l'artère testiculaire.

3-Artère crémasterique :

Elle naît de l'artère épigastrique ; en arrière de l'ensemble des éléments du cordon ; elle crée des anastomoses avec l'artère spermatique et l'artère déférentielle.

B- SYSTEME VEINEUX TESTICULAIRE :

Le drainage veineux des testicules est assuré par deux réseaux :

1- Réseau profond :

Il comprend un réseau veineux antérieur ou pampiniforme et un groupe postérieur ou crémastérien.

a- Plexus pampiniforme :

Via les veines intratesticulaires, le sang veineux testiculaire se draine vers le hile où se forme les veines testiculaires qui se regroupent pour donner le plexus pampiniforme, constitués par six à dix veines anastomosées entre elles et qui drainent le sang le long du cordon pour se jeter dans les veines spermatiques.

À Gauche, la veine spermatique s'abouche dans la veine rénale gauche, parfois dans l'une de ses branches ou dans l'origine de l'ar réno-azygo-lombaire. Le dispositif veineux existe dans la moitié des cas.

À droite, à angle aigu elle se jette dans la veine cave inférieure. Il existe de nombreuses variations ; dans 10 à 20% des cas la veine spermatique droite se termine dans la veine rénale droite ou à la jonction veine rénale droite - veine cave inférieure. Le dispositif valvulaire est plus fréquent et présent dans 70% des cas.

Ces précisions anatomiques permettent de mieux comprendre la physiopathologie de la varicocèle, ainsi d'identifier les difficultés opératoires.

b- Plexus crémastérien :

Il draine le sang du corps et de la queue de l'épididyme. Il est constitué de veines crémastériennes largement anastomosées entre elles et situées à la partie postérieure du cordon, en dehors de la fibreuse propre et entourant le pédicule artériel funiculaire. Les veines se terminent dans la crosse de la veine épigastrique qui se jette dans la veine iliaque externe.

c- Veine déférentielle :

Il existe également une veine déférentielle accompagnant le canal, à l'intérieur de la fibreuse du cordon, qui rejoint par le plexus de Santorini puis dans la veine hypogastrique.

2- Réseau superficiel :

Il prend plusieurs trajets :

- Certaines veines se terminent dans la veine honteuse externe et la saphène interne ;
- D'autres se jettent dans les veines périnéales superficielles et honteuses internes ;
- Certaines rejoignent le carrefour veineux du pôle postérieur des testicules pour rejoindre le réseau profond.

II- RAPPEL RADIOLOGIQUE :

A- SYSTEME VALVULAIRE :

Les valvules des veines permettent la progression du sang veineux malgré les effets de la pression hydrostatique.

Les valves de la veine spermatique gauche sont moins nombreuses qu'à droite.

Il a été démontré que la valvule de la veine spermatique est absente dans 40% des cas à gauche et 23% à droite, ainsi qu'une incompetence valvulaire dans 8% des cas à gauche et 4% à droite (19). Plus on s'approche de l'extrémité distale de la veine, plus le nombre de valvules augmente.

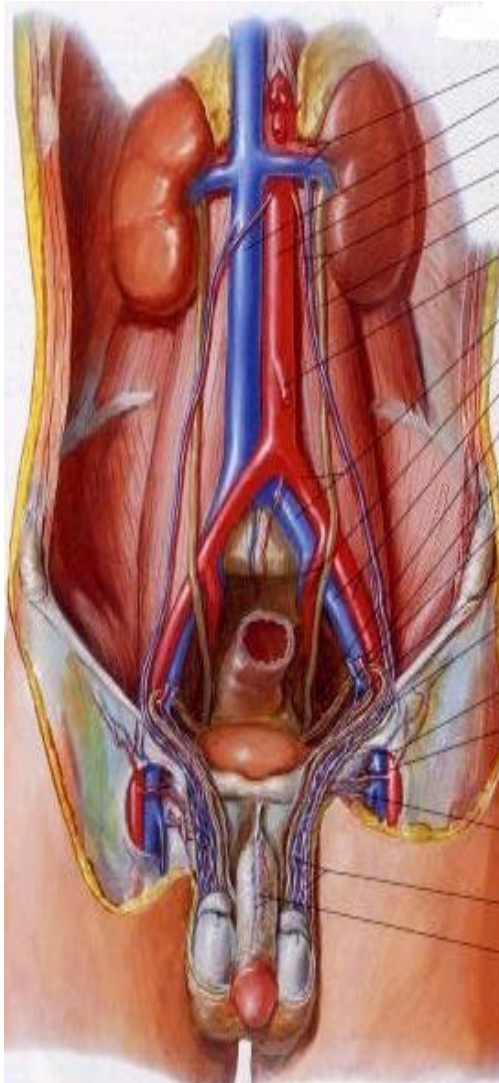B- ANASTOMOSES VEINEUSES :

Elles sont nombreuses dans le testicule et le cordon et permettent ainsi une communication entre les deux réseaux veineux superficiel et profond, il existe aussi des anastomoses publiennes entre les veines scrotales droites et gauches.

Ces anastomoses permettent d'expliquer la bilatéralité des varicocèles que prédominent surtout à gauche.

C- NOMBRE :

Le nombre de veines spermatiques est variable. A gauche, la proportion de veines uniques est de 14% au niveau crural, 44% au niveau iliaque, 78% au niveau lombaire (respectivement 7,37 et 81% à droite).



- Vaisseaux rénaux
- Veine cave inférieure
- Aorte abdominale
- Vaisseaux testiculaires
- Uretère
- Artère mésentérique inférieure
- Vaisseaux iliaques communs
- Vaisseaux iliaques internes
- Vaisseaux iliaques externes
- Artère vésicale inférieure
- Vaisseaux épigastriques inférieures
- Artère du conduit déférent
- Vaisseaux crémastériques
- Vaisseaux testiculaires dans le cordon spermatique
- Vaisseaux fémoraux
- Vaisseaux pudendaux externes superficiels
- Vaisseaux pudendaux externes profonds
- Plexus veineux pampiniformes
- Veine dorsale profonde et artères dorsales du pénis

Figure 1 : Vascolarisation testiculaire (2)

OBSERVATIONS

OBSERVATION 1 :

Il s'agit de l'enfant M.A âgé de 13 ans, originaire et habitant à Casablanca. Sans aucun antécédent pathologique notable, il consultait pour une douleur scrotale bilatérale et une légère augmentation du volume testiculaire évoluant depuis 3 mois sans autres signes associés.

L'examen clinique (en position debout et couché avec et sans manœuvre de valsalva) a objectivé la présence d'une varicocèle bilatérale, Classée grade 3 à gauche et grade 2 à droite. Par ailleurs le reste de l'examen clinique notamment des organes génitaux externes était sans particularité.

L'enfant a bénéficié d'une échodoppler testiculaire qui a confirmé la présence d'une varicocèle massive très refluant à gauche à la manœuvre de Valsalva sans autres anomalies testiculaire associées.

Vu la gêne fonctionnelle occasionnée, une prise en charge chirurgicale a été indiquée. Après avoir réalisé un bilan préopératoire, l'enfant a bénéficié d'une cure chirurgicale bilatérale de la varicocèle par laparoscopie transpéritonéale. Le geste chirurgical consistait en :

§ Anesthésie générale, intubation et ventilation du patient.

§ Mise en place systématique d'une sonde vésicale, et d'une sonde gastrique.

§ Badigeonnage et drapage permettant un accès au scrotum (la traction sur la bourse permettra en cours d'intervention de repérer plus facilement les vaisseaux spermatiques).

§ Création du pneumopéritoine et mise en place des trocarts : (fig. 2)

Ø Incision sous ombilicale de 1 cm ;

- Ø Incision aponévrotique et du péritoine pariétal antérieur ;
- Ø Mise en place d'un trocart de 10 mm en sous-ombilical et création du pneumopéritoine ;
- Ø Insufflation avec un débit de 1 à 2 litres par minute d'environ 5 litres de dioxyde de carbone, pour une pression abdominale située entre 12 et 15 mmHg ;
- Ø Mise en place d'un trocart de 5 mm dans la fosse iliaque droite ;
- Ø Mise en place d'un trocart de 12mm dans fosse iliaque gauche.

§ Bascule du patient en position de Trendelenburg.

§ Repères coelioscopiques :

- Ø Incision péritonéale en T en dehors du pédicule spermatique gauche (fig. 3)
- Ø Individualisation du pédicule spermatique gauche
- Ø Dissection et ligature de la veine spermatique gauche entre 2 clips (fig. 4, 5).

§ Le même geste a été réalisé du côté droit.

L'acte chirurgical a duré 50 min. Les suites postopératoires immédiates étaient simples et le patient était déclaré sortant à j1 post-opératoire.

L'évolution après un mois était bonne avec régression totale de la varicocèle, confirmée par l'échodoppler testiculaire ayant objectivé une absence totale du reflux.

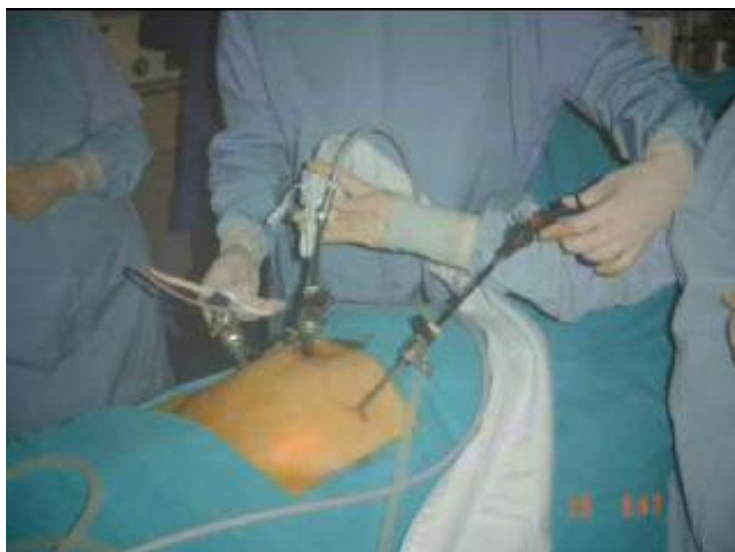

Figure 2 : Mise en place des trocars
(CHU Ibn Rochd, Service d'Urologie)

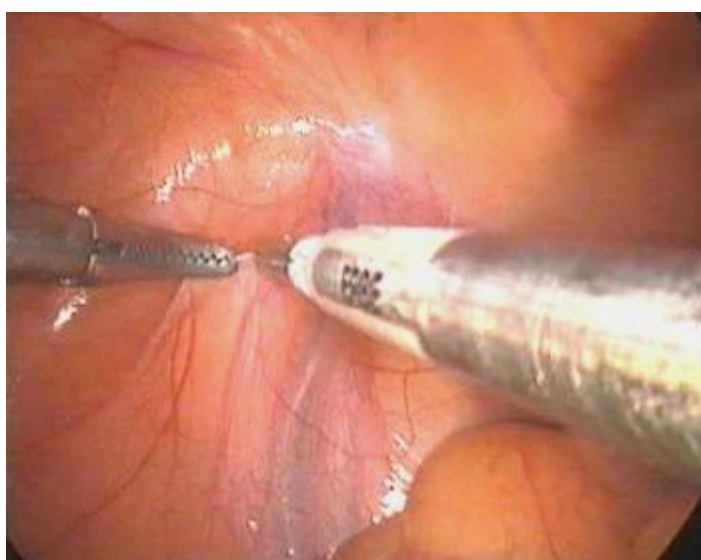

Figure 3 : Incision du péritoine
(CHU Ibn Rochd, Service d'Urologie)

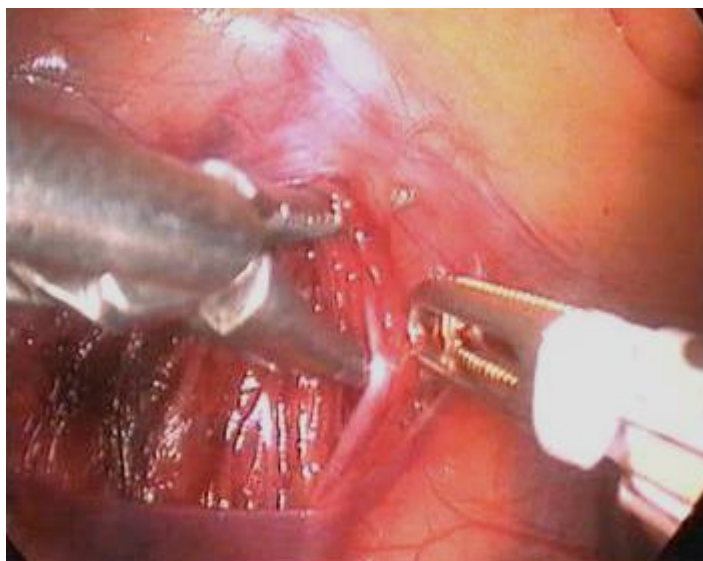


Figure 4 : Dissection du pédicule spermatique
(CHU Ibn Rochd, Service d'Urologie)

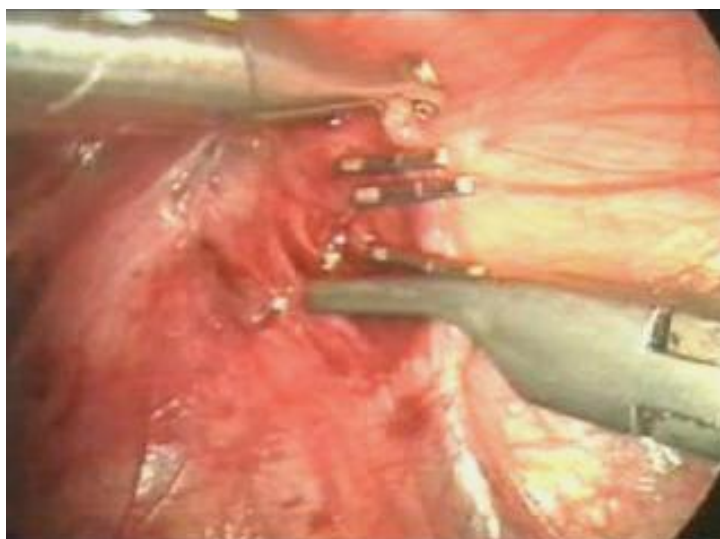


Figure 5 : Ligature section en masse de la veine spermatique entre deux clips (CHU
Ibn Rochd, Service d'Urologie)

OBSERVATION 2 :

Il s'agit de l'enfant Z.S âgé de 12 ans, originaire et habitant à El Jadida, sans antécédents pathologiques particuliers.

Il avait comme motif de consultation une pesanteur associée à une douleur scrotale bilatérale évoluant depuis 5 mois.

L'examen clinique de l'enfant (debout puis en décubitus dorsal sans et après manœuvre de Valsalva) a confirmé la présence d'une varicocèle bilatérale, classée grade 3 à gauche et grade 2 à droite, par ailleurs l'examen des organes génitaux externes et locorégional était sans anomalies.

L'enfant a bénéficié d'une échodoppler testiculaire qui a confirmé la présence d'une varicocèle très refluyente à gauche à la manœuvre de Valsalva.

Le patient a bénéficié également d'une cure bilatérale de la varicocèle par voie laparoscopique transpéritonéale après un bilan préopératoire qui s'était révélé normal.

L'intervention chirurgicale a duré 55 min. Les suites opératoires immédiates étaient sans particularités et le patient a été déclaré sortant à j1 post opératoire.

Après un mois, une régression clinique totale de la varicocèle a été notée sans reflux veineux détecté à l'échodoppler.

DISCUSSION

Le diagnostic de la varicocèle chez l'enfant est surtout clinique, mais l'échodoppler joue un rôle primordial pour confirmer le diagnostic. Il doit être précoce pour prévenir l'infertilité à l'âge adulte. Ainsi la connaissance des mécanismes physiopathologiques permet de comprendre et expliquer les causes de cette hypofertilité et de proposer une prise en charge thérapeutique.

I- EPIDEMIOLOGIE :

La varicocèle est rare avant la puberté. Son incidence augmente dès le début de la puberté.

L'incidence de la varicocèle chez l'adolescent rapportée dans la littérature va de 9 à 35%. Cependant un taux de 15% est le plus souvent rapporté, similaire à celui de la population adulte.

Une varicocèle est découverte chez environ 35% des patients présentant une infertilité primaire et chez 81% des patients avec une infertilité secondaire. Par ailleurs chez l'enfant (7, 8) elle est de découverte fortuite lors d'un examen de routine ou une tuméfaction scrotale rapportée par les parents.

Les varicocèles cliniques se développent unilatéralement à gauche dans 85% à 90% des cas. Une varicocèle clinique droite est rare et s'observe en général dans le cadre d'une varicocèle bilatérale qu'est le cas de nos deux patients. Elle est exceptionnellement isolée et fait alors évoquer un situs inversus ou une malformation veineuse (veine cave inférieure double, implantation de la veine testiculaire droite dans la veine rénale droite).

II- PHYSIOPATHOLOGIE DE LA VARICOCELE :

A- VARICOCELE PRIMITIVE :

La dilatation variqueuse des veines testiculaires et scrotales est due au reflux veineux réno-spermatique (10). Plusieurs mécanismes ont été évoqués pour l'expliquer, les plus connus sont les suivants :

- La station orthostatique (11)

Elle joue un rôle primordiale dans la pathogénie de la varicocèle, comme en témoigne le staff médical AC milan (12, 16) qui a montré que la fréquence de la varicocèle est de 29% chez les enfants de 12 ans soumis à un entraînement sportif de plus de 10h par semaine.

- Les facteurs anatomiques de la veine spermatique

§ La longueur plus importante de la veine spermatique gauche (8 centimètres de plus que la droite)

§ Son abouchement à angle droit dans la veine rénale gauche. Ainsi dans les varicocèles bilatérales, il a été démontré (14, 15) que la veine spermatique droite s'abouchait non dans la veine cave inférieure mais anormalement au bord inférieure de la veine rénale droite.

§ Le système valvulaire absent ou incompetent (incompétence secondaire à la dilatation) (18, 26).

§ Les anastomoses et autres circulations veineuses collatérales précédemment décrites.

§ Autres facteurs mécaniques comme la déficience des muscles paraveineux dans le scrotum et les modifications dégénératives des veines du plexus ont aussi été incriminées.

-Les troubles hémodynamiques

- § Le reflux réno-spermatique est en rapport avec un gradient de pression établi entre la veine spermatique et la veine rénale préside à l'existence de la varicocèle.
- § La pince aorto-mésentérique (*phénomène de casse-noix*) : la constatation anatomique selon laquelle la veine rénale se situe à l'intérieur d'une «pince » constituée par l'aorte abdominale en arrière et la portion initiale de l'artère mésentérique supérieure en avant est corrélée avec la mise en évidence d'une augmentation de la pression de la veine rénale gauche en position orthostatique.
- § La veine iliaque commune gauche est parfois comprimée par l'artère iliaque commune expliquant le reflux veineux crémastérien.

Pour bien comprendre ces variétés de reflux, COOLSAET propose une classification des varicocèles à partir des données de la phlébographie (19).

Type 1 : Reflux réno-spermatique ou reflux à partir d'une collatérale de la veines spermatique avec ou sans phénomène de la pince aorto-mésentérique. Ce type représente 80% des cas.

Type 2: Reflux dans les veines déférentielles et crémastériennes à partir de la veine iliaque primitive gauche elle-même comprimée à sa terminaison par l'origine de l'artère iliaque primitive droite. Il concerne 20% des cas.

Type 3 : Associe le type 1 et 2. Très rare.

Une deuxième classification basée aussi sur des examens phlébographiques a été proposée par BAHREN et AL en 1983 (20, 26, 39). Cette classification divise le réseau spermatique interne drainant les varicocèles en cinq types (fig. 6, 7, 8, 9).

Type I : Présente quelques branches de faible calibre qui prennent naissance au niveau des deux tiers proximaux de la veine spermatique interne pour pénétrer dans des tissus mous adjacents.

Type II : Les branches de la veine spermatique interne fusionnent pour donner naissance à des multiples collatérales dont le drainage s'effectue dans la veine cave inférieure ou la veine spermatique interne controlatérale ou dans la veine rénale.

Type III : La veine spermatique interne présente un ou plusieurs axes parallèles qui peuvent fusionner de façon intermittente.

Type IV : Le type IV, caractérisé par la présence de collatérales entre des veines rétropéritonéales ou des branches segmentaires rénales et la veine spermatique, se subdivise en types IVa et IVb selon que la valve à l'ostium principal de la veine spermatique est incompétente ou compétente.

Type V : Enfin, regroupe les doubles veines rénales gauches.

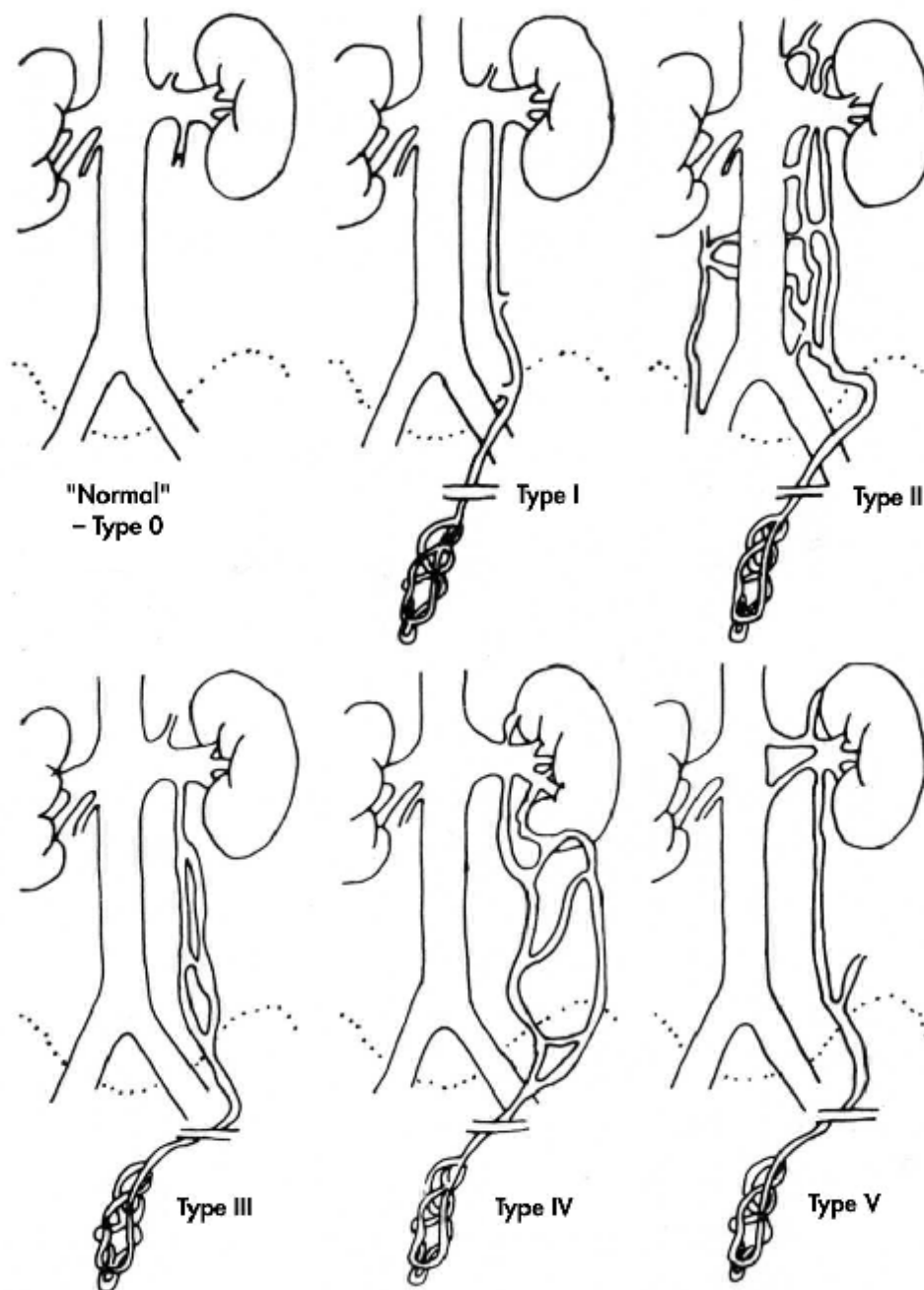


Figure 6 : Classification anatomique des varicocèles gauches
selon Bahren (39).

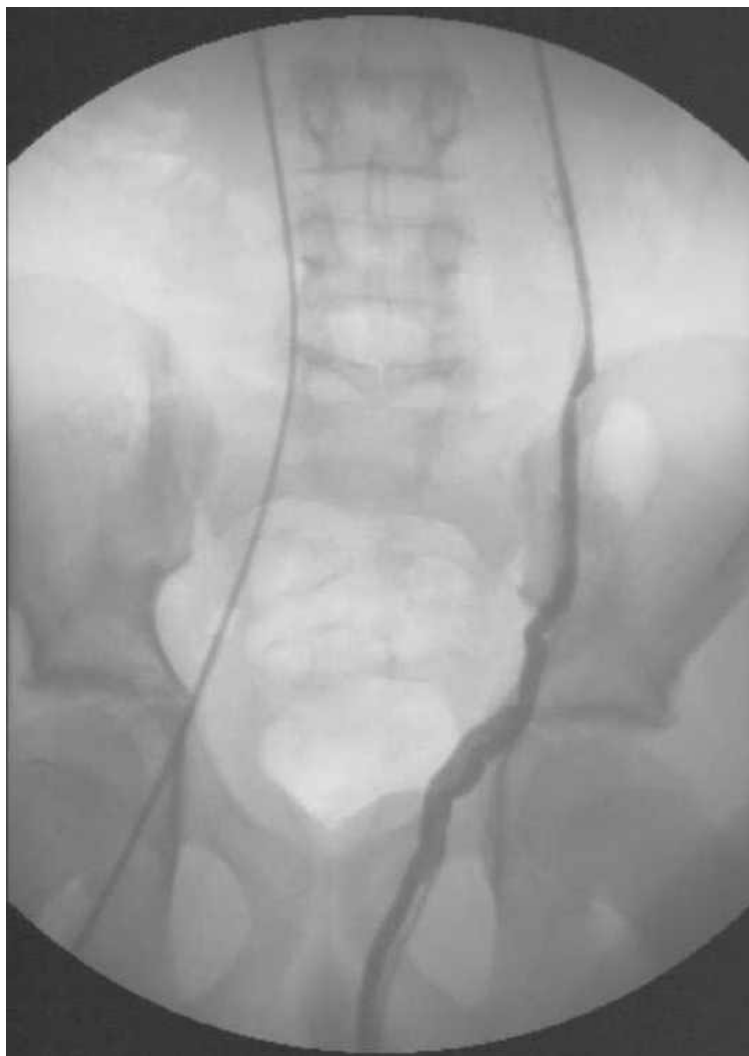

Figure 7 : Phlébographie spermatique gauche en 1999 avec sclérothérapie dans le même temps. Ce patient était alors considéré comme un type I (veine unique) (39)

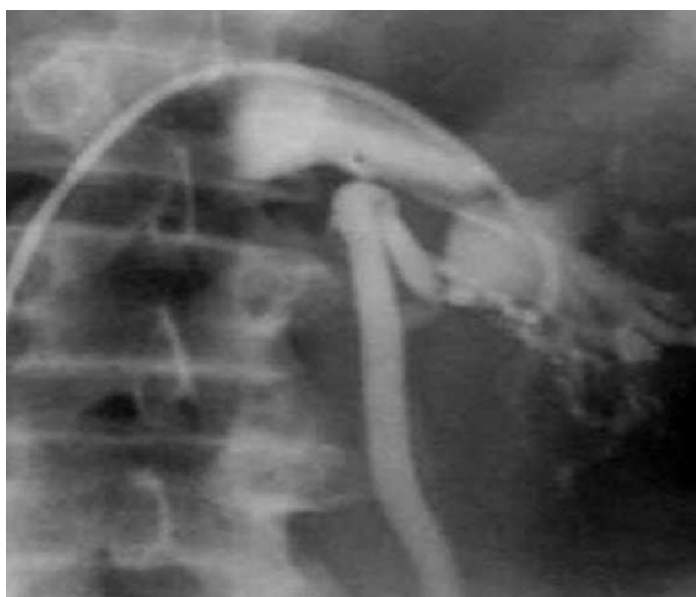

Figure 8 : Varicocèle de type IVb. La veine spermatique est alimentée par des collatérales intrarénales, alors que son ostium présente une valve continente (39).

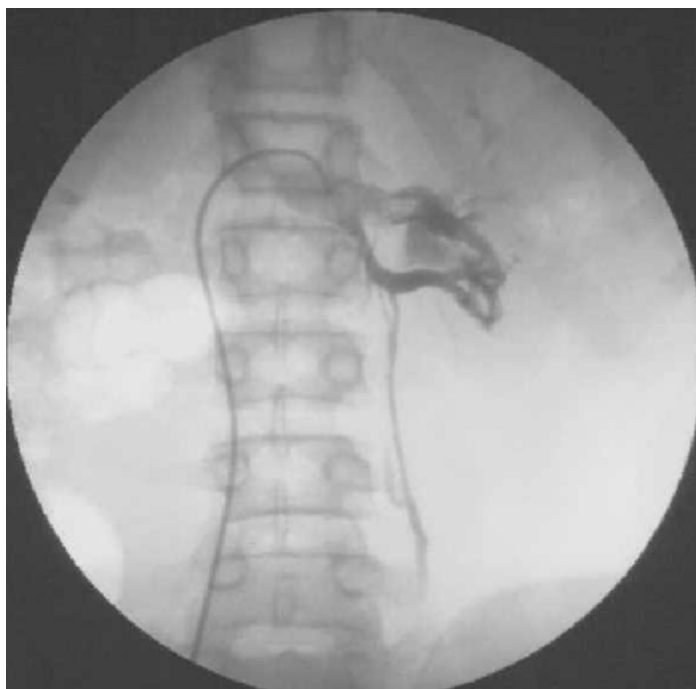

Figure 9 : Varicocèle de type V alimentée par la veine rénale antérieure et inférieure (39).

B- VARICOCELE SECONDAIRE :

Rare chez l'enfant et l'adolescent, en rapport essentiellement avec une obstruction de la veine rénale par trois mécanismes :

- La compression de la veine spermatique par une tumeur ou des adénopathies.
- La thrombose veineuse rénale.
- Parfois un drainage tumoral direct dans la veine spermatique.

Les éléments en faveur d'une varicocèle secondaire chez l'enfant sont :

- Varicocèle d'installation brutale.
- Varicocèle très douloureuse et peu variable avec la position debout et la toux.

Il a été démontré que le développement d'une varicocèle avant l'âge de dix ans ou localisée à droite doit toujours faire rechercher une tumeur abdominale (6).

C- MECANISMES DU RETENTISSEMENT DE LA VARICOCELE SUR LA FERTILITE :

Le rôle de la varicocèle chez l'enfant dans l'aboutissement à une éventuelle infertilité à l'âge adulte suscite d'innombrables débats ; mais certaines publications ont démontré que 10% des adolescents porteurs de la varicocèle pourront être infertiles à l'âge adulte.

Les mécanismes communément retenus pour expliquer la physiopathologie d'une infertilité induite par la varicocèle sont :

1- Elévation de la température testiculaire :

Il a été démontré que les adolescents porteurs d'une varicocèle surtout à gauche présentent une température scrotale égale ou plus élevée par rapport à la température axillaire ; ces patients avaient une croissance testiculaire gauche significativement plus retardée ; alors il y'a une relation étroite entre la thermorégulation scrotale et l'hypotrophie testiculaire au cours de la varicocèle, qui disparaît après une cure chirurgicale efficace, et parfois même il augmente de taille par rapport au testicule controlatérale.

2- Reflux de métabolites rénaux et surrénaliens :

Ce reflux peut avoir un effet délétère sur la fonction testiculaire, comme il a été démontré par Comhaire et Vermeulen (26) qui ont expliqué que le taux des catécholamines est élevé dans la veine spermatique chez les malades porteurs de la varicocèle, ainsi ils entraînent une vasoconstriction chronique sur les testicules.

3- Hypoxie :

Elle est en rapport probablement avec une stase veineuse rétrograde qui serait à l'origine de l'altération de la spermatogenèse.

4- Perturbations endocriniennes :

Il a été démontré qu'il y'a une diminution du taux de testostérone (nécessaire à l'entretien de la spermatogenèse) dans la veine spermatique interne et dans le sérum périphérique au cours d'une varicocèle avec amélioration de ces concentrations après cure chirurgicale de la varicocèle.

5- Dysrégulation des sécrétions paracrines testiculaires :

Les cellules de Sertoli secrètent des protéines nécessaire au développement des cellules germinales notamment la transferrine qu'est la pierre angulaire pour une spermatogenèse optimale (12, 35).

Au cours de la varicocèle il y'a une altération du fonctionnement des cellules de Sertoli et par conséquent une diminution du taux de la transferrine.

6- Altération du flux sanguin :

L'augmentation de la pression veineuse en intratesticulaire fait augmenter la pression post capillaire et entraîne des modifications potentielles de la composition de l'espace interstitiel qui induisent des perturbation cellulaire notamment sur les cellules de Leydig et Sertoli qui vont affecter par la suite le développement des cellules germinales.

7- Hypothèses sur le retentissement bilatéral d'une Varicocèle unilatérale :

Goldstein en 1989 (62), il explique le retentissement par la proximité des deux testicules dans l'enveloppe scrotale avec élévation bilatéral de la température scrotale par conduction thermique de proximité. Ainsi il a été démontré la présence d'un reflux au niveau de la veine spermatique droite chez certains patients porteurs d'une varicocèle gauche.

III- DIAGNOSTIC POSITIF :

A- CIRCONSTANCES DE DECOUVERTE :

Le plus souvent elle est de découverte fortuite chez l'enfant soit par les parents soit lors d'un examen médical de routine, parfois elle peut être diagnostiquée lors d'une déformation scrotale ou de la présence de certains signes fonctionnels : gêne, pesanteur voire même une douleur vive au cours d'un effort intense ou en position debout prolongée, très rarement elle est de découverte fortuite lors des complications locales : rupture non traumatique ou thrombophlébite du plexus pampiniforme.

B- ETUDE CLINIQUE :

Il est primordial et doit être pratiqué avant toute exploration complémentaire. Il se pratique debout afin d'évaluer l'importance de la varicocèle, sans puis avec manœuvre de Valsalva, puis allongé en décubitus dorsal afin de pratiquer une palpation et une mesure précise des 2 testicules.

1- Inspection :

- En position debout : (Fig. 10, 11)

On découvre une déformation de la partie postérieure et supérieure du scrotum en arrière des testicules avec une asymétrie veineuse turgescence à gauche plus qu'à droite.

- En position couchée :

La tuméfaction disparaît, parfois elle persiste (varicocèle secondaire), ainsi les veines dilatées se vident.

2- Palpation :

o En position debout :

La palpation retrouve une tuméfaction molasse, indolore, surtout impulsive à la toux et augmentant de volume à l'épreuve d'expiration à glotte fermée (manœuvre de Valsalva) surtout pour la varicocèle infraclinique, et dont la consistance est parfois comparée à un «sac de vers ».

o En position couchée :

Elle montre que le testicule du coté atteint est plus mou que le testicule controlatéral ; ainsi il faut examiner la région épiddymo-testiculaire et les déférents.

On appréciera la taille du testicule homolatéral, soit par comparaison à l'autre côté, soit mieux avec un orchidomètre de Prader. Les mesures ne sont pas faciles à prendre. Par ailleurs il y'a différentes formules, parmi lesquelles on retient celle de Takiara :

Vol (ml) : $0,7 \times l \times h \times e$ (h : longueur, h : hauteur, e : épaisseur en mm)

Elle permet de donner une mesure testiculaire à rapporter avec l'âge en calculant la différence selon la déviation standard (DS) (moins de 2 DS est la limite retenue).

On peut rechercher aussi le reflux réno-spermatique par la manœuvre d'Ivanissevich sur un patient en position debout. On comprime le paquet spermatique entre le pouce et l'index alors on ressent la pression de la colonne sanguine qui s'accroît surtout à la toux, et en relâchant le malade, on perçoit un frémissement et les veines variqueuses se remplissent.

Un examen clinique bien fait permet de poser le diagnostic de la varicocèle sans avoir recours aux examens complémentaires, qu'on peut utiliser dans les

varicocèles infra cliniques ou pour mieux préciser son retentissement et poser l'indication opératoire.

3- Grades cliniques :

Les varicocèles sont classées en 3 grades selon la classification clinique de Dubin et Amelar (21) :

Grade 0 : Varicocèle infra clinique.

Grade 1 : Varicocèle non visible mais palpable uniquement lors de la Manoeuvre de Valsalva.

Grade 2 : Varicocèle non visible mais palpable sans manoeuvre de Valsalva.

Grade 3 : Grosse varicocèle, visible avant la palpation.

Les fréquences respectives de chaque grade chez l'adolescent sont (22) :

Grade 1 : 9,4%

Grade 2 : 3,6%

Grade 3 : 1,7%

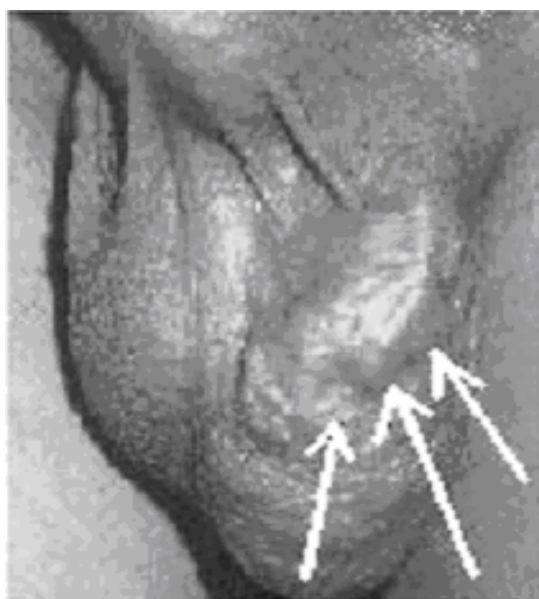


Figure 10 : Veines variqueuses à l'inspection (45)

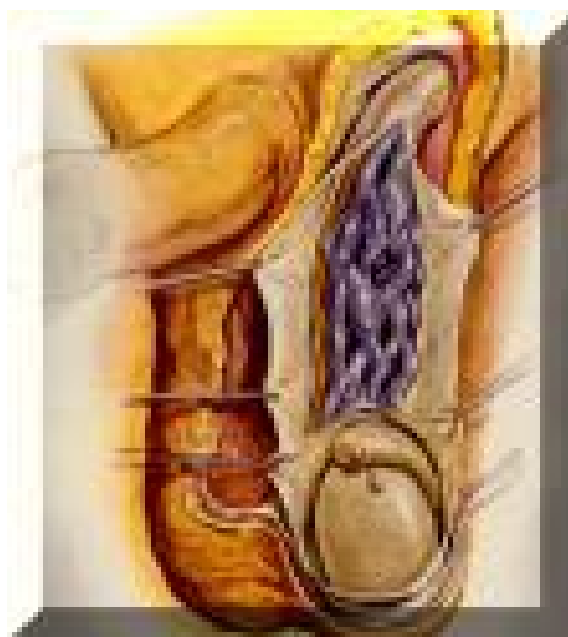


Figure 11 : Schéma montrant une dilatation serpentineuse du plexus pampiniforme

(23)

C- EXAMENS COMPLEMENTAIRES :

1- Imagerie :

a- Echographie scrotale : (figure 12)

Elle permet d'évaluer l'importance de la dilatation des veines variqueuses qui se présentent sous formes de structure tubulaires anéchogènes, tortueuses, le long du cordon spermatique et dont le diamètre moyen est supérieur à 2mm (23) ; le calibre de chaque veine se majore lors des manœuvres de Valsalva ou en orthostatisme.

Elle permet aussi de mieux préciser le volume testiculaire chez l'adolescent, et par conséquent juger l'arrêt de la croissance testiculaire et par la suite poser l'indication opératoire. De façon générale, un volume testiculaire d'au moins 2 ml est retenu pour juger une atrophie testiculaire.

Elle joue un rôle majeur pour diagnostiquer la varicocèle infraclinique et donc augmenter l'incidence de la varicocèle à 68% (24).

b- Echodoppler couleur :

L'examen doit être méthodique, bilatéral et comparatif. Il se déroule sur un patient en position couchée puis debout, en s'aidant de la manœuvre de Valsalva.

En position couchée ; la sonde est placée en latéro scrotal près de la racine scrotale, au niveau du hile testiculaire, elle permet de préciser trois éléments :

Ø L'image de la varicocèle :

Elle se présente sous la forme de multiples structures trans-sonores serpentineuses à parois souvent irrégulières, de 4 mm de diamètre au moins, se majorant après manœuvre de Valsalva, persistant pendant toute sa durée et cédant à son arrêt (fig.13).

Ø La topographie :

Sa localisation est le plus souvent en arrière du testicule, près de l'épididyme. Une localisation postéro ou antéro-inférieur est en faveur d'un développement crémastérien et scrotal profond prédominant.

Ø Le reflux veineux :

Après repérage de l'artère spermatique, on recherche en manœuvre de Valsalva un reflux veineux qui signe l'incontinence veineuse. Ce phénomène doit être reproductible (25, 26, 30) (Fig. 14).

Il faut néanmoins distinguer trois types de reflux :

§ Un reflux bref, visible à l'installation de la manœuvre de Valsalva, qui peut être considéré comme physiologique.

§ Un reflux décroissant, non durable pendant la manœuvre de Valsalva, dont la signification n'est pas univoque : il ne s'accompagnerait que dans la moitié des cas d'une incontinence veineuse à la phlébographie spermatique et peut persister au Doppler de contrôle après embolisation.

§ Un reflux permanent, vraisemblablement seul justifiable d'un traitement, qui persiste pendant toute la manœuvre de Valsalva, et serait associé dans tous les cas à une incontinence veineuse à la phlébographie.

Enfin l'étude échographique doppler sera nécessaire à distance pour affirmer le succès du traitement et détecter une éventuelle récurrence.

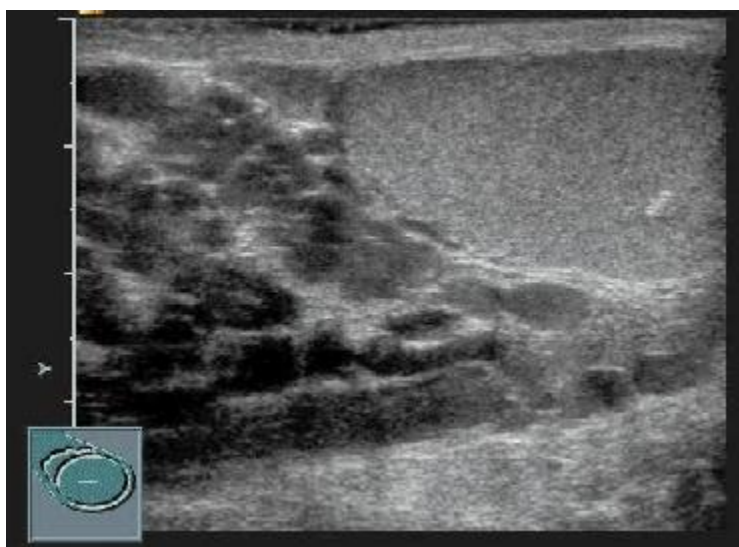


Figure 12 : Varicocèle, grade clinique 3. Grandes veines supratesticulaires (> 3 mm), spontanément échogènes (stase) (56)

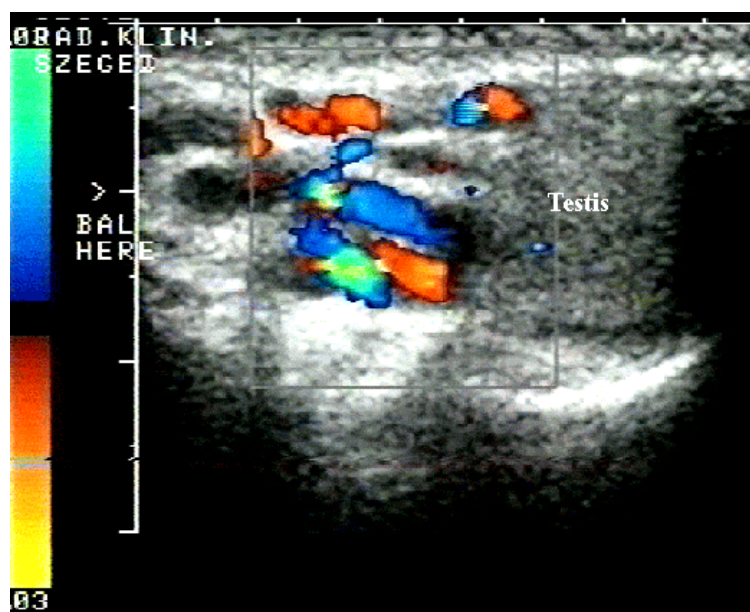


Figure 13 : Echodoppler couleur montrant un reflux dans le cordon spermatique évoquant une varicocèle (57).

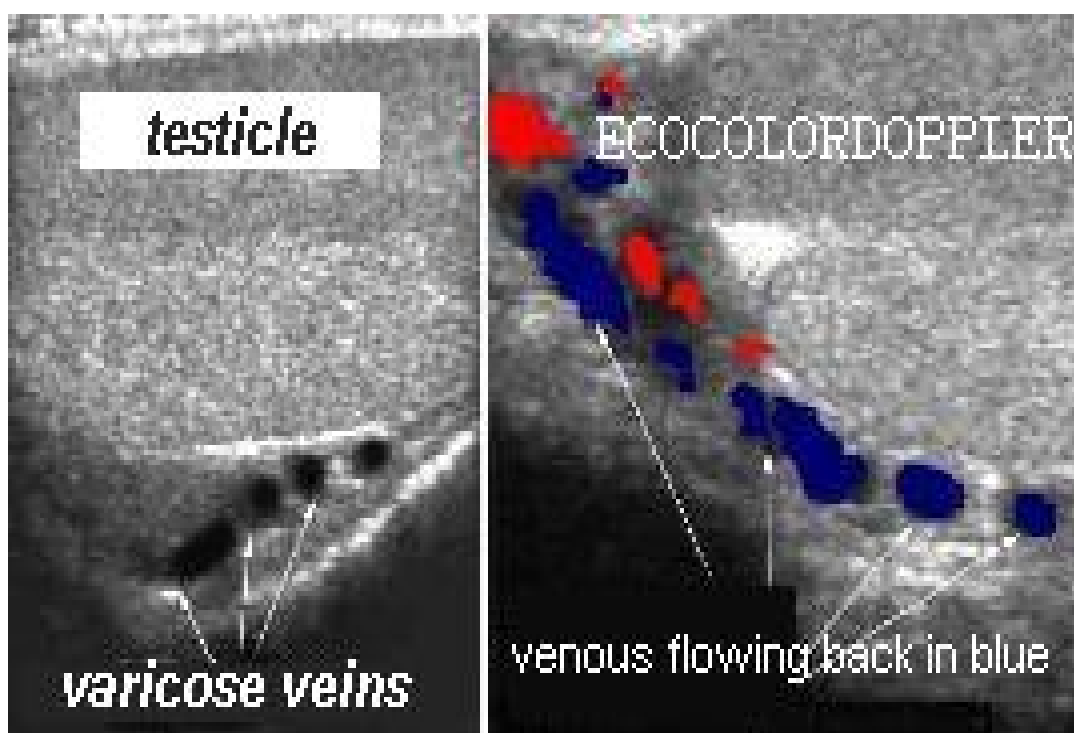


Figure 14 : Enregistrement Doppler de la veine spermatique (61)

- Figure à gauche : veines spermatiques variqueuses.
- Figure à droite : reflux veineux en bleu.

c- Phlébographie :

Elle était considérée comme une méthode de référence pour détecter un reflux réno-spermatique. Elle peut être utilisée comme un moyen de diagnostic ou au cours d'une embolisation où elle est inhérente à la technique, ou rarement lors du traitement laparoscopique mais elle paraît invasive.

Pratiquée sur une table de radiologie basculante télécommandée vasculaire (patient en décubitus dorsal), menée par SELDINGER veineux fémoral (rarement par voie jugulaire), sous anesthésie locale, elle consiste en un cathétérisme de l'ostium de la veine spermatique droite puis gauche. On réalise la phlébographie

spermatique proprement dite avec injection de produit de contraste iodé et clichés centrés sur les segments lombaires, puis pelviens de la veine spermatique.

En présence d'une varicocèle, on retrouve :

§ Un calibre veineux élargi avec un aspect variqueux,

§ Parfois une avalvulation,

§ Un flux rétrograde dans la veine spermatique : la visualisation d'un reflux est spécifique de la varicocèle, mais peut ne pas refléter les conditions physiologiques si le cathétérisme est trop distal, au-delà des valvules (Figure 15).

§ Elle a permis de mieux étudier la pathogénie de la varicocèle et de mieux comprendre les varicocèles récidivées, qui sont en rapport avec la persistance de veines collatérales proximales dans 89% des cas, des veines scrotales controlatérales dans 7% ; et dans 4% aucune cause n'est détectée.

En plus elle met en évidence le reflux réno spermatique de petite taille.

Par ailleurs sa pratique systématique est controversée en raison de certaines complications (39) :

- Les réactions allergiques au produit de contraste.
- La perforation de la paroi veineuse avec extravasation de produit de contraste mais sans conséquence au long cours.

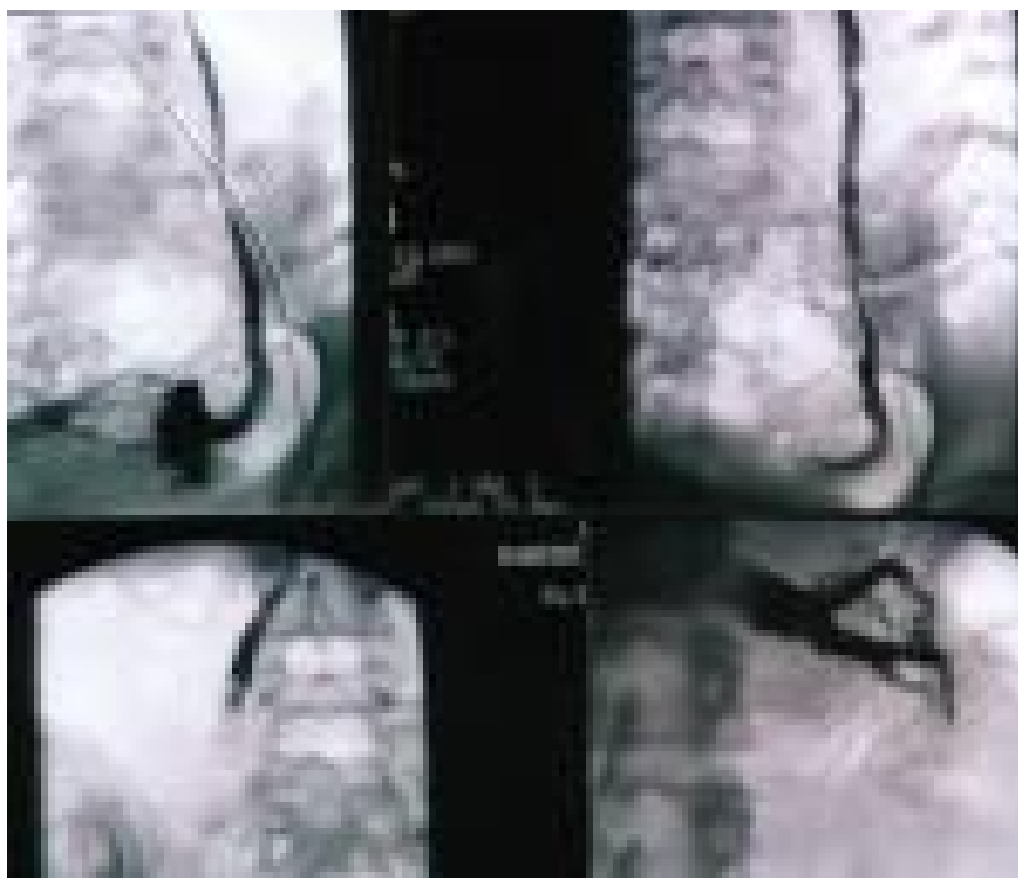


Figure 15 : Phlébographie Sélective spermaticque confirmant le reflux veineux.

d- Thermographie :

Elle est peut utilisée actuellement, elle donne une information indirecte sur la présence d'une varicocèle en détectant l'excès de température scrotale.

Chez le sujet normal, la valeur moyenne de la température testiculaire se situe entre 33 et 34°C, celle du scrotum (mesurée simultanément) entre 32,6 et 33,4°C.

La varicocèle se traduit par une zone d'activité hémi scrotale de + 1°C.

Son intérêt est limité dans les varicocèles infracliniques.

e- Scintigraphie :

La scintigraphie au pertechnate de technétium 99m est également une épreuve non invasive mais complexe, utilisable pour le diagnostic d'une petite varicocèle, en mettant en évidence une augmentation de la radioactivité scrotale à la phase veineuse.

Sa sensibilité est de 55% pour les varicocèles infracliniques par rapport à 95% à l'écho doppler.

f- Echographie rénale :

Surtout pour les varicocèles secondaires pour chercher une tumeur rénale ou éventuelle thrombose veineuse.

2- Biologie :

a- Spermogramme :

Il est impossible de le réaliser chez l'enfant, et difficile chez l'adolescent car des valeurs adultes seraient obtenues après presque 30 mois du début de puberté. Parfois on détecte des anomalies mais elles sont inconstantes.

En plus il a l'inconvénient de fixer la préoccupation de l'enfant et sa famille sur une possible stérilité à venir (6).

b- Dosage hormonal :

Le dosage de FSH, LH et de testostérone ne se justifie pas de première intention, sauf peut être pour des formes où le testicule gauche est très atrophique, ou dans les exceptionnelles formes bilatérales (32). Chez l'enfant, les tests standard restent normaux.

c- Epreuve dynamique :

Il a été démontré que chez l'adulte et l'adolescent porteur d'une varicocèle, la stimulation à la LH-RH entraîne une réponse exagérée du taux LH et FSH.

Ceci témoigne que le déficit est d'origine basse par dysfonctionnement testiculaire par altération des cellules de Leydig et des tubes séminifères.

IV- DIAGNOSTIC DIFFERENTIEL : on élimine avant :

- Une hydrocèle (épanchement séreux entre les feuillets de la vaginale)
- Un kyste de cordon
- Un kyste épидидymaire
- Une hernie inguinale ou scrotale
- Un lipome de cordon
- Une tumeur testiculaire
- Un hémangiome kystique

V- FORMES CLINIQUES :

A- VARICOCELE INFRACLINIQUE :

Elle est asymptomatique et de découverte fortuite lors d'un examen clinique de routine, parfois elle est accompagnée d'une atrophie testiculaire homolatérale. Le risque d'hypofertilité chez l'adolescent est plus ou moins présent alors un traitement préventif est recommandé au lieu de la surveiller.

B- VARICOCELE BILATERALE :

La varicocèle est très fréquente à gauche qu'à droite, ce taux est estimé à 95%.

Amler et Dubin (22) ont estimé l'incidence de la bilatéralité à 15% ; ce taux augmente à 51% en phlébographie sous manœuvre de Valsalva.

C- VARICOCELE SECONDAIRE :

Elle est secondaire à l'obstruction de la veine rénale au cours d'une tumeur abdominale en particulier rénale.

Elle peut être droite ou gauche d'installation brutale, présente en position debout et ne disparaît pas en position couchée ;

VI- PRISE EN CHARGE THERAPEUTIQUE :

A- BUTS :

- Guérir le malade avec une faible morbidité.
- Prévenir les récurrences et le retentissement sur la fertilité.

B- MOYENS : (34, 35)

Quelque soit la méthode thérapeutique utilisée, elle aura pour but d'interrompre le flux veineux entre la veine rénale et le testicule. Elle doit répondre au mieux aux critères suivants:

- Préservation de la fonction testiculaire ;
- Traitement de la varicocèle ;
- Morbidité postopératoire et à distance minimale ;
- Procédure toujours réalisable ;
- Coût faible.

1- Traitement médical :

Les traitements médicaux sont indiqués surtout pour corriger une éventuelle insuffisance hormonale. Une période de surveillance est quasiment toujours justifiée chez l'adolescent. Non seulement l'appartenance à un stade de gravité donné de la varicocèle qui guide la décision thérapeutique, mais aussi l'allure évolutive. Il ne faut jamais oublier qu'en phase post pubertaire, un certain nombre de varicocèles se stabilisent, voire régressent partiellement [36].

Le traitement médical peut se concevoir soit isolément, soit en association avec l'interruption chirurgicale ou percutanée du reflux spermatique.

DUBIN et AMELAR préconisaient l'utilisation post chirurgicale d'HCG (2 à 4000 unités, 2 fois / semaine pendant 10 semaines) pour ce, plusieurs médicaments ont été utilisés :

- Le clomifène : pour bloquer l'inhibition de la sécrétion de FSH si celle-ci est abaissée et stimuler la fonction leydigienne.
- La testostérone ou la mestérolone.
- La bromocriptine en cas d'hyperprolactinémie.
- L'acide acétylsalicylique et l'indométacine ; inhibiteurs de la synthèse des prostaglandines.
- Le sulfate de zinc.
- L'hypothermie scrotale a également été proposée : Abaisser la température scrotale de 2° pendant 6 mois.

2- La chirurgie conventionnelle :

Les techniques du traitement chirurgical de la varicocèle sont nombreuses mais peuvent être regroupées selon deux principes :

- Interruption du flux sanguin veineux spermatique.
- Modification du drainage veineux du testicule (microchirurgie).

2-1 - Ligature de la veine spermatique :

a- technique d'ivanissevitch : ligature basse

- L'abord inguinal (IVANNISSEVITCH) (20) est utilisable chez tous les patients même obèses, une incision transversale ou oblique en bas et en dedans, à hauteur de l'épine iliaque antéro-supérieure. Il permet de vérifier et de lier éventuellement les veines crémastériennes et déférentielles (en refoulant le testicule dans la plaie). AMELAR a pu d'après ses expériences minimiser les complications à court et à long terme, grâce à l'utilisation 4 × à 6 × la puissance optique de la loupe lors de l'abord inguinal de la varicocèle par une incision de la paroi antérieure du canal inguinal sur

4 à 5 cm au dessus et en dehors de l'orifice externe du canal inguinal repéré par l'épine du pubis (5, 20, 30) (Figures 16, 17, 18, 19).

b- technique de palomo : ligature haute(30)

L'abord rétropéritonéal haut (incision de type McBurney) permet en principe une identification plus facile de l'artère et à ce niveau le nombre de veines spermatiques est limité. Il met à l'abri de lésions du déférent qui a déjà quitté le cordon (Figures 20, 21, 22, 23).

Elle est largement utilisée chez l'adolescent. Une controverse existe, concernant la nécessité de respecter l'artère testiculaire.

Lorsque l'artère testiculaire est préservée, le taux de récurrences varie de 9 à 16% (30, 38). La ligature simultanée de l'artère testiculaire a permis de diminuer le taux de récurrences (0-1,3%) (39, 40). Cette amélioration des résultats serait due à la ligature des veines testiculaires collatérales péri-artérielles. Ces collatérales, initialement non fonctionnelles, sont difficiles à identifier malgré l'aide de la phlébographie peropératoire. La ligature de l'artère testiculaire, en l'absence de lésion préalable des artères crémasterique et déférentielles n'entraîne pas d'atrophie testiculaire.

L'effet sur la croissance testiculaire est identique aux techniques respectant l'artère testiculaire. De même, il ne semble pas que cette technique ait un effet délétère à long terme sur la production de sperme (30).

En raison de l'absence de préservation des lymphatiques, une hydrocèle peut survenir après l'intervention. On trouve parfois des shunts gauches - droits chez certains adolescents avec récurrence après l'abord rétropéritonéal de la varicocèle.

c- technique de Marmara :

L'abord sous-inguinal, à l'orifice inguinal externe, réalise une incision uniquement cutanée et sous cutanée, sans ouverture musculoaponévrotique. Il

permet également une chirurgie sous anesthésie locale. D'où ses moins incidences d'hydrocèle et de récurrence comparativement à l'abord rétro-péritonéal haut (40).

Ces trois niveaux d'incision permettent éventuellement une chirurgie ambulatoire avec reprise du travail au bout de deux à trois semaines pour les abords inguinal et rétro-péritonéal, 48 heures pour l'abord sous-inguinal.

Certaines études ont montré que les paramètres du sperme se sont grandement améliorés par le traitement bilatéral que par le traitement unilatéral des malades avec varicocèles bilatérales, d'où une varicocèle bilatérale nécessite un traitement bilatéral (70).

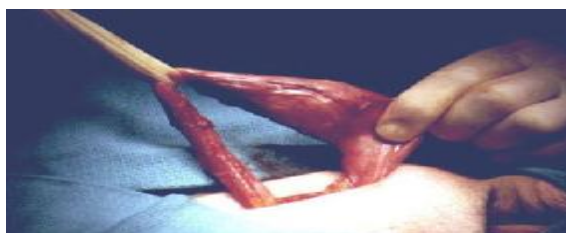

Figure 16 : Libération du testicule (40)

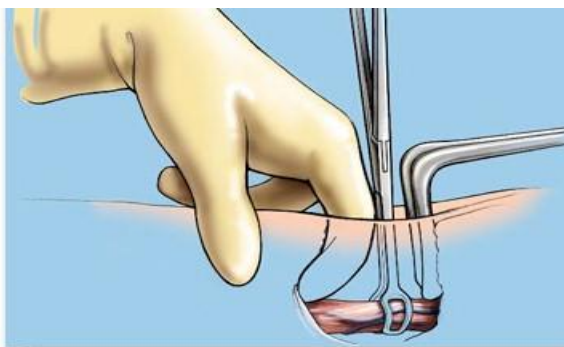


Figure 17 : Libération du cordon spermatique (40)

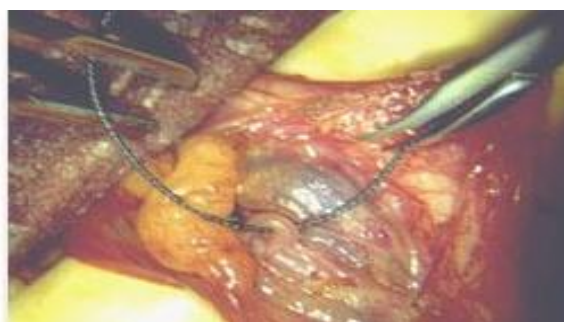

Figure 18 : Ligature section des veines spermatiques (40)

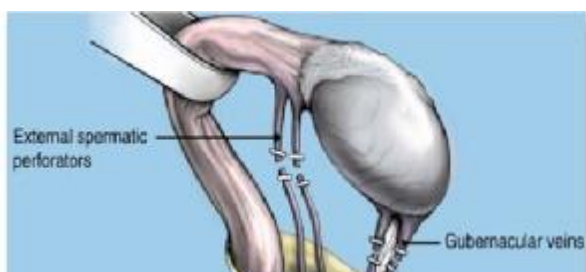

Figure 19 : Ligature des veines spermatiques (40)

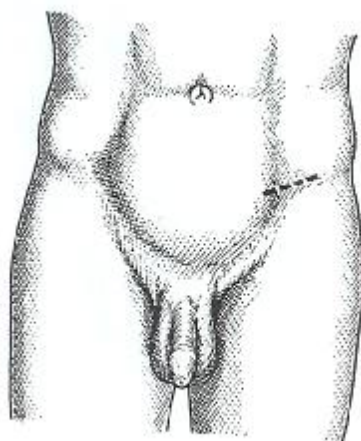


Figure 20 : Tracé de l'incision inguinale par voie haute (56)

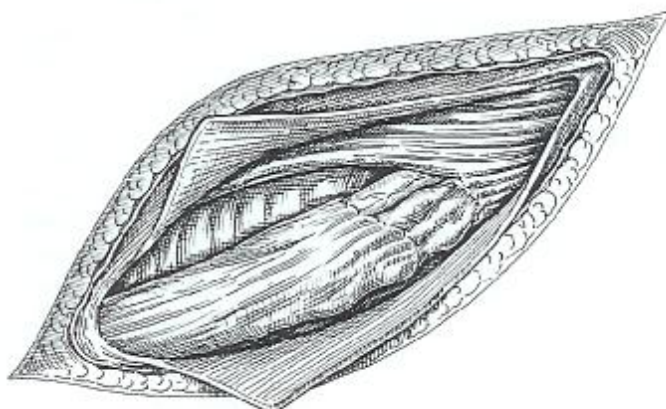


Figure 21 : Ouverture du canal inguinal. Section des fibres crémastériennes et libération du cordon (56)

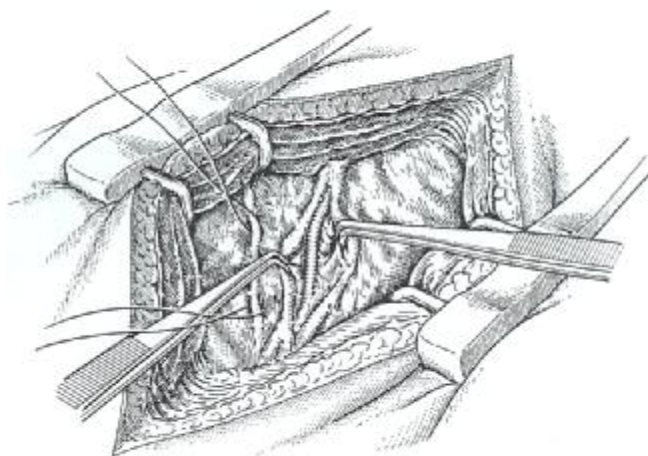


Figure 22 : Ligature et section des veines spermatiques (56)

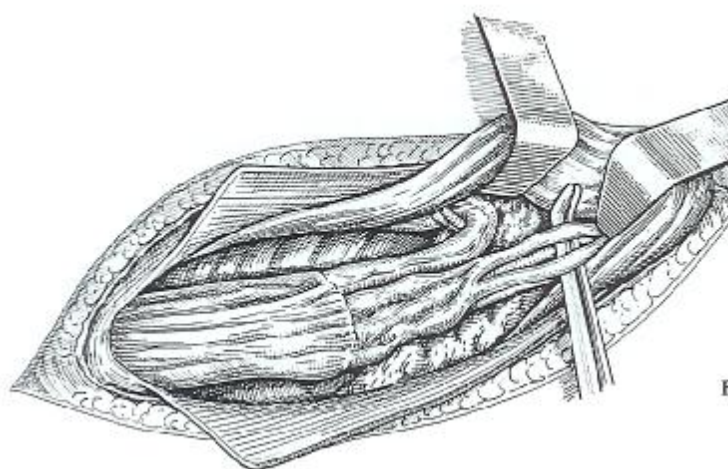


Figure 23 : Ligature des veines en respectant le canal diffèrent et l'artère spermatique (56)

2-2- Dérivations veineuses :

Elles ont pour but de redonner au plexus pampiniforme un drainage veineux correct en évitant les complications des techniques d'interruption du flux veineux que sont l'hydrocèle et l'atrophie testiculaire.

FLATI (34, 41) a démontré l'efficacité du traitement microchirurgical avec récurrence de la varicocèle déjà traitée par autres méthodes (Ivanissevitch, ou Embolisation). Les résultats de cette étude ont montré l'amélioration des paramètres du spermogramme.

3- La radiologie interventionnelle : (63)

Deux techniques d'Embolisation sont rapportées : l'Embolisation radiologique (rétrograde) et l'Embolisation chimique (antérograde).

3-1 Embolisation radiologique : (Figure 24)

L'embolisation radiologique est réalisée par le radiologue en salle d'angiographie. L'abord vasculaire est inguinal droit et permet le passage d'un guide jusqu'à la veine rénale pour pouvoir déposer une ou plusieurs spires (coils) dans la veine spermatique gauche. La thrombose ainsi induite a la même efficacité qu'une ligature chirurgicale (42). La procédure se déroule en chirurgie de jour et du paracétamol est suffisant pour gérer la gêne testiculaire postopératoire. Cette technique présente l'avantage de limiter le risque de développer une hydrocèle homolatérale. Il n'y a pas également pas le risque d'atrophie testiculaire puisque l'artère n'est pas concernée (34).

Par contre, les coils peuvent migrer et le point de ponction inguinal peut induire un hématome ou un saignement. La technique requiert l'usage de produit de contraste et il faut donc se méfier de réactions allergiques chez ces patients.

Un taux d'échec de 35% est rapporté dans la littérature.

3-2 Embolisation chimique (ou la sclérothérapie) :

La sclérothérapie scrotale antérograde consiste à réaliser une sclérose des veines du plexus pampiniforme, par voie scrotale, sous anesthésie locale. La technique est simple, peu invasive et peu onéreuse.

Comme pour la technique rétrograde, une infection de la plaie et un hématome scrotal peuvent compliquer l'évolution post opératoire.

Même si les taux de succès rapportés dans la littérature vont de 91% à 94% (45, 60, 63), cette méthode est encore rarement utilisée chez l'enfant et l'adolescent.

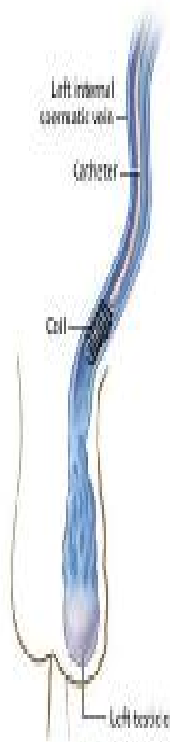
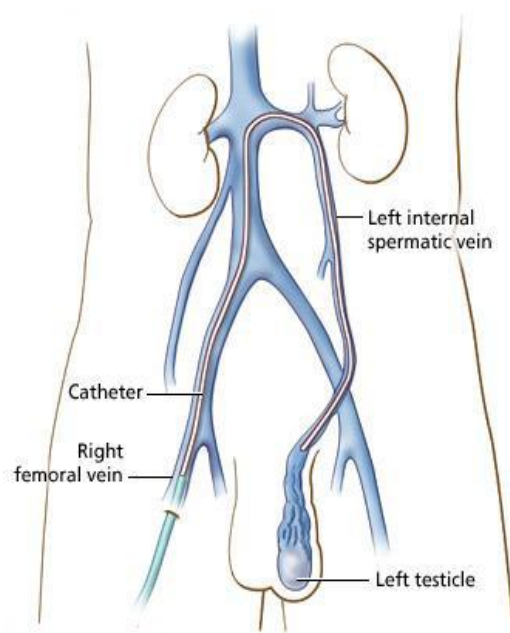


Figure 24 : La technique d'embolisation (63)

4- Traitement laparoscopique : (12, 16, 18, 32)

▼ Principe :

Le traitement laparoscopique de la varicocèle a plusieurs avantages, il permet une ligature haute des veines testiculaires à quelques centimètres de l'orifice inguinale interne. Il permet de réaliser une cure bilatérale de la varicocèle au même temps opératoire, ainsi la durée d'hospitalisation est courte et la douleur post opératoire est minime.

▼ Matériel : il comporte :

- La source lumineuse.
- Une caméra vidéo : permet une très bonne définition de l'image.
- Les optiques : facilitent d'avoir une vue globale du champ opératoire à une distance raisonnable.
- Le moniteur : permet aussi bien au chirurgien qu'aux aides et à toute l'équipe de suivre l'intervention.
- Le matériel auxiliaire.

Il est introduit dans l'axe de l'endoscope ou par des trocars accessoires. Ces Instruments autorisent en principe tous les gestes réalisés à ventre ouvert : Préhension, électrocoagulation, lavage, aspiration, ligature, exérèse, section.

▼ Repères coelioscopiques :

L'anneau inguinal est aisément repère endoscopiquement, latéralement et au dessus du relief des vaisseaux iliaques externes ; son repérage peut être aidé par l'introduction du doigt coiffé de la peau scrotale dans le canal inguinal (Fig. 25).

Les vaisseaux spermatiques sont le plus souvent visibles d'emblée, courant sous le péritoine pariétal postérieur en dehors des vaisseaux iliaques externe, se

dirigeant vers l'anneau inguinal. La traction sur le testicule homolatéral les fait glisser sous le péritoine.

Le déférent rejoint les vaisseaux spermatiques au niveau de l'orifice inguinal, on décrivant une courbe à concavité inférieure et externe.

Les vaisseaux épigastriques sont visibles chez les sujets maigres, ils sont situés en dedans de l'anneau inguinal, et ont un trajet ascendant, décrivant une courbe à concavité postérieure et externe.

L'artère ombilicale est située plus en dedans, à une direction ascendante à concavité postérieure et interne, rejoignant l'ouraque sur la ligne médiane.

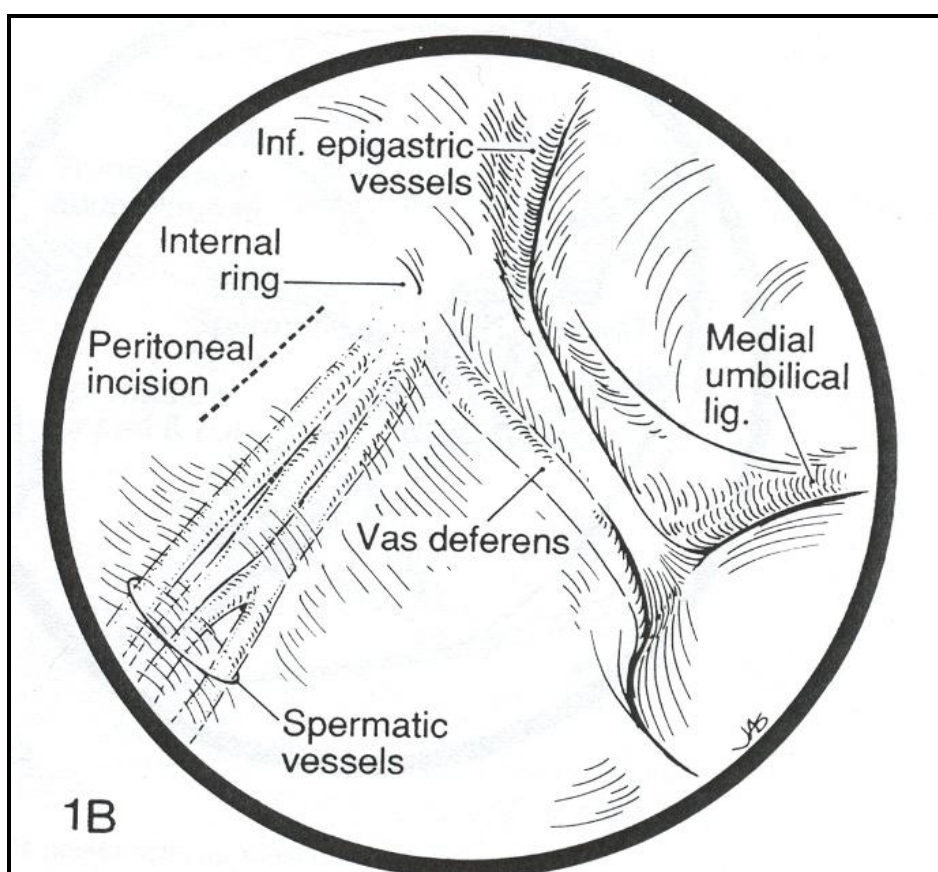


Figure 25 : Repère coelioscopique de la veine spermatique

v Techniques :

a- Laparoscopie par voie transpéritonéale (34, 56, 67)

a-1-. Conditionnement préopératoire :

Mise en place d'une sonde naso-gastrique et sondage vésical évacuateur. Patient en position de Trendelenburg à 15° d'inclinaison.

a-2- Technique opératoire :

Création d'un pneumo-péritoine à l'aiguille de Veress ou de Palmer après avoir réalisé une moucheture cutanée au bistouri à la partie inférieure du nombril insufflation de dioxyde de carbone (vitesse 1-2 litres/minute) avec monitoring de la pression abdominale qui doit être maintenue aux environs de 15 mm de mercure pour atteindre une capacité d'environ 4 à 6 litres.

On retire l'aiguille de ponction et on prolonge d'un centimètre l'incision sous ombilicale pour l'introduction du trocart optique de 11 mm.

Inspection de la cavité péritonéale afin de s'assurer de l'absence de complications de la mise en place du premier trocart (Fig. 26, 27).

Mise en place de deux autres gaines opératoires sous contrôle de la vue:

§ Une de 11 mm de diamètre situé sur la ligne médiane située à mi-distance entre l'ombilic et le pubis,

§ Une de 5,5 mm de diamètre placée en dedans de l'épine iliaque antéro-supérieure homo latérale en dirigeant la pointe du trocart vers le canal inguinal.

En cas de varicocèles bilatérales, il sera nécessaire de mettre en place un trocart bilatéral de 5,5 mm de diamètre symétrique au premier.

Les instruments utilisés : Ciseaux, pince à préhension, pinces à hémostase (bipolaire) aspiration, lavage, pince à clip.

Dissection :

Accentuer la position déclive en passant à 30° et en légère position latérale d'un côté opposé aux varicocèles à opérer (dégager les éléments digestifs vers le côté opposé). L'opérateur situé du côté opposé de la varicocèle, l'assistant placé face à l'opérateur. Préhension du péritoine, incision de celui-ci sur 5 cm, parallèlement et en dehors de vaisseaux spermatiques. Une deuxième incision est réalisée à angle droit pour réaliser une incision en T permettant la dissection du bord interne du pédicule spermatique.

Individualisation en masse du pédicule spermatique en le décollant du rétropéritoine et en emportant les tissus environnants, puis dissection et séparation des différents éléments vasculaires : Après repérage de l'artère spermatique (l'irrigation du site opératoire par de la papavérine ou de la lidocaïne est parfois utile en cas de spasme artériel), le procédé de séparation des veines de l'artère doit bien faire attention de n'attraper que le tissu veineux et adventiciel (Figure 24).

Section veineuse entre deux ligatures (double clip veineux habituellement effectué à un ou deux cm de l'orifice inguinal interne).

a-3- Avantages :

- Technique facile, grande visibilité des veines spermatiques ;
- Grand espace de travail ;
- Très utile pour le traitement de la varicocèle bilatérale, le sujet obèse et les personnes qui présentent une fibrose rétropéritonéale.

a-4- Inconvénient :

- Risque de lésions viscérales ;
- Risque d'éventuelles adhérences intra abdominales.

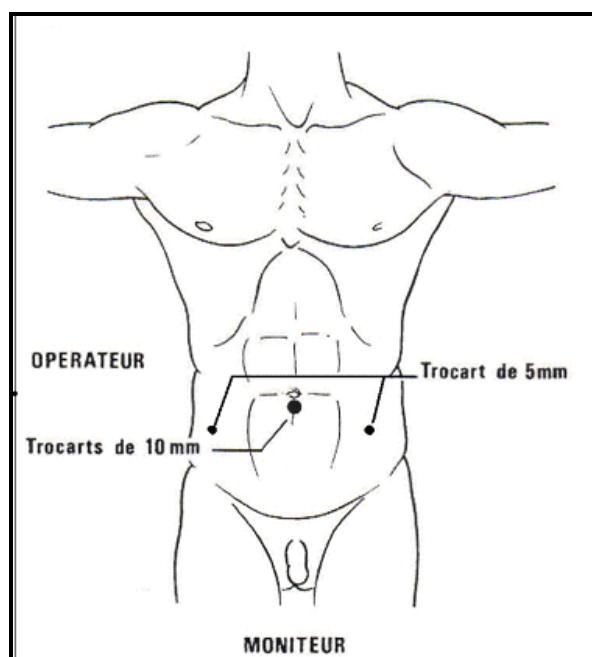


Figure 26 : Mise en place des trocars (67)

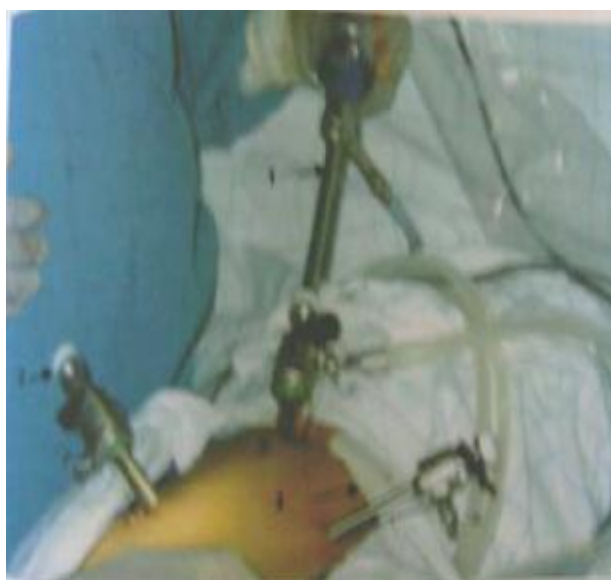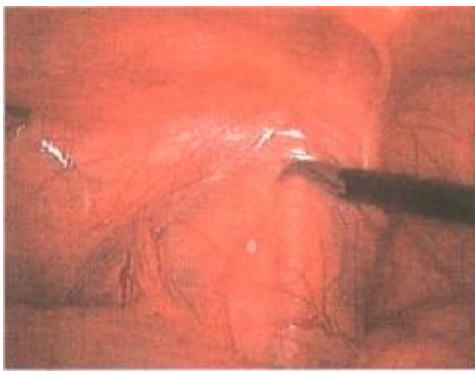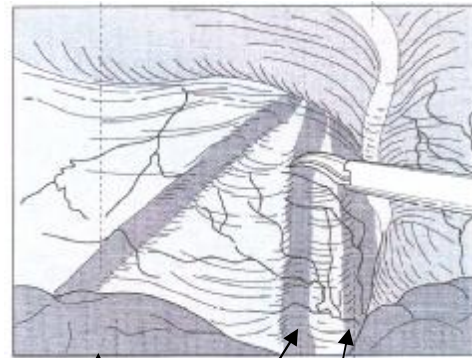


Figure 27 : Mise en place des trocars (67)

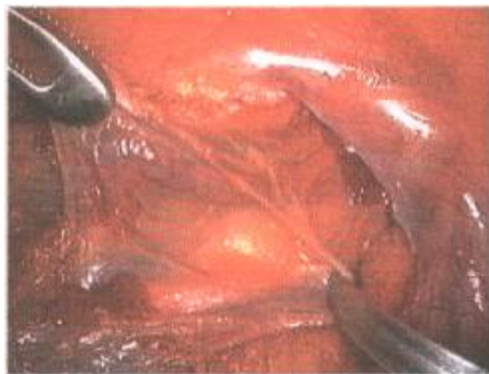Figure 28 : Différentes étapes de la ligature de la veine spermatique interne sous coelioscopie (16)



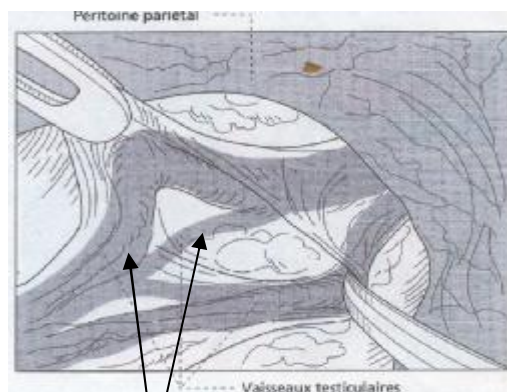
L'anneau inguinal profond est identifié



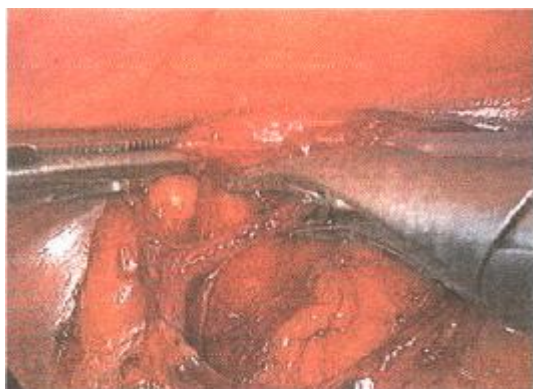Sigmoïde
Canal déférent
Veine iliaque Externe



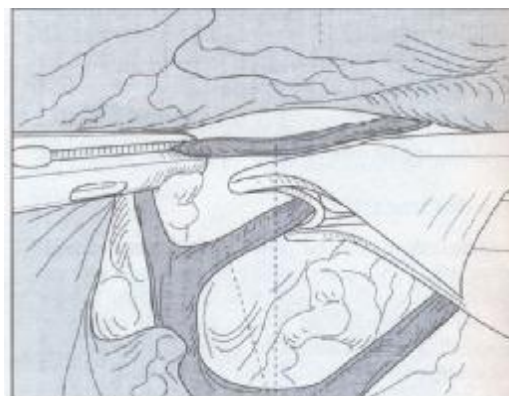
Le péritoine pariétal est incisé, puis les vaisseaux du plexus veineux testiculaire sont individualisés



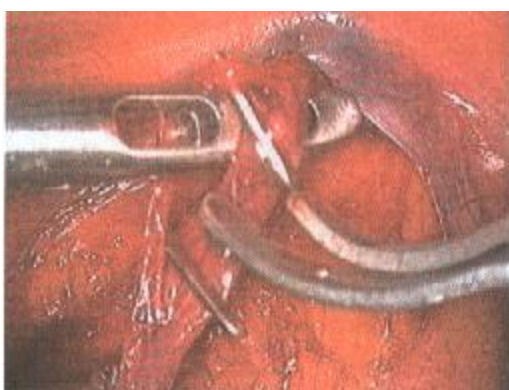Vaisseaux testiculaires



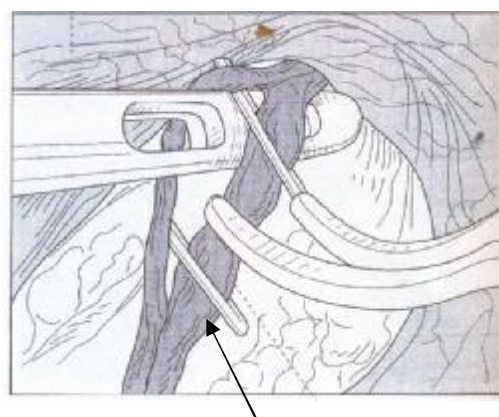
Ligature sélective des veines testiculaires par clips



Veines testiculaires



**L'artère testiculaire est identifiée par ses pulsations.
Elle est écartée par une pince pendant que la veine est sectionnée**



Veine testiculaire

b- Laparoscopie par voie rétro-péritonéale (40, 41, 45)

b-1- Conditionnement préopératoire :

Pas de sonde nasogastrique ni de sondage vésical, antibioprophylaxie, positionnement du patient en décubitus latéral, billot sous la poitrine et le bassin.

b-2- Technique opératoire :

On dessine au crayon dermographique une incision sous costale (comme pour aborder un rein). Incision de deux centimètres au centre de cette ligne avec abord du rétro-péritoine par dissection musculaire de proche en proche aux ciseaux.

Introduction d'un ballon de dissection dans cet espace gonflé à 600 cc et maintenu ainsi pendant 5 minutes.

Mise en place par cet orifice d'une canule de 10 mm avec fermeture hermétique par une bourse.

Insufflation de dioxyde de carbone jusqu'à une pression de 20 mm de mercure.

Création d'un orifice opérateur sous contrôle de la vue immédiatement en dehors des masses musculaires para-vertébrales sous la 12^{ème} côte.

Un deuxième orifice opérateur est nécessaire seulement si la dissection du rétro-péritoine a été insuffisante par le ballon.

La veine spermatique est facilement repérée à l'aide d'une optique 0° car elle croise l'uretère de dehors en dedans au niveau de l'angle veino-urétéral.

Dissection de la veine et section de celle-ci entre deux clips (dans la phase d'apprentissage, la veine est disséquée au niveau de l'orifice inguinal interne pour être certain de son identification).

Dans la technique décrite par Gaur on n'essaye pas d'identifier l'artère et la veine qui sont chargées « en masse » avec le tissu cellulo-graisseux adjacent.

On recherchera par contre de façon méticuleuse d'autres veines collatérales et anastomotiques qui seront liées comme décrit précédemment, à gauche la dissection de la veine spermatique devra être prudente afin de ne pas léser la veine mésentérique inférieure parfois très proche. Le drainage n'est pas constant et la fermeture pariétale s'effectue en deux plans.

b-3- Avantages :

- moins de chance de blesser les viscères abdominaux;
- elle peut être une voie alternative de la transpéritonéale chez les personnes ayant des adhérences pelviennes ou une récurrence.

b-4- Inconvénients :

- l'identification de la veine spermatique n'est pas facile dans tous les cas.
- petit espace de travail exigeant un chirurgien expérimenté.

c- Laparoscopie par voie pré- péritonéal (45, 47, 68)

c-1- Conditionnement préopératoire :

Patient installé en décubitus dorsal, sondage urinaire, position Trendelenburg 30°.

c-2- Technique opératoire :

Incision sous ombilicale de 15 mm avec dissection des muscles droits de l'abdomen et de l'aponévrose postérieure des muscles droits, à proximité de l'arcade de Douglas pour pénétrer de visu dans l'espace pré péritonéal (open-laparoscopy).

Introduction dans cet espace du trocart optique et on se sert de l'extrémité de l'optique pour effondrer par des mouvements circulaires les adhérences tendues entre l'aponévrose des muscles droits et le péritoine. La dissection doit permettre de visualiser le ligament de Cooper et la symphyse pubienne (Figure 29).

Insufflation de dioxyde de carbone une pression de 10 mm de mercure jusqu'à environ 10 litres.

Mise en place de deux trocarts opérateurs sous contrôle de la vue et sur la ligne blanche :

Un situé à 2 cm au-dessus de la symphyse, et un autre à mi-distance entre l'ombilic et le pubis.

Poursuite de la dissection pré-péritonéale au-dessus des artères épigastriques. Pour identifier le cordon spermatique dans la graisse rétro-péritonéale, on repère avec l'optique les mises en tension du cordon : Les vaisseaux spermatiques sont placés en avant des vaisseaux iliaques externes et en dehors des artères épigastriques.

Individualisation des différents éléments du cordon (veine, artère et canal déférent) et section des veines entre deux clips.

En fin d'intervention, aspiration du CO2 résiduel. Le CO2 accumulé au niveau du scrotum est chassé manuellement puis mise en place d'un pansement compressif au niveau des bourses.

c-3- Avantages :

Utiles pour les patients qui ont comme antécédents une péritonite ou une fibrose rétropéritonéale.

c-4- Inconvénients :

- l'identification de la veine spermatique n'est pas facile dans tous les cas;
- petit espace de travail ;
- exige un chirurgien expérimenté.

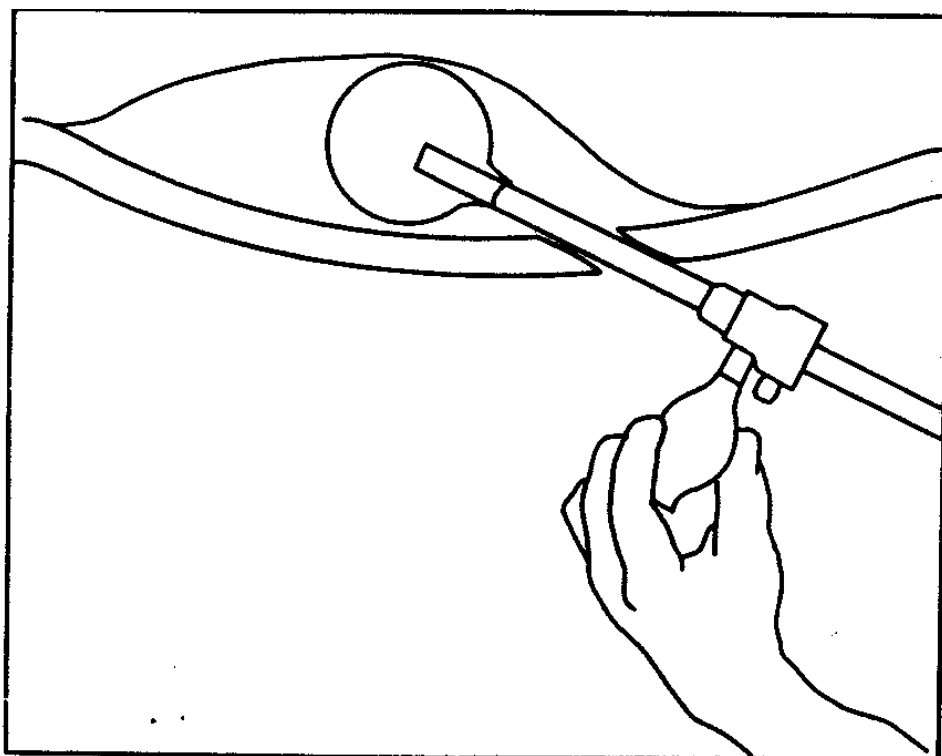


Figure 29 : Distension du ballon prépéritonéal (47)

✓ Apport de la laparoscopie par rapport aux autres moyens thérapeutiques (46, 59) :

Il semble que la coelioscopie est une technique de plus en plus utilisée en chirurgie urologique. Elle offre des avantages essentiellement pour la courte durée de convalescence et pour les varicocèles bilatérales qui constituent sa meilleure indication.

Afin d'évaluer l'apport du traitement laparoscopique de la varicocèle comparativement aux autres techniques chirurgicales et radiologique, plusieurs études ont été réalisées en se basant sur les paramètres suivants :

a- Temps opératoire :

Selon CHOUCANE (17), la durée de l'intervention par chirurgie conventionnelle était de 30 minutes pour une cure unilatérale et de 55 minutes pour une cure bilatérale. Pour la coelioscopie, la durée moyenne était de 50 min pour une cure unilatérale et de 70 min pour une cure bilatérale. La durée de l'intervention par coelioscopie comprend l'installation du patient, le pneumopéritoine, l'anesthésie et le temps opératoire lui même.

Pour KBAIER (48), le temps opératoire de la coelioscopie est plus long qu'en chirurgie classique. Cela s'explique par le fait qu'on réalise une ligature en bloc de tout le pédicule spermatique sans dissection et séparation des veines de l'artère spermatique.

Alors pour nos deux patients, la durée moyenne de la cure bilatérale de la varicocèle était de 50 min.

Cependant d'autres séries ont montrés que : Tableau V

Tableau V : la durée de l'intervention selon les techniques

Série	Technique	Cure unilatérale	Cure bilatérale
Kbaier (48)	Laparoscopie	24	40
Alqahtani (6)	Embolisation	55	-
Chouchane (17)	Laparoscopie	50	70
Chouchane (17)	Chirurgie	30	55
Mc Manus (64)	Laparoscopie	34	33
Mc Manus (64)	Chirurgie	70	78
Notre étude	Laparoscopie	-	53

b- Suites opératoires à court terme :

b-1- Douleur :

L'incidence de la douleur chez les patients avec varicocèle varie entre 2 et 10% (51, 54).

CHOUCHANE n'a pas trouvé de différence entre la chirurgie laparoscopique et classique 90%.

PETERSON (58) a trouvée 86% de résolution totale de la douleur dans sa série de 58 patients traités par chirurgie classique, alors que BIGGERS et SODERDAHL ont trouvé 48% de résolution de la douleur sur 50 patients traités.

Chez les deux patients, la douleur a disparu après une semaine.

b-2- Hydrocèle :

C'est la plus fréquente complication après cure chirurgicale.

La cause de l'hydrocèle post opérative est la destruction des lymphatiques qui drainent la tunique vaginale (51).

Son incidence varie de 3 à 8% avec une incidence moyenne aux alentours de 5%.

Selon ESPOSITO (20), le taux d'hydrocèle est de 6,6%, et il est relayé à la dissection des lymphatiques. Cette étiologie a été confirmée par l'analyse du liquide d'hydrocèle, ce qui a montré un contenu à haute valeur protéique.

RICCABONA (62) a montré qu'avec la méthode chirurgicale de la varicocèle sur 32 patients, le taux d'hydrocèle était de 12%, alors qu'avec la coelioscopie sur 19 patients, le taux est diminué à 5%.

Alors aucun cas d'hydrocèle n'a été trouvé chez les deux enfants.

Tableau VI : Taux d'hydrocèles selon la littérature

Séries	Techniques	Taux d'hydrocèle
Esposito (20)	Laparoscopie	6,6%
Riccabona (61)	Chirurgie	12%
Riccabona (61)	Laparoscopie	5%
Mazzoni (24)	Embolisation	0%
Fette and Mayr (28)	Embolisation	14%
Podkamenev (62)	Chirurgie	1,82%
Notre étude	Laparoscopie	0%

c- Suites opératoires à long terme :

c-1- Récidive :

Le taux de récurrence est variable selon la technique chirurgicale et l'équipe médicale (31, 59).

Selon RICCABONA (66), le taux de récurrence après le traitement chirurgical de la varicocèle était de 14% sur 21 patients, alors que pour BARBALIAS [8], il était seulement de 5% sur 22 patients.

Et pour ABDUL-MAABOUD (3), le taux de récurrence après le traitement laparoscopique de la varicocèle était de 18% sur 87 patients.

Par ailleurs aucun cas de récurrence n'a été détecté chez nos deux patients.

D'autres résultats sont mentionnés ci-dessous :

Tableau VII : Taux de récurrence selon la littérature

Série	Technique	% Récurrence
Riccabona (61)	Chirurgie	14%
Barbalias (18)	Chirurgie	4,5%
Lopez (16)	Embolisation	10%
Barqawi (9)	Laparoscopie	0%
Abdul-maaboud (15)	laparoscopie	18%
Notre étude	Laparoscopie	0%

c-2- Spermogramme :

L'amélioration des paramètres du spermogramme est un moyen sûr pour juger la supériorité de traitement laparoscopique par rapport les autres moyens thérapeutiques mais il est difficile de le réaliser chez l'adolescent.

✓ Limites de la laparoscopie :

Les limites de la cure sous cœlioscopie sont représentées essentiellement par: L'expérience de l'opérateur; la règle en chirurgie celioscopiques est de savoir passer à la chirurgie classique quand il le faut. Les causes de la conversion sont dues essentiellement, aux complications peropératoires de la cure de varicocèle.

Elle est contre-indiquée dans les cas suivants :

- Antécédents de péritonite.
- Multiples cicatrices abdominales.
- Hernie inguinale.
- Récidive ou persistance d'une varicocèle traitée antérieurement.

C- INDICATION THERAPEUTIQUES CHEZ L'ENFANT :

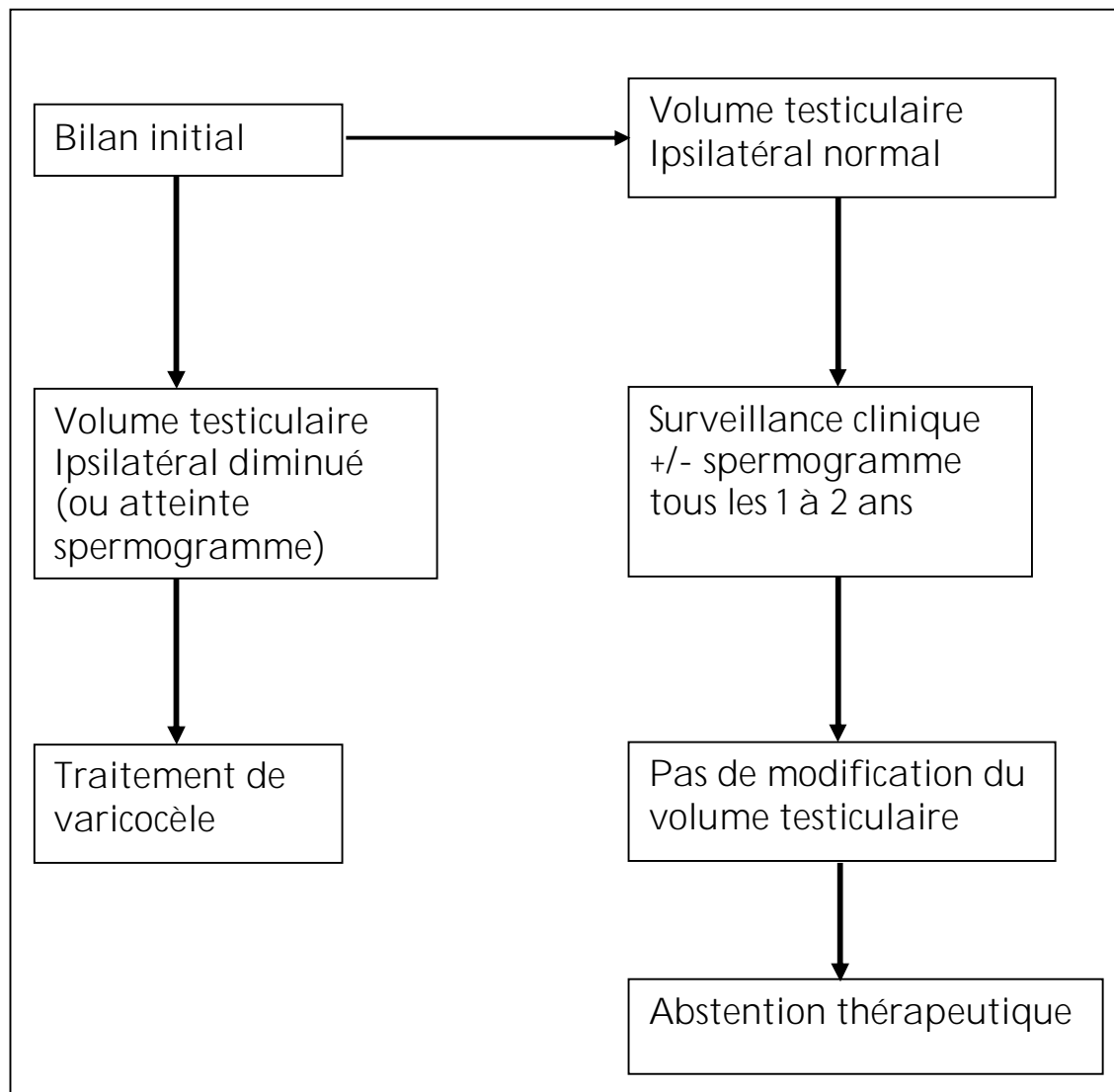
La nocivité de la varicocèle à l'adolescence sur la fonction épидидymo testiculaires la fertilité future est très variable selon les individus. Parmi les 15% d'adolescents qui ont une varicocèle, seuls 15 à 20% d'entre eux présenteront des problèmes d'infertilité, il serait donc tout à fait excessif de vouloir traiter toutes les varicocèles pédiatriques.

Il importe donc de manier tout informations sur les conséquences avec une extrême prudence auprès de l'adolescent et de ses parents, à fortiori lorsque la varicocèle résulte d'un examen systématique.

En pratique, le volume testiculaire étant significativement corrélé à la fonction testiculaire chez l'adulte, force est de retenir l'hypotrophie testiculaire comme facteur potentiel d'infertilité ou de stérilité future. A l'échographie on utilise le testicule controlatéral comme témoin : on a une hypotrophie lorsque la différence de volume est supérieure à 2 ou 3ml. Ainsi le traitement de la varicocèle est (59) indiscutable en cas de :

- Varicocèle grade 3 ou symptomatique.
- Hypotrophie testiculaire ou d'arrêt de croissance testiculaire.

Mais il faut insister sur l'importance d'une surveillance clinique annuelle qui vérifiera l'évolution de la taille de la varicocèle et surtout le développement testiculaire.



Arbre décisionnel concernant la prise en charge de la varicocèle chez l'enfant. (11)

CONCLUSION

La varicocèle de l'enfant est une pathologie fréquente. Rarement de découverte fortuite chez des enfants de moins de 10 ans, son incidence augmente régulièrement entre 10 et 15 ans.

Le diagnostic d'une varicocèle est clinique. Elle est le plus souvent découverte fortuitement lors d'un examen clinique de routine, il s'agit plus rarement d'une consultation pour une symptomatologie douloureuse.

L'affection doit être précisée par un examen clinique, un examen doppler rigoureux, ainsi que l'échographie pour mesurer la taille testiculaire, et par conséquent détecter une atrophie qui peut induire ultérieurement à une stérilité, d'où l'intérêt d'un diagnostic et d'un traitement précoce pour améliorer le pronostic.

La base de traitement est la ligature de la veine spermatique.

La laparoscopie est une technique mini-invasive offre une alternative aux chirurgies conventionnelles. Sa réalisation est simple, permet de réduire la durée d'hospitalisation, et également une récupération rapide des activités antérieures.

RESUMES

RESUME

La varicocèle est la dilatation des veines du plexus pampiniforme, elle est rare avant l'âge de 9 ans, son incidence à la puberté est de 16%. Le traitement chirurgical de la varicocèle est basé sur la ligature de la veine spermatique seule ou la veine et l'artère spermatiques. L'avènement de la laparoscopie constitue une nouvelle alternative occupant une place de plus en plus importante en chirurgie urologique.

Notre objectif est d'évaluer le résultat du traitement laparoscopique et d'insister sur l'intérêt du traitement précoce de la varicocèle chez l'enfant pour éviter l'hypotrophie testiculaire, à travers l'étude de 2 cas colligés au service d'urologie du CHU Ibn Rochd de Casablanca.

L'âge de nos deux patients était respectivement 12 et 13 ans. Ils ont présenté des algies scrotales associées à une augmentation de la taille testiculaire. Le diagnostic de la varicocèle était surtout clinique confirmé par l'échodoppler testiculaire.

Le traitement de ces deux patients était chirurgical par ligature des veines testiculaires par voie laparoscopique transpéritonéale. Les suites post opératoires étaient simples sans notion de récurrence après recul d'un an.

A l'issue de cette étude et à travers les données de la littérature, il ressort que l'hypotrophie testiculaire constitue une indication absolue au traitement chirurgical de la varicocèle chez l'enfant, en insistant sur l'utilité de la préservation de l'artère testiculaire chez cette catégorie de patients pour améliorer la fertilité à l'âge adulte.

Le traitement par voie coelioscopique s'impose actuellement comme le traitement chirurgical de choix.

Summary

The varicocele is dilated veins in the plexus pampiniform, it is rare before the age of 9, its effect at puberty is 16%. Surgical treatment of varicocele is based on the ligation of the spermatic vein only or vein and the spermatic artery. The advent of laparoscopy is a new alternative in urological surgery.

Our objective is to evaluate the laparoscopy treatment of the varicocele and emphasize the benefit of early treatment to avoid testicular hypotrophy, through the study of 2 cases treated in the service of urology of the CHU of Casablanca.

The age of our two patients was respectively 12 and 13 years. They presented scrotal pains associated with an increase in testicular size. The diagnosis of varicocele was largely confirmed by clinical testicular Doppler evaluation.

The treatment of these patients was surgical ligation of testicular veins by the laparoscopy transperitoneal. The post operative suites were simple with no concept of recurrence after one year.

Finally, following this study and according to the literature, we conclude that testicular hypotrophy is an absolute indication to surgical treatment of varicocele in children and it's important to preserve the testicular artery to improve fertility in adulthood. Treatment by laparoscopy is the surgical treatment of choice of varicocele.

ملخص:

القبيلة الدوالية هي توسع الأوردة في الخصية، تعتبر نادرة قبل سن التاسعة، تصل نسبة الأطفال الأذنين يصابون بها إلى % 16 عند البلوغ.

العلاج الجراحي للقبيلة الدوالية يتمثل في ربط الوريد المنوي فقط أو الوريد والشريان المنوي معا.

الهدف من عملنا هو تقييم نتائج العلاج بالتنظير الباطني المبكر للقبيلة الدوالية عند الأطفال من خلال دراسة حالتين لهذا المرض عولجت في قسم جراحة المسالك البولية بالمستشفى الجامعي بن رشد بالدار البيضاء.

عمر الطفلين هو على التوالي 12 و 13 سنة، تم اكتشاف الحالتين نتيجة آلام في الخصية مع زيادة في حجمها وقد تم تشخيص المرض بفضل الفحص بالصدى.

علاج هاتين الحالتين تم بواسطة ربط الأوردة المنوية بالتنظير الباطني وكانت النتائج جيدة بالنسبة للطفلين خلال سنة من المراقبة.

من خلال هاته الدراسة وحسب معطيات الدراسات العالمية نخلص إلى أن العلاج المبكر للقبيلة الدوالية عند الأطفال ضروري لتجنب العقم عند بلوغ سن الرشد.

BIBLIOGRAPHIE

1- BISETRE J., LEMAITRE L, RIGOT JM.

Varicocèle.

Encycl. Méd. Chir. Traité d'Urologie, 1992 ; 18-648-A-10.

2- FRANK H., NETTER T.

Atlas d'anatomie humaine.

3- FRETZ PETER C., JAY I., SANDLOW R.

Varicocele : current concepts in pathophysiology , diagnosis and treatment.

Urol Clin of North America, 2002 ; 29 (4) : 921-937.

4- FONTAINE E., GERARD B., ALAIN J., BEURTON D.

La varicocèle de l'adolescent.

Prog. Urol., 2001 ; 10 : 1099-107.

5- BECMEUR F., SAUVAGE P.

Faut-il traiter la varicocèle de l'adolescent ? comment ?

J Chir 1999, 36 : 93-96.

6- DESGRANDCHAMPS F.

Traitement de la varicocèle par voie coelioscopique.

EMC Traité de Techniques Chirurgicales Urologiques, 1993 : 41-497.

7- COHEN RC.

Laparoscopic varicocelectomy with préservation of the testicular artery in adolescents.

JPS, 2001, 36 (2) : 394-6.

8- DEMIRCI D., IBRAHIM G., HAKAN N.A.S., EKMEKCIOGLU O., KARACAGIL M.

Comparison of extraperitoneoscopic and transperitoneoscopic techniques for The treatment of bilateral varicocele.

Journal of Endourology, 2003, 17 (2) : 89-92.

9- HAGOOD PG., MEHAN DJ., WORISCHECK JH., ANDRUS H.C. AND RAUL, PARRA O.

Laparoscopic varicocelectomy : preliminary report of a new technique

J. Urol, 1992, 147 : 73-76.

10- ATTHIAS M., MANRED J., SABINE B., CHRISIAN H., KAY PB., MICHAEL L., JAN R., HOSCHKE B.

Laparoscopic surgy versus antegrade scrotal sclerotherapy: retrospective comparison of tow different approaches for varicocele treatment.

Euro Urolog 2006, 49 : 384-387.

11- MARCOS MM., RICARDO PB., RENATO F., VALDEMAR O., AGNALDO PC.

Does varicocele grade determine extent of alteration to spermatogenesis in adolescents?

Fertil Steril, 2008 (by American Society for Reproductive Medicine).

- 12- ESPOSITO C., MONGUZZI G., GANZALEZ-SABIN MA., RENATO R., MONTINARO L., PAPPARELLA L.
Laparoscopic treatment of pediatric varicocele a multicenter study of the Italian society of video surgery in infancy.
J Urol. 2000, 163 : 1994-164.
- 13- SKOOG SJ, ROBERTS KP, GOLDSTIEN M, PRYOR JL.
The adolescent varicocele : what s new with an old problem in young patients ?
J. Pediatr 1997, 100 (1) : 112-21.
- 14- RICHTER F, STOCK JA, LASALLE M, SADEGHI-NEJAD H, HANNA MK.
Management of prepubertal varicoceles-results of a questionnaire study among pediatric urologists and urologists with infertility training.
J. Urol., 2001, 58 (1) : 98-102.
- 15- MICHAEL C.M.M, AL BAHA.B, RANDALL.B.M, PETER.D, MARTIN A.K
Laparoscopic varicocele ligation: are there advantages compared with the microscopic subinguinal approach.
J. Urol. 2004, 64 : 357-361.
- 16- BECMEUR F
Quelle technique opératoire pour la cure de varicocèle chez l'adolescent ?
JPP, 2003, 16 (6) : 304-8.

- 17- CHOUCHANE A., MENIF A., ELKATEB AF., BECHEIKH M., ZENKRI M., HEDI BALTI M.
La varicocèle : cœlioscopie versus chirurgie
Tunisie Méd., 2001, 79 (04) : 216-21.
- 18- NYIRADY P., MIKLOS M., LASZLO P., ARON A., ATTILA P., ANDRAS K., AGOSTON C.
Laparoscopy in paediatric urology.
Orvosi Hetilap 1999, 140 (25) : 1403-6.
- 19- BELLOLI G, MUSI L, AND AGOSTINO S.D
Laparoscopic surgery for adolescent varicocele : preliminary report on 80 Patients.
J Urol., 2006, 5 : 150-68.
- 20- ESPOSITO C., MONGUZZI G., GONZALEZ-SABIN MA., RUBIN R., MONTINARO L., PAPPARELLA A.
Results and complications of laparoscopic surgery for pediatric varicocele.
JPS, 2001, 36 (5) : 767-9.
- 21- ONDER Y., TARKAN S., ZUMRUTBAS AE., BERKAN R.
Results of microsurgical subinguinal varicocelectomy in children and Adolescents.
J Urol 2006, 68 : 410-2.
- 22- TAYFAN G., SARIYUGE O., BALBAY M.D., OZKAN S. AND GUREL M.
Retroperitoneoscopic bilateral spermatic vein ligation
J. Urol., 1995, 153 : 127-128.

23- AABERG RANDAL A., VANCAILLIE TG., SCHUESSLER WW.

Laparoscopic varicocele ligation: a new technique.

Fert. Steril. 1991, 56 (4) : 776-777.

24- VARLET F., BECMEUR F., GEC I.

Laparoscopic treatment of varicocele in children : Multicentric prospective study of 90 cases.

Eur. J. Pediatr. Surg. 2001, 11 : 399-403.

25- TAN SM, F.C.NG, RAVINTHARAN T, P.H.C.LIM AND CHNG H.C

Laparoscopic varicocelectomy : Technique and results.

Br. J. Urol 1995, 75 : 523-528.

26- ALQAHTANI A., YAZBECK S., DUBOIS J., GAREL L.

Percutaneous embolization of varicocele in children: A canadien experience.

JPS, 2002, 37 : 783-78.

27- SHLANSKY-GOLDBERG RD., VANARSDALEN KN., RUTTER CM., SOULEN MC., HASKAL ZJ., BAUM RA., REDD DC., COPE C., PENTECOST MJ.

Percutaneous varicocele embolization versus surgical ligation for thé treatment of infertility: changes in séminal parameters and pregnancy outcomes.

J. Vase Interv Radiol. 1997 Sep-Oct ; 8 (5) : 759-67.

- 28- ABDULMAABOUD MR, SHOKEIR AA, FARAGE Y, ABD EL-RAHMAN A, EL-RAKHAWY MM, MUTABAGANI H.
Treatment of varicocele: a comparative study of conventional open surgery, percutaneous rétrograde sclerotherapy, and laparoscopy.
Urology 1998 ; 52 (2) : 294-300.
- 29- AL-SHAREEF ZH., SESHAGIRI RK., ABDULMALIK A.
Laparoscopic ligation of varicoceles:an anatomically superior operation.
Annales of the Royal College of Surgeons of England, 1993, 75 : 345-8.
- 30- ASCI R, SARIKAYA S, BUYUKALPELL R, YILMAZ A.F AND YILDIZ S.
The outcome of varicocelectomy in subfertile men with an absent or atrophic Right testis.
BJU, 1998, 81 : 750-2.
- 31- PODDOUBNYI IV., DRONOV AF., KOVARSKYI SL., KORNZNIKOVA IN., DARENKOV IA., ZALIKHIN DV.
Laparoscopic ligation of testicular veins for varicocele in children. QA report of 180 cases.
Surg. Endosc., 2000, 14 : 1107-9.
- 32- HUMPHEREY GME and NAJMALDIN AS.
Laparoscopy in the management of pediatric varicoceles.
JPS, 1997, 32 (10) : 1470-1472.

33- KASS EJ., MARCOL B.

Results of varicocele surgery in adolescents : a comparison of techniques.

J. Urol, 1992, 148 : 694-6.

34- LENK S., FAHLENKAMP D., GLIECH V, LINDEKE A.

Comparison of different methods of treating varicocele.

J. Androl, 1994, 15 : 34-7.

35- GOLDSTEIN M., GILBERT BR., DICKER AP., DWOSH J. GNECCO C.

Microsurgical inguinal varicocelectomy with delivery of the testis :

An artery and lymphatic sparing technique

J. Urol, 1992, 148 : 1808-11.

36- ENQUIST E., STEIN B., SIGMAN M.

Laparoscopic versus subinguinal varicocelectomy : a comparative study

Fertil. Steril., 1994, 61 (6) : 104-96.

37- BOUCHOT O., PRUNET D., GASCHIGNARD N., BUZELIN JM.

Chirurgie de la varicocèle : résultats sur la mobilité et la morphologie des
Spermatozoïdes

Prog. Urol. 1999, 9 : 703-706.

38- BRIAN A. VANDERBRINK, PALMER LS., GITLIN J., LEVITT SB., RANCO I.

Lymphatic-Sparing Laparoscopic Varicocelectomy Versus Microscopic
Varicocelectomy: Is There a Difference?

Urology 2007; 70 : 1207-1210.

39- CASCIOLA L., CECCARELLI G., MAZZOLI W., DI ZITTI L., GIULIANELLI F., FE C, DELI F., FLAMINI O.

Varicocèle.

Minerva Chir 1998, 53 : 153-61.

40- DHABUWALA C.B., HAMID S., MOGHISSI K.S.

Clinical versus subclinical varicocele : improvement in fertility after varicocelectomy

Fertility and Sterility, 1992, 57 (4) : 854-857.

41- DONOVAN JF., WINFIELD H.N.

Laparoscopic varis ligation

J. Urol. 1992, 147 : 77-81.

42- DUDAI M., SAYFAN J., MESHOLAM J., SPERBER Y.

Laparoscopic simultaneous ligation of internal and external spermatic veins for varicocele.

J. Urol., 1995, 153 : 704-705.

43- FISHER LYNN M., SANDLOW JI.

The role of varicocele treatment in the era of assisted reproductive technology

Brazilian journal of urology, 2001, 27 (1) : 19-25.

- 44- FRANGI I., KEPPELNE V., COPPENS L., BONNET P., ANDRIANNE R., DE LEVAL J.
L'embolisation scrotale antegrade de la varicocele.
Acta Urologica Belgica 1998, 66 (4) : 5-8.
- 45- GAUR DD., AGARWAL DK. AND PUROHIT KC.
Retroperitoneal laparoscopic varicocelectomy
J. Urol., 1994, 151 : 895-7.
- 46- GOLDSTEIN M., EID JF.
Elevation of intratesticular and scrotal skin surface temperature in men with
Varicocele
J. Urol., 1989, 142 : 743-5.
- 47- GORELICK J.I., GOLDSTEIN M.
Loss of fertility in men with varicocele
Fert. Steril., 1993, 59 (3) : 613-6.
- 48- HIRSCH I.H, ABDEL-MEGUID T., LEONARD A., GOMELLA G.
Gasless laparoscopic varicocele ligation : experience with new instrumentation
and technique for retroperitoneal and intraperitoneal approaches.
*Journal of Laparoendoscopic and Advanced Surgical Techniques, 1997, 7 (4) :
221-6.*
- 49- KBAIER I., BINOUS M.Y., ATTYOUI F., NOUIRA Y., HORCHANI A.
La ligature sous coelioscopie des vaisseaux spermatiques dans le traitement de
la varicocele : a propos de 129 interventions.
Annales d'Urologie 2000, 36 : 329-33.

50- KATTAN S.

Incidence and pattern of varicocele recurrence after laparoscopic ligation of the internal spermatic vein with preservation of testicular artery.

Scand J Urol Nephrol 1998, 32 : 335-40.

51- MAGHRABY HA.

Laparoscopic varicoelectomy for painful varicoceles: Metits and outcomes

J Endourol 2002 ; 16 (2) : 107-10.

52- MARMAR J.L., KIM Y.

Subinguinal microsurgical varicoelectomy : a technical critique and statistical analysis of semen and pregnancy data

J. Urol., 1994, 152 : 1127-32.

53- MATSUDA T., HORII Y., HIGASHI S., OISHI K., TAKEUCHI H. AND YOSHIDA O.

Laparoscopic varicoelectomy : a simple technique for clip ligation of the Spermatic vessels

J. Urol., 1992, 147 : 636-68.

54- MEHAN DJ., ANDRUS C.H, PARRA R.O.

Laparoscopic internal spermatic vein ligation : report of a new technique

Fert. Steril., 1992, 58 (6) : 1263-7.

55- MIERSCH W.D.E, SCHOENEICH G., WINTER P., BUSZELLO K.

Laparoscopic varicoelectomy : indication , technique and surgical results

BJU, 1995, 76 : 636-8.

- 56- MISCHINGER HJ., COLOMBO T., RAUCHENWALD M., ALTZIEBLER S., STEINER H., VILITS P. and HUBMER G.
Laparoscopic procedure for varicocelelectomy
BJU, 1994, 74 : 112-6.
- 57- ZAMPIERI N., CORROPOLO M., ZUIN V., CERVELLIONE RM., OTTOLENGHI A., CAMOGLIO FS.
Longitudinal Study of Semen Quality in Adolescents with Varicocele: To Treat or Not?
Urology 2007, 70 : 989-93.
- 58- PARIKH FR, KAMAT SA, KODWANEY GG, BALAIAH D.
Computer-assisted semen analysis parameters in men with varicocele: is surgery helpful?
Fertil Steril 1996; 66 (3) : 440-5.
- 59- PETERSON AC, LANCE RS, RUIZ HE.
Outcomes of varicocele ligation done for pain.
J Urol. 1998, 159 : 1565-7.
- 60- PIERIK FH., VREEBURG JTM., STIJNEN TH., VANROIJEN JH., DOHLE GR., LAMERIS JS., TIMMERS T. AND WEBER R.F.A.
Improvement of sperm count and motility after ligation of varicoceles detected with colour Doppler ultrasonography.
International Journal of Andrology, 1998 ; 21 : 256-260.

61- RALPH DJ., TIMONEY AG., PARKER C. and PRYOR JP.

Laparoscopic varicocele ligation

BJU, 1993, 72 : 230-233.

62- RICCABONA M, OSWALD J, KOEN M, LUSUARDI L, RADMAYR C, BARTSCH G.

Optimizing the operative treatment of boys with varicocele: sequential comparison of 4 techniques.

J Urol 2003 ; 169 (2) : 666-8.

63- RIVILLA F., CASILLAS JG., GALLEGRO J., LEZANA AH.

Percutaneous venography and embolization of the internal spermatic vein by spring coil for treatment of the left varicocele in children.

JPS, 1995 ; 30 (4) : 523-7.

64- SASAGAWA I., YAZAWA H., SUZUKI Y., TATENO T., TAKAHASHIY, NAKADA T.

Laparoscopic varicocelectomy in adolescents using an ultrasonically activated scalpel.

Arch Androl 2000 ; 45 (2) : 91-4.

65- SCHATTE EC., HIRSHBERG SJ., FALLICK ML., LIPSCHULTZ LI., KIM ED.

Varicocelectomy improves sperm strict morphology and motility.

J Urol 1998 ; 160 (4): 1338-40.

66- SCHLESINGER MH., WILETS IF., NAGLER HM.

Treatment outcome varicocelectomy : a critical analysis.

Urol Clin North Am 1994 ; 21 (3) : 517-529

67- SEGENREICH E, ISRAILOV SR, SHMUELI J, NIV E, SERVADIO

Corrélation between semen parameters and rétrograde flow into the pampiniform plexus before and after varicocelectomy.

Eur Urol 1997; 32 (3) : 310-4.

68- SUN N, CHEUNG TT, KHONG PL, CHAN KL, TARN PK.

Varicocele : Laparoscopic clipping and color Doppler follow-up.

JPS, 2001 Nov ; 36 (11) : 1704 -7.

69- MAILETTE .A, THABET M

Efficacité entre la varicocelectomie chirurgicale et l'embolisation radiologique.

Androl 1999, 9 (1) : 127-8.