

UNIVERSITE SIDI MOHAMMED BEN ABDELLAH  
FACULTE DE MEDECINE ET DE PHARMACIE

FES



Année 2009

Thèse N° 138/09

# MÉGA-URETÈRE PRIMITIF OBSTRUCTIF DE L'ADULTE (A propos de 04 cas)

THESE

PRESENTEE ET SOUTENUE PUBLIQUEMENT LE 28/12/2009

PAR

Mlle. EZZIANI MARIAM

Née le 10 Septembre 1981 à AL HOCEIMA

POUR L'OBTENTION DU DOCTORAT EN MEDECINE

## MOTS-CLES :

Méga-uretère - Adulte - Obstruction urétérale - Modelage urétéral  
réimplantation urétérale

## JURY

M. FARIH MOULAY HASSAN.....	PRESIDENT
Professeur d'Urologie	
M. EL FASSI MOHAMMED JAMAL.....	RAPPORTEUR
Professeur agrégé d'Urologie	
Mme. AMARTI RIFFI AFAF.....	} JUGE
Professeur d'Anatomie pathologique	
M. BOUABDALLAH YOUSSEF.....	
Professeur agrégé de Chirurgie pédiatrique	

# PLAN

Introduction .....	5
Rappel .....	7
I-Définitions .....	8
A-Méga uretère.....	8
B-Méga uretère primitif .....	8
1-Méga uretère primitif obstructif .....	9
2-Méga uretère refluant .....	9
3-Méga uretère non obstructif non refluant.....	10
C-Méga uretère secondaire .....	10
II-Historique .....	11
III-Embryologie .....	14
A-Embryologie normale de l'appareil urinaire.....	14
B-Explications embryologiques de la genèse du méga uretère .....	19
C- Le rôle du système rénine angiotensine dans la genèse du méga uretère	19
IV-Anatomie .....	21
A-Description anatomique .....	21
B-Vascularisation et innervation .....	24
1-Vascularisation de l'uretère .....	24
2-Innervation de l'uretère. ....	26
C-Anatomie de la jonction urétéro-vésicale .....	26
1-Musculature urétéro-trigonale.....	28
2-Musculature péri urétérale et le trigone profond. ....	28
V-Histologie .....	31
A-Adventice.....	31
B-Musculeuse. ....	31
C-Muqueuse .....	32
1-Epithélium.....	32
2-Chorion.....	32
VI-Classifications .....	34
A-Classification fonctionnelle.....	34
B-Classifications anatomiques .....	34
1-La classification de Beurton. ....	34

2-La classification de Maclellan. ....	35
3-La classification de Pfister et Hendren. ....	37
C-Classification internationale. ....	37
VII-Physiologie et physiopathologie .....	39
A-Physiologie normale. ....	39
1-Physiologie de l'activité péristaltique urétérale. ....	39
2-La pression dans l'uretère. ....	40
3-L'adaptation de la voie excrétrice supérieure aux variations physiologiques. ....	41
4-Physiologie de la jonction vésico-urétérale. ....	43
B-Physiopathologie .....	44
1-Méga uretère obstructif. ....	44
2-Méga uretère refluant. ....	47
3-Conséquences du méga uretère obstructif .....	48
VIII-Histoire naturelle du méga uretère .....	50
A-Chez l'enfant. ....	50
B-Chez l'adulte. ....	51
 Etude pratique .....	 52
Observation n : 1 .....	53
Observation n : 2 .....	57
Observation n : 3 .....	60
Observation n : 4 .....	65
 Discussion .....	 70
I-Epidémiologie .....	71
A-Fréquence. ....	71
B-Age. ....	72
C-Sexe. ....	72
D-Localisation. ....	73
II-Clinique .....	74
A-Délai diagnostique. ....	74
B-Circonstances de découverte .....	75
1-Découverte fortuite. ....	75

2-Découverte symptomatique .....	75
C-Examen physique.....	78
III-Paraclinique .....	79
A-Examens radiologiques .....	79
1-Echographie rénale et pelvienne .....	79
2-Cystographie .....	82
3-Scintigraphie rénale dynamique .....	83
4-Urographie intraveineuse .....	87
5-Pyélomanométrie .....	90
6-Urographie par résonance magnétique (UROIRM) .....	91
B-Examens biologiques .....	93
1-fonction rénale.....	93
2-examen cytobactériologique des urines (ECBU). .....	93
IV-Diagnostics .....	94
A-Diagnostic positif.....	94
B-Diagnostic de l'obstruction.....	95
V-Prise en charge thérapeutique .....	97
A-Antibiothérapie.....	97
1-Objectifs. ....	97
2-Type d'antibiothérapie. ....	97
3-Durée d'antibiothérapie.....	97
4-Indication d'antibiothérapie.....	99
B-Traitement chirurgical. ....	99
1-Objectifs. ....	99
2-Principes. ....	100
3-Voies d'abord.....	101
4-Méthodes chirurgicales.....	103
4-1-Technique réparatrice .....	103
4-2-Techniques palliatives .....	122
5-Indications du traitement chirurgical .....	125
5-1-Méga uretère unilatéral.....	125
5-2-Méga uretère bilatéral.....	125
5-3-Méga uretère compliqué de lithiase.....	125
5-4-Méga uretère compliqué d'insuffisance rénale.....	126

5-5-Cas particuliers.....	127
C-Surveillance post opératoire .....	129
D -Evolution .....	130
1-Favorable .....	130
2-Défavorable .....	130
E-Pronostic.....	135
Conclusion.....	136
Résumés.....	139
Bibliographie.....	145

# INTRODUCTION

Le méga uretère primitif obstructif de l'adulte est une dilatation congénitale de l'uretère d'importance variable qui peut être totale ou segmentaire, limitée à l'uretère ou s'étendant aux cavités pyélo-calicielles.

Il est en rapport avec une obstruction fonctionnelle de l'uretère distal qui se comporte comme un segment adynamique, perturbant ainsi l'écoulement normal des urines.

Dans la majorité des cas il va régresser spontanément pendant les deux premières années de la vie par maturation de la jonction urétéro-vésicale, mais il existe des cas où il reste asymptomatique et se révèle à l'âge adulte notamment aux stades de complications.

C'est une affection rare qui est découverte vers la troisième ou la quatrième décade avec une prédominance masculine.

Son diagnostic repose sur l'imagerie médicale qui permet aussi de le stadifier. Ainsi, plusieurs classifications ont été proposées, mais aucune n'est vraiment satisfaisante du point de vue chirurgical.

Le traitement du méga uretère primitif obstructif de l'adulte est chirurgical ; il consiste en une résection de la partie pathologique de l'uretère et une réimplantation urétéro-vésicale dont il existe plusieurs techniques.

L'objectif de notre étude est d'analyser les particularités étiopathogéniques, diagnostiques et thérapeutiques du méga uretère primitif obstructif de l'adulte à travers une série de 4 cas colligés au service d'Urologie du CHU HASSAN II entre 2003 et 2007.

# RAPPEL



## I-DEFINITIONS:

### A- MEGA URETERE: (1, 2)

Le terme du méga uretère (ou anciennement mégalo-uretère) est un terme peu spécifique qui signifie l'existence d'un uretère élargi plus au moins associé à une dilatation pyélo-calicielle sus jacente. Le terme de dolicho-méga uretère met en avant le caractère sinueux de l'uretère dilaté.

En pratique une dilatation de l'uretère supérieure à 7 mm est nécessaire pour parler du méga uretère.

La présence d'une dilatation urétérale ou de l'ensemble de la voie excrétrice supérieure peut être le reflet de perturbations multiples pouvant intéresser la quantité des urines produite, la paroi du système collecteur, la jonction urétéro-vésicale, le fonctionnement vésical, la région cervicale et la filière urétrale. De ce fait, le méga uretère a toujours posé un problème de définition parce qu'il était utilisé sans distinction pendant une longue durée pour désigner tout uretère dilaté.

Ainsi, le terme du méga uretère regroupe un ensemble de pathologies distinctes et de ce fait ne devrait pas être utilisé seul.

En effet, on peut distinguer deux types de méga uretère, primitif et secondaire et à chaque situation on peut ajouter le caractère obstructif ou non et refluant ou non.

### B-MEGA URETERE PRIMITIF : (3,4).

En 1970, TANAGHO (3) et WILLIAMS (4) élaborent une définition plus précise. Ils définissent le méga uretère primitif comme une dilatation congénitale de l'uretère qui siège en amont d'un segment terminal obstructif macroscopiquement normal et comportant une lumière non sténosée. Le méga uretère primitif s'abouche dans une

vessie normale avec un orifice urétéral en position eutopique et en absence de toute obstruction cervico-urétrale.

#### 1-Méga uretère primitif obstructif : (5,6).

Le terme du méga uretère obstructif a été longtemps utilisé pour décrire tout méga uretère primitif avec pour corollaire la dilatation d'amont de la voie excrétrice supérieure.

Une meilleure connaissance de l'histoire naturelle du méga uretère a conduit à modifier l'usage du terme obstructif et à le réserver à des cas précis comme le propose KOFF (5) en 1987 ; s'appliquant à une anomalie d'écoulement des urines telle que le méga uretère, le terme obstructif désigne une situation particulière ou toute restriction du flux urinaire non traitée provoquera une détérioration du parenchyme et de la fonction rénale.

Le méga uretère primitif obstructif est caractérisé par une obstruction fonctionnelle de l'uretère juxta vésical (7,8). Il faut préciser l'existence ou non d'un reflux vésico-rénal qui peut être associé au caractère obstructif même si cette association est rare (1).

#### 2-Méga uretère refluant : (5,6).

On retient comme méga uretère refluant, la dilatation urétérale majeure, permanente et visible sur l'UIV, associée à un reflux sans obstacle vésical à la cystographie .Il est logique d'admettre que le reflux agit dès la période intra - utérine et qui peut interférer avec le développement normal de l'uretère, ce qui peut expliquer sa révélation à un âge précoce (23% des méga uretères diagnostiqués à la naissance).

3-Méga uretère non obstructif et non refluant : (5,6).

C'est une catégorie ambiguë qui n'est pas toujours admise .On peut rencontrer des dilatations importantes sans reflux ni obstruction et qui sont expliquées par une dilatation idiopathique et congénitale.

Il faut signaler que la plupart des méga uretères détectés chez les nouveaux nés appartiennent à cette catégorie.

### C-MEGAURETERE SECONDAIRE : (5,6).

C'est une dilatation urétérale développée en amont d'un obstacle vésical ou urétral, anatomique ou fonctionnel mais connu, précis, correspondant à une maladie ou à une malformation bien définie et siégeant sur l'urètre (polype, diverticule, rétrécissement), sur le col vésical, sur le détrusor (vessie neurologique, diverticule) ou sur l'uretère lui même (urétérocèle, abouchement ectopique).

## II – Historique :

Les premières descriptions d'uretères dilatés paraissent dater de la fin du XIXème siècle avec SAINTU (8) en 1899, ainsi que les débuts de la chirurgie de la jonction urétéro-vésicale.

NOVARO (9) en 1893 rapporte les 2 premières observations de réimplantation urétéro-vésicale chez l'homme. La même année, VAN HOOK (9) est le premier à expérimenter sans succès, chez l'animal, un lambeau vésical tubulé, futur BOARI (9).

BAZY (9), en 1894, invente le terme d'urétéro-néocystostomie en publiant le premier cas français.

Toujours en 1894, le premier procédé anti-reflux est créé par BUDINGER (9) en faisant un repli dans la paroi vésicale au sein de laquelle il couche l'uretère terminal. BOARI (9) réussit son intervention chez le chien.

WITZEL (9) décrit la fixation de la vessie au psoas en 1896. MONOD et VAN WAERTS (9) inventent le retournement en manchette de l'uretère et PAYNE (9) publie sa technique, en 1908.

CAULK (10) en 1923, est le premier à utiliser le terme de méga-uretère pour une femme de 32 ans ayant un important méga-uretère pelvien, admettant facilement une sonde en cystoscopie. La méatotomie endoscopique qu'il réalise, donne un bon résultat.

HIMMAN (10) publie la première réimplantation urétéro-vésicale d'un méga-uretère bilatéral sous couvert d'une néphrostomie en 1929.

Quatre ans après, VERMOOTEN (10) est le premier à imaginer le procédé d'avancement sous-muqueux à visée anti-reflux.

SCRABEE (11) est le premier à imaginer le modelage urétéral (cité par BISCHOFF).

Le premier BOARI réussi chez l'homme l'est par OCKERBLAD (11) en 1947.

WAYMAN (11) en 1949 est favorable à la réimplantation des méga- uretères si le rein sus-jacent a une bonne valeur fonctionnelle.

HUTCH (11) en 1952 décrit sa première technique qui a le mérite d'être la seule à corriger uniquement le reflux.

Avant cette date, toutes les techniques étaient des réimplantations de lésions acquises de l'uretère.

KUSS (8) modifie la technique de BOARI en 1953. L'année suivante NESBIT (9) préconise le traitement médical au long cours des méga- uretères devant les mauvais résultats du traitement chirurgical réparateur.

CARLSON (11) en 1954 propose l'enfouissement du méga- uretère dans le psoas afin d'améliorer la vidange urétérale.

BOEMINGHAUS (13) en 1955 décrit la technique de la trompe améliorée par un retournement en manchette par VEST en 1956 (cité par COUNCIL).

SWENSON (14) remplace sans succès des méga- uretères par iléo-plastie en 1956.

BISCHOFF (13), l'année suivante, décrit sa plastie anti-reflux et son modelage pour les méga- uretères.

LEADBETTER et POLITANO (8) en 1958 publient leur technique anti-reflux en étant les premiers à réaliser un tunnel sous-muqueux pour y faire passer l'uretère terminal.

PAQUIN (9) en 1959 rapporte sa technique de réimplantation et GILVERNET(9) fait un modelage anti-reflux dans le BOARI.

WILLIAMS, MATHISEN (4) décrivent leur technique en 1961 ainsi que LICH, un an avant GREGOIRE (1962).

MAGDER (15) invente la bipartition vésicale afin de faciliter les réimplantations urétérales bilatérales.

HUTCH (9) décrit sa deuxième technique la même année. En 1965, GREGOIRE (9) recommande sa technique pour réimplanter les méga uretères sans modelage.

JONSTON et THOMPSON (16) en 1967 recommandent la résection de l'uretère terminal dans les méga uretères obstructifs primitifs et proposent un modelage par résection d'une petite bandelette.

COHEN (17) en 1969, constatant que le principe d'avancement avec un trajet descendant dans le trigone, logique si ce dernier était de grande taille, perdait droit de citer dans les petits trigones, particulièrement chez les enfants, eut l'idée que le trajet sous-muqueux pourrait être transversal sus-trigonal (14).

Les années 1970 marquent un tournant dans l'approche diagnostique et thérapeutique des méga- uretères grâce :

- Aux explorations nouvelles (échographie, pyélostomie percutanée, UIV avec test au Lasilix, explorations isotopiques, test de WHITACKER).
- Au progrès et à l'efficacité des techniques de modelage.
- 1980 avec TOKUNAKA et COLL (11), qui parle le premier de prune uretère.

### III-EMBRYOLOGIE :

#### A-EMBRYOLOGIE NORMALE DE L'APPAREIL URINAIRE (18,19) :

L'appareil urinaire est d'origine mésoblastique. Le mésoblaste néphrogène se divise en trois métamères appelés néphrotomes qui vont se succéder dans le temps et l'espace (figure n°1).

Le pronéphros de siège cervical qui apparaît à la 3<sup>ème</sup> semaine et régresse complètement en fin de la 4<sup>ème</sup> semaine.

Le mésonéphros de siège thoracique apparaît à la 4<sup>ème</sup> semaine .Les néphrotomes qui le constituent se creusent puis se réunissent pour constituer un canal collecteur, le canal de Wolff, qui atteint le cloaque à la fin de la 4<sup>ème</sup> semaine .Puis le mésonéphros subit une involution partielle entre la 5<sup>ème</sup> et 10<sup>ème</sup> semaines.

Le métanéphros de siège lombo-sacré apparaît à la 5<sup>ème</sup> semaine et constituera le rein définitif après avoir migré en région lombaire et subit une rotation de 90°.

Vers le 30<sup>ème</sup> jour, le bourgeon urétéral naît du canal de Wolff, prend une direction ascendante pour se connecter au métanéphros dont il induit le développement (figure n°2, 3).

Parallèlement le cloaque, d'origine endoblastique, se divise en sinus uro-génital et en canal ano-rectal fermé respectivement par les membranes uro-génitales et anales .La partie crâniale du sinus uro-génital formera la vessie ainsi que l'ouraque.

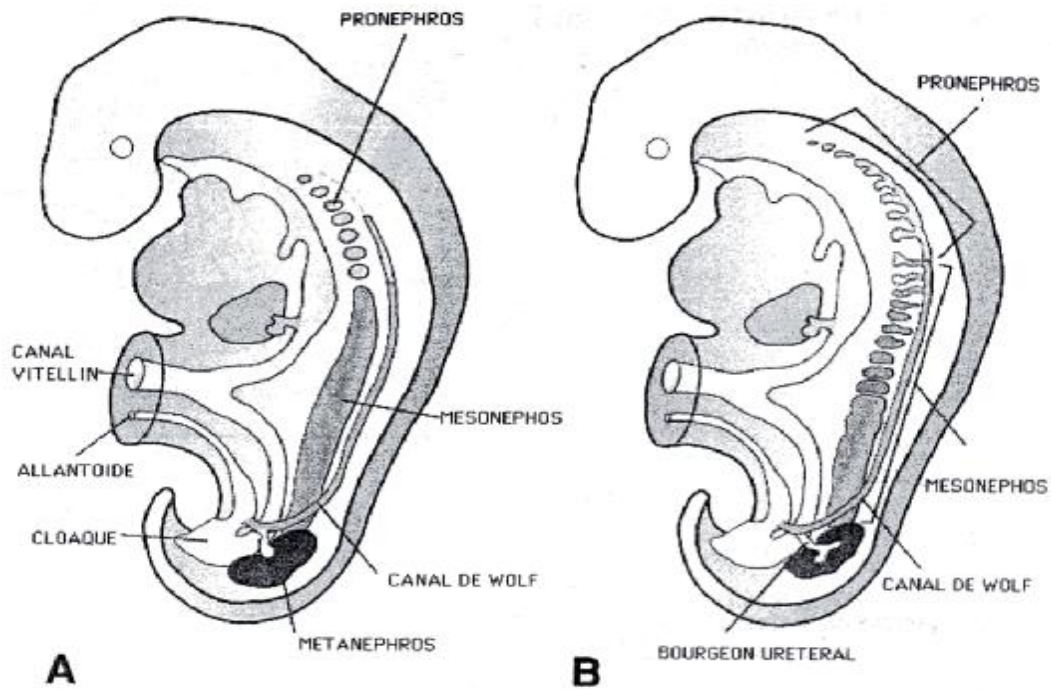


Figure 1 : Représentation schématique des trois néphrotomes et du bourgeon urétéral chez des embryons de 4 semaines (A) et de 5 semaines (B)



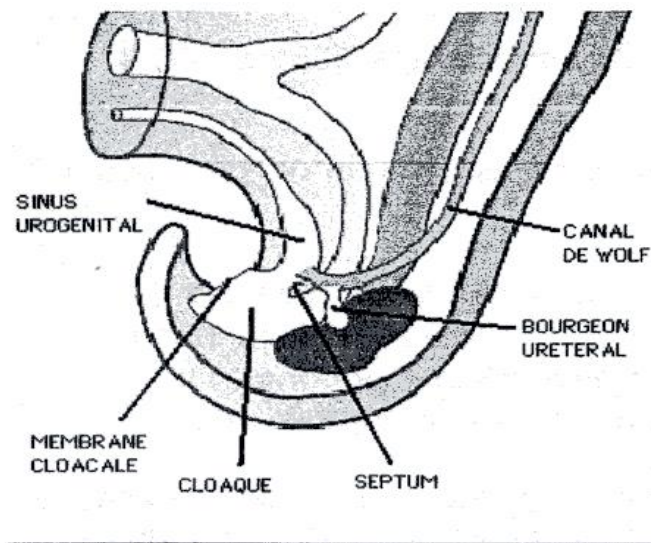


Figure 2 : Détail d'un embryon de 4 semaines

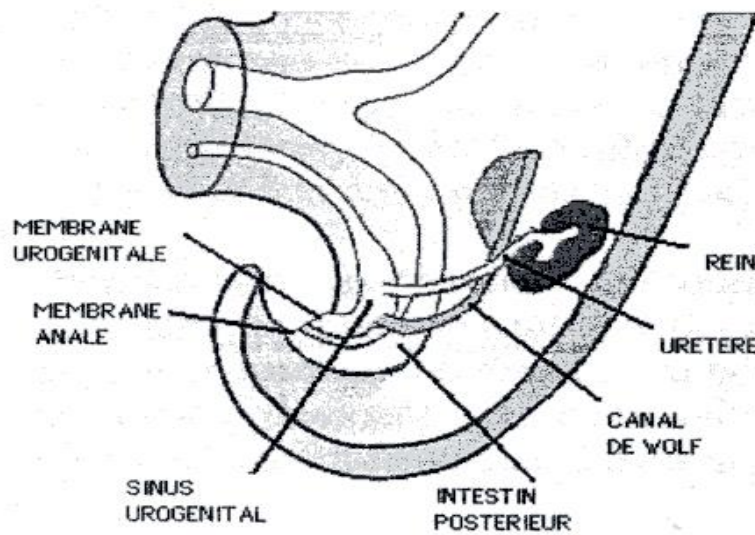


Figure 3 : Détail d'un embryon de 5 semaines.

A la 5<sup>ème</sup> semaine, le sinus uro-génital absorbe le canal commun formé par le canal de Wolff et le bourgeon urétéral renflé à sa partie distale par une petite corne. Cette absorption détermine l'origine mésoblastique du trigone alors que le reste de la vessie est d'origine endoblastique.

Vers la 7<sup>ème</sup> semaine, la partie crâniale du sinus uro-génital subit une croissance importante provoquant l'isolement et l'ascension des uretères.

La partie caudale du sinus et les deux canaux de Wolff restent fixes et vont constituer l'urètre chez la fille, l'urètre prostatique et les canaux déférents chez le garçon.

Entre le 28<sup>ème</sup> et 35<sup>ème</sup> jours, la lumière urétérale se rétrécit, laissant en place un cordon plein qui ne se recanalise qu'à partir du 42<sup>ème</sup> jour. Cette recanalisation débute à la partie moyenne de l'uretère puis s'étend en direction crâniale et caudale pour s'achever vers le 49<sup>ème</sup> jour. Les jonctions pyélo-urétérales seront les derniers segments à se reperméabiliser (20) (Figure n°4).

Jusqu'à la 14<sup>ème</sup> semaine, l'uretère est constitué de tissu conjonctif lâche et de cellules mésenchymateuses qui vont se différencier progressivement en cellules musculaires du haut vers le bas jusqu'à la 24<sup>ème</sup> semaine. La gaine de Waldeyer apparaît vers la 16<sup>ème</sup> semaine (21).

La sécrétion des urines foetales par le métanéphros commence vers la 9<sup>ème</sup> semaine alors que le méat urétéral est encore obturé par une membrane, la membrane de Chwalla, qui se résorbera entre la 9<sup>ème</sup> et 10<sup>ème</sup> semaines (18).

C'est à cette période que le rein commence à sécréter des urines foetales dont l'accumulation va entraîner une dilatation de la zone du futur bassinot (22).

La vessie est reconnue comme masse liquidienne en échographie dès la 14<sup>ème</sup> semaine.

Les uretères sont le siège d'une diurèse très précoce. Ils restent dilatés malgré l'absence d'obstacle en aval, après la disparition de la membrane de Chwalla.

Les modifications tardives de la composition structurale de la paroi urétérale (croissance du tissu conjonctif), expliquent la réduction progressive de la taille de la lumière au cours du 3<sup>ème</sup> trimestre et après la naissance.

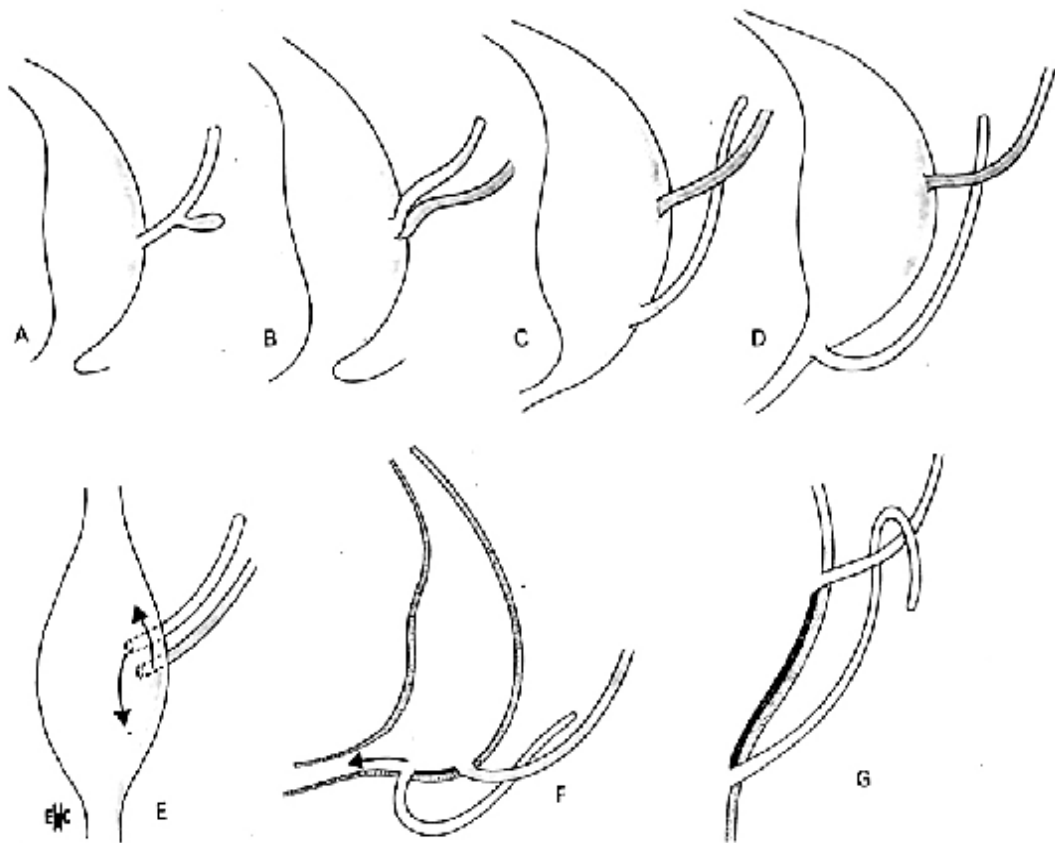


Figure 4 : Evolution du canal de Wolff, du bourgeon urétéral et de l'uretère

## B-EXPLICATIONS EMBRYOLOGIQUES DE LA GENESE DU

### MEGAURETERE (23) :

Elles ne sont que des hypothèses. On peut en retenir :

1. La théorie des valves, conséquence soit de la résorption tardive et incomplète de la membrane de Chwalla pour VERMOOTEN, soit de la reperméabilisation retardée de la portion distale de l'uretère pour RUANO.
2. La théorie de la compression extrinsèque par le canal de Wolff pour TANAGHO ou par des éléments vasculaires pour ALLEN.
3. La théorie du reflux évoquée pour la première fois par HUTCH et étayée par les travaux expérimentaux de TANAGHO chez l'animal.
4. La théorie d'un trouble de la myogenèse limitée à la zone dilatée, soutenue par TAKUNAKA expliquerait les méga uretères associés à une radicule histologiquement normale.

## C- LE ROLE DU SYSTEME RENINE-ANGIOTENSINE (SRA) DANS LA GENESE DU MEGAURETERE :

Le SRA est connu pour son rôle important dans la régulation de la tension artérielle, mais il est aussi important pour le développement embryologique normal des reins et des voies urinaires. Toute interruption de ce système, contribue à des malformations congénitales des voies urinaires (24,25).

Pour mieux comprendre le rôle du SRA dans le développement normal des voies urinaires, des analyses génétiques récentes ont identifié plusieurs anomalies chromosomiques auxquelles sont associées les anomalies congénitales du rein et de l'uretère.

Le gène de l'enzyme de conversion de l'angiotensine1 est intensément étudié. Toute anomalie au niveau de ce gène influence l'activité du système rénine-angiotensine et par conséquent la production de l'angiotensine2 (AT2) (26).

Il paraît que le récepteur de l'AT2 est impliqué dans le développement normal de l'uretère.

Selon la théorie d'ICHIKAWA (27), les anomalies de l'expression du récepteur de l'angiotensine 2 (AT2) gênent l'interaction entre le bourgeon urétéral et le métanéphros, ainsi elles entravent le développement normal de l'uretère et le néphron et entraînent les anomalies de l'appareil urinaire.

HOHENFELLNER (25) avait retrouvé dans une étude faite chez 35 patients que l'anomalie génétique du récepteur d'AT2 était plus élevée chez les malades présentant un méga uretère.

KOESI et AL (25) ont démontré que l'apoptose (la mort cellulaire) au niveau urétéral est considérable pour avoir un développement normal de l'uretère.

MIYAZAKI et AL (25), ont démontré que l'angiotensine double ce phénomène d'apoptose lors de l'organogenèse .Ainsi, l'absence ou l'insuffisance d'apoptose cellulaire dans cette région, favorisée par l'absence ou l'insuffisance de l'angiotensine type 2, peut contribuer à l'élévation du taux d'anomalies congénitales de l'uretère et interrompre son développement normal.

La prédominance du sexe masculin chez les malades atteints du méga uretère peut être expliquée par la localisation du gène du récepteur de l'angiotensine 2 au niveau du chromosome X ; et donc l'existence d'une mutation de ce gène sur un seul allèle entraîne l'apparition de cette maladie chez l'homme. Au contraire de la femme qui nécessite une mutation au niveau des deux allèles pour que le méga uretère apparaisse (25).

## IV-ANATOMIE DE L'URETERE :

### A-DESCRIPTION ANATOMIQUE : (2) (figure 5,6).

L'uretère est un canal musculo-membraneux que l'on peut diviser en trois parties distinctes :

- La jonction pyélo-urétérale.
- Le conduit urétéral.
- La jonction urétéro-vésicale, divisée en trois segments : juxta-vésical, intra-mural, et sous muqueux.

Il présente 2 portions lombaire et pelvienne séparées par un coude iliaque et se termine par un court segment intra-vésical.

L'uretère présente 3 rétrécissements au niveau:

- De la jonction pyélo-urétérale.
- Iliaque au contact des vaisseaux iliaques.
- Juxta-vésical dans la portion intra murale de l'uretère et du méat vésical de l'uretère.

L'uretère mesure 25 à 30 cm de long chez l'adulte (1) :

- 10 cm au niveau lombaire.
- 3 cm au niveau du coude iliaque.
- 12 cm au niveau pelvien.
- 3 cm au niveau du segment intra pariéto-vésical.

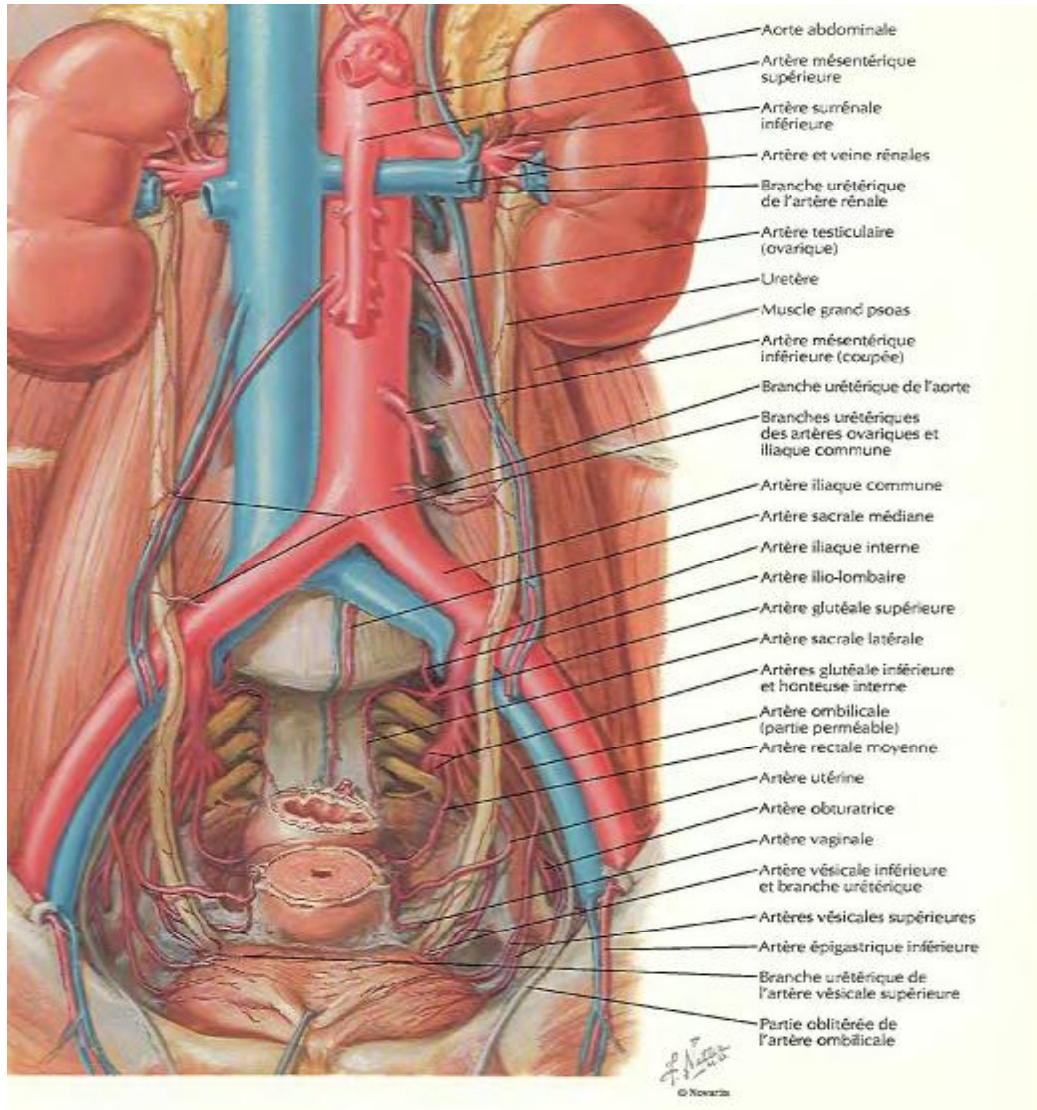


Figure 5 : Schéma de l'appareil génito-urinaire.

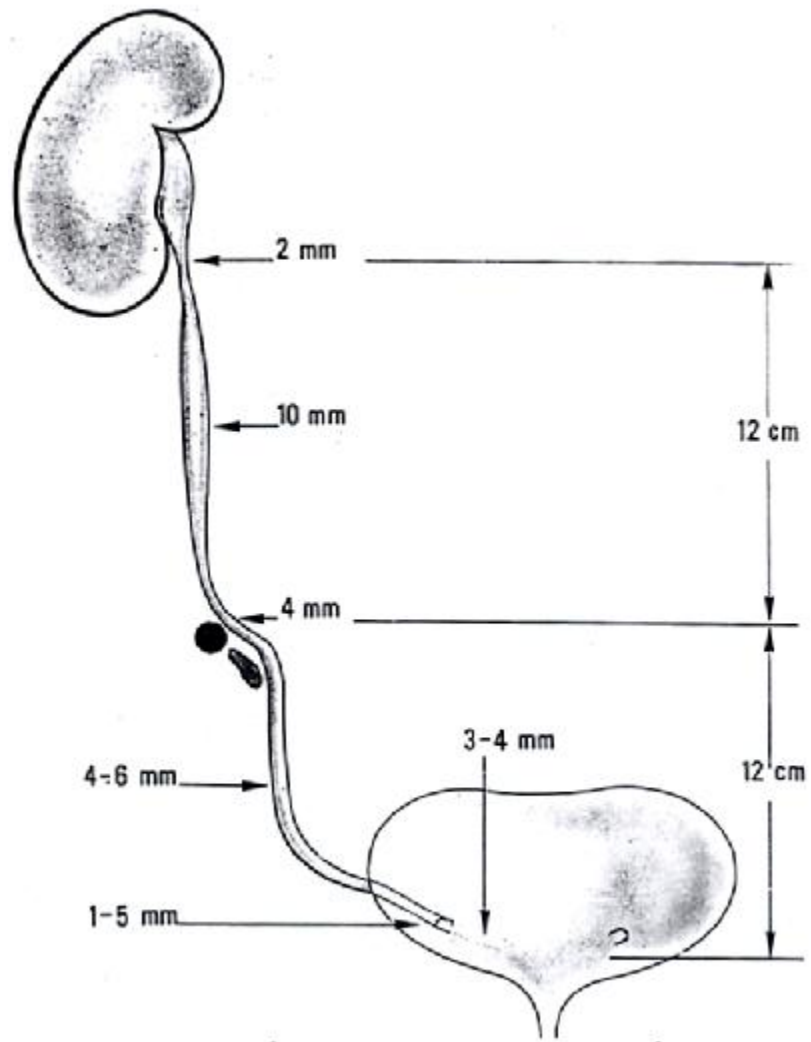


Figure 6 : Différents segments de l'uretère avec leurs mensurations.



## B-VASCULARISATION ET INNERVATION DE L'URETERE :

### 1-La vascularisation de l'uretère :

La vascularisation artérielle de l'uretère est assurée par un réseau anastomotique très riche unissant les différentes artères urétérales.

Elle s'effectue à 3 niveaux : (figure n°7).

- L'uretère supérieur est vascularisé par une branche de l'artère rénale.
- L'uretère moyen par des collatérales issues de l'aorte et de l'artère gonadique.
- L'uretère distal par des branches de l'artère iliaque primitive, de l'artère hypogastrique et des artères vésicales (2).

L'abord des vaisseaux dans l'uretère se fait par la lame porte-vaisseaux siégeant à la face interne de l'uretère supérieur et à la face postéro interne de l'uretère inférieur.

Il existe également un réseau anastomotique intra-urétéral important comme l'ont démontré GREGOIR et TRIBOULET (28) en 1973, composé de cinq réseaux successifs de l'adventice à la sous muqueuse:

- Système longitudinal externe.
- Système artériel juxta-urétéral.
- Réseau juxta musculaire à la face externe de la couche musculaire.
- Perforants musculaires.
- Enfin, dans la sous muqueuse, les artères sont pratiquement inexistantes.

L'abord chirurgical de l'uretère impose :

- Le respect du méso-uretère.
- La mobilisation de l'uretère doit être faite avec son adventice qui contient les vaisseaux.

- En cas de modelage de l'uretère, la bande à réséquer doit être confectionnée de façon à ne pas compromettre l'adventice et ces vaisseaux (29).

Les veines sont satellites des artères, et constituent un plexus latéro-urétéral développé en sous muqueux.

Les lymphatiques forment un réseau muqueux et un autre intramusculaire.

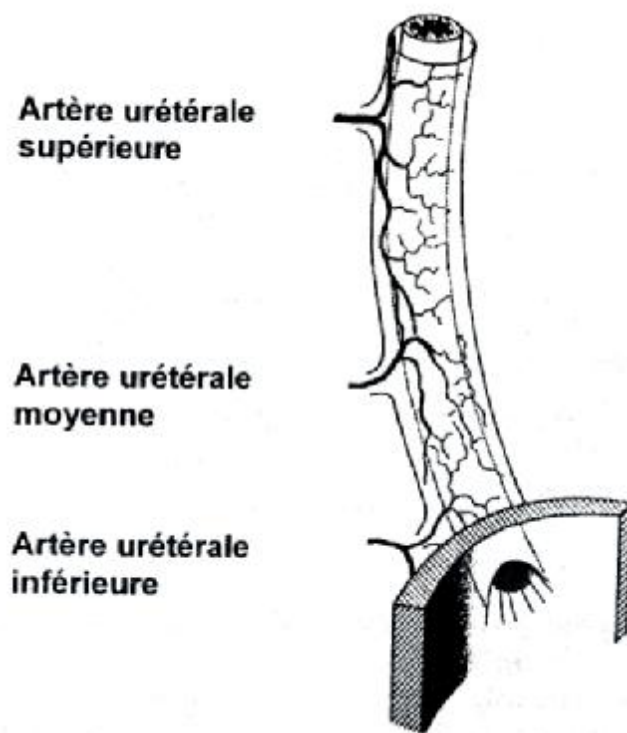


Figure 7 : Vascularisation de l'uretère

## 2- L'innervation de l'uretère :

L'innervation extrinsèque urétérale est sous la dépendance des systèmes sympathiques (plexus rénal et hypogastrique) et parasympathiques (plexus coeliaque) qui ont une action modulatrice du péristaltisme de l'uretère.

Il existe également une innervation intrinsèque constituée de petits axones non myélinisés de densité plus élevée au niveau de la jonction urétéro-vésicale (30).

## C- ANATOMIE DE LA JONCTION URETERO-VESICALE :

La vessie est un organe musculaire creux composée de deux parties fonctionnellement différentes, une supérieure le dôme vésical, libre et mobile qui s'étend vers la région ombilicale lors du remplissage ; et une inférieure, la base, fixe, délimitée par les méats urétéraux, la barre inter-urétérale et l'orifice urétral (2).

L'uretère terminal traverse de manière oblique en bas, en avant et en dedans la paroi vésicale (figure8).

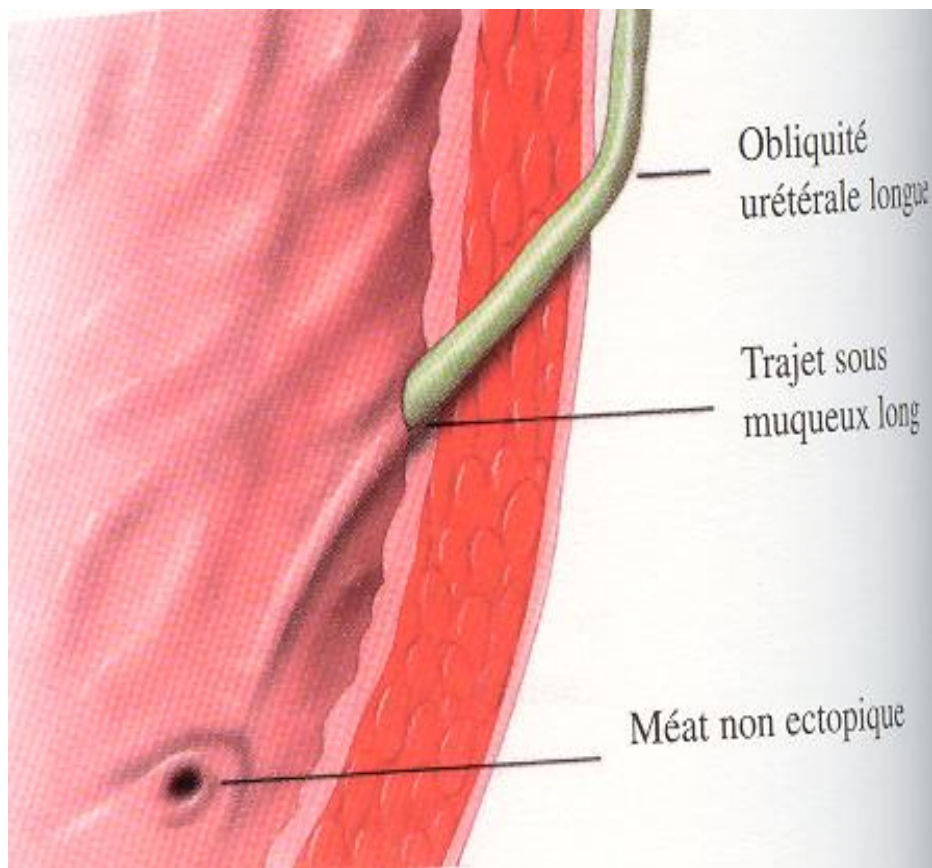


Figure8: Anatomie de la jonction urétéro-vésicale normale.

Cet uretère comporte 2 systèmes musculaires :

1- Musculature urétéro-trigonale :

Elle comporte 3 parties : (figure 9).

- Uretère juxta-vésical:

Il s'étend sur 3 cm au-dessus du hiatus urétéral, il est formé surtout de fibres longitudinales.

- Uretère intra-vésical:

Constitué de 2 segments :

- Intra-mural : entouré par le détrusor, mesure 9 mm de long, constitué uniquement de fibres musculaires longitudinales.
- Sous muqueux : repose sur le détrusor, recouvert par la muqueuse vésicale formée de fibres longitudinales.

Au niveau du méat, un contingent de ces fibres musculaires se prolonge dans le bord supérieur du trigone tandis qu'un autre descend en direction du col vésical, il n'y a donc pas d'interruption entre la musculature urétérale et trigonale.

- Le trigone superficiel:

Formé par le prolongement de la musculature urétérale propre, enveloppé dans le tissu conjonctif dense. Son bord supérieur est la formation la plus dense du trigone.

2- Musculature péri urétérale et le trigone profond :

L'uretère est entouré de deux gaines, une gaine profonde et une gaine superficielle, dite de Waldeyer (figure n°10).

La gaine profonde est constituée de fibres musculaires longitudinales urétérales, qui entourent l'uretère et qui se prolongent en direction du col vésical pour former le trigone superficiel

La gaine superficielle est issue du détrusor (muscle vésical) qui entoure l'uretère juxta et intra-vésical et s'insère en dessous du col vésical en formant le trigone profond (31).

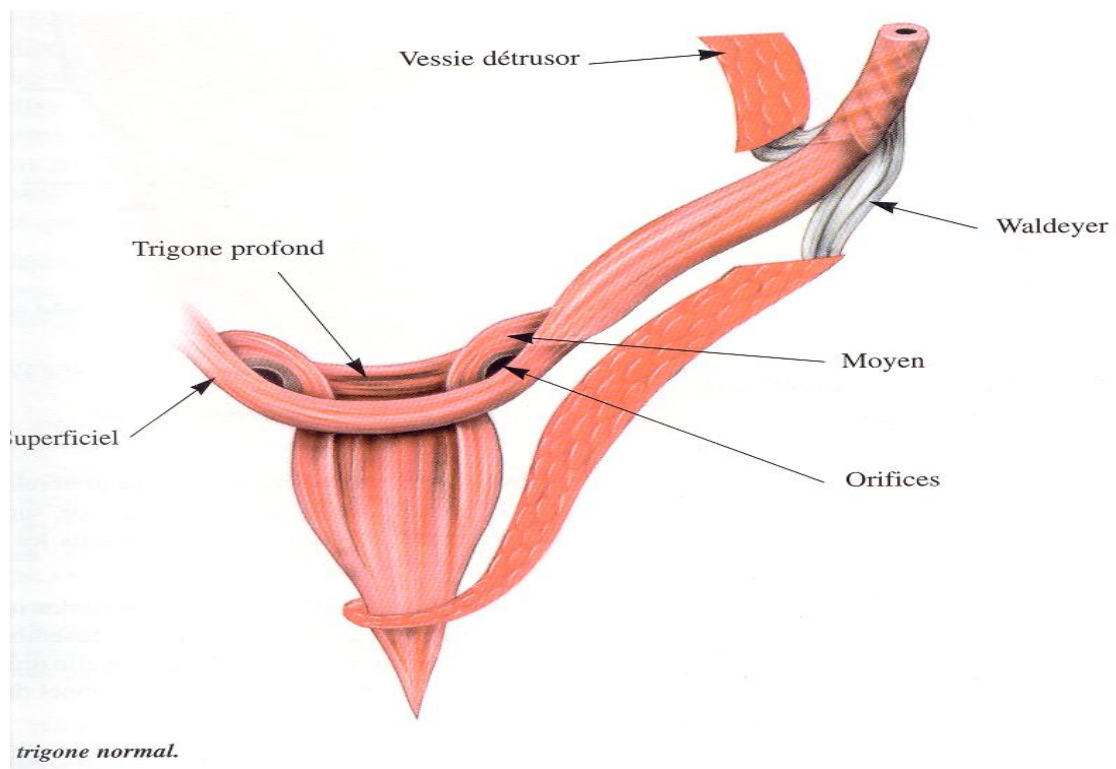


Figure9 : Anatomie du trigone normal.

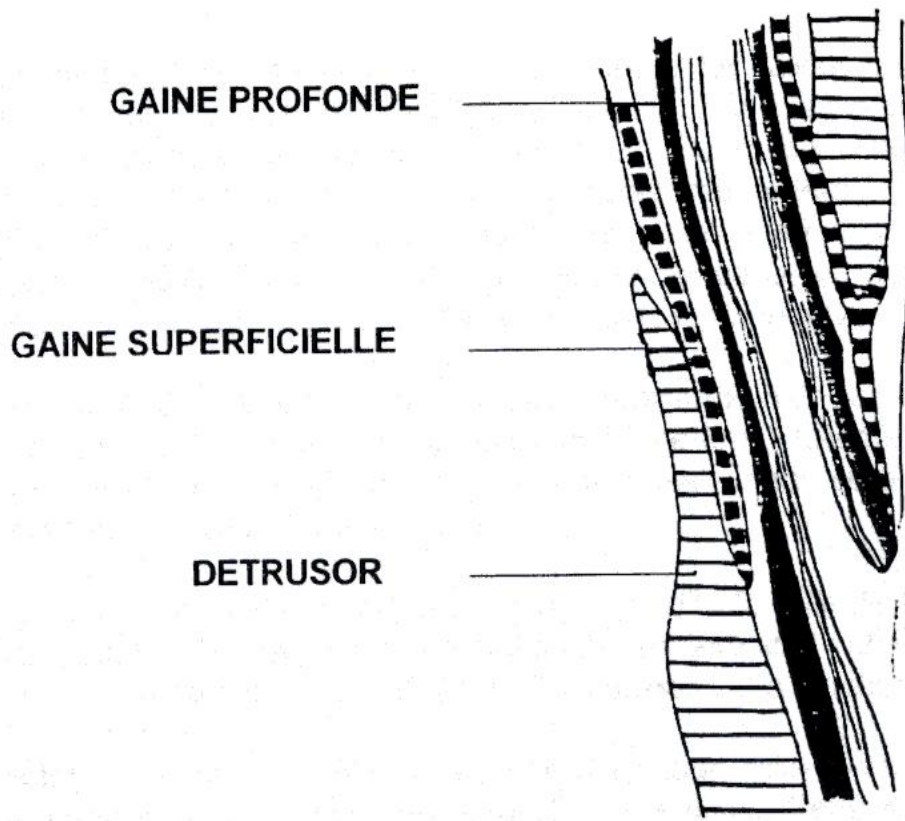


Figure 10.: Représentation schématique de la musculature inter-trigonale.

## V- HISTOLOGIE :

L'uretère est composé de 3 couches différentes de la superficie vers la profondeur : (26) (figure 11).

- § L'adventice.
- § La musculieuse.
- § La muqueuse.

### A-L'ADVENTICE :

Elle est constituée de faisceaux de fibres de collagène et de quelques fibres élastiques, de fibrocytes, de vaisseaux et de nerfs.

### B-LA MUSCULEUSE :

Elle est formée de 2 couches:

- Une couche interne à direction longitudinale.
- Une couche externe circulaire.

Dans sa partie abdominale, les faisceaux musculaires de l'uretère forment un trajet hélicoïdal, alors que dans sa partie pelvienne, les spirales externes deviennent horizontales.

Dans la partie juxta vésicale de l'uretère, on trouve des fibres longitudinales internes plus saillantes, alors que dans le trajet intra vésical, l'uretère contient surtout des fibres longitudinales qui vont se continuer avec la paroi vésicale pour constituer la partie supérieure du trigone séparée du détrusor.

La partie superficielle musculaire trigonale, mince provenant de l'uretère, se termine en bas au niveau de la partie sus-montanale de l'urètre.



## C- LA MUQUEUSE :

Constituée de :

### 1- L'épithélium :

Il est excréto-urinaire de type pavimenteux stratifié, constitué de 5 couches lorsqu'il est collabé, et de 2 couches lorsqu'il est distendu.

### 2- Le chorion :

Il est constitué d'un tissu conjonctif plus dense en surface qu'en profondeur, au contact du muscle lisse, avec des fibres élastiques et de collagène, ces dernières sont plus abondantes en profondeur.

Les replis d'orientation longitudinale sont saillants et ils sont responsables de l'aspect étoilé de la lumière urétérale sur une coupe transversale.

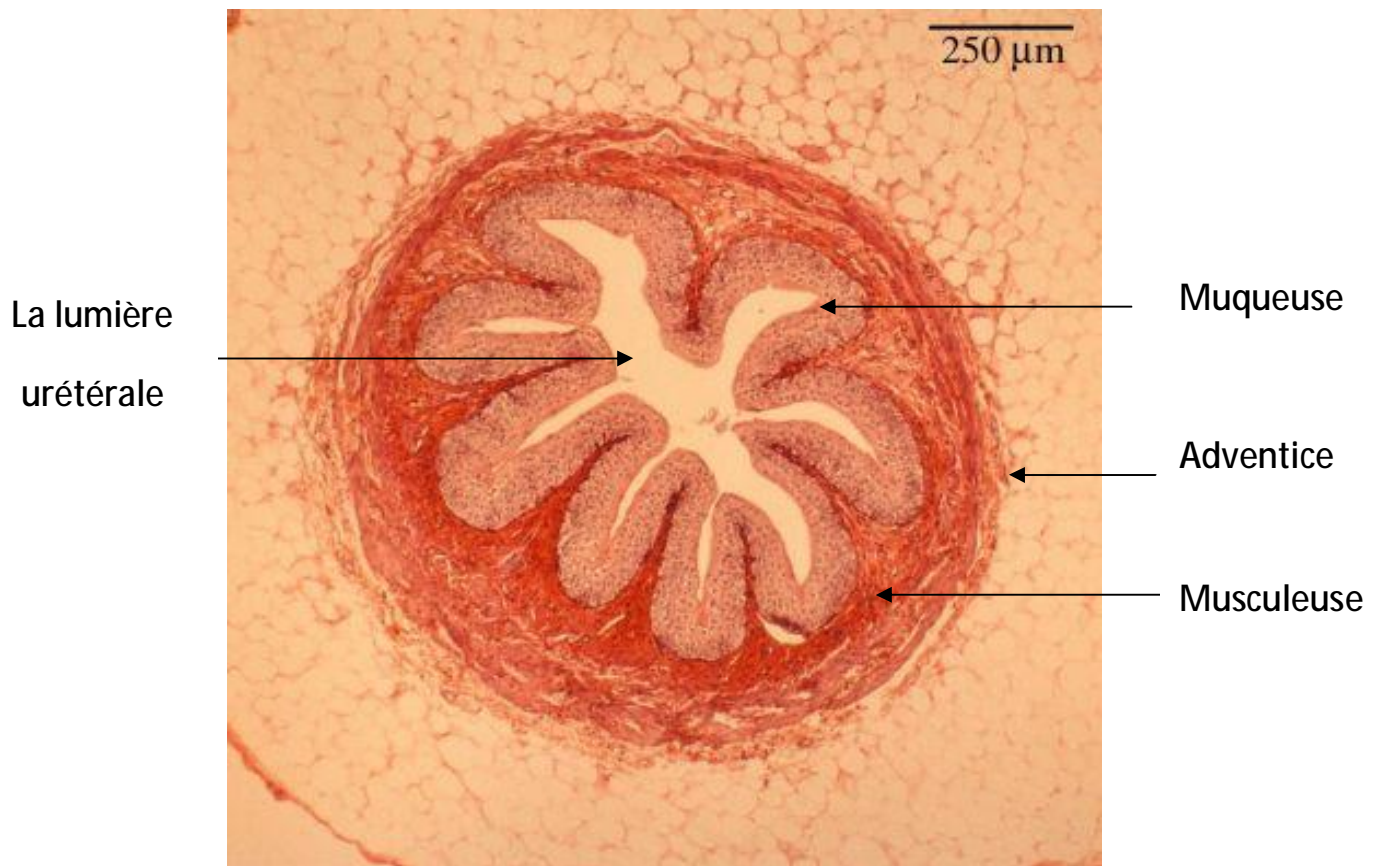


Figure11 : Une coupe transversale montrant l'histologie normale de l'uretère.

## VI-CLASSIFICATIONS :

Plusieurs classifications du méga uretère coexistent dans la littérature, ce qui ne facilite pas toujours les comparaisons entre les différentes séries.

### A- CLASSIFICATION FONCTIONNELLE :

Cette classification repose sur :

- § La présence ou non d'un reflux vésico-rénal.
- § La présence ou non d'une obstruction de la jonction urétéro-vésicale.

King (18) en 1980 a déterminé 4 groupes:

- Groupe A : méga uretères non obstructifs et non reflnants primitifs ou secondaires.
- Groupe B : méga uretères obstructifs primitifs ou secondaires.
- Groupe C : méga uretères reflnants primitifs ou secondaires.
- Groupe D : méga uretères obstructifs et reflnants primitifs ou secondaires.

### B - CLASSIFICATIONS ANATOMIQUES:

1- La classification de BEURTON : (23)

C'est une classification urographique basée sur le degré de la dilatation pyélo-calicielle, du retentissement rénal et du type de méga uretère.

BEURTON a déterminé 4 types : (figure n°12).

- Type 1A: méga uretère pelvien.
- Type 1B: méga uretère sub-total respectant l'uretère sous-pyélique.
- Type 2 : méga uretère total sans sinuosités.
- Type 3 : méga uretère total sinueux ou dolicho-méga uretère.

## 2 - La classification de MACLELLAN :(33)

Cette classification ne concerne que les méga uretères associés à une dilatation des cavités pyélo-calicielles. Elle est basée sur l'aspect échographique des calices et l'état du parenchyme rénal.

MACLELLAN a déterminé 5 grades : (figure n°13).

- ✓ Grade 1: dilatation pyélique sans dilatation des calices.
- ✓ Grade 2: dilatation très modérée des calices qui restent concaves.
- ✓ Grade 3: dilatation modérée des calices qui conservent leur forme.
- ✓ Grade 4: dilatation importante des calices "en boule" avec un parenchyme rénal d'apparence normale.
- ✓ Grade 5: dilatation importante des calices "en boule" avec un parenchyme rénal aminci.

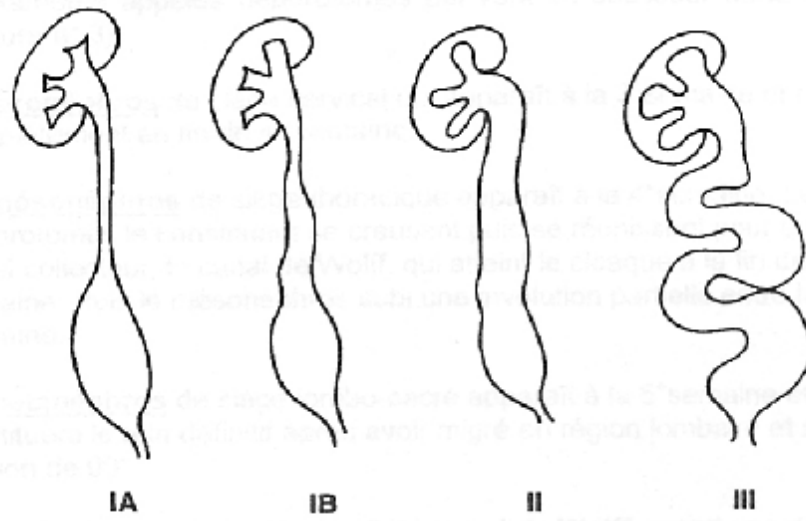


Figure 12 : Classification de BEURTON

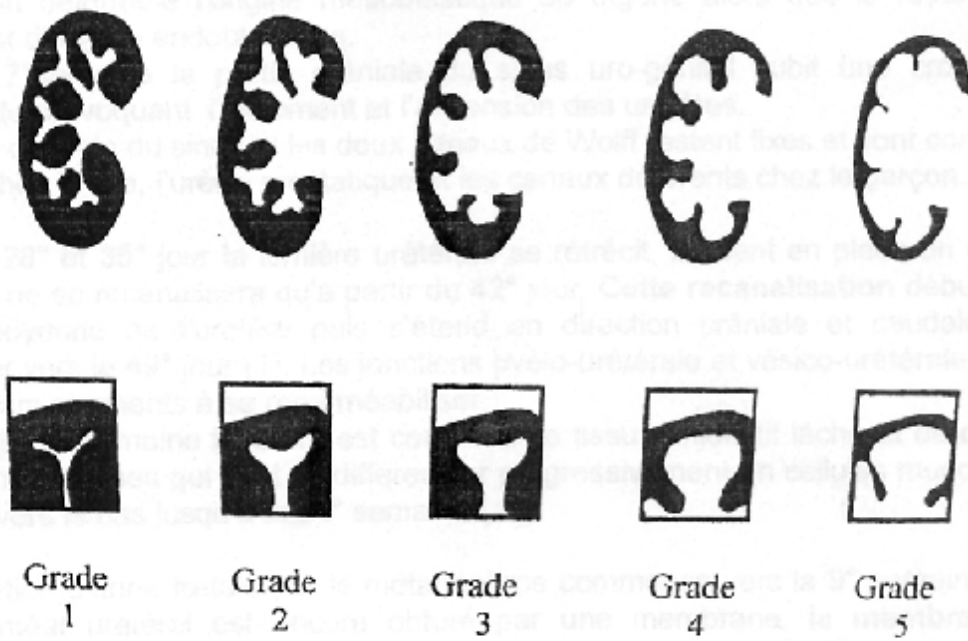


Figure 13: Classification de MACLELLAN.

### 3-La classification de PFISTER et HENDREN : (36)

La classification morphologique de PFISTER et HENDREN caractérise le degré de la dilatation urétérale :

Grade 1 : rein normal, avec dilatation prédominante à la partie distale et pouvant intéresser tout l'uretère.

Grade 2 : rein modérément altéré, associé habituellement à une dilatation urétérale plus importante.

Grade 3 : atrophie du parenchyme rénal, associée à une dilatation importante et totale de l'uretère.

### C-Classification internationale :

Il existe plusieurs classifications des méga uretères allant de la plus simple à la plus complexe.

La classification internationale qui paraît être bien acceptée est celle qui fait apparaître trois variétés de méga uretères :

- § Les méga uretères primitifs reflnants.
- § Les méga uretères primitifs obstructifs.
- § Les méga uretères primitifs ni reflnants ni obstructifs.

Cependant, la barrière entre ces trois groupes est purement artificielle, la limite entre méga uretère primitif obstructif et celui non obstructif n'étant pas toujours très nette.

Cette classification est basée sur l'évaluation de l'étendue urinaire par la pyélographie intraveineuse et annulant la cysto uréthrographie.

La dilatation est essentiellement dû à l'obstruction ou au reflux, ou bien peut exister en l'absence des deux.

Chaque groupe est divisé en méga uretère primitif et méga uretère secondaire. Le défaut se trouve, dans le premier groupe, dans le méga uretère lui-même, par contre concernant le deuxième, la dilatation est secondaire à une autre anomalie.

Dans quelques cas, l'obstruction de l'uretère terminal peut coexister avec le reflux.

Il est important de bien connaître les facteurs de base qui peuvent mener à la dilatation urétérale et d'évaluer les voies urinaires en totalité.

## VII-PHYSIOLOGIE ET PHYSIOPATHOLOGIE

### A- PHYSIOLOGIE NORMALE :

La voie excrétrice supérieure (VES) comporte les calices, le bassinet et l'uretère .Son rôle est d'assurer le transport des urines du rein vers la vessie par un régime de basse pression qui permet de protéger le rein .Ce transport des urines est un transport actif sous forme de bolus créés par le péristaltisme urétéral.

L'efficacité du transport dépend du rapport entre la force propulsive (c'est-à-dire la pression endo-luminale) et les forces de résistance de la paroi urétérale en relation directe avec les propriétés visco-élastiques de l'uretère (34).

1-Le mécanisme de l'activité péristaltique urétérale: (35, 36,37).

L'activité péristaltique urétérale est la fonction véctrice de l'uretère, elle naît des cellules pace-makers : cellules interstitielles myoblastiques regroupées en amas dans la région d'insertion des petits calices puis se raréfient à mesure que l'on s'éloigne des calices.

On pense que l'activité électrique de la cellule musculaire lisse est liée à un mouvement d'ions à travers la membrane cellulaire et à sa perméabilité, ce qui permet la propagation de l'activité péristaltique urétérale par simple contiguïté, grâce aux nexus (zones de fusion spécialisées entre les cellules musculaires) avec une vitesse de 2\_5cm/seconde.

La coordination entre les contractions péristaltiques permet le transport des urines du bassinet à la vessie.

Le rôle du système nerveux semble être accessoire car le péristaltisme urétéral n'est apparemment pas modifié sur un rein transplanté dépourvu de ses connexions neurologiques .Cependant, la présence de fibres nerveuses et de récepteurs cholinergiques et adrénérgiques dans l'uretère suggère que le système nerveux autonome puisse modifier le péristaltisme de l'uretère.

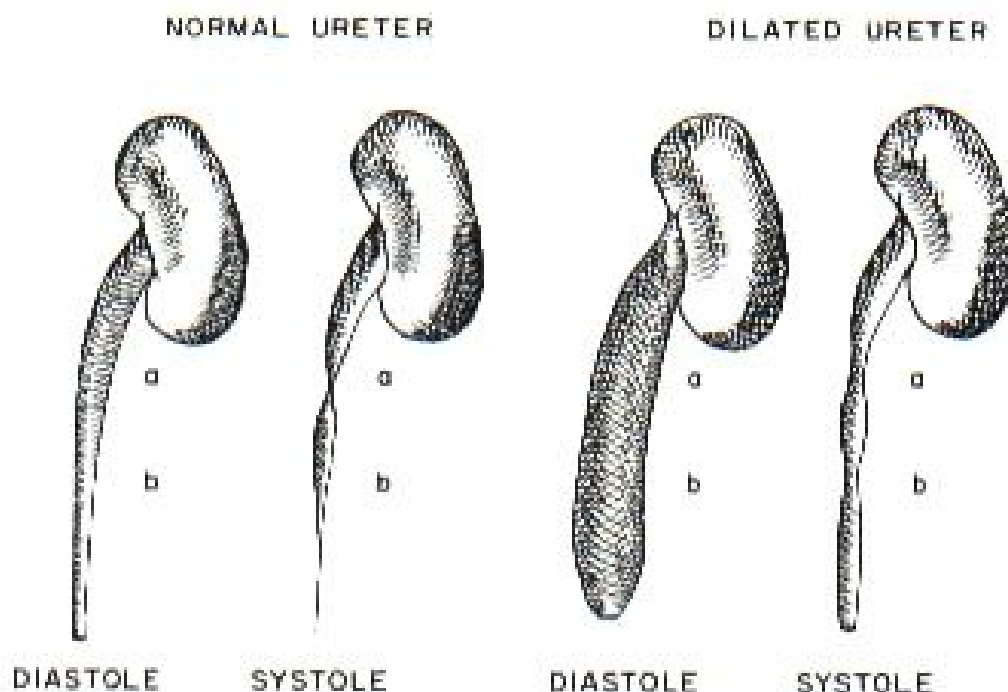


Ainsi, toute la VES est excitable, l'onde contractile naît des calices (activité "Pace-Maker") et elle est transmise par le bassinnet à l'uretère. Cet uretère est parcouru par une à deux ondes par minute en fonctionnement basal (figure 14).

## 2- La pression dans l'uretère (34):

La pression basale du bassinnet est inférieure à 10 cm d'eau, celle de l'uretère varie entre 2 et 6 cm d'eau. Les pressions de contraction de l'uretère sont estimées à 10-15cm d'eau au niveau lombaire et à 25-30cm d'eau au niveau de la jonction urétéro-vésicale.

Si la pression vésicale augmente, on constate une augmentation de la pression urétérale avec une élévation de la fréquence de ses contractions.



**Figure 14 :** Transmission du bol urinaire par le péristaltisme urétéral dans un uretère normal et un méga-uretère.

3-L'adaptation de la VES aux variations physiologiques : (2, 35) (figure 15).

La VES jouit d'une très grande adaptabilité notamment en cas de modification de la pression vésicale ou lors des épisodes d'hyperdiurèse. L'uretère peut grâce à ses propriétés visco-élastiques absorber des variations de volume sans augmentation de pression: la pression dans le bassinnet même lors de diurèses élevées, reste basse inférieure à 15cm d'eau, grâce à une augmentation modérée de volume et grâce au péristaltisme qui permet un drainage rapide.

En cas d'hyperdiurèse, l'uretère s'adapte par une augmentation de la fréquence et du volume de ses bols urinaires, puis pour des pressions plus élevées, l'activité péristaltique devient inefficace et l'uretère devient un tube ouvert à ses deux extrémités, dans lequel l'urine coule de façon continue grâce à l'hyperpression d'amont .

La compliance de la vessie assure le maintien d'une pression basse inférieure à 15 cm d'eau pendant toute la durée de son remplissage. La fréquence des contractions urétérales augmente dès que la pression vésicale dépasse 11cm d'eau, au-delà de 40cm d'eau, l'uretère n'est plus capable de propulser les urines dans la vessie.

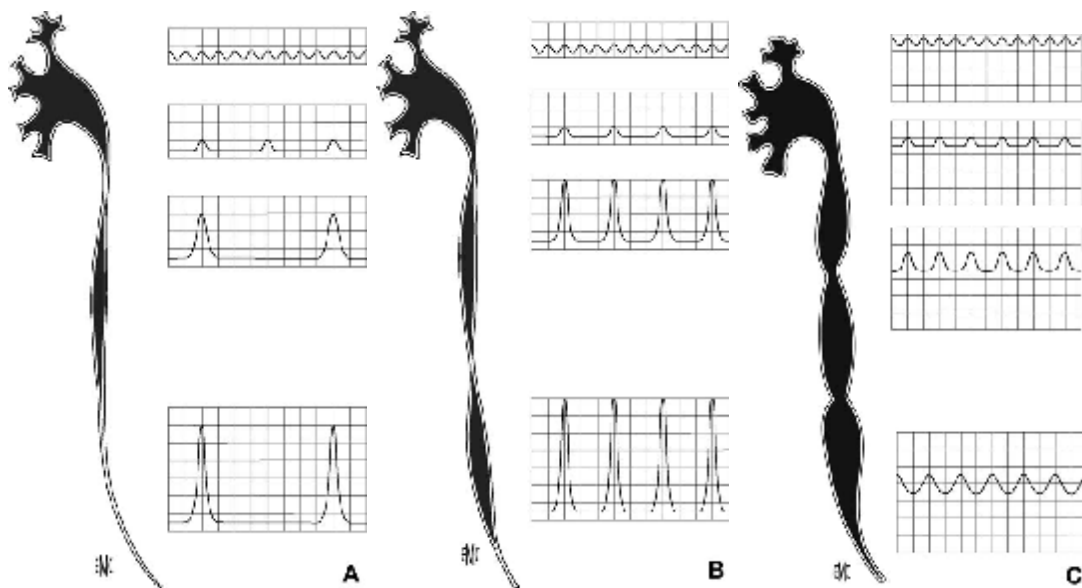


Figure 15 : Schéma de fonctionnement de la voie excrétrice supérieure.

- a. Dans les conditions de diurèse normale, la fréquence des contractions diminue des calices vers l'uretère pour se situer, à ce niveau, à 1 ou 2/min. L'amplitude des contractions augmente le long de l'uretère.
- b. En hyperdiurèse, la fréquence des contractions dans l'uretère augmente ainsi que le volume des bolus et à moindre degré, l'amplitude des contractions. Le transport est encore actif par le péristaltisme urétéral.
- c. Pour une diurèse supérieure, les bolus fusionnent, la pression basale s'élève et s'égalise sur toute la hauteur de la voie excrétrice supérieure, tandis que la pression de contraction est amortie. Le transport de l'urine ne dépend plus que de la pression hydrostatique.

#### 4- La physiologie de la jonction urétéro-vésicale: (34).

La jonction urétéro-vésicale possède 2 fonctions : véctrice et anti-reflux.

Pour comprendre le mécanisme de la fonction anti-reflux, il faut connaître l'histologie de l'uretère terminal.

Le réseau à mailles constitutif de la paroi urétérale est soumis à une tension, les mailles s'allongent et ferment la lumière.

Plus la distension du système par le remplissage vésical est forte, plus la fermeture sera étanche.

Cette fermeture ne peut être assurée que si le système possède un point d'appui ferme, représenté par la paroi vésicale sur laquelle repose l'uretère intramural qui reste fixe par rapport au col vésical grâce à la disposition particulière de la musculature urétéro-trigonale.

Le tonus et la contraction de la musculature urétérale n'interviennent que dans le mouvement péristaltique qui aboutit à l'éjaculation des urines dans la vessie (1).

Les forces de la résistance au niveau de la jonction urétéro-vésicale sont plus élevées du fait de la moindre compliance de l'uretère distal. Cette augmentation des forces de la résistance a pour conséquence d'allonger les bolus des urines qui sont éjectés avec une vitesse accrue dans la vessie (2).

## B- PHYSIOPATHOLOGIE :

### 1- Méga uretère obstructif :

#### 1.1- Obstruction fonctionnelle :

Le méga uretère obstructif comporte macroscopiquement un segment distal appelé "radicelle" qui semble rétréci par rapport à la partie sus-jacente dilatée et dont la longueur varie de 0.5 à 5 cm (38). Cette radicelle est macroscopiquement normale sans sténose de la lumière urétérale, et elle est insérée en position normale sur le trigone dans la majorité des cas (5).

La cause de la dilatation d'amont n'est donc pas une obstruction organique mais une obstruction fonctionnelle car la radicelle se comporte comme un segment adynamique perturbant l'écoulement normal des urines, ce qui va entraîner un arrêt de la propagation de la vague péristaltique (39). La confirmation du calibre normal du segment apéristaltique, comme l'affirme le passage aisé d'une sonde urétérale de calibre égal ou inférieur à 5 charrières, renforce le diagnostic (40).

#### 1.2- histopathologie du méga uretère obstructif :

La cause la plus fréquente de ce défaut de péristaltisme est une anomalie architecturale de la paroi de l'uretère distal.

Plusieurs études publiées dans la littérature ont montré qu'il existait non pas un seul type d'anomalie histologique mais plusieurs, dont certaines associées entre elles, intéressant l'uretère intra et juxta-vésical.

TANAGHO (38) et MCKINNON (41) en 1970 décrivaient une hypertrophie des fibres musculaires circulaires aux dépens des fibres longitudinales de l'uretère distal. Le degré de l'obstruction étant en corrélation directe avec le pourcentage des fibres circulaires (figure 16).

Ce déséquilibre de la répartition entre les fibres longitudinales et circulaires qui apparaît au cours de la douzième semaine de gestation ; entraîne une obstruction lors de la contraction urétérale en reproduisant l'action d'un sphincter.

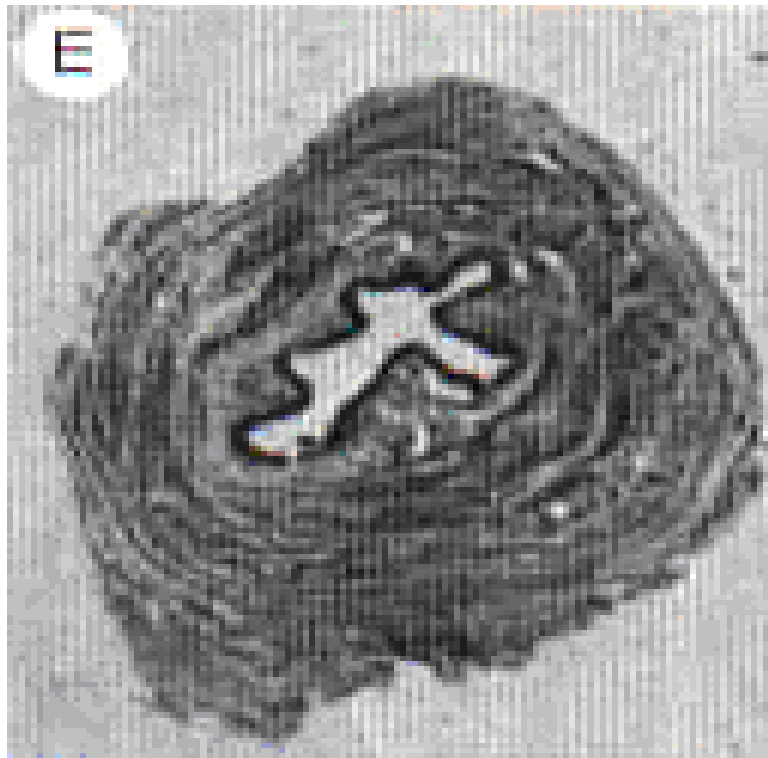

Figure16 : Hypertrophie des fibres musculaires circulaires vues en microscope optique.

GREGOIR et DEBLED (31) avaient trouvé trois types d'anomalies dont la plus fréquente était une infiltration dense de collagène de l'uretère terminal. Cet excès de collagène peut s'associer à une hypertrophie des fibres circulaires ou à des degrés divers de dysplasies musculaires.

NOTLEY (42) après une étude au microscope électronique de segments distaux de méga uretères avait confirmé qu'il existait une quantité excessive de fibres de collagène entre les cellules musculaires lisses responsable d'une moindre distensibilité de l'uretère distal.

MAC LAUGHLIN (43) en 1973, avait démontré qu'il n'existait pas une mais plusieurs causes histologiques pouvant induire une obstruction fonctionnelle et qui résultaient d'une anomalie du développement normal de l'uretère in utero.

L'anomalie de répartition entre les fibres de collagène et les fibres musculaires lisses, l'orientation anormale des fibres musculaires lisses ou un déficit quantitatif ou qualitatif de l'extrémité distale de l'uretère en cellules musculaires, étaient les principales anomalies histologiques décrites par l'auteur (43).

TOKUNAKA (44) avait confirmé également ces données histologiques pour la majorité des uretères étudiés tout en soulignant l'existence d'un groupe de patients particuliers.

Ces patients présentaient un méga uretère associé à un rein dysplasique peu ou pas fonctionnel ; l'étude au microscope électronique de l'uretère dilaté et non dilaté montra l'existence de lésions de dysplasie musculaire n'intéressant que la portion dilatée (44).

MERLINI (5) avait relevé des anomalies qui existaient au niveau du segment adynamique de l'uretère.

Il avait démontré qu'il existait une atrophie du muscle longitudinal qui conduit l'onde péristaltique, et aussi une hypertrophie de la couche circulaire externe ce qui entraîne l'obstruction.

DIXON (45) en 1998 avait trouvé une autre explication, dans le cadre d'un méga uretère primitif ectopique.

Il avait démontré que l'uretère distal a été encerclé par une couche dense de muscle lisse séparé de la couche normale par du tissu conjonctif lâche. Cette couche possède une innervation noradrénergique, cela pourrait entraîner une contraction urétérale inappropriée qui empêche l'écoulement des urines et mène au développement du méga uretère.

## 2- Méga uretère refluant :

On parle du méga uretère refluant lorsque l'UIV montre un méga uretère et la cystographie objective un reflux sans obstacle sous-vésical.

Il comporte de façon commune aux autres types de méga uretères, un segment distal adynamique auquel s'ajoute de façon spécifique une incompetence du système anti-reflux permettant aux urines de refluer dans l'uretère (6).

LEE (46) avait démontré en 1998 qu'il existait des spécificités histologiques du méga uretère refluant par rapport à celui non refluant.

En effet s'il existe un ratio important de collagène par rapport aux fibres musculaires pour les deux types de méga uretères par rapport à l'uretère normal. On retrouve de façon spécifique pour les méga uretères reflnants une prédominance du collagène de type III associée à un déficit en cellules musculaires (46).

Ce collagène de type III est une fibre très peu extensible dont la synthèse excessive serait induite par le passage rétrograde répété des urines dans l'uretère. Il joue un rôle important dans la diminution du taux de réussite de la réimplantation des méga uretères reflnants (46).



### 3- Conséquences du méga uretère obstructif :

#### 3.1- Retentissement sur l'uretère d'amont :

Le segment apéristaltique de l'uretère empêche les urines de s'écouler normalement vers la vessie, et du fait de la compliance de l'uretère, celui-ci se dilate au dessus de la portion obstructive.

Cette dilatation est maximale au niveau pelvien et peut entraîner des lésions histologiques : hypervascularisation, épaissement des couches musculaires lisses par hyperplasie ou hypertrophie et infiltration de collagène (28, 5).

Dans les formes majeures il existe une augmentation de la longueur de l'uretère pouvant atteindre trois fois la normale .Il se produit alors une diminution, voire une absence du péristaltisme urétéral lorsque la dilatation de l'uretère est telle que ses parois ne peuvent plus se collaber pour propulser les urines vers la vessie (46).

L'absence du péristaltisme peut être expliquée aussi par une agression microbienne récente qui entraîne souvent une atonie du muscle urétéral (24).

#### 3.2- Retentissement sur le rein :

Il est beaucoup moins sévère que dans les distensions par reflux massif ou par obstacle du bas appareil mais il peut aboutir à une destruction du rein.

Parfois le méga uretère peut être responsable de l'insuffisance rénale terminale d'origine urologique chez l'adulte, dans les formes bilatérales de méga uretère ou celles survenant sur un rein unique.

Deux types de lésions en sont responsables :

- § Pyélonéphrite chronique.
- § Dysplasie rénale.

a- Avant la naissance :

Dans l'étude de PETERS (54) en 1992, il avait démontré qu'une obstruction complète siégeant, soit sur l'urètre, soit sur l'uretère sous-pyélique est responsable d'anomalies de la croissance et du développement rénal à des degrés divers.

Sur le plan histologique, il existe une atrophie tubulaire, une réduction du nombre de glomérules et une fibrose interstitielle.

Ces résultats ne sont pas facilement adaptables au méga uretère. Les lésions rénales dans le cadre du méga uretère sont moins sévères car l'uretère, du fait de sa compliance, constitue une "soupape" efficace pour protéger les cavités hautes de l'hyperpression (47).

b- Après la naissance ou à l'âge adulte:

Les pyélonéphrites chroniques, l'hyperpression dans les cavités hautes et l'obstruction constituent les éléments responsables d'altération de la fonction rénale. Ce sont des facteurs qui restent accessibles à une prévention par un traitement chirurgical et une antibioprophylaxie (48).

Plus rarement, la dysplasie rénale dont la fréquence est significativement augmentée lorsqu'un reflux est présent, est à l'origine de l'atteinte rénale (24).

On peut admettre de façon générale que les lésions rénales sont plus importantes et plus fréquentes en amont d'un méga uretère primitif refluant qu'en amont d'un méga uretère primitif obstructif sans reflux (5).

## VIII-HISTOIRE NATURELLE DU MEGAURETERE :

### A- CHEZ L'ENFANT :

BEURTON (23) dès 1983 notait qu'il existait une normalisation progressive de la dilatation urétérale pendant la première année de la vie dans des formes initialement modérées et bien tolérées.

La possibilité d'une régression partielle ou complète de la dilatation de l'uretère sans qu'il y ait de retentissement rénal a été étudiée ensuite de façon exhaustive par plusieurs auteurs.

COZZI (2) en 1993 avait décrit une évolution favorable chez 76% des enfants porteurs de méga uretère.

Certaines études avaient montré l'existence d'une maturation de la jonction urétéro-vésicale survenant essentiellement dans la première année de la vie et expliquant ainsi, la régression spontanée de la dilatation urétérale. Une des explications possibles de cette maturation de la jonction urétéro-vésicale et de sa chronologie particulière a été rapportée par NICOTINA (49) en 1997.

NICOTINA (49) avait émis l'hypothèse que l'anomalie architecturale distale de l'uretère était en rapport avec un retard de différenciation des fibres musculaires lisses de l'uretère.

Cette différenciation est retardée chez le fœtus humain et animal par un facteur de croissance, le TGF- $\beta$  (Transforming growth factor- $\beta$ ), exprimé normalement entre la 11<sup>ème</sup> et la 21<sup>ème</sup> semaines de gestation. Le TGF-  $\beta$  n'est plus exprimé au-delà de la 30<sup>ème</sup> semaine d'aménorrhée (49).

NICOTINA (49) avait recherché l'existence d'une activité TGF- $\beta$  sur les pièces de résections distales d'enfants opérés d'un méga uretère obstructif par des méthodes immuno-histo-chimiques. Cette activité était uniquement décelée chez les patients âgés de moins de 2 ans et au niveau de la portion rétrécie de l'uretère.

Ainsi ; l'évolution favorable du méga uretère (80% des cas) serait due à une maturation des fibres musculaires distales par une diminution du taux de TGF- $\beta$  durant les deux premières années de la vie ; ce qui conduit à proposer une surveillance avec une antibiothérapie de première intention dans la majorité des cas chez l'enfant (2).

## B- CHEZ L'ADULTE : (8).

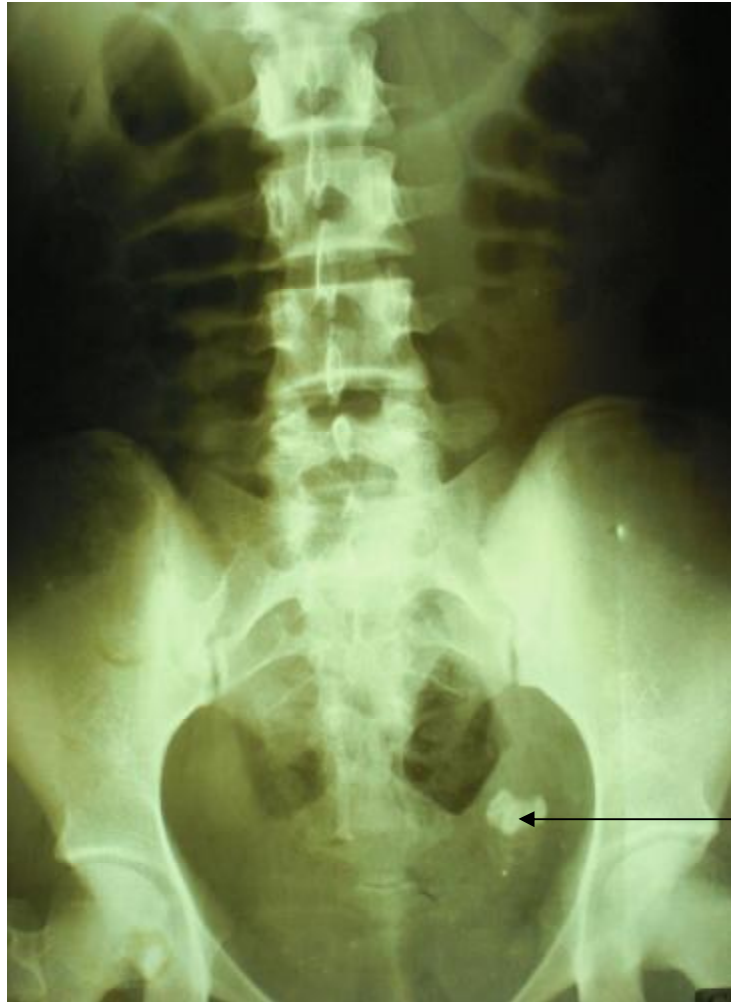Le méga uretère de l'adulte apparaît différent de celui de l'enfant. La maturation et la croissance de la jonction urétéro-vésicale et du rein sont complètes chez l'adulte ce qui explique la rareté de l'amélioration spontanée.

Le degré de la dilatation de l'uretère, du bassinet et des calices est plus important en raison de la chronicité et de l'évolution progressive et silencieuse du méga uretère, ce qui explique l'incidence plus élevée de complications telles que les lithiases urinaires secondaires et l'insuffisance rénale.

# ETUDE PRATIQUE

## Observation n : 1

- Ø Mlle M.F, âgée de 20 ans, célibataire, étudiante, originaire et habitant Fès.
- Ø Hospitalisée au service d'urologie, le 21/02/2003 pour des lombalgies gauches.
- Ø Les antécédents médico-chirurgicaux, gynéco-obstétricaux et toxiques sont sans particularités.
- Ø Le début de la symptomatologie remonte à l'âge de 8 ans par l'installation de lombalgies gauches, de brûlures mictionnelles et une pollakiurie, sans autres signes associés, le tout évoluant dans un contexte d'apyrexie et de conservation de l'état général.
- Ø L'examen clinique est sans particularités.
- Ø Le bilan biologique et hydro électrolytique comportant une NFS, un ionogramme sanguin (urée, créatinine, glycémie), un bilan de crase sanguine (TP, TCK) et un ECBU est normal en dehors d'une infection urinaire à Escherichia coli.
- Ø Le bilan radiologique :
  - L'échographie réno-vésicale objective une hydronéphrose gauche avec parenchyme aminci au niveau polaire inférieur.
  - L'AUSP montre une grosse calcification latéro-pelvienne gauche de 2 cm.



Lithiase  
pelvienne  
gauche

Photo 1 : Un A USP de face.

-Une lithiase pelvienne gauche.

- L'UIV trouve un aspect dilaté et hypotonique des cavités pyélo-calicielles gauches avec parenchyme aminci au pôle inférieur : séquelles de pyélonéphrite et une grosse calcification stratifiée urétérale iliaque gauche avec dilatation localisée sus et sous jacente : simple calcification ou granulome ?

Ø Prise en charge thérapeutique :

- La patiente a reçu un traitement médical à base de Norfloxacin 800mg /jour.
- L'intervention chirurgicale est décidée le 28/03/2003 pour un méga uretère obstructif et une mégacalycose :
  - Sous anesthésie générale, incision type Pfannestiel.
  - Cystotomie
  - Incision autour du méat urétéral gauche, libération de l'uretère en intra vésical sur environ 2cm.
  - Résection de la radicelle avec plastie de réduction de l'uretère
  - Calcul est très friable, extraction en plusieurs fragments.
  - Réimplantation urétéro- vésicale selon la technique de HENDREN sur une sonde double J.
  - Fermeture plan par plan sur un drain de redon.

Ø Evolution :

- Immédiate
- Les suites post opératoires immédiates étaient simples avec bonne évolution.
- L'AUSP de contrôle en post opératoire montre la sonde JJ et le drain de redon qui sont en place avec des calculs résiduels.
- L'ablation de la sonde vésicale s'est faite à J 10.



- -L'étude anatomopathologique de la radicule est en faveur d'un méga uretère primitif.
- A long terme :
  - Le retrait de la sonde double J est fait à 3 mois du post opératoire.
  - La patiente a bénéficié d'une lithotripsie extracorporelle pour les lithiases résiduelles avec élimination des calculs puis elle est perdue de vue.

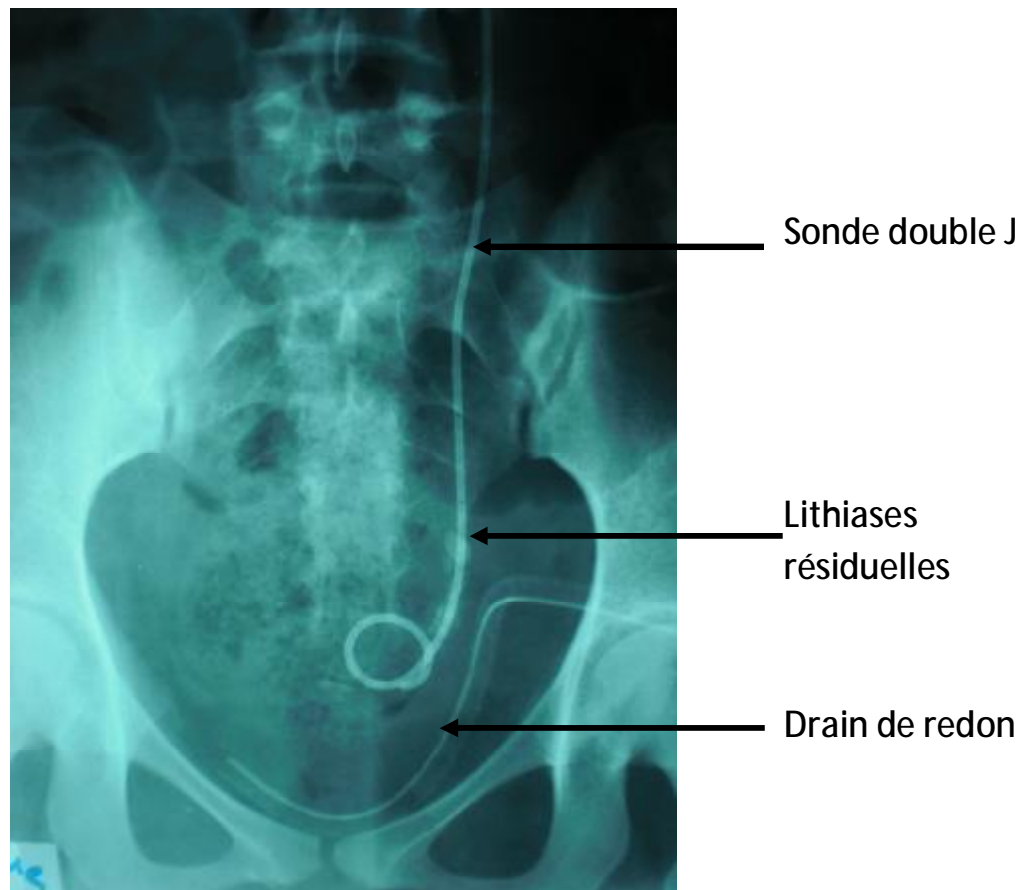


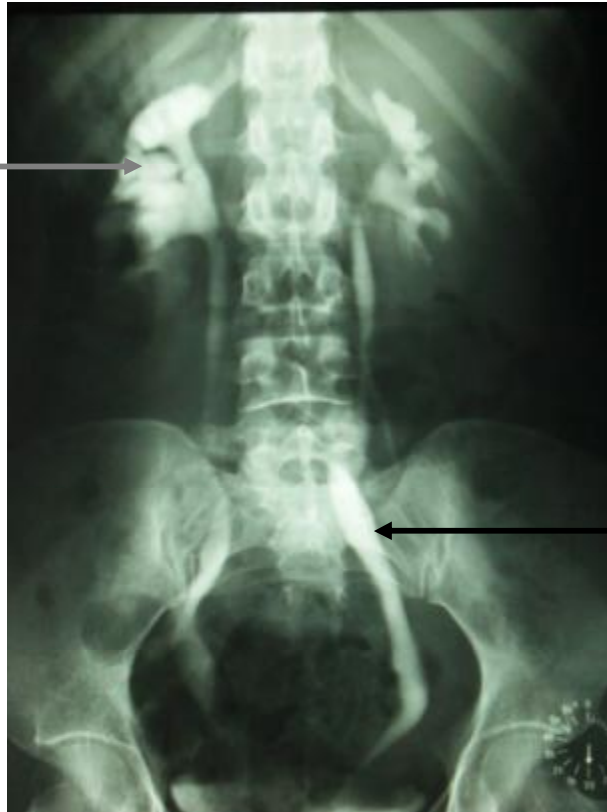Photo2 : Un AUSP de face ;

- Une sonde JJ gauche et un drain de redon.
- Des lithiases résiduelles urétérales gauches.

## Observation n : 2

- Ø Mme J.L, âgée de 24 ans, mariée, femme au foyer, originaire et habitant Fès.
- Ø Hospitalisée au service d'urologie, le 09/10/2006 pour des coliques néphrétiques bilatérales.
- Ø Les antécédents médico-chirurgicaux, gynéco-obstétricaux et toxiques sont sans particularités.
- Ø Le début de la symptomatologie remonte à 5 mois auparavant par la survenue de plusieurs épisodes de coliques nephretiques bilatérales, des brulures mictionnelles et une pollakiurie, sans autres signes associés. Le tout évoluant dans un contexte d'apyrexie et de conservation de l'état général.
- Ø L'examen clinique trouve une légère sensibilité des deux fosses iliaques. Le reste de l'examen somatique est sans particularités.
- Ø Le bilan biologique et hydro électrolytique comportant une NFS, un ionogramme sanguin (urée, créatinine, glycémie), un bilan de crase sanguine (TP, TCK) et un ECBU est normal.
- Ø Le bilan radiologique :
  - L'échographie abdomino-pelvienne révèle une légère dilatation des cavités rénales gauches sans obstacle visible.
  - L'UIV retrouve un méga uretère bilatéral avec dilatation urétéro pyélo-calicielle plus marquée à gauche.

Une  
urétérohydronéphrose  
Importante.



Méga uretère

Photo 3 : Un cliché d'UIV après injection du produit de contraste à 30 mn.

-Urétéro hydronéphrose bilatérale et méga uretère bilatéral plus marqués à gauche.

- L'UCR ne montre pas de reflux vésico- urétéral passif ou actif.

Ø Prise en charge thérapeutique :

- L'intervention chirurgicale est réalisée sous anesthésie générale :

- Incision type Pfannestiel.
- Cystotomie.
- Dissection et libération des 2 uretères intramuraux sur 4\_5 par voie endo- vésicale.
- Libération des 2 uretères par voie exo vésicale laborieuse car inflammation et fibrose péri urétérale.
- Excision des 2 radicules, réimplantation urétéro vésicale bilatérale selon la technique de POLITANO-LEADBETTER.
- Fermeture plan par plan sur un drain de redon et une sonde vésicale.

Ø Evolution :

- Immédiate :
  - Les suites post opératoires immédiates étaient simples avec une bonne évolution.
  - Retrait de la sonde vésicale à J11.
  - L'étude anatomopathologique objective un aspect de méga uretère primitif.
    - A long terme :
      - Après 3 mois du post opératoire, la sonde double J est retirée.
      - La patiente est perdue de vue.

### Observation n : 3

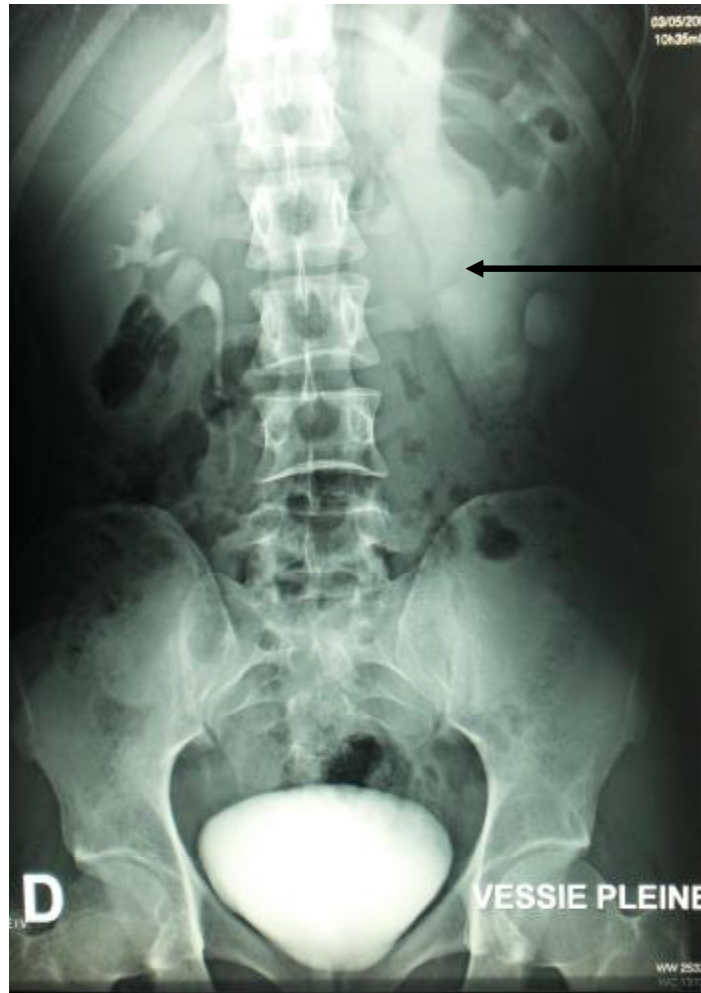
- Ø Mr A.R, âgé de 24ans, célibataire, étudiant, originaire et habitant Fès.
- Ø Hospitalisé au service d'urologie, le 15/05/2007 pour des coliques néphrétiques gauches.
- Ø Les antécédents médico-chirurgicaux et toxiques sont sans particularités.
- Ø Le début de la symptomatologie remonte à l'âge de 12 ans par l'apparition de coliques nephretiques associées à de multiples épisodes de sabliurie avec une pesanteur lombaire gauche qui s'est installée depuis 2 ans.
- Ø L'examen clinique trouve un contact lombaire gauche. Le reste de l'examen somatique est sans particularités.
- Ø Le bilan biologique et hydro électrolytique comportant une NFS, un ionogramme sanguin (urée, créatinine, glycémie), un bilan de crase sanguine (TP, TCK) et un ECBU est sans particularités.
- Ø Le bilan radiologique :
  - L'échographie réno -vésicale montre un rein gauche augmenté de taille et siège d'une importante dilatation pyélo-calicielle responsable d'une réduction du parenchyme rénal, ainsi qu'un uretère gauche dilaté sur sa totalité avec présence au niveau du bas uretère avant la jonction urétéro- vésicale d'une lithiase de 12mm de diamètre la portion d'aval de l'uretère post lithiase reste dilatée orientant vers le diagnostic d'un méga uretère obstructif.

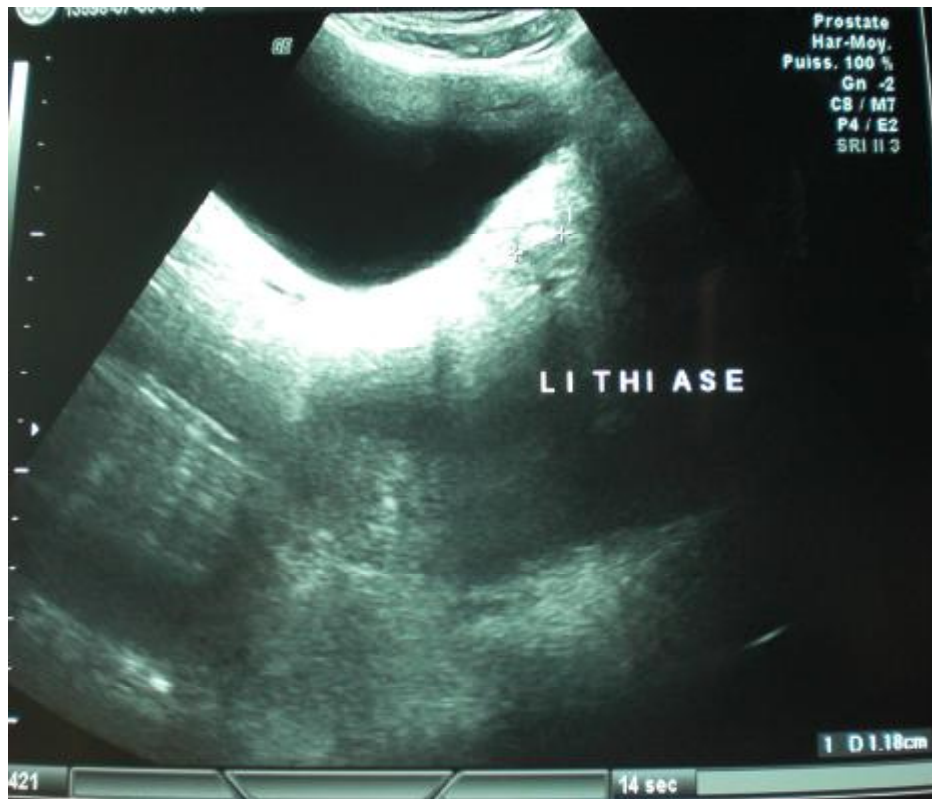

Photo 4 : Une échographie pelvienne.

-Lithiase urétérale pelvienne gauche de 12mm.

- L'AUSP est sans particularité.
- L'UIV objective une importante urétéro hydronéphrose gauche en rapport avec une lithiase radiotransparente de l'uretère pelvien gauche.



Une énorme  
urétérohydronephrose  
gauche.

Photo 5 : Un cliché d'UIV après injection de produit de contraste à vessie pleine.

- Une importante UHN gauche en rapport avec une lithiase radio transparente de l'uretère pelvien gauche.

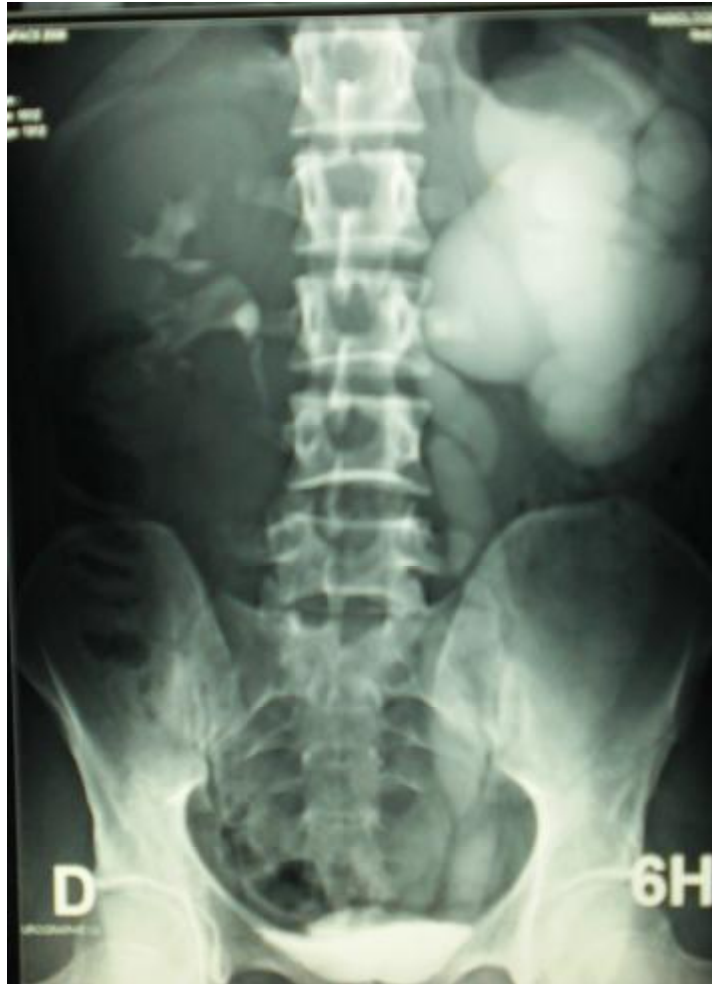

Photo 6 : Un cliché d'UIV en post mictionnel à 6h.

-Persistance d'une énorme UHN gauche.



Ø Prise en charge thérapeutique :

- L'intervention chirurgicale est faite le 28/05/2007, sous anesthésie générale :
  - Incision type Pfannestiel.
  - Cystotomie.
  - Libération de l'uretère par voie trans vésicale et exo vésicale.
  - Résection de la radicelle en emportant le calcul qui était à son niveau.
  - Réimplantation urétéro vésicale selon la technique de HENDREN.
  - Cystorraphie.
  - Fermeture plan par plan sur un drain de redon et une sonde vésicale.

Ø Evolution :

- Immédiate :
  - Les suites post opératoires immédiates sont simples avec une bonne évolution.
  - Retrait de la sonde vésicale à J12.
  - L'étude anatomopathologique est en faveur d'un méga uretère primitif.
- A long terme :
  - Le retrait de la sonde double J est fait à 3mois du post opératoire, puis le patient est perdu de vue.

## Observation n : 4

- Ø Mme D.L, âgée de 43 ans, mariée, mère de 2 enfants, fonctionnaire, originaire et habitant Fès.
- Ø Hospitalisée au service d'urologie, le 21/05/2007 pour des lombalgies gauches.
- Ø Les antécédents médico-chirurgicaux, gynéco-obstétricaux et toxiques sont sans particularités en dehors des infections urinaires à répétition.
- Ø Le début de la symptomatologie remonte à 5 ans par la survenue de lombalgies gauches, brûlures mictionnelles, une pollakiurie et une pyurie. Le tout évoluant dans un contexte d'apyrexie et de conservation de l'état général.
- Ø L'examen clinique trouve une sensibilité hypogastrique et du flanc gauche et un contact lombaire gauche. Le reste de l'examen somatique était sans particularités.
- Ø Le bilan biologique et hydro électrolytique comportant une NFS, un ionogramme sanguin (urée, créatinine, glycémie), un bilan de crase sanguine (TP, TCK) et un ECBU est sans particularités.
- Ø Le bilan radiologique :
  - L'AUSP montre un dispositif intra-utérin à l'étage pelvien.
  - L'UIV objective deux reins augmentés de taille, une bifidité pyélo urétérale bilatérale avec une légère dilatation des deux uretères gauches qui est prononcée au niveau de l'uretère du pyélon supérieur correspondant à une urétérocèle associée.

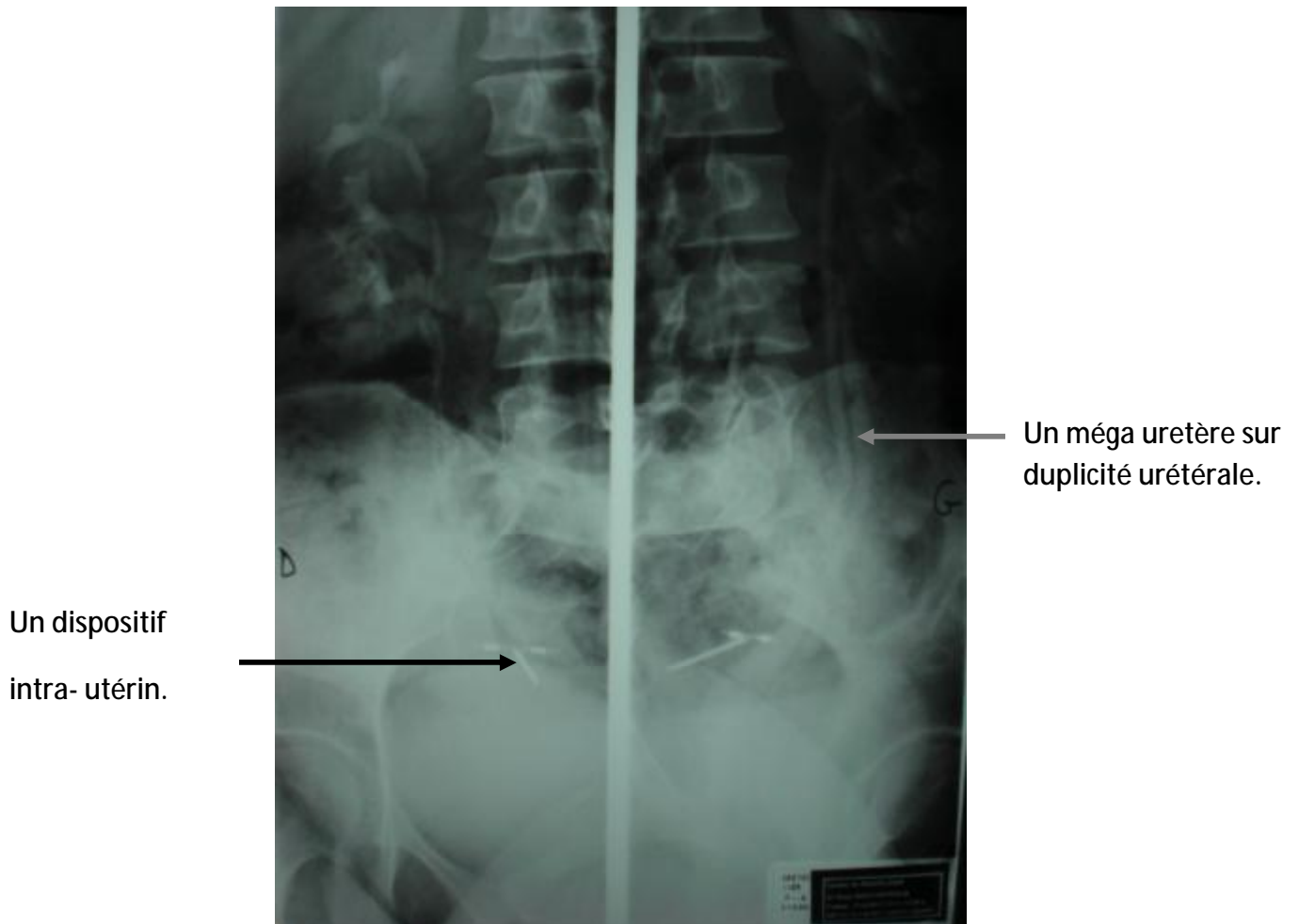


Photo 7 : Un cliché d'UIV avec injection du produit de contraste :

- Un dispositif intra-utérin.
- Une hydronéphrose bilatérale avec bifidité pyélo urétérale bilatérale avec dilatation des 2 uretères gauches et une urétérocèle du pyélon supérieur.

- L'échographie révèle une lithiase calicielle moyenne du rein gauche sans lithiase urétérale pelvienne.
- L'UCR décèle un reflux vésico-urétéral gauche.

Ø Prise en charge thérapeutique :

- Le traitement chirurgical réalisé le 30/05/2007, sous anesthésie générale :
  - Incision type Pfannestiel.
  - Cystotomie puis exploration de la vessie :

Méat urétéral gauche double dont l'orifice inférieur est sur un relief d'urétérocèle.

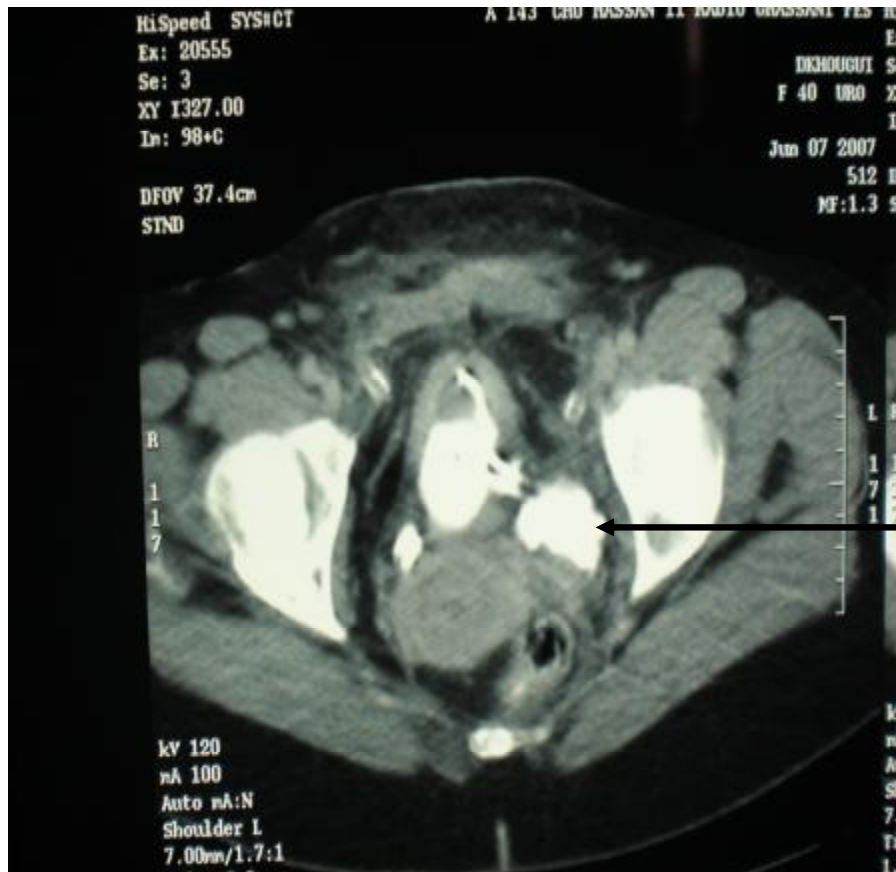- Dissection en bloc des deux uretères après mise en place de deux sondes double J chacune dans un uretère.
- Plastie de l'uretère inférieur.
- Cystorraphie.
- Fermeture plan par plan sur un drain de redon.

Ø Evolution ;

- Immédiate :
  - A J 5 du post opératoire, la patiente a rapporté des douleurs pelviennes, une échographie abdominale a été faite ; urétérohydronéphrose des 2 bifidités pyélo urétérales du rein gauche.
  - La patiente a présenté une fièvre à 40°C à J 7, un ECBU a été fait objectivant une infection urinaire à Staphylococcus Aureus et la patiente a été mise sous Céftriaxone 2g/jour et gentamycine 160mg/jour avec une amélioration clinique et biologique. Une échographie abdominale faite montrant une discrète dilatation pyélo-calicielle gauche sans obstacle ni retentissement parenchymateux avec absence de collection intra ou rétropéritonéale.

- Une URO-TDM a été réalisée pour des fuites urinaires par le redon et une urétérocèle gauche sur un système double opéré :

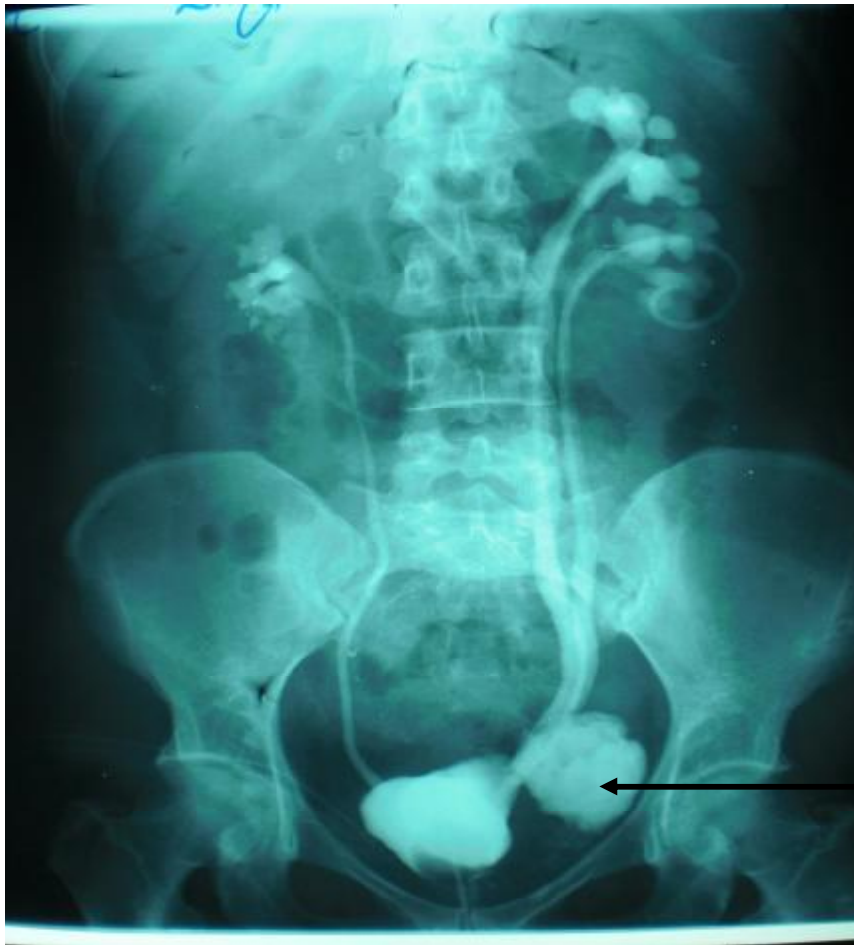Après injection du produit de contraste ; extravasation du produit de contraste en para vésicale gauche formant une collection de 45mm de grand axe.



Une urétérocèle  
gauche

Photo 8 : Une URO TDM avec injection du produit de contraste.

- Une extravasation du produit de contraste en para vésical gauche formant une collection de 45mm de grand axe.



Une urétérocèle  
gauche

Photo 9 : Un cliché d'UIV du post opératoire.

- Deux sondes JJ au niveau de la bifidité pyélo-urétérale gauche avec une urétérocèle gauche.
- La sonde vésicale a été gardée 20 jours et le redon pendant 10 jours supplémentaires après la réalisation de la TDM avec une bonne évolution.
- L'étude anatomopathologique de la radicelle est en faveur d'un méga uretère primitif.
- A long terme :
  - le retrait de la sonde double J est fait à 6 mois du post opératoire.
  - La patiente est revue après une année avec une UIV de contrôle qui objective la persistance d'une légère hypotonie des cavités excrétrices gauches.

# DISCUSSION

## I-EPIDEMIOLOGIE:

### A-FREQUENCE:

Le méga uretère primitif obstructif est une pathologie rare de l'adulte (7, 50,40).

DORAJAN (8) en 1999, avait décrit 37 cas présentant un méga uretère primitif obstructif, recueillis sur une période de 10 ans.

HEMAL (7) en 2003, avait noté 55 cas en 12 ans présentant un méga uretère primitif obstructif.

TATLISEN (3) en 2005, avait rapporté 5 cas de méga uretère obstructif primitif, examinés sur une période de 4 ans.

Tableau 1: Fréquence du méga uretère primitif obstructif de l'adulte.

Auteurs	Nombre de cas
HEMAL (7)	55
DORAJAN (8)	37
TATLISEN (3)	5

Dans notre étude étalée sur une période de 4 ans au service d'Urologie, 4 méga uretères primitifs obstructifs ont été recensés et pris en charge.



## B- AGE :

La tranche d'âge la plus touchée chez l'adulte est située entre 30 ans et 40 ans. L'âge moyen au moment du diagnostic varie selon les séries (7,8).

La plus grande série de HEMAL (7), étudiant de façon rétrospective 55 cas de méga uretères, retrouvait un âge moyen au moment du diagnostic de 30 ans, ce qui est identique à celui retrouvé dans d'autres séries moins importantes (8,7,3).

Dans notre série, la moyenne d'âge était de 28 ans avec des extrêmes de 20 ans et 43 ans. La majorité des patients avait un âge inférieur à 40 ans. La tranche d'âge la plus représentée se situait entre 20 et 30 ans (3 cas).

## C- SEXE :

Le méga uretère est plus fréquent chez l'homme que chez la femme avec un sexe Ratio (2-5/1) (50, 7,39).

DORAIRAJAN (8), en étudiant un groupe de 37 adultes, avait relevé 27 hommes et 10 femmes.

HEMAL (7), avait montré dans son étude sur 55 cas, qu'il y avait aussi une prédominance masculine avec 65.5% des cas de sexe masculin.

Dans notre série par contre, le sexe féminin est prédominant avec 3 cas sur 4.

## D- LOCALISATION DU MEGAURETERE :

Dans la littérature, le méga uretère unilatéral est plus fréquent (85.5% des cas) que le méga uretère bilatéral (14.5% des cas) (8, 7,3).

Dans le cadre du méga uretère unilatéral, le côté gauche est le plus touché, il est 3 fois plus fréquent (72% des cas) que le côté droit (28% des cas) (51, 39,7).

Dans notre série, on avait constaté 3 cas de méga uretères unilatéraux (tous les 3 sont à gauche dont un cas est associé à une bifidité pyélo-urétérale) et 1 cas de méga uretère bilatéral (plus marqué à gauche).

## II-CLINIQUE :

### A-DELAI DIAGNOSTIQUE:

La symptomatologie clinique du méga uretère primitif obstructif de l'adulte est caractérisée par sa latence clinique et un retard de son apparition qui peut durer des années.

Dans la littérature, la durée moyenne entre l'apparition des premiers symptômes et la date de la première consultation est d'environ 18 mois avec des extrêmes de 2 mois et 48 mois (52, 39,40).

Dans notre étude, le délai diagnostique a varié de 5mois à 12 ans avec une moyenne de 7ans.

Tableau 2 : Répartition du méga uretère primitif en fonction du délai diagnostique.

Délai	Nombre
12 ans	2 cas
5 mois- 5 ans	2 cas

## B-CIRCONSTANCES DE DECOUVERTE:

### 1. Découverte fortuite :

Les découvertes fortuites échographiques et urographiques sont rares, elles sont rencontrées dans 4% des cas (7).

DORAIRAJAN (8), en étudiant une série de 37 patients, avait rapporté un cas de méga uretère découvert à l'occasion du bilan étiologique d'un ictère retentionnel sans aucun symptôme urinaire. Cet ictère était dû à la compression de la voie biliaire par l'hydronéphrose droite.

HEMAL (7) avait noté dans son étude portée sur 55 patients, que le méga uretère a été diagnostiqué dans deux cas dans le cadre du bilan malformatif (UIV) d'une valve urétrale postérieure et d'une extrophie vésicale.

### 2. Découverte symptomatique :

Le méga uretère peut n'être découvert qu'à l'âge adulte ce qui signifie qu'il a été longtemps bien toléré ou que la dégradation rénale ou urétérale s'est faite à bas bruit.

La découverte symptomatique représente 96% des cas. Elle est caractérisée par une phase initiale, au cours de laquelle les symptômes sont dominés par les douleurs lombaires.

En revanche, à un stade plus tardif, la symptomatologie est dominée par le processus infectieux et l'insuffisance rénale (39).

#### 2.1-Douleurs lombaires à répétition :

Elles représentent le symptôme le plus fréquent et reste l'un des plus constants. Elles sont retrouvées dans 70% des cas (8, 7,3).

Il s'agit le plus souvent de lombalgies. Parfois le tableau clinique peut être trompeur. Ainsi ; un cas de méga uretère a été révélé par une douleur abdominale aigue en rapport avec un gros calcul urétéral obstructif (39).

Dans notre étude, la douleur était retrouvée dans tous les cas. Elle était à type de coliques néphrétiques (2 cas) et de lombalgies (2 cas).

#### 2.2- Infection urinaire :

Elle était révélatrice du méga uretère dans 41% des cas. Il s'agit de pyélonéphrites aiguës à répétition à germes Gram négatifs (8,53).

DORAJAN (8) avait noté 15 cas d'infection urinaire sans avoir précisé le germe dans une série de 37 malades.

Dans notre série, un cas d'infection urinaire a été retrouvé. Le germe isolé était un *Escherichia coli*.

#### 2.3 -Hématurie macroscopique :

Elle est rarement observée, elle a été décrite par certains auteurs (8). Elle n'est retrouvée que dans 2% des cas.

Symptôme qu'on n'a pas rencontré dans notre série.

#### 2.4- Lithiases urinaires :

Elles sont retrouvées dans 36.5% des cas selon certaines séries (8). Elles étaient localisées au niveau rénal (15%), au niveau urétéral et rénal (15%) et au niveau urétéral (70%). La lithiase urétérale était dans tous les cas au niveau pelvien.

Cette haute incidence peut être en rapport avec l'obstruction et la stase des urines qui prédisposent à la formation des calculs. La consultation tardive des malades peut expliquer aussi cette incidence élevée (8).

En présence de lithiases urétrales, le tableau clinique devient bruyant.

Dans notre série ; deux cas avaient des lithiases urétrales pelviennes gauches, un cas de lithiase calicelle moyenne du rein gauche sans lithiase urétérale.

## 2.5- Insuffisance rénale :

Le méga uretère peut être découvert au stade d'insuffisance rénale. Sa fréquence est faible (0 à 10%) (3).

C'est une complication grave et ultime du méga uretère, car elle aggrave le pronostic de cette atteinte urétérale. Elle est en rapport avec un méga uretère bilatéral (7, 8,3).

En cas de fonction rénale très altérée, une dérivation urinaire temporaire sera réalisée afin de juger des facultés de récupération du rein dont dépendra la suite du traitement chirurgical (2).

Dans notre étude, aucun cas d'insuffisance rénale n'est retrouvé.

Tableau 3 : Circonstances de découverte du méga uretère primitif de l'adulte.

Circonstances de découvertes	Fréquence (%)
Découverte fortuite	4
Découverte symptomatique :	96
-Douleurs lombaires	70
-Infections urinaires	41
-Hématurie macroscopique	2
-Lithiases urinaires	36.5
-Insuffisance rénale	0 à 10

Tableau 4: Les signes cliniques révélateurs du méga uretère primitif obstructif de l'adulte dans notre série.

Signes révélateurs	Nombre de cas
Lombalgies	2
Coliques néphrétiques	2
Sabliurie	1
Impériosités et brulures mictionnelles	3
Pyurie	1

#### C- EXAMEN PHYSIQUE:

L'examen clinique montre rarement un gros rein, il est en règle normal en dehors des poussées de pyélonéphrites aiguës où l'on retrouve la fièvre avec douleur à la palpation de la fosse lombaire ou la fosse iliaque (6,32).

Dans notre série ; l'examen clinique avait retrouvé 2 cas de gros rein, 2 cas de douleur de la fosse iliaque et hypogastrique.

### III- PARACLINIQUE :

#### A- EXAMENS RADIOLOGIQUES :

Les explorations radiologiques permettent de poser le diagnostic du méga uretère primitif et d'éliminer le méga uretère secondaire. Ainsi que la recherche du retentissement sur le rein et d'éventuelles complications (50).

Elles permettent aussi de rechercher d'autres malformations uro-génitales associées au méga uretère telles que :

- Agénésie rénale controlatérale (9% des cas) (8,7).
- Duplication pyélo-urétérale (53).
- Syndrome de la jonction pyélo-urétérale (1).
- Reflux vésico-rénal controlatéral (24, 53,55).
- Valve postérieure de l'urètre (2% des cas) (8,7).
- Extrophie vésicale (2% des cas) (8,7).

L'association du méga uretère à d'autres malformations uro-génitales montre l'intérêt de les rechercher systématiquement afin d'hierarchiser leur prise en charge thérapeutique.

##### 1- Echographie rénale et pelvienne :

C'est l'examen clé permettant le diagnostic et le suivi des méga uretères (8, 7,3).

##### 1. Technique :(56).

L'exploration échographique peut être réalisée sans préparation particulière. Il est toutefois conseillé d'éviter la réalisation de cet examen en période d'hyperhydratation pour éviter les effets trompeurs au niveau des voies urinaires (pseudo-dilatation). L'appareillage utilisé est un échographe temps réel sectoriel avec une fréquence de 3.5 MHz, permettant d'explorer la totalité du rein sur une



incidence. Les coupes sont longitudinales et transversales selon les axes du rein, en tenant compte de sa triple obliquité dans l'espace.

## 2. Intérêt :

C'est un examen indolore, non irradiant, facilement reproductible et qui possède une spécificité et une sensibilité élevées pour le diagnostic du méga uretère.

Les renseignements apportés par l'échographie sont multiples sur la morphologie du haut et du bas appareil urinaire (48,55):

- Ø Mesure du diamètre urétéral en lombaire et en pelvien sur des coupes transversales et longitudinales à vessie pleine et l'appréciation du caractère sinueux ou rectiligne de l'uretère et de son péristaltisme. Il permet de connaître avant l'intervention la valeur du péristaltisme, de préciser la topographie et le mode d'abouchement de l'uretère au niveau de la vessie (55).
- Ø Recherche d'une dilatation pyélo-calicielle avec mesure du diamètre antéro-postérieur du bassinet et aspect des calices. Le diamètre normal de l'uretère est de 5mm (56).
- Ø Etude du parenchyme rénal, de son échogénicité, de ses dimensions. C'est une étape importante car elle permet de rechercher les signes indirects en faveur d'une obstruction sévère pouvant entraîner ou majorer une altération de la fonction rénale (57).
- Ø Etude de la vessie : elle permet d'explorer le contenu vésical et la paroi vésicale et d'apprécier le résidu post-mictionnel et l'influence de la vidange vésicale sur la dilatation de la voie excrétrice supérieure.

1.3- Limites : (56).

C'est un examen opérateur dépendant.

Le niveau technologique de l'appareillage.

La corpulence du malade peut altérer la qualité de l'image.

Dans notre série, l'échographie a été réalisée chez tous les patients. Elle avait apprécié le retentissement du méga uretère sur le rein et la voie excrétrice supérieure. Elle avait permis aussi de rechercher des lithiases associées au niveau caliciel (1cas) et des lithiases enclavées au niveau du bas uretère (2cas).

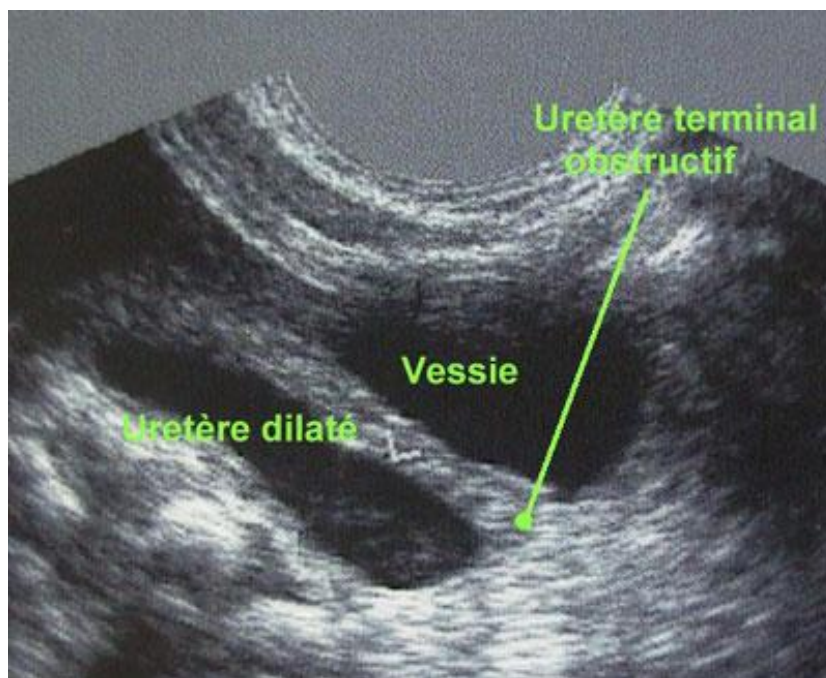


Photo 10 : Une échographie pelvienne.

-Un uretère dilaté sur une portion terminale obstructive.

**Tableau 5 :** Aspects échographiques de méga uretère primitif obstructif de l'adulte retrouvés dans notre série.

Aspect	Nombre de cas
*UHN unilatérale :	3
-Modérée	1
-Majeure	2
*UHN bilatérale	1
*Lithiase rénale	1
*Lithiase urétérale	2

## 2- Cystographie :

### 2.1- Technique :(48,56).

Elle est réalisée le plus souvent par sondage vésical ou plus rarement en cas d'impossibilité de sondage, par ponction sus-pubienne de la vessie en réplétion. Le remplissage vésical s'effectue à basse pression avec un produit de contraste iodé hydrosoluble, dilué dans du sérum. Le risque septique exige la stérilisation des urines avant l'examen. Une surveillance en radioscopie télévisée est indispensable pour déceler un reflux passif au cours du remplissage.

Les clichés les plus importants sont réalisés pendant la miction, et doivent permettre de visualiser l'ensemble de l'appareil urinaire. Des clichés en début de miction, mais surtout en fin de miction, doivent être réalisés, le reflux se produisant fréquemment en fin de miction, au moment où la pression intra-vésicale est à son maximum. Un cliché post mictionnel est systématique et, en cas de reflux, il est nécessaire d'évaluer les possibilités d'évacuation de l'urine refluyente dans l'uretère et la contractilité urétérale.

## 2.2- Intérêt :

Il est réalisé à la recherche d'une anomalie vésico-sphinctérienne ou d'un reflux vésico-rénal, non seulement dans l'uretère dilaté mais aussi dans la voie excrétrice controlatérale (53, 48,55). Sans oublier que la présence d'un reflux n'élimine pas la possibilité d'une obstruction de la jonction urétéro-vésicale (32).

L'exploration sera complète avec des clichés pré, per et post-mictionnels de face pour déceler un reflux vésico-rénal et de 3/4 pour bien visualiser la filière urétrale et s'assurer de sa normalité (58).

BLICKMAN et LEBOWITZ (59) ont décrit les critères cystographiques d'un méga uretère refluant dans le but de le différencier d'un simple uretère dilaté par un reflux de moyen ou de haut grade.

Ces critères sont :

- ∅ Une dilatation de l'uretère en amont d'un segment distal de calibre normal.
- ∅ un retard net d'évacuation du produit de contraste ayant reflué dans l'uretère, le produit de contraste paraissent dilué.
- ∅ Une absence de drainage dans la vessie du produit de contraste après miction et vidange vésicale : l'urine semble piégée dans l'uretère.

## 3-Scintigraphie rénale dynamique:

### 3.1- Technique : (24).

C'est un examen faiblement irradiant qui est réalisé après injection intraveineuse d'une molécule marquée par un marqueur radioactif. Il est dénué de risque d'allergie.

Dans le cadre des anomalies d'écoulement des urines, le produit le plus utilisé est le MAG3 (mercapto-acétyl-triglycine) marqué au technétium 99m. La captation rénale du MAG 3 permet l'étude de la fonction rénale relative exprimée en pourcentage et son élimination urinaire rapide permet de réaliser une imagerie dynamique par analyse de la cinétique d'excrétion urinaire.

L'injection de furosémide par voie intraveineuse 15min après l'injection de MAG3 permet de sensibiliser la quantification de l'excrétion urinaire de celui-ci (60).

Les résultats sont rendus sous forme d'une courbe temps/activité. La première partie de cette courbe montre la captation rénale et l'élimination spontanée du MAG3, la deuxième partie montre l'élimination sous furosémide du MAG 3 (figure n°17, 18,19).

### 3.2- Intérêt :

L'interprétation de cette courbe de drainage au furosémide est sujette à controverse dans la littérature.

Certains auteurs estiment que l'absence d'élimination du marqueur pendant le temps de l'examen ou qu'une demi-vie d'élimination du marqueur supérieure à 20min est synonyme d'obstruction et qu'il est nécessaire de recourir à un traitement chirurgical pour préserver la fonction rénale tandis qu'une courbe normale prouve l'absence d'obstruction (21,61).

D'autres auteurs sont plus réservés sur la valeur de l'étude de l'élimination du marqueur car les résultats peuvent varier en fonction de la vacuité de la vessie et de la position des sujets au moment de l'enregistrement (effet de gravité) (1).

Dans le cas du méga uretère, l'étude isotopique va porter non seulement sur les cavités pyélo-calicielles mais aussi sur la hauteur de l'uretère.

Ainsi, la scintigraphie rénale permet de confirmer le caractère obstructif du méga uretère, c'est un examen qui trouve son utilité lors des différents temps du suivi d'un méga uretère. Elle a également sa place lors de la surveillance des patients en post opératoire pour apprécier la qualité fonctionnelle du résultat sans recourir systématiquement à des urographies répétées. Couplée à l'échographie, elle peut même supplanter l'urographie post opératoire.

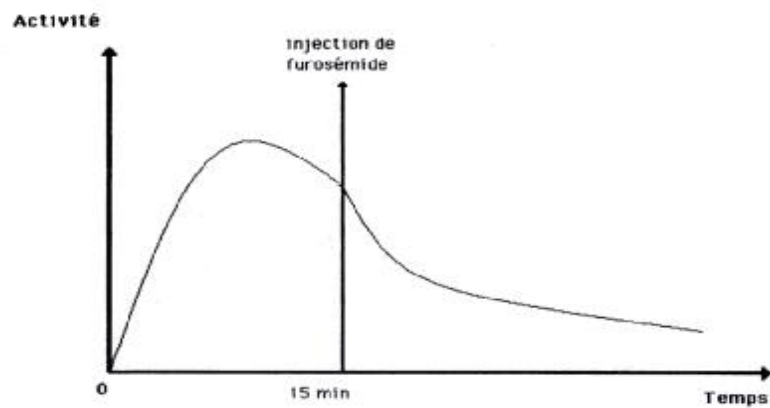


Figure 17: L'excrétion urinaire en fonction du temps avant et après injection du furosémide.

-Captation et élimination spontanée normales puis décroissance rapide de la courbe après injection de furosémide.

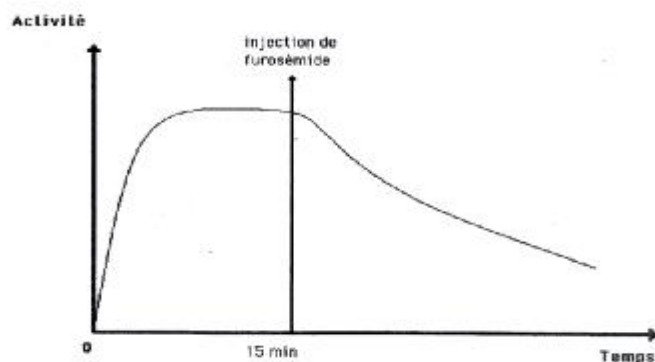


Figure 18 : L'excrétion urinaire en fonction du temps avant et après injection du furosémide.

-Captation normale et élimination spontanée absente mais bonne élimination du marqueur sous furosémide :

Fonction rénale normale avec stase fonctionnelle

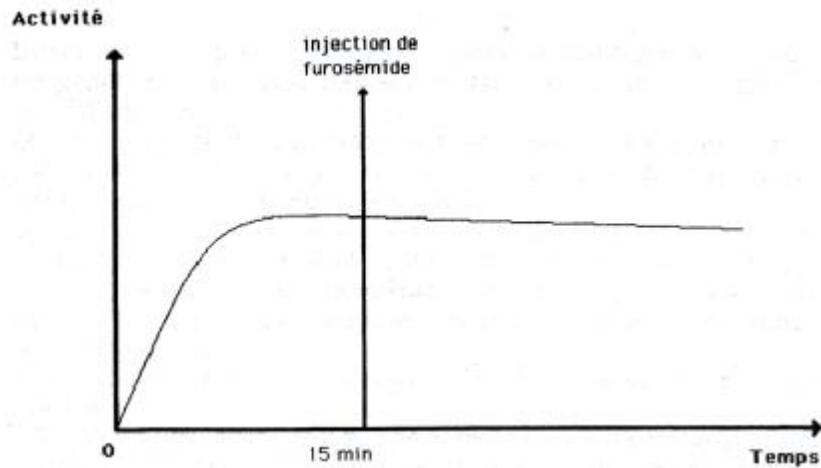


Figure 19 : L'excrétion urinaire en fonction du temps avant et après injection du furosémide.

-Captation diminuée et absence d'élimination spontanée ou sous furosémide : stase obstructive, fonction rénale diminuée avec stase obstructive.

### 3.3- Limites :(23).

La valeur diagnostique des scintigraphies dynamiques a fait l'objet de nombreuses études et semble bonne si on prend soin de respecter certaines limites. La réponse diurétique au furosémide peut être grandement altérée en cas de diminution importante de la fonction du rein. Il convient donc d'interpréter les résultats avec prudence.

La vessie en réplétion se superpose à la portion terminale de l'uretère et gêne l'analyse de l'activité de l'uretère. Ainsi, l'obtention d'une vidange vésicale au cours de l'examen est essentielle (34).

#### 4-Urographie intraveineuse (UIV):

##### 4.1- *Technique* :(56).

Après la réalisation du cliché sans préparation, l'injection du produit de contraste est faite avec un débit de 10ml/s. Les clichés précoces sont pris après 15<sup>ème</sup> à 30<sup>ème</sup> secondes, le cliché de sécrétion qui est impératif doit être réalisé à la 3<sup>ème</sup> minute, alors que les clichés morphologiques doivent être répétés entre la 5<sup>ème</sup> et la 15<sup>ème</sup> minutes. Les clichés tardifs seront demandés en cas de retard d'excrétion.

##### 4.2- Intérêt :

Pour certains, l'UIV garde une place entière dans le bilan préopératoire car elle précise l'état du parenchyme, le type de méga uretère, l'anomalie de la jonction urétéro-vésicale et la normalité du bas uretère, le diagnostic et la localisation des lithiases urinaires (53,23).

Il est intéressant de coupler l'UIV à une épreuve au furosémide (UIV sous hyperdiurèse) pour affirmer ou infirmer l'existence d'une obstruction urétérale dans les cas douteux (23).

L'UIV reste indispensable pour poser le diagnostic du méga uretère et d'apprécier son retentissement sur l'appareil urinaire.

##### 4.3-Limites :

Durant les vingt dernières années la place de l'UIV pour le diagnostic et le suivi du méga uretère ont nettement régressé du fait des performances de l'échographie et de la scintigraphie.

Les renseignements morphologiques apportés par l'échographie sont très souvent suffisants tandis que la fonction rénale et l'importance de l'obstacle à l'écoulement des urines sont mieux appréciées à la scintigraphie (21).



De plus l'UIV est un examen beaucoup plus irradiant et long dans sa réalisation (clichés tardifs) que la scintigraphie rénale et nécessite l'emploi d'un produit de contraste potentiellement allergisant.

L'interprétation des résultats peut être gênée par la présence des gaz intestinaux ou par un rein dilaté concentrant mal le produit de contraste, ou en cas d'altération importante de la valeur fonctionnelle du rein entraînant une insuffisance de contraste ( 1).

Tous ces arguments font que l'UIV ne fait plus partie de façon systématique du bilan initial et du suivi du méga uretère.

Dans notre étude, l'UIV a été réalisée chez tous les patients. Elle a permis de poser le diagnostic de méga uretère, d'apprécier le retentissement sur le haut appareil urinaire ainsi que la recherche des complications surtout les lithiasiques.

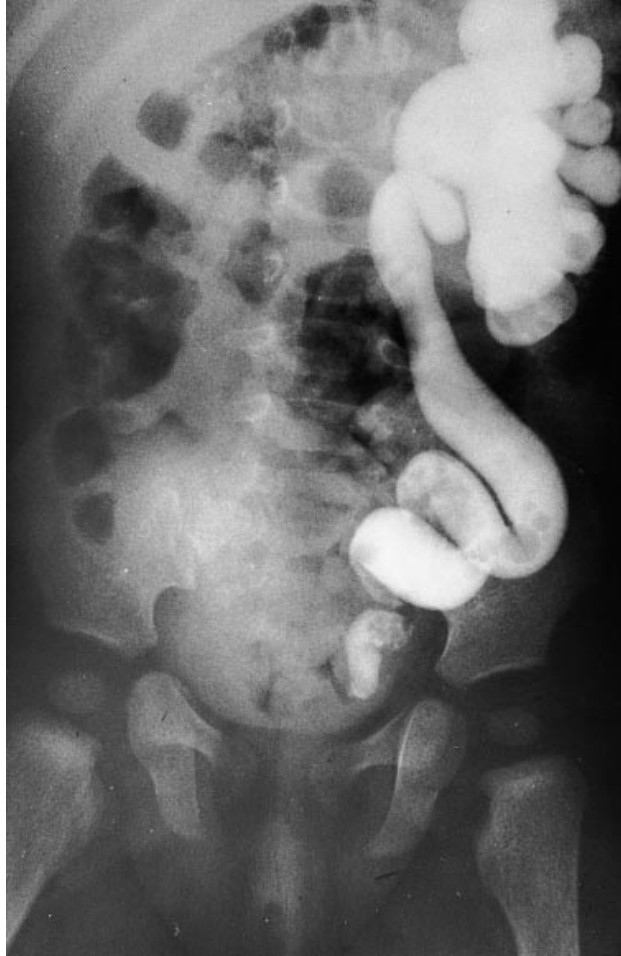

Photo 11 : Un cliché d'UIV montrant un énorme méguretère gauche.

**Tableau 6 :** Aspects urographiques du méga uretère primitif obstructif de l'adulte retrouvés dans notre série.

Aspect	Nombre de cas
UHN :	4
-Unilatérale	3
-Bilatérale	1
Lithiase urétérale pelvienne	2
Lithiase rénale	1
Dilatation urétérale sur bifidité pyélo-urétérale	1

#### 5-Pyélo-manométrie :

##### 5.1- Technique :(62).

Le bassinnet est perfusé par un cathéter mis en place sous contrôle radiologique ou échographique et les pressions sont mesurées au niveau de la vessie et du bassinnet.

Le test de Whitacker a été traditionnellement la procédure de choix. Il repose sur une définition particulière de l'obstruction : selon Whitacker, l'uretère doit tolérer un débit constant de 10ml/min avec un gradient de pression n'excédant pas 15 cm d'eau entre la vessie et le pyélon. En cas d'obstruction ce gradient de pression s'élève au-delà de 22 cm d'eau. Il peut être réalisé même en cas d'altération de la fonction du rein exploré.

##### 5.2- Intérêt :(21).

Elle constitue la meilleure approche diagnostique de l'obstruction, car elle fait intervenir une relation pression/débit.

### 5.3- Limites :(21).

C'est une technique invasive (ponction percutanée des cavités rénales) et peu reproductible. De plus il existe une zone intermédiaire entre 15 et 22 cm d'eau où il est impossible de conclure vis à vis d'une authentique obstruction. En pratique quotidienne ce test n'est plus utilisé actuellement.

### 6- Urographie par résonance magnétique (UROIRM) :

#### 6.1-Technique :(56).

L'imagerie par résonance magnétique découle d'un signal magnétique émis par les atomes de l'organisme, dans des conditions de stimulation particulière. Ce sont les progrès en informatique qui ont permis le recueil d'informations à partir de phénomènes physiques donnant un signal très faible, représenté, en ce qui concerne l'imagerie, par la résonance magnétique des noyaux atomiques de l'hydrogène.

#### 6.2- Intérêt :(7).

L'UROIRM est une excellente modalité pour obtenir une image radiologique exacte de l'appareil urinaire.

Elle a l'avantage de ne pas être irradiante, le gadolinium (produit de contraste) n'est pas néphrotoxique et la qualité de l'image radiologique est meilleure, en plus, l'UROIRM est reproductible et elle n'est pas perturbée par la superposition des gaz digestifs.

Dans le cadre du méga uretère, l'UROIRM permet de reconnaître l'obstruction urétérale, de déterminer sa localisation exacte et d'évaluer le retentissement sur le haut appareil urinaire. Elle détecte facilement l'hydronéphrose. Elle permet aussi de différencier le méga uretère refluant du méga uretère non refluant.

#### 6.3- Limites :(56).

Le coût très élevé de l'UROIRM limite son utilisation.

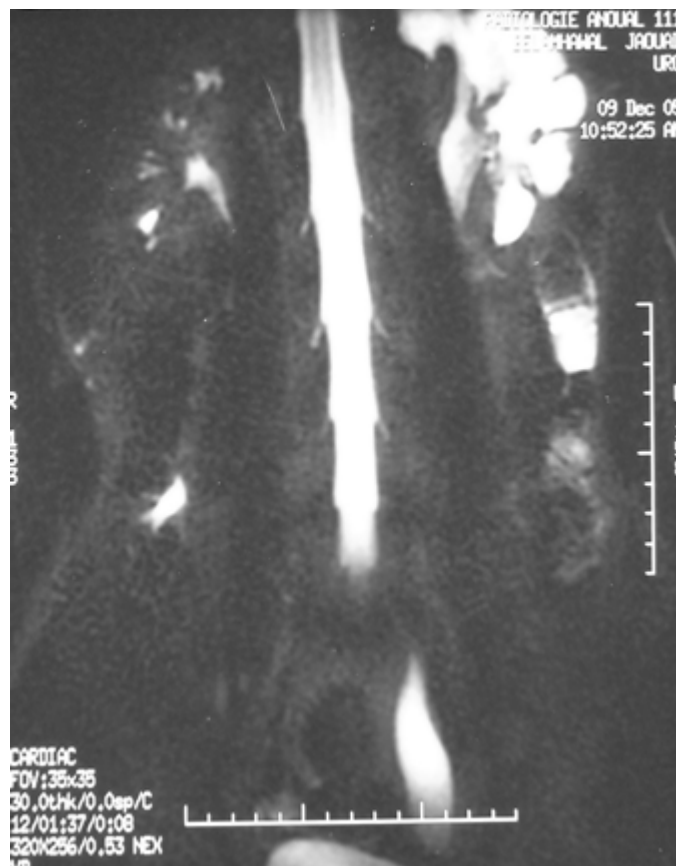


Photo 12 : Une UROIRM de face :

A droite : Rein est de petite taille.

A gauche : Cavités rénales distendues.

## B- EXAMENS BIOLOGIQUES :

1- La fonction rénale : (8,7).

L'altération de la fonction rénale dans le méga uretère primitif obstructif de l'adulte est rare, elle représente 0% à 10% des malades, elle est en rapport avec l'existence de méga uretère bilatéral, d'un méga uretère sur rein unique.

Elle conditionne le pronostic de cette pathologie d'où l'importance de l'exploration de la fonction rénale en recherchant une éventuelle insuffisance rénale.

Le dosage de l'urée, de la créatinémie et de la clairance de la créatinine permet d'évaluer la fonction rénale. La clairance de la créatinine est importante pour juger la sévérité de l'insuffisance rénale.

2-L'examen cytbactériologique des urines (ECBU):

L'infection urinaire représente un motif de consultation fréquent dans le méga uretère primitif, elle se caractérise par la récurrence des épisodes infectieux, compliquant ainsi cette pathologie.

L'examen cytbactériologique des urines est essentiel pour éliminer toute infection urinaire avant d'entamer les investigations radiologiques qui approchent le diagnostic. Il est réalisé aussi dans le cadre de la surveillance à partir du 3<sup>ème</sup> mois (7, 8,3).

Les germes les plus souvent responsables de l'infection urinaire en cas de méga uretère primitif sont les germes Gram négatifs (23).

## IV. DIAGNOSTIC :

### A. DIAGNOSTIC POSITIF :(7,8)

Le diagnostic du méga uretère primitif est un diagnostic radiologique.

Les critères diagnostiques du méga uretère primitif sont :

- Ø Un uretère dilaté vu sur :
  - Urographie intraveineuse.
  - Pyélographie rétrograde ou antérograde.
  - Echographie pelvienne.
  - UROIRM.
- Ø La partie terminale inférieure de l'uretère se terminant en bougie lisse.
- Ø Absence du reflux vésico-urétéral.
- Ø Absence d'obstacle infra vésical et de toute obstruction organique au niveau de la partie terminale inférieure de l'uretère, confirmée par la cystoscopie et le cathétérisme urétéral.

Selon les séries étudiées, l'échographie et l'UIV sont les deux examens paracliniques les plus utilisés pour confirmer le diagnostic du méga uretère primitif chez l'adulte (90.5%). En cas de méga uretère compliqué d'insuffisance rénale, l'échographie est couplée à l'UROIRM pour faire le diagnostic (9.5%) (7, 8,3).

Tableau 7 : Les examens radiologiques utilisés pour le diagnostic du méga uretère primitif obstructif de l'adulte.

EXAMEN RADIOLOGIQUE	FREQUENCE
Echographie + UIV	85% à 90%
Echographie + UROIRM	10% à 15%

## B. DIAGNOSTIC DE L'OBSTRUCTION : (32).

L'obstruction est l'incapacité de l'uretère d'assurer une augmentation du débit urinaire autrement que par augmentation de la pression basale, contrairement à la stase où l'augmentation de la diurèse n'entraîne aucune élévation de la pression basale. On retrouve ici la classique relation pression/débit qui en sens urodynamique définit toute obstruction.

Les différents examens utilisés pour le diagnostic d'obstruction utilisent l'hyperdiurèse pour démasquer l'obstacle.

### Ø Echographie rénale et pelvienne sous diurétique : (57,6).

Elle permet de rechercher les signes indirects en faveur d'une obstruction sévère pouvant entraîner ou majorer une altération de la fonction rénale :

- Hyper-échogénicité du cortex rénal avec diminution de la différenciation cortico-médullaire.
- Amincissement du parenchyme, rein de petite taille.
- Hypertrophie compensatrice du rein sain controlatéral.



Ø UIV sous hyperdiurèse : (32,23).

Le retard d'excrétion est autant en rapport avec la stase dans des cavités dilatées qu'avec l'obstruction. La stase est normalement levée par l'épreuve au furosémide au contraire de l'obstruction qui va entraîner une incapacité de la voie excrétrice à assurer un débit élevé ce qui va se traduire par une augmentation du volume du système collecteur. Pour mettre en évidence cette obstruction, on injecte 20 min après le début de l'examen, 40mg de furosémide. On considère qu'il y a obstruction quand le pourcentage d'augmentation de la voie excrétrice, 15 min après l'injection de diurétique, dépasse 22%, et qu'il n'y a pas d'obstacle, si cette augmentation de la dilatation reste inférieure à 15%.

Ø Scintigraphie dynamique : (32).

L'obstruction se caractérise par le retard d'élimination d'un traceur radioactif sous hyperdiurèse induite par le furosémide. On obtient les résultats sous forme de courbes qui reflètent l'élimination urinaire. On considère qu'il y a obstruction quand l'activité induite par le furosémide croît même après injection du diurétique.

## V. PRISE EN CHARGE THERAPEUTIQUE:

### A-ANTIBIOTHERAPIE (53) :

#### 1- Objectifs :

La prescription d'antibiotiques adaptés au germe est le premier geste à faire lorsque les urines sont purulentes dans le but de restaurer la dynamique urétérale et de stériliser les urines. En plus, l'antibiothérapie donnera les meilleures conditions de sécurité durant la période pré et post opératoire.

#### 2- Type de l'antibiothérapie :

Il faut choisir d'emblée un antibiotique à large spectre, avant même d'obtenir un antibiogramme. En pratique les Fluoroquinolones et les Céphalosporines de 3<sup>ème</sup> génération sont les antibiotiques les plus utilisés. La dose de l'antibiotique est en fonction du germe.

#### 3-Durée de l'antibiothérapie :

- En cas d'infection urinaire :

Lorsqu'il s'agit du premier épisode infectieux, la situation est en général rapidement contrôlée. Le traitement sera poursuivi pendant plusieurs semaines après l'obtention de la stérilisation des urines (2 à 3 mois), afin de juger de l'état hydrodynamique réel de la voie excrétrice.

En effet, l'infection majore d'une façon considérable la dilatation par le biais de l'inhibition temporaire du péristaltisme. On peut ainsi assister à une amélioration spectaculaire en quelques semaines.

- En post opératoire :

La durée de la prescription est étroitement liée à l'existence ou non d'une infection préalable, à l'état du rein et de sa voie excrétrice et à l'ancienneté des lésions.

Si l'anomalie a été diagnostiquée précocement avant toute surinfection, avec un rein qui n'est pas ou peu altéré, un traitement de six semaines est suffisant jusqu'au premier contrôle urographique après 6 semaines de l'acte chirurgical.

Si les urines sont stériles avec un résultat radiologique satisfaisant, on pourra arrêter l'antibiothérapie définitivement sous réserve de contrôles bactériologiques des urines périodiques ultérieurs.

Si les urines sont toujours infectées bien que le résultat radiologique soit correct, elle sera prolongée jusqu'à la stérilisation de celles -ci.

Au contraire, en cas de diagnostic tardif, après plusieurs épisodes infectieux mal traités, qui ont entraîné des lésions graves parenchymateuses rénales et pariétales de l'uretère, l'antibiothérapie devra être prolongée pendant plusieurs mois (6 à 12 mois), car la désinfection du parenchyme est plus difficile à obtenir. La récupération de la dynamique urétérale est moins bonne que dans les cas précédents.

En cas d'infection chronique invétérée, ce traitement devra être maintenu pendant plusieurs années, d'autant plus que le résultat radiologique, sans être mauvais, n'est pas parfait.

#### 4-Indications de l'antibiothérapie :

- Le traitement des infections urinaires associées au méga uretère car toute chirurgie première, chez un patient présentant une infection urinaire, est formellement contre indiquée en raisons des risques septiques per et post opératoires (64).
- L'intervention elle-même, impliquant l'emploi de sonde urétérale, sera couverte par un traitement anti-infectieux qu'il sera prudent de prolonger au-delà de la période postopératoire immédiate (23).

Dans notre série, un cas présentant une infection urinaire associée a bénéficié d'une antibiothérapie pré opératoire à base d'une Fluoroquinolone pendant 10 jours et un cas d'infection urinaire post opératoire avec un traitement prolongé .Tous les patients ont reçu une antibioprophylaxie per opératoire.

#### B- TRAITEMENT CHIRURGICAL :

De nombreux auteurs pensent que la reconstruction chirurgicale est exigée chez la plupart des malades adultes (8).

##### 1-Objectifs :(8).

L'objectif est de reconstruire une jonction urétéro-vésicale perméable et non refluate en supprimant la zone urétérale pathologique (la radicelle) et en assurant un système anti-reflux par une réimplantation de l'uretère.

## 2-Principes :

La chirurgie du méga uretère primitif doit respecter certains principes (65, 66,58) :

- Ø Respect de la vascularisation de l'uretère lors de sa dissection et lors du modelage (65).
- Ø Ne pas trop raccourcir l'uretère, si celui-ci a conservé son péristaltisme.
- Ø Modelage de l'extrémité distale de l'uretère si son diamètre est supérieur à 10mm.
- Ø Confection d'un trajet sous-muqueux comme montage anti-reflux dont la longueur doit être au moins égale à 5 fois le diamètre de l'uretère distal selon la loi de PAQUIN pour éviter le reflux vésico-rénal post opératoire(66).
- Ø Réimplantation de l'uretère dans une zone la plus proche possible de la partie fixe de la vessie pour éviter toute plicature de l'uretère à vessie pleine.
- Ø Coucher la ligne de suture du modelage urétéral contre la face musculaire du tunnel sous-muqueux pour éviter une éventuelle fistule urétéro-vésicale source de reflux.
- Ø L'anastomose urétéro-vésicale doit être réalisée sans tension avec deux points profonds appuyant le néo-méat au détrusor.
- Ø Laisser une sonde urétérale tutrice à demeure pendant 12 à15 jours et drainer correctement la vessie.

3-Voies d'abord :

Plusieurs types de voies d'abord ont été décrits.

Ø *L'incision Pfannenstiel : (figure 20)*

Elle est pratiquée dans la plupart des cas. Elle possède l'avantage d'être esthétique et solide, mais son inconvénient est les dégâts pariétaux notables.

La voie d'abord dite du « faux Pfannenstiel » ne présente pas cet inconvénient. Après incision transversale sus pubienne jusqu'au feuillet antérieure de la gaine des droits, il suffit de décoller tout le plan sous-cutané puis d'inciser l'aponévrose verticalement sur la ligne médiane. Cette méthode permet d'éviter les larges décollements au contact des fibres musculaires, réalisé au cours de l'incision Pfannenstiel tout en gardant son avantage esthétique (65).

Dans notre série, on a pratiqué une incision type « faux Pfannenstiel » chez tous les patients.

Ø *L'incision médiane sous-ombilicale :*

Certains auteurs préfèrent cette voie d'abord. Elle est plus simple mais plus visible. Elle expose d'avantage au risque d'éventration post opératoire. Elle est pratiquée en cas de méga uretère bilatéral et surtout en cas de réintervention (67,3).

Ø *L'incision latérale sous péritonéale :*

Elle est pratiquée en cas de réimplantation unilatérale (65).

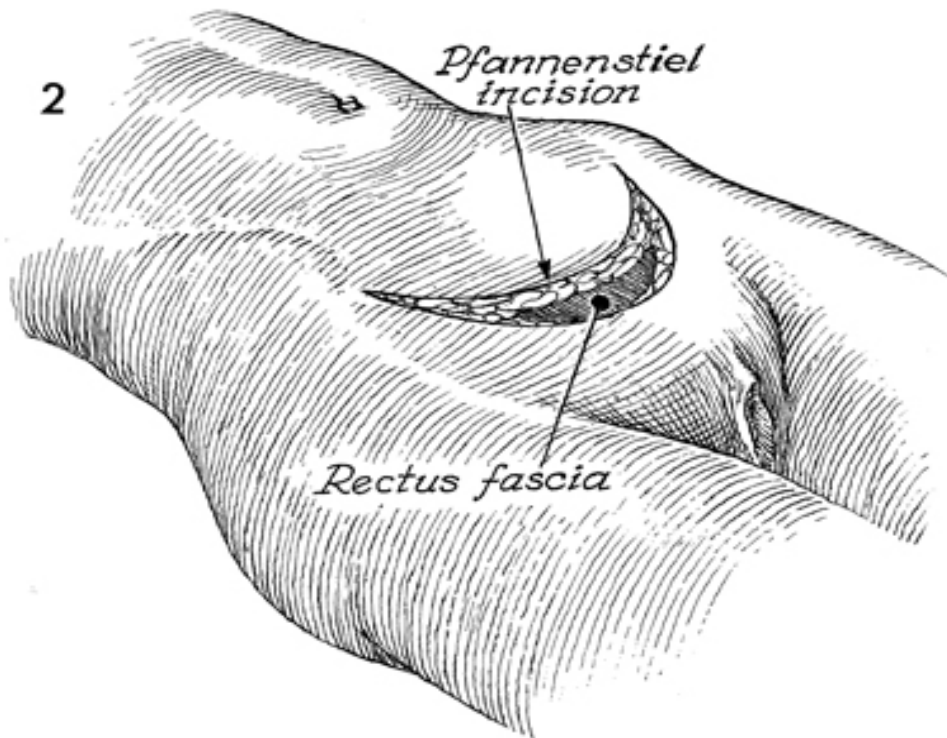


Figure 20 : L'incision de Pfannestiel (dans le pli abdominal inférieur chez l'enfant).

#### 4-Méthodes chirurgicales :

##### 4.1- Technique réparatrice :

##### a- Résection de la radicelle :(53, 23,64).

Il faut réséquer la partie terminale de l'uretère (la radicelle) en faisant porter la section en zone dilatée à distance de la portion rétrécie (1cm au dessus de la radicelle). Elle est le premier geste à faire et qui ne doit pas poser de problème de traction. En cas de méga uretère compliqué de lithiases urétérales, elle peut être associée à une urétérolithotomie.

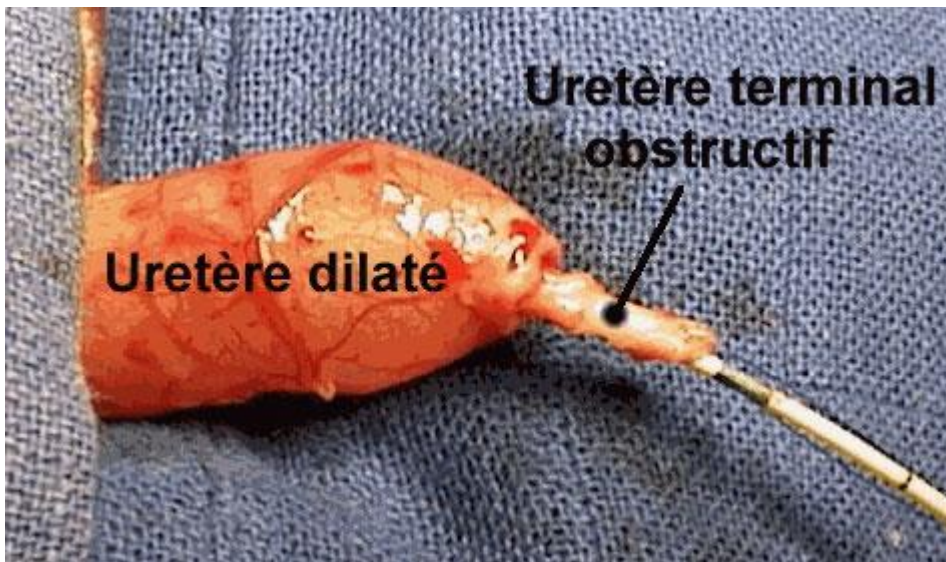


Photo 13 : Une pièce opératoire d'un méga uretère primitif.



*b- Modelage :*

b.1- Techniques du modelage :

Le but du modelage est de diminuer le calibre de l'extrémité distale de l'uretère réimplanté pour recréer une jonction urétéro-vésicale non refluante.

Trois techniques différentes de modelage sont utilisées celles de HENDREN (68), KALICINSKI (69) et STARR (5).

Les techniques de HENDREN et KALICINSKI sont les plus utilisées.

b.1.1-Modelage selon HENDREN :(68).

C'est une technique très fiable et qui a passé l'épreuve du temps.

Elle consiste en une résection d'une bandelette latérale de l'uretère ne représentant pas plus d'un tiers du diamètre initial de celui-ci.

En longueur, le modelage de l'uretère intéresse la partie tunnalisée et quelques centimètres de l'uretère pré-vésical.

On introduit un cathéter dans l'uretère et dans la technique originelle, un clamp de Straight Allis est placé en longitudinal sur l'uretère au niveau de la zone la moins vascularisée pour respecter l'artère longitudinale principale.

Le clamp de Straight Allis peut être remplacé par des fils repères en amont et en aval de la zone à réséquer.

La ligne de section est rectiligne dans l'axe de l'uretère puis se recourbe vers le haut.

La suture est réalisée par deux surjets dont un à points passés sur une sonde tutrice.

Les deux surjets sont arrêtés à distance de l'extrémité distale et remplacés par des points séparés ce qui permet de raccourcir si nécessaire l'uretère.

L'uretère modelé est ensuite glissé dans le tunnel sous-muqueux, la face modelée positionnée en regard du plancher vésical pour éviter la survenue de fistules urétéro-vésicales.

L'uretère est drainé par une sonde urétérale laissée en place pendant 5 à 10 jours (figures n°21, 22, 23).

Dans la série de HEMAL (7), cette technique a été pratiquée dans 73% des cas.

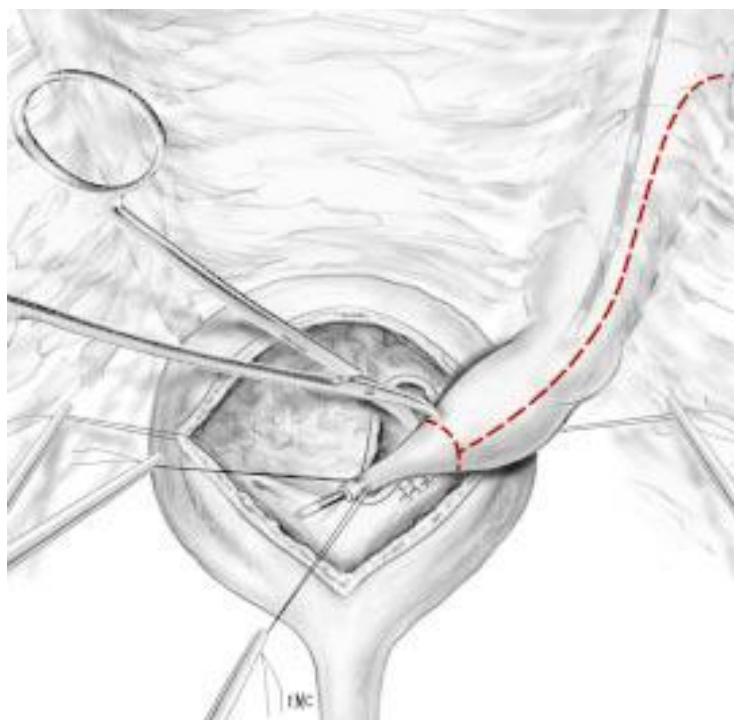


Figure21: Modelage selon HENDREN :

-Uretère libéré, tracé de l'incision du modelage, excision de la radicelle.

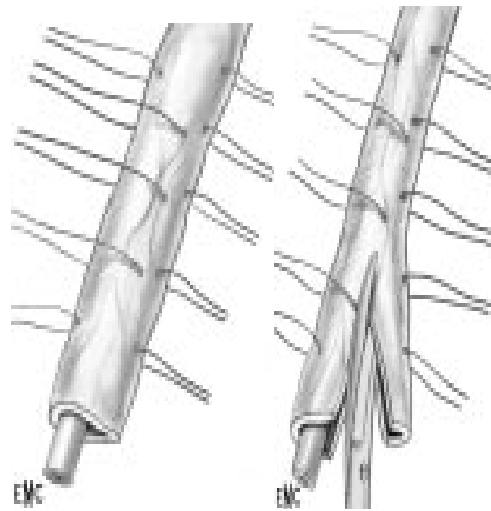


Figure 22 : Modelage selon HENDREN :

- Cathéter en place, disposition de fils traceurs, tracé de l'incision.
- Excision de la languette urétérale selon un trajet rectiligne qui se recourbe vers le haut.

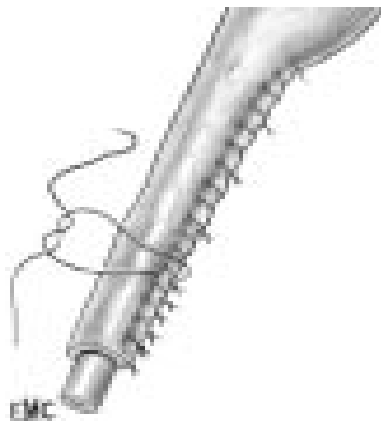

Figure 23 : Modelage selon HENDREN :

- Confection des deux surjets latéraux dont un à points passés qui se terminent à distance du néo méat urétéral.
- Le reste du modelage est fermé par des points séparés.

b.1.2-Modelage selon KALICINSKI : (69, 70,5).

KALICINSKI (69) en 1977 peu satisfait de la technique de HENDREN (68) en propose une variante qui consiste non pas à réséquer une partie de l'uretère mais à sa plicature afin de mieux préserver sa vascularisation.

Une sonde tutrice étant placée dans l'uretère, un surjet transfixant est faufile sur la longueur à modeler. La bande urétérale ainsi exclue est rabattue en paletot et fixée à l'uretère lui-même par un deuxième surjet (figure n°24).

Dans les séries étudiées, le modelage selon KALICINSKI (7) a été réalisé dans 27% des cas.

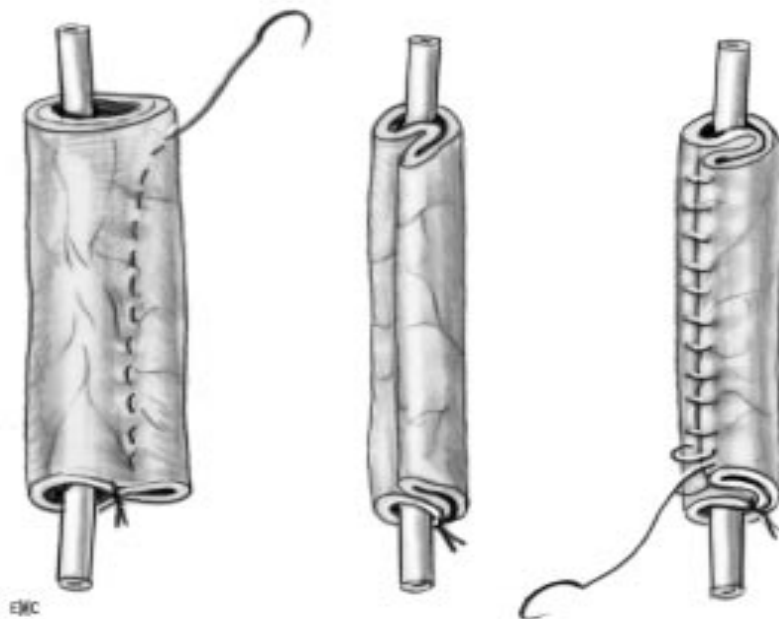


Figure 24 : Modelage selon KALICINSKI :

- Exclusion d'une bandelette latérale par un surjet transfixiant.
- Cette bandelette est ensuite rabattue sur la partie restante de l'uretère et solidarisée par un autre surjet.

### b.1.3-Modelage selon STARR (2, 5)

Il s'agit également d'une technique de plicature de l'uretère décrite initialement par STARR (5) en 1979 chez l'animal.

Des points séparés sont réalisés sur la partie la plus avasculaire de l'uretère invaginant celle-ci dans la lumière urétérale sur quelques centimètres (figure n°25).

Cette technique est un procédé sûr qui fournit une stabilisation à long terme de la fonction rénale, mais elle a été rarement pratiquée (71).

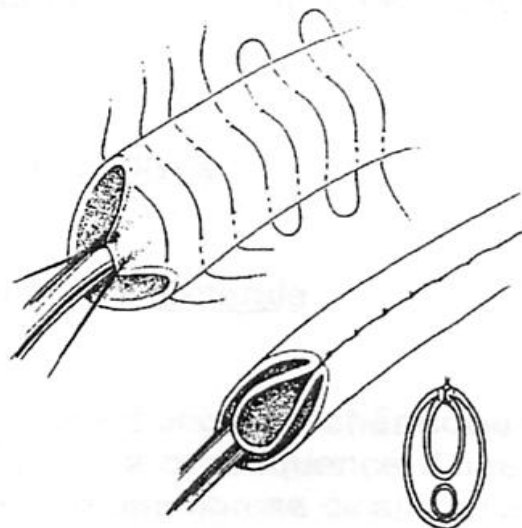


Figure 25: Modelage selon STARR :

- Réalisation d'une série de points puis d'un surjet transfixiant permettant d'invaginer la partie exclue dans la lumière urétérale

b-2 Indications du modelage :(64).

Le modelage est indiqué lorsque le diamètre de l'uretère distal dépasse 10mm de diamètre après résection de la partie pathologique. Il doit être limité à la portion intravésicalisée de l'uretère.

A un stade plus tardif, l'uretère très dilaté et faiblement péristaltique ou atone ne s'améliore que partiellement et lentement. Il faut réséquer tout l'excès de longueur car c'est à la portion distale de l'uretère que prédominent la dilatation et les lésions pariétales. Le modelage doit en plus être plus étendu en hauteur, sans dépasser toutefois le croisement des vaisseaux iliaques et plus généreux en largeur, afin de réaliser un bon modelage anti-reflux et de rendre effective la coaptation des parois urétérales dont la force de contraction est compromise.

Certains auteurs avaient rapporté que le modelage est indiqué dans plus de 75% des cas de méga uretère primitif obstructif de l'adulte (8).

*c- Réimplantation urétéro-vésicale :*

On peut classer les différentes techniques de réimplantation urétéro-vésicale en deux groupes selon qu'elles respectent ou non le point d'entrée de l'uretère dans la vessie.

c.1-Les techniques supra-hiatales :(64).

Elles ne respectent pas ce point d'entrée. Elles ont en commun la création d'un nouveau hiatus urétéral d'entrée et d'un trajet sous-muqueux en aval. La traversée pariétale de l'uretère est située à une distance variable du trigone, dans une portion mobile de la vessie.

Les techniques supra-hiatales sont les plus utilisées dans le traitement du méga uretère primitif obstructif.

c.1.1-Voie extra vésicale : Intervention de LICH GREGOIR :(72,73).

Son principe consiste à disséquer l'uretère par voie extra-vésicale jusqu'à son hiatus puis à créer un lit sous-muqueux à vessie fermée pour y coucher l'uretère qui sera enfoui en dessous de la suture du muscle vésical (figure 26).

Cette technique est simple à réaliser qui évite d'ouvrir la vessie et diminue ainsi le saignement et la durée du drainage post opératoire. L'uretère n'est pas déconnecté de son attache méatique et l'incision du détrusor est faite à l'aplomb du trajet naturel de l'uretère. Cette incision doit être réalisée dans l'axe de l'uretère à partir de son orifice d'entrée dans la vessie.

On reproche à cette technique de ne pas permettre l'examen du méat et de ne pas fournir un plan d'appui solide à l'uretère.

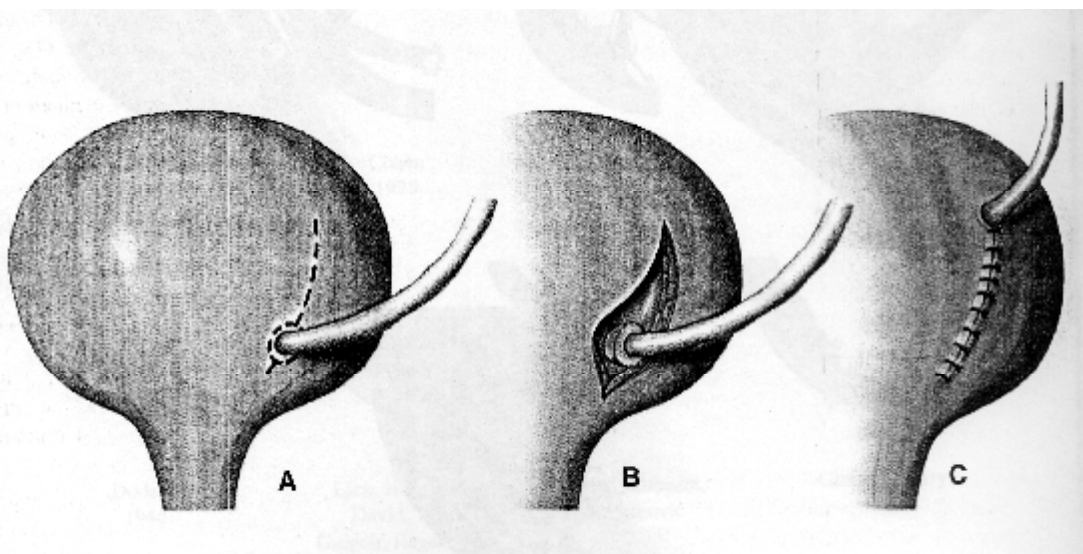


Figure 26 : Intervention de LICH GREGOIR :

A et B : Incision séro-musculaire.

C : Suture du muscle par dessus l'uretère.

c.1.2-Voie mixte :

c.1.2.1-Intervention de POLITANO-LEADBETTER : (74, 64,75).

La dissection de l'uretère est tout d'abord menée par voie endo-vésicale après une taille verticale de la vessie .L'uretère intra-mural et juxta-vésical est disséqué puis repoussé en dehors de la vessie.

La dissection se poursuit ensuite en latéro-vésical sur l'uretère pelvien qui peut être décroisé par rapport au ligament rond ou au canal déférent pour effectuer un trajet sans boucle. Si nécessaire, l'artère ombilicale aura été ligaturée puis sectionnée pour faciliter la dissection de l'uretère.

On procède ensuite à la création d'un nouveau hiatus situé au dessus de l'ancien et l'uretère est tracté à travers lui dans la vessie .Le tunnel sous-muqueux est créé entre le nouveau et l'ancien hiatus et doit être large. L'uretère est ensuite passé dans ce tunnel puis sa portion pathologique est réséquée.

L'anastomose entre la muqueuse vésicale et l'uretère est ensuite réalisée par des points séparés de fils résorbables dont deux auront été plus profonds en prenant le muscle vésical pour fixer l'uretère .Les brèches muqueuses sont refermées et l'uretère et la vessie sont drainés (figures n°27,28,29).



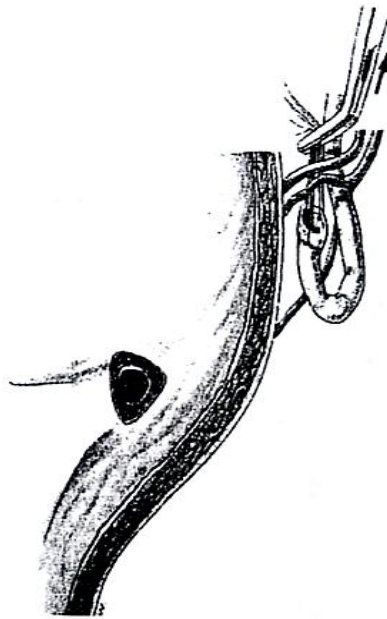


Figure27: Technique de POLITANO-LEADBETTER :

-Après la dissection endo-vésicale de l'uretère, celui-ci est repoussé à l'extérieur de la vessie par son hiatus puis décroisé par rapport au déférent et aux vaisseaux génitaux.

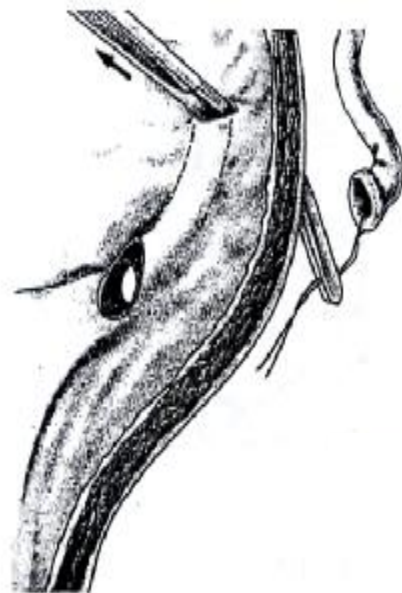

Figure 28 : Technique de POLITANO-LEADBETTER :

-Création du néo-hiatus et traction de l'uretère à travers celui-ci.

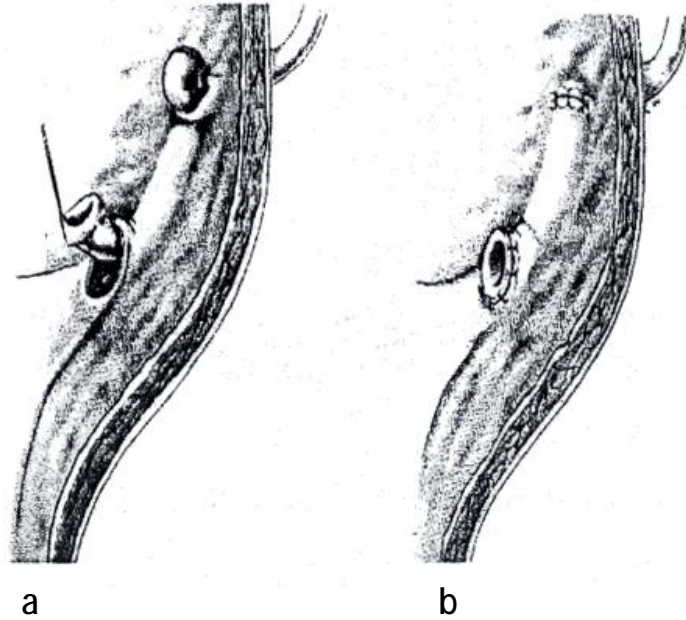


Figure 29 : Technique de POLITANO-LEADBETTER :

a- Confection du trajet sous-muqueux entre l'ancien et le nouveau hiatus.

b- Aspect final après anastomose urétéro-vésicale.

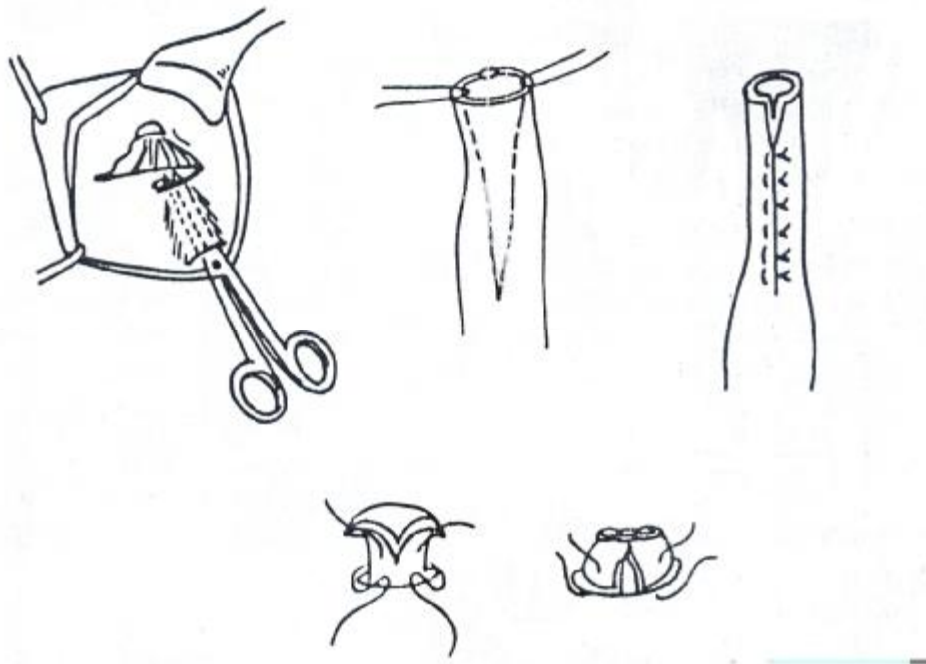
*c.1.2.2-Intervention de PAQUIN : (55).*

Elle est considérée comme l'intervention de base du traitement du méga uretère (74). Elle consiste, dans un premier temps, à libérer l'uretère par voie extra-vésicale.

Il pénètre dans la vessie par un orifice vésical pratiqué au-dessus du hiatus urétéral puis il est passé dans un tunnel sous-muqueux sur une longueur de 2 à 3 cm, dirigé vers le col vésical.

Son extrémité est laissée fendue afin de pratiquer un retournement en manchette pour assurer une sangle musculaire au néo-méat (figure n°30).

La technique de PAQUIN est considérée comme l'intervention de base du méga uretère primitif obstructif (74).



**Figure 30** : Technique de réimplantation urétérale selon PAQUIN :

- Trajet sous-muqueux et retournement en manchette de l'extrémité de l'uretère modelé.

*c.1.2.3- Intervention de HENDREN :*

Elle est déjà décrite dans les techniques du modelage.

*c.2- Technique infra-hiatale : Intervention de COHEN :(17, 64).*

Ces techniques respectent le point d'entrée de l'uretère dans la vessie. Elles ont pour but d'allonger le trajet sous-muqueux de l'uretère, soit en utilisant des plasties muqueuses, soit en créant un nouveau trajet.

Le principe de cette intervention est séduisant car il ne modifie pas le trajet de l'uretère jusqu'à sa pénétration vésicale en portion fixe du réservoir. Le risque d'angulation urétérale lors du remplissage vésical, que l'on peut observer après la pénétration en zone mobile du détrusor, est ainsi supprimé. La dissection est habituellement conduite par voie endo- vésicale pure. Le modelage, si nécessaire, est limité à la portion intravésicalisée de l'uretère, dont on attire à travers l'hiatus une longueur légèrement supérieure à celle qui sera utilisée pour la réimplantation.

A partir du point de pénétration de l'uretère, on fore un tunnel sous muqueux sus-trigonal transversal, remontant au dessus du méat opposé, pour obtenir un trajet de 5 cm. L'uretère est glissé dans ce tunnel et la réimplantation est ainsi réalisée (figures n°31, 32,33) (64).

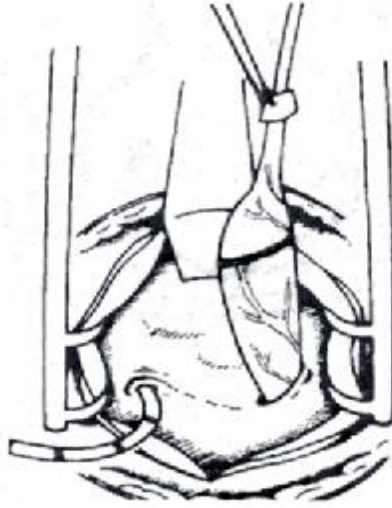

Figure 31 : Technique de COHEN :

-Dissection de l'uretère par voie endo-vésicale  
qui est ensuite attiré dans la vessie.

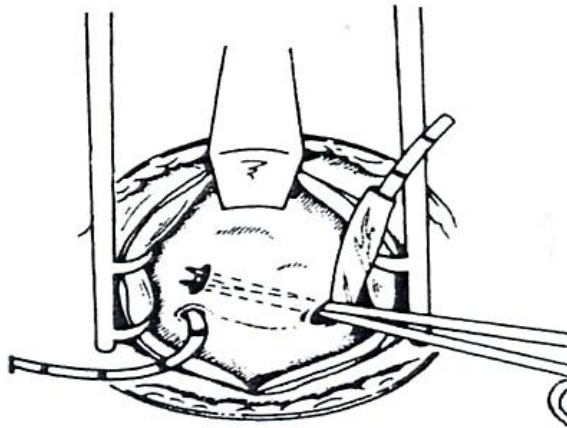


Figure 32 : Technique de COHEN :

-Confection du tunnel sous-muqueux par forage aux ciseaux

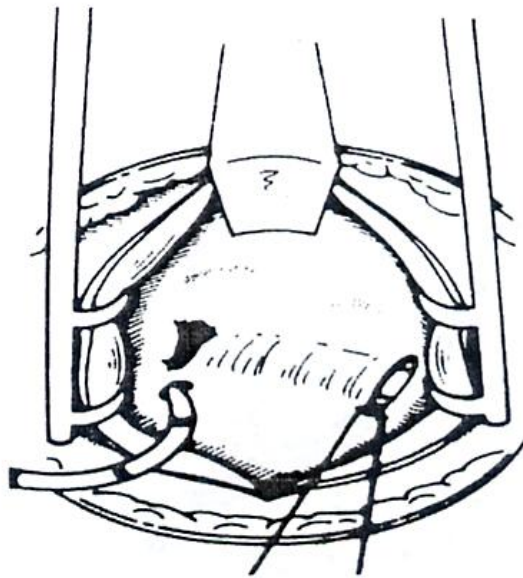


Figure 33 : Technique de COHEN :

-Positionnement de l'uretère dans le trajet sous-muqueux.

-Le néo méat est situé au dessus du méat opposé.

### c.3-Réimplantation sur vessie psoïque :(64).

C'est une technique ancienne, décrite initialement en 1896 (76), considérée comme une bonne technique dans les réimplantations itératives, et qui connaît un regain d'intérêt (77).

L'ascension vésicale au psoas et la réalisation d'un trajet de réimplantation directe permettant une résection urétérale assez longue, emportant aisément la radicelle et la zone atone sus-jacente. Ceci a en outre pour effet de diminuer le volume du haut appareil par rapport à celui de la vessie, ce qui favorise probablement la vidange du haut appareil. Le trajet de la réimplantation est particulièrement long, prévenant efficacement le reflux post opératoire au prix d'un modelage raisonnable. La dissection urétérale étant purement extra-vésicale, elle n'entraîne pas de déséquilibre du trigone. Il y a donc moins de risque d'apparition d'un reflux controlatéral. L'innervation vésicale est préservée et on observe peu de dysfonctionnement vésical post opératoire (figure n°34) (64).

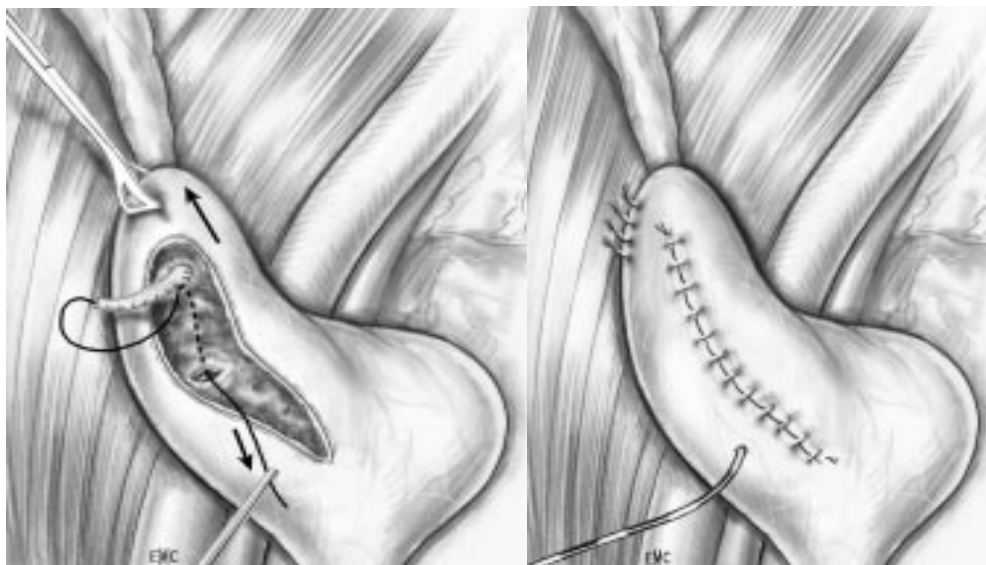


Figure 34 : Vessie psoïque :

- Ascension de la corne vésicale au psoas auquel elle sera fixée par quelques points.
- Création du néo-hiatus et du trajet sous muqueux.

#### c.4-Choix de la technique de la réimplantation : (64).

Le choix d'une de ces techniques repose sur les habitudes de chacun mais dépend également :

- Ø Des conditions anatomiques (taille de la vessie).
- Ø De la longueur et le diamètre de l'uretère.
- Ø Du caractère uni ou bilatéral.

##### ü *Réimplantation selon LICH GREGOIR : (64).*

Elle s'applique aux méga uretères unilatéraux. C'est une technique simple, moins douloureuse et moins invasive car la vessie reste intacte ce qui permet la réduction du spasme vésical.

##### ü *Réimplantation selon POLITANO-LEADBETTER :(64).*

Cette intervention a de larges indications. Elle peut être réalisée quelle que soit la qualité de la paroi vésicale, et surtout quelle que soit la taille du trigone. Le calibre de l'uretère n'est pas en soi un facteur limitant pourvu que la longueur du trajet sous-muqueux soit au moins égale à quatre fois le diamètre urétéral. La réelle difficulté réside, en fait dans le choix de l'emplacement du nouveau hiatus.

##### ü *Réimplantation selon PAQUIN :(53).*

Elle s'applique aux uretères dont le diamètre est inférieur ou égal à 1 cm, elle n'exige pas de modelage. Elle est utilisable lorsque la vessie est exiguë et dans les cas où la réparation est bilatérale.

##### ü *Réimplantation selon HENDREN :(7).*

Elle s'applique de priorité aux méga uretères bilatéraux ainsi qu'aux méga uretères unilatéraux de plus de 1 cm de diamètre ayant les boucles extra-vésicales importantes, pour lesquelles une résection modelante longitudinale est nécessaire à la réalisation d'un montage non refluant (64).



Dans les séries de HEMAL (7), le modelage selon HENDREN (68) a été pratiqué dans tous les cas de méga uretère bilatéral.

Le modelage selon HENDREN (68) est utile aussi lorsque le péristaltisme est insuffisant et n'oblitére pas la lumière urétérale ou lorsque le tunnel sous-muqueux ne ferait pas 4 fois le diamètre de l'uretère.

Selon certaines équipes, le modelage selon HENDREN (68) a été pratiqué dans 73 % des cas.

BISERTE (65) propose cette réimplantation associée à une opération de COHEN (76) controlatérale en cas de méga uretère bilatéral.

Le trajet sous muqueux de l'opération de HENDREN (68) croise la ligne médiane et celui de l'opération de COHEN (17) est prolongé au-delà de l'orifice controlatéral. Cette solution n'est pas possible que si les deux méga uretères ne sont pas trop dilatés et si le trigone est large, car ce modelage risque de perturber la contraction vésicale et par conséquent de nuire à l'une des réimplantations, voire aux deux, avec apparition d'un reflux.

#### ü *Réimplantation selon COHEN : (17).*

Elle s'applique aux méga uretères unilatéraux de diamètre inférieur à 1 cm, sans boucles extra-vésicales obstructives permettant un cathétérisme facile de celui-ci.

Un certain nombre de conditions doivent être réunies :

- Ø L'uretère doit être suffisamment long et souple pour être attiré dans la vessie sans traction, à travers son hiatus naturel de pénétration vésicale.
- Ø La région sus-trigonale doit être suffisamment vaste pour admettre le forage trans-vésical d'un tunnel sous-muqueux de longueur adéquate.

Il faut éviter cette technique dans les réimplantations bilatérales en raison d'un risque de dysfonctionnement vésical lié à la barre trans-vésicale rétro-trigonale excessivement saillante du fait du croisement côte à côte des deux uretères.

ü *Réimplantation sur vessie psycho :*

La réimplantation sur vessie psycho est souvent utilisée dans les réinterventions lorsqu'on est obligé de réséquer une partie importante de l'uretère et que la longueur devient insuffisante pour réaliser une réimplantation.

GEARHART (64) avait proposé cette technique de première intention dans la cure du méga uretère primitif géant.

Certains auteurs préconisent en première intention cette technique dans le traitement du méga uretère avec d'excellents résultats (78,79).

*d- Drainage de la voie excrétrice : (6,74).*

Il sera assuré au niveau de l'uretère par un cathéter de polythène multiperforé de calibre 4 à 6 ch. Il nous semble souhaitable d'extérioriser ce cathéter par l'urètre ; on évite ainsi de lui faire décrire une boucle dans la vessie, susceptible de provoquer soit une évacuation précoce, soit une zone de pression sur le néo-méat. La sonde urétérale sera enlevée autour du 8<sup>ème</sup> jour s'il n'y a pas eu de modelage, au 15<sup>ème</sup> jour si l'on a fait un modelage.

Le drainage peut être aussi réalisé par une sonde urétérale double J ce qui permet un meilleur confort et une autonomie au patient ; ainsi qu'une sortie précoce de l'hôpital. La sonde double J sera retirée un mois après l'intervention.

Dans notre étude, le drainage a été réalisé par une sonde double J chez tous les patients. Elle a été retirée 3 mois après l'intervention, sauf dans un cas où sa mise a été prolongée à 6 mois à cause d'une complication.

#### 4.2-Techniques palliatives :

##### *a-Dérivation temporaire de la voie urinaire :*

Dans certaines conditions, il est nécessaire de pratiquer une dérivation temporaire de la voie urinaire qui peut être réalisée par la mise en place d'une néphrostomie percutanée ou une sonde urétérale simple ou double J par voie endoscopique, techniques qui ont peu à peu remplacé l'urétérostomie cutanée. (80,6, 40,81).

Elle sera indiquée devant un : (53, 65,7).

- Ø Tableau infectieux majeur, cette dérivation temporaire permet de décompresser la voie urinaire et de traiter plus efficacement une infection urinaire sur un système en stase.
- Ø Méga uretère associé à un rein peu fonctionnel ou un rein muet, la néphrostomie percutanée permet de reconnaître la valeur réelle de la fonction rénale après décompression, afin de choisir entre la cure chirurgicale conservatrice du méga uretère et la néphrectomie.
- Ø Une insuffisance rénale sévère récente par obstruction bilatérale ou sur rein unique. Cette dérivation permet de surseoir à une réimplantation précoce et de juger des possibilités d'une récupération de la fonction rénale une fois l'obstruction est levée (1).

Dans la littérature la néphrostomie a été pratiquée dans 12% des cas pour soulager les reins qui sont en insuffisance rénale (8,7).

### b-Urétéro-néphrectomie :

Elle doit être réservée aux reins détruits et doit comporter l'ablation totale de l'uretère et du rein. Cette solution ne peut être envisagée que si le rein controlatéral est sain (1,6).

L'Urétéro-néphrectomie dans le cadre du méga uretère primitif obstructif est actuellement rare, elle a été réalisée dans 7% des cas (8,7).

Dans notre étude, on n'avait pas de recours aux dérivations palliatives.

Tableau 8 : Traitement chirurgical du méga uretère primitif obstructif de l'adulte (47).

Geste chirurgical	Fréquence (%)
• Réimplantation urétéro-vésicale sans modelage	25
• Réimplantation urétéro-vésicale avec modelage	75
○ Selon HENDREN	73
○ Selon KALICINSKI	27
• Urétérolithotomie	100
• Traitement des lithiases rénales	
○ Pyélolithotomie au cours de la réimplantation	50
○ Lithotripsie extracorporelle	50
• Néphro-urétérectomie	7
• Néphrostomie percutanée	12

**Tableau 9 :** Traitement chirurgical du méga uretère primitif obstructif de l'adulte dans notre série.

Geste chirurgical	Nombre de cas
<ul style="list-style-type: none"> <li>• Voie d'abord :</li> </ul>	
<ul style="list-style-type: none"> <li>-incision type Pfannestiel</li> </ul>	4
<ul style="list-style-type: none"> <li>• Résection de la radicelle</li> </ul>	4
<ul style="list-style-type: none"> <li>• Réimplantation urétéro-vésicale avec modelage :</li> </ul>	4
<ul style="list-style-type: none"> <li>-HENDREN</li> </ul>	2
<ul style="list-style-type: none"> <li>-POLITANO-LEADBETTER</li> </ul>	2
<ul style="list-style-type: none"> <li>• Drainage de la voie excrétrice :</li> </ul>	4
<ul style="list-style-type: none"> <li>-sonde urétérale double J</li> </ul>	

## 5- Indications du traitement chirurgical:

### *5.1-Méga uretère unilatéral :*

Le traitement chirurgical est indiqué dans la majorité des méga uretères primitifs obstructifs de l'adulte. La correction chirurgicale soulage l'obstruction et améliore la fonction rénale et le drainage de la voie excrétrice. Selon HEMAL (7), le traitement conservateur qui avait consisté en une surveillance stricte des malades a été rarement indiqué dans le méga uretère primitif non compliqué avec une clairance de la créatinine normale et chez les malades qui vont respecter le suivi à long terme (82).

### *5.2-Méga uretère bilatéral : (23).*

Le traitement répond aux mêmes principes mais on risque dans cette situation de manquer de place pour réaliser les tunnels sous muqueux .On peut être amené à utiliser une réimplantation trans-trigonale type COHEN (17) pour un côté et une réimplantation de type HENDREN (68) de l'autre côté, avec toutefois un trajet sous muqueux croisant la ligne médiane .Cette solution n'est toutefois possible que si les 2 méga uretères ne sont pas larges (ne doivent pas être modelés) et si le trigone est large. Dans les autres cas il faut préférer une réimplantation de type HENDREN bilatéral.

Dans notre étude, le patient ayant un méga uretère bilatéral a bénéficié d'une réimplantation urétéro vésicale bilatérale type POLITANO-LEADBETTER.

### *5.3-Méga uretère compliqué de lithiases (23) :*

Le traitement concomitant de la lithiase urétérale et du méga uretère est l'attitude idéale (8). Dans certains cas, on peut hésiter entre une lithiase urétérale responsable de la dilatation ou secondaire à la stase, et en cas de doute il faut se contenter d'enlever le calcul et mettre en place une néphrostomie. Dans les semaines suivantes, on pourra en toute sécurité poser l'indication d'une réimplantation ou au contraire y renoncer.

Si le calcul est manifestement un calcul de stase, le méga uretère est traité en même temps que le calcul. Si l'importance des lésions inflammatoires de l'uretère induites par la présence des calculs rend dangereuse une réimplantation immédiate. Une néphrostomie d'attente peut s'avérer nécessaire si l'obstruction est importante (53).

Si le calcul est rénal, on peut hésiter entre un méga uretère ou une grande hypotonie urétérale induite par l'infection. Si le calcul est pelvien terminal, moulé par l'uretère, le calcul obstructif est l'hypothèse la plus probable et il est préférable de traiter d'abord la lithiase et de voir ce qu'il advient de la voie excrétrice supérieure débarrassée du calcul (64).

Chez l'adulte, une lithiase rénale associée à un méga uretère pelvien, sans distension pyélo-calicielle, sera traitée pour son propre compte. La suppression de l'anomalie distale, non obstructive pour le rein, ne s'impose pas, à moins qu'il ne s'agisse d'une récurrence lithiasique (53).

Dans de nombreuses séries, le traitement des lithiases urétérales a été effectué au cours de la réimplantation urétéro-vésicale, alors que 50% des lithiases rénales ont été traitées par pyéolithotomie au cours de la cure chirurgicale du méga uretère. Le reste des lithiases rénales avaient bénéficiés d'une lithotripsie extracorporelle (8).

Dans notre série, il y'avait deux cas de lithiase urétérale traités au cours de la réimplantation urétéro-vésicale et un cas de lithiase calicielle.

#### 5.4-Méga uretère compliqué d'insuffisance rénale (23) :

En cas de fonction rénale très altérée, une dérivation temporaire des urines à type de néphrostomie percutanée sera réalisée pour soulager le rein et pour juger des facultés de récupération du rein dont dépendra la suite du traitement chirurgical.

Une fois que l'insuffisance rénale avancée s'est installée, la réimplantation urétéro-vésicale semble inutile. Dans ce cas il faut démarrer un traitement symptomatique de l'insuffisance rénale dans l'attente d'une transplantation rénale (8).

HEMAL (7) s'intéresse aux méga uretères symptomatiques de l'adulte. Sur 55 patients, 5 cas de méga uretère obstructif bilatéral ont été diagnostiqués au stade d'insuffisance rénale. Deux malades ont eu une transplantation rénale et trois malades ont bénéficié d'une réimplantation urétéro-vésicale. Parmi ces 3 derniers cas, un seul malade a eu une évolution favorable et les deux autres malades sont décédés.

#### 5.5- Cas particuliers :

##### a-Méga uretère sur duplication urétérale : (64).

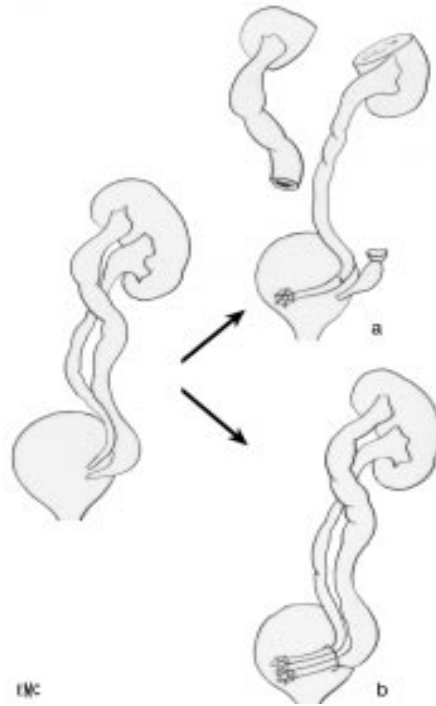
Le méga uretère n'intéresse en général qu'un seul des deux uretères. On a le choix entre 3 solutions:

- Ø L'ablation du pyélon correspondant si sa valeur fonctionnelle est négligeable.
- Ø La réimplantation des 2 uretères après avoir modelé l'uretère dilaté mais le risque de reflux résiduel est important.
- Ø L'implantation pré-vésicale de l'uretère pathologique dans l'uretère sain.

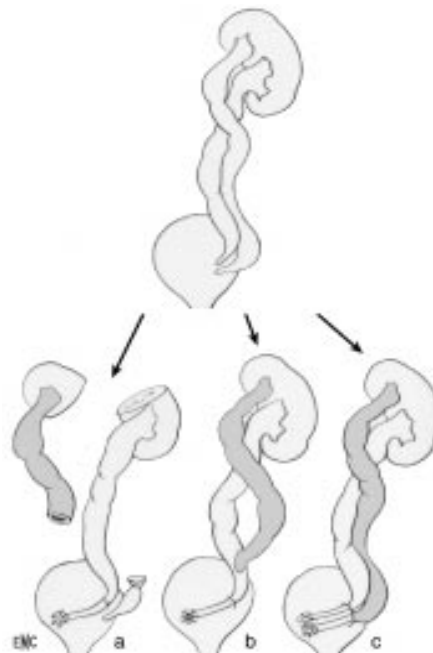
Si le méga uretère est double, la bonne solution est de faire une anastomose urétéro-urétérale haute et de réimplanter le meilleur des 2 uretères.

Dans notre étude, il y avait un cas de méga uretère double sur duplicité urétérale avec une urétérocèle associée au niveau de l'uretère du pyélon supérieur.





**FIGURE 35 :** Méga uretère simple sur duplicité :  
 a. Néphrectomie partielle.  
 b. réimplantation des deux uretères.



**Figure 36 :** Méga uretère double sur duplicité :  
 a. Néphrectomie partielle et réimplantation.  
 b. anastomose urétéro-urétérale et réimplantation.  
 c. réimplantation des deux uretères modelés.

b- Méga uretère associée à une sténose de la jonction pyélo-urétérale : (83).

Le traitement chirurgical consiste en une pyéloplastie en premier temps puis la réalisation d'une réimplantation urétérale 3 mois plus tard.

### C-SURVEILLANCE POST OPERATOIRE : (53, 8,3).

Elle permet d'évaluer le résultat fonctionnel et morphologique du traitement chirurgical.

L'efficacité du traitement chirurgical est jugée sur l'amélioration anatomique et fonctionnelle de la voie excrétrice supérieure.

Ainsi, en cas d'évolution favorable on demande une UIV ; six semaines après le traitement chirurgical. L'échographie et l'ECBU sont pratiqués chaque 3 mois pendant 1 an puis tous les 6 mois pendant 2 ans. Si le bilan reste normal, on le demande annuellement. La cystographie est réalisée au 6<sup>ème</sup> mois pour éliminer un reflux vésico-rénal.

La scintigraphie dynamique constitue un excellent examen complémentaire de surveillance, qui sera répétée tous les 12 à 24 mois pendant 5 ans puis tous les 5 ans. Elle dispense d'une surveillance urographique si les résultats restent inchangés.

La moyenne de surveillance post opératoire varie entre 6 et 7 ans.

## D-EVOLUTION :

1- Favorable : (84, 8,7).

En cas de méga uretère primitif obstructif traité précocement, on assistera à une amélioration rapide et nette sur le plan clinique par la disparition de la douleur ; et sur le plan radiologique par la régression de l'hydronéphrose et de la dilatation urétérale. Cette évolution favorable a été constatée dans 93 % des cas après la réimplantation.

2- Défavorable :

2.1- Complications aiguës :(65)

Une obstruction urétérale aiguë peut survenir au décours immédiat d'une réimplantation urétérale et elle est généralement la conséquence d'un œdème post opératoire qui est accessible à une courte corticothérapie. Cette complication se rencontre essentiellement lorsqu'il a été procédé d'un modelage de l'uretère et doit être prévenue par le drainage de l'uretère pendant 5 à 10 jours en post opératoire.

Une fistule urinaire peut se manifester à partir du modelage extra-vésical de l'uretère et se traduire par un retard de la reprise de transit, tableau infectieux ou s'extérioriser par le drain pré-vésical.

Dans ces 2 cas, si la sonde tutrice a été enlevée, il convient de mettre en place une dérivation temporaire (néphrostomie percutanée) ce qui permet de régler le problème dans la majorité des cas en une dizaine de jours.

Le drainage systématique de la voie excrétrice par une sonde JJ permet d'éviter toutes ces complications qui sont actuellement exceptionnelles.

## 2.2- Complications tardives :

Le taux de complications après la réimplantation urétérale dans la littérature est de 7% des cas selon les auteurs et les techniques utilisées (85, 6,62).

Les principales complications décrites par ces auteurs étaient la sténose urétérale et la persistance ou l'apparition d'un reflux vésico-rénal. Elles peuvent être imputées à des erreurs techniques ou à une malfaçon chirurgicale mais peuvent être également la conséquence d'une altération importante et parfois définitive de la paroi urétérale.

Dans ces deux complications, il faut être certain que le dysfonctionnement de l'uretère réimplanté n'est pas en fait la conséquence d'une perturbation du fonctionnement vésical méconnue et induite par le traumatisme chirurgical. Ainsi, il est important de réaliser une étude urodynamique de la vessie pour s'en assurer avant d'entreprendre une réintervention (23).

### a-Sténose urétérale :

Elle représente la complication tardive la plus fréquente (3% à 6% des cas), elle peut évoluer à bas bruit, parfois sans aucun symptôme (8, 7,6).

La sténose urétérale peut être d'origine ischémique ou mécanique.

Dans le premier cas, elle est la conséquence d'une dissection ou d'un modelage trop étendus de l'uretère ou d'une fibrose cicatricielle du néo-hiatus (86,68).

Dans le deuxième cas, la sténose est mécanique, se produisant essentiellement lors du remplissage vésical qui provoque une angulation de l'uretère juxta-vésical.

C'est une des complications des techniques supra-hiatales telles que celle de POLITANO-LEADBETTER (87) lorsque le néo-hiatus dans la vessie est situé trop haut ou trop externe, au niveau de la zone mobile de la vessie au remplissage.

Parmi les autres étiologies de la sténose, on peut retenir (85) :

- Ø Tunnel anti-reflux trop profond intramusculaire.
- Ø Uretère sus-muqueux trop long.

Il sera nécessaire de réaliser une nouvelle réimplantation urétérale, à distance de la première intervention pour que la néo-vascularisation de l'uretère soit suffisamment développée (85).

La reprise chirurgicale est conditionnée par le type de la réimplantation initiale, l'ampleur et la souplesse de la vessie et la longueur de la perte de substance urétérale (64).

Pour mener à bien cette réintervention, il convient d'aborder les lésions par une voie large. Si l'intervention initiale a été menée par voie trans-vésicale pure, on peut réutiliser l'incision Pfannenstiel qui sera agrandie et rester en extra-péritonéal. Si au contraire l'uretère a été largement disséqué par voie extra-vésicale, il est préférable d'utiliser une incision médiane sous-ombilicale et d'aborder l'uretère par voie trans-péritonéale. Si la perte de substance est importante, la réimplantation sur vessie psôïque est une technique très utile dans ce type de reprise chirurgicale qui demande une recoupe distale de l'uretère (68,7).

En cas de sténose bilatérale avec perte de substance, on préconise la confection d'une vessie psôïque avec réimplantation d'un côté et anastomose urétéro-urétérale croisée de l'uretère opposé dans celui qui a été convenablement réimplanté. Si la perte de substance atteint plus de la moitié de l'uretère, une urétéro-iléoplastie avec réduction modelante du calibre de l'iléon qui peut être réimplanté dans un tunnel sous-muqueux vésical (64).

Dans la littérature, la fréquence de la reprise chirurgicale pour la révision de la réimplantation est de 25% des cas (8).

#### b-Reflux vésico-rénal:

Il est présent dans 1 à 4% des cas après la réimplantation (3). La persistance du reflux doit être considérée comme anormale après le 3<sup>ème</sup> mois post opératoire et devient définitive au 6<sup>ème</sup> mois (6). Il est généralement homolatéral à la réimplantation urétérale et peut être connu en pré opératoire ou apparaître de novo en post opératoire (51).

Ce reflux vésico-rénal peut être la conséquence d'un tunnel sous-muqueux trop bref, d'une fistule vésico-urétérale, d'une mauvaise qualité du mur vésical postérieur, d'une implantation trop latérale ou de troubles fonctionnels vésicaux post opératoires induits par la dissection vésicale ou méconnus en pré opératoire d'où l'intérêt d'une étude urodynamique avant de réintervenir (85,87).

La chirurgie de réimplantation des méga uretères reflnants est grevée d'un taux plus important de reflux persistant en post opératoire (88), dont l'explication la plus probable est celle apportée par LEE (46) concernant les lésions histologiques spécifiques du méga uretère reflnant. Du fait de l'altération des propriétés visco-élastiques de l'uretère, le méat urétéral reste alors béant et permet à l'urine de refluer vers les cavités hautes.

La plupart des auteurs recommandent une attitude abstentionniste lorsque le reflux post opératoire n'est pas symptomatique car la diminution progressive de la dilatation urétérale après réimplantation permet une disparition spontanée du reflux dans de nombreux cas (65).

En cas de persistance de ce reflux, l'injection par voie endoscopique d'un produit inerte type Macroplastique, Coaptite ou par l'acide hyaluronique sous le méat urétéral trouve ici une bonne indication. Selon CLOIX (89) cette technique doit être utilisée en première intention parce que la correction du reflux est obtenue dans 87% des cas.

Parfois on a recours à la reprise chirurgicale des malades même si la chirurgie est difficile et la réussite est moins probable en raison du risque de dévascularisation de l'uretère, en plus des dommages sur le rein controlatéral en particulier après des procédures de croisement trigonal (89).

La réimplantation urétérale unilatérale ne provoque pas de reflux vésico-rénal controlatéral. CAIONE (51) avait démontré cette conclusion lors de son étude sur le risque de reflux vésico-rénal lors du traitement chirurgical du méga uretère primitif, cela soutient l'hypothèse que l'anatomie fonctionnelle du trigone est préservée dans le méga uretère.

Au cours de notre étude ; 3 patients avaient des suites post opératoires simples et sont perdus de vue après le retrait de la sonde double JJ à 3 mois. Une seule patiente qui a présenté une fistule urinaire et une infection urinaire en post opératoire et a été suivie pendant une année avec une UIV de contrôle.

Tableau 10 : Evolution du méga uretère primitif obstructif de l'adulte après réimplantation.

Evolution	Fréquence (%)
• Favorable	93
• Défavorable :	7
○ Sténose urétérale	3 à 6
○ Reflux vésico-rénal	1 à 4

Tableau 11 :L'évolution du méga uretère primitif obstructif de l'adulte après réimplantation dans notre série.

Evolution	Nombre de cas
Evolution immédiate :	
-favorable.	3
-défavorable : fistule urinaire et infection urinaire.	1
Evolution à long terme :	
-Malades perdus de vue	3
-Persistance d'une légère hypotonie des cavités excrétrices.	1

### E-PRONOSTIC :

Le pronostic du méga uretère primitif obstructif de l'adulte est conditionné par le degré de l'atteinte rénale, d'où l'importance d'un diagnostic précoce et une bonne stratégie de prise en charge thérapeutique (24).

Le traitement chirurgical est efficace si l'indication a été précocement et correctement posée et si les indications de la technique de la réimplantation urétéro-vésicale ont été respectées. Les résultats à long terme sont excellents dans plus 93% des cas (7).



# CONCLUSION

Le méga uretère primitif obstructif de l'adulte est une anomalie congénitale de l'écoulement des urines secondaire à un obstacle fonctionnel situé au niveau de la paroi distale de l'uretère.

C'est une pathologie rare qui est découverte entre 30 et 40 ans avec une prédominance masculine.

Les manifestations cliniques sont variables, mais la non spécificité de sa symptomatologie et la pauvreté de l'examen clinique expliquent le retard diagnostic parfois au stade de complications et montrent l'importance de l'imagerie médicale.

Actuellement, le diagnostic positif du méga uretère primitif obstructif de l'adulte repose sur le couple échographie-UIV qui permet aussi d'évaluer le rein et de rechercher des lithiases.

La cystographie permet de rechercher un reflux vésico-rénal ou une anomalie vésico-sphinctérienne.

La scintigraphie rénale dynamique permet d'évaluer la fonction rénale, et de confirmer l'obstruction ainsi que la surveillance du résultat après traitement chirurgical.

L'UROIRM est un examen onéreux qui permet de reconnaître l'obstruction. Elle peut être demandée en cas d'insuffisance rénale.

Le méga uretère primitif obstructif de l'adulte doit être identifié comme une entité séparée de celui de l'enfant, parce que l'approche thérapeutique et les résultats semblent différents.

L'antibiothérapie est indiquée en cas d'infection urinaire. Elle permet aussi de couvrir le geste chirurgical.

Le traitement chirurgical est recommandé chez la majorité des malades, habituellement sous forme de réimplantation urétéro-vésicale pour récupérer la fonction rénale et empêcher l'installation d'autres complications. Il est inutile au stade d'insuffisance rénale chronique.

La chirurgie du méga uretère est difficile. Elle exige beaucoup de minutie dans sa réalisation technique et une grande expérience dans ses indications.

Elle doit obéir à certains principes pour permettre une réimplantation qui s'approche d'une jonction urétéro-vésicale physiologique.

Ainsi, plusieurs types de réimplantations urétéro-vésicales ont été décrits avec un taux de succès de 93 % et un taux de complications de 7%.

Le pronostic du méga uretère primitif obstructif de l'adulte est conditionné par le degré de l'atteinte rénale, d'où l'importance du diagnostic précoce et d'une bonne stratégie de prise en charge thérapeutique.

L'avènement et la large diffusion du dépistage anténatal par l'échographie depuis 20 ans ont considérablement modifié le mode de présentation de cette pathologie et par conséquent sa prise en charge.

# RESUME

## RESUME

Le méga uretère primitif obstructif de l'adulte est une dilatation congénitale de l'uretère secondaire à une obstruction fonctionnelle de sa partie terminale.

L'intérêt de ce travail est d'analyser les particularités diagnostiques et thérapeutiques de cette affection chez l'adulte, à travers une étude rétrospective de 4 cas colligés entre 2003 et 2007.

La moyenne d'âge de nos malades est de 28 ans .Le sex-ratio est de 3 femmes / 1 homme. Les patients ont été admis dans un délai de 5 mois-5 ans (2 cas) et de 12 ans (2 cas) pour lombalgies (2 cas) et coliques néphrétiques (2 cas).

L'échographie rénale et pelvienne a été réalisée dans tous les cas. Elle avait objectivé une UHN unilatérale (3 cas), bilatérale (1 cas), majeure (2cas), modérée (2 cas), associée à des lithiases calicielles moyennes (1cas). Elle avait révélé aussi une dilatation urétérale (1 cas), associée à des lithiases enclavées au niveau du bas uretère (1cas). L'UIV avait permis de poser le diagnostic et d'évaluer le retentissement dans tous les cas, des lithiases urinaires ont été retrouvées dans 2 cas. La fonction rénale était normale dans tous les cas et l'ECBU avait révélé une infection urinaire à Escherichia coli sensible à la Norfloxacin.

Le traitement chirurgical a été effectué chez tous les patients. Une résection de la radicelle a été réalisée avec réimplantation selon HENDREN (2 cas), et POLITANO-LEADBETTER (2 cas). Le drainage de la voie excrétrice a été effectué par une sonde urétérale JJ qui sera enlevée après 3 mois.

Les suites post opératoires étaient simples dans 3 cas. A long terme, 3 malades ont été perdus de vue, une malade a été vue après un an, le contrôle radiologique avait montré la persistance d'une légère hypotonie des cavités excrétrices.

Le méga uretère primitif obstructif de l'adulte est une maladie rare à prédominance masculine. Il est souvent diagnostiqué à un stade tardif voire même au stade de complications. L'UIV et l'échographie sont les deux examens clé du diagnostic, parfois l'UROIRM en cas d'insuffisance rénale. Son traitement est chirurgical et son pronostic dépend du diagnostic précoce et du degré de l'atteinte rénale.

## SUMMARY

The obstructive primitive megaureter of the adult is a congenital dilation of the secondary ureter to a functional obstruction of its final part.

The interest of this work is to analyze the diagnostic and therapeutic characteristics of this affection in the adult. Through a retrospective study of 4 cases collected between 2003 and 2007.

The average age of our patients is 28 years. The sex-ratio is of 3 women/1 man. The patients were allowed in the majority of the cases within a time between 5 months-5 years (2 cases) and 12 years(2 cases) for lumbagos (2 cases) and renal colic ( 2 cases).

Renal and pelvic echography was carried out in all cases. It had objectified a unilateral Hydronephrosis (3 cases), a bilateral hydronephrosis(1 case), major (2cases), moderated (2cases) associated average tract calculis (1case). It had also revealed a dilate of ureter (1 case), associated calculis wedged on the level of bottom ureter (1case). The IVU had made it possible to pose the diagnosis and to evaluate the repercussion in all cases. Urinary calculis were found in 2 cases. The renal function was normal in all cases and the culture and sensitivity had revealed a urinary infection with *Escherichia coli* sensitive to Norfloxacin.

The surgical treatment was carried out among all patients. A resection of the rootlet was carried out with reimplantation according to HENDREN (2 cases), and according to POLITANO-LEADBETTER (2 cases). The drainage of the way tract was carried out by a probe of ureter JJ which will be removed after 3 months.

The postoperative continuations were simple in the 3 cases. In the long run, 3 patients were not seen after. A patient was seen after one year, radiological control had shown persistent mild hypotonia excretory cavities.

The obstructive primitive megaureter of the adult is a rare disease with male prevalence. It is often diagnosed at a late stage and even at the stage of complications. The IVU and echography are the two key examinations of the diagnosis, sometimes the RMI in the event of renal insufficiency. Its treatment is surgical and its forecast depends on the early diagnosis and the degree of the renal attack.



## ملخص

توسع الحالب عند البالغ هو توسع خلقي للجزء الختامي للحالب. الهدف من هذا العمل هو تحليل الخصائص التشخيصية و العلاجية لهذا المرض عند الكبار. أجريت دراسة من خلال 4 حالات اختيرت بين 2003 و 2007. متوسط عمر المرضى هو 28 سنة. نسبة الجنس هي 3 نساء/1 رجل. المرض عرف في معظم الحالات في غضون فترة بين 5 أشهر و 5 سنوات (حالتين) و 12 سنة (حالتين)، عن طريق آلام الظهر (حالتين) و المصع الكلوي (حالتين).

الفحص بالصدى نفذ في كل الحالات. وكان التوسع الكلوي الموحد (3 حالات) و الثنائي (حالة)، القوي (حالتين)، المتوسط (حالتين) ، المرتبط بالأحجار (1 حالة). كما انه كشف عن التوسع الحالب (1 حالة)، يرتبط بالأحجار على مستوى الحالب السفلي (1 حالة) . حقن الوردوغرافي مكنت من التشخيص والتقييم في كل الحالات. الأحجار كانت في حالتين. وظيفة الكلي بقيت سليمة في كل الحالات و الكشف عن الجراثيم مكن من كشف عن الإصابة البولية اشيريشيا كولي التي عولجت بالنورفلوكساسين. الجراحة اجريت لجميع المرضى. التقطيع السفلي للحالب اجريت استنادا الى هيندرن (حالتين) و بوليتانو ليد بيتر (حالتين). الصرف البولي عن طريق انبوب بشكل ج سيتم ازالتها بعد 3 أشهر.

الاستمرار في ما بعد الجراحة بسيطة في 3 حالات. و على المدى البعيد، 3 مرضى غفل عن تطور حالتهم ومريضة روقبت بعد سنة بالصور الإشعاعية التي أظهرت استمرار طفيف لتوسع التجايف المطرحة.

توسع الحالب عند البالغ هو أمر نادر منتشر عند الذكر. وكثيرا ما تم الكشف عنه في مرحلة متأخرة وحتى في مرحلة المضاعفات. الحقن الوردوغرافي و الفحص بالصدى هما العنصران الرئيسيان للفحص والتشخيص ، أحيانا التصوير الوردوغرافي في حالة القصور الكلوي. العلاج جراحي والتوقع يعتمد على التشخيص المبكر ومدى الإصابة الكلوية .

# **BIBLIOGRAPHIE**

1. ELAFOU M

Méga uretère chez l'enfant.

*THESE N °3315, 2004, CAEN*

2. BONA C.

Méga uretère chez l'enfant.

*THESE N°3315, 2004, CAEN*

3. TATLISEN A, EKMEKCIOGLU O.

Direct nipple ureteroneocystostomy adults with primary obstructed megaureter.

*J.Urol.march 2005,vol173.p:877-880.*

4. WILLIAMS D.I., HULME-MOIR I.

Primary obstructive megaureter.

*Br.J.Urol. 1970, 42 (2), 140-149.*

5. MERLINI E .SPINA P

Primary non refluxing megaureter

*J.Ped.Urol 2005.vol1.p; 409-417.*

6. MOLLARD P

Les méga uretères.

*Précis d'urologie de l'enfant, éd Masson 1980,41-66.*

7. HEMAL, A.K, ANSARI M.S, DODDAMANI D, GUPTA N.P.

Symptomatic and complicated adult and adolescent primary obstructive megaureter. Indications for surgery : analysis, outcome, and follow-up.

*Urology, 2003, 61(4), 703-705.*

8 . DORAIRAJAN LN, HEMAL AKGUPTA NP, WADHAWA SN.

Primary obstructive megaureter in adults:need for an aggressive management strategy.

*Int.Urol.Neph, 1999, 31(5), p.633-641.*

9. BISHOFF P.KASS EJ.

Réimplantations du méga uretère.

*Br.J.Urol.* 1978, 50.

10 .CAULK J.R

Megaloureter.

J.U. 1923,9.

11. BONDILLE P.

Nouvelle approche du méga- uretère.

Thèse LILLE, 1983, N° 83.

12. LEADBETTER W, LANCLIN N

The physiology of megaureter

*J.Urol.* 1973,109.

13. BISCHOFF P.

Megaureter.

*Br.J.Urol.*,1976,29.

14. SWENSON O, FISTER JW

The relation of megacolon and megaureter

NEW ENG .J.MED,1966,263.

15. MAGDER

La bipartition vésicale.

ASS.FR.UROL, 1963, MASSON

16. HOMSEY N. JONSTON J

Reconstitution surgery of MU.

BR.J.UROL, 1967, N°1,17.

17. COHEN J.

Uretero-cystoneostomie in the widely dilated ureter.

*J.Urol* , 1975, 6, 1.7.

18. KING L.R.

Megaloureter: definition, diagnosis and management.

*J.Urol.*, 1980, 123(2), 222-223.

19. MANGIN PH.

Les malformations urogénitales: rappel embryologique.

*EMC, Urologie*, 1988, 18-157-R-10.

20. ALCARAZ A., VINAIXA F., TEJEDO-MATEU A., FORES M.M., GOTZENS V., MESTRES C.A. et Al.

Obstruction and recanalization of the ureter during embryonic development.

*J.Urol.*, 1991, 14(2) , 410-416.

21. RUANO-GIL D., COCA-PAYERAS A., TEJEDO-MATEU A.

Obstruction and normal recanalisation of the ureter in the human embryo. Its relation to congenital ureteric obstruction.

*Eur.Urol.*, 1975, 1(6), 287-293.

22. JUSKIEWENSKI S, GUITARD J., MOSCOVICI J. TM TF

Embryologie de l'appareil urinaire.

*Encycl Med Chir (E.M.C), Néphrologie-Ur'ologie*, 18-002-A-10, 1995.

23. BEURTON D.

Le méga uretère obstructif primitif de l'enfant et de l'adulte.

*J.Urol. (Paris)*, 1983, 89(6), 375- 377.

24. BAJPAIM, PRATAPA.

Angiotensin converting enzym gene polymorphism in asian indian children with congenital uropathy.

*J.Urol.feb2004.171*, 838-840.

25. HOHENFELLNER K, HUNLEY T, SCHLOEMER C, BRENNER W.

Angiotensin type 2 receptor is important in the normal development of the ureter.

*Pediatr.Nephrol.1999apr, 13(3):187-91.*

26. RIGOLI L, CHIMENZ R, DI BELLA C, CAVALLARO E, CARUSO R, BRIUGLIA S, FEDE C, SALPIETRO CD.

Angiotensin-converting enzyme and angiotensin type 2 receptor gene genotype distributions in Italian children with congenital uropathies.

*Pediatr Res. 2004 Dec; 56(6):988-93. Epub 2004 Oct 6.*

27. ICHIKAWA CI, POPE J C, BROCK J W, ADAMS MC, STEPHENS FD.

How they big and how they end. Classic and news theories for development and deterioration of congenital anomalies of kidney end urinary tract. (CAKUT)

*J.Am.Soc.Nephrol.2006, 10:2018-2028.*

28. GREGOIR W., TRIBOULET J.P.

La vascularisation de l'uretère normal et de l'uretère dilaté.

*J.Urol.Nephrol., 1973,79(12pt2),538-545.*

29. HANNA M.K, JEFFS RD, STURGESS J.M, BARKIN M.

Ureteral structure and ultrastructure .part 5.the dysplastic ureter.

*J.UROL.1979B, 122,796.*

30. JUSKIEWENSKI S., VAYSSE P.H., MOSCOVICI J., DE GRAEVE P, GUITAR.J.

The uretero-vesical junction.

*Anat.Clin., 1984,5(4) 251-259.*

31. GREGOIR W., DEBLED G.

L'étiologie du reflux congénital et du mégauretère primaire.

*Urol.Int., 1969,24 (2) ,119-134.*

32. SORET JY, LENORMAND L

Méga uretères primitifs.

*EMC, 1989,18158-E-10,5ème éd.*

33. MACLELLAN D.L., RETIK B.R.,BAUER S.B.,DIAMOND D.A.,ATALA A.,MANDELL J, et Al.

Rate and predictors of spontaneous resolution of prenatally diagnosed primary non refluxing megaureter.

*J.Urol.,2002,168 (5),2177-2180.*

34. BUZELIN J.M.,LE NORMAND L

Physiologie et exploration fonctionnelle de la voie excrétrice supérieure.

*Prog.Urol., 1991,1(4) ,615-656.*

35. L.LENORMAND, JM.BUZELIN, O.BOUCHOT, J.RIGAUD, G.KARAM.

*VOIE EXCRETRICE SUPERIERE :PHYSIOLOGIE ET PHYSIOPATHOLOGIE DES OBSTRUCTIONS ET EXPLORATIONS FONCTIONNELES .*

*ANNALES D'UROLOGIE39(2005)30\_48.*

36. PFISTER R, HENDREN WH

Primary megaureter in children and adults

*Urology, 1978, 1212:160-176.*

37. ROLAND J.

Histologie de la voie excréto-urinaire.

*E.M.C, 1993, 18-003-b-10.*

38. TANAGHO E.A, SMITH D.R.,GUTHRIE T.H.

Pathophysiology of functional ureteral obstruction .

*J.Urol.1970, 104 (1), 73-88*

39. DELAKAS D, DASKALOPOULOS G, KARYOTIS I, METAXARI M, CRANIDIS A.  
Giant ureteral stone in association with primary megaureter presenting as an  
Acute abdomen.  
*Eur J Radiol. 2002 Feb; 41(2):170-2*
40. SHEAH KBJ, SKHYIP, JOSEPH VT.  
Clinics in diagnostic imaging  
*Singapore.med.J, 2001, vol42 (5):233-237*
41. MCKINNON K.J., FOOTE J.W., WIGLEWORTH F.W., BLENNERHASSE J.B.  
The pathology of the adynamic distal ureteral segment.  
*J.Urol. 1970, 103 (2), 134-137.*
42. NOTLEY R.G.  
Electron microscopy of the primary obstructive megaureter.  
*Br.J.Urol. 1972, 44 (2) 229-234*
43. MCLAUGHLIN A.P, PFISTER R.C, LEADBETTER W.F, SALZSTEIN S.L, KESSLER W.O.  
The pathophysiology of primary megaloureter.  
*J.Urol. 1973, 109 (5), 805-811.*
44. TOKUNAKA S, GOTOH T, KOYANAGI T, MIYABE N.  
Muscle dysplasia in megaureters .  
*J.Urol., 1984, 131 (2), 383-390.*
45. DIXON JS, JEN PY, YEUNG CK, GOSLING JA.  
The vesico-ureteric junction in three cases of primary obstructif megaureter  
associated with ectopic ureteric insertion.  
*Br.J.Urol. 1998, 81(4):580-4.*
46. LEE, B.R, SILVER R.I, PARTIN A.W, EPSTEIN J.I, GEARHART J.P.  
A quantitative histologic analysis of collagen subtypes: the primary obstructed  
and refluxing megaureter of childhood.  
*Urology, 1998, 51 (5) ,820-823*



47. SANCHEZ A.P.S., FRAILE A.G., BRANTOT A.A., VAZQUEZ F.L., GOENECHEA A.E.  
Diuresis renography in the diagnosis and follow-up of non obstructive primary megaureter.  
*Eur.J.Pediatr.Surg.*, 1995,5(6),338-341.
48. GRAPIN,C.,AUBER P.,de VRIES P.,audry g.,HELARDOT P.  
Postnatal management of urinary tract anomalies after antenatal diagnosis.  
*J.Gynecol.obstet.Biol.Reprod.* 2003, 32(4), 300-313.
49. NICOTINA P.A, ROMEO C, ARENA F et AL.  
Segmental up-regulation of transforming growth factor beta in the pathogenesis of primary megaureter :an immunohistochemical study .  
*Curr.Opin.Urol.*1998jul, 8(4);338.
50. SCHULMAN C  
Developpement of the innervation of the ureter  
*Eur.Urol.*1975, 1-46.
51. CAIONE P, CAPOZZA N, ASILI L, LAIS A. MATARAZZO E.  
Is primary obstructive megaureter repair at risk for controlateral reflux?  
*J.Urol.*, 2000,164 (3 pt 2) ,1061-1063.
52. ALFREDO LAFIANZA  
Blind megaureter with ipsilateral renal agenesis and mullerian anomaly  
*Clinical imaging* 2001, vol:3 n:3.
53. BEURTON D.  
Chirurgie du MUOP DE L'enfant ou de l'adulte.  
*E.M.C.tech.chir.urol.gyn*, 4-11-09,41135.
54. PETERS C.A, CARR M.C, LAIS A, RETIK A.B, MANDELL J.  
The responce of the fetal kidney to obstruction.  
*J.Urol.* 1992, 148(2pt2), 503-509

55. SMITH E.D, CUSSEN L.J, GLENN J, HENDREN W.H, JEFFS R,D , JOHNSTON J.H et Al.  
Report of working party to establish an international nomenclature for the large ureter.  
*Birth Defects Orig.Artic.Ser. 1977, 13(5), 3-8.*
56. JOFFRE F, ROUSSEAU H.NOMBLOT C.  
Imagerie de l'appareil urinaire.  
*EMC, 1990.18.030-A-10.*
57. EBEL K.D.  
Uroradiology in the fetus and newborn: diagnosis and follow-up of congenital obstruction of the urinary tract.  
*Pediatr.Radiol. 1998, 28 (8), 630-635.*
58. SHOKEIR A.A.,PROVOOST A.P.,EL-AZAB M.,DAWABA M.,NIJMAN R.J.M.  
Renal Doppler ultrasound in children with obstructive uropathy : effect of intravenous normal saline fluid load and furosemide  
*J.Urol. 1996, 156(4), 1455-1458.*
59. BLICKMAN J.G., LEBOWITZ R.L.  
The Coexistence of a primary megaureter and reflux.  
*Am.J.Roentgenol. 1984, 143(5),1053-1057*
60. O'REILLY P., AURELL M., BRITTON K., KLETTER K., ROSENTHAL L., TESTA T.  
Consensus on diuresis renography for investigating the dilated upper urinary tract.  
*J.Nucl.Med. 1996, 37 (11),1872-1876.*
61. SUMMARIA V, MINORDI LM, CANADE A, SPECA S.  
Megaureter and ureteral valves.  
*Rays. 2002 Apr-Jun;27(2):89-91.*

62. VIVELLE C., DURAND DE GROSSOUVRE P.  
Les échecs de la chirurgie réparatrice dans les mégauretères primitifs chez l'enfant.  
*Chir.Pediatr.*, 1980, 21(2) ,125-131.
63. KOFF S.A, PELLER P.A, YOUNG D.C,POLLIFRONE D.L.  
The assessment of obstruction in the newborn with unilateral hydronephrosis by the size of the opposite kidney.  
*J.Urol.* 1994,152 (2 pt 2), 596-599.
64. FONTAINE E, BEN MOUELLIS, BEURTON D.  
Chirurgie du méga uretère obstructif primitif de l'enfant ou de l'adulte.  
*E.M.C. techniques chirurgicales, urologie, 2003 janv, 41-135*
65. BISERTE J.  
Le traitement chirurgical du méga uretère primitif.  
*Prog.Urol.* 1997, 7(1), 112-119
66. AKSNES G, IMAJI R, DEWAN PA.  
Primary megaureter: results of surgical treatment.  
*ANZ J Surg.* 2002 Dec; 72(12):877-80.
67. MORTELL A, FOURCADE L, SOLARI V, PURI P.  
Bilateral megaureters in the Adriamycin rat model.  
*Pediatr Surg Int.* 2005 Mar;21(3):212-6. Epub 2004 Dec 2.
68. HENDREN W.H.  
Technical aspects of megaureter repair .  
*Birth Defects Orig.Artic.Ser,* 1977, 13(5)21-33
69. KALICINSKI Z.H, KANZI J, KOTARBINSKA B, JOSZT W.  
Surgy of megaureters.Modification of HENDREN's operation.  
*J.Pediatr.Surg,* 1977,12(2),183-188

70. OSSANDON F, ROMANI MV, TORRE M.  
Modified technique of ureteroplasty for megaureter in children.  
*J.Urol.* 2005, 174, 1417-20
71. FRETZ PC, AUSTIN JC, COOPER CS, HAWTREY CE.  
Long-term outcome analysis of Starr plication for primary obstructive Megaureter.  
*J Urol.* 2004 Aug; 172(2):703-5.
- 72 .AVEROUS M., BISERTE J., DORE B.  
Méga uretère.  
*Rapport du congrès 1998 de l'Association Française d'Urologie .*
73. STEVEN P.LAPOINTE  
Modifie LICH GREGOIR ureteral reimplantation :experience of canadeen center  
*J.Urol* 1998 vol: 189.p:1662-1664.
74. BARROU B, BITKER M.O, CHATELAIN C.  
Réimplantations urétéro-vésicales anti-reflux.  
*Encycl Med Chir, Techniques chirurgicales, Urologie- gynécologie, 41133,1990.*
75. PLATT J.F.,RUBIN J.M.,ELLIS J.H.  
Acute renal obstruction :Evaluation with intrarenal duplex doppler and conventional US.  
*Radiology, 1993,186(3) ,685-688.*
76. COHEN J.  
Uretero-cystoneostomie in the widely dilated ureter.  
*J.Urol, 1975, 6, 1.7.*
77. CENDRON J., MELIN Y.  
Réimplantation urétérale avec fixation de la vessie au psoas (vessie psoïque).  
*Chir.Pediatr., 1987,28(1) ,43-47*

78. GEARHART J.P, WOOLFENDEN K.A.

The vesico-psoas hitch as an adjunct to megaureter repair in childhood.

*J.Urol.*, 1982, 127 (3), 505-507).

79. JABY O., LOTTMANN H., BONNIN F., WEISGERBER G., EL GHONEIMI A., AIGRAIN Y.

Méga uretère primitif obstructif : réimplantation sur vessie psoïque de première intention.

*Ann.Urol.(Paris)*, 1998, 32 (4), 197-201

80. MIDDLETON R.G.

Routine use of the psoas hitch in ureteral reimplantation .

*J.Urol.*, 1980, 123 (3) , 352-354

81. HANNA M.K., JEFFS R.D.

Primary obstructive megaureter in children .

*Urology*, 1975, 6(4), 419-427

82. WILLE S. VON KNOBLOCH R. JOCHEN KLOSE K. HEIDENREICH A. HOFMANN R.

Magnetic resonance urography in pediatric urology.

*Scand.J.Urol.Nephrol.* 2003, 37:16-21

83. MUNGNIRANDR A, ZEEH U.

Results of surgical repair of primary obstructive megaureter

*J Med Assoc Thai.* 2006 Mar;89(3):329-33.

84. PETERS C.A, MANDELL J, LEBOWITZ R.L, COLODNY A.H, BAUER S.B, HENDREN W.H et Al.

Congenital obstructed megaureters in early infancy: diagnosis and treatment.

*J.Urol.*, 1989, 142 (2 pt2), 641-645.

85. ANSARI.M.S, MANDHANI A, KHURANA N, KUMAR A.

Laparoscopic ureteral reimplantation with extracorporeal tailoring for megaureter : a simple technical nuance .

*J.Urol*, dec2006, vol: 176, p: 2640-2642

86. DODAT H, HERMELIN B, POUILLAUE J.M, TAKVORIAN PP, PAULHACJ.B, CHAPPUIS J.P.

Résultats chirurgicaux des réimplantations urétéro-vésicales chez l'enfant. A propos de 356 cas en 11 ans (soit 629 uretères Réimplantés).

*J.Urol. (Paris), 1987, 93(3), 131-136*

87. BEN MEIR D.

Reimplantation of obstructif megaureter with or without tailoring

*J.Ped.Urol 2006 , vol2 (178-181).*

88. VIVELLE CH

Le méga uretère congénital de l'adulte

*J.Urol, 1990 N°2.*

89. JOHNSTON J.H, FARKAS A.

The congenital refluxing megaureter: experiences with surgical reconstruction.

*Br.J.Urol., 1975,47(2),153-159*