

UNIVERSITE SIDI MOHAMMED BEN ABDELLAH  
FACULTE DE MEDECINE ET DE PHARMACIE  
FES



Année 2010

Thèse N° 005/10

# LA VENTRICULOCISTERNOSTOMIE (A propos de 36 cas)

THESE  
PRESENTEE ET SOUTENUE PUBLIQUEMENT LE 02/02/2010

PAR  
Mlle. BAKALI ILHAM  
Née le 21 Mars 1983 à Meknès

POUR L'OBTENTION DU DOCTORAT EN MEDECINE

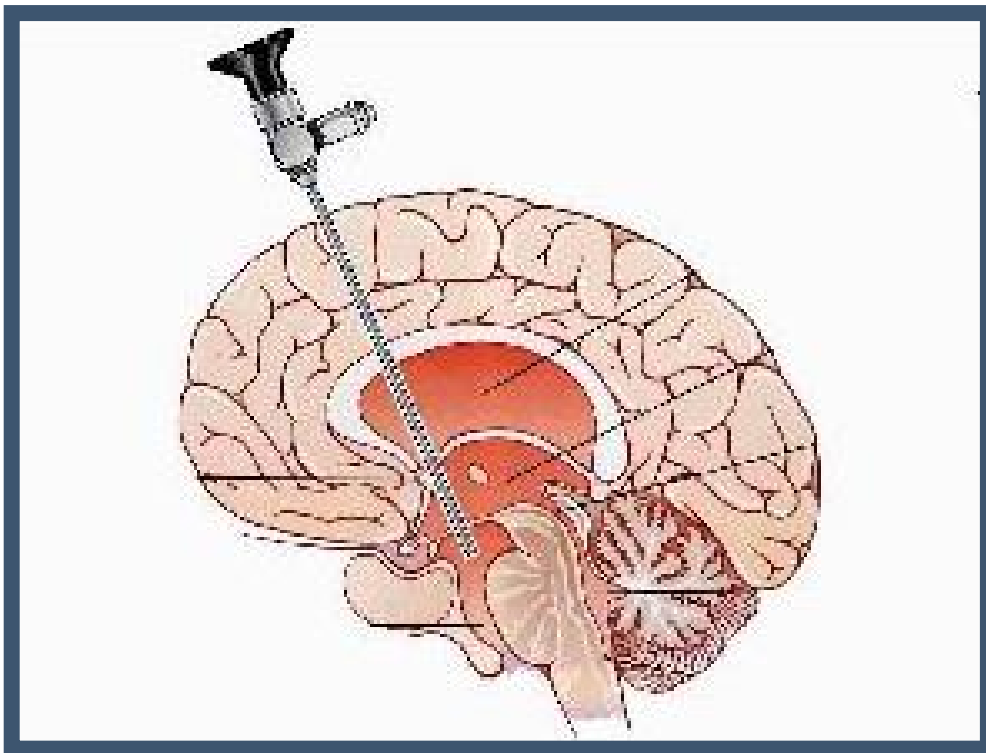
## MOTS-CLES :

Ventriculocisternostomie - Endoscopie - Troisième ventricule  
Hydrocéphalie obstructive

## JURY

M. CHAKOUR KHALID.....	PRESIDENT
Professeur d'Anatomie	
M. CHAOUI EL FAIZ MOHAMMED.....	RAPPORTEUR
Professeur de Neurochirurgie	
M. HIDA MOUSTAPHA.....	} JUGE
Professeur de Pédiatrie	
M. KHATOUF MOHAMMED.....	
Professeur agrégé d'Anesthésie réanimation	
M. BELAHSEN MOHAMMED FAOUZI.....	
Professeur agrégé de Neurologie	

# PLAN

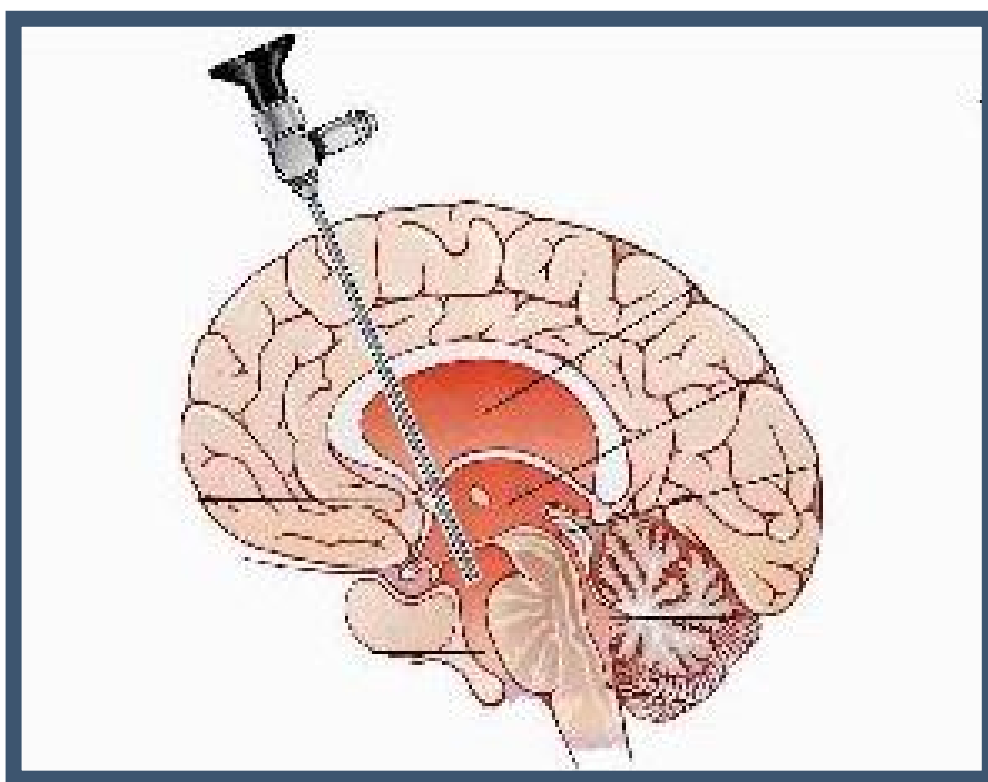


INTRODUCTION .....	
HISTORIQUE .....	
1_HISTOIRE DE LA VCS .....	
a-PIONNIER DE L'ENDOSCOPIE INTRACRANIENNE .....	
b-EVOLUTION DES ENDOSCOPES .....	
ANATOMIE RADIOLOGIQUE .....	
I_SYSTEME VENTRICULAIRE .....	
II_PLEXUS CHOROIDE .....	
III_CITERNES CEREBRALES .....	
IV_MEMBRANE DE LILIEQUIST .....	
PHYSIOLOGIE.....	
A_RAPPELL PHYSIOLOGIQUE DE LCS.....	
1_SECRETION .....	
2_CIRCULATION .....	
3_RESORPTION .....	
4_COMPOSITION .....	
B_DEFINITION DE L'HYDROCEPHALIE.....	
C_CLASSIFICATION .....	
PHYSIOPATHOLOGIE.....	
I_DEVELOPPEMENT DE L'HYDROCEPHALIE .....	
II_PHASE AIGUE DE L'HYDROCEPHALIE .....	
III_PHASE CHRONIQUE DE L'HYDROCEPHALIE .....	
PATIENT ET METHODES .....	
RESULTATS.....	
TECHNIQUE.....	
A_MATERIEL UTILISE .....	
B_ETAPES DE L'INTERVENTION .....	
C_ABORD DU V3.....	
D_CONTRE INDICATION DE LA VCS .....	
DISSCUSION .....	
CONCLUSION .....	
RESUME .....	
BIBLIOGRAPHIE.....	

## LISTE DES ABREVIATION

- V3 : troisième ventricule.
- V4 : Quatrième ventricule.
- LCS : liquide cérebrospinal.
- VCS : ventriculocisternostomie .
- HT : hydrocéphalie triventriculaire .
- PTRP : processus tumorale de la région pinéale.
- Tm FCP : tumeur de la fosse cérébrale postérieure.
- SD HTIC : syndrome de l'hypertension intracrânienne.
- OP : œdème papillaire.
- SAS : sténose de l'aqueduc de Sylvius.
- M : masculin .
- F : féminin.
- BAV : baisse de l'acuité visuelle.

# INTRODUCTION



La chirurgie actuelle vise la réduction de la mortalité et de la morbidité liée à l'acte chirurgical. Afin d'atteindre cet objectif ; de nouvelles techniques d'intervention ont vu le jour.

En neurochirurgie ; un nouveau concept est né, est celui de la neurochirurgie mini invasive qui englobe la neuroendoscopie dont la VCS représente la technique endoscopique largement utilisé chez l'adulte et l'enfant ; elle représente le traitement de choix des hydrocéphalies obstructives soient acquises ou d'origine congénitale.

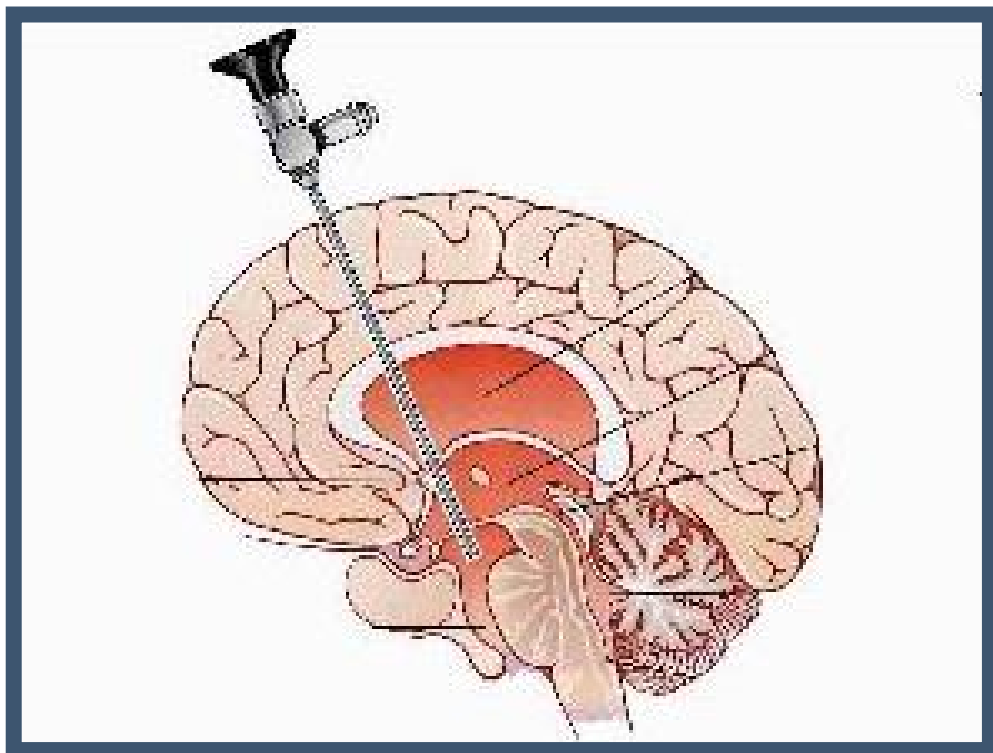
Son but est de mettre en communication le troisième ventricule et les espaces sous arachnoïdiens au niveau de la citerne interpédonculaire par perforation du plancher ventriculaire.

L'avantage de cette technique est d'éviter les risques infectieux et mécaniques liés à l'implantation d'une prothèse, et de rétablir une circulation du LCS proche de la normale.

Il nous a apparu intéressant de faire une mise au point sur cette technique au service de neurochirurgie de CHU Hassan II de Fès.

Nous avons procédé à une étude rétrospective de 36 cas qui ont bénéficiés de cette technique au service de neurochirurgie du CHU Hassan II de Fès ; durant la période du mois de janvier 2003 au mois du Juin 2009. Nous mettons en relief l'apport de cette nouvelle technique dans le traitement de certaines formes de l'hydrocéphalie ainsi nous mettons en évidence l'expérience du service en matière de la prise en charge des patients hydrocéphales traités par cette technique.

# HISTORIQUE



## 1 HISTOIRE DE LA VCS :

La VCS est devenu en quelques années le traitement de référence de l'hydrocéphalie non communicante dans la majorité des services de neurochirurgie ; toutefois cette technique est née au début du vingtième siècle et ce sont les avancés techniques de l'endoscopie qui ont permis son renouveau.

### a\_pionniers de l'endoscopie intracrânienne :

L'histoire de l'endoscopie neurochirurgicale est intimement liée à celle du traitement de l'hydrocéphalie.

Le concept de visualisation des cavités du corps humains au travers d'orifices naturels ou de petites incisions a vu le jour en 1806 avec BOZZINI

(1) Qui a réalisé la première invention sous endoscopie ; avec une lumière de bougie dirigée par des miroirs placés à 45°. Cette technique était alors utilisée pour l'étude de l'urètre et du rectum. En 1879 avec l'invention de l'ampoule électrique par THOMAS EDISON et l'invention du cystoscope par NITZE, l'ère de l'endoscopie débute vraiment.

La première tentative d'ablation des plexus choroïdes pour traiter une hydrocéphalie communicante n'a pas été réalisé par un neurochirurgien ; mais, par un chirurgien urologue de Chicago ; VICTOR DOWN LESPINASS qui (2,3,4,5) en 1910 coagula les plexus choroïdes de deux enfants hydrocéphales en utilisant un cystoscope pédiatrique, l'un est décédé en post opératoire, l'autre a survécu cinq ans (1,6,7).

WALTER DANDY reprit dès 1918 le principe de plectomie chez cinq patients. L'écarteur nasal introduit dans le carrefour ventriculaire, utilisé pour les quatre premiers cas fut remplacé en 1922 ; pour le dernier cas publié par DANDY, par un



cystoscope rigide de KELLY .C'est à cette occasion qu'il créa pour la première fois le terme de ventriculoscopie (8, 2,9).

En 1922, DANDY propose une approche sous frontale pour ouvrir le plancher du troisième ventricule, sacrifiant un nerf optique.

C'est MIXTER (2 ,10) qui le 6 Février 1923 réalisa la première vcs en utilisant l'uréthroscope par la fontanelle d'un enfant de 9mois présentant une hydrocéphalie. Un produit de contraste était au préalable injecté dans la corne frontale des ventricules et sa présence dans les espaces sous arachnoïdiens lombaire était la preuve de la première VCS réalisée.

En 1923, FAY et GRAND réalisent les premières photographies endoscopiques des ventricules (2 ,6 ,11).

C'est pour palier au problème de l'effondrement corticale que douze ans plus tard, PUTMAN puis SCARFF introduisent le principe de l'électrocoagulation sous l'eau et rapportèrent de bons résultats grâce à cette innovation technique (2,12).

En 1970 ; trente cinq ans après ses premiers essais, SCARFF concluait que l'intérêt de la coagulation des plexus choroïdes par voie endoscopique ne réside pas seulement dans le faible taux de mortalité opératoire ou dans le taux élevé de guérison ; mais surtout dans le faible taux de complication tardives et le taux élevé de survie à long terme (13,14 ,15).

PUTMAN en 1943 modifie l'urétroscope utilisé par MIXTER pour le rendre plus propice à la navigation dans les ventricules ; il utilise ce ventriculoscope pour la coagulation des plexus choroïdes, et a déclaré que cette technique réduit régulièrement la pression intracrânienne(16).

En 1942 ; SCARF (13,17) ; a utilisé un système d'irrigation afin de prévenir le collapsus ventriculaire ; il rapporte ses résultats chez 20 patients traités par coagulation endoscopique des plexus choroïdes.

Les résultats ont été jugés satisfaisants avec un taux de mortalité inférieure à 15%.Ce taux a pu être ramené à 5% en quelque années grâce au progrès technique et à une meilleure sélection des cas.

En 1947, MC NICKLE (8, 6, 18) a rapporté une technique percutané pour perforé le plancher du troisième ventricule chez les patientes avec hydrocéphalie. Au départ il a effectué les procédures par une aiguille de ponction et d'un endoscope pour visualisation ; plus tard il n'employé que des films radiographiques pour la localisation et en abondant l'emploi de l'endoscope.

Néanmoins SCARFF (8) continua de travailler sur la neuroendoscopie du troisième ventricule publia ses résultats dans les années soixante.

En 1968 GUIOT et AL signalé que la vcs du troisième ventricule sous contrôle ventriculographique pourrait être sur et efficace (8).

Malgré les efforts réalisés par la suite pour améliorer ces techniques d'endoscopie ; les résultats à long terme sont mauvais et les taux de mortalité et de morbidité, inacceptables. La mauvaise qualité des optiques est la principale cause de ces mauvais résultats et même DANDY « le père de la neuroendoscopie » se détourne de cette technique (19).



Figure1 : WALTER DANDY ; le père de la neuroendoscopie (8)

Durant la deuxième moitié du vingtième siècle, l'intérêt pour la neuroendoscopie décline encore plus avec l'avènement des shunts implantables pour la dérivation du LCS qui offrent un taux de mortalité et de morbidité bien moindres(19).

### b\_ évolution des endoscopes :

Dans ces vingt dernières années ; plusieurs facteurs ont participé au renouveau de la VCS.

Les travaux de FOURESTIER et VULMIERE à l'institut d'optique de Paris en 1954 (20) sur les sources de lumière ont permis d'améliorer le matériel endoscopique en augmentant l'illumination tout en diminuant taille des endoscopes. Le principe adopté fut de placer la source lumineuse ; non plus à l'extrémité distale du tube endoscopique comme elle l'était auparavant ,mais à l'extérieure de celui-ci, dans un carter où son intensité ,beaucoup plus importante ,pouvait être modifiée à volonté. La lumière était ensuite conduite dans l'endoscope par une tige en silice de petit calibre qui permet de garder 88% de l'intensité initiale .Le flux lumineux traverse un filtre à infrarouge ; qui lui retire ses effets caloriques.

Vers 1960 ; HAROLD HOPKINS (20 ,21) Professeur d'optique appliqué à l'université de Reading en Grand Bretagne ; a remplacé l'ancien système de NITZE qui utilisait des lentilles de verre dans l'air par des lentilles d'air dans le verre. Celui-ci permet une transmission de lumière dix fois meilleure par rapport à l'ancienne et la réalisation de documents photographiques et cinématographiques.

Cette technique fut mise à profit par GUIOT qui entreprit d'exploiter les possibilités d'un endoscope « moderne » en neurochirurgie .Dés 1963 ;il rapportait son expérience de l'endoscopie pour la VCS, la ponction des kystes colloïdes et le contrôle endoscopique de la chirurgie des adénomes de l'hypophyse par voie rhino

septale(22,23) . A ce titre, GUOT peut être considéré comme un pionnier de l'endoscopie neurochirurgicale dans sa forme actuelle.

En 1973 FUKUSHIMA utilise un ventriculofibroscope souple avec canal de travail.

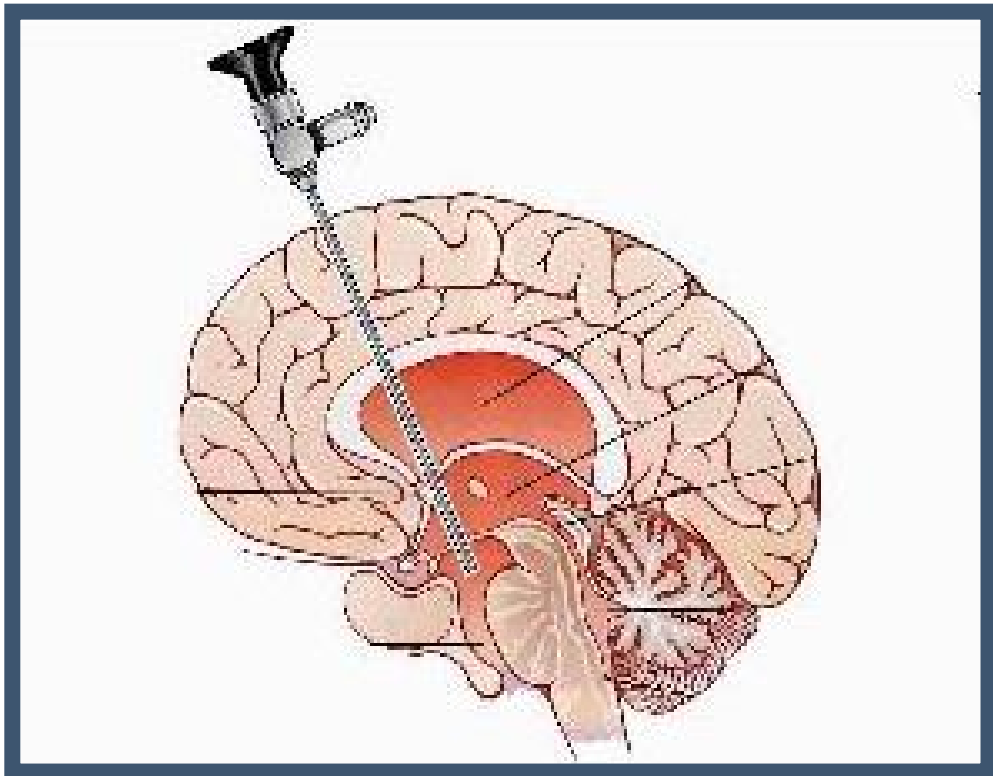
Le développement d'une caméra adaptable dans les années 80 a marqué le début de la chirurgie endoscopique moderne (6,8).

La première étude clinique importante concernant la vcs dans la prise en charge de l'hydrocéphalie a été publié par VRIES en 1978. En 1990 JONES et AL rapportent les différents types d'hydrocéphalies non communicantes qu'il est possible de traiter grâce à la vcs. Leur travail est devenu une référence en ce qui concerne les indications et l'évaluation post opératoire des VCS.

Tableau 1 : Chronologie de l'histoire de l'endoscopie. (1)

L'inventeur	L'année	La technologie
BOZZINI	1806	Conteneur oculaire pour une bougie reflété par un miroir à travers un tube.
DESORMAEU	1845	Introduction du mot « endoscopie »
NITZE	1865	Construction d'un appareil pour éclairage direct de organes creux.
EDISON	1879	Introduction de l'ampoule électrique à incandescence.
LESPINASSE	1910	Première endoscopie intra ventriculaire et la coagulation du plexus choroïde pour le traitement de l'hydrocéphalie.
DANDY	1922	Ventriculoscopie cérébrale : le père de la neuroendoscopie.
MIXTER	1923	Première vcs endoscopique du troisième ventricule.
DANDY	1932	Vcs endoscopique pour enlever le plexus choroïde pour le traitement de l'hydrocéphalie.
HOPKIN	1948	Invention des lentilles
GUIOT	1963	Utilisation de l'endoscope en approche sphénoïdale
Kennedy	1985	Introduction de l'endoscope en chirurgie sinusale.
CARRAU	1997	L'endoscopie dans les adénomes hypophysaires
KASSAM	2005	L'endoscopie en différent pathologies du crâne.

# ANATOMIE RADIOLOGIQUE



La VCS est la principale application de l'endoscopie intracrânienne. Ceci grâce au caractère cavitaire des ventricules qui en a fait les premiers candidats à une navigation endoscopique.

## I \_ SYSTEME VENTRICULAIRE : (24 ,25, 26 ,27 ,28)

### A\_ ventricules latéraux :

La majorité des interventions neuroendoscopiques se font par abord de la corne frontale du ventricule latérale droit, afin d'aborder le foramen de Monro ; il est donc essentiel de bien connaître les repères ventriculaires et leurs rapports avec les éléments vasculo-nerveux adjacents.

Pairs et symétriques, les ventricules latéraux sont creusés dans l'épaisseur des hémisphères, ils décrivent chacun une courbe en fer à cheval à concavité antérieure, qui circonscrit la convexité du noyau codé.

Chaque ventricule latéral est formé de cinq segments : une corne frontale ; une corne temporale, une corne occipitale ; un corps ventriculaire et un carrefour.

#### 1\_ corne frontale :

- Longue de 6 à 7 cm ; elle décrit une légère courbe à concavité externe, du bec du corps calleux au carrefour ventriculaire.

#### 2\_ corne ventriculaire :

- Sa paroi latérale est formée par le corps du noyau caudé.
- Sa paroi médiale est formée par le septum pellucidum en haut et par le corps du fornix en bas.

#### 3\_ corne temporale :

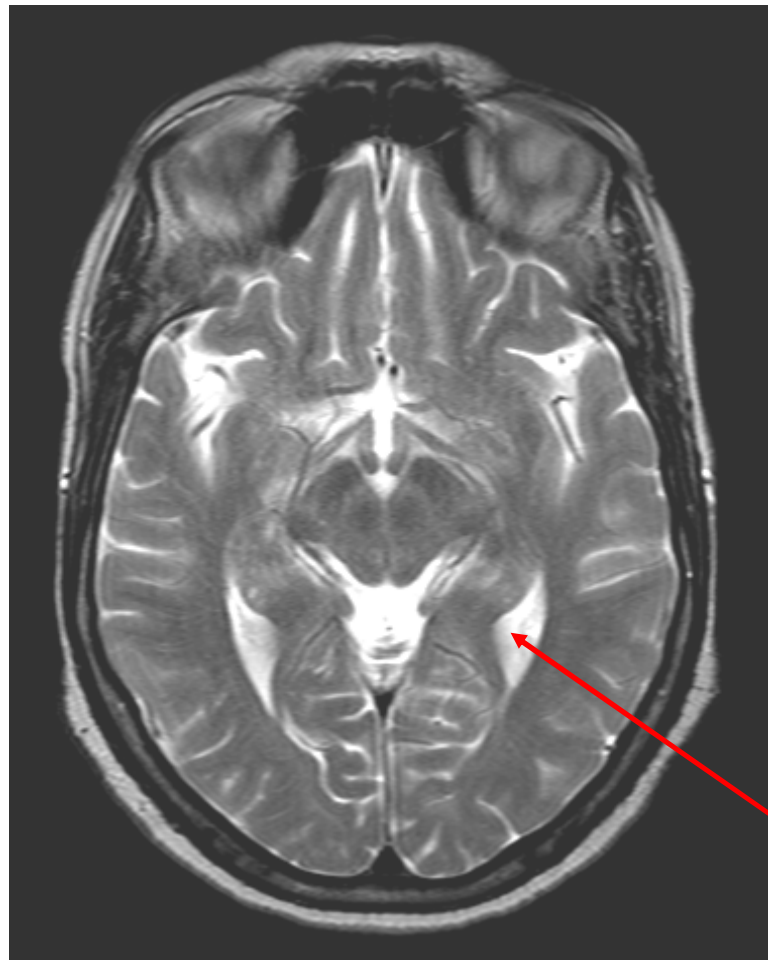
Longue de 3 à 4 cm, elle apparaît à la coupe comme un croissant à concavité inféro interne.

#### 4\_ corne occipitale :

La plus courte, elle mesure 2 cm.

Sa paroi supéro externe est formée par le tapetum.

Sa paroi interne est formée par le bulbe du corps calleux.



corne occipitale

Image N° 1 : IRM T2, en coupe axiale passant par la corne occipitale. (26)



### 5- carrefour ventriculaire :

Portion la plus large du canal ventriculaire, il est situé à l'union des trois cornes et limité :

- en avant : par le segment descendant du noyau caudé.
- en dehors : par le corps calleux.
- en dedans : par une lame épithéliale en rapport avec la fente de Bichat ; et refoulée vers la cavité par le plexus choroïde latéral.

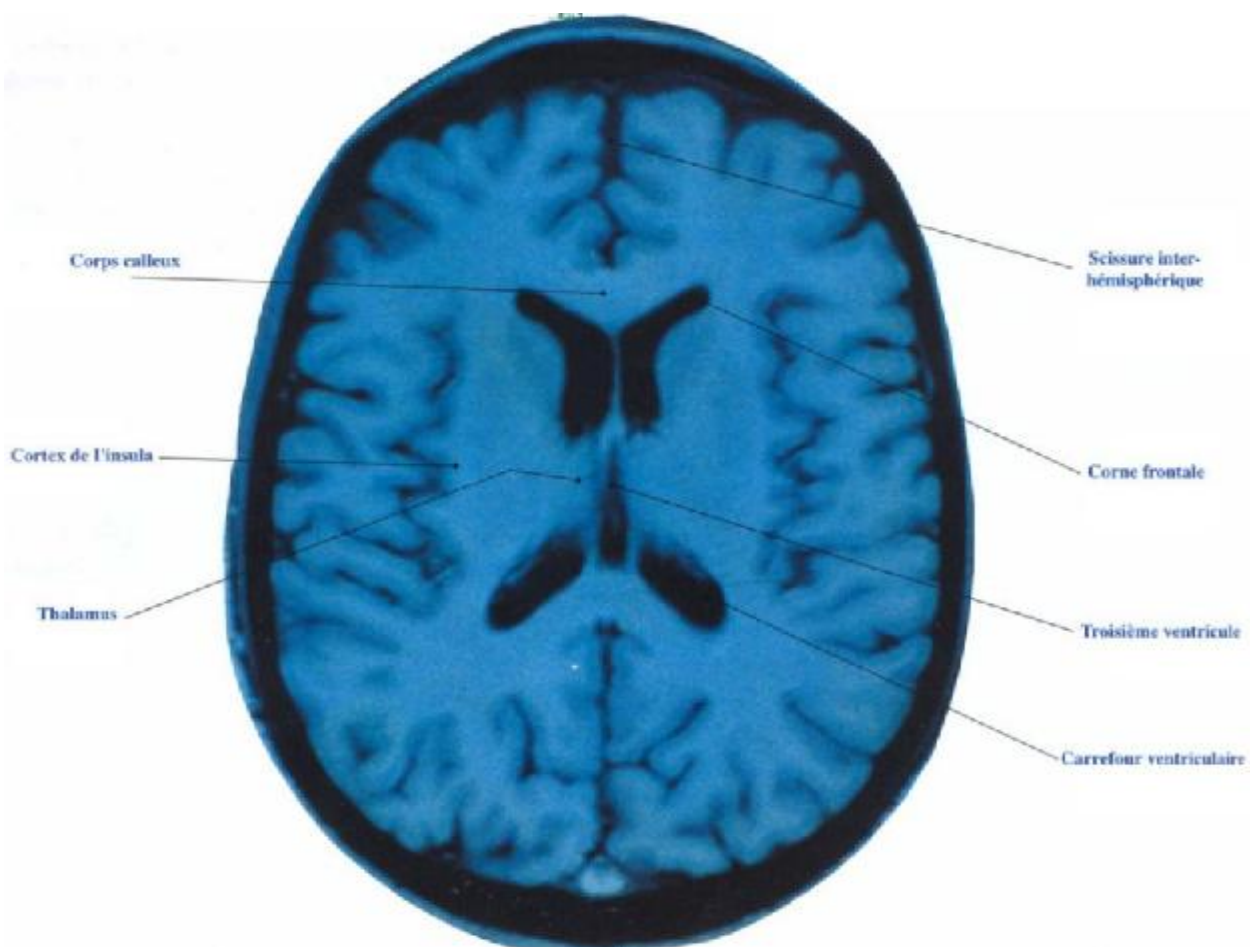


Image N°2 : IRM T1, en coupe axiale passant par les ventricules latéraux Et le carrefour ventriculaire. (24)

## B- FORAMEN DE MONRO (canal interventriculaire)

Il mesure 4 à 5 mm de long et 4 à 6 mm de diamètre.

Situé entre le thalamus et le trigone, le foramen de Monro a une forme variable en fonction de la taille de la partie antérieure du thalamus de chaque individu.

L'angle entre les deux canaux dans le plan frontal varie de 25° à 80°.

Dans le plan sagittal, l'angle du grand axe du canal par rapport à l'horizontale est de 35° environ et il est de 160° par rapport à celui du mésencéphale.

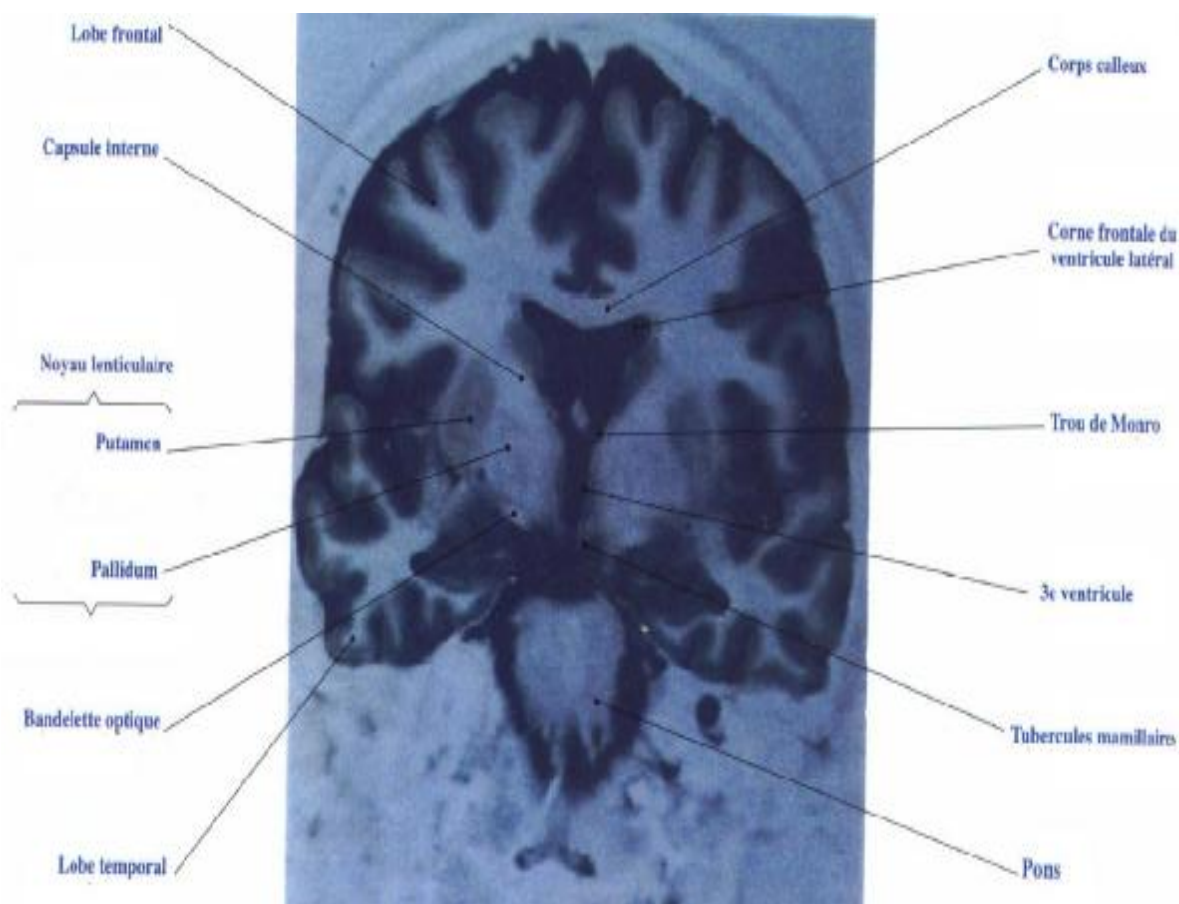


Image N°3 : IRM T1, en coupe frontale passant par le trou de Monro. (24)

## C\_ TROISIEME VENTRICULE :

C'est la cavité épendymaire du mésencéphale. Sa forme est celle d'un entonnoir aplati transversalement, à base supérieure, et à sommet inférieur. Sa cavité très réduite, traversée par la commissure grise, ne contient que 3 à 5 cc de LCR. Il mesure 3 cm de long, 2,5cm de haut, et 0,5cm de large.

Il est intimement lié au cercle de WILIS et à ses branches, à la grosse veine de GALIEN et ses affluents.

### 1\_ toit :

Triangulaire à base postérieure, il s'étend entre les deux thalamus.

Il est formé essentiellement par la membrane épendymaire qui se condense en deux formations :

- La membrane tectoria : fixée latéralement sur les deux habenae ; limitée en avant par les piliers antérieurs du trigone, en arrière par la commissure interhabénulaire et la face supérieure de l'épiphyse.
- La toile choroïdienne supérieure : forme une lame à deux feuillets dont l'inférieur adhère intimement à la membrane tectoria, et dont le supérieur tapisse la face inférieure du trigone cérébral. A l'intérieur, circulent les deux plexus choroïdes médians

### 2-PLANCHER :

Très étendu, il est formé d'avant en arrière par :

- Le chiasma optique, au-dessus duquel s'enfoncent les récessions optiques du ventricule.
- Le tuber cinereum, au-dessus duquel s'enfoncent l'infundibulum jusqu'à la tige pituitaire.
- Les deux tubercules mamillaires.
- L'espace perforé postérieur.
- Les pédoncules cérébraux.

Dans le plancher du V3 se trouvent les différents noyaux de l'hypothalamus : péri tubéreuse et péri mamillaires.

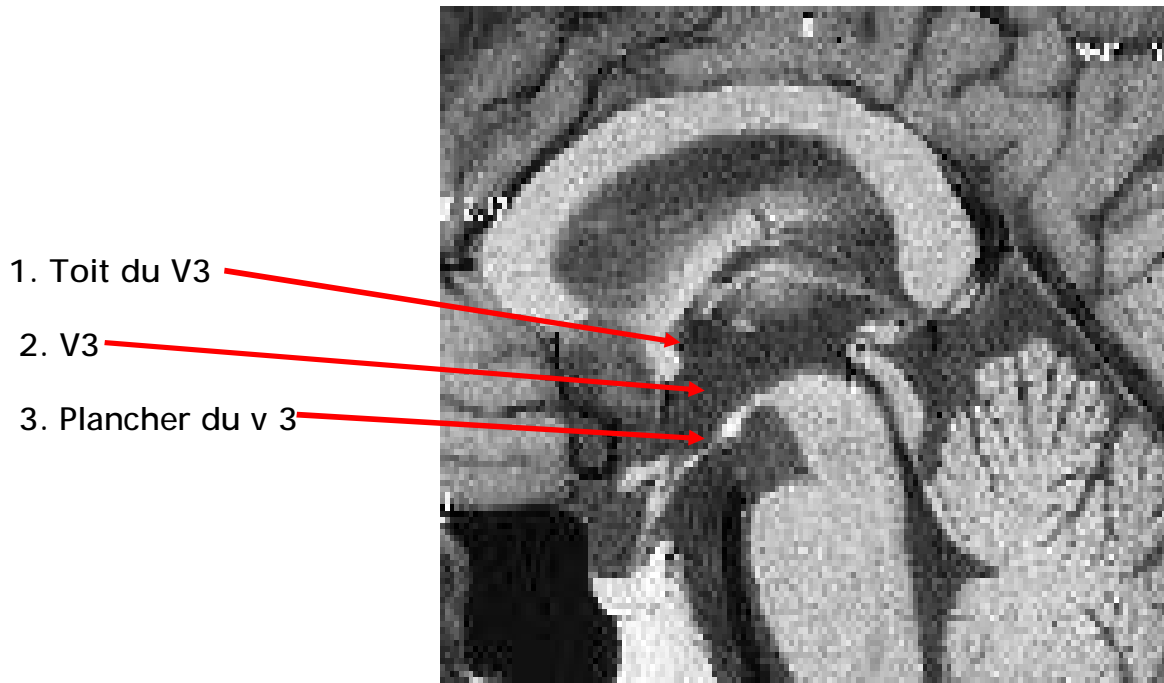


Image N° 4 : IRM T1, en coupe sagittale montrant le plancher du V3. (27)

#### D- QUATRIEME VENTRICULE :

Cavité épendymaire du bulbe et de la protubérance, le quatrième ventricule a une forme losangique avec un triangle supérieur pontique et un triangle inférieur bulbaire. Il présente un plancher, un sommet et un toit.

##### 1- plancher :

Il est caractérisé par la présence des noyaux de certains nerfs crâniens : l'hypogastre ; le moteur oculaire externe, le glossopharyngien et le pneumogastrique ; en plus des noyaux vestibulaires et cochléaires et des stries acoustiques.

##### 2- sommet :

Il s'enfonce en coin à l'intérieur de la face ventrale du vermis cérébelleux.

### 3- toit :

La partie supérieure du toit est formée par une lame nerveuse épaisse : la valvule de Vieussens. A la partie inférieure, la lame nerveuse de recouvrement est interrompue en 3 fragments : la valvule de tarin et les ligulas. Latéralement, il existerait de chaque coté ; un orifice analogue, le trou de Luschka. Le trou de Magendie est situé à la partie la plus basse du toit ; il permet au LCR de passer du quatrième ventricule à la grande citerne.

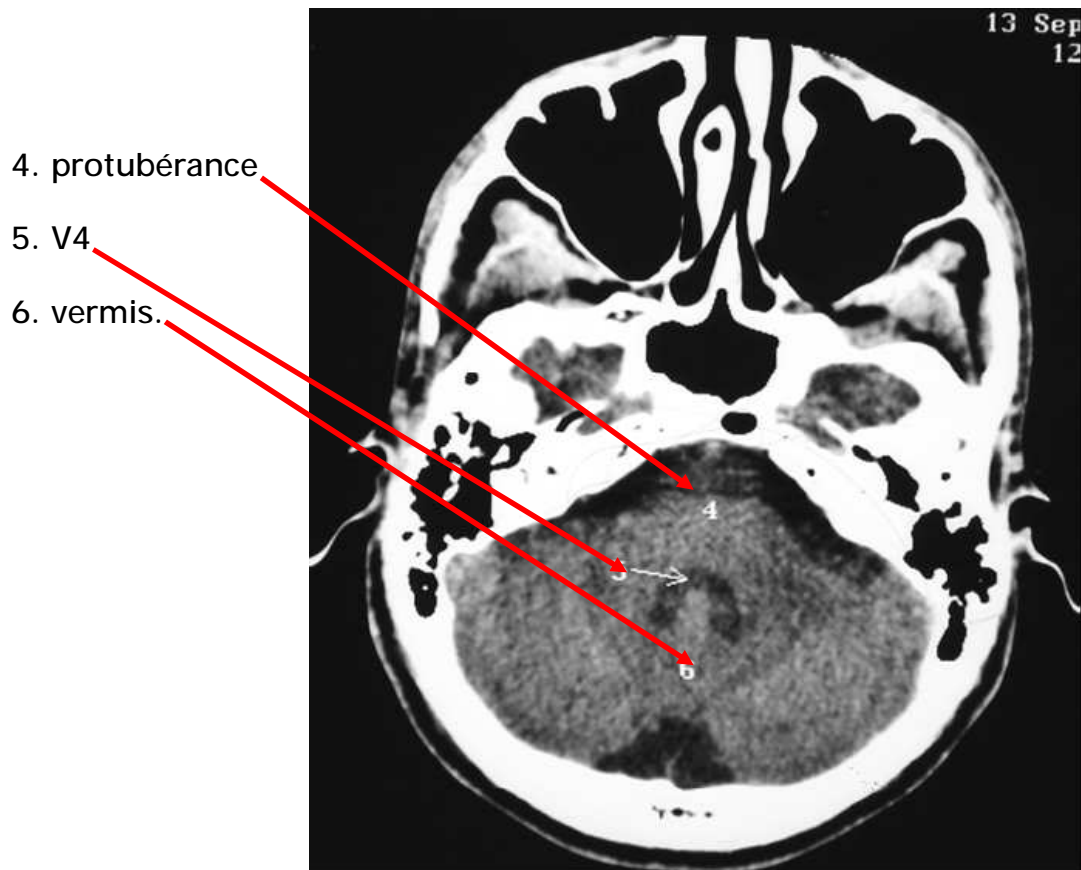


Image N° 5 : TDM C-, en coupe axiale passant par le V4 (25)

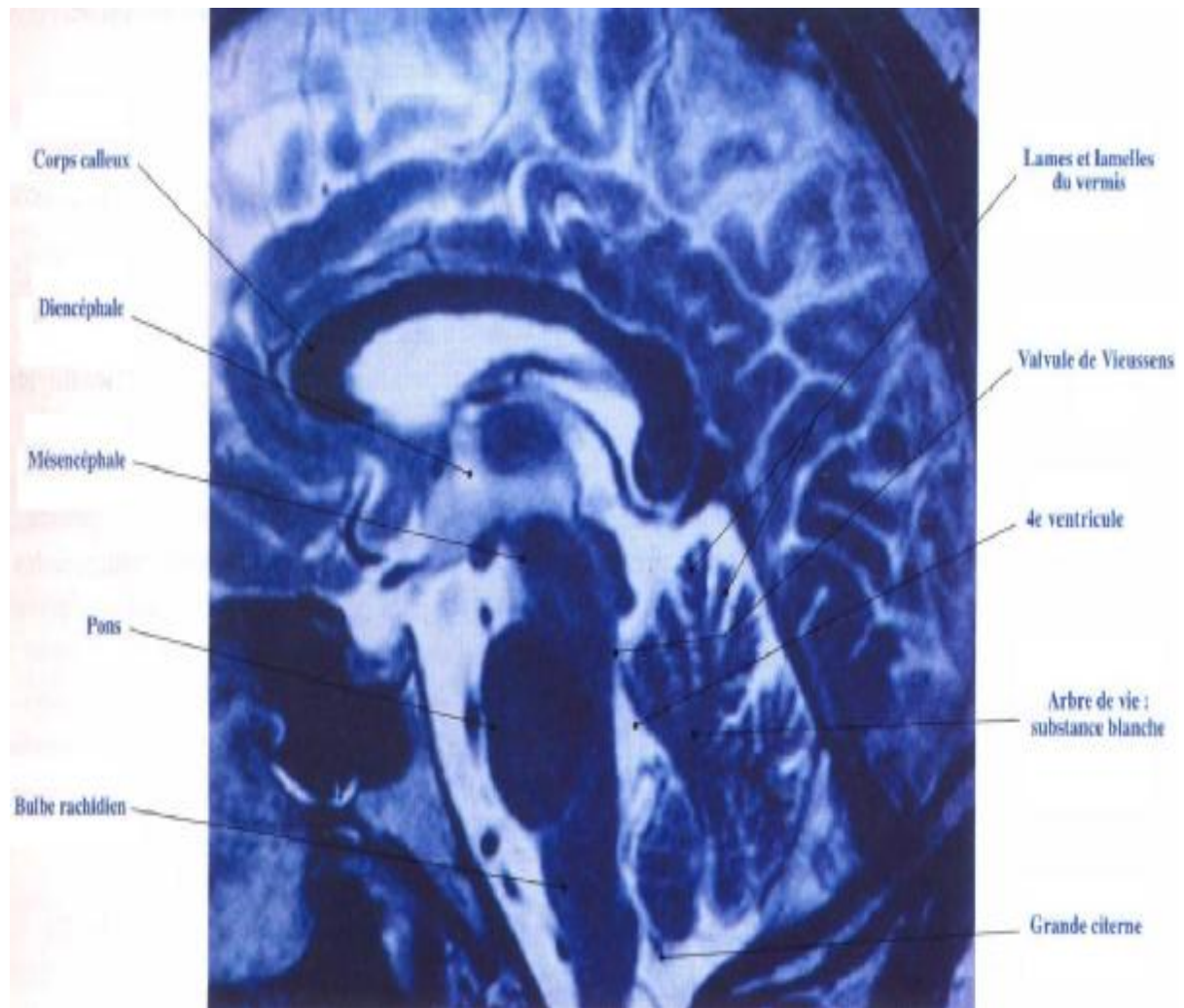


Image N°6 : IRM T2, en coupe sagittale montrant le V4 (24)



## E – AQUEDUC DE SYLVIUS :

Cavité du mésencéphale ; il fait communiquer le quatrième ventricule avec le troisième ventricule. C'est un canal de 15 mm de long ; Il est limité en avant par la formation réticulaire ; le faisceau longitudinal médial et les noyaux des nerfs oculo-moteurs, en arrière par la lame quadrijumelle.

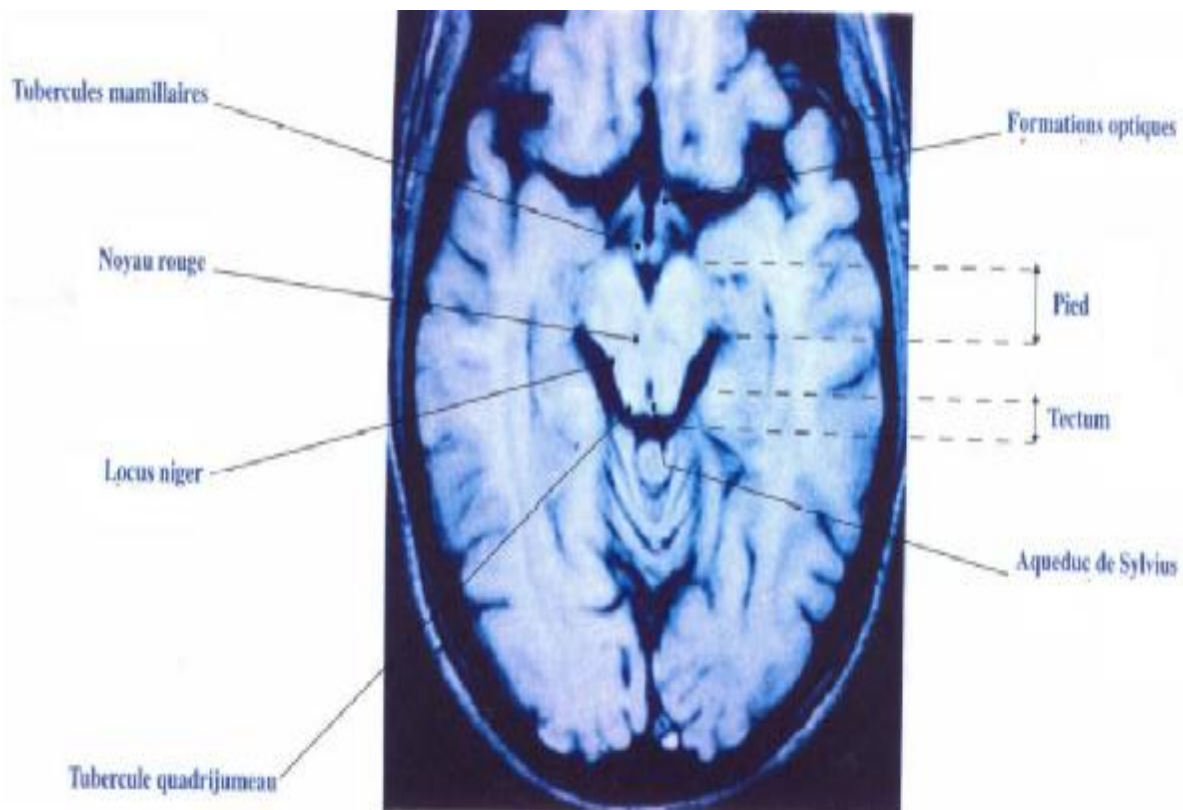


Image N°7 : IRM T1, en coupe axiale montrant la position de l'aqueduc de

Sylvius. (24)

## II \_ PLEXUS CHOROÏDES :

L'intérieur de la cavité ventriculaire est tapissé par la membrane épendymaire, que soulèvent en certains points des saillies rougeâtres, villeuses : les plexus choroïdes.

Ils sont constitués par des villosités formés d'une anse vasculaire située dans un stroma conjonctif.

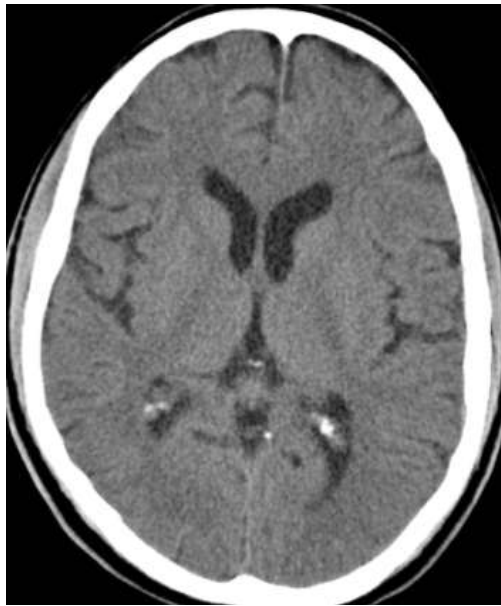C'est à leur niveau que se fait la sécrétion du LCR qui est de 1litre /24h.Son volume est de 100 à 150 ml et sa pression comprise entre 100 et 150mm d'eau en position allongée et entre 200 et 300 en position assise.

Le LCR assure une protection liquidienne au système nerveux central ; et pourrait jouer un rôle dans la conduction de l'influx nerveux et l'élimination de produits de désintégration.

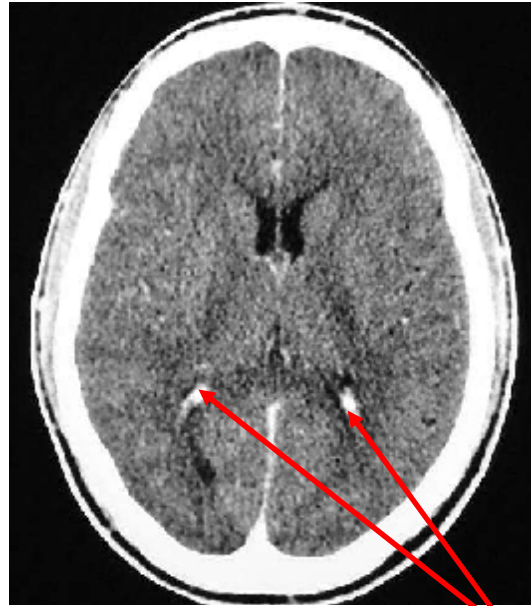
Les plexus choroïdes latéraux forment deux cordons latéraux ; qui bordent la toile choroïdienne supérieure, dans le sillon choroïdien.

Au niveau du troisième ventricule, le plexus choroïde fait saillie dans le feuillet inférieur de la toile choroïdienne.





-a-

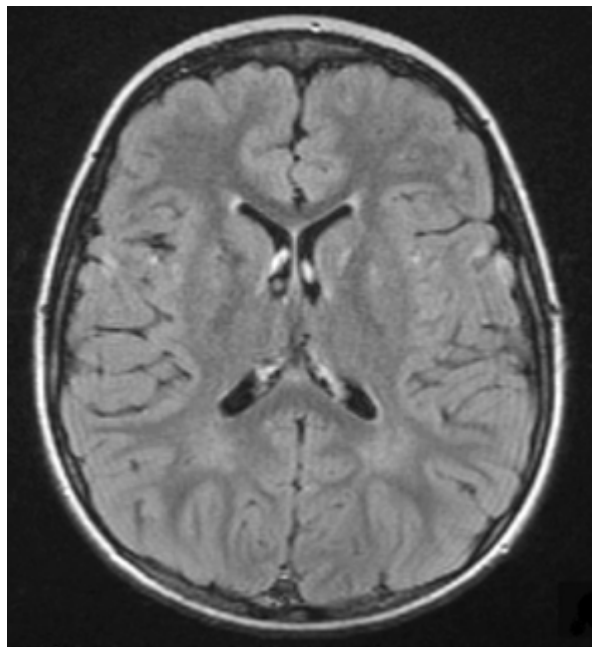


-b-

plexus choroïde

Image N°8 : a- : TDM C-, en coupe axiale montrant le plexus choroïde(PC).

b- : TDM C+, en coupe axiale montrant le plexus choroïde. (25)



-C-

Image N°9 : IRM en flair, montrant le plexus choroïde. (26)

### III - CITERNES CEREBRALE :

Entre l'arachnoïde et la pie mère, se trouve l'espace sous arachnoïdien aux contours très sinueux, rempli de liquide céphalo rachidien.

En certain endroit, cet espace s'élargit pour former des confluent sous arachnoïdiens ou citernes. Les plus importantes en ce contexte sont :

#### a) citerne opto chiasmatique :

Limitée en avant par le gyrus et en bas par la membrane de LILIEQUIST. Elle contient les nerfs optique, le chiasma, l'infundibulum tubérien ; le tuber cinereum ; le récessus optique du V3 et l'origine des artères cérébrales antérieures.

#### b) citerne interpedonculaire :

Elle est limitée en haut par les corps mamillaires, le tuber cinereum et l'infundibulum, en bas par la face antérieure du pont, en arrière par l'espace perforé postérieur et latéralement par les pédoncules cérébraux.

La perforation de la partie antérieure du plancher du troisième ventricule fait communiquer cette citerne avec les cavités ventriculaires réalisant une VCS.

#### c) grande citerne :

Qui baigne la face postéro inférieure du cervelet au tour du trou occipital, elle communique directement avec le V4 par le trou de MAGENDI.

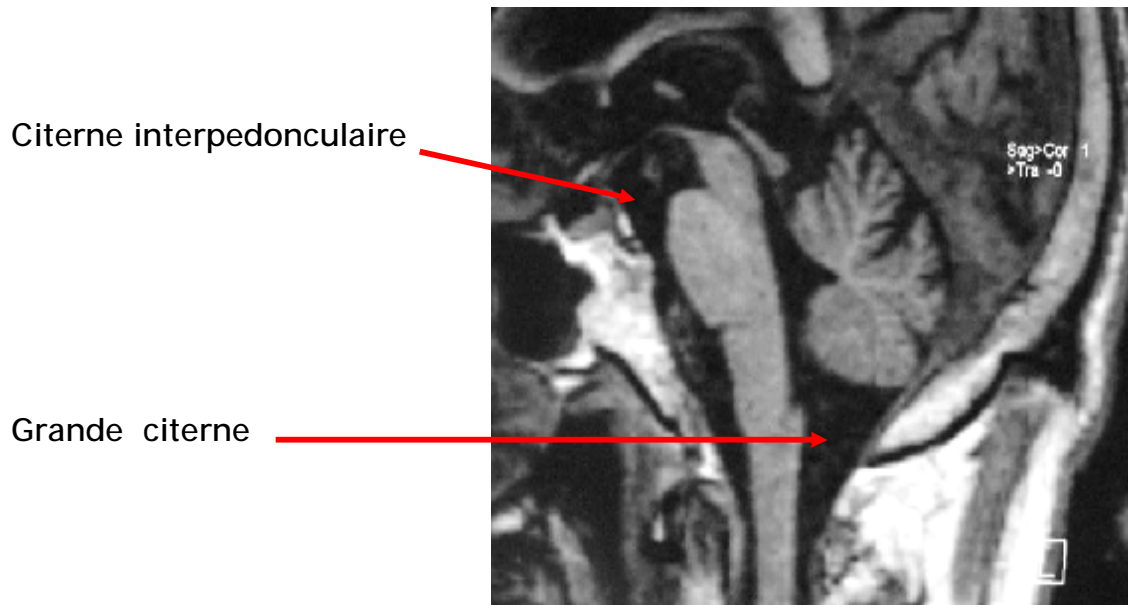


Image N°10 : IRM T1, en coupe sagittale montrant la citerne Interpedonculaire au niveau de laquelle se fait la VCS. (28)

#### IV - MEMBRANE DE LILIEQUIST : (2, 30 ,31)

Décrite pour la première fois par Key et Retzius en 1875 ; cette structure a été redécouverte par Liliequist dans ses études pneumocéphalographiques de cerveaux de cadavres. Au cours de cet examen, il note que la présence de cette membrane entraîne une accumulation de l'air dans la citerne inter pédonculaire avant qu'il ne remplisse progressivement la citerne chiasmatique.

Toutefois les descriptions anatomiques varient selon les auteurs.

L'insertion inférieure de cette membrane sur le dorsum sellae (32) semble admise par tous. Toutefois , il subsiste des désaccords concernant l'insertion supérieure qui est décrite comme prémamillaire par certains ou retromamillaire .Ces discordances peuvent être liées à des variations anatomiques du site d'insertion supérieure de la membrane de Liliequist.

De même, des descriptions discordantes de l'insertion latérale de cette membrane ont été rapportées : pour certains auteurs ; elle s'insère sur la gaine arachnoïdienne entourant les nerfs oculomoteurs alors que d'autres décrivent une insertion sur la pie mère de l'uncus temporal ou sur la tente du cervelet. Trois feuillets arachnoïdiens sont décrits :

- Le feuillet sellaire ou feuillet diencéphalo-mésencéphalique.
- Le feuillet diencéphalique souvent épais. Son bord supérieur entre les voies optiques et l'uncus temporal est libre.
- Le feuillet mésencéphalique plus fin et perforé par le tronc basilaire.

Cette membrane s'est avérée extrêmement importante dans le traitement neuroendoscopique de l'hydrocéphalie. L'échec de l'ouverture de cette membrane peut conduire à l'échec de la VCS. (33, 34)

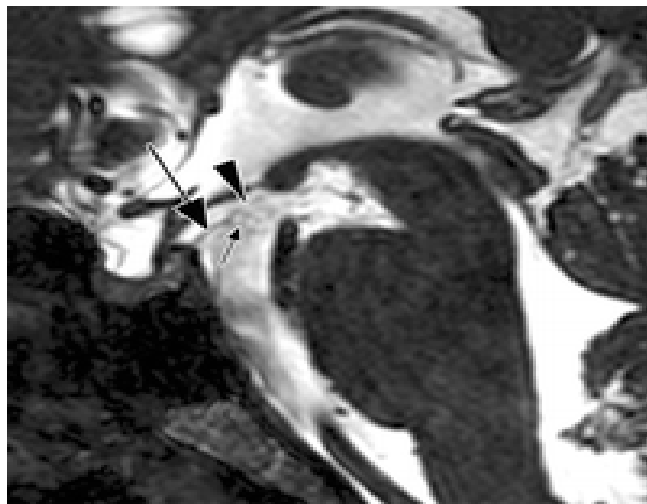


Image N°11 : IRM T2, en coupe sagittale de la membrane de liliequist. (31)

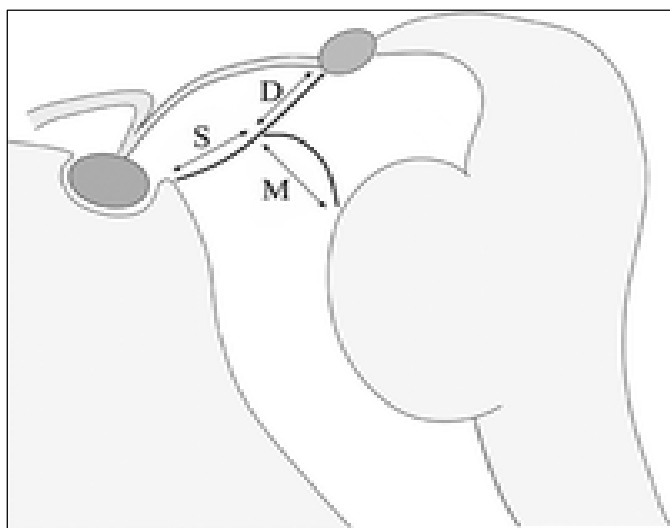


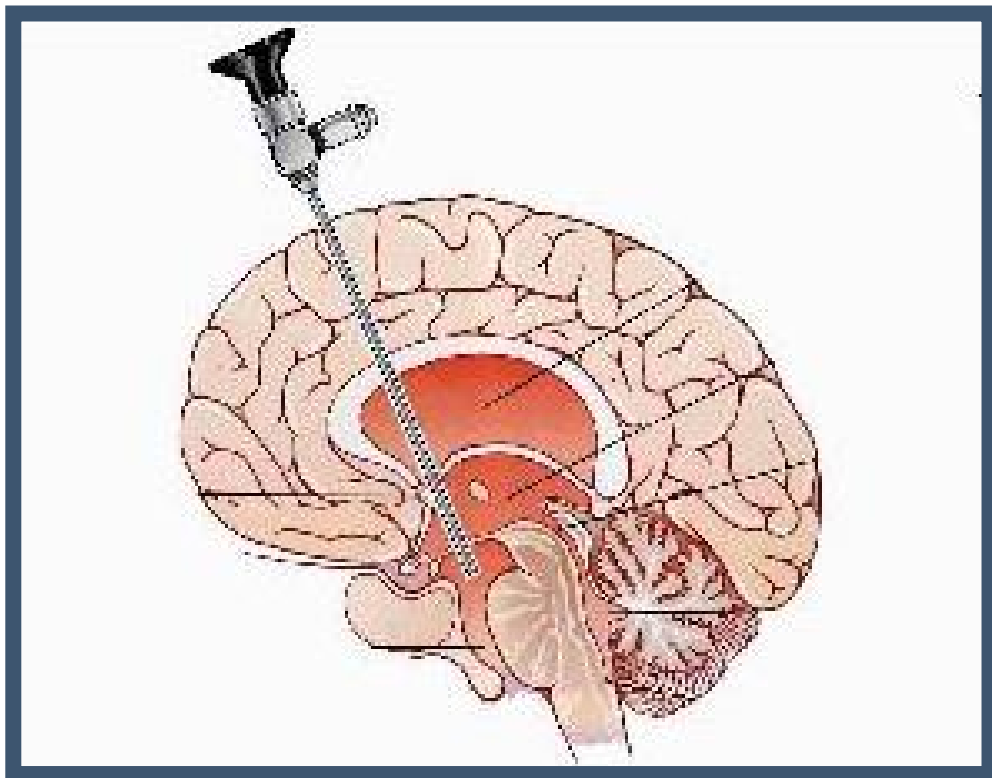
Figure 2 : représentation sagittale de la membrane de liliequist (31)

S:feuillet sellaire .

D : feuillet diencéphalique.

M : feuillet mésencéphalique.

# PHYSIOLOGIE



## A) RAPPEL PHYSIOLOGIQUE DU LCS : (29,35,36)

### 1\_ sécrétion du LCS :

Le LCS sécrété essentiellement au niveau des plexus choroïdes à raison de 60%, et pour les 40 % restant, l'ensemble de surface cérébrale à partir de l'espace liquidien interstitiel, les vaisseaux sanguins des espaces sous-arachnoïdiens et l'épendyme ventriculaire, en assure la sécrétion.

Ce volume a été évalué à 600ml /j soit 0,4ml/min chez l'adulte ; 200ml/j soit 0,1ml/min chez le nourrisson et de 0,3 ml /j chez l'enfant. Le LCS est renouvelé environ toutes les 7 heures, soit entre 3 et 4 fois par jour.

Cette production n'est pas influencée par la pression intracrânienne ; c'est un phénomène actif qui nécessite d'énergie.

### 2-circulation :

Le LCS produit passe des ventricules latéraux vers le V3 par les trous de Monro puis vers le quatrième ventricule par l'aqueduc de Sylvius. A ce secteur intra-ventriculaire se juxtapose un autre : péri cérébral et péri médullaire (citernes, espaces sous arachnoïdiens).

Les deux secteurs communiquent par les trous de Luschka et Magendie situés au niveau du 4ème ventricule.

Il existe deux sortes de flux du LCS qui agissent simultanément et en permanence :

- Le flux net global, qui résulte des mécanismes de sécrétion -résorption.
- Les flux pulsatiles qui résultent des pulsations artérielles cérébrales, c'est-à-dire, fondamentalement, des modifications systolo-diastoliques du volume du lit vasculaire encéphalique.

a- Le flux net global (bulk flow) :

Ce flux est le produit de la sécrétion du LCS, égal (en situation d'équilibre) au volume de LCS résorbé.

Ce volume a été évalué à environ 600 ml par jour ; soit 4ml par minute ce qui est extrêmement faible en comparaison du flux sanguin cérébral global qui est d'environ 700 ml par minute.

b- Les flux pulsatiles :

Ils résultent des modifications du volume sanguin cérébral encéphalique entre les stades de systoles et de diastole.

Cette pulsation vasculaire s'exerçant dans une cavité crânienne rigide, repousse le LCS encéphalique vers le sac dural plus extensible. Ainsi l'équilibre instantané entre le parenchyme et les espaces liquidiens, pour une pression moyenne donnée du LCS, est le résultat de plusieurs facteurs :

- une boîte crânienne rigide.
- un système vasculaire dont les pulsations, grâce au vase d'expansion du sac méningé rachidien, imprime des mouvements systolodiastoliques au LCS.

Ces forces systoliques s'exercent de la périphérie au centre, par l'intermédiaire du parenchyme cérébral.

### 3) Résorption :

La résorption du LCS se situe principalement au niveau des granulations arachnoïdiennes de Pacchioni ou les villosités arachnoïdiennes, secondairement au niveau des parois des cavités ventriculaires, des lymphatiques extra-duraux des nerfs crâniens ; rachidiens et au niveau des villosités spinales.

C'est un phénomène passif qui obéit au gradient de pression entre l'espace sous arachnoïdien et le sinus.



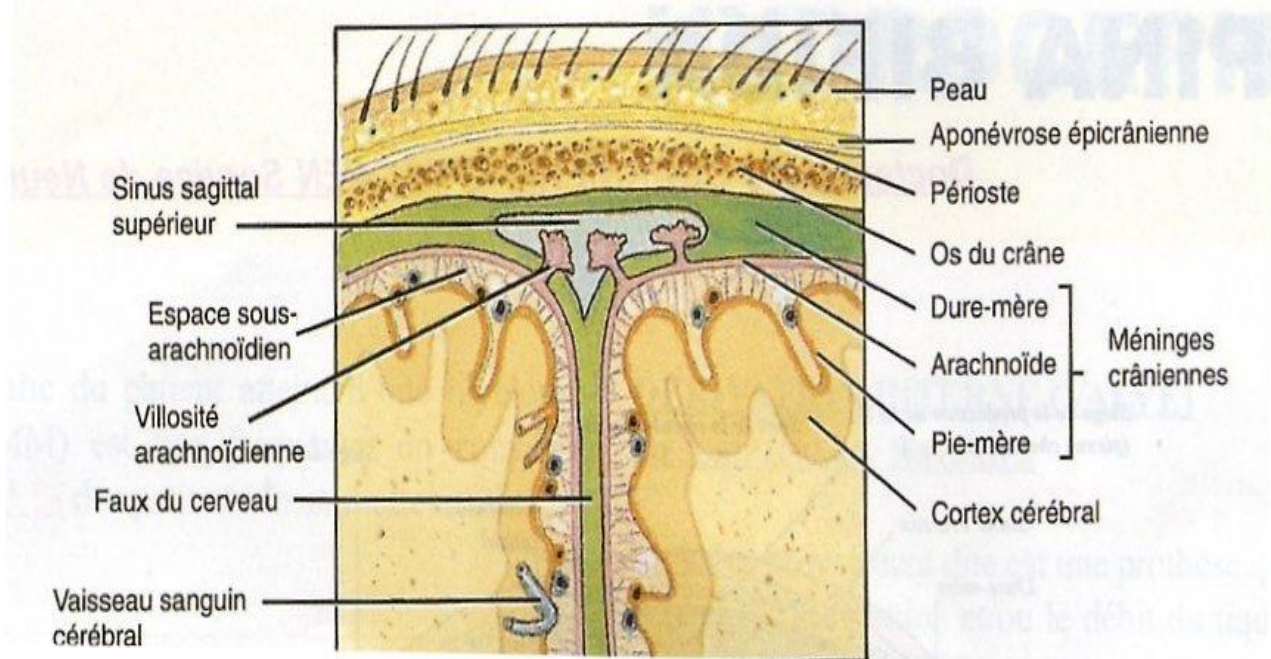


Figure N° 3: coupe coronale des espaces sous arachnoïdiens. (29)

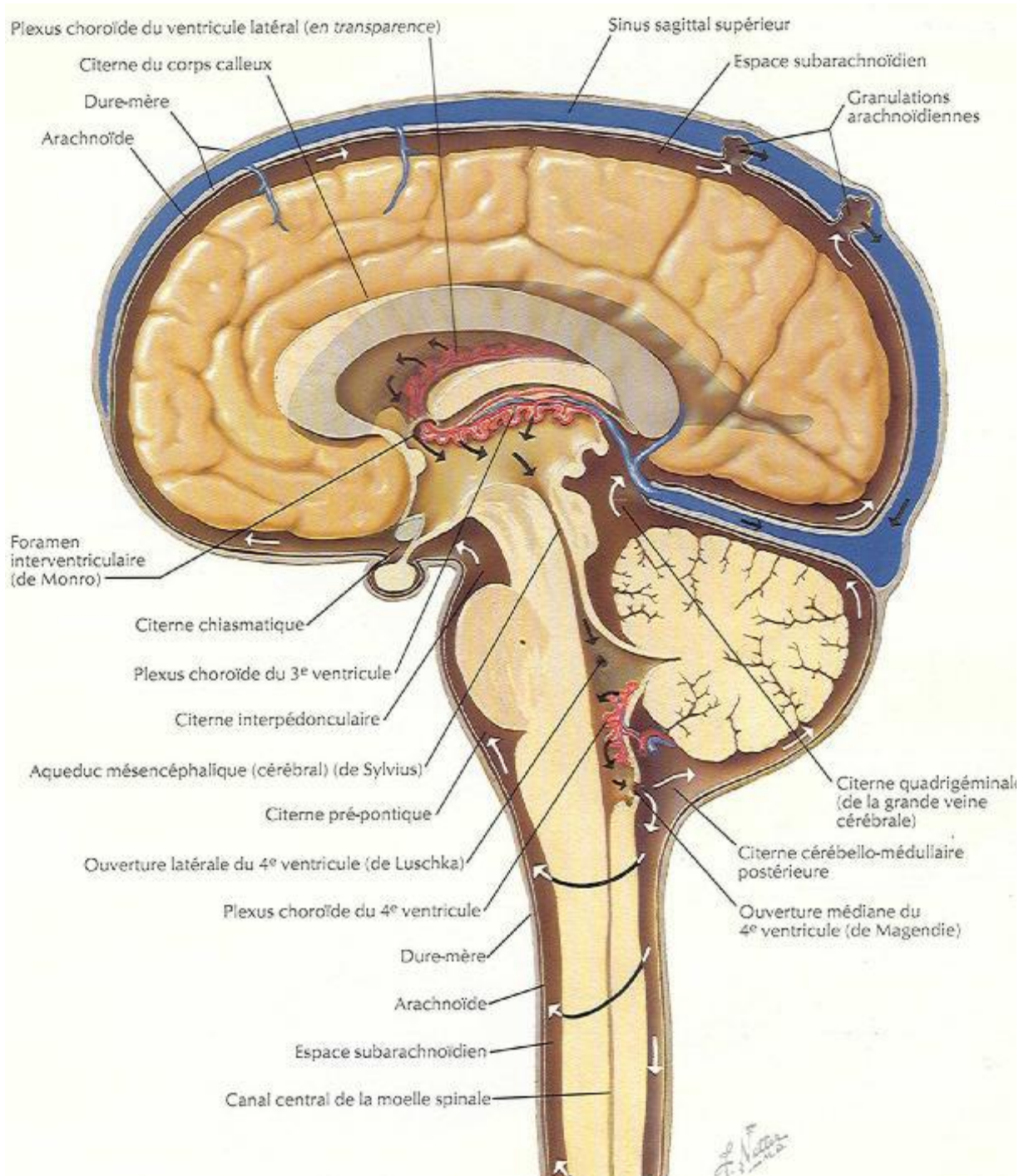


Figure N°7 : schéma représentant la circulation de LCS en péri cérébral et en péri médullaire (29)

On peut donc définir deux voies mécaniques de circulation du LCS (37) :

- La voie majeure : débutant au niveau des plexus choroïdes des ventricules latéraux dont la production de LCS rejoint celle du V3 et du V4, quitte le système ventriculaire pour les citernes ou les espaces sous arachnoïdiens .Le site d'absorption principale est alors ; les granulation de Pacchioni ou les villosités arachnoïdiennes ; principalement dans le sinus sagittal supérieur.
- La voie mineure : comprend les voies à travers l'épendyme ventriculaire ; les espaces interstitiels et péri vasculaires et le réseau lymphatique. Le site d'absorption est alors situé au niveau des capillaires arachnoïdiens ; mais aussi au niveau des plexus choroïdes.

Le mouvement net de sécrétion\_circulation \_résorption est engendré par le gradient de pression entre le système artériolaire, les espaces liquidiens ;et le système veineux intra dural.

Tableau N°2 : Sites de production et d'absorption de LCS. (37)

Site de production de LCS :
<ul style="list-style-type: none"><li>• Plexus choroïde</li><li>• Sites extra choroïdiens :<ol style="list-style-type: none"><li>1-ependyme ventriculaire.</li><li>2-Espace sous arachnoïdiens.</li><li>3-Capillaires arachnoïdiens.</li><li>4_Parenchyme cérébral.</li></ol></li></ul>
Sites d'absorption de LCS :
<ul style="list-style-type: none"><li>• Villosités arachnoïdiennes vers le sinus sagittal supérieur.</li><li>• Hors villosité arachnoïdienne :<ol style="list-style-type: none"><li>1_Ependyme ventriculaire vers les veines sous épendymaires.</li><li>2_Leptoméninges vers les veines corticales.</li><li>3_Capillaires arachnoïdiens vers le système veineux.</li><li>4_Plexus choroïde vers le système veineux profond.</li><li>5_Espace péri neural vers les voies lymphatiques.</li></ol></li></ul>

#### 4) composition du LCS :

C'est un liquide clair, incolore « eau de roche », sa composition est similaire à celle du plasma.

Tableau N°3 : concentration des différentes solutés du plasma et LCS. (38)

substance	plasma		LCS	
Na+	159	mmol/l	147	mmol/l
K+	4,63	mmol/l	2,86	mmol/l
Ca++	4,70	mmol/l	2,28	mmol/l
Cl-	99	mmol/l	113	mmol/l
Hco <sub>3</sub>	26,8	mmol/l	23,3	mmol/l
PH	7,4	mmol/l	7,3	mmol/l
Protéines	8	g /100ml	0,02	g/100ml

Le liquide intraventriculaire est normalement dépourvu de cellules et de protéines ; celles \_ci sont ajoutés au LCS dans l'espaces sous arachnoïdiens par exudation à partir des vaisseaux méningés ; et proviennent probablement de cellules desquamés dans l'espace sous arachnoïdiens.

## B) Définition de l'hydrocéphalie : (39)

Comment définir l'hydrocéphalie ? Une définition rigoureuse sur le plan physiopathologique, clinique et anatomique est étonnement difficile et semble devenir de plus en plus complexe.

- ü Matson en 1953 définit l'hydrocéphalie comme « un état anormal, pouvant être rencontré à tous les âges et caractérisés par un élargissement des voies de circulation du LCS. Cet élargissement est dû au fait que le LCS est ou a été un moment soumis à un régime de pression élevée » (40)
- ü Une autre définition de l'hydrocéphalie est avancée par Oi et Di Rocco : « un déséquilibre dans l'harmonie de la cinétique du liquide cébrospinal » (37)
- ü Sainte Rose propose une définition qui nous semble plus complète : « l'hydrocéphalie est un trouble de l'hydrodynamique du LCS à l'origine d'une augmentation du volume du compartiment imparti à ce liquide » ; c'est-à-dire les ventricules (41).

### c) Classification : (42, 43,44)

#### 1- Classification de Russel : L'hydrocéphalie obstructive et non obstructive :

L'obstruction se fait à un point quelconque de la voie majeure de résorption du LCS (du système ventriculaire aux espaces sous arachnoïdiens). Si bien que la cause ou la condition pour qu'une hydrocéphalie soit non obstructive doit être, soit une hyperproduction de LCS (cause extrêmement rare d'hydrocéphalie) soit une malabsorption due à une thrombose du sinus.

#### 2- Classification de Dandy : L'hydrocéphalie communicante et non communicante

Cette classification distingue les hydrocéphalies selon l'existence ou l'absence d'une communication entre les ventricules latéraux et les espaces sous arachnoïdiens lombaires (confirmés par l'injection de produit de contraste dans les ventricules latéraux puis contrôle de sa présence au niveau lombaire).

#### 3- Classification de Oi :

##### a) L'hydrocéphalie de la voie majeure et de la voie mineure de la circulation de LCS :

Les granulations arachnoïdiennes n'apparaissent qu'au cours de la période postnatale ou juste avant la naissance sous la forme de villosités microscopiques. Ces granulations ne remplissent leur rôle de résorption du LCS que plus tard dans l'enfance.

En leur absence, la dynamique du LCS peut être maintenue par la voie mineure via le drainage par le système lymphatique, via la résorption transépendymaire vers

les espaces sous pials péri vasculaires et enfin via l'épithélium des plexus choroïdes vers les capillaires fenêtré puis la veine de Galien.

Cette voie mineure de circulation de LCS est la voie principale de résorption pour le cerveau humain immature en cours de développement.

La classification de Dandy ou de Russel ne s'applique dans ce modèle qu'aux hydrocéphalies de voie majeure de circulation de LCS.

Ainsi les indications de VCS dans la petite enfance seraient selon cette définition réservées aux cas d'hydrocéphalies non communicante de la voie majeure.

#### b) Classification de l'hydrocéphalie congénitale :

Dans le cas de l'hydrocéphalie congénitale, Oi propose une classification pronostique, la « perspective Classification of Congénital Hydrocephalus »

Cette classification est basée sur le stade ; le type et la catégorie clinique de l'hydrocéphalie congénitale .Chaque stade clinicoembriologique correspond à des étapes dans le processus de maturation neuronale.

- ü Stade I : de 8 à 21 semaines de gestation. La prolifération cellulaire est le processus principal de maturation neuronale.
- ü Stade II : de 22 à 31 semaines de gestation au cours desquelles la maturation pulmonaire est complétée. La différenciation et la migration cellulaire sont alors le processus principal de maturation neuronale.
- ü Stade III : de 32 à 40 semaines de gestation ; un période d'hydrocéphalie néonatale possible si l'enfant né avant terme. La maturation axonale est le processus principal de maturation neuronale.
- ü Stade IV : de 0 à 4 semaines après la naissance, la période d'hydrocéphalie néonatale. La maturation des dendrites est le processus principal de maturation neuronale.

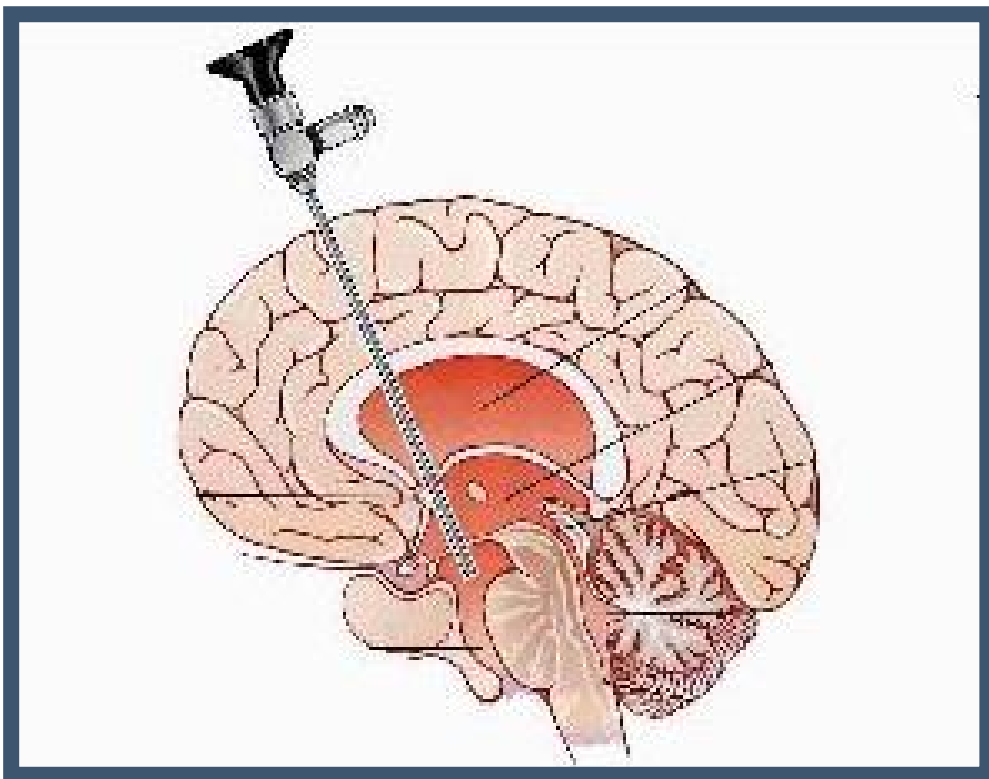
ü Stade V : de 5 à 50 semaines après la naissance ; la période d'hydrocéphalie infantile. La myélinisation est le processus principal de maturation neuronale.

Pour chacun de ces stades ; il est possible de distinguer en fonction de la physiopathologie de l'hydrocéphalie, trois sous types clinicopathologiques :

- L'hydrocéphalie primaire : incluant l'hydrocéphalie communicante ou non compliqué, la sténose de l'aqueduc ; l'atrésie des foramens.
- L'hydrocéphalie dysgénétique : incluant l'hydrocéphalie dans un contexte de spina bifida, de Dandy –Walker ; d'holoprosencéphalie ; de lissencéphalie et de kystes congénitaux.
- L'hydrocéphalie secondaire : liée à une tumeur cérébrale, une hémorragie, un traumatisme ou une collection sous durale.



# physiopathologie



# I - Développement de l'hydrocéphalie :

L'hydrocéphalie est la conséquence d'un trouble de la circulation du LCS dans lequel trois mécanismes peuvent être impliqués : (45,46,47)

## 1- Anomalie de la sécrétion :

Dans le chapitre de physiologie nous avons insisté sur la stabilité de la sécrétion du LCS. Il n'existe qu'une situation pathologique entraînant une hyperproduction : certaines tumeurs des plexus choroïdes (papillomes).

## 2- Anomalie de la circulation :

C'est de loin le mécanisme le plus fréquent ; elle réalise des hydrocéphalies obstructives dites hydrocéphalies non communicantes. Le blocage se produit le plus souvent au niveau des rétrécissements de la filière ventriculaire.

### a) Au niveau des ventricules latéraux et V3 :

Le blocage est en règle tumoral, par lésion intra ventriculaire obstruant un ou les deux trous de Monro (kyste colloïde).

### b) Au niveau de l'aqueduc de Sylvius :

Ce sont avant tout des sténoses congénitales isolées, ou associées dans un cadre pluri malformatif. Jamais complètes ; elles sont la conséquence de rétrécissement de diaphragmes ou de multicanaux rétrécis sur le trajet de l'aqueduc. Ces sténoses peuvent également résulter de gliomes périaqueducaux ou pinéalomes.

### c) Au niveau du V4 :

Il peut être obstrué par une tumeur siégeant dans la lumière (médulloblastome, épendymome), ou par une tumeur névraxique dont l'expansion vient combler la lumière ventriculaire (tumeur du tronc cérébral).

d) Au niveau de la sortie de la filière ventriculaire :

Le plus souvent bloquée par une malformation : imperforation du trou de Magendie ; anomalie de la charnière osseuse (malformation ou syndrome de Chiari, de Dandy Walker, kyst arachnoïdien).

e) Au niveau des espaces sous arachnoïdiens :

L'obstacle réalise une hydrocéphalie communicante. L'obstacle peut se situer en un point quelconque des espaces péricérébraux, notamment des citernes de la base. Cette entrave à la circulation périphérique du LCS rend insuffisant la résorption au niveau des sinus veineux et elle est responsable de la dilatation ventriculaire par accumulation du LCS en amont.

### 3- Trouble de la résorption :

L'obstruction ou la destruction des villosités arachnoïdiennes résulte d'hémorragie méningées ou de méningites purulentes. Ce mécanisme peut être associé à celui d'hydrocéphalie non communicante, le laminage chronique des espaces sous arachnoïdiens secondaires à l'hyperpression intracrânienne détruisant les villosités arachnoïdiennes initialement fonctionnelles. C'est par ce mécanisme que l'on explique les hydrocéphalies accompagnant certaines tumeurs de la moelle ou de ses racines (tumeurs de la queue de cheval) ou l'hyperprotéïnorrhée obstruerait progressivement les villosités.

Une augmentation du régime de pression intraveineuse peut inverser le gradient LCS / sang veineux : ce peut être la thrombose d'un ou plusieurs sinus, une malformation de l'ampoule de Galien (laquelle peut en outre obstruer le V3) ; une compression des sinus latéraux dans les trous déchirés postérieurs.

## II- La phase aiguë de l'hydrocéphalie : (48 ,49)

Hakim a assimilé le parenchyme ou le manteau cérébral, incompressible à une éponge dont les cavités sont représentés par les capillaires veineux et les espaces extracellulaires.

Le volume de ces cavités est mobilisables et rend compte de la compressibilité du manteau cérébral.

Le gradient de pression dès qu'il est établi, engendre une force radiale qui dilate les ventricules et comprime le parenchyme aux dépens de volumes mobilisables que sont le sang veineux et les liquides interstitiels lorsque ce processus continue d'évoluer, l'espace sous -arachnoïdien finit par se vider, et le cortex vient au contact de la dure mère et la voûte osseuse. En conséquence les contraintes disparaissent, la dilatation ventriculaire cesse, et les pressions s'élargissent mais à un niveau de plus en plus élevé jusqu'à HTIC terminale .

Ce blocage aiguë du système ventriculaire peut se situer à des niveaux très variables :

- il peut s'agir d'une hydrocéphalie portant sur les deux ventricules latéraux, lorsqu'un kyste colloïde, même de faible volume bloque les forams de Monro.
- il peut également s'agir d'une hydrocéphalie tri ventriculaire intéressant ,à la fois les ventricules latéraux et le troisième ventricule ,due à une tumeur du V<sub>3</sub>,comme un pinéalome ,ou à une sténose de l'aqueduc en général congénitale.

### III- Phase chronique de l'hydrocéphalie : (50, 51, 52)

#### 1- définition :

La survenue d'une hydrocéphalie sous - entend l'apparition d'un obstacle sur les voies de circulation - résorption du LCS, établissant en amont une élévation de la pression et un gradient des ventricules vers le parenchyme et l'espace arachnoïdien. Il en résulte une dilatation des ventricules, des contraintes mécaniques, puis des modifications structurales du parenchyme.

Dans la majorité des cas d'hydrocéphalie communicante, et dans certains cas d'hydrocéphalie non communicante, la pression du LCS n'augmente pas : c'est l'hydrocéphalie à pression normale.

Il est cependant établi que la pression peut être légèrement augmentée ou être soumise à des variations temporaires, raison pour laquelle certains auteurs préfèrent employer l'appellation « hydrocéphalie chronique de l'adulte ».

Pourquoi la pression du LCS n'augmente pas ou peut rester sujet à spéculation ?

Il a été envisagé différents mécanismes de compensation (53, 54) :

- Voies de résorption nouvelles s'installant en renfort des voies habituelles, la voie transépendymaire vers les liquides interstitielles et les capillaires étant la plus connue
- diminution du taux de sécrétion du LCS (inférieur à 0,30 ml/min) mal documentée mais probable. La pression du LCS redeviendrait alors normale, ou proche de la normale, le gradient diminuant mais restant suffisant pour entretenir une dilatation ventriculaire.

En l'absence de l'obstacle patent, le mécanisme de HCA n'apparaît pas clairement. L'altération par le vieillissement des leptoméniges et du système villositaire a été évoquée. D'autres phénomènes joueraient un rôle particulièrement

une modification de la compliance du parenchyme cérébral et du système liquidien et de phénomène de Résistance de l'arbre vasculaire.

Des comorbidités sont retrouvées notamment un terrain vasculaire avec des résultats thérapeutiques dépendant cette comorbidité

La forme secondaire ,dans laquelle un processus gênant la circulation - Résorption du LCS existe ,constitue le modèle physiopathologique.le pronostic en dehors des séquelles liées à l'étiologie elle - même est généralement favorable.

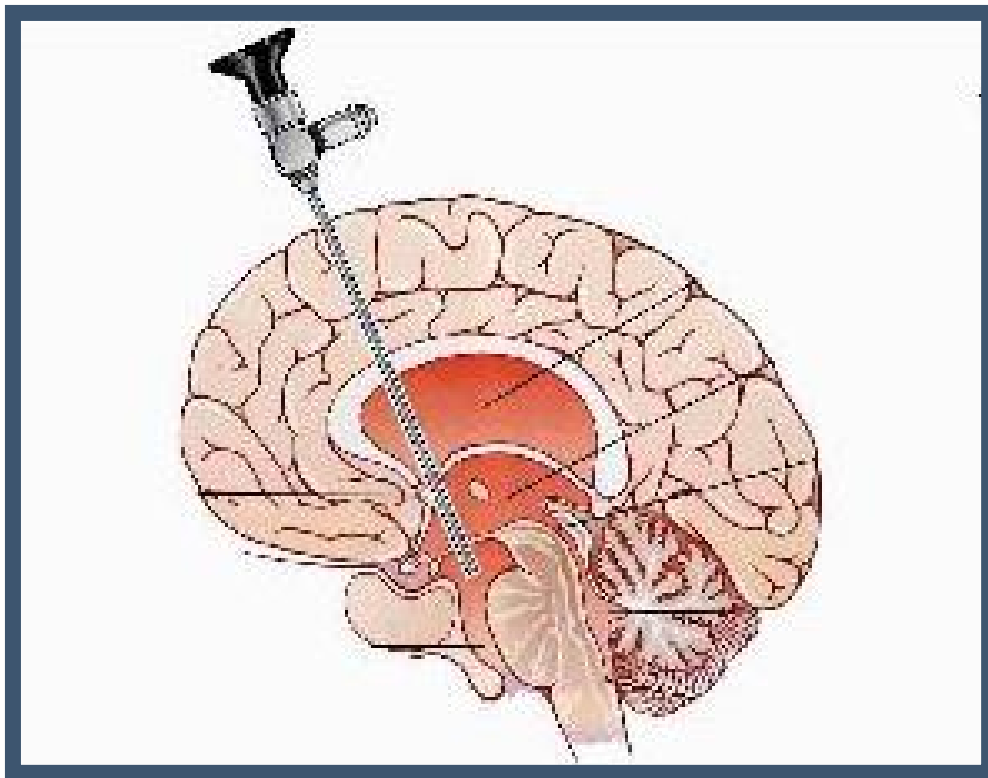
## 2-Anapathologie:

Les lésions des leptoméninges et des villosités arachnoïdiennes ne sont que très irrégulièrement trouvées .les altérations de l'épithélium épendymaire avec prolifération gliale sous - épendymaire sont plus classiques.

La substance blanche péri - ventriculaire est le siège d'un élargissement des espaces intercellulaires avec raréfaction du lit vasculaire.

A coté de ces lésions histologiques liées à la dilation ventriculaire des lésions spécifiques d'affections dégénératives associées ne sont pas exceptionnelles, il peut s'agir des lésions corticales de la maladie d'ALZHEIMER ou d'altérations vasculaires (lacune ou infarctus).

# PATIENTS ET METHODES



Notre travail est une étude rétrospective de 36 dossiers de patients ayant bénéficié d'une VCS dans le traitement de certain type d'hydrocéphalie, dans le service de neurochirurgie du CHU Hassan II de Fès durant une période de 7ans allant, entre Janvier 2003 et Juin 2009 .

Pour mener ce travail nous avons consulté :

- Les registres des admis au service de neurochirurgie et les dossiers des malades hospitalisés.
- Nous avons recueilli et analysé les paramètres suivants :
  - Nom et prénom du malade.
  - Numéro d'ordre.
  - Date d'entré/date de sortie.
  - Age et sexe du malade.
  - Origine géographique.
  - Antécédant personnels et familiaux.
  - Observation clinique des malades.
  - Résultats des examens paracliniques effectués (TDM, IRM).
  - Compte rendu opératoire de VCS.
  - Evolution et complication.
  - Conclusion de sortie.

A partir d'une fiche d'exploitation qu'on a établie et qui est présentée ci-dessous :



**Sujet de Thèse : Ventriculocisternostomie**  
**Fiche d'exploitation**

**I- Identité :**

Age : .....ans

Sexe : F  M

Numéro d'ordre : .....

Profession : .....

Origine : Urbaine  Rurale

Date d'hospitalisation : .....En urgence  Sur RDV

Date de sortie : .....

Durée d'hospitalisation : .....

**II- Motif d'hospitalisation :**

.....  
.....  
.....

**III- Antécédents :**

**A- Médicaux :** .....

**B- Chirurgicaux :** .....

**IV- Evaluation clinique :**

**A- Délai d'admission :** .....

**B- Syndrome d'HTIC :**

- Complet
- Incomplet
- Céphalées
- Nausée- Vomissements
- Troubles visuels

**C- Symptomatologie clinique :**

- HTIC oui  non
- Macrocranie oui  non
- Troubles de conscience oui  non
- Troubles de la marche oui  non
- Trouble de l'équilibre oui  non
- Troubles sphinctériens oui  non

• Autres : .....

.....

**D- Examen clinique :**

**1-Examen général :**

a) TA : ..... / .....cmHg

b) pouls : .....b/min

c) Périmètre crânien :.....cm (.....DS)

d) Température :.....C°

**2-Examen neurologique :**

a) GCS :..... /15.

b) Raideur de la nuque :..... Oui  Non

c) Examen de la motricité :

• Station debout :.....

• Marche :.....

d) Coordination :.....

e) Paires crâniens :

hypo ou • Force musculaire : → Globale • Olfactif : anosmie  
→ Segmentaire

• Réflexe : → ROT .....

→ Réflexes cutanés.....

→ Réflexes cornéens.....

Oui  Non

OG..... • Optique : AV..... OD.....

FO :.....

• Oculomoteurs :

Mydriase Oui  Non

Strabisme Oui  Non

Signe de Parinaud Oui  Non

Ophthalmoplégie Oui  Non

• Trijumeau : Hypoesthésie faciale Oui  Non

• Facial : PF Oui  Non

• Cochléo-Vestibulaire : hypoacousie Oui  Non

• Vague : .....

• Glosso-pharyngien :.....

• Spinal :.....

• Grand hypoglosse :.....

f) Etudes des fonctions supérieures :.....

**3- Examen somatique :**.....

**V- Para clinique :**

**A- TDM cérébrale :**

• PEIC Oui  Non

**Si oui : Localisation :.....**

• Dilatation ventriculaire Oui  Non

• Disparition des sillons  
corticaux : Oui  Non

• Résorption transependymaire Oui  Non

**B- IRM cérébrale :**

• Faite  Non faite

• Si faite :

• Pré opératoire  Post opératoire

• Résultats :.....  
.....

**VI- Prise en charge par la VCS :**

**A- Prise en charge**

• Délai d'intervention:.....

• Position opératoire :.....

• Indication :.....

• Durée d'intervention :.....

• Incidents per opératoire :.....

**B- Evolution:**

**1- Evolution clinique :**

• Amélioration Oui  Non

• Aggravation Oui  Non

• Stabilisation Oui  Non

**2- Recul :.....**

**3- Complications :**

• Fistule du LCR Oui  Non

• Hémorragie Oui  Non

• Hématome intra parenchymateux Oui  Non

• Embolie gazeuse Oui  Non

• Méningite Oui  Non

• Ventriculite Oui  Non

• Troubles de mémoire Oui  Non

• Autres :.....

**4-Décès** Oui  Non

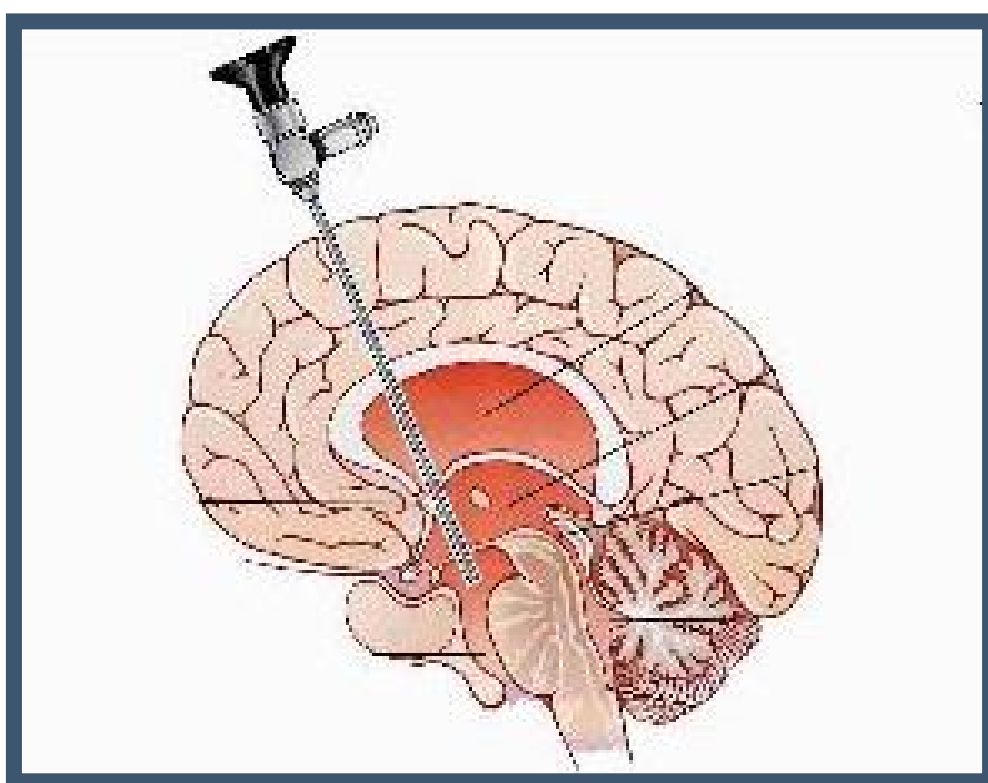
**Si oui : la cause du décès :.....**

Ainsi 36 cas exploitables ont été colligés.

A travers cette série de service, nous voudrions mettre le point sur :

- Ø Les différents paramètres épidémiologiques, cliniques, radiologiques, étiologiques et évolutifs chez la population traitée dans notre formation.
- Ø L'expérience du service de neurochirurgie dans la pratique de cette technique chirurgicale, en insistant sur son apport dans le traitement de certaines formes d'hydrocéphalie, en illustrant le principe, le matériel utilisé et les étapes chirurgicales de la VCS et en présentant des photos iconographiques prises au bloc opératoire.

# RESULTATS



N° du patient	Age	Sexe	Délai d'admission	Durée d'hospitalisation	Signes cliniques	Ex para cliniques			Délai VCS	Indication de la VCS	Durée De la VCS	Evolution	complicat
						FO	TDM	IRM					
1	15ans	M	1 mois	10 j	- Sd HTIC - Sd cérébelleux -B.A.V	OP	-HT -Tm Fcp	Non faite	10j	-HT -Tm FCP	35 min	Stabilisé	-
2	18ans	M	5 sem.	10 j	- Sd HTIC - atteinte VI droit - atteinte VII -B.A.V	OP	-HT -S.A.S	Non faite	5 j	-S.A.S	45 min	Stabilisé	-
3	28ans	F	3 ans	15 j	- Sd HTIC - cécité -B.A.V	OP	-HT -P.T.R.P	P.T.R.P	7 j	- P.T.R.P	45 min	Stabilisé	-
4	26ans	M	1 mois	10 j	- Sd HTIC -B.A.V	OP	-HT -S.A.S	Non faite	7 j	S.A.S	30 min	Stabilisé	-
5	8ans	M	2 mois	21 j	- Sd HTIC - Sd cérébelleux -B.A.V	OP	-HT -Tm FCP	-HT Tm FCP	10 j	-Tm FCP	30 min	Exérèse	-
6	6ans	M	5 mois	5 j	- Sd HTIC -B.A.V	OP	-HT -S.A.S	Non faite	- 6j	-S.A.S	40 min	Stab	-
7	4ans	F	2 mois	45 j	- Sd HTIC - Sd cérébelleux -B.A.V	OP	-HT -Tm FCP	-HT Tm FCP	15j	-Tm FCP	35 min	Exérèse	-
8	16ans	F	1 an	17 j	- Sd HTIC - Sd cérébelleux -B.A.V	OP	-HT -S.A.S	-HT S.A.S	2 j	-S.A.S	40 min	Stabilisé	-
9	54ans	F	3 mois	45 j	- Sd HTIC -Atteinte du VI -B.A.V	OP	-HT -Tm FCP	HT Tm FCP	5 j	-Tm FCP	45 min	Exérèse	-
10	15ans	M	15jours	8 j	- Sd HTIC - Sd cérébelleux -B.A.V	OP	-HT - S.A.S	-HT S.A.S	3 j	-S.A.S	1h	Stabilisé	-
11	11ans	M	1 mois	7 j	- Sd HTIC - Sd cérébelleux - Atteinte du VI	OP	-HT -Tm FCP	HT Tm FCP	10 j	-Tm FCP	1h	Décédé	Décédé

12	19ans	M	1 mois	20 j	- Sd HTIC -Atteinte du VI -B.A.V	OP	-HT -Tm FCP	-HT Tm FCP	30 j	-Tm FCP	40 min	Exérèse	-
13	23ans	M	3 mois	90 j	- Sd HTIC - Sd cérébelleux -B.A.V	OP	-HT -Tm FCP	-HT Tm FCP	20 j	-Tm FCP	45 min	Exérèse	-
14	23ans	F	9 mois	80 j	- Sd HTIC - Sd cérébelleux - B.A.V - Surdit�	OP	-HT -Tm FCP	-HT Tm FCP	15 j	-Tm FCP	45 min	Ex�r�se	-
15	23ans	F	1 mois	20 j	- Sd HTIC - Surdit� bilat�ral -B.A.V	OP	-HT -Tm FCP	-HT Tm FCP	16j	-Tm FCP	45 min	Ex�r�se	-
16	48ans	M	3 mois	45j	- Sd HTIC - Sd c�r�belleux - hypoacousie	OP	-HT -Tm FCP	-HT Tm FCP	6 j	-Tm FCP	1h	Ex�r�se	-
17	15ans	M	6 mois	9 j	- Sd HTIC - Atteinte VI - B.A.V	OP	-S.A.S	-S.A.S	17 j	-S.A.S	45 min	Stabilis�	-
18	20ans	M	3 mois	30 j	- Sd HTIC - Sd c�r�belleux -B.A.V	OP	-HT -Tm FCP	-HT Tm FCP	11 j	-Tm FCP	30 min	Ex�r�se	-
19	23ans	M	1 mois	15 j	- Sd HTIC -B.A.V	OP	-S.A.S	-S.A.S	16 j	-S.A.S	40 min	Stabilis�	-
20	16ans	F	4 mois	32 j	- Sd HTIC. -B.A.V	OP	-HT -Tm FCP	-HT Tm FCP	14 j	Tm FCP	1h	Ex�r�se	-
21	65ans	F	5 mois	19 j	- Sd HTIC - Sd c�r�belleux - B.A.V - Trb Sphinct�riens - Troubles de Comportement	OP	-HT	-HT	14 j	H. chronique	45 min	Stabilis�	-

22	9ans	M	1 mois	23 j	- Sd HTIC - Atteinte VI -B.A.V	OP	-HT - S.A.S	-HT S.A.S	21 j	S.A.S	40 min	Stabilisé	-
23	35ans	F	9 mois	9 j	- Sd HTIC -cécité.	OP	P.T.R.P	P.T.R.P	10 j	P.T.R.P	40 min	Stabilisé	-
24	11ans	F	5 sem	19 j	- Sd HTIC - Sd cérébelleux -B.A.V	OP	-HT -Tm FCP	Non faite	10 j	-Tm FCP	30 min	Exérèse	-
25	20ans	M	1 ans	18 j	- Sd HTIC - Sd cérébelleux -B.A.V	OP	-HT -Tm FCP	-HT Tm FCP	12 j	-Tm FCP	40 min	Exérèse	-
26	9 ans	F	5 mois	15 j	- Sd HTIC - B.A.V	OP	-HT -S.A.S	-Non Faite	8 j	-S.A.S	35 min	Stabilisé	-
27	8 ans	M	2 mois	21 j	- Sd HTIC - B.A.V	OP	-HT -S.A.S	-HT -S.A.S	10j	-S.A.S	45 min	Stabilisé	-
28	23ans	M	15j	10j	- Sd HTIC - B.A.V	OP	-HT -P.T.R.P	- HT -P.T.R.P	6 j	- P.T.R.P	40 min	Stabilisé	-
29	30ans	F	9 mois	17 j	- Sd HTIC - Sd cérébelleux	OP	-HT -Tm FCP	Non faite	14 j	-Tm FCP	45 min	Exérèse	-
30	35ans	M	1 mois	20 j	- Sd HTIC - Sd cérébelleux	OP	-HT -Tm FCP	-HT Tm FCP	15 j	-Tm FCP	50 min	Exérèse	-
31	42ans	F	5 mois	30 j	- Sd HTIC - Sd cérébelleux - B.A.V	OP	-HT -Tm FCP	-HT Tm FCP	10 j	-S.A.S	45 min	Stabilisé	-
32	16ans	F	4 mois	32 j	- Sd HTIC. - B.A.V	OP	-HT -Tm FCP	-HT Tm FCP	16 j	Tm FCP	40 min	Stabilisé	-
33	7ans	M	1 mois	29 j	- Sd HTIC - B.A.V	OP	-HT -P.T.R.P	-HT -P.T.R.P	20 j	-P.T.R.P	45 min	Stabilisé	-
34	43ans	F	3 mois	25 j	- Sd HTIC - B.A.V	OP	-HT -Tm FCP	Tm FCP	15 j	-Tm FCP	35 min	Exérèse	-
35	47ans	M	1 mois	14 j	- Sd HTIC - B.A.V - Cécité	OP	-HT -Tm FCP	-Non Faite	10 j	-Tm FCP	45 min	Exérèse	-
36	53ans	M	2 mois	20 j	- Sd HTIC	OP	-HT -P.T.R.P	-HT -P.T.R.P	16j	-P.T.R.P	40 min	Stabilisé	-



# I-Épidémiologie :

## 1-répartition des cas selon les années :

Cette technique chirurgicale a été commencée au service de neurochirurgie en 2003 durant laquelle 2 cas ont été réalisés. Et depuis nous réalisons une moyenne de 6 cas par an et ceci comme le montre le tableau et la courbe suivante (tableau 4 et diagramme 1).

**Tableau\*4 :** tableau représentant la répartition de nombre de cas sur les années (jan 2003-Juin 2009).

Année	2003	2004	2005	2006	2007	2008	2009
Nombre	2	5	6	6	7	5	5

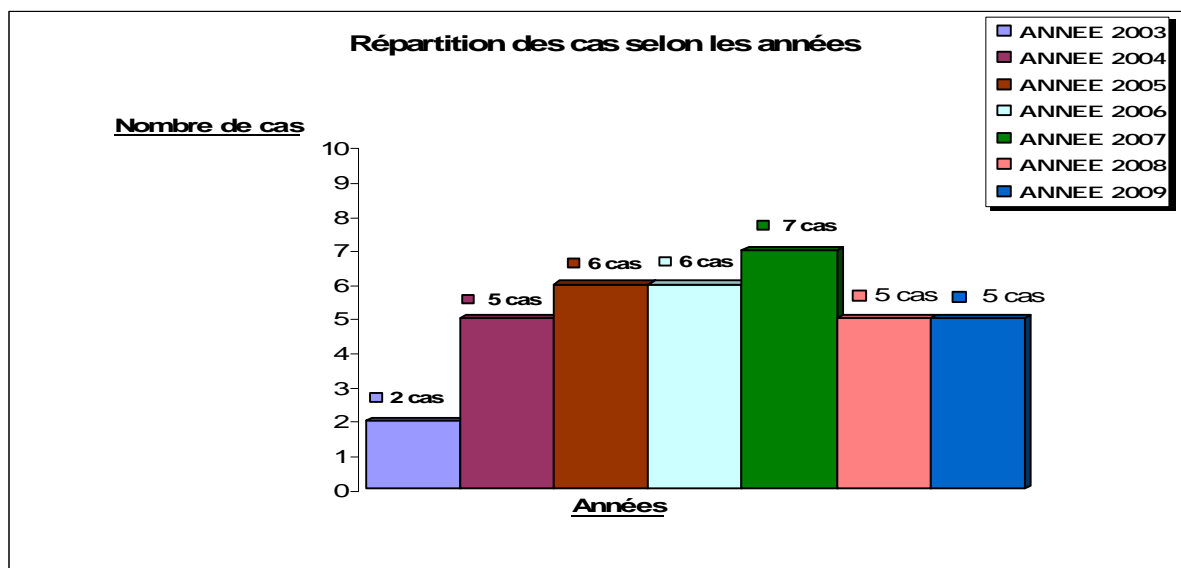


Diagramme N \*1 : Répartition de nombre de cas selon les années (jan 2003-Juin 2009)

## 2\_ Le délai de consultation :

Malheureusement, le délai entre l'apparition des signes cliniques et la consultation chez nos malades était d'une moyenne de deux mois et demis, avec des extrêmes allant de dix jours jusqu'à 9mois.

## 3- L'âge :

Dans notre étude nous avons constaté que la plupart de nos patients appartiennent à une population jeune avec un âge moyen de 21,6 ans, avec des extrêmes allant de 4 ans à 65 ans.

A noter que la population pédiatrique a représenté dans notre série 30,5% des cas (11cas).

La répartition des patients selon les tranches d'âges était comme suit :

Tableau N°5: répartition des patients selon tranches d'âge

AGE	NOMBRE
Age < 15	11
15 < Age <40	18
40 < Age <60	6
> 60	1

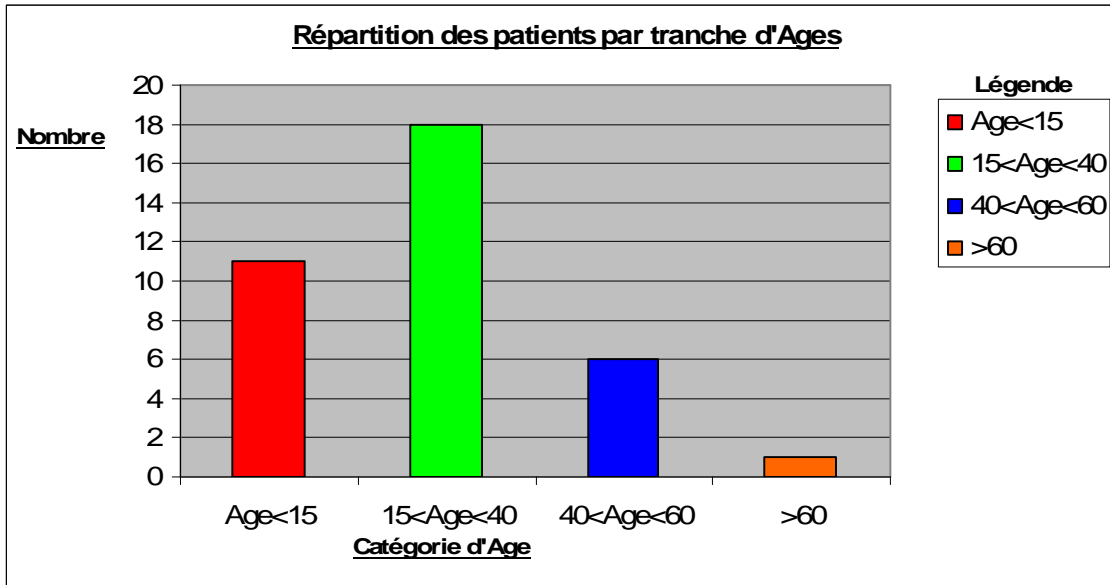


Diagramme N°2 : répartition des patients par catégories d'âge

#### 4-Le sexe :

Au cours de cette étude, et selon les résultats recueillis, nous avons noté une nette prédominance masculine à 61% contre 39% chez le sexe féminin.

Tableau N°6 : La répartition des malades selon le sexe

	Age < 15	15 < Age < 40	40 < Age < 60	Age > 60	Total	%
Homme	7	12	3	0	22	61%
Femme	3	7	3	1	14	39%

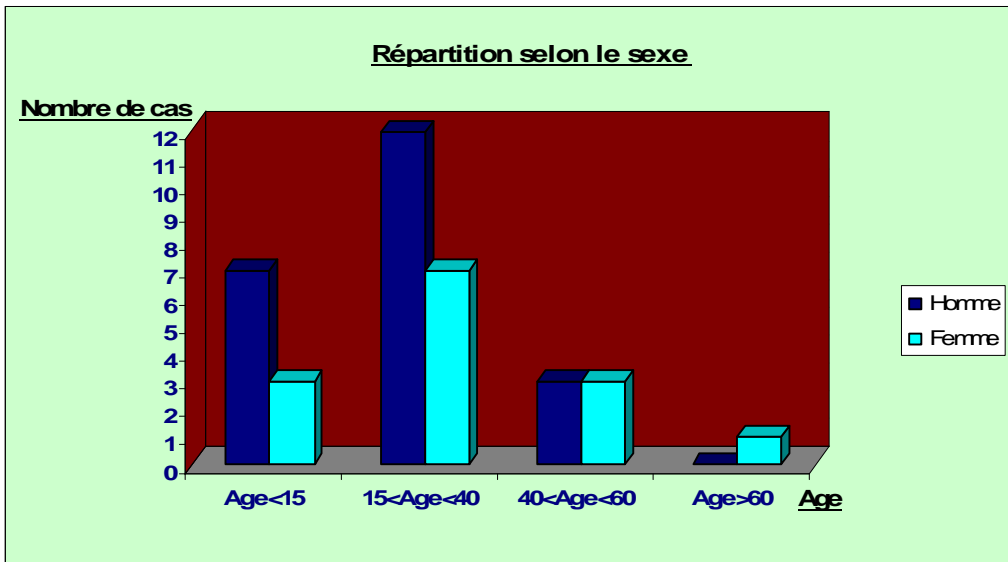


Diagramme n°3 : nombre de cas répartis selon le sexe

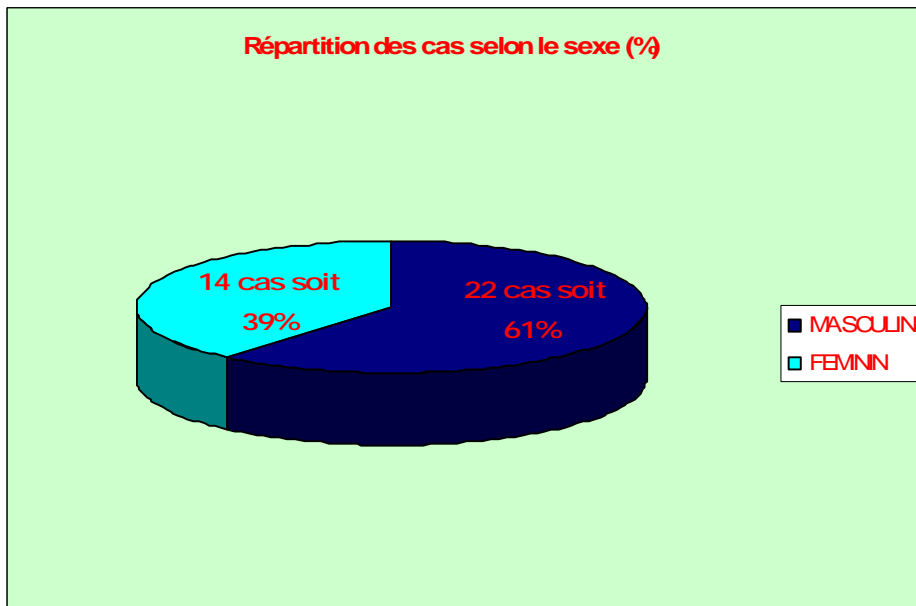


Diagramme N°4 : nombre de cas répartis selon le sexe (%)

## II-LA CLINIQUE :

La symptomatologie clinique était très polymorphe et variable selon les étiologies (tableau N°7).

Le syndrome d'hypertensions intracrâniennes avec un œdème papillaire a été retrouvé chez tous nos patients (100°/°cas), associé à une baisse de l'acuité visuelle dans 86,9 cas.

Alors que le syndrome cérébelleux a été retrouvé chez 15 patients de notre série, soit 47,8°/°des cas.

L'atteinte du VIIème paire crânienne a accompagné le syndrome d'HTIC chez 6 cas soit 26,08°/° des cas.

Malheureusement 3cas de nos patients ont été admis au stade de cécité.

Tableau N°7 : Répartition du nombre et du pourcentage des patients selon les signes cliniques à l'admission

Signes Neurologiques	Nombre de cas	(%)
Syndrome d'HTIC	36 cas	100%
BAV	30 cas	83,30%
OP	36 cas	100%
Syndrome Cérébelleux	17 cas	47,20%
Atteinte du VI	6 cas	16,60%
Cécité	3 cas	8,3%

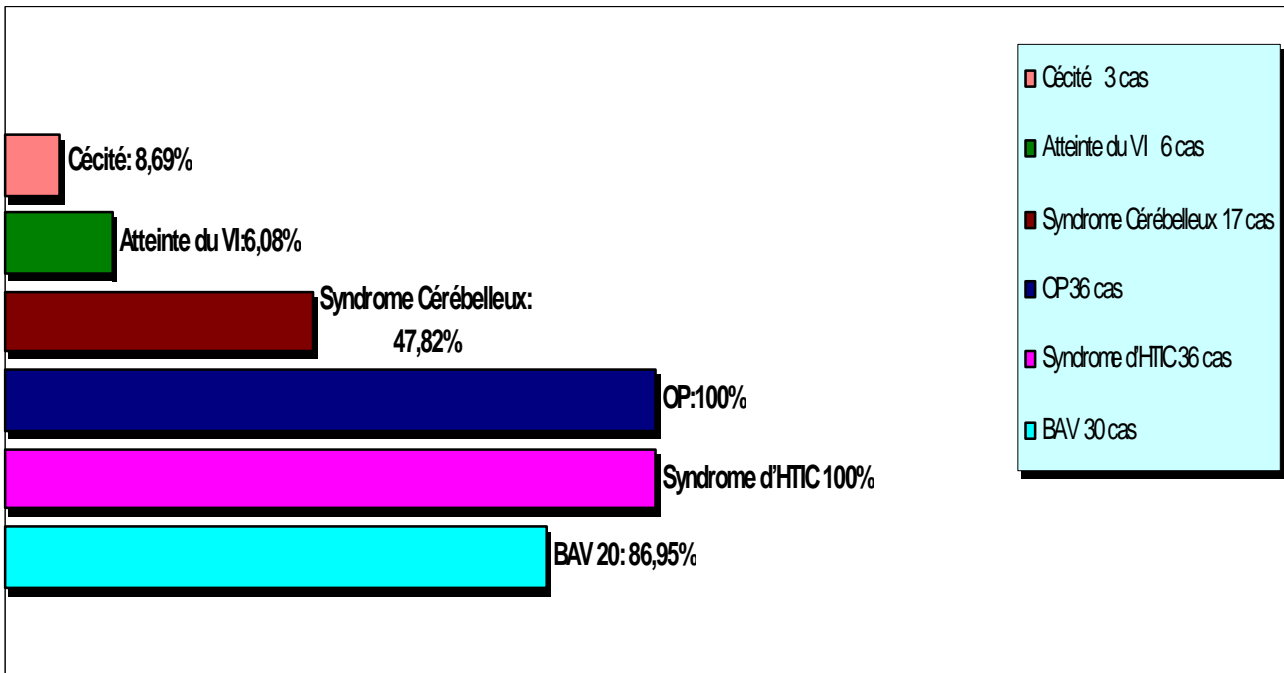


Diagramme N°5 : Répartition du nombre et du pourcentage des patients selon les signes cliniques à l'admission.

### III-LA RADIOLOGIE

La tomodensitométrie cérébrale avec et sans injection de produit de contraste a été réalisée chez tous nos patients, elle a permis de mettre en évidence l'étiologie obstructive chez 65.2% des cas.

Un complément IRM cérébrale C-/C+, a été réalisée chez 29 cas dans notre série, afin de préciser le siège et la nature de l'obstacle sur les voies d'écoulement du LCR.

La TDM et l'IRM cérébrales avec et sans injection de produit de contraste a permis de préciser 4 étiologies de l'hydrocéphalie obstructive chez nos patients.

1-les tumeurs de la fosse cérébrale postérieure : Elles étaient retrouvées chez 19 cas de nos patients (52,7°/°de cas).

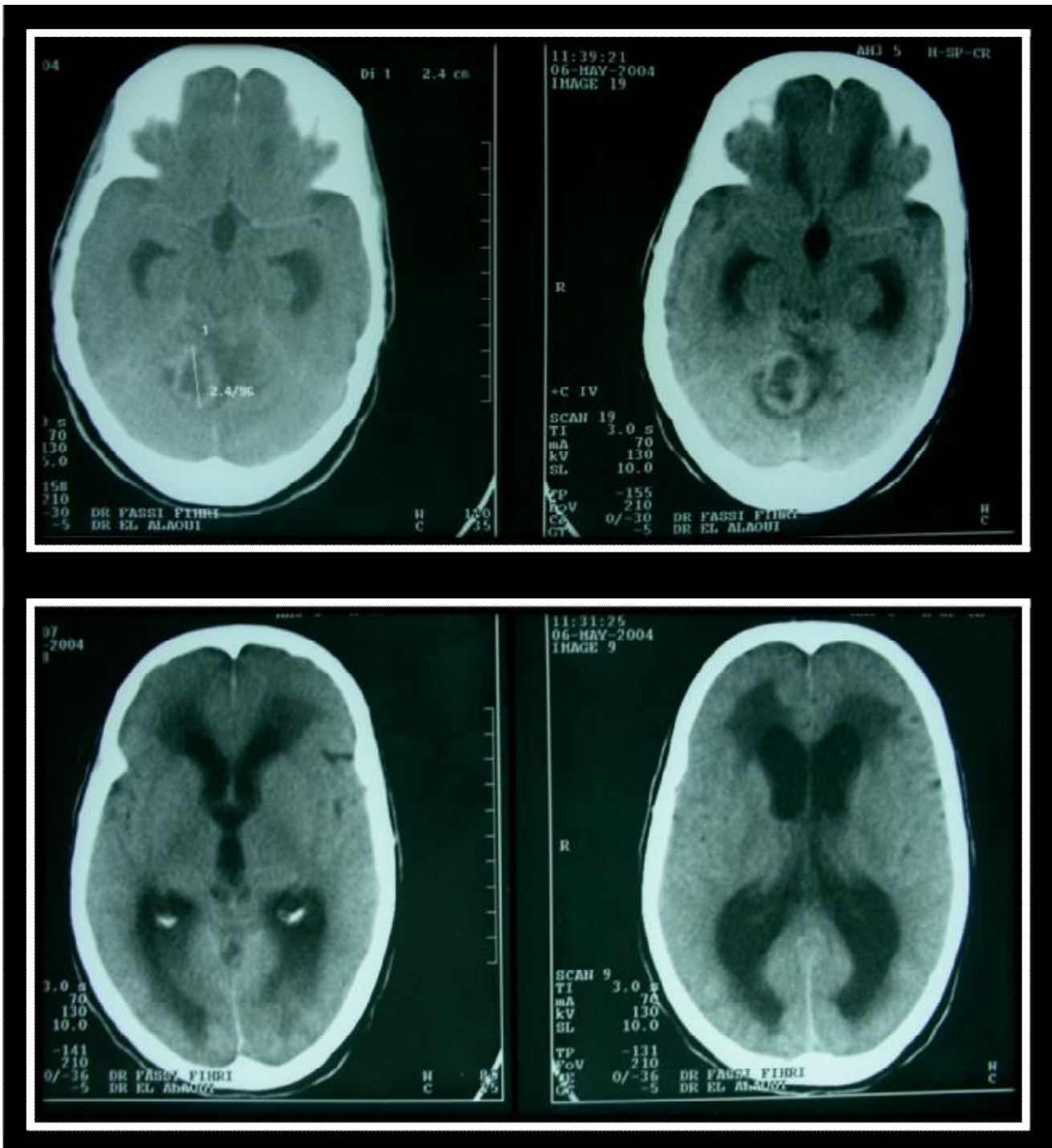
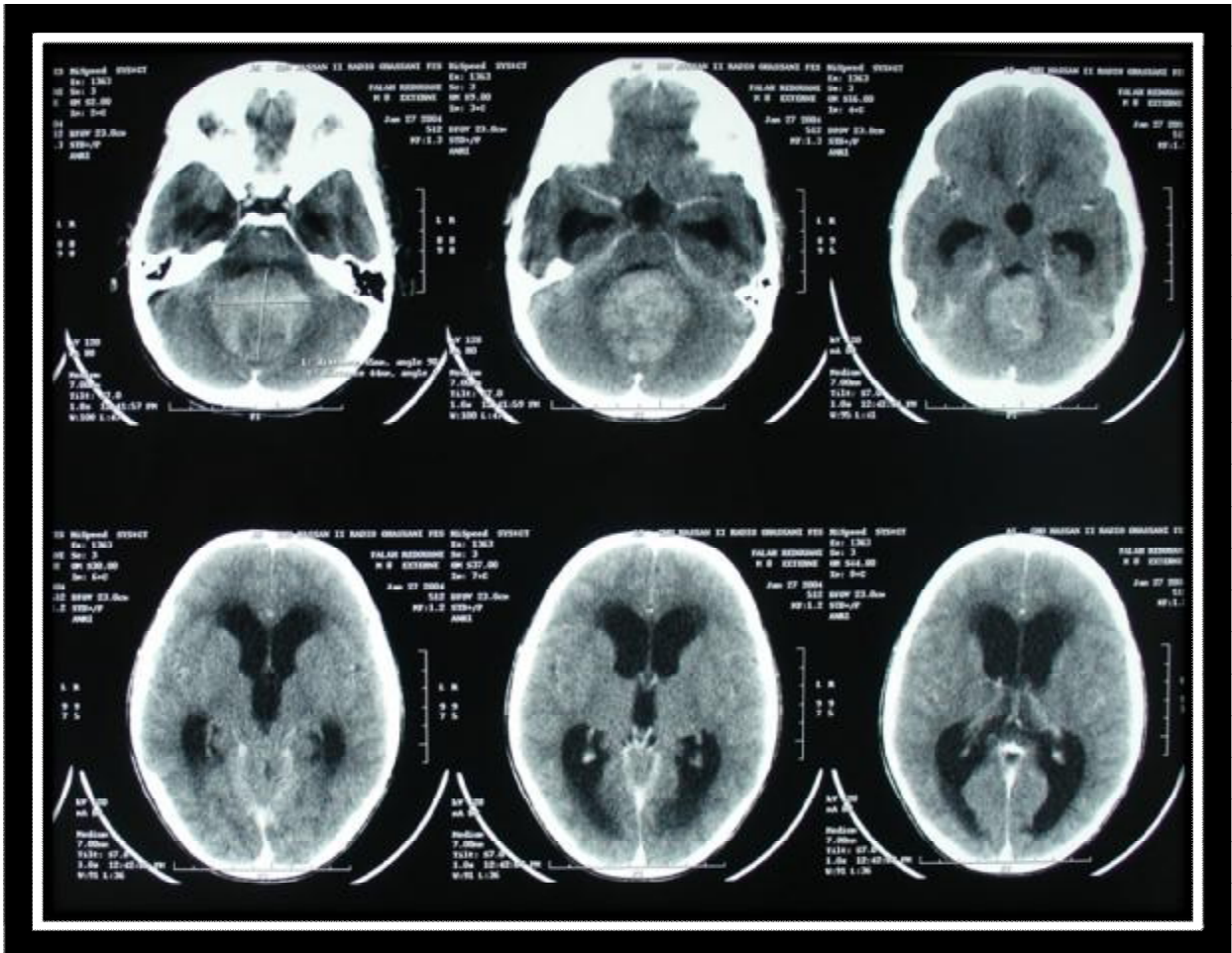
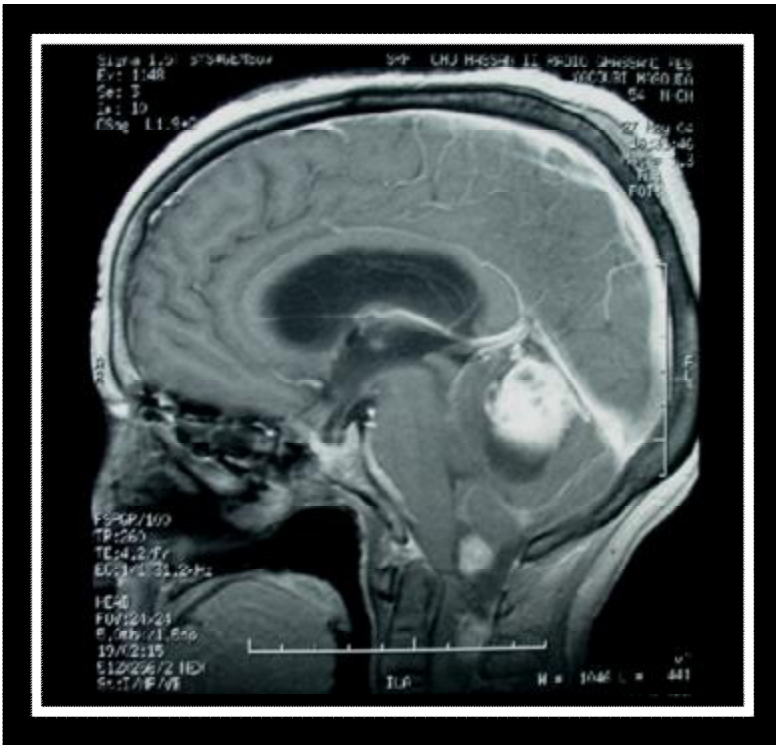


Image N°12 : TDM cérébrale avec et sans injection de produit de contraste objectivant un processus lésionnel au niveau de la fosse postérieure de siège hémisphérique droit comprimant le V4 avec hydrocéphalie triventriculaire active.





## 2. La sténose congénitale de l'aqueduc de Sylvius :

La découverte d'une décompensation d'une sténose congénitale de l'aqueduc de Sylvius sur les données de l'imagerie a été retrouvé chez 11 patients de notre série soit 30.5% des cas.

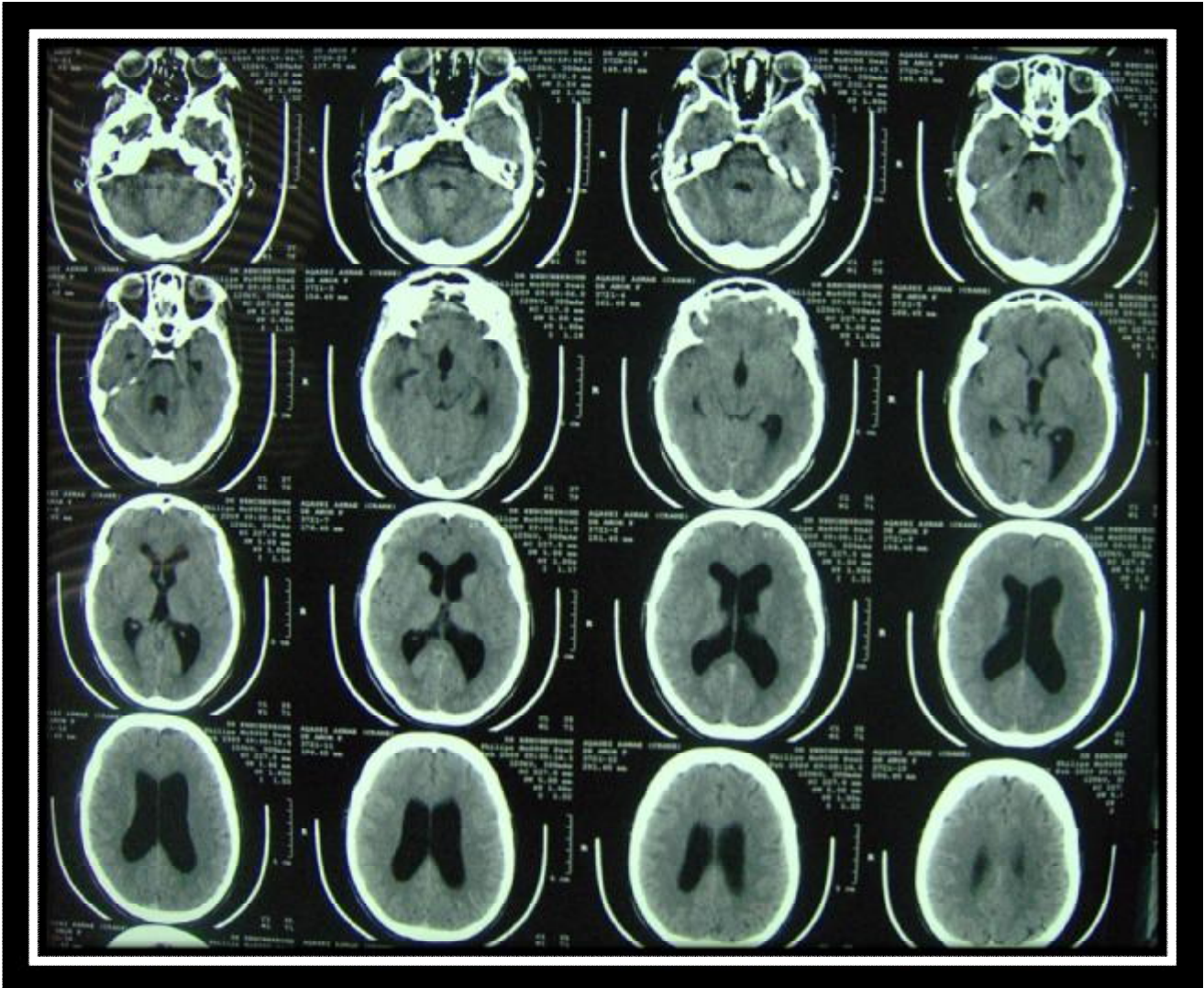


Image N°15: TDM cérébrale sans injection de produit de contraste objectivant une hydrocéphalie triventriculaire active sur une sténose de l'aqueduc de Sylvius.

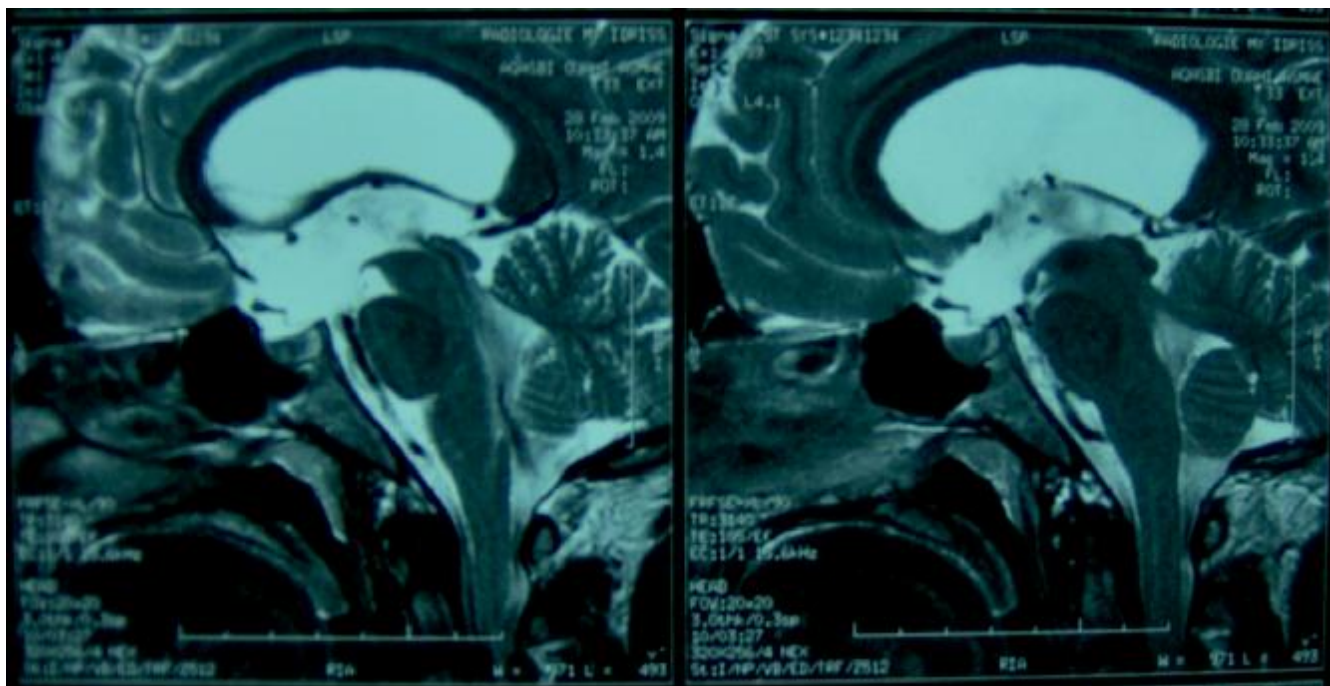


Image N°16:IRM cérébrale en coupe sagittale médiane en séquence pondéré T2 objectivant une hydrocéphalie triventriculaire active sur une sténose de l'aqueduc de Sylvius.

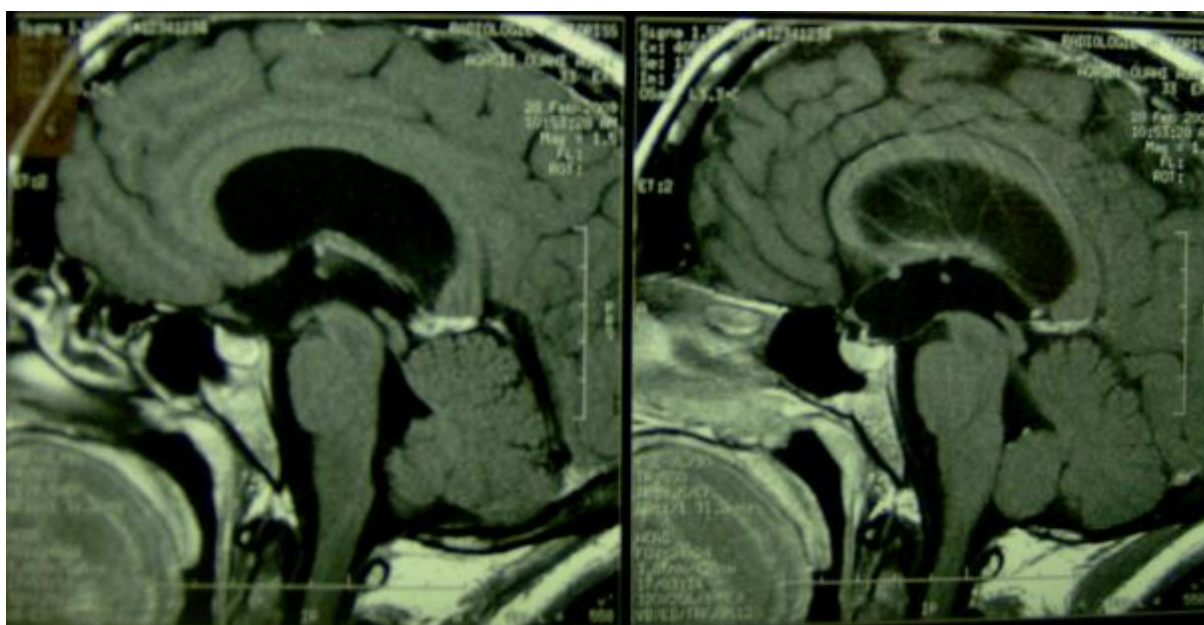


Image N°17: IRM cérébrale en coupe sagittale médiane en séquence pondéré T1 objectivant une hydrocéphalie triventriculaire active sur une sténose de l'aqueduc de Sylvius.



### 3. les tumeurs de la région pinéale :

Les hydrocéphalies sur un processus de la région pinéale ont été rapportés dans notre série chez 5 patients soit 13.88 % des cas.

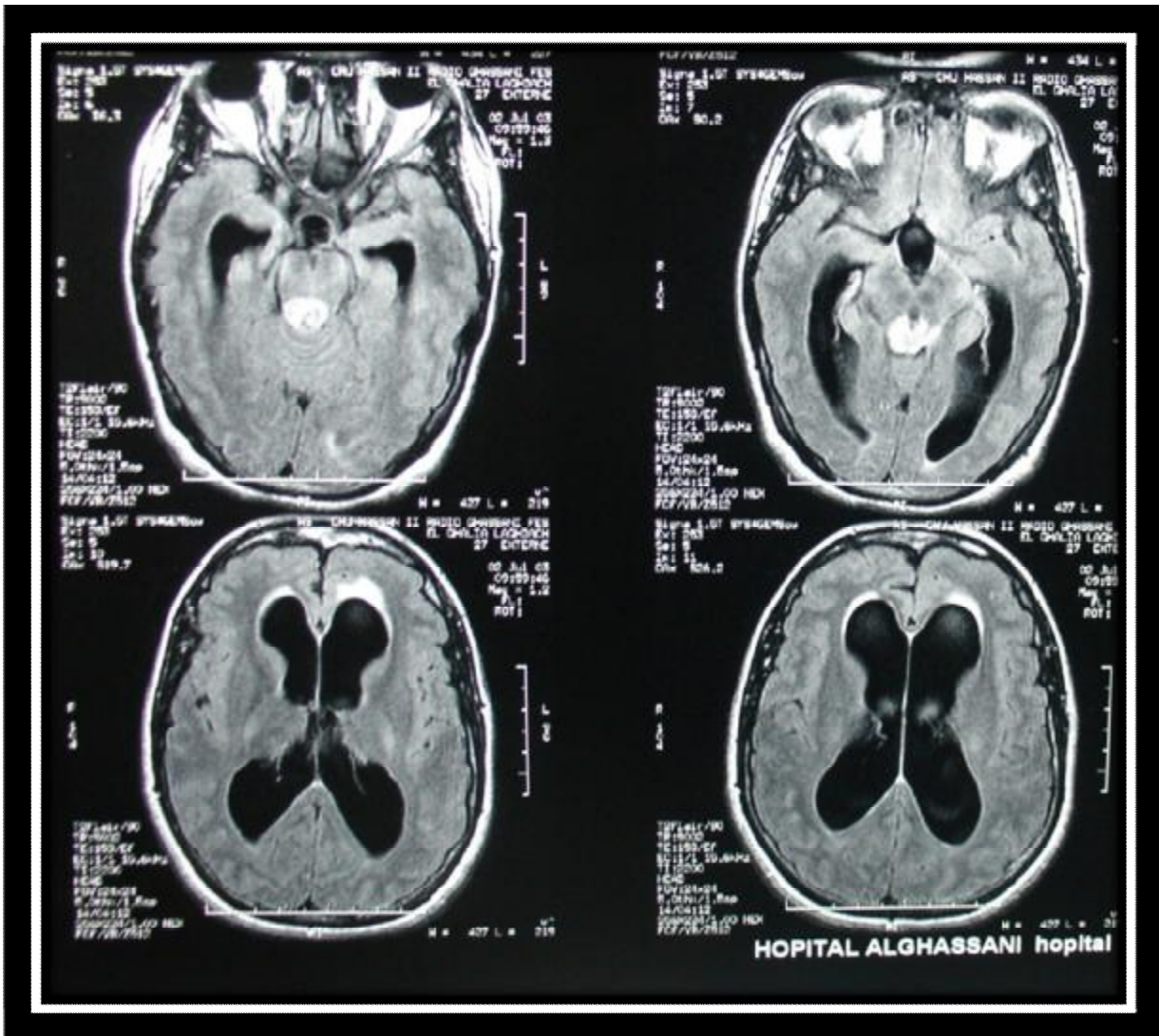


Image N°18: IRM cérébrale en coupe axiale en séquence T 2 flair objectivant un processus lésionnel au niveau de la région pinéale obstruant les voies d'écoulement du LCR au niveau de l'aqueduc avec hydrocéphalie triventriculaire active.

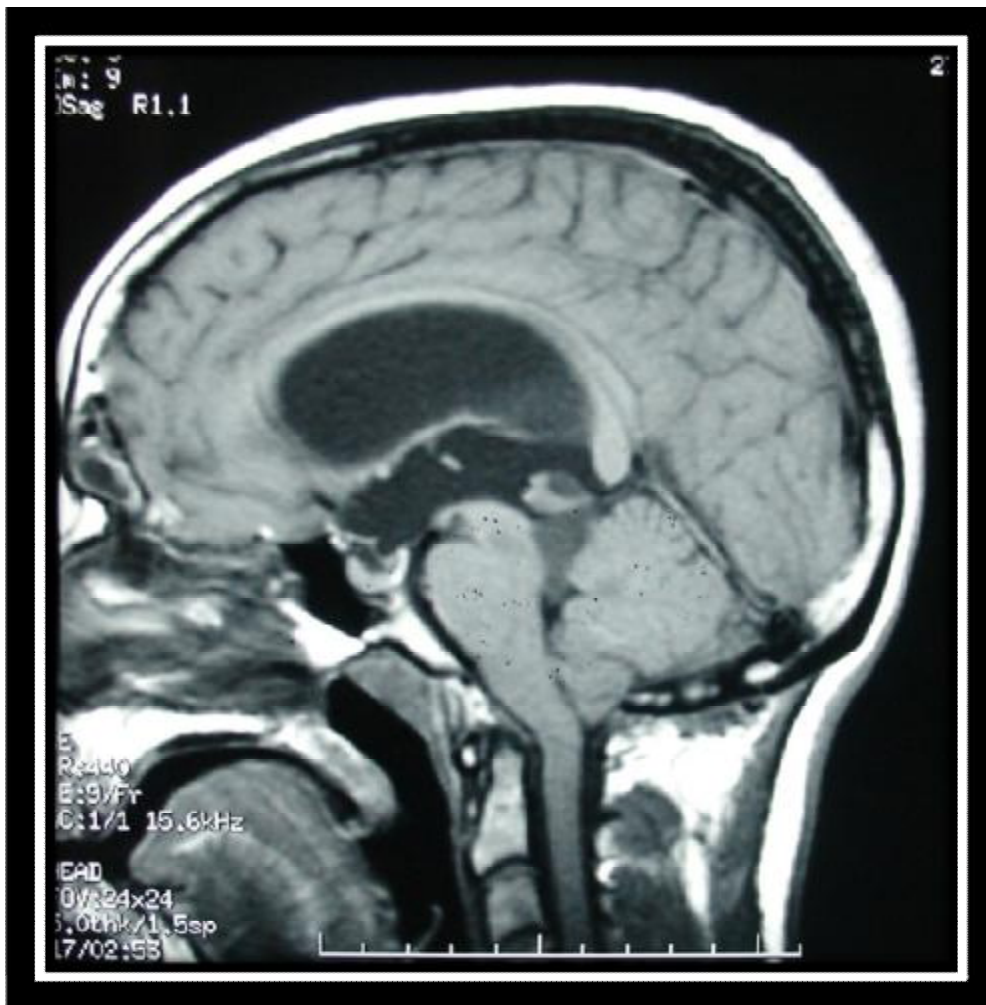

Image N°19 : IRM cérébrale en coupe sagittale en séquence T1 objectivant un processus lésionnel au niveau de la région pinéale obstruant les voies d'écoulement du LCR au niveau de l'aqueduc avec hydrocéphalie triventriculaire active

#### 4. L'hydrocéphalie chronique de l'adulte :

Un seul cas d'hydrocéphalie chronique de l'adulte a été traité par VCS dans notre étude.

Au terme de ces examens radiologiques, le diagnostique d'une hydrocéphalie triventriculaire obstructive a été retenu. Les étiologies se répartissaient comme suit :

Tableau N°8: nombre et le pourcentage des cas répartis selon les étiologies des de l'hydrocéphalie.

Les étiologies	Nbr de cas	%
Tumeur de la FCP	19	52.7
Sténose de l'aqueduc de Sylvius	11	30.5
Tumeur de la glande pinéale	5	13.8
Hydrocéphalie chronique de l'adulte	1	2.7

Il paraît évident que les tumeurs de la FCP occupent le premier rang des étiologies de notre série, viennent ensuite les sténoses de l'aqueduc de Sylvius, suivies des tumeurs de la glande pinéale et enfin un seul cas d'hydrocéphalie chronique.

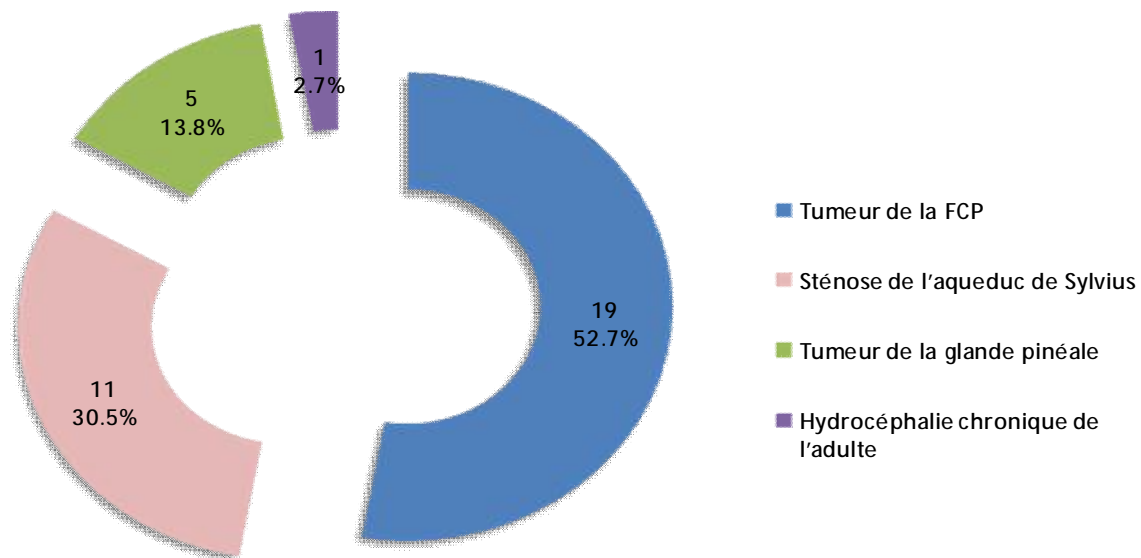


Diagramme N°7 : nombre et le pourcentage des cas répartie selon les étiologies des de l'hydrocéphalie

#### IV –Complication :

Au cours de la VCS les complications qu'on peut rencontre sont comme suit :

- ü Infection : méningite ou Ventriculite,.....dans notre série nous n'avons enregistré aucun cas ;
- ü Fistule du LCR a travers l'orifice de la VCS : aucun cas dans notre série n'a été enregistré.
- ü Hémorragie interventriculaire : un seul cas dans notre série a présente une hémorragie interventriculaire en peropératoire et qui a rendu la réalisation du geste.

Malheureusement nous avons déploré un seul cas de décès en post opératoires suite à une hémorragie interventriculaire massive survenu au début de notre expérience.

## V- Ponction lombaire déplétive :

Dans un cas une ponction lombaire déplétive a été réalisée à J+4 après la VCS dans un but d'amorçage (patient n° 3).

## VI-Durée d'hospitalisation :

- Elle est variable entre 5j et 3mois, avec une moyenne de 13 jours dans notre série.
- Ce résultat est trompeur puisque certains patients ont été opérés de la pathologie causale de l'hydrocéphalie (tumeur de la fosse cérébrale par exemple), dans les suites immédiates de la VCS, allongeant ainsi la durée d'hospitalisation.
- En tenant compte uniquement des patients pour seule VCS a été réalisée, la durée moyenne d'hospitalisation en neurochirurgicale est de 8 jours.

## VII -Evolution :

- Dépend essentiellement de l'étiologie
- pour les 11 cas de sténose de l'aqueduc de Sylvius, ont été stabilisés et se sont soldés par une amélioration clinique durable de la symptomatologie causées par l'hydrocéphalie.
- Pour les patients qui ont une lésion tumorale, ils ont eu régression partielle des signes cliniques et ils ont bénéficié après la VCS de l'exérèse chirurgicale de la tumeur.
- On a eu un cas de décès dans notre série, qui a eu lieu dans un milieu de réanimation chirurgicale, malgré les mesures de réanimation. Il s'agit d'une hémorragie intra-ventriculaire en per-opératoire compliquant la VCS sur Tm FCP, par lésion iatrogène d'une branche artérielle du Tronc basilaire, justifiant un geste de dérivation externe après hémostase par irrigation du sérum Salé.

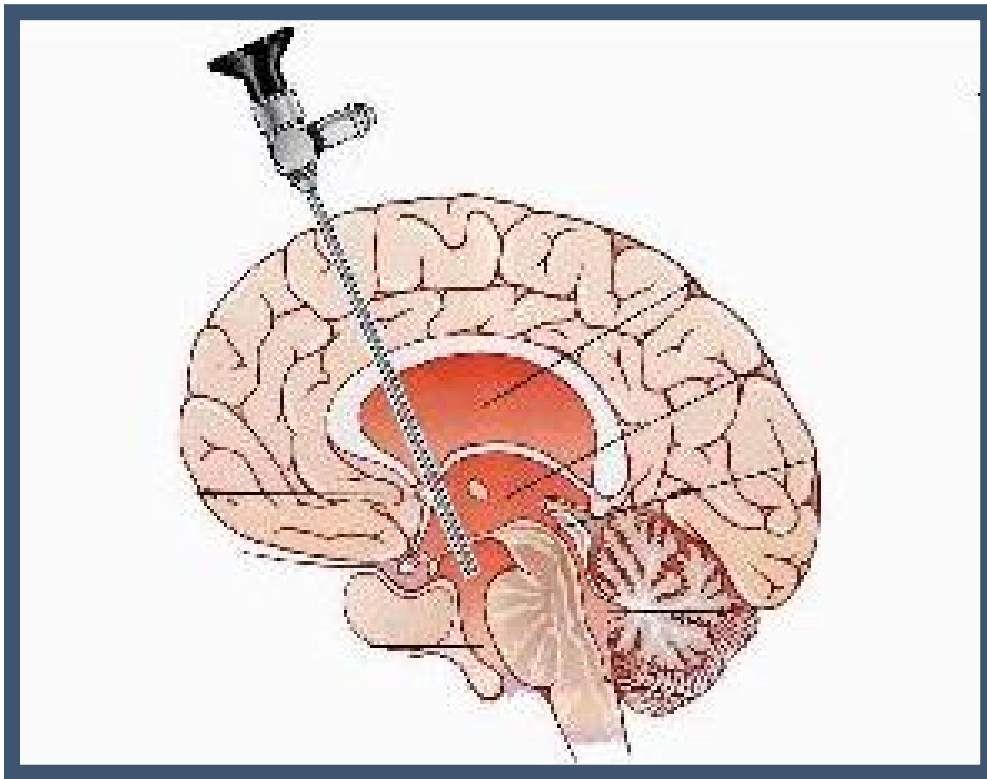
## VIII-La surveillance :

Tous nos patients ont été suivis à la consultation un mois après la sortie du service puis chaque 6 mois.

Un examen ophtalmologique de contrôle a été demandé systématiquement chez nos patients et qui a objectivé soit une amélioration ou une stabilisation de leurs fonctions visuelles. Une imagerie de contrôle n'a pas été demandée systématiquement chez tous nos patients.



# TECHNIQUE



La Ventriculocisternostomie du V<sub>3</sub> ou VCS est une technique neurochirurgicale utilisée dans le traitement des hydrocéphalies non communicantes, par exemple la sténose de l'aqueduc de Sylvius. Son but est de drainer le LCS depuis le V<sub>3</sub> vers les citernes de la base du crane. Elle est largement utilisée chez l'adulte et l'enfant. L'avantage de cette technique est d'éviter les risques infectieux et mécanique liés à l'implantation d'une prothèse(55).

## A. LE MATERIEL UTILISE :

L'endoscope utilisé dans cette série est un endoscope rigide modulable (Karl Storz Endoscope®, Tuttlingen, Germany).

Optique de 2,9 mm de diamètre externe orienté à 30°et d'un jeu de trois chemises de diamètre différent :

- la petite chemise, utilisée pour les ventriculocisternostomies,
- a un diamètre externe ovale de 3 mm/4 mm avec un canal opérateur autorisant l'introduction d'outils de 1 mm de diamètre.
- la chemise de taille moyenne, utilisée lorsqu'une biopsie est programmée, a un diamètre externe ovale de 3 mm/5 mm avec un canal opérateur autorisant l'introduction d'outils de 1,5 mm de diamètre
- la grosse chemise, utilisée pour les kystes colloïdes, a un diamètre externe ovale de 4 mm/7 mm avec un canal opérateur autorisant l'introduction
- d'outils de 3 mm de diamètre.

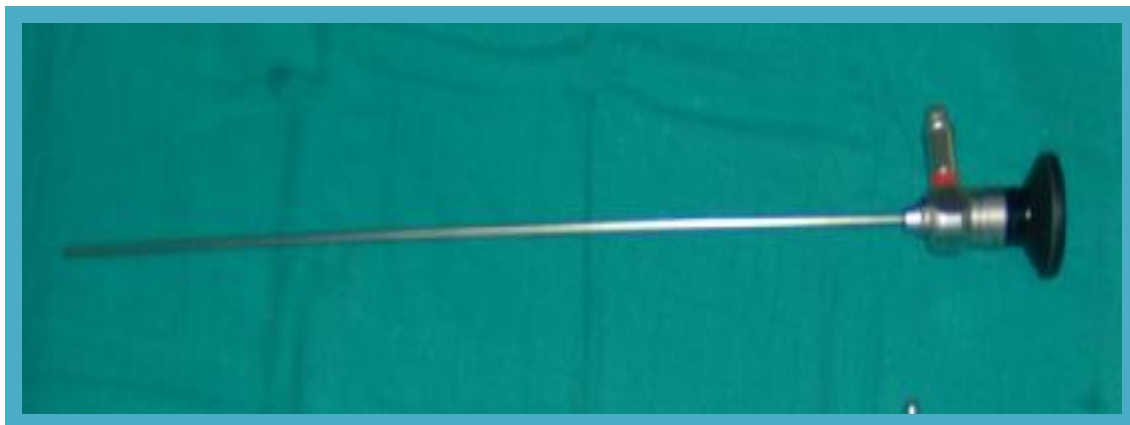

Image N°20: optique de 2.9 mm utilisé pour la ventriculocisternostomie avec chemise graduée.

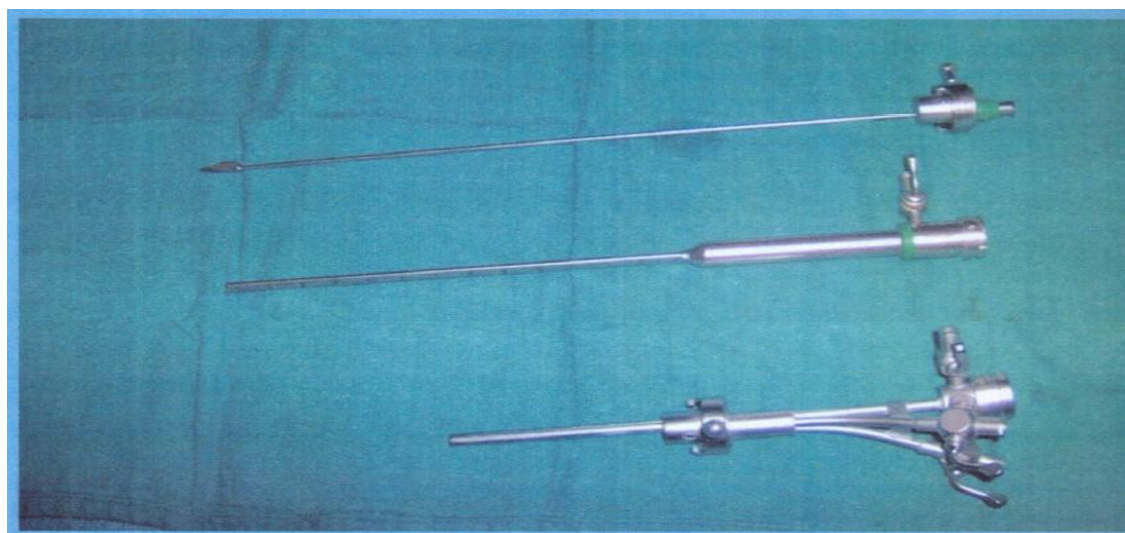


Image N°21: Chemises de l'endoscope utilisées dans la VCS, avec la pièce intermédiaire

Chacune de ces trois chemises peut s'adapter sur une même pièce intermédiaire renforcée, présentant deux canaux de travail et sur laquelle peut venir se fixer un bras articulé. Ce bras se verrouille et se déverrouille par une vis centrale et permet un jeu complètement libre de l'endoscope. Une fois fixé, l'endoscope peut être relâché et les instruments introduits dans les canaux opérateur en toute sécurité. Ce dernier point est fondamental pour les kystes colloïdes qui demandent de nombreuses manipulations instrumentales que l'on pourrait difficilement faire à main levée.

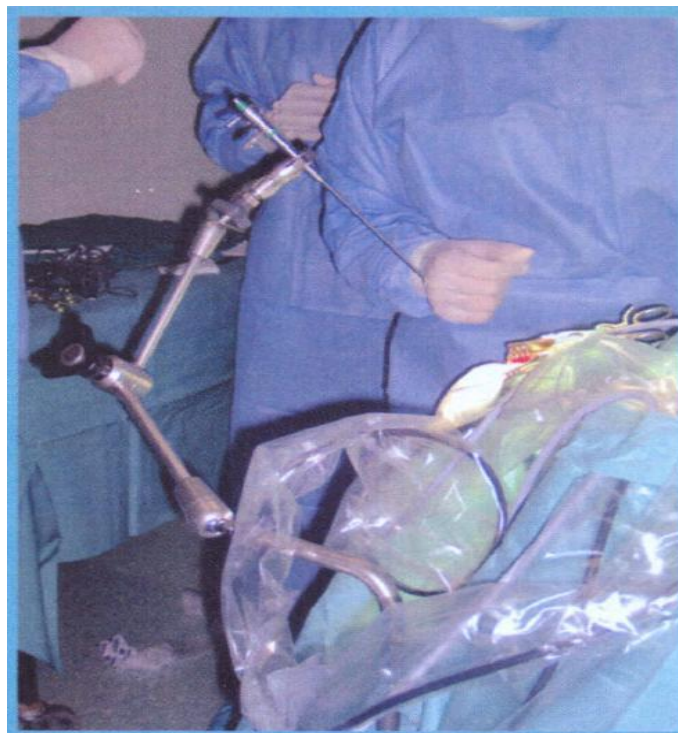

Image N°22: Chemises de l'endoscope , avec la pièce intermédiaire fixé au bras articulé..

Les instruments sont disponibles en plusieurs diamètres en fonction de la chemise utilisée. Sont disponibles des sondes coagulantes, des pinces à préhension, des pinces à biopsie, des microciseaux à bouts pointus

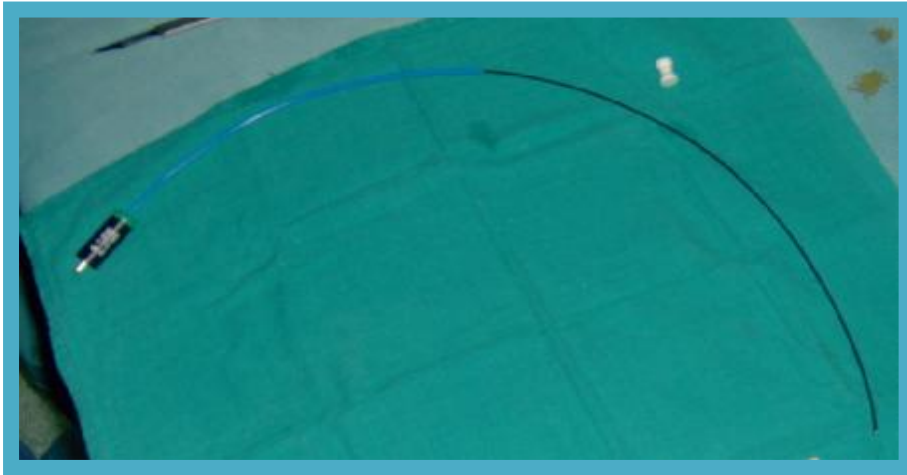


Image N°23: sonde endoscopique coagulante

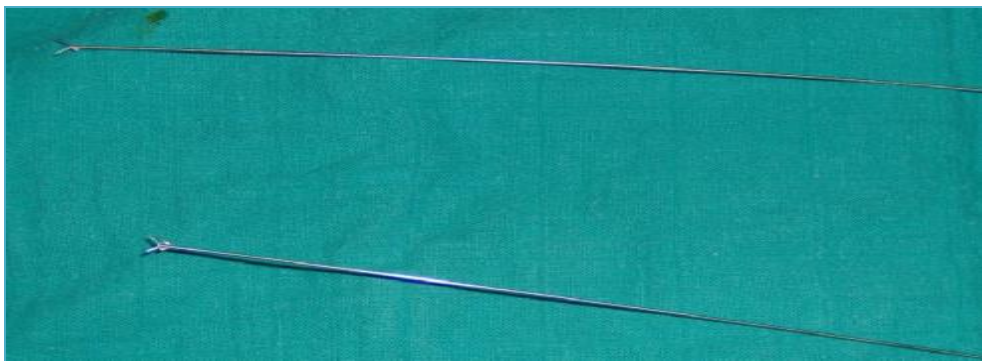
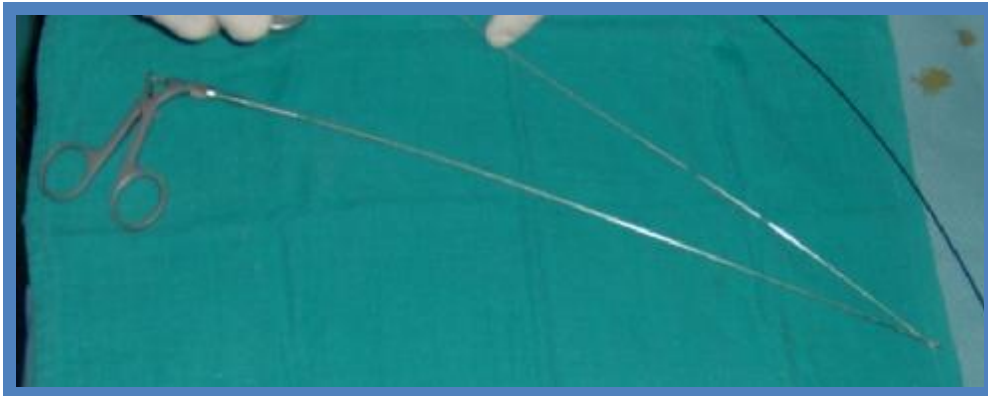


Image N°24: des pinces à préhension, des pinces à biopsie, des microciseaux à bouts pointus

un système de camera avec une source de lumière sont reliés à une colonne vidéo d'endoscopie.



Image N°25: la camera endoscopique reliant l'optique à la colonne vidéo

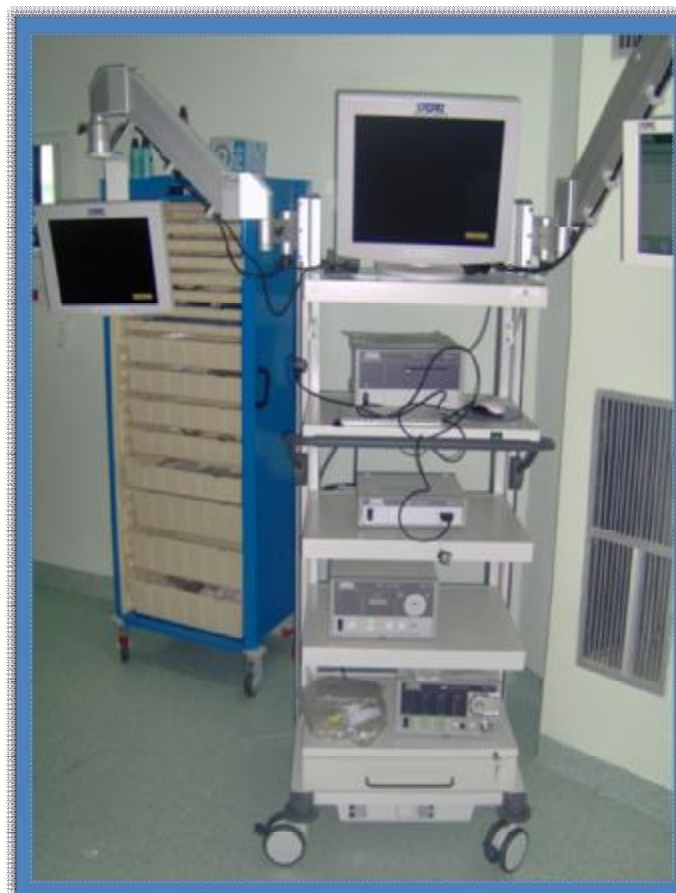

Image N°15: la colonne d'endoscopie avec la source de lumière et la vidéo



## B. Etapes de l'intervention :

### ü L'installation du patient :

Tous nos patients étaient rasés la veille de l'intervention.

Ils sont positionné en décubitus dorsal, tête sur têtère en position neutre, tête en légère flexion.

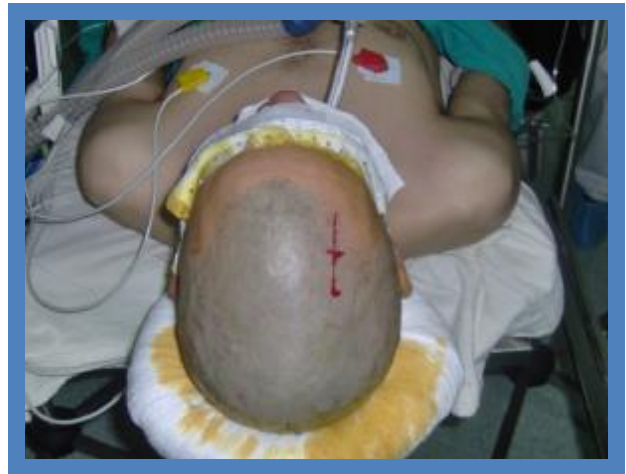
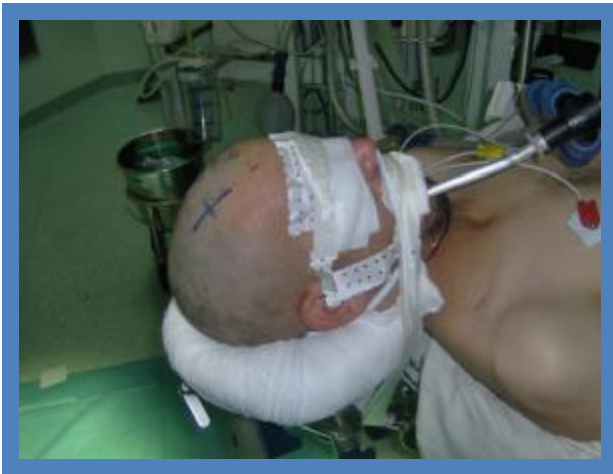
Image N°16:la position opératoire de la tête avec le repérage de l'incision cutanée

Repérage de l'incision cutanée :

Cette légère flexion permet : (56)

- Un repérage et une navigation des ventricules plus aisés.
- Réduction de la pression veineuse hydrostatique.
- Amélioration de la détente cérébrale et favorise l'hémostase.
- Diminution de l'importance des fuites du LCS peropératoire.

ù Repérage de l'incision :

Le repérage se fait par une incision linéaire en précoronale droit sur la ligne medio pupillaire.

Après l'incision cutanée et la rugination de la galia on doit bien visualisé la coronale sur la limite postérieure de l'incision.

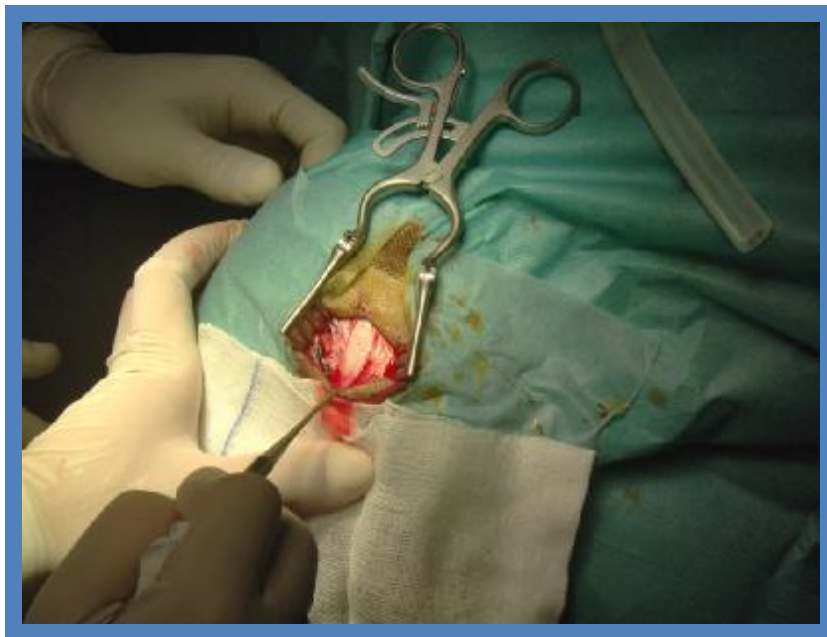


Image N°26 : le repérage de la suture coronale après l' incision cutanée et la section de la galia..

Réalisation d'un trou de trépan à 1 cm en avant de la suture coronale ,avec coagulation de la dure mère .

Le choix du côté de la voie d'abord dépend bien sur de l'hémisphère dominant, mais aussi de la configuration des ventricules à l'imagerie. On choisira le côté où la corne frontale des ventricules est la plus dilaté. (19,56,58)



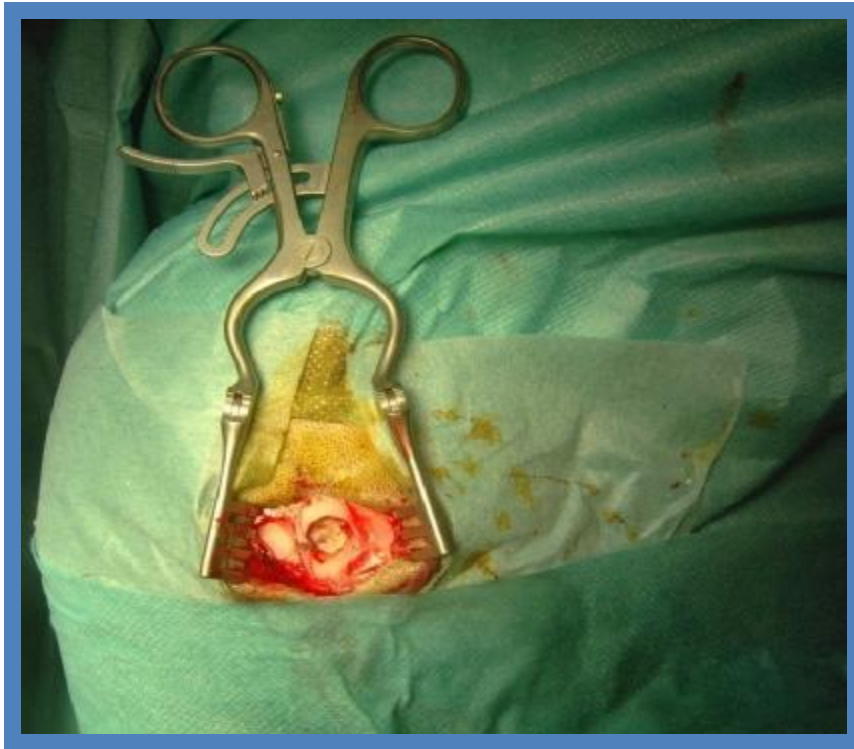

Image N°27: Réalisation d un trou de trépan à 1 cm en avant de la suture coronale,  
avec coagulation de la dure mère

ù Montage de l'endoscope :

Après le montage du bras articulé et la fixation de la chemise de l'opérateur. Ce dernier est relié à la source de lumière et à la caméra, puis un réglage de la balance du blanc et de couleur est faite.

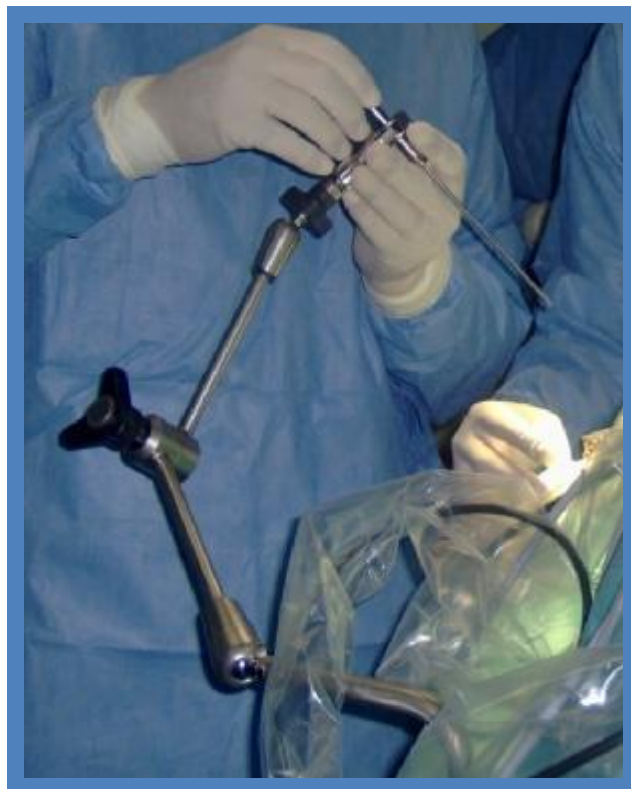

Image N°28: fixation de la chemise de l'operateur au bras articulé

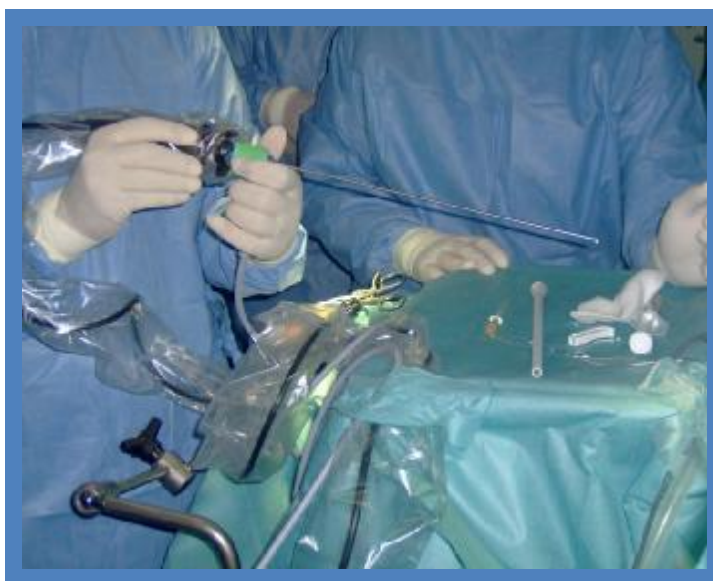

Image N°29: le réglage de la balance du blanc et des couleurs

Après l'ouverture de la dure mère la chemise de l'endoscope est alors introduite avec le mandrin, selon la bissectrice de l'angle racine de nez- conduit auditif externe. et le bras articulé est alors fixé. Le retrait du mandrin, permettant l'issue de LCR. Puis on fixe la pièce intermédiaire avant d'introduire l'optique.

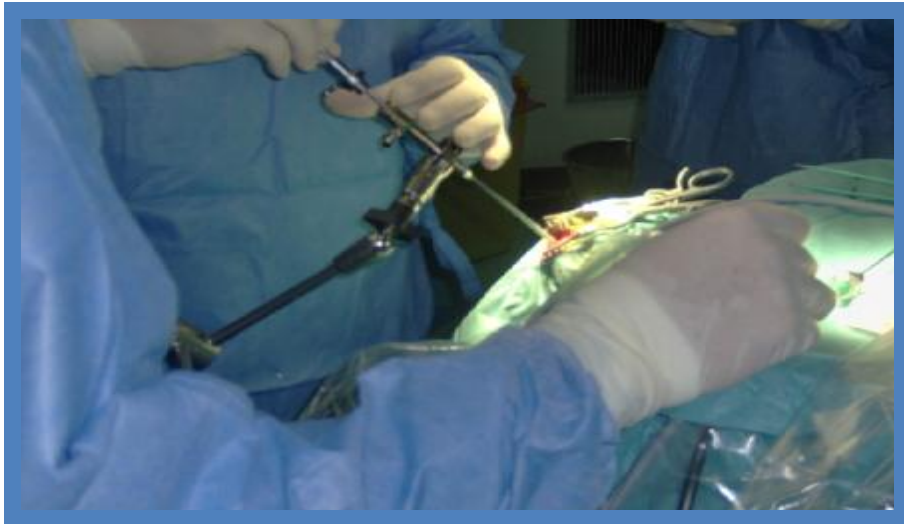

Image N°30: l'introduction de la chemise de l'opérateur avec le retrait du mandrin permettant l'issue du LCR dès la ponction ventriculaire

Après l'introduction de l'optique à 30° relié à la caméra et la source de lumière, la visualisation des structures anatomiques du système ventriculaire devient possible. Cette étape nécessite une grande connaissance de l'anatomie ventriculaire et une grande précision des gestes de manipulation.

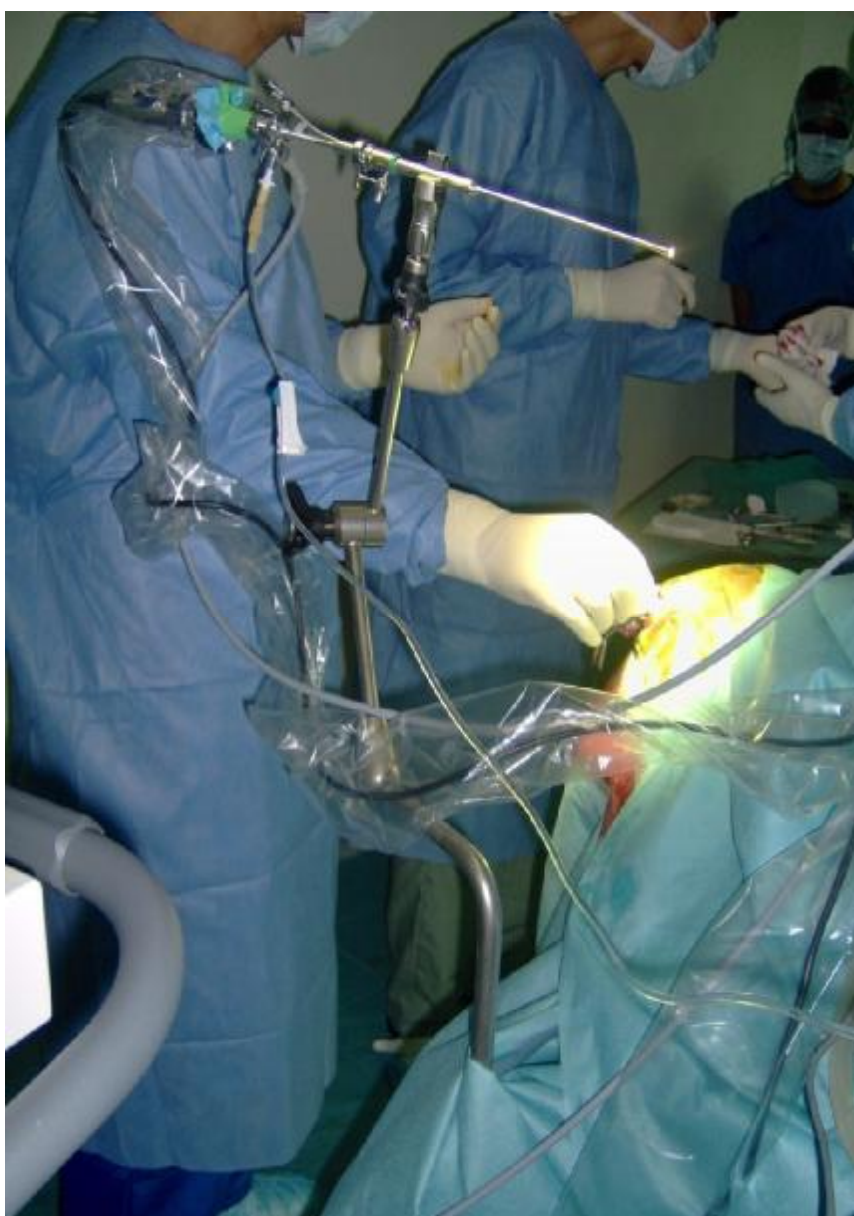

Image N°31:photo prise a la fin de l'intervention montrant tous le système monté :  
la chemise fixé au bras articulé et reliée a la pièce intermedierre.et l'optique relié a  
la source de lumière et la camera

## C. Abord de V3 : (57,60,61,62)

Pour que la navigation endoscopique intra ventriculaire soit simple, il est impératif être toujours bien orienté, en d'autre terme de toujours savoir où l'on se trouve, il est donc indispensable de connaître parfaitement l'anatomie intra ventriculaire pour toujours savoir dans quelle partie du système ventriculaire on évolue et pouvoir identifier clairement les structures et reliefs anatomiques que l'on découvre.

- L'introduction de l'endoscope dans la cavité du V<sub>3</sub> dilaté permet d'identifier l'ensemble de ses parois et dessolement et les structures qui les constituent, par rotation progressive de l'optique.

### 1-L'ENTRÉE DU TROISIÈME VENTRICLE : LE FORAMEN INTERVENTRICULAIRE DE MONRO :

Porte d'entrée du troisième ventricule située au niveau du plancher du ventricule latéral, cet orifice est d'emblée recherché par l'endoscope introduit dans le ventricule latéral. La première structure anatomique reconnaissable est formée des plexus choroïdes (PL) courant sur le plancher du ventricule latéral. Suivre les plexus choroïde vers l'avant mène obligatoirement au foramen dont ils constituent la paroi postérieure. Les plexus choroïdes se réfléchissent en effet au niveau de la paroi postérieure du foramen pour repartir vers l'arrière et contribuer à la formation du toit du troisième ventricule. Il n'y a donc jamais de plexus choroïdes en avant du foramen inter ventriculaire de Monro (FM). La corne antérieure frontale (CF) du ventricule latéral est totalement dénuée de cette structure.

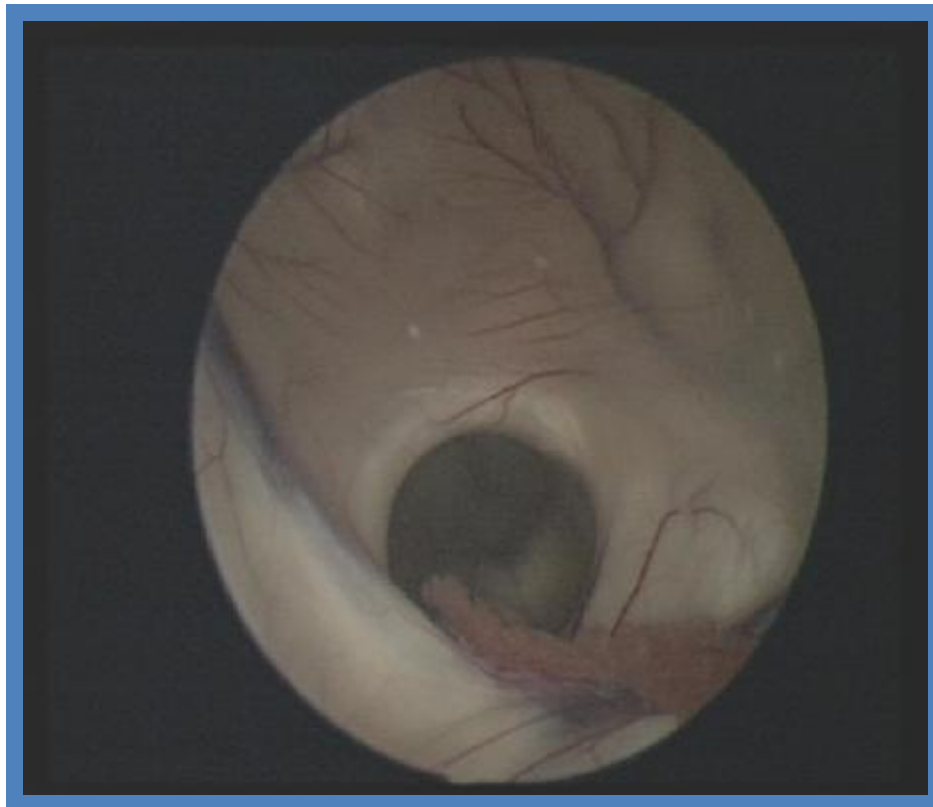


Image N°32: Vue endoscopique montrant le foramen interventriculaire de Monro, avec les plexus choroïdes au niveau de sa paroi postérieure

## 2-LA BERGE ANTÉRIEURE DU FORAMEN :

Totalement avasculaire, la berge antérieure est composée du pilier antérieur du fornix (PAF) ou trigone. Cette structure de 2 à 3 mm de diamètre naît des corps mamillaires, éléments de substance grise faisant saillie au niveau du plancher du troisième ventricule. Depuis cette structure, le pilier chemine contre la lame hypothalamique, croise par en arrière la commissure blanche antérieure (CA) et se dirige en haut et en dedans en décrivant une courbe à concavité antérieure pour former la berge antérieure puis médiale du foramen interventriculaire. Le pilier antérieur se confond vers l'avant, sans relief apparent, avec le plancher de la corne frontale du ventricule latéral, ou chemine de fins éléments vasculaires mais en aucun cas, une nouvelle fois, de plexus choroïdes. À la partie latérale de la corne frontale, on peut apercevoir la saillie de la tête du noyau caudé (NC).



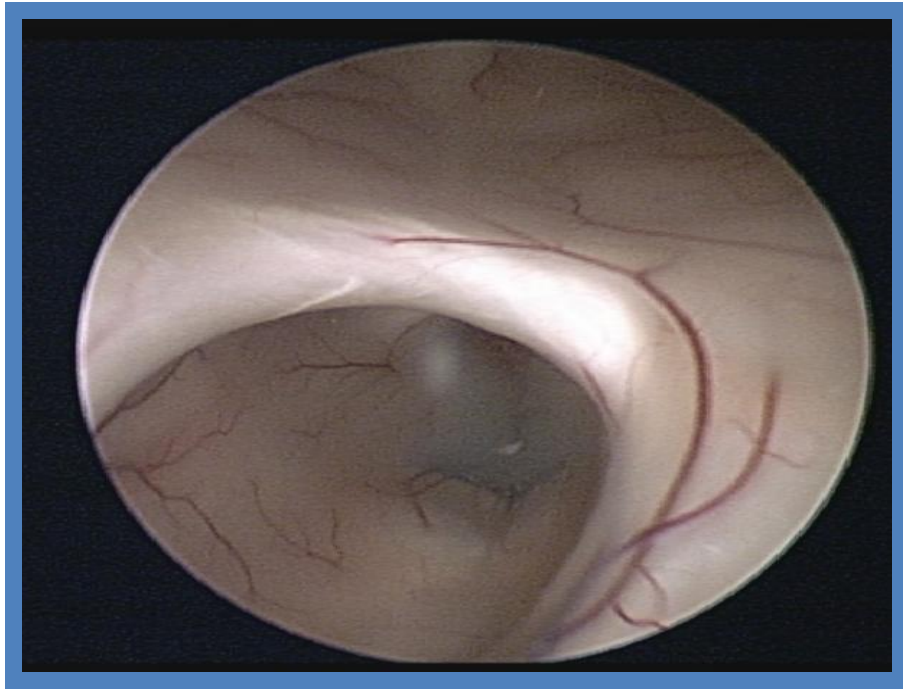


Image N33: Vue endoscopique montrant la berge antérieure du foramen interventriculaire de Monro, composée du pilier antérieure du trigone

### 3-LA BERGE POSTERIEURE UD FORAMEN :

La berge postérieure du foramen est constituée essentiellement par l'angle de réflexion du plexus choroïde, dont c'est la projection la plus antérieure dans la lumière du ventricule latéral avant qu'il ne se dirige vers le bas puis l'arrière pour entrer dans la composition de la toile choroïdienne du troisième ventricule. C'est le repère fondamental du foramen, le plexus choroïde étant l'élément le plus facilement identifiable du ventricule latéral. Une fois cette structure identifiée, il suffit de la suivre progressivement vers l'avant pour trouver le foramen interventriculaire. Le de Monro. Le plexus choroïde chemine sur la face Supérieure du thalamus, dans un trajet rectiligne ou sinueux. En arrière, on peut parfois apercevoir la corne occipitale du ventricule latéral dont les parois sont parcourues de fins éléments vasculaires et notamment les veines atriales médiales .Au bord latéral du plancher du corps du ventricule latéral, on aperçoit le relief du corps du noyau

caudé. La berge postérieure et médiale est également marquée par l'angle de raccordement des veines septale antérieure (VSA), choroïdienne (rarement visible au sein du plexus choroïde) et thalamostriée (VTS). En forme de Y ouvert vers l'avant, l'angle est habituellement d'environ 80 à 90°. Cet angle peut-être franchement plus aigu ou au contraire complètement ouvert à 180°. Les veines sont habituellement d'un calibre égal, mais l'une des veines peut-être plus volumineuse, que ce soit la veine thalamostriée ou la veine septale antérieure. Dans certains cas, aucune veine n'est réellement identifiable au pourtour du foramen interventriculaire. Enfin, dans certaines hydrocéphalies, le ventricule latéral est largement

Ouvert dans le troisième ventricule, aux dépens de la berge postérieure qui disparaît. Dans ce cas, le plexus choroïde reste accolé, latéralement, au relief du thalamus.

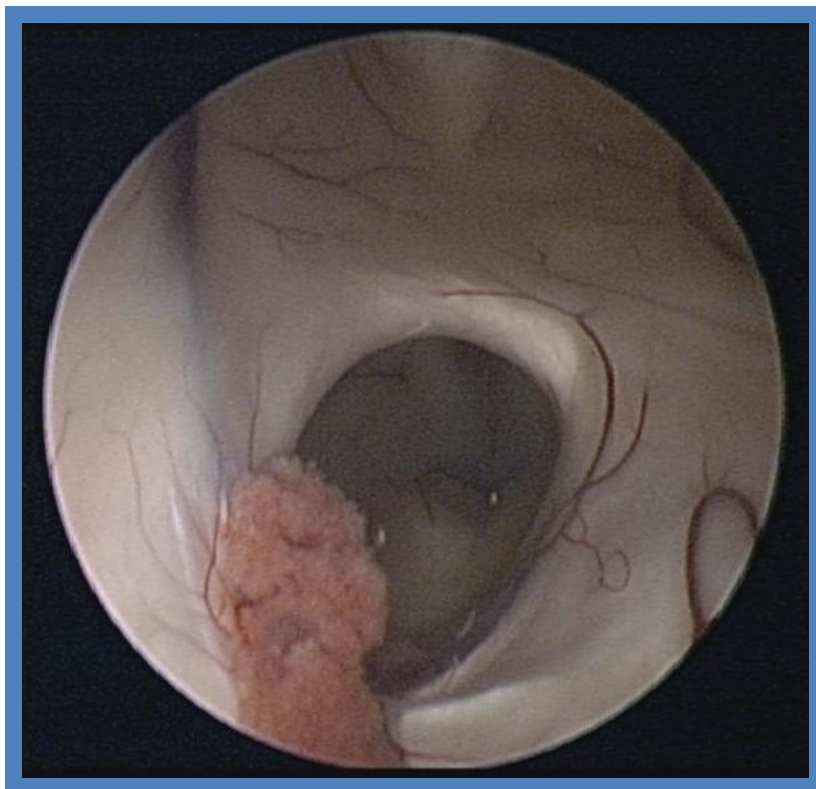


Image N°34: Vue endoscopique montrant la berge postérieure du foramen interventriculaire de Monro, composée des plexus choroïdes et la veine septale et thalamostriée..



#### 4-LA BERGE MÉDIALE DU FORAMEN :

La berge médiale du foramen est constituée du pilier antérieur du fornix qui se réunit à son homologue du coté opposé pour former le corps du fornix. Il se poursuit sans relief apparent avec le septum interventriculaire, parcouru par la veine septale antérieure. Il n'est pas rare, dans les hydrocéphalies anciennes, que le septum soit déhiscent, semblable à une toile d'araignée et qu'au travers des orifices, on puisse apercevoir le foramen de Monro ou le plexus choroïde controlatéral. Plus en arrière, c'est toute la partie postérieure des deux ventricules latéraux que l'on peut apercevoir.

#### 5- LA PARTIE ANTÉRIEURE DU TROISIÈME VENTRICULE :

Une fois le foramen interventriculaire de Monro clairement identifié, il est simple de pénétrer à l'intérieur du troisième ventricule, une fois passé le foramen, celui-ci bien qu'il échappe au contrôle de la vue. Il est indispensable alors de s'abstenir de toute manœuvre intempestive pouvant endommager ses pourtours que l'on peut oublier, ces structures n'étant plus visibles. Le béquillage vers l'avant pourra déformer le pilier antérieur du fornix, le béquillage vers l'arrière pourra endommager l'angle veineux pouvant être source d'hémorragies difficilement contrôlables.

Orienté à 30° vers l'avant, l'endoscope permet de visualiser toute la paroi antérieure du troisième ventricule et la partie antérieure du plancher.

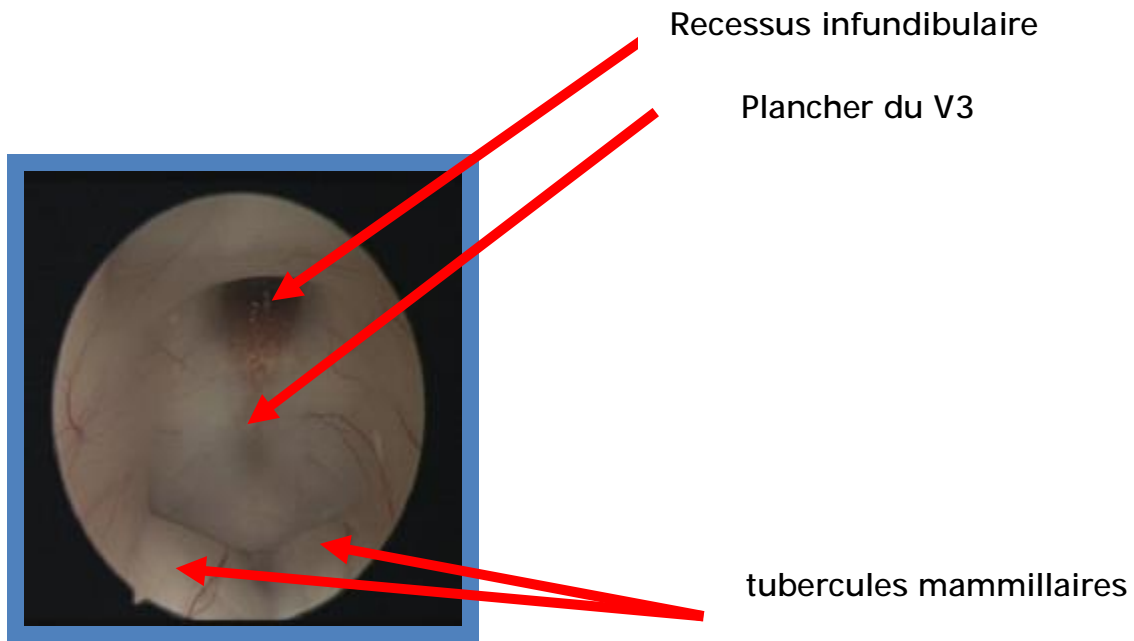


Image N°35: Vue endoscopique montrant la partie antérieure du troisième ventricule et la partie antérieure du plancher du V3, où siègent les tubercules mamillaires, ainsi que l'infundibulum

On identifie ainsi, de haut en bas, la commissure blanche antérieure (CA), le relief du chiasma (C) puis l'orifice rosé du récessus infundibulaire (RI). Juste en arrière du récessus se trouve une zone de substance blanchâtre, le tuber cinereum (TC). Entre ce dernier et la saillie des corps mamillaires, se trouve la besace prémamillaire (BPM). C'est à la partie antérieure de celle-ci que devra être réalisée l'orifice de la ventriculocisternostomie, immédiatement en arrière du relief du dorsum sellae que l'on aperçoit parfois, la besace prémamillaire est parfois très réduite ou au contraire très étendue, voire profonde. Les corps mamillaires sont parfois très espacés l'un de l'autre avec un relief moins marqué. Une fois au travers de la besace souvent translucide dans les hydrocéphalies évoluées, on peut

apercevoir la terminaison de l'artère basilaire (AB) et branches : artère cérébrale postérieure (ACP), voire l'artère cérébelleuse supérieure (ACS).

#### 6- LA REALISATION DE LA VENTRICULOCISTERNOSTOMIE :

La réalisation du trou de la ventriculocisternostomie est réalisé initialement par la sonde de coagulation.

Le siège anatomique de cette stomie est :

ü Centre du triangle formé par les deux corps mamillaires et le récessus infundibulaire.

Enfin, l'orifice ainsi réalisé est agrandi on utilisant classiquement un cathéter à ballon et de type fagarty (59), gonflé pendant une trentaine de secondes, ou une pince à VCS pour obtenir un orifice de taille suffisante

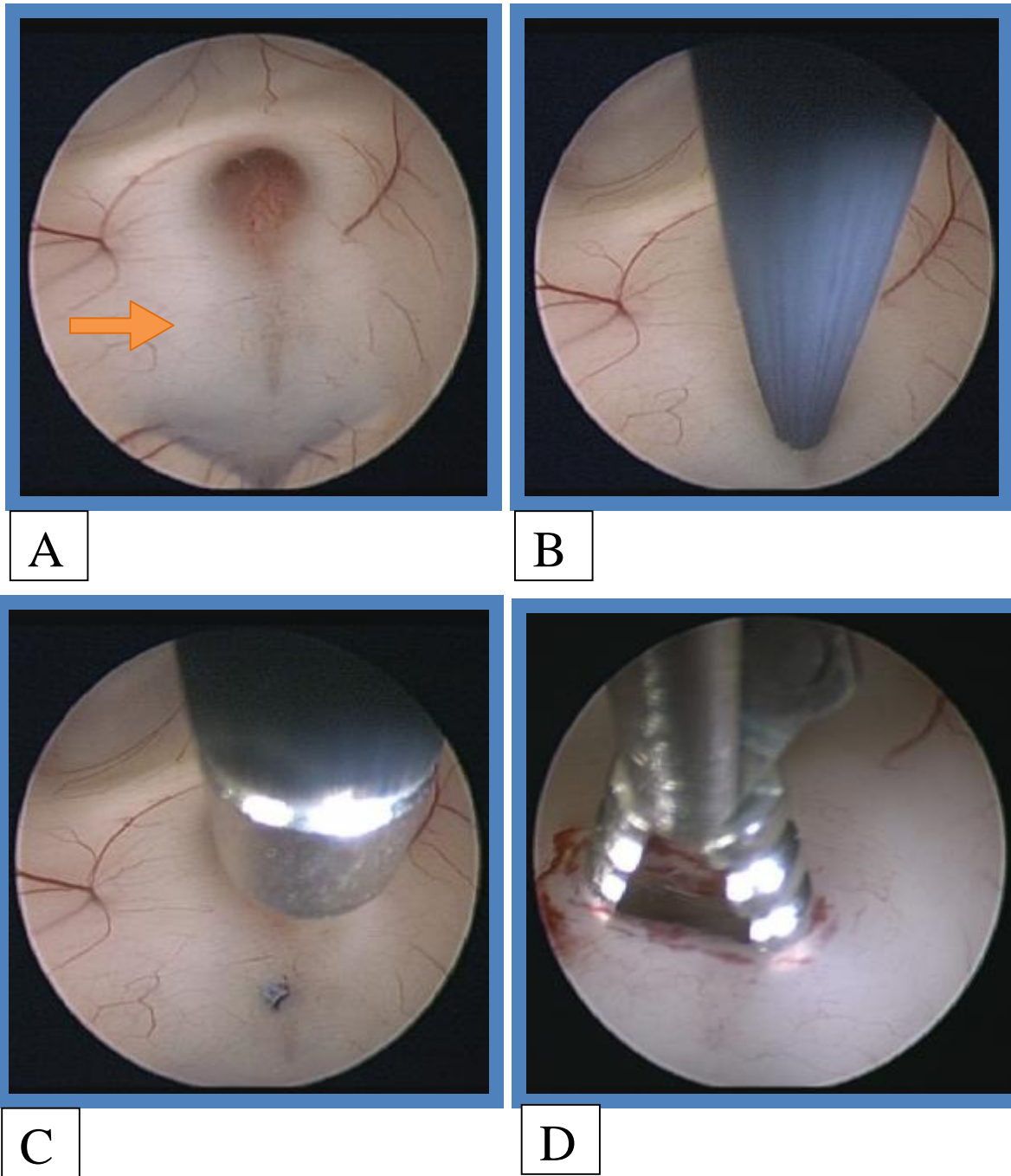


Image N°36: vue endoscopique montrant les temps de la réalisation de la VCS

- A : Le siège anatomique de la VCS au niveau du plancher du V3.
- B, C : La réalisation du trou de la VCS par la sonde coagulante.
- D : élargissement du trou de la VCS par une pince à ventriculo.

Après la réalisation de la VCS un saignement au niveaux du système ventriculaire peut apparaitre et qui peut gêner la visualisation endoscopique pour cela il est conseillé de créer une hyperpression hydrique en utilisant du sérum salé tiède.

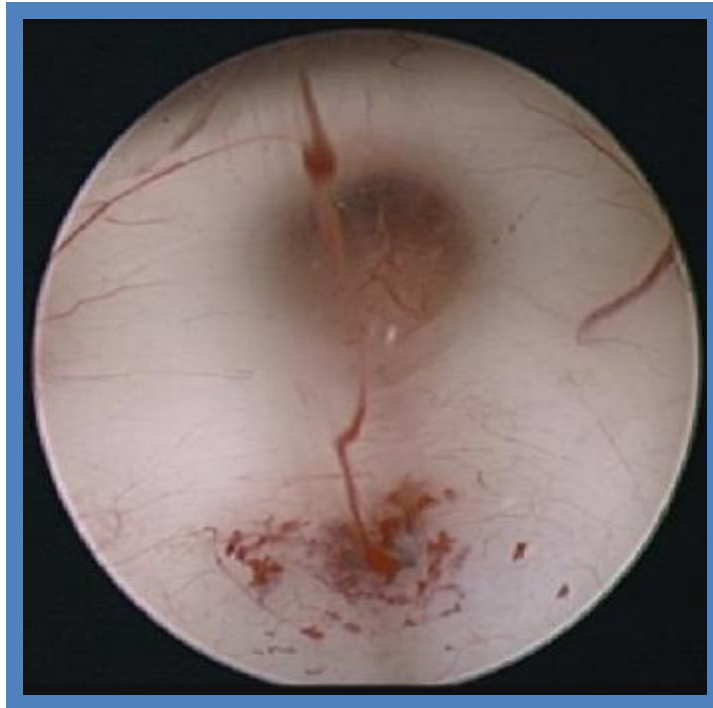

Image N°37: Vue endoscopique montrant un saignement après la réalisation de la VCS nécessitant l'irrigation par du sérum salé tiède

- On peut vérifier la perméabilité de la stomie, en introduisant l'optique jusqu'à ses berges, on peut visualiser les éléments anatomiques : artère basilaire, artère cérébrale postérieure, tronc cérébral les membranes de Lilliequist qui est une membrane arachnoïdienne dans la citerne pré pontique pouvant gêner le flux de LCS, est donc être à l'origine de l'échec de la VCS. Celle-ci doit être ouverte ou disséquée prudemment avec une pince à préhension peut être certain de la qualité du résultat. (57 ,59)

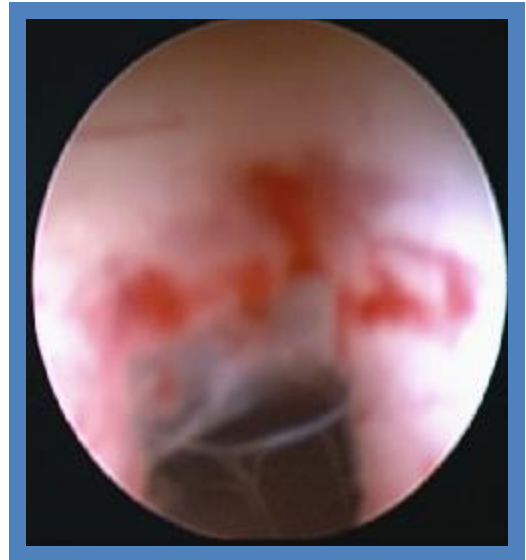
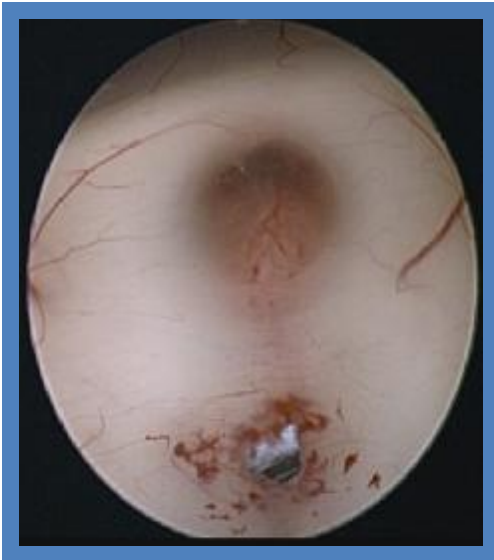
Image N° 38: Vue endoscopique montrant la perforation du plancher du V3 et la visualisation de la membrane de LILIEQUIST perforée après le rapprochement de l'endoscope vers l'orifice de la VCS

- Une fois ces éléments visualisés, il est inutile et dangereux d'introduire le ventriculoscope plus loin dans citerne.
- Une hémostase à l'aide de l'électrode de coagulation peut être réalisé sur d'éventuels points de saignement, mais une irrigation de courte durée est suffisante dans la plupart des cas.
- L'endoscope est alors retiré prudemment en contrôlant l'intégralité des éléments anatomiques, et l'absence du saignement notamment lors du passage dans la cheminée corticale.
- La durée de la VCS varie entre 30 et 45 min .

## D- Contre Indication à la Réalisation de la VCS : (64 ,65)

La VCS n'est toutefois pas toujours réalisable, essentiellement pour des raisons anatomiques :

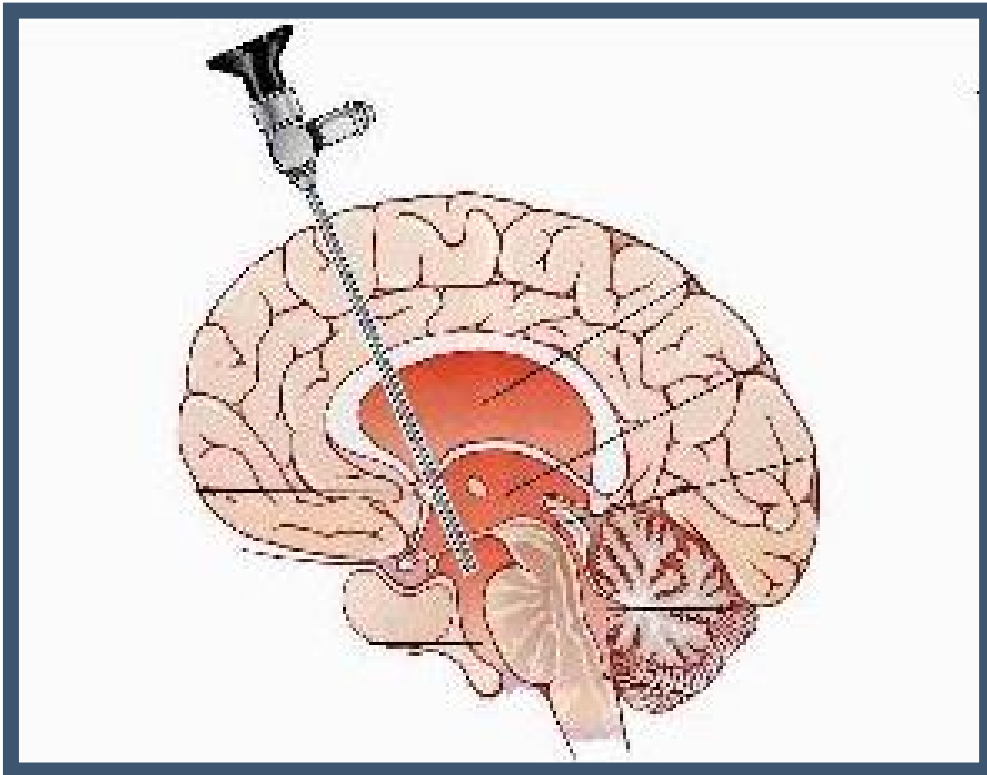
- la taille des trous de MONRO (habituellement augmentée en cas d'hydrocéphalie mais pas toujours) et qui doit pouvoir admettre l'endoscope sans risque de lésions des structures avoisinantes.
- La position de l'extrémité supérieure de l'artère basilaire qui doit être suffisamment postérieure et à distance du plancher ventriculaire pour ne pas risquer d'être blessé lors du geste
- Présence de Brides arachnoïdiennes dans la région de la citerne interpédoculaire, ces brides sont généralement secondaires à des phénomènes inflammatoires ou hémorragiques, elles constituent un gêne à la circulation de LCS, pouvant causer l'échec de l'intervention.

En leur présence il faudra parfois renoncer à la réalisation d'une VCS. Toutefois certains équipes maintiennent l'indication de Stomie et tentent lors de la même intervention de sélectionner les brides visualisés à travers l'orifice de stomie.

- Opacité du plancher de  $V_3$  : dans la littérature le plancher peut être détendu et très épais rendant la visualisation des corps mamillaires très difficile
- Signe de la besace : le plancher du  $V_3$  bombe vers le bas dans les citernes interpédonculaires, en raison du gradient de pression entre  $V_3$  et les espaces sous arachnoïdiens.

Pour certains cette configuration est surtout rencontrées dans le cas d'une hydrocéphalie au long cours, liées à une sténose de l'aqueduc par exemple.

# DISCUSSION





Depuis les progrès des techniques endoscopiques, la ventriculocisternostomie est devenue, lorsqu'elle est possible, le traitement de choix des hydrocéphalies obstructives actives, car elle permet de s'affranchir des complications qui nécessitent de fréquentes réinterventions nécessaires après pose d'une dérivation ventriculocardiaque ou ventriculopéritonéale (66).

## I-EPIDEMIOLOGIE :

Comme ça était détaillé dans nos résultats, notre série comportait 36 cas sur une période de 7 ans. Le nombre de cas des études varie selon les centres, ainsi dans les séries publiées on trouve l'étude de DECQ et al(57), qui porte sur 38 cas colligés au service de Neurochirurgie à l'Hôpital Henri Mondor, DOLL et al(64) ont rapporté une série de 20 patients. La plus grande série faite est rapportée par Hopf, Nikolai J. M.D et al(67), et qui intéressait 100 cas.

Sur le plan épidémiologique, l'âge moyen dans la série de DOLL(64) était de 26.5 ce qui se rapproche de nos résultats, avec un âge moyen dans notre étude estimé à 21,6ans dont les extrêmes sont de 4 ans à 65 ans.

Sur la série de Nikolai(67), la population étudiée avait un âge avancé avec une moyenne de 36 ans.

La prédominance du sexe masculin est bien notée dans toutes les séries rapportées avec un sexe ratio à 1.8 dans l'étude de DOLL(64), et à 1.2 dans la série de Nikolai (67), Notre étude se place entre les deux avec un sexe ratio estimé à 1.66 .

## II- Sélection pré- opératoire des patients :

La sélection des patients est cruciale pour la réussite de VCS (68).

Nos critères de sélection des patients selon OKA (69) :

- Hydrocéphalie doit être de nature obstructive.
- Les espaces sous-arachnoïdiens doivent être fonctionnels.
- Le V3 doit être dilaté.
- Le plancher de V3 doit être étendu au- dessous et en arrière de la lame quadrilatère.
- Les hydrocéphalies obstructives liées à une sténose primaire de l'aqueduc de Sylvius ou par effet de masse tumoral représentent les indications « classique » de VCS.

Ces deux étiologies correspondent à des formes d'hydrocéphalie non communicante au sens où l'entendait DANDY, c'est-à-dire causé par un obstacle au passage du LCS des ventricules latéraux et du troisième ventricule vers les espaces sous arachnoïdiens (70).

Elles représentent 95.65% des causes d'hydrocéphalies dans notre série avec un taux de succès de VCS de 91.30%.

Pour la série de Nancy 2006, concernant 68 patients, traités par VCS, ces indications représentent 72% des causes d'hydrocéphalie avec un taux de succès de 83.6%.

### 1- Hydrocéphalie liées aux tumeurs de la FCP :

Les tumeurs de FCP représentent une entité tumorale plus fréquente chez l'enfant et l'adulte jeune la majorité des séries rapportés dans littérature ne concernant que l'enfant (71, 72, 73,74).

De plus chez l'adulte, les études réalisées concernent souvent les différents types histologiques, en particulier le Schvanome vestibulaire et parfois le médulloblastome (72).

Dans notre série, pour 19 patients, une VCS a été réalisé avant l'exérèse de lésion de FCP responsable de l'hydrocéphalie. Pour la série de Nancy, ont trouve 26 patients

Tableau N° 9 : comparaison du pourcentage de VCS avant exérèse

Auteur	NB de cas	% de VCS avant exérèse
Nancy 2006	12	100%
Notre série	19	100%

Saint- rose et al rapportent que 6% des patients pour qui le VCS a été réalisé avant l'exérèse de lésion de FCP devront être réopéré pour traitement d'une hydrocéphalie.

Ce chiffre est à comparer aux patients pour qui une VCS n'a pas été réalisé avant la chirurgie d'exérèse.

26.8% d'entre eux ont été opérés après l'exérèse de la lésion pour cure chirurgicale d'une hydrocéphalie (75).

Certains auteurs sont en désaccord avec la réalisation systématique d'une VCS en présence d'une hydrocéphalie liée à une Tm de la FCP (76,77).

La réalisation d'une VCS de façon systématique aboutit inexorablement à un certain nombre de stomie « inutile » puisque pour certains patients, l'exérèse de la lésion permet de régler le problème de l'hydrocéphalie (75).

Toutefois, il semble que la réalisation d'une VCS avant l'exérèse de la lésion diminuerait le taux de morbidité post- opératoire en évitant notamment la mise en place d'une dérivation externe.

Enfin dans notre série, la réalisation de la VCS avant l'exérèse de la lésion de la fosse postérieure n'a pas été associée à une mobilité plus importante comme il a été rapporté par certains auteurs (77).

On a eu un seul cas de décès par lésion iatrogène de l'artère basilaire.

## 2- Hydrocéphalie liée au processus tumoral de la glande pinéale :

L'hydrocéphalie obstructive causée par les processus Tumeur de la glande pinéale peut être traitée avec succès par VCS. (2, 79,82,83)

La régression spontanée des symptômes après VCS a été observée par Di Chirico et al, les patients ne souffraient plus de céphalées, ainsi les tailles des ventricules ont diminué. (2,78)

Dans notre série, les 5 patients ont eu une amélioration clinique avec régression des troubles visuels et du syndrome d'HTIC.

Les patients avec les tumeurs de la région pinéale présentent souvent une hydrocéphalie obstructive (84 ,85) et donc le but initial du traitement est de traiter l'hydrocéphalie et obtenir un diagnostic.

La résection chirurgicale des tumeurs de la région pinéale chez les adultes ainsi que chez les enfants a d'énormes mortalités en post opératoire, et un taux de morbidité allant de 5% à 15%. (88, 89,90)

La meilleure stratégie chirurgicale pour le traitement des patients atteints des Tm pinéales est controversée (84), la biopsie au cours de la VCS pour le traitement initial de ces lésions était présentée par Pople et al(80). Dans une série de 34 patients dont le diagnostic histologique était obtenu chez 32 (94%) des cas.

Ils ont conclu que cette procédure a été très efficace pour le contrôle de l'hydrocéphalie et en même temps d'avoir un diagnostic histologique.

Dans une série de 8 cas avec Tm de la région pinéale les auteurs démontraient Drack. Wet et. ROBERTO que la biopsie endoscopique au cours de VCS est très

performante et permet de traiter l'hydrocéphalie et en même temps d'obtenir le diagnostic (84).

### 3- Hydrocéphalie lié aux sténoses de l'aqueduc de Sylvius

La VCS est le traitement de choix des Sténoses de Aqueduc de Sylvius causés par les étiologies d'origine anatomiques, inflammatoires et néoplasiques, ainsi d'origine congénitale (86,87,91,92).

Dans la série de DOLL et al (64), les sténoses de l'aqueduc de Sylvius viennent en tête, elles représentent l'étiologie dominante, elle est retrouvée chez 8 patients (soit 40% des cas), pareil que dans la série de Nikolai (67), et celle de DECQ (57) la sténose de l'aqueduc de Sylvius représentait respectivement 40 patients (soit 40% des cas) et 21 patients (soit 55.2% des cas). Dans notre série, on a en 100% de réussite pour les 11 cas qui présentaient la S.A.S.

Tableau N° 10 : comparaison des cas de S.A.S traité par VCS de notre

#### Série et les série de la littérature

Auteurs	Nb de cas	%
DOLL	8	40
DECQ	21	55,2
NIKOLAI	40	40
Notre série	11	30,5

#### 4- Hydrocéphalie chronique :

Appellé encore « Hydrocéphalie à pression normale » dont la première description remonte à 1965 par HAKIM et ADAMS (53,93) considéré comme cause rare de démence du sujet âgé, représente moins de 5% des cas (50,94) les formes secondaires concernent des patients plus jeunes (moins de 60 ans contre plus de 70 ans dans l'hydrocéphalie à pression normale primitive.

Le diagnostic clinique repose sur la présence de troubles de la marche associés de façon variable à des troubles cognitifs et sphinctériens l'association de ces trois types de signes constitue la classique triade d'Hakim et Adams et sur l'imagerie cérébrale qui montrent la dilatation ventriculaire, l'anomalie des espaces sous arachnoïdiens l'atrophie corticale, parfois des infarctus territoriaux.

L'évacuation par la ponction lombaire d'un volume de LCR au moins égal à 30 ml peut aboutir à une amélioration temporaire ou dans très peu de cas, prolongée de la triade symptomatique de l'HCA.

Les patients améliorés par la soustraction bénéficient habituellement de dérivation à l'inverse un test négatif ne permet aucune prédiction (50, 96).

Dans les formes secondaires, il est évident que le traitement étiologique est idéal dans la mesure où il évite aux patients les inconvénients des dérivations, une VCS peut être proposé.

Dans les formes primitives, et lorsque le traitement étiologique des formes secondaires est impossible ou échoue, la dérivation définitive du LCR avec valve constitue le traitement principale

Gangemi et al (97) ont traité avec VCS 92 patients qui présentaient une hydrocéphalie à pression normale, le pourcentage totale de réussite était de 72%. Dans notre série, on a eu un seul cas qui présentait l'HCA, qui a eu une bonne amélioration clinique en post opératoire.

Suite à ces résultats, la VCS prouve encore sa place considérable à propos du traitement de l'HCA.

### 5- Hydrocéphalie lié à une infection du LCS :

Dans le passé les hydrocéphalies post infectieuses étaient considérées comme une forme d'hydrocéphalie communicante. le facteur prédominant étant l'obstruction des citernes basales et des espaces sous arachnoïdiens de la convexité (70).

Certaines études récentes ont pourtant rapportés des résultats intéressants quant à la réalisation d'une VCS dans un contexte d'hydrocéphalie post infectieuse.

Ainsi, Warf rapporte 81% de succès de la VCS pour des patients de plus de 1 an, présentant une hydrocéphalie post infectieuse dont 59% de patient avant 1 an (98).

Simonin et al rapportent 64.3% de succès pour les hydrocéphalies post infectieuses (99).

Deux explications peuvent expliquer le succès de la VCS dans ces cas, sont avancées selon Warf :

- ü Une sténose de l'aqueduc liée à une ventriculite à été observée dans 64% des cas.
- ü Pour certains cas ou l'aqueduc était perméable, les orifices de sortie du quatrième ventricule étaient obstrués (98).

Dans notre série, nous n'avons eu aucun cas d'hydrocéphalie lié à une infection du LCS.

Dans la série de Nancy 2006, Il y avait 2 patients avec taux de succès de VCS de 100%.

## 6- Hydrocéphalie post hémorragique :

L'hydrocéphalie post hémorragique se développe suite à l'issue dans le système ventriculaire de débris cellulaires et sanguins.

Ces produits entraînent une arachnoïdite chimique et une répétition de fibrose à l'intérieur des ventricules et au niveau des granulations arachnoïdiennes aboutissant à un épendyme granulaire et à une arachnoïdite adhésive (100).

Les études flux de LCS semblent confirmer qu'il s'agit en effet d'un trouble de la circulation au niveau des espaces sous arachnoïdiennes qui est responsable de l'hydrocéphalie.

Ceci explique alors que la pression intracrânienne et le bombement de la fontanelle peuvent être améliorés par des ponctions lombaires (101).

Toutefois dans certains cas, les patients ayant présentés une hémorragie intra ventriculaire développent une hydrocéphalie tri ventriculaire d'après ces données, certains auteurs ont émis l'idée que ces débris sanguins pouvaient obstruer la partie postérieure du V3 ou l'aqueduc de Sylvius (70).

Simomin et al rapportent 60.9% de succès de VCS pour les patients présentant une hydrocéphalie post hémorragiques.

Concernant les enfants nés prématurément et ayant présentés une hydrocéphalie post hémorragique initialement valvés, le taux de succès de la VCS était de 100%.

Ce taux été de 0% quand la VCS était réalisé en première intention(99), dans notre série nous n'avons eu aucune VCS d'hydrocéphalie post hémorragique.

Dans la série de Nancy 2006, il y a avait un seul cas avec mise en place 1 an après la VCS d'une valve.



### III- VCS infantile et âge- dépendance

Les techniques neuroendoscopiques peuvent être appliqués avec sécurité chez les nourrissons dans des conditions favorables mais les indications, les techniques chirurgicales, les complications, doivent être complétement bien traité et étudié afin d'assurer un succès aux résultats dans cette fragile tranche de patients (102).

Les techniques de dérivations avaient des taux d'échec et morbidité considérable (103).

VCS est devenue le traitement de choix pour l'hydrocéphalie obstructive mais les informations cliniques et radiologiques manquaient encor chez la plupart des cas (104).

Jones et al (105) étaient les pionniers pour l'introduction de VCS pour l'hydrocéphalie infantile.

En 1990 ils publiaient leurs expériences des enfants qui présentaient des hydrocéphalies obstructives, le 2/3 des enfants restaient sans dérivation a part un seul enfant qui avait une hémiplégie en post opératoire. Il n'avait été aucune morbidité.

Dans la littérature, la grande majorité des auteurs rapportent leurs expériences et les résultats concernant la VCS, en mentionnant le bas taux du succès chez les patients dont l'âge est inférieur à 2 ans (98).

La VCS pour les enfants de moins de 1 an est controversé, certains auteurs rapportent un taux de morbidité et d'échecs plus important que pour l'adulte. D'autres auteurs rapportent un taux de succès égal ou plus élevé(106,109).

Kock et al (107) présentait une série de 16 enfant dont l'âge est moins d'un 1 an, avec sténose de l'aqueduc de Sylvius, le taux de succès de la VCS été seulement chez 5 patient avec un échec chez 11 patients dont 4 d'entre eux été réopéré pour une fermeture de la stomie de VCS.

A l'issue de cette expérience, Kock et al ont conclut que l'âge est un facteur qui influence l'échec ou l'succès de la VCS.

Une de ces échecs serait l'immaturation des voies de résorption et la prédominance de la voie « mineure » de résorption de LCS (37).

De plus, l'augmentation du périmètre crânien empêcherait la formation d'un gradient de pression suffisant entre les espaces sous arachnoïdiens et le sinus supérieure, gênant ainsi la résorption du LCS (110).

Toutefois, certaines études rapportent des dysfonctionnements précoces de la VCS soit par fermeture précoce de la VCS, soit par formation de nouvelles membranes sous le plancher du V3 (70).

Wagner et Koch rapportent,11 révisions de VCS réalisées de façon systématique après à un dysfonctionnement de la VCS pour des enfants de moins de 1 an (110) :

- ü La fermeture de stomie dans 5 cas (50%) la fermeture de la stomie la plus précoce a été constatée de 6 jours de la VCS
- ü La formation de nouvelles membranes dans 6 cas (60% des cas) dans un cas ces nouvelles membranes ont été constatés 7 jours après la VCS.

Buxton et al rapportaient une série de 27 enfants dont l'âge est inférieur à 1an, 19 enfants ont bénéficié d'une dérivation péritonéale et les 8 cas qui restaient bénéficiaient de VCS, le taux de morbidité par la dérivation été chez le 1/3 des cas, et le succès de la VCS été de 23% (143).

Balthasar et al rapportent 50% de succès de la VCS pour des enfants de moins de 1 an (111).

Les auteurs proposent dans cette étude que la VCS soit réalisée en première intention pour des enfants de moins de 1 an présentant une hydrocéphalie non communicante pour deux raison :

ù Pour retarder l'éventuelle indication d'une valve et permettre au système immunitaire de l'enfant d'atteindre maturation limitant ainsi la morbidité liée à la mise en place d'un corps étranger.

ù Pour les auteurs, la probabilité de succès de la VCS augmente rapidement 3 à 4 mois après la VCS et une révision de celle-ci en cas de dysfonctionnement de la stomie devra être envisagée avant tout.

Dans la série de Nancy 2006, 3 VCS ont été réalisés pour des patients de moins de 1 an, ils ont été valvé après la réalisation de la VCS.

Aucune morbidité permanente ou complication grave n'a résulté de ces 3 VCS.

Dans notre série, on a réalisé VCS pour 11 enfants dont l'âge est au delà de 4 ans le taux de réussite été de 90,9% avec un seul cas de décès.

Tableau N°11 : comparaison de taux de succès de VCS faites pour les enfants âgés >4ans dans notre série et la littérature.

Auteurs	Nb° d'enfant > 4 ans	Taux de succès
Cinalli et al (113)	213	70%
Singh et al (116)	17	100%
Notre série	11	90,9%

## IV- Examens paracliniques :

### 1-TDM :

- réalisée chez tous les malades de notre série, la TDM occupe une place très importante dans le bilan paraclinique de l'hydrocéphalie permettant ainsi de préciser le mécanisme et la cause de l'hydrocéphalie la distinction entre l'hydrocéphalie évolutive et stabilisée.
- Tous les patients présentaient sur la TDM, une hydrocéphalie triventriculaire.
- il est donc possible de se contenter d'un scanner pour retenir l'indication de la VCS, mais seulement dans les cas d'hydrocéphalie clairement non communicante.

### 2- IRM :

C'est l'examen de référence qui permet une meilleure précision morphologique concernant notamment la taille des ventricules, l'aqueduc de Sylvius, l'étude des flux de LCS.

En pathologie du SNC, que se soit vasculaire, tumorale, infectieuse ou malformative, l'IRM dit plus et mieux

Dans notre série, elle a été réalisée chez 29 cas, permettant dans tous les cas de poser à la fois de diagnostic positif et étiologique de l'hydrocéphalie.

L'IRM cérébrale doit être réalisée idéalement avant chaque VCS (70), elle joue un rôle capital dans le diagnostic étiologique mais elle permet également d'obtenir une image globale des ventricules et de leurs rapports anatomiques, de l'épaisseur de parenchyme cérébral de la taille des espaces sous arachnoïdiens des citernes de la base, du plancher du V3 et de la position de l'artère basilaire par rapport au clivus.

Dans les cas où il est possible d'attendre une « IRM » ou si le mécanisme de l'hydrocéphalie est mal compris, une IRM est indispensable avant de poser l'indication de VCS.

### 3- la nouvelle imagerie

#### a- La planification neuroendoscopique virtuelle :

Rhode et al (112) ont analysé la sensibilité de l'endoscopie virtuelle basée sur l'imagerie par résonance magnétique quant à la détection des variations anatomiques que l'on pouvait rencontrer en cours d'intervention.

Sept anomalies ont été découvertes au cours de la VCS chez 5 des 18 patients de leur étude.

Cinq de ces sept anomalies avaient déjà été identifiées au cours de l'endoscopie virtuelle avec une sensibilité de 71% les informations manquantes concernaient les variations anatomiques du plancher du  $V_3$  .

D'après les auteurs, l'avantage de l'endoscopie virtuelle du  $V_3$  est de permettre au chirurgien de voir au travers du plancher du  $V_3$  pour localiser le premier segment des artères cérébrales postérieurs et le sommet du tronc basilaire, mettant ainsi ces données en rapport avec l'approche chirurgicale

#### b- Ultrasonographie tridimensionnelle et neuronavigation :

Elles informent beaucoup plus sur les meilleures précautions pour la sélection de la position optimale de l'incision, ainsi la bonne trajectoire de l'endoscope, en réduisant ainsi le risque d'endommager les structures vitales spécialement chez les patients avec large ventricule ou avec de petits foramens de Monro.

Broggi et al (114) ont affirmé que la neuronavigation et la neuro endoscopie sont complémentaires pour la réussite du traitement de l'hydrocéphale d'origines différents.

-Mais ces techniques ne sont pas encore utilisé chez nous.

## V- complications de VCS :

### 1- complications hémorragiques :

Le contrôle d'un saignement pendant la réalisation de la VCS peut être difficile.

Comme dans toute voie « mini invasive » l'espace de travail est réduit et l'endoscopie altère par ailleurs la vision en trois dimensions.

Les lésions vasculaires peuvent être d'origine mécanique ou thermique (électrocoagulation, laser) (115, 118).

Pour vandertop et al le risque de lésion vasculaire est beaucoup plus important si la stomie est réalisée en utilisant l'effet thermique de la sonde coagulante ou du laser (108).

- L'incidence de saignement de faible à bon débit provenant de vaisseaux subépendymaires varie entre 1 et 3% dans la littérature (119).

Il s'agit dans tous ces cas de saignements ne gênant pas la réalisation de la VCS et contrôlés par irrigation ou à l'aide de la sonde coagulante.

- Des saignements plus importants sont rapportés dans la littérature par lésion de la veine thalamostriée de la veine septale, du plexus choroïde ou d'une des artères situées sous le plancher, l'artère basilaire et l'artère cérébrale postérieure sont en général concernées la VCS est alors immédiatement abandonnée et une dérivation externe du LCS est mise en place.

Malgré quelques cas d'évolution postopératoire satisfaisante, cette complication reste potentiellement mortelle (120).

Dans notre série, on a eu un seul cas d'hémorragie intraventriculaire significative.

## 2-Atteinte neurologiques :

- Parmi les complications entraînant une atteinte des fonctions supérieures une confusion et une obnubilation postopératoire sont retrouvées dans la littérature avec une incidence de 1 à 46% des VCS.

Elles surviennent dans la plupart des cas après une lésion du tronc cérébral, une hémorragie sous arachnoïdienne massive ou un engagement préopératoire à une irrigation en continue (118,151).

Aucun des patients de notre série n'a présenté de confusion après la réalisation de la VCS.

Des troubles de la mémoire sont également décrits leurs incidences variant dans la littérature entre 1.2% et 11.1% (6).

Le fornix et les corps mamillaires jouent un rôle important dans l'acquisition et la « consolidation » d'informations nouvelles une contusion de ces deux repères importants lors de l'endoscopie peut entraîner une amnésie antérograde (131).

Aucun de nos patients n'a présenté des troubles de la mémoire.

Une comitialité post VCS est également décrite mais elle est rare et résulte le plus souvent d'une altération de l'état général préexistante (122).

Dans notre série aucun patient n'a présenté des crises comitiales.

D'autres déficits neurologiques sont décrits mais n'ont pas été constatés dans notre série.

ü Les troubles de l'oculomotricité : ils sont liés à la lésion d'un nerf oculomoteur lorsque le ballon est gonflé Schroeder et al rapportent 1.6% de parésies oculomotrices transitoires après la VCS (120).

Ces lésions ont été observées dans les cas où le plancher était raccourci, obligeant l'opérateur à réaliser la stomie immédiatement en avant des corps mamillaires.

ü Certaines auteurs rapportent dans 1 à 2% des cas une hémiparésie par fois pérennante après la VCS (121, 123).

### 3-Lésions hypothermiques et troubles neurovégétatifs

L'anatomie du V3 rend l'hypothalamus vulnérable lors de la VCS des lésions de l'hypothalamus peuvent donc résulter de la distension de ses noyaux par une irrigation trop abondante ou un étirement du plancher du V3.

Ce mécanisme explique une des complications les plus fréquentes et la mal étudiée : la Bradycardie préopératoire .l'incidence de cette Bradycardie au moment de la réalisation de la Stomie pourrait dépasser les 40% ,si elle est sans conséquences la plupart du temps, nécessitant seulement un dégonflage du Ballonet, certaines cas d'asystolie et d'arrêts cardiaques sont décrits (124,125).

Aucun cas de Bradycardie au moment du gonflage du ballonnet n'a été constaté dans notre série.

Le diabète insipide est une complication bien connue de la VCS mais son caractère le plus souvent transitoire fait que son incidence est mal connue (120 ,125 ,130) les lésions se situent au niveau des noyaux paraventriculaires et supraoptiques ou plus vrai semblablement au niveau de leurs connections avec l'éminence hypophysaire médiane .

Aucun cas de diabète insipide n'a été décrit dans série.

D'autres troubles métaboliques sont décrits mais plus rares et n'ont pas été constaté dans notre étude :

- Une aménorrhée secondaire (125)
- Une sécrétion inappropriée d'ADH (141)
- Une hyperphagie (118, 125).
- Une perte de la sensation de soif (120 ,125) ;



Une hyperthermie transitoire après la réalisation de la VCS peut être liée à un dysfonctionnement hypothalamique toutefois cette hyperthermie peut également être liée à une inflammation aseptique de l'épendyme (107, 208). Dans tous les cas, il persiste 48 heures après la VCS (70).

#### 4- infections et écoulements de LCS

Dans la littérature les infections représentent la majorité des complications non spécifiques de la VCS (70) leur taux varie de 1 à 5% ; ce taux comprenant les infections de la cicatrice opératoire, les ventriculaires et les méningites.

Schroeder et al rapportent 2% de méningites après une VCS (120) ; dans notre série aucune complication infectieuse n'est survenue, nous réalisons systématiquement une antibioprophylaxie peropératoire par une céphalosporine de première génération. .

Dans la série de Nancy , un seul cas de méningite en poste- opératoire.

Ce taux d'incidence peu élevé des infections comparé à celui des valves de dérivations du LCS (1 à 40% avec une moyenne de 8.5% d'après Whitehead et Kestle (139) a participé au regain d'intérêt pour la VCS.

Les infections du LCS, si elles sont en général bien contrôlées par le traitement antibiotique, sont toutefois recoulées en raison des risques d'arachnoïdien et d'abstractions des voies de résorption du LCS (74).

L'écoulement de LCS par la cicatrice la VCS est une complication caractéristique de la VCS dont l'incidence dans la littérature varie de 0.7% à 7% des cas (120). Elle surviendrait plus volontiers chez l'enfant du fait d'une peau plus fine et de l'immaturation des espaces sous arachnoïdiens.

Dans beaucoup de cas, des ponctions combatives répétées sont la solution à ces écoulements, révélant la possibilité d'une adaptation progressive de l'hydrodynamique du LCS stomie (70).

Toutefois ces écoulements représentent un facteur de risque de méningite et peuvent être le signe d'un dysfonctionnement précoce de la VCS (70).

## 5- collections sous durales :

Les collections sous durales représentent la deuxième complication hémorragique la plus fréquente après les hémorragies intra ventriculaires dans la littérature (124) leur incidence est toutefois assez faible (2% environ).

Ces collections sont dues à une baisse importante de la pression intracrânienne lors de l'ouverture de la Stomie, mais surtout à un possible d'éplétion de LCCS au début ou à la fin de l'intervention (126).

Ces collections sont en particulier observées chez l'enfant présentant un manteau cortical fin et une hydrocéphalie importante.

Ces collections sont le plus souvent asymptomatiques mais dans quelques cas (effet de masse, collection symptomatique) une évacuation chirurgicale est nécessaire (126) .

Dans notre série, aucune collection sous durable n'a eu lieu dans la série de Nancy 2006, 5 collection sous durables (7%) après la réalisation de la VCS.

## 6- Morbidité :

Schroeder et al ont publié leur résultat à propos de 193 VCS fait entre 1993 et 2001, l'âge des patients varient entre 1 mois et 85 ans le taux de mortalité été 1%, le taux de morbidité était 7.8%

Le cause principale des complications sévères été la mise en place inappropriée de la perforation.

Ils ont conclut qu'une VCS correcte est simple, efficace, et le traitement de choix de l'hydrocéphalie obstructive.

En somme, le taux de complication de la VCS comme rapportés dans la littérature varie entre 6% à 20%, le tableau suivant résume les complications publiées dans différentes séries.

TABLEAU N° 12: Tableau résumant les complications publiées dans différentes séries (2).

Auteurs	Nb de VCS	COMPLICATIONS			
		Vasculaires	Infections	Déficit neurologique	Dysfonctionnement De l'hypothalamus
Beems et al	339	1cas d'HSD 2 cas Hgi IV 2 cas hématomic	1 Ventriculite	- Hémiparésie - Dysfonctionnement Respiratoire - Amnésie	1 Diabète insipide
Brock meyer et al	92	Une perforation de l'artère basilaire	2 Ventriculite	- Hémiparésie	
Choi et al	91	1 Hématome épidural			1 Diabète insipide
Jone et al	103	1 HSD	1 Ventriculite	- Hémiparésie	
Schorder et al	193			- Confusion - Paralysie OCM	1 Diabète insipide
Notre série	23	1 seul cas	-	-	-

## VI – peut en comparer nos chiffres avec ceux de la littérature ?

L'incidence de suions survenue des complications de la VCS est certainement sous évaluée dans la littérature. (120)

L'étude de SCHOROEDER et al retrouve un taux de complications « cliniquement significative » dans 9% des cas. (120)

Les complications que nous avons qualifiés de « graves » représentent 4,4% des patients (4,2% des VCS)

Il est toutefois difficile de comparer ces deux chiffres si nous ne sommes pas certains d'y inclure le même type de complications.

Certaines données peuvent toutefois être comparées : le taux de mortalité et le taux de morbidité permanente.

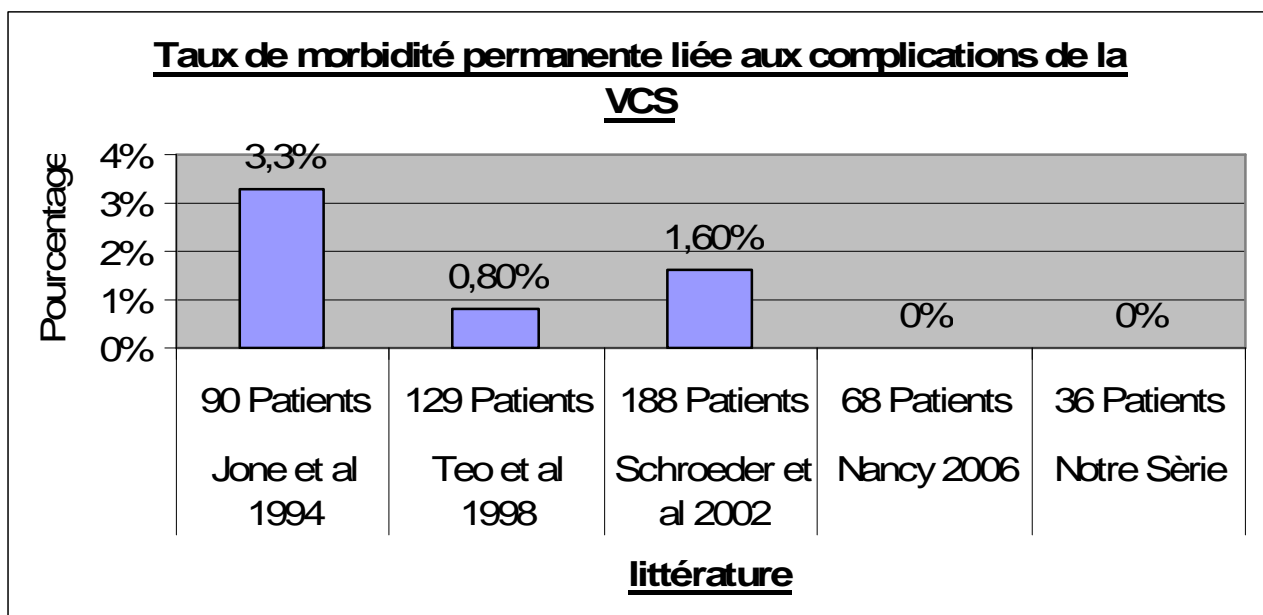


Diagramme N°8 : taux de morbidité liée aux complication de la VCS.

Sur les 407 patients de ces trois études, 7 ont présentés des complications entraînant une morbidité permanente liée aux complications de la VCS.

- le taux de mortalité varie entre 0 et 1% selon les études (115 ,120).
- dans notre série seulement un seul cas de décès est enregistré.

## VII- VCS après un dysfonctionnement de valve

Dans la littérature, le taux de succès de la VCS pour les patients présentant un dysfonctionnement de valve, entre 33.3% et 82% (127, 128).

Certains auteurs estiment que la persistance d'un flux intermittent de LCS dans la valve peut entraîner une réduction du flux par la stomie.

Laisser la valve en place serait donc un facteur de risque de fermeture de la Stomie. Ces auteurs préconisent donc de retirer la valve et de laisser en place une dérivation ventriculaire externe clampée pendant quelques jours la VCS (128).

FuKuhara et al ont rapporté qu'une infection de la valve lors de la prise en charge mais également trois (ou plus) révisions de la valve étaient des facteurs de risques d'échec de la VCS. (124)

Cinalli et al rapportent 6.7% de complication grave de VCS chez des patients valvés (132).

Dans la série de Nancy, 10 patients ont été opérés pour la réalisation d'une VCS après un dysfonctionnement de valve dans notre série, aucun cas n'est enregistré.

## VIII- Révision de la VCS

Dans la littérature les obstructions « à distance » de la VCS sont habituellement secondaire à la formation d'un tissu cicatriciel épendymaire.

La formation de nouvelles membranes arachnoïdiennes dans la citerne inter pédonculaire a également été décrite.

Peu d'études rapportent des résultats à long terme quant à l'évolution des VCS.

Pour certains auteurs, la probabilité d'un dysfonctionnement plus de sans après la VCS est presque nulle. (133)

D'autres auteurs rapportent des dysfonctionnements 10 ans après la VCS (129).

Dans la littérature, un taux de 75% à 80% de Stomies fonctionnelles à 1 an est rapporté ce taux serait de 72% à 15 ans ces chiffres sont à comparer avec ceux des valves de dérivation du CCS pour les quelles un taux de dysfonctionnement de 50% à 2 ans est rapporté (70).

Si la plupart des dysfonctionnements de la Stomie surviennent au cours de la première année, une surveillance au long cours doit être réalisée en raison de leur possible survenu à distance.

Les patients doivent être informés qu'une prise en charge neurochirurgicale est nécessaire en urgence en cas de réapparition de signes d'hypertension intracrânienne

Certains dysfonctionnements peuvent se manifester de façon aiguë et avoir des conséquences dramatiques allant jusqu'à la mort subite (135).

Dans notre série, aucune révision de VCS n'a été réalisée dans la série de Nancy, 3 VCS ont été réalisées.

## IX- Patients valvés après la VCS

Le diagnostic « d'échec » de la VCS est parfois difficile car la régression des signes d'hydrocéphalie est parfois un peu lente en post- opératoire immédiat du faite d'une « période d'adaptation ».

La difficulté à déterminer en préopératoire la coexistence éventuelle d'un obstacle au niveau des citernes de la base ou des espaces sous arachnoïdiens serait responsable de 25 à 40% des échecs rapportés dans les littératures (134).

Certains auteurs ont rapportés qu'une obstruction du système ventriculaire pouvait également entraîner une obstruction réversible des espaces sous arachnoïdiens.

Selon certaines études isotopiques, les voies de résorption pourraient se rouvrir plusieurs jours voire plusieurs mois après la réalisation d'une VCS.

Hirsch et al, en 1986 ont effectué des mesures de la pression intracrânienne après avoir réalisé des VCS.

Les pressions initiales mesurées restaient élevées avant de retourner lentement à la normale, même après une bonne évolution clinique.

Dans la série de Nancy 11 patient ont été valvé après la VCS.

Dans notre série aune patients.



## X- Succès de la VCS :

Encore une fois, dans la littérature, les avis diffèrent quant à la définition du « Succès de la VCS ».

Pour Cinalli et al, il s'agit de la disparition des signes radiologiques d'hydrocéphalie (23).

Pour FuKuhara, l'absence de toute cure chirurgicale de l'hydrocéphalie après la réalisation de VCS (124).

Pour HOPF, la régression partielle ou complète de la symptomatologie définit le succès de la VCS . (136)

Dans notre série, le succès de VCS a été défini par la régression complétée et durable de symptomatologie ou l'amélioration ou clinique incomplète associée à la disparition des signes d'hydrocéphalie à l'imagerie.

Selon notre définition la VCS a été un succès pour 91.30% des patients.

Selon la définition de FUKUHARA, ce taux aurait été de 34,78 %

Selon la définition de HOPF, le taux de succès aurait été de 95,65%.

Tableau N°13 : comparaison du taux de succès de VCS selon la définition des

Auteurs

AUTEURES	Selon Hopf	Selon FUKUHARA
Notre série	95,65%	34,78%
Série de Nancy	84%	82%

Ces résultats sont comparés avec les résultats rapportés dans la littérature, toutes définitions confondues sur le diagramme suivant :

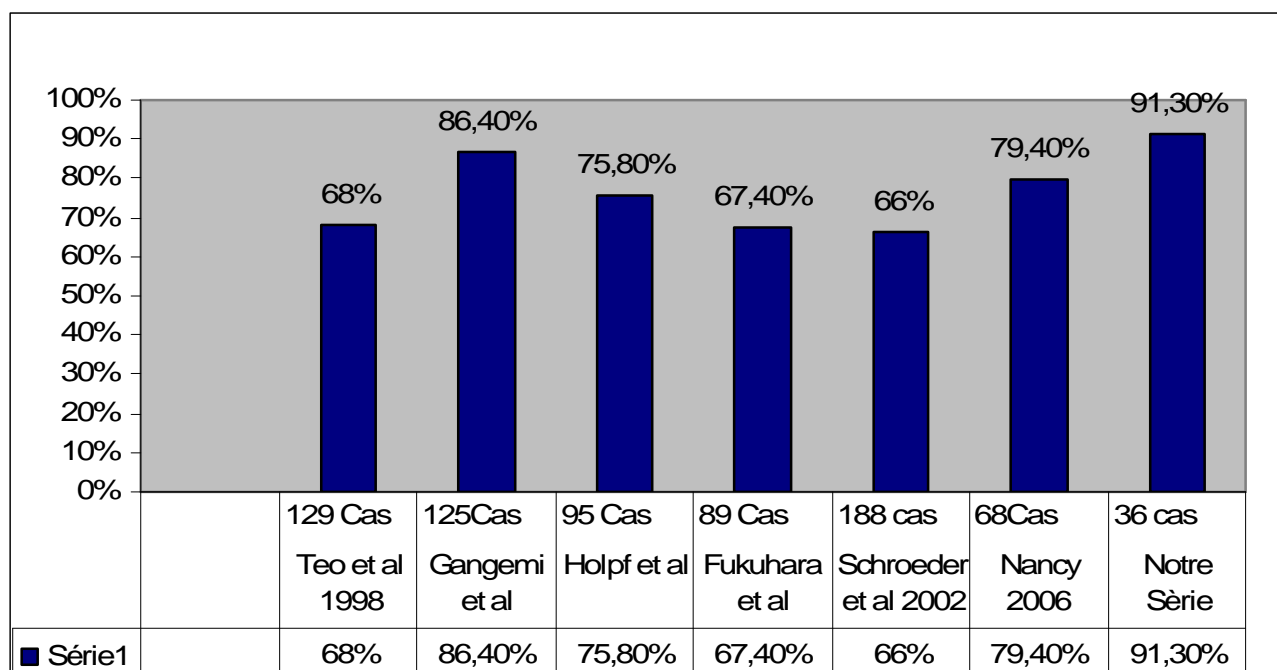


Diagramme N°9 : comparaison du taux de succès de la VCS dans notre Série avec les séries de la littérature.

Notre série a un taux de succès de 91,30 % qui est très intéressant par rapport aux autres séries.

- Concernant la population pédiatrique, notre série a eu un taux de succès de 90,9%.
- le taux de succès de la VCS dans des séries pédiatriques dans la littérature est rapportés sur le diagramme suivant :

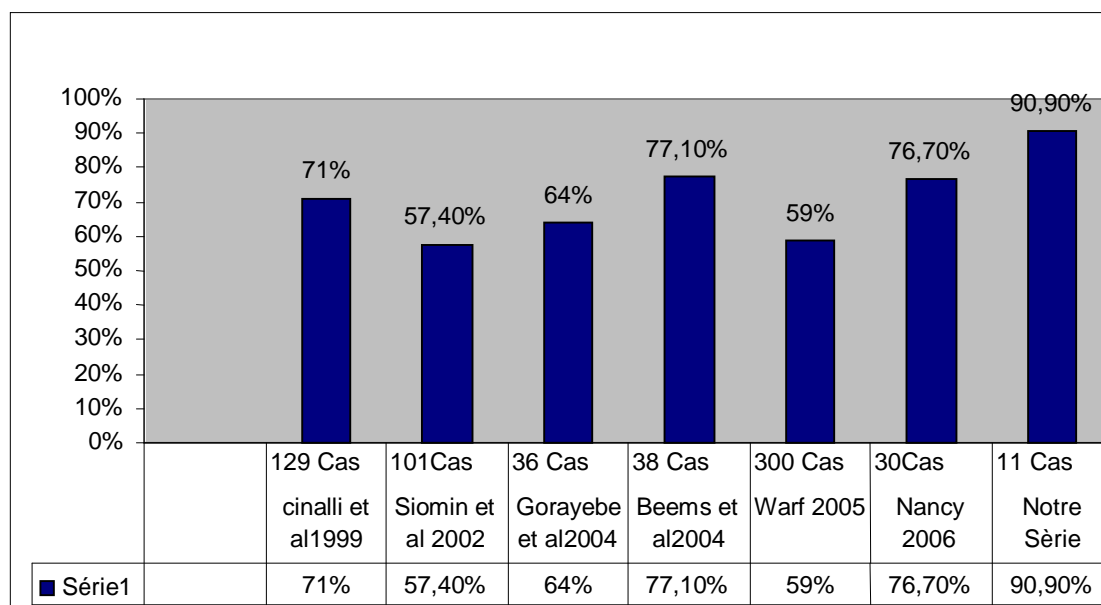


Diagramme N°10 : comparaison du taux de succès de notre série pédiatrique avec les autres séries pédiatriques de la littérature

Deux facteurs semblent influencer sur les résultats présentés dans ces études :

- la définition du « succès » de la VCS comme nous l'avons dit précédemment.
- la sélection des patients avant la réalisation de la VCS.

La série de Siomin et al ne porte que sur les patients présentant une hydrocéphalie posthémorragiques et/ou une infection du LCS. (99)

Dans la série de WARF 81,3% des patients avaient moins de 1ans quand la VCS réalisée et l'hydrocéphalie était postinfectieuse dans 60% des cas .

Enfin la série GORAYEB ne porte que sur des enfants de moins de 1ans (41).

## XI- PL déplétive :

Dans un seul cas, dans notre série, une ponction lombaire déplétive a été réalisé après le VCS dans un but « d'amorçage ».

Dans la série de Nancy ,on note 9 cas.

Hoffman et al (138) proposé pour la première fois de réaliser une ou plusieurs ponctions lombaires pour stimuler la circulation du LCS.

Cette ponction lombaire permettrait, en normalisant la PIC d'augmenter la complaisance des espaces sous arachnoïdiens et d'augmenter le gradient de pression entre le troisième ventricule et les espaces sous arachnoïdiens.

## XIII- les nouvelles conceptions : Robot « évolution L » : (139 ,140)

Le développement de la microscopie, neuroendoscopie, la neuro navigation, et les micro- instruments est devenue une étape très significative dans le développement de la neurochirurgie moderne.

Récemment une de Robot a vu le jour dans la chirurgie et notamment la neurochirurgie dont la VCS a bénéficié aussi de ce nouveau système.

La VCS assisté par un système de robot : était décrite par : Zimmerman et al qui rapportaient leur expérience avec la VCS assisté par la neuronavigation guidé par un système de robot « évolution L » chez 6 patients avec hydrocéphalie causé par une sténose de l'aqueduc de Sylvius.

Les résultats étaient impeccables avec un taux de succès de 100% chez tous les patients, et l'intervention on a duré seulement 30 min.



FIGURE N°4 : la neuronavigation guidée par robot.

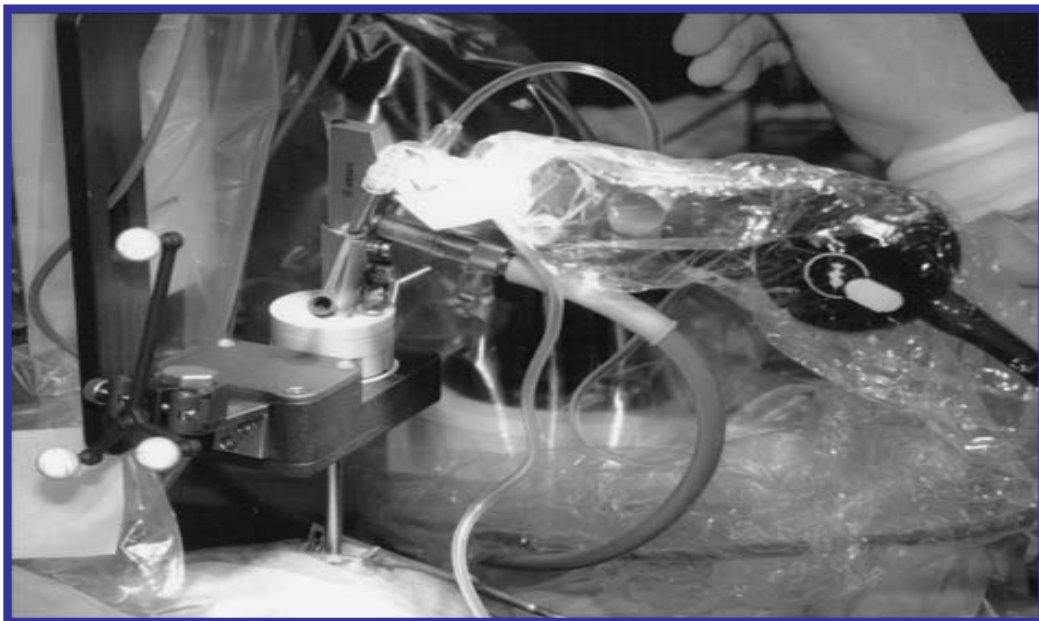
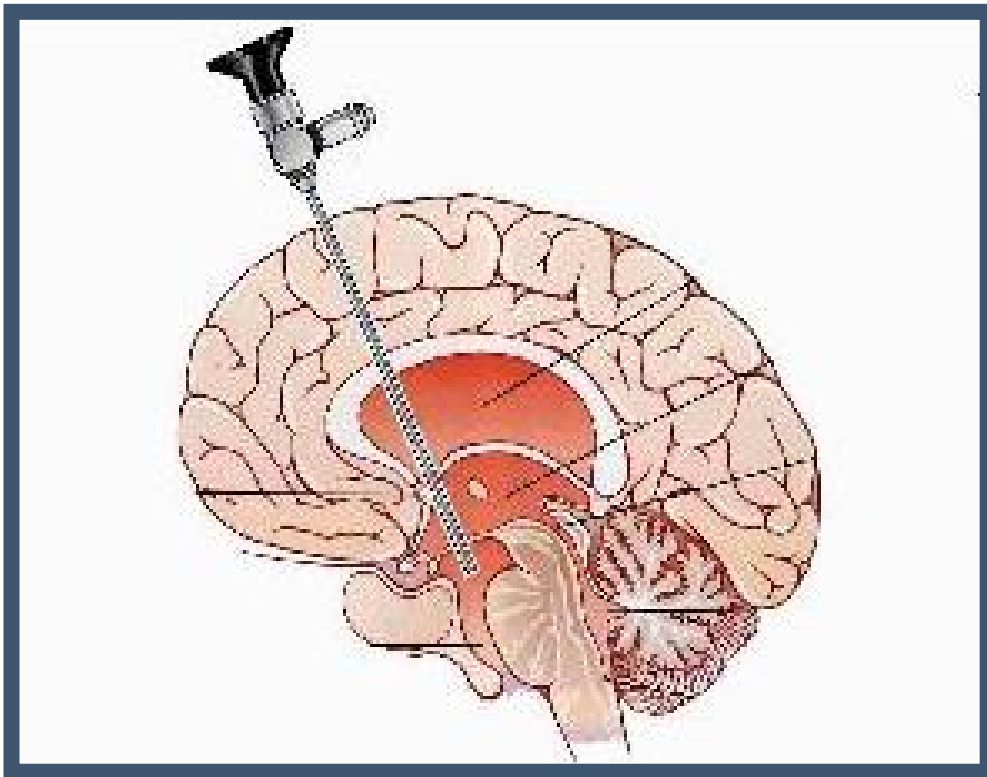


FIGURE N° 5 : Le bras articulé du système robot de la neuronavigation

# CONCLUSION



Dans toutes les spécialités chirurgicales il y'a actuellement une tendance à rechercher des méthodes mini invasives qui permettent de réduire les complications postopératoire et améliorer le résultat des interventions ,c'est ainsi qu'est née l'endoscope.

En neurochirurgie ,cette technique ,bien que déjà connue depuis le début de ce siècle ,n'a pris une réelle importance et n'a prouvé son innocuité et son efficacité qu'au cours de ces dernières années, ceci grâce au progrès technique et à l'amélioration du matériel endoscopique ,essentiellement en remettant au gout du jour la Ventriculocisternostomie endoscopique ,dans le traitement de l'hydrocéphalie obstructive comme une technique simple ,fiable et efficace dont la durée varie entre 30 et 45 min. le traitement courant de cette pathologie était les DVP qui représentent le traitement de première intention dans plusieurs centres ;mais comportant un risque de complication infectieuses et mécanique elles sont entrain de céder leurs leur place au profit de la VCS.

Cette technique a pour but de mettre en communication le V3 et les espaces sous arachnoïdiens au niveau de la citerne interpédonculaire par perforation du plancher ventriculaire

Cette intervention nécessite toutefois de bien connaître l'anatomie des cavités ventriculaires dilatés avec ses principaux repères ainsi que les principales variations et donc elle dépend des compétences du chirurgien.

Notre expérience montre bien que la VCS constitue la méthode de choix dans le traitement de l'hydrocéphalie obstructive notamment celle qui est en rapport avec une sténose de l'aqueduc de Sylvius :100% des cas sont stabilisées après le VCS ,nous avons eu seulement un seul cas qui a représenté une hémorragie Intra-ventriculaire per-opératoire conduisant à son décès ,malgré les mesures de réanimations .

Pour poser l'indication de la VCS, il est possible de se contenter d'une TDM, mais seulement dans les cas où l'hydrocéphalie est clairement obstructive.

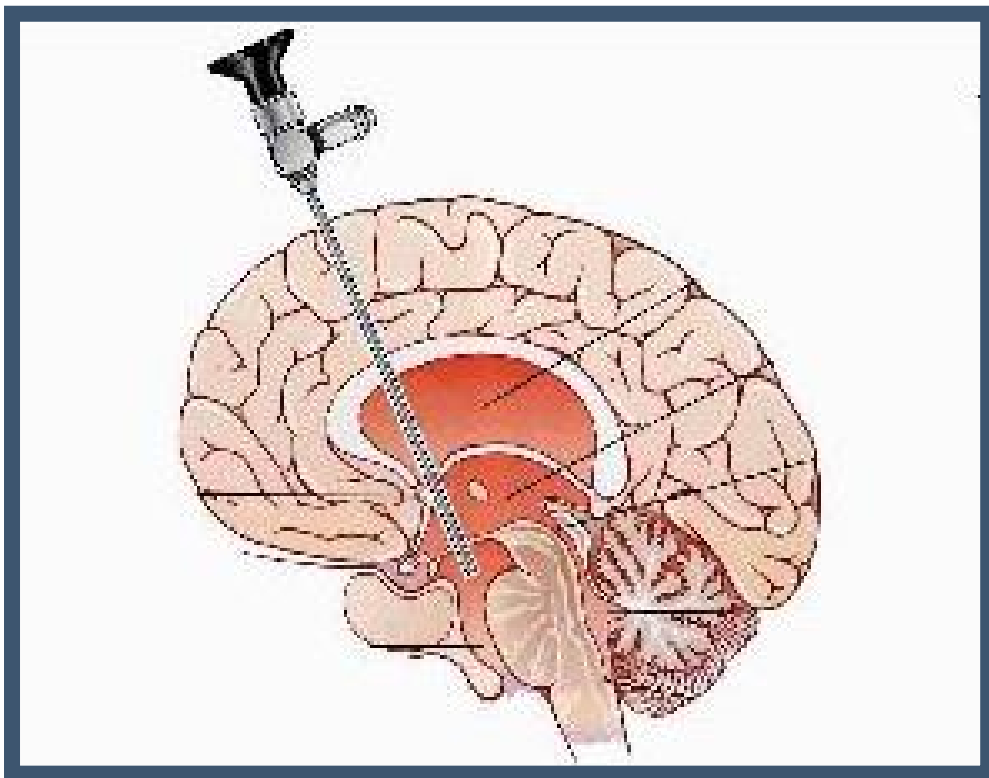
Dans le cas où il est possible d'attendre une IRM, ou si le mécanisme de l'hydrocéphalie est mal compris, IRM sera indispensable avant de poser l'indication de la VCS.

Les résultats clinique de cette technique était bonne aussi bien dans notre série que dans les autres série publiées dans la littérature.

Trois types de complication liées à la technique de la VCS endoscopique peuvent être rencontrés et qui sont : hémorragie, infection, et la fistulisation du LCR mais qui reste exceptionnelle selon les études publiées.



# BIBLIOGRAPHIE



1. BL.PETT ORINI. G. TAMBURINI.

Two hundred years of endoscopic surgery:from phillipp

BOZZINI's cystoscope to pediatric endoscopic neurosurgery.

Child's Nerv syst 2007; 23: 723-724

2. DIETER HELLWING. JASIM ANDREAS.

Endoscopic third vventriculostomy for obstructive

Hydrocephalus.

Neurosurg Rev 2005; 28:1\_34.

3. DAVIS LE.

Hydrocephalus and spina bifida in: principles of neurological

Surgery;2<sup>nd</sup> ed.

Philadelfia 1939: pp: 438\_447.

4. L'ESPINASSE VD.

Principales of neurological surgery.

Lea and Febiger: pp 438\_447.

5. JOONG \_UHN CHOI, DONG\_SEOK KIM, SE HYUK KIM.

Endoscopic surgery for obstructive hydrocephalus.

YONSEI Medical journal 1999 vol 40 N°6, pp 600\_607.

6. KHAN W LI.CLARK NELSON.

Neuroendoscopy: past, present, and future.

Neurosurg Focus 19(6): E1, 2005.

7. WALKER ML.

History of ventriculostomy

Neurosurg Clin N Am 2001; 12:101\_110.

8. YAVOR ENCHEV.SHIZIUO OI.

Historical trends of neuroendoscopic surgical techniques in the  
Treatment of hydrocephalus.

Neurosurg Rev 2008;31: 249-262.

9. DANDY WE.

An operative procedure for hydrocephalus.

Jhons Hopkins hosp bull 1922; 33: 189\_ 190.

10. MIXTER W.

Ventriculoscopy and puncture of the floor of the third  
Ventricle.

Boston Med surg J 1923: 277\_278.

11. FAY T, GRANT FC.

Ventriculoscopy and intraventricular photography in internal  
Hydrocephalus.

Jama 1923: 461\_ 463.

12. PUTNMAN TJ.

Treatment of hydrocephalus by endoscopic coagulation of the  
Choroids plexus: description of a new instrument and  
Preliminary report of results.

N engl J Med 1934; 210: 1373-1376.

13. HASSOUNE.S.

L'endoscopie en neurochirurgie intracrânienne.

Thèse de médecine de casa 2000.

14. FUKUSHIMA. T; ISHIMA.B.

Ventriculofibroscope: anew technique for endoscopic

Diagnosis and operation.

J Neurosurg 1973; 38: 251- 256.

15. WALKER.ML; MAC DONALD J; WRIGHT L C.

The history of ventriculoscopy: where do we go from here?

Pediatr neurosurg 1922; 18; 4:218- 223.

16. PUTNMAN T J.

The surgical treatment of infantile hydrocephalus.

Surg gynecol obst: 1942; 76:171\_182.

17. SCARFF J E.

The treatment of non obstructive Hydrocephalus by

Endoscopic cauterisation of the choroids plexus.

J Neurosurg 1970; 33:1\_18.

18. MC NICKLE. HF.

The surgical treatment of hydrocephalus. A simple method

Of performing third ventriculostomy.

Br.j neurosurg 1947; 334: 302\_307.

19. SEBASTIEN.F

La ventriculocisternostomie endoscopique dans le traitement  
De l'hydrocephalie : étude rétrospective de 68 patients.  
Thèse de médecine Nancy 2006.

20. DECQ.PH, YEPS.C; ANNO.Y; DJINDJIAN.M.

L'endoscopie neurochirurgicale: indications diagnostiques  
et thérapeutiques.  
Neurochirurgie, 1994,14 ,5 :313\_321.

21. WILLAS.COCKETTE, ABRAHAM T .K .COCKETTE.

The hopkin's rod-lens system and the storz cold light  
illumination system.  
Elsevier science 1998.

22. DECQ.PH.

L'endoscopie en neurochirurgie : le neuroendoscope d'après  
Decq, 1998.

23. DUFFNER.F, FREUDENSTEIN.D, WACKER. A.

75 years after DANDY? FAY and MIXTER: looking back on the  
History of neuro endoscopy.  
Zentrabl.neurochir 1998, 59, 2; 121 \_128.

24. LHLAIDI.A

Anatomie topographique : système nerveux.  
Trilingues ;2000.

25. ROBERT A., ZIMMRMAN. WENDELL A., GIBBY.  
Neuro-imaging: clinical and physical principles: X ray  
Computed tomography.  
Edition: Springer-Verlag, 2000.
26. JEAN LOUIS DIETEMANN  
Imagerie par résonance magnétique de l'encéphale.  
Edition : Elsevier Masson 2007 ;36 : 492-5.
27. B ;BLANCHER , J.ROLAND, M.BRAUN ,C.MORET.  
Anatomie et anatomie IRM des comicssures inter  
Hemisphériques cérébrales.  
J.Neuroradiol.1995.22 ; 237-251.
- 28.MARTIN.D.TIMCHUR, JULIE-MARTHE GRENIER ,MICHEL A.  
MRI of the cranium : normal antomy and common pathologies.  
Clinical chiropractic;Elsivier;2008 ;11 :90-102.
29. F. NETTER.  
Atlas d'anatomie humaine tome 1 : tête et cou.  
Planche: 102- 104.
30. YASUTAKA FUSHIMI, YUKIO MIKI, JUN A TAKAHASHI.  
Mr imaging of LILIEQUIST's membrane.  
Radiation medicine, Rev, vol 24 N°, 2, pp: 85, 90, and 2006.

31. FUSHIMI.Y; MIKI Y; UEBA T; KANAGUARI .M.

Liliequist membrane: three dimensional constructive

Interference in steady state MR imaging.

Radiology 2003; 229:360 \_365.

32. LILIEQUIST B.

The anatomy of the subarachnoid cisterns.

Acta radiol; 1956; 46: 61 \_ 71.

33. BUXTON N, VLOEBERGH M, PUNT J.

Liliequist's membrane in minimally invasive endoscopic

Neuroendoscopy.

Clin anat 11: 187\_190

34. D. KOMBOGIOGRAS. S SGOUROS.

Assessment of the influence of operative factors in the

Success of endoscopic third ventriculostomy in children.

Child's Nerv syst 2006; 22: 1256 \_1262.

35. SHULLER .E.

Liquide céphalo-rachidien.

EMC, neurologie ; 1993 : 17 \_028 \_B\_10,28p.

36. M.SESAY. M. TENTILLIER; M.MEHSEN, E; MARGUNAUD.

Les dérivations du liquide céphalorachidien: particularité

Anesthésiques.

Ann Fr anesthésie réanimation 2002 ; 21 :78\_ 83.

37. OI S; DI. ROCCO C.

Proposal of "evolution theory in cerebrospinal fluid dynamics"

And minor pathway hydrocephalus in developing immature

Brain.

Child's Nerv syst 2006; 22: 662\_669.

38. MALCOM B. SEGAL.

The choroids plexus and the barriers between the blood and  
the cerebrospinal fluid.

Cellular and molecular neurobiology, vol 20;N°:2; 2000.

39. BERGSNEIDER M; EGNOR MR; JOHNSTN M.

What we don't (but should) know about hydrocephalus?

J. Neurosurg 1987; 67: 535 \_539.

40. MATSON DD.

Hydrocephalus. Clinical neurosurgery 1953 ; 13 :324 \_343.

41. SAINTE-ROSE C.

Hydrocéphalie de l'enfant.

Dans : neurochirurgie (Decq P, Keravel y. Ellipes, 1996.

42. DANDY WE.

Experimental hydrocephalus.

Ann surg 70; 1919:129\_ 142.



43. HARLODL. REKATE MD.

A contemporary definition and classification of hydrocephalus.

Semin pediatr Neurology16; 2009. 9\_15;Elsevier inc.

44. OI S.

Diagnosis, outcome and management of fetal abnormalities:

Featal hydrocephalus.

Child's Nerv syst 2003; 19: 508 \_516.

45. LANDRIEV.P;J COMOY, M ZERAH.

Hydrocéphalie de l'enfant.

EMC pédiatrie 1988 : P 1\_10.

46. M.L.MOUTARD, C .FALLET, BLANCO.

Pathologie neurologique malformative foetale.

Emc pédiatrie 1 ; 2004 : 210- 231 .

47.A. RIZZKI

Hydrocéphalie chez l'enfant.

Thèse de médecine de Fès 2009.

48. S. SISIVALOGANATHAN; G TENTI.

Mathématical pressure volume models of the cerebrospinal

Fluid; Applied mathematics and computation, Elsevier(1998):

243-266.

49. BENBOUKALI.F

Hydrocéphalie chronique de l'adulte.

Thèse de médecine de Casa 1996.

50. CATHERINE T; OLIVIER M.

L'hydrocéphalie à pression normale.

La revue des praticiens (paris) ; 2006 :1051 \_1056.

51. MONJAN S, OWLER BK, C ZONYCA et AL.

Pattern of white matter regional cerebral blood flow and

Autoregulation in normal pressure hydrocephalus.

Brain (2004) 127: 965-72.

52. VANNEST. JAL.

Diagnosis and management of normal pressure hydrocephalus

J Neurol 2000; 247 : 5 \_14.

53. J CHAZAL, T KHALI, I SAKA, V MENDES.

Hydrocéphalie chronique de l'adulte ou (hydrocéphalie à

Pression normale) après 40 ans de publication.

La lettre du neurologue 2006 N°8:270 \_275.

54. BRET P, GUOTAT J.

Is normal pressure hydrocephalus a valid concept in 2002?

A reppraisal in five questions and proposal for a new

Designation of the syndrome as chronic hydrocephalus.

Neurol Neurosurg psychiatry 2002; 73; 9 \_12.

55. DECQ .PH, C Leguerinel, J .C; SOL; S PALFI.

Anatomie endoscopique ventriculaire.

Neurochirurgie 2000, 46, n° 3, 203\_ 208.

56. J \_P LEJEUNE, P TOUSSAINT.

Anatomie et techniques chirurgicales pour l'abord du troisième

Ventricule ;

Neurochirurgie 2000 46, N°3, 188 \_202.

57. P. DECQ

Anatomie endoscopique ventriculaire.

Morphologie, 2005 89 12 21, Masson paris.

58. PH DECQ, C LE GUERINE.

Anatomie endoscopique du troisième ventricule

Neurochirurgie 2000, 46, N°3 : 203\_208.

59. AZADEH FARIN, HENRY E, ARYAN, BURAK MOZGUR.

Endoscopic third ventriculostomy.

Sciencdir: journal of clinical neuroscience 13 (2006):763\_770.

60. PASSAGIA JG; GAY E; CHIROSSEL JP.

Réseau veineux des ventricules latéraux.

Neurochirurgie 1998 ; 44 N° 5 ; I\_ IV.

61. DECQ P

Endoscopic anatomy of the ventricles.

Sringer \_vegalg, Milano, 2004; pp 351\_ 359.

62. RIEGEL T, HELLWING D , BAVER BL; MENNEL HD.

Endoscopic anatomy of the third ventricle.

Acta neurochir 1994 61: 54 \_56.

63. SAMER ELBABA, MARK LUCIANO, SHERIF A, TOMSSO FALCONE.

Reproductive implications of endoscopic third ventriculostomy

For the treatment of hydrocephalus.

European journal of obstetrics & gynecology & reproductive

Biology 2008, Elseiver.

64. A DOLL, D CHRISTIMAN, P KEHRLI, M ABU EID.

Intérêt des séquences IRM« CISS 3D »dans le bilan pré et post

Thérapeutique des hydrocéphalies non communicantes.

J .Neuroradial (masson paris) 2000 ; 27 : 218 \_225.

65. LAITT RD, MALLUCI C; JASPANS T.

Constructive interference in steady-state, 3D Fourier transform

MRI in the management of hydrocephalus and third

Ventriculostomy. Neuroradiology 1999; 41: 117 \_123.

66. JONES RFC, KWOK BCT, STENING WA et al.

The current status of endoscopic third ventriculostomy in the management of non-communicating hydrocephalus; Minim Invas. Neurosurg 1994; 37: 28-36.

67.HOPF, NIKOLAI J. M.D.; GRUNERT, PETER PH.D

endoscopic third ventriculostomy: outcome analysis of 100 consecutive procedures; Neurosurgery: April 1999 - Volume 44 - Issue 4 - pp 795-804.

68. N. BUXTON, K .J.HO, D. MACARTHUR.

Neuroendoscopic third ventriculostomy for hydrocephalus in Adults: report of a single unit's experience with 63 cases.  
Surg Neurol 2001; 55 : 74\_ 8.

69. OKA. K, YAMMAMOTO.M; IKEDA. K; TOMONAGA.M.

Flexible endoneurosurgical therapy for aqueductal stenosis.  
Neurosurgery, 1993, 33, 2:236\_243.

70. CINALLI G; DI ROCCO C; MASSIMI L; SPENNATO P.

Endoscopic third ventriculostomy in the treatment of Hydrocephalus in pediatric patients.  
Adv tech stand 2006, 31:119\_ 219.

71. M VINCHON, R ASSAKER, SOTO\_ARES, MM RUCHOUX.

Les astrocytomes pilocytaires pilocytique du cervelet de L'enfant.Neurochirurgie (masson paris) 2001 ; 47 : 83 \_91.

72. JL SARAZZIN, O HELIE , YS CORDOLIANI.

TUMEUR DE L'angle ponto cérébelleux chez l'adulte.

J Radiol 2000 ; 81:675\_ 690.

73. Allan H ROPPER , ROBERT H, BROWN.

Intracranial neoplasms and paraneoplastic disorders;

Adam's & Victor's principles neurology 8<sup>th</sup> ed.

(MC GRAW HILL) 2005 ,31:546 \_59.

74. BW SCHETHAVER, CHAWKINS

Pilocytic astrocytoma. WHO classification of tumors of the

Central nervous system (IARC) 2007; 1: 14 \_21.

75. SAINTE-ROSE C; CINALLI G, ROUXFF, MAIXNER W.

Management of hydrocephalus in pediatric patients with

Posterior tumors: the role of endoscopic third ventriculostomy

Child's Nerv Syst 2000; 16: 442 \_445.

76. FRITTECH MJ; DOERNER L; KINKE S; MEHDORN HM.

Hydrocephalus in children with posterior fossa tumors:

Role of endoscopic third ventriculostomy.

J neurosurg (pediatrics1)2005, 103:40 \_42.

77. MORELLID, PIROTTE B; LUBANSU A; DETEMMERMAN D.

Persistent hydrocephalus after early surgical management of

Posterior fossa tumors in children; is routine pre operative

Endoscopic third ventriculostomy justified?

J Neurosurg (pediatrics3) 2005, 103:247 \_252.

78. DI CHIRICO, DI ROCCO F, VELDAR DIF.

Spontaneous regression of a symptomatic pineal cyst after

Endoscopic third ventriculostomy.

Child's Nerv Syst 2001; 17:42\_46.

79. GAAB MR, SCHROEDER HWS.

Neuroendoscopic approach to intraventricular lesion.

J Neurosurg (1998) 42:128 \_132.

80. PEOPLE IK, ATHANASION TC, SANDEMAN DR.

The role of endoscopic biopsy and third ventriculostomy

In the management of pineal region tumors.

Br J Neurosurg 2001;15:305 \_311.

81. FERRER E , SANTAMARTA D , GRACIA FRUCTUIOSO.

Neuroendoscopic management of pineal region tumors.

Acta neurochir 1997; 139:12 \_20.

82. HELLWING D, HAAG BARTEL V, RIGEL T.

Application of new electrosurgical devices & probes in

Endoscopic neurosurgery.

Neurol. Rev 1999; 21:67 \_72.

83. TIRAKOTAI W , RIEGEL T, SCHULTE DW , HELLWING D.

Neuroendoscopic stent procedure in obstructive

Hydrocephalus due to both foramen of Monro occluding

Craniopharyngioma: technical note.

Surg Neurol (2004) 61: 293\_ 296.

84. YAHIA Z, AL TAMMIMI, D BHARGAVA.

Endoscopic biopsy during third ventriculostomy in pediatric

Pineal region tumors.

Child's Nerv sys (springer) 2008:0635\_ 6.

85. YAMINI B, REFAY D, ROBIN CM.

Initial endoscopic management of pineal region tumors

And associated hydrocephalus.Clinical series and literature review; J

Neurosurg 2004; 100: 437 \_441.

86. CHOI JU; KIM DS, KIM SH.

Endoscopic surgery for obstructive hydrocephalus.

Yonsei Med (1999) 40; 600 \_607.

87. GRANT JA, MC LONE DG.

Third ventriculostomy a review.

Surg Neurosurg 1997; 47: 210 \_212.

88. CHERNOV MF; KAMIKAWA S; YAMANEF.

Neurofiberscopic biopsy of tumors of the pineal region

&posterior third ventricle: indication; technique,complication and

results.Neurosurgery 2006; 59: 267 \_277.

89. KONOVALOV AN, PITSKHELAURIN DI.

Principales of treatment of the pineal region tumors.

Surg Neurol 2003; 59:250 \_268.



90. MATSUTANI M; SANO K; TAKAKURA.

Primary intracranial germ cell tumors: a clinical analysis of  
153 histologically verified cases.  
J Neurosurg 1997; 86:446\_455.

91. IANTOSCA MR, HADER WJ, DRACKE JM.

Results of endoscopic third ventriculostomy.  
Neurosurg clin N Am 2004; 15:67 \_75.

92. MURSHID WR.

Endoscopic third ventriculostomy: Towards more indications  
For the treatment of non communicating hydrocephalus.  
Minim invasive Neurosurg 2000; 43:75\_82.

93. HAKIMS; ADAMS RD.

The special clinical problem of systems of symptomatic  
Hydrocephalus with normal CSF pressure observation on  
CSF hydrodynamics. J Neurol sc (1965), 2:307\_27.

94. VANNESTE.J; AUGUSTIJN; DIRVENC et AL.

Shunting normal pressure hydrocephalus: do the benefits  
Outweigh the risks. A multicenter study & literature review.  
Neurology: (1992) 42\_5 59.

95. CHAZAL J et BRET P; LEMAIRE JJ.

Hydrocéphalie chronique de l'adulte (hydrocéphalie à Pression normale).Edition techniques Emc(paris\_ France)  
Neurologie 17\_ 154 B\_ 10; 1995.

96. KAHION B; SUNDBARG.

Comparaison between the lumbar infusion&CSF tap test  
to predict outcome after shunt surgery in suspected normal  
Pressure hydrocephalus.  
J neurol Neurosurg psychiatry2002 ; 73 :721 \_6.

97. GANGEMI M ; MAIURI F ; BUONAMASSA S ;

Endoscopic third ventriculostomy in idiopathic  
Normal pressure hydrocephalus.  
Neurosurgery 2004; 55:129\_ 134.

98. COHEN AR.

Endoscopic ventricular surgery.  
Pediatr neurosurg 1993; 19:127 \_134.

99. SIOMIN V; CINALLI G.

Endoscopic third ventriculostomy for patient with CSF  
& or hemorrhage.J Neurosurg 2002; 97:519\_ 524.

100. HILL.A

Seizures, hypoxic ischemic brain injury&intraventricular  
Hemorrhage in the newborn.Ann neurol 1981; 10:109 \_121.

101. ROLAND E.

Intraventricular hemorrhage&posthemaragic hydrocephalus

Current&potential future interventions.

Clin perinatal 1997; 1: 589\_ 605.

102. ALVAREZ JA, COHEN AR.

Neonatal applications of neuroendoscopy.

Neurosurg clin N Am 1998; 9:4 05\_413.

103. BUXTON N; MAC ARTHUR D.

Neuroendoscopy in the premature population.

Child's Nerv syst (1998); 14:649 \_652.

104. BECH RA; BOGESKOV L.

Indications for shunt insertion or 3<sup>rd</sup> ventriculostomy in

Hydrocephalic children, guided by lumbar&intraventricular

Infusion tests.Childs Nerv syst 1999; 15:213 \_218.

105. JONES RF, KNOW KBC.

Third ventriculostomy for hydrocephalus associated with

Spinal dysraphism:indication&contraindications.

Eur J Pediatr Surg 1996 :5\_6.

106. BEEMS T.

Is the success rate of endoscopic third ventriculostomy age dependent? an analysis of the results of endoscopic third Ventriculostomy in young children.

Child's Nerv Syst 2002; 18:605 \_608.

107. KOCH D, WAGNER W.

Endoscopic third ventriculostomy in infants of less than 1 Year of age: which factors influence outcome.

Childs Nerv Syst 2004; 20:405 \_411.

108. VANDERTORP WP.

Laser assisted neuroendoscopy using a neodymium\_yttrium Alluminum garnet.

J Neurosurg 1998 :88 \_92.

109. ETUS V.

Success of endoscopic third ventriculostomy in children.

Less than 2 years of age.

Neurosurg Rev (2005); 28:284 \_288.

110. WAGNER W.KOCH D.

Mechanisms of failure after endoscopic third ventriculostomy In young infants. J Neurosurg (pediatrics)2005; 102:1 \_15.

111. BALTHASAR AJR.

Analysis of the success&failure of endoscopic third  
Ventriculostomy in infants less than 1 years of age.  
Childs Nerv syst septembre 2006.

112. ROHDER V.

Virtual MRI endoscopy: detection of anomalies of the  
Ventricular third ventriculostomy.  
Acta Neurochir 2001; 143:1085 \_1091.

113. CINNALI G; SAINTE ROSE C.

Failure of the third ventriculostomy in the treatment  
Of aqueductal stenosis in children.  
J Neurosurg 1999; 90:448 \_454.

114. BROGGI G; DONES I.

Image guided neuroendoscopy for third ventriculostomy.  
Acta Neurosurg 2000 142: 893 \_899.

115. ABTIN K.

Basilar artery perforation as a complication of endoscopic  
Third ventriculostomy.  
Pediater Neurosurg 1998; 28:35\_ 41.

116. SINGH D.

Endoscopic third ventriculostomy obstructed hydrocephalus.  
Neurol India 2003; 51:39 \_42.

117. JONES RFC, STEING W A.

Endoscopic third ventriculostomy.

Neurosurgery 1990; 26: 86 \_92.

118. BUXTON N.

Cerebral infraction after neuroendoscopic third

Ventriculostomy: case report.

Neurosurgery 2000; 46:999 \_1002.

119. BEEMS T.

Long term complication&definition of failures of

Neuroendoscopic procedures.

Child's nerv syst 2004; 20:868 \_877.

120. SCHROEDER HWS.

Complication of endoscopic third ventriculostomy.

J Neurosurg 2002; 56:1032 \_1040.

121. BROCKMEYER.

Endoscopic third ventriculostomy: an outcome analysis.

Pediatric Neurosurg 1998; 28: 236\_ 240.

122. SIOMIN V, WEINER H.

Repeat endoscopic third ventriculostomy: is it worth trying?

Childs nerv syst 2001; 17:551\_ 555.

123. JONES RFC; KWOK BCT.

The current status of endoscopic third ventriculostomy in

The management of non communicating hydrocephalus

Min invasive Neurosurg 1994 ; 37 :28 \_36.

124. FUKUHARA T.

Risck factors for failure of endoscopic third ventriculostomy

For obstructive hydrocephalus.

Neurosurgery 2000; 46:1100 \_1111.

125. TEO.C; RAHMAN S.

Complication of endoscopic neurosurgery.

Childs new syst 1996; 12:248\_ 253.

126. SGARAMELLA E; CASTELLI G.

Chronic subdural collection after endoscopic third

Ventriculostomy.Acta neurochir 2004, 146: 529 \_530.

127. TISELL M.

How effective is endoscopic third ventriculostomy in

Treating adult hydrocephalus caused by primary

Aqueductal stenosis? Neurosergery 2000; 46: 104\_ 111.

128. BOSCHERT J, HELLWING D.

Endoscopic third ventriculostomy for shnut dysfunction in

Occlusive hydrocephalus: long term follow up&review.

J neurosurg 2003; 98:1032 \_1039.

129. KADRIAN D.

Long term stability of endoscopic third ventriculostomy.

Neurosurgery 2005; 56:1271 \_1278.

130. TEO C.

Management of hydrocephalus by endoscopic third

Ventriculostomy in patients with myelomeningocele.

Pediatr neurosurg 1996: 65\_ 78.

131. BENABARRE IBANZER J.

Neuropsychological&psychiatric complications in endoscopic  
third ventriculostomy: a clinical case report.

J Neurol neurosurg psychiatrie 2001; 71: 268 \_271.

132. CINALLI G.

The role of endoscopic third ventriculostomy in management  
of shunt malfunction.

Neurosurgery 1998; 43:1323 \_1329.

133. BABAA SK.

Endoscopic third ventriculostomy for obstructive

Hydrocephalus in the pediatric population: evaluation of

outcome. Eur J pediatr surg: 2001; 11:552 \_554.



134. JAVADPOUR M; MALLUCI C; BRODBELT A.

The impact of endoscopic third ventriculostomy on the  
Management of newly diagnosed hydrocephalus in infants.  
Pediatri Neurosurg 2001 ,35 :131 \_135.

135. HADER WJ, DRAKE J.

Death after late failure of third ventriculostomy in children:  
Report of three cases.J neurosurgery 2002; 97:211\_215.

136. CINALLI G, SPENNATO P.

Intracranial pressure monitoring & lumbar punctures after  
endoscopic third ventriculostomy.  
Neurosurgery 2006; 58:126\_136.

137. HOFFMAN.HJ.

Persutaneous third ventriculostomy in the management of  
Non communicating hydrocephalus.  
Neurosurgery 1980; 7:313 \_321.

138. M ZIMMERMANN; R KRISHNAN; A RAABE.

Robot-assisted navigate endoscopic ventriculostomy:  
Implementation of a new technology & first clinical results.  
Acta Neurochir 2004; 146:697 \_704.

139: PAOLO C; PH DECO; HENRY WS.

Future of endoscopy in neurosurgery.  
Surgical Neurology 67; 2007: 496\_498.

140. VAICYS C; FRIED A.

Transient hyponatremia complicated by seizures after

Endoscopic third ventriculostomy.

Minim invasive neurosurg 2000; 43:190\_191.

141. BUXTON N, MACARTHURE D, MALLUCI C.

Neuroendoscopic third ventriculostomy in patients less than

One year old.

Pediatr neurosurg 1998 ;29: 73 \_76.