

UNIVERSITE SIDI MOHAMMED BEN ABDELLAH  
FACULTE DE MEDECINE ET DE PHARMACIE

FES



Année 2010

Thèse N° 036/10

# LE PROFIL ÉPIDÉMIOLOGIQUE DES UVÉITES (A propos de 201 cas)

THESE

PRESENTEE ET SOUTENUE PUBLIQUEMENT LE 11/03/2010

PAR

Mlle. LABBIOUI RANIA

Née le 03 Novembre 1983 à Meknès

POUR L'OBTENTION DU DOCTORAT EN MEDECINE

MOTS-CLES :

Uvéite - Épidémiologie - Clinique - Étiologies

JURY

M. TAHRI HICHAM.....	PRESIDENT ET RAPPORTEUR
Professeur d'Ophtalmologie	
M. NEJJARI CHAKIB.....	} JUGE
Professeur d'Epidémiologie clinique	
Mme. BONO WAFAA.....	
Professeur agrégé de Médecine interne	
Mme. MESSOUAK OUAFAE.....	} MEMBRE ASSOCIE
Professeur agrégé de Neurologie	
M. BENATIYA ANDALOUSSI IDRIS.....	
Professeur assistant d'Ophtalmologie	

# PLAN

INTRODUCTION .....	6
ETUDE THEORIQUE.....	8
RAPPEL ANATOMIQUE .....	9
I-Anatomie générale du globe oculaire .....	10
1- Les enveloppes de l'œil.....	11
2-Contenu de l'œil.....	11
3-Les voies optiques .....	12
4-Les annexes .....	13
II. Anatomie de l'uvéa .....	15
1- Iris .....	15
2- Corps ciliaire .....	21
3- La choroïde .....	23
RAPPEL PHYSIOLOGIQUE .....	26
I-Iris .....	27
II-Corps ciliaire .....	27
III-Choroïde .....	27
IV-Barrières hémato-oculaires.....	28
1-Barrière hémato-aqueuse .....	29
2-Barrière hématorétinienne.....	37
PHYSIOPATHOLOGIE.....	39
I-Immunologie de l'œil.....	40
II- Œil, HLA et rupture de l'auto – immunité .....	42
III-Conséquences de l'inflammation uvéale.....	44
CLASSIFICATION DES UVEITES.....	45
EPIDEMIOLOGIE DES UVEITES.....	49
ETUDE CLINIQUE .....	52
I-L'interrogatoire .....	53
II-Les signes fonctionnels .....	54
III-L'examen clinique ophtalmologique .....	55
IV-L'examen général.....	67

ETUDE PARACLINIQUE .....	70
I- Examens à visée ophtalmologiques.....	71
1- Le laser « flare cell meter » .....	71
2- L'angiographie rétinienne .....	71
3- L'échographie oculaire.....	73
4- La tomographie à cohérence optique .....	74
5- Le champ visuel .....	81
6- Le test des couleurs.....	82
7- L'électrorétinogramme.....	83
8- L'électro oculogramme .....	84
9- Les potentiels évoqués visuels .....	84
II- Les examens à visée étiologique .....	85
 LES ETIOLOGIES DES UVEITES.....	 96
I- Les uvéites d'origine infectieuse .....	97
1- Les uvéites bactériennes .....	97
2- Les uvéites d'origine virale.....	107
3- Les uvéites d'origine parasitaire.....	115
4- Les uvéites d'origine fongique .....	121
II- Les uvéites d'origine inflammatoire .....	123
III- Les uveio-méningite .....	137
IV- le syndrome de Posner-Schlossman.....	144
V- Uvéite phacoantigénique .....	145
VI- Les uvéites sans manifestations extra-oculaires.....	146
 LES FORMES PARTICULIERES .....	 161
I- L'uvéite chez l'enfant .....	162
II- Les uvéites du sujet âgé.....	164
III- L'uvéite chez la femme enceinte et allaitante.....	165

DIAGNOSTIC DIFFERENTIEL .....	166
EVOLUTION-COMPLICATION DES UVEITES .....	169
LE TRAITEMENT .....	174
I- But et principes du traitement .....	175
II- Les moyens thérapeutiques .....	175
III- Les indications .....	190
CAT DEVANT UNE UVEITE .....	194
I- En cas d'uvéite antérieure.....	195
II- En cas d'uvéite intermédiaire.....	198
III- En cas d'uvéite postérieure.....	200
NOTRE SERIE .....	201
Matériel et méthodes .....	202
Résultats .....	209
Discussion .....	239
CONCLUSION .....	250
RESUME .....	252
BIBLIOGRAPHIE .....	258

## LISTE DES ABREVIATIONS

AAN :	Anticorps anti nucléaires.
AC:	Anticorps.
AJI :	Arthrite juvenile idiopathique.
AMM :	Autorisation de mise sur le marché.
ARN :	Acute retinal necrosis.
ATCD :	Antécédent.
BAV :	Baisse de l'acuité visuelle.
BCG :	Vaccin bilié de Calmette et Guérin.
BHA :	Barrière hémario-aqueuse.
BHR :	Barrière hémato-rétinienne.
CLD:	Compte les doigts.
CMV :	Cytomégalovirus.
CRP :	C réactive protéine.
DPV :	Décollement postérieur du vitré.
ECA :	Enzyme de conversion.
ECBU :	Examen cyto bactériologique des urines.
EOG :	Electro-oculogramme.
EPP :	Electrophorèse des protéines.
ERG :	Electrorétinogramme.
FO :	Fond d'œil.
FTA-ABS :	Fluorescent treponema antibody absorption.
HIV :	Hémorragie intra-vitréenne.
HLA :	Human leukocyte antigen.
HSV :	Herpès somplex virus.
ICG :	Angiographie au vert d'indocyanine.
IDR :	Intradermoréaction.
Ig :	Immunoglobuline.
INF :	Intérferon.
IRM :	Imagerie par résonance magnétique.
IV :	Intraveineuse.
K <sup>+</sup> :	Ion potassium.

LCR :	Liquide céphalo-rachidien.
LED :	Lupus érythémateux déssiminé.
LNH :	Lymphome non hodgkinien.
MDD :	Mobilisation des doigts.
Na <sup>+</sup> :	Ion sodium.
NFS :	Numération formule sanguine.
OCT :	La tomographie à cohérence optique.
OD :	Œil droit.
OG :	Œil gauche.
OMS :	L'organisation mondiale de la santé.
ORL :	Oto-rhino-laryngé.
PCA :	La ponction de la chambre antérieure.
PCR :	Réaction en chaine à polymérase.
PEV :	Potentiel évoqué auditif.
PORN :	Progressive outer retinal necrosis.
PRD :	Précipités rétrodescémétiques
PVR :	Prolifération vitréo-rétinienne.
SNC :	Système nerveux central.
TBC :	La tuberculose.
TDM :	La tomodensitométrie.
TPHA :	Treponema pallidum hemagglutination.
VIH :	Virus d'immunodéficience acquise.
VKH :	Le vogt- koyanagi Harada.
VZV :	Varicelle Zona virus.
V3M :	Verre à trois miroirs.

# INTRODUCTION

L'uvéite est un état inflammatoire de l'uvée composée de l'iris, le corps ciliaire et la choroïde. Cette inflammation peut s'inscrire dans le cadre d'une maladie systémique ou constituer une affection oculaire isolée.

Elle regroupe des affections d'étiologies diverses qui varient continuellement du fait de l'identification incessante de nouvelles entités émergentes.

La précision du type anatomo-clinique de l'uvéite lors de l'examen ophtalmologique, associée à un interrogatoire et un examen clinique général soigneux du patient sont primordiaux.

L'approche étiologique ainsi que les examens complémentaires doivent tenir compte des caractères cliniques et des manifestations extra-ophtalmologiques, d'où l'intérêt d'une collaboration entre l'ophtalmologiste et le médecin interniste [1].

L'uvéite est une cause importante de déficience visuelle chez les patients jeunes en pleine activité professionnelle.

Le principal enjeu est d'arrêter la détérioration de la fonction visuelle et puis de déterminer le diagnostic étiologique dont dépendent le pronostic et la prise en charge thérapeutique.

Le traitement de l'uvéite est tout d'abord symptomatique visant à lutter contre l'inflammation et les complications installées suite à cette affection, et étiologique quand l'étiologie est bien déterminée.

L'objectif de ce travail est de mettre le point sur le profil épidémiologique des uvéites, préciser les particularités cliniques, étiologiques de cette affection au CHU Hassan II Fès.



# ETUDE THEORIQUE

**RAPPEL**  
**ANATOMIQUE**

## I. Anatomie générale du globe oculaire : (Figure 1) [2]

L'œil est l'organe récepteur de la vision, contenu dans l'orbite et séparé de celui-ci par un matelas graisseux. Il permet de favoriser la formation des images sur la rétine qui seront par la suite transmises par les voies optiques aux centres corticaux de la vision.

L'œil a une forme grossièrement sphérique avec un volume de  $6,5 \text{ cm}^3$ , un diamètre antérieur de 23 cm, un diamètre postérieur de 25 cm, et un diamètre antéro-postérieur de 23cm.

L'œil est formé d'un contenant représenté par trois enveloppes et d'un contenu.

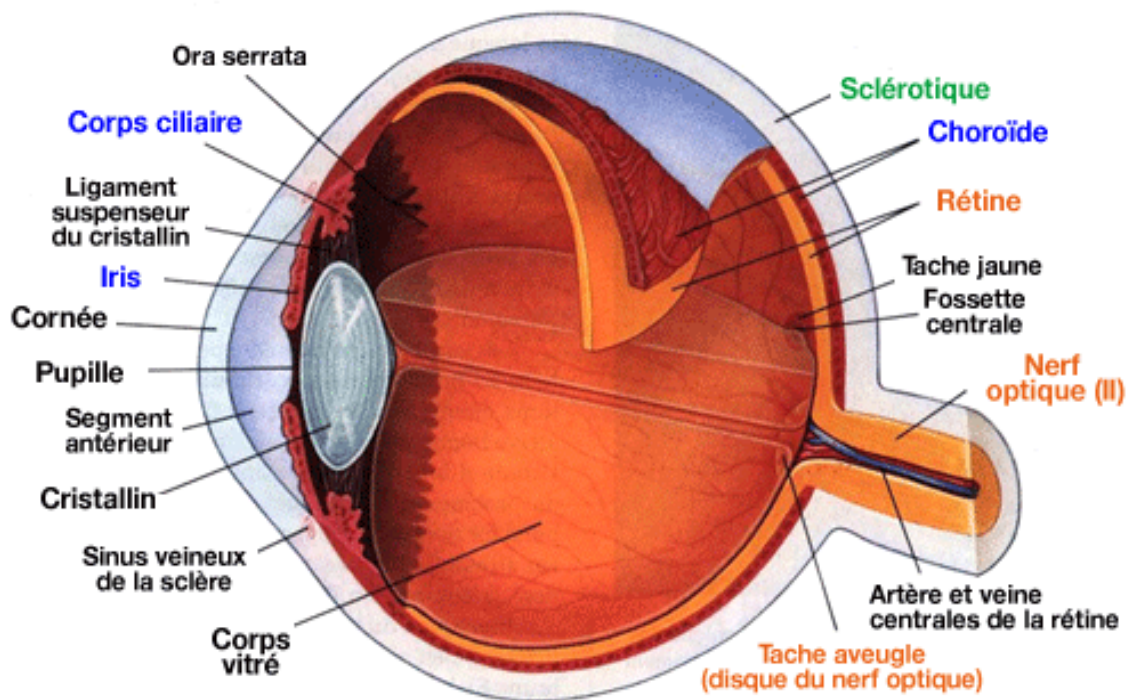


Figure1 : anatomie macroscopique de l'œil.

## 1-Les enveloppes de l'œil : [2]

Les trois enveloppes sont concentriques et formées de dehors en dedans par :

- La tunique externe est composée de la sclère opaque en arrière et de la cornée transparente en avant. La sclère est une membrane rigide, fibreuse, résistante, qui entoure et protège l'œil à l'extérieur tout en maintenant sa forme.

Elle est traversée par un grand nombre de petits canaux, et à l'arrière par une ouverture où passent les fibres du nerf optique.

La cornée, enchâssée dans l'ouverture antérieure de la sclérotique, constitue la principale lentille du système optique oculaire.

La frontière entre cornée et sclère est appelée « limbe », c'est une zone semi-transparente qui a la particularité d'adhérer à la conjonctive, et elle est richement vascularisée et innervée tandis que la cornée est avasculaire.

- L'uvée est la partie intermédiaire pigmentaire de l'œil, c'est la tunique vasculaire qui comprend la choroïde, le corps ciliaire et l'iris. Cette membrane est séparée de la sclère par un espace supra-choroïdien et de la rétine par l'épithélium pigmentaire.
- La rétine est la tunique profonde de l'œil, c'est une membrane neuro-sensorielle destinée à recevoir les impressions lumineuses et à les transmettre au cerveau par le nerf optique.

## 2-Contenu de l'œil : [2]

- L'humeur aqueuse : c'est un liquide transparent qui remplit l'espace entre la cornée et le cristallin. Elle est sécrétée par le corps ciliaire dans la chambre postérieure, puis passe dans la chambre antérieure à travers la pupille. C'est

un liquide continuellement renouvelé et qui, avec le corps vitré, maintient la pression oculaire.

- Le cristallin : c'est une lentille biconvexe placée dans le plan frontal derrière l'iris, et devant le corps vitré. Il est centré par la pupille, et maintenu par des fibres zonulaires qui s'insèrent dans l'équateur à 360°. C'est un appareil optique capital, dont les modifications morphologiques conditionnent l'accommodation. Il fait un Diamètre de 10mm, une épaisseur de 5mm, et un poids de 25cg.
- Le corps vitré : Liquide transparent, de consistance visqueuse située entre le cristallin et la rétine, il remplit les 2/3 du volume de l'œil. Il est entouré par une fine membrane hyaloïde qui présente plusieurs attaches: cristallin, base du vitré, arcade des vaisseaux rétiniens, papille.  
Il maintien la forme de l'œil, et absorbe tous les chocs.

### 3-Les voies optiques : [2]

#### 3-1- Le nerf optique :

Il commence à partir de la papille optique, et se termine dans l'angle antérieur du chiasma optique. Il est formé par l'union des fibres optiques et fait environ 4 cm de longueur.

On lui décrit 3 portions : intraorbitaire, intracaniculaire, et intracrânienne.

Ce nerf est entouré par des gaines méningées et sa vascularisation est assurée par des branches de l'artère ophtalmique.

#### 3-2- Le chiasma optique :

Il est formé par la réunion des deux nerfs optiques en une bandelette blanche, quadrilatère, d'où se détache en arrière les deux bandelettes optiques.

### 3-3- Les bandelettes optiques :

Cordon blanc continuant l'angle postérieur du chiasma, elle est aplatie, longue de 3 cm, elle se termine dans les corps genouillés externes.

### 3-4- Les radiations optiques :

Elles vont du corps genouillé externe au cortex occipital.

### 3-5- Le centre visuel cortical :

Il est situé sur la face interne du lobe occipital, de part et d'autre de la scissure calcarine. Deux aires le composent : l'aire visuelle, et l'aire visuo-psychique.

## 4- Les annexes : [2]

### 4-1- L'orbite osseuse :

C'est une pyramide quadrangulaire au nombre de 2 situées entre le massif facial en bas et le crâne en haut.

Il présente 2 orifices : trou optique et fente sphénoïdale.

### 4-2- Les paupières :

Aux nombres de deux : supérieure et inférieure, elles délimitent la fente palpébrale et se joignent à l'extérieur par l'angle externe ou le canthus externe et à l'intérieur par l'angle interne ou le canthus interne.

Les mouvements des paupières sont assurés par deux muscles antagonistes : le releveur de la paupière supérieure et le muscle orbiculaire.

### 4-3- La conjonctive :

C'est une muqueuse qui tapisse la sclère (conjonctive bulbaire), et se réfléchit au niveau des culs de sac pour tapisser la face postérieure des paupières (conjonctive tarsale).

#### 4-4- L'appareil lacrymal :

La glande lacrymale est située au niveau de l'angle supéro-externe de l'orbite et elle assure la sécrétion des larmes avec les glandes lacrymales accessoires.

Les voies lacrymales excrétrices sont représentées par les points lacrymaux, les canalicules lacrymaux, le sac lacrymal et canal lacrymo-nasal.

Les larmes jouent un rôle de défense, de nutrition, de perfection optique, et d'oxygénation de la cornée.

#### 4-5- Les muscles oculomoteurs :

Ils sont au nombre de six: quatre muscles droits et deux muscles obliques, ils sont innervés par la III<sup>ème</sup>, IV<sup>ème</sup> et VI<sup>ème</sup> paires crâniennes.

## II. Anatomie de l'uvée : [2,3]

### 1- Iris :

#### 1-1- Embryologie :

L'iris a une double origine embryologique :

- Mésodermique donnant le stroma irien et la membrane pupillaire.
- Neuro-ectodermique donnant l'épithélium et les muscles sphincter et dilatateur de l'iris.

Une poussée mésodermique, prend part à la formation du stroma irien vers les 6<sup>ème</sup> – 7<sup>ème</sup> semaines.

Une poussée vasculaire va constituer la tunique vasculaire du cristallin et la membrane pupillaire.

Le neuro-ectoderme est formé de 2 couches cellulaires épithéliales jointives sauf au niveau de leur berge interne où existe un orifice circulaire : le sinus marginal qui se forme vers le 7<sup>ème</sup> mois.

Le muscle sphincter de l'iris apparaît au cours du 4<sup>ème</sup> mois, alors que le muscle dilatateur apparaît au cours du 5<sup>ème</sup> mois par différenciation de l'épithélium antérieur.

La membrane pupillaire se résorbe généralement vers le 8<sup>ème</sup> mois.

#### 1-2 Anatomie macroscopique : (Figure 2)

L'iris est un disque perforé qui présente deux faces et deux bords :

Un bord interne pupillaire, et un bord externe périphérique inséré sur le corps ciliaire.

- La face antérieure limite en arrière la chambre antérieure.
- La face postérieure, est à son origine, en avant du plan du cristallin et limite avec lui la chambre postérieure. Son bord s'appuie, au centre, sur la face antérieure du cristallin.



L'iris ne s'insère pas à la jonction cornéo-sclérale mais sur le corps ciliaire, il est mince à la racine (1 /10 mm), et atteint son épaisseur maximale au niveau de la collerette (6 /10 mm) pour s'amincir ensuite vers la pupille.

La face antérieure de l'iris, de couleur variable, est divisée en deux parties : centrale et périphérique par une ligne très irrégulière appelée « collerette ».

La partie centrale est appelée aussi pupillaire et l'externe est dite périphérique, ciliaire.

#### Face antérieure de l'iris :

##### La zone pupillaire :

Zone étendue entre le bord pupillaire et la collerette, mesure 2mm, elle présente 3 zones en allant de la pupille vers la collerette :

- Le bord pupillaire.
- La zone du sphincter.
- La zone des cryptes de Fuchs ou stromales.

##### La zone ciliaire :

Fait 3 à 4mm comporte 3 zones :

- Zone interne plane, fait suite à la collerette.
- Zone moyenne, formée de plis circulaires à disposition concentriques séparées par des sillons qui augmentent lors de la mydriase, les sillons de contraction, le pli le plus périphérique forme la ligne des crêtes de Busacca (ourlet marginal de Fuchs), il constitue par définition la limite de la paroi postérieure de l'angle irido-cornéen.
- Zone externe, comprenant des cryptes peu profondes.

##### Face postérieure de l'iris :

Uniformément pigmentée, elle présente trois plis :

- Les plis de contraction de Shwalbe, qui sont des fines lignes radiales situées au pourtour de la pupille.

- Les plis structuraux de Schwalbe, lignes radiales tendues de la pupille à la périphérie irienne, correspondant à des vaisseaux.
- Les plis circulaires, concentriques à la pupille, correspondent à des différences d'épaisseur au niveau de l'épithélium pigmenté.

### 1-3 Anatomie microscopique : (Figure 3, 4, 5)

L'étude ultra-structurale permet de décrire d'avant en arrière :

- Une couche cellulaire antérieure composée de fibroblastes et de mélanocytes.
- Le stroma et le muscle sphincter, le stroma étant formé d'un tissu conjonctif lâche fait de fibres collagènes sans fibres élastiques.

Le muscle sphincter est constitué de faisceaux de 5 à 8 cellules musculaires lisses, qui sont en contact les unes des autres grâce à des jonctions cellulaires étroites, et entouré d'un tissu collagène qui amarre le sphincter irien aux vaisseaux, aux nerfs, au tissu conjonctif de l'iris.

- L'épithélium irien comprend deux couches : une couche antérieure myoépithéliale conduisant à la formation du muscle dilatateur, et une couche postérieure unicellulaire très pigmentée

La couche antérieure mesure 12,5  $\mu\text{m}$  d'épaisseur, chaque cellule présente une portion apicale épithéliale et une portion basale musculaire.

L'épithélium pigmenté postérieur de l'iris est le prolongement antérieur de la rétine, il est formé d'une seule couche de cellules très pigmentées sauf vers la racine de l'iris où elles deviennent de moins en moins pigmentées pour se poursuivre avec l'épithélium clair du corps ciliaire.

### 1-4 Vascularisation et innervation :

La vascularisation est assurée par le grand cercle artériel de l'iris, formé par les branches terminales supérieures et inférieures des artères ciliaires longues.

Du grand cercle artériel naît des branches implantées en dents de peigne qui s'orientent radiairement vers la pupille, elles s'anastomosent dans la région de la collerette dessinant un petit cercle artériel et se résolvent en capillaires au pourtour de la pupille.

Les veines parallèlement orientées se portent vers les veines ciliaires antérieures.

Les vaisseaux iriens possèdent une gaine adventicielle collagèneuse très épaisse, les capillaires iriens disposent d'un endothélium non fenestré.

L'innervation de l'iris est assurée par les nerfs ciliaires longs et courts qui forment un plexus au niveau du corps ciliaire, de ce plexus se forme un plexus antérieur dans la limitante antérieure, un plexus périvasculaire, et un destiné au dilatateur et au sphincter [2, 3, 4].

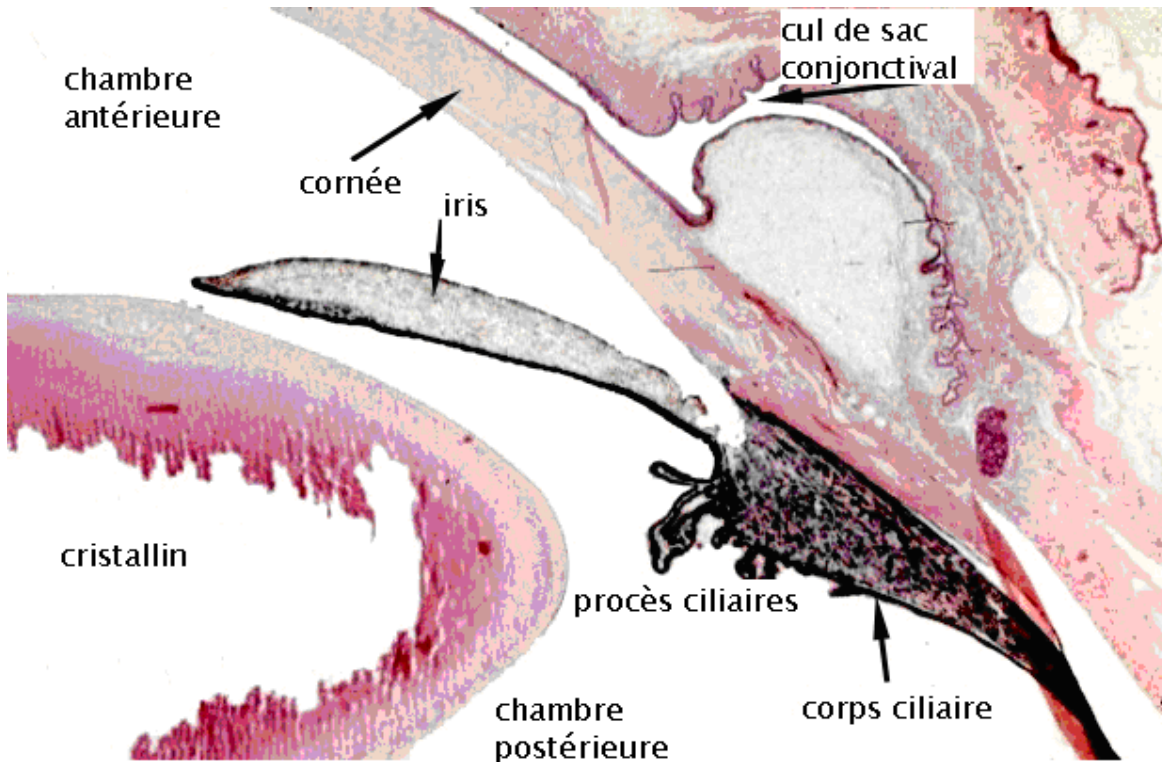


Figure 2 : anatomie et rapports de l'iris

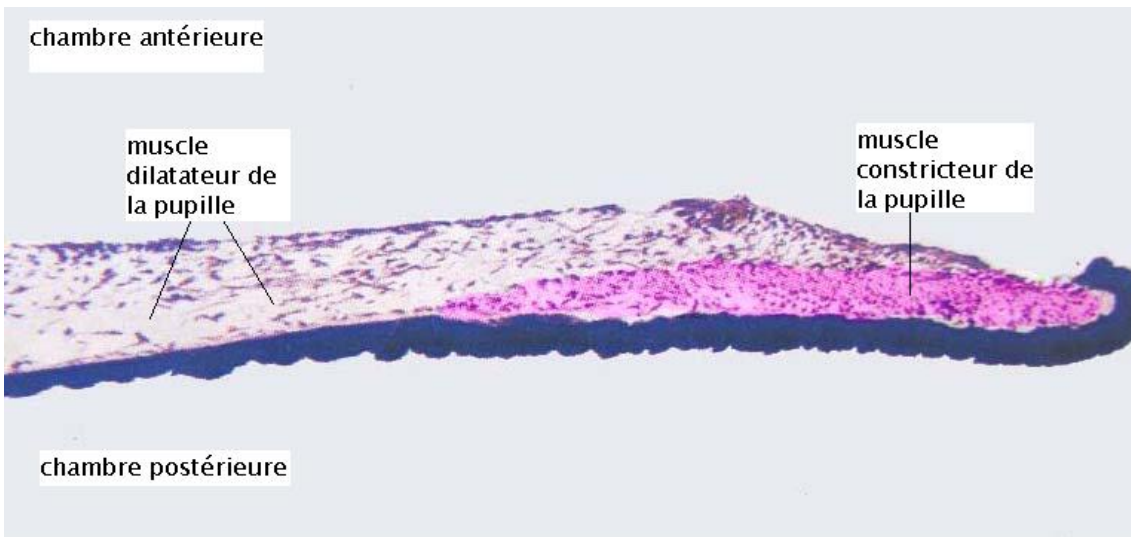


Figure 3 : Coupe histologique de l'iris à fort grossissement [5].

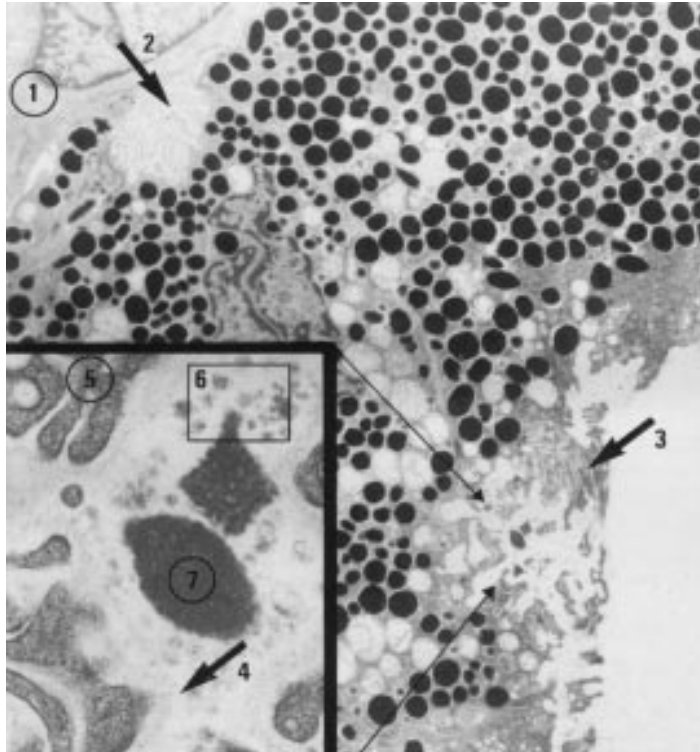


Figure4 : l'épithélium irien, avec une couche antérieure myoépithéliale (1), et de nombreuses cellules pigmentées.

+A fort grossissement : lame basale (4) bordant les interdigitations (5), des résidus granulovésiculaires (6), des amas denses (7) [4].

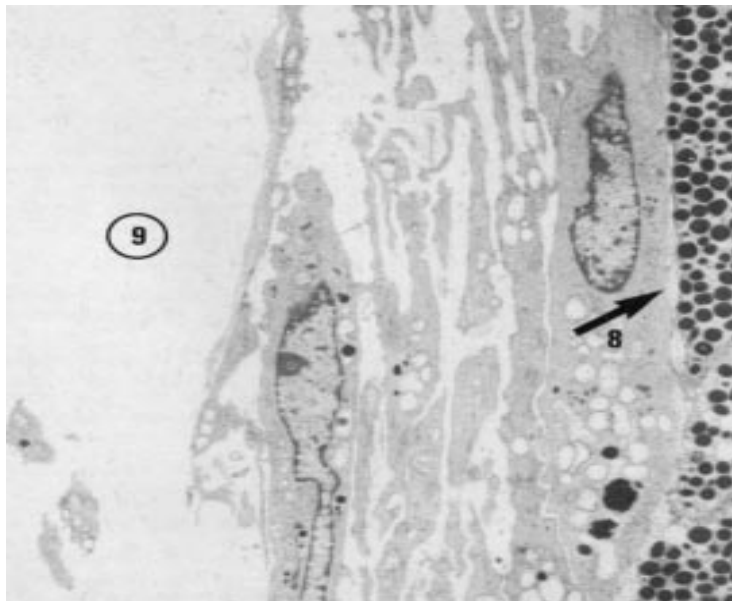


Figure 5 : le sphincter de l'iris, avec plusieurs couches de cellules aplaties contenant quelques grains(8), et le collagène du stroma (9) [4].

## 2-Corps ciliaire : [2,3]

### 2-1 Embryologie :

Le corps ciliaire apparaît à la fin du 3<sup>ème</sup> mois par la formation d'un plissement en arrière de la cupule optique qui est la 1<sup>ère</sup> ébauche des procès ciliaires.

Les procès ciliaires s'accroissent et atteignent presque le cristallin.

A la fin du 5<sup>ème</sup> mois, l'ora serrata est distincte et l'orbiculus ciliaris qui se distingue facilement entre l'ora et les procès ciliaires.

Au 7<sup>ème</sup> mois, la portion radiaire est bien développée, mais le développement de la portion annulaire n'est terminé qu'après la naissance.

### 2-2 -Anatomie macroscopique :

Segment intermédiaire entre la choroïde en arrière et l'iris en avant, le corps ciliaire a la forme d'un anneau saillant vers l'intérieur du globe, il a une forme grossièrement triangulaire avec :

- Une base qui reçoit la racine de l'iris.
- Une face antéro-externe plaquée contre la sclérotique.
- Une face postéro-interne regardant vers l'intérieur du globe oculaire, possède deux portions, l'une lisse en arrière (pars plana), et une zone saillante en avant du procès ciliaire.
- Un sommet qui se poursuit par la choroïde en arrière, au niveau de l'Ora Serata.

### 2-3 Anatomie microscopique : (Figure 6)

De dehors en dedans, on trouve successivement :

- La supra-ciliaire qui prolonge la supra-choroïde, elle est faite de fibres conjonctives et élastiques.
- La couche conjonctive musculo-vasculaire :

Le stroma ciliaire fait d'un tissu conjonctif lâche qui fait suite du stroma de la choroïde, il sépare l'épithélium ciliaire du muscle ciliaire.

Le muscle ciliaire est formé de deux portions :

→Muscle de Brucke-Wallace fait de fibres longitudinales.

→Muscles de Rouget-Muller fait de fibres circulaires.

Les procès ciliaires sont essentiellement vasculaires, chacun est centré d'une artériole provenant du grand cercle artériel de l'iris.

La lame vitrée est un prolongement de la membrane de Bruch.

L'épithélium ciliaire est formé de deux couches cellulaires :

→Une couche externe pigmentée.

→Une couche interne claire.

La couche externe représente la continuation de l'épithélium pigmenté de la rétine alors que la couche interne représente toutes les couches rétinienne.

Une membrane basale borde en dehors la couche pigmentée, c'est la limitante externe.

Une membrane basale borde l'épithélium clair en dedans, c'est la limitante interne.

La limitante externe continue en avant la membrane de Bruch de la choroïde, elle fait 1,5 à 4  $\mu$  d'épaisseur. L'épithélium pigmenté réalise une couche unicellulaire, de cellules cubiques étendues de la racine de l'iris de l'ora-serrata, alors que l'épithélium clair est constitué de cellules cylindriques étendues de la base de l'iris où elle fait suite à l'épithélium pigmenté, de la rétine neurosensorielle de l'ora serrata.

La limitante interne est constituée de la membrane cellulaire, de la membrane basale de l'épithélium clair, et de fibrilles d'insertion vitrénne et zonulaire.

#### 2-4 Vascularisation et innervation :

Le corps ciliaire reçoit sa vascularisation essentiellement du grand cercle artériel de l'iris.

Son innervation Provient du plexus ciliaire situé dans la supraciliaire formé par les nerfs ciliaires longs et courts.

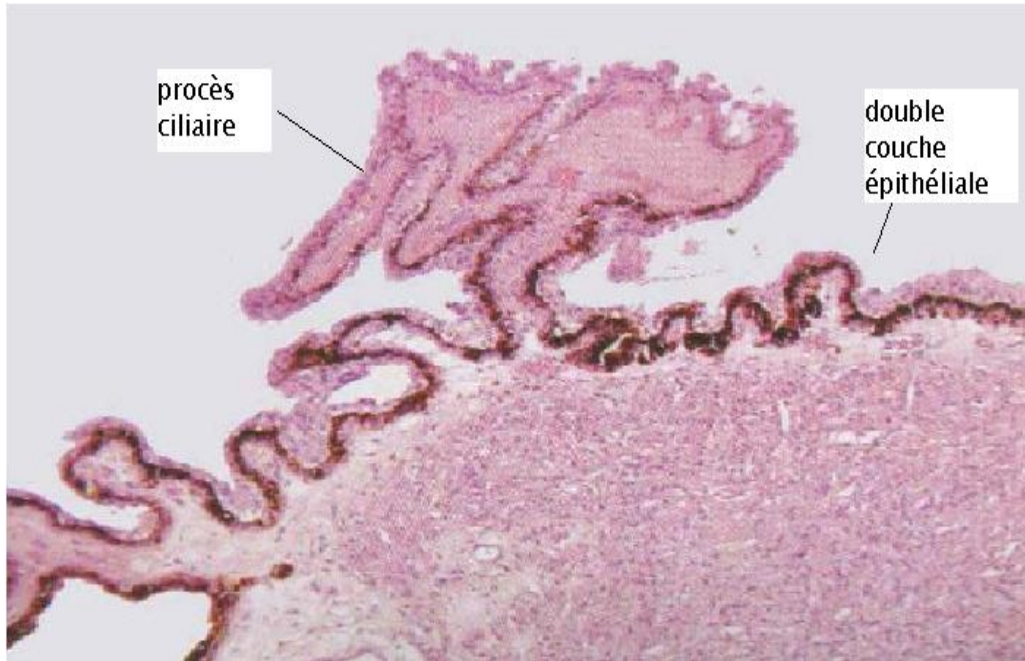


Figure6 : histologie du corps ciliaire [5].

### 3- La choroïde : [2, 3]

#### 3-1 Embryologie :

La choroïde dérive du mésenchyme qui entoure la cupule optique. Elle se différencie juste au contact de la cupule.

La 1<sup>ère</sup> ébauche de la choroïde est un réseau capillaire qui apparaît précocement au contact de l'épithélium neural, tant à la surface de l'ébauche cérébrale que de la vésicule optique, les mélanocytes choroïdiens n'apparaissent qu'au 5<sup>ème</sup> mois.

#### 3-2 Anatomie macroscopique : (Figure 7)

La choroïde fait partie de l'uvée postérieure, la choroïde est riche en vaisseaux et nerfs, elle occupe les 2 /3 postérieur du globe situé entre la sclère et la rétine.



Elle se continue en avant avec le stroma du corps ciliaire au niveau de l'Ora Serrata, en arrière, elle adhère à la papille qu'elle entoure, et elle adhère également à la rétine par l'intermédiaire de la membrane de Bruch.

La supra-choroïde est un espace virtuel situé entre la choroïde et la sclère.

### 3-3 Anatomie microscopique : (Figure 8)

- La supra-choroïde est faite de fibres élastiques, de rares fibres de collagène et essentiellement des mélanocytes.
- Le stroma choroïdien est constitué d'une trame conjonctive lâche avec de nombreux éléments cellulaires : fibrocytes, mélanocytes, mastocytes, macrophages, lymphocytes ... C'est une structure richement vascularisée.
- La membrane de Bruch : limite la choroïde en dehors et adhère étroitement à l'épithélium pigmenté. Elle est formée de 5 couches :
  - Ø La membrane basale de la paroi interne du papillaire choroïdien.
  - Ø Puis 3 couches formant la membrane de Bruch proprement dite :
    - § Une couche centrale épaisse constituée de fibres élastiques.
    - § Deux couches collagèneuses externe et interne de part et d'autre de la couche élastique.
  - Ø La basale de l'épithélium pigmenté de la rétine.

### 3-4 Vascularisation et innervation :

La vascularisation de la choroïde est assurée par les artères ciliaires courtes postérieures qui se divisent en son sein en un arbre vasculaire complexe, se terminant en capillaires. Le drainage veineux est assuré par un réseau parallèle qui aboutit aux veines vortiqueuses ; Le système appelé chorio-capillaire assure l'irrigation des couches externes de la rétine.

Les artères longues postérieures cheminent entre la choroïde et la sclère pour gagner le segment antérieur.

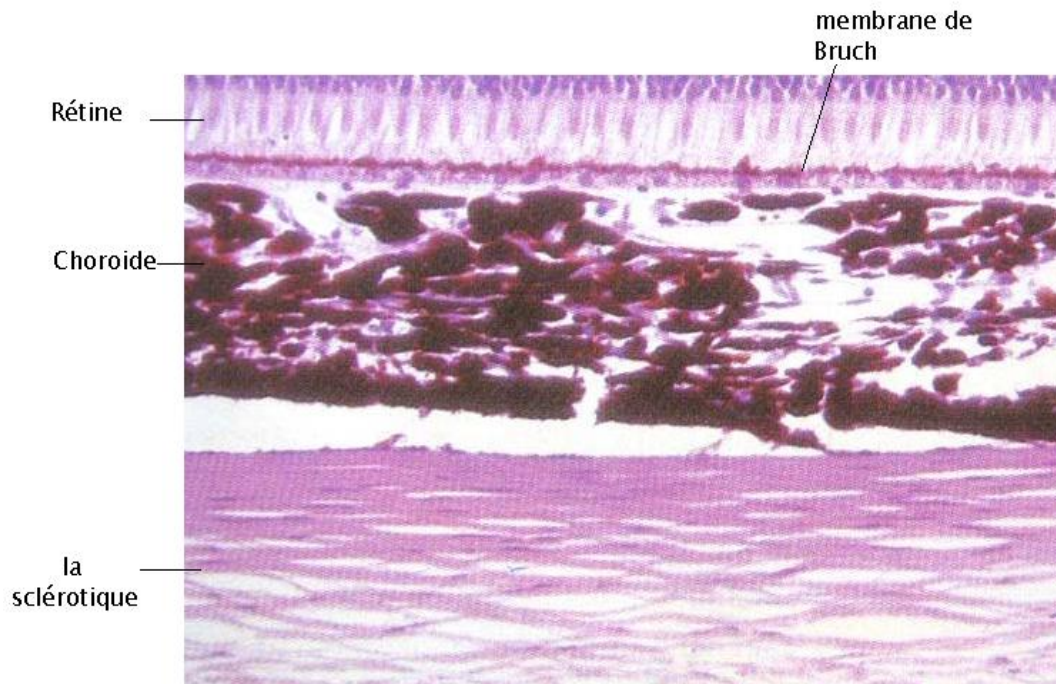

Figure 7: anatomie et rapport de la choroïde [5].

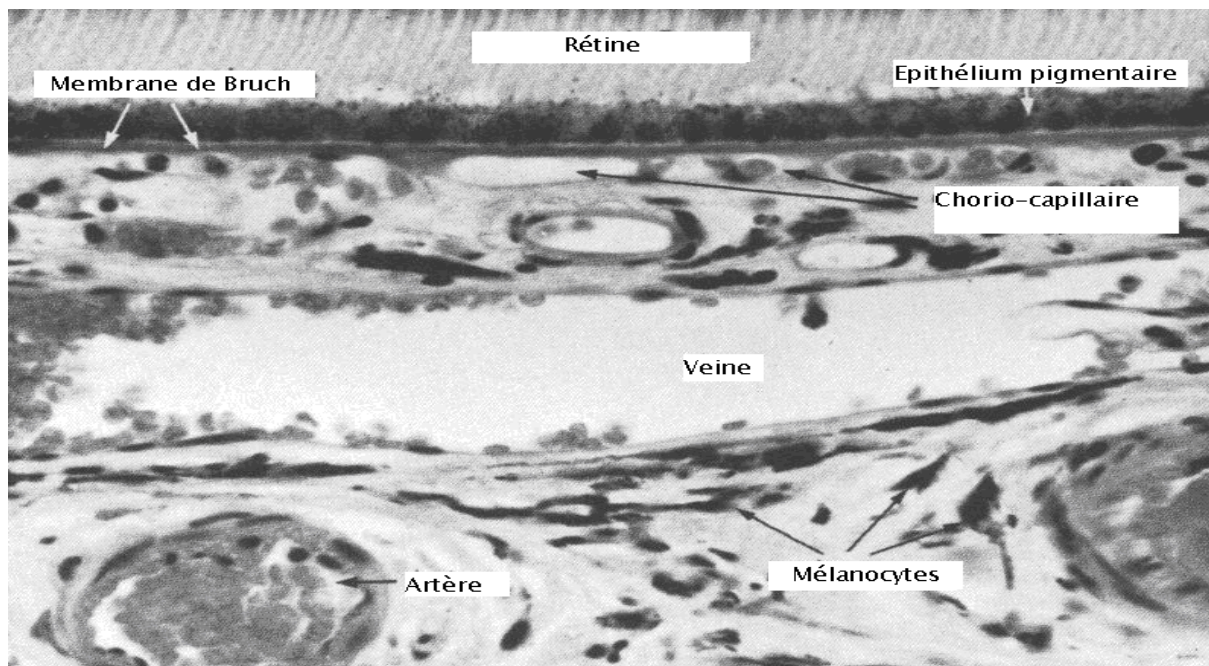


Figure 8 : Anatomie microscopique de la choroïde

**RAPPEL**  
**PHYSIOLOGIQUE**

## I-Iris : [2]

L'iris a deux rôles essentiels : un rôle d'écran protecteur assuré principalement par la pigmentation de l'épithélium postérieur et un rôle de diaphragme modulant la pénétration intraoculaire des rayons lumineux, assuré par le jeu pupillaire.

La pupille peut modifier sa taille sous l'effet de sa double innervation sympathique et parasympathique, selon la loi d'innervation réciproque de Scherrington. De nombreux facteurs influencent la taille pupillaire : l'illumination tout d'abord, l'état de veille, l'intégrité des deux composants du système nerveux autonome, l'attention visuelle...

## II-Corps ciliaire : [2]

Le corps ciliaire joue un rôle important dans l'accommodation en modifiant la réfraction du cristallin qui lui est attaché par des fibres zonulaires.

L'humeur aqueuse, sécrétée activement par les procès ciliaires, assure une fonction nourricière au niveau du segment antérieur de l'œil (cornée, cristallin) et le maintien du tonus oculaire.

## III-Choroïde : [2]

Grâce à sa richesse vasculaire, la choroïde joue un rôle important dans la régulation thermique en transformant l'énergie lumineuse en chaleur notamment dans la région maculaire, elle évacue hors du globe, la chaleur oculaire secondaire à la transformation de l'énergie lumineuse par l'épithélium pigmentaire et les pigments de la rétine, elle permet ainsi de maintenir l'homéothermie de la rétine maculaire et des structures environnantes.

La choroïde assure la vascularisation externe de la rétine, et permet un maintien de l'adhérence de la rétine à la choroïde par l'existence d'une pression oncotique plus élevée dans la choroïde que dans la rétine ce qui crée un gradient osmotique qui entraîne un flux liquidien de la rétine vers la choroïde.

La choroïde joue également un rôle immunitaire, elle contient relativement peu de cellules immunologiquement compétentes, ses vaisseaux représentent une source importante de cellules effectrices (lymphocytes) et de substances humorales immunologiquement actives qui permettent une réaction immunitaire locale intraoculaire.

#### IV -Barrières hémato-oculaires :

Les barrières hémato-oculaires comprennent la barrière hémato-aqueuse et la barrière hémato-rétinienne.

Leur siège anatomique est situé dans les cellules endothéliales des capillaires de l'iris et de la rétine, ainsi que dans les cellules épithéliales claires du corps ciliaire, les cellules épithéliales postérieures de l'iris et les cellules de l'épithélium pigmenté de la rétine.

La microscopie électronique a isolé les jonctions intercellulaires serrées (zonula occludens) comme les composantes les plus importantes de ces barrières.

La barrière hémato-oculaire empêche les substances extracellulaires de circuler entre les cellules et les obligent à traverser la membrane cytoplasmique selon des mécanismes actifs et passifs très sélectifs.

## 1-Barrière hémato-aqueuse :

### 1-1 Siège de la BHA : [6]

#### a- Corps ciliaire :

L'humeur aqueuse est un liquide endoculaire limpide, sécrété par le corps ciliaire dans sa partie plissée ou procès ciliaire qui passe au niveau de la chambre postérieure avant de gagner la chambre antérieure par la pupille et la quitte par le filtre trabéculaire.

Chaque procès ciliaire est constitué par un stroma revêtu d'un épithélium qui est le siège de la barrière hémato-aqueuse, et formé d'une double assise cellulaire faite d'une couche épithéliale externe, pigmentée, qui prolonge l'épithélium pigmentaire de la rétine, et d'une couche épithéliale interne, claire, qui continue la rétine proprement dite ; chacune de ces cellules possède une membrane qui présente des invaginations appelées  $\beta$  cyto-membranes qui augmentent la surface de contact et qui sont caractéristiques des cellules spécialisées dans les échanges liquidiens.

Cette double assise cellulaire repose sur deux limitantes : une externe, qui continue la lame interne de la membrane de Bruch de la choroïde, et une interne faite de cellules claires et solidement attachée à la membrane cellulaire.

#### b-Iris :

L'épithélium postérieur de l'iris est fonctionnellement similaire à la couche des cellules claires des procès ciliaires. Des jonctions serrées ferment les espaces intercellulaires.

Ainsi au niveau de l'iris, la barrière principale entre le sang et le stroma d'une part et l'humeur aqueuse d'autre part est représentée par les capillaires.

## 1-2 L'humeur aqueuse :

### a- La production de l'HA :

L'HA provient du sang dont elle est séparée par une double barrière, une fondamentale constituée par la paroi des capillaires et une supplémentaire constituée par l'épithélium ciliaire.

L'HA subit d'abord une ultra-filtration au niveau de la paroi des capillaires puis s'enrichit de certaines substances par transport actif au niveau de l'épithélium ciliaire, de plus, il y a des échanges avec les organes de voisinage qui y puisent des métabolites et y rejettent des déchets [6].

Les capillaires dans le stroma ciliaire sont fenêtrés, ce qui permet des échanges rapides de solutés entre le sang et le stroma ciliaire : l'eau et les substances plasmatiques sortent des capillaires ciliaires, envahissent le stroma et peuvent pénétrer dans les espaces intercellulaires, entre les cellules pigmentées, jusqu'aux jonctions serrées des cellules non pigmentées. Leur filtration dépend des forces s'exerçant de part et d'autre de la paroi capillaire.

Au niveau de l'épithélium ciliaire, plusieurs mécanismes vont permettre aux éléments sanguins, présents dans le stroma et les espaces intercellulaires, de traverser les membranes cellulaires, franchissant ainsi la BHA pour produire l'HA dans la chambre postérieure.

Certains de ces mécanismes sont passifs, d'autres actifs exigeant une énergie d'origine métabolique.

Les processus passifs se résument dans la diffusion simple qui concerne les petites molécules, ces dernières se déplacent en fonction du gradient de concentration, la diffusion facilitée qui se base sur le même principe de la diffusion simple avec mise en jeu d'un transporteur protéique qui se lie transitoirement à la substance pour la déposer de l'autre côté de la membrane.

L'ultrafiltration constitue également un des mécanismes passifs, elle consiste à séparer des molécules en fonction de leur taille moléculaire à travers des membranes sélectives contenant des pores, ce mécanisme explique la pauvreté de l'HA en protéines de gros poids moléculaire dans les conditions normales et, au contraire, l'augmentation de la concentration protéique en cas de rupture de la BHA, ce qui est à l'origine de l'effet tyndall observé en biomicroscopie.

La sécrétion active constitue le mécanisme le plus important dans la formation de l'humeur aqueuse, elle se base sur le transfert d'un élément d'un côté à l'autre de l'épithélium ciliaire grâce à des pompes énergie-dépendantes contre un gradient de concentration électro-chimique. Le sodium est le cation le plus concerné grâce à une pompe à sodium contenue dans la paroi des cellules claires de l'épithélium ciliaire.

Les ions  $\text{Na}^+$  proviennent du stroma ciliaire à partir des capillaires, ils gagnent les espaces intercellulaires et pénètrent dans les cellules pigmentées. Un phénomène d'échange  $\text{Na}^+/\text{H}^+$  intervient aux pôles apicaux des cellules non pigmentées, la production de  $\text{H}^+$  étant catalysée par l'anhydrase carbonique ( $\text{CO}_2 + \text{H}_2\text{O} \Leftrightarrow \text{HCO}_3^- + \text{H}^+$ ).

La  $\text{Na}^+/\text{K}^+$  ATP ase pompe les ions  $\text{Na}^+$  située à l'intérieur des cellules non pigmentées et les rejette au pôle basal de ces cellules. En même temps elle mobilise les ions  $\text{K}^+$  de l'HA et permet leur passage intracellulaire.

L'augmentation de la concentration des  $\text{Na}^+$  dans les espaces intercellulaires crée un environnement hyperosmotique et par conséquent un appel d'eau à partir de l'intérieur des cellules (figure 9).

Pour conclure, la composition de l'HA faite essentiellement d'eau rend compte du rôle primordial du passage transépithélial du sodium, ce phénomène actif crée un environnement hyperosmotique du côté camérulaire de la BHA responsable du flux d'eau vers la chambre postérieure, à l'origine de 85% de la sécrétion de l'HA [7].



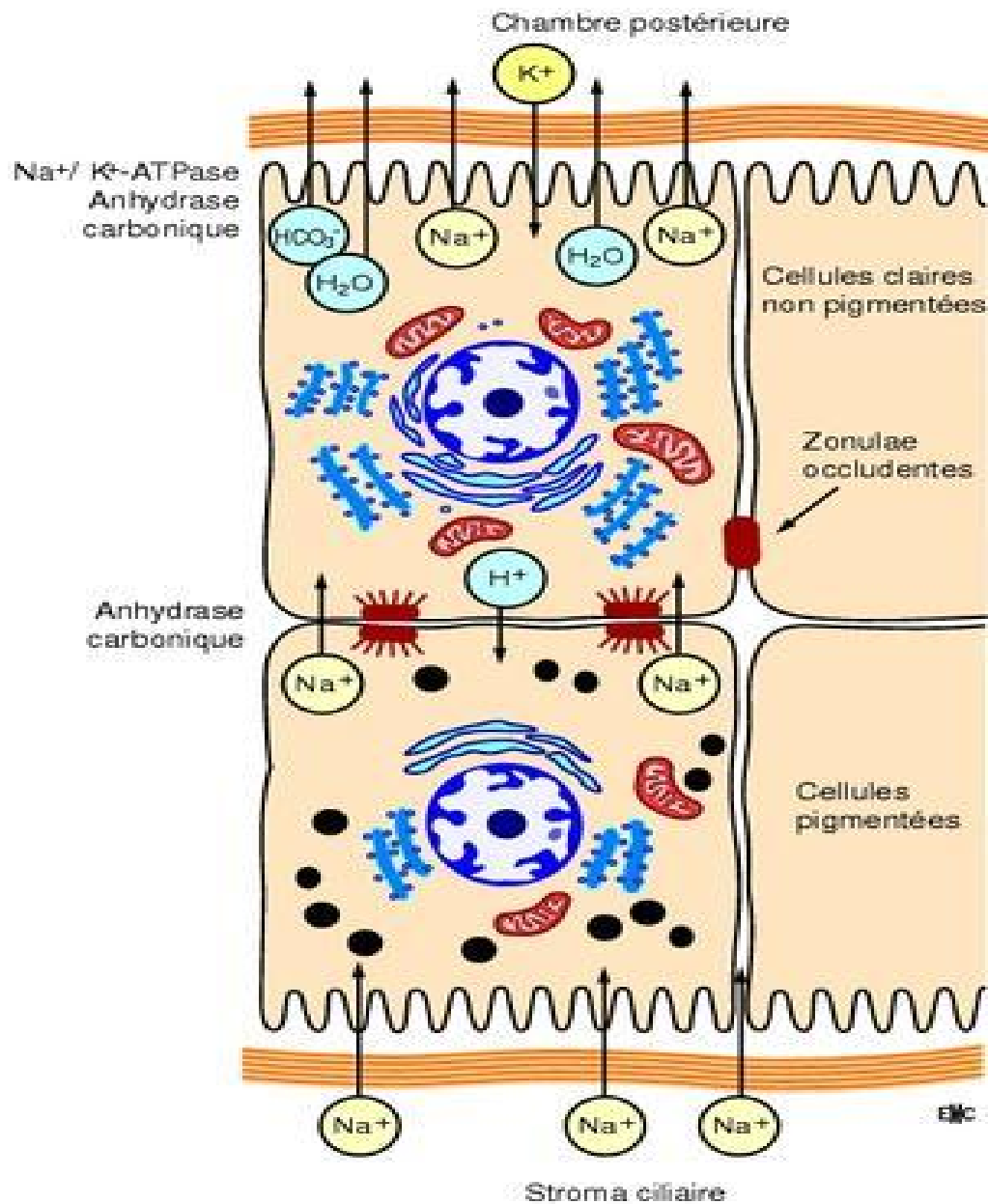


Figure 9 : Schématisation du transport actif du sodium : pénétration du sodium dans les cellules pigmentées et les espaces intercellulaires par mécanisme passif, passage dans les cellules non pigmentées en échange d'ions H<sup>+</sup>, sécrétion au niveau du pôle basal des cellules non pigmentées puis dans la chambre postérieure grâce à une pompe Na<sup>+</sup>/K<sup>+</sup>-ATP ase dépendante [7].

### b-La composition de l'HA :

L'humeur aqueuse est composée essentiellement d'eau (98,75%) dans laquelle sont dissoutes de nombreuses substances : des protéines, des substances diffusibles non ionisées, des électrolytes, et quelques substances en excès par rapport au plasma comme l'acide ascorbique, l'acide lactique, et l'acide hyaluronique.

Les protéines sont faites essentiellement :

- d'acides aminés à un taux un peu plus faible que celui du sang du fait qu'ils sont pompés par le cristallin.
- de protéines de structure qui en provenance du sang, franchissent une double barrière, constituée par la paroi des capillaires et par l'épithélium du corps ciliaire.
- Des enzymes de plusieurs variétés, l'anhydrase carbonique qui joue un rôle dans la production de l'humeur aqueuse, la protéase qui dissout les masses cristalliniennes, les transaminases.....

Les substances diffusibles non ionisées sont à des taux légèrement inférieurs à celui du plasma, notamment glucose, urée, acide urique, et créatinine.

Les électrolytes :

- Le sodium est le cation le plus important du plasma et de l'humeur aqueuse, il se trouve à des quantités élevées au niveau de l'humeur aqueuse grâce à un transport actif au niveau de l'épithélium ciliaire.
- Le potassium, le calcium et le phosphore sont à des concentrations voisines de celle du sérum.
- Les bicarbonates servent de tampon à l'acide lactique produit par le cristallin, le chlorure sert à rétablir l'équilibre électrique [6].

Tableau 1: les principales constantes de l'humeur aqueuse humaine [6].

Humeur Aqueuse	
Volume . . . . .	300 mm <sup>3</sup>
Poids spécifique. . . . .	1,0059
Indice de réfraction. . . . .	1,33
PH. . . . .	7,21
Teneur en H <sub>2</sub> O. . . . .	98,75%
<u>Les cations:</u>	
- Sodium. . . . .	330 mg p.100ml
- Potassium. . . . .	205 mg p.100ml
- Calcium. . . . .	10 mg p.100ml
<u>Les anions:</u>	
- Chlore. . . . .	365 mg p. 100ml
- Bicarbonates. . . . .	21mg p. 100ml
- Protéine	- pré-albumine 3,4 %
	- albumine 78 %
	- alpha globuline 6,9%
	- beta globuline 8,9%
	- gamma globuline 2,8%
Glucose. . . . .	80 mg p. 100ml
Urée . . . . .	10 mg p. 100ml
Acide lactique. . . . .	22 mg p. 100ml
Acide ascorbique. . . . .	13 mg p. 100ml

### c- les mouvements de l'HA :

Une fois sécrétée dans la chambre postérieure, l'HA est animée de mouvements permanents. Un courant postéro-antérieur, conduit l'HA de la chambre postérieure à la chambre antérieure à travers la pupille.

A l'intérieur de la chambre antérieure, l'HA est soumise à des courants de convection thermique dus à la différence de température qui existe entre l'iris fortement vascularisé, hyperthermique et la cornée plus froide. Ainsi, on observe un mouvement ascendant de l'HA devant l'iris, bien visible lors d'un phénomène Tyndall, et un mouvement descendant le long de la face postérieure de la cornée qui explique la disposition des précipités rétro-cornéens en cas d'inflammation [7].

### d-L'excrétion de l'humeur aqueuse :

L'HA sort de la chambre antérieure au niveau de l'angle irido-cornéen. Cette évacuation s'effectue par la voie principale pour 90 %, cette voie est constituée par le trabéculum, le canal de Schlemm et ses vaisseaux efférents. Et pour 10% par les voies accessoires uvéo-sclérales [7].

### 1-3 mécanismes de fonctionnement de la BHA :

La barrière hémato-aqueuse est sélective, et il existe à son niveau des phénomènes de transport actif ce qui prouve que l'humeur aqueuse n'est pas un simple ultrafiltrat mais résulte à la fois d'une sécrétion active prédominante et d'une filtration qui est en partie fonction de la pression sanguine.

Les substances sanguines qui parcourent la barrière hémato-aqueuse peuvent être classées en trois catégories :

- Les très grosses molécules comme les protéines plasmatiques : leur concentration est en général inférieure à 0,5 % de celle que l'on trouve dans le plasma, la barrière se comporte comme une membrane isopore, chaque pore ayant un rayon qui ne dépasse pas 1000 nm, ce qui explique la petite quantité de protéines qui franchit la barrière à l'état normal.

- Les molécules de plus petite taille, ou les ions : ces substances sont hydrosolubles comme l'urée, la créatinine, l'acide paramino-hippurique et le sucrose.

La pénétration est beaucoup plus rapide que pour les protéines, mais inférieure à celle des molécules liposolubles.

- Les molécules liposolubles pénètrent très rapidement. Elles incluent l'alcool éthylique, les thio-urées et de nombreux sulfamides. En général, le taux de pénétration est parallèle à la liposolubilité.

Enfin l'eau, non liposoluble, fait partie des substances à pénétration rapide. Egalement les sucres tels le glucose et le galactose, insolubles dans les solvants des lipides pénètrent rapidement [6].

#### 1-4 rôle de la BHA :

La barrière hémato-aqueuse est un système de régulation du débit et de la composition de l'humeur aqueuse. Par son intermédiaire, elle joue un grand rôle dans le maintien du tonus oculaire et dans le transport de l'oxygène et des substances nutritives pour le cristallin, la face postérieure de la cornée et pour le vitré.

Le corps ciliaire est capable de retirer activement certaines substances de l'humeur aqueuse vers le sang, ainsi, un grand nombre d'acides organiques peuvent être accumulés par le corps ciliaire puis transportés hors de l'œil par des mécanismes actifs [6].

#### 1-5 HA seconde :

La barrière hémato-aqueuse est fragile et peut être rompue dans de nombreuses circonstances (inflammation, traumatisme, irritation chimique, neurostimulation, mécanismes immunologiques...) , ce qui conduit à la formation de l'humeur aqueuse seconde qui diffère de l'humeur aqueuse normale par sa composition proche du plasma et donc par la présence de cellules variées qui

normalement en est dépourvue, et par un taux élevé de protéines que l'on peut objectiver à la lampe à fente par le phénomène de tyndall.

Le point de départ de la rupture peut être situé soit au niveau des cellules claires de l'épithélium ciliaire soit au niveau des capillaires iriens.

Au niveau de l'épithélium ciliaire pourrait survenir un élargissement des espaces intercellulaires et un relâchement des jonctions serrées. En cas de rupture très sévère, des vacuoles apparaissent à l'intérieur même des cellules endothéliales.

La vasodilatation des capillaires iriens provoquerait un étirement pariétal et une modification de la géométrie des jonctions serrées endothéliales.

Ce phénomène de vasodilatation résulte dans la majorité des cas suite à la libération de prostaglandines [8].

## 2-Barrière hématorétinienne :

A été mise en évidence pour la 1<sup>ère</sup> fois après injection intraveineuse d'un colorant vital, tous les tissus de l'organisme ont été colorés, à l'exception du cerveau et de la rétine.

A l'intérieur de l'œil, il existe deux types de vaisseaux : ceux de la choroïde identiques aux capillaires du reste de l'organisme, et ceux de la rétine semblables à ceux du cerveau.

Les capillaires rétiens, constituant une barrière empêchant le passage de certaines substances venant du sang, font partie des capillaires continus, et présentent à la coupe un endothélium continu. Leur calibre dépend uniquement du débit circulatoire des artérioles d'amont [6].

### 2-1 Siège de la BHR :

La barrière hémato-rétinienne est formée d'une composante externe, l'épithélium pigmenté de la rétine et d'une composante interne, l'endothélium vasculaire rétinien, elle empêche les échanges entre le vitré et la lumière vasculaire.

Ces deux membranes possèdent des jonctions inter-cellulaires de type zonula occludens très étanches. Cette BHR présente une grande analogie avec la barrière hémato-cérébrale.

D'une façon analogue, l'épithélium pigmenté de la rétine assure l'étanchéité entre la rétine et la choroïde dont l'endothélium des capillaires est fenestré [6,8].

### 2-2 Mécanismes de fonctionnement:

Les échanges entre la rétine d'une part et le corps vitré ou la chorio-capillaire d'autre part se font selon un mode de « perméabilité cellulaire » qui est directement fonction de la solubilité en milieu lipidique et d'un mécanisme de transport actif [6,8].

### 2-3 Conséquence de la rupture de la BHR :

La rupture de la barrière hémato-rétinienne peut être observée lors du diabète, après chirurgie de la cataracte, dans les inflammations ou dans les suites des occlusions veineuses rétinienne.

Cette rupture peut être mise en évidence théoriquement sur des coupes histologiques par des marqueurs qui, normalement absents dans la rétine, sont mises en évidence en cas de rupture de la barrière hémato-rétinienne.

En clinique humaine, la rupture de la BHR peut être objectivée par la détection dans le vitré ou la rétine d'un marqueur injecté dans la circulation générale.

Le marqueur le plus utilisé est le fluorescéinate de sodium, dont la diffusion hors des vaisseaux rétinien, ou à travers l'épithélium pigmentaire, est appréciée soit qualitativement par l'angiographie, soit quantitativement par la fluorophotométrie du vitré. Plus récemment, l'imagerie par résonance magnétique a été proposée, ce dernier examen faisant appel à la mesure du signal intra-vitréen après injection de gadolinium-DTPA (4) [6,8].

# PHYSIOPATHOLOGIE



## I-Immunologie de l'œil :

Dans l'ensemble, l'immunologie oculaire obéit aux lois de l'immunologie systémique, cependant, au niveau de l'œil, il existe une modulation des réactions immunitaires par des facteurs anatomiques et physiologiques locaux dénommée « Anterior Chamber Associated Immune Deviation », cette déviation permet de préserver la vision par limitation des phénomènes intenses d'inflammation qui pourraient endommager les fines structures de l'œil.

Plusieurs facteurs sont incriminés dans l'ACAID :

- La présence de barrières anatomiques (capsule cristallinienne, membrane de Descemet) et physiologiques (barrières hémato-aqueuse et hémato-rétinienne).
- L'absence de drainage lymphatique individualisé du globe oculaire qui fait que l'information antigénique de l'œil sort par voie sanguine via le trabéculum et le canal de Schlemm.
- L'absence de vascularisation de la cornée, du cristallin et du corps vitré.

Ainsi un Ag intraoculaire, au lieu de rejoindre des ganglions lymphatique régionaux comme ailleurs dans l'organisme, quitte l'œil par voie sanguine et gagne les organes lymphoïdes systémiques.

L'œil dispose aussi d'une immunité locale assurée essentiellement par l'uvée et le limbe en tant que ganglions lymphatiques accessoires, elle est constituée par un environnement suppressif local composé de cytokines et de neuropeptides aux propriétés immunosuppressives telles que le TGF $\beta$  (Transforming Growth Factor  $\beta$ ), l'interleukine 10, l' $\alpha$  MSH ( $\alpha$  Melanocyte Stimulating Hormone), le VIP (Vasoactive Intestinal Peptide), le Calcitonin-Related Peptide et le cortisol libre [9].

En outre, les cellules parenchymateuses de l'œil expriment une molécule de surface (Fas-Ligand) qui, une fois couplée à son corécepteur Fas, induit l'apoptose

des lymphocytes T rencontrant un antigène dans l'œil. On trouve sur les cellules de l'uvée les molécules de surface qui inhibent l'activation du complément.

Les arcades vasculaires limbiques et les capillaires de la choroïde et du corps ciliaire sont considérés comme étant des sites d'élection pour le dépôt de complexes immuns circulants non spécifiques, cela peut parfois expliquer l'atteinte oculaire au cours de certaines maladies générales à composante immunitaire.

L'œil dispose sur tous ses tissus, excepté le cristallin, des concentrations variables d'immunoglobulines, les concentrations les plus fortes sont retrouvées dans la cornée, la choroïde, les procès ciliaires et la conjonctive. Les concentrations moyennes existent au niveau des muscles oculomoteurs et de la sclère. L'iris, l'humeur aqueuse et la rétine contiennent les concentrations les plus faibles d'immunoglobuline et ceci du fait de l'existence de barrières hémato-oculaires.

Bien que les plasmocytes intraoculaires puissent parfois sécréter activement des AC, en absence de stimulation locale, les Ig retrouvées dans l'œil sont pratiquement toutes d'origine sérique, elles reflètent le taux d'Ig dans le sérum [9,10].

## II- Œil, HLA et rupture de l'auto - immunité :

Les antigènes d'histocompatibilité (HLA) sont divisés en 3 classes : Les molécules de classe I (HLA A, B et C) sont présentes dans toutes les cellules nucléées, alors que HLA II (HLA DP, DQ et DR) sont restreintes aux cellules présentatrices de l'Ag et aux lymphocytes B.

L'HLA III comprend quelques facteurs du complément, les affections inflammatoires oculaires sont parfois associées à un groupe HLA particulier .Il s'agit fréquemment de molécules de classe I du système majeur d'histocompatibilité.

On peut assister à une rupture de la tolérance pour des auto-antigènes oculaires, par la survenue d'une uvéite chez un groupe HLA particulier , ceci s'explique selon l'hypothèse du mimétisme moléculaire, des peptides dérivés de molécules HLA de classe I et II sont présentés par les cellules présentatrices d'antigènes au moment de la création du répertoire des cellules T au niveau du thymus, pour des raisons inconnues, la sélection négative n'est pas efficace à 100%.

Ainsi, un agent pathogène en périphérie, qui possède un peptide similaire à la molécule HLA tolérogène peut se lier aux lymphocytes T potentiellement auto - réactif et induire un signal de co-stimulation. Le lymphocyte T devient alors activé, peut reconnaître au niveau du tissu cible un auto-antigène portant un épitope similaire et initie une cascade auto -immune. Ce qui explique l'association de certains types d'uvéites à des groupes HLA particuliers, ex : sponyylarthrite ankylosante et HLA B27, Behçet et HLA B5, VKH et Bw54 et LDwa , HLA A29 et la chorioretinite de Birdshot [2].

Les cellules CD 4, les cellules « helpers », jouent un rôle majeur dans le contrôle et l'expression de l'inflammation intraoculaire. Le sous type Th1 produit l'interferon- gamma, l'interleukine 2 et le TNF  $\alpha$ . Les cellules Th1 sont impliquées dans l'opsonisation, le développement des anticorps faisant intervenir le complément et la réaction d'hypersensibilité retardée. Le sous type Th2 produit

toute une autre gamme de lymphokine (IL 4, IL 6, IL 10), ces cellules aident la réponse humorale, notamment les réponses à IgE et IgA des membranes muqueuses.

La production des lymphokines, après la stimulation antigénique, est sous dépendance des gènes, cette réponse joue un rôle majeur dans l'expression de l'auto-immunité [9,11].

La survenue d'uvéïte ferait suite à une stimulation antigénique, qui entraîne une modification morphologique de cellules présentatrices d'antigènes par le biais de sécrétions de cytokine. Ainsi, les cellules endothéliales rétiniennes, les cellules dendritiques de la choroïde, les cellules de l'épithélium pigmentaire rétinien et les macrophages péri-vasculaires expriment des molécules d'adhésion cellulaire comme l'ICAM-1 et HLA II permettant l'afflux des T CD4. Les cellules T effectrices libèrent également des cytokines, qui permettent le recrutement de cellules inflammatoires, augmentent la perméabilité vasculaire, et accroissent la réponse inflammatoire.

### III-Conséquences de l'inflammation uvéale :

#### 1-Au niveau du segment antérieur :

L'HA seconde, inflammatoire, arrive au niveau de l'air pupillaire et entraîne un accollement entre l'iris et la face antérieure du cristallin du fait de leur rapport intime, créant ainsi des synéchies irido-cristaliniennes.

Cette même humeur aqueuse, riche en cellules inflammatoires, arrive au niveau de la chambre antérieure et grâce aux courants de convection, ce qui entraîne d'un côté le dépôt de cellules inflammatoires formant les précipités rétro-cornéens, et d'un autre côté des particules nageant dans la chambre antérieure d'où l'effet tyndall à l'examen au biomicroscope.

Par le même mécanisme, des adhérences peuvent se constituer au niveau de l'angle irido-cristallinienne formant des goniosynéchies.

#### 2-Au niveau du segment postérieur :

Le vitré devient inflammatoire et donc trouble donnant l'effet tyndall vitréen.

La rupture de la BHR va entraîner de l'œdème, des exsudats, de l'hémorragie, et des décollements séreux réiniens.

# CLASSIFICATION DES UVEITES

Il existe plusieurs façons de classer les uvéites. Plusieurs classifications basées sur l'anatomie, la clinique, l'étiologie, et l'histopathologie ont été établies pour qualifier les uvéites.

La classification la plus utilisée est celle de l'IUSG (International Uveitis Study Group), mise au point en 1987 et qui se base sur la localisation anatomique de l'uvéite, cette classification permet de différencier :

- L'uvéite antérieure : lorsque l'inflammation se situe au niveau de la partie antérieure du corps ciliaire et /ou de l'iris. Elle regroupe les iritis, les cyclites antérieures et les irido-cyclites.
- L'uvéite intermédiaire est décrite lorsque l'inflammation se situe au niveau de la partie postérieure du corps ciliaire ou pars plana et/ou de la partie périphérique de la rétine. Elle comprend les pars planites et les cyclites postérieures.
- L'uvéite postérieure lorsque l'inflammation atteint les structure postérieures de l'uvée notamment la choroïde.
- La panuvéite étant l'inflammation qui touche de façon substantielle toutes les structures oculaires.

Cette classification a été mise à jour en 2005 par le groupe SUN (the Standardization of Uveitis Nomenclature), et qui a pris en considération le site primaire de l'inflammation, ainsi une iritis est décrite quand l'inflammation est localisée au niveau de l'iris, une iridocyclite lorsqu'elle s'étend au corps ciliaire, une kérato-uvéite quand la cornée est impliquée et une scléro-uvéite lorsque la sclère est incluse.

L'uvéite intermédiaire est définie par une inflammation dont le site primitif est le corps vitré ; la pars planite, l'hyalite et la cyclite postérieure en font partie.

L'uvéite intermédiaire présente 2.9% des uvéites aux états unis, et 15% en France, les patients sont souvent asymptomatiques ou se plaignent de myodésopsies.

L'uvéite postérieure se manifeste par une inflammation de la rétine ou la choroïde ou les deux donnant une chorioretinite, l'atteinte peut être focalisée ou diffuse, et selon l'étiologie l'uvéite postérieure peut s'associer à une vascularite ou une névrite.

La panuvéite survient quand le site primitif de l'inflammation englobe la chambre antérieure, le corps vitré et la rétine ou la choroïde.

Le groupe SUN précise aussi dans sa classification le caractère uni ou bilatérale, le début brusque ou progressif, l'évolution aiguë ne dépassant pas les trois mois ou persistante au-delà, avec le caractère récidivant ou pas.

L'activité de l'inflammation a été bien codée selon cette classification en se référant aux nombres de cellules inflammatoires au niveau de la chambre antérieure ou le vitré, ceci étant possible grâce au laser « flare cell meter » (voir explorations paracliniques) (Voir tableaux 2, 3, 4).

En 2008, l'IUSG a établi une classification plus simplifiée fondée sur les critères étiologiques de l'uvéite, elle dispose de trois catégories :

- Ø Les uvéites infectieuses de cause bactérienne, virale, parasitaire ou fongique.
- Ø Les uvéites non infectieuses associées ou non à des maladies systémiques.
- Ø Les uvéites néoplasiques ou non néoplasiques : les causes néoplasiques sont représentées par les leucémies, les lymphomes, et les tumeurs malignes telles que le mélanome de l'uvée, le rétinoblastome, et les tumeurs métastatiques.

Les causes non néoplasiques sont représentées par la rétinite pigmentaire, l'ischémie oculaire et le décollement rétinien chronique [11,12, 13, 14].



Tableau2 : Evaluation de l'inflammation de la chambre antérieure [11].

Grade	Nombre de cellules / champs
0	<1
0,5+	1-5
1+	5-16
2+	16-25
3+	25-50
4+	>50

Tableau 3: Evaluation du flare de la chambre antérieure [11].

Grade	Nombre de cellules / champs
0	Aucune
1+	Faible
2+	Moderée
3+	Marquée
4+	Intense

Tableau 4: Evaluation de l'inflammation du vitré [11].

Grade	Nombre de cellules/champs
0	Aucune cellule
0,5+	1-10
1+	10-20
2+	20-30
3+	30-100
4+	>100

# EPIDEMIOLOGIE DES UVEITES

L'uvéite est une affection qui se caractérise par son polymorphisme épidémiologique, plusieurs facteurs sont incriminés afin d'expliquer ces variations : l'âge, le sexe, l'origine géographique, le contexte génétique, les facteurs environnementaux...

L'incidence annuelle des uvéites est estimée à environ 17 à 24/100 000 habitant [15, 16], sa prévalence varie selon la localisation géographique, elle est estimée à 38/ 100 000 habitant en France, 68 à 76.6/ 100 000 en Finlande, autour de 200/100 000 aux Etats-Unis, et 730 / 100 000 en Inde [17].

L'uvéite est responsable de 20 % de cécité légale dans le monde, elle atteint surtout les sujets jeunes avec un pic entre 35 et 45 ans alors que l'atteinte de l'enfant ne représente que 2 à 10 % [16, 17,18].

Si on considère l'ensemble des uvéites, toutes étiologies confondues, le sexe ratio est proche de 1 dans la majorité des études, mais varie considérablement selon les étiologies. Il existe également une forte liaison entre le terrain génétique et l'uvéite, ainsi, des types d'HLA particuliers sont souvent retrouvés dans certains types d'uvéite. (Voir chapitre étude paraclinique).

La distribution des localisations anatomiques varie en fonction de la localisation géographique, les atteintes antérieures sont les plus fréquentes dans le monde occidental, elles représentent 76 % en Australie, 52 à 91% aux Etats unis, et 49 à 92 % en Europe. Les atteintes postérieures sont la deuxième forme anatomique dans la plupart des études occidentales.

Les données sont fortement différentes en Asie, les panuvéites étant les plus retrouvées. En Afrique, les uvéites postérieures et totales sont les formes les plus fréquentes, ceci peut être expliqué par l'importance des uvéites infectieuses type toxoplasmose et onchocercose qui touchent surtout le segment postérieur, et par le niveau socio-économique et le retard de consultation qui se fait généralement après extension de l'inflammation [19].

Chez l'enfant, l'uvéite antérieure est la forme la plus retrouvée, suivie par les uvéites postérieures, intermédiaires puis les panuvéites [18].

Selon plusieurs études, l'atteinte unilatérale concerne 26 à 68 % des cas alors que l'atteinte bilatérale représente 6 à 60 %.

Comme pour les autres caractéristiques, l'étiologie de l'uvéite varie considérablement en fonctions des pays, en effet, la localisation géographique permet d'établir une liste des étiologies les plus communes dans certaines régions. Les facteurs environnementaux, ethniques, le niveau socio-économique et l'âge des patients sont également incriminés [18, 19].

L'étiologie de l'uvéite reste idiopathique dans 30 à 60 % des cas, l'origine infectieuse représente une minorité dans les pays développés et elle est dominée essentiellement par la toxoplasmose et l'uvéite herpétique. La tuberculose et la syphilis sont des causes rares sauf au Japon et aux Pays-Bas.

Dans les pays en voie de développement, la cause infectieuse représente jusqu'à 50 % des causes, dominée par l'onchocercose, la toxoplasmose, l'herpès, la tuberculose, la lèpre et la leptospirose.

L'onchocercose est commune dans certaines zones géographiques comme l'Amérique du sud et le centre d'Afrique, elle représente 50 à 60 % des cécités à Nigeria.

En Afrique, le VIH vient en tête de liste, suivi de l'uvéite herpétique, la toxoplasmose, la tuberculose, et l'onchocercose.

Les causes non infectieuses sont plus fréquentes dans les pays développés, la spondylarthropathie constitue la cause la plus retrouvée sauf au Japon et en Italie où elle reste rare, suivie de la sarcoïdose, et de la maladie de Behçet qui est le plus souvent rencontré en Turquie, Iran, Chine, Japon, Maghreb arabe et l'Arabie Saoudite [19, 20].

# ETUDE CLINIQUE

## I-L'interrogatoire :

L'étude sémiologique d'une uvéite commence par un interrogatoire précis, complet, bien orienté afin de cerner le maximum des informations utiles pour le diagnostic : l'âge, l'ethnie, le sexe, la profession, le mode de vie urbain ou rural, les voyages en pays tropicaux, la notion de première crise, de rechutes, de leur fréquence, de prise médicamenteuse, de cortico-dépendance permet d'orienter en partie le diagnostic.

L'interrogatoire s'attachera à préciser les antécédents personnels ou familiaux, les réponses antérieures à l'intradermoréaction à la tuberculine, un antécédent tuberculeux doit être recherché systématiquement tant pour l'orientation étiologique que pour les précautions éventuelles à prendre par rapport à une corticothérapie générale, les symptômes gastro-entérologiques (diarrhées, ulcère, ictère), gynéco/urologiques (aphtose bipolaire, urétrite, leucorrhée) neurologiques (céphalées, signes méningés, signes de focalisation), cardio-vasculaires (troubles de la conduction, phlébite, abolition des pouls), rhumatologiques (arthrites, sacro-iléite, talalgies, oligoarthritis chez l'enfant), dermatologiques (vitiligo, poliose, alopecie, érythème noueux, rashes cutanés, nodules cutanés), ORL (surdit  de perception, sinusite), pneumologiques (dyspn e, toux) et psychiatriques [21, 22].

## II-Les signes fonctionnels:

Les signes fonctionnels rapportés par le patient, ainsi que les signes physiques retrouvés à l'examen ophtalmologique permettent de poser le diagnostic d'une uvéite, le diagnostic positif étant purement clinique.

Les signes fonctionnels et physiques diffèrent selon la localisation de l'uvéite : antérieure, intermédiaire, ou postérieure.

Les signes fonctionnels d'une uvéite antérieure ne sont pas spécifiques mais fortement évocateurs. Il s'agit d'une douleur périorbitaire, sourde, profonde de type de lourdeur péri-orbitaire, souvent accompagnée d'une rougeur oculaire et d'une baisse de l'acuité visuelle.

D'autres éléments peuvent être associés notamment photophobie, larmoiement et blépharospasme suite à l'irritation des branches du nerf trijumeau et facial [21, 22].

Les myodésopsies, qui sont définies par la perception de mouches volantes, et le flou visuel d'installation progressive sont les symptômes les plus fréquents en cas d'uvéite intermédiaire, cependant, il existe un grand nombre de formes asymptomatiques, découvertes à l'occasion d'un examen systématique, rarement l'uvéite intermédiaire peut être découverte par la baisse brutale d'acuité visuelle.

Les manifestations cliniques sont souvent bilatérales dans presque 75% des cas.

En général, il n'existe pas ou peu de rougeur, ni douleur ni photophobie, sauf chez l'enfant où une inflammation associée du segment antérieur est habituelle [23].

Les myodésopsies sont fréquemment décrites au cours des uvéites postérieures, elles augmentent avec les rechutes et diminuent avec un traitement efficace.

La baisse de l'acuité visuelle traduit un critère de gravité de l'uvéite postérieure.

Le patient peut en outre se présenter à la consultation pour des photopsies (l'impression de voir des visions qui ont l'apparence de la lumière), ou des métamorphopsies (Trouble de la vision se caractérisant par une déformation des images).

En cas d'uvéite totale ou panuvéite, l'ensemble de ces signes d'uvéite antérieure, intermédiaire et postérieure, peuvent être associés à des degrés plus ou moins importants selon les cas [24].

### III- L'examen clinique ophtalmologique :

Doit être complet, méthodique, bilatéral et comparatif commençant toujours par l'OD puis l'OG, il comprend :

#### 1- L'acuité visuelle :

De loin et de près, sans et avec correction, l'uvéite entraîne souvent une baisse de l'acuité visuelle sauf dans l'uvéite intermédiaire où elle peut être conservée.

#### 2- L'examen des annexes :

L'examen ophtalmologique doit toujours être débuté par l'examen des annexes de l'œil et de la sclère. Ainsi, une sclérite intense est susceptible d'entraîner une uvéite par contiguïté.

Une hypertrophie des glandes lacrymales peut être observée chez certains patients présentant un syndrome de Gougerot- Sjögren ou une sarcoïdose.



### 3- La conjonctive :

L'examen à l'œil nu montre une rougeur oculaire, qui, souvent prédomine autour de la cornée formant un cercle périkératique, et témoigne d'une réaction de segment antérieur de l'œil ce qui explique sa présence dans la majorité des uvéites antérieures.

La présence de petits nodules sous-conjonctivaux, jaunâtres, translucides et de la taille de grains de millet sont caractéristiques des lésions conjonctivales de la sarcoïdose, Ces lésions peuvent être confondues avec des follicules conjonctivaux d'autant plus que l'atteinte est souvent bilatérale (Figure 10).

Une biopsie conjonctivale est privilégiée par rapport à la biopsie des glandes salivaires surtout chez les anglo-saxons afin de confirmer le diagnostic d'une sarcoïdose dans des cas pareils [25].

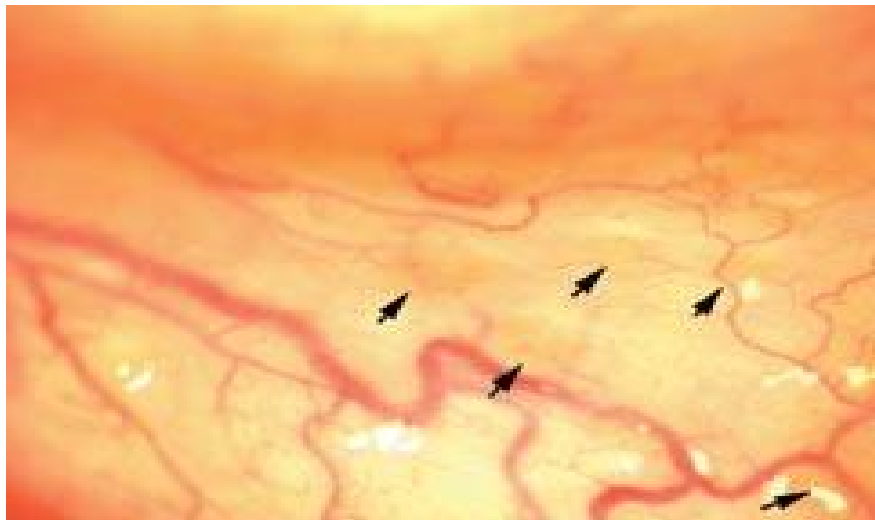


Figure10: Aspect clinique du cul-de-sac conjonctival inférieur de l'œil gauche montrant de multiples nodules jaunâtres, translucides et de la taille de grains de millet situés sur le versant tarsal du fornix inférieur [25].

#### 4 – La cornée :

Les précipités rétro-descémétiques sont constitués de cellules inflammatoires qui, après avoir été entraînées par le courant de convection de l'HA, s'accrochent à la face postérieure de la cornée. Ils sont surtout abondants au niveau de la moitié inférieure de la cornée où ils adoptent une disposition triangulaire à sommet supérieur. Ils peuvent également être dispersés sur toute la face postérieure de la cornée, par exemple en cas d'iridocyclite hétérochromique de Fuchs. La taille de ces précipités dépend du type de cellules concernées. Les leucocytes polynucléaires, qui ont une faible propension à s'agglutiner, fournissent des précipités apparaissant comme un fin pointillé grisâtre, tandis que les lymphocytes, cellules s'agglutinant plus facilement, sont à l'origine de précipités se présentant comme des petits amas blanchâtres, arrondis et nettement délimités.

Ces PRD sont souvent observés dans les uvéites antérieures, et parfois dans les uvéites intermédiaires. Ils peuvent être de petite taille, ou de grande taille, confluentes en « graisse de mouton » déterminant l'uvéite granulomateuse (Figure11).

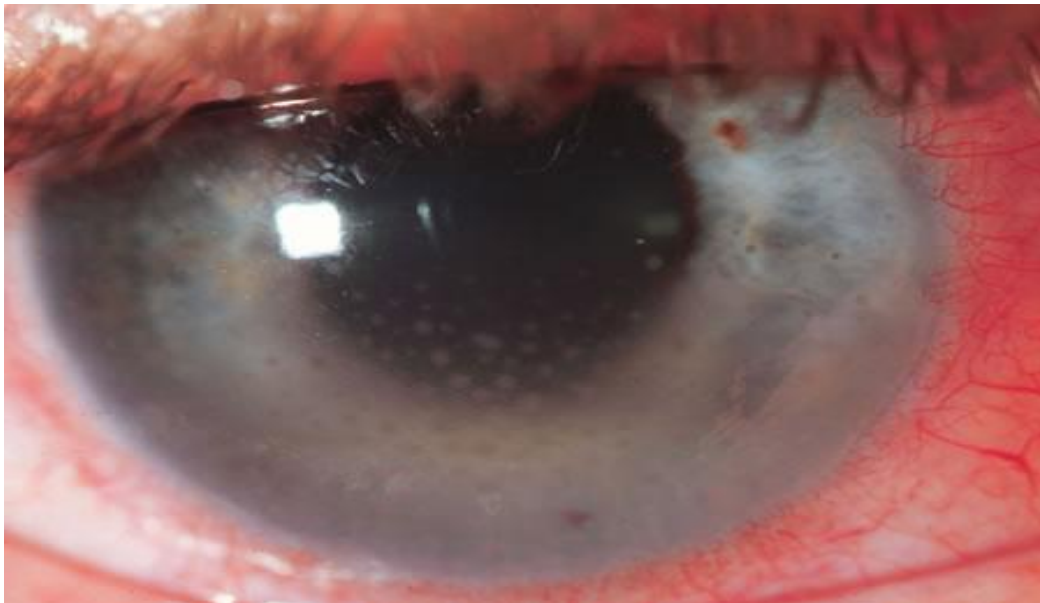


Figure11 : uvéite granulomateuse avec PRD de grande taille.

Il faut ajouter que, dans certains cas d'uvéite antérieure de mauvais pronostic, des dépôts cellulaires peuvent s'observer dans l'angle irido-cornéen, ainsi qu'à la face antérieure du cristallin et de l'iris, les dépôts sur l'iris constituant les nodules de Koeppe [22].

## 5- La chambre antérieure :

Le tyndall de l'humeur aqueuse fait suite au passage, à travers la paroi enflammée des vaisseaux ciliaires et iriens, de protéines et de cellules. Le taux des protéines totales de l'HA, qui est d'environ 25 mg/100 ml chez le sujet normal, peut s'élever jusqu'à 5 g/100 ml en cas d'uvéite antérieure de forte intensité. Il en résulte un aspect lactescent du liquide camérulaire mis en évidence par la diffraction du rayon lumineux de la lampe à fente ou encore l'apparition d'un caillot de fibrine dans la chambre antérieure. Les cellules de l'humeur aqueuse inflammatoire peuvent être de types variés. Outre des lymphocytes et des plasmocytes, on peut y trouver des polynucléaires, des macrophages et des cellules iriennes pigmentées.

L'inflammation en chambre antérieure se traduit d'une part par le phénomène de tyndall, qui est le reflet du nombre de cellules anormalement présentes dans la chambre antérieure, d'autre part par le flare qui est le reflet du taux de protéine dans l'humeur aqueuse. Tyndall et flare se cotent, selon leur intensité, de 0 à 4+. (Voir tableau chapitre classification des uvéites).

Le tyndall peut être assez important et donne un aspect de dépôt blanchâtre au niveau de la chambre antérieure donnant un hypopion, cet hypopion est souvent observé dans la maladie de Behçet.

En cas d'uvéite intermédiaire, le flare est de faible intensité, ne dépassant pas généralement 2+. La réaction cellulaire est également modérée, inférieure à 2+ [22].

## 6- L'iris :

Outre les nodules de Koeppe, qui sont en fait des pseudo-nodules, du fait de leur petite taille et leur siège au niveau du bord pupillaire (Figure13) on peut observer parfois de véritables nodules iriens (nodules de Busacca) qui sont de grande taille et qui siègent au niveau de la périphérie de l'iris. (Figure 14), ceux-ci résultent de l'infiltration du parenchyme irien par des lymphocytes et des polynucléaires ou encore de la formation de lésions granulomateuses typiques d'origine tuberculeuse, syphilitique, sarcoïdique ou lépreuse. Ces nodules peuvent être isolés ou multiples et leur taille est variable. Leur coloration va du jaune rose au gris, selon le degré de vascularisation et la localisation superficielle ou profonde.

La recherche d'une hétérochromie irienne (différence de coloration d'iris entre les deux yeux) fait aussi partie de l'examen de tout sujet présentant une uvéite, une hétérochromie fruste est détectée au mieux par un examen à l'œil nu, à la lumière du jour. La présence d'une hétérochromie irienne évoque une cyclite de Fuchs, sans être pathognomonique de cette étiologie.

En outre, une trans-illumination de l'iris doit être effectuée avant toute dilatation pupillaire à la recherche d'une atrophie irienne, qui accompagne souvent les segmentites herpétiques.

Parfois la dilatation pupillaire est difficile voire impossible suite aux synéchies irido-cristalliniennes (entre l'iris et le cristallin), qui se développent particulièrement en cas d'iridocyclite avec humeur aqueuse riche en protéines. Dans certains cas, c'est toute la face postérieure de l'iris qui adhère à la cristalloïde antérieure. Ceci correspond à la synéchie postérieure totale. Les synéchies annulaires et postérieures totales peuvent entraîner la séclusion pupillaire. Par ailleurs, l'organisation d'exsudats au niveau de l'orifice pupillaire peut amener l'occlusion de la pupille.

L'occlusion et la séclusion pupillaire, en empêchant le passage d'humeur aqueuse de la chambre postérieure vers la chambre antérieure de l'œil, entraînent

l'apparition d'un « iris en tomate » et d'une hypertonie oculaire majeure [22] (Figure 12).

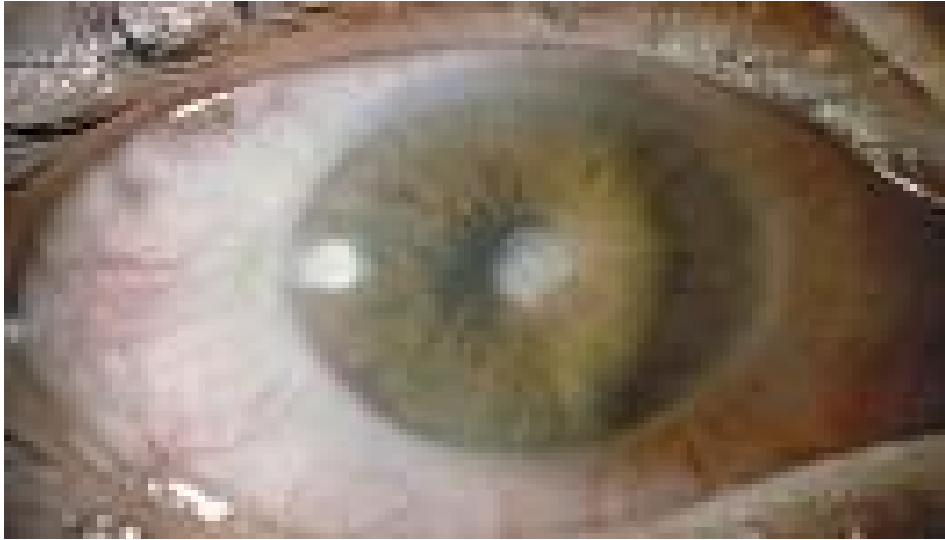

Figure 12 : aspect « iris en tomate »

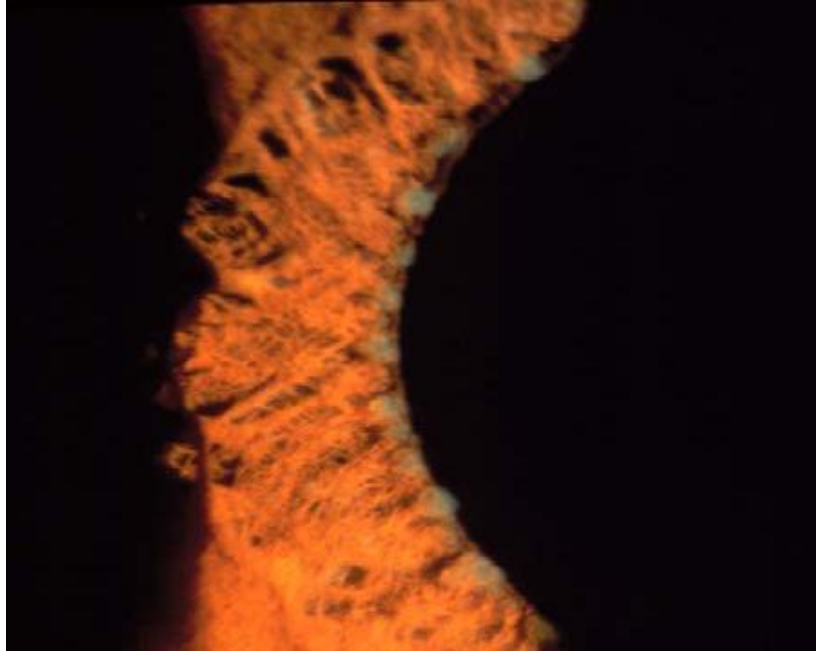


Figure 13 : les nodules de koeppe au niveau du bord pupillaire [26]

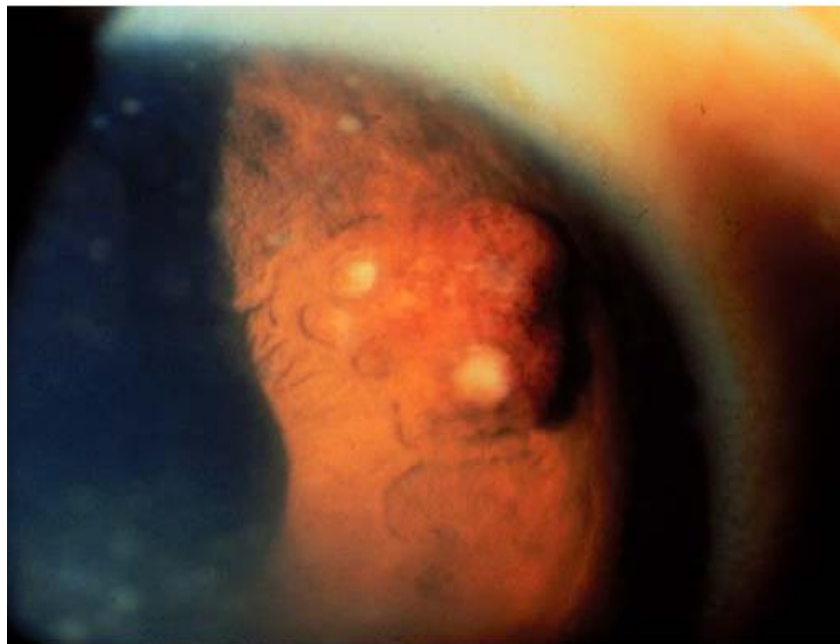


Figure 14 : les nodules de Busacca au niveau de la périphérie de l'iris [26]

## 7- Le cristallin :

L'atteinte du cristallin, secondaire à l'inflammation ou iatrogène, est habituelle au cours des uvéites. La présence d'opacités cristalliniennes sous-capsulaires constitue ainsi la complication la plus fréquente du segment antérieur.

Des opacités sous-capsulaires antérieures en regard des synéchies postérieures s'observent dans certains cas. Une opacification du cristallin peut être responsable d'une réduction de l'acuité visuelle à moins de 5/10.

Ailleurs, on peut retrouver des pigments iriens sur la capsule antérieure, permettant en cas d'accalmie de faire un diagnostic rétrospectif de l'uvéite antérieure [21,27].

## 8- Le tonus oculaire :

Doit être évalué devant toute uvéite, peut être normal, augmenté ou diminué. L'hypertonie oculaire demeure la complication la plus sérieuse de l'uvéite antérieure, elle fait suite à une hypersécrétion d'humeur aqueuse, d'un bloc pupillaire, d'une accumulation de cellules inflammatoires et de fibrine au niveau du trabéculum, de la formation de gonio-synéchies ou de rubéose de l'iris, ou encore cortico-induite.

En présence d'une uvéite hypertensive, il faut rechercher les spondylarthropathies, les arthrites juvéniles idiopathiques, la maladie de Behçet, la syphilis, la sarcoïdose, l'herpès virus, la tuberculose, l'hétérochromie de Fuchs ou le syndrome de Posner-Schlossman.

Quelle que soit l'étiologie présumée de l'uvéite, la pression intraoculaire doit être régulièrement surveillée [21,27].

## 9- Le vitré :

L'examen du vitré fait partie intégrante de l'examen du segment postérieur. De par sa structure et sa configuration spatiale, le vitré nécessite des techniques d'examen particulières. L'examen dynamique sera toujours privilégié. La biomicroscopie est le temps incontournable et très souvent suffisant. Le protocole d'examen est bien codifié, il fait appel à des réglages particuliers de la lampe à fente pour optimiser l'effet tyndall et l'obtention de coupes lumineuses fines, différentes lentilles contact ou non contact sont utilisées [28].

Le vitré peut être le siège d'une inflammation appelée hyalite, les uvéites intermédiaires affectent la base et le corps du vitré. La présence d'une fine réaction cellulaire siégeant au sein du vitré antérieur constitue la manifestation initiale des uvéites intermédiaires au niveau du corps vitré.

La réaction inflammatoire cellulaire du vitré postérieur est, quant à elle, mieux vue en ophtalmoscopie indirecte. L'hyalite est dans certains cas si intense qu'elle gêne l'examen rétinien. Le décollement postérieur du vitré est habituel au cours des uvéites intermédiaires.

A l'examen, il existe un trouble diffus du vitré avec phénomène de tyndall cellulaire et albumineux, parfois associé à des exsudats à la périphérie rétinienne, des opacités denses de la membrane hyaloïde postérieure et une vascularite rétinienne périphérique [28].

L'examen au V3M peut retrouver dans certaines uvéites intermédiaires le phénomène de « banquise » qui est décrit comme une opacité blanchâtre de la pars plana, de localisation inférieure, continue ou discontinue, en bande fine ou large, souvent très périphérique, témoignant généralement d'une affection plus sévère.

Des opacités blanchâtres, rondes, mobiles et focales sont souvent visibles dans le vitré périphérique et portent le nom d'œufs de fourmi « snowballs » chez les



anglo-saxons. Ceux-ci correspondent à des amas cellulaires fait de cellules épithélioïdes et géantes multinuclées [29].

Dans l'uvéïte postérieure, l'inflammation du vitré est fréquente, elle se caractérise par la présence de cellules inflammatoires et de protéines dans le vitré [19].

## 10- La rétine :

L'examen du fond d'œil permet de donner beaucoup de renseignements sur l'état de la rétine, il permet d'observer la rétine et ses vaisseaux, la papille optique et la macula. Il existe plusieurs méthodes d'examen qui diffèrent par leur degré de précision.

L'ophtalmoscope direct permet une observation superficielle, Le faisceau lumineux dirigé vers la pupille permet d'observer la rétine avec un champ d'observation réduit, c'est une méthode qui n'est pas utilisés par les ophtalmologistes.

L'ophtalmoscope indirect se base sur la présence de lentille convergente placée entre la source lumineuse et l'œil, Cette technique permet la vision du relief et un champ d'observation étendu.

L'examen à la lampe à fente permet d'obtenir une meilleure observation, une dilatation préalable de la pupille est obligatoire, un anesthésique de contact est utilisé pour rendre insensible la cornée, l'ophtalmologiste interpose après un verre à trois miroirs qui permet une l'observation complète avec une image en trois dimensions de la rétine, ou seulement une lentille de Volk pour agrandissement [2, 9].

La rétine peut être le siège de multiples lésions isolées ou associées entre elles :

- Les foyers chorioretiniens :

Ils ont un aspect blanchâtre, frais, flou, et mal limité lorsqu'ils sont actifs, ou pigmenté lorsqu'ils sont cicatriciels, Ils peuvent être unifocaux ou multifocaux et ont une grande importance d'orientation diagnostique.

- Les nodules chorioretiniens :

Ils sont profonds, retrouvés parfois au cours des uvéites granulomateuses, et aussi dans certaines infections.

- L'atteinte maculaire :

L'atteinte maculaire est dominée par l'œdème maculaire cystoïde. Elle s'observe dans plus de la moitié des cas, et constitue la première cause de baisse prolongée d'acuité visuelle, et peut progresser vers une dégénérescence maculaire cystoïde. L'apparition d'une membrane épimaculaire et soulèvement séreux du neuro-épithélium sont également observés, d'où l'intérêt de la tomographie en cohérence optique (OCT) dans la prise en charge des complications maculaires des uvéites intermédiaires (voir plus loin).

L'œdème maculaire complique tous les types d'uvéite, et retentit sur le pronostic visuel.

- Les vascularites :

Peuvent être artérielles, veineuses ou mixtes. On distingue les vascularites périphériques et postérieures, les atteintes périphériques sont souvent asymptomatiques alors que les atteintes postérieures sont responsables d'une baisse d'acuité visuelle rapide.

La périphérie rétinienne est très fréquemment affectée par l'uvéite intermédiaire, les vascularites rétiniennes sont ainsi habituelles. Il s'agit essentiellement de périphlébites, plus rarement de périartérites.

Les veines augmentent de volume, deviennent tortueuses puis se bordent d'une voile blanchâtre ou présentent un manchon plus au moins étendu le long du

vaisseau. Si l'affection initiale guérit, tout peut disparaître. Dans le cas contraire, L'évolution se fait vers l'occlusion veineuse et l'artériosclérose qui laisseront à titre de séquelles des cordons blanchâtres à la place des vaisseaux altérés [2, 9].

Les périphlébites, quand ils sont accompagnés d'infiltrats inflammatoires périvasculaires, forment un aspect en tâche de bougie qui est très évocateur de la sarcoïdose [9].

La paroi des artères perd sa transparence, il existe un engainement vasculaire blanchâtre, diffus ou localisé.

Une atteinte capillaire est rare, évoque surtout la maladie de Whipple, et la polyarthrite rhumatoïde [30].

-L'atteinte du nerf optique :

L'atteinte du nerf optique est observée au fond d'œil, avec un aspect d'œdème papillaire témoignant d'une papillite, d'atrophie optique et parfois de néovasularisation prépapillaire.

- Les nodules de Dalen- Fuchs :

Sont des petits foyers ronds, souvent pigmentés, sont localisés de manière diffuse sur la périphérie rétinienne, correspondent à la prolifération de pigments de cellules épithéliales sur la membrane de Bruch et forment des nodules. Ces nodules sont spécifiques de l'ophtalmie sympathique et de la maladie de Vogt-Koyanagi-Harada.

- Les tuberules de Bouchut :

Sont des granulations miliaires de la choroïde, qui ont l'aspect de petites tâches rosées ou jaunâtres à bord flous, ils peuvent être plus grands et prendre l'aspect en « cocarde » avec un centre blanc crémeux et une périphérie jaunâtre.

Ces tubercules se répartissent sur toute la choroïde avec une prédilection autour de la papille, elles sont habituellement asymptomatiques du fait de leurs

sièges profonds, de la faible inflammation péri-lésionnelle et la non participation vitréenne [31, 32].

- Le décollement rétinien : (voir complication)

#### IV- L'examen général :

L'uvéite peut être la manifestation oculaire de nombreuses affections systémiques, un examen clinique exhaustif doit être réalisé devant toute uvéite, on recherchera des signes dermatologiques, rhumatologiques, neurologiques, pulmonaires, gastro-entérologiques, et généraux.

##### 1- Les signes dermatologiques :

- Les Pseudofolliculites, l'hyper réactivité cutanée, les nodules acnéiformes, l'aphtose bipolaire sont des lésions qui font partie des critères de la définition de la maladie de Behçet.

L'hyperréactivité cutanée est recherchée par une intradermoréaction à l'eau distillée grâce au test pathergique cutané, qui est une réaction d'hypersensibilité sous forme d'une pustule ou d'une papule qui apparaît 24 à 48 heures après injection intradermique d'eau distillée, ou au point de ponction veineuse, ou même à la simple piqûre par une aiguille.

- L'érythème noueux se caractérise par des noueux (ou nodosités) arrondies, profondes et siège préférentiellement au niveau des jambes, parfois sur les avant-bras. Sa découverte évoque avant tout une sarcoïdose. Cependant, des érythèmes noueux peuvent être observés au cours de primo-infections tuberculeuses ou d'une maladie de Behçet.

- Le Vitiligo (hypopigmentation en plaques), la poliose (décoloration de poils) et l'alopecie sont associés à la maladie de Vogt-Koyanagi-Harada.

Les étiologies infectieuses d'uvéite peuvent s'associer à des manifestations Dermatologiques, parfois spécifiques. L'érythème migrans est un des éléments essentiels du diagnostic de la maladie de Lyme. Une tuberculose cutanée est susceptible d'être associée à une uvéite tuberculeuse. La lèpre peut également se compliquer d'uvéite. Les manifestations cutanées en rapport avec une syphilis secondaire ou tertiaire doivent faire évoquer l'origine syphilitique d'une uvéite.

## 2- Les signes rhumatologiques :

L'examen rhumatologique précise le caractère inflammatoire ou mécanique de l'atteinte articulaire, la localisation axiale ou périphérique, la présence d'entésopathie, d'arthrite, d'ankylose articulaire....

La spondylarthropathie regroupe la spondylarthrite ankylosante (SPA), le rhumatisme psoriasique, les arthrites réactionnelles et le rhumatisme des entérocolopathies inflammatoires chroniques.

Parmi les étiologies infectieuses susceptibles d'entraîner l'association d'une uvéite et d'une arthrite, on peut évoquer la tuberculose, la syphilis, la maladie de Lyme, la maladie de Whipple.

## 3- Les signes neurologiques :

L'uvéite peut être associée à une atteinte du système nerveux central comme c'est le cas dans la sclérose en plaque, des céphalées doivent faire rechercher une thrombophlébite cérébrale qui peut compliquer une maladie de Behçet. Une méningite lymphocytaire est susceptible d'être associée à plusieurs causes d'uvéites: maladie de Vogt-Koyanagi-Harada, Behçet, sarcoïdose.

A l'exception de la maladie de Vogt-Koyanagi-Harada et de la sclérose en plaques, toutes les causes d'atteintes du système nerveux central citées ci-dessus sont susceptibles de s'associer à des neuropathies périphériques.

#### 4- Les signes digestifs :

La présence de diarrhée, réctorragie ou de douleur abdominale peut orienter vers une rectocolite hémorragique (RCH) ou une maladie de Crohn. Par ailleurs, des atteintes digestives peuvent être observées au cours de la sarcoïdose et de la maladie de Behçet. L'association d'une diarrhée et d'une uvéite peut également faire évoquer des étiologies infectieuses, dont la maladie de Whipple.

#### 5- Les signes pulmonaires :

L'examen pleuro-pulmonaire doit rechercher un syndrome d'épanchement liquidien, des râles crépitants, une dyspnée...

L'association entre une uvéite (surtout granulomateuse) et une dyspnée doit faire évoquer une sarcoïdose. Un antécédent tuberculeux personnel ou familial doit être systématiquement recherché par l'interrogatoire chez tout patient présentant une uvéite.

#### 6- Les signes généraux :

Une fièvre doit faire évoquer une étiologie infectieuse. Une uvéite est parfois observée au cours de leptospirose, brucellose, rickettsiose, et certaines chlamydioses [21].

# ETUDE PARACLINIQUE

## I- Examens à visée ophtalmologique :

### 1- Le laser « flare cell meter » :

#### -Principe :

C'est un appareil comprenant une lampe à fente, un laser, un photomultiplicateur et un ordinateur.

Le rayon laser est projeté dans la chambre antérieure, la diffraction du rayon est détectée dans une fenêtre d'échantillonnage par un photomultiplicateur. Deux modes d'analyse sont utilisés, l'un pour la concentration des protéines, l'autre pour le comptage des cellules.

Pour l'analyse du flare, le rayon laser balaye verticalement la fenêtre de lecture sur 0,6 mm. Deux valeurs de bruit de fond sont enregistrées pour chaque mesure.

La valeur du flare, exprimée en photons/milliseconde est calculée après soustraction du bruit de fond moyen. Les pics de diffraction, produits par rencontre entre une cellule et le faisceau laser sont comptabilisés par ordinateur [33].

#### - Résultats :

Au cours des uvéites antérieures aiguës, l'élévation du flare est très significative, alors que les uvéites strictement postérieures n'entraînent pas d'élévation du flare.

L'intérêt pratique essentiel du « flare cell meter » est le suivi de l'inflammation de la chambre antérieure surtout après administration de la corticothérapie [33, 34].

### 2- L'angiographie rétinienne :

Elle doit compléter l'examen du fond d'œil en enrichissant la sémiologie du segment postérieur.

Deux types d'angiographie peuvent être pratiqués [9, 35].



## 2-1 L'angiographie à la fluorescéine :

### -Principe :

Se base sur des prises photographiques du fond d'œil à intervalles réguliers avant et après injection intraveineuse de 5 à 20 ml de fluorescéine.

Elle doit contenir des clichés anérythres (sans injection de produits de contraste), et des clichés aux temps précoces et tardifs résumant ainsi la cinétique circulatoire. Des clichés de l'ensemble de la périphérie seront également pris.

### - Résultats :

L'angiographie à la fluorescéine est indispensable à l'évaluation de toute inflammation oculaire. Elle permet de détecter ou de confirmer les lésions du pôle postérieur, d'en apprécier la sévérité, et de mettre en évidence les complications et leurs mécanismes, notamment l'ischémie maculaire ou périphérique, les occlusions vasculaires et les néovaisseaux choroïdiens.

Au cours du suivi, l'angiographie est indispensable pour évaluer la réponse thérapeutique en objectivant la régression ou l'aggravation des lésions.

Ce type d'angiographie est insuffisant pour l'exploration du réseau choroïdien du fait de la présence d'un écran que constitue l'épithélium pigmentaire rétinien, et la diffusion rapide du colorant à travers la chorio-capillaire.

## 2-2-L'angiographie au vert d'indocyanine (ICG) :

### - Principe :

Se base sur le même principe de l'angiographie à fluorescéine, mais avec l'utilisation du vert d'indocyanine qui est un colorant qui présente la propriété d'avoir une meilleure pénétration à travers l'épithélium pigmentaire rétinien, et une forte liaison aux protéines plasmatiques (98%) limitant ainsi sa diffusion à travers la chorio-capillaire.

Il doit comporter également des clichés anérythres, des clichés aux temps précoces et tardifs, ainsi que des clichés orientés sur la périphérie rétinienne.

#### -Résultats :

L'ICG a modifié l'approche des pathologies inflammatoires et infectieuses du segment postérieur. Elle permet de préciser le type et la sévérité de l'atteinte choroïdienne (ischémie ou masquage), de détecter des lésions infracliniques, de définir des signes pronostiques, et d'évaluer la réponse thérapeutique.

Cette technique permet de reclasser les différents syndromes inflammatoires et de proposer d'autres approches pathogéniques. Il reste cependant de nombreuses difficultés d'interprétation des séquences angiographiques et des mécanismes sous-jacents d'inflammation ou d'occlusion choroïdienne.

Il s'agit donc d'un examen incontournable dans la prise en charge des uvéites.

Entre ces deux types d'angiographie, celle à fluorescéine est la plus utilisée de façon routinière sur le plan pratique [9].

### 3- L'échographie oculaire :

#### - Principe :

L'échographie est basée sur l'émission de courtes impulsions ultrasonores et le recueil de leur réflexion sur différents interfaces.

Il existe différents modes de représentation des résultats ; le mode A consiste à une représentation unidimensionnelle du signal, et le mode B qui est une représentation bidimensionnelle des signaux.

#### - Résultats :

Le mode A n'est utile que pour préciser les caractéristiques d'une lésion et notamment les caractéristiques tissulaires et la biométrie précise.

L'exploration en mode B constitue la partie essentielle de l'exploration et explore les lésions dans les trois plans de l'espace.

L'échographie oculaire est indispensable à l'évaluation de la pathologie choroïdienne, elle est indiquée d'emblée en cas de visualisation imparfaite du fond

d'œil, notamment en cas d'hémorragie intravitréenne ou de l'hyalite très dense, elle met bien en évidence la mobilité du vitré et les adhérences vitréo-rétiniennes pathologiques [28].

Elle peut mettre en évidence des néovaisseaux pré-rétiniens ou pré-papillaires, un épaissement maculaire, un foyer ou un épaissement choroïdien, une hémorragie vitréenne, un décollement rétinien et parfois la présence d'un corps étranger [9,35].

#### 4- La tomographie à cohérence optique : OCT (Figure15)

##### - Principe :

C'est une nouvelle technique d'imagerie diagnostique de haute résolution, non invasive et hautement reproductible. Elle utilise les propriétés de cohérence optique d'un faisceau lumineux.

Grâce à une mesure axiale point par point de l'intensité des photos réfléchies dans l'épaisseur du tissu traversé, un profil de réflectométrie analogue à une échographie A est reconstitué, puis une coupe analogue à une échographie B est acquise.

Sa réalisation nécessite la présence de milieux intraoculaires relativement clairs.

L'OCT permet l'exploration de la région maculaire, de la papille optique et plus récemment du segment antérieur

##### - Résultats :

##### OCT maculaire:

En cas d'œdème maculaire: elle permet sa détection précoce, son évaluation quantitative ainsi qu'un suivi régulier surtout après traitement [36].

Elle montre dans ce cas des logettes au sein de la couche plexiforme externe et nucléaire interne qui peut être parfois associé à un petit décollement séreux sous-jacent (Figure 17) [37].

L'OCT permet également d'explorer l'interface vitréo-rétiniennes à la recherche de membrane épirétinienne ou de brides vitréo-rétiniennes, de mettre en évidence un trou maculaire ou un épaissement rétinien associé [28, 38, 39].

#### OCT papillaire:

Elle permet en cas de glaucome associé d'analyser l'excavation papillaire et de quantifier la perte dans la couche des fibres nerveuses rétiniennes.

#### OCT du segment antérieur:

L'OCT permet d'obtenir une analyse satisfaisante du segment antérieur et notamment de l'angle irido-cornéen et ceci grâce à des réglages simples. Ainsi, elle permet une analyse fine de la structure cornéenne, une évaluation précise des dimensions et localisations de ses lésions et une mise en évidence de PRC quand elles existent.

L'OCT permet également d'analyser l'angle irido-cornéen et sa dynamique, de contrôler les iridotomies et d'étudier les glaucomes néovasculaires [40, 41].

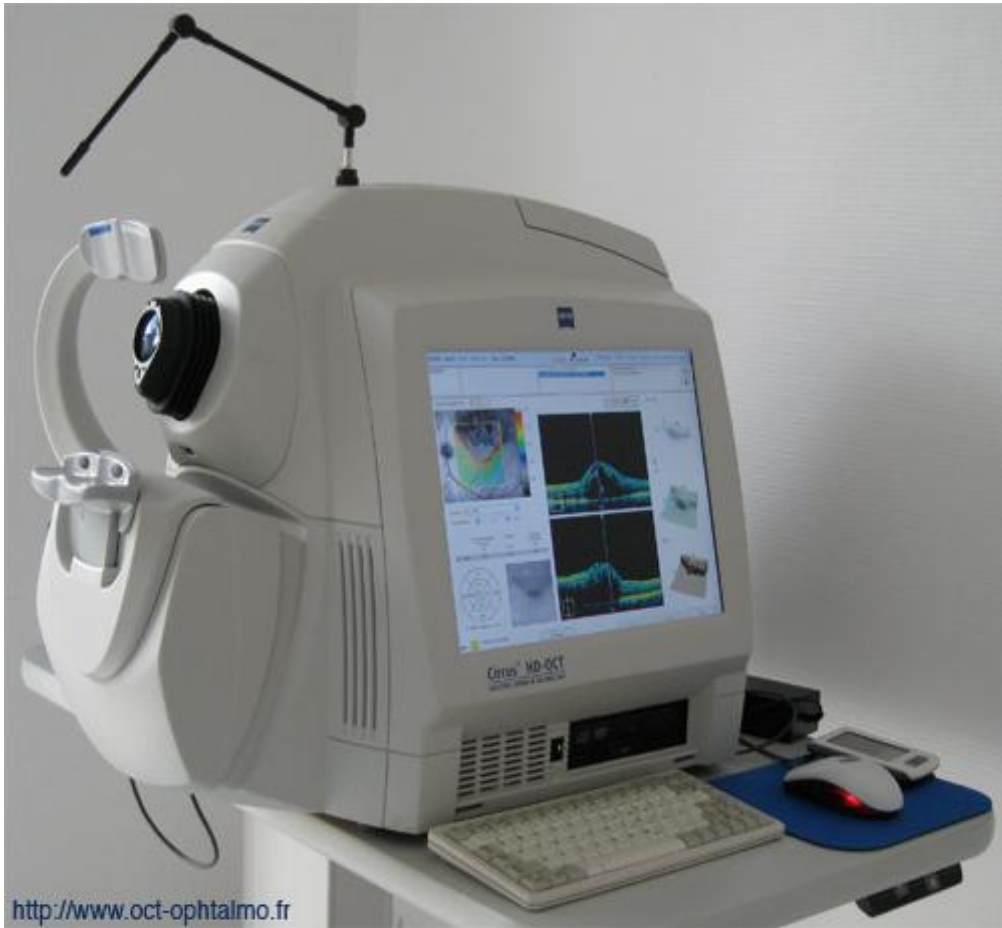

Figure 15 : Appareil OCT [42].

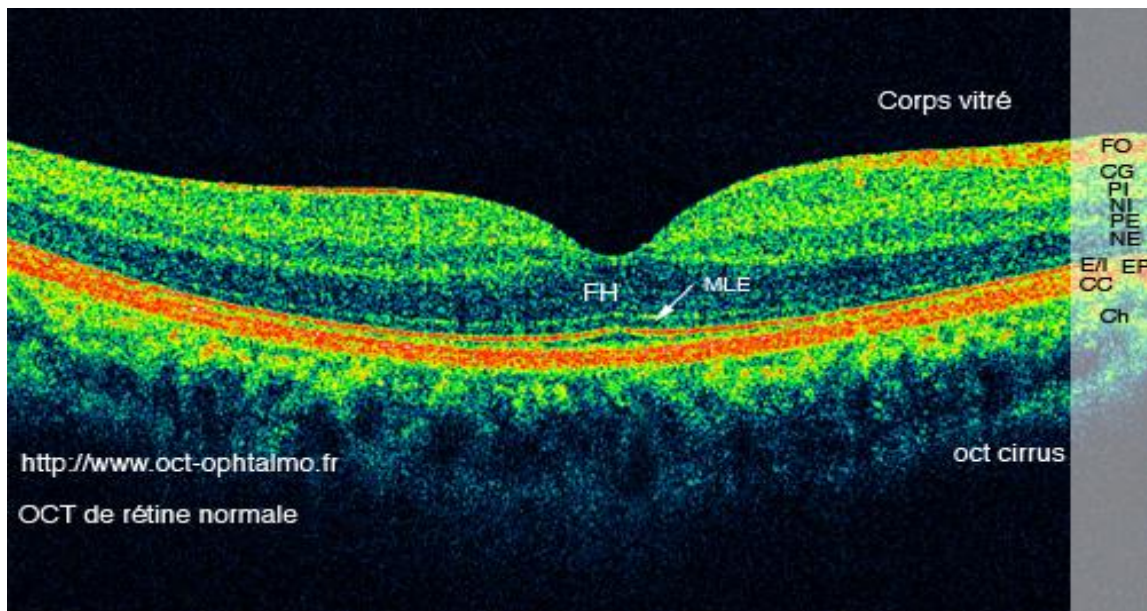


Figure 16 : OCT d'une rétine normale [42].

FO : Couche des fibres optiques.

CG : Couche des cellules Ganglionnaires.

PI : Couche plexiforme interne.

NI : Couche nucléaire interne.

PE : Couche plexiforme externe.

NE : Couche nucléaire externe.

E/I : Ligne de jonction des segments externes/segments internes des photorécepteurs.

EP : Epithélium pigmentaire.

CC : Chorio-capillaire.

Ch : Choroïde.

FH : Couche des fibres de Henlé.

MLE : Membrane limitante externe.

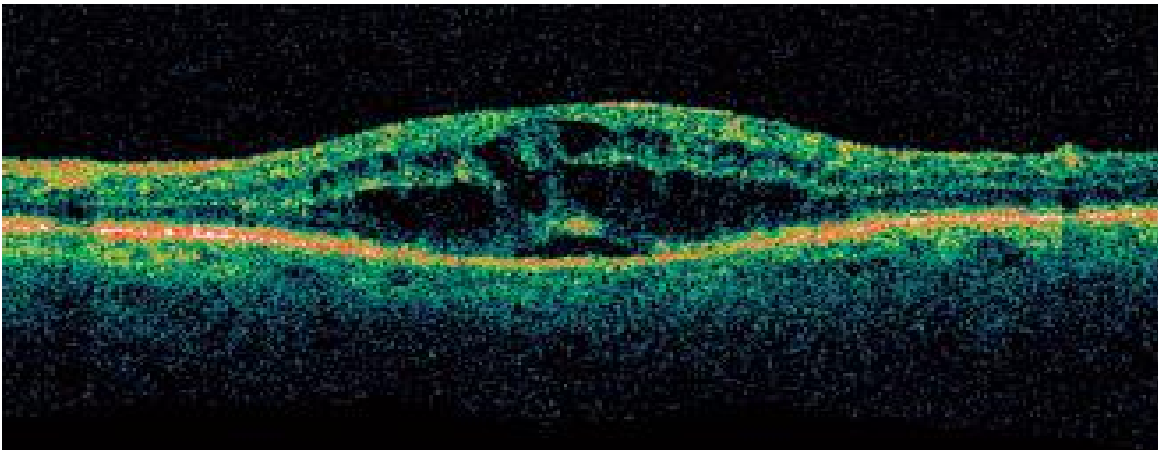


Figure 17 : Image OCT d'OMC: logettes visibles dans les couches plexiformes externes et nucléaires internes [37].

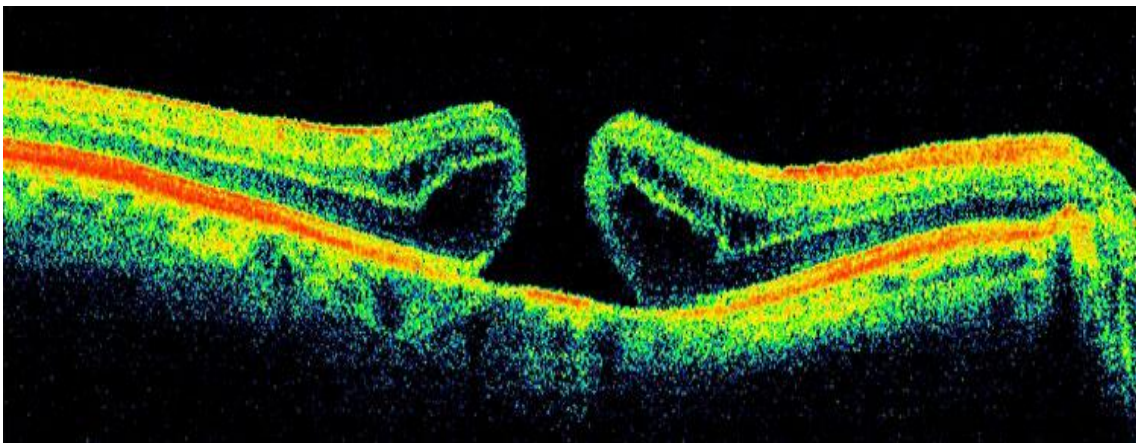


Figure 18 : Image OCT montrant un trou maculaire [42]

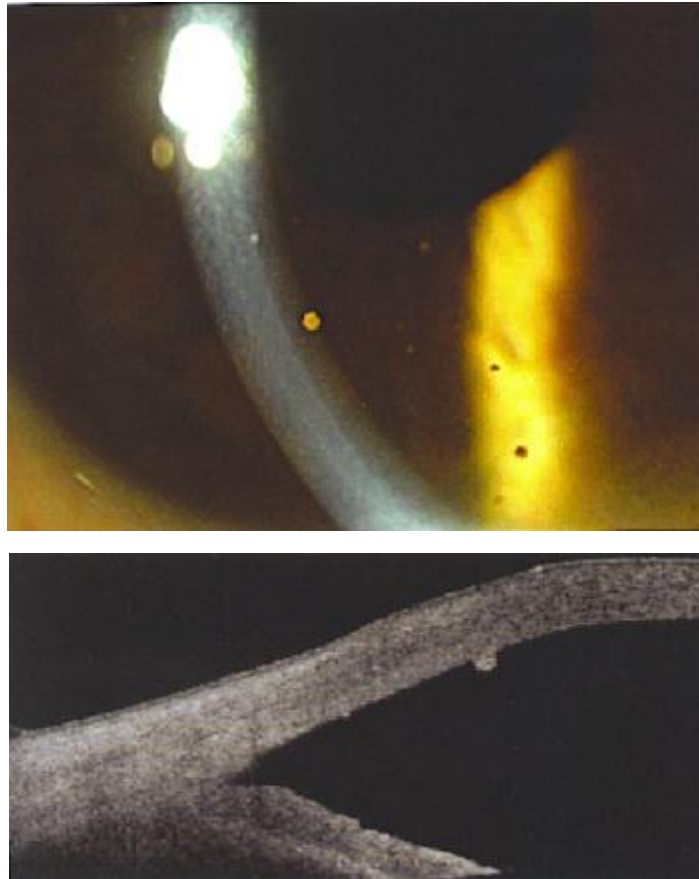


Figure 19: En haut, photographie Clinique montrant des PRD.  
En bas, image OCT du segment antérieur montrant des PRD anciens dans le cadre  
d'une maladie de Fuchs [43].

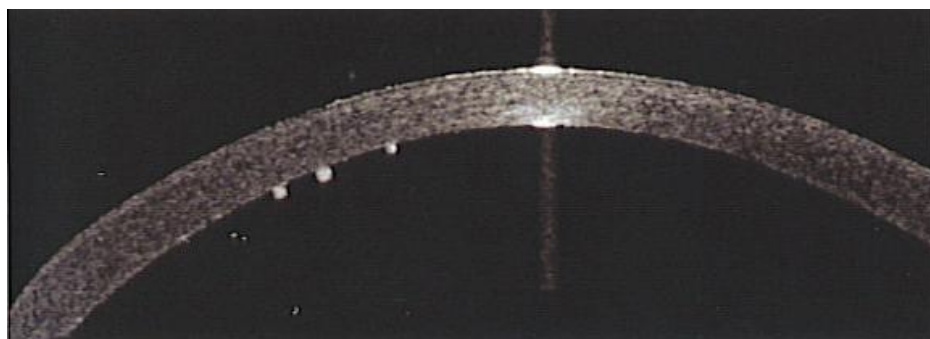


Figure 20: OCT du segment antérieur montrant des PRD [43].



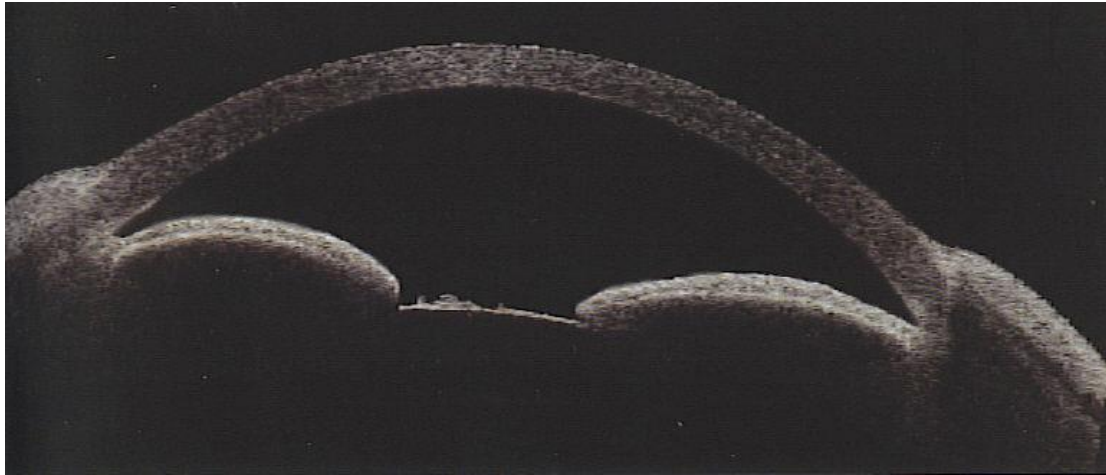


Figure 21 : OCT du segment antérieur montrant une uvéite antérieure non granulomateuse synéchiante avec séclusion pupillaire et « iris en tomate » [43].

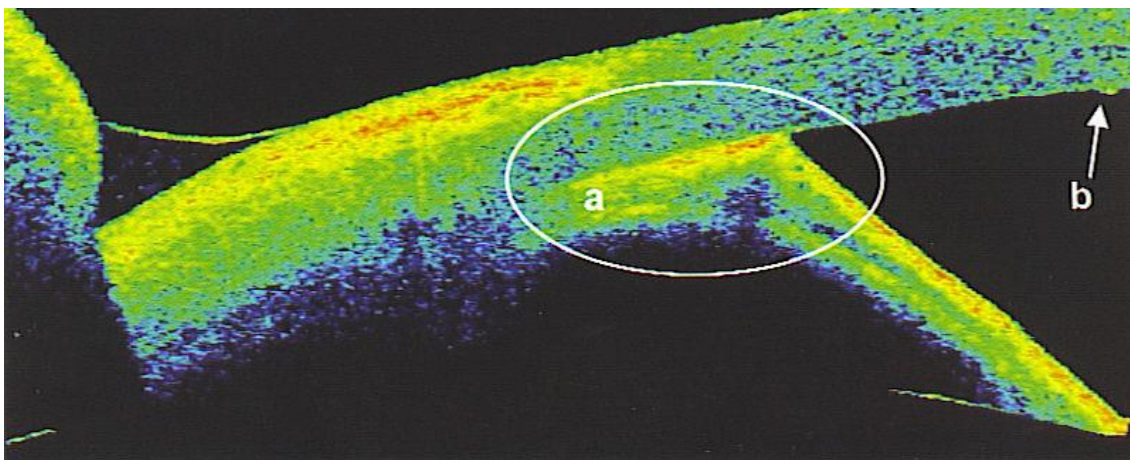


Figure22: synéchie irido-cristalinienne avec blocage de l'angle (a) dans le cadre d'une uvéite antérieure avec PRD (b) [43].

## 5-Le champ visuel :

### Principe :

Le champ visuel est la portion de l'espace perçue par un œil immobile fixant droit devant lui. Son étude donne des renseignements importants sur l'état fonctionnel de la rétine et des voies optiques.

Il existe plusieurs méthodes d'exploration du champ visuel :

Le périmètre de Goldmann : l'œil exploré est placé au centre d'une coupole sur laquelle sont représentés des tests lumineux de taille et d'intensité variables.

La représentation du champ visuel au périmètre de Goldmann comporte des isoptères correspondant à des lignes de sensibilité égale centrées par le point de fixation. Ce point de fixation est la zone de meilleure acuité visuelle.

Les appareils automatisés : fondés sur le principe de la périmétrie de Goldmann, ils associent une procédure automatisée, une plus grande variété de stimuli et un traitement informatique des résultats.

La périmétrie automatisée est souvent utile pour les affections rétiniennes.

La grille d'Amsler : il s'agit d'une feuille comportant un quadrillage de 10 cm par 10 cm. Ce test permet de rechercher un scotome absolu central et surtout l'existence de métamorphopsies.

En temporal du point de fixation, il existe un scotome absolu (la tâche aveugle de Mariotte) qui correspond à la projection de la papille.

### Résultats :

L'examen du fond d'œil associé à des anomalies du champ visuel permet de poser plusieurs diagnostics, ainsi, le décollement de rétine entraîne une amputation du champ visuel qui est fonction de l'étendue et de la localisation de la rétine décollée, les maculopathies entraînent un scotome central avec ou sans métamorphopsie retrouvées à la grille d'Amsler, et les chorioretinites entraînent un déficit localisé [44].

Les affections connues à ce jour donnant avec prédilection une atteinte du champ visuel sont la chorioretinopathie de birdshot et les choriocapillaropathies inflammatoires (MEWDS = syndrome des tâches blanches évanescents, APMPPE : épithéliopathie en plaques et choroidite multifocale) [1, 2].

## 6- Le test des couleurs :

### Principe :

La perception des couleurs est due à trois types de cônes différents qui ont chacun une sensibilité maximale pour trois longueurs d'onde différentes : le rouge (protan), le vert (deutan), et le bleu (tritan) .

L'exploration clinique de la vision des couleurs s'effectue en éclairage solaire ou équivalent, le sujet portant sa correction optique.

On dispose de table pseudo-isochromatique qui représente des motifs dont la couleur et celle du fond sont choisies de telle manière que ces motifs soient parfaitement perçus par un sujet normal, et indiscernables pour un sujet atteint de dyschromatopsie. Les deux tests les plus fréquemment utilisés sont l'atlas d'Ischihara qui comprend 32 planches, et l'atlas de Hardy-Rand-Ritter qui est moins sensible que le précédent.

Les tests de Farnsworth sont également utilisés pour explorer la vision des couleurs, on utilise des pastilles colorées qui ne diffèrent que par leur tonalité, le Farnsworth 15 Hue et le Farnsworth 100 Hue diffère seulement par le nombre de pastilles utilisées [2].

### Résultats :

Une anomalie de vision de couleur de l'axe bleu-jaune peut orienter vers un décollement rétinien, alors que l'anomalie de l'axe rouge-vert oriente plutôt vers des lésions maculaires et des voies optiques, rencontrée souvent en cas de SEP [2, 45].

## 7- L'électrorétinogramme : (ERG)

### principe :

L'ERG est l'enregistrement d'un potentiel d'action produit par la rétine quand elle est stimulée par une lumière d'intensité adéquate.

L'enregistrement est effectué entre une électrode fixée à une lentille de contact placée sur la cornée du malade ou une électrode placée sur la paupière et une électrode de référence placée sur le front du malade.

Le potentiel entre les deux électrodes est alors amplifié et la réponse est affichée.

L'ERG permet de distinguer, au moyen de lumières d'intensités et de couleurs différentes, l'activité des cônes, sensibles aux fortes intensités et à la couleur (système photopique), de celle des bâtonnets, sensibles aux faibles intensités (système scotopique) [46].

### Résultats :

La participation de la rétine dans l'inflammation intraoculaire est un facteur important pour prédire une uvéite sévère.

Dans l'hétérochromie de Fuchs ou dans l'uvéite antérieure chronique, l'ERG est normal ou légèrement modifié, tandis que la réduction des potentiels est importante dans les uvéites intermédiaires avec vascularite rétinienne concomitante.

Dans la maladie de Behçet, l'ERG est très utile pour tester l'efficacité du traitement, alors qu'il est décevant en cas de vascularite idiopathique.

Il permet en cas de cicatrice toxoplasmique de donner avec précision la localisation de la cicatrice d'autant plus quand il ya un trouble important des milieux gênant l'examen [47, 48].

L'ERG préoccupe une place intéressante dans la prise en charge de la maladie de VKH, il montre des anomalies intéressant le système scotopique et photopique avec une diminution importante des amplitudes et un retard des latences des ondes.

Ainsi, il permet d'évaluer la sévérité de l'atteinte rétinienne au cours de la phase uvéitique aiguë, d'étudier l'efficacité du traitement et d'évaluer le pronostic [49].

Il est également considéré comme un examen capital en cas de rétinopathie pigmentaire par la mise en évidence des réponses à amplitude non discernable ou très réduite avec une augmentation du temps de latence [50].

## 8- L'électro oculogramme: EOG

C'est l'enregistrement de la réponse électrique obtenue au cours des mouvements oculaires. Il permet d'étudier la qualité du mouvement et le potentiel de repos oculaire grâce à deux électrodes qui sont posées en regard des canthus externe et interne des deux yeux.

L'épithélium pigmentaire produit la différence de potentiel la plus élevée, donc l'EOG représente l'épithélium pigmentaire, mais une atteinte de la rétine peut empêcher le développement de l'EOG. Ainsi, l'EOG joue un rôle prépondérant dans la rétinite pigmentaire et le décollement rétinien total [2].

## 9- Les potentiels évoqués visuels : PEV

Mesurent l'état fonctionnel du nerf optique et de la macula en analysant, après stimulation lumineuse, les variations des potentiels électriques au niveau du cortex visuel. La confirmation par les PEV d'un épisode préalable de névrite optique rétrobulbaire en est un exemple d'utilisation typique, ainsi les PEV jouent un rôle marqué dans la confirmation du diagnostic de la SEP par la mise en évidence d'une augmentation du temps de latence des PEV [51].

## II- Les examens à visée étiologique :

Le bilan diagnostique d'une uvéite doit être adapté à la présentation clinique. Les moindres détails de l'interrogatoire et de l'examen sémiologique doivent être minutieusement analysés. Une étiologie peut être associée à une uvéite dans 50 à 70% des cas selon les différentes séries de la littérature.

### 1- les examens biologiques :

- numération formule sanguine (NFS) :

Elle fait partie du bilan initial de toute inflammation oculaire et doit être toujours pratiquée avant l'instauration de tout traitement. Elle peut mettre en évidence une anémie ou une hyperleucocytose qui doit faire rechercher une infection bactérienne localisée, une maladie inflammatoire, une corticothérapie générale ou un tabagisme.

Les lymphocytoses (supérieures à 4 500/mm<sup>3</sup>) s'intégrant dans le cadre d'un syndrome mononucléosique sont associées aux infections virales (groupe des herpès virus) et à la toxoplasmose acquise.

Les lymphopénies témoignent d'une infection virale évolutive ou récente. Lorsqu'elle est franche, elle fait rechercher un déficit immunitaire dans le cadre d'une infection par le virus de l'immunodéficience humaine (VIH).

Enfin, l'hyperéosinophilie (supérieure à 300/mm<sup>3</sup>) doit orienter le diagnostic vers une parasitose, ou une vascularite systémique.

Les anomalies plaquettaires sont rarement observées au cours des uvéites. La thrombocytose peut être associée à un rhumatisme inflammatoire et la thrombopénie accompagne souvent une infection virale [52].

- La vitesse de sédimentation (VS) :

La vitesse de sédimentation (VS) est un marqueur non spécifique du taux de globulines et de fibrinogène plasmatiques. Son élévation témoigne d'un processus infectieux, inflammatoire ou tumoral sans préjuger sa cause.

C'est un examen simple, rapide, peu coûteux, mais très peu spécifique [53].

- La C-Réactive protéine (CRP) :

C'est un marqueur plus sensible mais peu spécifique, la CRP est l'examen de choix pour le suivi des affections inflammatoires car la VS peut prendre plusieurs semaines avant de se normaliser [53].

- L'électrophorèse des protéines sériques (EPP) :

L'EPP est un marqueur global et indirect de l'inflammation. Une hyperalphaglobulinémie, une hypoalbuminémie objectivent la présence d'un syndrome inflammatoire [53].

Cependant, certaines pathologies se manifestent classiquement par des anomalies particulières de l'EPP comme la sarcoïdose où il est classique de retrouver une hypergammaglobulinémie témoin de l'activation lymphocytaire.

- Dosage de l'enzyme de conversion (ECA) :

L'ECA clive deux acides aminés de l'angiotensine I pour donner naissance à l'angiotensine II. Elle est principalement présente au niveau des cellules endothéliales capillaires, en particulier pulmonaires et hépatiques, mais aussi des macrophages. Les taux circulants de l'enzyme sont particulièrement élevés au cours de la sarcoïdose chez deux tiers des patients.

L'association de cette anomalie à une uvéite et une anergie tuberculique est un bon argument en faveur du diagnostic.

Les résultats sont interprétés en fonction des normes qui sont différentes selon l'âge et le sexe [52].

- Le bilan calcique :

Il est surtout réalisé dans le sens d'une sarcoïdose où on peut observer une hypercalciurie et une hypercalcémie dues à l'augmentation du taux de 1,25 dihydroxy vitamine D et qui sont retrouvées dans 15% des formes oculaires de sarcoïdose [54].

- Les anticorps antinucléaire (AAN) :

Les anticorps antinucléaires (AAN) sont des auto-anticorps non spécifiques dirigés contre les constituants du noyau cellulaire.

La présence d'AAN est en faveur d'une connectivite chez l'adulte et d'une arthrite juvénile idiopathique chez l'enfant.

- Les anticorps anticytoplasme des polynucléaires Neutrophiles (ANCA) :

Ils sont devenus les marqueurs de la granulomatose de Wegener qui fait actuellement figure de maladie auto-immune à part entière. La technique de référence utilisée est une immunofluorescence indirecte mettant en évidence deux aspects les c-ANCA et les p-ANCA .

- Le facteur rhumatoïde :

C'est un auto-anticorps contre le fragment Fc des immunoglobulines présentes en cas d'arthrite rhumatoïde et de diverses connectivites (LED, Syndrome de Sjögren).

L'atteinte oculaire en cas d'arthrite rhumatoïde se situe plutôt au niveau des couches externes (sclère, épisclère, cornée) de l'œil. L'atteinte choroïdienne ou rétinienne est en général secondaire à l'atteinte sclérale.

Sa négativité ne permet pas d'exclure le diagnostic [54].

- Le bilan infectieux et sérologies :

Le bilan infectieux est demandé en fonction de l'orientation clinique et biologique surtout en cas de présence de signes extra-oculaires évocateurs ou en cas de CRP élevée.



Les sérologies seront également orientées par la clinique, cependant, des sérologies peuvent parfois être demandées systématiquement, vu leur fréquence élevée, leur gravité, et leur caractère curable.

La sérologie syphilitique fait partie de tout bilan initial d'uvéite demandée même en l'absence d'orientation clinique, il est conseillé d'associer un test tréponémique (TPHA) (FTA-ABS) à un test non tréponémique (VDRL).

En effet, il s'agit d'une affection fréquemment trompeuse responsable d'une symptomatologie polymorphe et variée. La positivité du test tréponémique signifie une infection sans préjuger de son activité. Cette dernière ne peut être définie que par un VDRL positif. Toute uvéite postérieure de type syphilitique doit être considérée comme une syphilis tertiaire et nécessite donc une ponction lombaire avec demande de TPHA-VDRL dans le liquide céphalorachidien (LCR).

- Le bilan rénal et hépatique :

Permettent d'évaluer l'atteinte du rein et du foie en rapport avec une affection générale, et aussi de réaliser un bilan préthérapeutique dans l'éventualité d'une corticothérapie systématique ou d'un traitement immunosuppresseur.

- L'intradermoréaction à la tuberculine (IDR):

L'examen cyto bactériologique des expectorations forme avec la radiologie du poumon, l'essentiel du bilan phtisiologique réalisé systématiquement devant toute uvéite.

Il consiste à l'injection de dix unités de tuberculine au niveau de l'avant-bras, la lecture est effectuée après 72 heures. Une induration de diamètre supérieur à 6 mm correspond à une positivité.

Le caractère phlycténulaire de la réaction oriente vers une tuberculose. En revanche, l'anergie tuberculinique est en faveur d'une sarcoïdose.

L'interprétation de cet examen dépend de l'état de vaccination du sujet par le bacille bilié Calmette Guérin (BCG), et de l'IDR [52].

- la ponction lombaire :

Elle est pratiquée après un examen neurologique et permet de mettre en évidence une méningite lymphocytaire au cours d'un syndrome de Vogt-Koyanagi-Harada ou d'une ophtalmie sympathique, d'une infection virale, d'une tuberculose, d'une syphilis ou d'un lymphome oculo-cérébral.

- La ponction de la chambre antérieure (PCA) :

Est un acte facile et anodin s'il est pratiqué correctement, toutefois, il faut s'abstenir de ponction en cas d'uvéite hypertensive à cause du risque de goniosynéchies, en cas de kératite dendritique, de peur d'inoculer le virus dans les milieux endoculaires, dans les yeux aphaques avec présence de vitré dans la chambre antérieure, en cas de rubéose de l'iris, et dans les deux yeux en même temps [55].

La PCA permet d'évaluer la synthèse intraoculaire d'immunoglobulines, ainsi de confirmer le diagnostic d'uvéite d'origine infectieuse. La détermination du coefficient de charge immunitaire demeure une étape capitale en cas de suspicion de chorioretinite toxoplasmique ou d'uvéite virale. La présence d'immunoglobuline dans les liquides intraoculaires peut être due à une synthèse locale ou à un transfert passif d'anticorps sériques à travers une barrière hémato-oculaire rompue. Il faut donc toujours rapporter le taux d'anticorps spécifiques au taux d'Ig totales.

Le coefficient anticorps C de l'humeur aqueuse, encore appelé le coefficient de Witmer-Desmonts signifie le quotient des charges immunitaires (rapport Ig spécifiques /Ig totales) de l'humeur aqueuse et du sérum. Un coefficient supérieur à 3 est significatif d'une synthèse intraoculaire d'anticorps spécifique [35, 52].

Le dosage intraoculaire des cytokines est aussi possible lors de la ponction de la chambre antérieure.

L'interleukine 6 se trouve élevée au cours des processus immunologiques alors que l'augmentation de l'interleukine10 témoigne d'un processus lymphomateux intraoculaire [52].

- Vitrectomie diagnostique :

Elle doit être pratiquée en dernier recours et après l'arrêt de toute corticothérapie par voie générale. La suspicion de lymphome intraoculaire confortée par un taux d'IL10 élevé dans l'humeur aqueuse est une exception à cette règle et justifie un prélèvement rapide.

La vitrectomie permet de faire une analyse cytologique, et moléculaire ainsi la présence de cellules anormales affirme l'origine lymphomateuse, en présence de cellules anormales, l'immunophénotypage permet de différencier les lymphomes T et B.

La découverte d'un granulome oriente vers une sarcoïdose ou une tuberculose, et celle de macrophages portant des inclusions PAS-positif vers un processus infectieux comme la maladie de Whipple.

Une étude du génome bactérien est possible grâce à la réaction en chaîne à la polymérase (PCR) qui trouve son indication majeure en cas de doute diagnostique d'infection oculaires herpétiques ou toxoplasmiques [52].

Généralement, les indications de la vitrectomie diagnostique sont résumées dans la suspicion de néoplasie, l'aspect infectieux des lésions avec négativité de la PCA ou atypie clinique avec doute diagnostique, la résistance au traitement anti-infectieux avec aggravation clinique et le caractère bilatéral ou menaçant de l'infection.

L'uvéite idiopathique cortico-résistante ou cortico-aggravée qui pose l'indication du passage aux immunosuppresseurs et la panophtalmie sont deux situations particulières à la vitrectomie d'une part pour éliminer avec certitude toute

infection masquée avant d'instaurer le traitement immunosuppresseur et d'autre part pour éviter la phtyse de l'œil et de préciser l'agent responsable.

Les complications de la vitrectomie diagnostique sont fréquentes en raison du caractère inflammatoire et remanié des yeux opérés, le décollement de rétine, puis les hémorragies du vitré et supra-choroïdiennes et la survenue d'une cataracte per ou post opératoire précoce sont les plus observées [56].

- La biopsie chorio-rétinienne :

C'est une méthode relativement invasive qui trouve sa place dans le cadre de la pathologie tumorale mal élucidée ou inflammatoire pour lesquelles le diagnostic différentiel est déterminant dans la conduite thérapeutique.

Elle est indiquée dans les pathologies chorio-rétiniennes à manifestations cliniques atypiques, dont le diagnostic n'a pas pu être élucidé par d'autres moyens d'investigations et notamment par une ou plusieurs vitrectomies diagnostiques, et dont l'évolution n'est pas améliorée par les conduites thérapeutiques conventionnelles.

Les pièces excisées sont destinées à une étude microbiologique, culture cellulaire, étude microscopique (microscopie optique et électronique) et étude immunohistochimique.

La biopsie chorio-rétinienne permet de poser le diagnostic des affections infectieuses (virales, bactériennes, parasitaire), néoplasiques ou inflammatoires.

Le décollement rétinien, l'hémorragie vitréenne ou choroïdienne, et l'endophtalmie sont les complications les plus fréquentes de ce type de biopsie [35].

## 2- cytologie -histologie :

Le lavage broncho alvéolaire occupe une place intéressante dans le diagnostic de la sarcoïdose surtout s'il existe des signes respiratoires évocateurs.

Une biopsie sera pratiquée en cas de suspicion de granulome en privilégiant les sites les plus exposés comme la peau, les adénopathies, les glandes salivaires ainsi les plus sensibles comme les bronches et le foie devant des anomalies évocatrices [54].

### 3- Recherche des antigènes d'histocompatibilité HLA :

- L'antigène HLA B27 :

Recherché seulement devant les uvéites non granulomateuse, l'uvéite associée à l'HLA B27 est classiquement antérieure et survient sur un mode très aigu, avec un retour à la normale entre les poussées. Le caractère récurrent, bilatéral ou unilatéral « à bascule » est évocateur, ainsi que la présence d'une réaction inflammatoire fibrineuse et d'un hypopion.

Les complications touchent plus que la moitié des cas, sous forme de synéchies postérieures, de glaucome secondaire, de cataracte ou d'uvéite antérieure chronique.

Une spondylarthropathie ankylosante doit être recherchée systématiquement dans ce contexte [54, 57].

- Autres antigènes HLA :

En cas d'uvéite postérieure, deux antigènes HLA doivent être recherchés systématiquement, l'HLA A29 présent dans presque tous les cas de chorioretinopathie de Birdshot, et l'HLA B51 présent dans plus de la moitié des cas de la maladie de Behçet (Tableau 5) [54].

Tableau 5: Associations de HLA et affections  
Inflammatoires oculaires objectivées par le risque relatif correspondant [54].

HLA	AFFECTIONS	RISQUE RELATIF
B27 (C)	Uvéites associées à la spondylarthrite ankylosante.	100
B7		100
B27	Uvéites associées à l'arthrite réactionnelle	40
B27	Uvéites antérieures aiguës	10
B27		5
B51	Maladie de behçet	4-6
A29	rétinopathie de Birdshot	49
B12	Pemphigoïde oculaire cicatricielle	3-4
DR4	Polyarthrite rhumatoïde	11
B8 et DR3	Myasthénie	-
DR4	Vogt-koyanagi-harada	-
DR15	Uvéites intermédiaire	-
DR5	Arthrite juvénile idiopathique	-

#### 4- Les examens radiologiques :

La radiologie pulmonaire est demandée en première intention si une sarcoïdose ou une tuberculose est suspectée, cet examen peut être complété par une tomodensitométrie thoracique à la recherche d'adénopathie infra-radiologique, une atteinte interstitielle, ou pour guider une éventuelle biopsie.

La tomographie à émission de positons au fluorodéoxyglucose est une nouvelle technique d'imagerie utilisée pour le diagnostic et le suivi de sarcoïdose chez des patients ayant une tomodensitométrie thoracique normale, elle permet de montrer des fixations médiastinales évocatrices de la sarcoïdose [58].

Des radiographies de la colonne lombo-sacrée et des articulations sacro-iliaques peuvent être indiquées en cas d'uvéite HLA-B27 associée à des symptômes lombo-sacrés dans le cadre d'une spondylarthropathie.

En cas d'uvéite juvénile, les radiographies des articulations peuvent contribuer à préciser le diagnostic.

La polyarthrite rhumatoïde, une cause exceptionnelle des uvéites, peut amener en cas de signes d'appel évocateurs à faire pratiquer une radiologie des mains, des avant-pieds et d'autres investigations diagnostiques [59].

L'imagerie par résonance magnétique (IRM) du cerveau peut être indiquée en cas de suspicion d'un lymphome oculo-cérébral afin d'éliminer une masse cérébrale, en cas d'uvéite intermédiaire suspecte d'être associée à un processus démyélinisant de type sclérose en plaque et, en cas d'association à un syndrome des anticorps antiphospholipides.

Une IRM orbitaire peut être indiquée en cas de sclérite postérieure ou de papillite ou lorsqu'on recherche une pseudo-tumeur inflammatoire orbitaire [54].

## 5- Autres examens :

La diversité des étiologies des uvéites expliquent la multitude des examens paracliniques pouvant être utile dans la conduite diagnostique. Tous les autres examens qui n'ont pas été cités ci-dessus seront discutés au cas par cas.



# LES ETIOLOGIES DES UVEITES

## I- Les uvéites d'origine infectieuse :

### 1- Les uvéites bactériennes :

#### 1-1- La tuberculose :

L'épidémiologie de la tuberculose a considérablement évolué depuis une quinzaine d'année, en rapport avec l'épidémie du SIDA, les mauvaises conditions socio-économiques et l'émergence des souches multi résistantes.

L'atteinte intraoculaire est relativement rare (1%à2% des tuberculoses) [9, 60].

La majorité des patients atteints de tuberculose oculaire n'ont pas d'antécédents pneumologiques ou systémiques de la tuberculose et plus de la moitié ont une radiographie thoracique normale.

Le mécanisme de l'atteinte oculaire se fait selon deux voies : directe hématologique et indirecte immunologique. Le premier fait appel à l'atteinte directe par le BK réalisant des métastases microbiennes. La deuxième est une réaction d'hypersensibilité à l'égard de la libération antigénique. L'uvée est riche en lymphocytes à mémoire qui sécrètent, au contact d'antigènes bacillaires, des lymphokines responsables de phénomènes inflammatoires [31].

La tuberculose oculaire primaire survient lorsque l'œil est la porte d'entrée du bacille alors que la secondaire est la conséquence d'une contamination à partir d'un autre organe ou du sang.

Le tableau clinique peut être celui d'une kérato-conjonctivite phlycténulaire, d'une kératite interstitielle, d'un tuberculome de la conjonctive, des paupières, d'un chancre tuberculeux, des gommés des paupières, d'une sclérite ou d'une épisclérite.

Le tractus uvéal est le plus touché, et la fréquence de l'uvéite tuberculeuse s'explique par sa richesse en lymphocytes à mémoire faisant intervenir les mécanismes d'hypersensibilité.

L'uvéite antérieure est souvent granulomateuse comportant des précipités rétro-cornéens en graisse de mouton, des granulomes iriens (nodules de Koeppe et de Busacca) et des synéchies postérieures. Un hypopion peut être présent en cas d'infection sévère [9].

L'uvéite postérieure est plus fréquente, plusieurs aspects cliniques peuvent être observés, isolés ou diversement associés :

La choroïdite disséminée se manifeste par des granulations miliaires de la choroïde appelées tubercules de Bouchut. Ce sont des petites taches rosées ou jaunâtres à bords flous. Quand ils sont plus grands, ils prennent l'aspect en «cocarde» avec un centre blanc crémeux et une périphérie jaunâtre. Ils se répartissent sur toute la choroïde avec une prédilection autour de la papille.

Le tuberculome choroïdien a l'aspect d'une masse volumineuse soulevant la rétine et s'accompagnant d'une hyalite ou d'une hémorragie de vitré. Il peut s'étendre vers le segment antérieur, et provoquer une uvéite antérieure hypertensive.

La vascularite rétinienne se résume dans une périphlébite sévère avec tendance occlusive, pouvant se compliquer de néovaisseaux rétiniens périphériques.

L'hémorragie du vitré peut être la conséquence des néovaisseaux compliquant les périphlébites ou entrant dans le cadre de maladie de Eales qui est une maladie qui survient le plus souvent chez le sujet jeune ayant des antécédents de tuberculose et présentant des hémorragies vitréennes à répétition [31].

Le tableau peut être également celui d'une panuvéite.

Le diagnostic de la tuberculose doit être évoqué devant le contexte épidémiologique, la notion de contagé et les signes cliniques pulmonaires et extra-pulmonaires.

L'IDR est le test cutané standard en cas de suspicion de tuberculose. Une réponse franchement positive ou un virage ont une grande importance diagnostique

alors qu'un test négatif n'exclut pas le diagnostic, en particulier chez le sujet âgé, les malnutris, les immunodéprimés et ceux traités par corticoïdes ou immunosuppresseurs.

La recherche de BK dans les crachats pendant 3 jours ainsi que la culture qui est plus sensible que l'examen direct ont un grand intérêt dans le diagnostic positif.

La radiologie thoracique doit faire partie de toute inflammation oculaire. La présence d'une image cavitaire ou d'infiltrats est en faveur du diagnostic. La TDM thoracique et osseuse associées à l'IRM cérébrale sont demandées en seconde intention [9].

La biologie moléculaire permet également d'identifier avec une grande sensibilité le génome bactérien, ces examens sont réalisés sur des prélèvements oculaires voire des biopsies et consistent soit à analyser les fragments des chromosomes et faire un typage des souches de *Mycobacterium tuberculosis*, soit à l'amplification génique par polymérisation en chaîne (PCR) [31].

Dernièrement, une étude française portant sur deux patients a conclu l'intérêt du dosage plasmatique de l'interféron gamma par un test immunologique dans le diagnostic positif de la tuberculose oculaire primitive [61].

L'angiographie à la fluorescéine est très intéressante dans l'analyse des vascularites rétiniennes. Cependant, l'angiographie au vert d'indocyanine étudie mieux l'atteinte choroïdienne souvent infraclinique, et met en évidence plusieurs anomalies :

- des zones d'hypofluorescence à la phase précoce et intermédiaire de l'angiographie devenant isofluorescentes ou demeurant hypofluorescentes aux temps tardifs.
- Hyperfluorescence multiple, focale et de petite taille.
- Fuite périvasculaire choroïdienne à la phase intermédiaire.
- Hyperfluorescence choroïdienne diffuse [9].

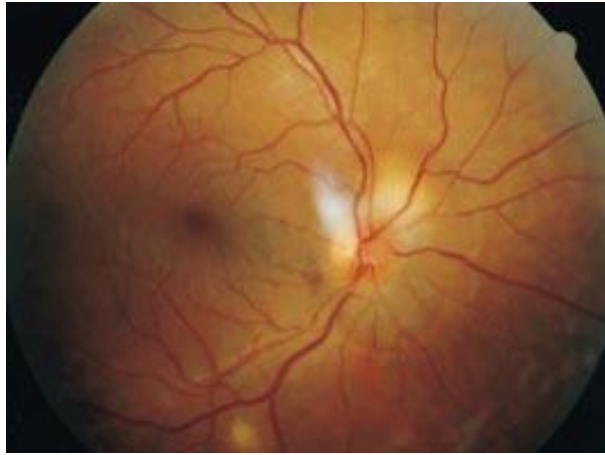

Figure 23 : Choroidite juxtapapillaire associée à un tubercule de Bouchut sous les vaisseaux temporaux inférieurs [31].

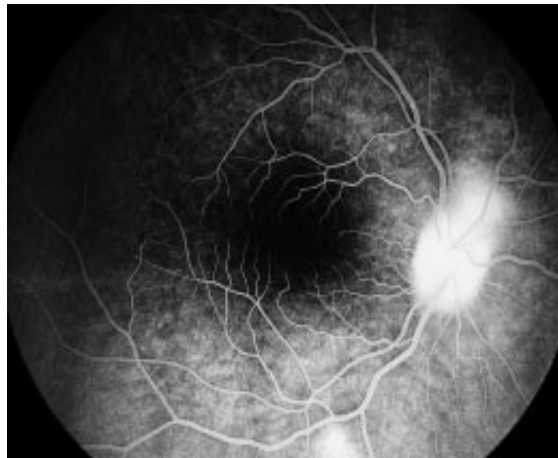


Figure 24 : Même fond d'œil que la figure en angiographie à la fluorescéine [31].

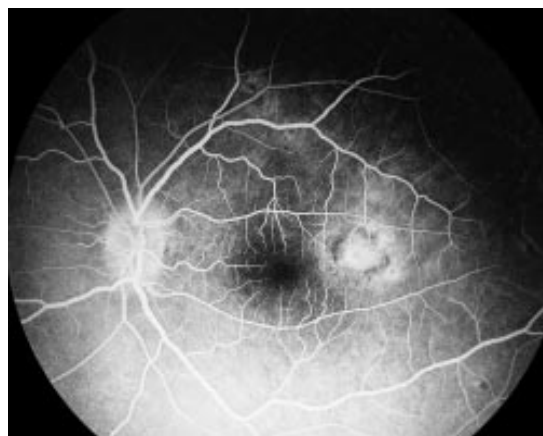

Figure 25: Tubercule choroïdien : aspect en « cocarde » en angiographie [31].

## 1-2- La syphilis :

Il s'agit d'une infection causée par le spirochète *Treponema Pallidum*, qui peut être congénitale ou acquise, la forme acquise est généralement une infection sexuellement transmissible.

La maladie a connu une nette régression après l'introduction de la pénicilline dans les années 1940, mais au cours des deux dernières décennies, une recrudescence est observée surtout avec l'augmentation des activités sexuelles à haut risque notamment chez les homosexuels masculins, la toxicomane par voie intraveineuse, la résistance bactérienne, la pauvreté, et la progression pandémique du SIDA [62].

Généralement, les manifestations oculaires surviennent lors de la syphilis secondaire, latente ou tertiaire.

Il n'existe pas de manifestations pathognomoniques de la syphilis oculaire acquise, elle peut prendre plusieurs présentations, et touche les différentes structures oculaires. L'atteinte du tractus uvéal se résume en :

L'uvéite antérieure : Unilatérale dans 56% des cas, elle peut être granulomateuse ou non, synéchiante ou non, souvent associée à une cyclite ou à une irido-cyclite.

Des cas de dilatation des vaisseaux iriens superficiels ou roséole, des nodules iriens et d'une atrophie irienne séquellaire ont été rapportés.

Parfois, une atteinte cornéenne peut être associée à l'uvéite antérieure, elle se résume dans une kératite interstitielle due soit à un contact avec la bactérie soit à une réaction d'hypersensibilité [62, 63].

L'uvéite postérieure : elle peut se traduire par une chorioretinite, des vascularites, des occlusions veineuses ou artérielles, des décollements de rétine exsudatifs, un œdème maculaire cystoïde, des neuropathies optiques et des pseudorétinites pigmentaires.

Des cas de membranes néovasculaires choroïdiennes ont également été rapportés.

La syphilis oculaire peut aussi se traduire par une uvéite intermédiaire et des fois par une panuvéite [9].

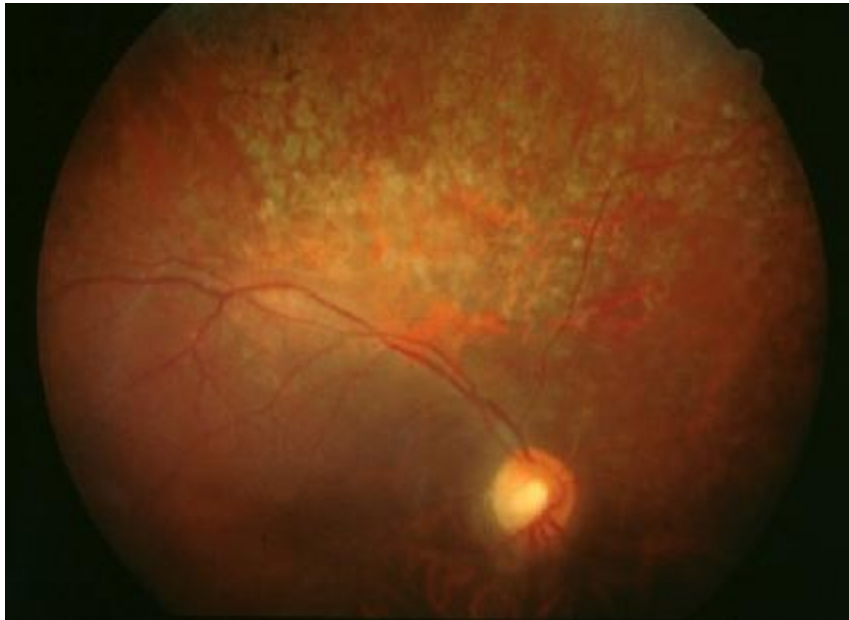

Figure 26 : choriorétinite syphilitique.

Le diagnostic repose sur la sérologie syphilitique qui associe deux tests le TPHA et le VDRL. Le VDRL se positive deux semaines après le chancre et reste positif chez 99% des patients à la phase secondaire, il se négative après le traitement, c'est un bon témoin d'activité. Le TPHA et le FTA-abs sont plus spécifiques que le VDRL.

L'association des deux tests permet d'augmenter la spécificité diagnostique. Des fausses sérologies syphilitiques peuvent se voir en cas de lupus systémique, une cirrhose biliaire primitive, une polyarthrite rhumatoïde, un diabète et d'autres infections à spirochètes [9].

Une sérologie TPHA-VDRL doit être systématique devant une atteinte oculaire chez un patient VIH. Inversement le diagnostic d'une syphilis oculaire doit entraîner le dépistage du VIH [64].

### 1-3- La lèpre :

L'atteinte oculaire est fréquente au cours de la lèpre, elle est estimée à 70 % des cas, et elle peut survenir à n'importe quel stade de la maladie, une cécité survient dans 5 à 10 % à cause des opacités cornéennes ou des ulcères de la kératite d'exposition qui peuvent être aggravées par le trachome, la cataracte ou l'uvéite chronique [65].

L'atteinte cornéenne se résume dans la kératite ponctuée superficielle qui est pathognomonique, le pannus cornéen, la kératite interstitielle, la kératite sclérosante et le léprome cornéen.

L'atteinte du nerf facial serait responsable d'une lagophtalmie, alors que celle du trijumeau d'une anesthésie cornéenne.

Les lésions de l'iris sont variées, les micronodules disséminés sont des petits points gris blanchâtres, ou jaunâtres au niveau de l'iris et qui s'associent souvent avec la kératite ponctuée superficielle, le léprome irien de teinte gris jaunâtre peut aussi être observé.

L'irido-cyclite lépreuse est souvent bilatérale et entraîne des exsudats pupillaires, une atrophie et une dépigmentation irienne.

L'uvéite antérieure de la lèpre est très fréquente, elle est d'allure chronique, granulomateuse avec hypotonie. Alors que l'uvéite postérieure est rare et dominée par les choroïdites, avec micro-foyers blancs périphériques, rarement des vascularites segmentaires.

Le diagnostic est essentiellement clinique et se confirme par la mise en évidence du bacille à partir de prélèvements de sécrétions, de biopsies de lésions ou de prélèvements oculaires tels l'humeur aqueuse ou biopsie sclérale ou irienne.

Quelque soit le siège des lésions lépreuses, ils ont tous la même structure histologique qui se distingue de celle de tubercule ou syphilide par l'absence de toute disposition folliculaire du granulome.



A l'examen histologique, on y voit toujours une infiltration cellulaire diffuse sans caséification, ni autre forme de nécrose [65, 66].

#### 1-4- La leptospirose :

C'est une anthrozoose due à leptospira interrogans. Les rongeurs constituent le réservoir principal du germe, l'infection se transmet indirectement après contact avec des eaux stagnantes ou souillées par les urines de rats infectés.

La symptomatologie systémique est bruyante et de courte durée, elle est faite d'un syndrome septicémique, une tachycardie, une hypotension artérielle, une splénomégalie et un syndrome cutanéomuqueux avec conjonctivite hémorragique.

Une phase immunologique succède à la première et se manifeste par un ictère, une protéinurie compliquée parfois d'insuffisance rénale, une atteinte neuro-méningée, cardiaque et digestive [9].

L'atteinte oculaire, en dehors de la suffusion hémorragique conjonctivale, est essentiellement représentée par les uvéites, qui sont rapportées dans 2 à 10 % des cas de leptospirose.

Les manifestations oculaires de la leptospirose à la phase aiguë sont principalement conjonctivales représentées essentiellement par une hyperhémie conjonctivale et un chémosis. Ensuite et plus rarement, d'autres manifestations peuvent survenir, les atteintes antérieures sont les plus communes, non granulomateuses, souvent à hypopion, alors que l'atteinte postérieure est résumée en une choréïdite et une papillite, l'hyalite et les périphlébites sont moins fréquents.

Des tableaux de panuvéite sont très fréquents [67, 68].

Le diagnostic est évoqué devant le contexte épidémiologique et clinique, et repose sur la sérologie et plus rarement la PCR. Une réaction d'agglutination de dépistage à l'aide d'un antigène commun aux principaux leptospires est suivie d'une réaction spécifique des différents sérotypes (réaction de Martin et petit) [9].

#### 1-5- La maladie de Lyme ou Borréliose :

La maladie de Lyme est une zoonose due à un spirochète de la famille des Borrelia (*Borrelia burgdorferi*), la transmission est possible par un vecteur : la tique hygrophile du genre Ixodes (*Ricinus* et *Scapularis*) qui parasite de nombreux vertébrés sauvages, et également des animaux domestiques [69].

Cette maladie est responsable d'une multitude de manifestations extra-oculaires (dermatologique, articulaire, cardiaque et neurologique) et oculaires relativement rares.

Les atteintes les plus fréquentes sont la conjonctivite folliculaire lors de la phase primaire. Les autres atteintes ophtalmologiques sont surtout présentes à la phase secondaire et sont représentées par les kératites stromales, l'inflammation oculaire qui peut se manifester par une uvéite antérieure, une hyalite, une pars planite, ou une papillite, les vascularites rétiniennes ont été rarement rapportées dans la littérature, elles sont habituellement associées à une hyalite et peuvent survenir à la phase précoce ou tardive de la maladie. La panuvéite est exceptionnelle [70].

Le diagnostic est basé sur l'interrogatoire, les signes cliniques et la sérologie qui repose sur la technique d'ELISA.

La survenue de l'atteinte oculaire au stade tardif de la maladie explique l'absence d'Ig M à l'examen, la cicatrice sérologique type Ig G est très utile au diagnostic. Cependant, la sensibilité et la spécificité de ces tests sont très variables, une fausse positivité a été rapportée au cours de la mononucléose infectieuse et de la leptospirose [9].

#### 1-6- La maladie de Whipple :

C'est une infection systémique complexe intéressant le tractus digestif, les articulations, les organes lymphoïdes, le système nerveux et l'œil, et due au *Tropheryma whippelii* [9].

Les manifestations oculaires surviennent dans 4 à 27 % des cas. Elles s'observent habituellement chez des patients symptomatiques sur le plan articulaire, digestif et/ou neurologique. Une uvéite, une atteinte du vitré, une rétinite sont les plus fréquentes. Une hémorragie rétinienne, une choroidite, un œdème papillaire, une atrophie optique, une kératite, une névrite optique ou une pseudotumeur oculaire sont moins fréquents.

Les uvéites sont habituellement chroniques, bilatérales, antérieures non granulomateuses ou postérieures, l'hyalite peut être dense associée à des vascularites parfois occlusives. Elles peuvent être inauguraux et révéler la maladie, ou parfois isolées sans symptôme associé [9, 71].

La maladie est diagnostiquée par la présence de corps PAS-positifs dans les macrophages et la confirmation par la PCR au niveau de tissus biopsiés par endoscopie digestive ou dans les liquides et tissus oculaires.

En 2000, l'équipe de Didier Raoult à Marseille a pu isoler l'agent bactérien en culture, ceci permettrait de mettre au point un sérodiagnostic afin de caractériser les différents variants de *Trepheryma*, de faciliter la conduite du bilan étiologique et d'adapter le traitement à chaque situation [9].

#### 1-7- La brucellose :

C'est une zoonose due à des bactéries gram négatif ; *Brucella melitensis* ou *Brucella abortus*, elle est transmise de l'animal à l'homme par l'ingestion de lait non pasteurisé, de produits laitiers ou de la viande crue.

Les manifestations ophtalmologiques sont rares, représentées essentiellement par l'uvéite, qui se développe généralement après la phase aiguë et elle est considérée comme une réponse immunitaire.

L'uvéite peut être antérieure, granulomateuse ou non, parfois avec synéchies postérieures.

L'uvéïte postérieure est représentée par une choroidite multifocale, nodulaire ou géographique, un œdème maculaire, une vascularite rétinienne, ou une papillite [72, 73].

La brucellose doit être évoquée devant la notion de contagé, de professions exposées, et de signes cliniques locaux et généraux. Le diagnostic de certitude est fondé sur l'isolement en culture des Brucella à partir du sang ou des prélèvements locaux (humeur aqueuse, vitré). La sérologie est utile lorsque la culture est négative ou non réalisée, la séroagglutination de Wright, le dosage des anticorps par immunofluorescence indirecte ou par ELISA.

Le diagnostic direct de brucellose par amplification génique est réalisé dans certains laboratoires de référence grâce à la PCR qui est une technique sensible et spécifique, particulièrement utile dans le cas où l'isolement des Brucella est impossible [74].

#### 1-8- Les autres causes bactériennes :

Sont représentées par le streptocoque, rickettsiose, la maladie des griffes de chat, les chlamydioses, les septicémies à staphylocoque ...etc.

#### 2- Les uvéïtes d'origine virale :

Les viroses intraoculaires se manifestent principalement sous forme d'uvéïtes antérieures et plus rarement postérieures, et de rétinites nécrosantes.

Les nécroses rétiniennes d'origine virale se présentent selon trois tableaux cliniques différents : le syndrome de nécrose rétinienne aiguë (ou Acute retinal necrosis, ARN syndrome), le syndrome de nécrose rétinienne progressive (ou PORN syndrome) et enfin la rétinite à cytomégalovirus [74].

Le syndrome de nécrose rétinienne aiguë ou ARN syndrome est lié aux virus herpès simplex ou varicelle zona, il correspond à une nécrose rétinienne de pleine épaisseur rétinienne, bien limitée, apparaissant initialement en moyenne périphérie

avec extension rapide et circonférentielle vers le pôle postérieur. L'atteinte vasculaire est souvent majeure avec une artérite occlusive. L'inflammation oculaire antérieure et postérieure est souvent très marquée.

Tableau 6 : Critères diagnostiques du syndrome de nécrose rétinienne aigue, ARN syndrome, définis par Holland [74].

- 1- Nécrose rétinienne de pleine épaisseur, bien limitée, située initialement en moyenne périphérie, avec une tendance à l'extension circonférentielle puis vers le pôle postérieur.
- 2- Vascularite occlusive prédominante sur le réseau artériel.
- 3- Réaction de chambre antérieure variable, pouvant aller d'un fin tyndall à un hypopion pouvant être hémorragique.
- 4- Réactions cellulaires vitréennes avec une hyalite variable.
- 5- Œdème papillaire plus ou moins important.

La nécrose rétinienne progressive ou PORN (progressive outer retinal necrosis) ou PRN (progressive retinal necrosis) est une affection gravissime qui touche 1 à 2% des patients atteints de SIDA, elle est souvent bilatérale, la nécrose touche toutes les couches de la rétine. Les lésions sont multifocales intéressant la périphérie et le pôle postérieur, et l'atteinte du nerf optique est fréquente.

La vascularite se résume dans l'artérite nécrosante, et la nécrose s'étend rapidement à toute la surface de la rétine et se complique souvent d'un décollement rétinien.

Contrairement à l'ARN, il n'y a pas d'inflammation vitréenne. L'absence d'inflammation est donc un critère fondamental pour séparer ces deux syndromes [9].

La plupart des atteintes rétiniennes sont dues à des virus de la famille des herpes viridae, les atteintes par les autres virus (HTLV1, virus rougeole, oreillons) sont plus rares.

### 2-1 Herpes simplex virus :

La séroprévalence de l'infection à herpes simplex virus 1 et 2 est de 60 à 90 % dans la population générale [65].

Les uvéites herpétiques sont fréquentes et provoquent une inflammation intraoculaire bruyante. On distingue la kérato-uvéite herpétique ou la kératite disciforme profonde qui correspond à une atteinte primitivement cornéenne, et l'uvéite antérieure herpétique qui touche l'uvée antérieure avec atteinte de l'iris, qui prend au début la forme d'une iritis sectoriel fréquemment associée à des suffusions hémorragiques et à une paralysie de la zone touchée et qui évolue par la suite vers l'atrophie irienne [75] (Figure 27,28).

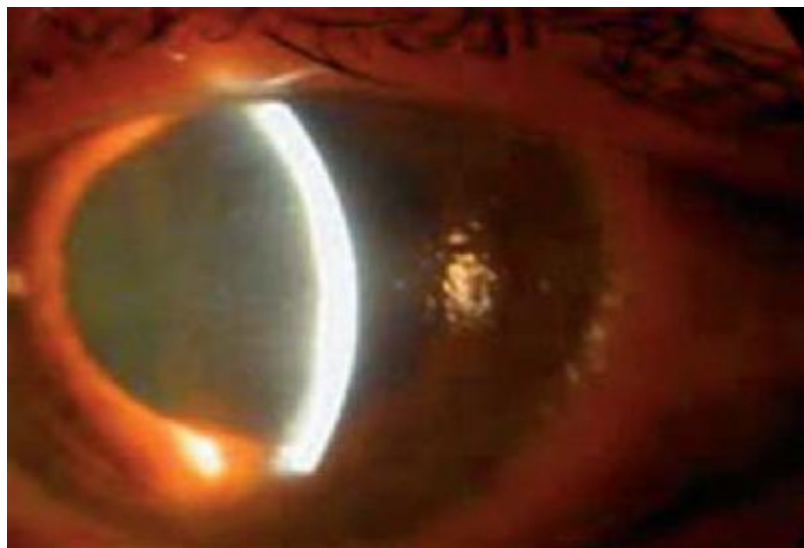


Figure 27 : uvéite antérieure hypertensive liée a HSV 1[76]

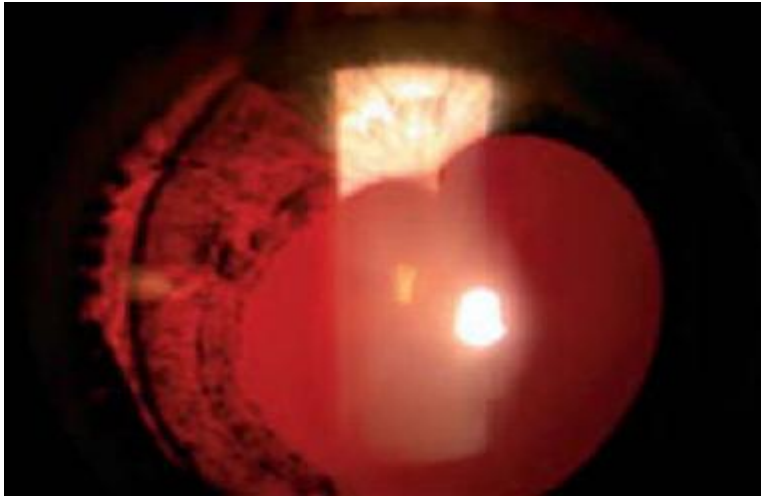


Figure 28: Atrophie sectorielle de l'iris associée à une infection intra-oculaire à HSV1 [76].

L'uvéite antérieure est classiquement unilatérale, de type granulomateux ou non granulomateux, hypertensive et discrètement synéchiante. L'hypopion est observé dans les formes sévères mais un fin tyndall hématisé ou une lame d'hyphéma sont parfois présents [76].

L'HSV est responsable de la nécrose rétinienne dans un quart des cas, la présentation clinique est identique à celle du virus de la varicelle zona qui sera responsable dans les trois quart des cas restants.

Le diagnostic est évoqué devant la présentation clinique et les tests sérologiques, et confirmé par la mise en évidence de l'ADN viral par PCR au niveau de l'humeur aqueuse [76].

#### 2-2 Le virus de la varicelle Zona :

Les uvéites surviennent rarement au décours d'une varicelle et plus fréquemment au cours d'un zona ophtalmique. Les lésions cornéennes ne sont pas constamment associées à la segmentite antérieure, l'uvéite antérieure est observée dans les zones de la première branche du trijumeau, elle est aiguë, unilatérale, hypertensive, granulomateuse, synéchiante associée à une atrophie sectorielle de l'iris et à une hypertension parfois majeure (Figure 29).

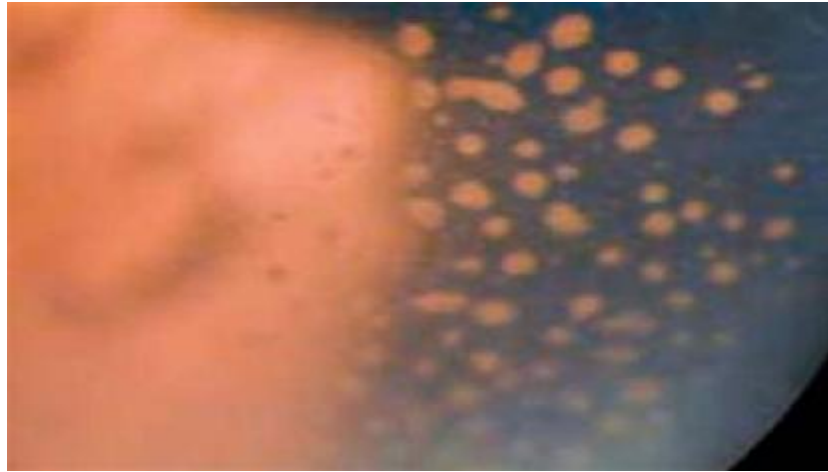


Figure 29: uvéite antérieure granulomateuse zostérienne [76].

Les uvéites antérieures survenant précocement sont bénignes et celles plus tardives (après 1 mois) sont généralement plus graves, s'associant parfois à une nécrose rétinienne aiguë qui évolue souvent malgré un traitement bien conduit vers la nécrose maculaire et/ou l'atrophie optique [76].

La nécrose rétinienne à VZV est souvent associée à une méningo-encéphalite. Une ponction lombaire et une IRM cérébrale sont donc impératives pour confirmer la localisation neurologique.

Le diagnostic est habituellement clinique, mais peut être confronté par une ponction de la chambre antérieure à la recherche de l'ADN viral par PCR.

### 2-3 Le cytomegalovirus CMV:

Le cytomegalovirus est une cause rare d'uvéite chez le patient immunocompétent. IL s'agit d'une uvéite antérieure, unilatérale, chronique et granulomateuse rencontrée plus souvent chez les patients âgés immunocompétents. La biomicroscopie met en évidence des précipités rétro-cornéens de type viral, plutôt de petite taille et brunâtres. L'atrophie sectorielle de l'iris n'est pas constante mais aide au diagnostic. Les synéchies postérieures sont rares et éparses (Figure 30). L'hypertonie oculaire n'est pas constante, elle



s'autonomise et devient rapidement résistante au traitement médical. L'examen du segment postérieur est généralement normal. Il n'y a pas de rétinite à CMV associée.

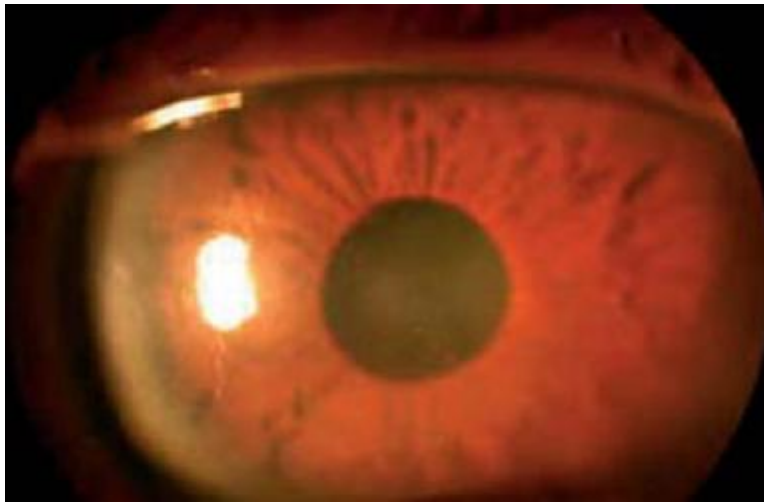

Figure 30 : Uvéite antérieure hypertensive chronique sans synéchie postérieure associée au cytomégalovirus (Patient immunocompétent) [76].

La rétinite à CMV est une infection opportuniste touchant les sujets immunodéprimés. Elle est la plus fréquente chez les patients atteints du SIDA. Elle touche environ 30 à 40 % des patients lorsque les lymphocytes CD4 sont inférieurs à 50 et rarement pour des taux supérieurs à 100 [9].

Il s'agit d'une uvéite totale à prédominance postérieure sous forme d'hyalite, de papillite, de vascularites rétiniennes et d'œdème maculaire cystoïde [76, 77].

L'examen du FO montre des plages uniques ou multiples d'œdème et de nécrose rétinienne, associées à des hémorragies rétiniennes. Ces lésions sont souvent centrées par un vaisseau et prennent une forme triangulaire, elles progressent à partir des bords avec atrophie progressive du centre de la lésion [9].

Le diagnostic est essentiellement clinique, la mise en évidence du génome viral dans l'humeur aqueuse par PCR, permet de le confirmer.

#### 2-4 Epstein-Barr virus EBV :

Des uvéites antérieures bénignes et transitoires ont été décrites au cours de la mononucléose infectieuse et des cas de choroidites multifocales, épithéliopathies en plaques et uvéites intermédiaires ont été décrites.

Une différence significative entre la charge virale sanguine et le nombre de copies du génome viral retrouvé au niveau de la chambre antérieure permet de poser le diagnostic.

#### 2-5 Le virus de l'immunodéficience humaine (VIH) :

Le virus du SIDA touche actuellement 30 millions de personnes à travers le monde. Parmi les sujets infectés par le VIH, 73 à 100 % présentent une atteinte oculaire au cours de la maladie.

La fréquence des manifestations oculaires au cours de l'infection par le VIH diffère considérablement selon les pays, on note 17,7 % d'atteintes oculaires pour l'Afrique sub-saharienne contre 70 à 80% dans les pays développés.

Au Maroc, une étude portant sur 400 patients infectés par le VIH a montré 33,7% des patients présentant une atteinte oculaire [78].

La faible fréquence des manifestations oculaires au cours du SIDA en Afrique sub-saharienne s'explique par l'apparition de complications et le décès des patients au stade précoce de la maladie [78].

Les manifestations oculaires les plus fréquentes au cours de l'infection par le VIH sont les atteintes rétiniennes, dominées par les lésions non infectieuses (microangiopathie), le reste est dominé par les atteintes infectieuses opportunistes.

La microangiopathie est très fréquente chez les patients ayant moins de 50 lymphocytes CD4 /mm<sup>3</sup>, elle se traduit par la présence de nodules cotonneux et d'hémorragie en flammèche. L'hémorragie rétinienne est moins fréquente. Elle peut accompagner les nodules cotonneux du pôle postérieur ou être isolée en périphérie

rétinienne. Des microanévrismes sont possibles. La maculopathie ischémique est exceptionnelle [9,79].

Les atteintes oculaires graves secondaires aux infections opportunistes sont dominées par la rétinite à cytomégalovirus (CMV), la chorioretinite toxoplasmique et la rétinite à varicelle-zona virus (VZV) [65].

Les autres causes d'infection chorioretinienne sont plus rares : tuberculose, pneumocystose, cryptococcose, candidose ou syphilis.

Elles sont en rapport avec le degré de l'immunodépression couramment évalué par le taux des CD4. Schématiquement, il existe des zones de survenue des principales pathologies pouvant toucher le globe oculaire : au dessus de 200 CD4, tuberculose et pneumocystose, entre 100 et 200 CD4, toxoplasmose, cryptococcose, lymphome, et au-dessous de 50 CD4, toutes ces pathologies ainsi que le CMV et le VZV. Cette classification reste entre autre relative aux populations à risque et aux zones d'endémies de ces pathologies.

La non spécificité des tableaux cliniques, la large positivité des sérologies sanguines (toxoplasmose, VZV, HSV) chez les immunodéprimés, et l'altération de la réponse humorale, rendent le diagnostic des infections opportunistes très difficile. Ainsi, les prélèvements de l'humeur aqueuse, du vitré et les rapports de sérologies ne sont pas fiables.

La biopsie de rétine, spécifique et sensible, sera réservée à des cas exceptionnels où la vision d'un œil est déjà altérée à cause d'un processus pathologique non identifié du fait qu'elle exige des laboratoires et des techniques spécialisées, et du risque de décollement rétinien qu'elle encoure.

En pratique, c'est l'évolution des lésions sous tests thérapeutique qui permet de confirmer l'étiologie [79].

## 2-6 Le virus Human T-cell lymphotropic virus type 1 (HTLV1) :

C'est un oncovirus de la famille des retroviridae présent à l'état endémique au Japon, aux Caraïbes, en Amérique centrale et du sud, en Afrique intertropicale et en Afrique du sud.

L'association HTLV1 et uvéite est de connaissance récente, elle est l'exemple d'uvéite virale faisant intervenir une réaction immunologique prépondérante [76].

L'uvéite associée à HTLV-1 a été décrite comme une uvéite subaiguë récidivante ou chronique, essentiellement intermédiaire parfois granulomateuse, avec hyalite marquée, opacités vitréennes et vascularite rétinienne. Les atteintes cornéennes sont présentes dans 10% des cas [76].

Le diagnostic repose sur le contexte épidémiologique, la sérologie (ELISA), et nécessite une confirmation par Western blot ou par PCR sur des prélèvements sanguins ou d'humeur aqueuse [80].

## 2-7 Les Autres causes virales:

Représentées par le virus de West Nile, parvovirus B19, le virus de la chorio-méningite lymphocytaire (LCMV), le virus de l'hépatite B et C ....

## 3- Les uvéites d'origine parasitaire :

### 3-1 La toxoplasmose :

Liée à une infection par *Toxoplasma gondii*, la toxoplasmose oculaire est la cause infectieuse la plus fréquente d'inflammation du segment postérieur, elle représente un tiers des uvéites postérieures [81]. Elle représente une vraie menace pour la fonction visuelle, en rapport avec la sévérité de l'atteinte et la localisation au niveau du pôle postérieur [82].

Classiquement, la toxoplasmose active est caractérisée par un ou plusieurs foyers chorioretiniens blancs, non ou peu hémorragiques, à bords flous, de taille et

de localisation variable. Ils siègent en périphérie ou au pôle postérieur, et peuvent survenir sur les berges d'un ancien foyer cicatriciel ou en zone saine (Figure 31).

Les vascularites qui touchent surtout les veines, mais aussi les artères, l'hyalite, et l'inflammation de la chambre antérieure sont des signes d'accompagnement mais qui n'affirment pas le diagnostic.

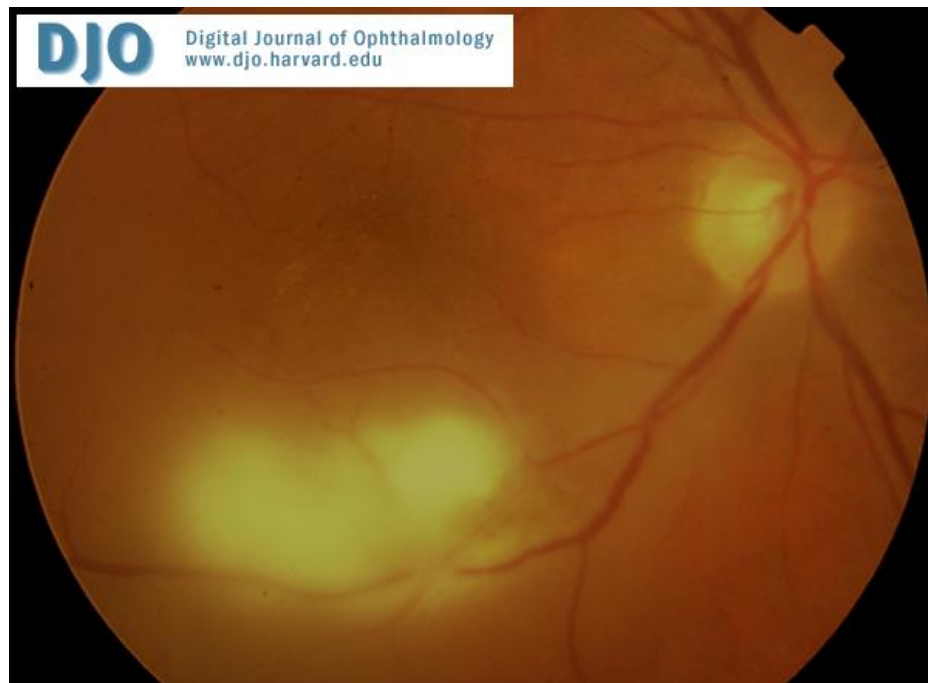


Figure 31: foyer de toxoplasmose oculaire [83].

La toxoplasmose oculaire peut se présenter sous plusieurs formes cliniques :

- la toxoplasmose oculaire congénitale dont la gravité est relative à la précocité de l'infestation de la mère pendant la grossesse [2].
- La primo-infection survient surtout chez les sujets de plus de 50 ans, on ne trouve pas de foyer ancien cicatriciel lors de la première poussée. Des cas de vascularites accompagnées d'inflammation antérieure et vitréenne sans foyer de toxoplasmose oculaire ont été décrits récemment.
- La forme de l'adolescent ou de l'adulte jeune est la plus fréquente, elle se caractérise par la fréquence des vascularites, et par la présence de foyer actif

unique ou multiple, isolé ou récidivant sur la berge d'un foyer ancien. L'atteinte antérieure et du vitré est habituelle, et l'évolution est favorable dans 3 à 4 mois, mais les rechutes sont imprévisibles.

- Chez le séropositif pour le VIH, la toxoplasmose est extensive, récidivante, parfois multifocale, et même bilatérale. Les vascularites sont moins fréquentes, et l'inflammation antérieure et vitréenne est modérée. Chez les autres patients immunodéprimés non séropositifs pour le VIH, elle est abâtardie, d'évolution lente, peu inflammatoire, périphérique [9].

Le diagnostic de toxoplasmose repose essentiellement sur l'aspect du fond d'œil. Les examens complémentaires confirment le diagnostic surtout dans les formes atypiques.

A l'angiographie, le foyer fait un effet masque aux temps précoces, puis la fluorescéine diffuse de la périphérie vers le centre, il a une taille supérieure à celle du cliché couleur. Une diffusion papillaire est fréquente.

Le champ visuel permet de préciser l'étendue de l'atteinte des fibres visuelles en cas de foyer du pôle postérieur.

Dans le sang, la sérologie n'est pas décisive du diagnostic sauf si elle est négative où elle permet généralement d'écarter le diagnostic [84].

La présence d'IgM et d'IgA dans le sérum permet d'affirmer l'infection récente.

La détermination du taux d'anticorps anti-toxoplasmose type IgG dans l'humeur aqueuse permet, par comparaison aux taux sériques, de calculer le coefficient de Witmer-Desmont :

$$\frac{(\text{IgG anti-Toxoplasma gondii} / \text{IgG totales}) \text{ dans l'humeur aqueuse}}{(\text{IgG anti-Toxoplasma gondii} / \text{IgG totales}) \text{ dans le sang}}$$

Il existe une synthèse locale d'anticorps anti-toxoplasma gondii traduisant une infection intra-oculaire, lorsque ce rapport est supérieur à 3. Lorsque ce rapport est inférieur à 2, la production locale d'anticorps n'est pas démontrée, sans qu'une toxoplasmose oculaire ne puisse être éliminée. Une valeur entre 2 et 3 du coefficient de Desmonts est douteuse pour affirmer une production locale d'anticorps [81].

La détection du parasite par PCR au niveau de l'humeur aqueuse peut contribuer à mieux cerner le diagnostic, mais elle est souvent négative, sa réalisation reste discutée.

### 3-2 La toxocarose:

C'est l'helminthiase ubiquitaire la plus fréquente au monde, l'infection peut être responsable de syndromes de larva migrans viscérale ou oculaire.

Le syndrome de larva migrans viscéral associe asthénie, fièvre, hépatomégalie, infiltrats pulmonaires, douleurs abdominales et éruption cutanée. Il n'y a pas d'atteinte oculaire au cours de ce syndrome.

Le syndrome oculaire est beaucoup plus rare que l'atteinte viscérale, c'est une entité clinique isolée, ne s'accompagnant pas d'atteinte systémique. Et de localisation unilatérale dans la majorité des cas [65].

Il occupe le 5<sup>ème</sup> rang dans les étiologies des uvéites postérieures (derrière la toxoplasmose, la sarcoïdose, la maladie de Behçet et les uvéites idiopathiques). Son début est brutal, se manifestant par une baisse unilatérale et non douloureuse de l'acuité visuelle, les signes cliniques visibles à l'examen sont polymorphes et non spécifiques. L'examen au FO met en évidence un granulome rétinien postérieur qui est la forme la plus typique, c'est une image blanche, à contours flous siégeant souvent au pôle postérieur et rarement en périphérie avec différents degrés d'inflammation vitréenne. Le granulome forme une masse surélevée en position intra ou sous rétinienne qui doit être différenciée du rétinoblastome.

La toxocarose oculaire peut se compliquer d'endophtalmie, d'atteinte du nerf optique ou d'atteinte de la chambre antérieure. Les décollements de rétine en « fleur de lyseron » sont assez évocateurs de l'étiologie [85] (Figure 32).

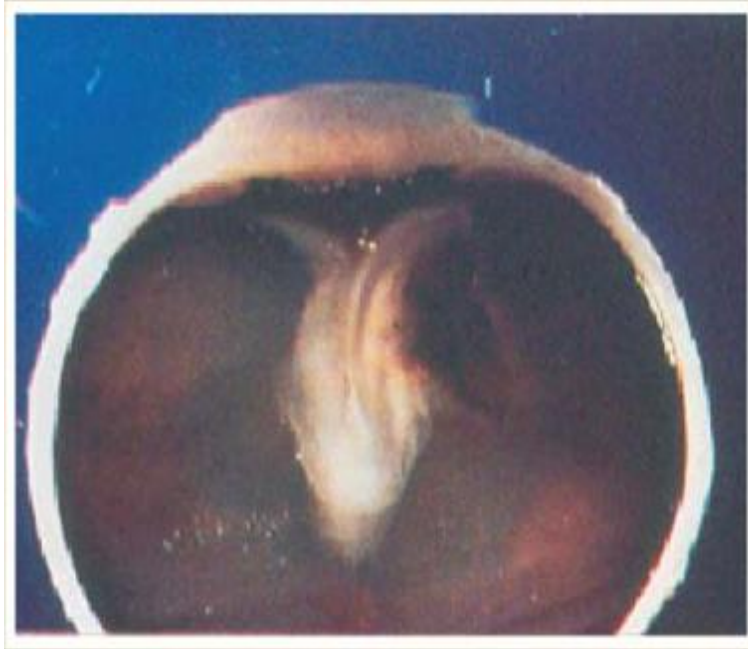

Figure 32 : Décollement de rétine en fleur de lyseron observé en coupe oculaire [85].

Le diagnostic est évoqué devant le contexte épidémiologique et les présentations cliniques de la toxocarose oculaire, les examens biologiques non spécifiques tels la NFS, CRP, VS, et le dosage d'IgE totale sont sans particularité.

La sérologie de la toxocarose par méthode d'ELISA est très utile au diagnostic d'autant plus s'elle est appliquée sur des prélèvements de l'humeur aqueuse ou du vitré, elle permet d'évaluer la production locale d'anticorps et de comparer le résultat à celui de la sérologie (équivalent du coefficient de Desmonts pour la toxoplasmose) :

- Lorsque l'ELISA est positive dans l'humeur aqueuse et négative dans le sérum: le diagnostic est confirmé.



- Lorsque l'ELISA est positive dans l'humeur aqueuse et le sérum, c'est la différence de résultat entre western blot et/ou la présence de polynucléaires éosinophiles dans l'humeur aqueuse qui seront en faveur du diagnostic.

### 3-3 L'onchocercose :

Provoquée par un nématode vivipare dénommé *Onchocerca volvulus*, elle constitue la principale cause de cécité dans le monde [48]. Elle constitue encore la cible des principaux programmes de lutte de l'OMS, Le programme international : «Vision 2020 : le droit à la vue » en est la preuve.

La maladie sévit sous mode endémique dans la zone tropicale africaine et sud américaine, il existe également un foyer au Yémen.

La transmission se fait par piqûre de *Simulie*, mouche hématophage, les manifestations oculaires apparaissent 1 à 2 ans après la piqûre infestante [86].

Il existe quatre groupes de syndrome qui caractérisent l'onchocercose :

Le syndrome kystique : constant, formé d'un à dix kystes en moyenne, il s'agit de nodules sous cutanés de la taille d'un petit pois à celle de la mandarine, indolores, durs, fibreux, et mobiles.

Le syndrome cutané : polymorphe, il associe une hyperpigmentation et un prurit qui entraîne des lésions de grattage se manifestant par des sillons grisâtres donnant un aspect de « peau de léopard » ou par une éruption papuleuse évoquant la gale ; à un stade tardif une atrophie cutanée s'installe.

Le syndrome lymphatique : moins spécifique, il fait apparaître de volumineuses adénopathies indolores siégeant dans les aires ganglionnaires drainant les zones de dermatite.

Le syndrome oculaire : consiste une complication majeure, souvent bilatérale, l'atteinte du segment antérieur se résume dans la kératite ponctuée

onchocerquienne, la kératite sclérosante avec opacification cornéenne et l'iridocyclite, l'uvéite antérieure granulomateuse ou non est souvent synéchiante.

L'atteinte du segment postérieure se résume dans la rétinopathie ponctuée onchocerquienne de Védý qui correspond à des ponctuations blancs- jaunâtres dans la profondeur de la rétine ; la chorioretinite pommelée de Lagraulet qui correspond à des foyers blanchâtres d'atrophie pigmentaire, et la chorioretinite en « boue séchée » de Ridley où la rétine prend un aspect de « boue séchée » avec un réseau de plaque brun-rougeâtres et une pâleur des vaisseaux rétiniens.

Le diagnostic est orienté par la clinique, les données épidémiologiques, l'hyperéosinophilie et la sérologie, et il est confirmé par des prélèvements cutanés exsangues avec comptage de microfilaires [85].

#### 3-4 Autres :

Amibiase, ascaridiose, bilharziose, cysticercose, giardiase, loase, ankylostomiase, trypanosomiase...

### 4- Les uvéites d'origine fongique :

#### 4-1 Candidose :

Elles peuvent se rencontrer au cours des septicémies à Candida ou au décours d'une chirurgie oculaire par contamination per opératoire, la lésion la plus caractéristique et la plus fréquente est la chorioretinite, qui donne au fond d'œil un aspect de tâches cotonneuses blanc-jaunâtres a bord net, bombant dans le vitré et cachant les vaisseaux rétiniens, uni ou bilatérales, uniques ou multiples.

Une extension vers le vitré, une uvéite antérieure ou une panophtalmie mettant en jeu le pronostic visuel ont été observés [87].

Le diagnostic peut être difficile en l'absence d'hémocultures positives, et peut nécessiter une vitrectomie à but diagnostic.

#### 4-2 La cryptococcose :

C'est une infection fongique opportuniste due au champignon *Cryptococcus neoformans*, son incidence est en nette augmentation en rapport avec la recrudescence du SIDA.

L'atteinte oculaire, est dominée par l'œdème papillaire secondaire à la localisation neuro-méningée [88], et la chorioretinite associée à une hyalite. Des cas d'endophtalmies endogènes se présentant sous forme d'une panuvéite granulomateuse avec foyers chorioretiniens ont été décrits.

Le diagnostic peut être confirmé par des tests sérologiques et une mise en culture à la recherche du germe sur le sang, le LCR ou les prélèvements oculaires.

#### 4-3 L'histoplasmose:

C'est une mycose due à *Histoplasma capsulatum* qui se rencontre essentiellement en Amérique en particulier aux Etats unis.

L'histoplasmose est responsable de choroïdites disséminées à petits foyers périphériques observés souvent au stade cicatriciel, avec une lésion maculaire séreuse ou séro-hémorragique, ces lésions s'accompagnent ou sont suivies d'une néovascularisation choroïdienne.

Le diagnostic est difficile, l'IDR à l'histoplasme est dangereuse pouvant déclencher ou aggraver une lésion maculaire. La présence d'AC antihistoplasme est d'interprétation difficile [2].

#### 4-4 La coccidioidomycose :

Plus fréquente chez les immunodéprimés, c'est une infection due à un champignon *Coccidioides immitis*, et à l'origine de plusieurs manifestations pulmonaires, cutanées, et neurologiques.

L'atteinte oculaire est rare, responsable d'une uvéite antérieure granulomateuse avec nodules iriens, d'hyalite, de choroïdite diffuse ou juxta-papillaire et de chorioretinite [89, 90].

Le diagnostic repose sur la sérologie et sera confirmé par la mise en évidence du champignon sur des biopsies cutanées, des prélèvements du vitré ou d'humeur aqueuse ainsi que sur les biopsies iriennes.

#### 4-5 Autres :

Pneumocystis carinii, sporotrichum schenckii...

## II- Les uvéites d'origine inflammatoire :

### 1- La sarcoïdose :

C'est une maladie systémique granulomateuse chronique qui atteint préférentiellement les poumons, les ganglions thoraciques, la peau et l'œil.

La sarcoïdose survient à tout âge, affectant préférentiellement le sujet jeune entre 30 et 45 ans, mélanoderme, et de sexe féminin [91,93].

Les manifestations oculaires sont polymorphes, toutes les structures du globe oculaire peuvent être atteintes avec une fréquence variable [93].

L'atteinte oculaire est un élément déterminant pour le choix thérapeutique et pour l'évaluation pronostique de la maladie, elle peut être révélatrice de la maladie chez au moins 25% des patients, et elle est bilatérale dans 93% des cas [9].

La conjonctive, la glande lacrymale, la sclère, l'iris et plus rarement les tissus orbitaires sont envahis.

L'atteinte de la conjonctive se manifeste par de nodules jaunâtres dans les culs de sac conjonctivaux inférieurs, alors que les manifestations orbitaires sont rares et se résument dans l'atteinte bilatérale de la glande lacrymale qui s'élargit et devient palpable sous forme de masse supéro-externe indolore et responsable d'un syndrome sec dans 5 à 42 % des cas.

Parfois l'hypertrophie de la glande lacrymale peut être associée à une hypertrophie parotidienne formant le syndrome de Mikulicz qui se voit aussi bien dans la sarcoïdose, la tuberculose, la maladie de Hodgkin et de certaines leucémies.

Les autres manifestations orbitaires de la sarcoïdose sont plus rares, il s'agit d'une atteinte des muscles oculomoteurs, de la capsule de Tenon, du nerf optique et du sac lacrymal [92].

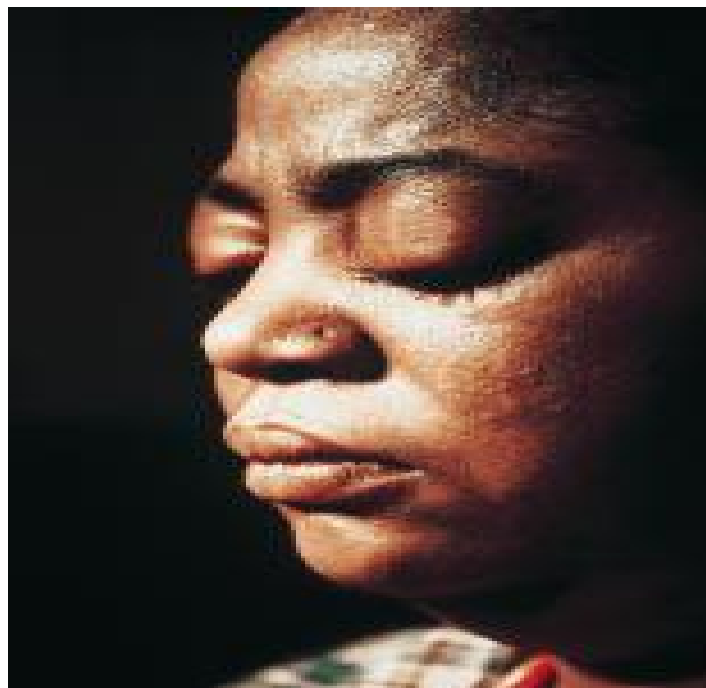

Figure33 : patiente présentant une exophtalmie bilatérale avec œdème palpébrale supérieur bilatéral révélateur d'une sarcoïdose [92].

Le segment antérieur est le site le plus touché dans 85% des cas sous forme d'une uvéite granulomateuse chronique dans 53 à 60% des cas, ou d'une irido-cyclite non granulomateuse aigue unique ou récidivante dans 15 à 45%des cas [77].

- l'uvéite antérieure aigue se voit surtout chez le sujet jeune, elle est d'évolution favorable sous traitement appropriée.
- L'uvéite antérieure chronique est granulomateuse, synéchiante, elle se caractérise par la présence de précipités cornéens en « graisse de mouton »,

de nodules de Koeppe et de Busacca sur l'iris, et elle répond mal au traitement.

La trabéculite, pathognomonique de la sarcoïdose, traduit une infiltration de l'angle irido-cornéen dont le diagnostic est simple grâce à la gonioscopie. Elle peut s'accompagner d'une hypertonie oculaire et se compliquer de glaucome secondaire en cas d'atteinte étendue [93].

L'atteinte du segment postérieur survient dans 14 à 43 % des cas. Les manifestations isolées du pôle postérieur sont plus rares [93].

L'uvéite intermédiaire se caractérise par une exsudation vitrénne donnant un aspect en « banquise » qui s'accompagne d'une réaction vitrénne et de vascularite rétinienne périphérique, ce tableau peut se compliquer d'une cataracte sous-capsulaire postérieure ainsi que d'un glaucome [93, 94].

Les atteintes rétiniennes doivent être distinguées des atteintes choroïdiennes au cours des uvéites postérieures, les premières se caractérisent par la rétinite en tâche de bougie qui correspond à des nodules jaunâtres posés sur la rétine à disposition périveineuse, et les deuxièmes sont marquées par la présence de granulomes jaunâtres situés sous la rétine, souvent multiples et de localisation maculaire faisant baisser l'acuité visuelle.

Les vascularites sont souvent au premier plan, il s'agit classiquement de périphlébites postérieures ou périphériques, qui peuvent se compliquer d'ischémie rétinienne, d'hémorragies et de néovascularisation secondaire.

L'œdème maculaire cystoïde représente aussi une complication assez évocatrice de la sarcoïdose oculaire [95].

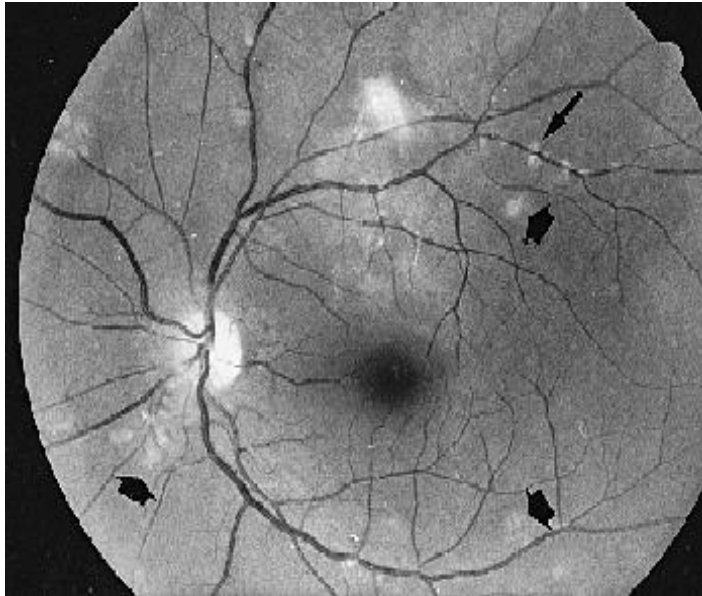

Figure 34 : Périphlébites et granulomes choroïdiens  
Cliché anérythre. Exsudats profonds périvasculaires (flèche). Quelques granulomes  
sont visibles (flèches larges) [96].

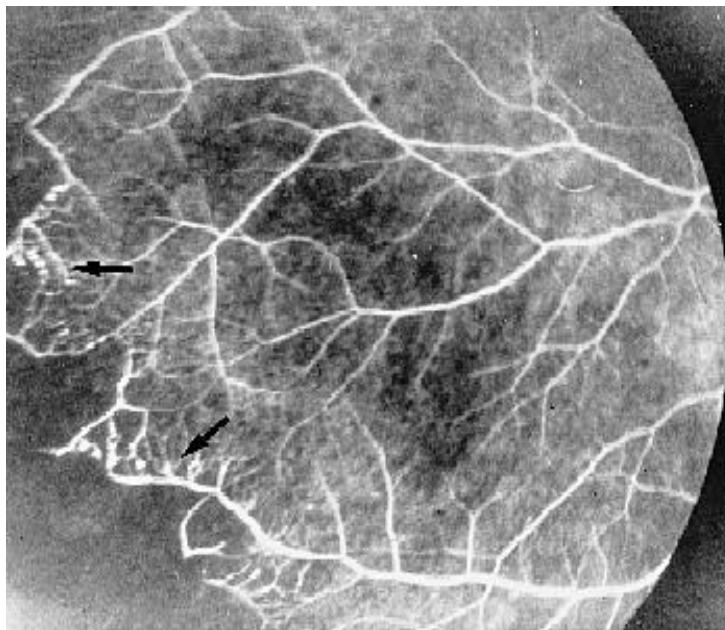


Figure 35: Ischémie périphérique en angiographie à la fluorescéine. Arrêt brutal des  
vaisseaux rétiniens ainsi que des capillaires. On distingue la présence de bourgeons  
de néovascularisation pré-rétinienne (flèches) [96].

La présomption de sarcoïdose repose sur un faisceau d'arguments cliniques et paracliniques, le diagnostic de certitude repose sur la mise en évidence histologique de granulomes épithélioïdes et géantocellulaires sans nécrose caséuse [95].

La stratégie diagnostique au cours de la sarcoïdose repose sur un ensemble d'examens complémentaires :

Examens de première intention : Radiographie du thorax, anergie cutanée, enzyme de conversion, lysozyme sérique.

Examens de deuxième intention : Scintigraphie au gallium, épreuves fonctionnelles respiratoires, scanner thoracique, biopsie de sites accessibles (peau, conjonctive, glandes lacrymales ou salivaires)

Examens de troisième intention : Lavage broncho-alvéolaire et biopsies trans-bronchiques [9].

## 2- La maladie de Behçet :

C'est une maladie inflammatoire chronique de cause inconnue, évoluant par poussées, caractérisée par une vascularite qui est à l'origine de manifestations cliniques associées, dominées par l'aphtose bipolaire, les manifestations cutanées, neurologiques et l'atteinte oculaire [97].

Elle touche principalement les patients originaires du bassin méditerranéen et du Japon avec une prédominance autour de la troisième décennie. Les hommes sont nettement plus touchés que les femmes sauf au Japon où les deux sexes semblent être touchés de manière équivalente [98].

L'association de la maladie de Behçet et de l'Ag HLA B51 a été confirmée par plusieurs études avec un risque relatif significatif et variable selon l'origine ethnique des patients.



Une association plus forte existe avec l'allèle A6 du gène MICA (complexe majeur d'histocompatibilité de classe 1) dans les populations japonaises et grecques mais non confirmée dans d'autres populations [97].

L'atteinte oculaire initiale peut être unilatérale. La bilatéralisation survient dans les deux ans qui suivent. La maladie de Behçet représente 0,1 à 27% de tous les cas d'uvéite [98].

L'atteinte du segment antérieur se résume dans sa forme complète à une iridocyclite à hypopion souvent associée à des signes postérieurs. Dans les formes moins sévères, l'iridocyclite est non granulomateuse avec de fins précipités rétro-cornéens. Cette uvéite est récidivante, synéchiante et peut donner une hypertonie oculaire par séclusion pupillaire, l'apparition d'une cataracte est favorisée par l'uvéite et la corticothérapie locale en particulier (Figure 36).

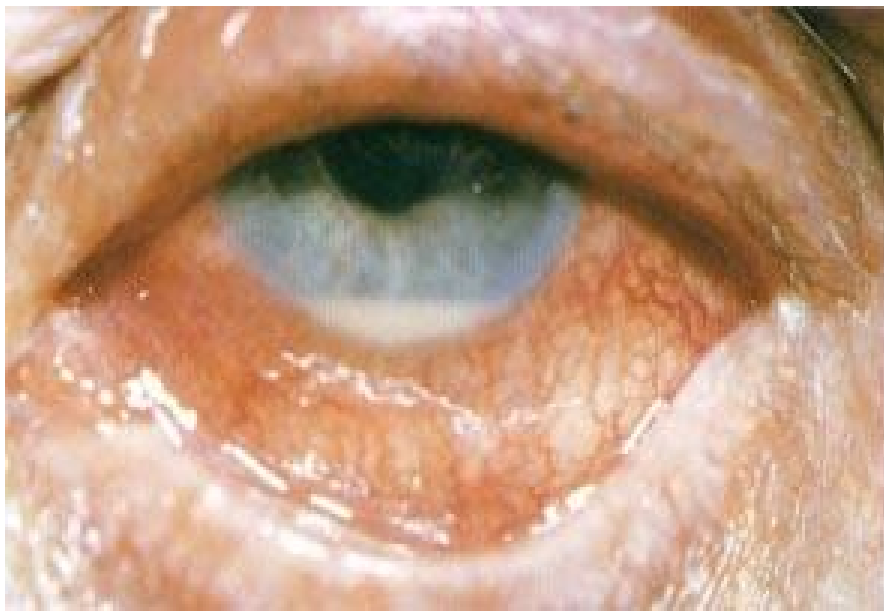

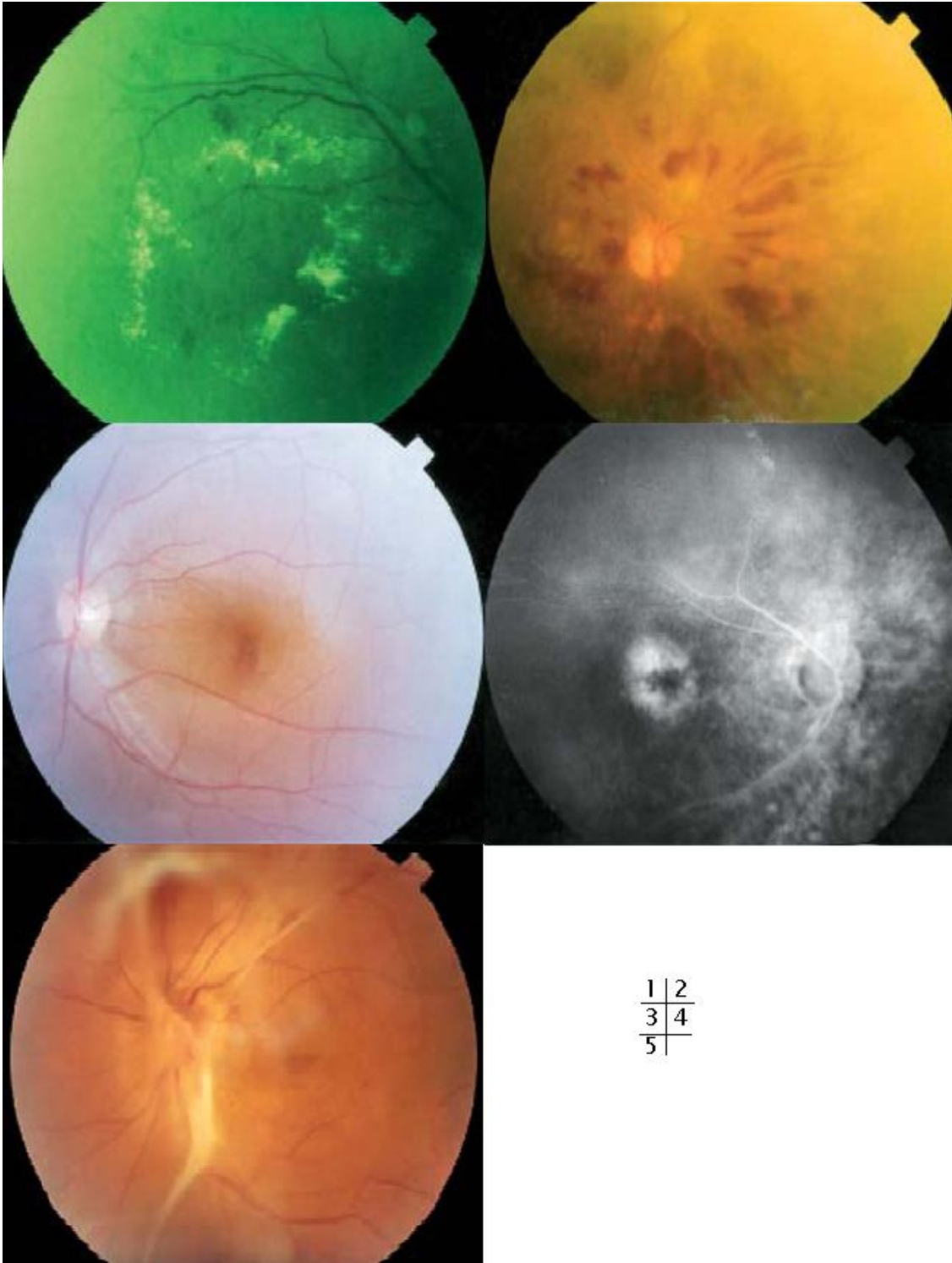
Figure 36 : hypopion au cours d'une maladie de Behçet

L'atteinte du segment postérieur se caractérise par la survenue récurrente de vascularites occlusives ou de foyers de nécrose rétinienne associées à un tyndall vitréen. Ces vascularites se traduisent par un engainement blanchâtre périveineux puis périartériel, le caractère occlusif est suggéré par la présence d'hémorragies.

L'atteinte maculaire est fréquente, observée dans 16 à 50 % des cas selon les auteurs et dans 24 % des cas selon une étude rétrospective colligée au service d'ophtalmologie du CHU de Casablanca entre Janvier 1995 et décembre 1997 portant sur 244 cas de la maladie de Behçet par O. Benchekroun et al [99].

Les principales lésions maculaires rencontrées au cours de la maladie de Behçet sont présentées essentiellement par un œdème maculaire associé à des lésions inflammatoires de type hémorragique ou exsudatif, de trous ou pseudo-trous maculaires, de maculopathie ischémique, de néovascularisation ou de membranes épiréiniennes [99] ( Figure 37).

Le diagnostic de la maladie de Behçet est essentiellement clinique, il repose sur un ensemble de critères. Plusieurs classifications ont été proposées, La plus adaptée reste celle publiée en 1990 (tableau7), requièrent comme critère obligatoire la présence d'une aphtose buccale (au moins 3 x/année), associé à au moins deux critères parmi lesquels on trouve les ulcérations génitales récurrentes, les lésions oculaires, les lésions cutanées et le test pathergique positif. Récemment, ces critères de classification ont été révisés (tableau 8) [100].



1	2
3	4
5	

Figure 37 : Behçet oculaire [99].

1 : Angiographie : œdème maculaire. 2 : Rétinographie : œdème diffus du pôle postérieure avec hémorragies maculaires. 3 : Rétinographie : trou maculaire. 4 : Angiographie temps tardif : œdème maculaire cystoïde. 5 : Rétinographie : périphlébites.

Tableau 7 : critères de classification de la maladie de Behçet, proposée par « l'international study group for behçet's disease » [100]

<ul style="list-style-type: none"> <li>- Aphtose buccale récidivante :             <ul style="list-style-type: none"> <li>~ 3types : majeur, mineur, herpétiforme.</li> <li>~ ≥3pousées/an.</li> <li>~observée par un médecin ou le patient.</li> </ul> </li> </ul> <p>+ au moins deux des critères suivants :</p> <ul style="list-style-type: none"> <li>- Ulcérations génitales récidivantes ou lésions cicatricielles :             <ul style="list-style-type: none"> <li>~observées par un médecin ou le patient.</li> </ul> </li> <li>- Lésions oculaires :             <ul style="list-style-type: none"> <li>~uvéite antérieure, uvéite postérieure, hyalite à la lampe à fente ou vascularite rétinienne observée par un ophtalmologue.</li> </ul> </li> <li>- Lésions cutanées :             <ul style="list-style-type: none"> <li>~ érythème noueux, pseudofolliculite, lésion papulo-pustuleuse, ou nodules acnéiformes observés par un médecin en dehors de l'adolescence ou d'un traitement corticoïde.</li> </ul> </li> <li>- Test pathergique cutané positif :             <ul style="list-style-type: none"> <li>~lu par un médecin après 24 – 48 heures.</li> </ul> </li> </ul>
--

Tableau8 : Nouveaux critères de classification de la maladie de Behçet [100].

Diagnostic établi si ≥3 points positifs	
Aphtose orale	1 point (critère obligatoire)
Aphtose génitale	2 points
Lésions cutanées	1 point
Atteinte oculaire	2 points
Test pathergique positif	1 point

### 3- Les spondylarthropathies :

Regroupent plusieurs maladies inflammatoires classiquement décrites comme séronégatives (facteur rhumatoïde négatif) avec une association significative à l'antigène HLA B27, Il s'agit de la spondylarthropathie ankylosante, le syndrome de Fiessenger-Leroy-Reiter, les arthrites réactionnelles, le rhumatisme psoriasique et les entérocolopathies inflammatoires [101].

Le diagnostic d'une spondylarthropathie repose sur un ensemble de critères mis au point par AMOR et AL en 1990 [102] (Tableau 9).

- La spondylarthropathie ankylosante : SPA

L'uvéite survient dans 20 à 40% des cas. Elle est généralement antérieure, non granulomateuse, unilatérale, récidivante, ou à bascule. L'évolution des poussées d'uvéite n'est pas corrélée à la sévérité de la spondylarthrite, elle est de bon pronostic et pose le problème de récurrences fréquentes [102].

- Le syndrome de Fiessenger-Leroy-Reiter et les arthrites réactionnelles :

Ce syndrome comprend la triade « arthrite inflammatoire, urétrite et une conjonctivite », l'uvéite est présente chez 10 % des patients, de même type que celle rencontrée au cours de la SPA, associée souvent à une conjonctivite bilatérale aiguë [9].

- Le rhumatisme psoriasique :

L'uvéite survient chez 7% des rhumatismes psoriasiques, de même type qu'au cours de la SPA, et peut être précédée de signes cutanés et articulaires [103].

- Les entérocolopathies inflammatoires :

Une uvéite antérieure survient dans 3 à 11 % des cas de maladie de Crohn et de rectocolite ulcéro-hémorragique. Elle peut être récurrente, unilatérale et parfois brutale ou transitoire. Elle est le plus souvent associée à l'antigène HLA B27 [102].

L'uvéite peut être postérieure et prendre l'aspect d'une panuvéite granulomateuse, avec infiltrats choroidiens et vascularites. Il faut noter une plus

grande fréquence de sclérites, épisclérites, et kératites inflammatoires que dans les autres spondylarthropathies [104].

Tableau 9 : Critères de classification des spondylarthropathies proposés AMOR et AL (1990) [102]

	Points
<b>Signes cliniques ou histoire clinique</b>	
Douleurs nocturnes lombaires ou dorsales et/ou raideur matinale lombaire ou dorsale	1
Oligoarthrite asymétrique	2
Douleurs fessières sans précision	1
ou douleurs fessières à bascule	2
Doigt ou orteil en saucisse	2
Talalgie ou autre enthésopathie	2
Uvéite antérieure	2
Urétrite non gonococcique ou cervicite moins de 1 mois avant le début d'une arthrite	1
Diarrhée moins de 1 mois avant l'arthrite	1
Présence ou antécédents de psoriasis et/ou d'une balanite et/ou d'une entérocolopathie chronique	2
<b>Signes radiologiques</b>	
Sacro-iliite (stade = 2 si bilatérale ou stade = 3 si unilatérale)	3
<b>Terrain génétique</b>	
Présence de l'antigène HLA B27 et/ou antécédents familiaux de pelvispondylite, de syndrome de Reiter, de psoriasis, d'uvéite ou d'entérocolopathie chronique	2
<b>Sensibilité au traitement</b>	
Amélioration en 48 h des douleurs par les AINS et/ou rechute rapide (48 h) des douleurs à leur arrêt	2

Le malade est déclaré comme ayant une spondylarthropathie si la somme des points des 12 critères est égale ou supérieure à 6.

#### 4- L'arthrite chronique juvénile : (ACJ)

Représente l'étiologie la plus fréquente des uvéites antérieures chez l'enfant [105], elle est bilatérale dans 67 à 89% des cas, son début est fréquemment asymptomatique, et doit être recherchée de façon systématique chez tous les enfants atteints. Elle est non granulomateuse et associée souvent d'une inflammation vitréenne par contigüité. L'évolution est fréquemment compliquée de cataracte, de glaucome ou de kératopathie en bandelettes et responsable de 6 à 12% de cécité [106].

Les polyarthrites juvéniles peuvent être divisées en 3 classes suivant les manifestations cliniques :

- la polyarthrite systémique ou maladie de Still qui représente 20 % et dans laquelle l'uvéite est rarement observée, elle se manifeste par une atteinte inflammatoire générale avec de la fièvre, un rash cutané, une hépatosplénomégalie et une atteinte articulaire absente ou très modérée [107].
- L'atteinte polyarticulaire qui représente 20 à 37 % des cas touche souvent les filles. L'uvéite survient chez 5% des cas, généralement chez les enfants à facteur rhumatoïde négatif. L'atteinte articulaire concerne au moins cinq articulations.
- L'atteinte oligoarticulaire qui représente 37 à 60 % prédomine chez la petite fille. Le dosage des AAN est positif dans presque la moitié des cas, ce pourcentage augmente à 90 % des cas lorsque l'uvéite s'y associe.

La présence du HLA DR5 est un facteur de risque oculaire. Par contre, le facteur rhumatoïde est généralement négatif.

Dans le cadre de la même affection, il existe une possibilité d'une forme aigue survenant chez les garçons de plus de 10 ans et qui sont porteurs de l'HLA B27.

Le pronostic visuel est lié à la rapidité du diagnostic et à une prise en charge appropriée de la maladie et ses complications.

Selon le risque de survenue de l'uvéïte, une surveillance ophtalmologique rapprochée est nécessaire. Ce risque relatif est évalué dans un guide officiel édité en 1993 suivant le profil de la maladie et la positivité des AAN [107,108].

Tableau 10 : le risque relatif de survenue de l'uvéïte [107].

Type de PAJ	Age < 7 ans	Age > 7 ans
Oligoarticulaire AAN+ AAN-	Haut Bas	Moyen Moyen
Polyarticulaire AAN+ AAN-	Haut Bas	Moyen Moyen
Systémique	Bas	Bas

## 5- La sclérose en plaque : SEP

C'est une pathologie chronique inflammatoire démyélinisante du système nerveux central, débutant généralement chez l'adulte jeune avec prédominance féminine.

La clinique de la SEP est caractérisée par la variété topographique des signes et symptômes rencontrés, liée à la dissémination des lésions dans l'espace, et le profil évolutif.

Ces caractéristiques correspondant à une atteinte du système nerveux central (SNC) disséminée dans le temps et dans l'espace sont à la base des critères diagnostiques de la maladie.

La névrite optique (NO) rétrobulbaire est la première manifestation ophtalmologique de la SEP. L'atteinte infraclinique du nerf optique est fréquente, révélée par les potentiels évoqués visuels (PEV). Une NO de type antérieur, avec œdème papillaire est observé dans 10 % des cas.

L'uvéïte est rare, elle représente 1 % des cas. La majorité des cas est représentée par des panuvéïtes ou des pars planites. Des tableaux asymptomatiques



sont parfois rapportés, caractérisés par un infiltrat cellulaire du vitré et une atteinte périveineuse rétinienne [109].

Le diagnostic est évoqué par le contexte, et l'examen général et sera confirmé par un bilan neurologique spécialisé. Une IRM est sensible au contenu en eau du parenchyme cérébral, ce qui permet de mettre en évidence les lésions œdémateuses, démyélinisées ou gliotiques sous la forme d'hypersignaux sur les séquences pondérées en T2. L'IRM peut aider au diagnostic en montrant une dissémination dans le temps et dans l'espace des lésions inflammatoires du SNC.

Outre l'IRM, l'étude du LCR apporte deux types de renseignements essentiels au diagnostic de SEP, elle permet d'affirmer une réaction inflammatoire dans le SNC et d'éliminer une autre étiologie (infectieuse, tumorale).

Le diagnostic de réaction inflammatoire repose essentiellement sur la mise en évidence d'une distribution oligoclonale des Ig G du LCR [109].

## 6- Autres vascularites et maladies de système : [110, 111, 112]

D'autres affections inflammatoires systémiques peuvent s'accompagner rarement voire exceptionnellement d'uvéites. Il s'agit le plus souvent de vascularites rétinienes ou choroïdiennes. Les principales étiologies sont :

Le lupus érythémateux disséminé.

Le syndrome de Good-pasture.

Le syndrome de Churg-Strauss.

La périartérite noueuse.

La maladie de Wegner.

La polyarthrite rhumatoïde.

La maladie de Horton.

Les sclérodermies.

Le syndrome de Gougerot Sjögren.

La maladie de Takayashu et la maladie de Kawasaki.

### III- Les uveio-méningites :

#### 1- La maladie de vogt-koyanagi-harada : (VKH)

C'est une pathologie granulomateuse, pouvant toucher différents organes : l'œil, la sphère ORL (surdité de perception), le système nerveux central (méningite lymphocytaire) et les téguments (poliose, vitiligo) [113].

Cette affection est rencontrée avec prédilection en extrême orient et au niveau des pays du bassin méditerranéen, entre autres le Maroc. Le syndrome de VKH touche avec prédilection les sujets entre 20 et 50 ans avec une prédominance féminine [114].

Ce syndrome évolue classiquement en 3 phases :

Une phase prodromique : caractérisée par la présence de signes neuro-méningés.

Une phase uvéitique aiguë : marquée par l'installation d'une uvéite bilatérale d'emblée dans 70 % des cas. Si elle est unilatérale au début, elle se bilatéralise généralement en quelques semaines, de façon asymétrique. L'atteinte est souvent d'abord postérieure, évoluant vers le segment antérieur et réalisant une panuvéite.

Une phase de convalescence ou chronique : caractérisée par l'apparition d'une dépigmentation au niveau de la choroïde et des téguments [114].

L'uvéite antérieure est classiquement granulomateuse, sévère, synéchiante, associée à une dépigmentation péri-limbique (signe de Sugiura), surtout visible chez les sujets pigmentés [115].

L'uvéite postérieure associe une papillite, un décollement séreux rétinien bilatéral au pôle postérieur et une choroïdite granulomateuse [113].

Des nodules de Dalen-Fuchs sont souvent décrits en périphérie rétinienne, ainsi qu'une hyalite plus ou moins marquée. Dans la phase de convalescence, on

assiste à une dépigmentation de l'épithélium pigmentaire et de la choroïde donnant l'aspect classique du « sunset glow fundus » (coucher de soleil) [115].

Le diagnostic de VKH repose sur les critères de l'American Uveitis Society (1978), ces critères ont été révisés en 2001. (Voir tableau 11) [116-117].

Les complications du segment antérieur sont surtout la cataracte et le glaucome. Les complications du segment postérieur sont les néovaisseaux sous-rétiniens, choroïdiens ou prépapillaires, les remaniements pigmentaires maculaires, et l'atrophie optique [115].

Tableau 11: Critères révisés de syndrome de Vogt-Koyanagi-Harada  
(Read et al. 2001) [117].

- 1) Absence d'antécédent de traumatisme oculaire pénétrant ou de chirurgie oculaire.
- 2) Absence d'éléments cliniques ou biologiques évoquant une autre pathologie oculaire.
- 3) Atteinte oculaire bilatérale (le critère a ou b doit être présent) :
  - a) manifestations précoces :
    - i) choréïdite diffuse (avec ou sans uvéite antérieure, réaction inflammatoire du vitrée, ou hyperhémie du disque optique) devant se manifester par un des éléments suivant :
      1. zones focales de liquide sous-rétinien, ou
      2. décollements rétiniens.
    - ii) si les données du fond d'œil sont équivoques, les deux éléments suivant doivent être présents :
      1. angiographie à la fluorescéine : par ordre d'apparition : retards de perfusion choroïdienne focaux, points de fuite multifocaux, larges zones d'hypofluorescence, accumulation de colorant en sous-rétinien, et coloration du nerf optique, et
      2. échographie : épaissement choroïdien diffus sans sclérite postérieure.
  - b) manifestations tardives :
    - i) histoire suggérant l'existence de manifestations précoces ou des deux items suivant (ii et iii) ou de plusieurs signes de l'item iii :
    - ii) dépigmentation oculaire
      1. au fond d'oeil, aspect en soleil couchant, ou
      2. signe de Sugiura.
    - iii) autres signes oculaires
      1. cicatrices chorio-rétiniennes nummulaires dépigmentées, ou
      2. accumulation et/ou migration d'épithélium pigmentaire rétinien, ou
      3. uvéite antérieure récurrente ou chronique.
- 4) Atteinte neurologique ou auditive (qui peut avoir disparu au moment de l'examen): signes méningés (la céphalée isolée ne suffisant pas) ou acouphènes ou pléiocytose.
- 5) Atteinte cutanée (après le début des signes neurologiques ou oculaires) : alopecie ou poliose ou vitiligo.

Le syndrome de VKH est complet si les critères 1 à 5 sont présents, incomplet si les critères 1 à 3 sont associés au critère 4 ou 5, enfin probable si seuls les trois premiers critères sont présents signifiant qu'il s'agit d'une forme ophtalmologique isolée. Ainsi, les cas 1 et 2 sont considérés selon ces critères comme des syndromes de VKH incomplets car sans atteinte cutanée et le cas 3 comme un syndrome de VKH complet.

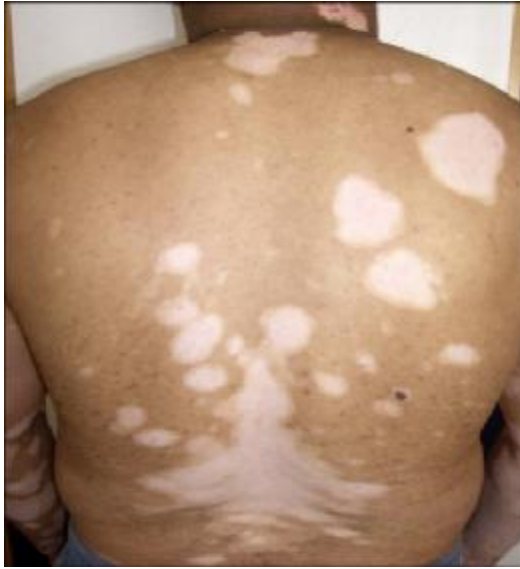

Figure 38 : vitiligo dorso-lombaire [114]

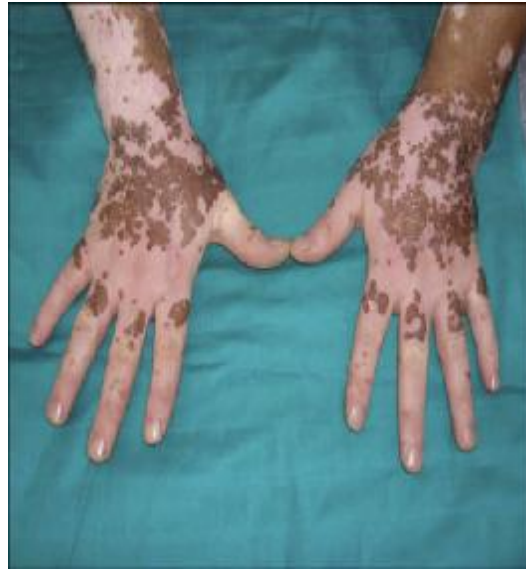

Figure 39: vitiligo des mains et des extrémités [114]

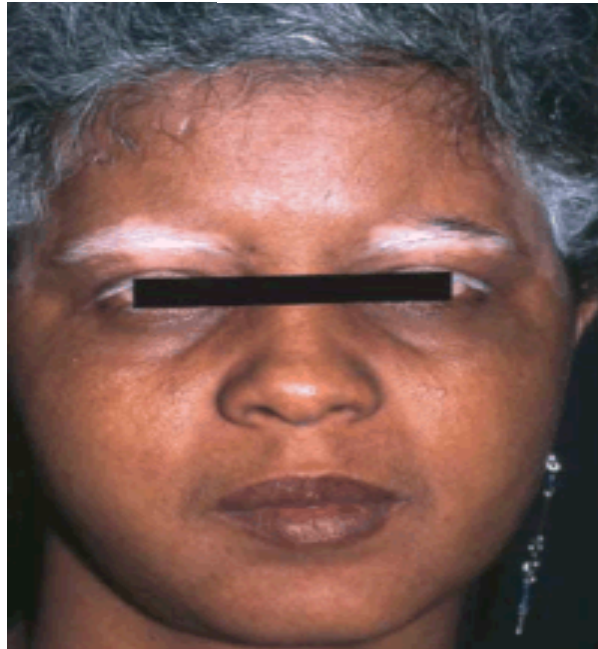

Figure40 : dépigmentation au niveau des sourcils associée à une poliose et des tâches de vitiligo au niveau temporal chez une femme atteinte de VKH.

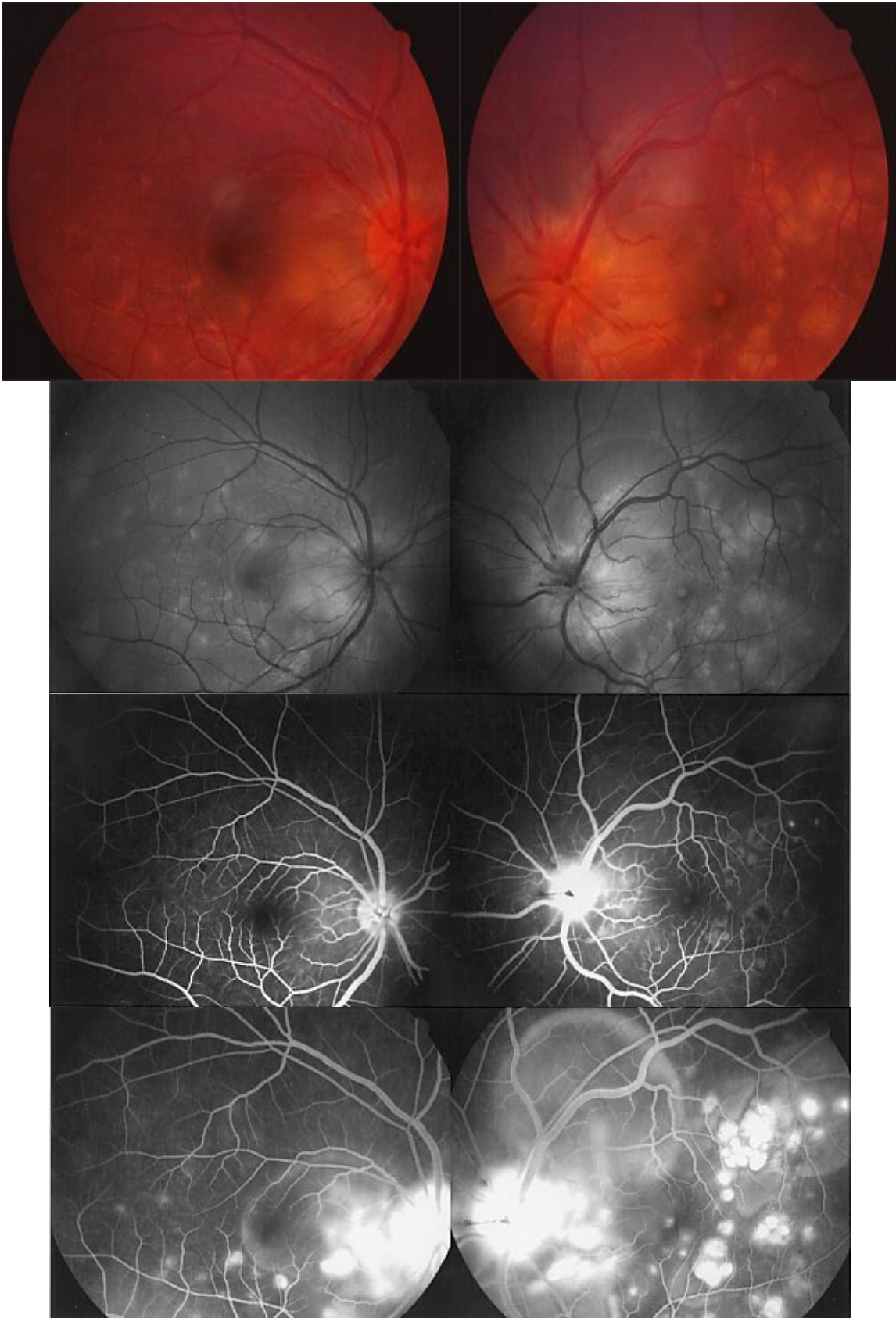

Figure 41 : Angiographie de la maladie de Harada [114]

## 2- L'ophtalmie sympathique :

Deuxième étiologie des uvéio-méningites après le syndrome de VKH. Rare, elle s'initie généralement après un traumatisme oculaire pénétrant, soit accidentel, soit chirurgical. L'intervalle de temps entre le début des symptômes et le traumatisme varie de quelques jours à plusieurs années. Son incidence estimée est à 0.3-0.5 % dans les traumatismes oculaires et 0.015 % dans la chirurgie oculaire [118].

La rupture de la barrière hémato-oculaire consécutive au traumatisme entraîne une activation du système immunitaire qui à son tour attaque l'œil adelphe ou l'œil « sympathisé » [119].

La symptomatologie est très proche du syndrome de VKH, c'est une uvéite granulomateuse diffuse, bilatérale, l'examen du fond d'œil met en évidence une hyalite, une papillite, des nodules de Dalen Fuchs et une vascularite.

L'ophtalmie sympathique doit être évoquée devant tout antécédent ophtalmologique traumatique ou chirurgical.



#### IV- le syndrome de Posner-Schlossman :

Appelé aussi « le syndrome de crise glaucomato-cyclitique », c'est une uvéite typiquement unilatérale, récidivante, non granulomateuse, hypertensive, évoluant par des crises, chez l'adulte de 20 à 60 ans [120].

Cliniquement, l'hypertonie oculaire est associée à un œdème cornéen, mydriase modérée, discrète réaction inflammatoire de la chambre antérieure, et de nombreux précipités rétrodescemétiques de petite taille [2] (Figure 42)

Un glaucome à angle ouvert se développe dans 45% des cas, et le risque augmente avec la durée d'évolution de la maladie.

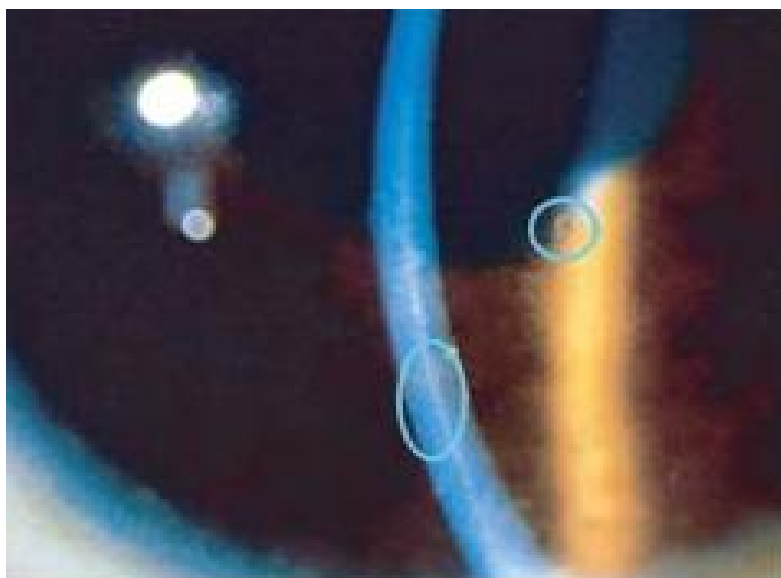

Figure 42 : Syndrome de Posner-Schlossman : très fins et rares précipités cornéens (cerclés en bleu) [121].

L'étiologie est inconnue, une participation virale et un terrain allergique prédisposant probablement à la survenue des poussées, une étude récente a permis de mettre en évidence la positivité de la recherche de cytomégalovirus par PCR dans l'humeur aqueuse, réalisée dans le bilan des patients présumés atteints par le syndrome de Posner Schlossman, ceci a permis de poser le diagnostic étiologique positif probable, à défaut d'un diagnostic d'élimination. Le traitement anti CMV par

valganciclovir, qui présente un coût élevé, n'est pas actuellement codifié et devra être évalué dans le futur [122].

## V- Uvéite phacoantigénique :

C'est une uvéite antérieure qui survient rapidement après toute effraction physique ou fonctionnelle de la capsule cristallinienne avec libération du matériel antigénique, cette effraction peut être post traumatique, iatrogène, ou à l'occasion d'une cataracte hyper-mûre avec perméabilité capsulaire anormalement accrue.

L'hypertonie oculaire est fréquente et s'explique par l'oblitération des mailles trabéculaires par des cellules macrophagiques.

Les formes plus sévères sont décrites quand il existe une sensibilisation préalable aux protéines cristalliniennes qui est nécessaire pour qu'une simple fragilisation de la capsule cristallinienne puisse donner une réaction inflammatoire. Cette présensibilisation se développe lors des extractions extra-capsulaires de cataracte du premier œil et sont responsables d'une uvéite phacoantigénique lors de l'extraction extra-capsulaire du deuxième œil.

Le dosage des anticorps anticristallins dans le sérum, et parfois dans l'humeur aqueuse peut orienter le diagnostic d'une uvéite antérieure bilatérale isolée surtout s'il existe des antécédents cristalliniens sur l'autre œil [2].

## VI- Les uvéites sans manifestations extra-oculaires :

### 1 - La chorioretinopathie de Birdshot [9, 123, 124]

La chorioretinite de Birdshot est une uvéite bilatérale chronique rare, elle survient chez des sujets de 30 à 70 ans, et se caractérise par son association fréquente avec HLA A29 retrouvée chez 80 à 98 % des patients atteints, il s'agit donc d'un argument diagnostique significatif.

Cliniquement, l'uvéite se caractérise par une atteinte minime du segment antérieur, l'hyalite est notée dans 75 % des cas, il n'y a pas d'œufs de fourmi ni de banquise en périphérie, l'atteinte postérieure comporte des lésions diffuses de vascularite rétinienne des gros troncs, associée à des tâches caractéristiques ; ovales, pâles, profondes, regroupées en nasal de la papille et radiaires vers la périphérie.

L'angiographie rétinienne à la fluorescéine montre le plus souvent des vascularites des gros troncs avec parfois une capillaropathie étendue, un œdème maculaire, et une papillite (Figure 43, 44, 45).

Les tâches choroïdiennes observées sur les clichés anérythres sont le plus souvent muettes avec un remplissage normal de la choriocapillaire. Cependant, au cours des phases inflammatoires très actives, certaines tâches sont hypofluorescentes au temps précoce puis discrètement hyperfluorescentes aux temps tardifs. D'autres lésions évoluant sur un mode atrophique donnant un effet fenêtre [7].

Le pronostic visuel dépend de l'existence d'un œdème maculaire cystoïde, d'une néovascularisation, pré-rétinienne et juxta papillaire, d'une membrane épi-rétinienne et d'une atrophie optique, ces derniers représentent les complications les plus fréquentes.

Le diagnostic repose donc sur la clinique, l'angiographie, et le typage HLA, un bilan doit éliminer les autres étiologies des uvéites postérieures en particulier la sarcoïdose, la tuberculose, la syphilis...

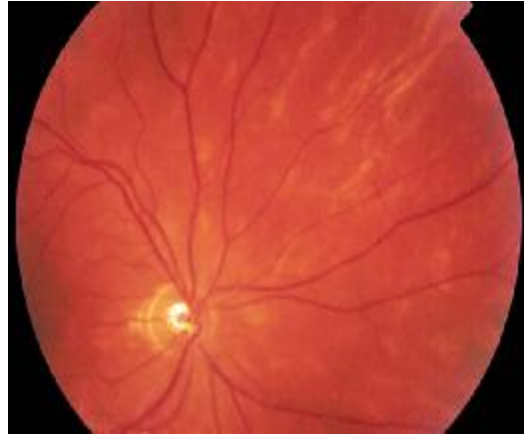


Figure 43 : FO chez un patient atteint de la choriorétinopathie de Birdshot avec des petites lésions ovales pales et radiaires vers la périphérie [125].

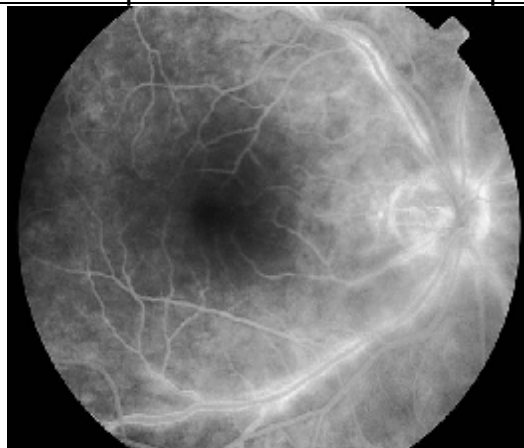


Figure 44: vascularite rétinienne chez un patient atteint de la choriorétinopathie de Birdshot [125].

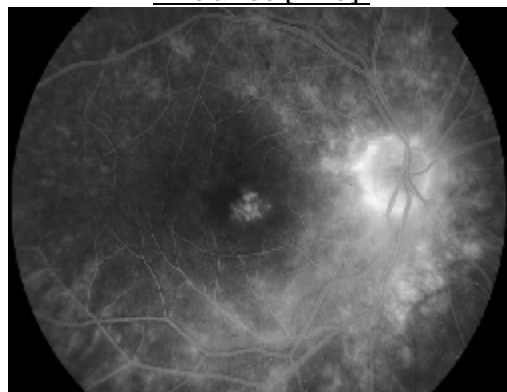


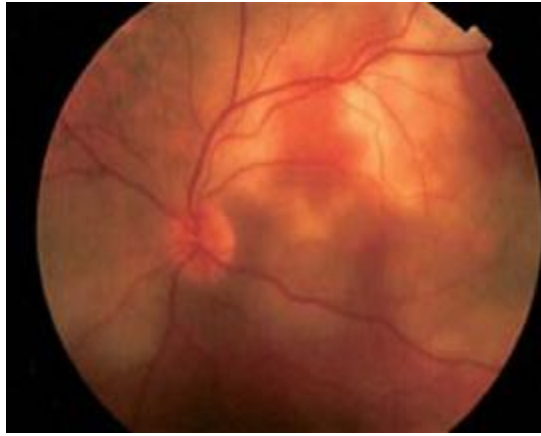Figure 45 : OMC chez un patient atteint de choriorétinopathie de Birdshot[125].

## 2 - L'épithéliopathie en plaques :

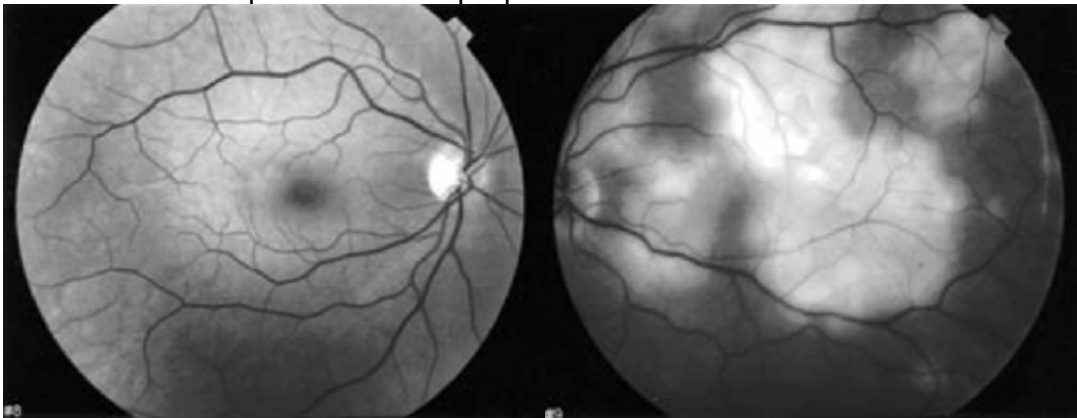
Il s'agit d'une affection rare mais non exceptionnelle, elle atteint les sujets jeunes entre 20 et 30 ans survenant dans la moitié des cas peu de temps après un épisode « pseudo-grippal » [2], certains cas ont été rapportés après vaccination contre l'hépatite B [126].

C'est une atteinte inflammatoire, qui se caractérise cliniquement par une baisse d'acuité visuelle habituellement rapide avec au fond d'œil de multiples lésions blanchâtres de l'épithélium pigmentaire, arrondies, de siège rétro-équatorial, qui se caractérisent par une hypofluorescence précoce et prolongée et qui ne s'imprègnent que tardivement à l'angiographie (Figure 46).

Dans la très grande majorité des cas, l'évolution de cette affection est favorable avec une cicatrisation spontanée des lésions. Néanmoins des récurrences sont possibles [127].



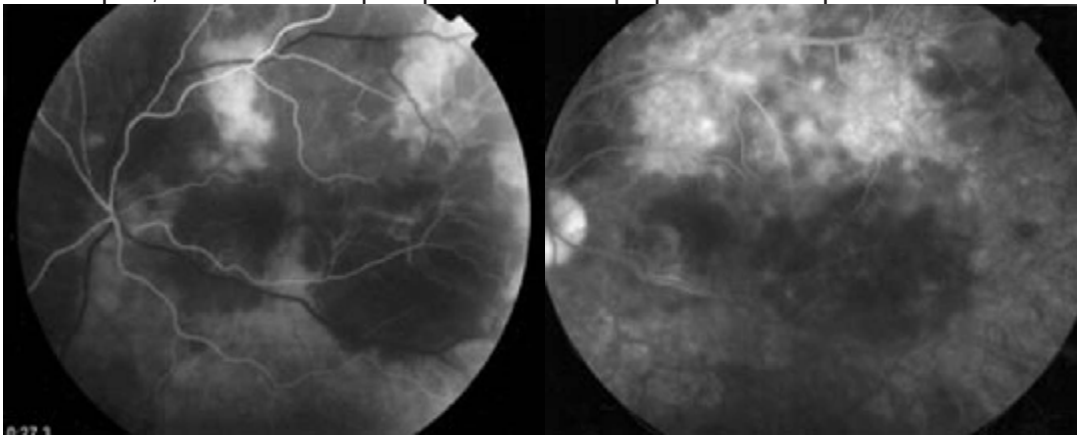
1 : Fond d'œil de l'œil gauche montrant de nombreuses lésions blanches jaunâtres, profondes, situées au niveau de l'épithélium pigmentaire, multiples, polycycliques et à bords nets et s'étendant au-delà des vaisseaux temporaux avec une plaque maculaire concomitante.



a)

b)

2 : Clichés anérythres : a) œil droit, indemne de toute lésion et b) œil gauche avec des lésions blanches multiples, disséminées au pôle postérieur et superposables aux précédentes

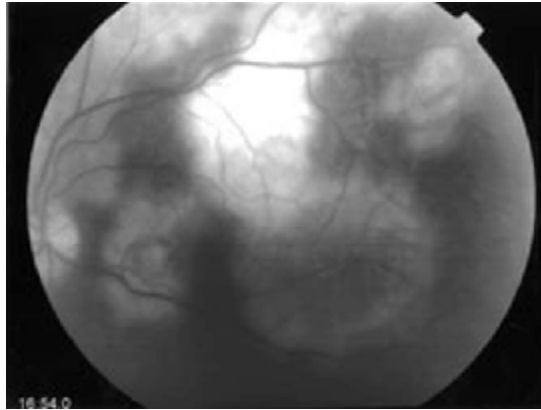


3 )

4)

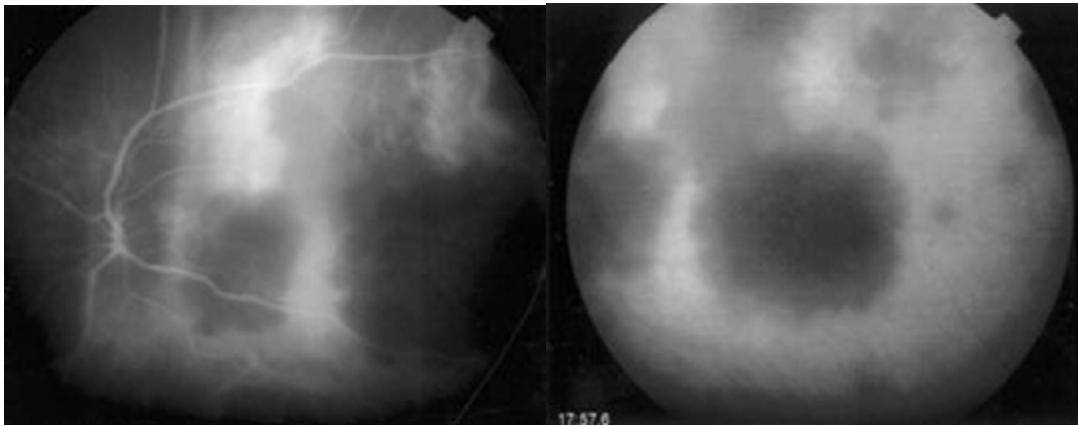
3 : Angiographie initiale (temps précoce) à la fluorescéine : lésions superposables à celles observées au fond d'œil, et tâches hypofluorescentes ; au sein de certaines plaques, présence de gros vaisseaux choroïdiens (notamment sur celles situées en temporal).

4 : Angiographie initiale (temps intermédiaire) à la fluorescéine : lésions hypofluorescentes aux temps intermédiaires avec imprégnation lente et progressive, dont la vitesse varie d'une plaque à l'autre



5)

5 : Angiographie initiale (temps tardif) à la fluorescéine. Après plus de 8 minutes d'injection du colorant, hyperfluorescence inhomogène de toutes les taches et rétention de colorant au niveau de la papille.



6)

7)

6 et 7 : Angiographie au vert d'indocyanine : présence de plaques fortement hypofluorescentes tout au long de la séquence angiographique et superposables aux lésions observées au fond d'œil.

Figure 46: Aspect angiographique de l'épithéliopathie en plaque [127].

### 3- La choréïdite serpiginéuse : [128].

C'est une affection inflammatoire, multifocale, aiguë ou chronique, et récidivante. Cette choréïdite affecte primitivement la moitié interne de la choréïde, l'épithélium pigmentaire et secondairement la rétine sous-jacente. Elle atteint aussi bien les hommes que les femmes avec une moyenne d'âge de 40 ans.

La maladie se manifeste par une baisse brutale de l'acuité visuelle. L'examen du fond d'œil est très évocateur, il met en évidence des lésions caractéristiques à contours géographiques, bien limitées mais souvent irrégulières, correspondant à une décoloration gris-blanchâtre de l'épithélium pigmentaire dans la région maculaire à la phase aiguë puis atrophique à la phase cicatricielle.

A l'angiographie, les lésions actives sont hypofluorescentes dès les temps précoces, alors que les séquellaires s'imprègnent de façon inhomogène. (Figure 34)

Le diagnostic est purement clinique complété par les données de l'angiographie rétinienne qui permettent d'éliminer une épithéliopathie en plaque qui est le principal diagnostic différentiel.



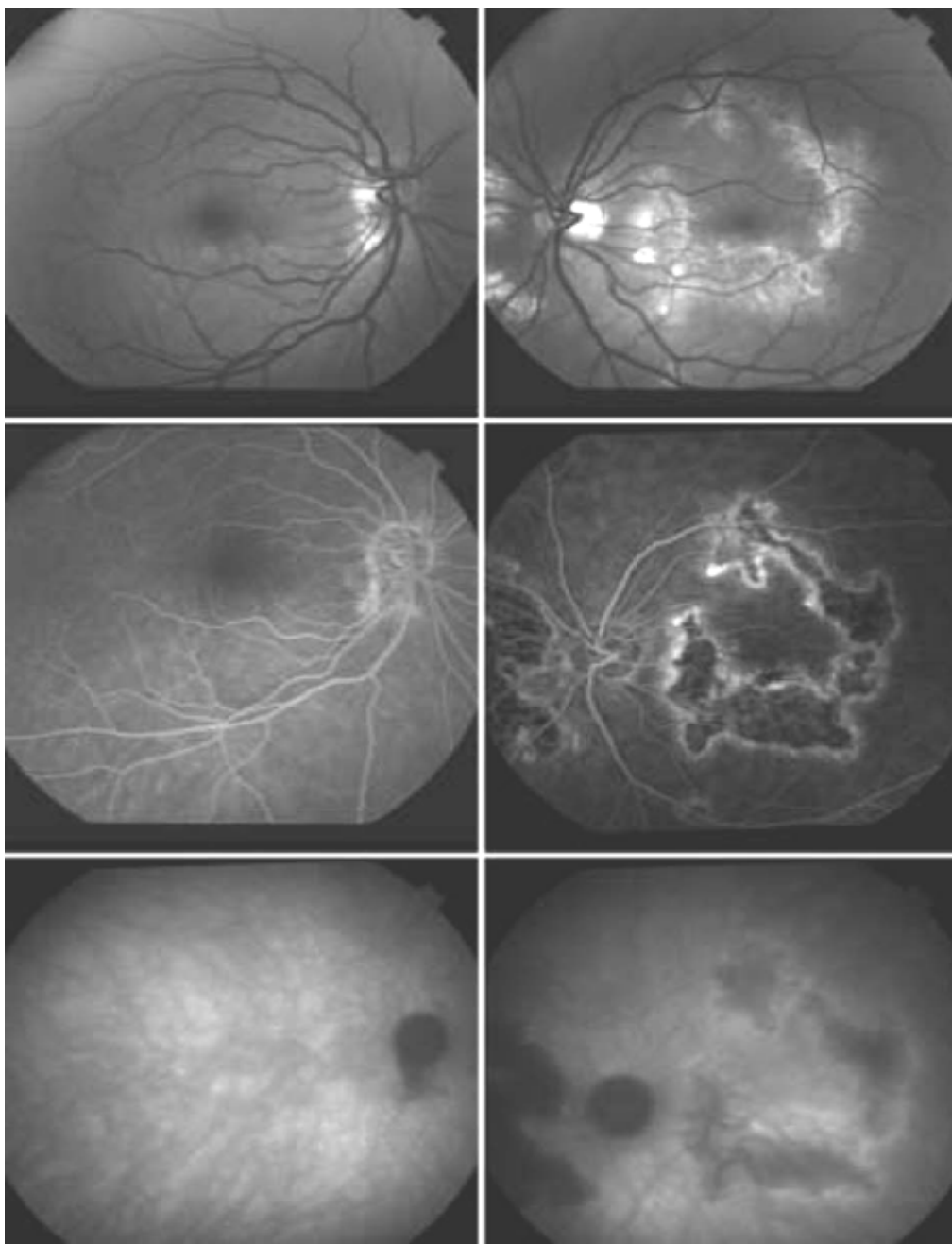


Figure 47 : aspect typique d'une choréidite serpiginieuse [129].

OD : de haut en bas, cliché vert, cliché en fluorescéine et cliché en indocyanine temps tardif, montrant une lésion inféro-papillaire.

OG : de haut en bas, cliché vert, cliché en fluorescéine et cliché en indocyanine, temps tardif montrant des lésions confluentes, dont l'une est juxta-fovéolaire.

#### 4- L'hétérochromie irienne de Fuchs : [130]

Survient préférentiellement chez le sujet jeune, elle est de diagnostic clinique qui associe :

- Une uvéite antérieure chronique unilatérale dans la presque totalité des cas, de début insidieux.
- Une hétérochromie irienne : souvent fruste, bien visible à la lumière du jour, l'iris est plus clair du côté atteint (Figure 48).
- Des Précipités rétro-descémétique : blancs, stellaires, « en flocons de neige ».
- L'inflammation de la CA est absente ou de bas grade, il n'existe pas de synéchies irido-cristalliniennes.
- Une cataracte : présente de manière précoce, les premières opacités sont sous-capsulaires postérieures.
- Une hyalite sous forme de filaments vitréens, retrouvée dans 2/3 des cas.
- L'hypertonie oculaire complique l'évolution dans 1/2 à 1/4 des cas.
- Le signe d'Amsler qui est la survenue d'une hémorragie filiforme en chambre antérieure au point opposé au site d'une ponction de la chambre antérieure est inconstant et non spécifique.

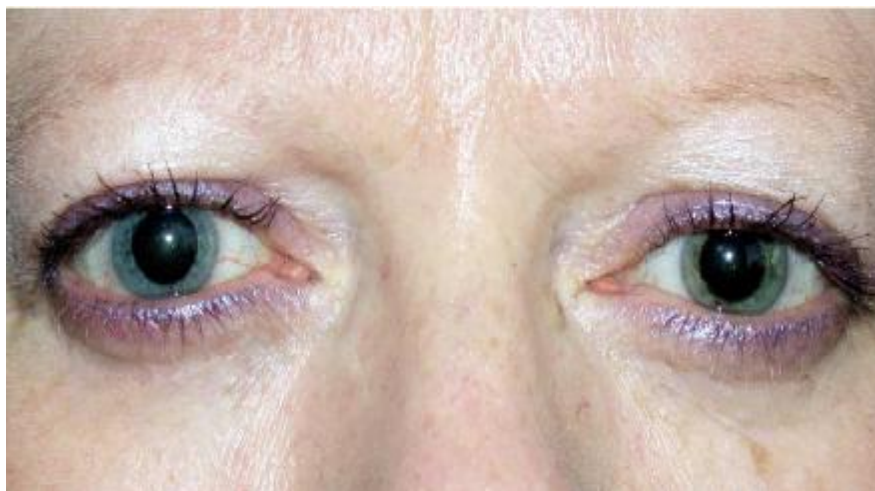

Figure 48 : Hétérochromie irienne de Fuchs de l'œil droit [130].

## 5- La Choréïdite multifocale : [131]

C'est une affection de l'adulte jeune, qui se caractérise par des lésions chorioretiniennes arrondies et à limites floues sous forme d'un infiltrat sous-rétinien blanc jaune, profond, siégeant au niveau de l'épithélium pigmentaire.

A l'angiographie, ces lésions provoquent un effet masque précoce puis s'imprègnent rapidement et de façon homogène.

Une forme périphérique, apparentée aux « tâche de bougie » de la sarcoïdose, est décrite.

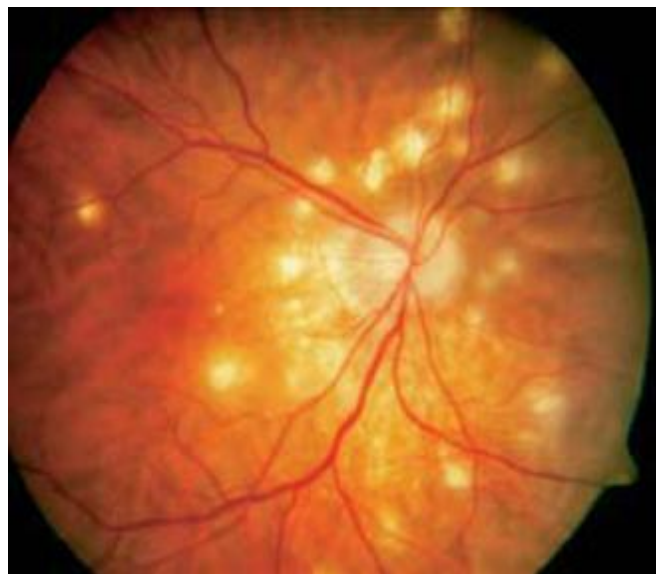


Figure 49 : FO œil droit : œdème discret de la papille et lésions disséminées blanchâtres chorioretiniennes au cours d'une choréïdite multifocale [132].

## 6- Le syndrome des tâches blanches évanescences : MEWDS syndrome

C'est une affection rare qui survient chez l'adulte jeune, avec nette prédominance féminine, sans rapport avec l'origine ethnique ou géographique. Son origine est inconnue, mais quelques cas ont été rapportés après des infections virales ou des vaccinations.

Elle se traduit par une baisse de l'acuité visuelle brutale généralement unilatérale ; les atteintes bilatérales sont rares et asymétriques.

L'examen du FO met en évidence de nombreuses tâches fines situées au niveau de la rétine profonde ou de l'épithélium pigmentaire.

En angiographie, les tâches sont hyperfluorescentes dès les temps précoces.

Le diagnostic est clinique et angiographique. L'évolution est spontanément favorable avec récupération de l'acuité visuelle et disparition des tâches blanches [133].

## 7- Les uvéites médicamenteuses :

De nombreux médicaments ont été décrits comme pouvant déclencher une uvéite. La relation de cause à effet n'est pas prouvée sauf pour la rifabutine, les collyres bêtabloquants, les moutardes azotés utilisés pour le traitement de tumeurs cérébrales inopérables et les biphosphonates [21].

Récemment, une scléro-uvéite a été décrite chez des patients sous anti-TNF, Ce type d'effet indésirable d'inflammation oculaire est probablement un effet paradoxal des anti-TNF [134].

## 8- Les pseudo-uvéites :

Un certain nombre de syndromes masqués peuvent causer une inflammation intraoculaire simulant une uvéite.

Les tumeurs intraoculaires chez l'enfant et la personne âgée peuvent être accompagnées d'une inflammation intra-oculaire significative. Chez l'enfant, les tumeurs intra-oculaires les plus fréquentes sont le rétinoblastome et la leucémie, alors que chez l'adulte ce sont le mélanome malin de la choroïde et le lymphome à grandes cellules, précédemment définis comme sarcomes à cellules réticulaires.

Les symptômes peuvent être minimes : strabisme ou leucocorie (figure 50) chez l'enfant, et corps flottants et baisse de vision chez l'adulte.

Dans le cas de rétinoblastome, une tumeur se forme au dépend de la rétine, et se caractérise par un pseudohypopion (figure 51), des nodules de l'iris et des cellules flottantes au niveau de l'humeur aqueuse, l'examen du FO doit rechercher l'atteinte rétinienne sous forme de masse qui peut être visible également par échographie.

La radiologie standard de l'orbite met en évidence des calcifications dispersées très évocatrices de la maladie [90,135].

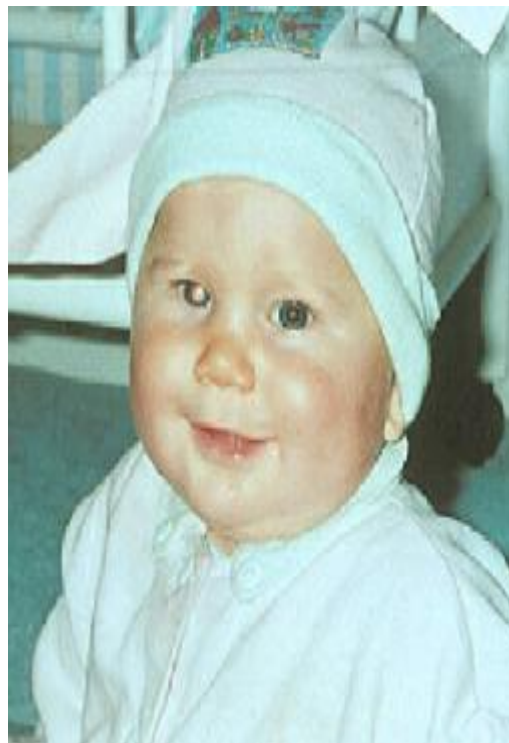

Figure 50 : leucocorie chez un enfant atteint de rétinoblastome.

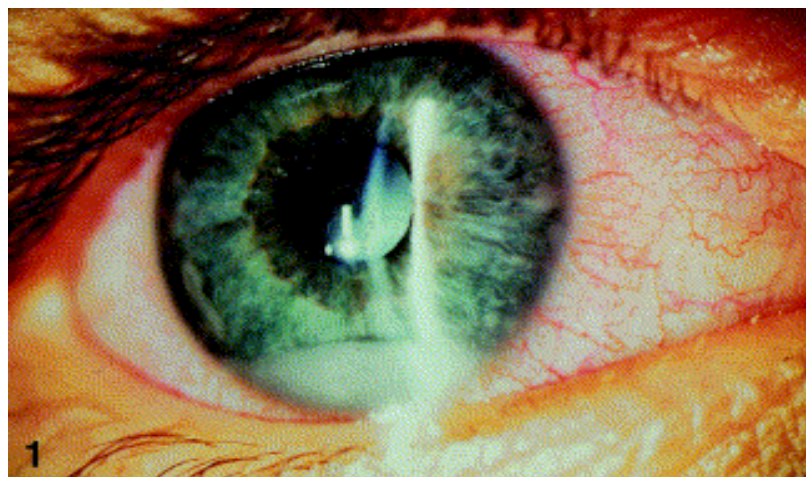


Figure 51: Pseudohypopion au cours d'un rétinoblastome [136].

Pour la leucémie et le lymphome oculaire, ils se manifestent généralement par une uvéite antérieure avec infiltration irienne (figure 52), hyalite du vitré ou des nodules choroidiens (Figure 53).

La biopsie irienne, l'aspiration de l'humeur aqueuse, et la vitrectomie permettent de confirmer le diagnostic d'autant plus quand il s'agit du sujet de plus de 40 ans.

Dans le cas de mélanome malin, une infiltration irienne manifeste est habituelle (figure 54). L'échographie oculaire permet de confirmer la présence d'un mélanome malin devant l'aspect caractéristique de tumeur en champignon soulevant la rétine de part et d'autre du col de la tumeur, l'étude doppler visualise en plus la vascularisation intratumorale [137].

D'une manière générale, une étude systémique doit être envisagée devant les pathologies malignes afin de déceler les localisations secondaires [135, 136].



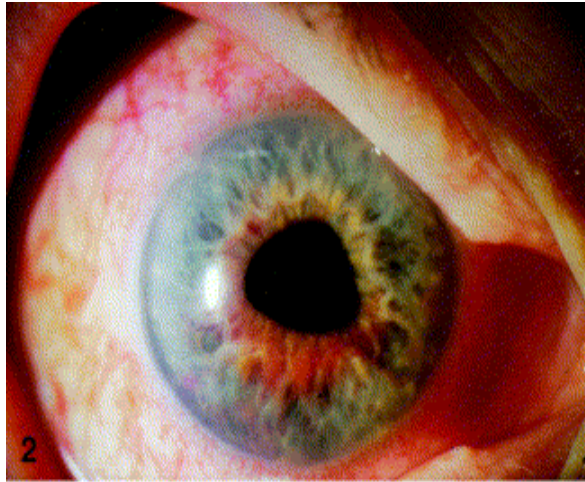


Figure 52: Infiltration en T de l'iris avec riche vascularisation en péri pupillaire inférieure [136]

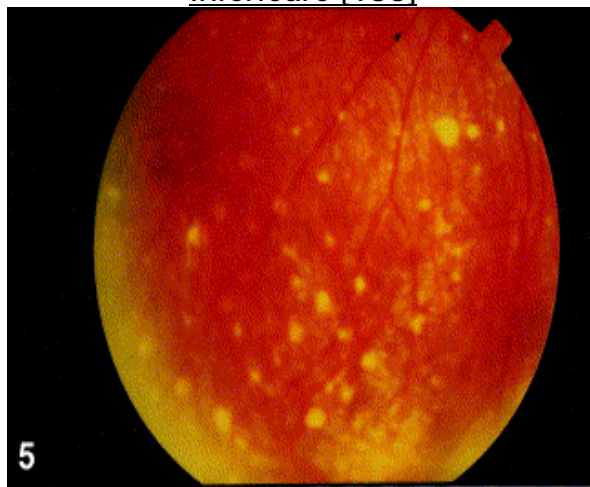


Figure 53: multiples petites lésions du FO chez un patient atteint de LNH type B [136]

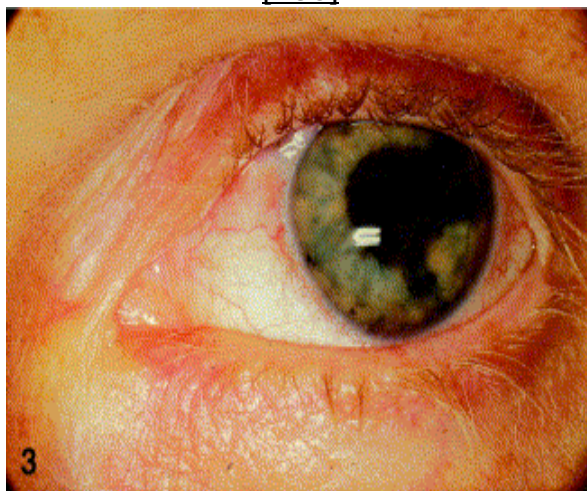


Figure 54 : Infiltration irienne d'un mélanome oculaire malin [136]

Un syndrome paranéoplasique peut également entraîner une inflammation oculaire, il se manifeste par une diminution brusque de l'AV, un ptosis, une héméralopie (réduction de la vision nocturne), et peut être révélateur de la néoplasie sous jacente dont le diagnostic pourra être posé dans les semaines voire les mois qui suivent.

L'examen à la lampe à fente est habituellement normal, cependant des cas d'iridocyclite, d'hyalite non intense, et de rétinopathie ont été rapportés [90].

Les pseudo-uvéites les moins fréquents sont les rétinites pigmentaires, un groupe de dégénérescence rétinienne héréditaire caractérisée par une perte du champ visuel et associée à une héméralopie [2].

Dans tous les cas, le diagnostic est réalisé en deux étapes, l'IRM cérébral et une ponction de la chambre antérieure de l'œil pour vérifier la présence d'interleukine10 (IL-10) sécrétée par les cellules tumorales.

La vitrectomie permet de confirmer par immuno-cytochimie réalisée immédiatement après le prélèvement, la présence dans le vitré de lymphocytes B tumoraux. Le dosage des interleukines dans le vitré permet de déterminer le rapport IL10/IL6, augmenté en cas de lymphome alors qu'il est réduit en cas d'uvéite, comparé à des patients sans inflammation oculaire.

## 9- Les endophtalmies :

L'endophtalmie est une uvéite grave, aiguë et diffuse, provoquée par une infection intra-oculaire. La majorité des cas sont provoqués par des bacilles Gram +, bien que des bacilles Gram -, des champignons et des protozoaires puissent aussi en être la cause. La majeure partie des cas sont d'origine exogène secondaire à un traumatisme ou à de la chirurgie intra-oculaire. Moins fréquemment, l'infection atteint l'œil par voie sanguine, à la suite d'une intervention chirurgicale systémique ou d'un abcès, d'une intervention stomatologique récente, ou de l'injection de



médicaments ou de drogues par voie IV. L'endophtalmie est une urgence médicale, et l'infection peut s'étendre rapidement impliquant l'orbite et le SNC. En général, douleur intense et la baisse de la vision ainsi que le chémosis sont les signes révélateurs.

Le traitement initial doit comprendre des antibiotiques intra-oculaires et systémiques à large spectre. La coloration de Gram, les cultures, et la sensibilité, obtenues sur l'humeur aqueuse et le vitré, vont servir à déterminer le traitement avant de commencer l'antibiothérapie. Les corticoïdes intra-oculaires sont utilisés dans certains cas. Le pronostic visuel est souvent faible, même après un traitement précoce et approprié.

Les uvéites du pseudophake doivent attirer l'attention et être considérées comme endophtalmie chronique quand elles surviennent au minimum d'un mois en postopératoire, l'agent responsable est le plus souvent un bacille anaérobie : *Propionibacterium acnes*.

Les endophtalmies mycotiques peuvent se présenter comme une uvéite surtout en cas de toxicomane intraveineuse, la lésion la plus caractéristique est « une boule de coton » chorioretinienne se compliquant rapidement d'une réaction vitréenne sévère [21].

# LES FORMES PARTICULIERES

## I-L'uvéite chez l'enfant :

L'uvéite est une affection rare chez l'enfant, Sa prévalence est de 30 cas pour 100 000 habitants versus 93 pour 100 000 habitants chez l'adulte, elle représente 5 à 10 % de l'ensemble des uvéites [138].

La gravité potentielle des uvéites chez l'enfant et les avancées thérapeutiques récentes justifient une démarche diagnostique raisonnée et précise. L'interrogatoire et l'examen clinique ophtalmologique demeurent les étapes préliminaires importantes avant toute prescription d'examen complémentaires. Les affections tumorales ou malformatives mimant une inflammation oculaire doivent être éliminées dans un premier temps afin de ne pas retarder les sanctions thérapeutiques qui s'imposent [139].

La classification anatomique des uvéites permet de cerner les différentes étiologies possibles chez l'enfant (figure 55).

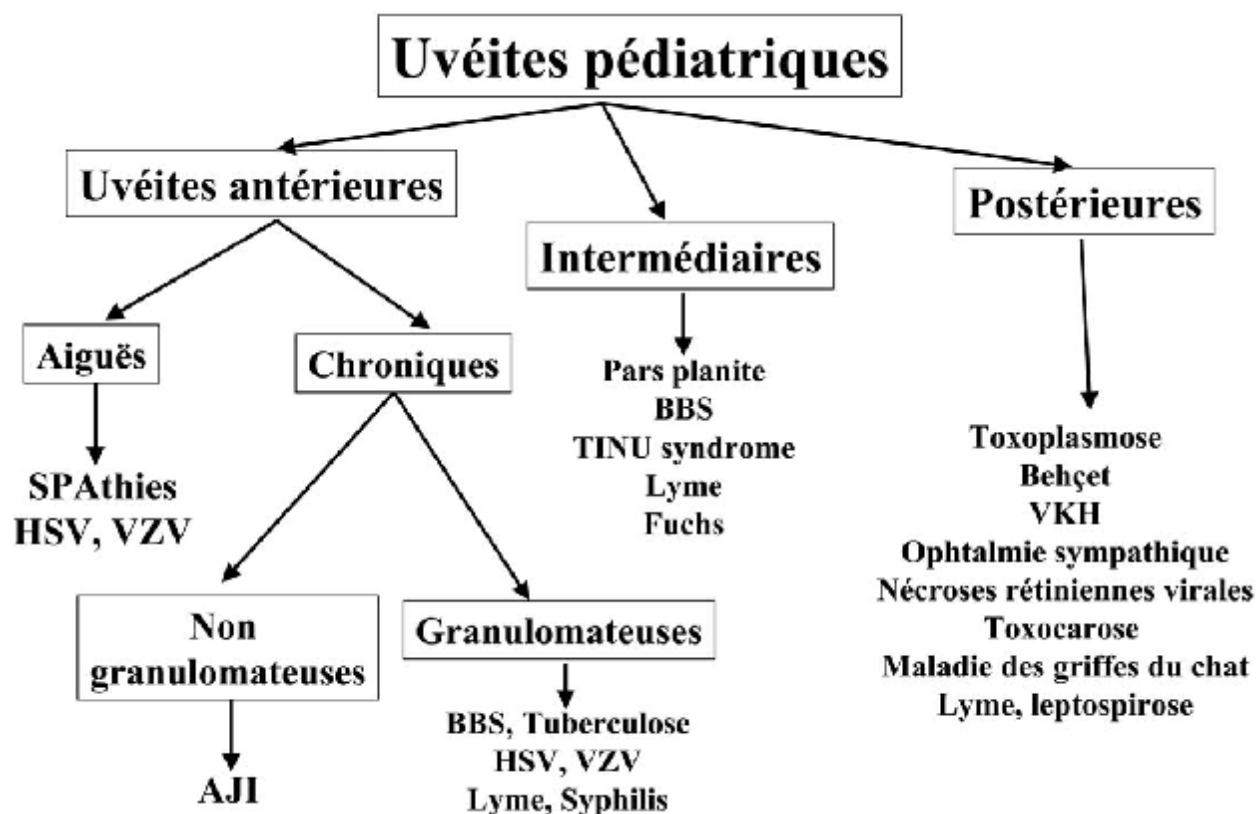


Figure 55 : classification anatomique et étiologie des uvéites chez l'enfant [140].

Les enfants atteints d'uvéïte ont plus de risque de développer des complications que les adultes. La prévalence élevée des complications chez l'enfant pourrait être expliquée par le retard de diagnostic et de prise en charge. Les complications oculaires sont représentées par les kératopathies en bandelettes, les glaucomes, la cataracte secondaire et l'œdème maculaire. Les enfants atteints d'une uvéïte compliquant une AJI sont à plus haut risque de développer ces complications.

Le pronostic visuel reste le problème majeur. Il dépend de plusieurs facteurs :

- Le siège anatomique : la panuvéïte a un pronostic plus sévère que l'uvéïte antérieure.
- L'âge au moment du diagnostic : plus l'enfant est jeune, plus le pronostic est mauvais.
- Le délai de consultation par rapport au début des symptômes.
- La cause de l'uvéïte : l'AJI entraîne des complications visuelles pouvant aller jusqu'à la cécité malgré un traitement bien conduit, une cécité est rapportée dans 15 à 38 % des cas d'uvéïte compliquant une AJI [138].

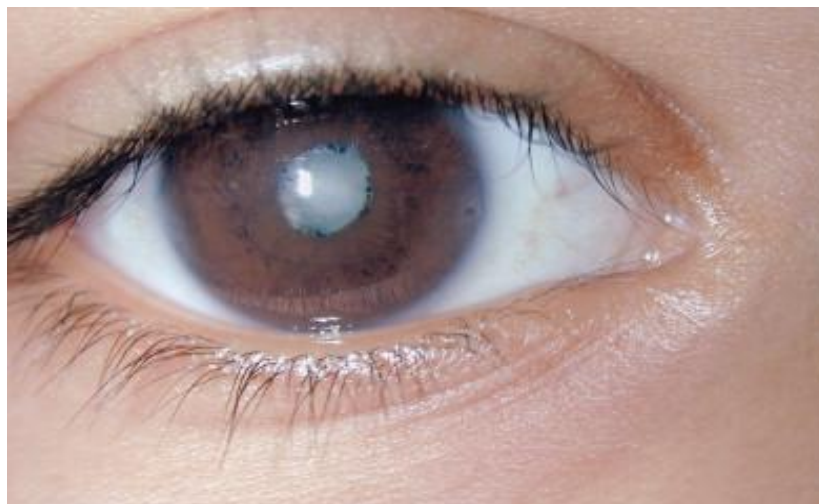


Figure 56: Association de cataracte, synéchies irido-cristalliniennes et kératite en bandes chez un enfant [138].

## II- Les uvéites du sujet âgé :

Les uvéites sont réputées rares chez les sujets de plus de 60 ans, quand elles apparaissent de novo, elles sont plutôt suspectes de pseudo-uvéites rentrant ainsi dans le cadre de processus endo-oculaire notamment comme le lymphome oculaire.

Vu la croissance démographique de la population de cette tranche d'âge, l'incidence est devenue plus intéressante, elle se situe entre 10,4 % et 29,5% selon les séries.

La localisation antérieure semble la plus retrouvée dans la littérature et il ya certains auteurs qui retrouvent une liaison entre le diabète et l'inflammation du segment antérieur, par contre l'atteinte du segment postérieur apparait moins fréquente.

L'uvéite du sujet âgé reste idiopathique dans plus de la moitié des cas et quand l'étiologie est retrouvée, il s'agit le plus souvent d'uvéite virale, ceci peut être expliqué par la faiblesse du système immunitaire en particulier l'immunité cellulaire.

Cependant, l'uvéite intermédiaire et la chorioretinite toxoplasmique apparaissent plus rares chez les personnes âgées. Alors que les lymphomes oculaires semblent les plus incriminés dans les panuvéites et les uvéites postérieures.

L'hypertonie oculaire apparaît comme une complication fréquente chez le sujet âgé, elle complique essentiellement les uvéites antérieures notamment virales. Alors que l'OMC demeure la complication majeure des uvéites postérieures.

Dans la majorité des cas, le pronostic est bon sauf en cas de pseudo-uvéite où cette dernière ne doit pas être méconnue notamment à cause du pronostic vital qu'elle peut emporter en cas de processus malins [141, 142].

### III- L'uvéite chez la femme enceinte et allaitante:

La relation entre l'uvéite et la grossesse n'est pas bien élucidée, il n'existe pas beaucoup d'étude dans ce sens.

Néanmoins, des études ont conclu que les femmes enceintes qui présentent des uvéites non infectieuses ou idiopathiques vont présenter des poussées violentes au cours des 4 premiers mois, plus tard la grossesse semble être une période d'inactivité maladie relative. Le post-partum se caractérise par la réapparition des poussées.

Il existe plusieurs hypothèses afin d'expliquer cette relation, la première c'est l'augmentation progressive du cortisol sérique au cours de la grossesse et sa baisse en post-partum ; le rôle pro-inflammatoire de la prolactine est aussi suggérée, un taux élevé de prolactine peut expliquer la survenue des poussées en post- partum d'autant plus si la femme allaite [143].

# DIAGNOSTIC

# DIFFERENTIEL

L'uvéite peut prêter confusion avec d'autres lésions infectieuses, inflammatoires, tumorales, vasculaires, ou dégénératives de l'œil.

La présence du tyndall de la chambre antérieure ou du vitré peuvent parfois mener à tort au diagnostic des uvéites, ils peuvent être seulement secondaires à des tumeurs métastatiques ou nécrotiques, à un décollement rétinien ou à une rétinite pigmentaire.

Dans ces conditions, l'étude des cellules inflammatoires permet de préciser le diagnostic.

Les principaux diagnostics différentiels des uvéites sont :

La conjonctivite : qui se définit par un état inflammatoire de la conjonctive en réponse aux différentes agressions : infectieuses, allergiques, toxiques, immunologique. Elle se caractérise par une rougeur oculaire sans cercle périkératique, une sensation de sable, de corps étranger dans l'œil, de démangeaisons et de photophobie. Il n'existe pas de douleur ni de baisse de l'acuité visuelle. Le reflexe photomoteur est conservé.

La sclérite antérieure et postérieure: c'est l'inflammation de la sclère qui se présente par une douleur intense, une rougeur, un larmoiement et une photophobie, elle provoque une dilatation du réseau épiscléral profond. La sclérite postérieure peut provoquer une hyalite du vitré ou un œdème chorirétinien, l'échographie permet de distinguer l'atteinte sclérale.

Le glaucome aigu par fermeture d'angle : dans ce cas il ya une nette diminution de l'acuité visuelle, avec une douleur oculaire violente, une semi-mydriase aréflexique et un tonus dépassant souvent 50mmHg. La gonioscopie permet de différencier un glaucome aigu par fermeture de l'angle d'un glaucome secondaire à l'uvéite en montrant un angle fermé.

Le xanthogranulome juvénile: est une affection dermatologique du nourrisson et du petit enfant qui se caractérise par des lésions cutanées nodulaires uniques ou



multiples jaunâtres ou rougeâtres. De multiples localisations extra-cutanées sont possibles dont la plus fréquente est la localisation oculaire. L'iris constitue la localisation la plus fréquente. Celle-ci se manifeste par une tumeur irienne localisée ou diffuse, un glaucome unilatéral, un hyphéma spontané, des signes d'uvéite ou encore une hétérochromie congénitale ou acquise [135].

L'amylose familiale primitive peut se caractériser par la présence au niveau du vitré de formations de taille plus importantes que les cellules inflammatoires, dans ce cas le diagnostic se pose grâce à l'EPP et la biopsie.

L'hyperplasie lymphoïde réactive qui se présente sous forme d'iridocyclite, cette pseudotumeur peut également simuler un mélanome [144].

**EVOLUTION-**  
**COMPLICATION DES**  
**UVEITES**

En fonction de l'étiologie et de la précocité du traitement, une guérison de l'uvéïte est possible dans la majorité des cas. L'uvéïte peut être aiguë, chronique ou récidivante se caractérisant par des poussées entrecoupées de rémissions de durée variable, chaque poussée expose l'œil à des complications plus ou moins sévères.

Les complications des uvéïtes sont loin d'être exceptionnelles et doivent être dépistées grâce au suivi régulier.

Les complications les plus fréquentes sont :

- Les synéchies irido-cristalliniennes sont rencontrées fréquemment au cours des uvéïtes antérieures liées à l'HLA B27, aux spondylarthropathies et l'arthrite chronique juvénile, mais aussi régulièrement associées aux uvéïtes herpétiques et zostériennes, la maladie de Behçet, la sarcoïdose, la syphilis...

Ces synéchies sont peu utiles au diagnostic étiologique, mais peuvent être à l'origine de difficultés d'accès au segment postérieur lors de l'examen, de séclusion pupillaire avec « iris en tomate » et hypertonie secondaire, et de cataracte secondaire par traction sur la cristalloïde antérieure.

- La cataracte : est favorisée par la fréquence des poussées, la chronicité de l'inflammation et la présence de synéchies postérieures. Elle est le plus souvent sous-capsulaire postérieure ou mixte, sous-capsulaire et nucléaire.

Une cataracte sous-capsulaire postérieure peut également être une complication de la corticothérapie, locale ou générale.

- L'hypertonie et glaucome secondaire : Les corticoïdes, quelle que soit leur voie d'administration, peuvent engendrer une hypertension oculaire sur certains terrains prédisposés. En outre, l'hypertension oculaire peut être due à une trabéculite et/ou une accumulation de cellules inflammatoires accompagnées de fibrine, de protéines et de médiateurs de l'inflammation qui empêchent l'élimination de l'humeur aqueuse. Des synéchies peuvent aggraver ce tableau, et sont soit

antérieures responsables d'une hypertension oculaire chronique soit postérieures donnant une hypertension oculaire aiguë avec un aspect clinique d'« iris tomate ».

Un glaucome néovasculaire peut compliquer certaines uvéites. Un examen oculaire complet, avec examen de l'angle irido-cornéen et fond d'œil, doit être réalisé.

La constatation d'une hypertonie oculaire au cours d'une uvéite oriente vers certaines étiologies : Spondylarthropathie, Sarcoidose, Syphilis, Schlossman, Herpès, Hétérochromie de Fuchs, Toxoplasmose [145].

- La kératopathie en bandelettes : complication rare, survenant au cours de l'évolution d'uvéites chroniques, en particulier au cours de l'arthrite juvénile [146].

- le décollement de rétine : est une complication rare et souvent grave des uvéites. On distingue les décollements exsudatifs qui sont liés à l'accumulation d'un exsudat séro-fibrineux dans l'espace sous rétinien, le DR chronique qui est souvent associé aux pars planites et aux uvéites intermédiaires, et les décollements rhégmato-gènes ou mixtes qui peuvent survenir lors d'une uvéite chronique ou évolutive à l'occasion d'un décollement postérieur du vitré.

Un décollement rétinien peut survenir également au décours d'une poussée aiguë d'uvéite postérieure souvent infectieuse (toxoplasmose, candidose ...), ou inflammatoire (poussée aiguë de Behçet). Dans ce contexte des déchirures rétiniennes ne sont pas rares.

Les DR qui surviennent lors des ARN sont fréquents et de mauvais pronostic, le mécanisme étant associé à la traction du vitré inflammatoire sur les zones de nécrose [147].

- Œdème maculaire : complication fréquente en cas de sarcoidose, de maladie de Birdshot, de pars planites, de maladie de Crohn, et de brucellose. Cet œdème peut se compliquer dans sa forme séquellaire par un trou maculaire.

-Œdème papillaire complique surtout la toxoplasmose et les virus du groupe herpès (VZV, CMV).

-L'ischémie maculaire : en dehors des occlusions d'une branche veineuse à destinée maculaire, elle s'observe principalement dans la maladie de Behçet, la sarcoïdose, et les vascularites idiopathiques. L'ischémie maculaire est définie par une augmentation de la taille de la zone avasculaire centrale et des irrégularités des capillaires de la fovéa, elle est de mauvais pronostic et explique une mauvaise acuité visuelle malgré un traitement bien conduit.

- La néovascularisation choroïdienne est une complication grave des uvéites postérieures, en particulier celles qui s'accompagnent de cicatrices chorio-rétiniennes, d'anciens granulomes ou qui conservent un faible degré d'inflammation chronique. Elle survient surtout suite à une choroïdite multifocale de pseudo-histoplasmose, à des cicatrices chorio-rétiniennes toxoplasmiques, de VKH, de chorio-rétinopathie de Birdshot, d'ophtalmie sympathique, de sarcoïdose, ou encore d'une choroïdite serpiginieuse.

Cette prolifération fibrovasculaire est située entre la membrane de Bruch et l'épithélium pigmentaire, en effet, les néovaisseaux sont partiellement entourés d'une prolifération des cellules de l'épithélium pigmentaire organisées en monocouche.

Le diagnostic positif au fond d'œil, repose sur la présence d'hémorragies rétiniennes associées à un décollement séreux ou à un œdème rétinien. Ces deux derniers signes ne sont pas seulement l'apanage de la néovascularisation choroïdienne mais peuvent également survenir sur des foyers de choroïdite active comme dans le cas d'un foyer de chorio-rétinite toxoplasmique [148].

- la néovascularisation prérétinienne et/ou prépapillaire, l'ischémie périphérique [149]...

- la phtyse du globe oculaire : C'est le stade ultime de l'évolution de l'inflammation oculaire, elle se caractérise par un globe mou et hypotone avec une vision trop basse voire absente et une perte de l'architecture normale de l'œil.

Le globe oculaire devient petit, ratatiné avec un épaissement marqué de la sclérotique de même qu'une désorganisation et atrophie d'une grande partie du contenu oculaire qui devient difficile à reconnaître.

L'évolution naturelle se fait vers une métaplasie de l'épithélium pigmentaire conduisant à une ossification intra-oculaire ou d'une formation osseuse au stade terminal de la phtyse.

# LE TRAITEMENT

## I- But et principes du traitement :

L'uvéite est une affection grave pouvant mettre en jeu le pronostic visuel, le but du traitement est de contrôler le processus inflammatoire et auto-immun, de traiter l'étiologie quand cette dernière est précisée et d'assurer une prévention des complications et des récurrences afin de préserver une vision correcte.

Le traitement des uvéites a bénéficié de larges progrès de connaissance en immunologie et en pharmacologie. Ainsi, grâce à la caractérisation du profil des cytokines et de l'interleukine lors des épisodes inflammatoires oculaires, la mise au point d'un modèle animal de l'uvéite induite par un antigène spécifique, et l'avènement du concept de la sélectivité d'action sur le système immunitaire, de nouvelles voies thérapeutiques ont été ouvertes [150].

## II- Les moyens thérapeutiques :

Le choix de la molécule dépend en premier lieu de l'étiologie de l'uvéite, la sévérité et la localisation constituent aussi des facteurs incriminés dans ce choix.

Le choix peut être simple quand l'étiologie est infectieuse et demeure compliquée dans les autres cas d'autant plus s'il ya échec du traitement de première intention.

### 1- Les anti-inflammatoires stéroïdiens : corticoïdes

Ils gardent la première place dans le traitement de l'uvéite, c'est le traitement de première intention qui existe sous plusieurs formes permettant des doses et des voies d'administration variées , ils ont un effet très rapide et leurs effets secondaires sont bien connus et peuvent être prévenus.

Les corticoïdes ont un effet anti-inflammatoire aspécifique, ils agissent quelle que soit la cause de l'uvéite : immunologique, infectieuse, voire infiltrative.



Aux cours des infections oculaires, les corticoïdes sont rapidement indiqués soit parce que l'inflammation réactionnelle à l'infection est délétère pour les tissus oculaires soit parce qu'il s'agit d'une infection à forte participation immunologique (tuberculose par ex).

Les modalités d'administration sont très différentes selon l'importance ; la topographie et l'étiologie de l'atteinte oculaire. Ainsi, on distingue :

+Les corticoïdes topiques : sont prescrits en première intention devant toute inflammation du segment antérieur. Le risque de cataracte et d'hypertension oculaire est à signaler surtout en cas d'automédication. L'ophtalmologiste doit contrôler la pression intraoculaire avant et pendant le traitement corticoïde.

Il existe des présentations sous forme de collyres d'acétate de prédnisolone à 1%, collyres d'acétate de dexaméthasone à 0,1%, collyres de fluorométholone.

+Les corticoïdes systémiques : sont prescrits en cas de résistance au traitement local d'une uvéite antérieure, ou en première intention pour une uvéite antérieure majeure, intermédiaire ou postérieure.

En pratique, il est recommandé de débiter les corticoïdes systémiques par des bolus intraveineux de fortes doses de méthylprednisolone (1 à 2 g/j pendant 2 à 3 jours) afin de stopper le processus inflammatoire le plus rapidement possible.

Pour le relais oral, la prédnisone est la molécule la plus privilégiée. La dose d'attaque varie entre 0,5 et 2 mg/Kg/j pendant 4 semaines au minimum suivie d'une réduction progressive jusqu'à une dose minimale efficace voir l'arrêt du traitement. En général, la dose d'entretien varie entre 5 et 10 mg/j, la dégression permet de déceler une éventuelle corticodépendance [151, 152].

+ Les injections périoculaires : sont préférées à la corticothérapie orale si l'uvéite est antérieure, aigue et ne répond pas à un traitement par collyre corticostéroïde ou si l'uvéite est intermédiaire, postérieure ou totale avec un caractère d'emblée sévère,

unilatéral ou d'emblée compliqué par une maculopathie œdémateuse à l'origine d'une baisse d'acuité visuelle.

La concentration du corticostéroïde dans l'humeur aqueuse ou dans le vitré est bien supérieure après une injection péri-oculaire par rapport à la voie orale ; ces injections peuvent être faites soit avec un corticostéroïde simple type dexaméthasone ou retard type triamcinolone.

Les injections périoculaires englobent la voie sous conjonctivale, latéro-bulbaire, et sous-ténonienne.

La voie sous conjonctivale se fait au niveau de la conjonctive à la jonction entre le tiers externe et les deux tiers internes de la paupière en longeant le rebord orbitaire en demandant au patient de regarder vers le haut et en dedans.

La voie péri-bulbaire se fait à travers le cul de sac conjonctival inférieur, alors que la sous-ténonienne au travers de la conjonctive puis du tenon en demandant au patient de regarder vers le bas et en dedans et en longeant la paroi oculaire.

+Les injections intravitréennes : ont fait l'objet de publications récentes en particulier dans le traitement de l'œdème maculaire secondaire à une uvéite et réfractaire à un traitement conventionnel. Les injections sont faites par triamcinolone et comportent un risque accru d'hypertonie oculaire et de développement de cataracte sous capsulaire postérieure [153].

L'injection de 4mg s'effectue par l'administration de 0,1 ml de triamcinolone à 40mg/ml à 3,5-4mm du limbe. Elle est faite de préférence dans la partie inférieure de l'œil (entre 4 et 8 heures) pendant que le patient regarde vers le haut.

Ces injections doivent se faire dans des conditions stériles du fait du risque d'endophtalmie.

Trois complications ont été décrites : une augmentation de la pression intraoculaire, une évolution d'une cataracte et la survenue d'une pseudo-endophtalmie 48 à 72 heures après injection [154].

+ Le dispositif implantable de corticoïde : est une nouvelle méthode qui est toujours en cours d'étude, et qui permet d'améliorer le passage intraoculaire de corticoïdes locaux grâce à l'insertion d'un dispositif au niveau de l'œil, il sera efficace dans le traitement des uvéites postérieures sévères, et fera parti dans l'avenir de l'arsenal thérapeutique des uvéites [155].

Le traitement par corticoïdes surtout si ces derniers sont administré à long terme expose le malade à plusieurs effets secondaires, qui peuvent être résumés dans les complications métaboliques type rétention hydrosodée, hypokaliémie, alcalose métabolique, ostéoporose... , des complications endocriniennes par dérégulation de la synthèse des glucocorticoïdes naturelles sous forme d'acné, d'hypertrichose, de troubles menstruels et de diabète...

La corticothérapie expose également à des troubles digestifs type ulcère gastro-duodéal, hémorragie digestive, pancréatite aigue... et des troubles psychiatriques se manifestant par des états dépressifs, d'excitation ou de confusion.

Une attention particulière doit être donnée au risque infectieux, la corticothérapie peut réactiver certains virus, bactéries ou parasites.

Pour pallier contre ces effets secondaires, un régime alimentaire riche en protéines et pauvre en sel doit être respecté durant le traitement.

Un traitement adjuvant associé sera prescrit devant tout traitement prolongé ou à forte dose, ainsi du potassium, du calcium, et de la vitamine D seront prescrit.

Par ailleurs, il convient de toujours rechercher un ulcère, des troubles psychiatriques, une ménopause, une hypertension, une infection virale ou bactérienne avant d'instaurer un traitement corticoïde en cure longue.

Pendant le traitement par corticoïdes, il convient de surveiller la kaliémie, la natrémie, la glycémie, le poids, la pression artérielle, l'état cutané, la tolérance et la bonne prise du traitement qui se fait en une seule prise matinale afin de mimer la libération naturelle de leur équivalent non-synthétique.

## 2- les cycloplégiques :

Le choix de l'agent mydriatique utilisé au cours de l'uvéite en association avec les corticoïdes dépend de la nature, de la sévérité, du type et de la durée de celle-ci. Le but du traitement est de prévenir la formation de synéchies postérieures, de réduire le débit sanguin au niveau de l'iris et du corps ciliaire, de diminuer la survenue d'une cataracte secondaire et d'un œdème maculaire.

L'instillation de tropicamide 0,5 % (mydriaticum), deux fois par jour, associée aux corticoïdes topiques, est suffisante en cas d'uvéite antérieure modérée. L'action sur le corps ciliaire permet d'éviter un spasme à l'accommodation. En revanche, l'atropine à 1% est nécessaire en cas d'uvéite antérieure plastique associée à une spondylarthropathie. Les cycloplégiques ne semblent pas avoir d'effet sur le degré d'inflammation et de photophobie.

L'emploi de cyclopentolate (Skiacol) n'est pas autorisé au cours de l'uvéite en rapport avec un chimiotactisme pro-inflammatoire.

Un « cocktail mydriatique » composé de Néosynéphrine 10%, d'Atropine 1% et de Mydriaticum sera instillé toutes les 5 min pendant 1 heure puis toutes les 15min pendant 2 heures afin de rompre les synéchies postérieures récentes.

Les effets indésirables des cycloplégiques sont variables d'un individu à l'autre, selon la molécule et la dose administrée, ils peuvent être minimisés par une compression du canthus interne ou une fermeture palpébrale durant 5 minutes après instillation.

Les principaux effets secondaires se résument dans la fièvre, flush, tachycardie, sécheresse de la peau et des muqueuses, globe vésical, glaucome aigu par fermeture de l'angle... [156].

### 3- les antiglaucomateux :

Il existe plusieurs molécules qui agissent chacune par un mécanisme différent, à la phase aigüe, on opte pour la déshydratation du vitré et ceci par perfusion de solutés osmotiques, qui visent à réduire le volume du vitré afin de déplacer le diaphragme irido-lenticulaire vers l'arrière. Les molécules les plus utilisées sont le mannitol 20 %, (100 à 200 ml par voie intraveineuse en 10 à 15 min), l'Isosorbide (1 à 1,5 g/Kg per os ou en solution de 45%) et le Glycérol (1 à 1,5 g/Kg per os, 2 à 3 ml/Kg en solution de 50 %).

Les contre-indications de ces molécules sont l'insuffisance cardiaque, l'insuffisance rénale, la déshydratation et l'allergie avec pour le Glycérol, le diabète, du fait qu'il se métabolise en sucre.

D'autres molécules agissent par diminution de la production de l'humeur aqueuse, par exemple l'inhibiteur de l'anhydrase carbonique, en l'occurrence l'acétazolamide, qui est administré soit par voie intraveineuse à la posologie de 10 mg/Kg ou par voie orale à la dose de 250 mg toutes les 8 heures en association avec le potassium.

Certaines molécules provoquent une constriction pupillaire, les  $\alpha$ 1 bloquants luttent contre le tonus du muscle dilatateur de la pupille (dapiprazole 0,5% et thymoxamine 0,5% toutes les 15 min pendant 2 à 3h) [157].

Les béta- bloquants sont largement utilisés à l'exception du métipranolol qui peut être responsable d'uvéites antérieures granulomateuses.

Les collyres myotiques et ceux à base de prostaglandine sont à proscrire du fait de leur effet pro-inflammatoire favorisant ou aggravant l'inflammation intra-oculaire, en particulier l'œdème maculaire cystoïde [158].

Autres méthodes peuvent être envisagées comme la compression mécanique au centre de la cornée par un coton-tige ou le prisme de tonomètre pendant 30 s [157].

## 4- Les immunosuppresseurs :

### 4-1 Les antimétabolites :

#### a- L'azathioprine :

C'est un anti-métabolite dérivé du 6-mercaptopurine qui stoppe la prolifération cellulaire et bloque l'ARN en bloquant la transformation de l'acide inosinique en acide adénilique.

L'usage de l'azathioprine dans le traitement des uvéites endogènes chroniques a été principalement réalisé dans la maladie de Behçet.

Différentes études ont montré un certain succès dans des cas d'ophtalmie sympathique, Vogt-Koyanagi-Harada, pars planite, dans des cas d'iritis associés aux arthrites juvéniles et dans l'uvéite intermédiaire.

La dose d'attaque recommandée dans le traitement des uvéites est de 3 à 5 mg/Kg/j, la dose d'entretien étant de 1 à 4 mg/Kg/j [159, 160].

#### b-Le méthotrexate :

Antimétabolite, le méthotrexate est extensivement utilisé en rhumatologie, il a été montré efficace dans les affections oculaires suivantes: ophtalmie sympathique, cyclite, sclérite, pseudo-tumeur inflammatoire, myosite orbitaire, vascularite rétinienne et iritis liée à l'arthrite rhumatoïde juvénile.

Les malades sous méthotrexate doivent bénéficier d'une surveillance hépatique, hématologique et rénale et respiratoire étroite [159].

Le méthotrexate est bien toléré à dose faible et ne présente pas de risque d'oncogénicité [161].

Il peut être administré par voie orale, intramusculaire ou intraveineuse et il peut être utilisé en association avec différents immunosuppresseurs. Les comprimés sont dosés à 2,5 mg et sont administrés une fois par semaine. La dose recommandée varie entre 0,1 à 0,5 mg/Kg et par semaine avec un maximum de 10 mg chez l'enfant et 25 mg chez l'adulte.

### c-Le mycophénolate Mofétil (MM) :

Le MM est de la même famille que l'azathioprine mais sa toxicité est moindre avec une efficacité meilleure.

Le MM supprime la prolifération lymphocytaire et la synthèse de molécules d'adhésion, il inhibe aussi la prolifération des cellules T (CD4 + CD8+). Plus précisément, il a été démontré que le MM mène à une réduction de l'infiltration leucocytaire dans la rétine.

Un certain nombre d'études évaluant l'efficacité du MM dans les uvéites est en cours actuellement mais cet agent semble assez prometteur, en particulier en association avec la cyclosporine et la méthylprednisolone [159].

### 4-2 Les agents alkylants :

#### a- le cyclophosphamide :

Son mode d'action consiste à une intégration à l'ADN, ce dernier devient incapable de se séparer durant la division cellulaire, causant ainsi la mort cellulaire.

Le bénéfice du Cyclophosphamide, dans le traitement de l'uvéite endogène, est supposé agir au niveau de l'immunité humorale et cellulaire. L'usage du Cyclophosphamide dans le traitement du Behçet est bien documenté. Ce traitement a aussi été utilisé avec succès pour la sclérite nécrosante et non nécrosante, l'ophtalmie sympathique, les uvéites périphériques réfractaires, la choroidite serpiginieuse et l'uvéite intermédiaire [159].

Il peut être utilisé par voie orale mais surtout par voie injectable à la posologie de 600 mg/m<sup>2</sup> en bolus mensuel.

Les effets secondaires du cyclophosphamide sont représentés essentiellement par la cystite hémorragique, la dysfonction gonadique, la carcinogène notamment vésicale, et l'effet myélosuppresseur qui se traduit par des cytopénies [161].

### b-Le chlorambucil :

C'est un autre agent alkylant qui agit plus lentement que le cyclophosphamide. Il agit en altérant la transcription de l'ARN et la réplication de l'ADN.

Plusieurs études ont montré son succès dans le traitement de la maladie de Behçet, aussi dans La choroidite serpiginieuse, l'ophtalmie sympathique, l'uvéite intermédiaire, la granulomatose de Wegener, et l'iridocyclite associée à l'arthrite rhumatoïde juvénile.

Le chlorambucil est généralement utilisé par voie orale à la dose initiale de 0,1 à 0,2 mg/Kg/j avec ajustement ultérieure de la posologie [159, 160].

Ses effets secondaires sont notamment hématologiques, gonadiques, et carcinologiques [162].

De ce fait il est de plus en plus abandonné d'une part du risque qu'il encoure et d'autre part de l'avènement de nouvelles molécules plus efficaces.

### c-La cyclosporine A :

C'est un peptide cyclique d'origine fongique, qui agit exclusivement sur les lymphocytes activés, notamment TCD4+.

Elle est indiquée dans les uvéites intermédiaires ou postérieures non infectieuse et sévères, menaçant la vision, en cas d'échec de la corticothérapie.

La posologie recommandée est d'environ 5mg/Kg/j, l'utilisation de la cyclosporine A est très limitée par la multitude des effets secondaires, elle se caractérise par sa néphrotoxicité, et par l'hypertension artérielle qu'elle peut engendrer [163] , elle peut également être à l'origine de l'émergence de lymphomes, de cancers cutanés ou d'autres tumeurs.

La surveillance de la fonction rénale et la tension artérielle est importante au cours du suivi, l'altération de la fonction rénale oblige parfois à arrêter le traitement par cyclosporine [164].



## 5- Nouvelles molécules :

### 5-1 Les immunomodulateurs :

La gravité potentielle et la multitude des effets secondaires des immunosuppresseurs a amené à évaluer l'intérêt thérapeutique de molécules immunomodulatrices qui comprennent les anticorps polyclonaux ou immunoglobulines polyvalentes, les anticorps monoclonaux et les interférons [165].

- Les interférons :

Ce sont des peptides qui ont des propriétés antivirales, antiprolifératives et immunomodulatrices.

On distingue les interférons  $\alpha$ ,  $\beta$  et  $\gamma$ , ils agissent tous à plusieurs niveaux de la réponse immune.

L'INF  $\alpha$  est largement utilisé pour ses propriétés immunomodulatrices au cours de la maladie de Behçet, il permet entre autre d'abaisser le seuil de cortico-dépendance.

Son intérêt est entrain d'être évalué au cours des uvéites postérieures chroniques en particulier chez le sujet jeune.

Les doses prescrites sont variables et parfois fortes en début de traitement ; à 6 millions d'unités par jour pendant les 2 premières semaines. Cependant la plupart des auteurs s'accordent pour utiliser la dose de 3 millions d'unités  $\times 3$  égale à la dose utilisée lors des hépatites.

Son administration induit des symptômes pseudo grippaux qui constituent ses principaux inconvénients [165].

- Les anti TNF  $\alpha$  :

Plusieurs inhibiteurs du TNF- $\alpha$  sont disponibles dont aucun n'a d'AMM ophtalmologique. Ils sont utilisés dans la polyarthrite rhumatoïde, la spondylarthrite ankylosante, le rhumatisme psoriasique, l'arthrite chronique juvénile sévère, et la

maladie de Crohn compliquée. Il s'agit d'anticorps monoclonaux chimériques dirigés contre le TNF- $\alpha$  lui-même : l'infliximab, ou son récepteur : étanercept [164].

Les anti TNF  $\alpha$  sont administrés dans le cadre d'uvéites réfractaires aux traitements classiques (corticothérapie et/ou immunosuppresseurs conventionnels), menaçant la fonction visuelle par leur intensité, leur chronicité ou leur caractère récurrent. La maladie de Behçet constitue l'indication de choix avec une efficacité de l'infliximab supérieure à celle de l'étanercept.

La demi-vie de l'infliximab est de 10 jours, le traitement est administré par voie intra-veineuse sur environ 2 heures à la dose de 5 mg/Kg la première semaine, il est ensuite répété 2 et 6 semaines plus tard, puis toutes les huit semaines.

L'utilisation de molécules anti TNF  $\alpha$  expose à la survenue de graves infections, l'incidence de la tuberculose devient plus importante avec prédominance de formes diffuses.

- Le léflunomide :

C'est un nouvel agent qui inhibe la prolifération des cellules T et B et qui entrave le cycle des molécules d'adhérence.

Des essais cliniques ont montré son efficacité élevée dans le traitement de la polyarthrite rhumatoïde [150].

- Le daclizumab :

C'est un anticorps monoclonal dirigé contre le récepteur de l'interleukine 2, c'est un anticorps humanisé, aucune réponse immunitaire n'est déclenché contre lui. Son efficacité a pu récemment être confirmée lors d'uvéites intermédiaires et postérieures non infectieuses (Nussenblatt, personal communication IOIS, Venise 2004) [166].

## 6- La thérapie somatique génique: [150].

Elle semble une approche thérapeutique valable. L'emploi de vecteurs viraux ou autres, pour le transport de gènes spécifiques visant à combler des déficiences géniques dans les tissus oculaires est bien une réalité.

Au moyen d'une thérapie génique, des gènes spécifiques seraient transférés pour qu'ils transmettent leur expression génétique dans un milieu déterminé. Par cette approche, les cytokines immunosuppressives et les facteurs régénérateurs peuvent être reproduits par des vecteurs injectés dans les cellules de l'épithélium pigmentaire et dans d'autres tissus oculaires.

## 7- La chirurgie des uvéites :

Le recours à la chirurgie dans l'uvéite est peu fréquent, de l'ordre de 10 % des formes sévères.

L'intervention peut s'effectuer dans le cadre de l'urgence diagnostique (endophtalmie, lymphome...) ou thérapeutique (blocage pupillaire, traction vitréenne avec menace de DR). Le plus souvent, elle se déroule en cours d'évolution devant une hypertonie, une cataracte, un trouble vitréen... [166].

Il est important de poser l'indication opératoire d'une cataracte associée à l'uvéite au bon moment, sous peine de méconnaître une complication de cette dernière, du fait que la cataracte dissimule le fond d'œil qui peut être siège de rétinites, vascularites, et d'autres manifestations inflammatoires [167].

Avant toute chirurgie, l'inflammation doit être contrôlée durant une période d'au moins 3 mois avant l'acte opératoire, et au cours de l'acte, La phaco-émulsification avec implantation en chambre postérieure est la technique de choix dans la chirurgie de cataracte compliquant une uvéite [167, 168].

Pour les patients qui présentent un glaucome associée à une uvéite, il faut toujours analyser le mécanisme de l'hypertonie pour pouvoir proposer une prise en charge optimale.

En cas de glaucome inflammatoire par fermeture de l'angle, il faut distinguer si l'adossement irido-cornéen périphérique n'est pas permanent ou s'il n'existe pas de synéchies antérieures étendues, dans ce cas, une iridectomie périphérique peut être proposée. Alors que dans le cas où l'obstacle est permanent et étendu au niveau de l'angle irido-cornéen, l'iridectomie sera inefficace, la trabéculéctomie avec mise en place d'un drain sera envisagée.

En cas de glaucome inflammatoire sans fermeture de l'angle, une hypertonie survenant uniquement au cours des poussées aiguës d'uvéite doit être distinguée de la chronique.

Pour les glaucomes inflammatoires chroniques, le traitement chirurgical sera envisagé en cas d'échec du traitement médical avec persistance de l'hypertonie ou aggravation des déficits du champ visuel.

La préparation à la chirurgie fait appel à l'utilisation transitoire des agents osmotiques afin de réduire les complications per et post opératoires. Et aussi au contrôle de l'inflammation pré, per et post-opératoire.

La chirurgie du glaucome inflammatoire fait appel à plusieurs techniques : la trabéculéctomie avec ou sans agents anti-métaboliques, la sclérectomie profonde non perforante avec agents anti métaboliques et la cyclo-destruction avec cyclo-photocoagulation transclérale au laser d'iode qui est déconseillée car elle peut exacerber l'inflammation intra-oculaire et conduire même à une phtyse du globe.

Pour les glaucomes survenant lors d'une poussée aiguë, la chirurgie n'est qu'exceptionnellement indiquée en cas de mécanisme mixte avec par exemple, poussées aiguës sévères d'hypertonie sur un fond de glaucome inflammatoire chronique. L'abord chirurgical repose sur les mêmes techniques utiles pour les

glaucomes inflammatoires chroniques, il sera envisagé après refroidissement de l'inflammation [158].

Le décollement de rétine chronique qui est le plus souvent associé aux uvéites intermédiaires et qui est inférieur au niveau de la banquise ne nécessite généralement qu'un traitement médical par des corticoïdes sauf dans le cas où il se complique par un décollement évolutif avec un trou ou une déchirure maculaire. Dans ce cas, une chirurgie externe avec cryo- application du trou associé ou non à une ponction de liquide sous rétinien suffit à réappliquer le DR.

Dans le cas où le décollement survient au décours d'une poussée aigue d'uvéite postérieure, l'hyalite majeure gêne l'examen du fond d'œil, et peut induire des déchirures rétiniennes qui sont souvent multiples, de grande taille et postérieure, dans ce cas une chirurgie ab interno est préférée, celle-ci est réalisée dans des conditions difficiles avec un segment antérieur très inflammatoire. On procède par une vitrectomie qui permet de réaliser des prélèvements et de constater la présence de lésions rétiniennes ou vascularites associées, cette vitrectomie doit être obligatoirement accompagnée de la réalisation du décollement postérieur du vitré.

L'ablation du cristallin est parfois nécessaire en cas de PVR antérieure, (la PVR correspond à un processus prolifératif cellulaire propre au décollement de rétine), alors qu'un cerclage chirurgical est souhaitable pour éviter les PVR et la reprise chirurgicale.

Un tamponnement interne par l'huile de silicone est le plus utilisé, cette dernière permet la surveillance du FO.

La poursuite du cerclage laser en postopératoire doit se faire rapidement et sous corticoïdes à forte dose [147].

## 8- Le traitement laser:

Il existe plusieurs types de laser utilisés au cours des uvéites : Argon, Krypton, YAG, cyclo-diode, excimer.

Les indications du laser se résument dans la prévention des complications de l'inflammation oculaire ischémique et oedémateuse :

- la photocoagulation panrétinienne pour traiter la néovascularisation rétinienne en cas de vascularite rétinienne occlusive.
- le Krypton pour traiter la néovascularisation choroïdienne maculaire et postérieure dans le cas de choroïdite.
- l'iridotomie au laser qui est utilisée en cas d'iris bombé, mais le recours à l'iridotomie chirurgicale est le plus souvent indiqué dans presque 60 % des cas.
- le laser au cyclo-diode transcléral pour le traitement des glaucomes néovasculaires, ou dans les glaucomes inflammatoires à angle ouvert de l'adulte qui sont résistantes au traitement médical.
- la photocoagulation au laser de la macula dans les OMC dus à l'uvéite chronique permet une diminution significative de l'œdème [169, 170].

### III-Les indications :

#### 1- Le traitement symptomatique :

En cas d'atteinte antérieure, seul le traitement par collyres de corticoïde est proposé. En cas d'inflammation postérieure et unilatérale, on dispose d'injections locales de corticoïdes, latérobulaires ou sous-ténoniennes, voire intravitréennes de triamcinolone. Si l'atteinte est bilatérale ou sévère un traitement par voie systémique est nécessaire [171].

Les collyres mydriatiques peuvent être utilisés à la phase aiguë pour prévenir la formation de synéchies postérieures.

Les collyres antiglaucomateux sont utilisés en cas d'hypertonie associée ou secondaire.

#### 2- Traitement étiologique :

##### 2-1 les uvéites inflammatoires :

- La sarcoïdose :

Les corticostéroïdes représentent le traitement du premier choix dans la sarcoïdose. Dans les formes réfractaires, le recours aux immunosuppresseurs devient indispensable, le méthotrexate représente le traitement de première intention en cas d'uvéite sarcoïdique [172].

D'autres immunosuppresseurs type azathioprine, ciclosporine et cyclophosphamide peuvent également être administrés [173].

- La maladie de Behçet :

Le traitement par les corticoïdes intraveineux à doses élevées est la thérapie la plus recommandée en 1<sup>ère</sup> intention dans l'uvéite. Le cyclophosphamide est habituellement indiqué dans les formes graves de la maladie [174].

L'azathioprine et la ciclosporine ont été également utilisés, le chlorambucil est réservé aux cas rebelles et l'azathioprine réduit de façon significative le risque de cécité. Cependant leurs effets secondaires limitent leur utilisation [9].

- Les spondylarthropathies :

Outre les anti-inflammatoires non stéroïdiens et les corticoïdes, le traitement fait appel essentiellement à la sulfasalazine, les sels d'or et le méthotrexate.

## 2-2 Les uvéites infectieuses :

- Les uvéites bactériennes :

- + La tuberculose :

Le traitement de la tuberculose oculaire rejoint celui de la forme pulmonaire soit par une trithérapie : protocole Rifampicine, Isoniazide, Pyrazinamide pendant 9 mois, ou bien par une quadrathérapie : protocole Rifampicine, Isoniazide, Ethambutol, Pyrazinamide pendant 6 mois en tenant compte des résistances possibles [175].

- + La syphilis :

La pénicillinothérapie G semble être le traitement le plus efficace dans les formes tardives. En cas d'allergie, les cyclines ou les macrolides peuvent être utilisés.

La réaction d'hypersensibilité de Jarisch-Herxheimer sera contrôlée par une corticothérapie générale qui permet également de lutter contre l'inflammation oculaire [9].

- Les uvéites virales :

- + Les uvéites herpétiques et zostériennes :

L'aciclovir et ses prodrogues, comme le valaciclovir, représentent les molécules de choix et seront utilisés en première intention. La dose initiale



maximale est de 4 g/j per os en 5 prises d'aciclovir et de 3 g/j de valaciclovir per os en 3 prises.

L'emploi de la voie intraveineuse doit être réservé aux uvéites antérieures graves et aux atteintes du segment postérieur, en particulier les vascularites rétiniennes et les rétinites herpétiques non nécrosantes. La dose utilisée est alors de 10 mg/kg/8 h. La durée du traitement intraveineux est de 8 à 10 jours avec relais per os à fortes doses.

Les antiviraux seuls sont souvent insuffisants pour traiter efficacement une uvéite virale. Le traitement de la composante inflammatoire fait appel aux corticoïdes. Ils seront débutés après 48 heures de traitement antiviral.

En présence d'une hypertonie oculaire associée, les analogues de prostaglandines sont contre-indiqués, le recours à la chirurgie est nécessaire au cours des formes réfractaires [76].

+ Les uvéites à CMV :

L'utilisation du foscarnet ou du ganciclovir à dose d'attaque initialement, suivi du valaciclovir à dose d'entretien permet d'obtenir de bons résultats.

• Les uvéites parasitaires :

+La toxoplasmose :

Le traitement de première intention est l'association Pyriméthamine et sulfadiazine pendant 1 à 2 semaines après la résolution des symptômes.

L'alternative à ce traitement de référence est l'association Pyriméthamine-Clindamycine ou Pyriméthamine-Azithromycine .

La prescription d'acide folinique doit être systématique pour prévenir les effets secondaires hématologiques liés à l'utilisation de la Pyriméthamine [65].

+La toxocarose:

Le traitement est rarement nécessaire, le plus souvent l'inflammation disparaît spontanément.

Si l'indication est posée, le traitement repose sur l'association Thiabendazole et corticothérapie générale [65].

• Les uvéites candidosiques:

Un traitement systémique par amphotéricine B est associé aux injections intraoculaires avec la même molécule.

Une alternative thérapeutique est assurée par le fluconazole qui se caractérise par une excellente biodisponibilité lorsqu'il est pris per os, ce qui permet un relais oral précoce.

# CAT DEVANT UNE UVEITE

## I- En cas d'uvéite antérieure :

Plusieurs tableaux cliniques orientent le praticien vers une étiologie possible. Ainsi, une iridocyclite intense et récidivante chez un sujet jeune évoque une spondylarthropathie ankylosante ou un syndrome de Reiter. Une iridocyclite de longue durée évoluant à bas bruit chez un jeune avec hypochromie irienne, précipités rétro-descémétiques dispersés sur toute la face postérieure de la cornée et cataracte sous capsulaire postérieure suggère une hétérochromie de Fuchs. Alors qu'une iridocyclite de longue durée avec précipités rétro-descémétiques « en graisse de mouton » évoque une origine tuberculeuse, syphilitique, sarcoïdique ou lépreuse.

Une irido-cyclite associée à une kératite ponctuée sous-épithéliale orientera l'enquête vers une origine virale, syphilitique ou lépreuse.

Si l'examen ophtalmologique n'apporte aucun élément d'orientation, une recherche d'un foyer infectieux extra oculaire, doit être envisagée. Ces foyers extra oculaires peuvent se localiser dans les sphères stomatologiques, ORL, urologiques, gynécologiques, rhumatologiques, dermatologiques, pulmonaires, intestinales....

Ces infections doivent être confirmées par des examens et des tests de laboratoire [55].

Tableau 12: Principales étiologies des uvéites antérieures [55].

Inflammatoires :

Spondylarthropathie.

Sarcoidose.

Maladie de Behçet.

Uvéite associée à l'antigène HLA B27.

Arthrite chronique juvénile.

Infectieuses :

Syphilis.

Maladie de Lyme.

Uvéites virales (herpès simplex, herpès zoster).

Toxoplasmose.

Affections inflammatoires oculaires spécifiques :

Uvéite phaco-antigénique.

Iridocyclite hétérochromique de Fuchs.

Crise granulomato-cyclitique( syndrome de Posner-Sclossman).

Idiopathiques

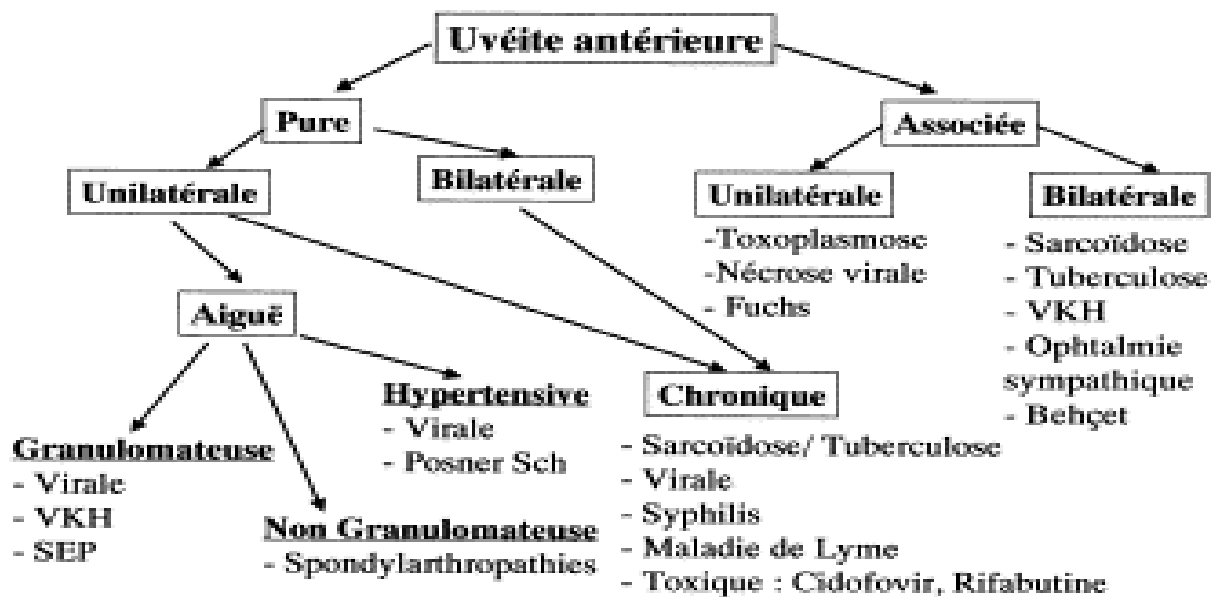


Figure 57: démarche diagnostique en cas d'uvéite antérieure selon la présence ou pas de signes extra-ophtalmologique [15].

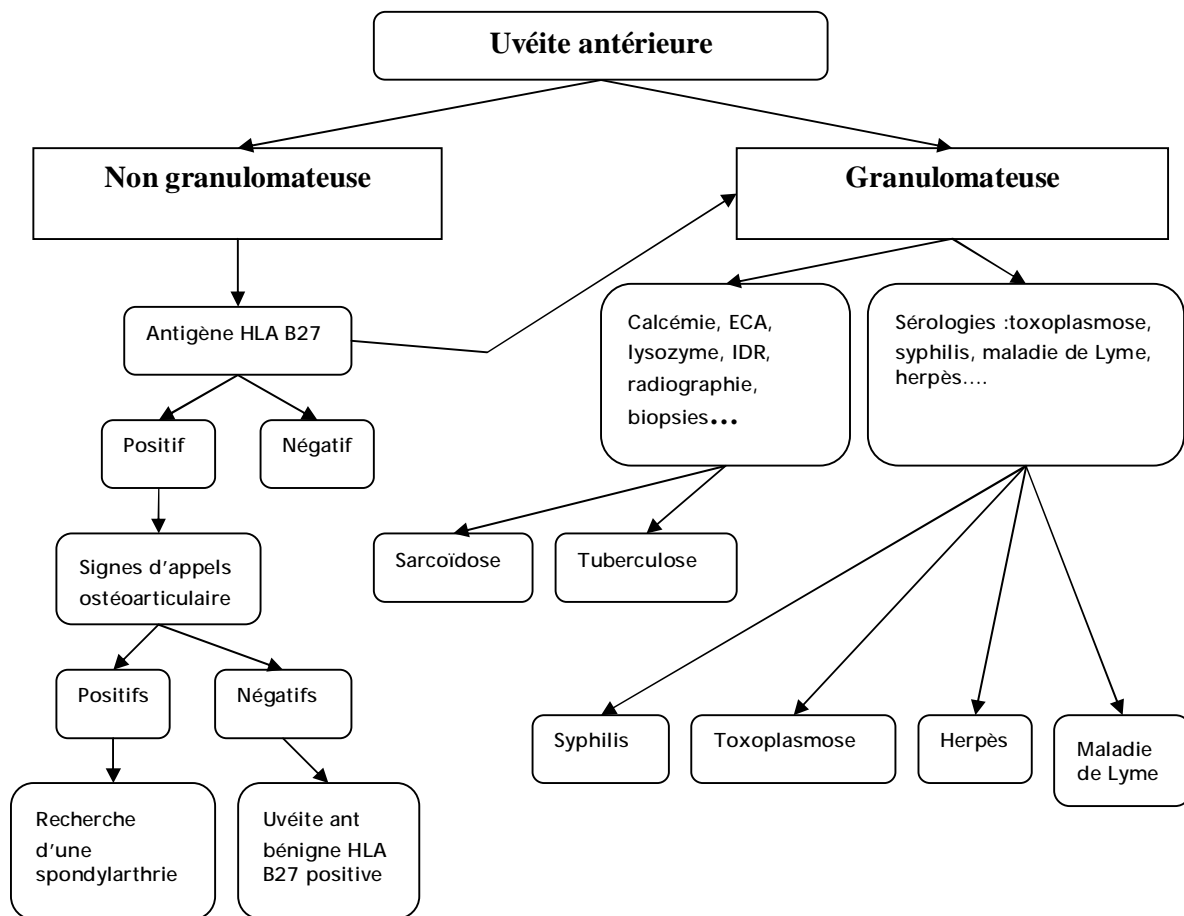


Figure 58 : Arbre décisionnel devant une uvéite antérieure selon le caractère granulomateux ou pas [1, 54].

## II- En cas d'uvéite intermédiaire :

Le diagnostic d'uvéite intermédiaire est difficile car la symptomatologie est pauvre au début et son évolution est lente. Dans 80 % des cas l'uvéite intermédiaire reste idiopathique et décrite de ce fait comme une entité nosologique à part entière. Pour les 20% restants, les étiologies sont citées par ordre décroissant de fréquence.

Tableau 13: Principales étiologies des uvéites intermédiaires [176].

- La sarcoïdose.
- La sclérose en plaque.
- La syphilis.
- La maladie de Lyme.
- La maladie des griffes du chat.
- Uvéites liées à HTL-V1.
- Les maladies inflammatoires chroniques intestinales.
- La maladie de Whipple.
- Toxocarose.
- Tuberculose.
- Vascularite auto-immune.
- Pars planite idiopathique.

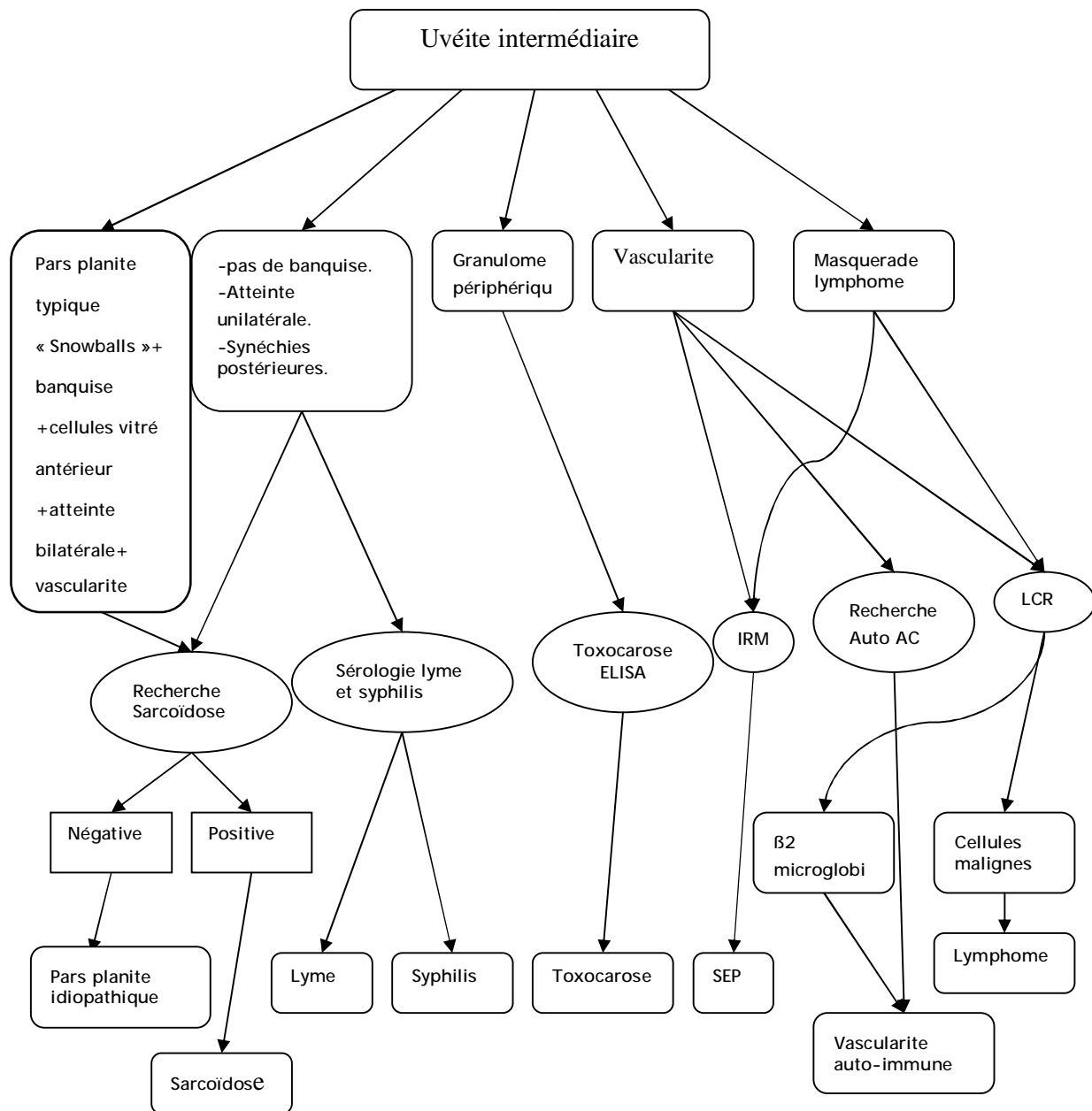


Figure 59: Démarche diagnostique en cas d'uvéite intermédiaire [1, 54].



### III-En cas d'uvéite postérieure :

La cause la plus fréquente d'uvéite postérieure est la toxoplasmose. Une fois ce diagnostic est éliminé, une tuberculose, une syphilis, une virose, une leptospirose, une rickettsiose, une toxocarose, une onchocercose, ou une chorioretinopathie de Birdshot peuvent être évoquées.

L'ophtalmie sympathique, le syndrome de VKH, la maladie de Behçet, la rétinite nécrosante et la choroïdite serpiginieuse forment des entités cliniques graves [55].

Au cours des uvéites postérieures, l'inflammation peut prédominer dans le vitré postérieur c'est le cas de la toxoplasmose, la sarcoïdose, l'endophtalmie à candida, Birdshot, la toxocarose, la tuberculose, le lymphome et le syndrome de Whipple.

D'autres uvéites se caractérisent par des lésions rétinienne superficielles comme la toxoplasmose, la rétinite à candida, la rétinite herpétique, Behçet, la sarcoïdose, la nécrose rétinienne aiguë et la rétinite à CMV.

Les lésions rétinienne profondes ou choroïdiennes sont retrouvées en cas de sarcoïdose, de syphilis, de tuberculose, Birdshot, VKH, l'ophtalmie sympathique, la toxoplasmose, le lymphome oculo-cérébral, l'épithéliopathie en plaque et MEWS.

Un décollement rétinien exsudatif est retrouvé souvent en cas du syndrome de VKH. Alors que les vascularites rétinienne peuvent accompagner les différentes vascularites systémiques : lupus, Wegner, Eales... [1, 54]

# NOTRE SERIE

# MATERIEL ET METHODES

Il s'agit d'une étude rétrospective réalisée sur 201 cas d'uvéite hospitalisés et suivis au service d'ophtalmologie du CHU HASSAN II de Fès sur une période s'étendant sur 42 mois, de Janvier 2006 à juin 2009.

Sont inclus dans notre étude tout cas d'uvéite confirmé par un examen ophtalmologique et dont le dossier médical est complet.

Notre attitude diagnostique et thérapeutique consiste en une approche ophtalmologique en premier lieu puis selon l'orientation, le patient bénéficie de plusieurs avis spécialisés d'autres disciplines.

Une anamnèse détaillée chez les malades permet de recueillir les données concernant l'âge, le sexe, l'origine géographique, le mode de vie, la notion de contact avec les animaux, le comportement sexuel, les antécédents personnels et familiaux généraux, pathologiques et toxiques, les antécédents d'une uvéite, son mode de début, sa latéralité, son évolution et les différents signes ophtalmologiques et systémiques associés .

Un examen ophtalmologique minutieux est réalisé afin de préciser le caractère de l'uvéite, sa latéralité et sa localisation antéropostérieure.

Une angiographie est réalisée pour mieux analyser les lésions chorio-rétiniennes. D'autres investigations ophtalmologiques sont réalisées selon l'orientation de l'examen clinique.

Un examen somatique complet est réalisé chez tous nos patients afin de déceler d'éventuels signes pouvant orienter l'étiologie.

Les examens complémentaires sont guidés par le contexte clinique. Dans les cas où il n'ya pas d'éléments d'orientation, un bilan est fait en privilégiant les examens les plus simples et susceptibles d'être les plus contributifs.

Ainsi, tous nos patients ont bénéficié d'une numération formule sanguine, un ionogramme sanguin, un bilan hépatique, une VS, CRP TPHA/VDRL et une radiographie du thorax.

Le traitement symptomatique est de règle chez tous les patients ; un traitement étiologique est administré une fois le diagnostic étiologique est précisé.

Les différentes complications sont cherchées aussi bien celles en rapport avec l'uvéite elle-même que celles en relation avec la maladie sous jacente ou le traitement administré.

Le suivi régulier est assuré avec un rythme variable selon la sévérité de l'affection.

Le masque de saisie ainsi que l'analyse des données sont réalisés sur le logiciel « Epi Info » version 6.0 Fr complétés par le Microsoft Office Excel 2003.

## Modèle de fiche d'exploitation

Ø IDENTITE DU PATIENT :

-Age :

-Sexe : F  M

-Origine géographique :

-Niveau socio-économique : haut  moyen  bas

Ø ANTECEDANTS :

§ MODE DE VIE :

-MST :

-Contact avec les chats : oui  non

-Consommation des médicaments : oui  non

Lequel :

Ø MOTIF DE CONSULTATION :

§ Signes d'appel oculaires :

-Larmoiement : oui  non

-Photophobie : oui  non

-Blépharospasme : oui  non

-Douleurs péri-orbitaire : oui  non

-Rougeur oculaire : oui  non

-Diminution de l'acuité visuelle : oui  non

-Myéodésopsie : oui  non

-Métamorphopsie : oui  non

-Céphalées : oui  non

-Flou visuel : oui  non

-ATCD d'uvéite : oui  non

-Autres :

§ Signes d'appel extra-oculaires :

-Allergie : oui  non

-signes rhumatologiques : oui  non

-Herpès : oui  non

-Signes dermatologiques :

=Vitiligo : oui  non

=Poliose : oui  non

=Erythème noueux : oui  non

=Pseudofolliculite : oui  non

=Signes neurologiques : oui  non

=Aphose buccale : oui  non



1 /10 <input type="checkbox"/>	2/10 <input type="checkbox"/>	3/10 <input type="checkbox"/>	4/10 <input type="checkbox"/>	5/10 <input type="checkbox"/>
6/10 <input type="checkbox"/>	7/10 <input type="checkbox"/>	8/10 <input type="checkbox"/>	9/10 <input type="checkbox"/>	10/10 <input type="checkbox"/>
§ <u>Conjonctive</u> :		OD	OG	
-Hyperhémie conjonctivale :		oui <input type="checkbox"/> non <input type="checkbox"/>	oui <input type="checkbox"/> non <input type="checkbox"/>	
-Cercle périkératique :		oui <input type="checkbox"/> non <input type="checkbox"/>	oui <input type="checkbox"/> non <input type="checkbox"/>	
§ <u>Cornée</u> :		OD	OG	
- Précipités rétrodescémétique :		oui <input type="checkbox"/> non <input type="checkbox"/>	oui <input type="checkbox"/> non <input type="checkbox"/>	
-Kératite :		oui <input type="checkbox"/> non <input type="checkbox"/>	oui <input type="checkbox"/> non <input type="checkbox"/>	
§ <u>Chambre ant</u> :		OD	OG	
-tyndall		oui <input type="checkbox"/> non <input type="checkbox"/>	oui <input type="checkbox"/> non <input type="checkbox"/>	
-hypopion		oui <input type="checkbox"/> non <input type="checkbox"/>	oui <input type="checkbox"/> non <input type="checkbox"/>	
-fibrine		oui <input type="checkbox"/> non <input type="checkbox"/>	oui <input type="checkbox"/> non <input type="checkbox"/>	
-hyphéma		oui <input type="checkbox"/> non <input type="checkbox"/>	oui <input type="checkbox"/> non <input type="checkbox"/>	
§ <u>Iris</u> :		OD	OG	
-Synéchies iridocristalinienne :		oui <input type="checkbox"/> non <input type="checkbox"/>	oui <input type="checkbox"/> non <input type="checkbox"/>	
- Nodules :		oui <input type="checkbox"/> non <input type="checkbox"/>	oui <input type="checkbox"/> non <input type="checkbox"/>	
- Hétérochromie :		oui <input type="checkbox"/> non <input type="checkbox"/>	oui <input type="checkbox"/> non <input type="checkbox"/>	
- Atrophie :		oui <input type="checkbox"/> non <input type="checkbox"/>	oui <input type="checkbox"/> non <input type="checkbox"/>	
§ <u>Cristallin</u> :		OD	OG	
- Transparent :		oui <input type="checkbox"/> non <input type="checkbox"/>	oui <input type="checkbox"/> non <input type="checkbox"/>	
- Cataracte :		oui <input type="checkbox"/> non <input type="checkbox"/>	oui <input type="checkbox"/> non <input type="checkbox"/>	
§ <u>Tonus oculaire</u> :		OD	OG	
-normo :		oui <input type="checkbox"/> non <input type="checkbox"/>	oui <input type="checkbox"/> non <input type="checkbox"/>	
-hypo :		oui <input type="checkbox"/> non <input type="checkbox"/>	oui <input type="checkbox"/> non <input type="checkbox"/>	
-hyper :		oui <input type="checkbox"/> non <input type="checkbox"/>	oui <input type="checkbox"/> non <input type="checkbox"/>	
§ <u>Gnioscopie</u> :		OD	OG	
- goniosynéchie :		oui <input type="checkbox"/> non <input type="checkbox"/>	oui <input type="checkbox"/> non <input type="checkbox"/>	
§ <u>Vitré</u> :		OD	OG	
- tyndall : hyalite		oui <input type="checkbox"/> non <input type="checkbox"/>	oui <input type="checkbox"/> non <input type="checkbox"/>	
- œufs de fourmi :		oui <input type="checkbox"/> non <input type="checkbox"/>	oui <input type="checkbox"/> non <input type="checkbox"/>	
§ <u>Rétine</u> :		OD	OG	
- foyers chorio-rétiniens :		oui <input type="checkbox"/> non <input type="checkbox"/>	oui <input type="checkbox"/> non <input type="checkbox"/>	
- œdème maculaire :		oui <input type="checkbox"/> non <input type="checkbox"/>	oui <input type="checkbox"/> non <input type="checkbox"/>	
- Vascularite :		oui <input type="checkbox"/> non <input type="checkbox"/>	oui <input type="checkbox"/> non <input type="checkbox"/>	
- Papillite :		oui <input type="checkbox"/> non <input type="checkbox"/>	oui <input type="checkbox"/> non <input type="checkbox"/>	
§ <u>Sclérite</u> :		oui <input type="checkbox"/> non <input type="checkbox"/>	oui <input type="checkbox"/> non <input type="checkbox"/>	



§ Hypertrophie des glandes lacrymales :

oui

non

Ø INVESTIGATIONS PARACLINIQUES :

§ A visée ophtalmologiques :

-Champ visuel :

- Test couleur :

-Echo oculaire :

-ERG:

-OCT:

-EOG:

-PEV :

-Angiographie :

§ A visée étiologique :.....

Ø ETIOLOGIES :

Indéterminée

Infectieuse

Maladie systémique

Affection rhumatismale

Autre

Ø TRAITEMENT :

Corticothérapie

Immunosuppresseur

Anti infectieux

Ø RESULTATS (3 mois) :

AV :

Complication :

# RESULTATS

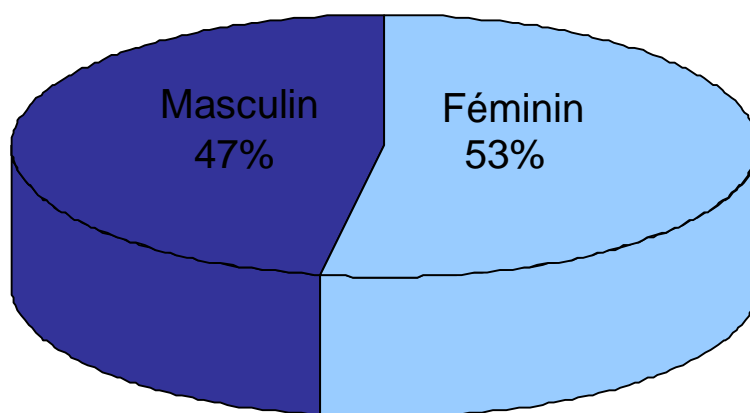
Si on considère tous les patients hospitalisés au service d'ophtalmologie CHU Hassan II dans la période s'étendant sur 42 mois, entre Janvier 2006 à Juin 2009. L'uvéite représente 3,1% des hospitalisations enregistrées pendant la période d'étude, avec un nombre moyen d'hospitalisation de 80 patients/an.

## 1-Caractéristiques des patients :

### a-Sexe :

Parmi nos 201 patients, on trouve 106 patientes (52.7%) et 95 patients (47.3%) avec un sex-ratio proche de1.

**Graphique1: répartition des patients en fonction du sexe**



## b-Age :

La moyenne d'âge dans notre série est de 37 ans avec un écart type de 15.30 et des extrêmes d'âge de 5 et 75 ans.

La catégorie la plus concernée est celle comprise entre 30 et 50 ans, elle représente 43 %, suivie de la tranche d'âge 20-30 avec un pourcentage de 18,5%, et de 50-60 avec un pourcentage de 15,5%.

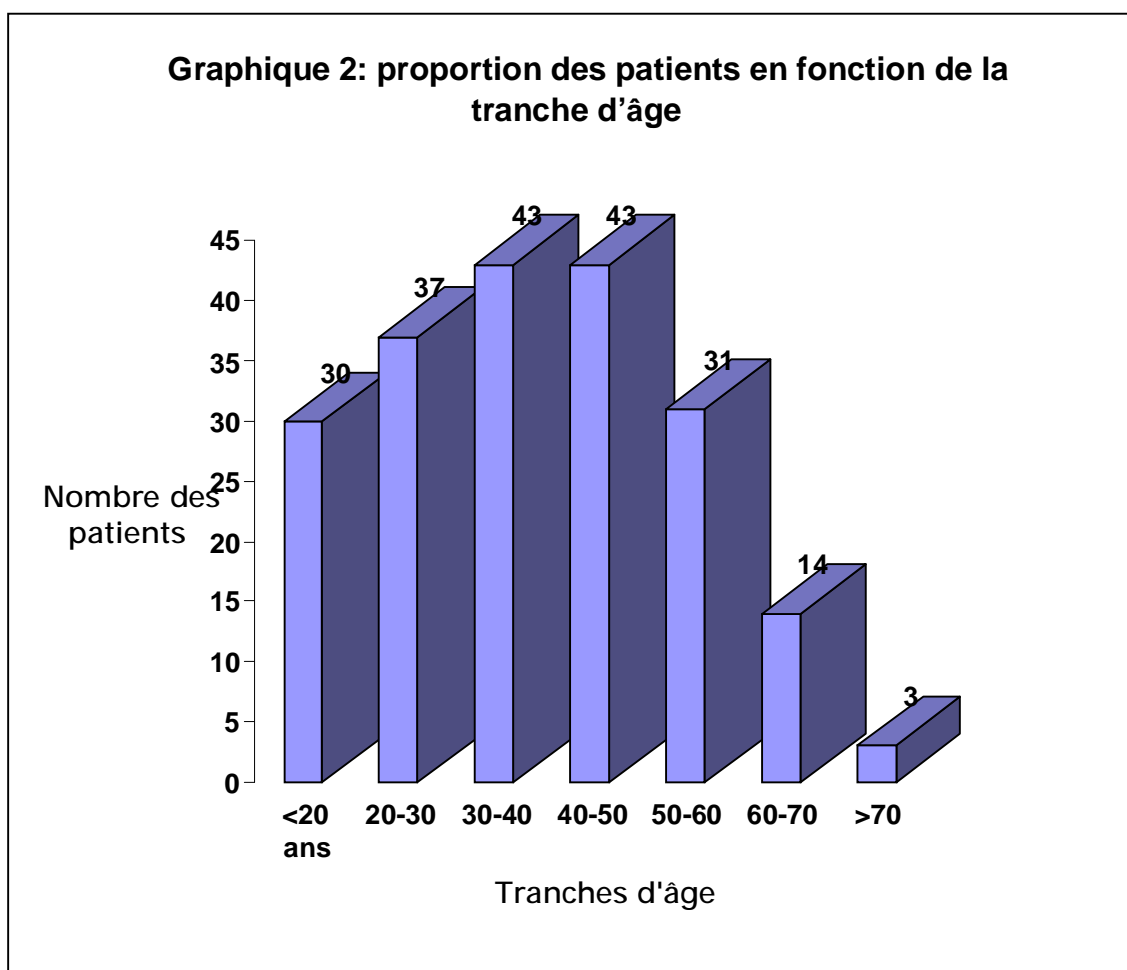


Tableau 14 : répartition des patients en fonction de la tranche d'âge.

Catégorie d'âge	<20 ans	20-30	30-40	40-50	50-60	60-70	>70
pourcentage	15 %	18,5%	21,5%	21,5%	15,5%	7%	1,5%

### c-Répartition géographique :

La grande majorité de nos patients provient de Fès

Tableau 15 : Répartition géographique de nos patients.

	Pourcentage	Nombre de cas
Fès	62,2%	125 cas
Taounate	12,4%	25 cas
Sefrou	6%	12 cas
Taza	6%	12 cas
Meknès	2%	4 cas
Khénifra	2%	4 cas
El karya	1%	2 cas
Errachidia	1%	2 cas
Guerssif	1%	2 cas
Menzel	0,5%	1 cas
Missour	0,5%	1 cas
Tissa	0,5%	1 cas
El hajeb	0,5%	1 cas
Non précisé	4,4%	9cas

70,2% de nos patients sont d'origine urbaine. Tandis que 25,4 % sont du milieu rural , 4,4% des malades est d'origine non précisée.

### d-Le mode de vie :

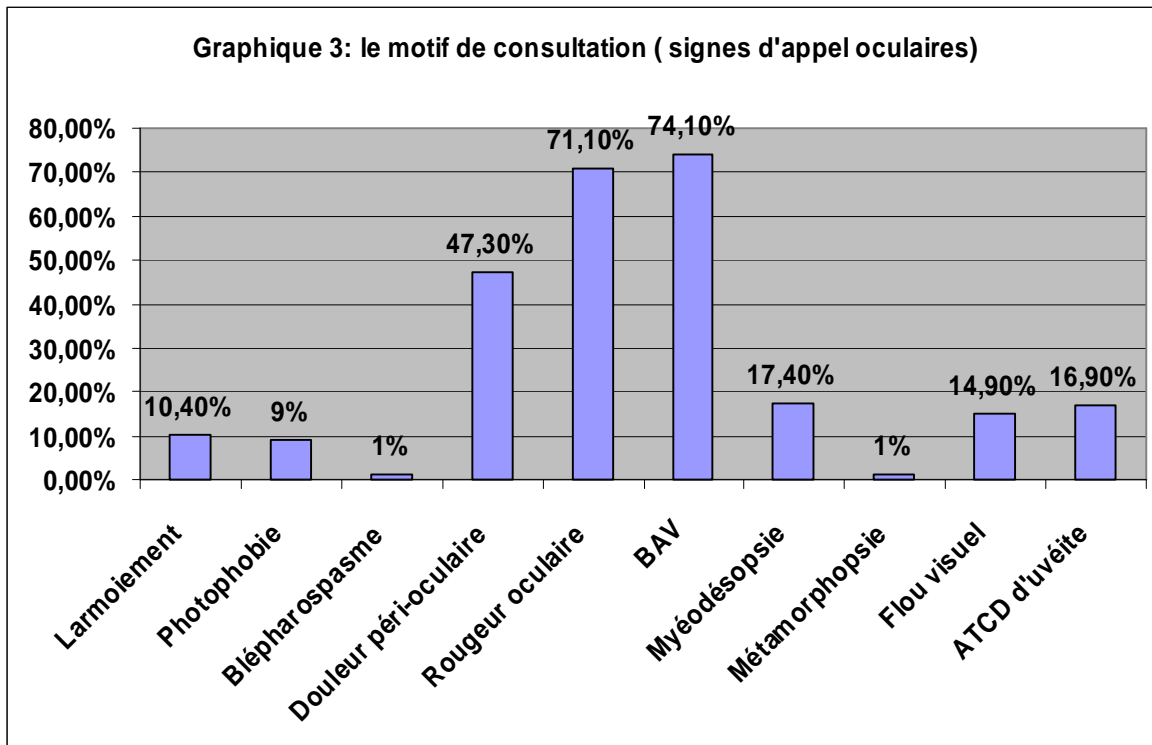
Tableau 16 : le mode de vie de patients.

Le mode de vie des patients	Nombre de cas	Pourcentage
Comportement sexuel à risque	10	5%
Habitudes toxiques	20	10%
Contact avec les chats	4	2%
Prise médicamenteuse	0	0%

Presque la totalité de nos malades étaient de bas niveau socio-économique, alors qu'un mode de vie à risque est retrouvé dans 17% des cas.

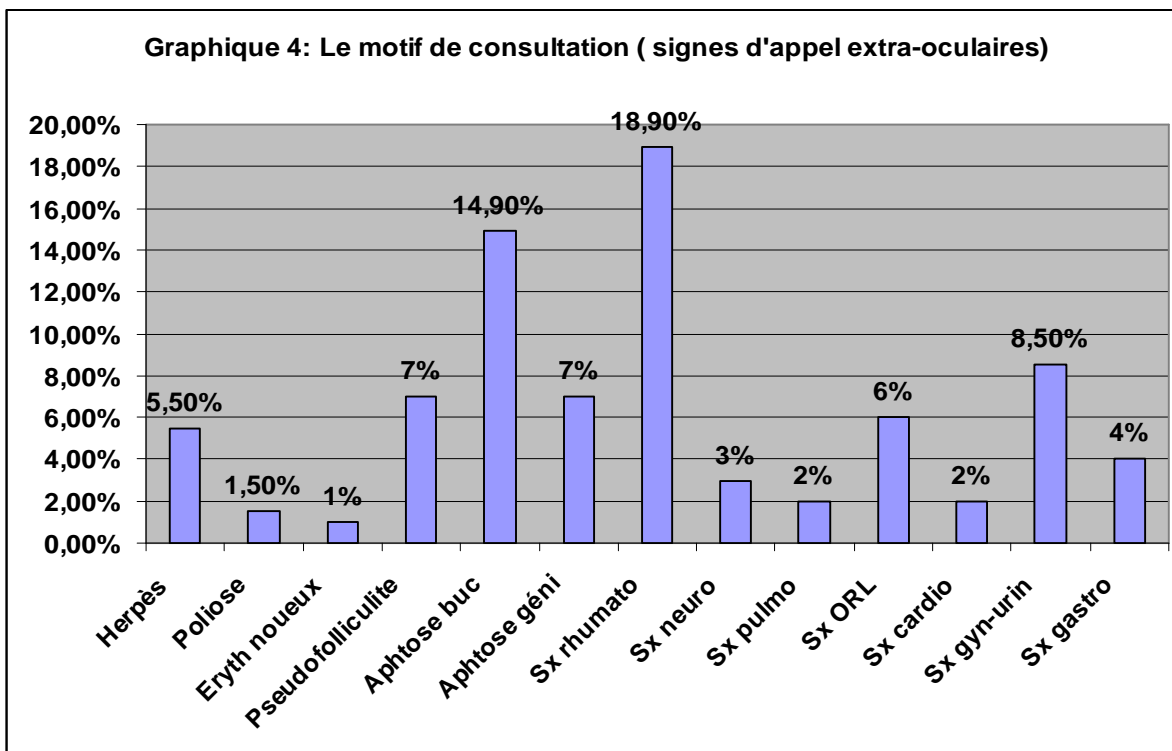
## e-Le motif de consultation :

### - Les signes d'appel oculaires :



Le motif de consultation principal est la baisse de l'acuité visuelle rencontrée chez 149 patients (74,10 %), suivie de la rougeur oculaire qui est retrouvée chez 143 patients (71.1%), la douleur péri-orbitaire est rencontrée chez 95 patients (47.3%).

-Les signes d'appel extra-oculaires :



Les signes dermatologiques sont les prédominantes avec un taux de 36,9% suivis des signes rhumatologiques qui représentent 18,9%.

## f-Le délai de consultation :

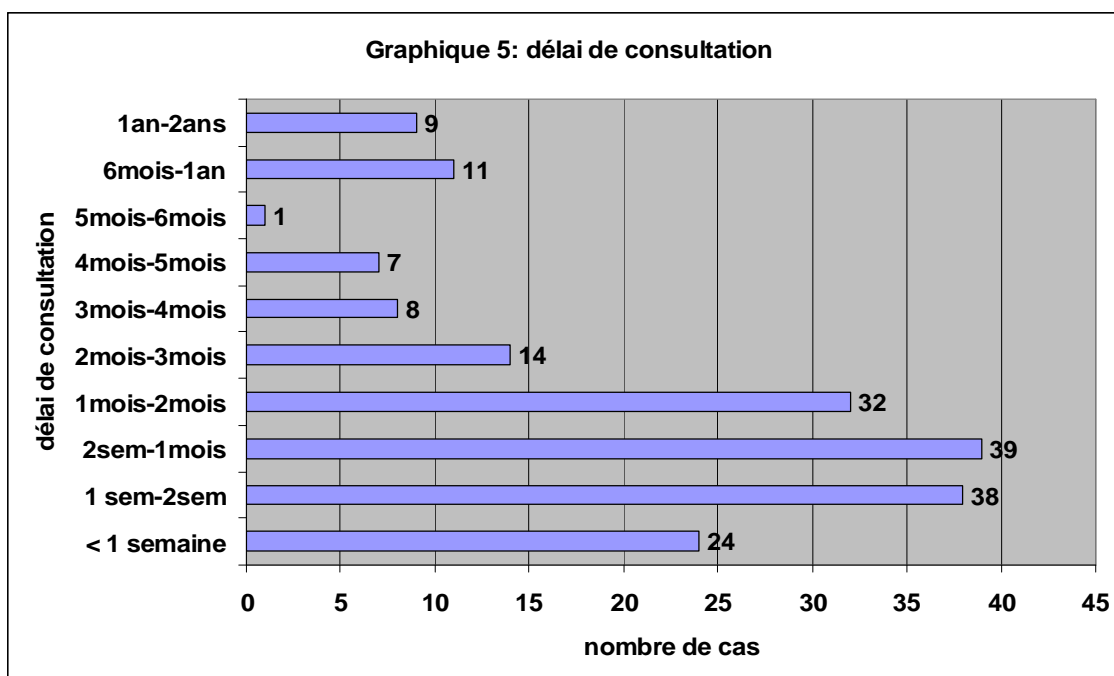


Tableau17 : le délai de consultation

	Nombre de cas	pourcentage
< 1 semaine	24	13%
1 sem-2sem	38	20,7%
2sem-1mois	39	21,3%
1mois-2mois	32	17,4%
2mois-3mois	14	7,6%
3mois-4mois	8	4,3%
4mois-5mois	7	3,8%
5mois-6mois	1	0,5%
6mois-1an	11	6%
1an-2ans	9	4,9%

Le délai de consultation varie entre un jour et deux ans, avec une moyenne de 58jours.

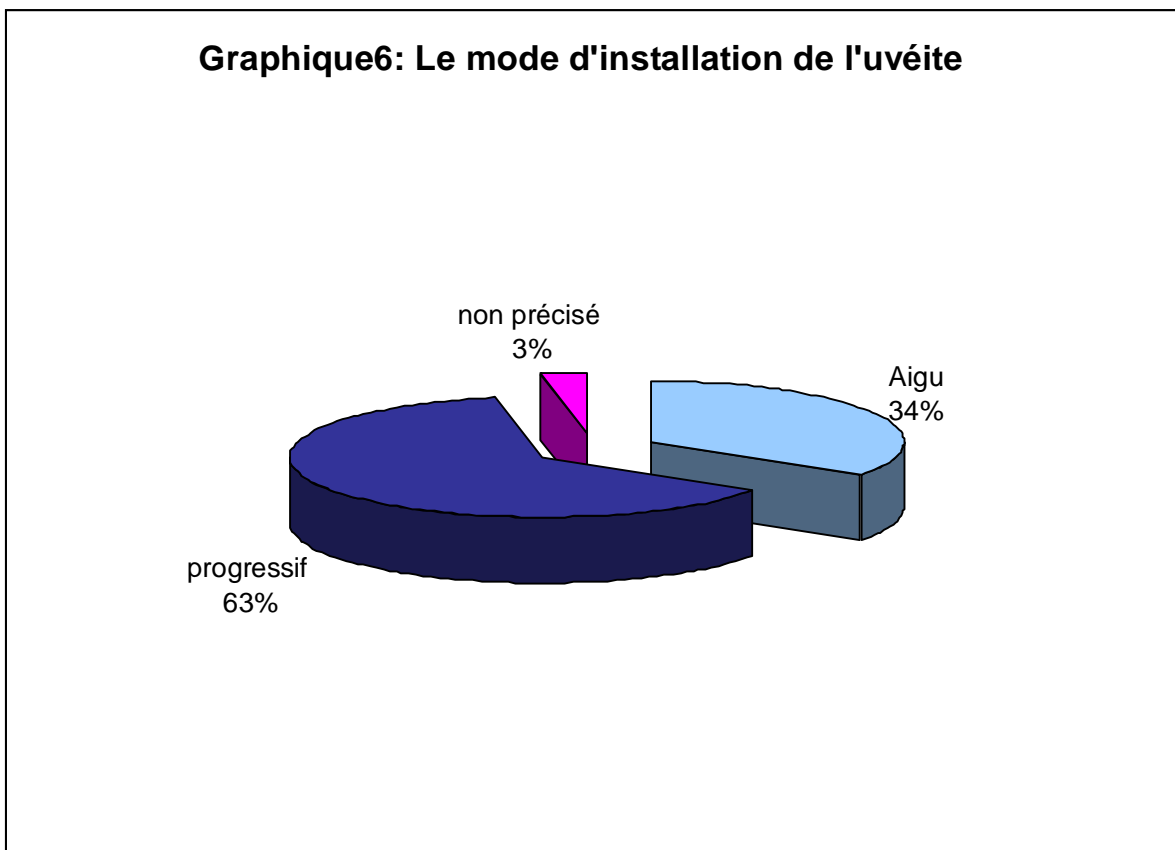
La majorité des patients consultent dans le délai entre une semaine et deux mois (89,8% des patients), avec un maximum entre deux semaines et un mois (21,3% des cas), suivi du délai entre une et deux semaines (20,7% des cas), le délai compris entre un et deux mois représente 17,4%.

Les patients qui ont consulté avant une semaine représentent seulement 13%.



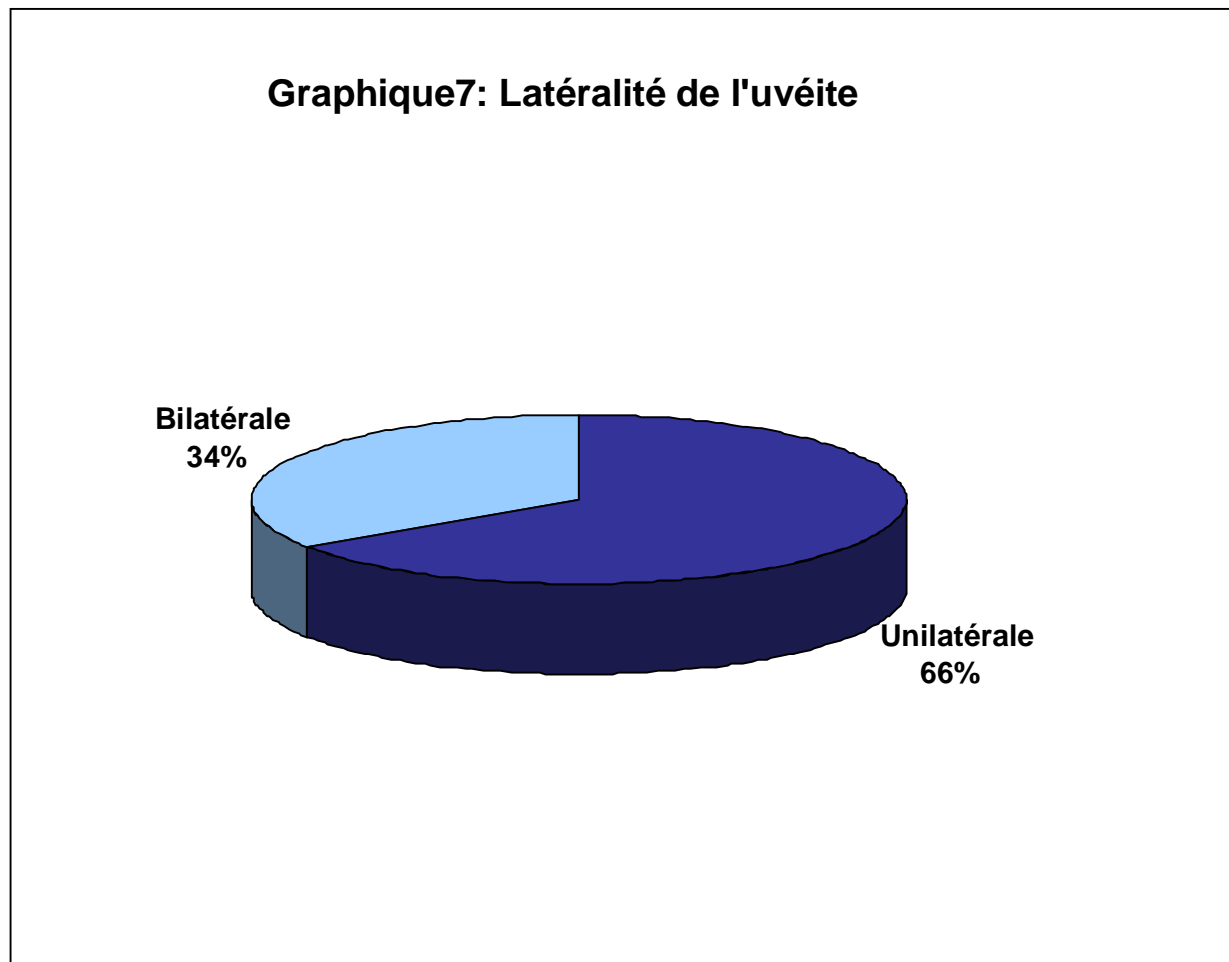
## 2- Caractéristiques des uvéites :

### a- Le mode d'installation :



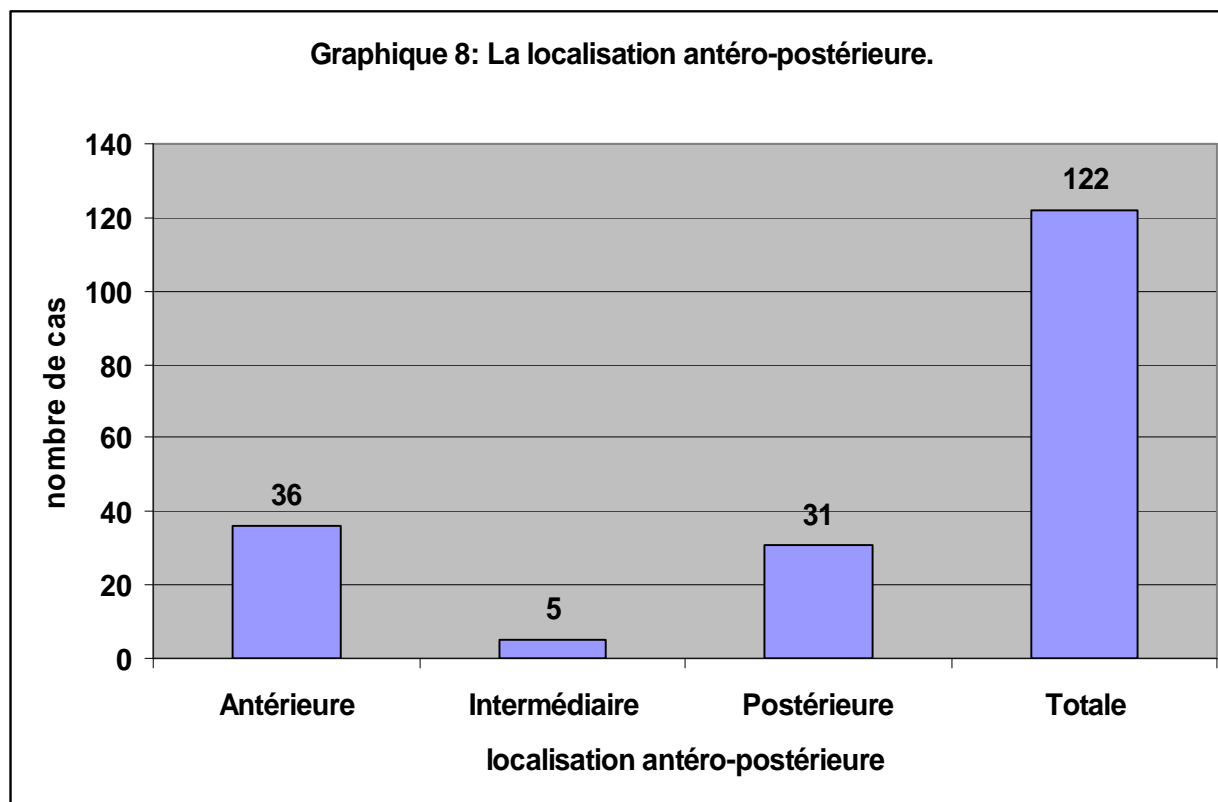
Le mode d'installation est le plus souvent progressif (63 %), l'installation aiguë a été rapportée chez 34 % des patients.

b-La latéralité de l'uvéite :



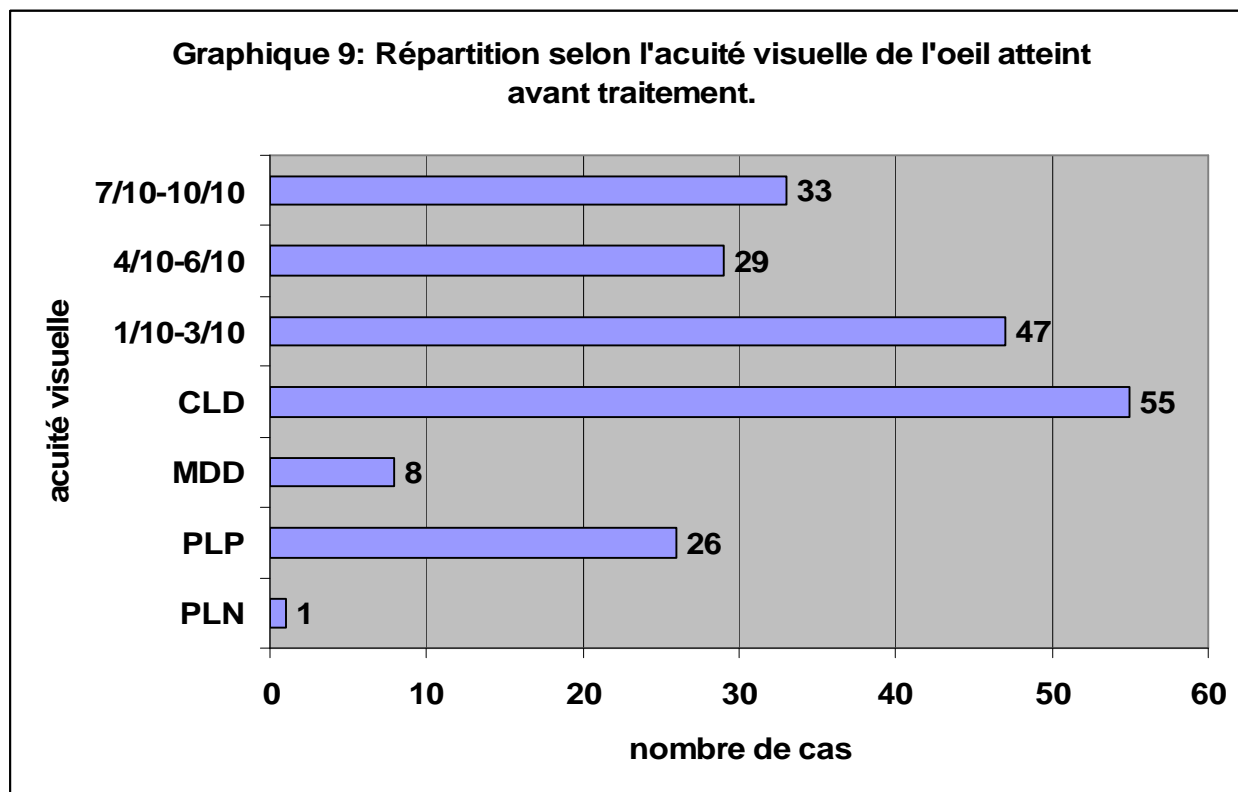
La localisation unilatérale est la prédominante chez nos patients, elle représente 66% des cas (130 cas) alors que la localisation bilatérale représente 34%.

c- Le type anatomique de l'uvéite :



L'uvéite totale est la plus fréquente, elle représente 62% suivie des uvéites antérieures qui représentent 19%. L'uvéite à localisation postérieure représente 16%.

d- L'acuité visuelle avant le traitement :



La majorité des malades avaient une AV très basse avant traitement 27,6% CLD, 23,6% ont une AV entre 1/10 et 3/ 10, 16,6% ont entre 7/10 et 10/10, 13,06% PLP, un patient était PLN.

e-Fréquence des signes cliniques :

Tableau 18 : Fréquence des signes cliniques

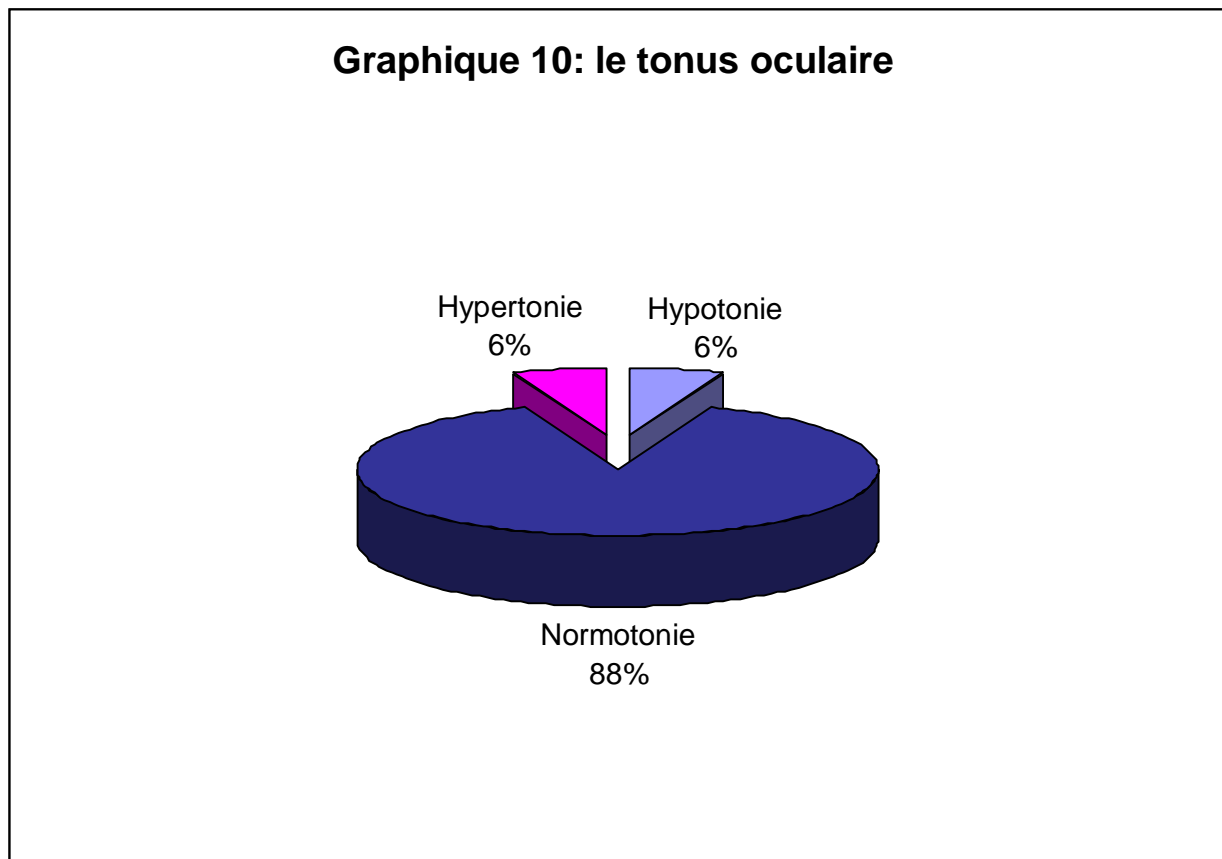
	<u>Œil droit</u>	<u>Œil gauche</u>	<u>total</u>	<u>Pourcentage ( pour 402 œil )</u>
Hyperhémie conjonctivale	26	26	52	12,9%
Cercle périkératique	29	21	50	12,43%
Précipités retro- descémétique	62	57	119	29,6%
<u>Kératite</u>	6	10	16	3,9%
<u>Tyndall de la chambre antérieure</u>	86	94	180	44,77%
<u>hypopion</u>	2	1	3	0,74%
<u>fibrine</u>	0	0	0	0%
<u>hyphéma</u>	0	0	0	0%
<u>Synéchies irido-cristalinienne</u>	53	47	100	24,8%
<u>Hétérochromie de l'iris</u>	1	1	2	0,49%
<u>Atrophie de l'iris</u>	1	3	4	0,99%
<u>cataracte</u>	33	35	68	16,8%
<u>Pigments sur la cristalloïde antérieure</u>	15	19	34	8,45%
<u>Goniosynéchie</u>	4	4	8	1,99%
<u>Hyalite</u>	96	93	189	47%
<u>Aspect d'Œufs de fourmi</u>	4	3	7	1,74%
<u>Foyers chorioretiniens</u>	12	12	24	5,9%
<u>Œdème maculaire</u>	6	5	11	2,73%
<u>Vascularite</u>	20	18	38	9,45%
<u>Papillite</u>	26	22	48	11,9%
<u>Sclérite</u>	0	0	0	0%
<u>Hypertrophie des glandes lacrymales</u>	0	0	0	0%

L'examen à la lampe à fente a montré que le tyndall et l'hyalite sont les signes les plus fréquemment retrouvés à l'examen clinique



Figure 60 : Examen à la lampe à fente (notre photo)

f- le tonus oculaire :



La normotonie est la prédominante sur les mesures des tonus oculaires.

### 3-Les investigations paracliniques :

#### a-A visée ophtalmologique :

Une échographie oculaire a été réalisée chez 89 de nos patients, elle a montré des échos intra-vitréens chez 5 patients (27,9 %), un décollement postérieur du vitré dans 7 cas (3,5%), un décollement rétinien dans 5 cas (2,5%) et un épaissement choroïdien dans 2 cas, le reste était normal.

L'angiographie a été réalisée chez 68 patients soit 33%, elle a mis en évidence une vascularite chez 23 patients (11,4%), une papillite chez 22 patients (10,9%), des foyers chorio-rétiens chez 11 patients (5,47%) , un œdème maculaire cystoïde chez 9 patients, un décollement séreux rétinien chez un patient et un aspect de pseudo trou maculaire chez un patient.

L'OCT n'a été installé au service qu'au mois de Janvier 2008. Il a été réalisé chez 21 patients, normal chez 4 patients ; il a montré une atrophie maculaire chez 3 patients, un épaissement maculaire chez 8 patients, un œdème maculaire chez 5 patients, et un trou maculaire chez un patient.

Le champ visuel a été demandé chez 9 patients, il est revenu normal chez 5.

L'ERG a été demandé chez deux patients, il est normal chez l'un et en faveur d'une dégénérescence rétinienne chez l'autre.





Figure 61 : Echographe oculaire mode B (notre photo).

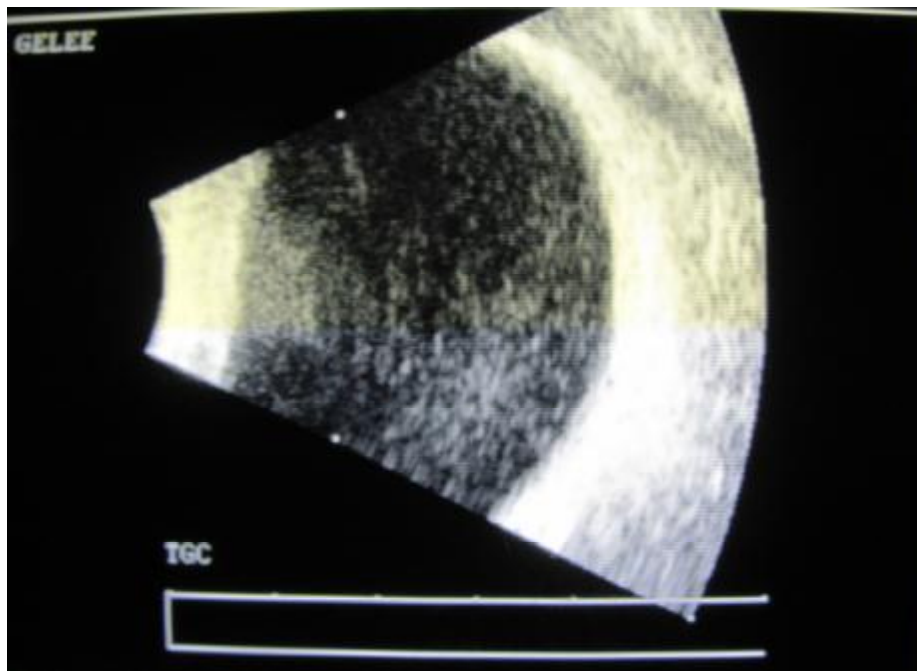


Figure 62 : aspect échographique d'une hyalite (notre série).

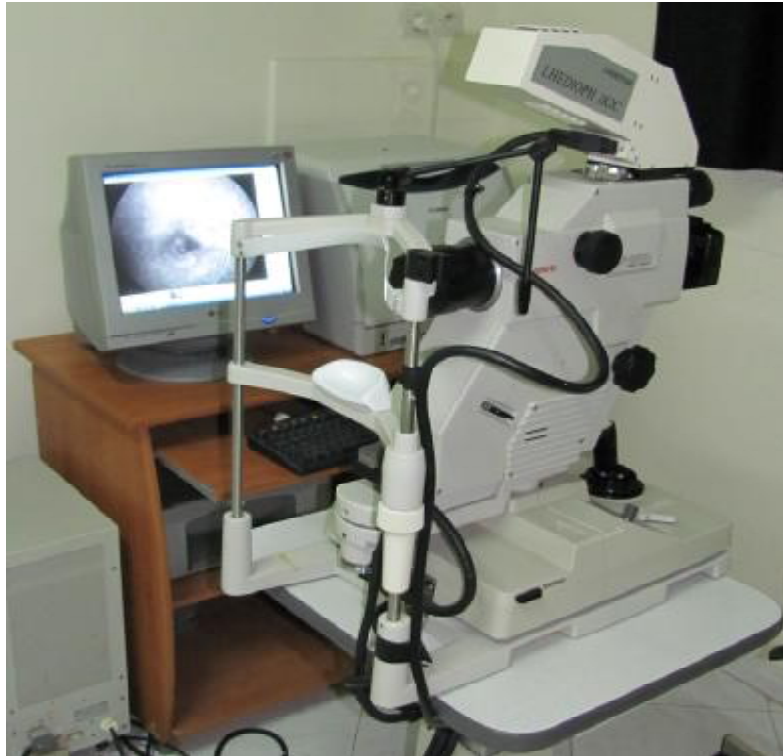

Figure 63 : Angiographe numérisé (notre photo)

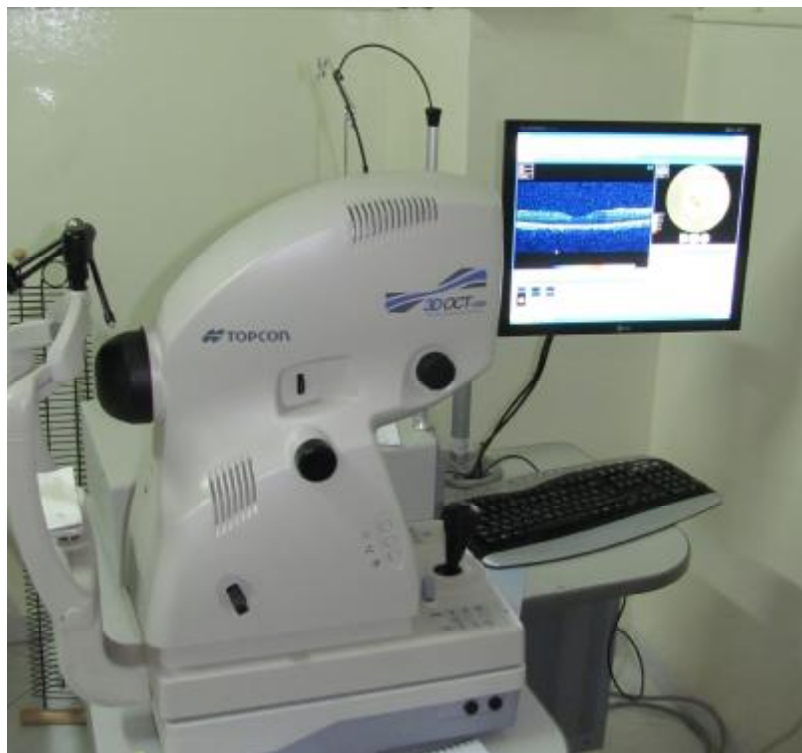

Figure 64 : Appareil OCT (notre photo)

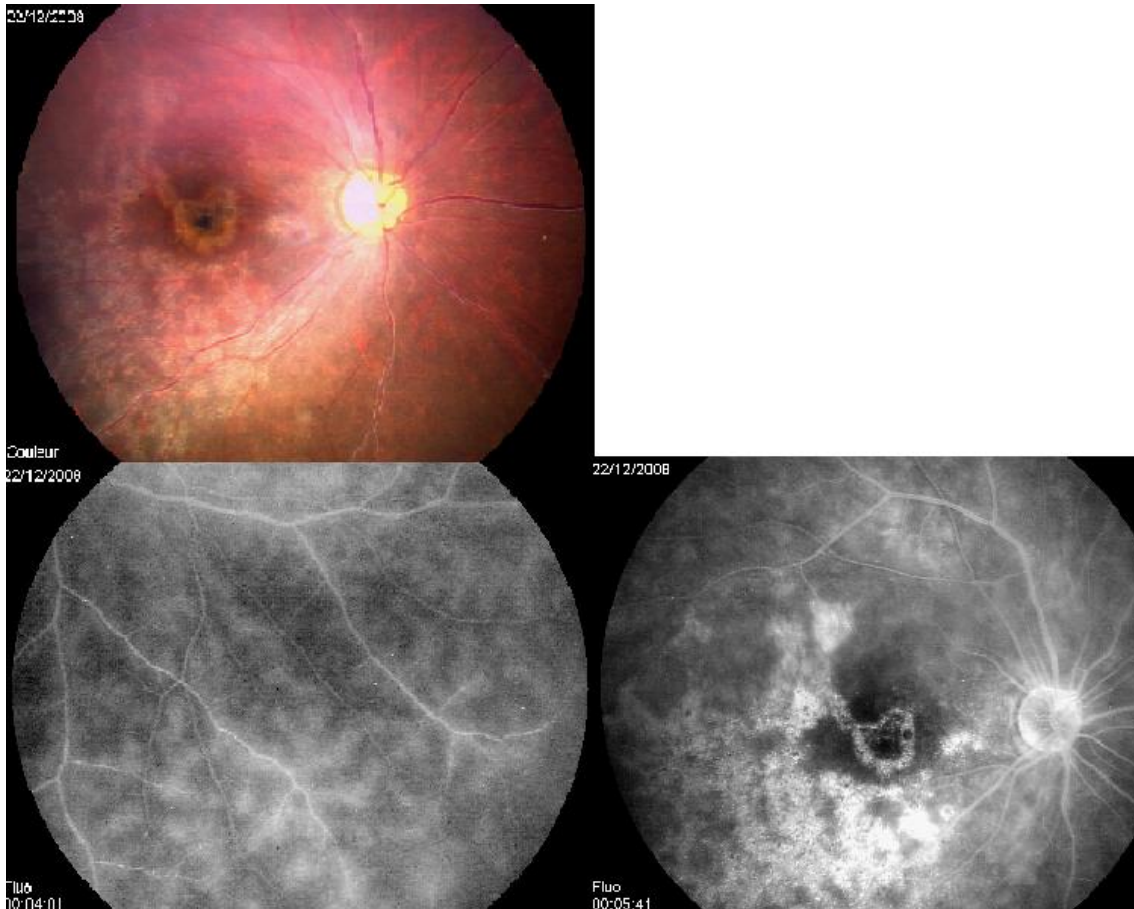


Figure 65 : Angiographie d'une patiente atteinte de la maladie de Behçet qui montre une vascularite avec diffusion péri-vasculaire de la fluorescéine, rétention papillaire tardive et maculopathie associée (notre série).



Un OCT a été réalisé chez la même patiente, et a objectivé :

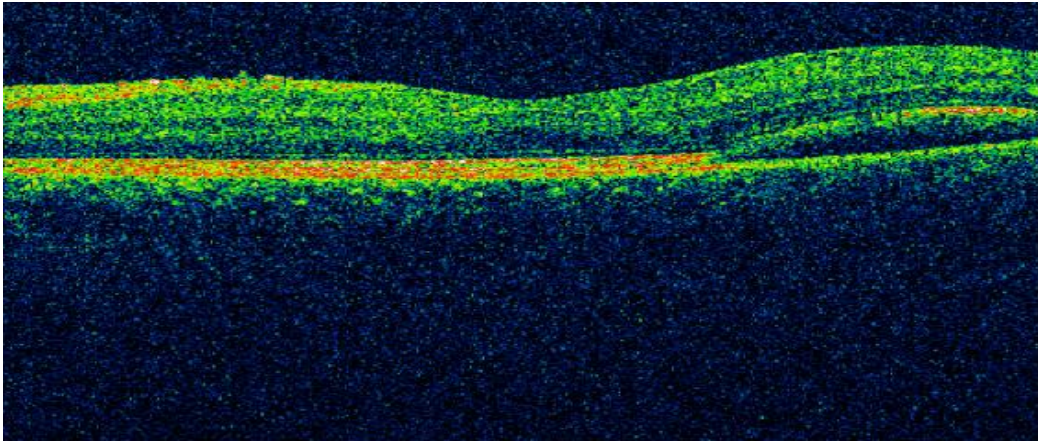


Figure 66 : un décollement séreux rétinien (notre série).

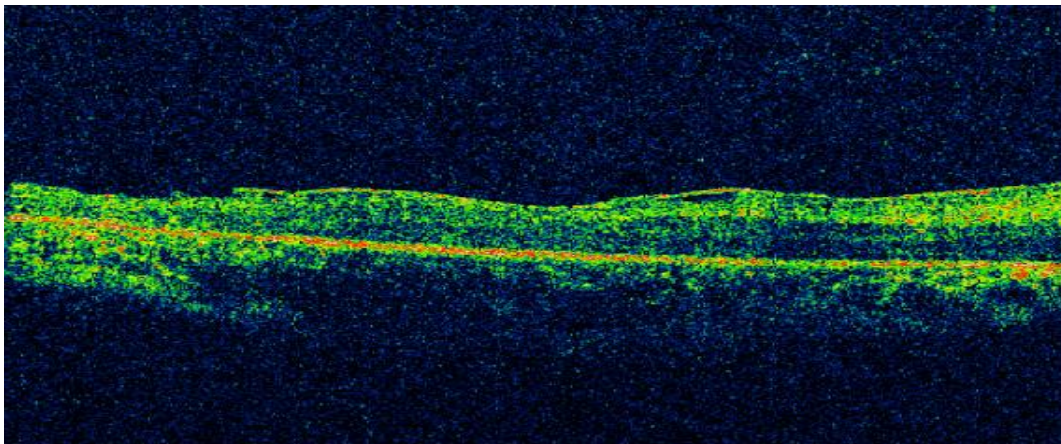


Figure 67 : OCT maculaire montrant une membrane épimaculaire (notre série).

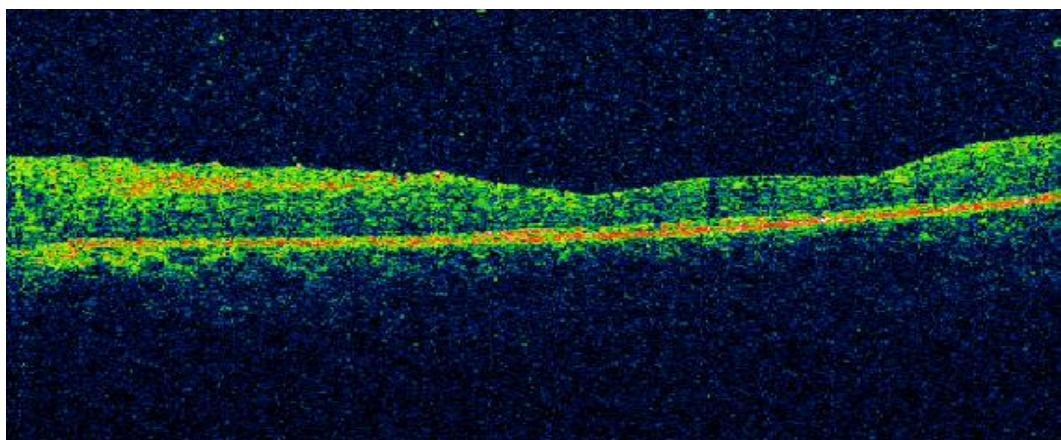


Figure 68 : OCT maculaire montrant une atrophie maculaire (notre série).

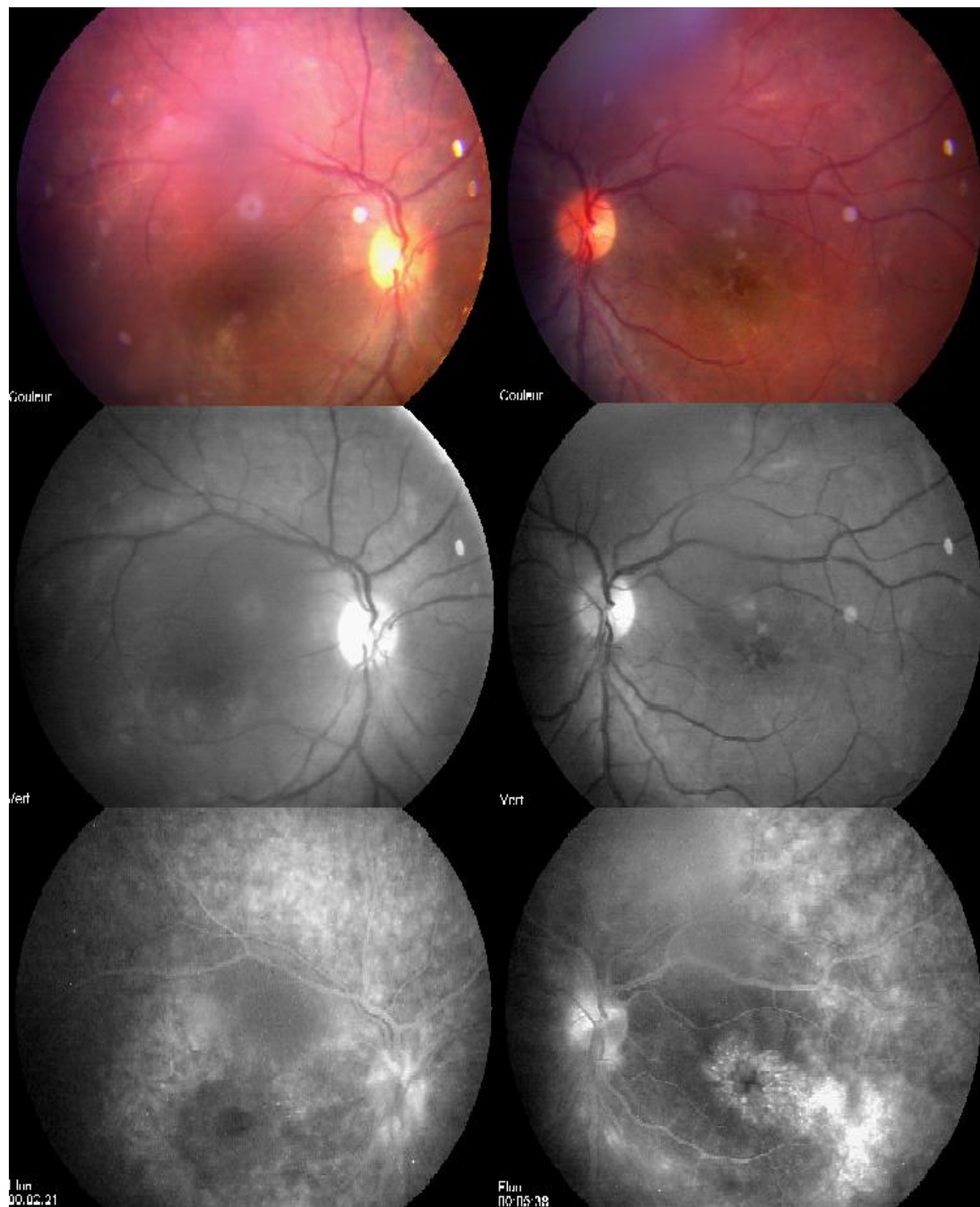

Figure 69: Angiographie à la fluorescéine montrant un œdème maculaire cystoïde et une papilite bilatérale (notre série).



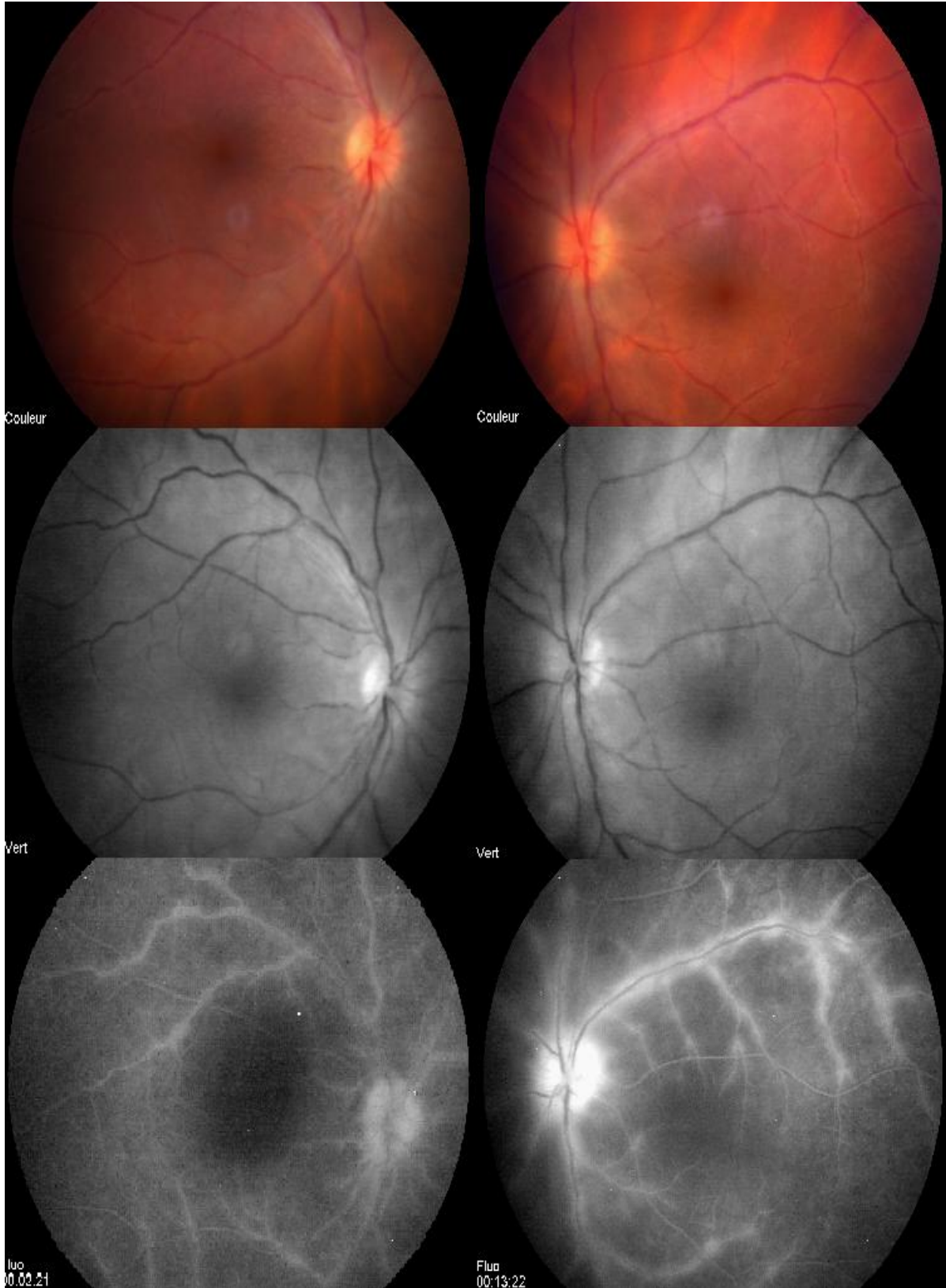


Figure 70 : angiographie rétinienne montrant une vascularite ODG.

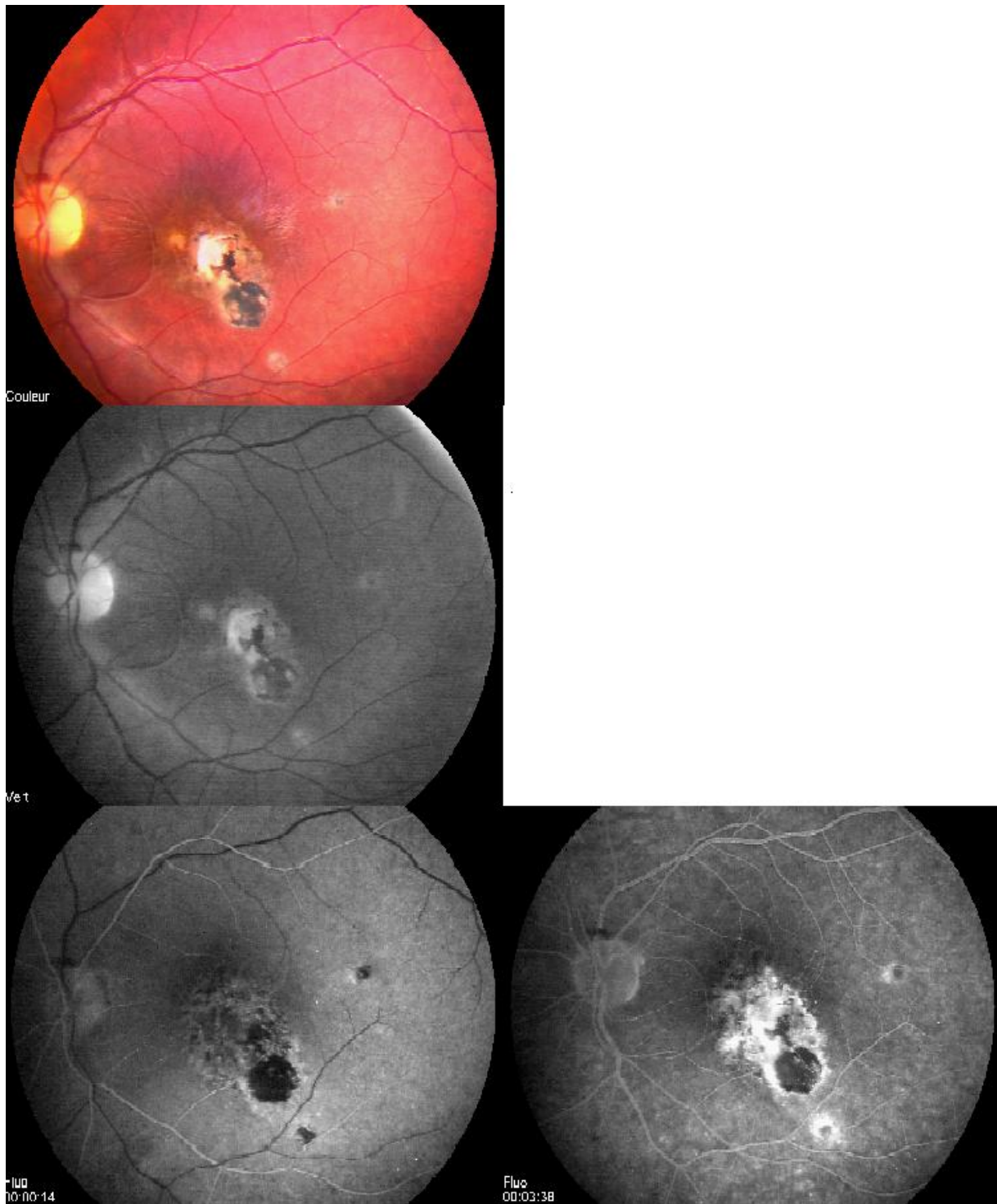


Figure 71 : Angiographie à la fluorescéine montrant un foyer chorio-rétinien en faveur d'une toxoplasmose (notre série).

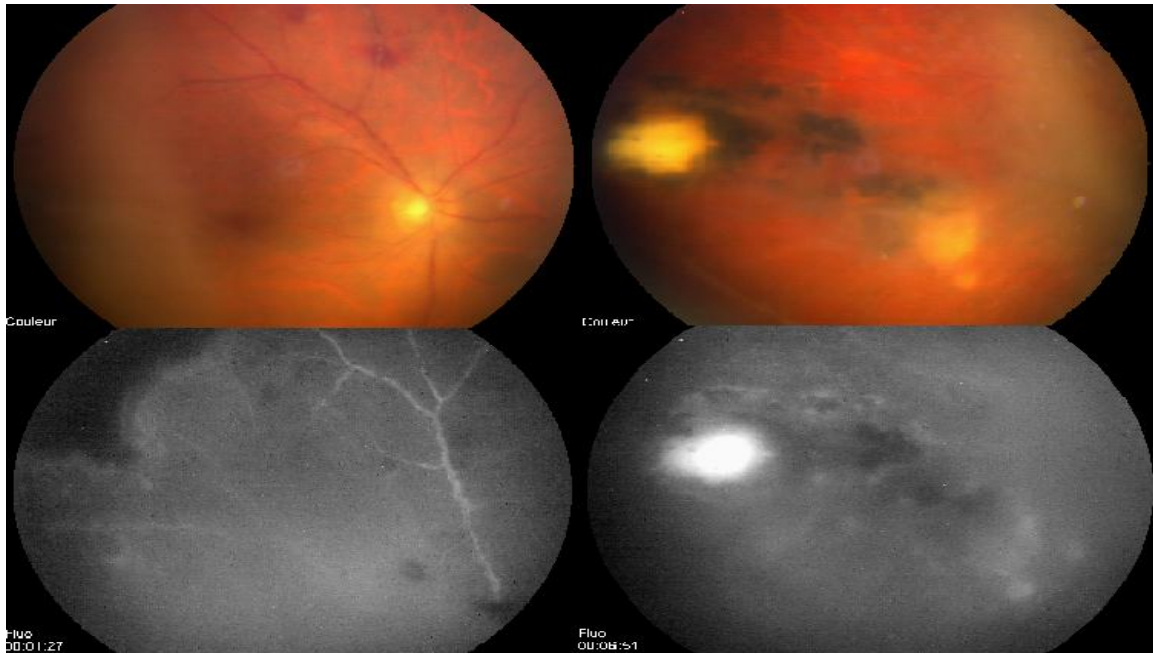


Figure 72 : Angiographie à la fluorescéine montrant un foyer toxoplasmique périphérique associé à une vascularite (notre série).

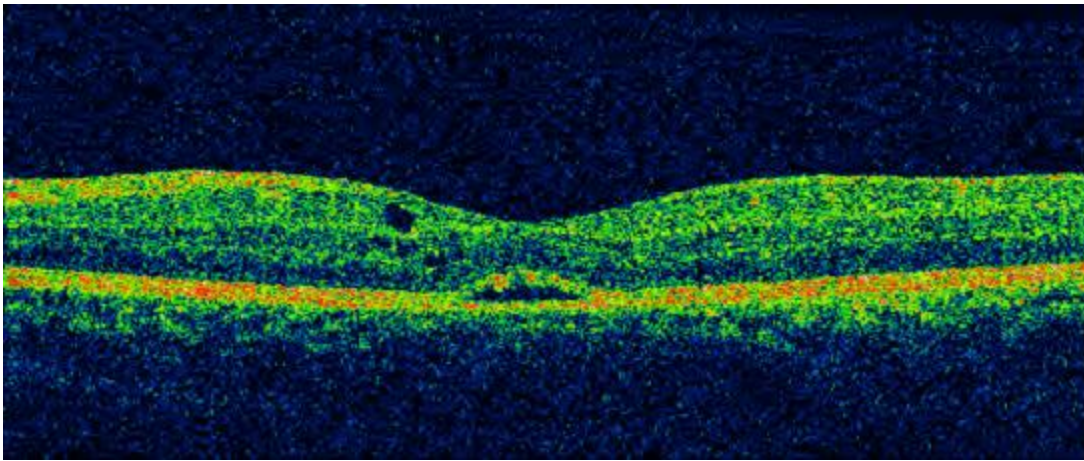


Figure 73 : DSR rétrofovéolaire idiopathique (notre série).



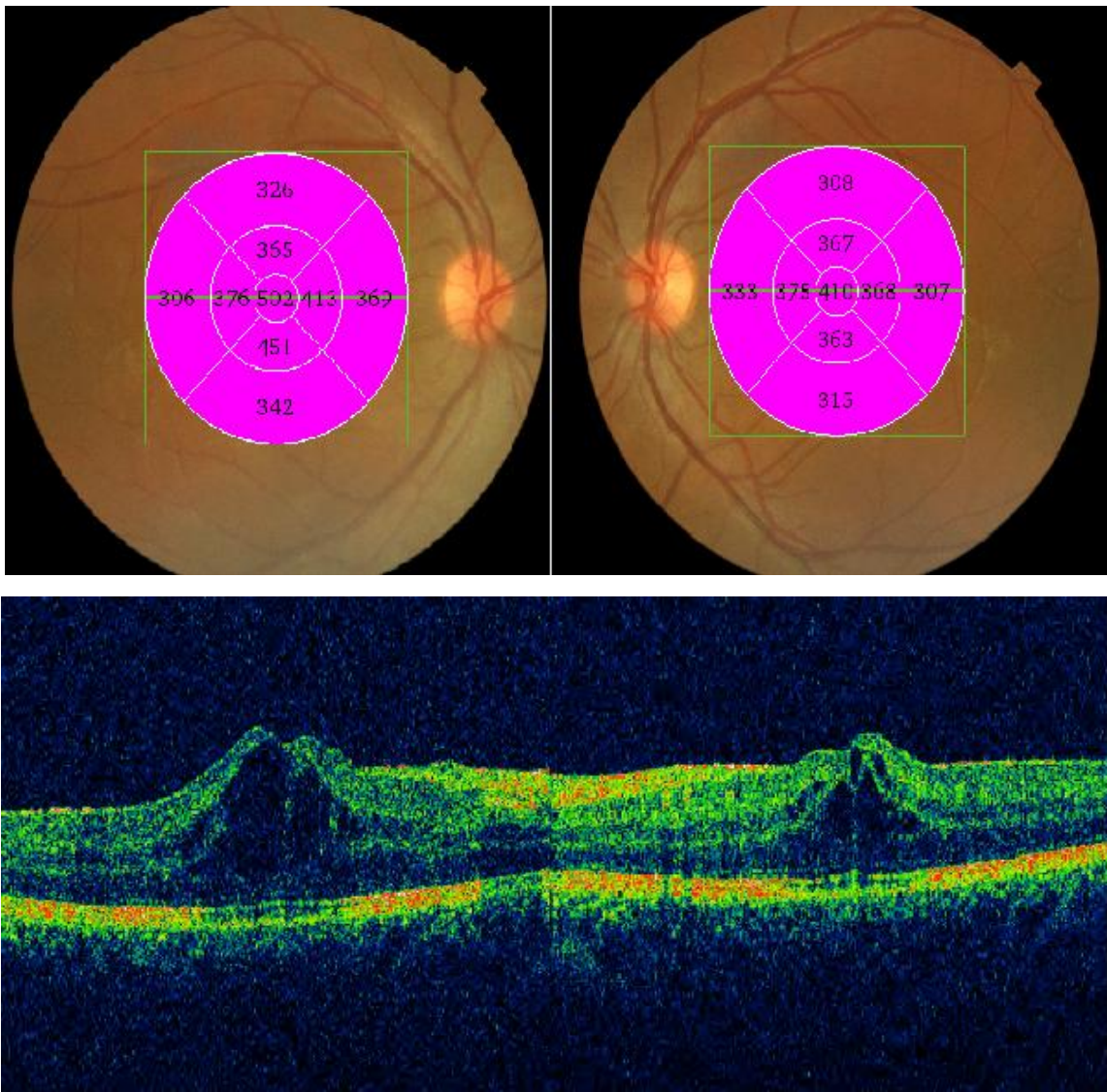


Figure 74 : Œdème maculaire cystoïde bilatérale (notre série).

## b-A visée étiologiques :

Au plan paraclinique, un syndrome inflammatoire a été noté dans 46 cas (30%) avec une CRP constamment élevée mais sans pour autant être toujours en rapport avec des étiologies infectieuses, la valeur maximale est 70 et la minimale 1, avec une moyenne de 7, 93.

La glycémie a été prise chez tous nos patients, trois patients avaient des valeurs augmentées par rapport à la normale. Deux d'entre eux étaient diabétiques, le troisième a bénéficié d'une prise en charge spécialisée.

Tous nos patients ont bénéficié d'une radiographie thoracique ±TDM (en cas d'anomalie à la Radio), des anomalies médiastino-pulmonaires étaient diagnostiquées chez deux patient, l'un présentait des adénopathies médiastinales et un syndrome interstitiel, et l'autre un syndrome interstitiel isolé.

La sérologie TPHA/VDRL était réalisée chez 137 patients, elle a été positive seulement chez un seul patient.

La sérologie herpétique était réalisée chez 132 patients elle est revenue positive chez deux patients.

136 patients ont bénéficié de sérologie HIV, aucun cas de séropositivité n'a été diagnostiqué.

La sérologie CMV, réalisée chez 129 patients, aucun cas positif n'a été retrouvé.

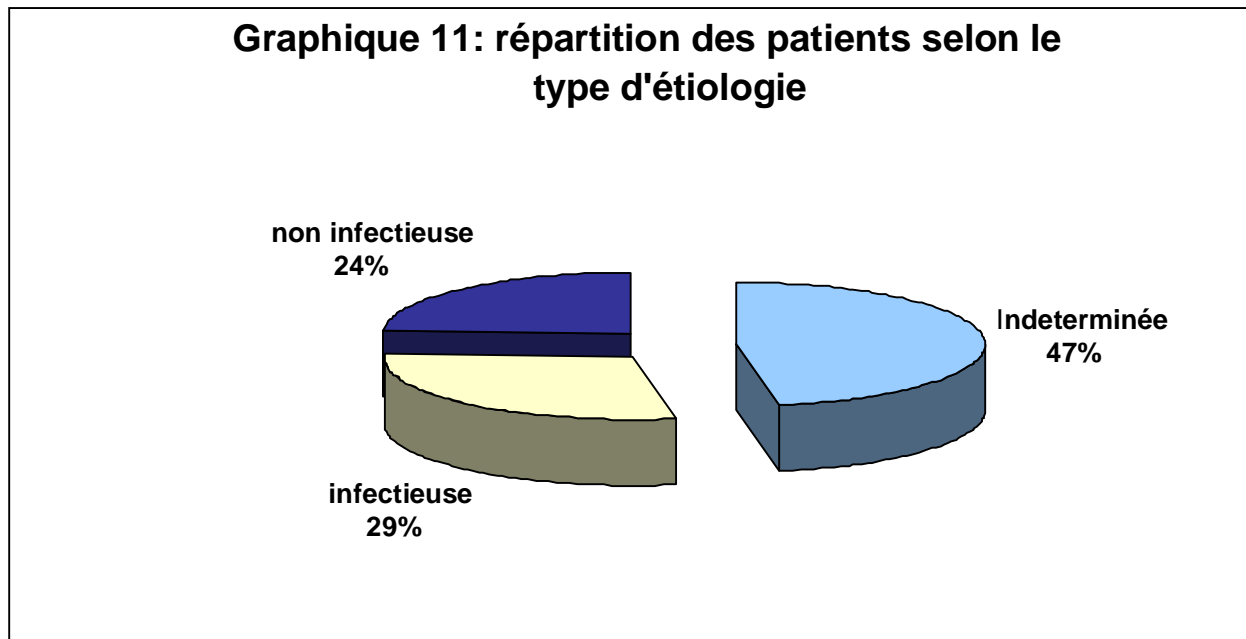
La sérologie toxoplasmose réalisée dans 136 des patients (67,66 %), avait montré la positivité Ig G dans 60% des cas avec positivité des IgM dans 6 cas

D'autres investigations ont été réalisées et ont permis de mettre en évidence 7 cas d'infections urinaires, un cas d'hépatite virale B, deux biopsies labiales sont revenu en faveur d'un syndrome de Gougerot Sjogren.

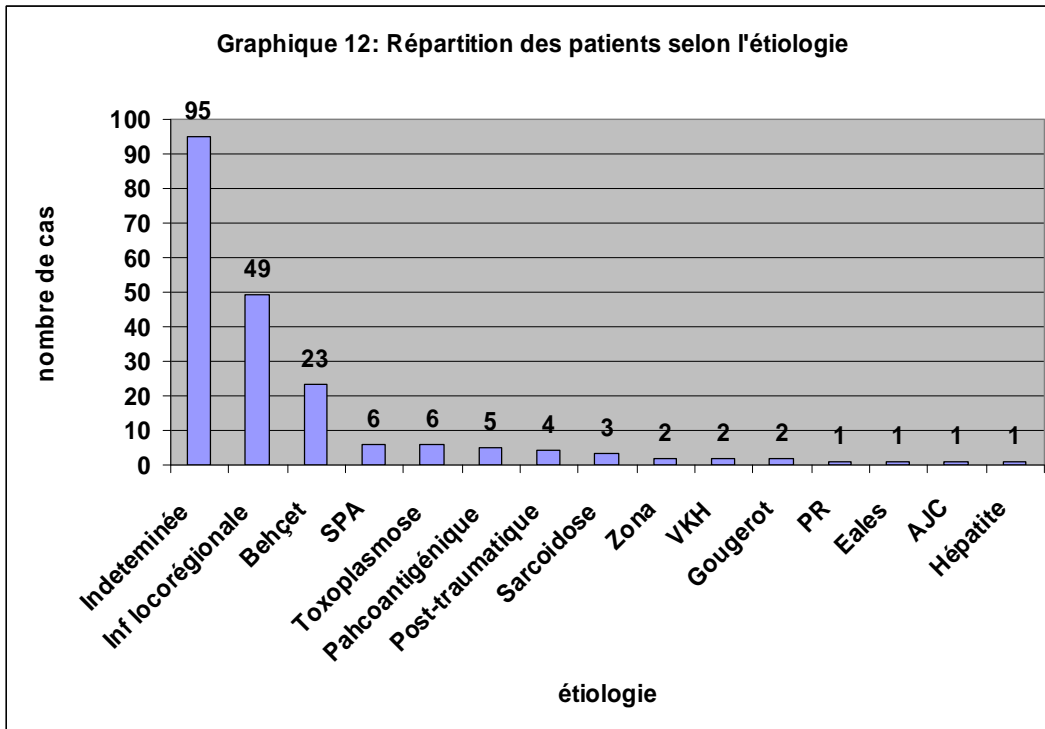
Tous nos patients ont bénéficié d'un examen ORL et d'un examen stomatologique à la recherche d'un foyer infectieux loco-régional, et à chaque fois

qu'une maladie de système est suspectée, une consultation de médecine interne, neurologie, rhumatologie, dermatologie ....était demandée.

#### 4-L'analyse étiologique :



Le diagnostic étiologique a été précisé chez 53% des patients, il est dominé par les étiologies infectieuses qui représentent 29% contre les causes non infectieuses qui représentent 24%.



Les étiologies infectieuses sont dominées par les infections loco-régionales (84,4% des étiologies infectieuses), suivies de la toxoplasmose qui représente 10% des étiologies infectieuses.

Les étiologies non infectieuses sont dominées par la maladie de Behçet qui représente 11,4 %, suivie de la SPA qui représente 3% de l'ensemble des uvéites.

## 5-Le traitement :

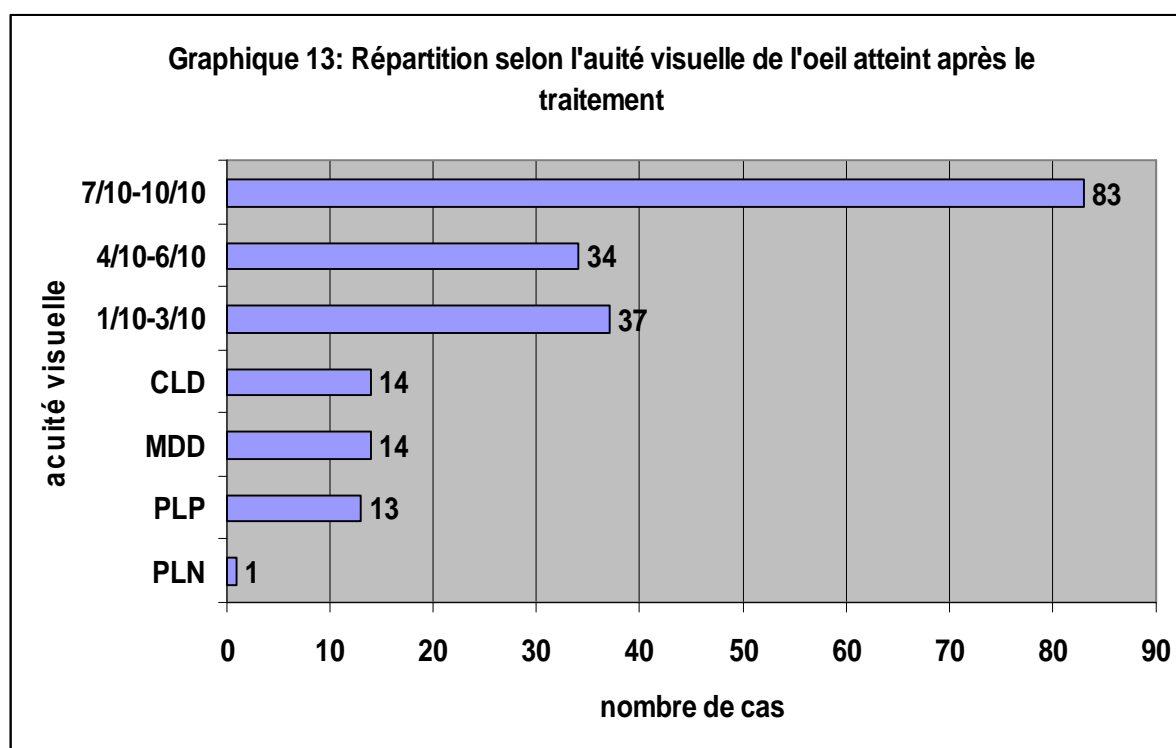
La corticothérapie a été administrée chez presque tous nos patients, sous toutes les formes locale, orale, ou bolus. Ce traitement est associé à des anti-infectieux dans 57 cas (28,3 %).

Nous avons eu recours aux immunosuppresseurs dans 15 cas (7,35%).

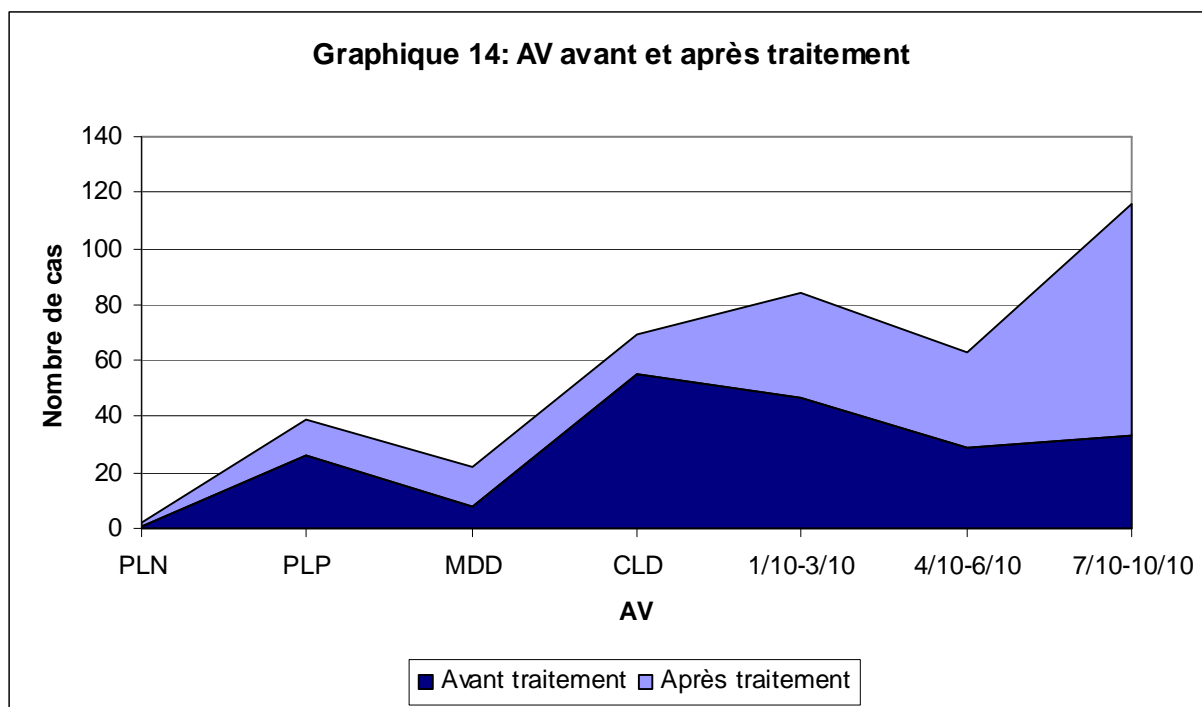
Un traitement adjuvant a été administré quand l'indication se pose (hypotonisants, mydriatiques ...).

## 6-Le suivi :

L'évolution initiale était satisfaisante chez tous nos malade tant au plan de l'acuité visuelle que du contrôle du processus inflammatoire. Le suivi est assuré avec un rythme variable selon la sévérité de l'atteinte avec une moyenne de 3 mois.



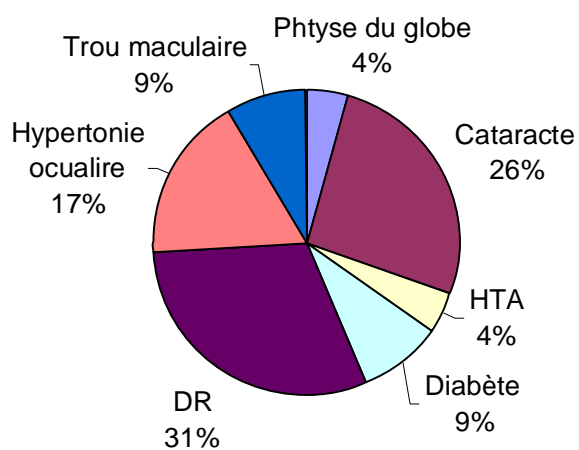
Au cours du suivi 6 de nos patients ont présenté une cortico-dépendance, ce qui a mené à faire de dégression très progressive, alors que 2 d'entre eux a présent une cortico-résistance et ont nécessité l'introduction du traitement par immunosuppresseurs.



Une nette amélioration de l'AV est observée chez la majorité des patients, le pourcentage des malades qui ont une AV inférieure à 1/10 est passé de 45% avant traitement à 21% après traitement alors que le pourcentage de ceux qui ont une AV supérieure à 1/10 est passé de 54% à 78,5% après traitement.

## 7-Les complications :

**Graphique 15: complication des uvéites**



24 (11,9%) patients ont présentés des complications type :

Phtyxe du globe chez un patient, Cataracte chez 6 patients, une hypertension chez un patient, diabète chez 2 patients, un DR chez 7 patients, une hypertonie oculaire chez 4 patients, un trou maculaire chez 2 patients.

# DISCUSSION



Le but de notre thèse est d'établir le profil épidémiologique des uvéites dans la région de Fès Boulmane.

Les autres aspects de cette riche pathologie notamment physiopathologique, explorations paracliniques, thérapeutique ...etc ne seront pas discutés car ils feront l'objet d'autres études.

L'intérêt de notre série se base sur le nombre important des patients recrutés (201) et la période sur laquelle s'est étalée l'étude (42 mois).

La difficulté de ce travail découle de la nature de la maladie qui est grave, multifactorielle et de pronostic réservé, ainsi que le fait que les études portant sur l'épidémiologie de l'uvéite sont rare et le plus souvent biaisées [15, 177].

L'uvéite est responsable de 5 à 20% des cécités légales dans les pays industrialisés, son incidence est estimée entre 17 et 24/100 000 habitants toutes causes confondues [15, 177].

Elle peut survenir à n'importe quel âge, cependant les sujets entre 20 et 59 ans sont les plus touchés avec une moyenne d'âge entre 35 et 45 ans [150]. (Voir tableau19) [177].

Ces données sont comparables aux résultats de notre étude où la moyenne d'âge est de 37 ans, avec un maximum au niveau de la tranche 30-50 ans (voir graphique 2).

L'uvéite semble toucher de manière égale les deux sexes dans la plupart des séries publiées [15,16, 177] avec une légère prédominance féminine [178, 179].

Il en est de même dans notre série où 53% de nos patients sont de sexe féminin contre 47 % de sexe masculin. (Graphique 1).

Tableau 19 : profil du sexe et de l'âge de survenue de l'uvéïte en comparaison avec la littérature

Série	Taille	%de F/%d'H	Moyenne d'âge
Rosenbum1989[177]	236	-	40
Rothova 1992 [180]	865	50 /50	42
Bouillet 2000 [181]	125	-	39
Koffi K.V. 2001[182]	95	47,37 /52,63	32
Islam 2002 [178]	200	60/40	35
Yamamoto2003[179]	262	61/39	41
Khairallah 2004[183]	245	50/50	35
Bodaghi 2003[15]	1048	46/54	41,8
Aouni 2005[184]	20	85/15	39
Khairallah 2007[185]	472	53/47	34
Amazouzi 2008[186]	176	51,3/48,7	34
<u>Notre série</u>	201	53/47	37

Le délai de consultation des patients est relativement long ceci est du essentiellement à la présence d'une seul service d'ophtalmologie qui couvre une grande région qui dépasse sa zone médicale qui est la région de Fès-Boulmane avec 1 573 055 habitants, aux régions avoisinantes : Taounate, Meknès, Taza et autre...D'autant plus que le nombre des ophtalmologistes au service est très réduit : deux ophtalmologistes et dix médecins résidents, soit 0,1ophtalmo/100 000 habitants et si on considère les 15 ophtalmologistes privés en plus on trouvera 1ophtalmologiste/ 100000 habitants ce qui est très insuffisant.

De ce fait, la difficulté d'accès aux soins et le délai de consultation qui est en moyenne de 58 jours dans notre série font que les malades ne sont diagnostiqués qu'à une phase tardive et assez avancée de la maladie.

Ce qui nous pousse à proposer le déploiement de centres régionaux spécialisés prenant en charge ce genre de pathologie à Meknès, Taza ... pour

rapprocher à nos concitoyens un service de soin de qualité qui permettra de dépister, soigner et explorer la maladie précocement afin d'améliorer le pronostic.

La latéralité des uvéites est variable selon les différentes séries, les atteintes unilatérales chez l'adulte représentent 26 à 68% des cas [18], notre étude a mis en évidence une atteinte unilatérale dans 66% des cas (Graphique 7).

La baisse de l'acuité visuelle est le signe majeur qui a poussé 74,10 % de nos patients à consulter, cette baisse est retrouvée dans toutes les séries publiées, elle représente le premier élément à rechercher chez tous les patients et devant laquelle les investigations doivent être poussées pour réaliser une véritable recherche étiologique qui pourrait même être débutée aux centres hospitaliers provinciaux.

L'analyse de la topographie des uvéites montre que l'atteinte totale dans notre série est la prédominante (62 %) suivie de l'atteinte antérieure puis postérieure.

Ce profil explique la sévérité que représentent nos patients par rapport aux séries américaines et européennes.

L'uvéite totale et /ou postérieure est également prédominante dans certaines régions asiatiques [18] et africaines, elle dépasse parfois les 65% [16]. (Voir tableau 21).

Plusieurs hypothèses explicatives peuvent être évoquées afin d'expliquer ces différences. On peut en effet suggérer la présence de facteurs génétiques, ethniques ou environnementaux influençant la gravité de l'atteinte oculaire [18].

En outre, la difficulté d'accès aux soins et le délai de consultation long fait que les malades ne sont diagnostiqués dans la majorité des cas qu'après extension de l'inflammation .

Tableau 20 : répartition anatomique en comparaison avec la littérature.

	% des uvéites ant	%des uvéites post	%des uvéites totales
Khoffi KV et al 2001[182]	36,84	33,68	22,11
Khairallah 2004[183]	34,2	29,1	21,4
Bodaghi 2003 [15]	52	25	13
Aouni 2005[184]	15	20	60
Khairallah 2007	35,2	28.2	21.2
Amazouzi 2008[186]	46,6	33	20,4
Notre série	19%	16%	62%

Tableau 21 : répartition anatomique selon l'origine géographique [16].

	% uvéite ant	% uvéite post	%uvéite interm	%uvéite totale
Amérique nord (n=4)	22-61	11-15	15-38 ,48	9-38
Amérique sud (n=1)	34	9	19	37
Europe (n=9)	52-63,92	1-12	6-26	1,7-20
Asie (n=6)	29-50	1-17	2-32	15-69
Afrique (n=2)	13-41	0	2-28	28-63
Australie (n=1)	76	2	18	4
Notre série	19	16	3	62

Dans notre série, les lésions associées retrouvées en premier lieu sont les lésions cutanées ceci est sans doute dû au fait que l'atteinte cutanée est présente dans la plupart des pathologies responsables d'uvéite dans notre contexte maghrébin. Dans certains cas elle en constitue un élément diagnostique majeur, notamment au cours de la maladie de Behçet retrouvée dans notre série chez 11,4 % des patients.

Les signes rhumatologiques occupent la deuxième place des manifestations extra oculaires et orientent le plus souvent vers la SPA rencontrée en deuxième position des étiologies non infectieuses dans notre série.

Le reste des signes notamment génito-urinaires peuvent être expliqués par la positivité de 7 ECBU, et les signes ORL qui expliquent la prédominance des uvéites dues aux infections locorégionales ou générales et qui renforce notre conduite au service qui consiste à la réalisation d'un examen stomatologique et ORL complet systématiquement devant toute uvéite.

A la lumière des informations recueillies au cours de l'interrogatoire et de l'examen clinique, de nombreux examens à visée ophtalmologiques et étiologiques ont été demandés tout en gardant à l'esprit le principe de l'efficacité et l'économie de la santé.

Une étiologie est retrouvée dans 70 à 89% des cas selon les séries, la plupart des séries montre une légère prédominance des étiologies infectieuses dans 35 à 38% des cas suivies par les affections systémiques dans 21 à 26% des cas et des affections inflammatoires spécifiques dans 9 à 17,5% des cas [16].

D'autres séries [183, 184] marquent une prédominance des étiologies non infectieuses.

Dans notre travail, une étiologie a été retrouvée dans 53%, ces étiologies sont dominées par l'origine infectieuse (29%), les affections systémiques représente

19,4% la maladie de Bethçet représente 11,4% (voir grapghique11 et 12) ce qui rejoint la plus part des études.

Le pourcentage des étiologies retrouvées est relativement bas par rapport aux données de la littérature. Ceci est du en partie à la non disponibilité de certains examens complémentaires au sein du CHU Hassan II de Fès, tels que le typage HLA, le calcul du coefficient de Desmont à partir des sérologies sur l'humeur aqueuse ponctionnée dans la chambre antérieure.

D'autres facteurs interviennent tels que : le bas niveau socio-économique des patients, l'éloignement du seul service d'ophtalmologie existant dans toute la région de Fès-Boulmane comme déjà mentionné.

Tableau 22: profil étiologique en comparaison avec la littérature.

	%de DC étiologique	%d'étiologies inflammatoires	%d'étiologies infectieuses	% de Behçet	%de sarcoidose
Rosenbum 1989[177]	76	29	-	-	6
Rothova 1992[180]	73	26	-	-	7
LEVECO L 1999[187]	70	23	35	7,7	7,5
Bouillet 2000[181]	72	21	-	-	3
Islam 2002[178]	86	-	-	6,5	3
Yamamoto 2003[179]	78			10	
Khairallah 2004[183]	P : 89,4 T : 68,3	P : 13,5 T : 34,6	P : 16 ,9 T : 2,9	P : 13,5 T : 34,6	-
Bodaghi 2003[15]	75,6	60	-	2,4	8,3
Aouni 2005[184]	70	55	10	20	25
Amazouzi 2008[186]	52 ,3	37 ,5	14,8	8,5	19,3
Notre série	53	19,4	29	11,4	1,5

P : uvéite postérieure

T : uvéite totale

Les étiologies infectieuses ont été les plus prédominantes, en tête de liste, on trouve les infections locorégionales qui représente 84,4% des étiologies infectieuses avec par ordre décroissant :

- Les infections bucco-dentaires (62%),
- Les uvéites virales (17,6 %) dont deux cas étaient un zona ophtalmique chez deux femmes de 30 et 50 ans, la confirmation du diagnostic était seulement clinique devant des éruptions vésiculeuses au niveau de la région fronto-pariétale associée à un œdème palpébrale.

Les autres cas d'uvéite virale concernaient 5 femmes et 2 hommes sous forme de kérato-uvéite chez 5 et d'uvéite totale chez le reste.

Le diagnostic a été clinique chez cinq patients et sur argument sérologique (séroconversion pour HSV) chez deux patients.

- Deux cas de sinusite, et un cas d'otite moyenne aigue purulente.

Le reste des étiologies infectieuses concerne 6 cas de toxoplasmose oculaire suspecté cliniquement, la sérologie était positive chez les six patients et a objectivé une infection récente, avec deux cas d'Ig G positifs dans l'humeur aqueuse, et à l'angiographie présence de 4 foyers chorioretiniens actifs très caractéristiques.

En ce qui concerne les étiologies non infectieuse, la maladie de Behçet était la prédominante, elle a intéressé 11,4% des malades ce qui est supérieure aux séries françaises (2,4%) [16], saoudienne (6,5%) [178], et brésilienne (10%) [179] ; cette supériorité semble être liée à la répartition géographique de la maladie de Behçet comme c'est le cas dans la série tunisienne (24%) [183].

Dans notre série la maladie de Behçet a été retrouvée surtout chez des malades jeunes de sexe masculin dont la moyenne d'âge était de 30 ans, avec un sexe ratio de 1,5.

Une prédominance des uvéites postérieures et totales a été remarquée chose retrouvée dans pratiquement toutes les séries de la littérature.

Les uvéites en rapport avec la SPA viennent en deuxième rang des étiologies non infectieuses avec un pourcentage de 3% ce qui reste comparable à la littérature aussi bien pour la fréquence qui est de 5% dans la série de Aouni [184] et 7% dans les séries de Rothova et AL [180] et Bouillet et AL [181] qu'au caractère récidivant puisque nos 6 patients présentent jusque là plus de 2 récives chacun.

Mais il existe une différence portant sur la localisation de l'uvéite qui est antérieure dans la plupart des série, pourtant nos six patient avaient une uvéite totale.

L'uvéite sarcoïdique est une atteinte classiquement antérieure et de bon pronostic [93], ceci n'a pas été le cas chez nos patients puisque dans 67% des cas, l'uvéite était totale ce qui témoigne du caractère sévère.



Le caractère granulomateux de l'uvéite, l'aspect en tâche de bougie de la chorioretinite à l'angiographie, le glaucome secondaire et le reste du tableau clinique ont été des arguments de masse en faveur de la sarcoïdose, en aucun cas la confirmation histologique n'a été apportée, ceci permet d'illustrer l'intérêt majeur de l'examen ophtalmologique minutieux réalisé par une équipe expérimentée dans l'orientation étiologique.

Les trois patients ont été adressés par la suite aux consultations spécialisées pour suivi de leur sarcoïdose avec un bilan initié au service d'ophtalmologie.

L'uvéite phacoantigénique a été observée chez 5 patients, un cas spontané suite à une cataracte hypermûre, trois cas suite à une chirurgie classique de la cataracte (EEC +IOL) et un suite à une phacoémulsification avec implant.

La reprise chirurgicale a été la règle après refroidissement de l'inflammation.

4 de nos patients ont été victimes de traumatisme oculaire, 3 par épine végétale et un par aiguille occasionnant une uvéite antérieure chez deux et totale chez le reste.

Les deux patients qui présentaient la maladie de VKH étaient de sexe masculin âgés respectivement de 17 et 35 ans. Le diagnostic a été posé selon les critères de Read et AL.

Un ERG a été demandé chez l'un des patients, et revenu en faveur d'une dénégrescence rétinienne totale et bilatérale.

On a eu recours à un traitement aux immunosuppresseurs chez les deux patients.

Tous nos patients présentant une uvéite non infectieuse ont bénéficié d'un traitement par des corticoïdes seuls. Dans les cas d'uvéites infectieuses, une corticothérapie adjuvante était instaurée dans un objectif anti-inflammatoire lorsque l'infection sous jacente avait été contrôlée par un traitement antibacillaire, antiviral

ou antibiotique. Les résultats de cette corticothérapie ont été globalement satisfaisants.

On a eu recours aux immunosuppresseurs dans 7,35% devant les indications classiques.

Durant le suivi, nous avons évalué l'évolution de la maladie, la réponse thérapeutique, et l'apparition d'éventuelles complications.

Le suivi est assuré par l'évaluation de l'acuité visuelle, l'examen à la lampe à fente, ou un éventuel examen paraclinique.

Une nette amélioration de l'AV est observée chez la majorité des patients en comparant les AV avant et après traitement (voir graphique 13 et 14), , ce qui prouve l'efficacité de l'attitude diagnostique et thérapeutique au service malgré l'insuffisance du plateau technique, hors 11,9% de nos patients ont présentés des complications qui ont été soit en rapport avec les traitements administrés soit en rapport avec l'inflammation oculaire d'autant plus que l'uvéite totale réputée de son caractère sévère était la prédominante dans notre série.

# CONCLUSION

Notre étude a permis de décrire l'épidémiologie des uvéites, à savoir le nombre des cas d'uvéite, le sexe, l'âge, la latéralité, le type anatomique, les signes d'appels oculaires et extra oculaires, le profil étiologique....

Les résultats de notre série sont globalement comparables à celles publiées par les différents centres d'uvéite.

La fréquence de l'uvéite totale dans notre série explique la sévérité des uvéites de nos patients, ceci est liée en grande partie au délai de consultation et à la difficulté d'accès aux soins.

Le profil étiologique a été précisé dans plus de la moitié des cas, il est dominé par les étiologies infectieuses aux dépens d'autres étiologies notamment d'origine systémique.

L'uvéite reste toujours une pathologie grave et une cause importante de cécité. Le pronostic peut être amélioré par une codification de la prise en charge.

D'autres études dans ce sens peuvent être d'une grande utilité dans la compréhension de cette affection qui englobe plusieurs points d'interrogations.

# RESUME

## RESUME

L'uvéite est une affection qui se caractérise par l'inflammation du tractus uvéal. Elle se caractérise par son extension qui peut toucher la majorité des structures oculaires, ainsi le terme d'uvéite est utilisé pour définir les différentes inflammations oculaires. Elle peut être un signe qui oriente vers une atteinte générale ou constituer une entité ophtalmologique spécifique.

Son diagnostic positif se base essentiellement sur l'examen ophtalmologique qui permet en plus de définir le type anatomique, la localisation et d'évaluer la sévérité de l'atteinte oculaire.

Les uvéites se caractérisent par la multitude des étiologies qui peuvent être infectieuses, inflammatoires, ou oculaires spécifique. La recherche étiologique représente une étape essentielle dans la prise en charge des malades, elle permet d'une part de guider la prise en charge thérapeutique et d'autre part de prévoir l'évolution et de prévenir les récurrences et les complications.

Le but de notre travail est de décrire essentiellement le profil épidémiologique des patients présentant une uvéite hospitalisés au service d'ophtalmologie CHU Hassan II de Fès entre 2006 à Juin 2009.

Il y avait 201 patients, 106 femmes et 95 hommes avec un sexe-ratio proche de 1, la moyenne d'âge était de 37 ans et 125 de nos patients était de Fès (62,2 %).

Un mode de vie à risque a été retrouvé dans 17% des patients, il s'agissait soit d'un comportement sexuel à risque, de contact avec les chats ou d'habitudes toxiques.

La baisse d'acuité visuelle et la rougeur oculaire ont constitué les motifs de consultation ophtalmologiques les plus fréquents, alors que les signes dermatologiques et rhumatologiques étaient les signes extra ophtalmologiques les plus fréquents.

Le délai de consultation était long chez presque la totalité de nos patients avec une moyenne de 58 jours.

L'uvéite totale et unilatérale était la forme la plus retrouvée dans notre série. Une étiologie a été retrouvée dans 53 %, dominée par les étiologies infectieuses.

Tous nos patients ont bénéficié d'une corticothérapie associée ou non à un traitement étiologique si cette dernière est retrouvée.

Une nette amélioration de l'AV a été constatée, ainsi le pourcentage des patients qui ont une AV inférieure à 1/10 est passé de 45% à 21%.

Dans cette série, les résultats sont globalement comparables à celles publiées actuellement par la majorité des centres d'uvéite.

## Summary

Uveitis is a disease that is characterized by the inflammation of the uveal tract. It is also characterized by its extension and manifestations that can affect most of the ocular structures. As a matter of fact, the term uveitis is used to define the all the various ocular inflammations. Uveitis can be an indicator of systemic disease or can be a specific ophthalmologic entity.

Positive diagnosis of uveitis is essentially based upon, the ophthalmologic exam that also allows us to define the following: the anatomic type, the uveitis localization, and to evaluate the severity of the ocular disease.

Uveitis is characterized by a multitude of etiologies including:infectious, inflammatory and solely ocular. The etiologic determination represents an important step in the therapeutic management of the patient. It allows the clinician to target the treatment and to anticipate the evolution of the disease and therefore helps prevent recurrence and complications.

This study aims to describe the epidemiologic profile of the patients diagnosed with uveitis who are hospitalized in the ophthalmologic service at CHU Hassan II in Fez, Morocco, between January 2006 and June 2009. Included in this study are 201 patients (106 female, 95 male). The average age was 37 years old at the time of admission to the service. 125(62%) of the patients were residents of Fez.

Lifestyle was determined to be a risk factor in 17 % of the of the patients including such factors as sexual behaviors, contact with cats and toxic habits. Decreased visual acuity and redness of the eye were the most frequent presenting complaints for ophthalmic consultation while the dermatologic and rheumatologic manifestations were the most frequent extra-ophthalmic consultation prior to referral. Average onset of symptoms was approximately 58 days prior to ophthalmic consultation.



Panuveitis and unilateral uveitis were the most frequent types of uveitis present in this patient population. A specific etiology was diagnosed in 53% of the patients with an infectious causation most common.

All patients in this study were treated by corticosteroid therapy whether or not a specific etiologic determination was made.

The patients treated in this study demonstrated, on average, an improvement in visual acuity following ophthalmic service intervention.

Overall, results of this study are consistent with other published studies from uveitis centers at various locations throughout the world.

## ملخص

يتميز التهاب العنبيبة بالتهاب السبيل العنبيوي. و يتميز بامتداده الذي يمكن أن يصيب أغلب المكونات البصرية لذلك, يستعمل مصطلح التهاب العنبيبة ليعرف مختلف التهابات العين. ويمكن أن يكون عرضا لعلة عامة كما يمكن أن يمثل كيانا عينيا نوعيا.

يرتكز تشخيصه الايجابي على الفحص السريري للعين و الذي يمكن من تحديد النوع التشريحي, الموقع, وتقويم مدى صرامة إصابة العين.

يتميز التهاب العنبيبة بتعدد مسبباته التي يمكن أن تكون تعفنوية, التهابية, أو عينية نوعية. يعد البحث السببي خطوة أساسية في رعاية المرضى, إذ انه يمكن من الرعاية العلاجية للمرض وأيضا التنبؤ ومنع تكرار العلة و حدوث المضاعفات.

إن هدف هذه الدراسة يكمن أساسيا في وصف الوضع الوبائي لمرضى التهاب العنبيبة الراقدون في مصلحة طب العيون بالمركز الاستشفائي الجامعي الحسن الثاني بفاس في الفترة الممتدة بين يناير 2006 ويونيو 2009.

هناك 201 مريض, 106 اناثا و 95 ذكورا. وكان معدل أعمارهم 37 عاما, حيث أن

125 مريضا كان ينتمي إلى مدينة فاس.

لقد كانت نسبة من المرضى يعيشون أسلوب حياة خطر و الذي يتمثل في المخاطر الناجمة عن السلوك الجنسي, الاتصال مع القطط أو العادات السامة.

لقد مثل انخفاض حدة البصر و احمرار العين السببين الأكثر شيوعا لاستشارة الطبيب, أما العلامات الجلدية والروماتيزمية فقد مثلت العلامات الشائعة خارج العين.

لقد كان المعدل الزمني لاستشارة الطبيب عند اغلب مرضانا بمتوسط قدره 58 يوما.

التهاب العنبيبة الشامل و من جانب كان الشكل الأكثر شيوعا في سلسلتنا و لقد تم العثور على سبب في من الحالات تهيمن عليها الأسباب التعفنوية.

استفاد جميع مرضانا من العلاج القشري مصحوبا أولا بالعلاج النوعي حسب السببية. و

قد شوهد تحسن ملحوظ في حدة البصر في هذه السلسلة البيانات مماثلة لتلك التي تصدر حاليا من غالبية مراكز التهاب العين.

# Bibliographie

- 1- C.P.HERBORT. V. TAO TRAN.C. AUER.F.SPERTINI. Les uvéites: approche diagnostique multidisciplinaire à l'usage de l'ophtalmologue et de l'interniste. Partie 1 : La démarche diagnostique ophtalmologique, med.Hyg.2003 ; 6 :13716-80].
- 2- Y.POULIQUEN, précis d'ophtalmologie, Masson 1984.
- 3- H .SARAUX, C .LEMASSON, H.OFFRET, G.RENARD, Anatomie et histologie de l'œil 1982, 117-154.
- 4- A Ducasse, Anatomie et physiologie de l'iris. Encycl Med Chir (Elsevier Paris), Ophtalmol. 21-024-A-10, 2002.
- 5- C rouleau, Cour d'histologie des rganes des sens, 2ème cycle – PCEM2 – MB4, Faculté de Médecine Montpellier-Nîmes, 2008.
- 6- H.SARAUX, BERTRAND BIAIS, Physiologie oculaire, Masson 1983.
- 7- J P ROMANET, C NOEL, Humeur aqueuse et pression intraoculaire. Encycl Med Chir (Elsevier Paris), Ophtalmol 21-020-D-10 ,1998.
- 8- M. PATTE, I. SILLAIRE, E. PAUCHARD, L.M. COULANGEON, B. KANTELIP, F. BACIN . Barrières hémato-oculaires, Physiologie. Encycl Med Chir (Elsevier Paris), Ophtalmol. 21-020-D-20, 2006.
- 9- G SOUBRANE, G COSCAS, les vascularites rétiniennes, bulletin des sociétés d'ophtalmologie de France, novembre 2000.
- 10- G.RENIER, immunologie de l'œil, revue française d'allergologie et d'immunologie clinique 2008 ; 48 :303-313.
- 11- CHARLES B , MICHEL B, DAVID A, uveitis , ocular infection and inflammation volume 1, issue 2, winter 2009.

- 12- BLOCH-MICHEL E, NUSSENBLATT RB. International Uveitis Study Group recommandations pour l'évaluation de la maladie inflammatoire intra-oculaire. Am J Ophthalmol 1987; 103:234-5.
- 13- JABS DA, NUSSENBLATT RB, ROSENBAUM JT. The Standardization of Uveitis Nomenclature (SUN) Working Group. Standardization of uveitis nomenclature for reporting clinical data. Results of the First International Workshop. Am J Ophthalmol 2005;140: 509-516.
- 14- DESCHENES J, MURRAY PI, RAO NA, NUSSENBLATT RB. International Uveitis Study Group. International Uveitis Study Group (IUSG): clinical classification of uveitis. Ocul Immunol Inflamm 2008;16:1-2.
- 15- B. BODAGHI et Al, Uvéites chroniques sévères : classification, démarche diagnostique et principes thérapeutiques, La Revue de Méd Inter 2003 : 794-802.
- 16- DENIS WAKEFIELD AND JOHN H. CHANG. Epidemiology of uveitis. Inter Ophtalmol Clin 2005; 45(2): PP 1-13.
- 17- O M DURRANI, N N TEHRANI, J E MARR, P MORADI, P STAVROU, and P JE MURRAY, Degree, duration, and causes of visual loss in uveitis, Br J Ophthalmol 2004 Sept; 88(9): 1159-1162.
- 18- B BODAGHI, PHUC LE HOANG ; uvéite ; Atlas en ophtalmologie ; Elsevier, 2009.
- 19- S R RATHINAM, MNAMS; P NAMPERUMALSAMY, MS, FAMS, Global variation and pattern changes in epidemiology of uveitis, Indian J Ophthalmol 2007; 55:173-83.
- 20- M Khairallah, S Ben Yahia, A Ladjimi, R Messouad, S Zaouali, S Attia, S Jenzer and B Jelliti. Pattern of uveitis in a referral centre in Tunisia, North Africa. Eye 2007; 21: 33-39.
- 21- A Brezin. Examen clinique et explorations complémentaires en présence d'une uvéite, éléments d'orientation diagnostique. Encycl Med Chir (Elsevier Paris), Ophtalmol, 21-220-A-20, 1998.

- 22- JP DERNOUCHAMPS. Uvéites antérieures. Encycl Med Chir (Elsevier Paris), Ophtalmol, 21-225-C-10, 1989.
- 23- F FAJANKUCHEN \_ G CHAINE, Uvéite intermédiaire. Encycl Med Chir (Elsevier, paris) ophtalmol, 21-225-D-20, 2001.
- 24-T BURTIN. Uvéites postérieures : sémiologie et classification. Reflexions ophtalmologiques Avril 2001 ; 6(44) : 7-9.
- 25- J. GAMBRELLE , M. JACOB , F. LE BRETON, J.L. GUYOMARD, C. DUMAS, J. FLEURY , L. KODJIKIAN , J.D. GRANGE, Biopsie conjonctivale : une aide précieuse pour le diagnostic de sarcoïdose, J Fr Ophtalmol 2006; 29(5) : 579-582.
- 26-Site web, digital journal of ophthalmology: <http://www.djo.harvard.edu/>.
- 27- L KODJIKIAN . Les uvéites antérieures ; orientation diagnostique devant une uvéite antérieure. Réflexions ophtalmologiques Avril 2007; 104 (12) :7-9.
- 28- G. BRASSEUR, Examen du vitré, Encycl Med Chir (Elsevier Paris), Ophtalmologie 21-245-A-20, 2008.
- 29- DEMOLS P.F, Les uvéites intermédiaires. Bull Soc Belge Ophtalmol 2001, 279 : 41-46.
- 30- SALOMON YVES COHEN, GABRIEL QUENTEL, diagnostic des inflammations du fond d'œil, diagnostic angiographique des maladie rétinienne, 2ème édition 2004 Elsevier Paris p 292.
- 31- B Ouazzani, El Ayoubi, A Berraho, Hamani. Tuberculose oculaire, Enc med chir ( Elsevier Paris), ophtalmologie, 21-410-A-10, 1999.
- 32- S Benchekroun, Y El Manouri, R Rachid, M El Belhady, N Laouini, K Zaghloul, A Amraoui. Granulome choroïdien au cours de la tuberculose miliaire, J Fr Ophtalmol 1999 ; 22(7) : 771-775.

- 33- AP Brésin. Laser "flare cell meter". Encycl Med Chir ( Elsevier Paris), ophtalmologie, 21-245-A-25, 2003.
- 34- Y Guex-Croisier, N Pittet, CP Herbort. Evaluation of laser flare-cell photometry in the appraisal and management of intra-ocular inflammation in uveitis. Ophtalmology 1994; 101:728-735.
- 35- M WEBER , L MEYER, méthodes d'examen de l'uvée, Encycl med chir ( Elsevier, paris) ophtalmologie, 21-220-A-10, 1997.
- 36- A GAUDRIC, B HAOUCHINE. OCT de la macula, 2007 Elsevier Masson, P 52-56.
- 37- NEU F. LES OEDÈMES MACULAIRES CYSTOÏDES (OMC), Bull Soc Belge Ophtalmol 2007 ; 304 : 71-76.
- 38- JOES D PULIDO, techniques d'imagerie de la rétine Rétine, choroïde, vitré, les prérequis en ophtalmologie, 2005 Elsevier Masson, p :5-7.
- 39- M.Puech. A El Maftouhi, Explorations du segment antérieur par OCT 3, J Fr Ophtalmol 2004 ; 27(5) : 459-466.
- 40- F. Matonti, L Hoffart, O Prost Magnin, F Coulibaly, M Catanèse, G Alessi, H Proust, B, Ridig, J Courath. Méthodologie d'analyse du segment antérieur par OCT3. J Fr Ophtalmol 2008 ; 31 (9) : 855-861.
- 41- C. Baudouin, A El Maftouhi, S Du pont. Monod, P hamard. L'AIC en tomographie par cohérence optique, nouvelle approche diagnostique. J Fr Ophtalmol 2009 ; 32 :172-175.
- 42- Site web : <http://www.oct-ophtalmo.fr>.
- 43- C Baudouin, M Puech, G Baikoff. Uvéites et maladies inflammatoires. Atlas d'imagerie du segment antérieur de l'œil en OCT. P : 143-148.

- 44- GILLES CHAINE, Anomalies du champ visuel, ophtalmologie, INTER MED collection dirigée par Olivier Blétry 2000. P : 253-256.
- 45- J-C. OUALLET ; and B. BROCHET ; Aspects cliniques, physiopathologiques, et thérapeutiques de la sclérose en plaques ; Encycl Med Chir (Elsevier Paris), Neurologie ; October 2004, 1(4) : 415-457.
- 46- J-J KANSKI, STANISLAW-A MILEWSKI; pathologie de la macula : approche pratique, 2004 Masson Paris. P : 13-16.
- 47- AC Martenet, G Niemeyer . The value of electroretinography in uveitis, ophthalmology 1990; 4 (2): 169-172.
- 48- FCC Rielslag, CJJ Brinhman, HFE Verduyn Lunel, H Spekreijse and A Kijlstra, Analysis of the electroretinogram in toxoplasma retinochoroiditis. Documenta ophthalmologica 1992; 82 (1-2): 57-63.
- 49- S Jenzeri, H Jeguirim, A Chaouch, R Messouad, R Dimassi, N Khaldi and M Khairallah. Apport de l'électrorétinographie au cours de la maladie de Vogt-Koyanagi-Harada. J Fr Ophtalmol Avril 2007 ; 30(2) :2S285-2S286.
- 50- I Ghazi, JL Dufier, la rétinopathie pigmentaire chez l'enfant. Médecine thérapeutique/ Pédiatrie Sept-Oct 2000 ; 3(5) : 381-389.
- 51- M Batterbury, B Bowling. Ophtalmologie 2005 Elsevier; P: 16-17.
- 52- B BODAGHI C BAUDOUIN ; T HOANG-XUAN ; P LEHOANG; Explorations immunologiques de l'œil ; Encycl Med Chir (Elsevier Paris), Ophtalmol, 21-210-B-10, 2000.
- 53- V. BEAU. H. PARTOUCHE. Explorations de la réaction inflammatoire en médecine générale. SFTG. Paris-Nord, juin 2000.



- 54- C.P.HERBORT.V.TAO TRAN. C. AUER.F. SPERTINI. Les uvéites: approche diagnostique multidisciplinaire actualisée à l'usage de l'ophtalmologue et de l'interniste. partie 2 : investigations systémiques en cas d'uvéite et apport de l'interniste. Med Hyg 2003 ; 61 :1519-22.
- 55- J.P. DERNOUCHAMPS; les méthodes actuelles de diagnostic étiologique de l'uvéite. J fr ophtalmo, Masson, paris, 1986 ; 9 : 869-873.
- 56- C LEMAITRE-LABILLOY ; la vitrectomie diagnostique dans l'uvéite : intérêt, technique et indications, chirurgie de l'œil inflammatoire ; Réflexions ophtalmologiques Février 2003 ; 62(8) : 27-28.
- 57- D. SELLAMI, H. BEN AMOR , R. KHEMEKHEN, B. KAMMOUN, W. KHARRAT, Z. BEN ZINA, J. FEKI, uvéite antérieure et HLA B27, Service d'Ophtalmologie CHU Habib Bourguiba SFAX, médecine du Magreb JUIN 06 / DEC 06 ; N°11/12 .
- 58- KODJIKIAN L, BILLOTEY C, GRANGE JD, BROUSSOLLE C, SEVE P. Communication sur « Tomographe à émission de positons comme outil diagnostique dans les uvéites inexplicées », 114e Congrès de la Société Française d'Ophtalmologie, J Fr Ophtalmol. Mai 2008.
- 59- S. ZROURA, W. KORBAAA, M. YOUNESA, R. GHRISIB, S. BEN YAHIAB, S. ATTIAB, I. BEJIAA, M. TOUZIA, M. KHAIRALLAHB, N. BERGAOUIA. Les uvéites de causes rhumatismales, Revue du Rhumatisme 2007 ; 74 : 1039-1208.
- 60- H.DERMICI ET AL .Tuberculose oculaire ; il fallait y penser ! surv ophtalmol 2004 ; 49(1) : 78-89.
- 61- S SAMIMI , M-B RENAUD-ROUGIER, M-N DELYFER, KOROBELNIK J-F, Dosage plasmatique de l'interféron gamma comme moyen diagnostique en cas de tuberculose oculaire isolée. J fr ophtalmol 2009 ; 32(6) : 411 - 414.
- 62- MANOLETTE R ROQUE, MD, MBA, DPBO, FPAO, Ocular Manifestations of Syphilis, infectious disease, ophtalmology, eMedicine Specialities , dec 2007.

- 63- E CURTIS, MARGO M.D. AND LATIF M. HAMED M.D. Ocular Syphilis, *Surv ophtalmol* November-December 1992;37(3): 203-220.
- 64- N. HAJOULI , L. LEQUEUX, A. COUZINET, L. MAHIEU V. PAGOT-MATHIS and A. MATHIS ; Uvéite postérieure d'origine syphilitique compliquée d'une occlusion de la veine centrale de la rétine chez un patient infecté par le VIH . *J fr ophtalmol* Avril 2009, 32(1) : 1S223-1S224.
- 65- W A LYNN, S LIGHTMAN. The eye in systemic infection. *The Lancet*. October 2004; 364 (9443): 1439-1450.
- 66- G. CHAMS , G. SADOUGH , Manifestations oculaires de la lèpre, *Acta Medica Iranica* , 1957 P :169-183.
- 67- LEVIN N, NGUYEN-KHOA JL, CHARPENTIER D, STROBEL M, FOURNIE-AMAZOUZ E, and DENIS P. Panuveitis with papillitis in leptospirosis. *Am J Ophtalmol* 1994 ; 117 :118-119.
- 68- J.M. MICHOT, O. LIDOVE , D. BOUTBOUL, C. AGUILAR, H. MERLE, S. OLINDO, P. CABRE and T. PAPO; La leptospirose : une cause inhabituelle d'uvéite antérieure ; *La Revue de Méd Inter* Aout 2007 ; 28 (8) :566-567.
- 69- B. KADZ, A. PUTTEMAN, C. VEROUGSTRAETE, L. Caspers; La maladie de Lyme du point de vue de l'ophtalmologue ; *J Fr. Ophtalmol.*, 2005; 28(2), 218-223 ; Masson, Paris, 2005.
- 70- R. MONTARD, B. CLEMENT, C. PUTZ, M. BARRALI, B. DELBOSC and M. MONTARD BESANCON; Manifestations ophtalmologiques de la maladie de Lyme . *J fr Ophtalmol* Mars 2005; 28 (1), Page 300.
- 71- X. PUCHEAL ; Maladie de Whipple ; *La Revue de Méd Inter* , 2009 ; 30 (3) : 233-241.

- 72- R.RABINOWITZ, M.SCHNECK, J.LEVY ,T.LIFSHITZ ; Bilateral Multifocal Choroiditis With Serous Retinal Detachment in a Patient With Brucella Infection: Case Report and Review of the Literature; Arch Ophthalmol 2005;123:116-118.
- 73- WALKER J. SHARMA OP.AND RAO NA. Brucellosis and uveitis. Am J Ophtalmo 1992; 114:374-375.
- 74- G DUCOS de LAHITTE, Nécrose rétinienne d'origine virale ; urgences en uvéite. Réflexions ophtalmologiques Mars 2006 ; 93(11) : 29-31.
- 75- P LABALETTE, uvéites antérieures aiguës, urgences en uvéites. Réflexions ophtalmologiques Mars 2006 ; 93(11) : 15-17 .
- 76- BODAGHI. Les uvéites virales. J.Fr .Ophtalmo 2004 ; 27(5) :528-537.
- 77- BODAGHI, Nouveaux concepts étiologiques dans l'uvéite, J Fr. Ophtalmol, 2005; 28 (5) : 547-555.
- 78- Y. EI MANSOURI , K. ZAGHLOUL , H. HIMMICH & A. AMRAOUI ; les atteintes oculaires au cours de l'infection par le VIH au CHU de Casablanca (A propos de 400 cas) Bull Soc Pathol Exot, 200, 93(1) : 14-16.
- 79- ISABELLE COCHERAU : Atteintes oculaires au cours de l'infection à virus de l'immunodéficience humaine, Encycl med chir (Elsevier, paris) ophtalmol, 21-430-A-10, 1997.
- 80- M. STREHO , E. DELAIR , S. ABAD , R. SABLE-FOURTASSOU , P. BLANCHE , D. MONNET , M.-C. BRION , A.P. BREZIN , R. DHOTE ; Uvéite et thyroidite associée à HTLV-1 ; La revue de médecine interne, 2005 , 26 : 894-896.
- 81- AP BREZIN E DELAIR-BRIFFOD, Toxoplasmose oculaire, Encycl med chir (Elsevier, paris) ophtalmol ;21-230-B-15, 2003.

82- S. GIRAUDET, C. LAMIREL, C. MAZIT, J.M. EBRAN, G. JALLET and I. COCHEREAU Angers ; Severe ocular toxoplasmosis ; J Fr d'Ophtalmologie 2007, 30 (2) communication, 2S168.

83- A Matthew. Cunningham, B.S, Marc Peden, Donald M. Downer, Ramakrishna Ratnakaram . Bilateral retinochoroiditis in a case of acute primary toxoplasmosis in an immunocompetent patient. Digital Journal of Ophthalmol 2006 ; 12(2).

84- J G MONTOYA , O LIESENFELD. Toxoplasmosis. The lancet June 2004 ; 363(9425): 1965-1976.

85- S VEDY, C RAGOT, P HANCE, E GAMOTEL, JJ DEPINA and M MORILLON ; Diagnostic au laboratoire des parasitoses oculaires ; Revue Francophone des Laboratoires Volume 2008 ; 399 : 63-78.

86- H. EI MOUSSAIF, M. NADAH, A. KARMANE, Y. SALHI and R. Daoudi; Les manifestations oculaires de l'onchocercose : à propos d'un cas. J fr Ophtalmol Avril 2009 ; 32(1).

87- P. LELARGE , J. MARIOT. Candidoses systémiques. Ann Fr Anesth Reanim 1992 Masson, Paris ;11 : 558-575.

88- Y EL MANSOURI, S BENCHEKROUN, K, ZAGHLOUL, H HIMMICH, A AMRAOUI. Les manifestations oculaires de la cryptococcose au cours de l'infection par le VIH : à propos de 14 cas, Med et Malad Infect, janvier 1999 ; 29(9) : 581-583.

89- FREDERIC MURA. Prise en charge diagnostique des uvéites : intérêt d'une approche bi-disciplinaire. Experience d'une consultation : A propos de 100 cas. Thèse pour obtenir le grade de docteur en médecine. N°135. Décembre 2002 ; Université Montpellier I.

90- C Stephen Foster, MD, Albert, T. Vitale, MD. Diagnosis and treatment of uveitis 2000.

- 91- JENNIFER J. KARIN RASHKOVSKY SCIFF . Sarcoidosis.American family physician July 15, 2004.
- 92- F. RIBEAUDEAU-SAINDELLE , M. LABETOULLE , E. FRAU , J. YOUNG, D. ADAMS , C. GUIRAND-CAPPELLI , J. CHETRITT , H. OFFRET , Hypertrophie des glandes lacrymales : mode de révélation d'une sarcoïdose, J Fr. Ophtalmol 1999; 22(6) : 666-670.
- 93- I BADELON, G CHAINE, Manifestations ophtalmologiques de la sarcoïdose, Ann Med Inter Masson Paris 2001, 152(2) : 108-112.
- 94- Y COMHAIRE-POUTCHINIAN . Uvéite sarcoïdosique. Bull Soc Belge Ophtalmo 2000 ; 277 :57-63.
- 95- P LABALETTE, Sarcoïdose. Réflexions ophtalmologiques Avril 2001; 6(44) :33-36.
- 96- S. RAVAVI, I. MEUNIER , E. SOUIED, M. STERKERS , G. COSCAS, G. SOUBRANE. Les atteintes du segment postérieur au cours de la sarcoïdose, J Fr Ophtalmol juillet 1999, 22(1) : 110 ;
- 97- MICHEL WEBER, Maladie de Behçet, uvéites postérieures non infectieuses, Réflexions ophtalmologiques Avril 2001 ; 6(44) : 29-30.
- 98- POSTELMANS L, VEROUGSTRAETE C, CASPERS-VELU L, Behçet oculaire : aspect pratique, Bull Soc Belge Ophtalmol 2001 ;280 :7-11.
- 99- O. BENCHEKROUN , D. LAHBIL , H. LAMARI , R. RACHID , M. EI BELHADJI , N. LAOUISSI , . ZAGHLOUL , S. BENAMOUR , A. AMRAOUI ; La malculopathie dans la maladie de Behçet ; J Fr Ophtalmol 2004; 27 (2) :154-159.
- 100- J.-P. ZUBER P.-A. BART A. LEIMGRUBER F. SPERTINI; Maladie de Behçet : d'Hippocrate aux antagonistes du TNF-a ; Revue Médicale Suisse 2008 ; 4(154) : 1045-1054.

- 101- ISABELLE BADELON, œil et spondylarthropathie, pathologie inflammatoire de l'œil, La revue du praticien, 1999 ; 49.
- 102- X. PUCHEAL and E. DERNIS ; Manifestations articulaires des affections intestinales ; Encycl med chir (Elsevier, paris) Rhumatologie-Orthopédie ; 2(6) : 582-591 . 2005.
- 103- K DURRANI et Al ; Uvéite du psoriasis : une entité clinique; Am. J. Ophthalmol 2005 ; 139(1) : 106-11.
- 104- SMITH JR. ROSENBAUM JT. Management of uveitis: a rheumatologic perspective. Arthritis rhem 2002; 46:309-318.
- 105- P Pezzi P. Uveitis in children European. Journal of opht 1996 ; 6(3) : 293-298.
- 106- EC Chalom, DP Goldsmith, MA Koehler, B Bittar et Al . Prevalence and outcome of uveitis in a regional cohort of patients with juvenile rheumatoid arthritis 1997, J Rheumatol ; 24 : 2031-2034.
- 107- F Becquet, P Dureau, JL Dufier, Uvéites de l'enfant, Encycl Med Chir (Elsevier Paris), Ophtalmol ; 21-220-A-30. 1999.
- 108- MR Dana, JM Lloves, DA Schaumberg, CS Foster. Visual outcomes prognosticators in juvenile rheumatoid arthritis-associated uveitis. Ophtalmology 1997; 104: 236-244.
- 109- J. -C. OUALLET ; and B. BROCHET ; Aspects cliniques, physiopathologiques, et thérapeutiques de la sclérose en plaques ; Encycl med chir (Elsevier, paris) Neurologie October 2004; 1( 4) :415-457.
- 110- LE THI HUONG DU ET AL, Episclérite, sclérite et maladies systémiques. Ann Med Inter Masson Paris 1991 ; 142(1) : 25-30.
- 111- JAMES T, ROSENBAUM JT. Systemic association of anterior uveitis, Inter Ophtalmol Clinics 1991; 31(3):131-142.

- 112- DJENNAS M. Uvéite, maladie de Takayasu, étiologies tuberculeuse et auto-immunité. Bull soc Tunisienne Ophtalmol 1986 ; 8 :51-57.
- 113- CHRISTINE PARC. La maladie de Vogt-Koyanagi-Harada en 2005 ; Résumé du 4<sup>ème</sup> workshop de la maladie de Vogt-Koyanagi-Harada (VKH). Réflexions ophtalmologiques Septembre 2005 ; 87(10) :45-47.
- 114- MOUNACH J, et Al., Syndrome de Vogt-Koyanagi-Harada, La Presse Médicale 2009 ; 38(1) : 161-162.
- 115- S AOUIDIDI, G BRASSEUR ; Syndrome de vogt-koyanagi-harada ; Encycl med chir (Elsevier, paris) Ophtalmol ; 21-235-B-15 , 1995.
- 116- SNYDER DA .TRESSLER HH. Vogt-koyanagi-harada syndrome. Am J Ophtalmol 1980; 90 :69-75.
- 117- F. BLANC, M. FIEURY1, V. TALMANT, N. DEROIDE , J. SZWARCBERG, C. Tranchant, Le syndrome de Vogt-Koyanagi-Harada, Rev Neurol (Paris) 2005 ; 161(11) : 1079-1090.
- 118- N. Lopes, S. Freire, R. Campos, F. Trindade and A. Barbosa, Ophtalmie sympathique : à propos d'un cas clinique . J Fr Ophtalmol 2008 ; 31(1) : 192.
- 119- CHI-CHAO CHAN; Relationship between sympathetic ophthalmia, phacoanaphylatic endophthalmitis, and Vogt-Koyanagi-Harada disease; American academy of ophthalmology annual meeting 1987/1988; 95(5): 619-624.
- 120- A. JAP et Al ; Le syndrome de Posner Schlossmann est-il bénin ?; Ophthalmology 2001 ; 108(5): 911-918.
- 121- E. SELLEME ; Attitudes pratiques Quand l'hypertension oculaire est unilatérale . J Fr Ophtalmol 2006 ; 29 (HS2) : 52-56 ;

- 122- C. RODIER BONIFAS, P.L. COMUT, C. BURILLON and P. DENIS ; Intérêt de la recherche du cytomégalo virus par Polymerase Chain Reaction dans le syndrome de Posner-Schlossman . J Fr Ophtalmol 2009 ; 32 (1) : 1S57.
- 123- F. DUPRAT Q. LEVEQUE P. LE HOANG. Chorioretinopathie de Birdshot : un cas de découverte tardive. J Fr ophtalmol Aout 1998 ;21(7) :525.
- 124- A NENCIU, C STEFAN. Birdshot retinochoroidopathy. Oftalmologia. 2003; 58(3):13-20.
- 125- H Kayur. Shah, MD, Ralph D and al. Birdshot Chorioretinopathy. Surv ophtalmol November-December 2005; 50(6):519-540.
- 126- G. DAGHOUI et Al , Épithéliopathie en plaque après vaccination d'hépatite B : à propos d'un cas , J Fr Ophtalmol 2009, 32(1) :1S165
- 127- G. DUCOS de LAHITTE, F. FAJNKUCHEN, C. Giraud, G. Chaine, Epithéliopathie en plaque et mauvais pronostic visuel : à propos d'un cas, J Fr Ophtalmol., 2004; 27(6) : 617-622.
- 128- F. BECQUET , S.Y.COHEN, G.COSCAS. Choroïdite serpiginieuse, J Fr ophtalmo 1992 ;15(4) : 288-298.
- 129- N. TEYSSOT, B. BODAGHI, N. CASSOIX, C. FARDEAU, Y. Le MER, M. ULLERN, P. LEHOANG, Epithéliopathies en plaques, choroïdites serpiginieuses et multifocales : analyse étiologique et prise en charge thérapeutique, J Fr. Ophtalmol 2006; 29 (5) : 510-518.
- 130- A.BREZIN. Cyclite hétérochromique de Fuchs, Photos de mois, Réalités ophtalmologiques Avril 1999 ; 64 : 56-57.
- 131- E PETIT, M ALLAGUI. Choroïdite multifocale, l'ophtalmologie en question, dec 1995 : 1140-6968 .



- 132- S. MENNEL, C.H. MEYER, F.M. SCHROEDER, Chorioretinite multifocale, papillite et névrite récurrente dans la maladie des griffes du chat, J Fr Ophtalmol 2005 ; 28(10).
- 133- SALOMON YVES COHEN, GABRIEL QUENTEL. Diagnostic angiographique des maladies rétinienne, atlas d'ophtalmologie 2<sup>ème</sup> édition 2004.
- 134- J. LE GARREC, C. MARCELLI , F. MOURIAUX. Les anti-Tnf peuvent-ils induire des scléro-uvéites , J Fr Ophtalmol 2009 ;32 : 511.e1—511.e6.
- 135- M. HAMDANI A. EI KETTANI , L. RAIS , M. EI BELHADJI , R. RACHID , N. LAOUISSI , K. ZAGHLOUL , A. AMRAOUI. Xanthogranulome juvénile avec localisation intra-oculaire, J Fr Ophtalmol 2000;23(8): 817.
- 136- A Rothova MD, F Ooijman MD, F Kerkhoff MD, A Van der Lelij MD and H M. Lokhorst MD. Uveitis masquerade syndromes, Ophthalmology 2001; 108( 2) : 386-399.
- 137- F. D'Hermies, O. Berges, A. Meyer , X. Morel , J.-B. Gauthier C. Elmaleh , C. Boscher , N. Malek-Chehire, G. Renard. Mélanome choroïdien : A propos d'une observation anatomo-clinique. J Fr ophtalmol Mai 2000 ; 23(4) :408.
- 138- N. MATOUSSI et Al. Les uvéites de l'enfant : étude de 18 observations , Archives de Pédiatrie 2007 ; 14(7) :856-860, Elsevier Masson.
- 139- BODAGHI et Al. Diagnostic des uvéites pédiatriques. Archives de Pédiatrie 2009;16:524-525, Elsevier Masson.
- 140- BODAGHI , PHUC LEHOANG. Œil et pathologie inflammatoire chez l'enfant, Revue du rhumatisme 2003 ; 70 : 493-499, Elsevier Masson
- 141- LAUTIER-FRAU M. Uvéites du sujet âgé, La revue du généraliste et de la gériatrie 2001 ; 8(75) :202-205.

- 142- O.KIRSH , M.LAUTIER-, FRAU , M.LABETOULLE H.OFFRET E.FRAU. Caractéristiques des uvéites de novo chez les patients de plus de 60 ans, J Fr Ophtalmol 2003 ; 26(7) : 720-724.
- 143- P K RABIAH , A T VITALE. Noninfectious uveitis and pregnancy, Am J Ophthalmol 2003; 136(1):91-98
- 144- DEBORAH PAVAN LANGSTON. Manual of ocular and therapy, sixth edition 2008, P: 210-211
- 145- I. COCHEREAU. Glaucome et uvéite en pratique, J Fr. Ophtalmol., 2003; 26, Hors série 2, 2S10-2S12.
- 146- F MURA, C SCHNEIDER. Gestion des complications des uvéites antérieures, Réflexions ophtalmologiques Avril 2007 ; 104 (12) : 16-18.
- 147- N CASSOUX. Décollement de rétine et uvéite, chirurgie de l'œil inflammatoire. Réflexions ophtalmologiques 2003 ; 62(8) : 21-24.
- 148- C FAEDEAU. Les néovaisseaux choroïdiens d'origine inflammatoire : les différentes approches thérapeutiques. Chirurgie de l'œil inflammatoire Février 2003 ; 62(8) : 30-33
- 149- I MEUNIER, C FAVARD, M KUNVARI. Uvéite postérieure : analyse angiographique. Réflexions ophtalmologiques Avril 2001 ; 6(44) :15-19
- 150- DESCHÊNES J. Thérapeutique du futur dans le traitement des uvéites, Bull. Soc. Belge Ophtalmol 2000 ; 276 : 7-11
- 151- I COCHEREAU. Place actuelle des corticoïdes conventionnels, Uvéites : actualités thérapeutiques. Réflexions ophtalmologiques septembre 2005 ; 87(10) : 7-8.
- 152- LRIBOWITZ HM, KUPEFERMAN. A anti-inflammatory medications Int Ophtalmol Clin 1980 ; 20 :117-134

153- MICHEL WEBER. Les nouvelles voies d'administration (intravitréenne et sous-ténonienne), Uvéites : actualités thérapeutiques. Réflexions ophtalmologiques Septembre 2005 ; 87(10) : 9-10

154- MD de SMET. Actualités sur les modalités thérapeutiques des uvéites, J Fr Ophtalmol 2005 ; 28(5) : 556-561.

155- N CASSOUX C. FARDEAU, P .LEHOANG. Traitement des uvéites par le dispositif implantable de corticoïde, Uvéites : actualités thérapeutiques, Réflexions ophtalmologiques Septembre 2005 ; 87 (10) :13-14

156- H OFFERT, M LABETOUILLE, E, FRAU. Traitement des uvéites, Thérapeutiques médicamenteuses en ophtalmologie, Masson, Paris 2003, P : 188-190.

157- CORINNE SCHNYDER , ANDRE MERMOUD. Traitement du glaucome, Glaucome 2005, P : 226 - 228

158- PHUC LE HOANG. Place de la chirurgie du glaucome au cours des uvéites, chirurgie de l'œil inflammatoire. Réflexions ophtalmologiques Février 2003 ; 62(8) : 15-20

159- CASPERS-VELU. Le Traitement des uvéites par les immunosuppresseurs : antimétabolites et agents alkylants. Bull Soc Belge Ophtalmol 2001 ; 279 :49-59.

160- BENEZRA D . Immunosuppressive treatment of uveitis. Int Ophtalmol Clin 1990 ; 30 :309-313.

161- TAMESIS RR RODRIGUEZ A CHRISTEN WG AKOVA YA MESSMER E, FOSTER C.S. Systemic drug toxicity trends in immunosuppressive therapy of immune and inflammatory ocular disease. Ophtalmology 1996 ; 103: 768-775.

162- MOCHIZUKI M. DESMET M. Use of immunosuppressives agents in ocular disease. Prog eye. Res.1994; 13:479-506

- 163- BEN HMIDA M DERAY G BRILLET G. Nephrotoxicité de la cyclosporine-aspects cliniques, physiopathologiques et histologiques. *Ann Med inter*, 1991; 142(4) : 288-294.
- 164- D. Le Thi Huong. Traitement des uvéites chroniques non infectieuses, *La Revue de médecine interne* 2007 ; 28 :232-241.
- 165- C FARDEAU. Intérêt de l'interféron  $\alpha$ , uvéites : actualités thérapeutiques, *Réflexions ophtalmologiques* Septembre 2005 ; 87(10) : 20-22.
- 166- E.BLOCH-MICHEL. L'heure de la chirurgie dans l'uvéite, *La chirurgie des uvéites, table ronde de la SFO, communication*, 18 mai 1994.
- 167- T BURTRIN. chirurgie de la cataracte sur uvéite chez l'adulte, chirurgie de l'œil inflammatoire. *Réflexions ophtalmologiques* Février 2003 ; 62(8) :7-10
- 168- N. MALKI, J. BOUTAALLA, P. ZONGO and H. TAHRI. Cataract in uveitis patients, *J Fr d'Ophtalmologie* 2009 ; 32(1):1S111
- 169- MD BECKER, JL DAVIS. Cryotherapy and laser for intermediate uveitis, surgical management of inflammatory eye disease 2008 Springer. P:47-57.
- 170- MSA SUTTORP-SCHULTEN, E FERON, F POSTEMA, A KIJLSTRA · A ROTHOVA, Macular grid laser photocoagulation in uveitis, *British journal of ophthalmology* 1995 ; 79(9): 821-824.
- 171- S. ABAD , P. SEVE, R. DHOTE and A. P. BREZIN.Uvéites et médecine interne : stratégies diagnostique et thérapeutique , *La Revue de Méd Inter* 2009 ; 30 (6) : 492-500.
- 172- BAUGHMAN RP. L'efficacité de méthotrexate dans le traitement de la sarcoïdose, *Arch Intern Med* 1995; 155 : 846.
- 173- ROBERT P BAUGHMAN, ELYSE BASSE-E , ROLAND M-du-BOIS. Sarcoidosis, *The Lancet* 2003 ; 361(9363) : 1111 – 1118.

174- Z. KHAMMAR, R. BERRADY, N. KOUHEN, H. Khibri, S. RABHI, H. TAHRI and W. BONO. Apport du cyclophosphamide dans le traitement d'induction de l'atteinte oculaire sévère au cours de la maladie de Behçet : une étude ouverte de 38 patients. La Revue de Méd Inter 12/2009 ; 30( 4) : Page S338.

175- M. EI BAKKALI , M. HALHAL , M. CHEFCHAOUNI , M. BELMEKKI , H. ABDELLAH , A. BERRAHO , Uvéite tuberculeuse, J Fr Ophtalmol 2001 ; 24, communication N° 4 p : 396.

176- DEMOLS P.F, Les uvéites intermédiaires, Bull Soc belge Ophtalmol 2001 ; 279 : 41-46

177- ROSENBAUM J. T. Uveitis: an internist's view, Arch Intern Med, 1989; 149(5):1173-1176

178- ISLAM SM, TABBARA KF. Causes of uveitis at the eye center in Saudi Arabia:a retrospective review. Ophthalmic Epidemiol 2002; 9(4): 239-49.

179- J.H.YAMAMOTO ET AL .Causes of uveitis in a tertiary center in Sao Paulo city, Brazil. Invest Ophtalmol Vis. Sci. 2003, 44, E-Abstract 776.

180- ROTHOVA A, BUITENHUIS HJ, MEENKEEN C, ET AL. U. Uveitis and systemic disease. British Journal of Ophtalmology 1992; 76: 137-141.

181- BOUILET et AL. Diagnosis strategy in uveitis: a prospectif study in 125 cases, J Fr Ophtalmol 2000; 23(6):569-75.

182- KOFFI K.V et AL. Les uvéites : profil épidémiologique, clinique, et thérapeutique au CHU COCODY (Abidjan- Côte d'ivoire), Médecine d'Afrique Noire : 2001, 48(2).

183- KHAIRALLAH M et AL. Etiologies des uvéites postérieures et des panuvéites au centre hospitalo-universitaire de Monastir Tunisie. Bull Soc Belge Ophtalmol 2004 ; 292 : 37-41.

184- SABIB M, AOUNI M. Profil des uvéites en médecine interne à propos de 20 cas. Thèse de médecine 412 FMP Rabat, année 2005.

185- Khairallah M, Yahia SB, Ladjimi A, Messaoud R, Zaouali S, Attia S, et al. Pattern of uveitis in a referral centre in Tunisia, North Africa. Eye2007;21:33-9.

186-LAKHADER Z, AMAZOUZI A. Stratégies diagnostique et thérapeutique des uvéites en ophtalmologie A (HSR) à propos de 176 cas, Thèse de médecine 271 FMP Rabat, année 2008.

187- LEVECQ L, DISNEUR D, DUTRIEUX C, SNYERS B. Etiologies des uvéites intermédiaires, postérieures et totales : une revue de 201 cas. Bull Soc Belge Ophtalmol 1999 ; 273 : 9-14.