

UNIVERSITE SIDI MOHAMMED BEN ABDELLAH  
FACULTE DE MEDECINE ET DE PHARMACIE  
FES



Année 2010

Thèse N° 003/10

# TRAUMATISME THORACIQUE CHEZ L'ENFANT (A propos de 17 cas)

THESE

PRESENTEE ET SOUTENUE PUBLIQUEMENT LE 14/01/2010

PAR

Mlle. DEROUICH LAMIA

Née le 01 Février 1984 à Midelt

POUR L'OBTENTION DU DOCTORAT EN MEDECINE

MOTS-CLES :

Traumatisme - Thorax - Enfant

JURY

M. HIDA MOUSTAPHA.....	PRESIDENT
Professeur de Pédiatrie	
M. BOUABDALLAH YOUSSEF.....	RAPPORTEUR
Professeur agrégé de Chirurgie pédiatrique	
M. HARANDOU MUSTAPHA.....	} JUGE
Professeur agrégé d'Anesthésie réanimation	
M. ATMANI SAMIR.....	
Professeur agrégé de pédiatrie	
M. AFIFI MY ABDRAHMANE.....	
Professeur agrégé de Chirurgie pédiatrique	

# PLAN

INTRODUCTION .....	7
PARTIE THEORIQUE .....	9
a-RAPPEL ANATOMOPHYSIOLOGIQUE .....	10
1-Rappel anatomique .....	10
1-1Contenant .....	10
a-Cage thoracique.....	10
b-Parois thoraciques : .....	13
- Paroi thoracique antérieure .....	13
- Paroi thoracique postérieure .....	13
c-L'orifice thoracique supérieur .....	16
d-La base du thorax .....	16
1.2Contenu .....	16
a-Cœur .....	16
b-Partie thoracique de l'appareil respiratoire .....	17
c-Médiastin .....	18
d-Vaisseaux, nerfs et lymphatiques contenus dans le thorax .....	19
2. Rappel physiologique .....	24
a-Transport des gaz .....	24
b-Bases anatomo-fonctionnelles .....	24
c-Mécanique ventilatoire .....	26
d-Volumes pulmonaires .....	27
e-Propriété élastique du système respiratoire .....	27
f-Propriétés dynamiques du système respiratoire .....	28
g-Ventilation alvéolaire .....	28
h-Echanges alvéolocapillaires .....	29

i-Régularisation de la ventilation .....	29
II-PHYSIOPATHOLOGIE DES TRAUMATISMES THORACIQUES.....	30
1. Mécanismes lésionnels: .....	30
a-Traumatismes directs .....	30
b- Traumatismes indirects .....	31
2. Principales lésions thoraciques traumatiques.....	31
a-Fractures costales et volets thoraciques .....	31
b-Fracture du sternum et de la clavicule.....	33
c-Lésions pleurales et diaphragmatiques.....	33
d-Lésions tracheo-bronchiques .....	36
e-Contusion pulmonaire .....	37
f-Contusion myocardique .....	38
g-Lésions des gros vaisseaux.....	39
III-PRINCIPAUX MECANISMES DES DETRESSES VITALES .....	43
a-Arrêt cardiorespiratoire .....	43
b-Détresse respiratoire .....	43
c-Détresse circulatoire.....	44
IV-ETUDE CLINIQUE ET PARACLINIQUE DES TRAUMATISMES THORACIQUES .....	45
A-Etude clinique .....	45
B-Examens complémentaires .....	47
V-LES COMPLICATIONS DES TRAUMATISMES THORACIQUES.....	51
A-Les conséquences ventilatoires .....	51
B-Les conséquences circulatoires .....	54
C-Plaies thoraciques .....	55
D-Poumon de choc .....	55
E-Complications rarissimes .....	56
VI-TRAITEMENT .....	57

A-Gestes de première urgence .....	57
B-Traitement de l'insuffisance respiratoire .....	58
a-Oxygénothérapie .....	58
b-Intubation .....	58
c-La ventilation artificielle .....	58
C-Evacuation des épanchements .....	61
-Ponction pleurale .....	61
-Drainage pleural .....	61
D-Complications du drainage .....	62
E-Traitement de l'insuffisance circulatoire .....	62
F-Traitement des volets thoraciques .....	65
-Ostéosynthèse costale .....	66
-Traction-suspension d'un volet .....	70
-Conduite de la thoracotomie .....	71
G-Analgésie : .....	72
1-L'analgésie par voie générale .....	72
2-Analgésie locorégionale .....	72
a- L'analgésie péridurale.....	72
b- Les blocs intercostaux .....	72
c- L'analgésie intra pleurale .....	73
H- La kinésithérapie .....	73
I-Autres thérapeutiques .....	73
J-Traitement chirurgical des traumatismes thoraciques : .....	74
1-Voies d'abord chirurgicales essentielles : .....	74
2-Les indications de ces thoracotomies.....	78
3-Choix de la voie d'abord : .....	79
4-Choix de l'espace .....	79

5-Gestes d'hémostase réalisables une fois la thoracotomie ou sternotomie pratiquée .....	80
K-Traitement des lésions du parenchyme pulmonaire : .....	81
1-Contusion pulmonaire : .....	81
2-Plaie pulmonaire : .....	81
L-Traitement des lésions trachéo-bronchiques : .....	82
1-Suture simple : .....	82
2-Résection – anastomose : .....	82
3-Protection des sutures : .....	83
M-Traitement des Lésions traumatiques de l'aorte : .....	83
N-Traitement des lésions cardiaques .....	86
O-Traitement des lésions diaphragmatiques .....	88
P-Traitement des ruptures de l'œsophage .....	88
Q-Les suites opératoires .....	88
R-Evolution ultérieure .....	89
PARTIE PRATIQUE.....	90
I-MATERIELS ET METHODES.....	91
II-RESULTATS.....	92
1. Epidémiologie .....	92
A-La fréquence des TT infantiles.....	92
B-Répartition selon l'âge .....	93
C-Répartition selon le sexe .....	94
D-Répartition selon l'origine .....	95
E-Les causes de traumatismes thoraciques.....	96
2. Etude clinique .....	98
a- l'interrogatoire .....	99
1. Délai de consultation.....	99

2. Perte de connaissance initiale.....	99
3. Les signes fonctionnels .....	99
b. L'examen clinique .....	100
1. Etat de conscience à l'admission .....	100
2. Etat hémodynamique .....	101
3. Etat respiratoire .....	101
4. L'examen du thorax .....	102
5. Les lésions associées .....	103
c. Les explorations para cliniques .....	104
d. Iconographies .....	108
e. Traitement .....	112
f. Evolution .....	114
CONCLUSION .....	116
RECOMMANDATIONS .....	118
RESUME .....	119
ANNEXE .....	123
BIBLIOGRAPHIE .....	126

# ABREVIATIONS

TT:	Traumatisme thoracique
TTS:	Traumatisme thoracique simple
EIC:	Espace intercostal
BRT:	Bronchiole respiratoire terminale
CV:	Capacité vitale
VR :	Volume résiduel
VC :	Volume courant
VRI :	Volume de réserve inspiratoire
VRE :	Volume de réserve expiratoire
PPE :	Pression positive expiratoire
SDRA :	Syndrome de détresse respiratoire aigue
NSE :	Niveau socio économique
CPAP :	Continuous Positive Airway Pressure
GCS :	Glasgow coma score
FiO2 :	Fraction inspiratoire d'oxygène
AVP :	Accident de la voie publique

# INTRODUCTION



Les traumatismes thoraciques (TT) en général, sont fréquents. Ils constituent un chapitre de la pathologie chirurgicale traumatique.

Toutefois, les traumatismes thoraciques chez l'enfant sont rares, et ceci grâce, entre autres, au fait que l'enfant est moins exposé aux AVP et aux agressions, et grâce encore à la grande souplesse de sa cage thoracique.

Outre cette donnée anatomique qui fait une particularité des T.T chez l'enfant, on souligne également les caractéristiques physiopathologiques qui font de ces traumatismes une entité différente de celle de l'adulte.

Les traumatismes thoraciques liés à un mécanisme et/ou accompagnés d'une sémiologie rassurante peuvent dissimuler une variété de lésions dont les conséquences mettent le plus souvent en jeu le pronostic vital.

La difficulté d'approche des traumatismes thoraciques "a priori simple" est de définir cette entité sans ambiguïté. Un traumatisme thoracique simple (TTS) pourrait être explicité par opposition au traumatisme thoracique grave, C'est-à-dire mettant en jeu directement le pronostic vital, ce genre de définition conduit à considérer tout traumatisme thoracique comme a priori grave, et le TTS comme un diagnostic d'exclusion.

La prise en charge dès lors s'apparenterait à une stratégie d'examens complémentaires lourds (scanner, échographie...) réalisés à l'aveugle et de manière systématique.

Le TTS ne serait retenu qu'après la négativité de tous les examens complémentaires. Une telle démarche n'est guère réalisable compte tenu de la lourdeur des examens à mobiliser dans l'exploration du médiastin et de la fréquence des traumatismes thoracique. Dubinsky et coll. Définissent les "non-life-threatening blunt chest trauma" comme des traumatismes thoraciques associés à une stabilité des paramètres vitaux, sans signe d'atteinte cardiaque ni d'atteinte viscérale ou sans fractures associées à une perte sanguine importante.

# PARTIE THEORIQUE

## a) Rappel anatomophysiologique

### 1. Rappel anatomique

#### 1. Rappel anatomique :[1, 2, 4]

Le thorax représente l'étage supérieur du tronc dans lequel logent les organes fondamentaux de l'hématose et de l'hémodynamique (circulation). Il a la forme d'un tronc de cône à paroi supérieure (dôme thoracique) et inférieure (diaphragme), et dont le pourtour est constitué d'un squelette habillé de formations musculoaponevrotiques.

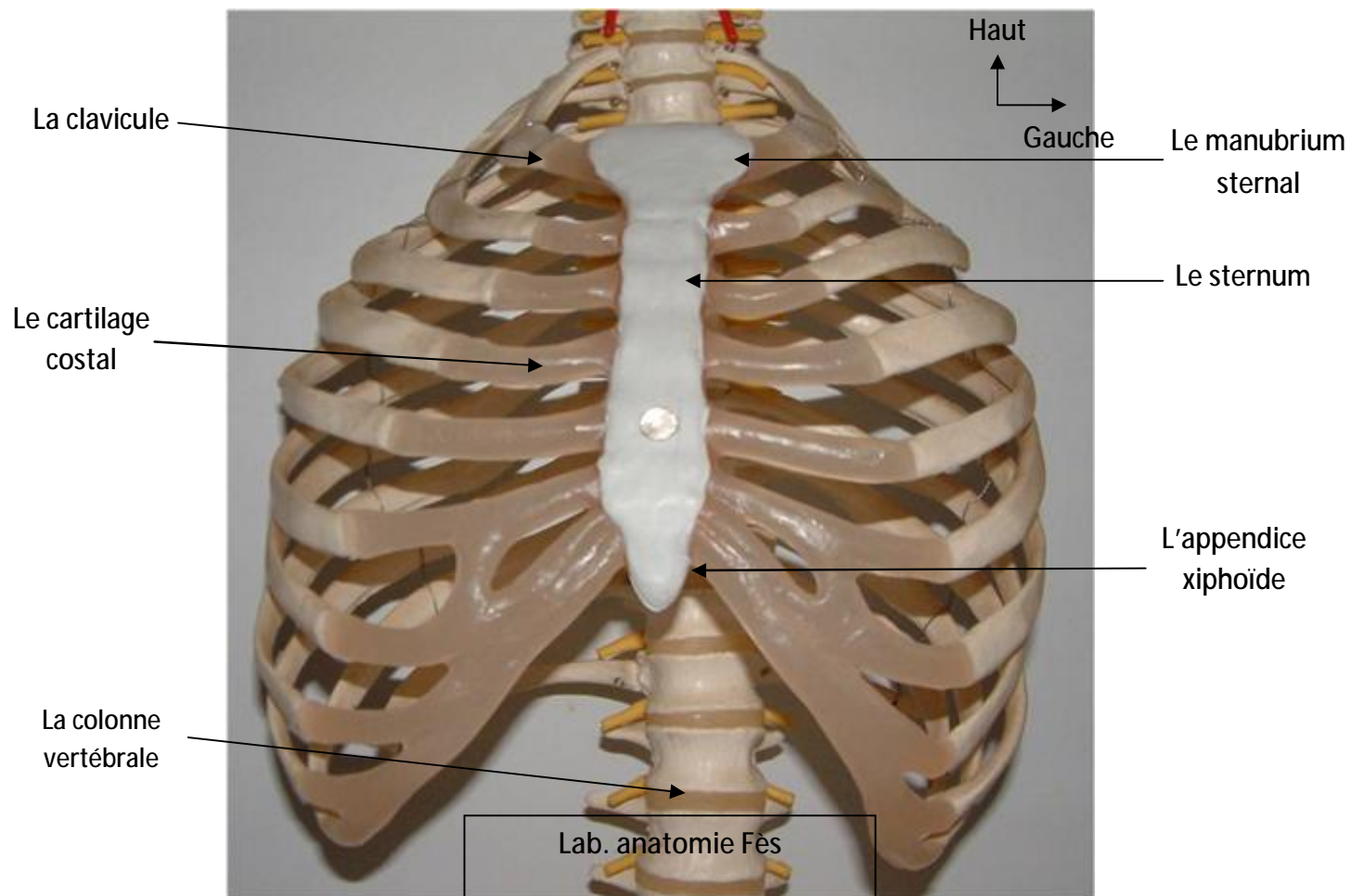
#### 1.1 Contenant :

##### a. la cage thoracique :

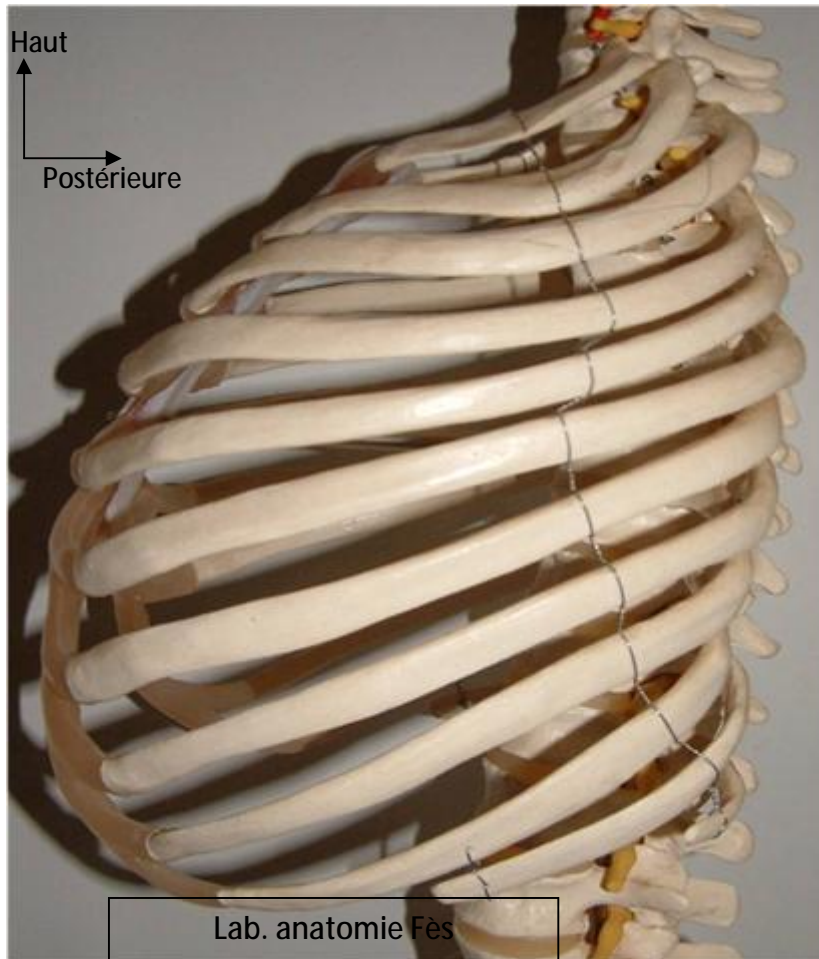
La cage thoracique est une région anatomique commune à de nombreux vertébrés, située au niveau du thorax. Ses rôles principaux sont de maintenir en place et protéger certains organes vitaux et structures viscérales.

la cage thoracique est constituée par plusieurs os :

- Le rachis thoracique en arrière sur la ligne médiane, composé de 12 vertèbres.
- Les côtes en arrière, latéralement et en avant, au nombre de 12 paires, soit 24 côtes en tout. (Arcs costaux faisant la jonction entre le rachis en arrière et le sternum en avant).
- Le sternum en avant, sur la ligne médiane.



Vue antérieure de la cage thoracique



Vue de profil de la cage thoracique

b. Les parois thoraciques:

§ La paroi thoracique antérieure :

Limitée latéralement par l'épaule et la ligne axillaire, en haut par la ligne passante par le bord supérieur des deux clavicules et en bas par la ligne passante à deux travers de doigts au dessous de l'appendice xiphoïde.

De la superficie vers la profondeur, on rencontre le plan cutané, le plan sous cutané, le plan musculaire qu'on peut subdiviser en :

- Ø Groupe musculaire superficiel :constitue par une portion des muscles grand pectoral, petit pectoral, grand dentelé et par des attaches supérieures des muscles grand oblique et grand droit de l'abdomen.
- Ø Groupe musculaire intercostal.
- Ø Groupe musculaire profond : en arrière du plan squelettique, représenté par le muscle triangulaire du sternum.

La vascularisation artérielle de la paroi thoracique antérieure provient de l'artère axillaire, de l'artère sous Clavière et de l'aorte par le biais des artères intercostales.

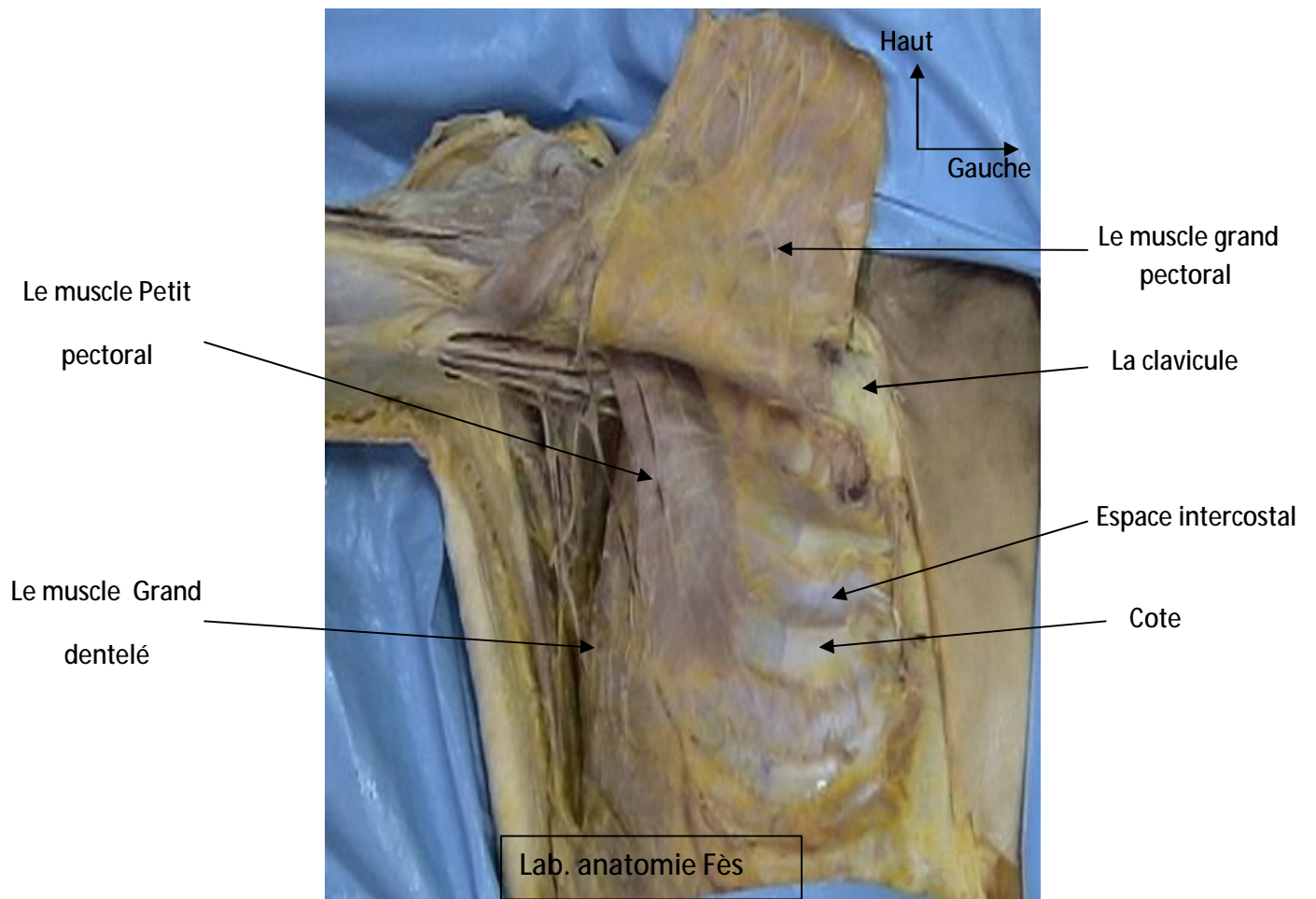
§ Paroi thoracique postérieure :

Elle Constitue la partie supérieure du dos. Elle est comprise entre les lignes horizontales passant par la 7ème vertèbre cervicale en haut et les 12ème cotes en bas, et latéralement et de chaque cote la limite latérale du corps.

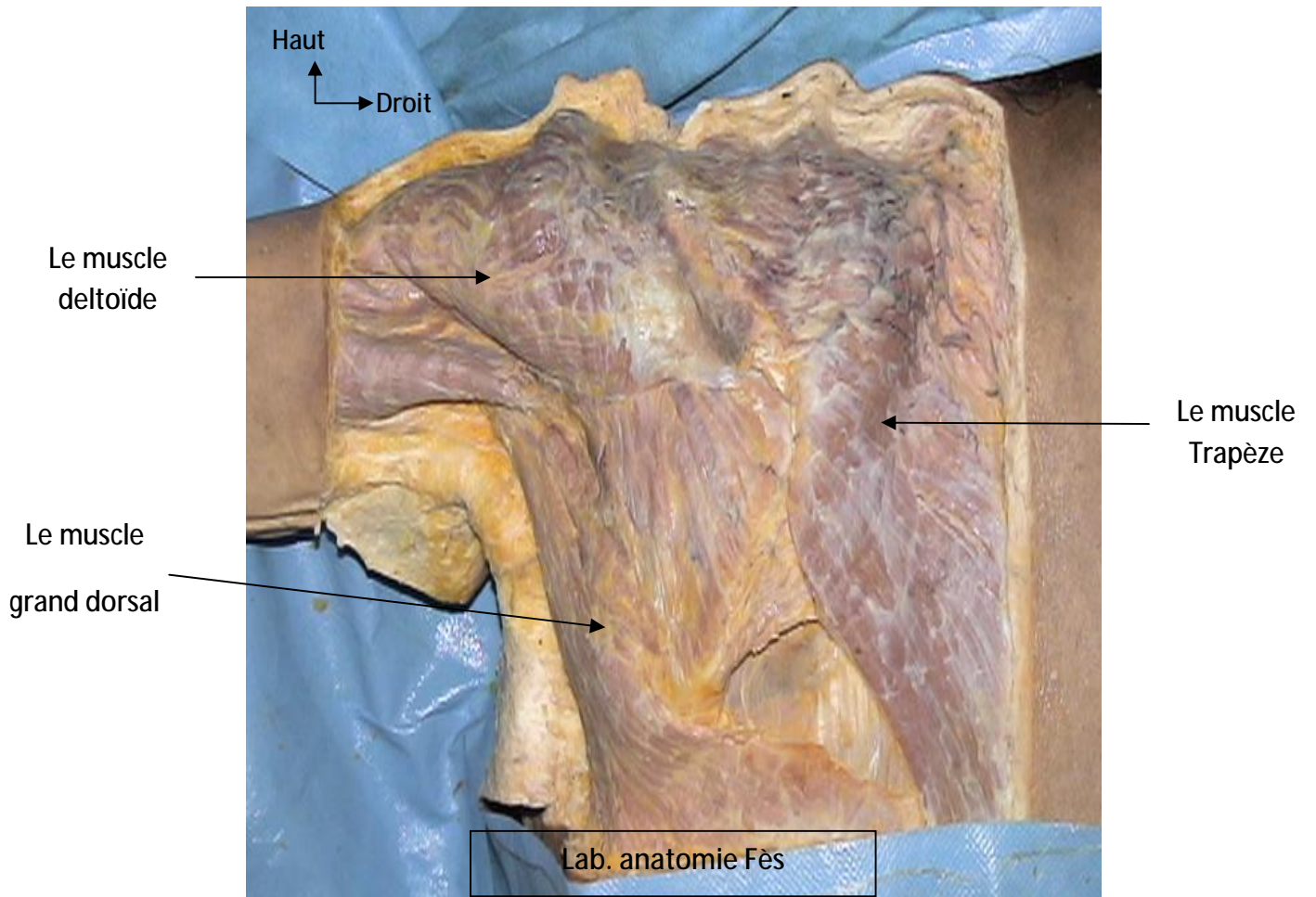
Sa musculature est groupée en 3 plans :

- Superficiel : formé du muscle grand dorsal et du muscle trapèze.
- Moyen : formé du muscle rhomboïde, petit dentelé postérieur et supérieur ; et le petit dentelé postérieur et inférieur.
- Profond : constitué par le muscle transversalité épineux, le muscle long dorsal, le muscle sacro-lombaire, les muscles épi-épineux et inter-épineux.

Sa vascularisation artérielle est tributaire des artères intercostales aortiques et sous Clavière



Vue antérieure du thorax après dissection du grand pectoral



Vue dorsale du thorax



c. L'orifice supérieur du thorax:

Elle est formée par l'ensemble des structures couvrant l'orifice supérieur du thorax c'est-à-dire le dôme pleural et ses ligaments.

Le dôme pleural est en rapport avec des éléments vasculaires, nerveux et lymphatiques notamment le canal thoracique.

d. La base du thorax:

Il est tendu comme un voile entre les éléments qui circonscrivent l'orifice inférieur du le thorax. Il comporte une formation aponévrotique centrale appelée centre phrénique, qui est située à la hauteur de l'appendice xiphoïde, et qui sépare les coupes diaphragmatiques dont la droite remonte plus haut que la gauche.

Lors de l'inspiration, la convexité des coupes s'atténue, la droite se projette à la hauteur de la 7<sup>ème</sup> cote.

Lors de l'expiration, les coupes remontent jusqu'au niveau du 4<sup>ème</sup> espace intercostal (EIC).

Implication importante en pathologie, il faut penser à une lésion diaphragmatique devant toute plaie thoracique au dessous du 4<sup>ème</sup> EIC.

Sa vascularisation artérielle est tributaire des branches de l'artère mammaire interne et de l'aorte abdominale.

Son innervation est assurée par les nerfs phréniques.

1.2 Contenu :

a. Cœur :

Situation :

Il est placé dans la cavité thoracique, occupant le médiastin antérieur; entre les deux loges pleuropulmonaires.

L'oreillette droite est placée en arrière du ventricule droit, l'oreillette gauche est placée en arrière du ventricule gauche.

Ce sont ainsi des données anatomiques expliquant la fréquence élevée de

l'atteinte du cœur droit par rapport au cœur gauche.

Configuration extérieure :

On reconnaît au cœur :

∅ Une face antérieure subdivisée par le sillon auriculo-ventriculaire en :

ü Segment ventriculaire : comportant une zone postérieure occupée par l'orifice aortique et celui de l'artère pulmonaire, et une zone antérieure plus étendue à droite qu'à gauche.

ü Segment auriculaire.

∅ Une face diaphragmatique : également plus étendue à droite qu'à gauche.

∅ Une face latérale gauche ou face pulmonaire.

∅ Trois bords convergent tous vers l'apex.

∅ Une base constituée par les oreillettes, en rapport à droite avec les deux veines caves et à gauche avec les 4 veines pulmonaires.

∅ Un sommet ou pointe ou apex du cœur.

∅ Structure :

La paroi cardiaque se compose :

∅ D'une enveloppe fibre- séreuse : le péricarde qui entoure le cœur.

∅ D'une tunique musculaire plus épaisse à gauche qu'à droite : le myocarde

∅ Et d'une membrane : l'endocarde.

b. Partie thoracique de l'appareil respiratoire :

Trachée :

Conduit aérien dont le segment thoracique mesure 6 cm. Elle se divise en bronche souche droite continuant le trajet de la trachée ; et en bronche souche gauche se dirigeant plus latéralement.

Poumons :

Séparés l'un de l'autre par le médiastin ; et moulent la cage thoracique.

Le poumon a une forme conique, présentant :

- Une face costovertébrale, convexe, séparée de la paroi thoracique par la plèvre et le fascia endothoracique.
- Une face diaphragmatique.
- Une face médiastinale, caractérisée par la présence du hile et du pédicule pulmonaire.
- Un sommet en rapport avec les organes de la base du cou.
- Sur le poumon droit existe deux scissures, déterminant trois lobes.
- Sur le poumon gauche existe une scissure, déterminant deux lobes.

c. Médiastin :

Espace conjonctif occupant la région médiane du thorax, subdivisé par un plan frontal passant par la bifurcation trachéale en médiastin antérieur et postérieur.

Médiastin antérieur :

- Dans sa partie antérieure, il est occupé en haut par le thymus ou son vestige adipeux, en bas par le péricarde.
- Dans sa partie moyenne, il est occupé par les vaisseaux :
  - plan veineux (troncs brachiocéphaliques veineux et veine cave supérieure).
  - Plan artériel (aorte, artère pulmonaire, tronc brachiocéphalique artériel et carotide primitive gauche).

Au dessus du péricarde, les nerfs vagues, phrénique et plexus cardiaques courent entre les troncs vasculaires.

Médiastin postérieur :

Il comprend la trachée, l'œsophage thoracique, l'aorte thoracique descendante, l'artère sous Clavière, le canal thoracique, les veines azygos, les nerfs vagues, les ganglions peritrachéobronchiques, les ganglions médiastinaux postérieurs et les plèvres médiastinales.

d. Vaisseaux, nerfs et lymphatiques contenus dans le thorax :

- Artères :

L'Artère pulmonaire, longue d'environ 5cm.

L'aorte ; dans son trajet intra thoracique on peut la subdiviser en plusieurs segments.

L'isthme reste souvent la cible des lésions surtout par mécanisme de décélération.

- Veine :

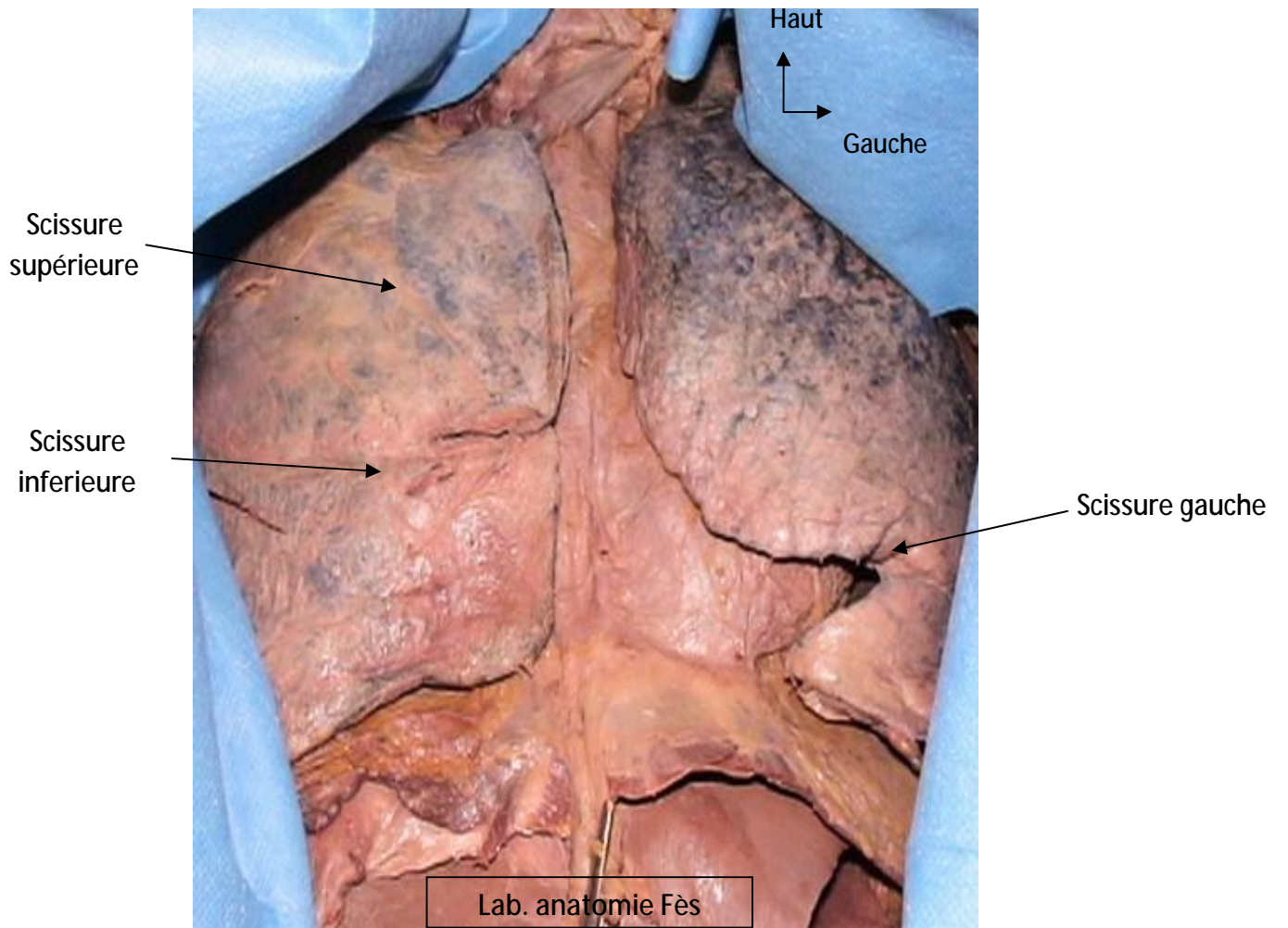
Veines pulmonaires, veine cave supérieure, inférieure et troncs brachiocéphaliques veineux.

- Nerfs :

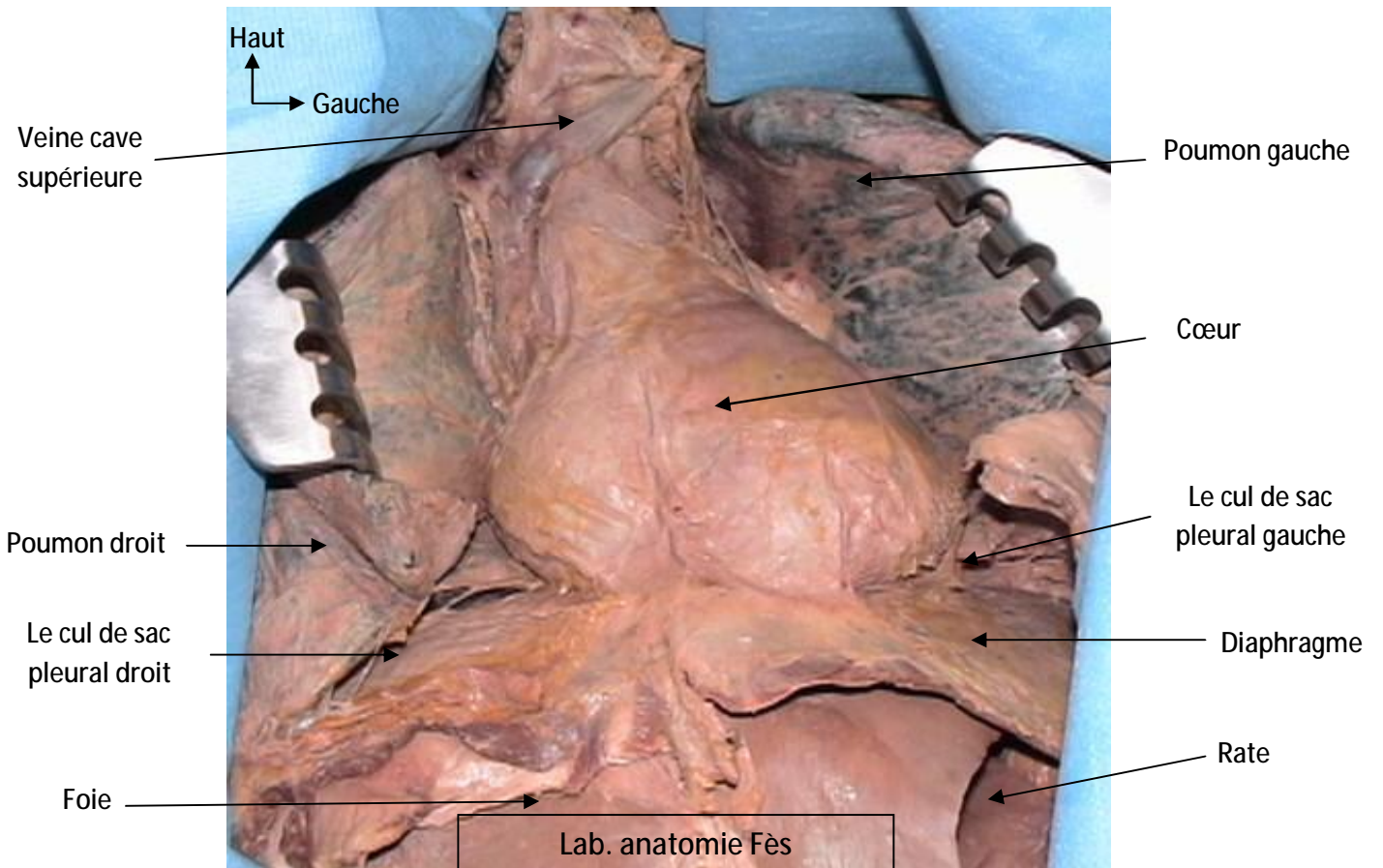
Nerfs phréniques, nerfs vagues, chaîne sympathique thoracique et plexus cardiaque.

- Lymphatique :

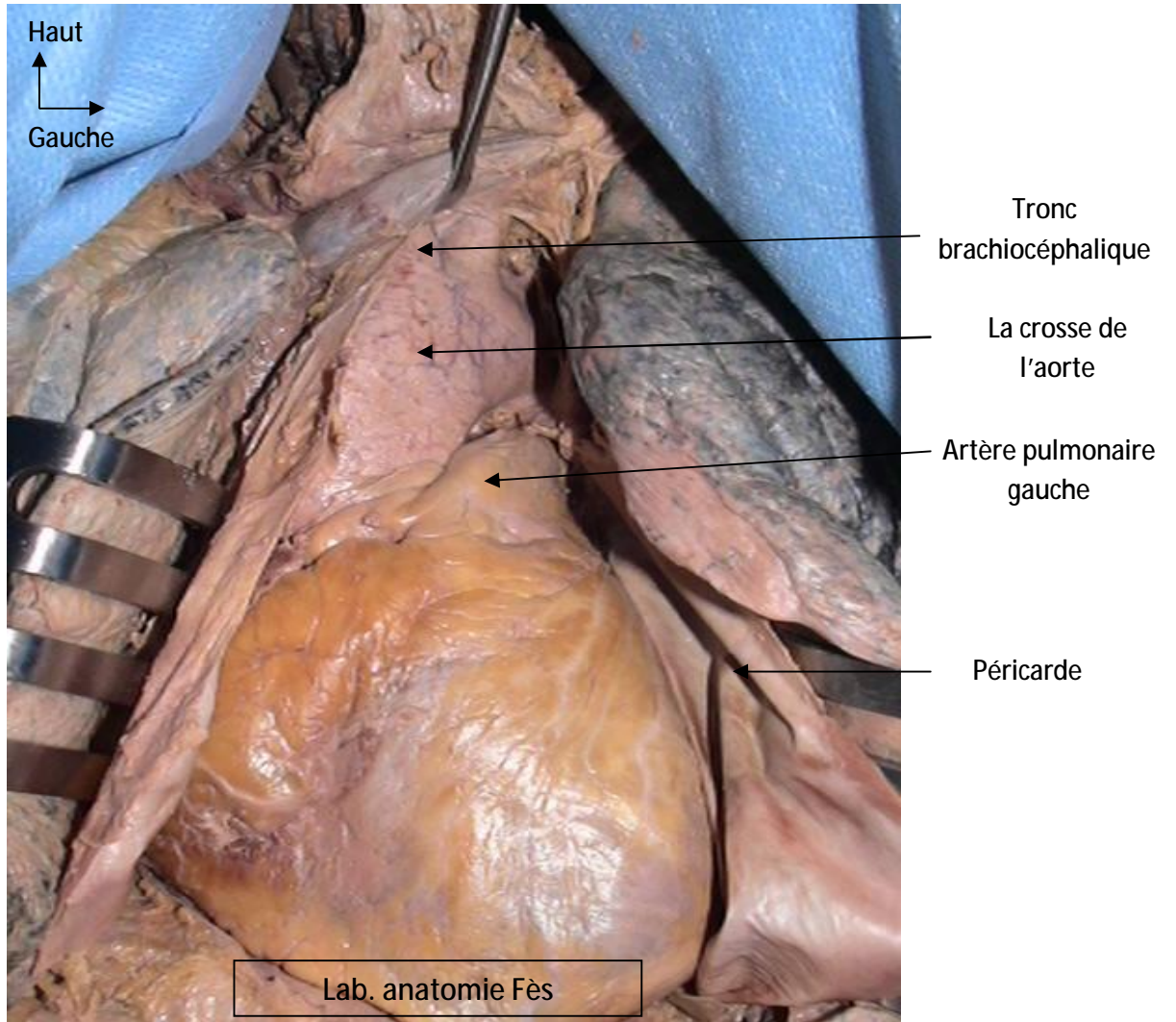
Notamment les ganglions, et les troncs collecteurs lymphatiques aboutissant tous au confluent des veines jugulaire interne et sous Clavière gauche: tronc jugulaire, tronc médiastinal, et le canal thoracique qui monte le long du flanc droit de l'aorte descendante.



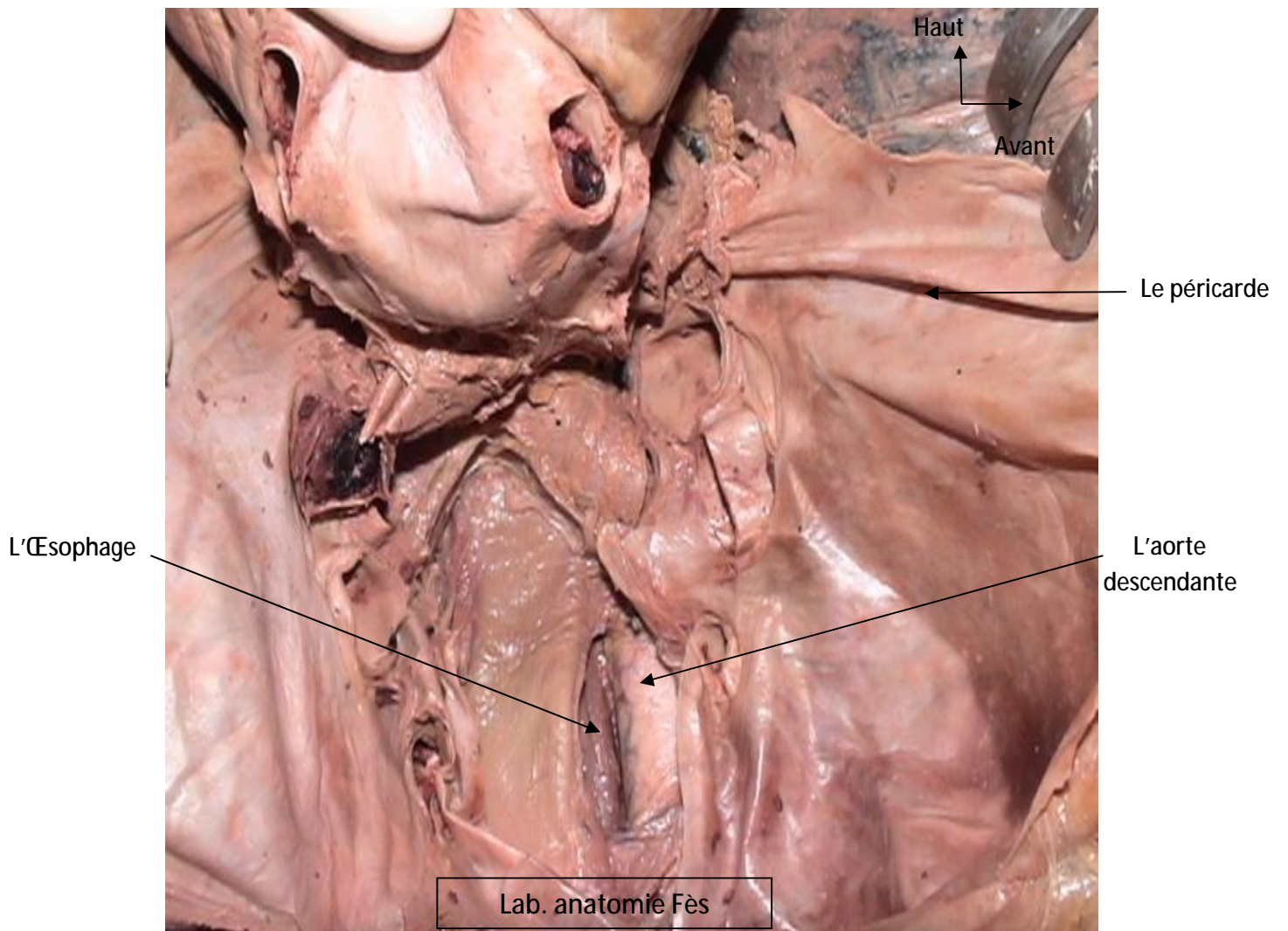
Vue antérieure du thorax après ouverture de la cage thoracique



Vue antérieure du thorax après écartement des poumons



Le médiastin antérieur



Le médiastin postérieur



## 2. Rappel physiologique :

Le but de la respiration, d'apporter de l'oxygène ( $O_2$ ) aux cellules et de débarrasser celles-ci du dioxyde de carbone ( $CO_2$ ), n'a trouvé que récemment une explication d'ensemble. Vésale (16<sup>ème</sup> siècle), Hooke (17<sup>ème</sup> siècle), ont démontré que la ventilation est indispensable à la vie.

Lavoisier à la fin du 18<sup>ème</sup> siècle, a démontré que l'organisme consomme de l' $O_2$  et produit du  $CO_2$ .

Liebig (1851), puis Mayer (1857), montrèrent que l' $O_2$  se trouve dans le sang sous forme de combinaison chimique.

Holmgren (1863), décrit la combinaison avec l'hémoglobine contenue dans les hématies ; et Ludwig établit, le premier, la relation existant entre la quantité d'oxyhémoglobine et la pression partielle d' $O_2$ .

Pflüger conclut formellement en 1872, que toutes les oxydations, et en conséquence la production de toute énergie de l'organisme, siègent dans les tissus.

### a) Transport des gaz :

- Le transport des gaz fait intervenir plusieurs mécanismes :
- La ventilation : c'est le balayage alternatif d'une zone d'échange.
- La diffusion des gaz à travers des membranes.
- La circulation qui permet grâce à l'hémoglobine érythrocytaire le transport de ces gaz.

### b) Bases anatomo-fonctionnelles :

- Le poumon comprend deux types de circulation :
- Une circulation aérienne avec un système broncho alvéolaire.
- Une circulation sanguine avec les vaisseaux pulmonaires.
- Les deux circulations se rencontrent au niveau de la jonction alvéolocapillaire où se font les échanges.

- Circulation aérienne :

Le système bronchiolaire faisant suite aux voies aériennes supérieures, forme de divisions successives de l'arbre bronchique composant ainsi 3 zones fonctionnelles :

- Zone de conduction qui va de la trachée à la 14<sup>ème</sup> division, elle est ventilée mais non perfusée, c'est un espace mort anatomique.
- Zone de transition qui va de la bronchiole respiratoire (BR) du 1<sup>er</sup> ordre jusqu'à la bronchiole respiratoire terminale (BRT). ces bronches sont en partie alvéolées, et ont un rôle d'échange.
- Zone respiratoire, chaque BRT donne naissance à 6 canaux et sacs alvéolaires aboutissant à un nombre total de 300 millions d'alvéoles, moyennement une surface d'échange de 80m<sup>2</sup>.

- Circulation sanguine :

Elle est faite :

- D'un système nourricier qui dérive de l'aorte descendante et des artères intercostales. le sang est drainé par les veines médiastinales en particulier les veines azygos.
- D'un système fonctionnel qui dérive de la petite circulation, il comprend les artères pulmonaires. Le drainage veineux se fait au niveau des veines pulmonaires.
- Les capillaires contiennent plus de sang que les artérioles, et la vitesse d'écoulement y est très faible (0,02cm /seconde) ce qui favorise les échanges.

- Membrane alvéolocapillaire :

Constituée de :

- Lumière alvéolaire tapissée par un film liquidien comportant entre autres l'IgA sécrétoire et le surfactant.

- Epithélium alvéolaire.
- Endothélium capillaire.

### c) Mécanique ventilatoire :

C'est l'étude des phénomènes qui vont permettre ou s'opposer au renouvellement de l'air alvéolaire.

Cycle respiratoire :

Il comprend une inspiration caractérisée par l'expansion de la cage thoracique, et une expiration durant pratiquement le double de l'inspiration.

Durant l'interne inspiration- expiration, le système respiratoire tend à une position d'équilibre qui demande le moins d'énergie et se situant à la fin de l'expiration calme ; cette position coïncide avec un volume dit de relaxation (volume au niveau duquel les forces élastiques du poumon et du thorax s'annulent).

Pour les poumons, le volume de relaxation se situe vers le volume résiduel (VR), le poumon ne revient jamais sur lui-même.

Pour le thorax, ce volume se situe vers les 60 % de la capacité vitale(C.V).au dessous de cette valeur, le thorax est comprimé.

Muscles respiratoires :

L'inspiration, active, n'est possible que grâce à la contraction des muscles inspiratoires, contrairement à l'expiration qui est passive, favorisée par la rétraction élastique du système respiratoire.

 Les muscles inspiratoires :

Sont mis en jeu dans la ventilation calme et forcée, ils sont :

- Le diaphragme, c'est le plus important, innervé par le nerf phrénique.
- Les muscles intercostaux externes, et les muscles accessoires intervenant pendant l'inspiration forcée et en cas d'insuffisance respiratoire.

 Les muscles expiratoires :

- Sont mis en jeu dans l'expiration forcée ou pendant l'exercice physique.ils

comprennent les muscles abdominaux et les muscles intercostaux internes.

#### d) Volumes pulmonaires :

Le système respiratoire, dans sa relation avec le milieu extérieur manipule des volumes d'air qu'on peut subdiviser en :

✚ Volume mobilisable :

- Le volume courant(VC), volume de réserve inspiratoire (VRI), volume de réserve expiratoire(VRE), capacité inspiratoire (VC+VRI) et capacité vitale (CV=VC+VRI+VRE).

✚ Volume non mobilisable :

- Volume résiduel (VR), capacité pulmonaire totale (CPT=CV+VR), et capacité résiduelle fonctionnelle (CRF=VR+VRE).

#### e) Propriété élastique du système respiratoire :

Le système respiratoire est déformable à chaque cycle respiratoire, il est dit élastique.

Le poumon est élastique grâce aux fibres élastiques et aux fibres de collagènes et grâce au surfactant qui se trouve au niveau des alvéoles. Ce dernier empêche l'effet de la tension superficielle du liquide alvéolaire.

La plèvre a un rôle important par sa pression négative responsable de la solidarité poumon-thorax.

En condition statique, la pression =élastance\*volume.

A l'élastance, en pratique, on préfère :

La compliance=  $1/E = DV/DP$  = variation des volumes /variation des pressions

La compliance dépend des caractéristiques biométriques du sujet.

Une compliance élevée implique un poumon très distensible(emphysème,...)

Une compliance diminuée implique un travail ventilatoire augmenté par mise en jeu des muscles inspiratoires principaux et accessoires (fibrose pulmonaire,...).

f) Propriétés dynamiques du système respiratoire :

Au moment d'un débit gazeux ; il y a des composantes élastiques à vaincre ;  
et qu'on peut subdiviser en deux types :

- Dynamiques (90% des résistances) et sont représentées par les résistances des voies aériennes.
- Visqueuses (10%) correspondant aux résistances de frottement.

$$\text{Resistance} = \Delta \text{ pression} / \text{débit} = 8al / \pi r^4$$

a =viscosité

l=longueur du tube.

r=rayon ;  $\pi=3,14$

La résistance est fonction du rayon ; si le rayon diminue de moitié les résistances augmentent 16fois (syndrome obstructif).

Ce qui a une implication considérable dans la conduction et les échanges gazeux surtout en pathologie.

g) Ventilation alvéolaire :

Les alvéoles ne reçoivent en fait qu'une partie du volume courant inspirer appelé volume alvéolaire ; une autre partie restent dans les voies aériennes ou ne se produisent pas d'échanges gazeux ; correspond au volume de l'espace mort anatomique.

En fait ce dernier ne suffit pas à expliquer la composition du gaz alvéolaire .il existe des alvéoles contenant du gaz qui ne participe pas aux échanges, par suite d'une inégalité dans la distribution (ventilation ou perfusion) ; ce volume est appelé volume mort alvéolaire dont la somme avec l'espace mort anatomique définit l'espace mort physiologique qui, en eupnée n'excède pas 160ml. Il en résulte que la ventilation alvéolaire est inférieure à la ventilation pulmonaire.

#### h) Echanges alvéolocapillaires :

Se font entre le gaz alvéolaire et le sang veineux mêlé ; à travers la membrane alvéolocapillaire. a ce niveau ; le sang s'enrichit en O<sub>2</sub> et s'appauvrit en CO<sub>2</sub> ; il devient rouge vif ; il se refroidit (38°→35°), le ph passe de 7,35 à 7,40.

L'ensemble de ces modifications représente l'hématose. C'est un phénomène passif; obéissant à la loi de fick.

Les échanges alvéolocapillaires ne sont pas harmonieux. Certes; les alvéoles du sommet sont mieux ventilés que perfusés; et ceux de la base sont mieux perfusés que ventilés. ces échanges peuvent être troublés engendrant des variations de la ventilation alvéolaire, et par conséquent des gaz du sang (variations de la PaO<sub>2</sub> et la PaCO<sub>2</sub>).

#### i) Régularisation de la ventilation :

Cette régulation sert à adapter la ventilation pulmonaire à l'activité du sujet. Cette fonction est assurée par le système nerveux respiratoire dont on a identifié deux centres :

- Centre bulbaire; siège de l'automatisme respiratoire, divisé en centres inspiratoire et expiratoire.
- Centre pneumo taxique ; siégeant dans la partie supérieure du Pons, ayant une action régulatrice.

## II. PHYSIOPATHOLOGIE DES TRAUMATISMES THORACIQUES :

### 1. MECANISMES LESIONNELS : [5,37]

La cinétique d'un accident (vitesse et déformation du véhicule, la hauteur d'une chute et la nature du sol), le déplacement des objets lors d'une explosion sont des éléments qui permettent d'orienter le diagnostic vers la lésion la plus fréquente en fonction du contexte traumatique.

#### a) Traumatismes directs:

Les traumatismes directs sont responsables le plus souvent de lésions pariétales ouvertes ou fermées, de lésions du parenchyme pulmonaire et des organes sous-jacents.

Ces traumatismes ont pour origines :

- Des agents contondants responsables de contusion des organes sous-jacents, mais aussi d'organes à distance de l'impact.
- Des agents pénétrants (projectiles, arme blanche) responsables de lésions pénétrantes ou transfixiantes.
- Une compression thoracique directe responsable lorsqu'elle est violente d'une désinsertion des troncs vasculaires supra-aortiques ou de ruptures alvéolaires dans les traumatismes à glotte fermée.
- • Une compression thoracique par transmission d'une onde de pression transdiaphragmatique lors d'une compression abdominale violente.

Il n'y a pas de corrélation entre les lésions pariétales apparentes et les lésions des organes sous-jacents. En effet, un traumatisme thoracique de forte cinétique peut entraîner, chez un patient jeune au thorax souple, des dégâts parenchymateux pulmonaires ou une contusion myocardique sévère sans aucun dégât pariétal.

## b) Traumatismes indirects :

Les traumatismes indirects sont ceux qui entraînent des dégâts intra-thoraciques majeurs sans aucune lésion pariétale. Ce sont :

- Des lésions de décélérations (accident de voie publique, chute d'une grande hauteur) responsables de contusions viscérales, de rupture trachéobronchique et surtout de lésions vasculaires médiastinales graves (la principale est la rupture de l'isthme aortique).[25]
- Des lésions par effet de souffle (blast), liées à la transmission à travers le corps de l'onde de choc suivant une explosion. Elles concernent essentiellement le parenchyme pulmonaire et l'oreille moyenne. Une rupture tympanique retrouvée à l'otoscopie indique que l'onde de choc a été suffisante pour créer des lésions pulmonaires.

## 2 .PRINCIPALES LESIONS THORACIQUES TRAUMATIQUES : [6]

### a) Fractures costales et volets thoraciques

Les fractures de côtes sont les lésions pariétales les plus fréquentes en particulier chez le sujet âgé dont le thorax est plus rigide. Ces lésions sont le plus souvent de diagnostic clinique facile chez le sujet conscient, mais passent souvent inaperçues lorsque le sujet est inconscient. Les fractures des deux premières côtes sont toujours la conséquence d'un traumatisme violent et doivent inciter à rechercher une rupture de l'isthme aortique, une atteinte d'un vaisseau brachio-céphalique ou une rupture trachéo-bronchique. Les fractures des côtes flottantes peuvent s'associer à des atteintes diaphragmatiques, hépatiques, spléniques et rénales.

Les volets thoraciques, définis par l'existence d'une double série de fractures de côtes, sont retrouvés chez environ 10 % des traumatisés thoraciques. Ils peuvent siéger à la partie antérieure, latérale ou postérieure du thorax. Ces volets peuvent



être soit impactés et immobiles et peuvent se déplacer secondairement, soit mobiles avec une respiration paradoxale. Les volets thoraciques ne sont pas à eux seuls une indication de ventilation mécanique même s'ils ont des répercussions ventilatoires.

L'énergie cinétique nécessaire à la création d'un volet thoracique implique une recherche particulièrement attentive de lésions associées intra thoraciques ou abdominales.

On décrit :

#### Volet simple :

- volet postérieur ; se définit par l'existence d'une ligne de fracture laterovertebrale, et une autre en arrière de la ligne axillaire moyenne. Il est réputé bénin grâce à sa stabilité par le manteau musculaire dorsal, par l'omoplate, et grâce au décubitus dorsal.
- volet latéral ; la ligne de fracture antérieure déborde la ligne axillaire antérieure, l'autre en regard de la ligne axillaire postérieure.
- volet antérieur ; la ligne de fracture interne est laterosternale, l'autre est en avant de la ligne axillaire antérieure.
- volet sternocostal ; caractérisé par deux lignes de fractures latérosternales, et un trait de fracture sur le corps du sternum.

Classiquement secondaire à un accident de voiture : décélération très violente le conducteur heurte le volant ainsi se produit une fracture de la paroi thoracique antérieure et écrasement des organes intra thoraciques contre le rachis qui constitue un billot. Encore une fois, l'enfant est (de loin) moins exposé à ce type de traumatismes, qui chez l'adulte restent grave.[40]

#### Volets complexes :

- volet en « puzzle » ; définit toute description anatomique, aussi appelé « thorax mou ».il s'agit de plusieurs fractures touchant anarchiquement plusieurs cotes adjacentes.il est très grave.

- volet en « couvercle » ou en « cuirasse » ; deux lignes de fractures passent par les lignes axillaires droites et gauches délimitant le volet à la manière d'un couvercle.
- volet en battant de porte ; c'est un volet antérieur avec une ligne de fracture latérosternale absente ou sous-périoste. La rigidité pariétale est compromise car les cartilages chondrocostaux sont encore souples chez l'enfant.

#### b) Fracture du sternum et de la clavicule

Les fractures du sternum sont le plus souvent le témoignage d'un choc frontal direct violent et sont souvent associées aux volets thoraciques antérieurs. Elles siègent le plus souvent au niveau de l'angle de Louis. Les fractures de l'appendice xiphoïde sont rares.

Ces fractures menacent directement les vaisseaux mammaires internes, et peuvent être associées à des lésions cardiaques et diaphragmatiques. Les fractures de clavicule sont de diagnostic clinique facile. Elles peuvent être dans de rares cas responsables d'une atteinte des vaisseaux sous-claviers et du plexus brachial, ou de brèches pulmonaires.

#### c) Lésions pleurales et diaphragmatiques

##### ▼ Pneumothorax :

Le pneumothorax est une lésion fréquente au cours des traumatismes du thorax. Il est secondaire soit à une brèche pleurale, soit à une lésion trachéobronchique ou œsophagienne. La gravité d'un pneumothorax dépend de son retentissement hémodynamique et ventilatoire, l'urgence vitale extrême est le pneumothorax suffocant.

En cas de décollement pleural minime, les signes cliniques (abolition du murmure vésiculaire, emphysème sous cutané ou tympanisme) sont souvent inexistantes en ventilation spontanée mais peuvent apparaître brutalement lors de la

mise en route d'une ventilation mécanique. L'existence d'un pneumothorax doit être systématiquement évoquée lors d'une désadaptation brutale du respirateur ou d'une défaillance circulatoire inexplicée.

Le diagnostic de pneumothorax se fait sur le cliché de thorax de face. Les pneumothorax de faible volume, en particulier de localisation antérieure, passent inaperçus et ne sont visibles que sur une tomodensitométrie thoracique.

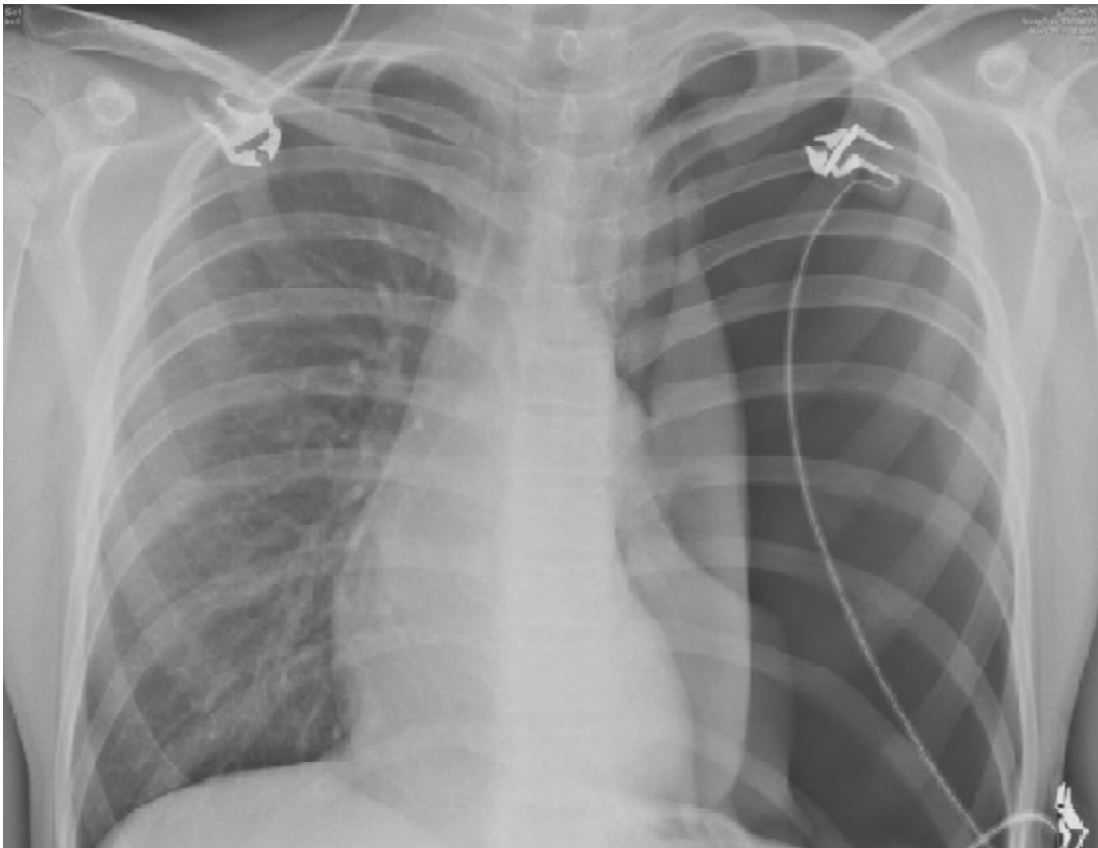


Fig1 :pneumothorax gauche de grande abondance.

## ▼ Hémothorax

L'hémothorax peut être consécutif à l'atteinte des pédicules intercostaux, à l'atteinte du parenchyme pulmonaire ou à une lésion des gros vaisseaux. Les répercussions cliniques de l'hémothorax sont liées à son abondance et à sa rapidité d'installation, qui peuvent entraîner un retentissement hémodynamique (hypovolémie) et respiratoire (hypoxémie). Le diagnostic d'hémothorax peut être suspecté sur le mécanisme lésionnel, sur la clinique (matité à la percussion, abolition du murmure vésiculaire). Il devra être le plus souvent confirmé par une radiographie de thorax de profil, car l'épanchement peut passer inaperçu dans près de 50 % des cas, sur le cliché de face lorsque son volume est inférieur à 250 ml.

Exemple : radiographie pulmonaire réalisée chez un patient de 75ans qui présente un traumatisme thoracique dont la radio montre un poumon droit blanc (figure2), et persistance de l'hémothorax après drainage.

La tomodensitométrie thoracique permet en dehors de l'urgence d'apprécier le volume de l'épanchement et de différencier l'épanchement de la contusion pulmonaire sous-jacente.

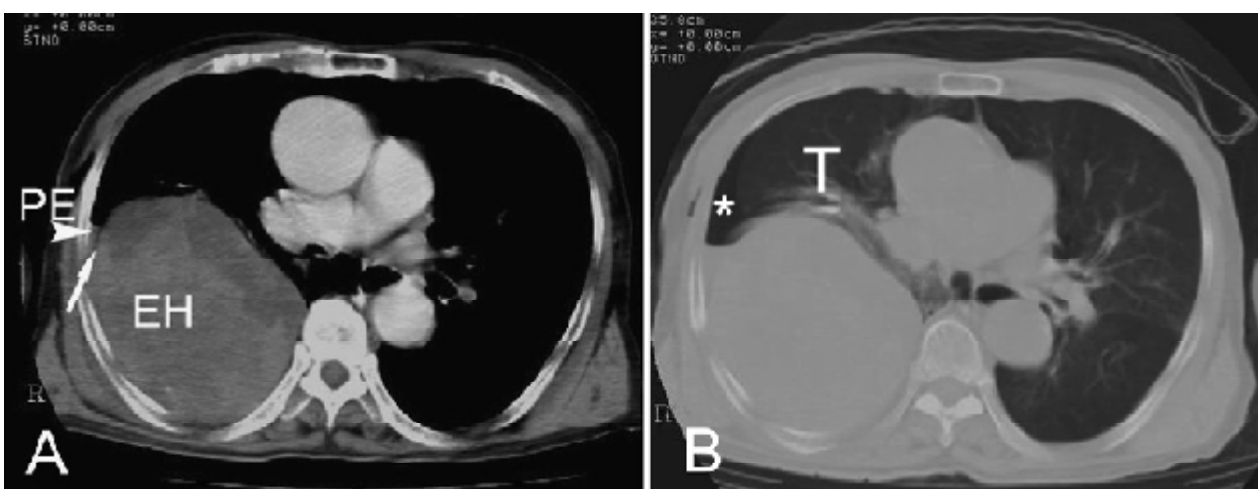


Figure 2 : [7] : coupes scannographiques montrant un hémothorax de grande abondance.

#### ▼ Lésions diaphragmatiques [44]

Elles se retrouvent dans 12 % des traumatismes thoraciques fermés, et chez 6 % des polytraumatisés. Les ruptures de la coupole diaphragmatique sont plus fréquentes du côté gauche (90%) que du côté droit (protection par le foie). Elles sont dues à une compression abdominale violente. La déchirure diaphragmatique siège le plus souvent au niveau de la zone postéro-latérale tendineuse de la coupole. Tous les viscères immédiatement sous-diaphragmatiques sont susceptibles d'être herniés, avec un risque d'incarcération et de strangulation. Cette hernie diaphragmatique peut-être responsable d'une détresse respiratoire et hémodynamique par compression médiastinale gênant le retour veineux, par compression du poumon homolatéral et par inefficacité de la fonction inspiratoire du diaphragme avec apparition d'une respiration paradoxale.

Le diagnostic clinique est difficile (auscultation de bruits hydro-aériques dans l'hémithorax lors de la vérification de la bonne position de la sonde gastrique). Sa confirmation repose essentiellement sur la radiographie de thorax (mais 50% des lésions passent inaperçues à la phase précoce de la prise en charge) sur l'échographie abdominale et diaphragmatique ainsi que sur la tomodensitométrie.

L'IRM semble la technique de référence pour visualiser les lésions diaphragmatiques, mais elle est difficile à obtenir en urgence. Il faut penser à la hernie diaphragmatique systématiquement avant tout drainage thoracique : l'association hémithorax - rupture de coupole constitue un piège classique avec risque de perforation d'un organe abdominal passé en position thoracique.

#### d) Lésions tracheo-bronchiques

Les lésions proximales trachéo-bronchiques sont rares et le plus souvent consécutives à un traumatisme antéropostérieur. Leur diagnostic est souvent retardé. Elles surviennent le plus souvent suite à un traumatisme à glotte fermée. Plus de 80% de ces lésions sont situées à moins de 2,5 cm de la carène. Les lésions

de la trachée sont fréquemment verticales et localisées à l'union membrano-cartilagineuse. Elles se manifestent par l'apparition et l'extension rapide d'un emphysème cervical. Les lésions bronchiques sont transversales et peuvent s'accompagner, lorsqu'il existe une communication avec la plèvre, d'une détresse respiratoire, d'un pneumothorax, d'un pneumo-médiastin et d'une hémoptysie. Lorsqu'il n'existe pas de communication avec la plèvre, la symptomatologie est plus fruste et le diagnostic retardé. L'intubation et la ventilation mécanique s'accompagnent généralement d'une aggravation très évocatrice du diagnostic. L'indication de la fibroscopie bronchique doit être large chez le traumatisé thoracique, car la découverte d'une rupture trachéobronchique peut conduire à une chirurgie d'urgence.

e) Contusion pulmonaire [46,47 ,48] :

La contusion pulmonaire est la lésion la plus fréquente après un traumatisme thoracique. Elle est responsable de toute la gravité du traumatisme thoracique par le degré d'hypoxémie qu'elle peut induire dans les heures et les jours qui suivent le traumatisme. Elle est définie sur le plan anatomique par une destruction alvéolaire et vasculaire s'accompagnant d'atélectasies congestives et d'un oedème alvéolaire important. L'effet shunt (anomalie du rapport Va/Q) lié à l'oedème péricontusionnel est responsable de l'hypoxie. L'évolution se fait soit vers un syndrome de détresse respiratoire aiguë de l'adulte avec fibrose pulmonaire, soit vers une guérison spontanée lente.

Ces lésions, souvent méconnues sur une radiographie thoracique précoce, sont parfaitement révélées sur une tomodensitométrie thoracique faite immédiatement après le traumatisme.

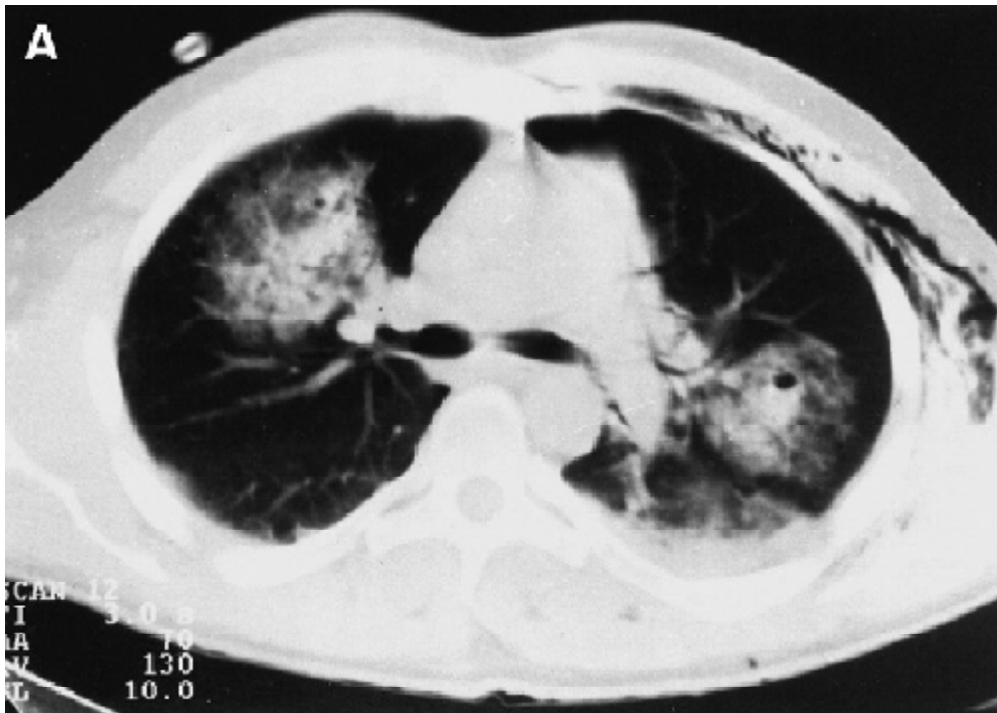


Fig3[8] ; Coupe scannographique montrant : Foyers de contusion bilatéral avec un hémothorax et emphysème sous cutané

f) Contusion myocardique :

Une contusion myocardique est suspectée chez 15 % des patients victimes d'un traumatisme grave (Abbreviated Injury Score > 2). Les lésions myocardiques siègent le plus souvent sur la partie antérieure du coeur en raison de la nature du traumatisme dans les accidents de voie publique (impacts directs sur la paroi thoracique ou lésions de décélération). Elles peuvent parfois être multifocales. Chez la plupart des patients, les lésions limitées aux parois des cavités cardiaques, sont constituées d'une infiltration hémorragique, d'une désorganisation du tissu myocardique, d'un œdème, d'une dégénérescence éosinophile et de bandes de contractions coïncidant avec une surcharge calcique intra-myocyttaire.

Ces lésions anatomiques sont responsables des anomalies de la cinétique pariétale ventriculaire et des troubles du rythme observés chez les polytraumatisés. Un traumatisme cardiaque fermé doit toujours être recherché au cours de la prise en charge précoce des patients victimes d'un traumatisme sévère, a fortiori quand il y a un traumatisme thoracique. L'ECG, le dosage de la troponine I cardiospécifique et l'échocardiographie permettent le diagnostic de la contusion.

g) Lésions des gros vaisseaux [49, 50,61] :

La rupture aortique est la principale lésion des gros vaisseaux médiastinaux. Elle a lieu entre la portion fixe thoracique descendante et la portion mobile de la crosse au niveau de l'isthme aortique.

La rupture de l'aorte se définit comme une lésion réalisant une solution de continuité intéressant toute ou une partie de la paroi aortique.

On parle de rupture traumatique de l'aorte lorsque la lésion est diagnostiquée dans un délai de 14 jours suivant le traumatisme causal. Au-delà, on parle d'anévrisme post-traumatique de l'aorte [55].

Le siège de la lésion se situe, dans plus de 85 % des cas, au niveau de l'isthme aortique, portion initiale de l'aorte thoracique descendante située juste après la naissance de l'artère sous-clavière gauche. Néanmoins, 15% des ruptures aortiques intéressent l'aorte ascendante, la crosse aortique, l'aorte thoracique descendante, voire l'aorte abdominale. Une rupture traumatique de l'aorte est retrouvée chez 8 à 16 % des victimes d'accident grave dans les séries autopsiques, et chez 4/1000 patients admis pour traumatisme thoracique .



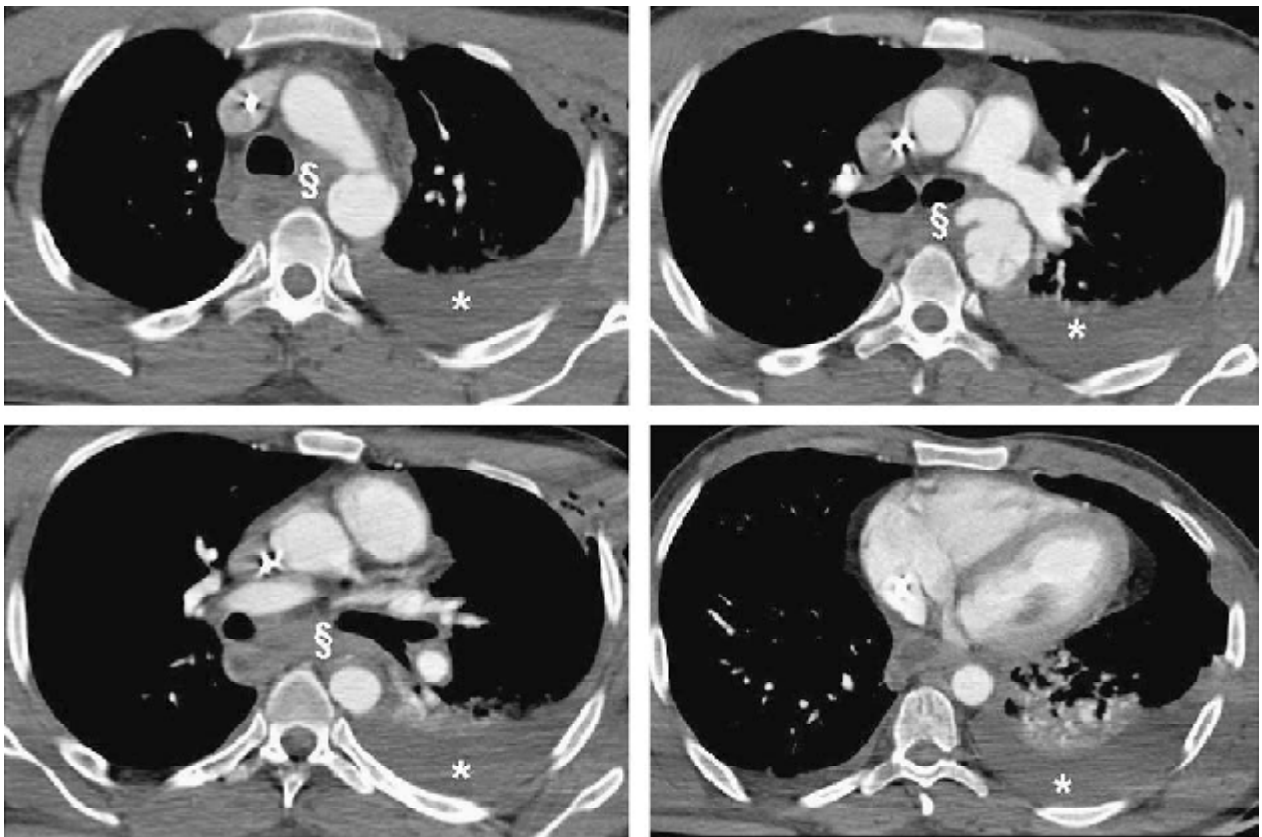


Fig4[8] : coupe scannographique montrant rupture de l'isthme aortique avec un hématome médiastinal et épanchement pleural associé

Cette lésion aortique est généralement due à un mécanisme de décélération qui provoque un étirement antéro-postérieur de l'isthme aortique : celui-ci est entraîné en avant par la masse du cœur, et retenu en arrière par l'aorte ascendante solidaire du rachis.

En cas de rupture complète, le pronostic est catastrophique en raison de l'hémorragie massive. En cas de rupture incomplète (intéressant toutes les tuniques de l'aorte, sauf l'adventice), le diagnostic peut être difficile. La cinétique du choc avec décélération brutale (accident de voie publique ou chute de grande hauteur) doit systématiquement faire évoquer le diagnostic.

Certains éléments recueillis lors de l'examen clinique peuvent également orienter vers le diagnostic :

Hématome de la base du cou, asymétrie des pouls ou de la pression artérielle, tamponnade cardiaque, hémithorax gauche, existence d'une paraparésie ou d'une paraplégie.

La radiographie de thorax permet d'évoquer le diagnostic sur des signes indirects comme un élargissement médiastinal, l'effacement du bouton aortique, un hématome du dôme pleural gauche, l'abaissement de la bronche souche gauche, la déviation de la trachée sur la droite. La radiographie de thorax peut néanmoins être normale dans plus de 10% des cas. D'autres examens complémentaires sont nécessaires pour faire le diagnostic de dissection traumatique de l'aorte : tomodensitométrie spiralée avec injection de produit de contraste, échographie transoesophagienne par un opérateur entraîné chez un patient intubé-ventilé ou par une aortographie qui reste encore l'examen de référence quand le patient est stable sur le plan hémodynamique.

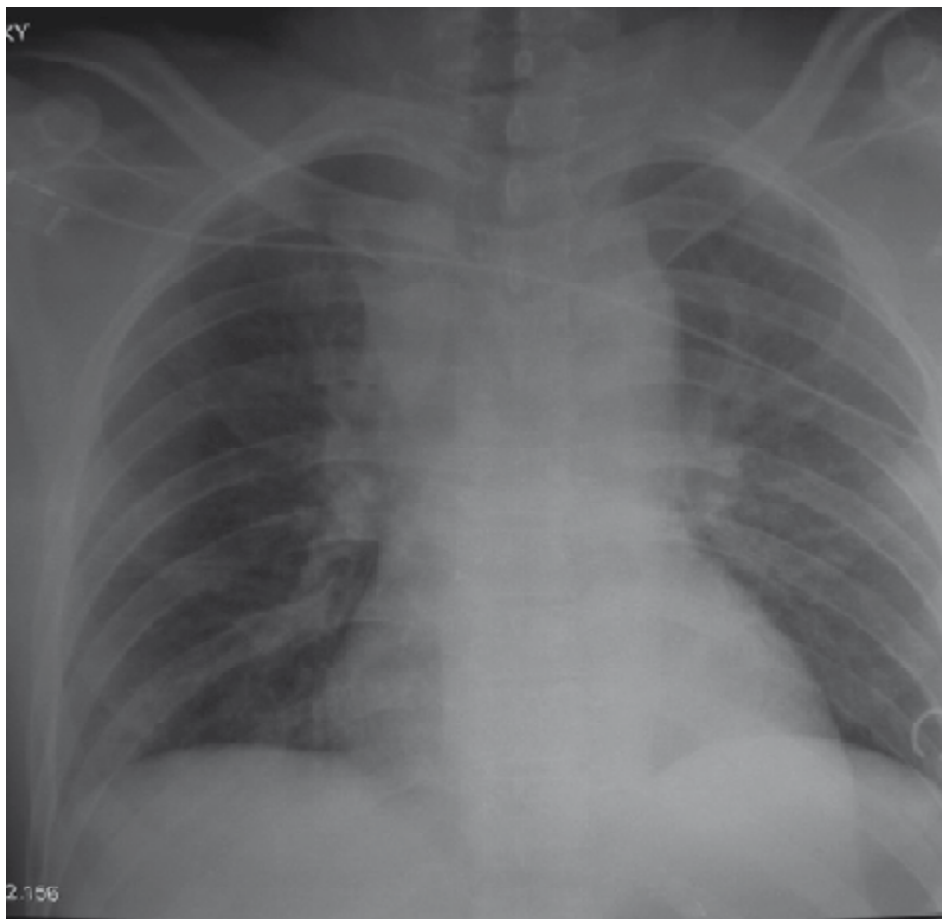


Fig5 [7]: élargissement médiastinal

La cage thoracique de l'enfant étant beaucoup plus souple que celle de l'adulte, les lésions pariétales sont moins fréquentes et des lésions intra-thoraciques peuvent exister en l'absence de lésions pariétales. Les lésions associées sont fréquentes. Chez l'enfant, les 3 lésions les plus fréquemment retrouvées sont : des contusions pulmonaires (40%), un pneumothorax (45%), un hémithorax (19%).[57]

### III.PRINCIPAUX MECANISMES DES DETRESSES VITALES : [6]

La prise en charge en urgence des traumatisés thoraciques repose sur l'évaluation et le traitement d'une détresse vitale initiale. Cette détresse vitale est le plus souvent d'origine respiratoire et/ou circulatoire.

#### a-Arrêt cardiorespiratoire

C'est la situation extrême. L'arrêt cardiorespiratoire chez un patient traumatisé est le plus souvent de mauvais pronostic [15]. Les étiologies de ces arrêts sont multiples :traumatisme crânien sévère, section médullaire haute, rupture complète d'un gros vaisseau, pneumothorax bilatéral, tamponnade cardiaque. En général, il s'agit d'un arrêt cardiaque en asystolie ou en rythme sans pouls. La réanimation cardiopulmonaire n'est pas efficace si elle n'est pas associée à un traitement étiologique : un drainage thoracique (pouvant être précédé par une exsufflation à l'aiguille en cas de pneumothorax compressif) ou ponction péricardique en cas de tamponnade cardiaque.

#### b-Détresse respiratoire

Elle se manifeste par une insuffisance respiratoire aiguë. La ventilation paradoxale liée à un volet thoracique en a longtemps été la cause la plus citée. En fait, elle peut être multifactorielle :

- Obstruction des voies aériennes supérieures (inhalation de corps étrangers, de liquide gastrique ou de sang).
- Hypoventilation alvéolaire d'origine centrale (coma, atteinte médullaire haute par traumatisme du rachis cervical).
- Dégâts pariétaux importants (avec ou sans volet thoracique) associés à une douleur pariétale intense, source d'hypoventilation alvéolaire et d'encombrement bronchique.

- Epanchement pleuraux bilatéraux et abondants ou compressifs (pneumo ou hémothorax).
- Atteinte parenchymateuse (contusion pulmonaire).
- Ruptures trachéo-bronchiques, ruptures et hernies diaphragmatiques.
- Lésions extra-thoraciques associées (traumatisme abdominal, traumatisme crânien).

L'association de fractures de côtes, d'un épanchement pleural et d'une contusion pulmonaire homolatérale est le plus souvent retrouvée lors d'un traumatisme thoracique.

Elle regroupe l'ensemble des mécanismes responsables d'une détresse respiratoire :

Douleur pariétale avec hypoventilation alvéolaire et hypoxie en rapport avec les lésions pleuro-pulmonaires sous jacentes.

### c-Détresse circulatoire

- Ø Un état de choc hémorragique, le plus souvent secondaire à un hémothorax ou à un hémomédiastin dont les étiologies sont multiples (rupture isthmique de l'aorte, lésions des troncs artériels supra-aortiques, des vaisseaux médiastinaux, plaies artérielles pariétales, plaies du parenchyme pulmonaire). Il peut également être en rapport avec une lésion extrathoracique (plaie du scalp, hémopéritoine, plaie artérielle périphérique, hématome rétropéritonéal).
- Ø Un état de choc par section médullaire : une tétraplégie est alors responsable d'une hypovolémie par vasoplégie.
- Ø Un état de choc cardiogénique lié à une défaillance cardiaque par contusion myocardique, à une compression des cavités cardiaques (hémopéricarde, pneumothorax compressif) ou à des troubles du rythme ou à une dissociation électromécanique en cas de luxation extra-péricardique du cœur.

## IV-ETUDE CLINIQUE ET PARACLINIQUE DES TRAUMATISMES

### THORACIQUES :

#### A. Etude clinique : [5,56]

##### Rechercher rapidement :

Une détresse respiratoire avec polypnée (plus de 35/mn) et cyanose (sudation de L'hypercapnie).

Un collapsus circulatoire: hypotension, pouls petit filant.

##### Anamnèse :

Se fait le plus souvent avec les parents, il précise :

- Les circonstances du traumatisme.
- L'heure et le lieu de survenue.
- Les conditions du transport.
- L'âge et l'état respiratoire antérieur.

#### Ejection d'un véhicule

Polytraumatisé ou mort dans le même accident

- Manoeuvre de désincarcération > 20 minutes
- Notion de tonneaux
- Vitesse du véhicule > 70 km/h
- Déformation du véhicule > 50 cm
- Choc latéral
- Déformation vers l'intérieur de l'habitacle > 38 cm
- Piéton renversé par une vitesse > 8 km/h
- Accident de moto avec une vitesse > 30km/h

Eléments d'anamnèse devant faire suspecter une lésion grave intrathoracique chez un patient présentant un TTS D'après : Mattox KL, Pepe PE: ThoracicTrauma:général considérations, Principles and practice of Emergency Medicine, Third Edition. Edited by Schwartz GR, Cayten CG, Mangelsen MA, Mayer TA, Hanke BK. Malvern, Lea & Febider

## Examen :

A la recherche des caractéristiques de la ventilation spontanée (inspection et auscultation), aspect des veines jugulaires, position du bloc laryngo-trachéal, recherche d'un hématome, d'une déformation pariétale, d'un emphysème sous-cutané.

Un examen de la face postérieure du tronc doit toujours être réalisé dans la mesure du possible.

La répétition de l'examen clinique dépiste 35 % des lésions oubliées initialement.

Après stabilisation des fonctions vitales, il est important de faire l'inventaire complet des lésions du polytraumatisé, afin de définir les priorités thérapeutiques. Cet examen initial servira de base à l'orientation hospitalière.

En cas d'atteinte thoracique, l'examen recherche :

A l'inspection :

- Traces de l'impact ;
- Recherche de l'asymétrie respiratoire (volet) ;
- Recherche d'emphysème cervical.

Auscultation et percussion, à la recherche d'un épanchement pleural :

- Diminution ou abolition du murmure vésiculaire
- Tympanisme si pneumothorax, matité si hémithorax

Il faudra ensuite rechercher des lésions associées.

Un électrocardiogramme de 12 dérivations systématiques, à la recherche de décalages du segment ST, de troubles de conduction ou de troubles du rythme devra faire évoquer le diagnostic de contusion myocardique. Néanmoins, dans un tiers des cas, l'électrocardiogramme est normal.

Il existe deux situations a la fin de cet examen :

1. Le patient traumatisé thoracique présente une indication de thoracotomie d'hémostase d'urgence et sa survie est avant tout liée à la rapidité du transport vers un bloc opératoire.
2. Le patient traumatisé thoracique ne présente pas initialement de lésion chirurgicale urgente et peut être orienté vers une salle de déchoquage.

### B. Examens complémentaires : [5, 6, 7, 56]

Radiographie pulmonaire de face (au moins 1/2 assis) et de profil (si possible)

Permet un bilan complet des lésions, à renouveler 1 h plus tard. Radios du grill costal à faire ou refaire quelques jours plus tard si les conditions de l'urgence ne les ont pas permises.

Rechercher : Les fractures de côtes (le volet) Les épanchements pleuraux Les opacités souvent multiples et de taille variable des foyers de contusion pulmonaire.

Un déplacement médiastinal (pneumothorax compressif) ou un élargissement du médiastin supérieur avec effacement de l'arc aortique et refoulement de la trachée vers la droite (hémomédiastin) L'emphysème médiastinal Une disparition d'une coupole diaphragmatique.

La découverte d'une anomalie radiologique peut ne pas être en accord avec la symptomatologie. Rossen et coll. ont systématiquement examiné les radiographies de 581 patients avec un TTS. Plus de douze pour cent des radiographies révélaient une lésion. Parmi celles-ci il y avait 16 pneumothorax et 4 hémothorax. Six (30%) de ces vingt patients avaient un examen clinique strictement normal. 16 dans un autre travail anglo-saxon étudiant la prise en charge des traumatismes thoraciques mineurs, seulement 53% des patients symptomatiques bénéficiant d'une radio thoracique et 27% des radiographies pratiquées étaient normales. Toutes les radiographies pathologiques montraient une fracture d'une ou de plusieurs côtes.



Un suivi radiologique a été pratiqué chez 53 de ces patients et a permis de détecter chez cinq patients une anomalie passée inaperçue à l'admission.

Aucun des patients n'a nécessité de traitement particulier. Les auteurs concluent en l'inutilité de réaliser des radiographies thoraciques en cas de suspicion de fractures de côtes. "L'American College of Emergency Physician" ne recommande plus de pratiquer une radiographie pulmonaire en cas de suspicion de fracture de côtes dans le cadre d'un TTS. Elle est simplement recommandée si la fracture suspectée se localise sur les trois premières ou trois dernières côtes, pour des fractures multiples et chez les patients âgés.

Tomodensitométrie :

La tomodensitométrie permet de préciser et de diagnostiquer les contusions pulmonaires et est associée à une sensibilité proche de 100% pour les hémopneumothorax. La tomodensitométrie spiralée avec reconstruction a une sensibilité de 100% et une spécificité supérieure à 83% pour le diagnostic des lésions des gros vaisseaux médiastinaux. C'est donc l'examen clé dans le diagnostic des traumatismes des gros vaisseaux. En revanche, la tomodensitométrie paraît être moins fiable pour les lésions diaphragmatiques.

Imagerie par résonance magnétique nucléaire :

L'IRM semble utile pour le diagnostic des traumatismes diaphragmatiques non détectés à la tomodensitométrie.

Echographie :

§ Echographie transthoracique (ETT)

L'ETT a montré des bonnes performances même entre les mains de non spécialistes comme premier examen de triage lors de traumatismes thoraciques et/ou abdominaux pour la détection de lésions médiastinales.

La sensibilité et la spécificité était de 81,5 et 99,7% respectivement dans une série de 295 traumatismes fermés.

## § Echographie transoesophagienne (ETO)

Cet examen a montré sa performance dans le diagnostique des traumatismes de l'isthme de l'aorte thoracique ou dans l'analyse de la cinétique segmentaire du myocarde notamment lors de contusion myocardique. Ses avantages incluent la rapidité de l'examen, la possibilité de sa réalisation au lit du malade. C'est par contre un examen opérateur dépendant avec une obligation de respecter une courbe d'apprentissage.

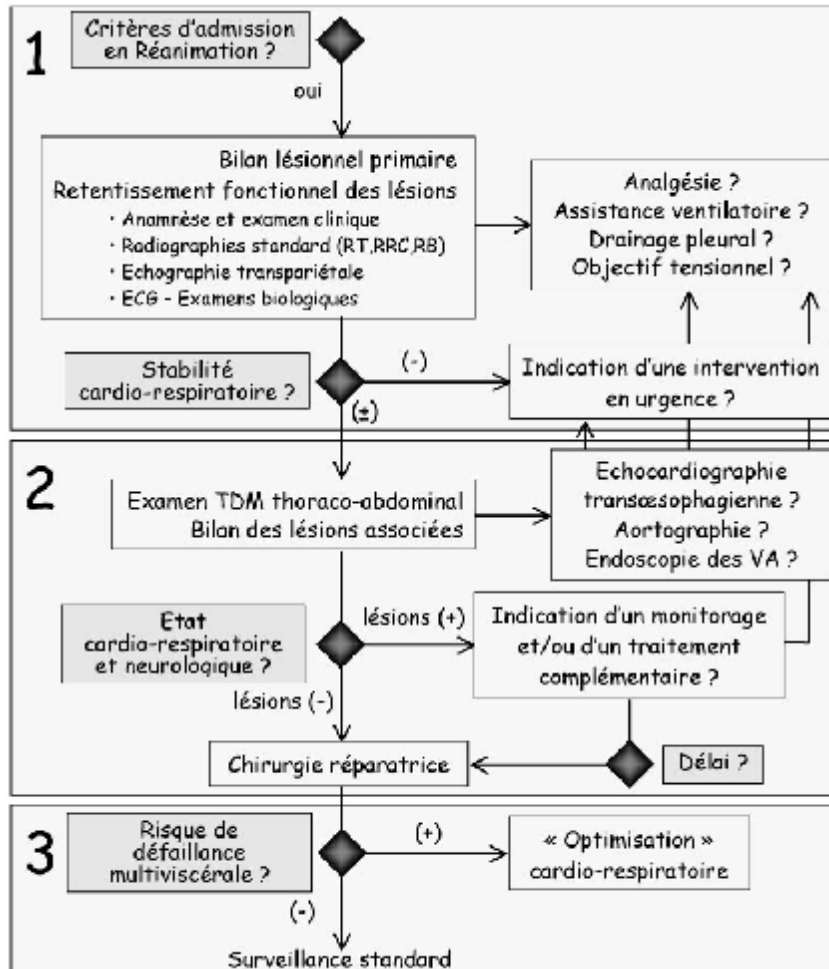
Les examens biologiques.

L'hémostase biologique est particulièrement importante en cas de contusion pulmonaire ou d'épanchement sanguin, pleural ou médiastinal. La gazométrie artérielle, la mesure du « Base-Deficit » et de la lactatémie artérielle sont des éléments de décision thérapeutique. Le dosage de l'activité créatine kinase totale (CKtot) conserve un intérêt dans le diagnostic et le suivi évolutif d'une rhabdomyolyse périphérique, mais c'est la recherche d'une mise en circulation de troponine I cardiospécifique qui contribue au diagnostic de contusion myocardique . Une valeur seuil de 1 µg/L (réactif Dade-Behring) est retenue pour définir un traumatisme cardiaque fermé avec dyskinésie segmentaire . Les valeurs élevées et une mise en circulation prolongée de troponine I cardiospécifique au-delà du 3e jour post-traumatique évoquent une nécrose myocardique et s'accompagnent généralement de modifications ECG spécifiques.

L'endoscopie des voies aériennes :

En particulier la fibroscopie trachéo-bronchique, doit être pratiquée en salle d'opération lorsqu'il existe une forte suspicion de rupture des voies aériennes proximales. La fibroscopie est souvent nécessaire pour traiter ou prévenir des troubles ventilatoires secondaires au saignement ou à une inhalation de liquide digestif ; elle est guidée par les résultats de l'examen TDM du thorax.

Le bilan minimal inclut systématiquement la réalisation d'une radiographie pulmonaire, un électrocardiogramme, un bilan biologique, un dosage enzymatique (CPK-MB) et des gaz du sang.



**Figure 6.** [5] Représentation schématique de l'organisation de la prise en charge d'un traumatisé du thorax. La stabilité cardio-respiratoire est définie par une pression artérielle systolique > 90 mmHg sans remplissage continu et/ou à posologie constante de vasopresseurs, et une SpO2 > 95 % quel que soit le mode ventilatoire. RT, radiographie du thorax ; RRC, radiographie du rachis cervical ; RB, radiographie du bassin.

## V-Les complications des traumatismes thoraciques

Les fonctions circulatoires et respiratoires dont les organes cohabitent dans le thorax, concourent pour assurer une hématoxe correcte. Pour y arriver le poumon doit réunir les éléments suivants :

- poumon en totale expansion ;
- médiastin en équilibre non comprimé ;
- diaphragme intact et mobile ;
- paroi thoracique rigide ;
- voies respiratoires libres.

Malheureusement de nombreux mécanismes mènent à la décompensation cardiorespiratoire; ces mécanismes s'enchainent et s'intriquent aboutissant, à la mort en l'absence d'un geste thérapeutique adéquat.

L'asphyxie et l'hémorragie représentent la menace essentielle.

### A. Les conséquences ventilatoires

 Encombrement broncho alvéolaire :

Peut être d'origine intrinsèque : hypersécrétion bronchiolaire obéissant à différents mécanismes (œdème aigu, hypersécrétion des glandes bronchiques).

L'encombrement entrave l'hématose par l'anoxie qu'elle entraîne ; les sécrétions s'accumulent dans les voies respiratoires et gênent le passage de l'air dans les alvéoles ; la musculature bronchique est inhibée, et le malade doit être aidé par l'aspiration et la kinésithérapie. il se produit un cercle vicieux.

L'encombrement aggrave l'anoxie, et perturbe l'hémodynamique de la petite circulation par alourdissement des capillaires pulmonaires et par vasoconstriction réflexe. L'hypertension pulmonaire créée augmente l'hypersécrétion.

Ainsi, seul la désobstruction par aspiration répété des voies respiratoires permet de rompre ce cercle, et de lutter donc contre l'insuffisance respiratoire post traumatique.

#### Perte de la rigidité pariétale :

Elle due aux volets thoraciques. la respiration paradoxale sera très importante si les conduits trachéobronchiques sont encombrés ou la respiration est violente.

Lors de l'inspiration, le volet s'enfonce dans le thorax et chasse l'air alvéolaire du poumon sous jacent riche en CO<sub>2</sub> qui sera aspiré par le poumon controlatéral.

Lors de l'expiration le volet est repoussé vers l'extérieur, il s'ensuit que l'air alvéolaire du poumon controlatéral décrit le mouvement inverse du précédent, c'est le classique « air pendulaire », qui avec l'annulation de l'ampliation inspiratoire du poumon sous jacent, donnent l'hypoxie et l'hypercapnie.

Le traitement consistera d'abord à assurer la liberté des voies aériennes, ensuite de rétablir la rigidité pariétale.

#### Epanchements pleuraux :

Il s'agit d'épanchement de sang ou d'air, ou des deux, siègent dans la plèvre, dans le médiastin ou dans le péricarde (hémopéricarde).

-plèvre :

Les pneumothorax, et les hémothorax résultent respectivement d'une communication lésionnelle entre les voies aériennes et la cavité pleurale prenant plusieurs degrés de gravité, et d'une plaie parenchymateuse ou cardio-vasculaire.

L'hémopneumothorax résulte dans la majorité des cas d'une plaie parenchymateuse profonde.

Ces épanchements entraînent un collapsus pulmonaire, réduisant ainsi les échanges air-sang, et par là réduisent d'une part l'hématose à sa source, et d'autre part le fonctionnement de la pompe cardiaque par refoulement du médiastin et collapsus des éléments cardio-vasculaires souples.

L'hémothorax peut évoluer de 2 manières :

- le sang se défibrine et devient incoagulable, l'épanchement se résorbe spontanément ou après quelques ponctions évacuatrices.
- l'épanchement s'organise, et peut donner un hémothorax bloqué nécessitant un décaillotage, des pachypleurites et des suppurations pleurales trainantes.

Le pneumothorax, avec une certaine pression, a tendance à diffuser dans les régions sous pariétales ; à un degré plus l'air s'insinue sous les plans musculaires et sous cutanés réalisant au maximum l'emphysème géant généralisé sous pariétal, qui peut se produire même en l'absence de pneumothorax en cas de symphyse pleurale.

-médiastin :

On aboutit également à une insuffisance mixte cardio-respiratoire ; imposant l'évacuation de l'épanchement en extrême urgence.

-péricarde :

Les hémopéricardes ont une expression déférente selon qu'ils se produisent en péricarde clos ou non.

Dans le premier cas, ils provoquent un gêne au remplissage du cœur avec hyperpression veineuse et compression des cavités cardiaques (adiastolie) :c'est le syndrome de tamponnade.

Dans le second cas, il existe une brèche pleur péricardique et l'hémorragie est alors plus abondante réalisant un hémothorax grave.

 Atteintes diaphragmatiques :

L'insuffisance du diaphragme, élément primordial dans la mécanique respiratoire, est due soit à une rupture, une désinsertion du diaphragme, ou à une atteinte du nerf phrénique.

Les atteintes bilatérales sont mortelles, par asphyxie, en l'absence du traitement adéquat.

## Anoxie-hypercapnie :

Aboutissement éventuel de toutes les lésions pariétales ou endothoraciques.

L'anoxie s'apprécie cliniquement et para cliniquement par la gazométrie, cette appréciation est capitale en raison du risque d'arrêt cardiaque imminent.

## B. Les conséquences circulatoires

### Obstructions circulatoires pulmonaires

La compression mécanique engendrée par un épanchement appelle le cœur à accroître son travail pour vaincre les résistances à la circulation sanguine.

Ainsi la défaillance cardiaque droite s'installe en premier (à cause de l'épaisseur ventriculaire droite diminuée par rapport à celle du ventricule gauche ; et à cause de l'hypertension pulmonaire engendrée par l'encombrement alvéolaire important, qui réduit la souplesse du système circulatoire pulmonaire.

La suppression des causes mécaniques s'avère de recours pour rétablir une hémodynamique normale.

### Compressions cardio-vasculaires

Entravent à la fois l'hématose à sa source, et la pompe cardiaque.

### Hémorragie et petite circulation

Avec une petite circulation bloquée, la transfusion massive au cours d'une hémorragie sévère, on peut aboutir à une surcharge. Le travail du ventricule droit s'accroît, le sang transfusé stagne avant la traversée pulmonaire, et donc ne rétablit pas un remplissage et par là une éjection ventriculaire gauche normale. Par conséquent la transfusion doit être synchronisée à l'ouverture du passage pulmonaire en levant la compression.

## C. Plaies thoraciques

Dans les plaies thoraciques larges qui restent béantes en permanence, il se produit un « pneumothorax ouvert » avec balancement médiastinal et asphyxie rapide.

## D. Poumon de choc :

Fut individualisé par les américains au Vietnam.

Leophonte et Bertrand le définissent comme un état d'insuffisance respiratoire aiguë sévère après un choc non cardiogénique, traumatique ou non. Il rassemble :

- hypoxémie majeure et réfractaire à l'oxygénothérapie.
- opacités pulmonaires non systématisées confluentes et extensives.
- œdème interstitiel et alvéolaire évoluant rapidement vers une fibrose irréversible.

Ce tableau se rencontre chez les polytraumatisés thoraciques ou non, dans les chocs infectieux, dans certains cas de circulation extracorporelle prolongée et certaines pneumopathies virales.

Certes, en pratique, le diagnostic différentiel est difficile entre cette entité pathologique et les détresses respiratoires posttraumatiques d'étiologies connues, souvent intriguées (embolie graisseuses, régurgitation bronchique, broncho-pneumonie de surinfection, les pneumopathies iatrogènes par surcharge liquidienne et l'insuffisance cardiaque aiguë).

Ces causes éliminées, la pneumopathie de choc est alors évoquée (Baumann-Desmots-Andreassian).

Le pronostic est péjoratif, la ventilation en pression positive continue peut l'améliorer.



## E. Complications rarissimes :

### ✚ Broncho-pulmonaires :

- broncho-pneumonies traumatiques [50] :

Favorisées par l'hypersécrétion bronchique et l'atélectasie pulmonaire.

- abcès du poumon :

Peu fréquent, résulte de la suppuration d'un hématome, d'une broncho-pneumonie, d'une atélectasie massive, ou évoluer sur un corps étranger.

### ✚ Cardiaques :

- altération myocardique :

Suite à une contusion myocardique, ou d'atteinte des vaisseaux coronaires.

L'évolution est variable, vers la défaillance cardiaque progressive, anévrisme cardiaque sur cicatrice de contusion ou de plaie.

Le risque est la rupture ou l'altération de la fraction d'éjection par akinésie myocardique.

- péricardites constrictives :

L'hémopéricarde, peut laisser des dépôts de fibrine qui vont s'organiser en fibrose donnant lieu à une véritable péricardite post traumatique.

L'évolution peut se faire vers le syndrome de Pick avec insuffisance cardiaque progressive.

## VI-TRAITEMENT : [5, 6, 9, 10, 11, 12, 55]

Le traitement des TT a pour but :

- ∅ D'assurer la liberté des voies aériennes, de permettre des échanges alvéolo-capillaires.
- ∅ De rétablir la masse sanguine.
- ∅ De lutter contre la douleur.
- ∅ D'amener le poumon à la paroi le plus tôt possible.
- ∅ Et d'assurer une bonne oxygénation.

### A. Gestes de première urgence :

- ✓ Immobilisation stricte du patient en décubitus dorsal. Oxygénation au masque sur patient conscient, intubation si patient comateux.
- ✓ Mise en place de voies veineuses de bonne qualité, dont au moins une centrale afin de permettre un remplissage vasculaire rapide.
- ✓ Enregistrement continu de l'électrocardiogramme.
- ✓ Monitoring continu de la pression artérielle sanglante (cathéter radial droit en général).
- ✓ Mise en place d'un cathéter de Swan-Ganz, en général par voie jugulaire interne droite.
- ✓ Prévention de tout à-coup hypertensif par perfusion de vasodilatateur afin de maintenir une pression artérielle systolique inférieure à 120mmHg. sédation du patient et administration d'antalgique.
- ✓ Diminution de l'inotropisme cardiaque par l'administration intraveineuse continue de bêtabloquants (propranolol) de manière à maintenir la fréquence cardiaque en dessous de 90/min.

Le bloc opératoire doit être prévenu immédiatement de manière à faire préparer une table d'intervention d'urgence.

## B. Traitement de l'insuffisance respiratoire :

### a) Oxygénothérapie :

Par sonde nasale ou par masque, elle doit être réalisée en continue.

### b) Intubation :

Dont les critères retenus par BARONE sont : une fréquence respiratoire supérieure à 25cycles/minute, une fréquence cardiaque supérieure à 100Batt/min, une PA systolique inférieure à 100mmHg, une hypoxémie et des lésions associées en particulier extra-thoraciques.

### c) La ventilation artificielle :

Le traitement de la détresse respiratoire survenant au cours de TT repose sur l'assistance respiratoire. Des 1956 AVERY avait introduit le concept de contention pneumatique interne pour les volets costaux avec respiration paradoxale; le principe consiste à ventiler artificiellement le patient en pression positive intermittente jusqu'à la stabilisation des lésions osseuses; les durées de ventilation atteignaient à cette époque 15 à 21 jours et la mortalité était le plus souvent le fait d'infections nosocomiales.

En 1970 TRINCKLE privilège la contusion pulmonaire et ne ventile que les patients présentant une hypoxémie grave ou une hypercapnie et ce malgré l'existence d'un volet avec respiration paradoxale. Depuis, de nombreux travaux sont venus confirmer ce nouveau concept ; citons les études de Cullen, Shack-Ford, Sladen...

Avons noté un raccourcissement de la durée de ventilation à 8 jours avec pour effet bénéfique une diminution importante des infections nosocomiales. Cependant, si les nouvelles techniques de ventilation ont permis d'abrégé la durée de

ventilation, les infections nosocomiales entraînent encore aujourd'hui un taux de morbidité élevé. La tendance actuelle est donc d'éviter de recourir à l'intubation.

Les techniques de ventilation artificielle :

- La ventilation contrôlée associée à la pression positive expiratoire (PPE) proposée par ASBAUGH dans le traitement du SDRA ;
- La CPAP : cette technique consiste à faire respirer spontanément à un patient un mélange d'air et d'oxygène humidifié soit avec un masque, soit après intubation, dans un circuit dont la pression est maintenue supérieure à la pression atmosphérique. Ce qui revient à utiliser une pression positive expiratoire avec un masque. La CPAP permet donc d'obtenir tous les avantages de la PPE, en minimisant ses inconvénients et surtout limite les infections nosocomiales liées à la ventilation assistée avec intubation. L'utilisation de cette technique nécessite un état de conscience normal, le travail ventilatoire étant assuré entièrement par le patient. En outre, en cas de fatigue diaphragmatique et /ou d'élévation de la PaCO<sub>2</sub>, elle devient contre-indiquée.

Les indications actuelles de ces différentes techniques :

- La ventilation assistée est d'emblée indiquée en cas de lésion cranio-cérébrale avec signe neurologique. Par le maintien d'une PaCO<sub>2</sub> aux alentours de 30 mmHg, elle permet de contrôler l'œdème cérébral. Par contre, l'utilisation d'une PPE peut être préjudiciable par le biais de l'augmentation de la pression intra-crânienne et nécessite donc un monitoring de celle-ci.
- La ventilation assistée doit être discutée lorsque les lésions abdominales, et en particulier sus-mésocolique, sont associées et surtout lorsqu'un choc hémorragique a nécessité une transfusion abondante.

Rappelons que toutes les études entreprises soit pour évaluer le pronostic des TT soit pour prédire les facteurs pouvant indiquer une intubation et une ventilation artificielle montrent que les facteurs influents sont :

- Les lésions associées entraînent un score de gravité élevé,
- Le choc hémorragique,
- La nécessité de transfuser le patient dès les premières 24h.
- La ventilation assistée est indiquée donc chaque fois qu'une hypoxémie majeure reflète une contusion pulmonaire importante, associée à un choc hémorragique ou lorsqu'une transfusion ou un remplissage important ont été nécessaires pour contrôler un état hémodynamique précaire. Les modalités de ventilation utilisées sont donc fonction de l'état du patient et des lésions associées.

L'utilisation d'une CPAP nécessite un certain nombre de critères de faisabilité :

- Patient conscient, coopérant,
- $\text{PaCO}_2 \leq 45 \text{ mmHg}$
- Absence de lésion de la face,
- $\text{PaO}_2 \geq 60 \text{ mmHg}$
- Absence de lésions abdominales ou de laparotomie touchant l'étage sus-mésocolique,
- Intégrité de la moelle,

Aussi :

- La ventilation assistée avec PPE est utilisée en cas de lésion neurologique,
- La ventilation contrôlée intermittente +PPE ou l'aide inspiratoire+PPE dans les autres cas.

A cette ventilation peuvent être associées :

- Une restriction hydrosodée au moins au cours des 48 premières heures,
- Des fibroaspirations itératives

- Une analgésie par morphine soit par voie intraveineuse soit par voie péridurale.

Après amélioration radiologique (disparition des images de contusion et d'œdème) et gazométrique, des tentatives précoces de sevrage seront pratiquées, afin de limiter au maximum le temps de ventilation.

### C. Evacuation des épanchements :

#### Ø Ponction pleurale

Elle est indiquée dans les épanchements peu abondants. Elle est de moins en moins recommandée dans les épanchements massifs.

Sa répartition augmente le risque de complication, la durée et le coût de l'hospitalisation. Elle se fait par cathéter (type intranule) adapté à un système d'aspiration. Elle nécessite une asepsie rigoureuse.

#### Ø Drainage pleural

Il représente le traitement initial de l'épanchement post-traumatique abondant. C'est le meilleur moyen d'évacuer rapidement et complètement les collections pleurales et d'entraîner une expansion du parenchyme pulmonaire.

Le drainage pleural permet de suivre facilement l'évolution de l'épanchement et d'orienter ainsi au mieux l'indication chirurgicale en fonction des paramètres : bullage du drain, la quantité de sang ramenée initialement et surtout la vitesse de renouvellement jugée sur le débit horaire.

Si la quantité initiale est supérieure ou égale à 2l, ou le débit est supérieur à 500ml /heure, il faut clamber le drain et faire une thoracotomie d'hémostase en urgence. Une autotransfusion sanguine est indiquée si l'hémothorax met en jeu le pronostic vital initial du patient.

La mise en place d'un drain thoracique doit être aseptique. En cas de fracture de côte avec ventilation artificielle, la pose d'un drain préventif se discute. Une

fibre-aspiration peut être nécessaire pour atteindre des bronches segmentaires obstruées par bouchons.

#### D. Complications du drainage :

Elles sont essentiellement représentées par les « fausses routes » et les lésions traumatiques que celles-ci occasionnent.

La ponction intraparenchymateuse pulmonaire est la plus fréquente. Elle provoque, une nouvelle source hémorragique, une brèche aérique et rend alors inefficace le drainage par caillotage rapide à l'intérieur du drain. De nombreux cas de blessures atypiques sont décrits :

- Blessure diaphragmatique ;
- Blessure splénique ou hépatique ;
- Plaie de l'artère pulmonaire ;
- Perforation du ventricule gauche ;
- Plaie de la veine sous-clavière...

Ces complications sont plus volontiers provoquées par l'utilisation des drains-trocarts et dispositifs du type Pleuro-cath®, du fait du caractère contondant du matériel permettant la réalisation de la ponction transpariétale.

#### E. Traitement de l'insuffisance circulatoire :

##### § Remplissage vasculaire :

L'expansion volémique chez le polytraumatisé vise à restaurer la volémie en attendant l'hémostase définitive. Le niveau tensionnel optimal est discuté dans la littérature. Il est variable selon le patient et le type de pathologie. Certaines données cliniques et expérimentales suggèrent qu'une normalisation des paramètres hémodynamiques expose à une aggravation de l'hémorragie en cas de situation non

contrôlée. Le tableau ci-dessous montre les valeurs normales du pouls et de la pression artérielle chez l'enfant.

Age	FC (M +/- 2ds*) bat/min	PAS (M +/- 2ds*) mmHg	PAD (M +/- 2 ds*) mmHG
6 mois	135 +/- 35	80 +/- 20	55 +/- 15
1 an	120 +/- 30	90 +/- 15	55 +/- 15
2 ans	110 +/- 35	90 +/- 15	55 +/- 15
4 ans	100 +/- 30	95 +/- 15	55 +/- 15
10 ans	90 +/- 35	100 +/- 15	60 +/- 15
14 ans	85 +/- 30	105 +/- 15	65 +/- 15

Valeurs normales du pouls et de la pression artérielle chez l'enfant [67]

\* M +/- 2ds = moyenne +/- 2 déviations standard ; FC = fréquence cardiaque ; PAS = pression artérielle systolique ; PAD = pression artérielle diastolique

Afin d'évaluer les pratiques des médecins impliqués dans la prise en charge des nouveau-nés et des enfants, une enquête a été réalisée auprès de 25 réanimateurs pédiatriques et de 25 anesthésistes pédiatriques tirés au sort qui ont répondu à la question "Quels solutés de remplissage prescrivez-vous en première intention devant une hypovolémie chez le nouveau-né prématuré, le nouveau-né à terme, le nourrisson (1-24 mois) et chez l'enfant de plus de deux ans ?" [2]. Il en ressort que l'albumine est le soluté le plus largement prescrit chez le nouveau-né, a fortiori s'il est prématuré. A l'inverse, chez les plus grands, les cristalloïdes et les colloïdes de synthèse sont les solutés les plus utilisés.



## Les moyens de remplissage vasculaire :

Le sérum salé isotonique est utilisé en première intention en l'absence d'état de choc, tandis que les hydroxyéthylamidons sont les solutés à privilégier en cas d'état de choc. Les solutés perfusés doivent être si possible réchauffés pour prévenir et traiter l'hypothermie qui favorise l'apparition d'une coagulopathie et le risque de saignement. De plus un remplissage vasculaire massif par des colloïdes induit une hémodilution sévère responsable d'une baisse du transport de l'oxygène en périphérie. Le monitoring de cet hémodilution est réalisé par la mesure du microhématocrite. Comparé au volume perfusé nécessaire pour maintenir une pression artérielle, c'est un élément indirect de l'évaluation de la spoliation sanguine.

Résultats de l'enquête sur le choix du soluté à utiliser en première intention en cas d'hypovolémie chez l'enfant d'après [67]. Les résultats sont présentés en pourcentage des prescriptions.

	Albumine	Gélatines	HEA	Cristalloïdes
Prématuré				
Réanimateur	92	4	4	-
Anesthésiste	76	8	4	12
Nouveau-né				
Réanimateur	76	12	12	-
Anesthésiste	56	8	12	24
Nourrisson (1-24 mois)				
Réanimateur	26	44	30	-
Anesthésiste	16	12	32	40
Enfant > 2 ans				
Réanimateur	-	60	40	-
Anesthésiste	-	16	44	40

## § Transfusion :

Si un seuil transfusionnel de 8 g/dL d'hémoglobine chez un sujet sain sans antécédent semble défini à l'hôpital, l'indication de la transfusion en pratique préhospitalière n'est pas claire. Les principaux problèmes sont la sécurité transfusionnelle et le temps nécessaire pour la réaliser. Elle doit être exceptionnelle lors de la prise en charge préhospitalière, et réservée à des cas particuliers de désincarcération de très longue durée (> 45 min) ou de transport prolongé. Dans les autres cas, elle retarde la prise en charge.

Lorsqu'elle est impérative, le choix doit se porter sur des culots globulaires O négatifs et des plasmas frais congelés AB positif.

## § Autotransfusion des hémothorax :

Le sang d'un hémothorax est incoagulable et contient peu de plaquettes et de fibrinogène. Son hématicrite est proche de celui du patient. Après la mise en place d'un drain thoracique dans la cavité pleurale, le drain peut être connecté à un collecteur d'urines par l'intermédiaire d'une valve de Heimlich. Dès que la poche est pleine, elle est déconnectée du collecteur et reliée à une tubulure de transfusion permettant une réinjection rapide au patient. Il existe également des kits d'autotransfusion prêts à l'emploi. L'autotransfusion des hémothorax est une technique de sauvetage pouvant permettre au patient d'arriver vivant au bloc opératoire pour bénéficier d'une hémostase chirurgicale [60].

## F. Traitement des volets thoraciques :[13, 14, 15,16]

3 moyens thérapeutiques sont à notre disposition : l'ostéosynthèse costale, la suspension sternale et la ventilation assistée. Ce dernier n'est en fait que le traitement de l'insuffisance respiratoire engendrée par le volet et non un moyen de stabilisation.

Les indications seront fonction de trois facteurs essentiels :

L'état de conscience du traumatisé : le coma et les troubles neurologiques graves sont des contre-indications formelles.

Le siège du volet : le volet antérieur est suspendu, le latéral opéré et le postérieur respecté car peu ou pas mobile.

L'existence de lésions associées chirurgicales : le traumatisé thoracique est en fait 1 fois sur 3, un polytraumatisé, aussi l'anesthésie pour une autre lésion peut parfois inciter à la cure chirurgicale du volet.

#### § Ostéosynthèse costale :

Se fait par enclouage centromédullaire, par broches, par attelles externes, ou par agrafes de Judet.

Les avantages de cette technique sont :

- Consolidation plus sûre et plus rapide.
- Vérification des lésions endothoraciques lors de l'intervention.
- Diminution de la durée d'hospitalisation.

Les auteurs maintiennent cette technique comme meilleure alternative [17].

Les indications de l'ostéosynthèse reste très variables et souvent question d'école :[16]

- Ø L'ostéosynthèse de passage : pour stabilisation de la paroi après une thoracotomie.
- Ø L'ostéosynthèse : pour éviter une ventilation assistée chez un patient conscient chez lequel les lésions pariétales semblent les éléments principaux des difficultés respiratoire.
- Ø L'ostéosynthèse : de très grandes déformations pariétales qui ne semblent pas être corrigées par une ventilation assistée.

Elle est recommandés que cette technique doit être proposée très précocement dans les 5ers jours suivant le traumatisme, car au delà de ce délai les

remaniements de la paroi rendront la réduction difficile et majorent le risque infectieux.

#### Différentes techniques [41] :

##### Ø Ostéosynthèses par broches de Kirschner.

- Le principe est d'assurer la fixation du foyer par un véritable enclouage centromédullaire de la côte.
- Cette ostéosynthèse par broche a l'avantage de pouvoir être réalisée avec un matériel courant, mais présente certains inconvénients :
- Difficulté de stabiliser, par cette méthode, les foyers comminutifs et il faut souvent compléter l'embrochage par un cerclage ou une agrafe ;
- Relative fragilité de ces montages avec un risque de déplacement des broches dès le réveil ;
- Migration fréquente des broches qui deviennent douloureuses sous la peau.

##### Ø Ostéosynthèses par agrafes de Judet.

Le principe : Judet a proposé en 1972 des agrafes costales ; chaque agrafe immobilise un foyer de fracture.

Le matériel comprend:

- Des agrafes de largeur variable (de 12 à 24) avec deux ou trois paires de griffes à chaque extrémité, griffes asymétriques formant d'un côté un angle aigu et de l'autre un angle plus ouvert ;
- Des pinces pour fermer les agrafes (une pince droite et deux de courbures différentes).

Les agrafes de Judet permettent d'obtenir, par une technique simple, des fixations solides des volets thoraciques. Introduisant un matériel plus important, elles présentent un risque d'infection théoriquement plus élevé, exceptionnel en pratique. Enfin il est bien sûr toujours possible de réaliser des ostéosynthèses

mixtes associant agrafes et broches, permettant ainsi de faire face à pratiquement tous les types anatomiques de volet.

#### Ø Ostéosynthèses par agrafes-attelles à glissières.

Le principe : conçu par Martin et Borrelly en 1983 , ce matériel associe agrafes et raccords de différents types.

Le matériel comprend:

- De petites agrafes à une seule paire de griffes et portant une glissière ;
- Des attelles rectilignes de longueur variable (7, 9, 11, 14, 17 et 20 cm) pouvant se placer dans ces glissières ;
- Des raccords à glissières pouvant relier deux attelles : rectilignes ou d'angulation variable (droit ou gauche à 15, 25, 35 ou 45 °) ;
- Un matériel ancillaire comprenant une pince pour serrer les agrafes sur les côtes, une pince pour serrer les glissières des agrafes ou des raccords sur les attelles et une pince pour desserrer ces glissières.

L'intérêt de ce matériel réside en fait dans les nombreuses possibilités de montage qu'il permet (utilisation d'attelles plus longues ou de plusieurs attelles pour les fractures complexes, utilisation des raccords angulaires) pouvant faire face à tous les types de fracture mais en laissant en place une plus grande quantité de matériel. Dans ces montages plus complexes, une seule agrafe est suffisante pour les prises intermédiaires.

#### Ø Autres techniques de stabilisation costales.

Des techniques diverses ont été rapportées et nous citerons :

- D'autres types d'agrafes (Labitzke ou Sanchez-Lloret) ou d'éclisses (Rehbein) ;
- L'ostéosynthèse par plaques vissées à laquelle on peut reprocher ses difficultés, la nécessité de grandes voies d'abord et la quantité importante de matériel à laisser ;

- L'utilisation de plaques de vinyle maintenues par des colliers serrés autour de la côte ;
- L'utilisation de dispositif de fixation externe avec des fiches dans les côtes et des barres adoptant la courbure des côtes, qui stabilisent la paroi ; ces dispositifs imposent néanmoins une thoracotomie et sont encombrants pour le patient.

#### Ø Ostéosynthèses du sternum.

Les fractures isolées du sternum ne justifient pas, en principe, d'abord chirurgical. En revanche, les fractures du sternum s'intégrant dans le cadre d'un volet antérieur nécessitent d'être stabilisées lorsque le traitement chirurgical du volet a été entrepris.

L'abord chirurgical est celui du volet antérieur, c'est-à-dire une thoracotomie antérolatérale. Elle permet le traitement des lésions costales du volet, la réduction du foyer sternal, sans qu'il ne soit nécessaire d'aborder le foyer: la main endothoracique maintient la réduction, contrôle et protège la face postérieure du sternum pendant la fixation de la fracture.

Les techniques de fixation sont multiples :

- Utilisation de fils simples ou métalliques par une technique similaire à celle de la fermeture d'une sternotomie ; elle ne permet pas d'obtenir une stabilité suffisante dans le cas de l'association à un volet et nécessite, en outre, un abord direct du foyer ;
- Utilisation de broches, ou mieux de clous de Rocher : ils sont introduits par une petite incision sous-xiphoïdienne et poussés dans l'axe du sternum en position centromédullaire ; cette introduction se fait d'abord à la poignée, puis, une fois certain du trajet du clou, au marteau jusqu'à ce que le foyer soit franchi ;

- Utilisation de plaques vissées imposant un abord large du sternum et faisant courir un risque infectieux;
- Utilisation de fixateur externe : les fiches sont placées de part et d'autre du foyer et les doigts intra thoraciques vérifient qu'elles ne dépassent pas ; elles sont reliées par un dispositif externe de barres ou de cornières selon le type de fixateur externe; l'ensemble permet un montage solide sans abord direct du foyer mais forme un dispositif très volumineux gênant considérablement la vie courante.

#### § Traction-suspension d'un volet :

Le principe est d'exercer une traction perpendiculaire au volet, traction qui doit être souple puisqu'elle s'applique à une zone mobile avec la ventilation.

Le point d'application est le sternum, cette méthode n'est pas applicable aux volets postérieurs.

#### Traction directe :

Sous anesthésie locale une incision limitée permettra de progresser jusqu'à la cote qui doit être localisée au centre du volet ; le dispositif de traction doit être installé perpendiculaire à la cote.

Elle peut se faire également à l'aide d'un fil. Cette technique a comme inconvénients le risque de lésion des vaisseaux mammaires internes ou de fracture de l'os par le fil ; pour pallier ces inconvénients Vanderpooten et Couraud ont imaginé des étriers sternaux.

La traction doit être souple et juste suffisante pour maintenir le volet ; avec une surveillance de l'état cutané et l'axe de la traction ; elle doit être maintenue entre 15 et 20 jours.

### Traction indirecte :

Décrite par Vanderpooten ; en cas de volets avec impaction du moignon de l'épaule;

Elle se fait par l'intermédiaire d'une broche de Kirschner antéropostérieure, mise en place par voie percutanée à l'extrémité postérieure de la diaphyse humérale et reliée à un étrier contournant le deltoïde; elle peut même être mise en place par voie transolécranienne.

Le traitement chirurgical des lésions de la paroi thoracique, et spécialement des volets thoraciques, importe de pouvoir utiliser une technique simple pour obtenir une bonne stabilité de la paroi thoracique.

#### § Conduite de la thoracotomie.

Quelle que soit la voie d'abord choisie et le type de volet, l'intervention comprend toujours une thoracotomie avec exploration endothoracique.

Cette thoracotomie permet un bilan et un éventuel complément de traitement et aide à la réduction. Elle se fait au centre du volet en incisant au bord supérieur de la côte choisie ; il faut, avant d'inciser, rétablir l'anatomie de cette côte en réduisant un éventuel chevauchement pour prévenir une incision atypique qui pourrait être source de difficultés lors de la fermeture.

Le temps endothoracique permet l'évacuation d'un épanchement pleural (il persiste très souvent, malgré le drainage, un hémithorax résiduel) et un bilan des lésions parenchymateuses. Ces lésions, souvent d'aspect très impressionnant, avec hématomes, contusions et brèches ne doivent pas émouvoir le chirurgien qui ne doit surtout pas se laisser tenter par des gestes d'exérèses qui sont exceptionnellement indiqués.

Ce temps d'exploration permettra également de vérifier l'intégrité du diaphragme et du péricarde.



Il se termine par un bilan des lésions osseuses par une main externe palpant le gril costal, en faisant récliner l'omoplate, et par une main endothoracique qui permet une étude complète de ces lésions et de leur déplacement.

## G. Analgesie :

L'analgesie constitue la pierre angulaire dans la prise en charge thérapeutique des TT.

### 1) L'analgesie par voie générale :

On peut utiliser des produits morphiniques ou non morphiniques (antalgiques, anti-inflammatoires non stéroïdiens).

La morphine reste largement utilisée.

### 2) Analgesie locorégionale :

#### a) L'analgesie péridurale (cathéter péridural) :

Elle est plus confortable et plus constante dans son action antalgique que les autres méthodes. Son action peut être prolongée de plusieurs jours. Son efficacité dans le traitement des volets thoraciques dépend aussi des lésions associées. Elle améliore de façon très significative la ventilation et permet de réaliser une kinésithérapie efficace et d'éviter l'encombrement.

#### b) Les blocs intercostaux :

C'est la première méthode utilisée, elle consiste à injecter une solution d'anesthésique local au niveau de la ligne axillaire postérieure sous le bord inférieur des côtes en prenant soin de ne pas injecter l'anesthésique local dans un vaisseau.

Il entraîne une diminution de la douleur sans effet sédatif.

Cependant, leur effet est transitoire de 2 à 4 heures en fonction de la durée d'élimination des anesthésiques locaux. Il a été rapidement remplacé par l'analgesie péridurale.

### c) L'analgésie intra pleurale :

Méthode récente d'analgésie locorégionale, elle consiste à injecter une solution d'analgésique local dans la plèvre. Elle agit par diffusion rétrograde de l'anesthésique local, réalisant une analgésie unilatérale dont les effets sont très bénéfiques sur la ventilation et la douleur pariétale.

En général, l'analgésie intra pleurale a été utilisée dans le cas du traumatisme thoracique unilatéral. Cette technique nécessite soit un drainage thoracique préalable, soit la mise en place d'un cathéter entre les deux feuillets de la plèvre. Le produit le plus utilisé en urgence est plutôt la lidocaine que la bupivacaïne. Ces inconvénients sont d'ordre pharmacocinétique du fait de la résorption pleurale qui est rapide, intense et d'ordre technique puisqu'elle nécessite un cathéter intra pleural.

## H. La kinésithérapie

Les auteurs rapportent qu'avec une surveillance médicale, des soins intensifs, un drainage pleural et une physiothérapie judicieuse on peut traiter la majorité des TT. [18]

Elle acquiert ainsi un intérêt capital en traumatologie thoracique, contribuant à la récupération précoce de la fonction respiratoire.

## I. Autres thérapeutiques :

Trachéotomie : son indication est controversée dans la littérature. En général, elle n'est retenue qu'en cas de lésion laryngée associée ou de ventilation assistée prolongée.

Exceptionnelle en urgence pour un traumatisme thoracique isolé, elle peut devenir nécessaire en cas de traumatisme facial associé ou devant une impossibilité d'intubation. [41]

Antibiothérapie : les antibiotiques sont indiqués dans les surinfections broncho-pulmonaires, les infections urinaires et les septicémies. Leur prescription systématique n'a pas fait preuve d'efficacité.

Les opiacés : à proscrire (risque de dépression respiratoire)

Les anti-inflammatoires : empêchent l'organisation de l'hémothorax et évitent la pachypleurite.

## J. Traitement chirurgical des traumatismes thoraciques :

### 1) Voies d'abord chirurgicales essentielles :

Nous les décrivons dans le contexte de la ressuscitation d'extrême urgence, lorsque, de la rapidité du contrôle vasculaire et/ou cardiaque intra thoracique dépend la vie du patient. C'est l'emergency room thoracotomy des Anglo-Saxons.

#### Thoracotomie antérolatérale :

Le patient est en décubitus dorsal, idéalement avec un billot placé longitudinalement sous l'épaule homolatérale à la thoracotomie. En général, cette approche en extrême urgence se fait, le plus souvent, à gauche.

Cette disposition permet de prolonger vers l'arrière l'incision de thoracotomie, si cela s'avère nécessaire. L'incision cutanée à concavité supérieure, débute au bord du sternum et contourne par en dessous le mamelon. Immédiatement au-dessous et l'abord se situe dans le 4<sup>e</sup> espace intercostal, un espace au-dessous et l'abord se fait alors dans le 5<sup>e</sup> espace. L'incision est d'emblée prolongée en arrière jusqu'à la ligne axillaire moyenne. L'incision cutanée et l'ouverture thoracique se font en un seul et même geste, au bistouri à lame froide. Immédiatement au bord du sternum, l'obliquité des cartilages chondrocostaux resserre les espaces intercostaux : l'ouverture thoracique est pratiquée en un seul geste à la jonction entre les arcs costaux moyen et antérieur. Un écarteur à crémaillère de Guilmet est introduit dans l'espace et fait son office.

Thoracotomie en avant et en arrière se fait au bistouri à lame froide ou aux ciseaux de Mayo. On protège le parenchyme pulmonaire en le réclinant à la main. En avant, il faut souvent sectionner le cartilage chondrocostal. Il faut alors contrôler le pédicule mammaire interne.

Les avantages de la thoracotomie antérolatérale :

On peut contrôler grâce à cette voie le hile vasculaire pulmonaire, la veine cave supérieure, la veine azygos, les gros vaisseaux scissuraux pulmonaires, le pédicule thoracique interne, éventuellement le pédicule sous-clavier. Les faces latérales des auricules, oreillettes et ventricules sont accessibles par cette voie après ouverture péricardique. À gauche, un contrôle aortique sur le segment 3 est possible par clampage latéral.

Sternotomie médiane verticale :

Le patient est en décubitus dorsal, les bras en croix (abduction à 90° par rapport à l'axe du corps). Au mieux un drap roulé est posé sous le dos à l'union de la projection du tiers moyen et du tiers supérieur du sternum (ceci permet une bonne approche du creux sus-sternal et facilite la dissection rétrosternale supérieure). L'incision cutanée au bistouri à lame froide part de 1 à 2 cm au-dessus du manubrium sternal et descend verticalement jusqu'au-delà de l'appendice xiphoïde. En regard du sternum, l'incision s'appuie directement sur l'os. La dissection au bistouri électrique sur la ligne blanche cervicale permet d'effondrer le plan aponévrotique immédiatement sus- et rétromanubrial. Un doigt est glissé entre la trachée et le manubrium. Ce temps est important pour s'assurer la protection des gros vaisseaux transversaux : tronc veineux innominé et tronc artériel brachiocéphalique. La dissection précise de l'appendice xiphoïde est moins indispensable.

La sternotomie proprement dite peut être faite :

- avec une scie sauteuse ;
- avec une scie circulaire vibrante ;
- en l'absence de scie, avec un sternotome et un marteau.

Les avantages de la sternotomie médiane verticale :

Cette voie d'abord donne accès à toutes les structures cardiaques et aux gros vaisseaux de la base du cou. Après pleurotomie, les pédicules pulmonaires sont contrôlables sur tout leur trajet. Les lésions endopleurales sont précisées et leur traitement est envisagé soit par la même voie soit par une voie complémentaire.

Sternotomie médiane chez l'enfant :

Chez le petit enfant et chez les nourrissons, pour éviter les inconvénients de la prolongation de l'incision médiane vers le cou, il est possible d'arrêter la trace d'incision à un ou deux travers de doigts au-dessous de la fourchette sternale : les plans cutanés et sous-cutanés sont soigneusement décollés au bistouri électrique puis libérés de la paroi ostéo-musculaire au niveau du manubrium. La sternotomie médiane est réalisée en rétractant la paroi cutanée vers le haut. Ce procédé a certes l'inconvénient de limiter un peu le jour obtenu à la partie haute de la voie d'abord mais il n'entrave nullement l'écartement du sternum.

Chez le nourrisson de moins de 2 mois (poids inférieur à 5 kg) :

La section du sternum peut être réalisée aux ciseaux, le sternum n'étant pratiquement constitué à cet âge que par du cartilage. La section se fait alors du bas vers le haut, commençant par l'appendice xiphoïde qui est tenu par deux pinces de Kocher. Elle est menée progressivement, par petits coups, en prenant soin chaque fois de bien refouler les culs-de-sac pleuraux antérieurs. Pour la fermeture du sternum, chez les enfants de moins de 10 kg, des fils de nylon peuvent être utilisés pour la suture sternale : on utilisera de préférence des fils synthétiques de type monobrin absolument acapillaires.

Les complications de la sternotomie médiane sont de trois ordres :

- les complications hémorragiques ;
- les désunions sternales ;
- les complications infectieuses :

La suppuration pariétale ;

L'ostéochondrite sternale ;

La médiastinite antérieure aiguë.

### Agrandissements et voies d'abord supplémentaires

Ces gestes sont conditionnés par le bilan des lésions après contrôle transitoire ou définitif de l'hémorragie.

#### Sternotomie médiane verticale + laparotomie

La sternotomie est prolongée par une laparotomie médiane au besoin xiphopubienne, voie d'abord de choix pour contrôler un hémopéritoine associé, éventuellement associée à une phrénotomie permettant le contrôle de la veine cave inférieure.

#### Sternotomie médiane verticale + phrénotomie

L'incision de phrénotomie varie selon le geste rendu nécessaire. S'il s'agit d'un geste de contrôle hémostatique à l'étage abdominal, une incision périphérique circulaire est réalisée.

Le plus souvent elle porte sur la coupole gauche. L'incision est faite à 1,5 cm de la paroi thoracique, à la périphérie de la coupole. L'exploration abdominale est alors aisée à l'étage sus-mésocolique (région coeliaque, hypocondre gauche). S'il s'agit d'un geste de contrôle cave inférieur, la phrénotomie sera plutôt radiée, partant de l'orifice cave et gagnant la périphérie de la coupole vers la paroi thoracique antérieure.

#### Sternotomie médiane verticale + phrénolaparotomie

L'incision cutanée est sous-costale latéralisée à droite ou à gauche selon les besoins ou bien xipho-ombilicale. À droite notamment cette voie permet une bonne exposition pour les blessures caves inférieures.

Thoracotomie antérolatérale + sternotomie

L'agrandissement est possible avec une sternotomie verticale soit complète soit partielle supérieure ou inférieure.

D'autre part il peut s'agir d'une sternotomie transversale. Elle est réalisée au mieux avec une scie circulaire. L'écartement permet alors d'exposer le médiastin antérieur et de contrôler plus aisément après péricardotomie une blessure intrapéricardique.

Une deuxième thoracotomie dans les 7<sup>e</sup> ou 8<sup>e</sup> espaces intercostaux peut s'avérer nécessaire, à droite pour un contrôle cave inférieur, à gauche pour un contrôle aortique thoracique inférieur. Dans ce dernier cas il est préférable de modifier la position opératoire du patient si son état hémodynamique le permet. Le décubitus latéral est alors indiqué.

#### Voies combinées originales en cas de plaie thoracique

L'abord endothoracique est guidé par l'ouverture pariétale et emprunte leurs règles aux différentes voies d'abord. On peut ainsi pratiquer des abords non spécifiques et atypiques. Ces voies doivent utiliser les orifices préexistants et peuvent être agrandies ou élargies dans le sens le plus satisfaisant pour le contrôle d'une hémorragie ou d'une lésion bronchique.

2) Les indications de ces thoracotomies:

L'expérience très large des équipes d'Amérique du Nord et d'Afrique du Sud dans ce domaine conduit à retenir pour ces thoracotomies dites de ressuscitation, les patients admis en état de choc, voire agoniques, mais qui présentent des signes de vie sur le lieu de l'accident ou au moins l'un des trois signes suivants à l'arrivée en salle d'urgence :

- présence d'un pouls
- pression artérielle enregistrable,
- \*signes d'activité neurologique.

Patients victimes d'un traumatisme fermé et chez qui un tableau de tamponnade est observé, l'indication en extrême urgence est posée mais la mortalité est plus élevée, supérieure à 85 %.

### 3) Choix de la voie d'abord :

Le choix de la voie d'abord dépend du tableau clinique.

L'avantage des deux voies proposées est qu'elles n'occasionnent pas les effets délétères du décubitus latéral sur un patient hémodynamiquement instable.

Devant une tamponnade, après ponction et évacuation partielle d'un hémopéricarde, la sternotomie est choisie d'emblée. Elle permet le contrôle hémostatique intrapéricardique mais aussi permet d'associer un geste urgent d'hémostase intrapleurale si nécessaire.

En l'absence de tamponnade, ou bien la balistique évoque une atteinte cardiopéricardique on réalise une sternotomie, ou bien la balistique évoque un traumatisme essentiellement intrapleurale, auquel cas on choisit la thoracotomie antérieure, latéralisée du côté de l'orifice d'entrée du projectile ou de l'arme blanche. Le contrôle intrapleurale se fait sans difficulté et un contrôle intrapéricardique est aussi envisageable, éventuellement après agrandissement de la voie d'abord par une sternotomie transversale.

### 4) Choix de l'espace :

Il dépend de la hauteur des lésions et des difficultés que l'on risque de rencontrer, mais aussi de l'anatomie du sujet opéré.

Le 5<sup>e</sup> espace est l'espace à tout faire et aussi le plus souvent utilisé.



Le 4<sup>e</sup> espace donne un jour plus direct sur le sommet du thorax. Pour les exérèses pulmonaires il est employé lors de certaines lobectomies supérieures mais permet aussi une pneumonectomie.

Le 6<sup>e</sup> espace donne accès plus facilement au lobe inférieur et permet lui aussi de pratiquer une pneumonectomie.

L'abord du 7<sup>e</sup> espace est réservé à la chirurgie de la coupole diaphragmatique ou de son voisinage.

Il est très rarement nécessaire de passer par le 3<sup>e</sup> espace.

5) Gestes d'hémostase réalisables une fois la thoracotomie ou sternotomie pratiquée :

- Devant un état de mort apparente, la réalisation d'une thoracotomie antérolatérale gauche est donc la seule alternative pour réaliser un clampage de l'aorte descendante afin de tenter de sauver le patient avant de traiter la cause de l'hémorragie ; la thoracotomie une fois réalisée, la main gauche de l'opérateur saisit et refoule le poumon vers le médiastin et repère par la palpation l'aorte thoracique descendante qui est clampée avec la main droite en utilisant un long clamp droit.
- Pendant et après l'ouverture et éventuellement après clampage de l'aorte, l'opérateur cherche à identifier la source de l'hémorragie qui peut être :

Pariétale ;

Pleuropulmonaire ;

Médiastinale ;

Intra péricardique avec hémopéricarde.

## K. Traitement des lésions du parenchyme pulmonaire :

### 1) Contusion pulmonaire :

La contusion pulmonaire n'exige pour elle-même aucun geste chirurgical spécifique. Cet aspect radiographique est l'un des témoins du traumatisme et peut orienter sur le pronostic ventilatoire du blessé.

La seule thérapeutique envisageable se limite à l'éventuelle indication d'une ventilation assistée. Très souvent, elle n'est pas nécessaire.

Devant une pneumatocele, il n'est pas non plus envisagé de traitement chirurgical. Elle se résorbe avec le temps, sous couvert d'une antibiothérapie quand on craint la constitution d'un abcès pulmonaire secondaire.

### 2) Plaie pulmonaire :

La conduite à tenir face à une plaie pulmonaire par arme blanche est pour nous la suivante:

Après la confirmation de la transfixion pariétale thoracique et de la présence d'un hémopneumothorax, le geste thérapeutique qui s'impose est la mise en place d'un drain pleural dans le deuxième espace intercostal antérieur ;

En fonction de la qualité et de la quantité des épanchements aériques et sanglants exprimées par le drain, plusieurs possibilités s'offrent :

- Bullage modéré, hémothorax inférieur d'emblée à 600 mL de sang : le drainage doit pouvoir réaliser le seul acte thérapeutique ;
- Hémothorax supérieur à 1 500 mL d'emblée et/ou donnant plus de 300 mL/h : c'est pour nous l'indication d'une thoracotomie d'hémostase évoquée plus haut en rappelant le souci d'être au maximum conservateur devant des plaies pulmonaires parfois impressionnantes .
- -Bullage modéré, hémothorax évalué d'emblée à 1 000 mL, avec lors des premières heures, 80 à 150 mL de sang recueilli dans le « pack » :

L'attitude classique est de poursuivre le drainage dont l'efficacité sera surveillée au mieux par une nouvelle tomodensitométrie ;

Si le blessé est stable sur le plan hémodynamique, il est possible actuellement de proposer, après mise en oeuvre d'une autotransfusion, la réalisation d'une thoracoscopie chirurgicale vidéo-assistée. Celle-ci, pratiquée par des mains expérimentées, avec la notion d'une thoracoconversion impérative en présence d'une lésion non réparable ainsi, permet l'exploration de la cavité pleurale. Sous intubation sélective, lavage-aspiration de la cavité pleurale, décaillotage si nécessaire, exploration de la face endopleurale.

#### L. Traitement des lésions trachéobronchiques :

##### 1) Suture simple :

Elle consiste à rapprocher les berges de paroi bronchique saines, bien vascularisées, en s'assurant de l'absence de tension. La suture se fait à points séparés simples, extramuqueux dans la mesure du possible. Le fil employé actuellement est idéalement du monofil résorbable lent (polydioxanone). Le calibre est 2/0 au niveau trachéal et bronches souches et 3/0 au niveau lobaire. Les fils sont noués à l'extérieur. Le préalable à la suture est l'obtention de deux berges régulières, mobilisables.

##### 2) Résection – anastomose :

Elle consiste à régulariser les berges de la plaie, à exciser la zone bronchique endommagée pour autoriser une suture bord à bord sans tension, sans créer de rétrécissement. Elle s'impose dès que la rupture apparaît complexe, avec une dilacération des parois bronchiques et lorsqu'une simple suture se ferait sous tension ou entraînerait un rétrécissement.

Le premier temps consiste en une dissection des voies aériennes concernées, en ayant pris le soin de ne pas les dévasculariser.

Le deuxième temps est un temps de mobilisation des deux extrémités sus- et sous-jacentes à la rupture. La mobilisation doit s'éloigner d'autant plus loin du siège de la rupture que cette rupture concerne un long segment bronchique.

Le troisième temps permet la résection-exérèse du segment bronchique concerné par la rupture elle-même.

Au terme de ces trois temps, deux extrémités bronchiques circulaires doivent se présenter face à face sans tension.

Le dernier temps permet une suture bout à bout. La suture est pratiquée soit uniquement par des points séparés, soit par un surjet postérieur sur la membraneuse et des points séparés sur la voûte cartilagineuse. Les fils et points sont identiques à ceux d'une suture simple.

### 3) Protection des sutures :

Elle consiste à apporter au niveau de la suture réalisée un tissu d'enveloppement. L'objectif est de renforcer la suture dans certaines circonstances : rupture sur bronches infectées, tension de suture excessive malgré la mobilisation, nécessité d'une ventilation assistée en postopératoire du fait de lésions associées (traumatisme crânien, fractures osseuses multiples).

## M. Traitement des Lésions traumatiques de l'aorte :

Nous traiterons uniquement de la rupture isthmique de l'aorte. Parmley, en 1958, a été l'un des premiers à insister sur la gravité de cette lésion et rapporte une létalité immédiate proche de 80%. Seuls 60% des survivants immédiats porteurs de cette lésion sont encore en vie, en l'absence de traitement, 48 heures après le traumatisme causal.

La première réparation chirurgicale historique de rupture traumatique de l'aorte fut rapportée en 1923, mais il faudra attendre la fin des années 1950 pour voir se développer les techniques de chirurgie réparatrice vasculaire moderne.

Quatre techniques principales sont utilisées.

Technique dite du clampage simple :

Elle consiste à effectuer la réparation, sous couvert d'un clamp aortique placé en amont de la lésion. Cette technique a été, et continue d'être employée, surtout par des équipes nord-américaines. Elle est à utiliser en cas d'opération de sauvetage lorsque aucune autre technique n'est envisageable.

Son principal inconvénient est le risque médullaire. Il est désormais bien établi qu'un clampage aortique simple, en amont de l'artère sous-clavière, entraîne une ischémie médullaire pouvant provoquer des lésions neurologiques irréversibles et ce d'autant plus que ce clampage excède 30 minutes.

Technique de réparation, sous couvert d'un shunt passif inerte, aorto-aortique ou ventriculo-aortique, type shunt de Gott (Sherwood medical instruments, St Louis) :

Elle a été utilisée par quelques équipes. La protection médullaire apportée par ce type de shunt dans un contexte de rupture traumatique de l'aorte, semble inférieure à celle que peut apporter une technique de perfusion distale, active (CEC, pompe centrifuge). Par conséquent, ce type de shunt est désormais peu utilisé dans cette indication.

Technique utilisant une circulation extracorporelle :

La CEC est installée entre l'oreillette gauche et l'artère fémorale ou iliaque du patient, ou bien entre la veine fémorale ou iliaque et l'artère fémorale ou iliaque du patient.

L'avantage de cette technique est de permettre une vascularisation en aval du clamp distal, et donc une vascularisation splanchnique et rénale durant toute la durée de l'intervention, tout en diminuant le risque ischémique médullaire.

Son principal inconvénient est de nécessiter une héparinisation systémique du patient (300 UI/kg environ) potentiellement très délétère chez des patients souffrant

habituellement de contusions et lésions hémorragiques multiples, au niveau cérébrofacial, thoracique, abdominal et osseux.

Le risque d'« aggravation » du patient est donc non négligeable lorsqu'elle est employée.

Technique utilisant une pompe centrifuge Vortex (type bio-pump) et un circuit non hépariné :

Les avantages de cette technique sont les mêmes que précédemment. Elle ne présente pas l'inconvénient majeur de l'héparinisation systémique. En revanche, contrairement à la CEC, elle ne permet pas l'oxygénation du sang, apport important en cas de contusion pulmonaire grave associée. Elle est actuellement la technique de choix de réparation des ruptures traumatiques de l'aorte ; malheureusement, toutes les équipes n'ont pas encore ce type de matériel.

L'utilisation d'une pompe type Vortex ou d'une CEC présente de nombreux avantages par rapport au clampage aortique simple :

- Maintenir une perfusion distale, en particulier au niveau de la moelle épinière, des reins et de la circulation splanchnique et éviter ainsi la formation de médiateurs de l'inflammation (incriminés dans la genèse des syndromes de détresse respiratoire de l'adulte [SDRA]) ;
- Prévenir l'hypotension et l'acidose lors du déclampage ;
- Eviter l'hypertension en amont du clampage et permettre la décharge du ventricule gauche, ce qui est intéressant car les contusions myocardiques sont fréquemment associées aux ruptures aortiques.

Une rupture traumatique de l'aorte est une urgence chirurgicale

## N. Traitement des lésions cardiaques :

Les ruptures cardiaques, les hémopéricardes et les ruptures péricardiques constituent des extrêmes urgences chirurgicales.

### Technique chirurgicale :

Deux voies d'abord sont généralement utilisées pour traiter les lésions cardiaques aiguës :

- La sternotomie médiane est théoriquement la meilleure voie car elle permet une bonne exposition des quatre cavités, des deux veines caves, de l'aorte ascendante, de l'artère pulmonaire. Elle est utilisable en cas de recours à une CEC, et permet un agrandissement facile si besoin en laparotomie médiane ;
- La thoracotomie antérieure gauche est surtout utilisée par les auteurs nord-américains, elle ne nécessite pas de scie oscillante, sa facilité et sa rapidité d'exécution en font aussi une bonne voie d'abord, de sauvetage, en salle d'urgence pour le patient moribond ou en arrêt cardiaque (thoracotomie dite de ressuscitation).

Nous décrivons ici l'abord par sternotomie médiane : après avoir incisé la peau, les plans sous-cutanés et la jonction pectorale, le sternum sera ouvert au mieux à l'aide d'une scie oscillante. Un écarteur type Finochietto ou Guilmet sera mis en place et ouvert progressivement.

Le péricarde sera incisé verticalement du diaphragme en bas jusqu'au tronc veineux innominé en haut.

En cas d'arrêt cardiaque, un massage cardiaque interne doit être entrepris immédiatement par l'aide, qui aspirera l'hémopéricarde, tandis que le chirurgien effectue la réparation cardiaque, ou assure l'hémostase temporaire en cas de lésion extensive. Cette manoeuvre doit être poursuivie jusqu'au rétablissement de contractions cardiaques efficaces. On peut, en cas de difficulté, travailler en

alternance : cinq massages cardiaques internes, un passage de point, cinq massages cardiaques, un nouveau passage de point etc.

Si, lors de l'ouverture du péricarde, il existe des contractions cardiaques efficaces, ou que le coeur reprend une activité, l'hémo-péricarde sera aspiré et le bilan lésionnel effectué.

Le coeur devra être manipulé avec précaution car toute manoeuvre intempestive peut provoquer un trouble du rythme mal toléré. De même, toute luxation cardiaque vers le haut peut provoquer un arrêt cardiaque brutal.

Les zones de ruptures seront repérées et l'hémostase provisoire obtenue par compression directe ou insertion puis gonflage du ballonnet et de la sonde de Foley par du sérum physiologique, et mise en traction douce de la sonde afin de permettre au ballonnet d'assurer l'hémostase. Un clamp vasculaire peut être mis en place sur les lésions auriculaires.

Les lésions auriculaires seront réparées à l'aide d'un surjet ou de points séparés de fil non résorbable type Prolène® 3/0 ou 4/0.

Les lésions ventriculaires sont plus délicates à réparer et nécessitent la mise en place de points pledgetés en U, ou un renforcement des sutures par attelle de Téflon®.

En cas de contusion ventriculaire étendue, la zone de rupture peut être difficile à réparer, les tissus étant oedématiés et fragilisés. Dans ce cas, on peut suturer autour de la zone de rupture un patch de péricarde autologue, cousu à l'aide d'un surjet de fil non résorbable type Prolène® 2/0 ou 3/0, et injecter sous le patch de la colle biologique avant de serrer définitivement le surjet.

Dans tous les cas, on évitera de léser les principales artères coronaires lors des sutures. Une fois l'hémostase accomplie, on mettra en place un drain siliconé de bon calibre sous la face postérieure du coeur, appliqué contre le diaphragme.



## O. Traitement des lésions diaphragmatiques :

But :

- Réintégrer les organes abdominaux déplacés ;
- Réparer la brèche diaphragmatique.

Si la rupture semble isolée ; la voie d'abord est la thoracotomie

Si la rupture est associées à des lésions viscérales ; on procède par thoracotomie si hémithorax important assurant ainsi l'hémostase et la réparation de la brèche diaphragmatique.

La laparotomie est indiquée si les signes péritonéaux prédominent le tableau clinique. Elle est alors à visée diagnostique et thérapeutique pour la brèche diaphragmatique et les éventuels lésions intra abdominales.

## P. Traitement des ruptures de l'œsophage :

Dans la phase aigue :

Le traitement consiste en une suture œsophagienne et un drainage du médiastin.

Si le diagnostic est tardif :

On fait un drainage du médiastin par médiastinostomie et un drainage pleural (si pleurésie purulente associée) .on peut également avoir recours à une érigation- drainage du médiastin.

## Q. Les suites opératoires :

- Surveillance du drainage déjà évoquée.
- Une « vraie » kinésithérapie est illusoire mais l'on peut aider le patient à tousser, faire du clapping et surtout éduquer l'entourage pour le faire et essayer d'éviter ainsi encombrement et surinfection.

## R. Evolution ultérieure :

- ✚ Hémothorax secondaires et tardifs (parfois même après un mois)

Surveillance radiologique

- ✚ Ventilation artificielle de 15 jours à 3 semaines avec ou sans trachéotomie

Risques de pneumothorax, de complications infectieuses pulmonaires, d'ulcère de stress, de thrombo-phlébite, d'escarre, de sténose de trachée.

- ✚ Séquelles algiques et fonctionnelles à long terme

Des fractures multiples, volet, et enfoncement costaux.

- ✚ Faux anévrisme de l'isthme aortique

Sur rupture sous adventicielle passée inaperçue

- ✚ Rupture de la coupole passée inaperçue (50 %)

Risque d'étranglement de la grosse tubérosité gastrique, ou du grêle avec pyothorax.

La réexpansion pulmonaire favorise l'hémostase et l'aérostase pulmonaire.

La vacuité pleurale est un élément fondamental pour la bonne évolution des

TFT.

Le pronostic des traumatismes du thorax de l'enfant :

Il est meilleur que chez l'adulte en cas d'atteinte isolée. Par contre la fréquence des associations lésionnelles et surtout crâniennes explique la mortalité (10 à 15 % des cas) [66].

# PARTIE PRATIQUE

## I-Matériels et méthodes :

Notre étude porte sur un travail rétrospectif .on rapporte une série de traumatismes thoraciques chez l'enfant, au service de chirurgie pédiatrique à l'hôpital Hassan II, sur une durée de 5ans (2004-2009).

On a procédé à l'étude des traumatismes thoraciques, qu'ils soient isolés ou associées à d'autres lésions.

On a procédé à une analyse clinique, para clinique, thérapeutique et évolutive.

### Recueil de l'information

Elle a été réalisée à partir des fiches d'exploitation (annexe1). Les données recueillies étaient :

- Les caractéristiques socio démographiques : âge, sexe, origine, NSE.
- Les éléments cliniques : les signes fonctionnels, les signes de l'examen clinique.
- Les données para cliniques : la radio pulmonaire, le scanner thoracique.
- Méthodes thérapeutiques : réanimation circulatoire, réanimation respiratoire, drainage thoracique, la chirurgie, expectative et le traitement des lésions associées.

### Analyse statistique

On a fait une étude descriptive de toutes les variables (âge, ....). Les variables quantitatives ont été décrites en termes de moyenne et d'écart type et les variables qualitatives ont été décrits en termes de pourcentages.

Le codage et le traitement des données ont été faits sur Excel. L'analyse statistique des données ont été faits avec le logiciel Epi 2000 version 3.3.

## II. Résultats

### 1. Epidémiologie

A. La fréquence des TT infantiles :

Les traumatismes thoraciques de l'enfant sont rares[19,20].

Toutefois, leur incidence notamment chez l'enfant traumatisé varie considérablement, ainsi :

1. A travers notre série, on a colligé 17 cas de traumatismes thoraciques sur 5ans.
2. Alami chaouni [21] rapporte que seulement 3% des traumatismes thoraciques sont des enfants âgés de moins de 12ans.
3. Fathi[22], rapporte 32cas de TT chez l'enfant sur 5ans.
4. Marmade[23], rapporte 18cas de TT chez l'enfant sur 5ans.

Auteur	Année	Nombre de cas	Incidence des TT
Colombani [24]	1985		≤15%
Pellerin [25]	1976	13433	0,06%
Smyth[26]	1979	15820	0,6%
Tominaga[27]	1993	2934	31%
Cooper[28]	1994	25301	6%

Si nous avons pu trouver 17cas sur 5ans, plusieurs autres cas n'y sont pas parvenus soit pour la simplicité de leur tableau clinique, soit pour la gravité du traumatisme avec décès sur les lieux de l'accident ou au cours d'un éventuel transport, dans la plupart des cas non médicalisés, soit parce qu'ils sont reçus et

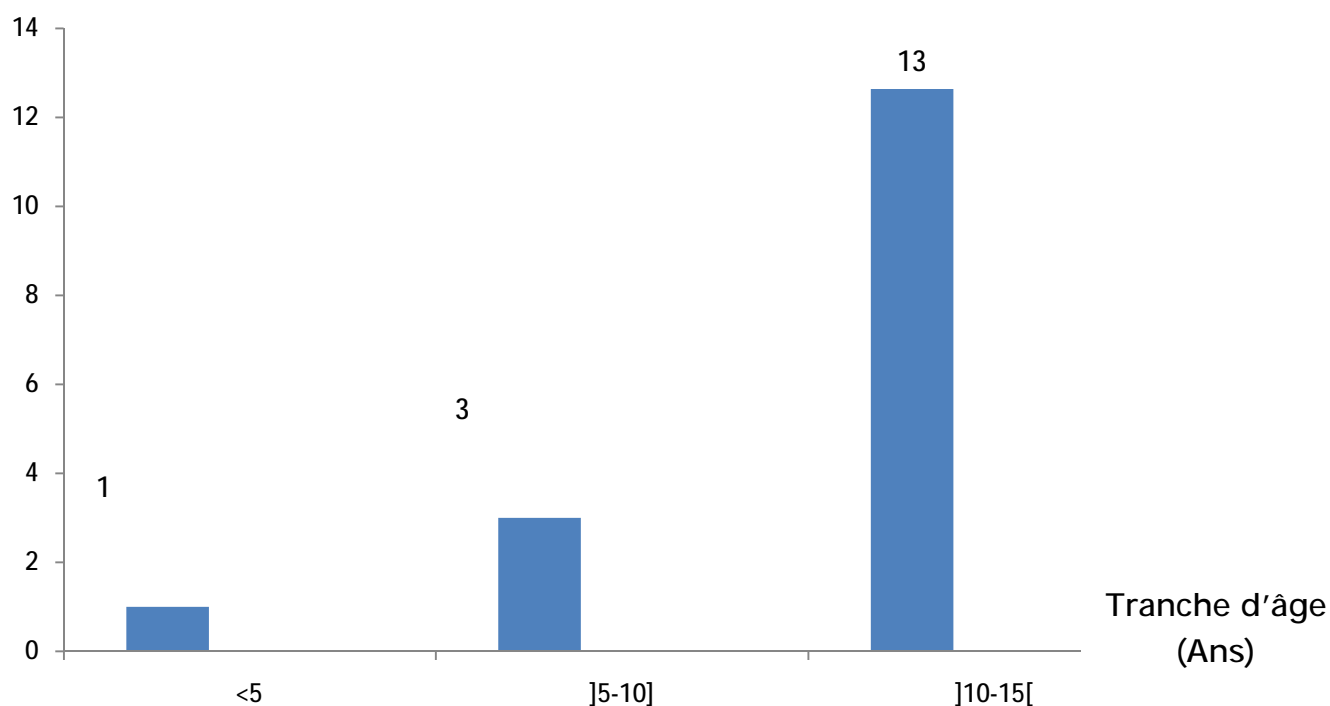
traités avec les moyens modestes des hôpitaux périphériques .les résultats de ces derniers ne sont pas toujours exploités.

#### B. Répartition selon l'âge :

Dans notre étude on rapporte une série de 17cas de traumatismes thoraciques chez l'enfant, au service de chirurgie pédiatrique à l'hôpital Hassan II de Fès, sur une durée de 5ans, l'âge moyen était de 11ans (écart type 3ans), l'etendu était de 4 à 14ans.

La répartition des cas selon l'âge est représentée dans la figure1

Nombre de cas



Les TT se voient surtout entre 12-14 ans ce qui correspond à l'âge de scolarité, et l'âge ou les enfants sont les plus turbulents et par conséquent le plus fréquemment exposés aux agressions de l'environnement (AVP, chutes...).

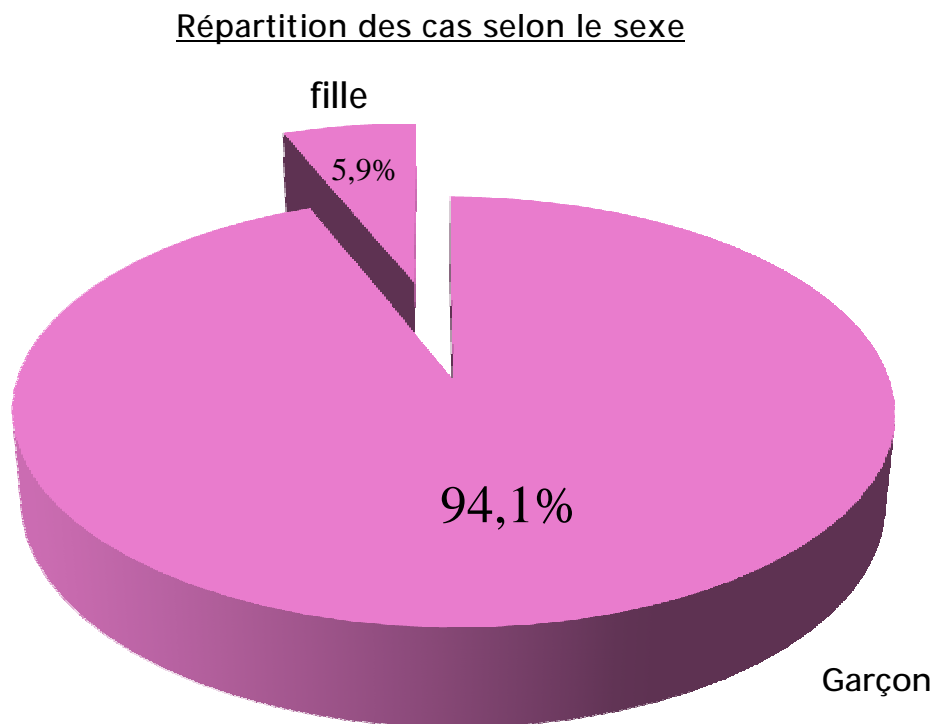
Marmade(23) rapporte 18cas de TT sur 5ans avec un âge moyen entre 6et 10ans.

Rielly-JP(29), rapporte 37cas de TT sur 15ans dont 2/3avec un âge moyen de 6ans, et 1/3de TT avec âge moyen de 13ans.

### C. Répartition selon le sexe :

Notre étude rapporte la prédominance de traumatismes thoraciques chez les garçons.

La répartition des traumatismes thoraciques selon le sexe est représentée dans la figure2.



Dans la littérature on rapporte une prédominance similaire,

Marmade(23) rapporte une nette prédominance masculine à l'ordre de 77% contre 23%de filles.

Abdou Raouf (62) rapporte la prédominance masculine avec sex-ratio=1,6

Notre série vient pour affirmer cette prédominance de l'ordre de 94%.

#### D. Répartition selon l'origine :

L'origine des enfants traumatisés, dans notre série, est urbaine pour 10 de nos cas ,7 sont d'origine rurale.

Le tableau ci-dessous montre la répartition des traumatismes thoraciques selon l'origine :

L'origine	nombre	%
Urbain	10	58,8
rural	7	41,2

Tableau 1 : répartition des cas selon l'origine.

Seulement un malade sur 4 sont originaire de Fès, les autres proviennent parfois de très loin (Taza, Taoujdat, Boulmane...) des villes comme des campagnes.

Ceci reflète la centralisation en termes d'équipe spécialisée dans la prise en charge des TT pédiatriques.

Marmade (23) ne rapporte que 33,3% des traumatisés qui sont originaires de la région où l'étude a été faite : Rabat-Salé.



### E. Les causes de traumatismes thoraciques:

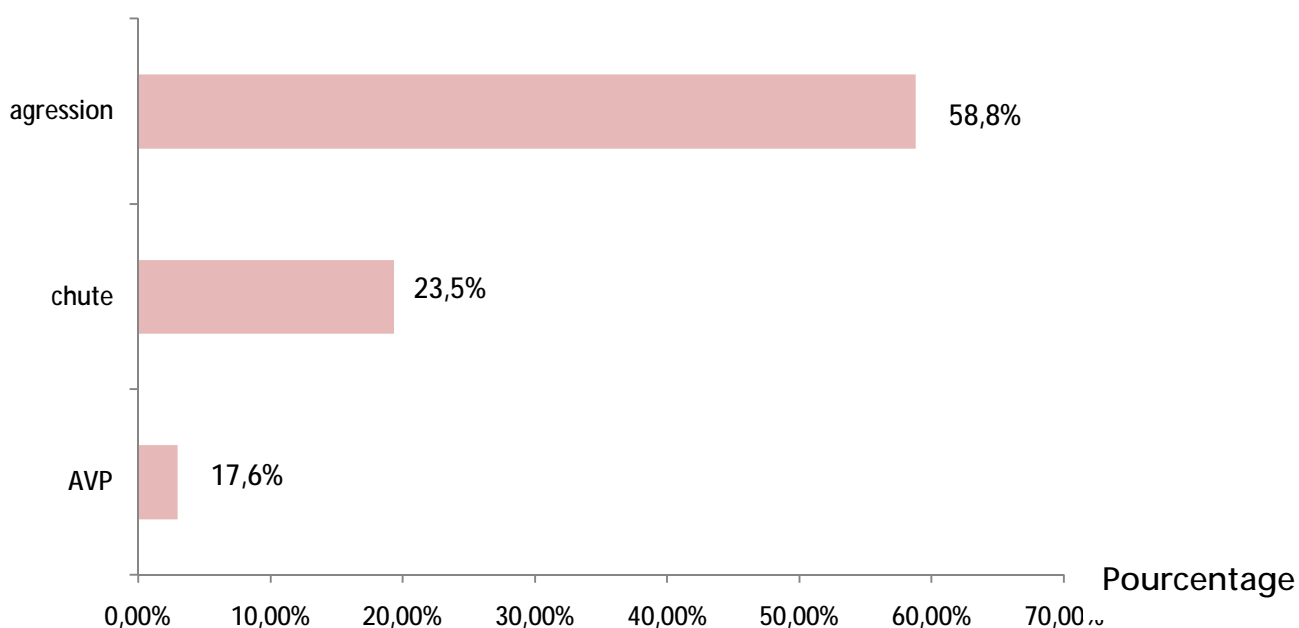
Notre série montre la fréquence importante des agressions par rapport aux autres mécanismes dont 35,3% sont des agressions par coups de couteaux.

Les accidents de la voie publique avec les chutes sont de loin les moins pourvoyeurs des TT pédiatriques.

La figure3 montre la fréquence de différentes causes de traumatismes thoraciques.

La fréquence des traumatismes thoraciques selon les causes

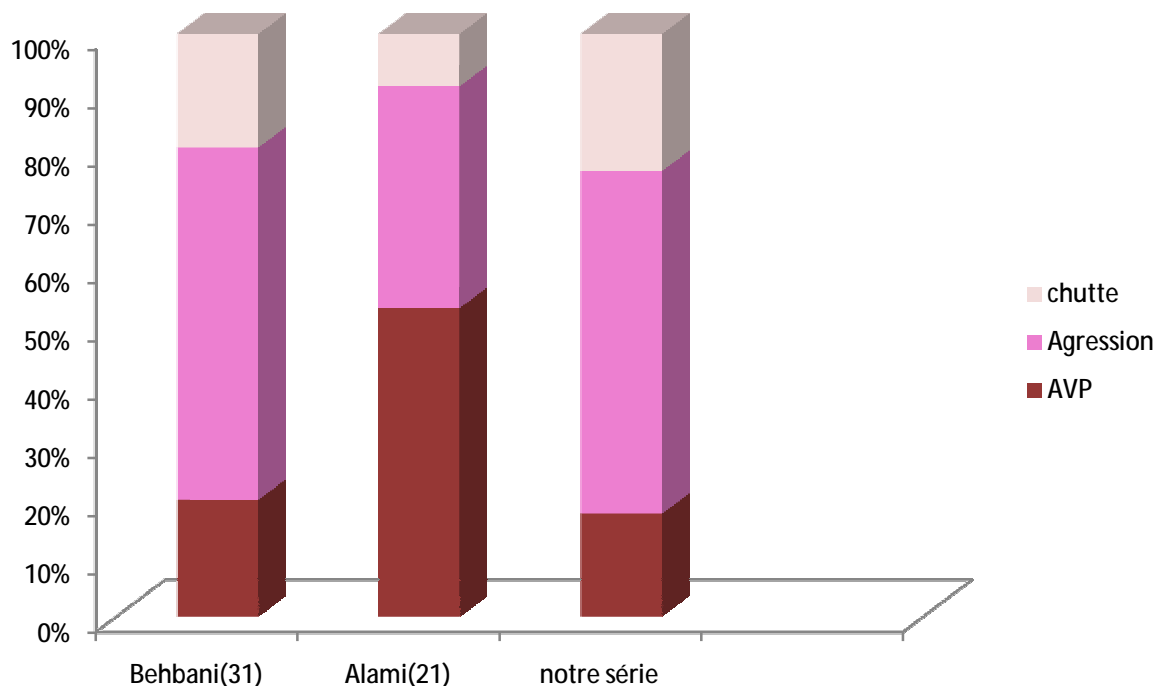
Les causes



Le mécanisme était un choc direct pour 64,7% des cas et pénétrant pour 35,5%des cas.

Le tableau ci-dessous montre les causes les plus fréquents, leur importance en fonction des séries, des climats de guerre ou de paix(30,31), et en fonction qu'il s'agit des enfants ou des adultes.

Biblio	Année	AVP	Agression	Arme blanche	Arme à feu	Chute	Observation
Behbehani (31)	994	20%	59,5%	5,5%	4%	9,5%	Golf-guerre
Alami (21)	979	46%	33,14%	32%	1,14%	7,83 %	Enfants+adultes
Notre série	009	7,6%	58,8%	34,8%	0	23 ,5%	Enfants



Par ailleurs nous n'avons pas rencontré certaines causes rares décrites dans la littérature comme :

- Le syndrome de silverman [32].
- Les accidents de sport [33].
- La compression constante [34].
- Les brûlures [35].
- Les TT obstétricaux et néonataux [36].
- Les traumatismes résultant d'un massage cardiaque externe par des mains inexpertes [37].

## 2. Etude clinique :

Notre série rapporte un travail rétrospectif, effectué sur des dossiers mal tenus avec une documentation insuffisante intéressant plus les données de l'évolution des malades que celles de la clinique à l'admission.

Cette situation serait expliquée par le contexte d'urgence qui incite le praticien à s'intéresser plus à la mise en condition des malades qu'à la tenue des dossiers détaillant ainsi la clinique à l'admission.

En fait, le chirurgien pas toujours responsable du dossier, est presque tout le temps pris au bloc opératoire.

L'examen initial des patients sera centré sur l'évaluation du risque vital immédiat, il s'attachera surtout à apprécier l'importance des signes de gravité pour pouvoir établir les premiers gestes de réanimation et de poser l'indication de la thoracotomie.

La conduite diagnostique diffère selon qu'il s'agisse de traumatisme léger ou grave.

a) L'interrogatoire :

1. Délai de consultation :

Dans notre série le délai varie largement entre 1 et 25 jours. Dans notre contexte la consultation n'est pas systématique ; et dans le cas où elle a lieu, elle n'est pas dans l'immédiat. La population croit au rétablissement spontané, et ne se présente aux structures hospitalières qu'une fois le tableau clinique envahit son angoisse.

C'est ainsi qu'on souligne l'intérêt de l'éducation sanitaire d'une part, et de l'amélioration du transport médicalisé d'autre part.

Sheikh. AA [38] en Californie rapporte une série de 23 TT pédiatriques sur 5 ans, ayant bénéficié des soins optimaux sur les lieux de l'accident avec une prise d'une voie veineuse et d'une éventuelle intubation ; transportés dans 10 minutes au centre médical d'accueil, et pour les malades qui ont posé l'indication, une thoracotomie et un massage cardiaque interne ont été réalisés.

Marmade [23] sur une série de 18 cas seulement 55% ont consulté avant la 24<sup>ème</sup> heure.

2. Perte de connaissance initiale :

Elle est recherchée systématiquement et particulièrement en la présence d'un traumatisme crânien associé.

Marmade [23], rapporte 2 cas sur 18 enfants traumatisés qui ont présentés une PCI.

Dans notre série, elle est retrouvée chez 2 patients, l'un victime d'un AVP, l'autre agressé par arme blanche les 2 enfants sont bien évolués.

3. Les signes fonctionnels :

La détresse respiratoire aiguë reste par excellence la symptomatologie respiratoire à l'admission, et constitue le motif primordial de consultation après un TT.

Le tableau 2 montre les signes fonctionnels rencontrés chez nos patients :

Tableau2 : les signes fonctionnels des traumatisés thoraciques.

Les signes fonctionnels	<i>Nombre de cas</i>	%
Douleur thoracique	13	76,5
Dyspnée	9	52,9
Perte de connaissance initiale	2	11,8
Patient asymptomatique	1	5,9

b) L'examen clinique :

1. Etat de conscience à l'admission :

Évalué avec le Glasgow coma score.

Dans notre série : chez nos 17 traumatisés thoraciques GCS était à 15 à l'admission.

Dr Marmade [23] a rapporté un cas sur 18cas avec un GCS à3.

Pour évaluer un TT, chaque équipe adopte un score qui lui paraît rapide et efficace, mais Coimbra-R [39], souligne la nécessité d'une standardisation de la terminologie pour comparer objectivement les résultats des différents centres. On ne fait que citer quelques indices et scores adoptés :

Physiologic Index (P.I), Injury Severity Score (I.S.S), Pediatric Trauma Score (P.T.S), Score de Stoddard (S.S), Penetrating Cardiac Trauma Index (P.C.T.I), Penetrating Thoracic Trauma Index (P.T.T.I), Glasgow Coma Score (G.C.S),...

La gravité est liée à l'entrave des fonctions vitales par déséquilibre cardiorespiratoire ou neurologique.

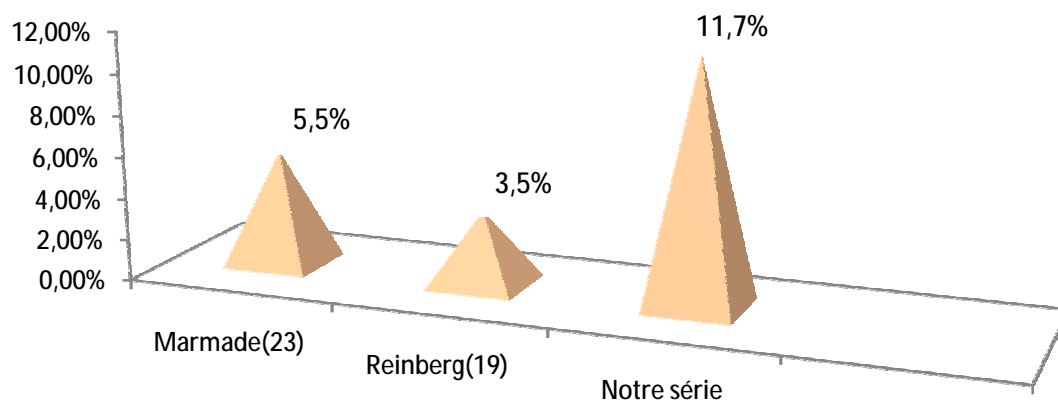
Le plus souvent, une approche clinique méticuleuse, épaulée par des examens para cliniques courants, peut évaluer la gravité d'un TT.

## 2. Etat hémodynamique :

Dans notre série 2 patients qui ont présenté une instabilité hémodynamique à l'admission (11,7%).

Mramade [23], rapporte 1 seul patient sur 18 qui a présenté une instabilité hémodynamique à l'admission : 5,5%.

Reinberg [19], rapporte une fréquence de 3,5% d'instabilité hémodynamique à l'admission en rapport avec leurs TT.



## 3. Etat respiratoire :

La détresse respiratoire aiguë reste par excellence la symptomatologie respiratoire à l'admission, et constitue le motif primordial de consultation après un TT.

Le tableau ci-dessous montre les signes respiratoires rencontrés dans chaque série :

	Arrêt respiratoire	dyspnée	cyanose	Suspicion clinique d'épanchement	TT asymptomatique
Reimberg [19]	0%	65%	25%	47%	14%
Marmade [23]	5,5%	72%	?	?	22%
Notre série	0%	35,3%	6%	35,5%	11,7%

#### 4. L'examen du thorax :

Un GCS à 15, un état hémodynamique correct, une respiration spontanée et efficace, l'absence de pâleur de cyanose, rassurent déjà sur le caractère bénin de la lésion.

L'inspection montre :

- Des plaies en cas d'agression, dont on précise le siège, le diamètre et la profondeur ;
- des contusions ;
- des taches ecchymotiques.

Tableau 3 : les signes cliniques à l'inspection.

Les signes	Nombre de cas	%
Contusion	2	11,8
Plaie	6	35,3
Taches ecchymotiques	4	23,5

Les plaies sont pénétrantes chez 5 patients dont 2 siègent au niveau du 6<sup>ème</sup>. 7<sup>ème</sup> espace intercostal du cote gauche. Faisant respectivement 2cm ,1cm de diamètre.

Un patient présente une plaie pénétrante basi thoracique droite soufflante de 4cm avec foie visible.

On note la prédominance dans notre série de plaies au niveau de l'hémothorax gauche.

Les contusions et les taches ecchymotiques rencontrés dans les traumatismes par choc direct.

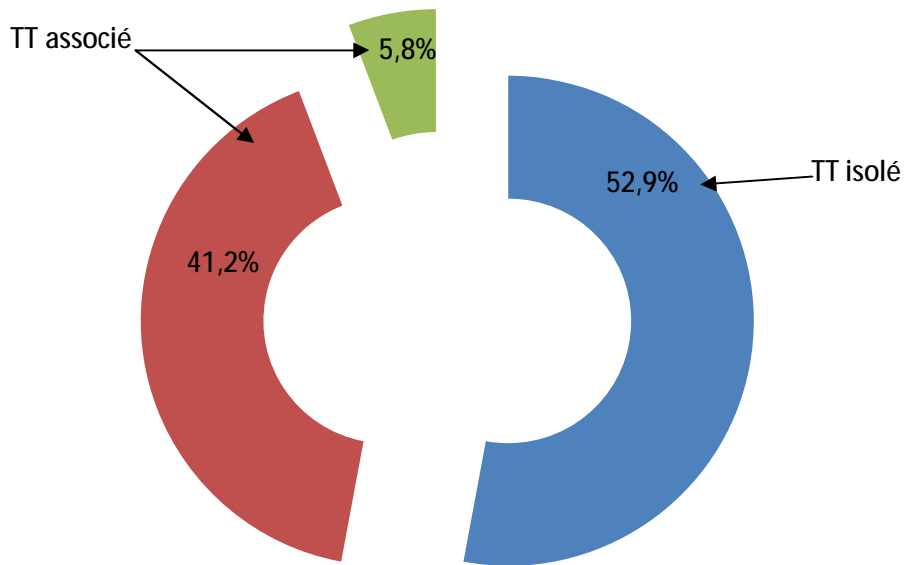
La palpation et percussion objective un syndrome d'épanchement chez 12patients.

#### 5. Les lésions associées :

Notre étude faite sur 17cas dont 9sont des traumatismes thoraciques isolés (52 ,9%), et 8cas de traumatismes associés (7abdomen 41,2%et 1membres 5,8%).



### Incidence de TT isolé ou associés à d'autre lésion



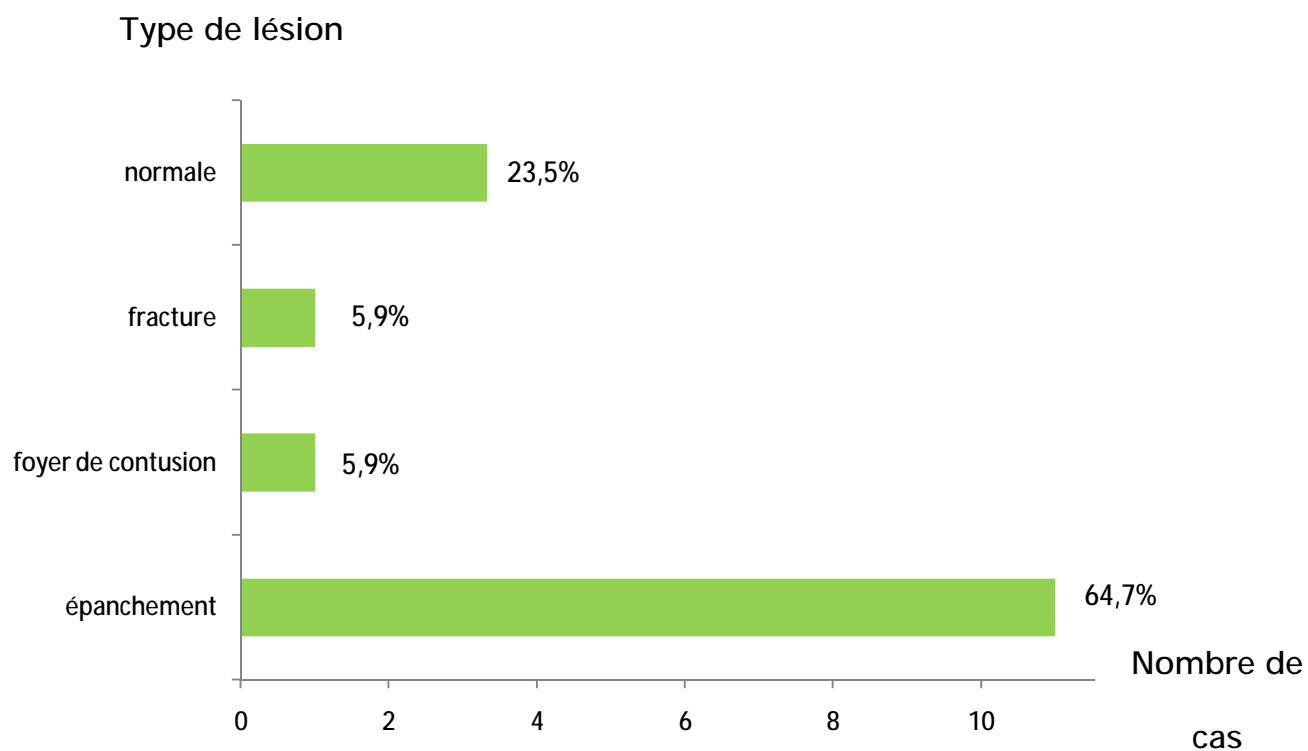
c. Les explorations para cliniques :

- La radio thoracique :

Faite à l'admission chez nos patients.

La figure4 montre les différents aspects radiologiques rencontrés dans notre étude.

## Les résultats de la radio thoracique en fonction des cas.



	Année	Nombre cas	Hémothorax	Pneumothorax	Contusion pulmonaire
Debeugny [59]	1991	93	22%	44%	31%
Marmade [23]	1995	18	7,6%	15,2%	15,2%
Notre série	2009	17	41,2%	29,4%	5,8%

Pour les contusions pulmonaires nos chiffres restent inférieurs par rapport à ceux rapportés dans la littérature, peut être s'agit-il de contusion pulmonaire discrètes qui sont passées inaperçues.

Par ailleurs, on rapporte un seul cas de fracture de cote.

Des radios de contrôle s'impliquent car les épanchements peuvent apparaître secondairement avec des radiographies initiales normales.

Dans notre série les patients avec radio initial normale ont bien évolué.

Taylor-GA [58], rapporte parmi sa série, 4 patients devenus instables hémodynamiquement au cours de l'examen radiologique, alors qu'ils étaient à l'admission stables, et rapporte 7 cas d'hémorragie active diagnostiquée à l'angioscan chez 7 patients (6 abdomen, 1 thorax) nécessitant une intervention chirurgicale en urgence. Ceci souligne l'importance de l'assistance des malades au cours des bilans radiologiques et par ailleurs l'importance de l'équipe multidisciplinaire sur le même site remédiant à de tels incidents.

Dans notre série les patients avec radio initial normale ont bien évolué.

La grande souplesse de la paroi thoracique chez l'enfant est à la base du non parallélisme entre la clinique et le bilan lésionnel. C'est ainsi qu'un TT pédiatrique peut être asymptomatique alors qu'il est grave, et ceci dans un pourcentage de 14% comme le rapporte Reinberg [19].

Les fractures de cotes peuvent être en « bois vert » et dont la déformation disparaît après le traumatisme, et ce qui les rendent invisibles sur les clichés initiaux.

L'interprétation de la radio thoracique est d'autant plus difficile chez l'enfant, car les opacités osseuses sont moins nettes du fait de la teneur faible en calcium de la trame osseuse.

Les fractures multiples de cotes sont mieux tolérées chez l'enfant que chez l'adulte, pouvant même passer inaperçues.

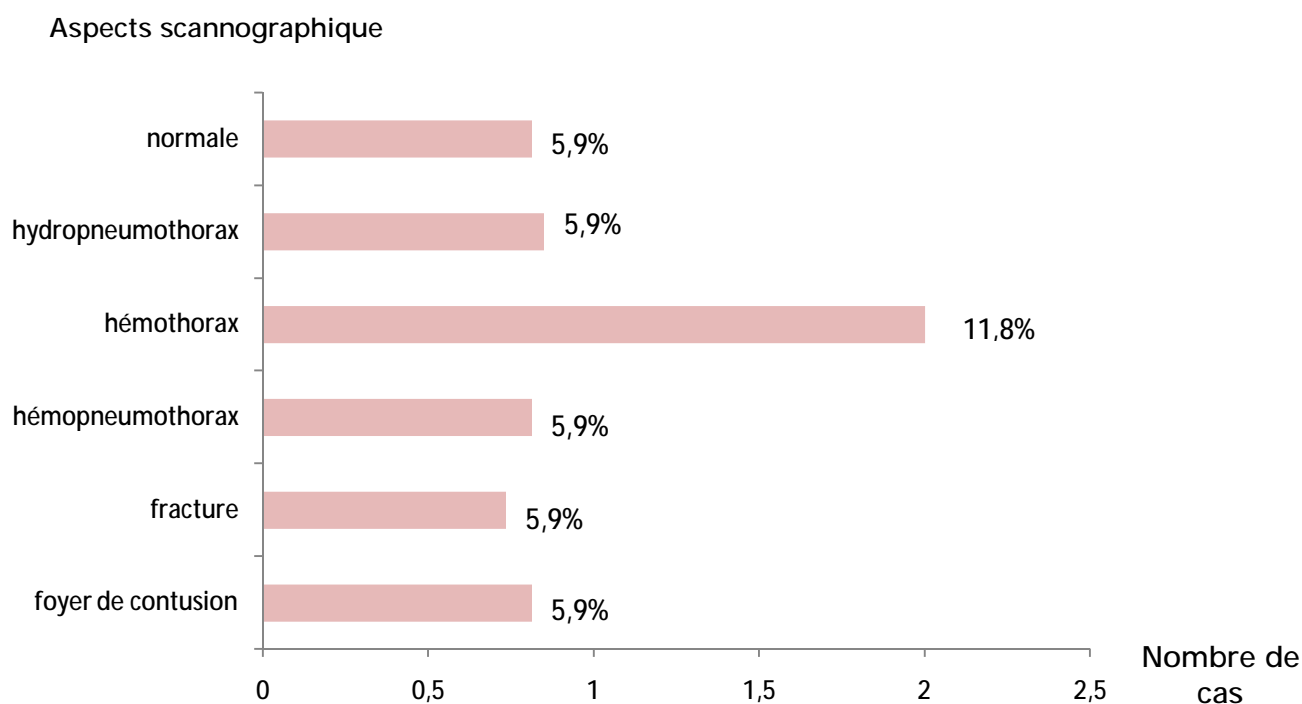
Reinberg rapporte que les plus sévères sont traitées par une intubation et une ventilation en pression positive, et n'ont jamais justifiées de fixation chirurgicale [19].

La paroi alvéolaire est fragile chez l'enfant et peut se rompre sous l'effet d'une brutale augmentation de pression dans les voies aériennes supérieures d'origine traumatique, alors que chez l'adulte la lésion parenchymateuse est le plus souvent secondaire à un embrochage par fracture de côtes ou un traumatisme pénétrant, ou un traumatisme fermé avec pathologie sous-jacente.

- Le scanner thoracique :

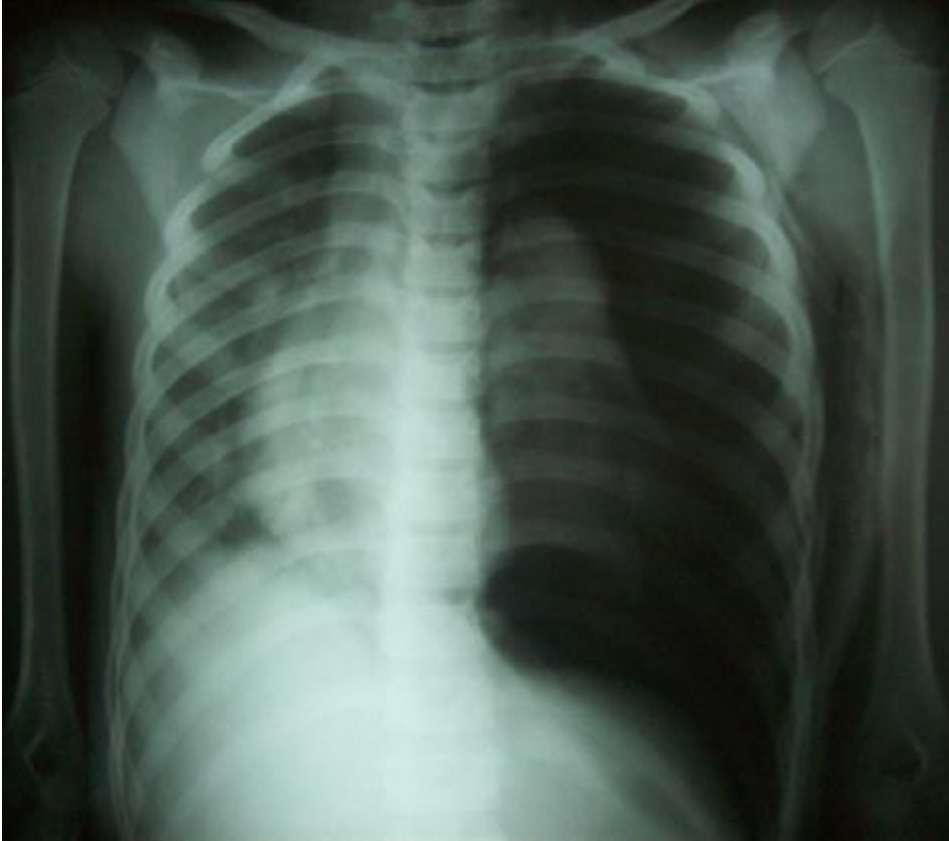Non fait chez 9 de nos patients soit pour absence d'indication soit par manque de moyen et c'est le cas chez un enfant traumatisé avec à la radio thoracique présence de foyer de contusion pulmonaire.

La figure 5 montre les aspects scannographiques des lésions rencontrées chez nos patients.

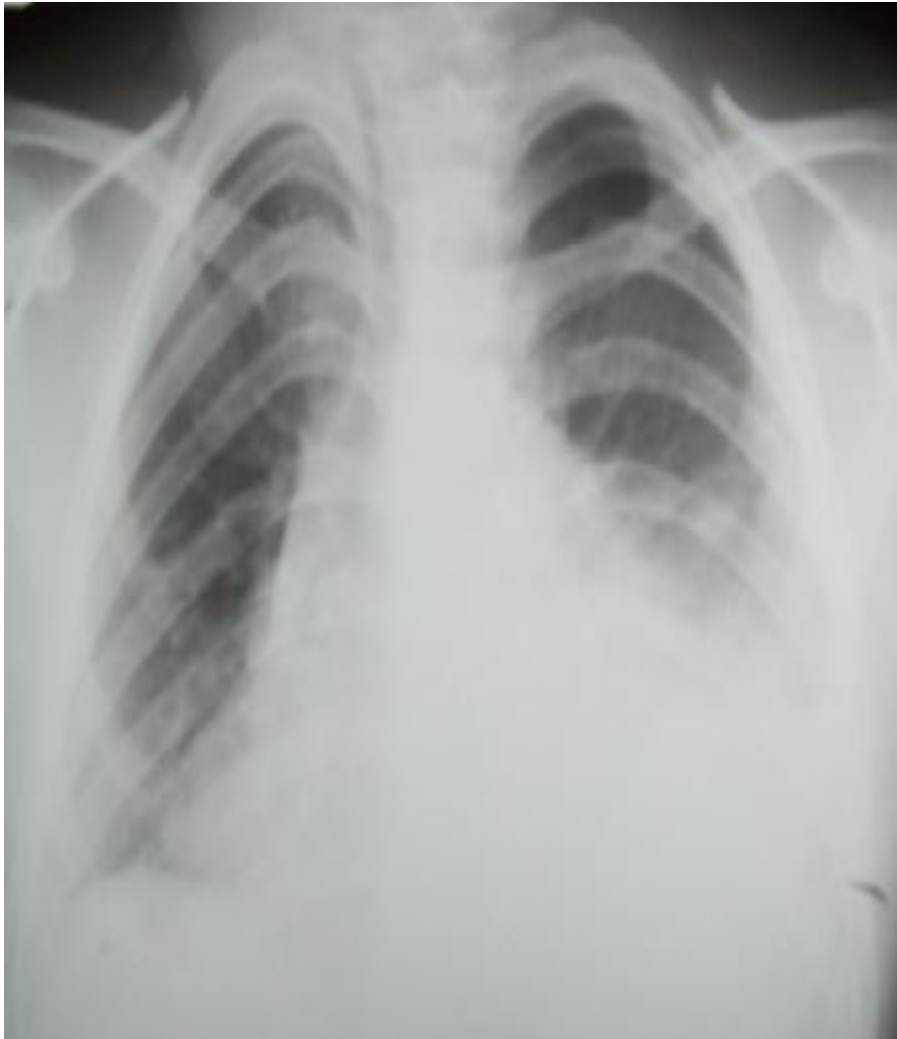

Les résultats de la TDM thoracique en fonction des cas.

d. Iconographies :

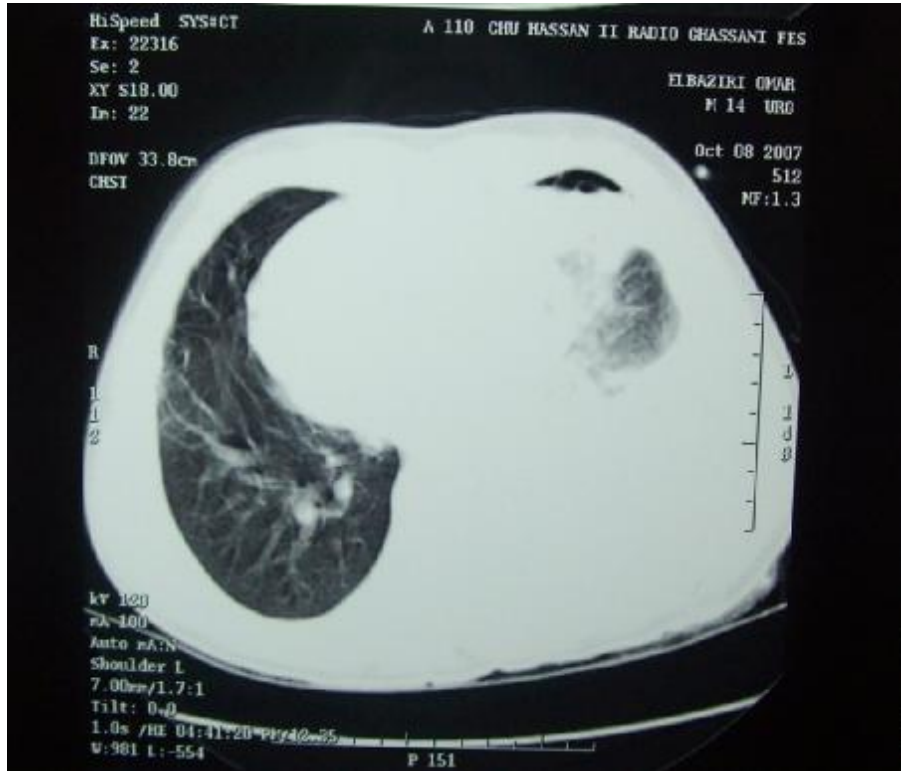

Radiographie thoracique de face faite chez un de nos patients victime d'une  
agression par arme blanche : pneumothorax gauche

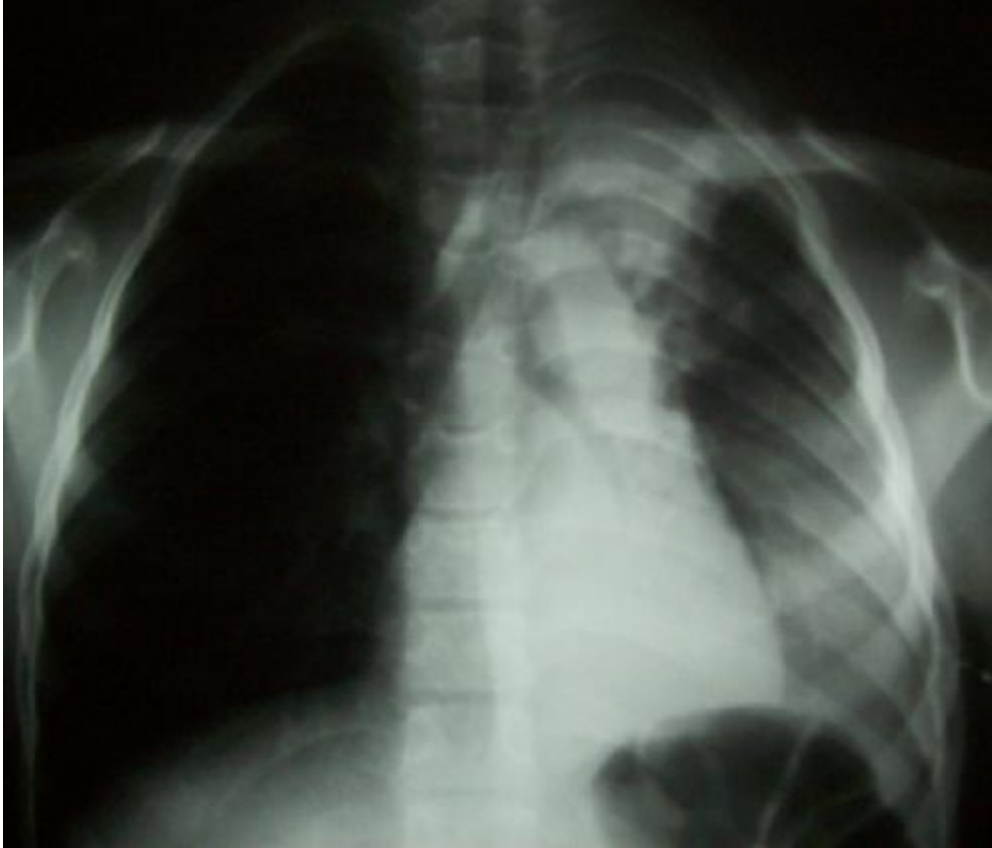

Radiographie thoracique de face chez un patient victime d'une agression par CDC

basi thoracique gauche : hemothorax gauche.



Coupe scannographique fenêtre parenchymateuse ; chez le même patient :  
hémothorax gauche de grande abondance.



Radiographie pulmonaire de face chez un enfant agressé par coup de sabot :

Foyer de contusion pulmonaire gauche.



e. Traitement :

La priorité thérapeutique est la stabilisation des détresses vitales.

La ventilation artificielle est indiquée devant des signes cliniques de détresse respiratoire aigue, des critères gazométriques ou chez le polytraumatisé surtout s'il y a un traumatisme crânien associé.

Le drainage thoracique a été indiqué devant des signes radio-cliniques de l'épanchement pleural (hémothorax et ou pneumothorax).

La quantité moyenne ramenée est 300ml.

- l'analgésie générale était préconisée chez tous nos patients à base de produits non morphiniques tels que les antalgiques ou les anti-inflammatoires non stéroïdiens.
- l'analgésie intra-pleurale n'a été utilisée chez aucun patient.

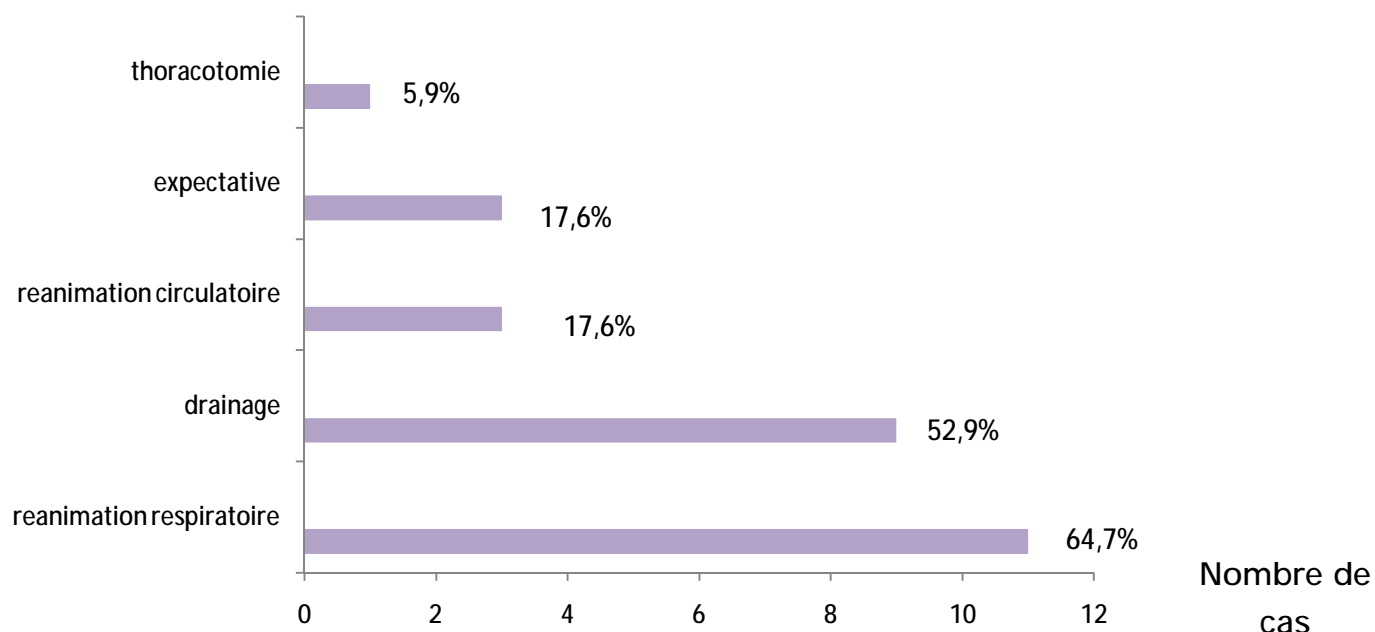
Traitement de choc hémorragique il a fait appel au remplissage vasculaire ; et à la transfusion réalisée chez 2 patients.

Thoracotomie réalisée chez un de nos patient victime d'un coup de couteau thoracique.

- traitement des lésions associées dans le cadre de polytraumatisé.

La figure 6 montre les moyens thérapeutiques utilisés dans notre série.

### Les moyens thérapeutiques



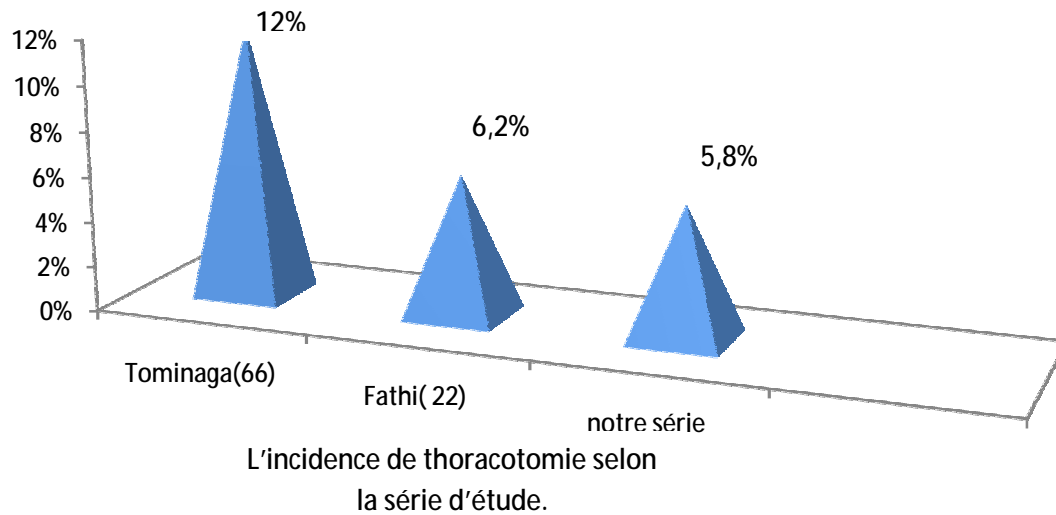
Avec l'expectative, le drainage des épanchements on a pu traiter la majorité des TT pédiatriques.

Le drain est placé sur la ligne médio axillaire ou axillaire antérieure et non sur la ligne médio claviculaire comme chez l'adulte [19].

La prise en charge non opératoire des TT pédiatriques est la tendance actuelle rapportée et soulignée par tous les auteurs.

La thoracotomie dans les TTF, au même titre que la laparotomie dans les contusions abdominales, connaissent de plus en plus des indications réduites devant l'expansion du traitement conservateur.

- ü Tominaga [66] rapporte une incidence de thoracotomie de 12% chez l'adulte.
- ü Fathi [22] rapporte une incidence de thoracotomie de 6,2% chez les enfants.
- ü Dans notre série, l'incidence de thoracotomie était de 5,8%.



#### f. Evolution :

→favorable ; chez 16 de nos patients.

→défavorable ; chez 1 seul patient :

- âgé de 14 ans victime d'une agression par coup de couteau, engendrer chez lui un hémithorax gauche, l'enfant a bénéficié d'un drainage thoracique qui a ramené 300ml de sang.

6h après le drainage il a présenté des hématomèses de grande abondance, le patient est admis au bloc en urgence, l'exploration trouve : plaie de rate ayant fait son hémostase ; plaie diaphragmatique ; plaie de face postérieure de l'estomac.

Immédiatement après son extubation : persistance du saignement et de l'instabilité hémodynamique, ayant posé l'indication d'une reprise chirurgicale qui a montré une plaie de la muqueuse de la face postérieure de l'estomac avec une artériole qui saigne.

On a suturé par points en X, transfusé par 3culots globulaires, 4 plaçema frais congelée.

Extubé 5h après la sonde gastrique ne ramène pas de sang.

Les suites post opératoires étaient simples.

Particularités évolutives :

Les TT de l'enfant, évoluent favorablement sans séquelles, pour autant qu'ils ne soient pas liés à un traumatisme crânien léthal. Le pronostic est plus favorable que celui de l'adulte, il est dépendant des lésions vitales associées, en particulier de l'atteinte neurochirurgicale.

Mortalité : Reinberg [19] rapporte 10 décès dont 7 au premier jour, 3 au deuxième jour et 1 au troisième jour, tous en rapport avec des lésions cérébrales majeures. Ce qui montre que la phase aigue et une phase critique pour les enfants.

# CONCLUSION

A propos de 17cas de traumatismes thoraciques colligés sur une période de 05ans au service de chirurgie pédiatrique à l'hôpital Hassan II Fès, nous avons voulu faire une approche analytique globale des problèmes posés par ces blessés.

En fait, les TT ont le plus souvent un âge scolaire, sont de sexe masculin, victime des agressions, des AVP ou des chutes, et chez qui la détresse respiratoire reste le maitre symptôme.

Le traitement a été conservateur, avec une expectative intéressant 3cas, 9cas de drainage pleuraux et 1 thoracotomie.

L'examen radio clinique a conduit le plus souvent à établir le diagnostic de ces lésions, mais il faut savoir que la gravité initiale n'est nullement superposable à la gravité lésionnelle réelle, qui peut être immédiate ou tardive, d'ou l'importance d'une surveillance rigoureuse de ces traumatisés.

L'objectif essentiel du traitement est le rétablissement de l'équilibre cardiorespiratoire.

## Recommandations

A la fin de ce travail, il nous convient de soulever certains problèmes dont la résolution semble améliorer la prise en charge des traumatismes thoraciques ou à composante thoracique.

- ü En matière des AVP il faut agir sur les 3 axes de la triade ; route-automobile-accidenté.
  - prévention routière permanente
  - introduire le code de la route dans les programmes scolaires
  - l'installation de postes téléphoniques le long des routes les plus fréquentées et les plus meurtrières
- ü Amélioration des moyens de transport des blessés :
  - S. A .M.U
- ü Instauration d'une équipe de traitement préhospitalier
- ü Réactualisation de l'infrastructure hospitalière
- ü Amélioration des conditions socio-économiques et culturelles de la population, conduite garante d'un contact fructueux avec la population (diminuer les agressions)

# RESUMES



## Résumé

Les traumatismes thoraciques chez l'enfant sont rares, leur gravité est parallèle au déséquilibre cardiorespiratoire engendré par les lésions endothoraciques ; et également fonction des lésions associées surtout crâniocérébrales.

Notre étude rétrospective a pour but de rapporter l'expérience du service dans le diagnostic et la prise en charge des traumatismes thoraciques chez l'enfant au service de chirurgie pédiatrique au sein de centre hospitalier universitaire Hassan II de Fès, pendant 5ans (2004-2009).

L'analyse de 17 cas de TT chez des enfants âgés de 4 à 14ans avec un maximum de fréquence à l'âge scolaire, a révélé la nette prédominance masculine.

Sur le plan étiologique, les principales causes sont les agressions et les AVP.

Le délai de consultation était dans les premières 24h chez 64,7% avec dominance de la symptomatologie respiratoire.

Le diagnostic était radio clinique.

Le traitement était conservateur, avec essentiellement une expectative, un drainage thoracique avec un seul cas de thoracotomie.

L'évolution était favorable dans 16cas ; avec des suites post opératoires simples avec un taux de mortalité nul.

## SUMMARY

The children's thoracic traumas are rare, their gravity is parallel to the imbalance by cardiopulmonary generating endothoracic, and also function of associated lesions especially cardio-cerebral.

Our retrospective study aims to relate the service experience in diagnosis and management of thoracic trauma in children at the pediatric surgery department in University Hospital Hassan II of Fez, during 5 years (2004-2009).

The analysis of 17 cases of TT for children aged 4 to 14 years with a maximum frequency of school age, revealed a marked male predominance.

On the etiologic plan, the main causes are aggression and accidents of the way public.

In the first 24 hours the consultation period was with a predominance of respiratory symptoms for 64.7%.

The diagnosis was radio clinical.

The treatment was conservative, with essentially a prospect, chest drainage with a single case of thoracotomy.

The evolution was beneficial in 16 cases; with simple post-op continuations and a null death rate.

## ملخص

تعد الصدمات الصدرية عند الأطفال نادرة، وتتجلى خطورتها في الخلل الناتج عن اختلال التوازن على مستوى جهازي القلب والتنفس وأيضا في الإصابات الإضافية وبالخصوص المتعلقة بالجمجمة والدماغ.

تمت هذه الدراسة في مصلحة جراحة الأطفال بالمستشفى الجامعي الحسن الثاني بفاس وشملا الحالات التي تم استشفائها خلال 5 سنوات ابتداءا من يناير 2004 إلى غاية دجنبر 2009. ونستعرض من خلال هذه الدراسة 17 حالة من حالات الصدمات الصدرية، حيث يبلغ معدل سن الأطفال 11 سنة (4 إلى 14 سنة) مع غلبة واضحة للذكور.

وتعد الاعتداءات حسب هذه الدراسة السبب الرئيسي لهذه الحالات بمعدل 58,8%.

64,7% من المصابين تم فحصهم خلال 24 ساعة الأولى بعد الحادثة ويغلب على الفحص السريري أعراض الجهاز التنفسي. اعتمد تشخيص الحالات على الفحص السريري مرفوقا بالتصوير الإشعاعي للصدر. وقد اعتمد في العلاج في غالب الحالات على العلاج المحافظ، حيث تمت المراقبة المستمرة لبعض الحالات خاصة الرضوض الصدرية، والتفريغ الصدري لحالات أخرى مع فتح القفص الصدري بالنسبة لحالة واحدة، مع تطور إيجابي بالنسبة ل 16 حالة وعدم وجود أي حالة وفاة.

# Annexe

# Fiche : d'exploitation

Nom :

NE : NO

Age : Sexe :  F

Origine : Urbain   G rural

Cause : AVP  chute  Agression

Mécanisme : choc direct  écrasement  pénétrant   
PCI  Autres

Délai de consultation :

Etat hémodynamique : Stable  Instable

Conjonctives : nomocolorés  décolorés

GCS à l'admission :

Examen du thorax :  $\longrightarrow$  Contusion  Plaie   
 $\longrightarrow$  Tache Ecchymotique  douleur  Fracture   
 $\longrightarrow$  Emphyème sous cutané  Matité d'hémothorax

Sonorité de pneumothorax

Lésion du visage : oui  non

Lésion du cou : oui  non

Radio thorax : Fracture  Epanchement  normale

Lésion associées : TC  Abdominale

Diaphragme

Cardiaque

Membres

TDM : oui  non

### Prise en charge

Réanimation respiratoire

Aspiration

Intubation

O<sub>2</sub> thérapie

Drainage thoracique

Transfusion :

Drogues inotropes +

Libérations des VA

Ponction Evacuatrice

### Lutte contre volet thoracique

- Ostéo synthèse costale
- Traction suspension du volet

Kinésithérapie

Ttt Adjuvant : Opiacés

AINS

Chirurgie :

Suite postop : simple  complication

Evolution : Bonne  Mauvaise

Recul :

Mortalité

# BIBLIOGRAPHIE

1-Lahlaidi ; Anatomie du thorax

2-Severn Mice SARL ;

Anatomie de la cavité thoracique ;

medecine et santé 1999-2008

3-Dariel Anne ;

Les bases anatomiques des thoracotomies gauches ;

universite de nantes 2005-2006

4-Frank Henry ;

Atlas Anatomie Humaine

5-Frédéric Adnet ;

Prise en charge d'un traumatisme thoracique sans signe évident de gravité

Séminaire Société Francophone de Médecine d'Urgence2003

SFMU 93-EA 3409 HOPITAL AVICENNE ;

6-P. Incagnoli, M. Viggiano, A. Rozenberg, P. Carli,

Prise en charge du traumatisme grave fermé du thorax : Mise en condition initial

Département d'Anesthésie-Réanimation,SAMU de Paris, Hôpital Necker, 75743 Paris.

MAP AR 2000 :548-560

7-Michael J .Weyant,MD,and David A.Fullerton,MD

Blunt Thoracic Trauma;

Semin Thorac Cardiovasc Surg 20:26-30 (2008)



8-CFAR ;

Évaluation de la gravité et recherche des complications précoces : chez un traumatisé thoracique

Campus ; anesthésie réanimation chirurgicale ; n°201-f ;2007.

9-B de Billy.M Trigui ,P Chrestian ;

Prise en charge d'un enfant polytraumatisé ;

Service de chirurgie infantile CHU Besençon mémoire de l'academie nationale de chirurgie 2003,2(1) :14-23

10-Prof Pierre-Yves Brichon ;

Traumatismes fermes du thorax (201 F) ;

Corpus médical-faculté de médecine de Grenoble 1997(mise à jour aout 2004)

11-Edouard A,Fadel.F ;

Traumatismes fermés du thorax

12-Guerrero-lopez F,Vazquez-Mata G,Alcazar-Romero PP, Fernandez-Mondejar E,Aguayo-Hoyo E,Linde-Vaverde CM

Evaluation of the utility of computed tomography in the initial assesement of the critical care patient with chest trauma.

Crit Care Med 2000; 28:1370-5

13-Chauvin G,Randrianoniman dinby J chesti.

L'ostéosynthese de la paroi thoracique.

Encycl chir (Elsevier,Paris)Techniques chirurgicales . rax, 42446, 1981.

14-Hassler GB

Open fixation of flail chest after blunt chest trauma.

Ann Thorac Surg 1990; 49: 993-995.

15-Thomas AN, Blaisdelle FW, Lewis FR, Schlobohm RM.

Operative Stabilization for Flail Chest after Blunt Trauma.

J Thorac Cardiovasc Surg 1978;70:619-626.

16-R Jancovici, F Pons, J Dubrez, L Lang-Lazdunski

Traitement chirurgical des traumatismes thoraciques(II)

Encycl Med Chir, techniques chirurgicales- thorax, 42-445-B, 1997

17-Galan-G , Penalver-Jc, Paris-F , Caffarena-JM JR, Blasco-E, Borro-JM, Garcia-Zarza-

A, Padilla-J, Pastor-J, Tarrazona-V.

Blunt chest injuries in 1696 patients,

Eur-J-Cardiothorac-Surg, 1992;6(6):284-7.

18-Wilhelm-T, Zieren-HU, Muller-JM, Pichlmaier-H

Requirement for thoracotomy in thoracic trauma

Ann-chir 1993;47(5):426-32

19-Reinberg-O, Mir-A, Genton-N

Particularités des traumatismes thoraciques de l'enfant

Chir-pédiatr, 1990 ;31 ;139-145

20-Stafford-PW ;Harmon-CM ;

Thoracic trauma in children

Curr-opin-pediatr,1993Jun;5(3):325-32

21-Alami chaouni abdelhak

Traumatismes du thorax à fes (263cas);

these ;1979,N°173(Rabat).

22-Fathi Najib Mohamed ;

Traumatismes thoraciques chez l'enfant(32cas) ;

these ;1981 ;n°112 ;(Rabat).

23-Marmade Lahcen

Traumatismes thoraciques chez l'enfant (18cas) ;

These; 1997; n° 30 ;( Rabat).

24-Clombani-PM; Buck-JR;

One year experience in regional pediatric trauma center;

J-Pediatr-Surg;1985;20:8-13.

25-Pellerin-D;

Etude de 13433 accidents d'enfants;

Rev .Pediatr ;1976 ;12 ;83-88.

26-Smyth-BT

Chest trauma in children ;

J-Pediatr-Surg;1979(14);41-47.

27 - Tominaga-GT; Waxman-K; Scannell-G; Annas-C; Ott-RA; Gazzaniga-AB;

Emergency thoracotomy with lung resection following trauma;

Am -surg; 1993 Dec; 59(12):834-7

28 - Cooper-A; Barlow-B; Discala-C; String-D;

Mortality and truncal injury: the pediatric perspective;

J-Pediatr-Surg; 1994 Jan; 29(1):33-8.

29 - Rielly-JP; Brandt-ML; Mattox-KL; Pokorny-WJ;

Thoracic trauma in children;

J-trauma; 1993 Mar; 34(3):329-31.

30 - Baumer-F; Golling-M; Taruttis-H.

Gunshot injuries - their incidence and surgical problems;

Aktuelle-traumatol; 1992 Jun; 22(3):96-101.

31 - Belbehani-A; Abu-Zidan-F; Hassaniya-N; Merei-J;

War injuries during the Gulf War: experience of a teaching hospital in Kuwait

Ann-R-Coll-Surg-Engl; 1994 Nov; 76(6):407-11.

32 - Garcia-C; Zaninovic-A; Battered child syndrome. X ray findings;

Rev-chil-pediatr; 1991 Jul-Aug; 62(4):273-80.

33 - Galan-G; Penalver-JC; Paris-F; Caffarena-JM JR; Blasco-E; Borro-JM; Garcia-Zarza-

A; Padilla-J; Pastor-J; Tarrazona-V;

Blunt chest injuries in 1696 patients;

Enr-J-Cardiothorac-Surg; 1992; 6(6):284-7.

34- Mariano Scaglione a,\* , Antonio Pinto a, Ivan Pedrosa b, Amelia Sparano a, Luigia Romanoa

Multi-detector row computed tomography and blunt chest trauma

- European Journal of Radiology 65 (2008) 377-388

35- Terrigino-CA; Ross-SE; Lipinski-MF; Foreman-J; Hughes-R;

Selective indications for thoracic and lumbar radiography in blunt trauma;

Ann-Emerg-Med; 1995 Aug; 26(2):126-9.

36- Wilson-Storley-D;

Thoracoabdominal birth injury-presentation, diagnostic and management in an unusual case;

Scott-Med-J; 1987; 32; 88-90.

37- Reber-A; Castelli-I; Scheidegger-D;

Three cases of blunt chest trauma caused by constant compression mechanisms;

J-Trauma; 1995 Jan; 38(1):35-7.

38- Sheikh-AA; Culbertson-CB;

Emergency department thoracotomy in children: rationale for selective application;

J-Trauma; 1993 Mar; 34(3):323-8.

39- Coimbra-R; Pinto-MC; Razuk-A; Aguiar-JR; Rasslan-S;

Department of surgery; Santa Casa School of medicine; Sao Paulo; Brazil;

Am-surg; 1995 May; 61(5):448-52.

40-Ghrissi Jouhara;

Traumatismes thoraciques opérés(86 cas );

These;1980;n°247,Rabat.

41-René Jancovici ; François Pons ; Jean Dubrez ; Loïc Lang Lazdunski

*Les traumatismes du thorax:Traitement chirurgical des traumatismes thoraciques*

Encyc-med-chir ;chirurgie thoracique ;42-445-A (1996)

42- Juan C. Mejia, MD, Ronald M. Stewart, MD, and Stephen M. Cohn, MD

Emergency Department Thoracotomy

Semin Thorac Cardiovasc Surg 20:13-18 ;2008

43- Renata Bastos, MD,\*,† Clinton E. Baisden, MD,\* Lori Harker, MPAS, PA-C,\*

andJohn H. Calhoon, MD\* .

Penetrating Thoracic Trauma

Semin Thorac Cardiovasc Surg 20:19-25 ; 2008

44- Lisa R. Walchalk, MD and Stephen C. Stanfield, MD

PRESENTATION OF TRAUMATIC DIAPHRAGMATIC RUPTURE

The Journal of Emergency Medicine, Vol. xx, No. x, pp. xxx, 2008

45- Choon-Hoon Hii a, Soon-Siu Huonga, Se-En Loa, Yu-Hsing Chiangb, Che-Kim

Tanc,d,\*

Extrapleural haematoma: A diagnostic pitfall in blunt chest trauma

Resuscitation (2008) xxx, xxx—xxx

46- Renata Bastos, MD,\*,† John H. Calhoun, MD,\* and Clinton E. Baisden, MD\*

Flail Chest and Pulmonary Contusion

Semin Thorac Cardiovasc Surg 20:39-45 © 2008

47- Lewis Jones

Chest trauma

ANAESTHESIA AND INTENSIVE CARE MEDICINE 394-397

48- Umberto Caterino, MD

Computed Tomography Changing Over Time in Type 1 Pulmonary Laceration

Ann Emerg Med. 2008;xx:xxx.

49- R. Fattori\*, V. Russo, L. Lovato, R. Di Bartolomeo

Optimal Management of Traumatic Aortic Injury\*

Eur J Vasc Endovasc Surg (2008) xx, 1e7

50- Andrea J. Carpenter, MD, PhD

Diagnostic Techniques in Thoracic Trauma

Semin Thorac Cardiovasc Surg 20:2-5 © 2008

51- Ronald M. Stewart, MD, and Michael G. Corneille, MD

Common Complications Following Thoracic Trauma: Their Prevention and Treatment

Semin Thorac Cardiovasc Surg 20:69-71 ;2008

52- Clinton R. Woosley, MD, and Thomas C. Mayes, MD

The Pediatric Patient and Thoracic Trauma

Semin Thorac Cardiovasc Surg 20:58-63 © 2008

53 - S.O. Cawich a,\*, D.I.G. Mitchell b, E.W. Williams c, M.E. Mcfarlane b,  
A. Martin b, J.M. Plummer b, G. Blake d, M.S. Newnham b, H. Brown b  
Emergency department thoracotomy in Jamaica: A case controlled study  
International Journal of Surgery (2007) 5, 311e315

54- Gabriel E. Blechera,\*, Biswadev Mitraa, Peter A. Cameronab,  
Mark Fitzgeralda,b  
Failed Emergency Department disposition to the ward of patients with thoracic injury  
Injury, Int. J. Care Injured (2008) 39, 586—591

55-Pierre Carli ;lionnel lamhaut  
Traumatisme thoracique : prise en charge initiale et orientation.  
MAPAR 2007 :172-183

56-J.F.DYON ;  
Traumatismes du thorax.  
Manuel de chir pédiatrique.1998

57-Catherine BAUJARD ;  
PARTICULARITÉS DES POLYTRAUMATISMES DE L'ENFANT  
D.U. 2005 : Médecine d'Urgence ;39-50.

58-Taylor-GA ;Kaufman-RA ;Sivit-CJ ;  
Active hemorrhage in children after thoracoabdominal trauma :clinical and CT  
features ;  
AJR-Am-J-Roentgenol;1994 Feb;162(2):401-4.



59-Debeugny-P;Canarelli-JP;Giard-H;Ricard-J;Bonnevalle-M;Dambon-P;

Chest injuries in children.A propos of 93 cases;

Ann chir;1991;45(7):549-59.

60-Barriot P.Riou B,Viars P;

Prehospital autotransfusion in life-threatening hemothorax chest 1988;93:522-526.

61-Buz S;Zipfel B;Mulahasanovic S;

Conventional surgical repair and endovascular treatment of acute traumatic aortic rupture.

Euro J Cardiothorac Surg 2008;33:143-9.

62- ABDOU RAOUF O, ALLOGO OBIANG J.J, NLOME NZE M, JOSSEAUME A. TCHOUA R.

TRAUMATISMES PAR ACCIDENT DU TRAFIC ROUTIER CHEZ L'ENFANT AU GABON

Médecine d'Afrique Noire 2001 - 48 (12) :496-498.

63- Aditya Nath Shuklaa,b,\*, Zainab Bt Abdul Ghaffarb,

Ang Chin Auangb, Usha Rajahb, Lawrance Tanb

Continuous paravertebral block for pain relief in

unilateral multiple rib fracture: A case series

Acute Pain (2008) 10, 39—44

64- Ming-Shian Lu MD, Yao-Kuang Huang MD, Yun-Hen Liu MD, Hui-Ping Liu MD,

Chiung-Lun Kao MD

Delayed pneumothorax complicating minor rib fracture after chest trauma

American Journal of Emergency Medicine (2008) 26, 551-554

65- Jordi Freixinet,<sup>a</sup> Juan Beltrán,<sup>a</sup> Pedro Miguel Rodríguez,<sup>a</sup> Gabriel Juliá,<sup>b</sup>  
Mohammed Hussein,<sup>a</sup> Rita Gil,<sup>a</sup> and Jorge Herrero  
Indicators of Severity in Chest Trau  
November 20, 2007. ORIGINAL ARTICLES

66-J.F. DYON

TRAUMATISMES DU THORAX

MANUEL DE CHIRURGIE PÉDIATRIQUE1998