

UNIVERSITE SIDI MOHAMMED BEN ABDELLAH  
FACULTE DE MEDECINE ET DE PHARMACIE



Année : 2008

Thèse N° : 029/08

# LES HYSTERECTOMIES PAR VOIE BASSE A PROPOS DE 135 CAS

THESE

PRESENTEE ET SOUTENUE PUBLIQUEMENT LE 19/03/2008 A 17H

PAR

Mlle. BERRADA KHADIJA  
Née le 08/12/1980 à Fès

POUR L'OBTENTION DU DOCTORAT EN MEDECINE

MOTS-CLES :

HYSTERECTOMIE - VOIE VAGINALE - TECHNIQUES CHIRURGICALES

JURY

M. MELHOUF MY ABDELILAH

Professeur de Gynécologie Obstétrique

M. BANANI ABDELAZIZ

Professeur de Gynécologie Obstétrique

M. EL FASSI MOHAMMED JAMAL

Professeur agrégé d'urologie

M. CHAARA HIKMAT

Professeur agrégée de Gynécologie Obstétrique

M. BOUCHIKHI CHEHRAZAD

Professeur agrégée de Gynécologie Obstétrique

PRESIDENT

RAPPORTEUR

JUGES

جامعة سيدي محمد بن عبد الله  
كلية الطب و الصيدلة بفاس



أطروحة رقم : 08 / 029

سنة: 2008

الإستأصال الفرجي للرحم  
بصدد 135 حالة

الأطروحة

قدمت ونوقشت علانية يوم الأربعاء 19 مارس 2008

من طرف

الآنسة: برادة خديجة

المزداة في ثامن دجنبر 1980 بفاس

لنيل شهادة الدكتوراه في الطب

الكلمات الأساسية :

استأصال الرحم- الطريق الفرجي- التقنيات الجراحية

اللجنة

الرئيس	السيد: مولاي عبد الإلاه ملهوف
المشرف	السيد: عبد العزيز بناني
أعضاء	السيد: محمد جمال الفاسي
	السيدة: حكمة الشعرة
	السيدة: شهزاد بوشيخي
	السيدة: أستاذة مبرزة في علم التوليد و أمراض النساء



Université Sidi Mohamed Ben Abdellah  
Faculté de médecine et de pharmacie de Fès

DOYEN HONORAIRE

Pr. MAAOUNI ABDELAZIZ.

ADMINISTRATION

Doyen

Pr. MY HASSAN FARIH

Vice doyen chargé des affaires pédagogiques  
Pr. EL AMINE EL ALAMI MOHAMED NOUREDDINE

Vice doyen chargé de la recherche  
Pr. BELAHSEN MOHAMMED FAOUZI

Secrétaire général  
Pr. LAHRICHI ANISSA

## Liste des enseignants

Professeurs de l'enseignement supérieur

AIT TALEB KHALID	Chirurgie Générale
AMARTI RIFFI AFAF	Anatomie pathologique
AMEZIANE LOTFI	Traumatologie-orthopédie
BANANI ABDELAZIZ	Gynécologie Obstétrique
BENJELLOUN MOHAMED CHAKIB	Pneumo-phtisiologie
BOUHARROU ABDELHAK	Pédiatrie
CHAKOUR KHALID	Anatomie
CHAOUI EL FAIZ MOHAMMED	Neurochirurgie
CHERKAOUI MALKI MOHAMMED	Radiologie
EL ALAMI EL AMINE MOHAMED NOUR-DINE	ORL
FARIH MOULAY HASSAN	Urologie
HIDA MOUSTAPHA	Pédiatrie
IBRAHIMI SIDI ADIL	Gastro-entérologie
KANJAA NABIL	Anesthésie réanimation
MELHOUF MY ABDELILAH	Gynécologie Obstétrique
NEJJARI CHAKIB	Epidémiologie clinique
TAHRI HICHAM	Ophtalmologie
ZTOT SAMIR	Cardiologie

## Professeurs agrégés

AKOUDAD HAFID

ATMANI SAMIR

BELAHSEN MOHAMMED FAOUZI

BONO WAFAA

BOUABDALLAH YOUSSEF

BOUGUERN HAKIMA

BOUTAYEB FAWZI

CHAARA HEKMAT

EL ABKARI MOHAMMED

EL BIAZE MOHAMMED

EL FASSI MOHAMMED JAMAL

ELMRINI ABDELMAJID

HARANDOU MUSTAPHA

KHATOUF MOHAMMED

MAZAZ KHALID

MERNISSI FATIMA ZAHRA

OUDIDI ABDELLATIF

TIZNITI SIHAM

Cardiologie

Pédiatrie

Neurologie

Médecine interne

Chirurgie pédiatrique

Gynécologie Obstétrique

Traumatologie-orthopédie

Gynécologie Obstétrique

Gastro-entérologie

Pneumo-phtisiologie

Urologie

Traumatologie-orthopédie

Anesthésie réanimation

Anesthésie réanimation

Chirurgie Générale

Dermatologie

ORL

Radiologie

Professeurs assistants

AFIFI MY ABDRAHMAN  
AJDI FARIDA  
AMARA BOUCHRA  
AMRANI HASSANI MONCEF  
BENAJAH DAFR-ALLAH  
BENNANI BAHIA  
BOUARHROUM ABDELLATIF  
BOUCHIKHI CHEHRAZED  
BOUJRAF SAID  
CHABIR RACHIDA  
CHAOUKI SANA  
CHIKRI MOHAMED  
DAOUDI ABDELKRIM  
EL ARQAM LARBI  
EL MESBAHI OMAR  
EL RHAZI KARIMA  
ER-RASFA MOURAD  
FILALI ANSARY NADIA  
HARMOUCH TAOUFIQ  
HARZY TAOUFIK  
HASSOUNI KHALID  
LAHLOU IKRAM  
LAHRICHI ANISSA  
LOUCHI ABDELLATIF  
MESSOUAK OUAFAE  
MIKOU OUAFAE  
MUSTAPHA MAHMOUD  
OUSADDEN ABDELMALEK  
RAMMOUZ ISMAIL  
SQALLI HOUSSAINI NADIA  
SQALLI HOUSSAINI TARIQ  
ZANATI KAOUTAR

Chirurgie pédiatrique  
Endocrinologie maladies métaboliques  
Pneumo-phtisiologie  
Hématologie Biologique  
Gastro-entérologie  
Microbiologie  
Chirurgie Vasculaire Périphérique  
Gynécologie Obstétrique  
Biophysique  
Physiologie  
Pédiatrie  
Biochimie  
Anatomie  
Pédiatrie  
Oncologie médicale  
Médecine communautaire  
Pharmacologie  
Médecine interne  
Histologie embryologie cyto génétique  
Rhumatologie  
Radiothérapie  
Cardiologie  
Chimie  
Chirurgie Générale  
Neurologie  
Dermatologie  
Microbiologie  
Chirurgie Générale  
Psychiatrie  
Radiologie  
Néphrologie  
Anatomie Pathologique

Enseignants missionnaires

F.FERNET	Médecine du travail
L.DUBOURG	Physiologie
M.LHERITIER	Histologie
P.BRINGUIER	Biologie Cellulaire
Y.ROSSETTI	Physiologie
F.TARGE	Embryologie
F.DE MONBRISON	Parasitologie
G.BRICCA	Pharmacologie
J.GAUTHEY	Français Médical
L.BENALI	Médecine légale
M.MARIE-CARDINE	Psychologie Médicale
R.ETTI	Biophysique
S.TIGAUD	Microbiologie Bactériologie
J.TROUILLAS	Embryologie
Y.MOREL	Biochimie



بِأَسْمِ اللَّهِ الرَّحْمَنِ الرَّحِيمِ

"وَمَا أُوتِيتُمْ مِنَ الْعِلْمِ إِلَّا قَلِيلًا

وَفَوْقَ كُلِّ ذِي عِلْمٍ عَلَيْهِ"

«صدق الله العظيم»

قَالَ رَسُولُ اللَّهِ صَلَّى اللَّهُ عَلَيْهِ وَسَلَّمَ:

"تَدَاوُوا ، فَإِنَّ الَّذِي خَلَقَ الدَّاءَ

خَلَقَ الدَّوَاءَ"

«حديث شريف»

## DEDICACES

## A MES PARENTS

Qui ont su me soutenir durant toutes ces années et dont le sacrifice inconditionnel et les encouragements constants ont permis à ce travail de voir le jour et ont fait de moi une personne responsable.

Veillez trouver dans ce travail, l'expression de mon profond respect et mon amour sincère envers vous, ainsi que la manifestation de mon complet dévouement.

Que Dieu le tout puissant vous donne longue vie et santé et qu'il me permette d'être digne de vous et de votre confiance.

## A MA GRAND-MERE HAJJA LALLA ASMAE LAMZOURI

Que Dieu vous accorde santé et longue vie.

## A MES SŒURS : D<sup>R</sup> FATIMA ZAHRA, D<sup>R</sup> MOUNIA, SAMIRA, NABILA, ET NADIA, A MON FRERE SIMOHAMED, A MON BEAU FRERE D<sup>R</sup> BENNANI AHMED

Je n'oublierai jamais les innombrables sacrifices que vous avez fait pour moi, ni vos encouragements constants et vos conseils qui ont éclairés ma voie.

Vous étiez toujours pour moi l'exemple à suivre ; que ce travail soit pour vous le témoignage de mon amour et ma grande reconnaissance.

## A TOUS MES ONCLES

## A TOUS MES COUSINS ET COUSINES

## A TOUTE LA FAMILLE BERRADA, BELKHAYAT ET BENNANI

## A TOUS MES AMIS

## A TOUS MES CONFRERES ET CONSOEURS DE LA MEME PROMOTION

## A CHACUN..... AU DELA DES MOTS

**A NOTRE MAITRE ET PRESIDENT DE THESE MONSIEUR LE**

**PROFESSEUR MELHOUF MY ABDELILAH**

Je vous remercie de l'intérêt que vous m'avez témoigné et de m'avoir fait l'honneur d'accepter la présidence du jury de cette thèse.

Puissiez vous trouver dans ce travail l'expression de ma profonde reconnaissance.

**A NOTRE MAITRE ET RAPPORTEUR DE THESE MONSIEUR LE**

**PROFESSEUR BANANI ABDELAZIZ**

Vous m'avez honorée en me confiant ce travail.

Vous m'avez toujours réservé le meilleur accueil pour me conseiller et me guider afin de le mener à bien.

Il n'aurait jamais pu voir le jour sans votre collaboration.

Qu'il me soit permis de vous exprimer à travers cette thèse ma profonde gratitude et mes vifs remerciements.

**A NOTRE MAITRE ET JUGE DE THESE MADAME LE PROFESSEUR**

**BOUCHIKHI CHEHRAZAD**

Vous m'avez toujours encouragé et guidé dans l'élaboration de ce travail.

Je vous exprime ma sincère reconnaissance pour la grande amabilité dont vous avez toujours fait preuve à mon égard.

Vos qualités humaines et professionnelles ont toujours suscité en moi une profonde estime.

Veuillez trouver dans cette thèse l'expression de ma reconnaissance et mon respect.

A NOTRE MAITRE ET JUGE DE THESE MADAME LE PROFESSEUR

CHAARA HEKMAT

Je vous remercie de l'honneur que vous m'accordez en acceptant de juger ce travail.

Votre gentillesse, votre simplicité et votre compétence font de vous un professeur respecté de tous.

Veuillez trouver dans cette thèse ma reconnaissance et mon admiration.

A NOTRE MAITRE ET JUGE DE THESE MONSIEUR LE PROFESSEUR

EL FASSI M. JAMAL

Permettez moi de vous présenter mes vifs remerciements pour l'intérêt que vous avez bien voulu porter à ce travail en acceptant de le juger.

Vous me faites un honneur pour lequel je ne peux que vous exprimer ma gratitude et ma sincère reconnaissance.

## LISTE DES ABBREVIATIONS

- § AB : ANNEXECTOMIE BILATERALE
- § ACFA : ARYTHMIE COMPLETE PAR FIBRILLATION AURICULAIRE
- § AD/G : ANNEXECTOMIE DROITE /GAUGHE
- § ADM : ADENOMYOSE
- § AG : ANESTHESIE GENERALE
- § ANAPATH : ANATOMOPATHOLOGIE
- § ATB : ANTIBIOTHERAPIE
- § ATCD MED /CHIR/GO: ANTECEDENTS MEDICAUX/CHIRURGICAUX/GYNECO-OBSTETRICAUX
- § AV : AVORTEMENT
- § CCL : CERVICITE CHRONIQUE LEUCOPLASIQUE
- § CCU : CERVICITE CHRONIQUE ULCERATIVE
- § CIN : NEOPLASIE INTRA EPITHELIALE CERVICALE
- § CIS : CARCINOME IN SITU
- § CRO : COMPTE RENDU OPERATOIRE
- § DLRS PELV : DOULEURS PELVIENNES
- § DNID : DIABETE NON INSULINODEPENDANT
- § ECG : ELECTROCARDIOGRAMME
- § FCV : FROTTIS CERVICO-VAGINAL
- § FID : FOSSE ILIAQUE DROITE
- § GEU : GROSSESSE EXTRA-UTERINE
- § G<sub>x</sub>P<sub>x</sub>Ex : GESTITE-PARITE-ENFANTS VIVANTS (x : le nombre)
- § HA : HYSTERECTOMIE ABDOMINALE
- § HE : HYPERPLASIE DE L'ENDOMETRE

- § HSG : HYSTEOSALPINGOGRAPHE
- § HTA : HYPERTENSION ARTERIELLE
- § HV : HYSTERECTOMIE VAGINALE
- § IA : INTERANNEXIELLE
- § Infect Génit Récidiv : INFECTION GENITALE RECIDIVANTE
- § INSUF. CORONAIRE : INSUFFISANCE CORONAIRE
- § IRC : INSUFFISANCE RENALE CHRONIQUE
- § IRM : IMAGERIE PAR RESONANCE MAGNETIQUE
- § ITG : INTERRUPTION THERAPEUTIQUE DE GROSSESSE
- § KO : KYSTE OVARIEN
- § LB : LIGNE BLANCHE
- § LH -RH : LUTEINIZING HORMONE – RELEASING HORMONE
- § LST : LIGATURE SECTION DES TROMPES
- § MFIU : MORT FŒTALE IN UTERO
- § NFS : NUMERATION FORMULE SANGUINE
- § NS : NODULE DU SEIN
- § PENI : PENICILLINE
- § POST-OP : POST-OPERATOIRE
- § PR : POLYARTHRITE RHUMATOIDE
- § RCH : RECTO-COLITE HEMORRAGIQUE
- § SA : SEMAINE D'AMENORRHEE
- § TDM : TOMODENSITOMETRIE
- § TTT : TRAITEMENT
- § TUB PULM : TUBERCULOSE PULMONAIRE
- § TV : TOUCHER VAGINAL
- § UM : UTERUS MYOMATEUX

# TABLE DES MATIERES

PREMIERE PARTIE : ETUDE THEORIQUE .....	6
I. INTRODUCTION .....	7
II. HISTORIQUE.....	9
III. RAPPEL ANATOMIQUE CHIRURGICAL .....	11
DEUXIEME PARTIE : ETUDE PRATIQUE .....	26
I. MATERIEL ET METHODES D'ETUDE.....	27
A. FICHE D'EXPLOITATION .....	29
B. TABLEAU REUNISSANT LES PRINCIPALES DONNEES DE NOTRE SERIE .....	30
C. RESULTATS .....	42
II. DISCUSSION.....	54
A. DONNEES EPIDEMIOLOGIQUES .....	55
B. INDICATIONS DES HYSTERECTOMIES .....	59
1. INDICATIONS GENERALES.....	59
2. INDICATIONS DE LA VOIE BASSE.....	60
3. INDICATIONS DE LA VOIE BASSE COELIO-ASSISTEE .....	62
C. CONTRE INDICATIONS DE LA VOIE BASSE .....	63
D. TECHNIQUES CHIRURGICALES.....	64
I. VOIE BASSE.....	65



1. PRINCIPE .....	65
2. INSTALLATION ET PREPARATION DE LA PATIENTE.....	66
3. MATERIEL NECESSAIRE.....	68
4. ANESTHESIE ET ANTIBIOPROPHYLAXIE.....	69
5. DESCRIPTION.....	69
6. DUREE DE L'INTERVENTION ET SAIGNEMENT PER- OPERATOIRE.....	85
7. SUITES OPERATOIRES.....	87
8. TECHNIQUES DE REDUCTION DU VOLUME UTERIN .....	88
9. GESTES ASSOCIES .....	95
10. ACTUALITES TECHNIQUES.....	101
II. VOIE BASSE COELIO-ASSISTEE .....	102
1. DEFINITION ET CONCEPT.....	102
2. PLACE DE LA COELIOCHIRURGIE.....	103
E. DIFFICULTES DE LA VOIE BASSE .....	105
1. OUVERTURE DU CUL DE SAC DE DOUGLAS .....	105
2. OUVERTURE DE L'ESPACE VESICO-UTERIN .....	105
3. L'EXTRACTION DE L'UTERUS .....	105
4. ECHEC : LAPARO-CONVERSION .....	106
F. COMPLICATIONS DES HYSTERECTOMIES .....	107

I. COMPLICATIONS DE LA VOIE BASSE.....	107
II. COMPLICATIONS DE LA VOIE BASSE COELIO-ASSISTEE .....	116
III. LE VECU DE L'HYSTERECTOMIE.....	116
CONCLUSION.....	118
RESUMES .....	121
BIBLIOGRAPHIE .....	127

PREMIERE PARTIE : ETUDE THEORIQUE

## CHAPITRE I : INTRODUCTION

## I. Introduction :

Actuellement, l'hystérectomie est l'intervention la plus fréquemment pratiquée en chirurgie abdomino-pelvienne. Cette chirurgie gynécologique, après une longue période « abdominale » a bénéficiée de deux grandes évolutions :

**F** L'apparition de la coelioscopie qui a radicalement modifié un certain nombre de procédures thérapeutiques.

**F** La renaissance de la voie vaginale. Elle fait actuellement l'objet d'un net regain d'intérêt. En effet, chaque fois qu'elle est possible, elle constitue l'approche la plus élégante pour effectuer une hystérectomie totale.

Cependant, la généralisation de la voie basse se heurte encore à deux obstacles : la difficulté inhérente à la chirurgie vaginale (anatomie inversée, gestes « aveugles »...) et les problèmes logistiques (nécessité de disposer d'un matériel spécifique et varié, deux aides opératoires...) [1].

L'objectif de notre travail est d'analyser les indications de la voie basse, décrire la technique chirurgicale avec les complications et les difficultés rencontrées au cours de l'intervention et d'en ressortir les principaux avantages et inconvénients.

## CHAPITRE II : HISTORIQUE

## II. HISTORIQUE :

L'hystérectomie par voie basse fut décrite pour la première fois par *Joseph Récamier* en 1815 [2]; puis il réalisa avec succès la première HV réglée sur un utérus prolabé en 1829 [3].

En 1878, *Czerky* réalisa la première HV sur utérus non prolabé [3].

A la fin du XIX<sup>e</sup> siècle, l'HV était la technique la plus utilisée ; en effet, à partir de 1890-1900 [4], elle commença à être régulièrement pratiquée mais fut progressivement abandonnée au profit de l'HA en raison des progrès de l'anesthésie et de l'instauration de l'asepsie [3].

En 1901, *Frederic Schauta* tenta de relancer la voie vaginale en décrivant l'HV élargie [5].

Il a fallu attendre les années 1970-1975 pour voir plusieurs auteurs, en particulier le professeur *Daniel Dargent* en France, défendre l'hystérectomie vaginale, diffuser sa technique et étendre ses indications [4].

En 1989, *Harry Reich* réalisa la première hystérectomie vaginale coelio-assistée [6] et à la même époque *Daniel Dargent* et *Michel Canis* ont commencé à réaliser l'hystérectomie élargie par voie laparoscopicovaginale ou laparoscopique pure [7].

En 1992, *Childers* a décrit les deux premiers cas opérés par voie vaginale coelio-assistée [8].

On constate, d'après cet historique que l'hystérectomie vaginale a connu une grande évolution au fil des années surtout sur le plan technique entraînant ainsi une nette augmentation de sa fréquence de réalisation.

## CHAPITRE III : RAPPEL ANATOMIQUE CHIRURGICAL



### III. RAPPEL ANATOMIQUE CHIRURGICAL :

L'hystérectomie en général, comme toute intervention chirurgicale, impose une maîtrise parfaite des rapports anatomiques des structures pelviennes.

Ce rappel portera essentiellement sur les éléments qui vont présenter des particularités en chirurgie vaginale.

Les conditions d'approche et l'angle de vue différents mis à part, il faut se convaincre que l'anatomie de la chirurgie vaginale est la même que celle de la chirurgie abdominale ; il faut donc penser à une anatomie en « miroir ». [9]

#### 1-L'utérus :

##### 1-1 Configuration externe : (fig.1)

L'utérus présente dans sa partie moyenne un léger étranglement, l'isthme utérin, qui sépare le corps et le col.

Le corps utérin est de forme conoïde et aplati d'avant en arrière ; le fundus de l'utérus est fortement convexe dans le sens antéropostérieur, rectiligne transversalement chez la nullipare et convexe chez la multipare. Les cornes utérines prolongent le fundus et se continuent avec les trompes ; elles donnent insertion aux ligaments ronds et propres de l'ovaire.

Le col utérin est cylindrique et un peu renflé à sa partie moyenne. Il est divisé en deux portions par l'insertion vaginale : la portion supra vaginale, prolongeant le corps, et la portion vaginale, visible au spéculum et accessible au doigt par le toucher vaginal. Celle-ci est percée à son sommet d'un orifice : l'orifice externe du col qui donne accès au canal cervical. Cet orifice s'allonge transversalement avec une lèvre antérieure, une lèvre postérieure et deux incisures latérales.

## 1-2 Rapports :(fig.2)

### •Partie supra vaginale de l'utérus :

Elle correspond au corps utérin et à la partie supra vaginale du col.

Elle présente deux faces, vésicale et intestinale, et deux bords, droit et gauche.

Le péritoine recouvre les faces du corps et la face postérieure de la partie supra vaginale du col. Il est d'autant plus adhérent que l'on approche du fundus utérin.

– La face vésicale du corps utérin répond à la face utérine de la vessie par l'intermédiaire du cul-de-sac vésico-utérin.

– La face intestinale est séparée du rectum par le cul-de-sac recto utérin de Douglas.

– Les bords du corps répondent au mésomètre dans lequel cheminent l'artère utérine, les plexus veineux et lymphatiques utéro vaginaux et le nerf latéral de l'utérus.

– Les bords de la partie supra vaginale du col répondent au paramètre dont l'élément important est représenté par le croisement uretère-artère utérine. L'uretère descend médialement, au-dessus du fornix latéral du vagin, en direction de la base vésicale.

### •Partie vaginale du col :

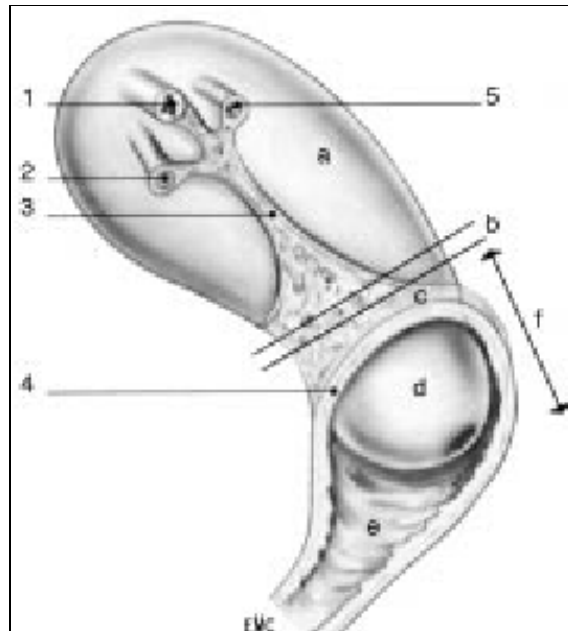
Elle fait saillie dans le fornix vaginal et elle est séparée de la paroi vaginale par un cul-de-sac annulaire.

Par l'intermédiaire du vagin, elle est en rapport avec :

– en avant, le septum vésicovaginal, le trigone vésical et la partie terminale de l'uretère ;

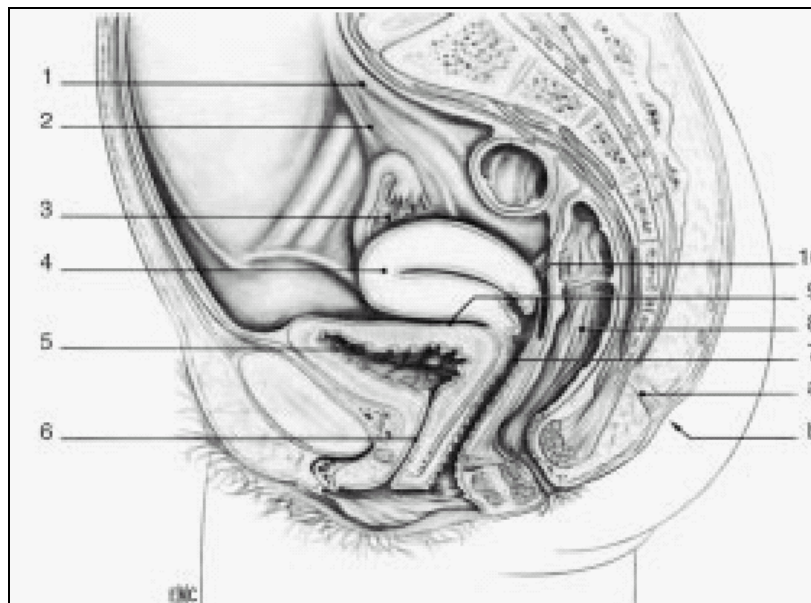
– latéralement, le paracervix ;

– et en arrière, le rectum par l'intermédiaire du cul-de-sac recto utérin.



**Figure 1 :** Utérus (vue latérale). [Kamina \[10\]](#)

a : Corps ; b : isthme ; c : partie supra vaginale du col ; d : partie vaginale du col ; e : vagin ; f : col utérin ; 1 : trompe utérine ; 2 : ligament rond ; 3 : mésomètre ; 4 : insertion du fornix vaginal; 5 : ligament propre de l’ovaire.



**Figure 2 :** Appareil génital. Coupe sagittale médiane du bassin. [Kamina \[10\]](#)

a : Rétinaculum caudal ; b : fossette coccygienne ; 1. uretère ; 2. ligament suspenseur de l’ovaire ; 3. ovaire ; 4. utérus; 5. Vessie ; 6. Uretère ; 7. Vagin ; 8. Rectum ; 9. Cul-de-sac vésico-utérin ; 10. Cul de-sac recto utérin.

## 2-Les annexes : (fig.3)

### 2-1 L'ovaire :

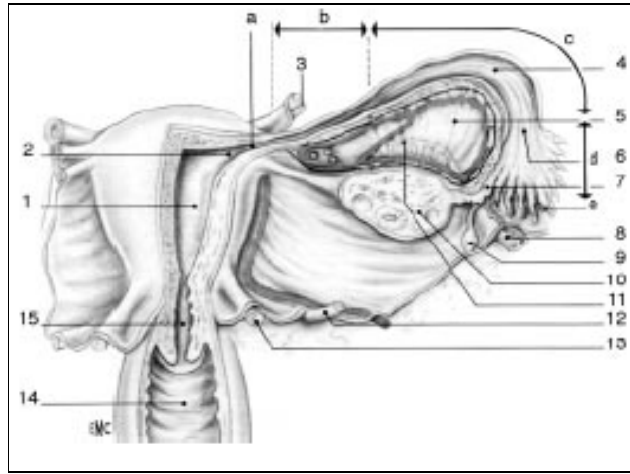
Glande sexuelle paire, l'ovaire a la forme d'une amande, il présente deux faces, médiale et latérale, deux bords, libre et mésovariique, et deux extrémités, tubaire et utérine. Il est maintenu par trois ligaments :

- le ligament suspenseur de l'ovaire, constitué de fibres conjonctives et musculaires lisses qui entourent les vaisseaux ovariens ;
- le ligament tubo-ovarique, solidaire de la frange ovarique ;
- le ligament propre de l'ovaire tendu du pôle utérin de l'ovaire à la corne utérine.

### 2-2 La trompe :

Située dans les mésosalpinx, la trompe présente tout d'abord une direction transversale jusqu'au pôle utérin de l'ovaire, puis elle suit le bord mésovariique de l'ovaire pour retomber le long du bord libre de l'ovaire. Elle présente quatre portions :

- La partie utérine, située dans l'épaisseur même du muscle utérin. Elle débouche dans l'angle supérieur de l'utérus par un orifice de 1 mm de diamètre, l'ostium utérin.
- L'isthme tubaire, qui fait suite à la portion utérine entre les ligaments rond de l'utérus et propre de l'ovaire.
- L'ampoule tubaire fait suite à l'isthme au niveau du pôle utérin de l'ovaire. Flexueuse, elle présente une paroi mince, et une grande compliance. Elle est en rapport étroit avec l'ovaire et représente la « chambre de fécondation ».
- L'infundibulum de la trompe est évasé, en entonnoir. Son sommet fait communiquer la cavité tubaire avec celle du péritoine par un orifice extensible de 2 à 3mm, l'ostium abdominal.



**Figure3 :** Organes génitaux internes de la femme (face postérieure). [Kamina \[10\]](#)

a : partie utérine de la trompe ; b : isthme de la trompe ; c : ampoule de la trompe ; d : infundibulum de la trompe ; e : franges tubaires ; 1 : cavité utérine ; 2 : ostium utérin de la trompe ; 3 : ligament rond ; 4 : cavité tubaire ; 5 : mésosalpinx ; 6 : ostium abdominal de la trompe ; 7 : frange ovarique ; 8 : ligament suspenseur de l'ovaire ; 9 : appendice vésiculeux ; 10 : ovaire ; 11 : épophoron ; 12 : uretère et artère utérine ; 13 : ligament urétrosacral ; 14 : vagin ; 15 : canal cervical.

### 3-La vessie :(fig.4)

La traction sur le col a pour effet d'attirer le bas-fond vésical et de provoquer un épaississement du septum vésico utérin, créant un pseudo ligament transversal dénommé cloison supra cervicale ou supra vaginale.

Cette cloison sera franchie par la section des fibres sur la ligne médiane, à mi-chemin entre l'utérus et la tranche vaginale. Si on ne suit pas cette règle, on fait une fausse route vésicale ou utérine.

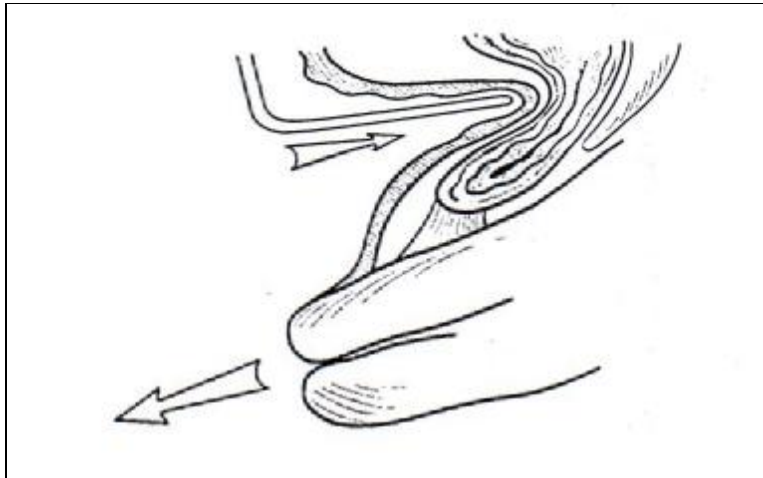


Figure 4 : « cloison supra vaginale ». Querleu [9]

La traction sur l'utérus attire la vessie par l'intermédiaire des ligaments vésico-utérins. Les fibres joignant la vessie à l'isthme utérin se densifient, formant la « cloison supra vaginale ».

#### 4-L'uretère :(fig.5-a, 5-b)

La transposition par voie basse des notions anatomiques générales concernant le tissu pelvien et l'uretère terminal est absolue.

La différence est que l'uretère est situé, par voie haute, sous la partie ascendante de l'artère utérine. Par voie basse, il est situé entre l'opérateur et l'artère utérine, laquelle est attirée vers le bas par les tractions, tandis que la vessie est refoulée vers le haut.

Les fibres conjonctives accompagnant l'artère utérine et le ligament vésico utérin entraînent la formation d'une anse urétérale appelée « genou de l'uretère ». Donc, l'uretère descend à la partie dorso-latérale du pelvis, vient constituer son anse sous l'artère utérine et remonte vers la vessie.

L'artère utérine en provenance de la paroi pelvienne, semble « sortir » de l'anse.

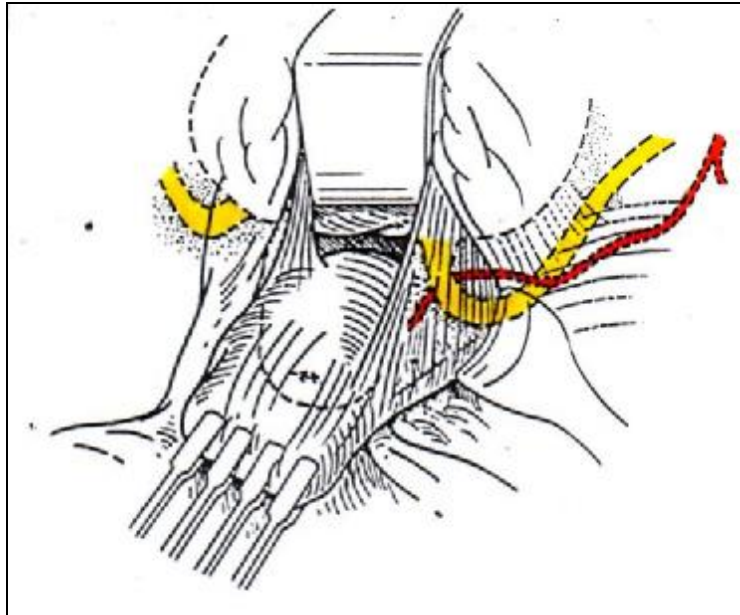


Figure 5-a : Abord vaginal. Rapports de l'uretère et de la base vésicale avec l'utérus et l'artère utérine. [Querleu \[9\]](#)

La traction sur l'utérus attire l'uretère dans le « pilier de la vessie », qui est refoulé latéralement par une valve placée dans l'espace vésico-utérin. Le point le plus déclive de l'uretère forme le « genou », dans lequel apparaît l'artère utérine.

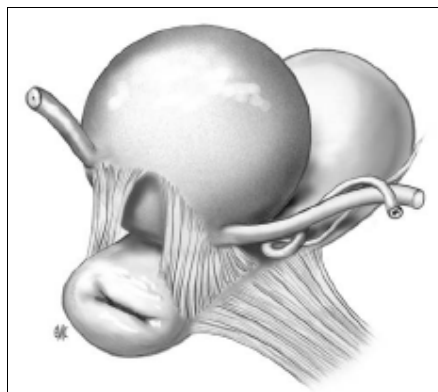


Figure 5-b : Présentation des piliers de la vessie avec, à leur face externe, le croisement entre artère utérine et uretère. [Mathevet \[5\]](#)

## 5-Espaces, septums :(fig.6-7)

Il existe six espaces pariétaux (deux médians, quatre latéraux) et deux espaces inter viscéraux ou septums :

- F L'espace rétro pubien (de RETZIUS), avasculaire, qu'on trouve en arrière de la symphyse pubienne, devant la paroi vésicale.
- F Les deux fosses para vésicales, elles sont larges et profondes, leur plancher est représenté par le muscle élévateur et son aponévrose ; elles sont traversées par le pédicule vasculo nerveux obturateur.
- F Les deux fosses para rectales, dont l'orifice abdominal est étroit ; par voie basse, on accède à leur partie caudale, plus ample en dehors du vagin ; à la jonction entre la partie haute et la partie basse, on trouve le pédicule rectal moyen marquant le ligament rectal latéral.

Il existe une seule différence d'ordre anatomique entre l'abord abdominal et l'abord vaginal : la fosse para vésicale a un orifice abdominal large et un orifice inférieur étroit; la fosse para rectale a un orifice abdominal étroit et un orifice inférieur large.

- F L'espace rétro rectal est situé entre le fascia rectal et le fascia rétro rectal ; plus dorsal, entre fascia rétro rectal et sacrum se trouve l'espace pré sacré dangereux en raison de l'existence des veines sacrées.
- F L'espace ou septum vésico vaginal ou vésico utérin est situé sous la partie médiane du cul de sac péritonéale antérieur.
- F L'espace ou septum recto vaginal est situé entre les deux tiers supérieurs du vagin et le rectum ; par voie basse, son entrée est



limitée par l'accolement du vagin au cap anal au dessus du centre tendineux du périnée.

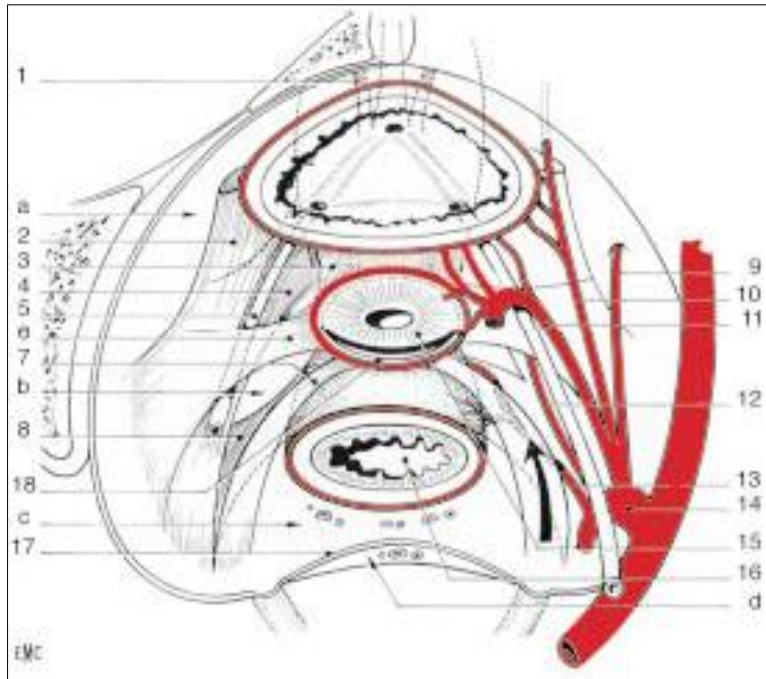
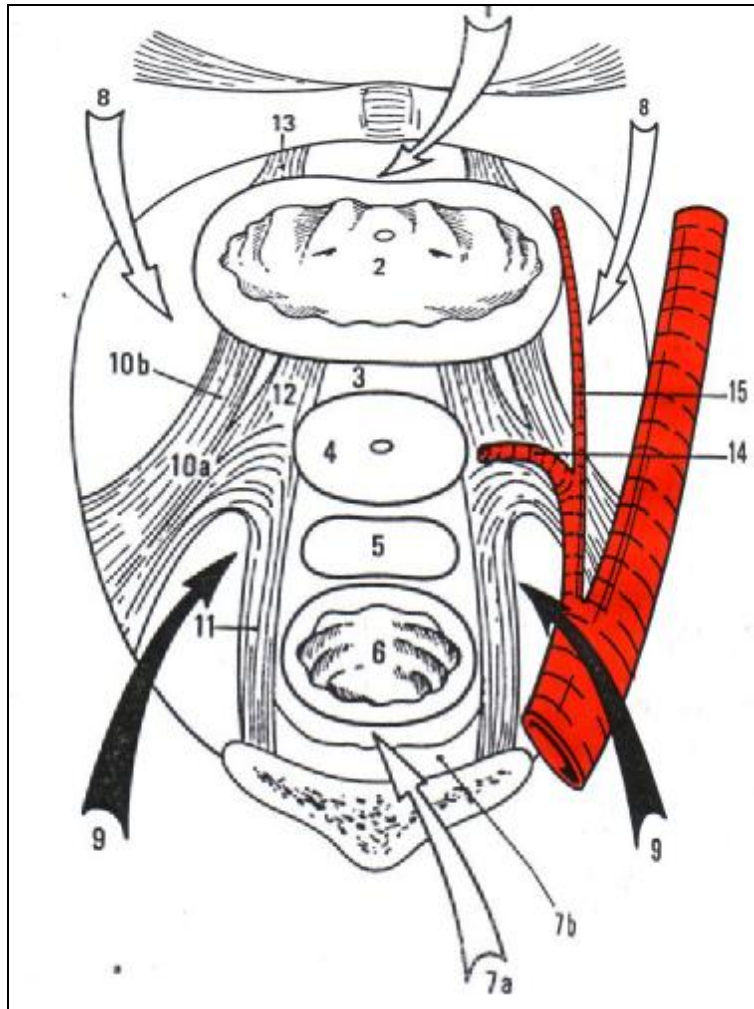


Figure 6 : Schéma des espaces et ligaments viscéraux pelviens (vue supérieure).

Kamina [10]

a: Espace paravésical; b: Espace para rectal; c : Espace rétro rectal ; d : Espace présacral ;  
1. ligament pubovésical ; 2. Ligament vésical latéral ; 3. Ligament vésico-utérin ;  
4.Paracervix; 5. Uretère ; 6. Paramètre ; 7. Ligament utérosacral ; 8. Ligament rectal latéral ;  
9. Artère obturatrice ; 10. Artère ombilicale ; 11. Artère utérine ; 12. Artère vaginale ; 13.  
artère rectale moyenne ; 14. Artère iliaque interne ; 15. Col utérin ; 16. Rectum ; 17. fascia  
présacral ; 18. Fornix vaginal postérieur.



**Figure 7:** Coupe horizontale du pelvis, montrant (flèches) les espaces décollables pariétaux. [Querleu \[9\]](#)

Sur la ligne médiane :

Espace rétro pubien (1), vessie (2), septum vésico-utérin (3), col (4), cul-de-sac recto utérin (5), rectum (6), espace rétro rectal (7a), espace pré sacré (7b).

Latéralement :

Fosse para vésicale (8), fosse para rectale (9).

Ligaments :

Paracervix (10a), ligament vésical latéral (10b), utéro-sacré (11), vésico-utérin (12), pubovésical (13).

Artère utérine et paramètre (14).

Artère ombilicale (15).

**6-Fascias :**

Les fascias sont les couches conjonctives enveloppant viscères et muscles.

Les fascias pelviens sont représentés par les fascias viscéraux (rectal, vaginal, utérin, urétral et vésical) et le fascia du diaphragme pelvien ; ils sont d'épaisseur variable.

Fascias viscéraux et fascias pelviens échangent des fibres en plusieurs zones, qui sont autant des lieux de rapports anatomiques étroits que des lieux de connexions dynamiques entre le diaphragme pelvien et les viscères.

## 7-Ligaments :(fig.8)

Les « ligaments » viscéraux sont des renforcements conjonctifs du tissu cellulaire pelvien : ils sont en continuité avec les fascias.

On ne peut donc les imaginer comme des ligaments articulaires, mais comme des zones conjonctives densifiées dont l'insertion viscérale se mêle au fascia péri viscéral ; alors que l'insertion pariétale est souvent négligeable.

### 7-1 Ligaments latéraux :

- Ø Paramètres et paracervix: Organisés autour des vaisseaux utérins, pour le paramètre, et autour des vaisseaux vaginaux, pour le paracervix. La valeur fonctionnelle du paramètre et du paracervix, pour le maintien de l'utérus, est considérable et certaine ; un prolapsus se produit lors de la traction du col dès que les paramètres et les paracervix sont sectionnés. La section isolée des autres ligaments et du diaphragme pelvien, avec la même traction sur le col, ne produit pas le même degré de descente du col.
- Ø Ligaments vésicaux latéraux : Ils sont constitués autour des vaisseaux vésicaux supérieurs d'origine ombilicale. Ils constituent le pilier externe de la vessie.

Ø Ligaments rectaux latéraux : Ils sont organisés autour des vaisseaux rectaux moyens et disposés presque transversalement de chaque côté du rectum distal.

#### 7-2 Ligaments sagittaux :

Ø Ligaments utéro-sacrés : Ils partent de la face postéro latérale du col et du fornix vaginal où ils se confondent avec les paramètres. Ils longent les faces latérales du rectum proximal pour se perdre en regard de la partie inférieure de l'articulation sacro-iliaque, en regard de S2-S3.

Ø Ligaments vésico-utérins : Ils joignent la partie latérale de l'isthme et du col à la région du méat urétéral, ils constituent les piliers internes de la vessie.

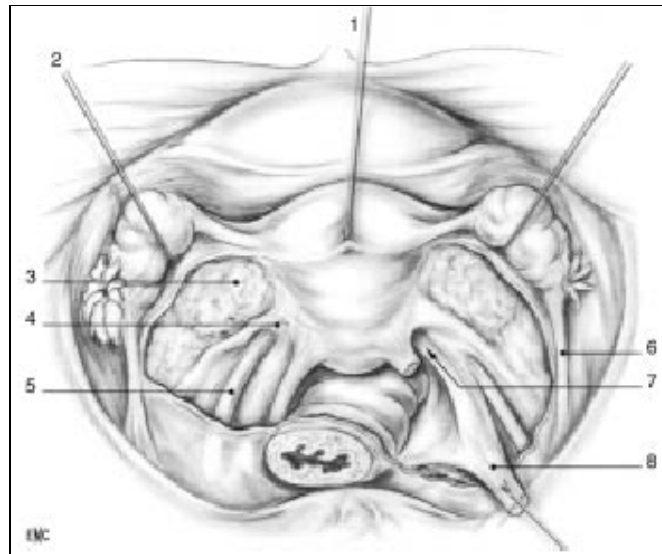


Figure 8 : Ligaments viscéraux pelviens. [Kamina \[10\]](#)

1. Utérus ; 2. Ovaire récliné ; 3. Mésomètre ouvert ; 4. Paramètre ; 5. Uretère ; 6. Ligament suspenseur de l'ovaire ; 7. Paracervix ; 8. Ligament Utéro sacral droit sectionné.

#### 8-Communication entre les espaces :

Le paracervix sépare la fosse para vésicale de la fosse para rectale. Sa direction étant oblique, la fosse para vésicale s'ouvre largement et la fosse para rectale étroitement par voie haute (l'inverse par voie basse).

Il existe un passage entre les deux fosses, le paracervix et le diaphragme pelvien.

Les espaces pariétaux communiquent entre eux : les fosses para vésicales de chaque côté avec l'espace rétro pubien, les fosses para vésicales avec les fosses para rectales sous le paracervix, les fosses para rectales avec l'espace rétro rectal.

Les ligaments utéro-sacrés ne séparent la fosse para rectale de l'espace rétro rectal et pré sacré qu'imparfaitement. Ces espaces communiquent en fait pratiquement sans interposition.

### 9-Diaphragme pelvien :(fig.9)

Vu d'en bas, le diaphragme pelvien montre surtout sa partie interne élévatrice et ses insertions publiennes.

La fente urogénitale est contournée par les muscles pubo vaginaux et pubo rectaux.

En avant, les fascias sont insérés latéralement aux branches ischio-pubiennes.

Le tiers inférieur du vagin est en regard du diaphragme pelvien, les deux tiers supérieurs en regard de la fosse para rectale.

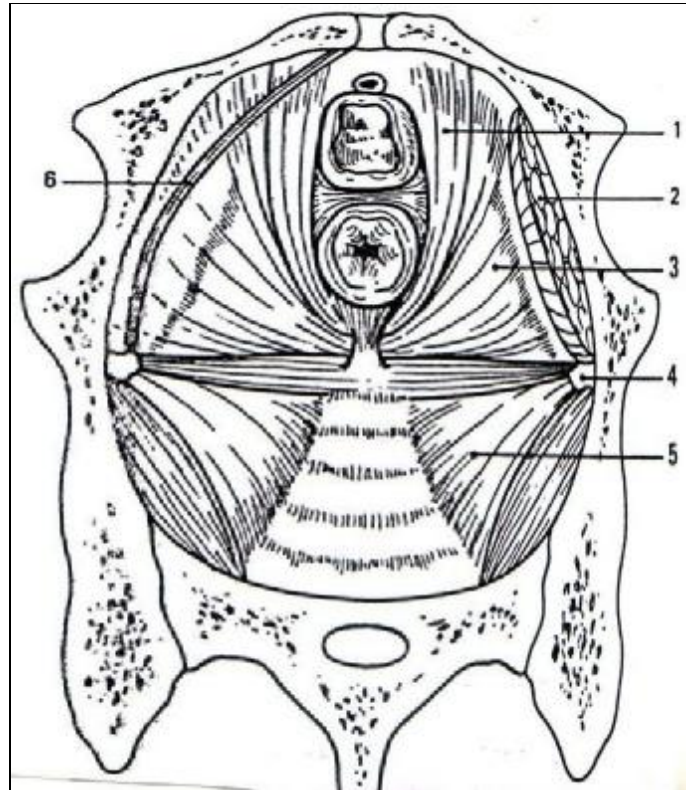


Figure 9 : Diaphragme pelvien, vue supérieure. Urètre vagin et rectum sont sectionnés. [Querleu \[9\]](#)

Muscle pubo-rectal (1), muscle obturateur interne (2), muscle pubo-coccygien (3), épine sciatique (4), muscle ischio-coccygien, contenant le ligament sacro-épineux (5), arc tendineux du fascia pelvien (6).

## DEUXIEME PARTIE : ETUDE PRATIQUE

# MATERIEL ET METHODES D'ETUDE

## I. MATERIEL ET METHODES D'ETUDE :

Notre étude est rétrospective portant sur 135 cas d'hystérectomies vaginales réalisées dans le service de gynécologie-obstétrique du CHU Hassan II de Fès, durant la période du 01/01/01 au 31/12/06 correspondant à six ans d'étude.



Nous nous sommes intéressés au cours de notre étude au profil épidémiologique de nos patientes et surtout à l'évaluation des indications, techniques et complications de l'hystérectomie vaginale.

Nous allons essayer de faire une comparaison entre les résultats de notre série et certains rapportés dans la littérature tout en appréciant les bénéfices et les difficultés des hystérectomies vaginales.

Les données ont été tirées des dossiers médicaux des patientes, les fiches de température, les fiches d'anesthésie, le compte rendu opératoire et le résultat de l'étude anatomopathologique de la pièce opératoire.

#### A. FICHE D'EXPLOITATION :

Nom : NO :

NE :

Age :



≤ 20ans  ] 20-30] ans  ] 30-40] ans  ] 40-50] ans

] 50-60] ans  ] 60-70] ans  >70 ans

La parité : nullipare  primipare  paucipare  multipare

La gestité :

Nombre d'enfants vivants : 0  1-2  ≥ 3

Ménopause : oui  non

Motif d'hospitalisation : Métrorragies  Ménorragies  Ménométrorragies

Prolapsus  Douleurs pelviennes  Autres .....

Antécédents médicaux : Diabète  HTA  Tuberculose  type :.....

Infections génitales récidivantes  Autres :.....

Antécédents chirurgicaux :

" Gynéco-obstétricaux : césarienne  myomectomie

GEU  Autres .....

" Non gynéco-obstétricaux : Cholecystectomie

Hernie

Appendicectomie

Autres .....

Examen clinique :

Taille utérine :

Examens complémentaires :

Echographie pelvienne  résultat : .....

Hystérocopie  .....

HSG  .....

Colposcopie  .....

FCV  .....

Indication de l'hystérectomie :

Prolapsus  utérus myomateux

Ménométrorragies  pathologie cervicale

Endométriose  pathologie maligne  préciser.....

Type d'anesthésie : Rachianesthésie  Anesthésie générale

Conservation annexielle : oui  non

Difficultés opératoires : .....

Gestes de réduction du volume utérin :

Hémisection  Morcellement

Myomectomie  Amputation du col

Adhésiolyse  Evidement sous séreux

Conversion à la voie haute : oui  non  si oui, pourquoi :.....

Complications per-opératoires : hémorragie  plaie vésicale  plaie rectale

lésion urétérale  autres .....

Durée de l'intervention :

Saignement :

Complications post-opératoires :

FVV  Hémorragie secondaire

Thrombo-embolie  Infection  type :.....

Autres :.....

Résultat anatomopathologique :.....

Durée d'hospitalisation post-opératoire :.....

Durée d'hospitalisation totale :.....

Complications à moyen et à long terme :.....

**B. TABLEAU REUNISSANT LES PRINCIPALES DONNEES DE NOTRE SERIE :**

Cas	NO / An	Age	Parité	Antécédents Med Chir et GO	Motif d'hospitalisation	Indication de l'hystérectomie	Intervention et gestes associés	Cause de conversion	Durée du séjour post-op	Résultat anatomo-pathologique
1	78 /01	60	G8P8E8	HTA	Prolapsus	Hystérocèle +cystocèle +rectocèle 3 <sup>ème</sup> degré	HV IA+Bologna	-	8 jours	CCL+HE
2	592 /01	38	G2P2E2	-	Ménométrorragies	UM	HV IA	-	3jours	UM
3	593 /01	44	G5P4E4	1 AV	Métrorragies	Hémorragie rebelle au ttt médical : suspicion d'HE	HV IA	-	12jours	HE
4	597 /01	48	G11P7E7	4 AV	Métrorragies	UM	HV IA	-	4jours	ADM
5	619 /01	42	G4P1E0	3AV	Métrorragies	Adénomyose	HV IA	-	6jours	ADM
6	637 /01	40	G13P8E8	5AV	Métrorragies	UM+suspicion d'HE	HV+AG	-	7jours	UM+HE
7	724 /01	50	G15P8E8	7AV+HTA	Prolapsus	Hystérocèle +cystocèle +rectocèle 3 <sup>ème</sup> degré	HV IA+ Bologna +Périnéorrhaphie postérieure	-	26jours	CCL
8	827 /01	45	G11P8E7	3AV+diabète	Métrorragies	Hémorragie rebelle au ttt médical : suspicion d'HE	HV+AG	-	8jours	ADM+HE
9	1014 /01	43	G5P5E5	-	Métrorragies	Adénomyose	HV IA	-	7jours	ADM
10	1034 /01	49	G13P13E13	-	Ménométrorragies	UM	HV IA	-	6jours	ADM+HE
11	1060 /01	42	G7P7E7	HTA+cardiopathie hypertensive	Ménorragies	UM	HV IA	-	6jours	UM+ADM
12	1067 /01	36	G8P8E8	-	Ménométrorragies +Dlrs pelviennes	UM	HV IA	-	14jours	ADM+HE
13	1091 /01	60	G4P4E4	-	Prolapsus	Hystérocèle 2 <sup>ème</sup> degré+Cystocèle 3 <sup>ème</sup> degré	HV IA+ fixation para vaginale	-	13jours	CCL
14	1127 /01	50	G2P2E2	-	Prolapsus	Hystérocèle +Cystocèle 3 <sup>ème</sup> degré	HV IA+plicature sous vésicale	-	9jours	CCL

Cas	NO / An	Age	Parité	Antécédents Med Chir et GO	Motif d'hospitalisation	Indication de l'hystérectomie	Intervention et gestes associés	Cause de conversion	Durée du séjour post-op	Résultat anatomo- pathologique
15	1148 /01	42	G2P2E2	-	Métrorragies	UM	HV IA	-	8jours	UM+HE+ Endométriose diffuse
16	1188/01	60	G9P9E9	-	Métrorragies post ménopausiques	CIN II	HV+AB	-	9jours	Endocervicite chronique ulcéral+ ADM
17	1190 /01	45	G6P4E4	1AV + 1 ITG + PR + KO opéré	Ménométrorragies	UM	HV IA	-	6jours	-
18	1227 /01	48	G9P7E7	2AV	Métrorragies	UM	HV IA	-	3jours	ADM
19	1230 /01	41	G5P4E4	1 IVG	Métrorragies	UM	HV IA	-	6jours	UM
20	9/02	45	G4P4E4	-	Métrorragies	Hémorragie rebelle au ttt médical : suspicion d'HE	HV IA	-	3jours	HE
21	96/02	65	G9P9E9	Insuf. Coronaire	Prolapsus	Hystérocèle +cystocèle 3 <sup>ème</sup> degré	HV IA+Bologna	-	3jours	HE+ADM+ CCL
22	126/02	28	G0P0E0	-	Métrorragies	UM	HV IA	-	6jours	Polype de l'endocol
23	139/02	49	G8P4E4	NS opéré	Métrorragies	UM	HV IA	-	3jours	-
24	174/02	36	G11P11E10	1AV	Ménométrorragies	Hémorragie rebelle au ttt médical : suspicion d'HE	HV IA	-	7jours	ADM+HE
25	209/02	38	G6P6E6	-	Ménométrorragies	UM	HV IA	-	4jours	UM
26	211/02	41	G7P7E7	-	Métrorragies	Hystérectomie diagnostique	HV IA	-	4jours	HE
27	216/02	33	G6P6E6	Infect. Génit. Récidiv	Métrorragies	Hystérectomie diagnostique	HV IA	-	2jours	Rétention post - abortive de débris de caduque
28	275/02	40	G9P7E7	Infect. Génit. récidiv+ cholécystectomie	Métrorragies	Hémorragie rebelle au ttt médical : suspicion d'HE	HV IA	-	14jours	HE+ADM+ condylome plan du col

Cas	NO / An	Age	Parité	Antécédents Med Chir et GO	Motif d'hospitalisation	Indication de l'hystérectomie	Intervention et gestes associés	Cause de conversion	Durée du séjour post-op	Résultat anatomo-pathologique
29	287/02	66	G5P5E5	Diabète	Métrorragies post ménopausiques	Hémorragie rebelle au ttt médical : suspicion d'HE	HV IA	-	7jours	ADM+HE
30	297/02	45	G4P4E4	Diabète	Métrorragies	UM	HV IA	-	11jours	UM
31	341/02	43	G4P4E4	-	Dlrs pelv chroniques	UM	HV IA convertie en HA	Utérus volumineux (≈16SA)	15jours	UM+ endocervicite polypoïde
32	352/02	46	G11P11E11	Tub pulm traitée	Ménométrorragies	UM	HV IA	-	17jours	ADM+ endocervicite ulcéralive
33	354/02	44	G6P6E6	Infect. Génit. Récidiv	Métrorragies	Hémorragie rebelle au ttt médical : suspicion d'HE	HV + AB	-	9jours	Endométriose ovarienne/utérus normal
34	508/02	47	G9P9E9	-	Métrorragies	UM	HV IA	-	6jours	-
35	510/02	52	G7P7E7	-	Métrorragies+ dlrs pelv chroniques	Hémorragie rebelle au ttt médical : suspicion d'HE	HV IA	-	6jours	ADM+HE
36	517/02	42	G2P0E0	2AV+diabète+ cholécystectomie	Métrorragies	UM	HV IA	-	3jours	UM+HE
37	521/02	60	G6P6E6	Infect. Génit. récidiv+NS opéré	Métrorragies post ménopausiques	Hémorragie rebelle au ttt médical : suspicion d'HE	HV IA	-	12jours	ADM+CCL
38	537/02	45	G2P2E2	-	Métrorragies	CIN1	HV IA	-	7jours	CIN1+ Koilocytose
39	551/02	47	G7P7E7	Infect. Génit. récidiv+ césarienne	Métrorragies	Hystérectomie diagnostique	HV IA	-	17jours	ADM+CCL
40	557/02	42	G4P2E2	2AV+RCH+ valvulopathie rhumatismale	Métrorragies	Hémorragie rebelle au ttt médical : suspicion d'HE	HV IA+AD	-	13jours	ADM+UM
41	593/02	44	G6P6E6	Tub ganglionnaire	Ménométrorragies	Hémorragie rebelle au ttt médical : suspicion d'HE	HV IA	-	7jours	ADM+HE+ endocervicite ulcéralive
42	625/02	60	G4P4E1	-	Prolapsus	Hystérocèle + cystocèle 3 <sup>ème</sup> degré	HV IA+ paravaginal repère	-	8jours	CCL + atrophie endométriale

Cas	NO / An	Age	Parité	Antécédents Med Chir et GO	Motif d'hospitalisation	Indication de l'hystérectomie	Intervention et gestes associés	Cause de conversion	Durée du séjour post-op	Résultat anatomo-pathologique
43	899/02	43	G5P5E5	-	Ménométrorragies	Hémorragie rebelle au ttt médical : suspicion d'HE	HV IA	-	6jours	UM
44	932/02	60	G7P5E5	2AV	Prolapsus	Hystérocèle + cystocèle 3 <sup>ème</sup> degré	HV IA+Bologna	-	7jours	ADM+HE+ CCL
45	960/02	50	G9P9E9	-	Ménométrorragies	Hémorragie rebelle au ttt médical : suspicion d'HE	HV IA	-	3jours	ADM+ endocervicite ulcérate
46	973/02	47	G11P8E8	3AV+LST	Métrorragies	Suspicion d'HE+ADM	HV IA	-	11jours	HE
47	979/02	51	G6P6E6	Cholécystectomie	Ménométrorragies	ADM	HV IA	-	6jours	ADM
48	1067/02	48	G7P5E5	2AV	Métrorragies	ADM	HV IA	-	12jours	Atrophie endométriale
49	1096/02	70	G6P5E4	1AV	Prolapsus	Hystérocèle+ cystocèle+ rectocèle 3 <sup>ème</sup> degré	HV IA+ paravaginal repère	-	9jours	CCL
50	1137/02	60	G8P6E5	2AV+obésité+ diabète	Métrorragies post ménopausiques	Suspicion d'HE+ADM	HV IA	-	7jours	ADM+HE+ CIN3
51	1245/02	40	G6P6E6	LST	Ménométrorragies	Hémorragie rebelle au ttt médical : suspicion d'HE	HV IA	-	7jours	HE+CCL
52	47/03	44	G7P6E6	1AV+ Infect. Génit. récidiv	Métrorragies provoquées+dIrs pelv chroniques	CIN I	HV IA	-	6jours	CCU+ dysplasie de faible grade
53	48/03	38	G2P2E0	2MFIU + tub pulm traitée	Ménométrorragies	UM	HV IA	-	7jours	UM+ endocervicite ulcérate
54	57/03	46	G9P9E9	LST+Infect. Génit. récidiv	Métrorragies+ dIrs pelv chroniques	UM	HV IA	-	8jours	ADM
55	211/ 03	75	G5P5E5	-	Prolapsus	Hystérocèle +cystocèle 3 <sup>ème</sup> degré	HV IA+ Bologna	-	9jours	CCL

Cas	NO / An	Age	Parité	Antécédents Med Chir et GO	Motif d'hospitalisation	Indication de l'hystérectomie	Intervention et gestes associés	Cause de conversion	Durée du séjour post-op	Résultat anatomo-pathologique
56	251/ 03	41	G2P2E2	-	Métrorragies	Polype endocavitaire	HV IA	-	3jours	Polype fonctionnel de l'endomètre
57	270/ 03	51	G4P2E2	2AV	Métrorragies	UM	HV IA convertie en HA	Utérus volumineux(≈16SA)	7jours	UM+HE+ADM
58	275/ 03	40	G5P4E2	1AV	Ménométrorragies	ADM	HV IA	-	8jours	ADM
59	320/ 03	70	G7P7E4	2AV+1MFIU	Métrorragies post ménopausiques	Hémorragie rebelle au ttt médical : suspicion d'HE	HV IA	-	7jours	HE+UM
60	347/ 03	51	G6P6E6	-	Métrorragies+ dlrs pelv chroniques	UM	HV IA+AG	-	9jours	HE+ endocervicite chronique
61	370/ 03	28	G3P2E2	1AV	Leucorrhées	CIN III	HV IA	-	8jours	Dysplasie cervicale haut grade
62	398/ 03	40	G4P4E2	Cholécystectomie	Métrorragies	UM	HV IA convertie en HA	Utérus volumineux (≈18SA)	7jours	UM
63	525 /03	60	G13P11E11	2AV	Prolapsus	Hystérocèle +cystocèle 3 <sup>ème</sup> degré	HV IA+ Bologna	-	7jours	Polype adénomateux de l'endomètre +CCL
64	527 /03	60	G12P12E12	-	Prolapsus	Hystérocèle 3 <sup>ème</sup> degré +cystocèle 2 <sup>ème</sup> degré	HV IA+ paravaginal repère	-	8jours	Polype adénomateux de l'endomètre +CCL
65	605/ 03	70	G2P2E2	HTA+ cholécystectomie	Prolapsus	Hystérocèle 3 <sup>ème</sup> degré	HV IA+ Bologna	-	7jours	HE+CCL
66	652/ 03	72	G6P6E5	-	Prolapsus	Hystérocèle + Elytrocèle 3 <sup>ème</sup> degré	HV IA	-	7jours	CCL
67	706/ 03	65	G3P3E3	HTA	Prolapsus	Hystérocèle +cystocèle 3 <sup>ème</sup> degré	HV IA+Bologna	-	7jours	CCL



Cas	NO / An	Age	Parité	Antécédents Med Chir et GO	Motif d'hospitalisation	Indication de l'hystérectomie	Intervention et gestes associés	Cause de conversion	Durée du séjour post-op	Résultat anatomo-pathologique
68	1070/03	45	G4P4E4	-	Ménométrorragies	UM+ADM	HV IA	-	8jours	ADM
69	1090/03	45	G8P8E8	-	Métrorragies	Hémorragie rebelle au ttt médical : suspicion d'HE	HV IA	-	9jours	HE+ADM
70	1091/03	60	G12P13E11	-	Prolapsus	Hystérocèle+ cystocèle+ rectocèle 3 <sup>ème</sup> degré	HV IA +technique de Richter+cysto-suspension par matériel synthétique	-	9jours	CCL
71	1129/03	46	G3P2E2	1IVG+ allergie à la péni+ appendicectomie	Métrorragies	UM	HV IA	-	8jours	UM+ADM
72	1216/03	67	G6P6E6	-	Prolapsus	Hystérocèle +cystocèle +Elytrocèle 3 <sup>ème</sup> degré	HV IA+Bologna	-	13jours	CCL
73	1355/03	60	G12P12E12	-	Métrorragies post ménopausiques	Hémorragie rebelle au ttt médical : suspicion d'HE	HV IA	-	9jours	ADM+HE
74	1412/03	58	G12P12E12	Cholécystectomie	Métrorragies post ménopausiques	Polype endocavitaire	HV IA	-	11jours	Polype endométrial bénin
75	42/04	50	G8P8E8	Infect. Génit. récidiv+allergie à la péni	Métrorragies provoquées	CIN I	HV IA	-	9jours	CIN I+ CCL
76	57/04	51	G9P8E8	1AV	Métrorragies provoquées	CIN III	HV IA	-	7jours	CIN III
77	68/04	44	G0P0E0	-	Métrorragies	Hystérectomie diagnostique	HV IA	-	13jours	Atrophie de l'endomètre
78	72/04	59	G11P11E7	HTA	Métrorragies post ménopausiques	Atrophie de l'endomètre	HV IA	-	38jours	Polype endométrial
79	80/04	60	G1P0E0	1GEU+ cholécystectomie+HTA	Métrorragies post ménopausiques	HE atypique	HV+AB convertie en HA	Adhérences multiples	15jours	HE avec atypies modérées

Cas	NO / An	Age	Parité	Antécédents Med Chir et GO	Motif d'hospitalisation	Indication de l'hystérectomie	Intervention et gestes associés	Cause de conversion	Durée du séjour post-op	Résultat anatomo-pathologique
80	115/ 04	43	G7P7E5	Césarienne+ myomectomie	Métrorragies	UM	HV+AB convertie en HA	Adhérences multiples	9jours	UM+HE
81	125/ 04	52	G4P4E4	-	Prolapsus	Hystérocèle 3 <sup>ème</sup> degré+ cystocèle et rectocèle 2 <sup>ème</sup> degré	HV IA+ technique de Marion Kelly	-	4jours	HE
82	196/ 04	50	G16P13E10	3AV	Métrorragies	UM	HV IA	-	9jours	UM+HE
83	242/ 04	60	G5P5E5	-	Prolapsus	Hystérocèle +cystocèle 3 <sup>ème</sup> degré	HV IA +paravaginal repère	-	6jours	-
84	260/ 04	43	G3P3E3	-	Ménométrorragies	UM	HV +AD convertie en HA	Utérus volumineux (≈20SA)	7jours	UM+Polype endométrial+ cystadénome séreux de l'ovaire
85	272/ 04	70	G13P13E13	-	Prolapsus	Hystérocèle +cystocèle 3 <sup>ème</sup> degré	HV IA+suspension du vagin sur muscle puborectal	-	4jours	-
86	280/ 04	40	G5P5E5	Hernies inguinale et ombilicale opérées	Prolapsus	Hystérocèle +cystocèle 3 <sup>ème</sup> degré	HV IA +Bologna	-	3jours	-
87	292/ 04	62	G0P0E0	-	Prolapsus	Hystérocèle 3 <sup>ème</sup> degré	HV+AB+ technique de Burch	-	6jours	HE
88	412/ 04	56	G0P0E0	Diabète+Basedow	Ménométrorragies rebelles au ttt hormonal	UM	HV IA	-	4jours	UM+HE
89	543/ 04	43	G6P4E4	2AV	Métrorragies +dlrs pelv chroniques	UM	HV+AB convertie en HA	Adhérences multiples	5jours	UM+ hydrosalpinx bilatéral
90	29/05	59	G11P11E10	Infect. Génit. Récidiv	Métrorragies post ménopausiques+ dlrs pelv chroniques	Hémorragie rebelle au ttt médical : suspicion d'HE	HV IA	-	6jours	UM
91	39/05	50	G9P9E9	-	Prolapsus	Hystérocèle +cystocèle 3 <sup>ème</sup> degré	HV IA + Bologna	-	4jours	CCL

Cas	NO / An	Age	Parité	Antécédents Med Chir et GO	Motif d'hospitalisation	Indication de l'hystérectomie	Intervention et gestes associés	Cause de conversion	Durée du séjour post-op	Résultat anatomo-pathologique
92	53/05	60	G1P2E2	HTA+patey	Métrorragies post ménopausiques	Hémorragie rebelle au ttt médical : suspicion d'HE	HV IA	-	13jours	UM+CIN I
93	92/05	72	G6P6E6	HTA	Prolapsus	Hystérocèle +cystocèle 3 <sup>ème</sup> degré	HV IA+plicature sous vésicale	-	3jours	Dystopie glandulo-kystique de l'endomètre
94	136/ 05	50	G5P5E5	-	Ménométrorragies	UM	HV IA	-	6jours	-
95	167/ 05	50	G8P8E8	-	Métrorragies+ dlrs plv chroniques	UM	HV+AG	-	8jours	ADM
96	169/ 05	45	G8P6E6	2AV+ Infect. Génit. récidiv	Métrorragies+ dlrs plv chroniques	Atrophie de l'endomètre	HV IA	-	5jours	ADM
97	195/ 05	60	G11P11E11	-	Prolapsus	Hystérocèle +cystocèle 3 <sup>ème</sup> degré	HV IA +Bologna	-	5jours	CCL
98	199/ 05	52	G8P7E5	1AV	Métrorragies	UM	HV IA	-	5jours	UM+ADM
99	220/ 05	72	G8P8E8	-	Prolapsus	Cystocèle 3 <sup>ème</sup> degré	HV+AB convertie en HA	KO difficile à extraire par voie basse	11jours	ADM+CCL+ kyste dermoïde de l'ovaire
100	399/ 05	43	G4P4E1	-	Métrorragies	Atrophie de l'endomètre	HV IA	-	6jours	ADM+CIN I
101	413/ 05	60	G6P6E6	-	Prolapsus	Cystocèle 3 <sup>ème</sup> degré	HV IA	-	14jours	Leucokératose du col
102	434/ 05	70	G20P14E7	6AV+diabète+ HTA+infect. Génit. récidiv+ cholécystectomie+hernie LB opérée	Métrorragies post ménopausiques +dlrs pelv chroniques	UM	HV IA	-	11jours	UM
103	499/ 05	45	G6P6E6	Diabète+ACFA	Ménométrorragies rebelles au ttt hormonal	UM	HV IA	-	9jours	UM+polype endométrial
104	530/ 05	60	G4P2E0	2AV	Métrorragies post ménopausiques+ dlrs pelv chroniques	Atrophie de l'endomètre	HV IA	-	15jours	Endocervicite chronique

Cas	NO / An	Age	Parité	Antécédents Med Chir et GO	Motif d'hospitalisation	Indication de l'hystérectomie	Intervention et gestes associés	Cause de conversion	Durée du séjour post-op	Résultat anatomo-pathologique
105	542/ 05	49	G6P5E5	1AV+diabète+ cholécystectomie	Métrorragies+ dlrs plv chroniques	UM	HV IA	-	4jours	UM+CIN II
106	564/ 05	45	G8P8E7	-	Métrorragies+ dlrs plv chroniques	UM	HV+AG convertie en HA	Adhérences multiples	14jours	UM+ KO lutéal
107	18/06	47	G6P5E4	1AV	Ménorragies	CIN I	HV IA	-	7jours	UM+CIN II
108	29/06	54	G9P9E9	-	Métrorragies post ménopausiques	Hémorragie rebelle au ttt médical : suspicion d'HE	HV IA	-	3jours	UM
109	42/06	60	G10P10E9	Infect. Génit. Récidiv	Métrorragies post ménopausiques	Atrophie de l'endomètre	HV IA	-	3jours	Pas d'anomalie
110	73/06	50	G6P6E6	-	Ménométrorragies	Hémorragie rebelle au ttt médical : suspicion d'HE	HV IA	-	11jours	Atrophie de l'endomètre
111	82/06	50	G7P5E5	2AV+diabète	Prolapsus	Hystérocèle 2 <sup>ème</sup> degré+ cystocèle 1 <sup>er</sup> degré	HV IA+Bologna	-	7jours	Atrophie de l'endomètre
112	105/ 06	49	G6P6E6	-	Ménométrorragies	UM	HV IA	-	5jours	-
113	119/ 06	75	G10P10E10	-	Prolapsus	Hystérocèle +cystocèle 3 <sup>ème</sup> degré	HV IA+ cure de prolapsus	-	6jours	CCL
114	129/ 06	45	G4P3E3	-	Ménométrorragies	Hémorragie rebelle au ttt médical : suspicion d'HE	HV IA	-	11jours	Endomètre dyshormonal
115	162/ 06	45	G5P4E4	1MFIU	Ménométrorragies rebelles au ttt hormonal	Hystérectomie diagnostique	HV IA	-	4jours	ADM
116	187/ 06	60	G6P6E6	-	Prolapsus	Cystocèle 3 <sup>ème</sup> degré+hystérocèle 1 <sup>er</sup> degré	HV IA+ cure de prolapsus	-	6jours	CIN I
117	195/ 06	80	G10P10E8	HTA	Prolapsus	Hystérocèle +cystocèle 3 <sup>ème</sup> degré+rectocèle 2 <sup>ème</sup> degré	HV IA+ plicature sous vésicale+ myorrhaphie postérieure	-	15jours	CCL

Cas	NO / An	Age	Parité	Antécédents Med Chir et GO	Motif d'hospitalisation	Indication de l'hystérectomie	Intervention et gestes associés	Cause de conversion	Durée du séjour post-op	Résultat anatomo-pathologique
118	201/ 06	56	G6P5E5	1AV+HTA	Métrorragies post ménopausiques	Polype endométrial	HV IA	-	3jours	Polype endométrial
119	225/ 06	45	G1P1E1	Appendicectomie	Ménorragies + dlrs pelv chroniques	UM	HV IA convertie en HA	Adhérences multiples	7jours	UM+ CIN II
120	226/ 06	46	G3P3E3	HTA	Ménométrorragies +dlrs pelv chroniques	Hémorragie rebelle au ttt médical : suspicion d'HE	HV +AB convertie en HA	Adhérences multiples	9jours	ADM+polype endométrial
121	236/ 06	46	G4P4E4	HTA	Ménométrorragies	Hémorragie rebelle au ttt médical : suspicion d'HE	HV IA	-	1jour	-
122	284/ 06	48	G7P6E6	1AV+ cholécystectomie	Métrorragies	CIN III	HV IA	-	6jours	CIN III
123	335/ 06	45	G13P10E10	3AV	Métrorragies	Hémorragie rebelle au ttt médical : suspicion d'HE	HV IA	-	7jours	ADM
124	364/ 06	60	G9P9E3	HTA	Prolapsus	Cystocèle +rectocèle 2 <sup>ème</sup> degré	HV IA+ plicature sous vésicale+ myorrhaphie postérieure	-	21jours	Exocervicite ulcérée
125	384/ 06	65	G8P9E4	HTA+IRC	Métrorragies post ménopausiques	CIN II	HV IA	-	3jours	CIN III +HE+ADM
126	390/ 06	67	G9P9E9	Patey du sein droit	Métrorragies post ménopausiques	UM	HV IA	-	3jours	UM
127	393/ 06	50	G5P5E5	-	Ménométrorragies rebelles au ttt hormonal	Hystérectomie diagnostique	HV +AG convertie en HA	Adhérences multiples	7jours	UM+ polype endocervical+ kyste paratubaire gauche
128	403/ 06	49	G4P5E5	-	Métrorragies	CIN III	HV IA	-	8jours	CIN I + foyers CIN II + polype endométrial
129	411/ 06	54	G3P3E3	-	Ménométrorragies rebelles au ttt hormonal	Hystérectomie diagnostique	HV IA	-	6jours	UM+atrophie endomètre

Cas	NO / An	Age	Parité	Antécédents Med Chir et GO	Motif d'hospitalisation	Indication de l'hystérectomie	Intervention et gestes associés	Cause de conversion	Durée du séjour post-op	Résultat anatomo-pathologique
130	420/ 06	43	G5P5E5	-	Métrorragies	Atrophie de l'endomètre	HV IA	-	3jours	CIN I +endomètre dys hormonal+ foyers d'ADM
131	440/ 06	46	G6P5E5	1AV	Prolapsus	Cystocèle 2 <sup>ème</sup> degré	HV IA+ cure de prolapsus	-	3jours	ADM
132	444/ 06	76	G5P4E4	1AV	Prolapsus+dls pelv chroniques	Cystocèle 3 <sup>ème</sup> degré+pyométrie+ frottis suspect	HV IA+plicature sous vésicale	-	20jours	CIS du col+atrophie endométriale
133	448/ 06	43	G2P0E0	2GEU	Métrorragies	Hémorragie rebelle au ttt médical : suspicion d'HE	HV IA	-	6jours	HE+polype endométrial
134	472/ 06	52	G1P1E1	-	Ménorragies	UM	HV IA	-	5jours	UM
135	489/ 06	42	G7P6E6	1IVG+ Infect. Génit. récidiv +tub pulm traitée	Douleurs pelviennes chroniques	CIN III	HV IA	-	6jours	CIS+2foyers de micro-invasif<1mm

### Abréviations :

ADM : adénomyose

AG, AD, AB : annexectomie gauche, droite, bilatérale

AV : avortement

CCL : cervicite chronique leucoplasique

Dlrs pelv : douleurs pelviennes

HE : hyperplasie de l'endomètre

HTA : hypertension artérielle

HV IA : hystérectomie vaginale inter-annexielle

Infect. Génit. Récidiv : Infections génitales récidivantes

ttt : traitement

Tub. Pulm : tuberculose pulmonaire

UM : utérus myomateux

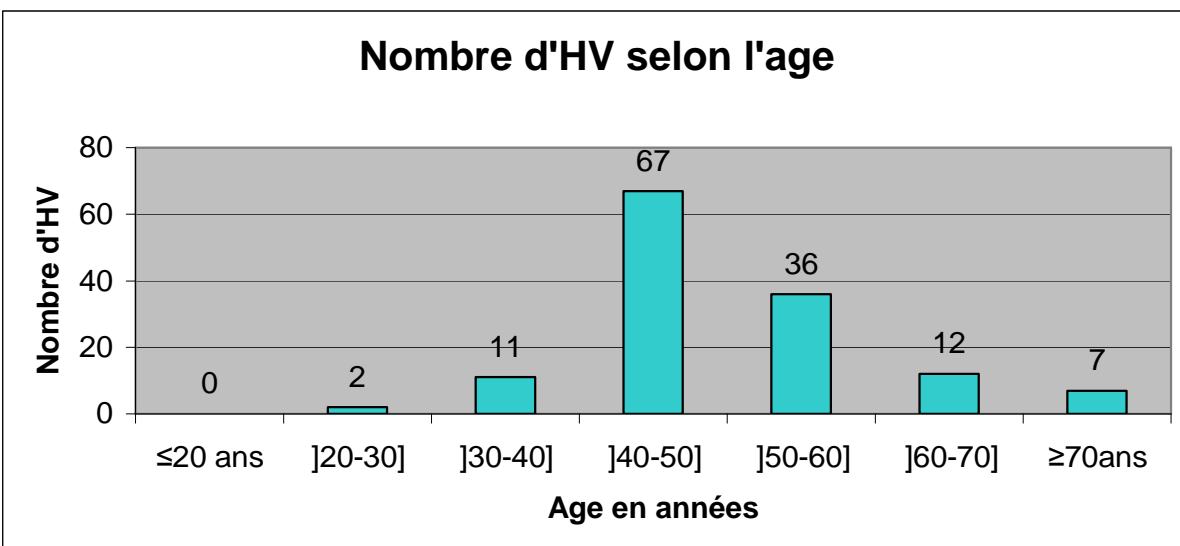
## C. RESULTATS :

### 1. PROFIL EPIDEMIOLOGIQUE :

#### o L'âge :

L'âge moyen des patientes était de 51 ans (extrêmes : 28-80 ans).

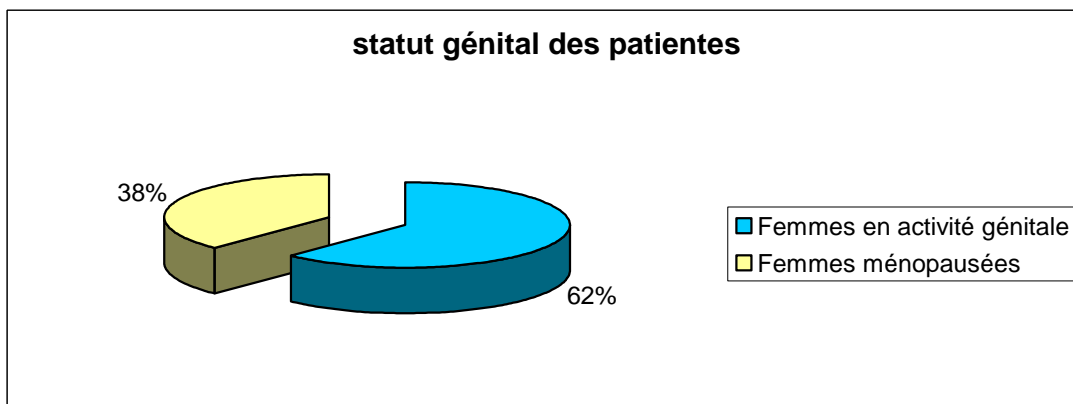
Ce graphique montre le nombre d'HV selon l'âge avec un maximum d'HV dans la tranche d'âge entre 40 et 50 ans (67cas soit  $\approx 50\%$ ).



#### o Le statut génital :

Cinquante et une patientes étaient ménopausées (38 %) et quatre vingt quatre étaient en activité génitale (62 %).

Le graphique ci-dessous résume ces résultats.



### Ø La parité :

La parité moyenne de notre série est de 6 enfants (extrêmes : 0 - 14 enfants).

La plupart de nos patientes était multipares voire grandes multipares avec respectivement 46 % et 37 %.

Sept patientes étaient nullipares (5,2 %).

Le tableau ci-dessous illustre ces résultats.

	Nombre de cas	Fréquence % (n=135)
Nullipares	7	5,2 %
Paucipares ( $\leq 2$ )	16	11,8 %
Multipares ( $\leq 6$ )	62	46 %
Grandes multipares ( $>6$ )	50	37 %
Total	135	100 %

### Ø Le motif d'hospitalisation :

Ce tableau regroupe les différents motifs d'hospitalisation des patientes de notre série :

Motif d'hospitalisation	Nombre de cas	Pourcentage
Hémorragies gynécologiques	99	74%
Prolapsus	33	24%
Douleurs pelviennes isolées	2	1%
Leucorrhées	1	1%
TOTAL	135	100%



On remarque que les motifs d'hospitalisation de notre série sont dominés par les hémorragies gynécologiques (74 %, 99 cas) et les prolapsus génitaux (24 %, 33 cas). Dans ces hémorragies gynécologiques, on trouve : 65 cas de métrorragies, 27 cas de ménométrorragies, 4 cas de ménorragies et 3 cas de métrorragies provoquées.

○ Les antécédents :

- Médicaux :

Antécédents médicaux	Nombre de cas
HTA	16
Diabète	10
Infections génitales récidivantes	13
Tuberculose (pulmonaire/ganglionnaire)	4
Cardiopathie	4
Allergie à la pénicilline	2
Insuffisance rénale chronique	1
Maladie de Basedow	1
Polyarthrite rhumatoïde	1
RCH	1
Total	45*

\* : 8 patientes ont deux antécédents médicaux ou plus associés.

- Chirurgicaux :

Antécédents	Nombre de cas	Fréquence (%) n = 135
Cholécystectomie	10	7,4 %
Appendicectomie	2	1,5 %
Hernie	2	1,5 %
Césarienne	2	1,5 %
GEU	2	1,5 %
Kyste ovarien	1	0,7 %
Myomectomie	1	0,7 %
LST	3	2,2 %
Total	23	17,03 %

## 2. DONNEES DE L'EXAMEN CLINIQUE :

⊖ Les signes fonctionnels étaient dominés par les hémorragies gynécologiques spontanées (96 cas) et les prolapsus génitaux (33 cas) avec le plus souvent une symptomatologie urinaire associée. Les saignements provoqués ne constituent que trois cas. Le reste des signes fonctionnels correspondait à des douleurs pelviennes chroniques isolées (2 cas), leucorrhées isolées traînantes ne répondant pas au traitement médical (1 cas).

⊖ L'examen clinique a objectivé :

Trente trois cas d'utérus prolapsé dont trente cas présentent une cystocèle associée, sept cas de rectocèle et deux cas d'elytrocèle.

La taille utérine :

- Normale dans 63 cas (46,6 %).
- $\simeq$  8 SA dans 7 cas (5,18 %).
- Entre 10-12 SA dans 24 cas (17,7 %).
- Entre 14-16 SA dans 31 cas (23 %).
- Entre 18-20 SA dans 3 cas (2,2 %).
- La taille utérine était difficile à apprécier cliniquement chez sept patientes vu l'obésité.

### 3. LES EXAMENS COMPLEMENTAIRES :

- " L'échographie pelvienne : a été réalisée dans 101 cas, elle a permis de préciser la taille utérine, la localisation des myomes et leur volume, l'épaisseur de la ligne de vacuité et l'état des annexes.
- " L'hystérocopie : a été réalisée, pour le diagnostic étiologique des saignements, dans 22 cas permettant le diagnostic des myomes utérins, polypes, atrophie de l'endomètre et surtout l'hyperplasie de l'endomètre qu'elle soit associée à un myome ou isolée.
- " L'hystérosalpingographie : a été réalisée dans 18 cas objectivant des myomes utérins, une hyperplasie de l'endomètre, l'adénomyose et polypes endocavitaires.
- " Le FCV : normalement systématique, a été réalisé chez 31 cas seulement.
- " La colposcopie+biopsie du col : a été réalisée sur FCV pathologique dans dix-sept cas montrant six cas d'endocervicites chroniques sans signes de malignité, trois cas de dysplasie cervicale de bas grade, six cas de dysplasie cervicale de haut grade, un cas d'hyperplasie polypoïde de l'endocol et un cas normal.
- " Le curetage biopsique de l'endomètre : dirigé par hystérocopie, a été réalisé dans seize cas, il a objectivé : douze cas d'HE polypoïde ou

glandulaire focale avec atypies (3 cas) et sans atypies (9 cas) ; quatre cas d'endomètre pré-ménopausique .

#### 4. INDICATIONS DES HV :

Dans notre série, les indications opératoires sont dominées par les utérus myomateux (39 cas), les prolapsus génitaux (33cas), les hyperplasies de l'endomètre (27 cas) et les dysplasies cervicales (11 cas).

Le tableau suivant regroupe l'ensemble des indications des HV dans notre série :

Indications des HV	Nombre de cas	Pourcentage
Utérus myomateux (UM)	39	30 %
Prolapsus	33	24 %
Hémorragies rebelles au ttt médical : suspicion d'hyperplasie de l'endomètre (HE)	27	20 %
Dysplasie cervicale	11	8 %
Atrophie de l'endomètre	6	4 %
Suspicion d'adénomyose (ADM)	5	4 %
Hystérectomies diagnostiques	7	5 %
Polypes endocavitaires	3	2 %
Autres (UM+HE ; ADM+HE ; ADM+UM)	4	3 %
Total	135	100 %

#### 5. BILAN PRE-OPERATOIRE :

Toutes les HV ont été précédées d'une consultation pré-anesthésique, d'un examen clinique complet et d'un bilan pré-opératoire standard comportant :

- NFS
- Bilan d'hémostase
- Bilan rénal
- Groupage+demande de sang

- Radiographie pulmonaire
- ECG

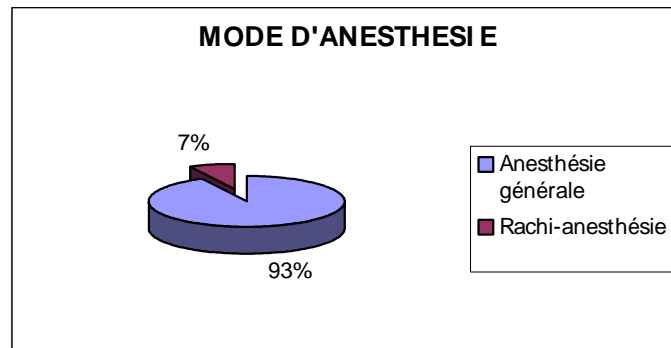
#### 6. ANTIBIOPROPHYLAXIE :

Toutes les patientes de notre série ont reçu de façon systématique une antibioprofylaxie à base de métronidazole.

#### 7. TECHNIQUE CHIRURGICALE :

##### a. Modalités anesthésiques :

Dans notre série, l'AG était la plus fréquemment utilisée (125 cas), cependant, la rachi-anesthésie n'a concernée que 10 cas.



##### b. L'intervention :

§ L'HV inter-annexielle a été réalisée chez 119 patientes.

§ L'HV avec annexectomie unilatérale par voie basse : 5cas.

§ L'HV avec annexectomie bilatérale par voie basse : 3cas.

§ L'HV avec cure de prolapsus : 30cas.

○ La technique opératoire : L'HV a été réalisée selon la technique standard.

" Gestes de réduction du volume utérin : On a eu recours dans certains cas aux techniques de réduction du volume utérin. Les résultats sont représentés dans le tableau suivant :

Geste réalisé	Nombre de cas	Fréquence (n=135)
Hémisection de l'utérus	19	14 %
Morcellement utérin	17	12,6 %
Adhésiolyse isolée	1	0,7 %
Association de plusieurs gestes (morcellement, amputation du col, myomectomie, adhésiolyse, hémisection)	6	4,4 %
Total	43	31,8 %

Au total, 43 cas ont nécessité un ou plusieurs gestes de réduction du volume de l'utérus au cours de l'HV soit  $\approx 31,8 \%$ .

" Difficultés opératoires : Dans certains cas, des difficultés opératoires ont perturbées le déroulement de l'intervention et ont même conduit au renoncement à la voie basse chez certaines patientes. Le tableau ci-dessous résume ces résultats :

Difficultés opératoires	Nombre de cas	Fréquence (n=135)
Ouverture du CDS post	4	3 %
Décollement vésico-vaginal	1	0,7 %
Luxation et extraction utérine	45	33,3 %
Adhérences	7	5,1 %
vagins étroits	2	1,4 %
Echecs de la VB	12	8,8 %
Total	71	52,3 %

Toutes ces difficultés étaient en rapport avec un volume utérin important et le terrain adhérentiel.

Douze laparotomies de conversion en été réalisées en cours d'HV ; les raisons sont les suivantes :

- adhérences pelviennes multiples : 7 cas
- utérus volumineux dont la bascule est impossible : 4 cas
- kyste ovarien difficile à extraire par voie basse : 1 cas

" Durée de l'intervention : (mentionnée dans 97 cas seulement).

La durée moyenne des HV simples sans gestes urinaires associés et sans laparoconversion est de 69,5 min avec des extrêmes de 30 et 150 min.

La durée moyenne des HV simples avec gestes urinaires associés est de 75,86min.

" Le saignement per-opératoire : le saignement moyen pour toutes les HV de notre série est de l'ordre de 289 ml avec des extrêmes allant de quelques ml à 800 ml. Cette variabilité de saignement dépend de l'exécution ou non de gestes associés (myomectomie, morcellement...).

#### 8. COMPLICATIONS ET SUITES OPERATOIRES :

⊖ Durée du séjour post-opératoire : La durée moyenne d'hospitalisation après HV simple sans gestes urinaires associés, ni laparoconversion est de 7,59 jours avec des extrêmes allant de un jour à 38 jours (38 jours d'hospitalisation chez une patiente compliquée d'abcès de la fosse iliaque droite et reprise par voie haute pour drainage). Cette durée d'hospitalisation est biaisée du fait du temps d'attente des comptes rendus de l'étude anatomopathologique par crainte de perdre les patientes.

⊖ Complications per-opératoires : (tableau ci-dessous)

-Trois plaies vésicales ont été reconnues en cours d'intervention et ont été suturées par la même voie d'abord dans deux cas et dans un cas par voie haute.

-Quatre hémorragies ont été observées en per-opératoire (pédicules annexiels) et ont toutes été contrôlées efficacement en cours d'intervention sans avoir recours à la laparotomie, dans deux cas, une transfusion par deux culots globulaires en per-opératoire s'est avérée nécessaire.

-Deux ruptures accidentelles de kystes ovariens.

	Nombre de cas	Pourcentage
Plaies vésicales	3	2,2 %
Hémorragies	4	2,9 %
Rupture de KO	2	1,4 %
Total	9	6,5 %

⊖ Complications post-opératoires précoces : (dans un délai <1mois)

Les résultats sont répertoriés dans le tableau ci-dessous :

Complications	Nombre de cas	Fréquence (%) n= 135
Abcès de la tranche vaginale	1	0,7 %
Abcès de la FID	2	1,5 %
Abcès rétro-vésical	1	0,7 %
Cellulite sus pubienne	1	0,7 %
Infection vaginale	3	2,2 %
Hémorragie secondaire	2	1,5 %
Infection urinaire	1	0,7 %
Total	11	8 %



Les complications post-opératoires précoces ont été dominées par :

o **Les infections :**

- deux abcès profonds de la FID survenant respectivement à J 21 chez une diabétique et à J14 chez une patiente âgée et hypertendue. Les deux abcès ont été traités par drainage chirurgical par voie haute.
- Un abcès rétro-vésical est survenu à J15 du post-opératoire chez une patiente, le traitement a consisté en une bi-antibiothérapie (Amoxicilline-métronidazole).
- Une seule patiente a présenté un abcès de la tranche vaginale à J23 du post-opératoire, traité par toilette vaginale sous sédation avec triple antibiothérapie (Ampicilline-Gentamycine-métronidazole).
- Un seul cas de cellulite sus pubienne survenue chez une patiente traitée pour prolapsus génital par technique de Bologna et périnéorraphie postérieure.
- Trois cas d'infections vaginales et un cas d'infection urinaire traitée par antibiothérapie.

o **Les hémorragies secondaires :** N'ont survenues que chez deux cas, elles ont été jugulées sans avoir recours à une réintervention, mais ayant nécessité en revanche, une transfusion sanguine.

o **Complications post-opératoires tardives :**

On a pu suivre l'évolution tardive par des consultations à un, six et douze mois et parfois au-delà de 24 mois en post-opératoire.

Les principales complications post-opératoires tardives sont représentées dans le tableau qui suit :

Complications	Nombre de cas	Fréquence (%) n=135
Incontinence urinaire d'effort (patientes traitées pour prolapsus)	3	2,2%
Infection urinaire	2	1,5%
Infection vaginale	1	0,7%
Récidive de cystocèle	1	0,7%
Total	7	5,1 %

#### 9. DIAGNOSTIC ANATOMOPATHOLOGIQUE :

DIAGNOSTIC ANAPATH	NOMBRE DE CAS
Leiomyome	11
Adénomyose	17
Endométriose ovarienne	1
Hyperplasie de l'endomètre	10
Typique } Atypique }	7 } 3 }
Atrophie de l'endomètre	5
Polype endométrial	7
Dysplasie cervicale	8
CIN 1 } CIN3 }	4 } 4 }
Cervicite chronique leucoplasique	14
Endomètre dys hormonal	1
Dystrophie glandulo-kystique de l'endomètre	1
Rétention post-abortive de débris de caduques	1
Exocervicite ulcérée	1
Associations pathologiques	48
Utérus et annexes histologiquement normaux	1
Non précisé	9

## DISCUSSION

## II. DISCUSSION :

### A. DONNEES EPIDEMIOLOGIQUES :

L'hystérectomie représente l'intervention la plus fréquemment réalisée chez la femme avec une incidence annuelle de 60.000 en France, 100.000 en Angleterre et 600.000 aux USA [11,12].

Les voies d'abord de l'hystérectomie font toujours l'objet de controverse entre chirurgiens « vaginalistes », « abdominalistes » et récemment « coelioscopistes » [13].

Dans les pays germaniques, l'hystérectomie vaginale est restée une technique de référence et a été largement intégrée dans la chirurgie gynécologique [3,13]. Elle voit sa fréquence augmenter en France grâce à l'impulsion de l'école Lyonnaise [4, 3,14].

La voie vaginale semble avoir la préférence de la majorité des auteurs qui propose, parfois, le chiffre de 80 % comme taux « idéal » d'hystérectomies réalisées par voie basse [9, 3, 14, 15,16].

La fréquence de cette voie d'abord varie selon les auteurs et les années, elle se situe entre 30 % et environ 80 % (Tableau I).

Auteurs	Année	Pays	HV (%)
Switala [17]	1998	France	69 %
Lambaudie [11]	2000	France	77,9 %
Cravello [3]	2001	France	78,4 %
Boukerrou [18]	2004	France	76,94 %
Harmanli [19]	2004	USA	55 %
Moukoro [20]	2005	Mali	27,3 %
Pither [13]	2007	Gabon	41 %
Notre série	2008	Maroc	51 %

Tableau I : Répartition de la fréquence des HV selon les auteurs.

Dans notre série, 135 HV ont été réalisées sur une période de six ans parmi un total de 265 cas d'hystérectomies réalisées dans la même période, soit une fréquence d'HV de 51 % dans notre service.

#### 1- AGE DES PATIENTES :

Le critère de l'âge n'intervient pas dans le choix de la voie basse, elle peut être pratiquée à tout âge, la fourchette d'âge varie selon les séries de 28 à 95 ans [21,22].

L'âge moyen des patientes de notre série est de 51 ans (extrêmes : 28-80 ans), il rejoint celui rapporté par les auteurs (Tableau II).

Séries	Nombre d'HV	Age moyen
Cravello et al. [3]	1008	50 ans
Grosdemouge et al. [23]	490	49 ans
Boukerrou et al. [24]	330	46,5 ans
Pither et al. [13]	100	50 ans
Diabate-diallo [16]	320	49 ans
Harmanli et al. [19]	88	44 ans
Dhainaut et al. [25]	87	49 ans
Notre série	135	51 ans

Tableau II : Age moyen des patientes selon les séries.

## 2- STATUT GENITAL :

Dans notre série, 84 patientes parmi les 135, sont encore en activité génitale, 51 seulement sont ménopausées. On remarque la prédominance des patientes en âge de procréer avec un pourcentage de 62 % rejoignant celui de la plupart des séries.

## 3- LA PARITE :

La parité moyenne de nos patientes est de 6 enfants (extrêmes : 0 à 14 enfants), elle varie selon les auteurs de 1 à 8.

La parité intervient peu dans le choix de la voie d'abord de l'hystérectomie, la nulliparité à elle seule ne constitue pas une contre-indication à la voie vaginale. L'abord vaginal limité chez la nullipare était souvent la justification du choix de la voie haute [26, 18,25].

Dans notre série, les nullipares représentent 5,2 % de l'ensemble des patientes, dans ce groupe, un seul cas a suscité une laparoconversion, il s'agissait d'une nullipare avec des antécédents de GEU et de cholécystectomie responsables d'adhérences.

Lambdaudie et al. [26], Dhainaut et al. [25] ont confirmé la faisabilité en première intention de la voie vaginale dans le cadre d'hystérectomie pour lésion bénigne chez la nullipare. Lambdaudie et al. ont montré qu'à morbidité per-opératoire comparable, la voie vaginale paraissait réduire significativement la durée opératoire et la durée d'hospitalisation [26].

En revanche, selon Grosdemouge et al. [23], l'HV chez la nullipare nécessite le plus souvent des gestes de réduction du volume utérin. En effet, dans notre étude, trois patientes nullipares sur sept ont nécessité une technique de réduction du volume utérin.

#### 4- LES ANTECEDENTS CHIRURGICAUX :

Dans notre série, 17,03 % des patientes avaient des antécédents de chirurgie abdomino-pelvienne dont deux cas de césarienne, le reste étant représenté par : myomectomie (1 cas), GEU (2 cas), LST (3 cas), KO (1 cas), cholécystectomie (10 cas), hernie (2 cas) et appendicectomie (2 cas).

Chez ce groupe de patientes aux ATCD de chirurgie abdomino-pelvienne (en dehors des césariennes), on n'a pas noté d'incidents per-opératoires. Cependant, on a eu recours à la laparoconversion dans trois cas seulement (2,2 %) à cause des adhérences (la première avait des ATCD de GEU+ cholécystectomie, la deuxième avait des ATCD d'appendicectomie, et la troisième cholécystectomisée). Ceci est en parfait accord avec l'étude de Grosdemouge et al. [23] qui a porté sur 490 cas d'HV chez des sous groupes à risque dont 41 % ayant des ATCD de chirurgie abdomino-pelvienne (en dehors des césariennes). Il a montré que chez ces patientes, les incidents per-opératoires ne sont pas plus fréquents contrairement à ce que l'on aurait pu supposer compte tenu des adhérences post-opératoires.

D'autres auteurs [18,25] s'accordent sur le fait que l'ATCD de césarienne représente un facteur de risque de lésions vésicales pour la voie vaginale mais sans

pour autant constituer une contre indication à cette voie d'abord. Le chirurgien devra être plus attentif dans ces cas.

En effet, chez les deux patientes aux ATCD de césarienne de notre série, on a assisté à la survenue de deux plaies vésicales.

## B. LES INDICATIONS DES HYSTERECTOMIES :

L'hystérectomie est, après la césarienne, la plus fréquente des interventions abdomino-pelviennes réalisées chez la femme [27,6]. Ses indications sont nombreuses et diverses. Dans 90% des cas, elle est indiquée pour des lésions bénignes [11].

### 1-Indications générales : [9, 27,11]

L'hystérectomie est indiquée pour de nombreuses pathologies :

@ Les pathologies bénignes :

- les myomes utérins volumineux, multiples ou compliqués.
- Les hyperplasies glandulo-kystiques, l'atrophie de l'endomètre ;
- L'endométriose et l'adénomyose ;
- Les méno-métrorragies résistantes à un traitement médical bien conduit ; [24]
- Les douleurs pelviennes chroniques ; [24]
- Le prolapsus utérin ;

@ L'hystérectomie fait également partie du traitement des pathologies tumorales malignes :

- § Cancer du col ;
- § Cancer de l'endomètre ;
- § Cancer de l'ovaire ;

@ En urgence : les hystérectomies d'hémostase (lors d'un placenta accreta, d'une importante rupture voire éclatement utérin...).



## 2-Indications de la voie basse :

L'hystérectomie vaginale est habituellement réservée aux patientes sans antécédents chirurgicaux, sur des utérus mobiles et d'une taille inférieure à un utérus de 12 semaines d'aménorrhées, soit inférieur à 280 g [2,17]. Cependant, l'apport des techniques de réduction du volume utérin permet d'élargir les indications de la voie vaginale aux utérus de poids élevé [14, 2,18].

Pour certains auteurs, chez les patientes obèses, la voie vaginale est même la voie de prédilection. L'abord est plus aisé, la cicatrisation plus rapide et les complications mécaniques (éventration), septiques et thromboemboliques exceptionnelles [23,1].

Les indications les plus classiques de la voie vaginale sont : [3,12]

**F** Le prolapsus utérin ;

**F** Les lésions utérines bénignes :

- myomes utérins < 12 SA ;
- hyperplasie de l'endomètre ;
- Adénomyose.

**F** Les métrorragies post-ménopausiques [12].

Actuellement, la voie vaginale voit ses indications s'étendre aux :

**F** Cancers de l'endomètre (stade I bas grade) et du col utérin (stades Ia2 et Ib1 de taille <1.5cm) où le risque ganglionnaire ou de dissémination tumorale est très faible [28, 8,12].

**F** Myomes volumineux allant jusqu'à 20 SA (avec association de manœuvres de réduction utérine) [2, 17,29].

**F** Des auteurs la préconisent même chez les nullipares, sous réserve d'un volume utérin ne dépassant pas l'ombilic [26,25].

Dans notre série, on remarque que les indications de l'HV sont dominées par les prolapsus génitaux, les utérus myomateux et les hyperplasies de l'endomètre,

ces deux derniers cas se manifestent le plus souvent par des ménométrorragies résistantes aux thérapeutiques conservatrices. Le reste des indications de notre série était les dysplasies cervicales de bas et de haut grade, l'adénomyose, l'atrophie de l'endomètre, polypes de l'endomètre et certaines patientes présentaient des associations pathologiques (4 cas).

N.B :

- Pour les dysplasies cervicales de bas grade, il s'agissait de patientes demandeuses et ne désirant plus conserver leur fertilité.
- Pour les polypes de l'endomètre, l'hystérocopie chirurgicale n'était pas disponible au service à cette époque.

Les indications des différentes séries de la littérature sont représentées dans le tableau III :

Auteurs / Indications	Cravello (1008 cas) 2001 [3]	Boukerrou (330 cas) 2001 [24]	Mounkoro (58 cas) 2005 [20]	Kouam (24 cas) 1996 [52]	Unger (190 cas) 1999 [29]	Deval (114 cas) 2002 [2]	Notre série (135 cas) 2008
Utérus myomateux	58,6 %	-	1,7 %	62,5 %	-	67,5 %	28,8 %
Ménométrorragies fonctionnelles	10,3 %	90 %	5,2 %	12,5 %	69 %	75,4 %	20 %
CIN	7,8 %	2,1 %	1,7 %	16,7 %	-	-	8,1 %
Prolapsus	21,7 %	-	91,4 %	4,1 %	22 %	-	24,4 %
Douleurs pelviennes chroniques	1,6 %	3,4 %	-	-	-	-	-
Adénomyose	-	4,5 %	-	-	8,4 %	32,4 %	3,7 %

Tableau III : Indications de l'HV selon les auteurs.

D'après ce tableau, on remarque que l'indication principale de l'HV en dehors du prolapsus, selon la plupart des auteurs, est représentée par les utérus

myomateux et les ménométrorragies fonctionnelles, ce qui rejoint les résultats de notre série.

Ceci dit, l'HV en dehors du prolapsus, trouve ses indications s'étendre de plus en plus aux fibromes utérins et aux stades précoces des cancers du col et de l'endomètre [28,8,6,12].

La plupart des auteurs s'accordent sur la nécessité de privilégier la voie basse, en l'absence de contre indications, devant toute décision d'une hystérectomie pour pathologie gynécologique bénigne et même pour les néoplasies débutantes [31,14,24,27,13,17,26,12].

Dans le cadre du traitement des néoplasies débutantes par voie basse, Resbeut et al. [28] ont pu conclure que l'HV non élargie après curiethérapie utéro-vaginale est suffisante pour le traitement des cancers du col aux stades Ia2 et Ib1 de taille < 1,5 cm sans envahissement ganglionnaire. En ce qui concerne le traitement de l'adénocarcinome de l'endomètre, Fondrinier et al. [8] préconisent l'HV dans les formes de bon pronostic (stade I, bas grade) et chez les patientes présentant les plus hauts risques opératoires (patientes tarées).

Cet élargissement des indications de la voie basse est aussi dû à l'avènement de la coelioscopie qui peut être d'une aide précieuse dans certaines situations où la voie basse seule serait difficile et périlleuse [23,32,17,26,6]. Néanmoins, l'expérience du chirurgien intervient de façon significative dans le choix de la voie vaginale par rapport aux autres voies d'abord [9,16,33,30].

### 3-Les indications de la voie basse coelio-assistée :

La cœlio-préparation permet de faciliter la réalisation de l'hystérectomie vaginale et d'élargir ses indications, notamment :

- ⊖ En cas d'antécédents de chirurgie abdomino-pelvienne adhésiogène (myomectomie, endométriose, pelvipéritonite, salpingite). [3,23]

- Ø L'existence d'un syndrome douloureux qui justifie une exploration pelvienne.
- Ø L'existence d'une pathologie annexielle connue ou suspectée. [9,3]
- Ø Un mauvais accès vaginal. [24,30]

Ainsi, la coelio-chirurgie favorise l'hystérectomie par voie basse en assurant une meilleure accessibilité utérine et annexielle en libérant les éventuelles adhérences, en confirmant la bénignité des lésions annexielles et en facilitant l'hémostase des vaisseaux utérins [27]. De ce fait, la coelio-assistance a permis d'élargir les indications de la voie basse et de diminuer celles des hystérectomies abdominales.

Dans notre service, la technique d'hystérectomie vaginale coelio-assistée n'a jamais été pratiquée à cause du manque de matériel coeliochirurgical.

### C. CONTRE-INDICATIONS DE LA VOIE BASSE :

Généralement, l'abord vaginal est contre indiqué dans les situations suivantes : [31,33]

- Ø La pathologie annexielle maligne ;
- Ø Les cancers invasifs du col et de l'endomètre ;
- Ø Un utérus très volumineux dépassant l'ombilic : dans ce cas l'extraction de l'utérus malgré son morcellement ou des myomectomies peut s'avérer très difficile, voire impossible et il est préférable d'intervenir par voie abdominale. [9,4]
- Ø Les vagins totalement impraticables pour des raisons de sclérose ou de virginité. [9,17]
- Ø Les antécédents d'interventions pelviennes (en particulier : les pexies utérines, les promonto-fixations, ligamentopexies) sont des contre indications formelles. [4]

Ø Les lésions importantes de hanche ou de colonne empêchant l'installation pour un abord vaginal. [9,4]

Contrairement à ce que l'on pensait avant, la nulliparité n'est plus considérée comme une contre indication de la voie vaginale sous réserve d'un volume utérin ne dépassant pas l'ombilic. [26, 18,25]

De même, l'antécédent de césarienne unique ou multiples peut augmenter les risques per-opératoires des hystérectomies vaginales sans constituer pour autant une contre indication à cette voie d'abord. Le chirurgien doit tenir compte de cet antécédent et être attentif lors de la dissection antérieure de l'espace vésico-utérin autant qu'au moment de l'ouverture du cul de sac péritonéal antérieur. [3, 31, 11, 18,25]

Cependant, les contre-indications classiques de l'hystérectomie par voie basse ont pu être levées grâce à l'utilisation conjointe de la coelioscopie aux techniques de réduction du volume utérin ou à l'adjonction d'analogues de LHRH. [23,1]

Au total, les seules contre indications formelles à la voie basse se limitent aux cancers ovariens, les utérus très volumineux atteignant l'ombilic ( $\geq 20SA$ ), les atrésies vaginales voire les patientes vierges ou présentant des lésions importantes de hanche ou de colonne empêchant l'installation pour un abord vaginal. [4,17]

#### D. LES TECHNIQUES CHIRURGICALES :

La chirurgie gynécologique a évolué de façon spectaculaire durant ces vingt dernières années. Cette évolution est due à trois raisons fondamentales. [33]

La première consiste en l'apparition de techniques endoscopiques nouvelles telles que l'hystéroscopie et la laparoscopie opératoires.

La deuxième est caractérisée par le retour de la chirurgie vaginale.

La troisième est constituée par la précision actuelle du diagnostic préopératoire grâce au développement d'une large gamme d'exams

complémentaires (échographie abdominale et endo-vaginale, l'HSG, l'IRM, TDM, hystéroscopie diagnostique...).

L'hystérectomie reste encore aujourd'hui, l'intervention symbole de la chirurgie gynécologique réalisée le plus souvent chez la femme en dehors de la grossesse. Elle peut être réalisée par trois voies : abdominale, vaginale et coelioscopique.

L'abord abdominal et l'abord coelioscopique pur ne seront pas traités dans ce travail.

## I. LA VOIE BASSE :

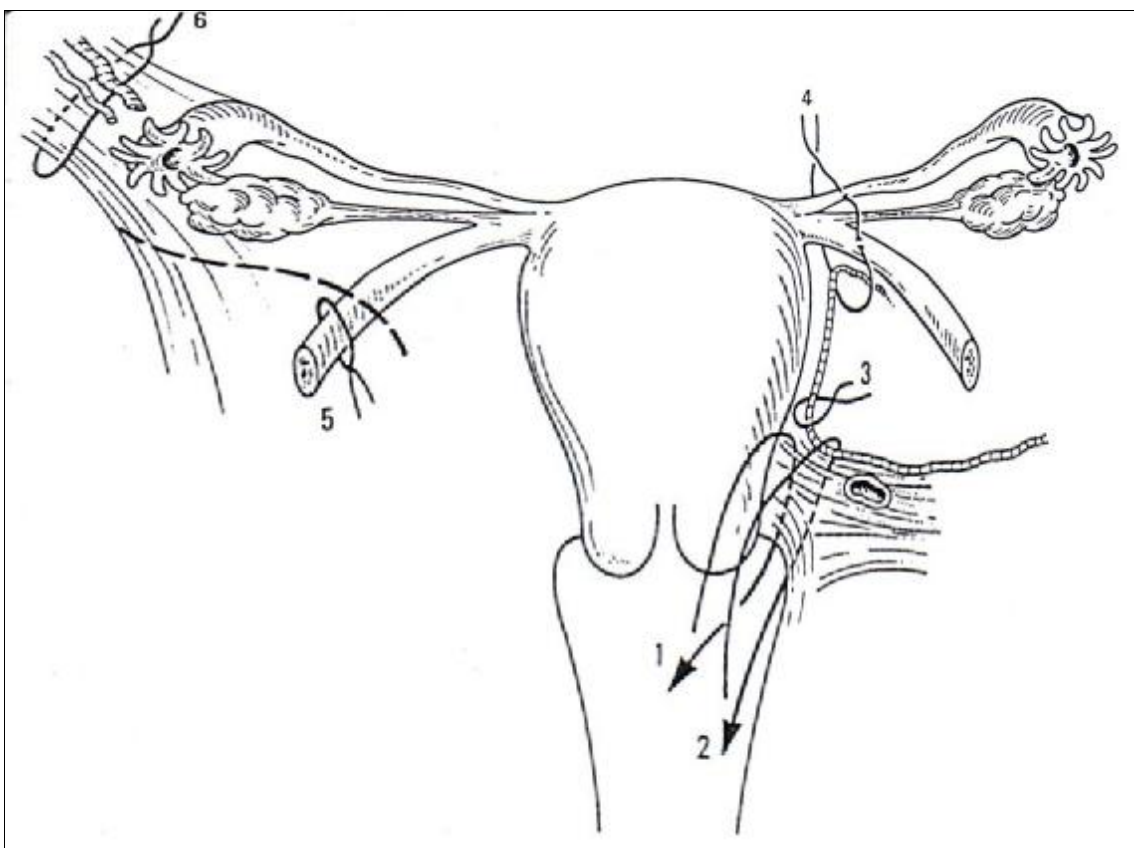
### 1. PRINCIPE :

Le principe de cette intervention est d'assurer les hémostases préventives des différents pédicules : utéro-sacrés, utérins et annexiels de bas en haut contrairement à la voie laparotomique. (Fig.1)

La voie d'abord vaginale étant étroite, l'exposition par les aides est primordiale. Elle sera assurée par un jeu de valves, permettant l'ouverture du champ opératoire et l'éloignement d'éléments potentiellement dangereux comme la vessie, les uretères et le rectum.

Contrairement au cas de traitement du prolapsus, aucun décollement vaginal n'est pratiqué et les pédicules vasculaires ne sont pas directement accessibles à l'action des pinces hémostatiques classiques. [9,34]

Nous décrirons ici, la technique classique d'hystérectomie vaginale en l'absence de prolapsus pour un utérus de volume normal.



**Figure 1 :** hystérectomie vaginale : principe de l'intervention et succession des hémostases préventives. [Querleu \[9\]](#)

(1) Ligaments suspenseurs. (2) Artère utérine et ligaments suspenseurs. (3) Artère utérine. (4) Pédicule de la corne. En cas de castration : (5) Ligament rond, (6) Ligament lombosacral.

## 2. INSTALLATION ET PREPARATION DE LA PATIENTE :

La première préparation à l'hystérectomie est psychologique. Cette intervention peut être vécue comme une mutilation. Une information précise sur la logique de l'indication, sur les conséquences anatomiques et physiologiques de l'intervention peut désamorcer les séquelles psychiques de l'opération.

La préparation médicale a pour but d'aborder l'intervention dans de meilleures conditions générales.

Le bilan pré-anesthésique décèle et tente d'équilibrer les facteurs de risque vasculaires et métaboliques.

La veille de l'intervention, un lavement évacuateur est administré afin d'opérer avec un rectum vide. Une toilette vaginale est pratiquée au bloc opératoire ainsi qu'un sondage vésical évacuateur.

Au bloc opératoire, la patiente sera installée en décubitus dorsal, les fesses passant du bord de la table et les membres inférieurs de l'opérée de ne doivent en aucun cas gêner les aides dont l'importance est majeure en matière de chirurgie vaginale (Fig.2). Pour cela, deux installations sont possibles : [9,34]

- Les cuisses sont fléchies à 90°, les jambes à la verticale, les pieds suspendus par des arceaux.
- La flexion des cuisses est accentuée, en abduction légère, tout en laissant les jambes fléchies, appuyées sur des jambières repliées au delà du plan vertical défini par le bord de la table.

L'opérateur peut être assis ou debout selon les cas, mais classiquement, il s'assoit en face du périnée et la table est levée jusqu'à ce que la vulve soit à la hauteur de ses épaules, de cette façon, les aides placés de part et d'autre de l'opérateur ne sont pas courbés en deux. L'instrumentiste indispensable, se place entre l'opérateur et l'aide qui est situé à sa droite. [9, 4,34]

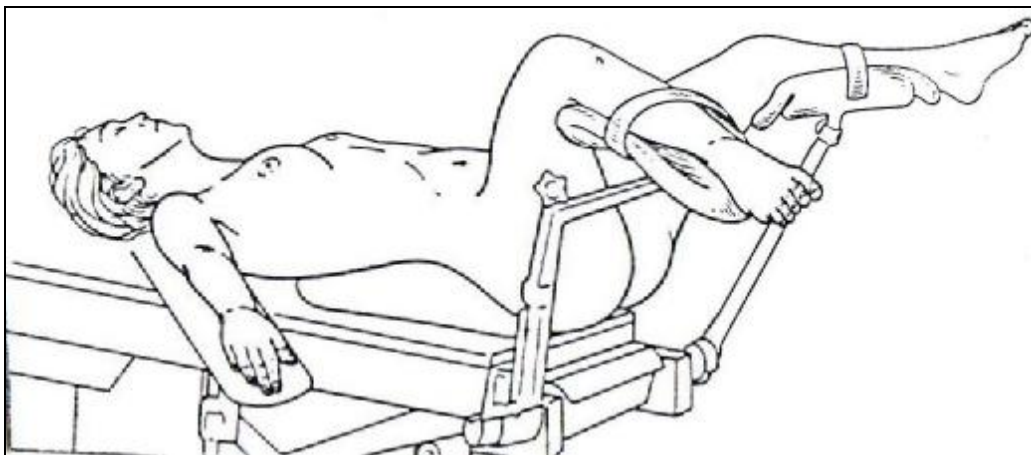


Figure 2 : position de la malade. [Magnin \[4\]](#)  
Un champ collant sera appliqué pour recouvrir l'orifice anal



### 3. MATERIEL NECESSAIRE :

La chirurgie vaginale ne nécessite pas beaucoup d'instruments spécifiques, car tout le jeu de pinces à préhension et à hémostase, des portes aiguilles, des ciseaux appartient à l'instrumentation standard. Néanmoins, certains instruments restent indispensables et propres à la chirurgie vaginale : (Fig. 3)

- " Un passe fil de Deschamps ;
- " Une valve de Mangiagalli coudée à 45° utilisée comme valve postérieure;
- " Un jeu de valves en baïonnette de Breisky ;
- " Les pinces d'Allis ou de longues Kocher sont utiles dans les décollements du prolapsus et de la chirurgie du cancer nécessitant une manipulation des tranches de section.

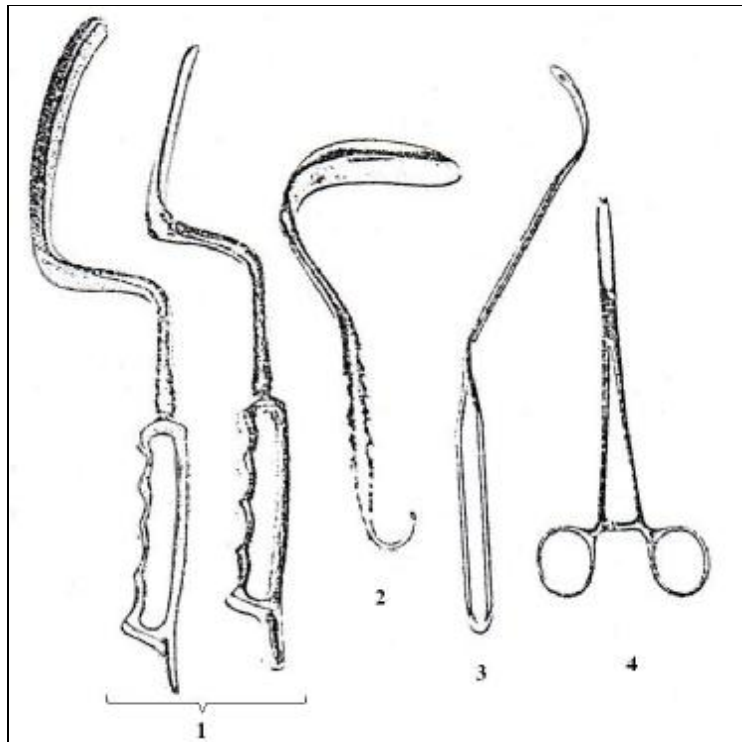


Figure 3 : Instrumentation pour la chirurgie vaginale. [Querleu \[9\]](#)

Valves de Breisky en baïonnette (1), Valve de Mangiagalli coudée (2), Passe fil de Deschamps (3), Pince d'Allis (4)

#### 4. ANESTHESIE ET ANTIBIOTHERAPIE :

L'hystérectomie par voie basse peut être pratiquée sous anesthésie générale ou locorégionale. L'indication est fonction de l'état général de la patiente. L'anesthésie générale sera préconisée chaque fois qu'il y a nécessité de recourir à une assistance coelioscopique voire à une laparotomie. [9, 4, 34,31]

Actuellement, certains auteurs [35], décrivent une approche d'anesthésie multimodale (générale et locorégionale à longue durée d'action) ; cette méthode novatrice aurait, selon l'étude de Clavé et al. [35], un impact bénéfique sur la douleur post opératoire.

Une antibiothérapie prophylactique active sur les anaérobies et les germes gram négatif est d'intérêt démontré depuis les années 80, [23]. Dans notre service, on a commencé à faire une couverture antibiotique après avoir déploré trois cas d'infections post opératoires. En effet, certains auteurs [36] ont prouvé que l'usage d'antibiotiques (en flash intraveineux) lors de l'induction anesthésique au cours d'une hystérectomie vaginale diminue nettement l'incidence des infections pelviennes post opératoires. Le consensus actuel repose sur une association de métronidazole et d'une céphalosporine en intra veineux. [23]

#### 5. DESCRIPTION :

Type de description : Hystérectomie avec conservation ovarienne pour utérus de volume normal.

Le badigeonnage est complet et le champ opératoire déjà préparé autorise le passage en voie haute en cas de nécessité. L'infiltration péri-cervicale en début d'intervention par une solution de vasoconstricteurs -composée pour moitié de xylocaïne adrénalinée à 1% et pour l'autre de sérum physiologique- est facultative mais donne un champ clair.

Le saignement est presque exclusivement en provenance de la tranche vaginale et sera grossièrement proportionnel à la durée de l'intervention.

#### 5-1. Abord du cul-de-sac de Douglas : (Fig.4-a,b)

Le col est saisi fortement et attiré vers le haut par deux pinces de Museux placées sur chacune de ses lèvres. Des valves de Breisky adaptées sont placées latéralement et symétriquement, la valve coudée de Mangiagalli en arrière.

Une incision postérieure du vagin débute l'intervention. Cette incision au bistouri est franche, transversale, portant sur la totalité de l'épaisseur vaginale, et réalisée au niveau de l'insertion du vagin sur le col. (Fig.4-a,b)

Le mors postérieur de la pince postérieure est replacé sur la berge de l'incision afin d'améliorer la qualité de la traction du col vers le haut.

Le cul-de-sac de Douglas est prêt à être saisi en un repli sagittal médian par une pince à disséquer et ouvert d'un coup de ciseaux franc. Dès que le Douglas est ouvert, du liquide péritonéal s'écoule. L'ouverture est élargie aux ciseaux le long de la face postérieure du col, puis par traction divergente sur ses angles pour atteindre environ 4 cm. Un doigt reste dans la cavité péritonéale afin d'abaisser le rectum et guider l'introduction de la valve de Mangiagalli. Cette dernière, une fois placée, deviendra auto-statique et protégera définitivement le rectum.

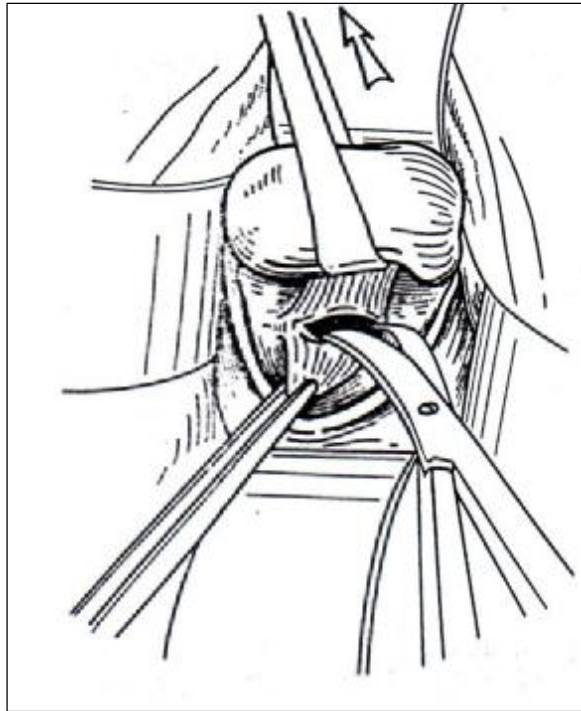


Figure 4-a : Incision vaginale postérieure et abord du cul-de-sac de Douglas.  
[Querleu \[9\]](#)

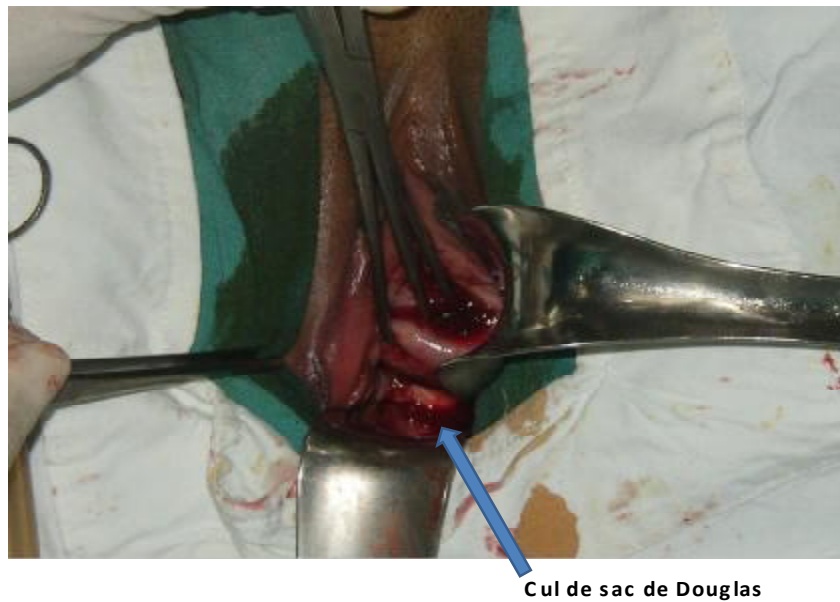

Figure 4-b : Ouverture du cul de sac de Douglas

## 5.2 : Abord de l'espace vésico-utérin :

Les pinces de traction cervicale sont dirigées vers le bas, et les deux valves de Breisky placées de part et d'autre de la ligne médiane toujours de manière symétrique, montrant ainsi l'insertion antérieure du vagin sur le col. Une incision franche est pratiquée comme en arrière à l'insertion cervicale du vagin et le mors antérieur de la pince antérieure est replacé sur la berge de l'incision, améliorant ainsi la traction du col vers le bas. (Fig. 5)

L'accès au septum vésico-utérin n'est pas immédiat. Il n'est acquis qu'à la faveur de la section de fibres conjonctives sagittales reliant la base vésicale à l'isthme utérin (« cloison supra-vaginale »). Ces fibres sont mises en tension par une traction vers le haut de la lèvre antérieure de l'incision saisie par une pince à disséquer sur le rayon de midi. Elles sont coupées franchement aux ciseaux courbes en leur exact milieu. (Fig. 6)

L'accès au septum est acquis dès que les fibres sont remplacées par un tissu aréolaire. Il est approfondi aux ciseaux puis au doigt. On progresse au contact de l'utérus. Le septum est ensuite élargi sur la face antérieure de l'utérus, séparant de ce fait l'utérus de la vessie et des uretères. On crée ainsi un espace où l'on peut introduire la valve en baïonnette qui va compléter le décollement et protéger la base vésicale.

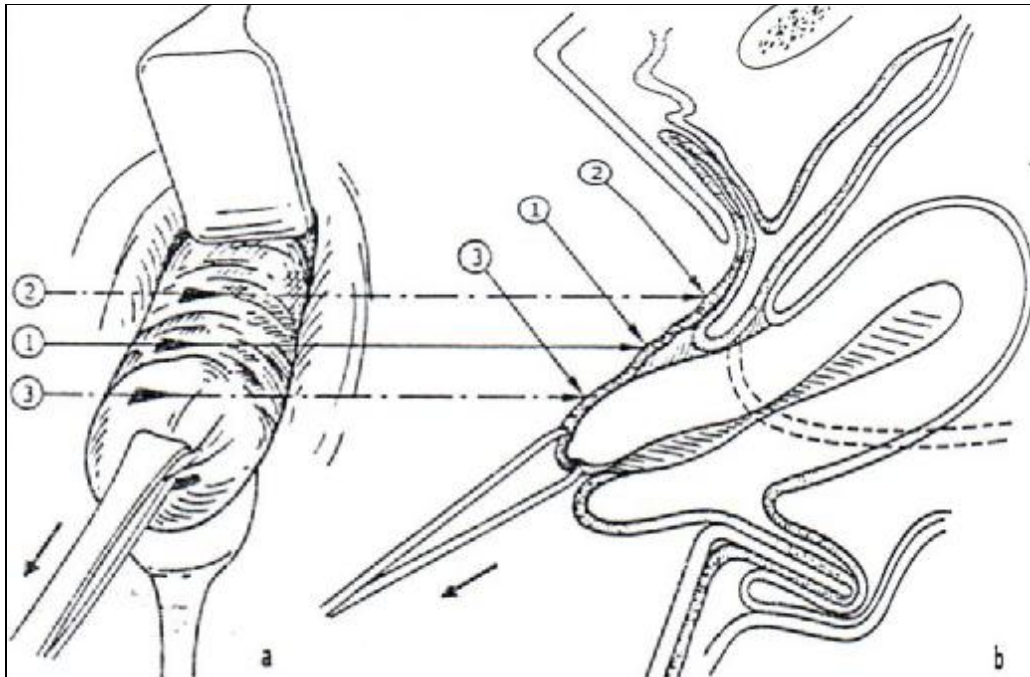


Figure 5 : siège de la colpotomie antérieure. [Magnin \[4\]](#)

a- vue opératoire

b- coupe sagittale

- La flèche 1 indique le lieu exact de l'incision.
- La flèche 2 indique le lieu d'une incision trop haut située (risque de lésion vésicale)
- La flèche 3 indique une incision trop basse.

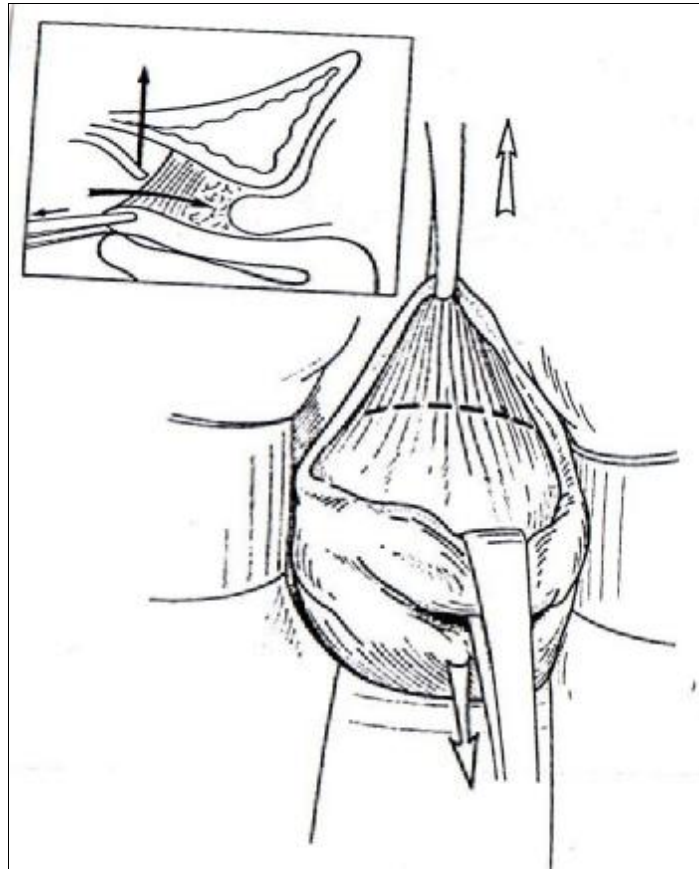


Figure 6-a : Incision vaginale antérieure, section des fibres vésico-utérines et abord du septum vésico-utérin. [Querleu \[9\]](#)

L'utérus est attiré vers le bas, la tranche vaginale vers le haut. Des fibres se tendent, elles sont sectionnées à mi-chemin entre utérus et vessie pour atteindre l'espace vésico-utérin (cartouche).

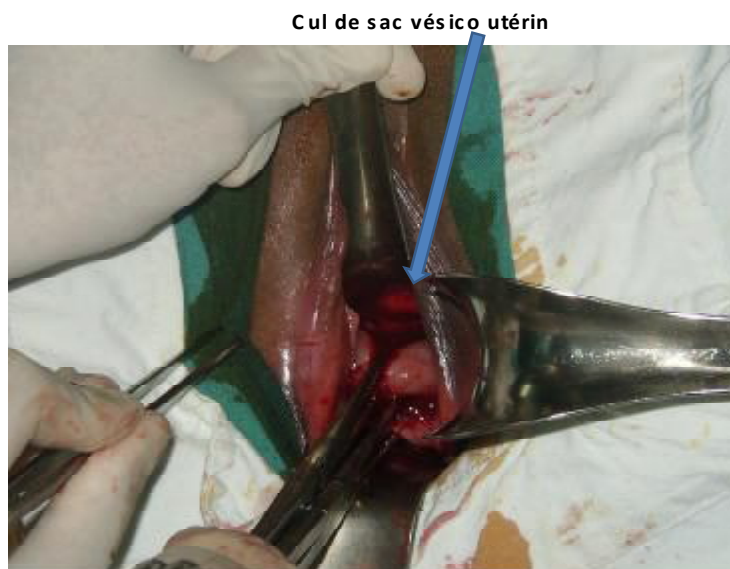

Figure 6-b : Décollement de l'espace vésico-utérin

### 5.3 : Hémostase et section du bloc ligamentaire utéro-sacré et paracervix :

Ce bloc ligamentaire doit être saisi et coupé en masse. Pour cela, si le col est prolabé, une pince de Jean Louis Faure suffit, sinon dans l'HV typique cet instrument est inadapté, il faut donc utiliser un passe fil de Deschamps. La ligature est pratiquée d'avant en arrière. Paracervix et ligaments utéro-sacrés forment les ligaments suspenseurs du col. Leur limite supérieure est repérée en arrière par un doigt introduit dans le cul-de-sac de Douglas. (Fig.7)

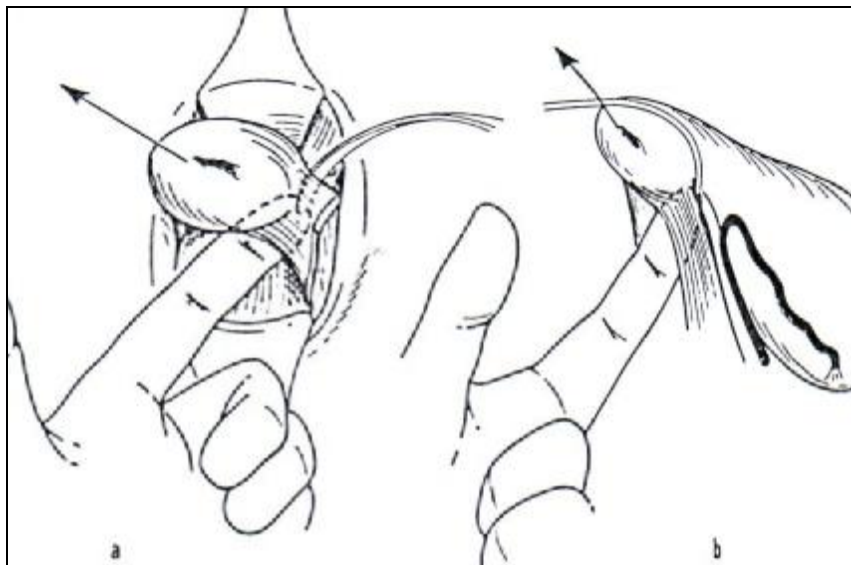


Figure 7 : Ligature du ligament utéro-sacré à l'aiguille de Deschamps. [Magnin \[4\]](#)

- a- vue opératoire
- b- coupe sagittale

La ponction est pratiquée d'avant en arrière (Fig.8). Le col est attiré par l'aide du côté opposé. L'instrument pénètre exactement dans la dépression située au dessus des paracervix et ressort, guidé par le doigt postérieur, au dessus du relief des ligaments suspenseurs. Le nœud est serré, ce qui nécessite que l'aide relâche sa traction sur le col. Le fil est laissé sur pince sans couper son aiguille, qui servira en



cas de besoin à reprendre ultérieurement ce pédicule, qui a la fâcheuse habitude de se relâcher après section. L'aide reprend une forte traction en direction opposée au ligament à couper. Un bistouri froid sectionne les ligaments, déjà ligaturés perpendiculairement à l'axe du col. Cette section doit être plus prudente en avant où il faut respecter les dernières fibres du paracervix qui « protègent » l'artère utérine d'une section accidentelle. (Fig.9)

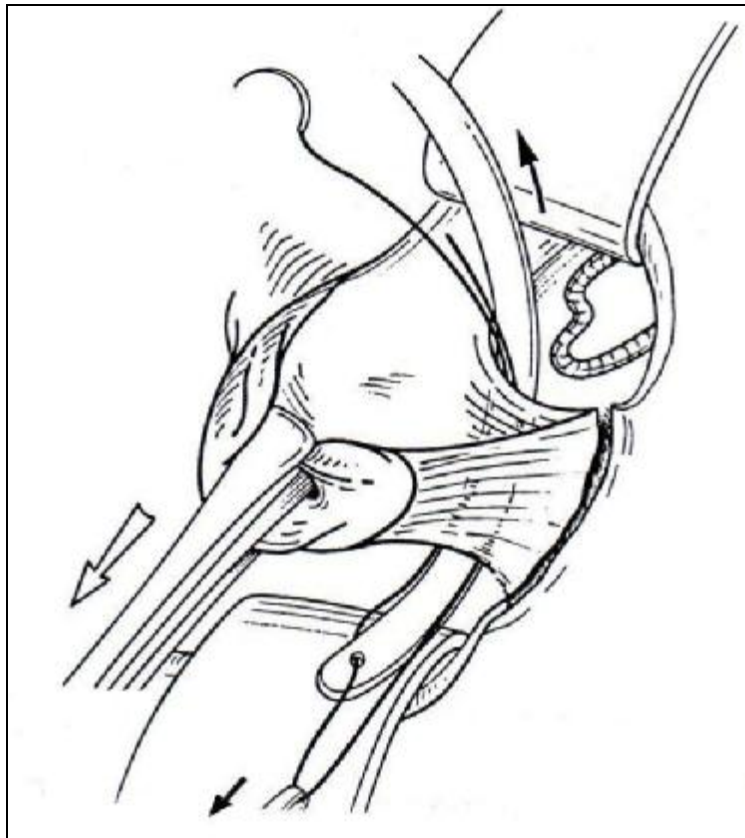


Figure 8 : Aiguillage des ligaments suspenseurs. [Querleu \[9\]](#)  
Le passe fil apparaît dans le Douglas. Le chef libre est extrait du passe fil.

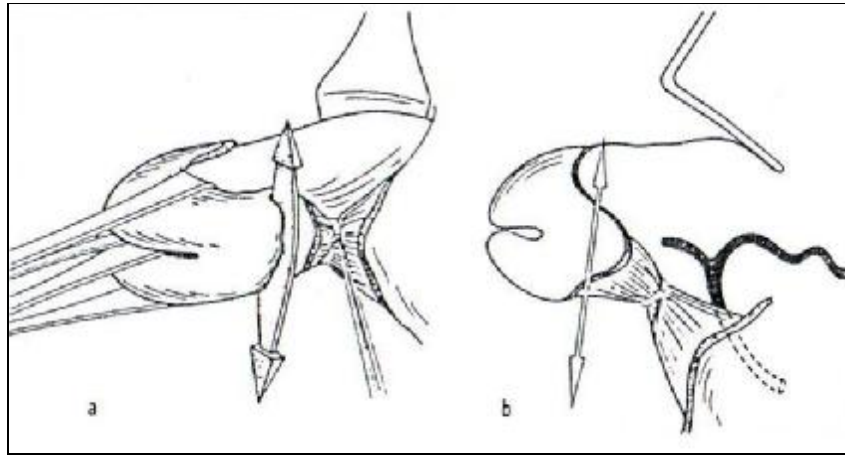


Figure 9 : Première ligature puis section du ligament utéro-sacré gauche.

Magnin [4]

- a- vue opératoire.
- b- coupe sagittale.

Une deuxième prise du ligament utéro-sacré va permettre dans le même temps une première ligature au large de l'artère utérine. Pour ce fait, on aiguille la partie flaccide du ligament large repérée par l'index placé dans le cul-de-sac de Douglas, cet aiguillage se fera d'avant en arrière à l'aide du passe fil de Deschamps (Fig.10). Le fil de la première ligature mis sur pince est attiré du côté controlatéral par l'aide. La boucle de l'artère utérine est ainsi prise dans la ligature, qui est serrée dans l'incisure latérale s'appuyant donc sur les ligaments suspenseurs qu'elle serre une deuxième fois (Fig.11). On peut terminer la section des paracervix si celle-ci était incomplète et la ligature du paracervix peut être fixée aux champs.

La ligature du ligament utéro-sacré gauche pourra servir à la fermeture vaginale. On peut donc utiliser un fil aiguillé à résorption rapide pour lier le ligament utéro-sacré gauche et qui servira pour le surjet vaginal terminal, et du fait de sa résorption rapide, évitera la formation de granulome.

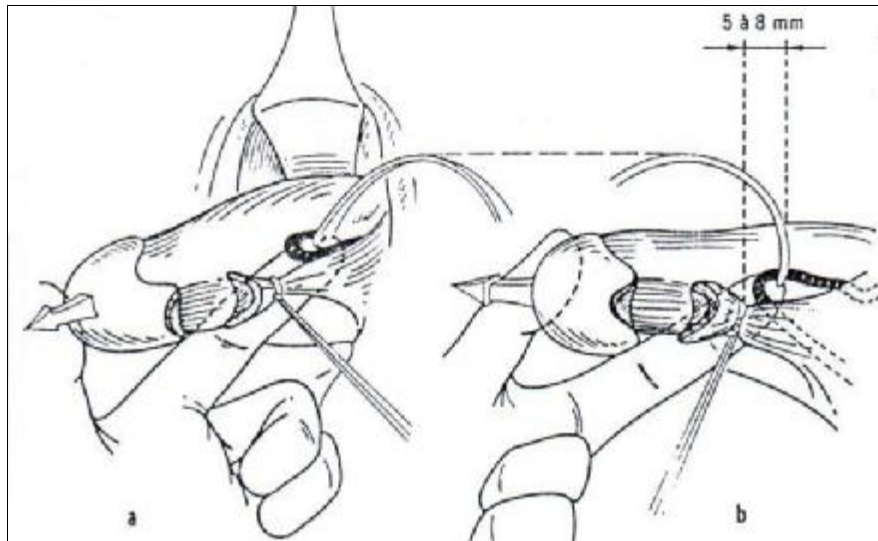


Figure 10 : Premier aiguillage de l'artère utérine gauche à l'aiguille de Deschamps.

Magnin [4]

- a- vue opératoire.
- b- coupe sagittale.

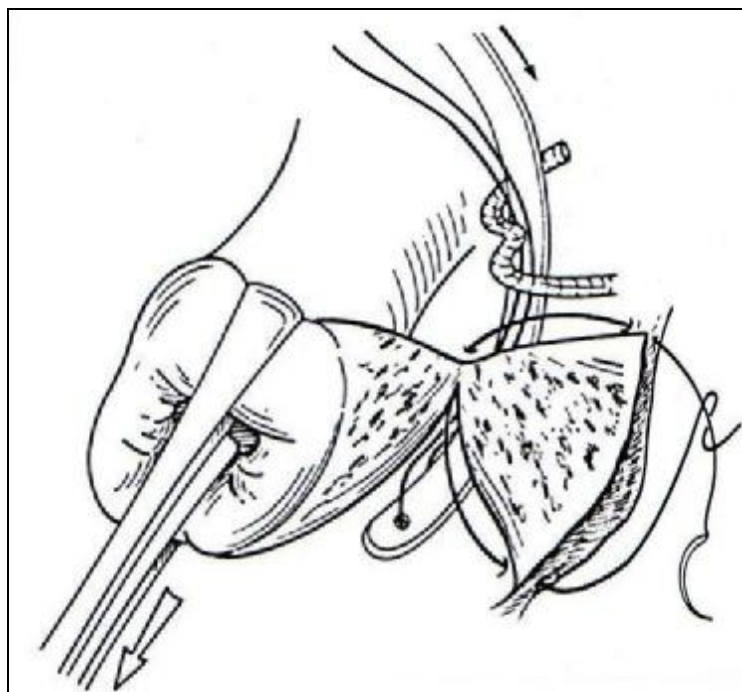


Figure 11 : Première ligature de l'artère utérine et deuxième prise des ligaments suspenseurs. Querleu [9]

L'aiguille a été passée dans la paroi vaginale au niveau de l'incisure latérale, les ligaments suspenseurs (paracervix et utéro-sacré) ont été sectionnés perpendiculairement au col. L'utérine est prise par le passe fil.

#### 5.4 : Ligature des pédicules utérins :

L'artère utérine, liée une fois « au large », doit être abordée une deuxième fois plus électivement. La traction sur l'utérus et le refoulement de la vessie vers le haut sépare l'uretère de l'artère utérine qui est attirée vers le bas pouvant ainsi être ligaturé de façon élective (Fig.12). Une pince à disséquer saisit franchement et attire la boucle de l'artère utérine, une pince de type Bengolea perfore au dessus de sa concavité, écarte les tissus (Fig.13) : l'artère est ainsi pédiculisée, et peut être pincée du côté pariétal, coupée et liée.

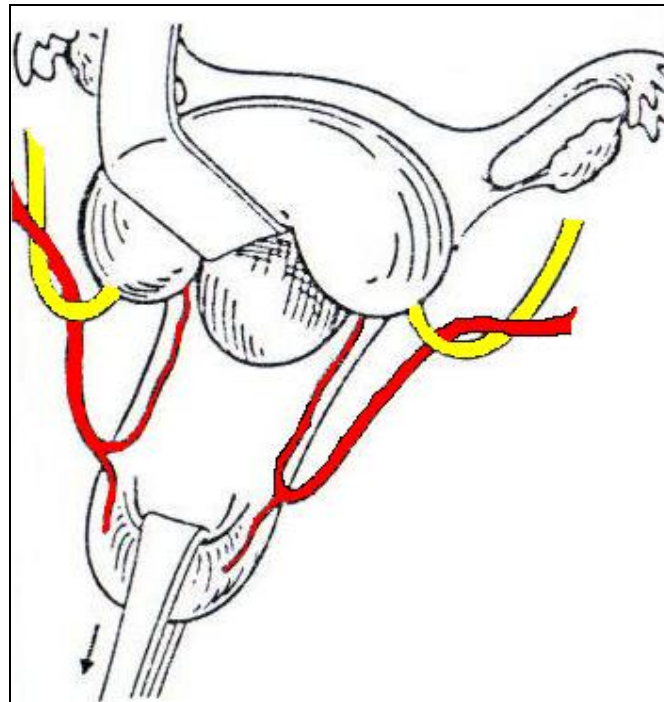


Figure 12 : Schéma montrant la manière dont la traction sur l'utérus et le refoulement de la vessie éloignent l'artère utérine de l'uretère. [Magnin \[4\]](#)

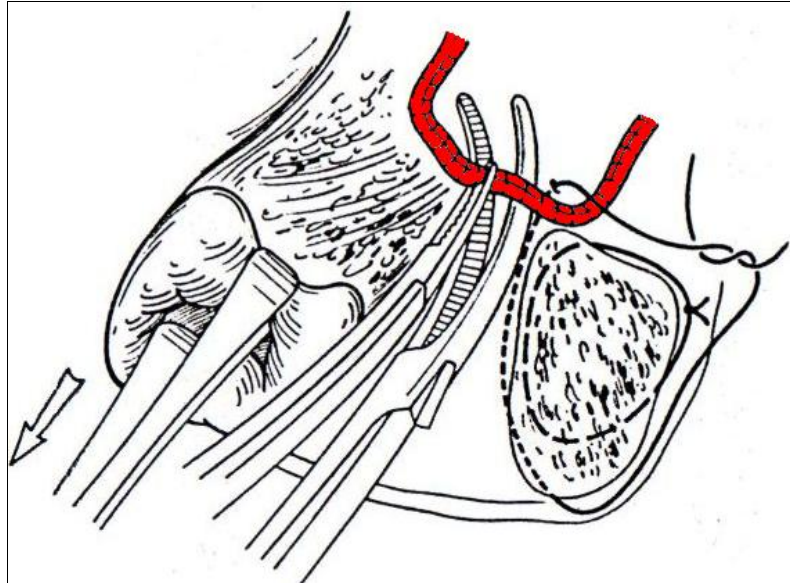


Figure 13 : Deuxième ligature de l'artère utérine. [Querleu \[9\]](#)

Le fil précédent a été noué autour du paracervix, assurant une première hémostase de l'artère utérine et une deuxième hémostase des ligaments suspenseurs. La boucle de l'artère utérine est attirée par une pince à disséquer. Une pince de Bengolea en complète la dissection avant une prise élective du moignon pariétal de l'artère.

#### 5.5 : Ouverture du cul-de-sac vésico-utérin :

Les deux côtés étant traités, le col est à nouveau tracté sur la ligne médiane et vers le bas, ce qui donne accès au cul-de-sac vésico-utérin. Si celui-ci est bien visible sous forme d'un repli blanchâtre transversal, on le saisit à la pince à disséquer, pour l'ouvrir d'un coup de ciseaux, complété latéralement au ras de l'utérus si possible d'un ligament rond à l'autre. Sa berge vésicale est soulevée pour replacer la valve antérieure.

Dans certains cas, ce cul-de-sac est plus haut et difficile d'accès, il est visualisé et ouvert facilement après bascule postérieure de l'utérus. L'index sert alors de guide, passé derrière le corps utérin, il permet de visualiser le cul-de-sac péritonéal antérieur. Ce dernier est donc ouvert sur le doigt puis agrandi entre les deux ligaments ronds. Cette technique permet de diminuer le risque de plaie vésicale (Fig.14).

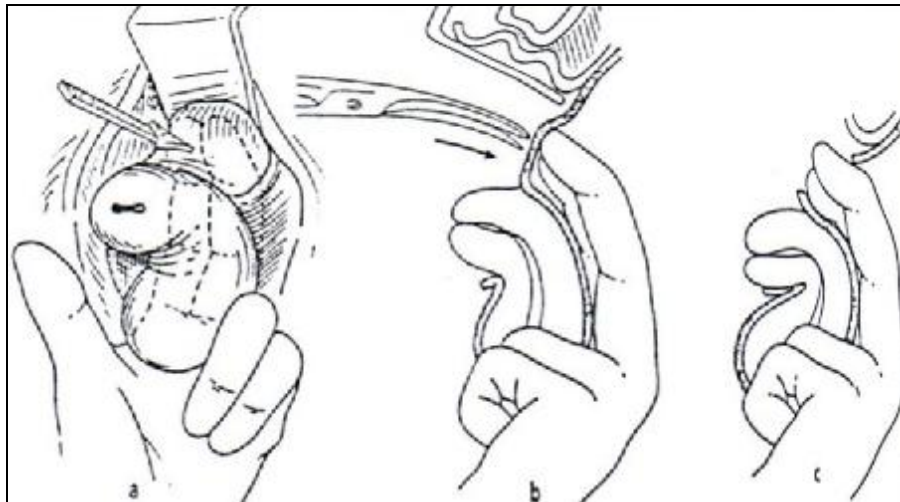


Figure 14 : Ouverture du cul-de-sac péritonéal vésico-utérin. [Magnin \[4\]](#)

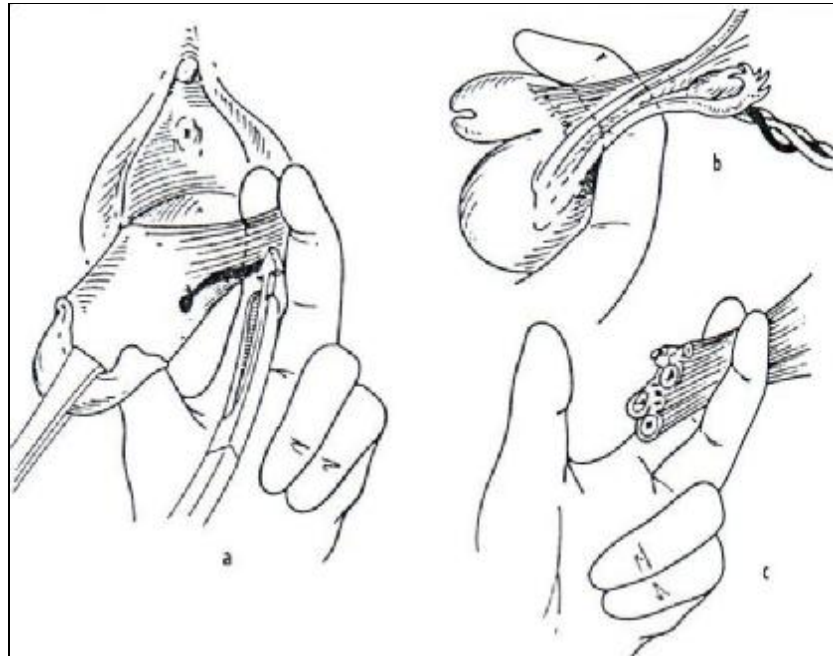
a- vue opératoire.

b-coupe sagittale avant l'ouverture du péritoine aux ciseaux.

c-coupe sagittale après l'ouverture du péritoine.

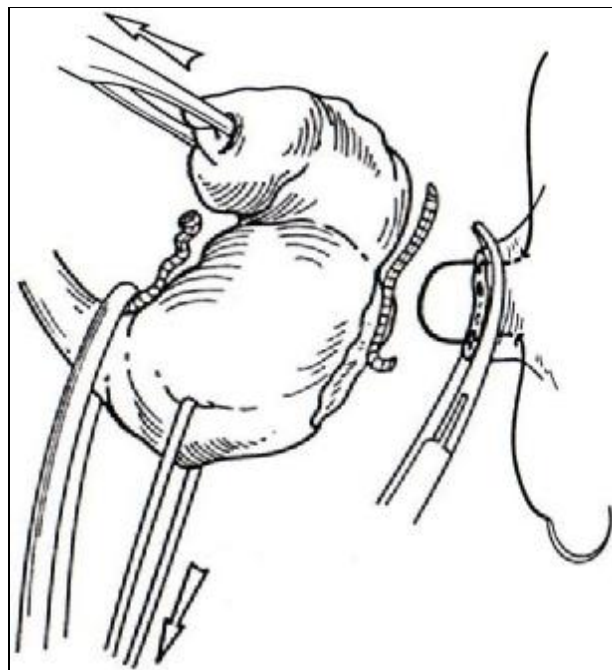
### 5.6 : Hystérectomie et examen des annexes :

L'étape suivante est la ligature des pédicules utéro-annexiels, ce qui implique de voir leur insertion au niveau des deux cornes utérines. Dans les cas simples, lorsque l'utérus est de petit volume, l'accès au fond utérin est acquis par une simple bascule postérieure de l'utérus. La traction vers le haut du col utérin induit une rétroversion utérine qui en extérieorise le fond. Un clamp est placé sur chacun des pédicules, prenant en masse ligament rond, trompe, ligament utéro-ovarien et vaisseaux ([Fig.15](#) ,[16](#)). Deux doigts placés en arrière de la corne utérine éloignent les anses intestinales. On coupe en laissant un moignon de sécurité en aval du clamp. Après l'hystérectomie, les annexes sont examinées, et conservées si elles sont saines. Après la section des pédicules de la corne, une double ligature est indispensable. Plusieurs types de nœuds peuvent être réalisés, l'essentiel étant qu'ils soient solides et enserrant tout le pédicule ([Fig.17](#)).

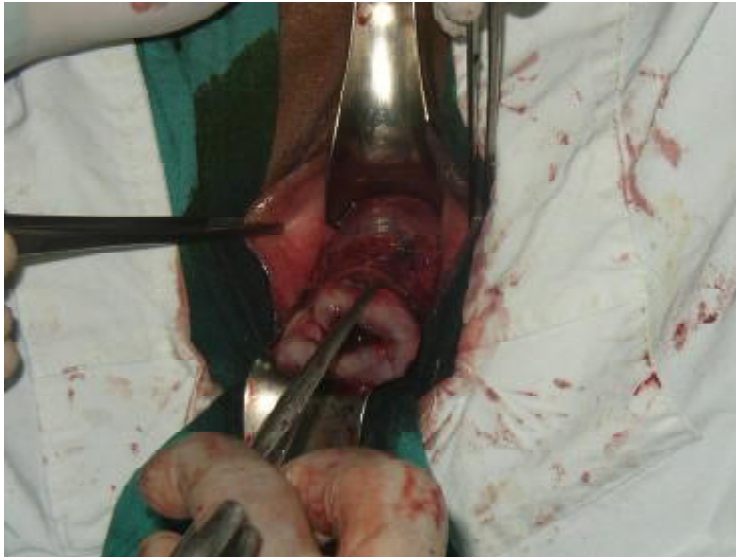

**Figure 15 :** Prise du ligament utéro-ovarien et du ligament rond gaude dans une pince de J-L Faure. [Magnin \[4\]](#)

- a- vue opératoire.
- b- coupe sagittale.
- c- Schéma montrant les éléments du ligament large qui sont pris dans la ligature.



**Figure 16 :** Prise section et ligature des pédicules annexiels après bascule postérieure de l'utérus. [Querleu \[9\]](#)



Utérus avant extraction finale

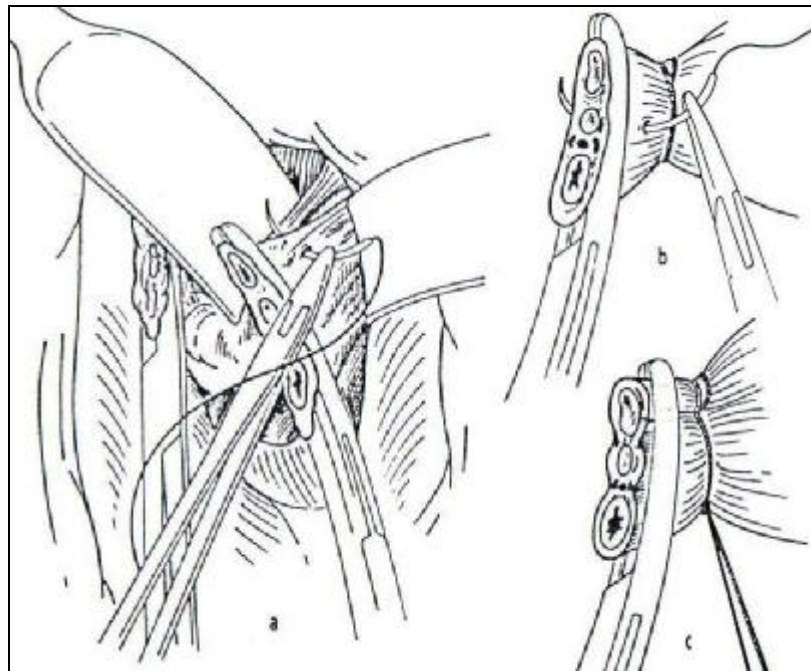


Figure 17 : Ligation du pédicule annexiel gauche. [Magnin \[4\]](#)

- a- vue opératoire.
- b- détail de la mise en place de la ligature.
- c- le pédicule est lié.



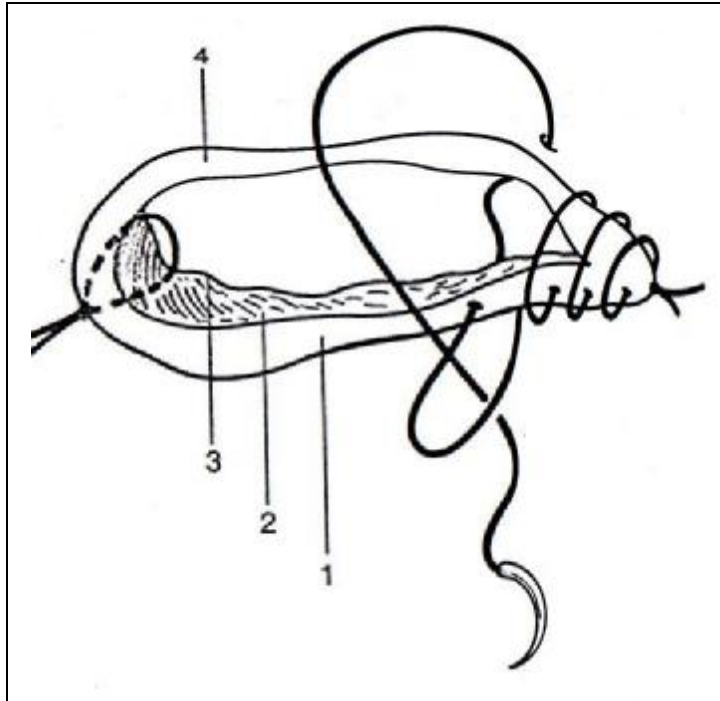
### 5.7 : Vérification de l'hémostase et fermeture vaginale :

Une vérification de l'hémostase doit être réalisée avant la fermeture. On vérifie l'hémostase des quatre pédicules ligaturés avec des fils repères. Ces pédicules liés sont laissés sur pince mais détachés du champ afin de mieux visualiser un éventuel saignement. Si l'intestin est gênant, on introduit une mèche dans le pelvis et on la charge avec une valve de Breisky. La valve coudée postérieure est extraite du Douglas, et replacée dans le cul-de-sac vaginal postérieur. Le plus souvent une reprise des ligaments suspenseurs est nécessaire à ce niveau. On peut reprendre l'aiguille qu'on sertit de nouveau en prenant le bord périphérique du moignon puis le péritoine situé en arrière de l'utéro-sacré, afin de recouvrir ce pédicule. Ce geste, au besoin répété en X, complète l'hémostase. Quand l'hémostase est parfaite, la mèche est retirée. Plusieurs travaux ayant souligné l'absence de bénéfice apporté par une péritonisation systématique, elle n'est plus réalisée dans les cas d'hystérectomie pour lésions bénignes simples.

La fermeture vaginale doit être étanche ; en effet, certains auteurs décrivent des cas de grossesse extra-utérine après hystérectomie vaginale [37]. Pour ce faire, le vagin est fermé par un surjet croisé prenant la tranche vaginale postérieure, le décollement du septum recto-vaginal jusqu'au bord du cul-de-sac de Douglas et la tranche vaginale antérieure. Ce surjet utilise l'aiguillée (conservée depuis le début de l'intervention) prenant le paracervix gauche. Il commence donc à gauche et se termine à droite noué au chef libre de l'hémostase droite. On préfère un fil à résorption rapide pour diminuer la formation de granulomes (Fig.18).

Afin de prévenir un éventuel prolapsus post-hystérectomie, le début et la fin du surjet sont amarrés aux ligaments utéro-sacrés par des points transfixiants.

Le méchage n'est pas utile, non plus que la sonde urinaire à demeure. Un sondage évacuateur permet de vérifier la clarté des urines, un toucher rectal permet de vérifier l'intégrité du rectum.



**Figure 18** : Fermeture du vagin après hystérectomie vaginale.

[Querleu \[9\]](#)

La ligature gauche initiale (voir fig.8), gardée avec son aiguille, sert à confectionner un surjet croisé prenant : la tranche vaginale postérieure (1), le décollement du septum recto-vaginal (2), jusqu'au bord du cul-de-sac de Douglas (3), la tranche vaginale antérieure (4).

Dans notre série, on a utilisé la technique d'HV simple, standard comme la plupart des auteurs.

Nous retenons les avantages de la technique simplifiée de l'HV dite « caennaise » décrite par Von-Theobald [1], car elle utilise moins de personnel et de matériel, même si elle exige une grande expérience de l'opérateur pour assurer son succès.

#### [6. DUREE DE L'INTERVENTION ET SAIGNEMENT PER-OPERATOIRE :](#)

La durée de l'intervention a été mentionnée dans 97 cas seulement, la moyenne calculée dans notre étude correspond à la durée de l'HV simple sans gestes urinaires associés et en dehors des laparo-conversions.

Notre durée moyenne est comparable à celle de la plupart des auteurs comme le montre le tableau suivant : (Tableau IV)

Auteurs	Année	Durée moyenne de l'HV (min)
Harmanli [19]	2004	114,3 min
Switala [17]	1998	92 min
Deval [2]	2002	91 min
Cravello [3]	2001	84 min
Dhainaut [25]	2005	81 min
Boukerrou [24]	2001	75,2 min
Pither [13]	2007	70 min
Unger [29]	1999	59,8 min
Notre série	2008	69,5 min

Tableau IV : Durée moyenne de l'intervention selon les auteurs.

On remarque que la durée opératoire est variable d'un auteur à l'autre, ceci est probablement dû à l'expérience du chirurgien, aux éventuels gestes associés et aux caractéristiques des patientes (parité, ATCD pelviens...).

En dépit de cette variabilité, la durée opératoire lors de l'HV est globalement diminuée par rapport aux autres voies d'abord comme en attestent la majorité des auteurs [24, 13, 16, 38,19].

Le saignement per-opératoire est grossièrement proportionnel à la durée opératoire, il est en moyenne de 289 ml dans notre série ; dans la revue de la littérature, il varie entre 133,5 ml [24] et 359 ml [17]. Cette variation est en rapport avec l'infiltration ou non de produits hémostatiques en péri-cervical et la réalisation ou non de gestes de réduction du volume utérin [34, 2, 17,29].

## 7. SUITES OPERATOIRES :

Les suites de l'hystérectomie vaginale simple sont habituellement sans histoire :

- Douleur post-opératoire réduite aux heures du réveil.
- Lever précoce.
- Reprise du transit entre 24 et 36 heures.
- Sortie de la patiente autorisée au bout de 3 à 5 jours.
- Un saignement modéré est acceptable, et peut durer plusieurs jours, jusqu'à la fin de la cicatrisation vaginale, soit environ 3 semaines.
- La reprise des activités professionnelles, physiques et sexuelles peut être envisagée après 3 à 4 semaines.

### Durée du séjour post-opératoire :

On note une durée moyenne de 7,59 jours, avec environ 40 % des patientes ne dépassaient pas six jours d'hospitalisation post-opératoire.

Grâce au développement des moyens de prise en charge, on assiste à des durées d'hospitalisation de plus en plus réduites. Le tableau VI illustre les différentes durées selon les auteurs.

Auteurs	Durée du séjour post-opératoire
Levêque [27]	7,3 jours
Moukoro [20]	7 jours
Deval [2]	5,6 jours
Cravello [3]	5 jours
Debodinance[14], Switala[17]	4 jours
Pither [13]	3 jours
Unger [29]	1,85 jours
Harmanli [19]	1,9 jours
Notre série	7,59 jours

Tableau VI : Durée du séjour post-opératoire selon les auteurs.

Dans notre série, la durée du séjour post-opératoire est faussement surestimée du fait du temps d'attente des comptes-rendus de l'étude anatomopathologique par crainte de perdre les patientes.

La moyenne du séjour dans la littérature consultée est de 4,45 jours pour l'HV, alors qu'elle atteint 6,7 jours pour l'HA.

La consommation d'antalgiques est moindre après une HV ce qui autorise les patientes à sortir plutôt [3, 23,17].

#### 8. TECHNIQUES DE REDUCTION DU VOLUME UTERIN :

Elles sont indispensables à maîtriser pour mener à bien l'ensemble des cas d'hystérectomies plus difficiles ; quand on ne peut réaliser l'ablation utérine en « monobloc », ces gestes deviennent plus souvent systématiques (volume utérin important, accès vaginal limité).

Ces gestes sont responsables de l'augmentation des saignements per-opératoires ; ils ne doivent être réalisés qu'après ligature-section des paracervix et des artères utérines. [3]

Les techniques de réduction du volume utérin ont été nécessaires chez 43 de nos patientes dont six ont nécessité l'association de plusieurs gestes. Ces techniques étaient utiles dans la plupart du temps chez les terrains adhérentiels et pour les utérus volumineux  $\geq 12$  SA.

Les gestes les plus utilisés dans notre série sont l'hémisection et le morcellement utérin.

### 8.1 : Hémisection de l'utérus :

C'est le premier temps de tout geste de réduction du volume utérin. Les pinces sont remises en place sur le col utérin en saisissant ses parties droites et gauches, elles seront tractées par un aide. On réalise la section complète de la lèvre antérieure du col, puis de la lèvre postérieure. Ce procédé est poursuivi jusqu'à ce qu'on obtienne la bascule complète de l'utérus (Fig.19).

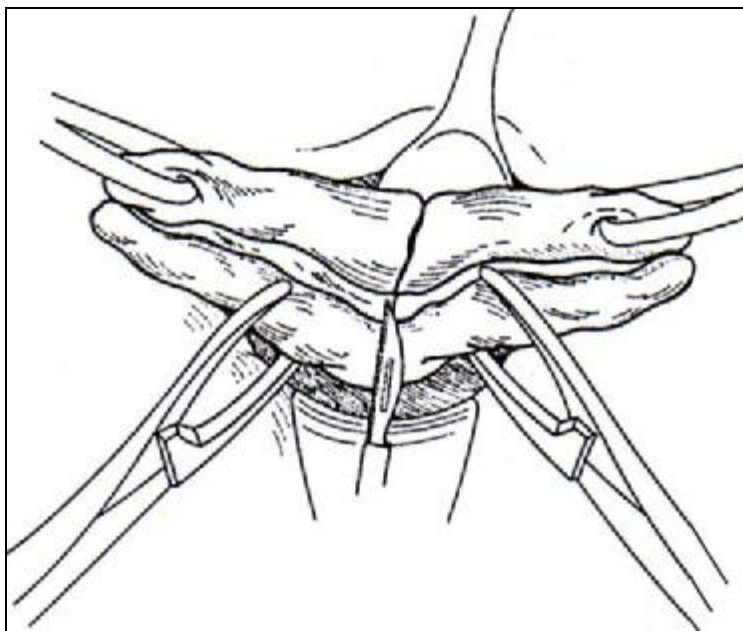


Figure 19 : Hémisection. Querleu [9]

### 8.2 : Myomectomie :

La myomectomie en cours d'hémisection utérine est un geste facile, rapide et sans danger. On la réalise lorsqu'on visualise le pôle inférieur d'un fibrome ou qu'on arrive à le palper. On commence par un début d'hémisection du fibrome, puis on réalise une traction vigoureuse à l'aide de pinces ; on continue la dissection au doigt qui permet la mobilisation du fibrome et son exérèse. Si cette exérèse est difficile, on réalise un morcellement du myome (Fig.20).

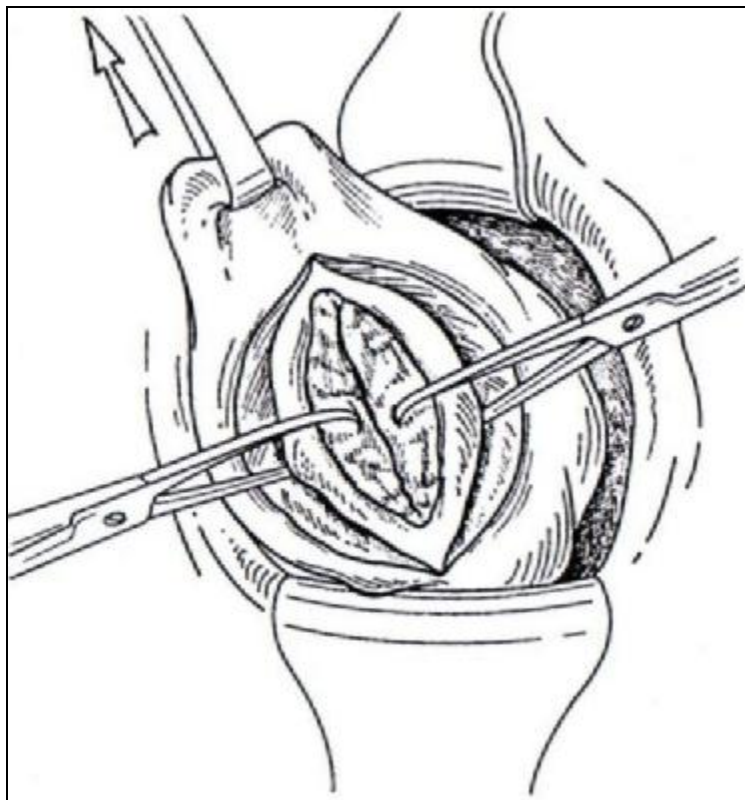


Figure 20 : Myomectomie. Querleu [9]

### 8.3 : Morcellement :

a- D'un fibrome : Il permet d'extraire un myome lorsque son volume ou l'accès vaginal n'autorisent pas son exérèse directe. On commence par l'hémisection du fibrome, sa traction puis sa résection en quartiers d'orange successifs, ce qui permet d'améliorer la mobilité utérine.

b- De l'utérus : Quand la bascule utérine s'avère difficile, même après hémisection de l'utérus, on peut avoir recours à son morcellement pour diminuer le volume utérin. On s'assure d'abord de la localisation des pédicules annexiels, et on sectionne parallèlement aux berges de l'hémisection, en quartiers d'orange (Fig.21).

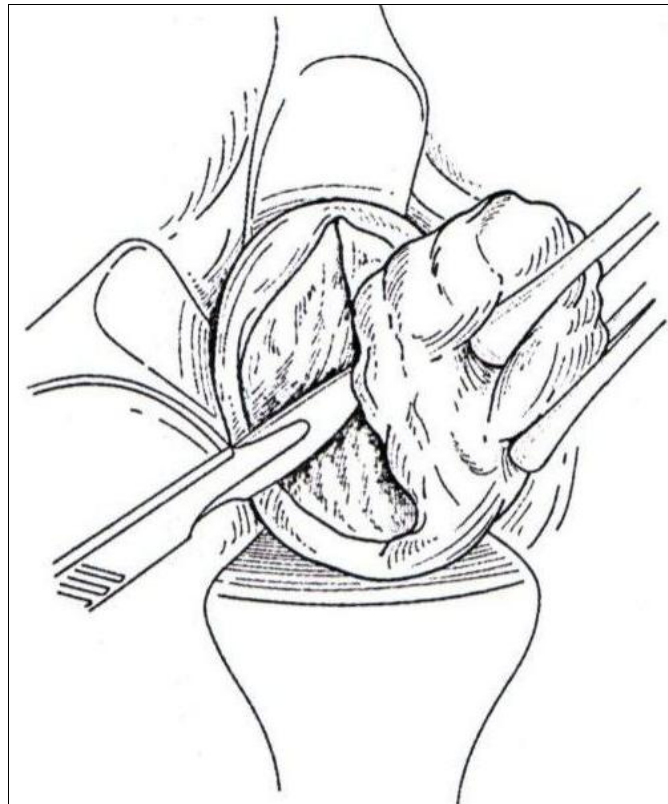


Figure 21-a : Résection en quartiers d'orange du myomètre. [Querleu \[9\]](#)



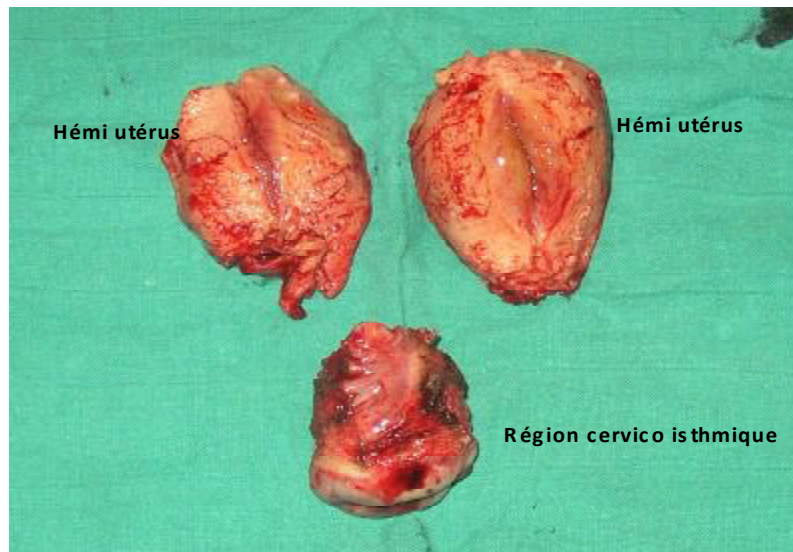


Figure 21-b : Utérus après morcellement

#### 8.4 : Evidement sous séreux :

C'est une technique élégante qui diminue le volume utérin, sans avoir à réaliser de traction ou de bascule du fond utérin. Même si on ne peut l'utiliser que pour des utérus d'un certain volume, l'évidement sous séreux garde sa place, en raison de son caractère peu hémorragique, et car il permet ; en cas d'adhérences du fond utérin, d'éviter leur traction.

Après une incision circulaire supra-isthmique initiale, on réalise l'exérèse de la pièce, en suivant un plan de clivage situé entre le tiers externe et les deux tiers internes du myomètre, puis on réalise la bascule utérine (Fig.22).

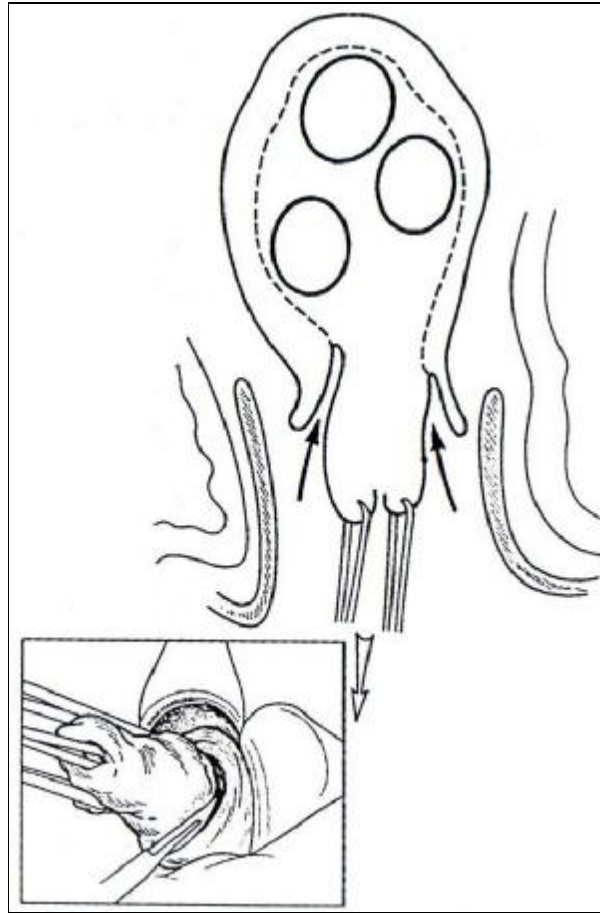


Figure 22 : Evidement sous séreux, vu en coupe. En cartouche, l'incision circulaire supra-isthmique initiale. [Querleu \[9\]](#)

### 8.5 : Adhésiolyse par voie basse :

En cas d'adhérences pelviennes, découvertes ou suspectées en cours d'intervention, elles pourront être traitées par voie basse sous contrôle de la vue. Elle se fait au cours de la bascule utérine, sans traction excessive, et en vérifiant les organes de voisinage (pour éviter leur blessure). Si par contre, on suspecte des adhérences majeures, on aura recours à une conversion en coelioscopie voire en laparotomie.

### 8.6 : Amputation du col :

L'amputation du col a pour principe de favoriser la bascule du corps utérin. Pratiquée après l'hémostase des paracervix et des utérines, elle ne présente aucune difficulté. Le col est amputé transversalement, et l'isthme repris par les pinces (Fig.23 a.b.c.).

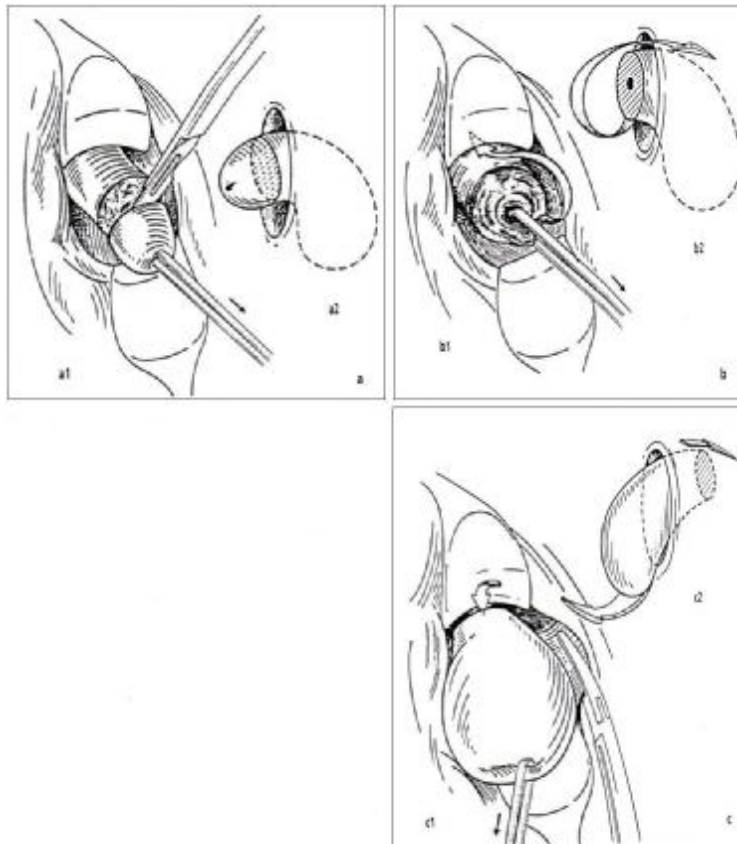


Figure 23 : Amputation du col et retournement de l'utérus. [Magnin \[4\]](#)

- a. Amputation du col : a1, vue opératoire ; a2, coupe sagittale.
- b. Le col étant amputé, l'utérus est retourné pour que le fond apparaisse à la vulve : b1, vue opératoire ; b2, coupe sagittale.
- c. L'utérus dont le col a été amputé est retourné. Le fond utérin sort par la vulve et on peut ainsi lier le pédicule annexiel : c1, vue opératoire ; c2, coupe sagittale.

Certains auteurs attestent que le recours aux techniques de réduction devient le plus souvent systématique au delà d'un volume équivalent à 14 SA et permettent d'éviter l'hystérectomie abdominale pour des utérus pouvant atteindre 20 SA [3,2,17,29].

Dans une étude comparative menée par Deval et al. [2] sur les HV avec et sans gestes de réduction, il n'y avait pas de différence significative en termes de durée d'hospitalisation et de complications per et post-opératoires entre les deux groupes étudiés. Cependant, la durée d'intervention ainsi que le saignement per-opératoire étaient significativement supérieurs à ceux observés dans le groupe d'HV sans gestes de réduction [2,17,29].

Ces résultats sont en accord avec ceux retrouvés dans notre série, puisque la durée de l'intervention est augmentée chez les patientes ayant nécessité un ou plusieurs gestes de réduction par rapport aux autres patientes (82,05 min versus 71,88 min), ceci est aussi vrai pour le saignement per-opératoire (309,35 ml versus 289 ml).

## 9. LES GESTES ASSOCIES :

### 9.1 : L'annexectomie :

L'annexectomie à partir de 50 ans n'est pas nuisible mais au contraire prévient la pathologie ovarienne. Elle est possible par voie basse chez 70 à 90 % des femmes. Elle est d'autant plus facile que la femme est jeune. [9,34]

Dans notre série, l'annexectomie unilatérale par voie basse était pratiquée chez cinq patientes, dans trois cas, il s'agissait de kyste ovarien, dans deux cas, une hémorragie du pédicule annexiel était la cause de l'annexectomie.

On a réalisé une annexectomie bilatérale par voie basse chez trois patientes (une pour endométriose ovarienne).

Certains auteurs pratiquent l'annexectomie bilatérale systématiquement, à visée prophylactique, chez les patientes âgées de plus de 45 ans [2,39,30,26].

L'annexectomie nécessite trois temps de préparation qui se pratiquent de la même manière avant ou après l'hystérectomie [9, 34,40] : (Fig.24).

- " On attire l'annexe vers le dedans par une pince à anneau pour l'éloigner de la paroi pelvienne et de l'uretère. Les trois éléments de la corne sont ainsi visualisés (ligament rond en avant, la trompe au milieu, ligament utéro-ovarien en arrière).
- " On coupe le ligament rond le plus loin possible de l'insertion utérine.
- " L'annexe pédiculisée ne tient plus que par le ligament lombo-ovarien, celui-ci sera clampé tout en refoulant les anses intestinales par une mèche et par le jeu d'une valve large. Ensuite, on le coupe et on lui applique une double ligature. On s'assure de l'hémostase et on réalise la ligature du ligament rond.

Ces gestes peuvent être réalisés utérus en place, ou le plus souvent après hystérectomie première ; le choix de l'annexectomie d'emblée est meilleur quand l'antéversion utérine est possible et laisse les annexes bien visibles (Fig.25).

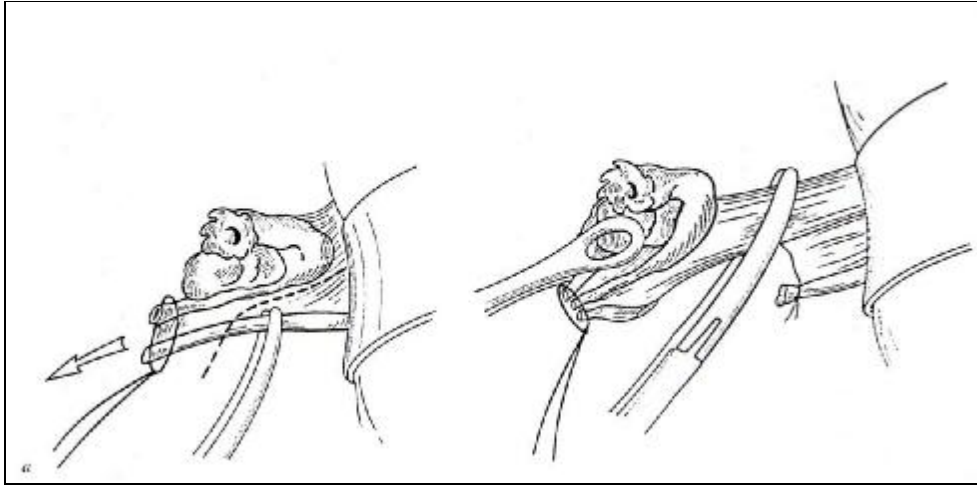


Figure 24 : Annexectomie gauche. Variante après l'hystérectomie inter-annexielle première. [Querleu \[9\]](#)

Le moignon est attiré vers la ligne médiane, le ligament rond est pincé (a) et coupé, le péritoine incisé en dehors de la trompe jusqu'au ligament lombo-ovarien qui est pincé électivement (b).




Figure 25 : Bascule antérieure de l'utérus pour l'examen des annexes. [Querleu \[9\]](#)

Lorsque les ovaires sont très peu accessibles, en particulier chez la femme âgées (rétraction atrophique) ou obèse, l'annexectomie peut être facilitée par l'usage d'un endoloop – lasso déjà installé sur un passe-nœuds à usage unique- dont on entoure le pédicule en arrière de la pince à annexe qui enserre la trompe et l'ovaire et les sépare de la paroi pelvienne (Fig.26). Cette méthode simple et peu coûteuse permet de diminuer sensiblement le nombre d'HV avec annexectomies cœlio-terminées [3,39].

Les rares cas d'annexectomie impossible par voie basse mais indispensable sont terminés par coelioscopie, après la conclusion d'une hystérectomie avec conservation [9, 4,34].

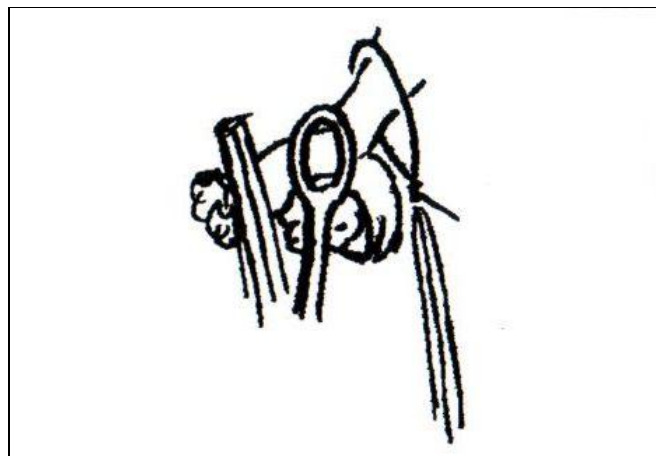


Figure 26 : Passage du lasso en arrière de l'annexe.  
Leblanc [39]

### 9.2 : L'hystérectomie élargie par voie basse (Intervention de Schauta) :

L'intervention de Schauta est une colpo-hystérectomie avec résection des paramètres par voie vaginale. Cette intervention est indiquée pour les cancers du col utérin débutants de stades IA2 ou IB1 traités par chirurgie première.

Le concept d'hystérectomie élargie par voie basse ou intervention de schauta est un concept ancien. Actuellement, cette intervention ne se conçoit qu'en association avec une lymphadénectomie pelvienne coelioscopique permettant de contrôler le statut ganglionnaire en relation avec la tumeur cervicale. [5]

Le premier temps opératoire consiste en une lymphadénectomie pelvienne par coelioscopie, puis une préparation coelioscopique des temps chirurgicaux ultérieurs.

On distingue deux types d'interventions de Schauta qui se définissent selon la radicalité du traitement des paramètres :

- " L'intervention de Schauta Amreich : comporte une résection de la portion médiane et distale du paramètre.
- " L'intervention de Schauta Stoeckel ne comporte qu'une résection de la portion proximale du paramètre.

L'intervention de Schauta Amreich débute habituellement par une incision para-vaginale latérale (épisiotomie) puis une colpotomie circulaire. Cette dernière doit permettre d'effectuer une colpectomie de 1.5 à 2 cm. Pour faciliter ce temps, on réalise une traction de la paroi vaginale avec des pinces de Chrobak. L'espace vésico-vaginal est alors disséqué, puis l'espace para-vésical est ouvert. Le doigt est alors introduit dans l'espace para-rectal et en contournant le paramètre, il pénètre dans l'espace para vésical. On peut alors disséquer les piliers vésicaux. L'uretère est repéré par la palpation et les fibres externes puis internes des piliers de la vessie sont sectionnées. Cette section permet de dégager la face antérieure des paramètres et de découvrir l'artère utérine qui est disséquée et liée le plus loin possible. Le cul-de-sac de Douglas est ensuite ouvert et les ligaments utéro-sacrés sont sectionnés. La face postérieure du paramètre est alors facilement repérée et le paramètre est liée et sectionné en dehors du genou de l'uretère sans difficulté. Le cul-de-sac péritonéal antérieur est ouvert, l'utérus basculé et les pédicules annexiels ligaturés. Le vagin est fermé ainsi que l'épisiotomie.



Dans l'intervention de Schauta Stockel, l'épisiotomie n'est pas indispensable et la section du paramètre s'effectue au niveau du genou de l'uretère.

### 9.3 : Cure du prolapsus par voie basse :

L'opération standard à opposer au prolapsus génital est la triple opération périnéale avec hystérectomie [41,53]. L'HV est le premier temps. Elle est réalisée selon la technique conventionnelle précédemment décrite. Avant la fermeture de la tranche vaginale, une résection triangulaire est faite sur la partie haute de la paroi vaginale postérieure et le point de Mac Call est préparé dans l'objectif de fixer le dôme vaginal aux ligaments suspenseurs (utéro-sacré et paramètre). On enchaîne ensuite sur la plastie vaginale antérieure, qui est exécutée en utilisant l'artifice du clivage des lambeaux vaginaux avec l'objectif d'individualiser le fascia de Halban qui ensuite plicaturé en « paletot » [41].

On termine par le temps postérieur en exécutant sur la paroi vaginale une incision en « Y » renversé, dont l'extrémité supérieure correspond au point le plus bas de la résection faite immédiatement après l'hystérectomie. Les fosses para-rectales sont ouvertes. Les muscles releveurs sont aiguillés. La colpotomie est fermée en commençant par le point de Mac call et en finissant à l'orifice vulvaire après avoir, à mi-parcours, serré les points de myorrhaphie. Selon la nature et l'importance des lésions, on peut être conduit à exécuter au cours du temps de plastie postérieure, une sacro-spinofixation de la voûte vaginale [41].

Dans tout les cas, la colpectomie doit être économique : trop large en avant, elle favorise l'incontinence; trop large en arrière, elle favorise la dyspareunie secondaire. Le remplacement de la zone uréthro-cervicale, qu'il existe une incontinence urinaire d'effort pure, patente ou potentielle, doit faire l'objet de temps spécifique systématique ; pour cela, on dispose de plusieurs techniques : [9,41]

- " Plicature sous urétrale de Marion-Kelly.
- " Suspension par fil amarré à l'aponévrose des droits à travers l'espace de Retzius à la manière de Pereyra ou de Raz.
- " Soutènement prothétique sous urétral, procédure TVT (Trans-Vaginal Tape) qui utilise une fronde de prolène de 15 mm de large et longue de 40 cm mise en place selon le même principe que l'intervention précédente mais sans aucune suture.
- " En cas de volumineuse cystocèle, on peut avoir recours à l'intervention de Bologna qui réalise une suspension urétro-cervicale à l'aide de deux bandelettes vaginales isolées et retournées dans l'espace de Retzius puis fixées sous tension suffisante à la paroi abdominale antérieure ou aux ligaments de Cooper [9, 41,21].

Dans notre étude, l'HV était inter-annexielle simple dans 119 cas, elle faisait partie de la triple opération périnéale pour cure de prolapsus dans 30 cas.

#### 10. ACTUALITE TECHNIQUE : LA THERMOFUSION

La thermofusion est une nouvelle méthode d'hémostase utilisable de nos jours quelle que soit la voie d'abord [42]. La pince de thermofusion est une pince de « Jean Louis Faure » électrique qui va permettre de dispenser des ligatures conventionnelles. Son mode d'action consiste à presser les éléments pris dans ses mors, à les rapprocher et à les faire fusionner sous l'effet d'un courant électrique bipolaire fourni par le générateur du courant électrique (Fig.27).

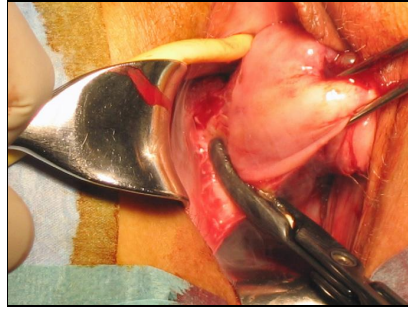


Figure 27 : Pince de thermofusion. [Douay \[42\]](#)

Ce courant bipolaire a une forme et une tension qui sont réglées automatiquement à l'aide de logiciels spécifiques. Son intensité est plus élevée que celles des courants bipolaires classiques; de plus, le courant n'est pas continu mais il est modulé par des impulsions avec des temps de pause. Ainsi, les structures sont déshydratées, elles blanchissent et prennent un aspect parchemin sans aucun charbonnage et ne collent pas aux mors de la pince. C'est la destruction des protéines et la fusion du collagène qui induit une sorte de thermocollage des parois des vaisseaux. [\[35\]](#)

Des études récentes (Douay et al. [\[42\]](#) ; Calvé et al. [\[35\]](#)) ont montré que la thermofusion a un effet bénéfique sur les douleurs post-opératoires. Ce bénéfice est appréciable dans la période post-opératoire immédiate et persiste jusqu'à 24 heures suivant l'intervention. Elle permet ainsi, une utilisation réduite de morphiniques avec les avantages directs et indirects engendrés en terme de qualité de récupération et en terme de coût [\[42,35,58\]](#).

Dans notre série, quatre patientes (mentionnées au CRO) ont bénéficié de ce mode d'hémostase (thermofusion).

## II. LA VOIE BASSE CÉLIO-ASSISTÉE :

### 1. DEFINITIONS ET CONCEPTS :

La coelioscopie doit être envisagée pour faire chuter le taux des hystérectomies par laparotomie et pour faciliter la chirurgie vaginale, lorsque celle-ci présente des limites à sa réalisation qui ne la contre-indiquent pas pour autant

(syndrome douloureux, endométriose pelvienne, antécédents adhésiogènes, mauvaise accessibilité vaginale, pathologie annexielle bénigne). [9,4,54,55]

Le concept d'hystérectomie coeliovaginale est né lorsqu'on a compris que les deux voies d'abord -coeliochirurgie et voie vaginale- pouvaient être complémentaires et non concurrentes, la première permettant la réalisation aisée de la seconde.

-L'hystérectomie est dite « per-coelioscopique » si l'hémostase des vaisseaux utérins est assurée par coeliochirurgie. [9,4]

-Si la coelioscopie n'est que préparatoire à l'hystérectomie vaginale, l'hémostase des vaisseaux utérins étant réalisée par voie basse, on parlera d'hystérectomie « coelio-assistée ». [9,4]

-Quand on pratique une coelioscopie d'assistance pendant l'intervention par voie vaginale, quand celle-ci s'avère difficile, c'est alors l'hystérectomie « coelio-terminée ». [9,4]

## 2. PLACE DE LA CÆLIO-CHIRURGIE :

Au début des années 1990, avec l'introduction de l'hystérectomie par voie basse coelio-assistée réalisée pour la première fois en 1989 par Harry Reich, la coelioscopie a tenté de s'implanter dans le domaine de l'hystérectomie. Pour plusieurs raisons, plus ou moins justifiées, telles que des temps opératoires allongés ainsi qu'un manque de chirurgiens formés à cette technique, la coelioscopie n'a pas réussi à s'imposer [6].

La coeliochirurgie trouve sa place, soit à visée diagnostique soit à visée thérapeutique, en permettant la réalisation de gestes difficiles voire impossibles par voie basse, dans le but de faciliter la chirurgie vaginale ou d'éviter une laparotomie. Dans cette optique, les patientes n'ayant jamais accouchées par voie basse dont l'accessibilité vaginale est le plus souvent mauvaise constituent une excellente indication de la coelioscopie [30]. Elle trouve également son intérêt à chaque fois qu'une adhésiolyse est nécessaire pour augmenter la mobilité utérine ou en cas

d'utérus volumineux, elle peut préparer la voie vaginale par le biais d'une myomectomie première [17]. La coelioscopie peut aussi être utile dans le traitement du cancer de l'endomètre en permettant la réalisation de la lymphadénectomie quand elle est indiquée, l'hémostase et la section des pédicules lombo-ovariens ainsi qu'une préparation de l'utérus pour une hystérectomie atraumatique sans manipulations excessives. [8,43] Dans certaines situations imprévues de cancer de l'endomètre sur utérus volumineux et/ou au stade Ic, il faudra éviter les effets d'une rupture ou d'un morcellement utérin sur utérus cancéreux, pour cela la coelioscopie peut être utile en permettant l'extraction et/ou le morcellement protégé dans un sac étanche (Fig. 28, 29).

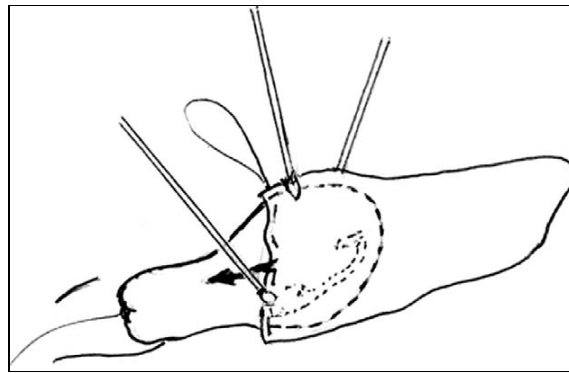


Figure 28 : Mise en place du sac sous laparoscopie.

Leblanc [43]

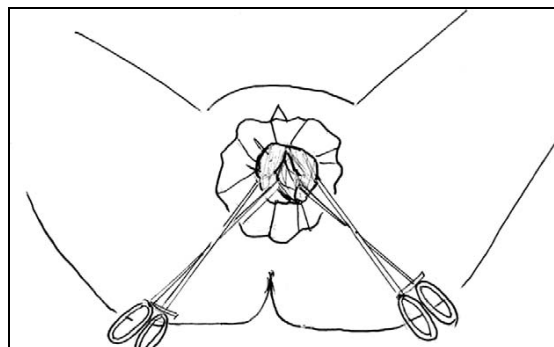


Figure 29 : Morcellement de l'utérus protégé dans le sac.

Leblanc [43]

## E. DIFFICULTES DE LA VOIE BASSE :

### I. OUVERTURE DU CUL-DE-SAC DE DOUGLAS :

Les difficultés à l'ouverture du cul-de-sac de Douglas sont peu fréquentes mais peuvent se voir chez des patientes porteuses d'une endométriose ou ayant eu une infection pelvienne [4]. Chez ces patientes, on court le risque de réaliser une plaie rectale ou de faire une fausse route dans l'épaisseur du myomètre. Il est préférable dans ces cas là de traiter les ligaments utéro-sacrés tels que nous l'avons décrit précédemment mais sans que le cul-de-sac de Douglas soit ouvert. Après leur section, le col utérin descend davantage, et le cul-de-sac de Douglas est plus facilement repérable. Une fois ce dernier ouvert, on procède à l'hémostase sélective du pédicule utérin.

### II. OUVERTURE DE L'ESPACE VESICO-UTERIN :

Un antécédent de conisation, de césarienne ou un allongement supra vaginal du col peuvent rendre difficile l'accès à l'espace vésico-utérin [4]. On risque de réaliser une plaie de la vessie ou de rester trop près de l'utérus et de ne pas trouver le bon plan en cheminant dans le myomètre. Dans les cas où l'on ne trouve pas d'emblée le bon plan de clivage, il faut placer deux pinces de Kocher à 2-3 cm l'une de l'autre sur la lèvre supérieure de l'incision vaginale, exercer une traction vers le haut sur ces pinces, et diriger la traction sur les pinces de Museux vers le bas de façon à présenter au mieux la cloison supra vaginale pour la sectionner correctement.

### III. DIFFICULTES A L'EXTRACTION DE L'UTERUS :

Près d'une fois sur deux, l'utérus ne peut être extrait, la bascule en arrière ou en avant étant impossible, même en s'aidant d'une pince de Museux qui saisit le fond utérin. Dans ces situations, les gestes de réduction du volume utérin

précédemment décrits peuvent être envisagés et au cas échéant, on peut recourir à la laparoconversion. [4]

## VI. ECHECS DE LA VOIE BASSE : LAPAROCONVERSION

Une mauvaise appréciation initiale des éléments qui conditionnent le choix de la voie basse (taille utérine, mobilité, ATCD...) peut engendrer des difficultés per-opératoires amenant à l'abandon de la voie vaginale. De même, la survenue d'une complication grave difficile à gérer par voie basse, telle une hémorragie foudroyante, peut être à l'origine d'une laparoconversion [4,44]. Ces difficultés apparaissent le plus souvent après que les ligaments utéro-sacrés et les artères utérines ont été traités [4]. L'impossibilité de terminer l'hystérectomie ne doit pas excéder 1 à 2 % des cas si les indications ont été bien posées [4]. En cas de difficultés importantes, il faut savoir renoncer à temps plutôt que de s'exposer à des complications graves.

Dans notre série, l'HV s'est soldée d'un échec dans douze cas (8,8 %) faisant appel à la voie haute, pour des raisons d'adhérences ou de volume utérin excessif.

Dans les séries de la littérature, l'incidence des échecs de la voie basse se situe entre 0 et 2,4 % (Tableau V).

Les différentes difficultés rencontrées dans la littérature ayant conduit à l'abandon de la voie basse sont : [3,24]

- Un utérus volumineux et fibromateux ;
- Une mauvaise appréciation pré-opératoire de la mobilité utérine ;
- Des adhérences viscéro-viscérales intéressant l'utérus ;
- Une hémorragie per-opératoire non jugulée par voie basse ;
- Un cloisonnement de Douglas.

## F. COMPLICATIONS DE L'HYSTERECTOMIE :

### I. COMPLICATIONS DE LA VOIE BASSE :

#### 1 : COMPLICATIONS PER-OPERATOIRES :

Les complications per-opératoires les plus fréquentes lors d'une HV sont les plaies vésicales et digestives [24, 23,11].

Il faut savoir que la prise en charge immédiate est la clé pour transformer une complication en incident.

Les principales complications per-opératoires rencontrées par la plupart des auteurs sont représentées dans le tableau V :

Complications Auteurs	Plaie vésicale	Plaie uretère	Plaie digestive	Hémorragie	Conversion VH
Boukerrou [24] (330 cas)	1,2 %	0 %	0 %	0,3 %	2,2 %
Cravello [3] (1008 cas)	0,9 %	0,1 %	0,3 %	1,1 %	2,4 %
Pither [13] (100 cas)	0 %	0 %	1 %	8 %	2 %
Lambaudie [11] (1248 cas)	0,8 %	0 %	0,3 %	2 %	0 %
Harmanli [19] (88 cas)	1,1 %	1,1 %	-	9,2 %	0 %
Debodinace[14] (274 cas)	0 %	-	0,4 %	0,4 %	2,2 %
Dhainaut [25] (87 cas)	5,7 %	-	0 %	0 %	1 %
Notre série	2,2 %	0 %	0 %	2,9 %	8,8 %

Tableau V : Complications per-opératoires selon les auteurs.



### 1.1- Plaies viscérales :

- " Plaies de la vessie : Elles sont très fréquentes pour la plupart des auteurs [3, 24, 23, 11,25] après une HV plus que les autres voies d'abord; ces lésions surviennent lors de la dissection vésico-vaginale ou vésico-utérine, mais sans suites fâcheuses si elles sont reconnues et traitées correctement ; dans le cas contraire, elles peuvent conduire à des fistules post-opératoires. C'est le repérage de la cloison supra-vaginale et sa section franche qui permet la protection de la vessie lors de l'intervention [9]. Une vessie légèrement remplie a un plan de dissection plus visible, une éventuelle plaie vésicale s'accompagnera d'un écoulement caractéristique. En cas de doute, on réalise un test au bleu de méthylène en fin d'intervention. La réparation est souvent facile, tout point de fuite doit être aveuglé et l'étanchéité vérifiée par un test au bleu. Un drainage vésical par sonde est nécessaire durant 3 à 5 jours. L'antécédent de césarienne constitue un facteur de risque de plaie vésicale lors de la voie basse sans pour autant la contre indiquer. Notre série comporte trois plaies vésicales survenues lors de la dissection vésico-utérine. Dans deux cas, il s'agissait de patientes ayant des ATCD de césarienne.
- " Plaies de l'urètre : Elle est très rare, elle complique les cures de prolapsus ou d'incontinence urinaire. Sa réparation per-opératoire est possible. Une plaie méconnue peut donner une fistule uréthro-vaginale dont la cure chirurgicale peut s'avérer difficile.

- " Plaies de l'uretère : Elle est très rare, mais toujours possible en particulier à la jonction urétéro-vésicale, lors de la ligature de l'artère utérine [4]. Ces plaies sont exceptionnelles car, après le décollement vésico-utérin, la valve vaginale antérieure protège en permanence cette jonction [11]. Un simple pincement de l'uretère, en peropératoire, ne nécessite pas de traitement spécifique. Une lésion visible non pénétrante justifie une montée de sonde urétérale. Alors qu'une plaie de l'uretère doit être suturée sur sonde par voie basse, la sonde est abandonnée dans la vessie et récupérée une douzaine de jours après l'intervention. [3] Plusieurs études ont démontré que ces lésions existent plus souvent lors d'une hystérectomie abdominale ou coelioscopique que d'une HV [3, 24, 11,19]. Dans notre étude, aucune plaie urétérale n'est survenue.
- " Plaies digestives : L'atteinte du grêle, du sigmoïde ou du rectum est possible au cours de toute chirurgie vaginale, surtout devant la présence d'adhérences. Les plaies rectales sont potentiellement plus sévères et se voient le plus souvent pendant l'HV, alors que les autres segments du tube digestif (sigmoïde, grêle) peuvent être touchés lors de l'hystérectomie abdominale ou coelioscopique. Les plaies latérales du grêle et du sigmoïde adhérents sont rares mais possibles [9,34]. Si les conditions d'accès au segment lésé sont bonnes, et qu'il s'agit d'une plaie latérale franche, sur un segment intestinal mobilisable, la réparation peut être menée par les voies naturelles. Dans le cas contraire, la

laparotomie s'impose [9,34]. S'il n'y a pas eu de préparation colique préalable, une colostomie s'avère nécessaire (ce qui justifie les lavements coliques avant toute intervention) [11]. L'incidence de ces lésions varie selon les auteurs (Tableau V), de 0 à 1 %. Dans notre série, on n'a pas eu d'incident de ce genre.

### 1.2. Hémorragies per-opératoire:

Devant toute hémorragie, il faut tamponner, aspirer, identifier la cause du saignement et la traiter électivement. [11]

Elles constituent la principale complication de l'HV, elles représentent en moyenne 3 % dans la littérature consultée (Tableau V).

Certains auteurs [14,24,11], attestent que les complications hémorragiques per-opératoires sont plus fréquentes lors de la voie haute avec des taux variant de 0,3 à 3 % pour la voie basse contre 6,7 à 7,7 % pour la voie haute.

Dans notre série, l'incidence des hémorragies per-opératoires est de l'ordre de 2,9 %, concordant parfaitement avec les résultats de la littérature. Par ailleurs, ces hémorragies ont été jugulées en per-opératoire sans avoir recours à la conversion en voie haute, mais ont nécessité dans deux cas la transfusion sanguine.

L'hémorragie per-opératoire peut avoir différentes origines :

- a. Le saignement de la tranche vaginale : survient en début et en fin de l'intervention. Il est sans gravité et cesse avec la suture vaginale [9].
- b. Le lâchage des ligaments cardinaux : il est peu important, la reprise hémostatique est simple par un point en « X » en vérifiant l'hémostase dans les angles postérieurs, en fin d'intervention [9].

c. Le lâchage des artères utérines : il est rare, on aspire pour identifier l'extrémité ouverte, on la saisit à l'aide d'une pince, on place une pince hémostatique et on réalise une ligature simple [9].

d. Le saignement du pédicule utéro-ovarien : il survient après une hystérectomie inter-annexielle, il est repris par clampage et ligature. Par contre, le saignement du pédicule lombo-ovarien, après une hystérectomie par voie basse, est de traitement plus délicat. S'il est rétracté, on ne peut pas l'atteindre par voie basse, ce qui nécessite de changer la voie d'abord (coelio ou laparoconversion) [9].

Dans tout les cas, une surveillance post-opératoire immédiate très étroite est de rigueur, car le saignement peut être extériorisé ou rester en intra-péritonéal imposant la réintervention urgente.

## 2 : COMPLICATIONS POST-OPERATOIRES :

### a. Mortalité :

Faible voire exceptionnelle après une hystérectomie quelle que soit la voie d'abord (2,7/10000 pour l'HV) [11]. Les causes du décès après hystérectomie vaginale sont dominées par les complications infectieuses [11,1]. Le taux de mortalité est plus élevé lors de l'hystérectomie abdominale, les causes du décès sont dominées, dans ce cas, par les accidents thrombo-emboliques.

Dans notre série, aucun décès n'est survenu.

### b.Morbidité :

#### **F Infections :**

La morbidité infectieuse représente la complication la plus fréquente de l'HV dans toutes les séries, l'intérêt d'une antibioprophylaxie est connu [3, 14,23].

o Morbidité infectieuse précoce (<1 mois) :

Dans notre série, malgré une antibioprophylaxie péri opératoire adaptée, on a observé la survenue de deux abcès profonds de la FID, un abcès de la tranche vaginale, un abcès rétro-vésical, une cellulite sus-pubienne, trois cas d'infections vaginale et un cas d'infection urinaire.

Des études [23,45,36], ont montré que l'utilisation d'antibiotiques lors de l'induction anesthésique, diminue nettement l'incidence des infections pelviennes post-opératoires et ne sélectionne pas de résistances, le consensus actuel repose sur le métronidazole associé à une céphalosporine en IV [23, 1,36].

Les principales complications infectieuses des séries de la littérature sont représentées par l'infection urinaire avec une incidence allant de 0,2 % à 14,3 % et par une hyperthermie de cause indéterminée avec une incidence qui varie de 0,7 % à 20,5 % [3, 14, 23, 17,19]. L'incidence des abcès vaginaux selon les auteurs susnommés est de 0,7 à 1,8 %.

Les principales complications infectieuses retrouvées dans la littérature sont :

- Les infections urinaires hautes (0,2 %) ou basses (4,5 %) [23].
- Abcès du Douglas nécessitant un drainage par voie haute (1,2 %) [23].
- Abcès annexiel nécessitant une annexectomie par voie haute (0,8 %) [3].
- Plaie rectale abcédée (0,2 %) [23].
- Abcès de la tranche vaginale [3].

-Fièvre inexpliquée [23,11].

o Morbidité infectieuse tardive ( $\geq 1$  mois) :

Il s'agit le plus souvent d'infections vaginales et urinaires avec respectivement une incidence moyenne de 4,5 % et 4,7 % [14, 23,17].

Dans notre étude, l'incidence de l'infection urinaire est d'environ 1,5 % et de l'infection vaginale environ 0,7 %.

**F Hémorragies secondaires :**

Si les hémorragies per-opératoires sont plus importantes lors de la voie haute, les hémorragies secondaires quant à elles, sont plus fréquentes lors des HV [23,26].

◆ Hémorragie vaginale : Peut provenir de la tranche vaginale ou du foyer opératoire. Un méchage du foyer opératoire peut être utile, sinon, un point en « X » sur l'artère qui saigne peut résoudre le problème ; en cas d'échec, une révision chirurgicale par voie basse s'impose. Il est rare d'avoir recours à la laparotomie dans ce cas. Si les pertes sanguines s'avèrent importantes, une transfusion sanguine sera nécessaire pour les compenser.

◆ Hémorragie interne aigue : Un état de collapsus avec anémie aigue, sans hémorragie extériorisée, impose un retour au bloc opératoire. Une vision par coelioscopie ou par laparotomie est nécessaire avec hémostase du vaisseau en cause, et lavage péritonéal.

◆ Hématome : Il est souvent révélé par une anémie inexpliquée, par des douleurs, une hyperthermie modérée, des signes de compression ou une ecchymose tardive périnéale ou sus-pubienne. Le traitement est souvent conservateur : rassurer

la patiente, la surveiller et au besoin prescrire des anti-inflammatoires. L'évacuation de l'hématome est rarement utile.

Dans notre série, nous avons eu deux hémorragies secondaires jugulées sans recourir à une réintervention, mais ayant nécessité une transfusion.

Le pourcentage moyen des hémorragies secondaires de la littérature se situe aux environs de 2,4 %. La prise en charge de ces hémorragies diffère selon leur gravité, du simple méchage local d'un saignement du dôme vaginal laissé pendant 24 heures, à la reprise chirurgicale soit par voie basse ou par voie haute, en passant par les sutures hémostatiques et les transfusions sanguines.

#### **F Thrombo-embolie :**

Il peut s'agir de phlébites des membres inférieurs ou d'une embolie pulmonaire, cette dernière est exceptionnelle. Ces complications sont rares après une HV. Un lever précoce en post-opératoire et une prophylaxie anticoagulante permettent souvent de les prévenir.

Aucune complication thrombo-embolique n'a été notée lors de notre étude grâce au traitement anticoagulant à visée prophylactique et au lever précoce.

La plupart des séries rapportent une incidence plus élevée après une hystérectomie abdominale, la moyenne étant de 0,4 % pour l'HV et de 1,1 % pour l'HA [3, 23,32].

#### **F Complications tardives :**

- Fistules vésico-vaginales : elles font suite à une plaie vésicale méconnue, soit à un échec de la suture initiale. Leur traitement se fait par voie basse, haute ou mixte selon les cas [3]. (Cravello [3] trouve une incidence des FVV à 0,3 %).
- Fistules urétéro-vaginales : surviennent souvent suite à une plaie urétérale méconnue [9].

- Plicature de l'uretère qu'on traite par sonde endoscopique [3].
- Rétention urinaire ou résidu mictionnel souvent secondaire à une plicature sous-urétrale [23].
- Infections urinaires.

Dans notre série, l'évolution à long terme était globalement favorable sauf chez huit patientes dont trois avaient présenté une incontinence urinaire d'effort (opérées pour prolapsus), deux infections urinaires traitées, une infection vaginale et une récurrence de cystocèle.

#### F Autres :

D'autres complications tardives sont décrites dans la littérature mais n'ont pas été observées dans notre série, il s'agit de :

- ◆ Occlusion digestive (0,2 %) [23].
- ◆ Eviscération transvaginale[46].
- ◆ Fibrome résiduel traité par voie basse [3].
- ◆ GEU impliquant la présence d'une fistule péritonéo-vaginale [32,37].
- ◆ Granulome de la cicatrice traité par nitrage au crayon de nitrate d'argent [23].
- ◆ Douleurs et asthénie [23].
- ◆ Dyspareunie, baisse de la libido: la fonction sexuelle est mise en jeu soit par la suppression des sécrétions endocervicales, la section des fibres nerveuses des ligaments utéro-sacrés, soit par des facteurs psychologiques [23,47].



## II. COMPLICATIONS DE LA VOIE BASSE CŒLIO-ASSISTEE :

Plusieurs études ayant comparé l'HV coelio-assistée à l'hystérectomie per-coelioscopique, ont trouvé le même taux d'incidents, les complications imputables directement à la coelioscopie étant rares [23,1,56].

### 1 : COMPLICATIONS PER-OPERATOIRES :

- " Plaies viscérales :
  - Plaies du grêle,
  - Plaies de l'uretère : assez fréquentes,
  - Plaies de la vessie.
- " Hémorragies pouvant nécessiter des transfusions.
- " Laparoconversion.

### 2 : COMPLICATIONS POST-OPERATOIRES :

- F Iléus post-opératoire,
- F Morbidité infectieuse : il s'agit surtout des infections urinaires et des abcès de paroi, le pyosalpinx est une complication exceptionnelle de la coeliochirurgie [48].
- F Hémorragies secondaires,
- F Hématomes de la paroi,
- F Complications thrombo-emboliques : peu fréquentes.

## III. LE VECU DE L'HYSTERECTOMIE :

L'utérus de part sa menstruation, symbole de la féminité, a un impact non négligeable sur la vie psycho-sexuelle de la femme. Les conséquences psychologiques de l'hystérectomie sont de type et d'intensité variables selon la patiente et la voie d'abord choisie pour l'intervention [49, 47].

On peut avoir :

- o Un vaginisme
- o Une anorgasmie

- Une baisse de la libido
- Une dyspareunie.

Ces troubles sont sous la dépendance de certains facteurs psychiques tels :

- § La peur des conséquences locales d'une reprise d'activité sexuelle.
- § La crainte de perdre le partenaire.
- § Un sentiment de culpabilité et de perte d'intérêt.

Ces conséquences psychoaffectives intimistes semblent moins fréquentes et moins importante après une hystérectomie vaginale, en raison de l'absence de cicatrice visible et d'une reprise plus rapide des activités [47,50].

L'hystérectomie peut aussi avoir un impact sur le vécu sexuel du partenaire avec une diminution de la fréquence des rapports sexuels, une baisse de la libido pouvant aller jusqu'à l'impuissance sexuelle, par peur de faire mal et par crainte de la contagion [50].

La majeure partie de ces complications est évitable grâce à une préparation soigneuse et une information approfondie avec des schémas à l'appui, en pré-opératoire, de la patiente et de son conjoint [49,47].

## CONCLUSION

## CONCLUSION

A l'issue de cette étude rétrospective de 135 dossiers d'HV réalisées dans le service de gynécologie-obstétrique du CHU Hassan II de Fès du 01/01/01 au 31/12/06, nous avons pu dégager les conclusions suivantes :

- La voie d'abord lors d'une hystérectomie est encore un sujet de controverse, certaines équipes résolument « vaginalistes » ont atteint un chiffre de 80 % d'hystérectomies par voie basse.

- Les indications de l'HV sont nombreuses et tendent à s'élargir de plus en plus avec les progrès de la chirurgie gynécologique tels l'utilisation de la coelioscopie et des techniques de réduction du volume utérin.

- Les seules contre-indications formelles à la voie basse se limitent aux cancers ovariens, les utérus très volumineux atteignant l'ombilic ( $\geq 20$  SA), les atrésies vaginales voire les patientes vierges ou présentant des lésions importantes de hanche ou de colonne empêchant l'installation pour un abord vaginal.

- Cette technique chirurgicale est actuellement en plein essor, ses avantages relevés au bout de ce travail sont nombreux et intéressent différents niveaux :

⊖ Sur le plan économique : l'HV est la moins chère du fait de la durée d'opération et d'hospitalisation réduites et de la consommation réduite des antalgiques [3, 23,51].

⊖ Sur le plan socio-professionnel et sexuel : l'HV permet une reprise plus rapide des activités professionnelles et sexuelles du fait de sa faible morbidité et sa courte convalescence [9, 49,47].

⊖ Sur le plan esthétique : l'avantage de l'HV dans ce domaine est évident puisqu'il n'existe aucune cicatrice cutanée visible.

Néanmoins, cette technique chirurgicale aux multiples atouts, n'est pas dénuée d'inconvénients :

- § Volume utérin limitant
- § ATCD de la patiente limitants
- § Enseignement plus délicat
- § Champ opératoire limité
- § Plaies de vessie plus fréquentes
- § Pas d'exploration abdominale.

Malgré ces limites, l'HV mériterait d'être enseignée comme technique de référence dans les écoles de chirurgie, et devra être pratiquée à chaque fois que l'indication se présente [3].

RESUME

## RESUME

Depuis la première description complète, il y a plus d'un siècle, l'abord vaginal prend une place de plus en plus importante en chirurgie gynécologique.

Notre travail consiste en une étude rétrospective de 135 dossiers d'HV colligés au service de gynécologie obstétrique du CHU Hassan II de Fès du 01/01/01 au 31/12/06.

Le profil de notre série est le suivant :

- " L'âge moyen de nos patientes est de 51 ans.
- " La parité moyenne est de 6 enfants.
- " Le statut génital objective une prédominance des femmes en activité génitale.
- " Les motifs d'hospitalisation les plus fréquents sont représentés par les hémorragies gynécologiques et les prolapsus génitaux.
- " Les principales indications sont représentées par les utérus myomateux, les prolapsus génitaux, les hyperplasies de l'endomètre et les dysplasies cervicales.

La fréquence de l'HV dans notre service est de 51 %.

Sur le plan opératoire, l'HV a été réalisée selon la technique standard avec annexectomie par voie basse unilatérale dans 5 cas et bilatérale dans 3 cas ; et recours dans certains cas aux techniques de réduction du volume utérin.

La durée opératoire moyenne est de 69,5 min, le saignement moyen est de 289 ml.

Les difficultés opératoires rencontrées au cours de l'intervention sont en rapport avec le volume utérin et la présence d'adhérences.

Les complications per-opératoires sont dominées par quatre hémorragies jugulées facilement et trois plaies vésicales reconnues et suturées.

La laparotomie de conversion était nécessaire dans douze cas pour des raisons d'adhérences et de volume utérin excessif.

Les complications post-opératoires sont dominées par les infections dont le traitement variait d'une simple antibiothérapie jusqu'à la reprise chirurgicale par voie haute.

Aucun décès n'a été déploré dans notre série.

Aucune complication thrombo-embolique n'est survenue.

La durée moyenne du séjour post-opératoire est de 7,59 jours.

L'évolution à moyen et à long terme est globalement favorable.

S'il est un fait que l'HV est une intervention séduisante de part sa rapidité d'exécution et le confort qu'elle apporte aussi bien au chirurgien qu'à la patiente, le concept de « non laparotomie » ne doit pas devenir une obsession faisant reculer l'hystérectomie abdominale, mais n'oublions pas que la chirurgie classique doit rester la base de la formation du gynécologue en y associant une formation adéquate en chirurgie vaginale et coelioscopique.



## SUMMERY

Since the first complete description, more than one century ago, the vaginal access takes an increasingly important place in gynaecological surgery.

Our work consists of a retrospective study of 135 files of vaginal hysterectomies made in the service of gynaecology and obstetrics of university hospital Hassan II of Fez, during the period from 01/01/01 to 31/12/06.

The profile of our series is the following :

- The average age of our patients is of 51 years.
- The average parity is arroud six children.
- The genital statute objectifies a prevalence of the women in genital activity.
- The most frequent reasons for hospitalization are represented by the gynaecological haemorrhages and the genital prolapses.
- The main indications are represented by uterine fibroids, genital prolapses, endometrial hyperplasias and cervical dysplasias.

The frequency of the vaginal hysterectomy in our service is 51 %.

On the operational level, the vaginal hysterectomy was carried out according to the standard technique, with unilateral adnexectomy in five cases and bilateral in three cases ; and certain cases, the reduction procedure was necessary.

The average operational duration is arroud 69,5 min, the average bleeding is 289ml.

Operational difficulties the most encountered during the intervention are related on enlarged uterus and pelvic adhesions.

The peroperative surgical complications are dominated by four haemorrhages stopped easily and three recognized and stitched vesical wounds.

The laparotomy of conversion was necessary in twelve cases for reasons of adhesions and excessive uterine volume.

The postoperative complications are dominated by the infections, the treatment of which varied of a simple antibiotic therapie up to the secondary surgical revision by abdominal way.

No death was regretted in our series.

No thromboembolic complication is occurrence.

The average duration of the post operative stay is of 7,59 days.

The evolution in average and long ter mis globally favorable.

If it is a fact the vaginal hysterectomy is an attractive intervention of part its speed of execution and the confort that it brings as well to the surgeon that to the patient, the concept of « not laparotomy » does not have to become an obsession making put of the laparohysterectomy, but let us not forget that the classic surgery has to remain the base of the formation of the gynecologist by associating it an adequate training in vaginal and celioscopic surgegy.

## المخلص

يعتبر إجراء أول عملية جراحية للإستئصال الفرجي للرحم منذ ما يزيد عن قرن من الزمن بداية للتطور المتزايد لهذا النوع من العمليات و احتلالها مكانة هامة في جراحة أمراض النساء.

يتكون عملنا من دراسة استيعابية ل135 ملفا للإستئصال الفرجي للرحم تم تسجيلها بمصلحة أمراض النساء و الولادة بالمركز الإستشفائي الجامعي الحسن الثاني بفاس, من فاتح يناير 2001 إلى 31 دجنبر 2006. مميزات سلسلتنا هي كالآتي:

- معدل السن لمريضاتنا هو 51 سنة.
- معدل الإنجاب هو 6 أطفال.
- الوضع التناسلي يظهر غالبية النساء القادرات على الإنجاب.
- دواعي التطبيب الأكثر تداولاً تتمثل في النزيف الرحمي و حالات التدلي التناسلي.
- أهم أسباب اللجوء إلى هذه العملية تمثلت بصفة مهيمنة في الفيبرومات الرحمية, التدلي التناسلي, تضخم الغشاء المخاطي و الأورام المبتدئة لعنق الرحم.
- تردد عملية الإستئصال الفرجي للرحم في مصلحتنا هو 51 بالمائة.
- على المستوى الجراحي, تم الإستئصال الفرجي للرحم حسب التقنية المتداولة إضافة إلى استئصال ملحقات الرحم من جهة واحدة عند 5 نساء و من الجهتين عند 3 حالات بالإضافة إلى اللجوء في بعض الأحيان إلى تقنيات التخفيف من حجم الرحم.
- معدل المدة المستغرقة في إنجاز العملية هو 69,5 دقيقة, و معدل السيلان الدموي أثناء العملية هو 289مل.
- الصعوبات الجراحية التي تمت مصادفتها أثناء العملية كانت لها علاقة بحجم الرحم و تواجد تشابكات بين الأعضاء.
- معظم المضاعفات التي حدثت أثناء الجراحة تمثلت في 4 حالات من نزيف دموي تم التحكم فيها بسهولة, و 3 حالات جرح في المثانة تم ترقيعها بنجاح.
- أثناء إجراء العملية, لقد تم استبدال الطريق الفرجي بالطريق البطني عند 12 حالة و ذلك بسبب التشابكات الحوضية الكثيفة و كذا الحجم الضخم للرحم.
- فيما يخص مضاعفات ما بعد الجراحة, فقد تمثلت في غالبية الأحيان في التعفنات التي تم علاجها بمضادات حيوية و في الحالات القصوى تم اللجوء إلى التدخل الجراحي عن طريق البطن.
- لم تحدث أية حالة وفاة في سلسلتنا, و لم تسجل أية حالة لتلكد الدم.
- المدة المتوسطة التي قضتها مريضاتنا في المستشفى بعد إجراء العملية هي 7,59 يوم.
- التطور على المدى المتوسط و البعيد كان إيجابياً على العموم.

إذا كان الإستئصال الفرجي للرحم يعتبر عملية جراحية مغرية بسبب سرعة إنجازها و الارتياح الذي تمنحه للجراح و المريضة معاً, فإنه لا يجب المبالغة في منع الإستئصال البطني للرحم. إذ لا يجب أن ننسى أن الجراحة عن طريق البطن تبقى أساس تكوين الجراح في أمراض النساء إضافة إلى ضرورة التكوين المناسب في الجراحة عن طريق الفرج و كذا جراحة المناظير.

## BIBLIOGRAPHIE

## BIBLIOGRAPHIE

- [1] « Hystérectomie vaginale : technique opératoire "Caennaise" » P. Von Theobald, I. Grosdemouge. Journal de gynéco obst et biologie de la reproduction 2002, vol 31, n°6, 589-596.
- [2] « Etude du morcellement utérin au cours de l'hystérectomie vaginale : à propos d'une série prospective de 216 cas » B.Deval, A.Rafii, E.Samain, M.Thouimy, M.Levardon, E.Daraï. Gynéco obst et fertilité 30 (2002) 850-855.
- [3] « L'hystérectomie vaginale : à propos d'une série de 1008 interventions » L. Cravello, F. Bretelle, D. Cohen, V. Roger, J. Giuly, B. Blanc. Gynéco obst et fertilité 2001, vol 29, 288-294.
- [4] « La pratique chirurgicale en gynécologie obstétrique » J. Lansac, G. Body, G. Magnin. Editions Masson 1998.
- [5] « Hystérectomie élargie par voie basse ou opération de Schauta-Stoeckel » P.Mathevot, D.Dargent. EMC techniques chirurgicales - gynécologie 41-732 ; 2005.
- [6] « Hystérectomie coelioscopique : technique, indications » V.Thoma, M.Salvatores, L.Mereu, I. Chua, A.Wattiez. Annales d'urologie 41 (2007) 80-90.
- [7] « Colpohystérectomie élargie par laparoscopie. Technique et difficultés opératoires : hystérectomie radicale » C.Pomel, R. Rouzier. EMC Gyn obst 2 (2005) 391-400.
- [8] « Traitement chirurgical des adénocarcinomes de l'endomètre : voies d'abord. Revue de la littérature » E. Fondrinier, J.F Rodier, P.Morice, G.Le Bouëdec, P. Descamps, J.P Lefranc. Gynéco obst et fertilité 31 (2003) 456-464.
- [9] « Techniques chirurgicales en gynécologie » Denis Querleu. Editions Masson 1998.
- [10] « Anatomie clinique de l'appareil génital féminin » P. Kamina, X Demondion, J.P Richer, M. scépi, J.P Faure. Editions scientifiques et médicales Elsevier. EMC 10-A-10, 2003.

- [11] « Hystérectomie pour lésions bénignes : complications per-opératoires et post-opératoires précoces » E. Lambaudie, M. Boukerrou, M. Cosson, D. Querleu, G. Crépin. Annales de chirurgie 2000 ; 125 : 340-345.
- [12] « Vaginal hysterctomy » Shirish S.Sheth, Best practice and research clinical obstetrics and gynaecology 19, n°3 (2005) 307-332.
- [13] « Hystérectomie vaginale à Libreville : expérience sur les 100 premiers cas au centre hospitalier de Libreville » S.Pither, S.Mayi-Tsonga, M.Bayonne, N.Ogowet Igumu, M.Mounanga, L.Kouam. Médecine d'Afrique noire. N° 5404 ; 2007, 221-225.
- [14] « Hystérectomies pour lésions bénignes sur utérus non prolabé : Epidémiologie et suites opératoires dans le nord de la France » P. Debodinance. Journal de gynéco obst et biologie de la reproduction 2001, vol 30, n°2, 151-159.
- [15] « Hystérectomie pour lésions bénignes : peut-on tout faire par voie vaginale ? » X.Martin, A.Gjata, F. Golfier, D. Raudrant. Journal de gynéco obst et biologie de la reproduction 1999, vol 28, n°2.
- [16] « Hystérectomie pour pathologie bénigne (prolapsus exclu) » F.Diabate-Diallo, F. Chabanne, E.Attakpa-Ahyi, G.Body. société nationale de gynéco obst de France.2000
- [17] « L'hystérectomie vaginale a-t-elle un intérêt pour les gros utérus de plus de 500 g ? Comparaison avec la laparotomie » J. Switala, M.Cosson,D.Lanvin, D. Querleu, G.Crépin Journal de gynéco obst et biologie de la reproduction 1998, vol 27,n°6, 585-592.
- [18] « L'antécédent de césarienne est un facteur de risque opératoire de l'hysterectomie vaginale » M.Boukerrou, E.Lambaudie,P.Collinet, G.Crépin ,M.Cosson . Gynéco obst et fertilité 32 (2004) 490-495.
- [19] « A comparison of abdominal and vaginal hysterectomy of the large uterus » O.H Harmanli, C.K. Gentzler, S.Byun, V.Dandolu, M.H.T Grody. International Journal of gyn obst 87 (2004) 19-23.

- [20] « L'hystérectomie vaginale dans le service de gynéco-obstet de l'hôpital du point G » N.Moukoro, I.Tegueté, Y.Traoré, I.Diarra, S.Sissoko, F.S Diallo, A.Dolo. Mali médical 2005, tome XX, n°1 et 2 p : 48-50.
- [21] « Intervention de Bologna pour incontinence urinaire d'effort avec cystocèle stade III (avec ou sans hystérectomie vaginale) » K. El khader, F. Guillé, A. Mhidia, J.Ziadé, J.J Patard, B.Lobel. progrès en urologie 1999,n°9 ,81-87.
- [22] « Faisabilité de la chirurgie vaginale du prolapsus chez la patiente très âgée » M.Kapella, J.Gana, K .Safai ; A.Vincelot, Y.Aubard. Gynéco obst et fertilité 33 (2005) 857-860.
- [23] « Les complications de l'hystérectomie par voie vaginale sur utérus non prolapsé » I. Grosdemouge, V. Bleret-Mattart, P. Von Théobald, M. Dreyfus. Journal de gynéco obst et biologie de la reproduction 2000, vol 29, n°5, 478-484.
- [24] « Hystérectomies pour lésions bénignes : que reste-t-il à la voie abdominale ? » M. Boukerrou, E. Lambaudie, F. Nouducci, G. Crépin, M.Cosson. Journal de gynéco obst et biologie de la reproduction 2001, vol 30, n°6, 584-589.
- [25] « Les hystérectomies chez les patientes n'ayant jamais accouché par voie basse. Une étude de 243 cas » C.Dhainaut, L-J.Salomon, M.Junger, A.Marcollet, P.Madelenat. Gynéco obst et fertilité 33 (2005) 11-16.
- [26] « L'hystérectomie vaginale et nulliparité : indications, limites » E.Lambaudie, B.Occelli, M.Boukerrou, G.Crepin, M.Cosson. Journal de gynéco obst et biologie de la reproduction 2001, vol 30, n°4 p : 325-330.
- [27] « Hystérectomies pour pathologie bénigne en région de Bretagne : analyse des pratiques » J. Levêque, Y. Eon, B. Colladon, F. Foucher, D. Chaperon, J-Y. Grall, L. Taillanter. Journal de gynéco obst et biologie de la reproduction 2000, vol 29, n°1, 41-47.

- [28] « Traitement des cancers limités du col utérin avec hystérectomie simple par voie basse après curiethérapie » M.Resbeut, L.Cravello, J.M Hannoun-Lévi, A.Agostini, C.Alzieu, D.Cowen. Cancer/Radiother.1998 ; 2 :266-271.
- [29] « Vaginal hysterectomy for the woman with a moderately enlarged uterus weighing 200 to 700 grams » MD Unger, B.James. Amer journal of obstet gynecol 180, n°6, part1 (1999).
- [30] « La mauvaise accessibilité vaginale : excellente indication de la coeliochirurgie pour réaliser une hystérectomie » C.Chaperon, J.B Dubuisson, Y. Ansquer,B. Fernandez. Journal de gynéco obst et biologie de la reproduction 1997 ;26 :789-797.
- [31] « Hystérectomie vaginale sur utérus non prolabé » J. Peter, P. Boisselier, E. Guttilla. Journal de gynéco obst et biologie de la reproduction 1987 (16) : 925-934.
- [32] « Pregnancy after vaginal hysterectomy » P.L Nephra, S.J Loginsky. Obstet.gynecol 1984, vol 64, n° 5.
- [33] « Comment je traite..... Chirurgicalement les lésions utérines bénignes en 2002 » Ph . Herman, U.Gaspard Revue Med Liège 2002, 57 : 4 : 187-190
- [34] « Hystérectomie vaginale » G. Orazi, M. Cosson, G. Crépin. EMC techniques chirurgicales 41-650. 2003.
- [35] « Hystérectomie sans douleur, une technique innovante » H.Clavé, P.Niccolai. Journal de gynéco obst et biologie de la reproduction 32, n°4 (2003).
- [36] « Antibioprophylaxie en chirurgie gynécologique » J.Beytout, A.Mansour, H.Laurichesse. Annales fr d'anesthésie réanimation 13 (1994) 118-127.
- [37] « Fistule péritonéo vaginale après hystérectomie vaginale » Y. Zafrani, M.P Chauvet, B.Occelli, G.Crépin, M.Cosson. Annales de chirurgie 128 (2003) 185-187.
- [38] « Etude randomisée prospective en double aveugle comparant hystérectomie par voie vaginale et par voie abdominale chez les femmes sans prolapsus génital » T.Miskry, A.Magos. Acta obtete gynecol. Scand 2003 ; 82 ;351-8.



- [39] « Comment je fais.... Pour ligaturer les pédicules lombo-ovariens au cours d'une hystérectomie par voie vaginale » E. Leblanc. Gynéco obst et fertilité 31 (2003) 1054-1055.
- [40] « Adnexectomy for benign pathology at vaginal hysterectomy without laparoscopic assistance » Shirish S.Sheth. BJOG 109 (2002) 1401-1405.
- [41] « Traitement chirurgical des prolapsus génitaux par la voie vaginale » D.Dargent , P.Mathevet, G.Mellier. EMC techniques chir gyneco. 41-800, 2002.
- [42] « Douleur post-opératoire après hystérectomie par voie vaginale selon la méthode d'hémostase utilisée : thermofusion ou suture aux files » N.Douay,F. Belot, G. Bader, B.Guyot,D . Heitz, A.Fauconnier . Gyn . obst et fertilité 35 (2007) 632-636
- [43] « Comment je fais... pour extraire en toute sécurité par voie vaginale un carcinome endométrial sur utérus volumineux et/ou au stade Ic » E. Leblanc Gynéco obst et fertilité 34 (2006) 258-259.
- [44] « Vaginal hysterectomy » S. Robert Kovac. Baillière's clinical obstetrics and gynaecology. Vol 11, n° 1, March 1997.
- [45] « Infections post-opératoires dans les hystérectomies vaginales et prophylaxie antibiotique » J.Santarelli, M.Scavizzi, Ph. Buisson, A. Jupeau-vessieres. Médecine et maladies infectieuses ; 1988- 6/7- 313 à 316.
- [46] « L'éviscération vaginale. A propos d'un nouveau cas » J. Delotte, A.lannelli, S.Fayad, M.Dahman, J. Gugenheim, A.Bongain, M.Saïdi-olivier. Gynéco obst et fertilité 33 (2005) 126-128.
- [47] « Enquête régionale sur le retentissement psychique et sexuel à court terme de l'hystérectomie » O.Graesslin, C.Martin-Morilli, M.C Leguillier-Amour, T.Darnaud, N.Gonzales, F.Bancheri, M.Lever, J.p Bory, G.Harika, R.Gabriel, C.Quereux. Gynéco obst et fertilité 30 (2002) 474-482.

- [48] « Pyosalpinx après hystérectomie interannexielle par voie coelioscopique. A propos de 2 cas » Y.Lengelet, R.Botchorishvili,H.Roman,M.Canis,B.Rabishong,G.Mage Gynéco obst et fertilité 33 (2005) 768-771.
- [49] « La fonction érotique après hystérectomie » C.Yazbeck. Gynéco obst et fertilité 32 (2004) 49-54.
- [50] « Impact de l'Hystérectomie sur le vécu sexuel » Diane Brouillette, Info sexo web. Thèse.
- [51] « Evaluation du coût direct hospitalier et extra-hospitalier de l'hystérectomie opératoire et de l'hystérectomie vaginale » L.Cravello,M.Isnardi,G.violin, A.Duthilleul, R.Sambuc, B.Blanc. Journal de gynéco obst et biologie de la reproduction 1999, n°4, vol 28,335.
- [52] « Indications et complications de l'hystérectomie vaginale :une expérience débutante sur 24 cas au CHU de Yahoundé » L .Kouam, J . Kandom-Moyo, P.Ngassa. Revue française de gynéco-obst 91 (1996) n°5 ,228-232.
- [53] « Faut-il réaliser une hystérectomie lors de la cure de prolapsus ? » B.Fatton, J.Amblard,B.Jacquetin. Annales d'urologie 41 (2007) 91-109.
- [54] « Hystérectomie vaginale assistée par laparoscopie » Gilles Desaulniers, m.d ;Dept obst-gynéco, Hôpital du Sacré cœur de Montréal (1997).
- [55] « Hystérectomie par laparoscopie » Gilles Desaulniers, m.d ;Dept obst-gynéco, Hôpital du Sacré cœur de Montréal (1997).
- [56] « Outcomes and complications of laparoscopically assisted vaginal hysterectomy » Kok-Min Seow, Chung-Tsung Tsou, Yu-Hung Lin, Jiann-Loung Hwang, Yieh-Loong Tsai, Lee-Wen Huang. International Journal of gyn obst 95 (2006) 29-34.
- [57] « L'hystérectomie vaginale au centre hospitalier de Libreville (Gabon), expérience débutante à propos de 60 cas » S.Mayi-Tsonga, S.Pither, N.Ogowet Igumu. Médecine d'Afrique noire, tome 50, n°4 ; 2003. 149-154.

[58] « Comment je fais... une ovariectomie par voie basse avec électrocoagulation bipolaire » B. Weyl. Gynéco obst et fertilité 32 (2004) 1080-1081.

[59] « Comment je fais... la préparation vaginale à une hystérectomie / colpectomie radicale laparoscopique ou procédé de 'schautheim' » E. Leblanc Gynéco obst et fertilité 35 (2007) 263-264.

## SERMENT D'HIPPOCRATE

*Au moment d'être admis à devenir membre de la profession médicale, je m'engage solennellement à consacrer ma vie au service de l'humanité.*

*Je traiterai mes maîtres avec le respect et la reconnaissance qui leur sont dûs.*

*Je pratiquerai ma profession avec conscience et dignité. La santé de mes malades sera mon premier but.*

*Je ne trahirai pas les secrets qui me seront confiés.*

*Je maintiendrai par tous les moyens en mon pouvoir l'honneur et les nobles traditions de la profession médicale.*

*Les médecins seront mes frères.*

*Aucune considération de religion, de nationalité, de race, aucune considération politique et sociale ne s'interposera entre mon devoir et mon patient.*

*Je maintiendrai le respect de la vie humaine dès la conception.*

*Même sous la menace, je n'userai pas de mes connaissances médicales d'une façon contraire aux lois de l'humanité.*

*Je m'y engage librement et sur mon honneur.*

## قسم أبقراط

في هذه اللحظة التي يتم فيها قبولي عضوا في المهنة الطبية، أتعهد علانية:

- بأن أكرس حياتي لخدمة الإنسانية،
- و أن أحترم أساتذتي و أتعرف لهم بالجميل الذي يستحقونه،
- و بأن أمارس مهنتي بوازع من ضميري و شرفي، جاعلا صحة مريضى هدفى الأول،

- و أن لا أفشي الأسرار المعصودة إلي،
- و أن أحافظ بكل ما لدي من وسائل على الشرف و التقاليد النبيلة لمهنة الطب،
- و أن أعتبر سائر الأطباء إخوة لي،
- و أن أقوم بواجبي نحو مرضاي دون أي اعتبار ديني أو وطني أو عرقي أو سياسي أو اجتماعي،

- و أن أحافظ بكل حزم على احترام الحياة الإنسانية منذ نشأتها،
- و أن لا أستعمل معلوماتي الطبية بطريق يضر بحقوق الإنسان مهما لاقيت من تهديد،

بكل هذا أتعهد عن كامل اختيار و مقسما بشرفي و الله على ما أقول شهيد.