



Année 2022

Thèse N° 009/22

# LES ACCÈS VEINEUX EN RÉANIMATION

THÈSE

PRÉSENTÉE ET SOUTENUE PUBLIQUEMENT LE 04/01/2022

PAR

Mlle. SENHAJI Mouna

Née le 06 Janvier 1996 à Fès

POUR L'OBTENTION DU DOCTORAT EN MÉDECINE

MOTS-CLÉS :

Cathéters veineux périphériques- Cathéters veineux centraux -  
Techniques - Indications - Complications

JURY

**M. MUSTAPHA HARANDOU**..... PRÉSIDENT et RAPPORTUER

Professeur d'Anesthésie réanimation

**M. BERDAI MOHAMED ADNANE**.....

Professeur agrégé d'Anesthésie réanimation

**M. HOUARI NAWFAL**.....

Professeur agrégé d'Anesthésie réanimation

} JUGES

**Mme. KOJMANE WIDADE**.....

Professeur agrégé de Pédiatrie

**M. SAID BENLAMKADDEM**..... MEMBRE ASSOCIÉ

Professeur assistant d'Anesthésie réanimation

# PLAN

---

ABREVIATIONS .....	5
LISTE DES TABLEAUX .....	6
LISTE DES FIGURES .....	7
<b>I. Introduction</b> .....	<b>9</b>
<b>II. Rappel anatomo-histologiques du capital veineux</b> .....	<b>11</b>
A. Sur le plan histologique des veines .....	11
B. Sur le plan anatomique .....	12
C. Type de dispositifs .....	24
1. Aiguille épicroânienne ou microperfuseur.....	26
2. Cathéter court périphérique .....	26
3. Cathéter veineux périphérique profond de longue durée .....	28
4. Cathéter veineux central .....	28
5. <<Peripherlly inserted central catheter >> .....	29
6. Broviac ou Hickman .....	31
7. Cathéter à chambre implantable .....	31
8. Cathéter d'hémodialyse et de cytophèrese.....	33
9. Perfusion intra-osseuse.....	37
10. Cathéters ombilicaux.....	37
<b>III. Indications et contre-indications du type de dispositif</b> .....	<b>38</b>
1. Généralités .....	38
2. Choix du bon dispositif pour le bon patient au bon moment .....	39
<b>IV. Voies veineuses périphériques : techniques et complications</b> .....	<b>42</b>
1. Données générales .....	42
2. Techniques spécifiques des voies veineuses périphériques .....	44
3. Complications communes aux voies périphériques .....	50
<b>V. Voies veineuses centrales : indications, techniques, complications</b> .....	<b>53</b>

---

1. Généralités sur les indications .....	53
2. Généralités sur la technique .....	54
3. Veine jugulaire interne.....	57
4. Veine sous-clavière .....	65
5. Veine axillaire .....	69
6. Veine fémorale .....	70
7. Cathéters tunnésés, de type Broviac .....	73
8. Cathéters à chambre d'injection implantable .....	75
9. Voie ombilicale .....	85
10. Voie épicutanéocave .....	89
11. Picc line Vs Midline.....	96
12. Complications communes aux voies veineuses profondes .....	97
<b>VI. Voie veineuse d'exception : Voie intra-osseuse.....</b>	<b>117</b>
1. Physiopathologie .....	118
2. Contre-indications.....	118
3. Technique:.....	119
4. Résultats.....	121
5. Complications spécifiques .....	121
<b>VII. Analgésie .....</b>	<b>123</b>
1. La crème anesthésiante .....	123
2. Saccharose 24% .....	123
3. Méopa® .....	124
4. Lidocaïne .....	124
5. L'anesthésie générale .....	124
<b>VIII. Difficultés de mise en place .....</b>	<b>125</b>
<b>IX. Utilisation et entretien .....</b>	<b>129</b>

---

---

1. Assurer le maintien du cathéter .....	129
2. Préserver l'intégrité du cathéter .....	130
3. Conserver la perméabilité du cathéter.....	131
4. Protéger le cathéter des injections .....	134
5. Protéger l'environnement du cathéter (peau et veine) .....	135
6. Surveiller l'évolution du cathéter implanté .....	136
<b>X. Ablation des dispositifs en fin de traitement .....</b>	<b>137</b>
<b>XI. Annexe : La ligne artérielle .....</b>	<b>139</b>
<b>XII. Conclusion .....</b>	<b>155</b>
<b>RESUMES.....</b>	<b>156</b>
<b>BIBLIOGRAPHIE.....</b>	<b>162</b>

## ABREVIATIONS

SCM	: muscle sterno-cléido-mastoïdien
G	: gauge
F	: french
CE	: conformité européenne
CVC	: cathéter veineu central
DIVLD	: dispositif intraveineux de longue durée
PICC	: perpherally inserted catheter
CCI	: cathéter implantable
TP	: taux de prothrombine
TCA	: temps de céphaline activée
PVC	: polyvinyl chloride
PTFE	: polytetrafluroethylene
RR	: risque relatif
rTPA	: recombinant tissue plasminogen activator
HBPM	: héparine de bas poids moléculaire
AVK	: anti-vitamine k
INR	: international normalizes ratio
NaCl	: chlorure de sodium
AES	: accidents d'exposition au sang
PAS	: pression artérielle systolique
PAD	: pression artérielle diastlique

**LISTE DES TABLEAUX**

Tableau 1. Cathéters courts (source BD INSIGHT autoguard).....	24
Tableau 2. Correspondance Gauge, French et diamètre en millimètre (mm).....	25
Tableau 3. Quelques débits en fonction du type de dispositif et de la longueur.....	34
Tableau 4. indications et contre-indications de la pose de la VVP.....	44
Tableau 5. indications des cathéters PICCline et Midline.....	96
Tableau 6. Avantages, inconvénients et complications des cathéters PICCline et Midline .....	97

## LISTE DES FIGURES

<u>Figure 1.</u> Structure histologique d'une veine.....	11
<u>Figure 2.</u> Veines superficielles des membres supérieurs .....	12
<u>Figure 3.</u> Veine jugulaire externe.....	15
<u>Figure 4.</u> Veines du cuir chevelu et de la face. ....	16
<u>Figure 5.</u> Veine jugulaire interne .....	17
<u>Figure 6.</u> Rapports anatomiques de la veine sous-clavière.....	20
<u>Figure 7.</u> Rapports anatomiques de la veine fémorale.....	21
<u>Figure 8.</u> Rapports anatomiques de la veine axillaire. ....	22
<u>Figure 9.</u> Abords de la veine ombilicale chez le nouveau-né. ....	23
<u>Figure 10.</u> A, B. Aiguille épicroanienne (A :Microperfuseur Safety Lock ,B : Microperfuseur à ailette Surflo) .....	26
<u>Figure 11.</u> A, B. Catheter veineux profond de longue durée.....	28
<u>Figure 12.</u> Catheter veineux central.....	29
<u>Figure 13.</u> PICC .....	30
<u>Figure 14.</u> Cathéter Broviac .....	31
<u>Figure 15.</u> Cathéter à chambre implantable .....	32
<u>Figure 16.</u> Cathéter d'hémodialyse ou de cytophérèse.....	33
<u>Figure 17.</u> Pose d'un cathéter d'hémodialyse.....	36
<u>Figure 18.</u> Cathéter d'hémodialyse tunnelisé au niveau de la veine sous clavière droite .....	37
<u>Figure 19.</u> Veine jugulaire externe.....	45
<u>Figure 20.</u> Voie veineuse jugulaire externe .....	47
<u>Figure 21.</u> Voie veineuse périphérique.....	49
<u>Figure 22.</u> Mécanismes physiopathologiques de survenue des complications .....	52
<u>Figure 23.</u> Repérage anatomique.....	59



---

<u>Figure 24.</u> Repéage échographique .....	63
<u>Figure 25.</u> Cathéter à chambre implantable .....	78
<u>Figure 26.</u> Proposition de prise en charge des infections de chambre implantable percutanée .....	83
<u>Figure 27.</u> Proposition de prise en charge des thromboses de chambre implantable percutanée. ....	84
<u>Figure 28.</u> Cathéter ombilical .....	85
<u>Figure 29.</u> Pose d'un cathéter ombilical .....	88
<u>Figure 30.</u> Voie épicutanéocave .....	89
<u>Figure 31.</u> PICC .....	93
<u>Figure 32.</u> Algorithme devant une suspicion d'infection liée au cathéter.....	106
<u>Figure 33.</u> Algorithme de traitement des thromboses veineuses associées au cathéter .....	112
<u>Figure 34.</u> Voie intra-osseuse .....	117
<u>Figure 35.</u> A.perceuse du dispositif de la voie intra-osseuse EZ-IO® B. Les différents types d'aiguilles utilisées pour la voie intra-osseuse .....	119
<u>Figure 36.</u> Transillumination .....	127
<u>Figure 37.</u> Abord veineux écho-guidé .....	128
<u>Figure 38.</u> Artère et veine fémorale objectivés par échographie, avec vasulisation du trajet de l'aiguille .....	128
<u>Figure 39.</u> Ligne artérielle chez un nourrisson (service de réanimation maternelle et pédiatrique du CHU de Fès).....	139
<u>Figure 40.</u> Mesure du delta PP .....	141
<u>Figure 41.</u> Pose de la ligne artérielle.....	154

## **I. INTRODUCTION**

Les dispositifs intraveineux sont devenus des outils essentiels de la prise en charge des patients. Ces dispositifs jouent toujours un rôle important dans la vie des patients et ont considérablement amélioré leur qualité de vie. S'ils ont permis des traitements de plus en plus sophistiqués à l'hôpital comme en ville, en continu ou en séquentiel dans la quasi-totalité des domaines médicaux (médicaments, chimiothérapie ou thérapie ciblée, antibiothérapie, produits dérivés du sang, antalgiques, transfusion, hémodialyse, alimentation parentérale), ils ne sont pas exempts de complications variables selon le type de dispositifs pouvant mettre en jeu le pronostic fonctionnel voire vital des patients. Ces complications peuvent engendrer des surcoûts non négligeables, des augmentations de la durée d'hospitalisation et des retards de traitement. L'offre de types de matériels est importante (courte durée, durée intermédiaire et longue durée) et l'indication du bon matériel pour le bon patient a comme objectif la sécurité du patient, la préservation du capital veineux et l'avenir vasculaire.

La particularité de l'abord veineux pédiatrique présente des spécificités dont les connaissances théorique et pratique sont indispensables à tout médecin ayant à prendre en charge un enfant.

L'abord veineux n'est pas toujours facile, la mise en place d'un cathéter peut parfois nécessiter l'utilisation de moyens facilitant cet abord que ce soit pour les abords périphériques (transillumination...) que pour les abords centraux (échographie).

La douleur est un élément à prendre en considération lors de la pose d'un abord veineux d'où l'intérêt des différents moyens d'analgésie, offrant un confort au patient lors de la mise en place des différents cathéters.

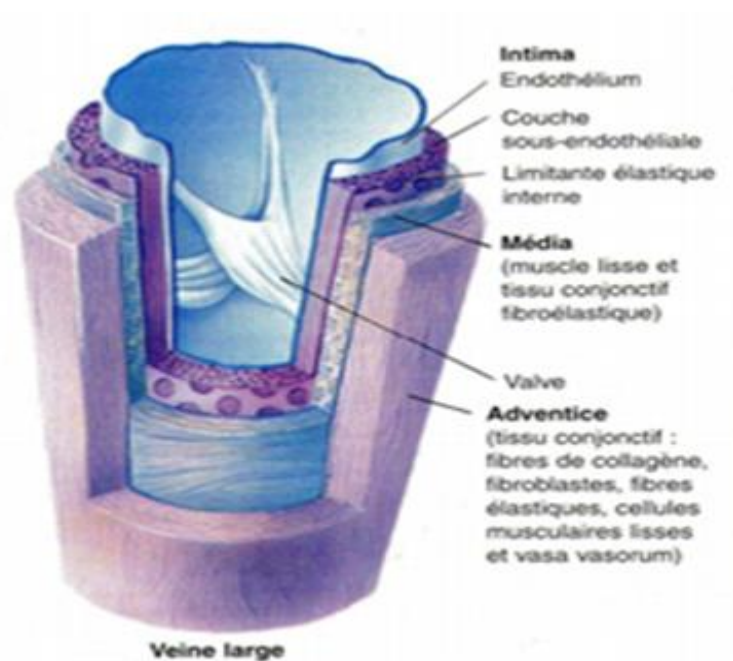
La qualité des soins est un garant de la longévité de ces dispositifs, reposant sur des consensus de prise en charge relevant de la médecine factuelle, ainsi que sur une politique de formation et d'éducation des patients et des soignants. Les stratégies préventives, souvent communes aux différents types de dispositifs ont évolué avec les chercheurs et les industriels. Des progrès diagnostiques et thérapeutiques ont été faits, autorisant des traitements conservateurs tout en garantissant la sécurité des patients, notamment pour les dispositifs de longue durée. les recherches sont prometteuses, en particulier sur le risque et la prévention de la thrombose.

## II. Rappel anatomo-histologiques du capital veineux :

### A. Sur le plan histologique des veines : [1]

Les veines sont constituées de trois couches (ou tuniques), avec, de l'extérieur vers la partie la plus interne :

1. L'adventice, la couche la plus superficielle de la veine composée de tissu conjonctif et contenant des vasa vasorum.
2. La media, une couche centrale, qui est surtout composée de tissu musculaire lisse mais aussi de collagène et d'élastine.
3. L'intima, la couche la plus profonde d'une artère, tapissée de l'endothélium. Elle assure l'étanchéité du vaisseau.



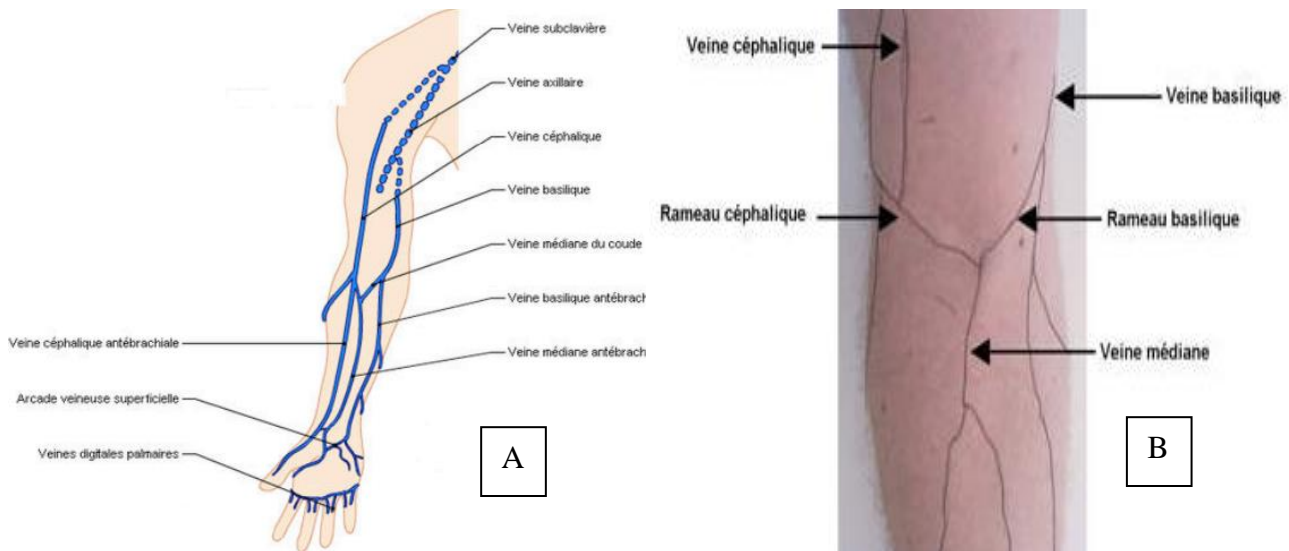
**Figure 1.** Structure histologique d'une veine [2]

## B. Sur le plan anatomique : [3]

### 1. Veines superficielles

#### a. Membre supérieur :

Les 3 principales veines superficielles sont présentes sur le dos de la main, il y'a 3 principales veines :



**Figure 2.** Veines superficielles des membres supérieurs

#### A. Veines du membre supérieur [4]

#### B. Veines du pli du coude [5]

#### ■ Veine céphalique :

C'est une veine superficielle du membre supérieur humain elle naît de la partie latérale du réseau veineux dorsal de la main, rejoint la face antérieure de l'avant-bras en passant par son bord latéral, puis chemine le long de ce bord. Elle passe ensuite en avant du coude, chemine le long du bord latéral du muscle biceps brachial au niveau du bras. Au niveau de l'épaule, elle chemine entre les muscles grand pectoral et deltoïde, puis passe derrière le grand pectoral pour rejoindre la veine axillaire sous la clavicule. Elle donne une branche située en dessous du coude pour la veine basilique, la veine médiane du coude [4].

**■ Veine basilique :**

La veine basilique propre, née à la partie interne du pli du coude, devant l'artère humérale, de la réunion des veines cubitales et de la médiane basilique, elle se dirige d'abord obliquement d'avant en arrière, puis verticalement en haut le long de la partie interne du bras, au-devant du nerf cubital, et va se terminer dans la veine brachiale ou dans l'axillaire.

La veine médiane basilique, tronc situé superficiellement, qui monte de dehors en dedans de la médiane commune à la cubitale pour former la basilique.

**■ Veine médiane :**

Nait à la Face antérieure du poignet, draine le réseau veineux palmaire chemine entre les épicondyliens latéraux et médiaux, se divise en veine médiane céphalique et veine médiane basilique, la veine médiane basilique s'anastomose avec la veine brachiale médiane par la veine médiane du coude.

**b. Le membre inférieur :****■ La veine grande saphène :**

Elle va partir d'une veine dorsale latérale, prolongement de l'arcade veineuse dorsale : veine marginale médiane. La veine grande saphène chemine en position sous cutanée au dessus de l'aponévrose crurale en passant tout d'abord au avant de la malléole médiale puis se plaçant en arrière jusqu'à l'aplomb du bord médial du gastronémien médial. Elle croise ensuite la face postéro-médiale du genou puis remonte obliquement vers la face antérieure de la cuisse jusqu'au trigone fémoral où elle forme une crosse et se jette dans la veine fémorale commune. Cette veine grande saphène va donc drainer le réseau superficiel qui est constitué à la plante des pieds par un réseau veineux plantaire : semelle veineuse de Lejars.

Les veines interdigitales se drainent dans l'arcade veineuse plantaire qui se draine dans la semelle veineuse. A partir de cette semelle, il existe de façon médiale

et latérale des veines communicantes qui permettent à cette semelle de se jeter dans la veine marginale.

La veine grande saphène va recevoir des afférences provenant des faces antéro-médiales et postéro-médiales et d'une grande branche afférente provenant de la face antérieure de la cuisse : veine saphène accessoire ou antérieure. Elle reçoit souvent 2 branches anastomotiques (entre veine grande saphène et veine petite saphène) : une à la jambe et l'autre à la cuisse : veines de Giacomini.

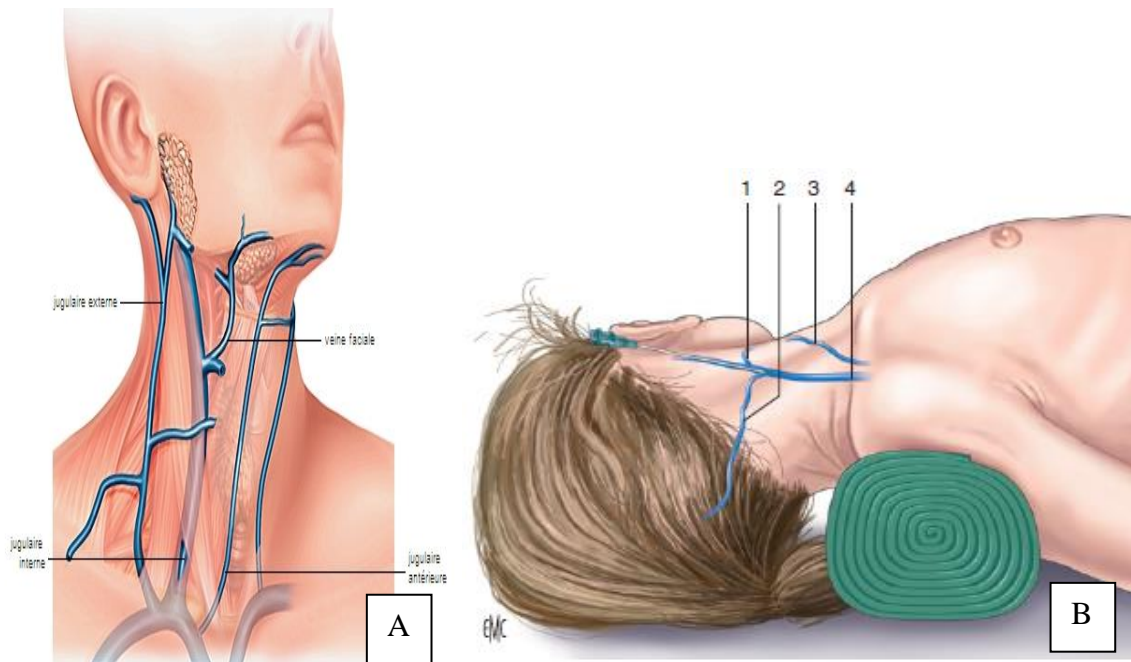
Le réseau superficiel possède aussi des branches perforantes qui lui permettent de se drainer dans le réseau profond. (au niveau du pied, le réseau superficiel draine une partie du réseau profond, dans le reste du membre c'est l'inverse) [7] .

■ **La veine petite saphène :**

Elle part de la veine marginale latérale qui draine l'arcade veineuse dorsale. La veine malléolaire va passer en arrière de la malléole latérale pour devenir la veine petite saphène. La veine malléolaire latérale reçoit des veines communicantes qui proviennent des branches latérales de la semelle veineuse plantaire. La veine petite saphène remonte jusqu'à la partie inférieure de la fosse poplitée où elle se jette dans la veine poplitée en décrivant une crosse. Elle draine les veines sous cutanées des faces postérieures et antérolatérales de la jambe. Elle donne 2 branches anastomotiques pour la veine grande saphène. Elle possède également un système perforant vers le réseau profond.

### c. Le cou :

La veine jugulaire externe est une veine superficielle du cou qui reçoit le sang venant de l'extérieur de la boîte crânienne et des parties profondes de la face .Elle prend naissance dans la glande parotide au niveau de l'angle de la mandibule par la fusion de la veine temporo-maxillaire avec la veine auriculaire postérieure .Elle descend suivant une ligne reliant l'angle de la mandibule avec le milieu de la clavicule au bord postérieur du muscle sterno-cléido-mastoïdien . Elle s'achève en arrière de la première côte au niveau du muscle scalène antérieur en se jetant dans la veine sous-clavière.



**Figure 3.** Veine jugulaire externe

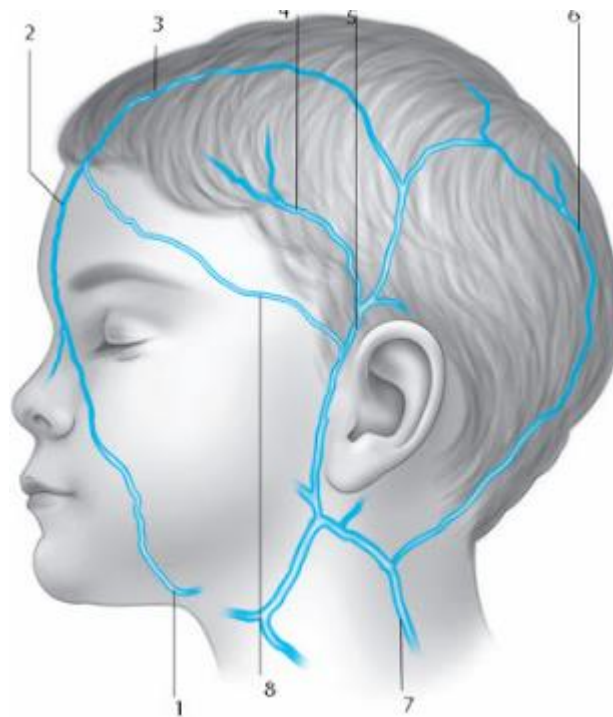
**A.** Schéma veine jugulaire externe (Larousse Médical) ; **B.** Abord jugulaire externe. 1. Anastomose entre les veines jugulaires externe et antérieure. 2. veine occipitale ; 3. veine jugulaire antérieure ; 4. veine jugulaire externe[3]



**d. Particularités de l'enfant :**

Les veines du cuir chevelu convergent toutes de la périphérie vers le centre et on les divise habituellement en trois groupes :

- Antérieur, composé des deux veines sus-orbitaires, qui se rejoignent pour former la veine frontale médiane ;
- -latéral, avec la veine pariétale principale qui se rejoint à la veine frontale latérale pour former la veine temporale superficielle, parfaitement visible en avant du pavillon l'oreille;
- -postérieur, composé de la veine rétroauriculaire et de la veine rétroauriculaire et de la veine occipitale, qui se rejoignent au niveau du cou



**Figure 4.** Veines du cuir chevelu et de la face.

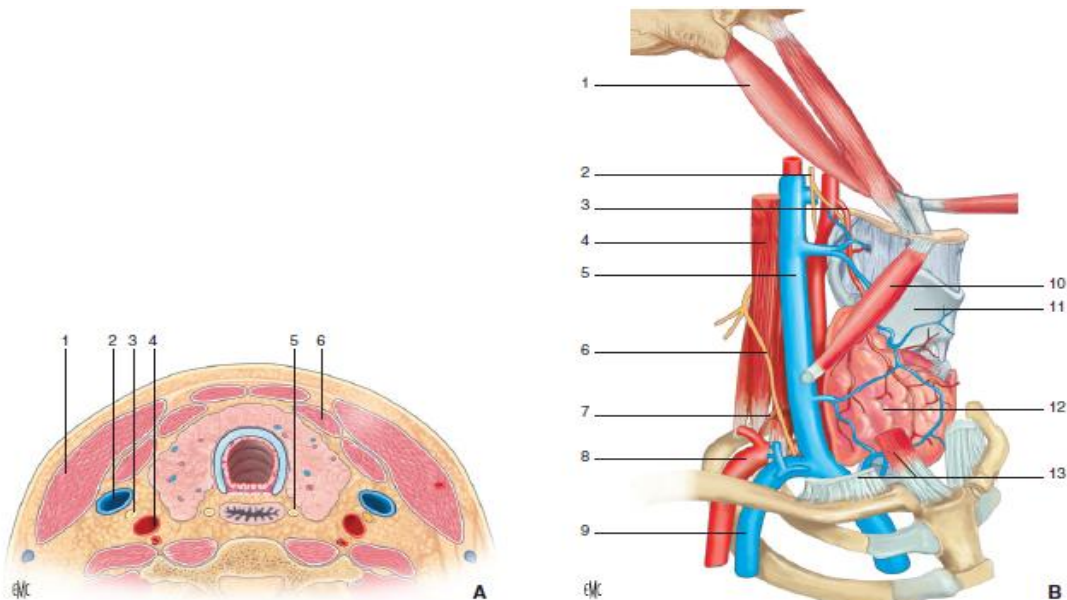
1. Veine faciale. 2. veine frontale médiane; 3. veine pariétale principale ; 4. veine frontale latérale ; 5. Veine temporale superficielle ; 6. Veine occipitale ; 7. Veine juvulaire externe ; 8. Veine sus-orbitaire

## 2. Les veines profondes :

### ■ Veine jugulaire interne:

Les veines d'origine de la jugulaire interne sont les sinus veineux intracrâniens.

Au niveau du trou déchiré postérieur, le sinus latéral se continue avec le golfe de la jugulaire interne. La veine descend d'abord en bas et en avant puis, verticalement jusqu'à la base du cou, en arrière de l'extrémité sternale de la clavicule où elle s'unit à la veine sous-clavière pour former le tronc brachiocéphalique veineux. Ce trajet est habituellement projeté sur une ligne joignant la pointe de la mastoïde à l'articulation sterno-claviculaire.



**Figure 5.** Veine jugulaire interne [3]

- A.** Rapports anatomiques de la veine jugulaire interne (coupe transversale en C6 au-dessus du triangle de Sédillot) 1. Muscle sterno-cléido-mastoïdien ; 2.veine jugulaire interne ; 3. nerf pneumogastrique ou nerf vague ; 4. artère carotide primitive ; 5. nerf récurrent ; 6. muscles hyoïdiens.
- B.** Veine jugulaire interne. Anatomie, rapports. 1. Muscle digastrique (ventre postérieur) ; 2. nerf laryngé postérieur ; 3. artère thyroïdienne supérieure ; 4.muscle scalène antérieur ; 5. veine jugulaire interne ; 6. nerf phrénique ; 7. artère thyroïdienne inférieure ; 8. artère sous-clavière ; 9. veine sous-clavière ; 10.muscle omohyoïdien ; 11. cartilage thyroïde ; 12. artère thyroïdienne supérieure ; 13. glande thyroïde ; 14. muscle sterno-cléido-mastoïdien.

La veine jugulaire interne, l'artère carotide interne et le nerf vague cheminent ensemble dans la même gaine vasculaire. La veine est d'abord postérieure à l'artère carotide puis le nerf vague devient externe et enfin antéro-externe. Dans sa partie moyenne, le paquet vasculo-nerveux du cou est toujours recouvert par le muscle sterno-cléido-mastoïdien (SCM). En arrière des vaisseaux, se trouvent l'aponévrose pré-vertébrale, les muscles pré-vertébraux et les apophyses cervicales transverses. Dans sa portion inférieure, la veine jugulaire interne chemine en arrière du triangle formé par les insertions sternales et claviculaire du muscle SCM. En arrière de cette région de la base du cou, se trouvent en particulier le nerf phrénique et le nerf vague. À gauche, le canal thoracique s'abouche au niveau de la jonction veine jugulaire interne-veine sous-clavière. Le calibre de la veine augmente progressivement de haut en bas (chez le nouveau-né, le diamètre moyen est d'environ 3 mm). À sa partie inférieure, au niveau d'une valvule ostiale (1 cm au-dessus de la clavicule), la veine présente une dilatation fusiforme. Chez l'enfant, il existe, au niveau du cou, des variations de la position de la veine jugulaire interne par rapport à la carotide en fonction du niveau où l'on se place. Ces variations sont indépendantes de l'âge et de la taille de l'enfant mais vont être primordiales à connaître pour la pose d'un cathéter [8]. De haut en bas, les études échographiques ont montré que :

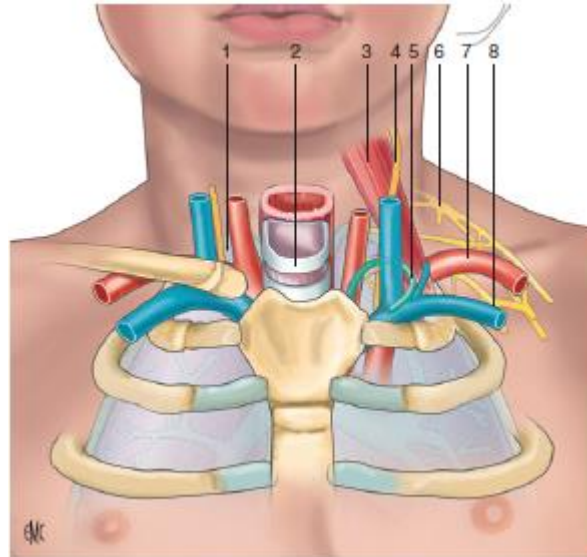
- A hauteur du cartilage cricoïde : la veine jugulaire interne est le plus souvent latérale à la carotide (64 % des cas), elle n'est antérieure que dans 24 % des cas et antérolatérale dans 12 % des cas ;
- A hauteur de l'apex de l'angle formé par les deux chefs du muscle

SCM : la jugulaire interne est le plus souvent antérieure à la carotide (56 % des cas), elle est latérale dans 40 % des cas et antérolatérale dans 4 % des cas ;

- Au niveau de l'isthme thyroïdien (2 cm au-dessus de la clavicule) : la jugulaire interne est antérolatérale à la carotide dans 85 % des cas, elle n'est latérale que dans 9 % des cas et antérieure que dans 4,2 % des cas.

- **Veine sous-clavière:**

La veine sous-clavière naît de la veine axillaire et s'unit à la jugulaire interne pour former le tronc veineux brachiocéphalique. Elle a un trajet rectiligne et à peu près transversal de dehors en dedans, reposant comme l'artère sur la première côte en arrière de la clavicule et du muscle sous-clavier. Elle est donc située à la partie inférieure du triangle sus-claviculaire formé en dehors par le bord antérieur du muscle trapèze, en dedans, par le bord postérieur du muscle SCM et, en bas, par le tiers moyen de la clavicule. La veine est toujours protégée en avant par la clavicule. Elle est toujours plus basse et plus antérieure que l'artère. En arrière de l'artère, émerge le dôme pleural. Le nerf phrénique croise la veine sous-clavière en arrière. À gauche, le canal thoracique pénètre dans l'angle formé par les veines jugulaires internes et sous-clavières.



**Figure 6.** Rapports anatomiques de la veine sous-clavière. [3]

1. Trachée ; 2. dôme pleural ; 3. muscle scalène antérieur ; 4. nerf phrénique ; 5. plexus brachial ; 6. artère sous-clavière ; 7. canal thoracique ; 8. Veine sous-clavière.

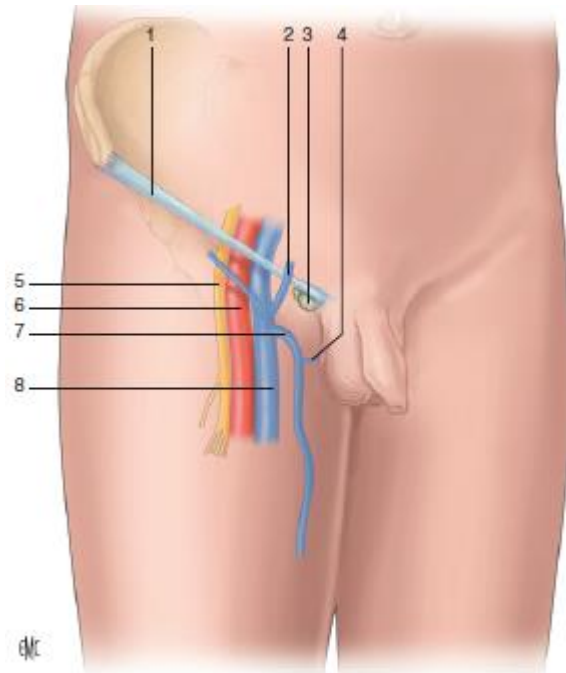
Chez le nouveau-né, le trajet de la veine a une orientation plus céphalique. Habituellement, la veine sous-clavière droite forme un angle de  $90^\circ$  avec la veine jugulaire interne du même côté.

À droite également, l'angle avec la veine cave supérieure est plus aigu que du côté gauche et donc plus difficile à franchir. C'est le cas en particulier chez l'enfant de moins de 2 ans [9].

#### ■ Veine fémorale:

Son anatomie offre plusieurs avantages, en particulier celui de se trouver juste en dedans de l'artère fémorale, dont les battements sont toujours bien perçus, même chez le nouveau-né. La veine fémorale chemine dans la cuisse le long de l'artère fémorale, reçoit la veine saphène interne au niveau du triangle de Scarpa, et se termine au niveau de l'arcade crurale en devenant la veine iliaque externe. Le nerf fémoral en dehors est séparé de la veine fémorale par l'artère. Les veines honteuses externes s'ouvrent dans la veine saphène interne juste en dedans de la veine fémorale. Des

ganglions inguinaux superficiels et profonds sont souvent perçus à ce niveau.

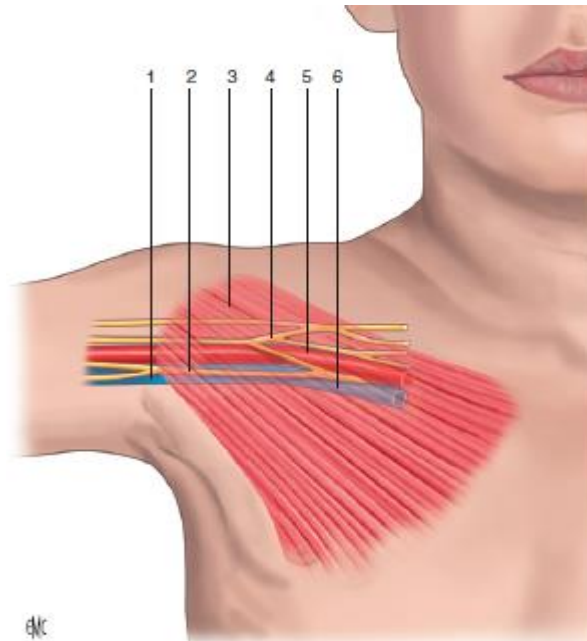


**Figure 7.** Rapports anatomiques de la veine fémorale. [3]

1. Arcade crurale; 2. Veine épigastrique superficielle ; 3. ganglions inguinaux profonds ;4. Veine honteuse externe superficielle ; 5. Nerf fémoral ; 6. Artère fémorale; 7. veine saphène ; 8. veine fémorale.

### ■ Veine axillaire [10]

La veine axillaire naît de l'anastomose des deux veines satellites de l'artère humérale et de la veine basilique. Elle reçoit sur son trajet les veines satellites des collatérales de l'artère axillaire. Elle est unique et volumineuse. Elle chemine en dedans de l'artère axillaire sur tout son trajet.

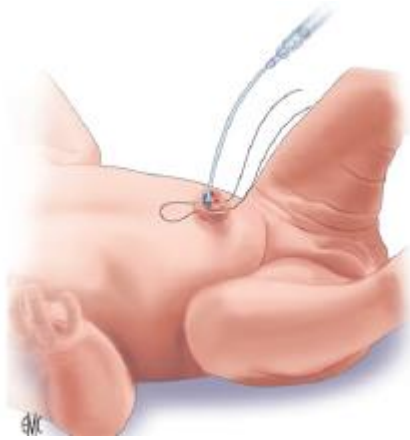


**Figure 8.** Rapports anatomiques de la veine axillaire. [3]

1. Veine basilique ;
2. Nerf cutané médial ;
3. muscle grand pectoral ;
4. Plexus brachial ;
5. Artère axillaire ;
6. Veine axillaire.

- **Particularités du nouveau né :**

Veine ombilicale : Elle transporte le sang oxygéné du placenta vers le fœtus. De l'ombilic, son origine, elle se dirige en haut et à droite vers la face inférieure du foie et rejoint la branche gauche de la veine porte. Le canal veineux d'Arantius (ductus venosus) relie directement l'ensemble veine porte/veine ombilicale à la veine cave inférieure, court-circuitant en partie la circulation hépatique (shunt physiologique au cours de la vie intra-utérine).



**Figure 9.** Abords de la veine ombilicale chez le nouveau-né. [3]



### C. Type de dispositifs [11]

L'arrêt du 10/7/2013 préconise la mise à disposition de dispositifs médicaux de sécurité pour la prévention des accidents d'exposition au sang. Tous les matériels commercialisés ont un marquage CE. La matéro-vigilance doit être organisée.

Le débit dépend du diamètre et de la longueur en place du cathéter (loi de Poiseuille). Les tableaux 1 à 2 résument les caractéristiques de ces cathéters, en particulier concernant le débit maximal de chacun.

**Tableau 1. Cathéters courts (source BD INSIGHT autoguard). [11]**

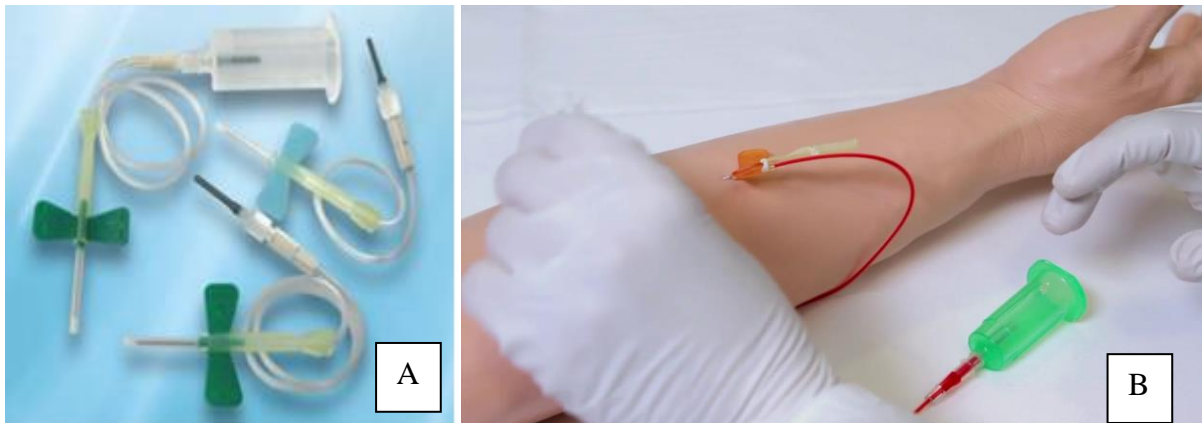
Multicath 2 (vygon) code couleur	Gauge (G)	Longueur en mm	Débit maximal ml/min
Orange	14	45	330
Gris	16	45	215
Vert	18	30	105
		45	97
Rose	20	30	62
		48	55
Bleu	22	25	36
Jaune	24	19	24

**Tableau 2. Correspondance Gauge, French et diamètre en millimètre (mm).** [11]

Numéro gauge	Mm	French
6G	5,16 mm	Fr 15,5
7G	4,57 mm	Fr 13,7
8G	4,19 mm	Fr 12,6
9G	3,76 mm	Fr 11,3
10G	3,4 mm	Fr 10,2
11G	3,05 mm	Fr 9,2
12G	2,77 mm	Fr 8,3
13G	2,41 mm	Fr 7,2
14G	2,11 mm	Fr 6,3
15G	1,83 mm	Fr 5,5
16G	1,65 mm	Fr 5,0
17G	1,47 mm	Fr 4,4
18G	1,27 mm	Fr 3,8
19G	1,07 mm	Fr 3,2
20G	0,91 mm	Fr 2,7
21G	0,82 mm	Fr 2,4
22G	0,72 mm	Fr 2,2
23G	0,64 mm	Fr 1,9
24G	0,57 mm	Fr 1,7
25G	0,51 mm	Fr 1,5
26G	0,46 mm	Fr 1,3
27G	0,41 mm	Fr 1,2
28G	0,36 mm	Fr 1,0

### 1. Aiguille épicroânienne ou microperfuseur

C'est une aiguille en acier inoxydable avec micro biseau siliconé, avec ou sans double ailette à code couleur, et un prolongateur souple et transparent muni d'une connexion Luer-lock. Le diamètre existe du 27 Gauge ( 0,4 mm) au 18 Gauge (1,2 mm) . [11]



**Figure 10.** A, B. Aiguille épicroânienne (A :Microperfuseur Safety Lock ,B : Microperfuseur à ailette Surflo)

Elle sont de moins en moins utilisées sauf chez le nouveau-né ou bien, à tout âge, pour les prélèvements sanguins. Chez le nouveau-né prématuré, des aiguilles très courtes limitent le risque de transfixion de la veine. Avec ce type de matériel, le risque thrombogène et infectieux serait extrêmement faible, peut-être lié à une durée de « vie » de la voie veineuse souvent brève. [3]

### 2. Cathéter court périphérique [11]

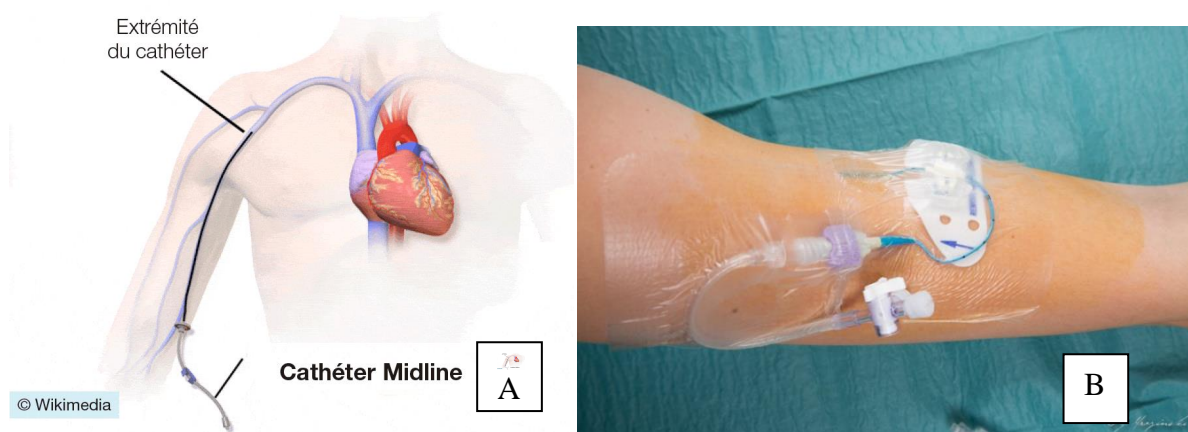
C'est le cathéter le plus utilisé ( 25 millions de pose par an en France) dans toutes les situations d'urgence ou pour administrer des traitement intraveineux. Du fait de leur veino-toxicité certaines thérapeutiques ne peuvent être administrées par abord périphérique (comme le chlorure de potassium, les amines vasopressives...)

Il est composé d'une canule transparente, sans latex, en polyuréthane ou en polytétrafluoroéthylène, souvent radio-opaque, montée sur une aiguille en acier inoxydable siliconée, au mieux rétractable au moment de la pose, et une embase plane avec ou sans ailette avec un code couleur normalisé. Il existe de nombreuses variantes de ces dispositifs qui sont disponibles : [3]

- ◆ Cathéters avec aiguille rétractable pour réduire le risque d'accident d'exposition au sang [6]. les systèmes de protection de l'aiguille doivent être automatiques, sans intervention de l'utilisateur, ou déclenchés unimanuellement avec la procédure la moins contraignante possible, dans la continuité du geste et permettant la mise en sécurité la plus précoce possible après le geste ;
- ◆ Cathéters avec fenêtré latérale au niveau de l'aiguille pour confirmer instantanément le bon positionnement dans la veine (longueur du cathéter : 14 mm, pour la ponction des veines de petit calibre ou fragiles en néonatalogie);
- ◆ Cathéters avec sites pour injections (valve anti retour en silicone) ou raccords multi-lumières ;
- ◆ Cathéters avec mandrins obturateurs permettant de conserver l'abord veineux sans nécessité de maintenir une perfusion. Le calibre du cathéter est choisi en fonction du diamètre visible de la veine, de l'âge de l'enfant et de la situation clinique. Ainsi, lorsqu'un débit de perfusion élevé est nécessaire (pour un remplissage vasculaire important et rapide), le cathéter choisi doit être le plus gros et le plus court possible (loi de Poiseuille).

### 3. Cathéter veineux périphérique profond de longue durée

Le cathéter veineux périphérique profond et de longue durée, ou cathéter « Midline », représente une alternative à la pose de voie centrale. Il est inséré dans une veine profonde du bras (veine céphalique ou basilique) et son extrémité est positionnée en infra axillaire, sous contrôle échographique. Ce dispositif permet le maintien d'un accès veineux superficiel jusqu'à trois semaines [12].

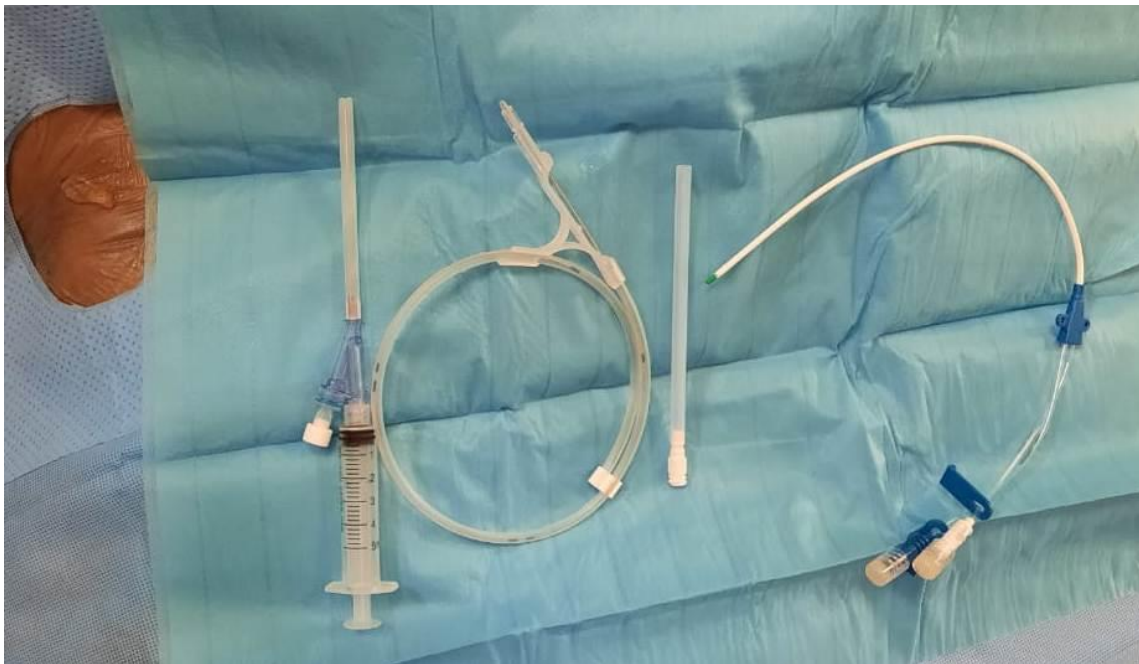

**Figure 11.** A [13], B. Catheter veineux profond de longue durée

### 4. Cathéter veineux central [11]

Tunnélisé ou non, le cathéter veineux central (CVC) est inséré par une veine profonde du système cave supérieur ou par voie fémorale. Il est radio-opaque, muni d'un marquage centimétrique aidant la surveillance d'une mobilisation secondaire, en silicone ou en polyuréthane, et inséré par technique de Seldinger modifiée dans l'immense majorité des cas. L'avantage des silicones est leur biocompatibilité, leur biostabilité et leur résistance à la plicature. Leur plus grande souplesse rend l'insertion parfois plus difficile. L'avantage du polyuréthane est un meilleur rapport diamètre interne/ diamètre externe, permettant des débits plus élevés. Les inconvénients sont un risque de plicature et moins bonne résistance au vieillissement. Les CVC peuvent être mono- ou multi-lumières, et de différents diamètres. La longueur est variable, le plus souvent entre 16 et 20 cm. Enfin, il existe des cathéters impré-

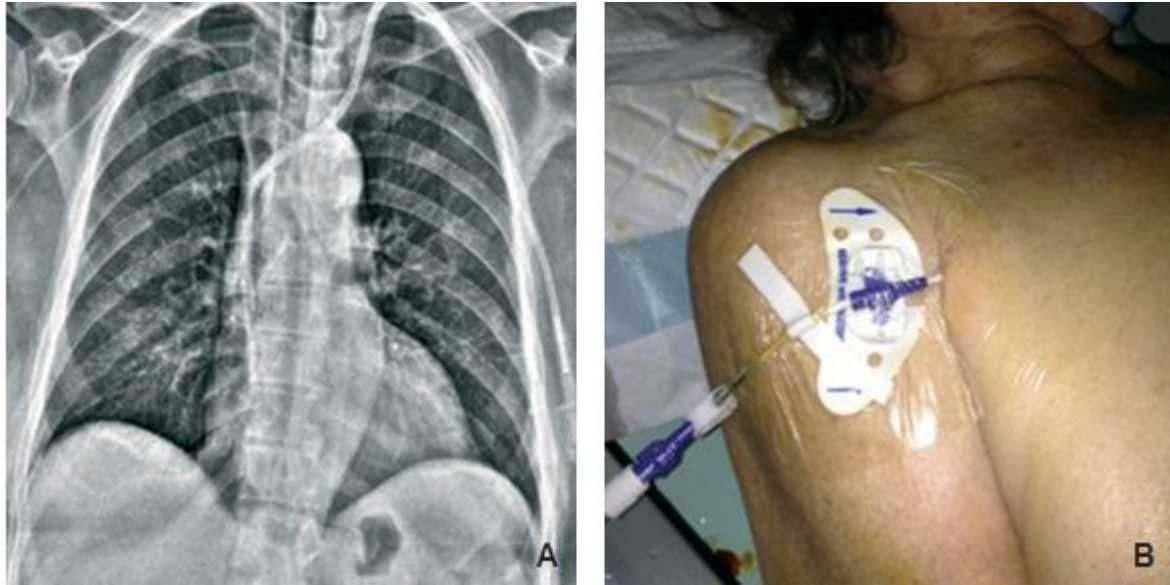
gnés: minocycline–rifampicine (Specrum), rifampicine–miconazole (Multistar) et chlorhexidine–sulfadiazine argentique (Guard Blue).



**Figure 12.** Cathéter veineux central

### 5. <<Peripherilly inserted central catheter >> [11]

Ce dispositif intraveineux de longue durée ( DIVLD) est un cathéter central. Il est inséré sous échographie par une veine périphérique profonde du bras et peut être tunnélisé. La fixation est faite par un stabilisateur. Il existe des peripherally inserted catheters ( PICC) autorisant les injections à 5 ml/s. Il existe des PICC à valve de gros-hong distale ( cathéter fermé à son extrémité discale et muni d'une valve à trois positions, fermée en position neutre, ouverte vers l'intérieur en pression négative [ aspiration] et ouverte vers l'extérieur en pression positive [perfusion] au niveau (latéral) et des PICC à valve proximale.



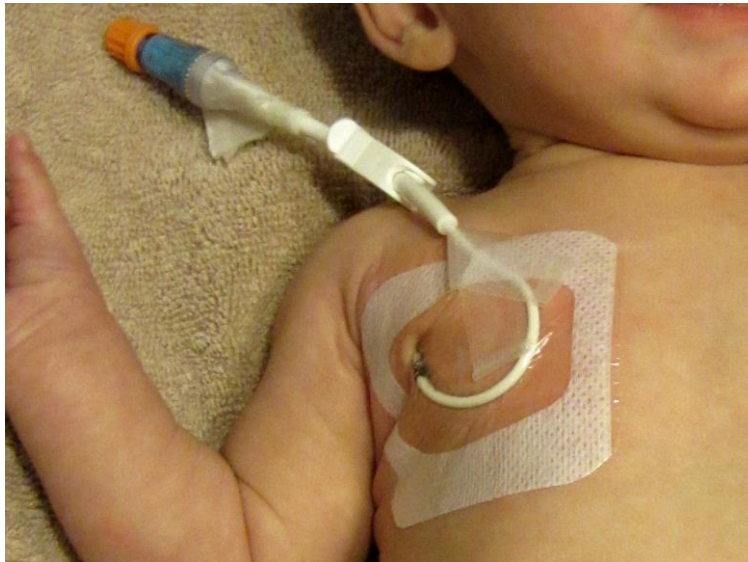**Figure 13.** PICC line[11]

- A. Peripherally inserted central catheter (PICC) implanté par voie basilique, type 1 de Anaya- Ayala. Patient porteur d'un catheter de Cano jugulaire interne gauche et d'un PICC droit.
- B. PICC implanté en céphalique, au sillon delto- pectoral avec émergence en yellow zone, chez une patiente aux antécédents de cathétérisme veineux difficile homolatéral, réseau basilique et brachial inexistant. Crosse de la veine céphalique à 4,5 mm, cathétérisée sans difficulté. Tunnélisation longue.



## 6. Broviac ou Hickman [11]

C'est un DIVLD extériorisé, tunnélisé, avec un manchon de Dacron permettant l'ablation du fil de suture, source d'infection. Il est radio-opaque, en silicone ou polyéthane. Il existe également des cathares de Broviac à valve de Groshong discalé et des cathéters de Broviac bi-lumières.



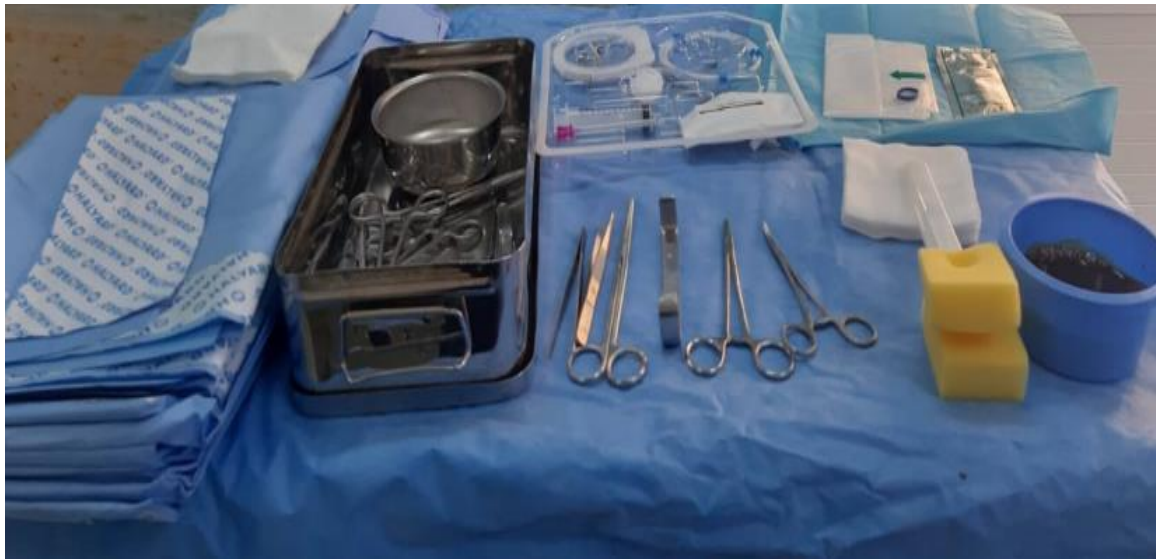**Figure 13.** Cathéter Broviac[14]

## 7. Cathéter à chambre implantable [11]

Encore appelé port-a-path, le cathéter implantable (CCI) est un DIVLD implanté complètement sous la peau et composé d'un cathéter central tunnélisé raccordé à un boitier. Ce dispositif est en silicone ou polyuréthane, radio-opaque, de diamètre variable. La connexion es soit industrielle, soit à connecter au moment de la pose, et il existe différents types de connecteurs. L'avantage de ces CCI pré-connectés est un moindre risque théorique de déconnexion et une plus grande rapidité de pose. Le désavantage de ces CCI pré-connectés est la nécessité pour l'opérateur d'effectuer une coupe du cathéter à l'extrémité discalé, source potentielle d'anfractuosités des bords distaux et de thrombose, et la moindre faisabilité de la réalisation de la technique électrocardiographie en per-opératoire.



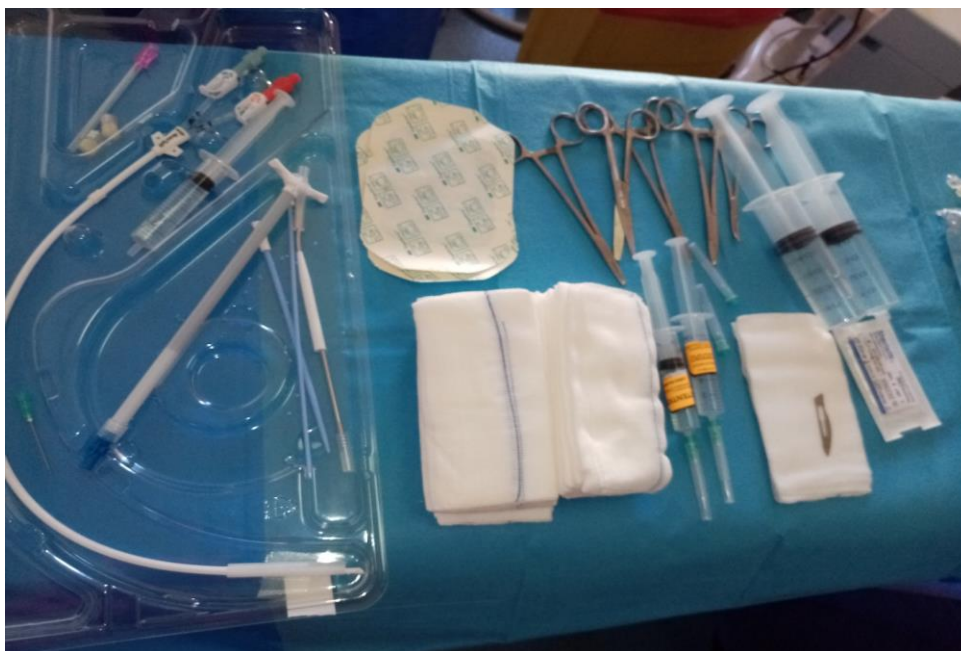Le boîtier est en titane recouvert d'un polymère ou tout polymère, d'un volume mort réduit de 0,15 à 0,5 ml et comporte à sa partie supérieure le septum en élastomère de silicone. La hauteur est variable de 7 à 15mm. Il existe des CCI validés pour l'injection haut débit d'un CCI dépend du diamètre de l'aiguille de Huber (aiguille à biseau tangentielle) utilisée et de la tige de sortie du boîtier du CCI, d'où le peu d'intérêt d'utiliser des diamètres supérieurs à 6,5 F chez l'adulte. Il existe des CCI double chambre (chronothérapie, nutrition parentérale concomitante et produits incompatibles) et des CCI à valve de Groshong.



**Figure 14.** Cathéter à chambre implantable

## 8. Cathéter d'hémodialyse et de cytapphérèse [1 1]

Le cathéter d'hémodialyse et de cytapphérèse se situe à part. Il en existe globalement deux types : le cathéter type Canaud, qui est un bicathéter indépendant qui peut être tunnélisé et maintenu par un manchon sous-cutané, et le cathéter double-lumière qui peut être également tunnélisé et à manchon. Ce sont des cathéters à haut débit (300 ml/min minimum) en silicone, ou polyuréthane, ou carbothane (polymère du polyuréthane), qui présentent des œillets latéraux terminaux.



**Figure 15.** Cathéter d'hémodialyse ou de cytapphérèse

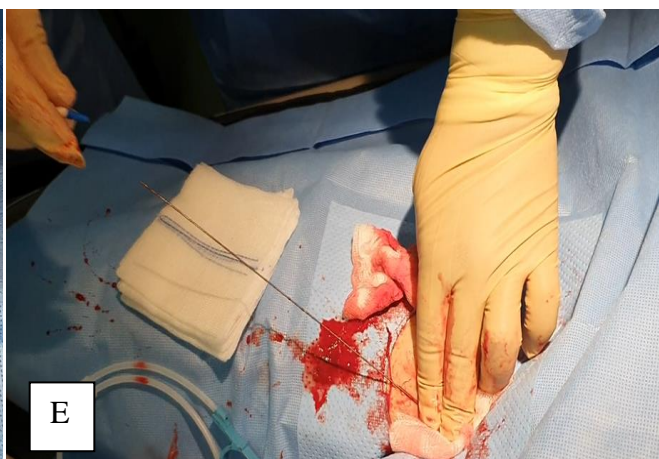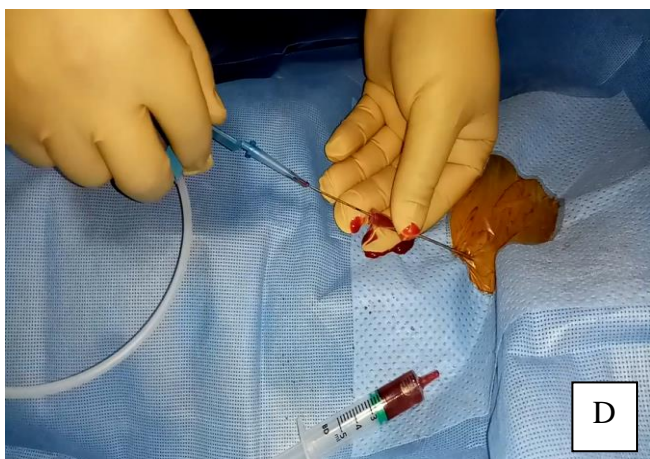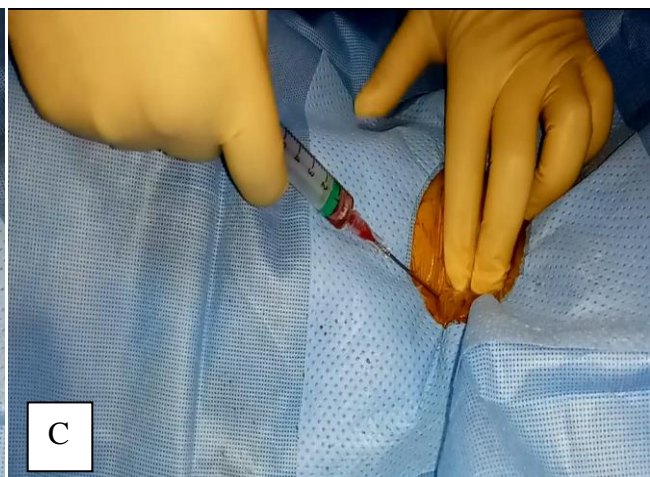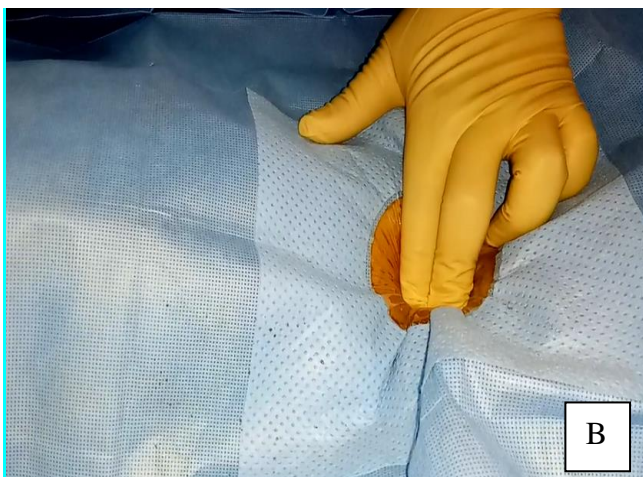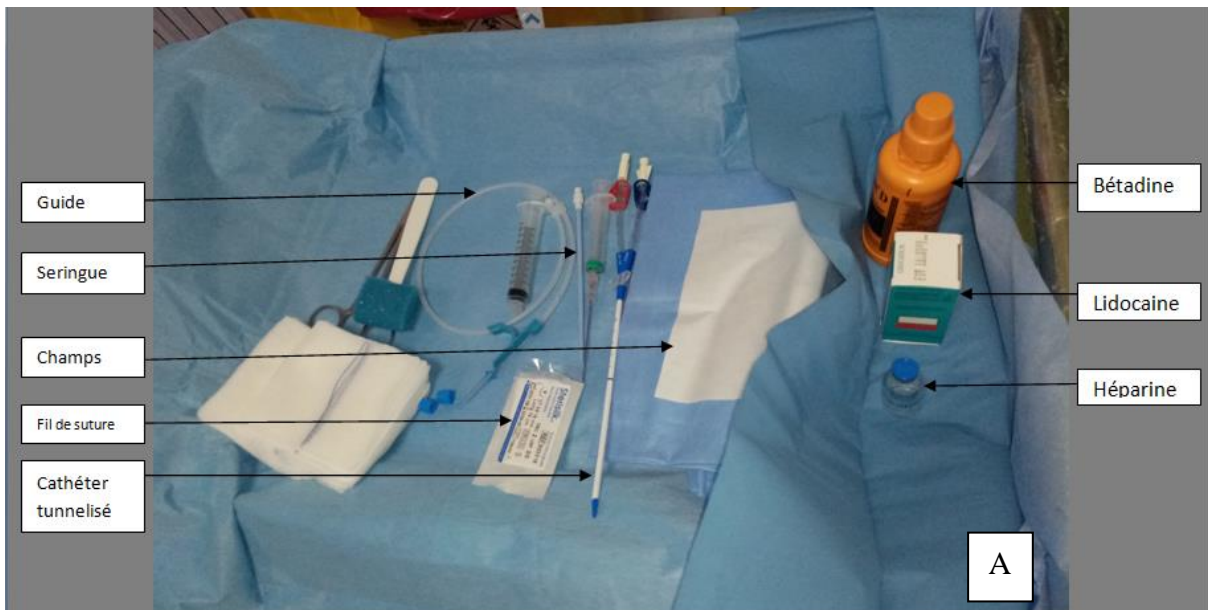
Chez l'enfant l'efficacité de la dialyse dépend du débit sanguin obtenu dans le cathéter. Afin d'obtenir un débit suffisant, le cathéter de dialyse doit donc être le plus gros et le plus court possible, à double courant et plutôt coaxial en canon de fusil que concentrique (afin d'éviter les phénomènes de recirculation). Les débits obtenus doivent être de l'ordre de 5 à 25 ml kg<sup>-1</sup> h<sup>-1</sup> chez le nouveau-né et de 9 à 39 ml kg<sup>-1</sup> h<sup>-1</sup> chez l'enfant plus grand. Les diamètres recommandés pour les cathéters de dialyse sont donc supérieurs à ceux des cathéters utilisés pour les indications classiques (Tableau 3).[3]

**Tableau 3. Quelques débits en fonction du type de dispositif et de la longueur. [7] 11**

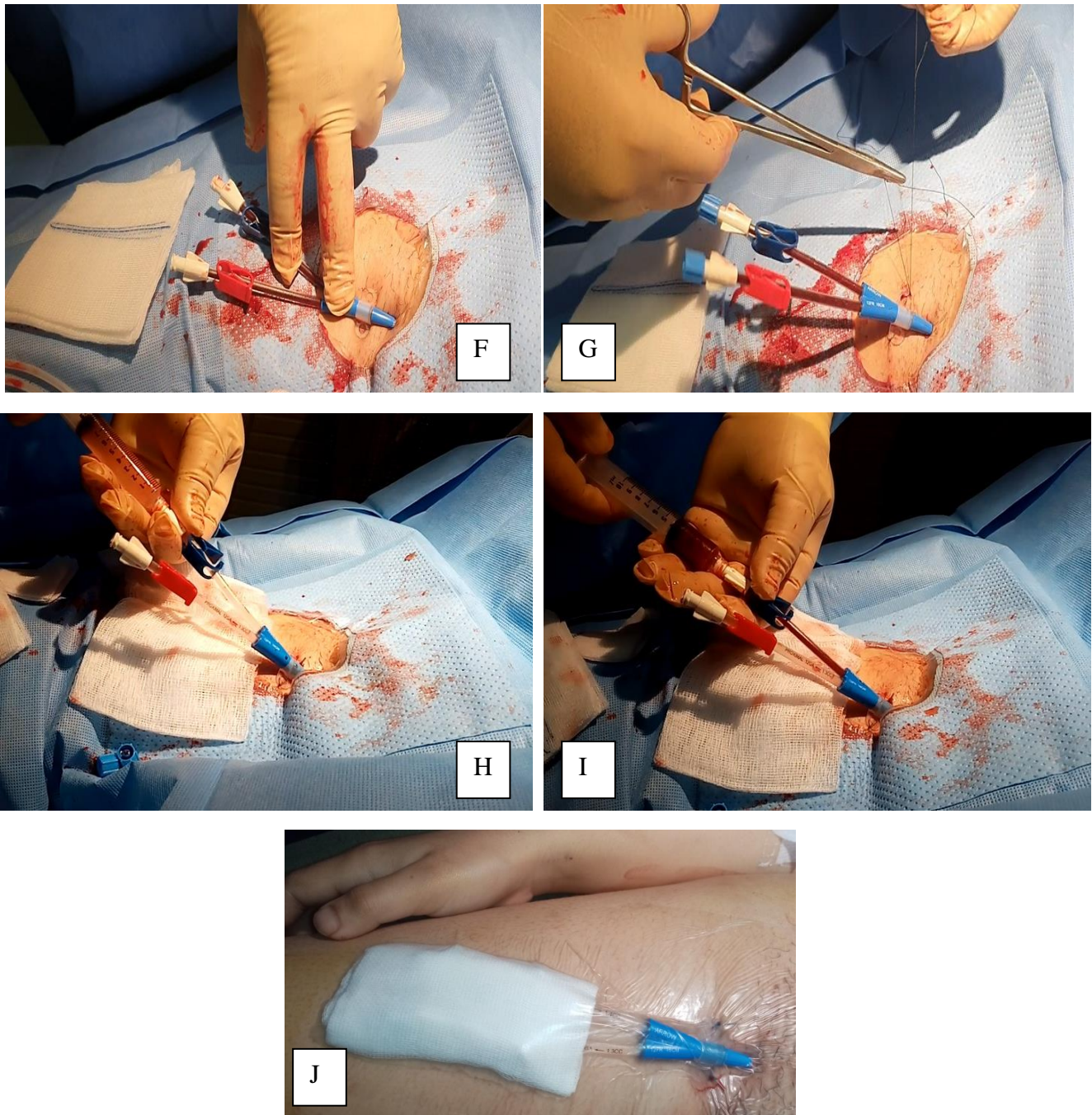
Type de catheters	diamètre (F ou G)	Longueur (cm)	Débit (ml/min)
Midline	4F	10	40
	4F	20	20
cathéter veineux central bilumière	16G (distale)	16	56
	18G(proximale)		52
PICC line	4F	50(longueur moyenne à gauche) 37(longueur moyenne à droite)	12 à 22
	4F		16 à 27
cathéter veineux central bilumière (multicath 2 Vygon) cathéter veineux	16 G (distale)	16	56
	18 G (proximale)		52
Broviac	6,5 F		26 à 65 (1500 à 3900ml/h)
Aiguille de Huber 25mm de longue	22G(0,77 mm) (noir)		8
	20G(0,9mm)(jaune)		21
	19G(1,1 mm)(ivoire)		39
CCI	6,5F en silicone	40	10 ml avec aiguille de 22 G 24 ml avec aiguille de 19G
	6,5F en polyuréthane	40	11 ml avec 22 G 28 ml avec 19 G
cathéter veineux central trilumière	14G	20	60
	18G		30



**Pose d'un cathéter d'hémodialyse au service de réanimation maternelle et pédiatrique  
du CHU Hassan II de Fès**

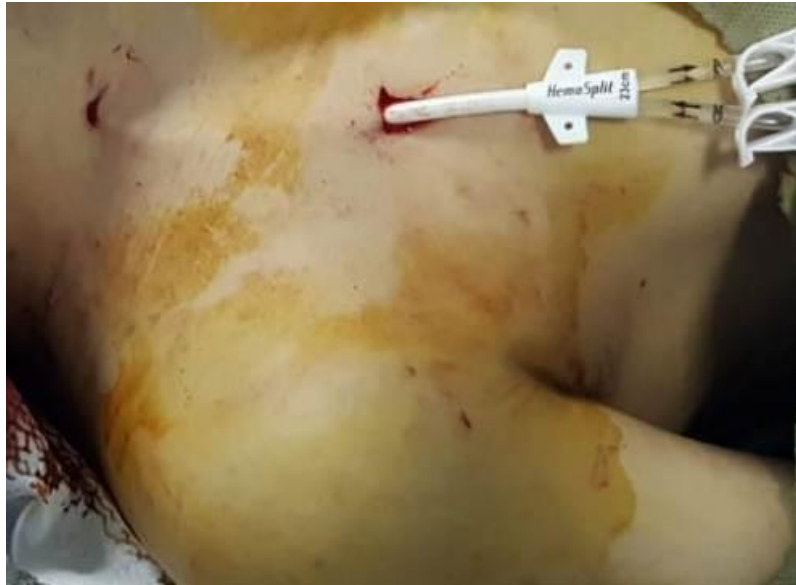





**Figure 16.** Pose d'un cathéter d'hémodialyse

- |   |  |
|---|--|
| A. Matériel nécessaire                  | G. Fixation à la peau                          |
| B. Palpation du pouls fémoral           | H. Rinçage au sérum salé                       |
| C. Ponction de la veine fémorale        | I. Vérification de la perméabilité du cathéter |
| D. Introduction du guide                | J. Mise en place d'un pansement stérile        |
| E. Guide                                |  |
| F. Introduction du cathéter (sur guide) |  |



**Figure 17.** Cathéter d'hémodialyse tunnelisé au niveau de la veine sous clavière droite

### 9. Perfusion intra-osseuse

Le cathéter interosseux est un accès vasculaire périphérique d'urgence, utilisé dans un contexte d'arrêt cardiorespiratoire ou d'état de choc menaçant le pronostic vital. Il permet d'administrer n'importe quel médicament ou perfusion, et de prélever du sang pour des examens. Les sites de pose préférentiels sont le bord médial tibial proximal et la partie proximale de l'humérus. L'aiguille EZ-IO) de 25mm pour le tibia et 45mm pour l'humérus. Avec une poche à pression, l'accès interosseux tibial est équivalent à un débit d'un cathéter 20G pour un site tibial, et à un débit d'un cathéter de 16G pour un site huméral, mais l'injection peut être douloureuse et la douleur prévenue par l'injection de lidocaïne. Cet abord vasculaire doit être remplacé dans les 24heures.

### 10. Cathéters ombilicaux

Les cathéters ombilicaux sont une particularité des nouveaux nés.

Les cathéters ombilicaux sont en polyuréthane, radio-opaques et disposent d'un marquage centimétrique.

### **III. Indications et contre-indications du type de dispositif [11]**

Le choix du bon dispositif doit être concerté entre l'équipe soignante et le patient, et ne doit pas obéir à des contraintes organisationnelles. L'information, écrite et orale, intégrée dans le dispositif d'annonce, et l'accord du patient sont réglementaires.

#### **1. Généralités**

Tous les dispositifs doivent être retirés rapidement s'ils ne sont plus utiles.

L'aiguille épicroténienne est réservée aux prélèvements et aux injections de très courte durée. Toute injection de produits pouvant entraîner une nécrose cutanée est formellement contre-indiquée.

Le cathéter veineux périphérique, le cathéter veineux périphérique << long >> le midline ne sont pas des cathéters centraux: les produits vésicants et irritants, hyperosmolaires, ou à pH inférieur à 4 ou supérieur à 9, sont des contre-indications classiques. Le cathéter veineux périphérique et le cathéter par excellence remplissage rapide (loi de Poiseuille). Il doit être retiré dès qu'il n'est pas utile, et en cas de complications locales (infection et thrombose) ou de suspicion d'infection systémique liée au cathéter. Il nécessite un examen clinique quotidien. La durée recommandée est de 96 heures, mais la durée peut être prolongée à condition d'une surveillance quotidienne, en particulier pour les cathéters <<longs>> et les cathéters posés sous échographie Doppler.

Le CVC est indiqué en cas de perfusions de médicaments vésicants et irritants, ou hyperosmolaires, d'un état clinique instable nécessitant des médicaments vasoactifs, d'une mesure de la pression veineuse centrale ou d'une perfusion à haut débit.

Les cathéters multilumières sont utiles pour diminuer les précipitations médicamenteuses et assurer la sécurité de l'administration en permettant de dédier des voies à des thérapeutiques qui nécessitent un débit constant.

Le Picc line est particulièrement indiqué pour les patients à domicile et les traitements discontinus.

Le CCI doit être posé dès le début du traitement, notamment en cas de chimiothérapie pour préserver le capital veineux périphérique réduire le risque infectieux lié à une pose au moment d'une aplasie. Une infection systémique non contrôlée est une contre-indication à la pose. Des troubles de l'hémostase, une thrombopénie persistante prévisible, sont des contre-indications à la pose d'un CCI (risque d'hématome et d'infection à chaque mise en place de l'aiguille de Huber). C'est une voie d'accès sûre avec 15 à 20% des patients qui développent une complication [15], mais une satisfaction globale de 75,85% et il existe un questionnaire de satisfaction validé en français.

## **2. Choix du bon dispositif pour le bon patient au bon moment [16,17]**

### **a. Perfusion de produits tolérés en veine périphérique**

- ◆ Cathéter veineux périphérique, guidé par échographie ou non, pour des durées de cinq jours et jusqu'à 14 jours en cas de bon capital veineux.
- ◆ Cathéter périphérique <<long>> pour des durées de 6 à 14 jours, surtout si mauvais capital veineux.
- ◆ Cathéter veineux central non tunnélisé préféré si patient de soins intensifs, et si monitoring hémodynamique nécessaire, ou débit de perfusion élevé pour des durées de 6 à 14 jours.
- ◆ Midline ou PICC si durée prévisible inférieure ou égale à 14 jours.



PICC line préféré au midline si durée prévisible de plus de 15jours et jusqu'à trois moi.

**b. Perfusion de produits nécessitant un accès central :**

Un CVC non tunnélisé est préféré pour les patients de soins intensifs et si un monitoring hémodynamique nécessaire, ou en cas de débit de perfusion élevé pour des durées de 6 à 14jours.

En cas de durée de traitement inférieure à trois mois, le choix se fait entre Broviac, CVC tunnélisé et PICC line.

Pour les durées supérieures à trois mois, le CCI est parfaitement indiqué en cas de traitement séquentiel, et le Broviac est préféré en cas de thrombopénie et de troubles de l'hémostase, en en cas de nécessité de débit de perfusion élevée.

Les recommandations américaines diffèrent sensiblement : le groupe Michigan Appropriateness Guide For Intravenous Cathéter a récemment publié des recommandations basées sur la durée prévisible de perfusion [18]:

- ◆ Le midline est préféré au PICC si la durée prévisible est inférieure ou égale à 14jours;
- ◆ Le PICC line est proposé quelle que soit la durée prévisible au-delà d'un de 15jours, y compris pour les patients cancéreux, sans préférence entre PICC, cathéter tunnélisé et CCI au-delà d'un mois.

**c. Changements systématiques :**

Les changements systématiques sur guide sont inutiles, et augmentent le risque de colonisation et d'infection [19]. Les changements systématiques à un autre site augmentent le risque de complications mécaniques. Dans une étude menée en 2016 en oncologie pédiatrique, le changement sur guide d'un dispositif pour un autre type de dispositif s'est accompagné d'un taux de succès de 93,4% et de 7,5% de complications dans le mois suivant (4,5% d'infections, 3% de complications mécaniques) [20].

## **IV. Voies veineuses périphériques : techniques et complications**

### **1. Données générales [3]**

#### **a. Préparation du patient**

La mise en place d'une voie veineuse chez le patient conscient exige un devoir d'explication (réalisable en pratique au-delà de 4-5 ans). Le déroulement des gestes est précisé, accompagné de la réponse à toute question posée. Si cela est possible, on évite la perfusion des veines de la main dominante chez l'enfant qui peut manger ou sucer son pouce de ce côté et les veines des membres inférieurs chez l'enfant qui peut se mettre debout ou marcher.

#### **b. Préparation de l'opérateur et du site de la ponction**

Le lavage hygiénique des mains avec un savon antiseptique ou la friction désinfectante avec une solution hydro-alcoolique reste un préalable indispensable. L'utilisation de gants (non stériles) à usage unique est recommandée.

Une déterision cutanée préalable avec un savon de la même gamme que l'antiseptique est recommandée. Deux types d'antiseptiques peuvent être utilisés pour la désinfection cutanée : la chlorhexidine alcoolique (délai d'action : 1 min, durée d'action environ : 45 min) ou la polyvidone iodée en solution aqueuse (contre-indiquée chez le nouveau-né et surtout chez le prématuré, en raison du risque d'hypothyroïdie transitoire). Une première application est faite avant la préparation du matériel, une deuxième par l'opérateur juste avant la ponction puis il faut attendre le séchage complet de l'antiseptique avant d'insérer le cathéter.

En dehors de l'urgence, il est hautement souhaitable d'appliquer au niveau de la zone de ponction prévue une crème type Eutectic Mixture of Local Anesthetics (EMLA®) [21]. Pour une efficacité optimale, celle-ci doit être en quantité suffisante (2 g en moyenne par site de ponction) et laissée en place au minimum une heure avant la ponction veineuse, sous un pansement autocollant transparent occlusif.

### c. Pansement, manipulation du cathéter et des tubulures

Il est recommandé de couvrir le site d'insertion du cathéter avec un pansement stérile, semi-perméable, transparent, en polyuréthane permettant de surveiller le point de ponction. En cas de saignement ou d'exsudation, un pansement adhésif stérile avec compresses peut être utilisé. Les pommades antiseptiques ou antibiotiques ne sont pas recommandées. Le changement du pansement est effectué uniquement s'il est décollé ou souillé ou si une inspection du site est nécessaire.

Avant toute manipulation du cathéter, un lavage des mains et une désinfection des embouts et robinets (compresse stérile imprégnée de chlorhexidine alcoolique ou de polyvidone iodée alcoolique) sont recommandés. Tout bouchon manipulé doit être changé. Les tubulures doivent être changées immédiatement après administration de produits sanguins labiles, dans les 24 heures suivant l'administration d'émulsions lipidiques et **toutes les 96 heures** dans tous les autres cas [22].

Il est donc nécessaire de toujours **noter la date de pose**, la taille du cathéter, et le site de pose lors de la mise en place de tout abord veineux.

L'utilisation de filtres sur les tubulures n'est pas recommandée [23].

d. Indications et contre-indications de la pose de la VVP [24, 25, 26, 27].

**Tableau 4. indications et contre-indications de la pose de la VVP**

Indications	Contre-indications
<ul style="list-style-type: none"> <li>• Les patients nécessitant :               <ul style="list-style-type: none"> <li>▪ une réhydratation</li> <li>▪ un traitement par voie veineuse</li> <li>▪ une transfusion</li> </ul> </li> <li>• Nécessité de maintien d'un abord vasculaire</li> </ul>	<ul style="list-style-type: none"> <li>• <u>Absolues :</u> <ul style="list-style-type: none"> <li>patient porteur d'une prothèse orthopédique ou vasculaire. Fistule artério veineuse. Un curage ganglionnaire.</li> <li>Membre siège de radiothérapie. Tumeur maligne diagnostiquée.</li> </ul> </li> <li>• <u>Relatives :</u> <ul style="list-style-type: none"> <li>▪ Membre paralysé</li> <li>▪ Lésion cutanée suintante</li> </ul> </li> </ul>

## 2. Techniques spécifiques des voies veineuses périphériques :

### a. Veines du cuir chevelu :

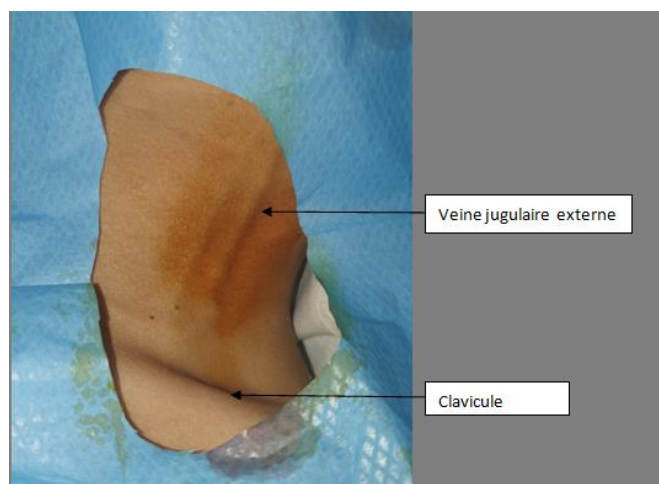
L'abord des veines du cuir chevelu est une voie d'élection chez le nouveau-né, particulièrement chez le nouveau-né prématuré difficile à perfuser. Elle peut également être très utile en anesthésie pédiatrique quand aucune autre veine superficielle n'est visible.

On utilise de préférence les branches de la veine temporale superficielle ou la veine frontale médiane. Le rasage du cuir chevelu ne doit pas être systématique. Cette voie doit être évitée s'il existe des lésions (traumatiques, infectieuses) du cuir chevelu ou une malformation de la boîte crânienne. Pour rendre la veine plus visible, on peut s'aider d'une compression digitale en aval. En amont, un autre doigt étire doucement le plan cutané. Le calibre de l'aiguille ou du cathéter court est adapté au diamètre visible de la veine (habituellement aiguille épicroânienne 27-25 gauges [G] ou cathéter court 26-24 G). Le reflux veineux est rarement franc ou survient avec re-

tard. L'injection lente de 0,5 à 1 ml de liquide de perfusion permet d'affirmer la bonne position. La fixation doit être particulièrement solide (collodion et pansement autocollant transparent). La durée de vie de cette voie d'abord est habituellement courte (48 heures). Une fixation de la tête peut permettre d'augmenter ce délai. La moindre anomalie locale (gonflement, rougeur) doit faire immédiatement retirer l'aiguille ou le cathéter. La perfusion d'une artère n'est pas exceptionnelle chez le tout petit. L'apparition de petites plaques blanchâtres autour du site de perfusion lors du test d'injection initial et, a fortiori, le reflux de sang dans la tubulure doivent faire retirer immédiatement le matériel. Une compression de quelques minutes est indispensable pour éviter un saignement local parfois important.

#### b. Veine jugulaire externe

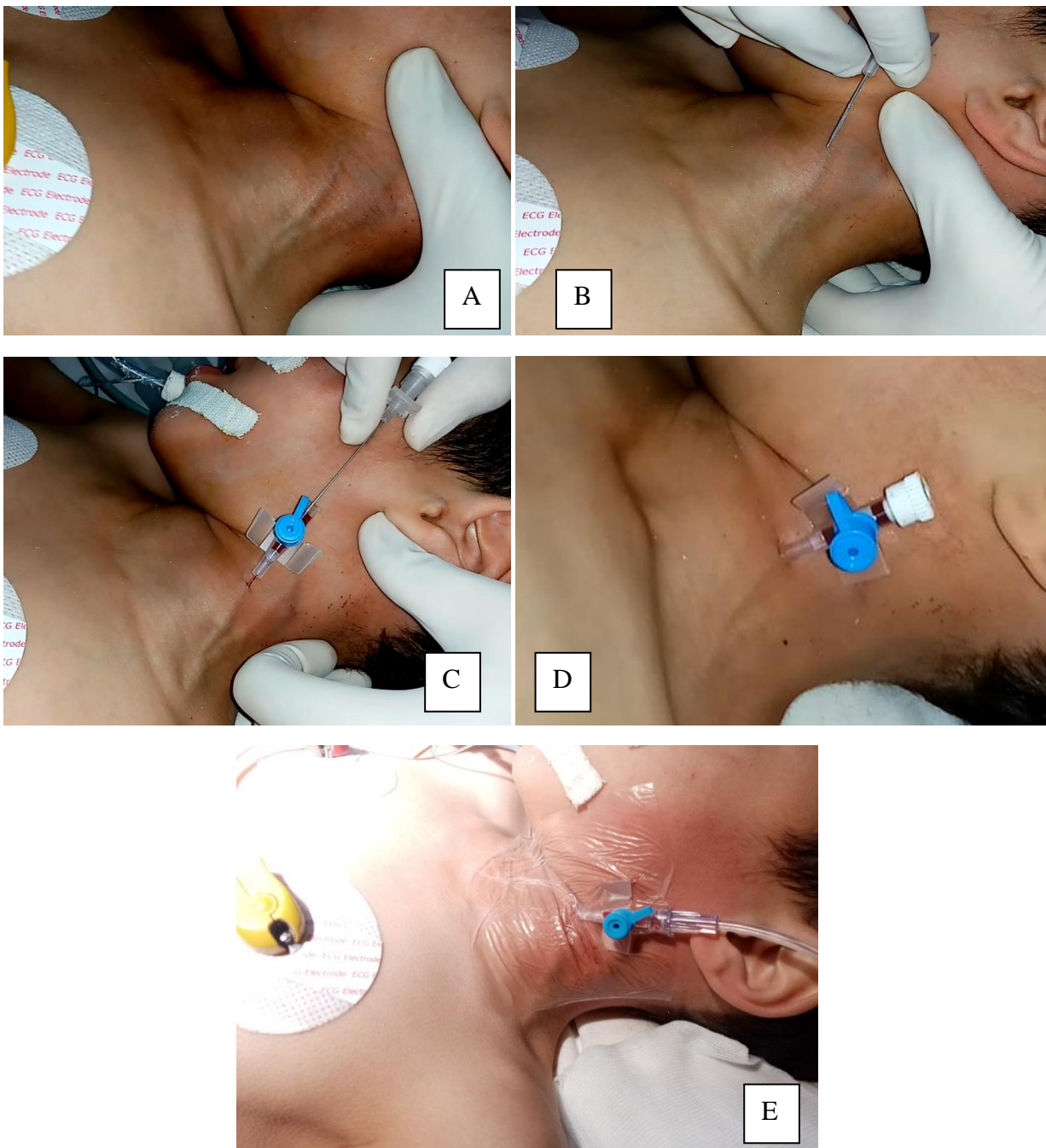
La jugulaire externe est la plus grosse veine périphérique visible. Elle est paradoxalement peu utilisée. Ses indications sont celles de toute voie veineuse périphérique en sachant cependant que la durée de vie du cathéter est généralement brève à cet endroit (mouvements de la tête).



**Figure 18.** Veine jugulaire externe

Les contre-indications sont essentiellement représentées par l'existence d'un cou court, une infection cutanée cervicale (suintement des plis de flexion) ou une agitation importante du patient. Un trouble de coagulation ne constitue pas une contre indication. La veine la plus visible est choisie. Le patient est placé en décubitus dorsal, la tête vers le bas (gros billot sous les épaules si l'état clinique le permet) et tournée du côté opposé à la ponction. Un doigt de l'opérateur comprimant la veine en aval permet de la faire saillir. En même temps, il est souhaitable de tendre la peau en avant pour donner à la veine un trajet plus rectiligne. La ponction est souvent gênée par l'angle du maxillaire, surtout si l'on utilise une seringue pour mieux visualiser le retour veineux. Ce dernier est très souvent franc et le cathéter facilement monté. L'apparition d'un hématome lors de la ponction doit faire cesser le geste. Le saignement local peut être ensuite important mais la compression externe est facile et efficace. La fixation doit être particulièrement soignée. Le débit libre de la perfusion est habituellement excellent, mais peut être lié aux changements de position de la tête.

**Pose d'une voie veineuse jugulaire externe au service de réanimation maternelle et pédiatrique du CHU Hassan II de Fès**



**Figure 19.** Voie veineuse jugulaire externe

- A. Veine jugulaire externe
- B. Badigeonnage puis ponction de la veine
- C. Obtention du retour veineux
- D. Voie veineuse en place
- E. Mise en place d'un pansement stérile

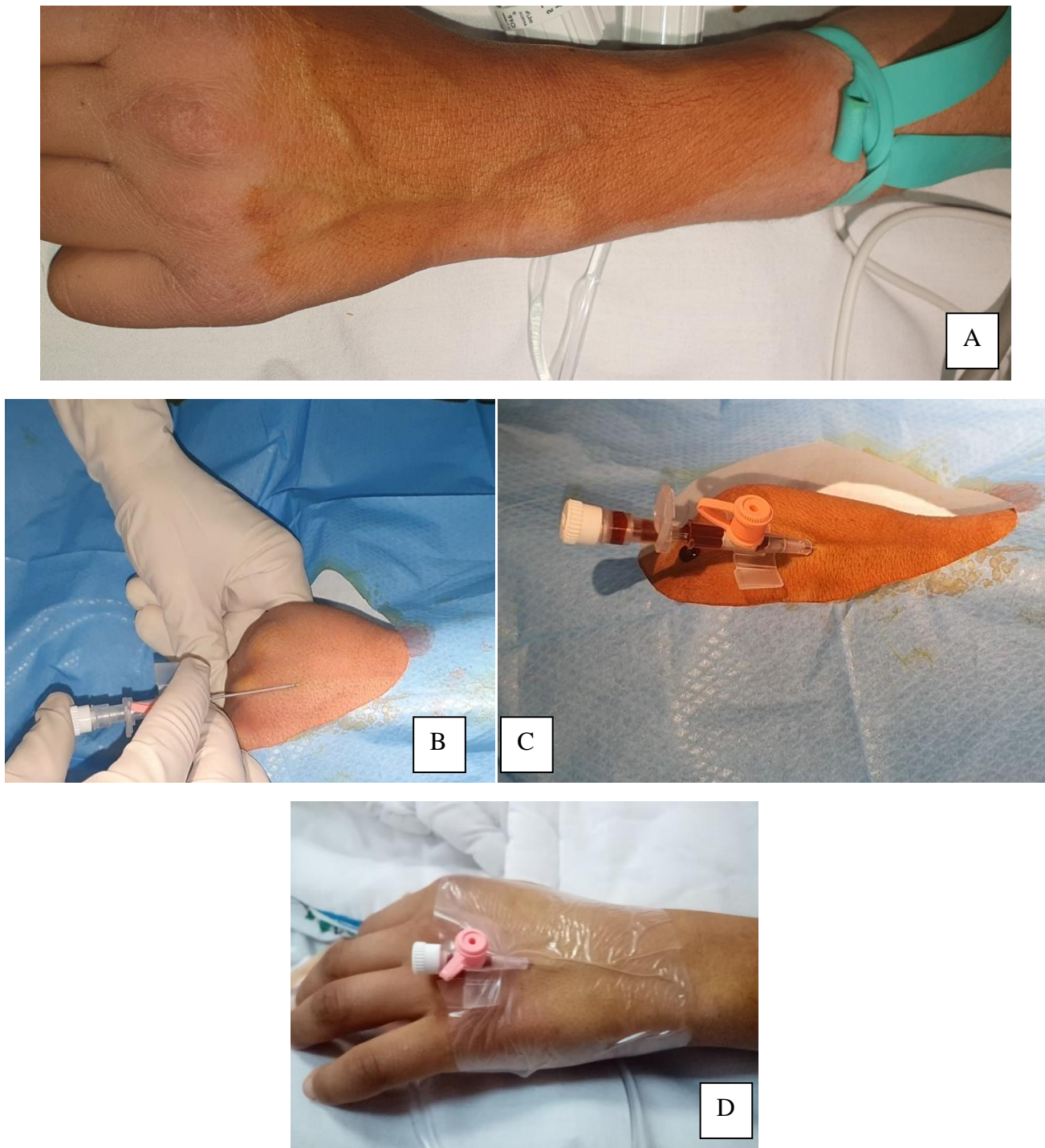


**c. Veines superficielles du membre supérieur :**

Les veines les plus accessibles se trouvent de façon quasi constante sur le dos de la main, à la face antérieure du poignet ou au pli du coude. La ponction se fait toujours en peau saine en commençant par l'extrémité distale. Pour une perfusion de courte durée, la ponction au niveau des zones de flexion (poignet, pli du coude) est sans conséquence.

Si l'on doit garder la voie veineuse plus longtemps et si un autre accès veineux est possible, il est préférable d'éviter ces zones qui obligent à une immobilisation du membre. La taille du garrot doit être adaptée au poids de l'enfant. Avec la main libre, le membre de l'enfant est maintenu et un doigt tend la peau au-dessus du point de ponction sans écraser la veine. Plus l'enfant est jeune, plus l'angle de ponction doit être faible pour éviter la transfixion de la veine. Lorsque celle-ci est cathétérisée, il faut maintenir l'embase du cathéter tant que la fixation n'est pas assurée.

### Pose d'une voie veineuse périphérique



**Figure 20.** Voie veineuse périphérique

- A.** Mise en place du garrot
- B.** Badigeonnage et ponction de la veine
- C.** Obtention du retour veineux (puis vérification de la perméabilité)
- D.** Mise en place d'un pansement stérile (puis on note la date de la pose de la voie veineuse)

#### d. Veines superficielles du membre inférieur :

Une voie veineuse du membre inférieur est habituellement choisie en cas d'impossibilité ou d'échec au niveau des membres supérieurs. En effet, la ponction apparaît souvent douloureuse au niveau de l'avant-pied et de la cheville. La fixation du cathéter y est plus difficile.

Les mouvements de la cheville et du pied font que la durée de vie du cathéter est souvent brève. La technique ne diffère pas de celle décrite pour le membre supérieur. Cependant, la veine saphène interne à la malléole est parfois peu visible mais peut tout de même être ponctionnée en se fiant à son trajet habituel quasi constant.

### 3. Complications communes aux voies périphériques :

Les principales complications de ces voies d'abord sont l'infection locale et/ou systémique, l'hématome, l'extravasation avec nécrose cutanée et la thrombophlébite.

#### a. Infection

Le risque infectieux est minime avec les aiguilles épicrâniennes. Les infections localisées sont plus fréquentes avec les cathéters courts mais sans différence significative selon que le cathéter soit en polyuréthane ou en polyfluoroéthylène [6]. Le risque septicémique, en revanche, reste très faible avec les cathéters veineux périphériques. L'atteinte mécanique de l'endoveine, associée à la nature du soluté perfusé (solutés hypertoniques, médicaments veinotoxiques), majore le risque d'infection [28]. L'ablation du cathéter doit être immédiate s'il existe des signes locaux ou généraux d'infection et/ou s'il s'agit d'un terrain à risque (immunodépression).

La prévention des infections passe par le respect des règles d'asepsie lors de la pose ou lors des manipulations des tubulures ainsi que le respect des intervalles recommandés pour le changement de ces dernières : changement immédiat après administration de produits sanguins labiles, dans les 24 heures suivant l'administration d'émulsions lipidiques et toutes les 96 heures dans tous les autres cas [23].

**b. Hématomes :**

Ils sont de survenue immédiate ou très précoce après la ponction veineuse et obligent au retrait du cathéter et à la recherche d'un autre site. La compression externe prolongée évite la diffusion de l'hématome.

Un hématome important peut survenir lors d'une ponction artérielle accidentelle (artère du cuir chevelu, artère humérale chez le tout-petit, artère pédieuse). Là encore, la compression manuelle pendant plusieurs minutes limite la diffusion sanguine. La survenue d'un spasme artériel est exceptionnelle.

**c. Extravasation :**

L'extravasation du soluté perfusé entraîne le plus souvent une infiltration tissulaire sans conséquence notable. Dans certains cas, l'absence de surveillance correcte de la zone du point de ponction associée à la poursuite de l'administration de certains médicaments (adriamycine, méthotrexate, thiopental, diazépam, etc.) peut entraîner une nécrose du tissu cellulaire sous-cutané.

Les solutés électrolytiques (chlorure de calcium) peuvent également être à l'origine de lésions tissulaires importantes en cas d'extravasation. Il est recommandé de ne pas utiliser de dispositifs épicroâniens en acier inoxydable en cas d'administration de produit pouvant induire une nécrose cutanée, en raison du risque élevé d'extravasation cutanée [29].

Les conséquences esthétiques d'une extravasation avec nécrose cutanée peuvent être majeures.

**d. Thrombophlébite :**

La thrombophlébite périphérique est une complication fréquente des abords veineux superficiels. Elle correspond à une inflammation de la veine perfusée, souvent associée à une thrombose locale. La douleur locale, l'inflammation cutanée et sous-cutanée péri-veineuse, l'existence d'un cordon induré, permettent de la recon-

naître aisément. Le traitement des thrombophlébites repose en premier lieu sur le retrait précoce du matériel d'abord veineux et la mise au repos de la veine, l'application de pommades contenant des agents anti-inflammatoires ou de pansements alcoolisés. La prévention repose sur la limitation de la durée des perfusions, le choix d'un matériel peu agressif, l'abstention d'administration de solutés veino-toxiques. [30]

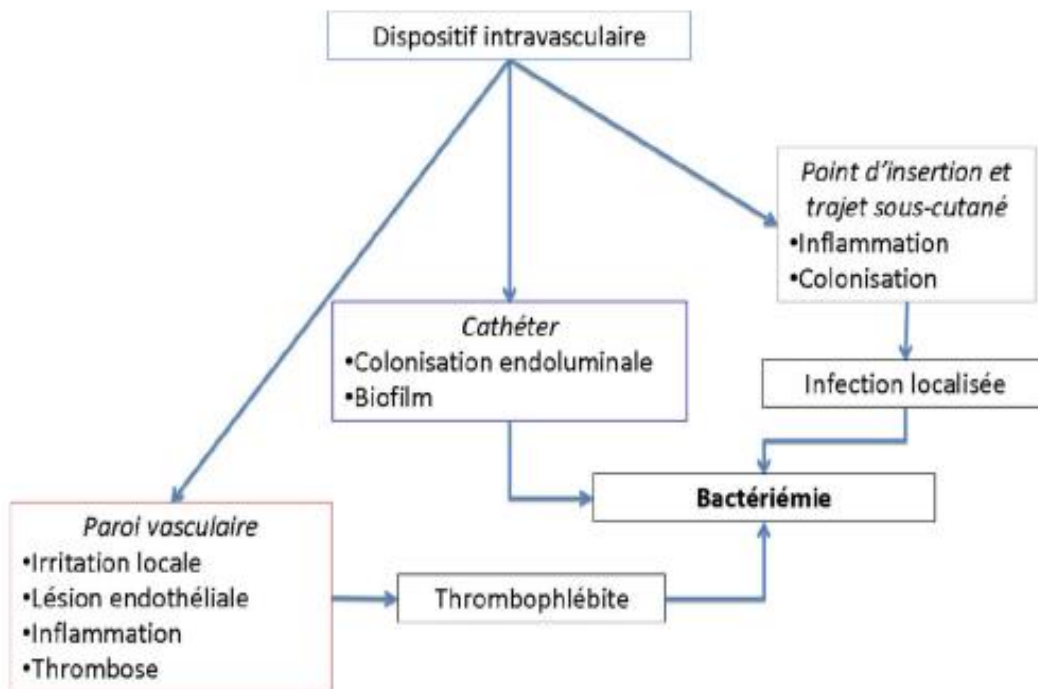


Figure 21. Mécanismes physiopathologiques de survenue des complications[31]

## **V. Voies veineuses centrales : indications, techniques, complications :**

### **1. Généralités sur les indications :**

Les indications principales de pose d'une voie veineuse profonde sont [32] :

- Une durée prolongée prévisible de la perfusion ;
- La nécessité d'administrer des solutés hypertoniques (dont la nutrition parentérale), des médicaments fortement vasoconstricteurs (vasopresseurs) ou agressifs pour les veines périphériques ;
- Des traitements itératifs de longue durée (antibiothérapie [33], traitements substitutifs des déficits congénitaux [34]) ;
- Un état clinique instable nécessitant la mesure de la pression veineuse centrale.

En fonction de la durée prévisible de la perfusion ou de l'administration, trois types différents de cathéters peuvent être choisis [35] :

- Les cathéters de « courte durée », non tunnélisés, pour une utilisation de 7 à 15 jours ;
- Les cathéters de « durée intermédiaire », pour une utilisation de 15 jours à trois mois qui peuvent être tunnélisés ou insérés en périphérie ;
- Les cathéters de « longue durée » pour une utilisation de plus de trois mois, qui peuvent être des cathéters tunnélisés ou des cathéters à chambre implantable s'il y a nécessité d'un accès veineux intermittent.

Trois veines principales sont utilisées pour la pose d'une voie centrale : jugulaire interne, sous-clavière et fémorale. Il n'y a aucune indication absolue pour chacun de ces sites dont le choix dépend essentiellement des conditions liées au patient (locales et générales) et de l'expérience de l'opérateur. Par exemple, la veine jugulaire

interne est plus difficile d'accès chez les obèses ou présentant un cou anormal avec des difficultés prévisibles dans la prise des repères.

Les contre-indications à la pose d'un cathéter veineux central ne sont que relatives et concernent essentiellement les coagulopathies (congénitales ou acquises). Les pratiques varient beaucoup selon les équipes. L'Agence française de sécurité sanitaire des produits de santé (Afssaps) recommande, pour tout « geste effractif » :

- Une transfusion préalable de plaquettes si le taux est inférieur à  $50 \text{ G l}^{-1}$  (nouveau-né compris) ;
- Une transfusion préalable de plasma frais congelé si le fibrinogène est inférieur à  $1 \text{ g. l}^{-1}$  (d'autant plus qu'il existe une thrombopénie inférieure à  $50 \text{ G l}^{-1}$ ) et si le taux de prothrombine (TP) et le temps de céphaline activée (TCA) sont supérieurs à 1,5-1,8 fois la valeur du témoin (ce qui correspond à un TP inférieur à 40 %). La présence d'une bactériémie ou d'une septicémie contre indique la pose d'un cathéter tunnélisé ou d'une chambre implantable [26].

## 2. Généralités sur la technique :

### a. Préparation du patient, du site et de l'opérateur :

En dehors de l'urgence, un devoir d'explication au patient la technique et les contraintes doivent être clairement précisées. Quelques règles de « bonne conduite » doivent être respectées :

- Choix d'un lieu approprié pour la pose : de préférence bloc opératoire, salle de réveil ou salle spécifique du service de réanimation ;
- Toilette préalable du patient : avec un savon de la même gamme que l'antiseptique utilisé pour la préparation du site opératoire ;
- Monitoring pendant la procédure (a fortiori si anesthésie générale) : fréquence cardiaque, oxymétrie, fréquence respiratoire, pression artérielle.

- Le choix d'une sédation ou d'une anesthésie (locale ou générale) dépend du contexte, de l'âge, de la pathologie de l'enfant et du type de cathéter à mettre en place. Si l'enfant est conscient et coopérant, l'utilisation d'une sédation (par hypnotique par exemple) associée à une anesthésie locale suffit dans la plupart des cas. Chez les plus petits, en revanche, il est pratiquement toujours indispensable de réaliser une anesthésie générale.
- La pose du cathéter doit être effectuée dans des conditions d'asepsie chirurgicale :
  - Préparation de l'opérateur : port d'un masque et d'un calot, lavage chirurgical des mains et des avant-bras, habillage avec casaque et gants stériles ; préparation de la zone d'insertion du cathéter :
  - Nettoyage, rinçage puis application d'un antiseptique : chlorhexidine alcoolique champ à 0,5 % ou bétadine dermique en respectant les contre-indications de cette dernière (période néonatale, intolérance à l'iode),
  - Mise en place de champs stériles débordants largement de la zone de cathétérisme.

#### **b. Technique de pose d'une voie veineuse profonde :**

Il existe classiquement trois méthodes principales pour ponctionner une veine profonde puis y insérer le cathéter central [32] :

- Méthode en deux étapes : ponction de la veine puis insertion du cathéter à l'intérieur de l'aiguille de ponction ;
- Méthode dite de « seldinger » en quatre étapes : ponction de la veine puis insertion d'un guide métallique à l'intérieur de l'aiguille de ponction puis retrait de l'aiguille et insertion du cathéter sur le guide ;
- Méthode de Seldinger avec introducteur où c'est ce dernier qui est introduit sur le guide et au travers duquel est inséré le cathéter.



Le repérage anatomique « traditionnel » de la veine n'est plus la méthode de référence, du fait des variations anatomiques inter-individus, de la proximité de structures nobles devant être évitées lors du geste (nerfs et artères notamment). Depuis la fin des années 1990, se sont développées des méthodes de repérage échographique, qui ont abouti à des recommandations précises :

l'échographie est la technique de référence pour la mise en place des cathéters veineux centraux [36]. Lorsqu'un cathéter est positionné en veine cave supérieure (via la jugulaire interne ou la sous-clavière), un positionnement correct de son extrémité garantit son bon fonctionnement et limite les risques de complications (thromboses si trop haut, troubles du rythme ou perforation péricardique si trop bas). L'idéal est de positionner le cathéter à la jonction veine cave supérieure-oreillette droite.

Une étude portant sur 56 enfants, d'âge moyen 4,5 ans, bénéficiant d'une angiographie pour cardiopathie congénitale ou d'une veinographie pour suspicion de thrombose a montré que, dans 92 % des cas, la jonction veine cave supérieure-oreillette droite se situait au niveau de la sixième vertèbre thoracique ou de ses deux disques adjacents [37]. Ce repère radiologique est utile pour vérifier la position du cathéter sous amplificateur de brillance ou, en l'absence de celle-ci, sur une radiographie thoracique réalisée après la pose. En effet, deux études, l'une, prospective en 2000, portant sur 937 cathéters à majorité jugulaires internes droits [38] et, l'autre, rétrospective en 2003, portant sur 1039 cathéters à majorité sous-claviers [39] ont montré qu'il n'y avait pas de bénéfice à faire une radiographie thoracique lorsqu'un cathéter avait été posé sous amplificateur de brillance, sauf en cas de suspicion clinique de complication.

### 3. Veine jugulaire interne

De nombreuses méthodes de ponction ont été décrites, la veine jugulaire étant recherchée plus ou moins haut, en avant ou en arrière des muscles SCM. À côté de la méthode de repérage anatomique « classique » se développent, depuis une quinzaine d'années, des méthodes de repérage échographique ou Doppler de la veine, destinées à augmenter le taux de succès de la ponction veineuse. Dans les deux cas, c'est de préférence, la veine jugulaire droite qui est choisie car elle est dans l'axe de la veine cave supérieure et qu'il n'y a pas de risque de plaie du canal thoracique lors de la ponction.

#### a. Technique :

L'installation est capitale pour la réussite du geste. Patient en décubitus dorsal, a un billot placé sous les épaules. La tête est tournée du côté opposé et fixée ou maintenue par un aide. Le muscle SCM doit être bien visible. Une rotation trop importante de la tête modifie notablement les repères anatomiques et diminue le flux jugulaire. La position de Trendelenburg qui augmente de façon significative le diamètre de la veine jugulaire interne est contre-indiquée en cas de souffrance cérébrale et, a fortiori, d'hypertension intracrânienne.

#### b. Repérage anatomique :

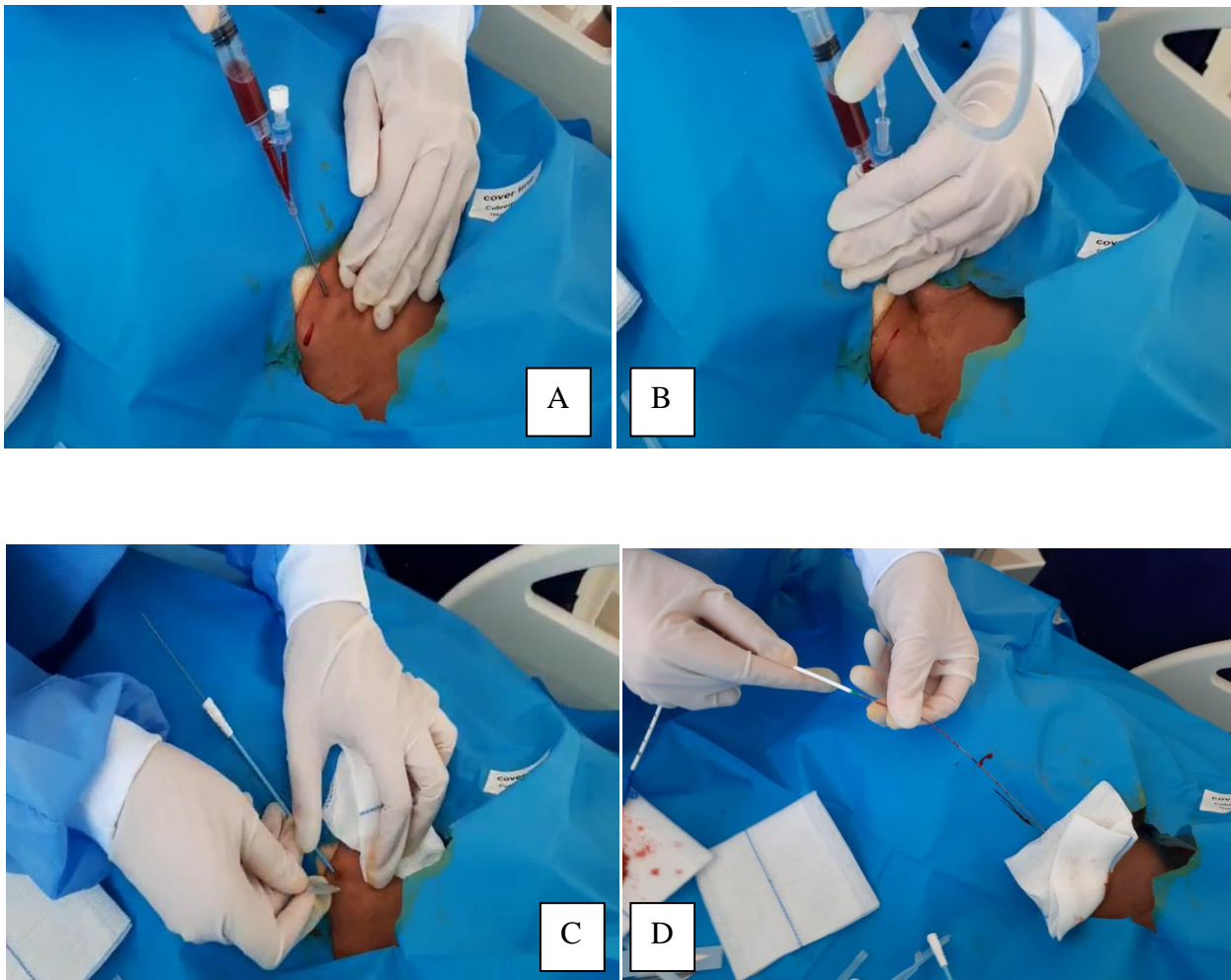
La veine jugulaire interne passe en bissectrice par le sommet du triangle de Sédillot délimitée par le chef sternal du SCM en dedans, le chef claviculaire du même muscle en dehors et, en bas, par le bord supérieur de la clavicule. Toutes les approches percutanées sont situées autour ou à l'intérieur de ce triangle.

L'approche antérieure est la plus habituelle, en particulier chez le nourrisson (Fig. 9A). La ponction se fait à 3–4 cm au-dessus de la clavicule au milieu d'une ligne reliant la mastoïde à la fourchette sternale, latéralement au pouls carotidien palpé sous l'index, selon un angle d'environ 30° avec la peau. L'aiguille est dirigée vers le mamelon homolatéral ou l'union tiers interne–deux tiers externes de la clavicule.

Le point de ponction de l'approche médiane se situe au sommet du triangle de Sédillot (1 à 3 cm au-dessus de la clavicule) selon un angle de 30 à 40° avec la peau et visant également le mamelon homolatéral. Cette méthode est très proche de la voie antérieure (Fig. 9B). La ponction peut se faire également à la base du triangle de Sédillot, 1 cm au-dessus de la clavicule, l'aiguille étant dirigée parallèlement au bord sternal selon un angle de 30 à 40°. Cette voie d'abord, en raccourcissant le trajet cervical, facilite la tunnelisation.

L'approche postérieure (voie de Jernigan) est plus rarement utilisée chez l'enfant mais elle est importante à connaître en cas d'échec des autres voies (Fig. 9C). Le point de ponction se trouve chez le nourrisson à 1,5–2 cm au-dessus de la clavicule en dehors de la jugulaire externe et le long du bord postérieur du chef cléidooccipital du SCM. L'aiguille est dirigée obliquement vers la face postérieure de la fourchette sternale. La veine doit être atteinte après un trajet d'environ 10 à 20 mm au niveau du bord supérieur de la clavicule. Le risque ici important est l'atteinte du dôme pleural.

Un point de ponction plus haut situé à mi-distance de la ligne mastoïde–articulation sterno–claviculaire limiterait ce risque [40].



**Figure 22. Repérage anatomique**

- A. Repérage et ponction de la veine
- B. Introduction du guide
- C. Dilatation
- D. Introduction du cathéter

**c. Repérage échographique :**

Il existe deux techniques de ponction « assistée », par l'échographie ou le Doppler. La première est celle du repérage premier puis ponction guidée [41] et consiste à repérer préalablement le vaisseau avec une sonde d'échographie de 7,5 Hertz placée perpendiculairement à son grand axe. La veine est visualisée sous la forme d'un ovale au centre duquel on place la marque centrale de la sonde. À ce niveau, une marque est ensuite effectuée sur la peau de l'enfant. La ponction est ensuite réalisée

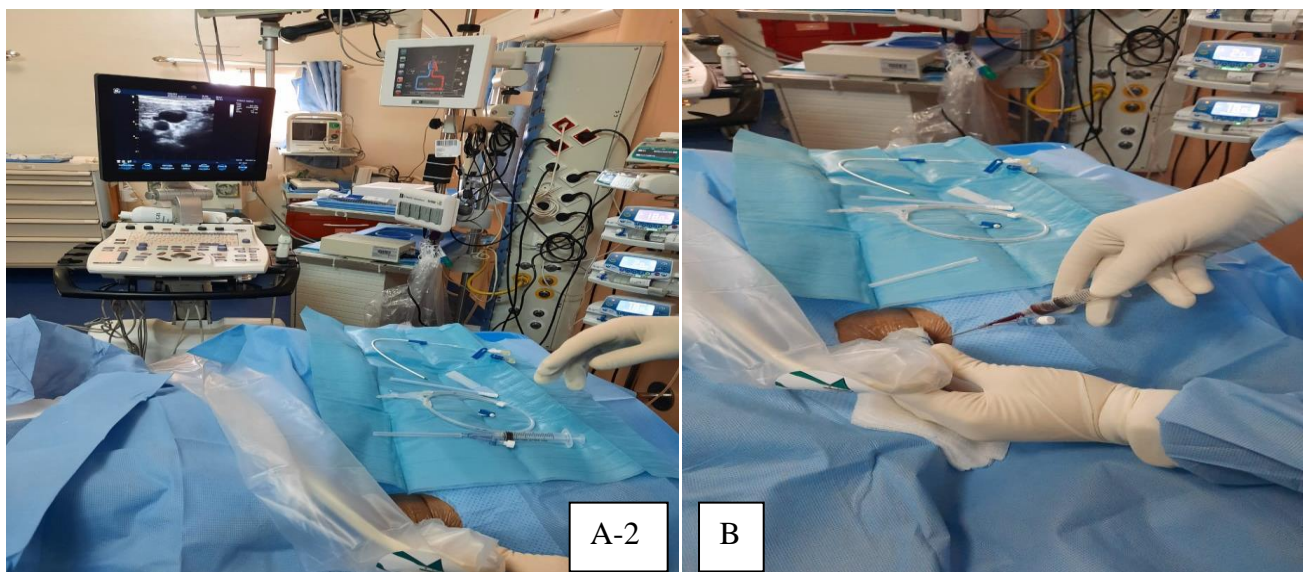
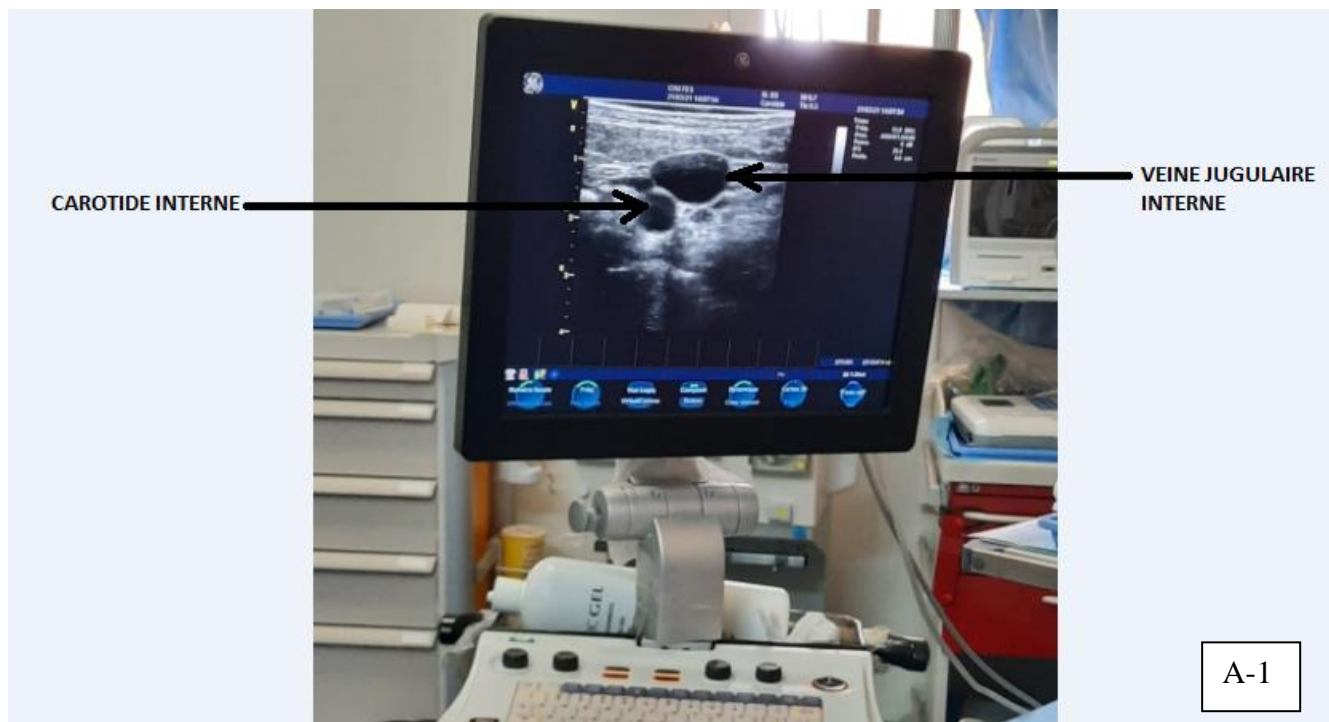avec une aiguille alignée sur la marque, introduite perpendiculairement à la peau et dont la progression est suivie et guidée en temps réel sur l'écran de l'échographe. Cette technique est utilisable même chez les enfants de petit poids, mais il peut cependant exister un problème de « place » pour positionner la sonde et l'aiguille sur un petit cou [42].

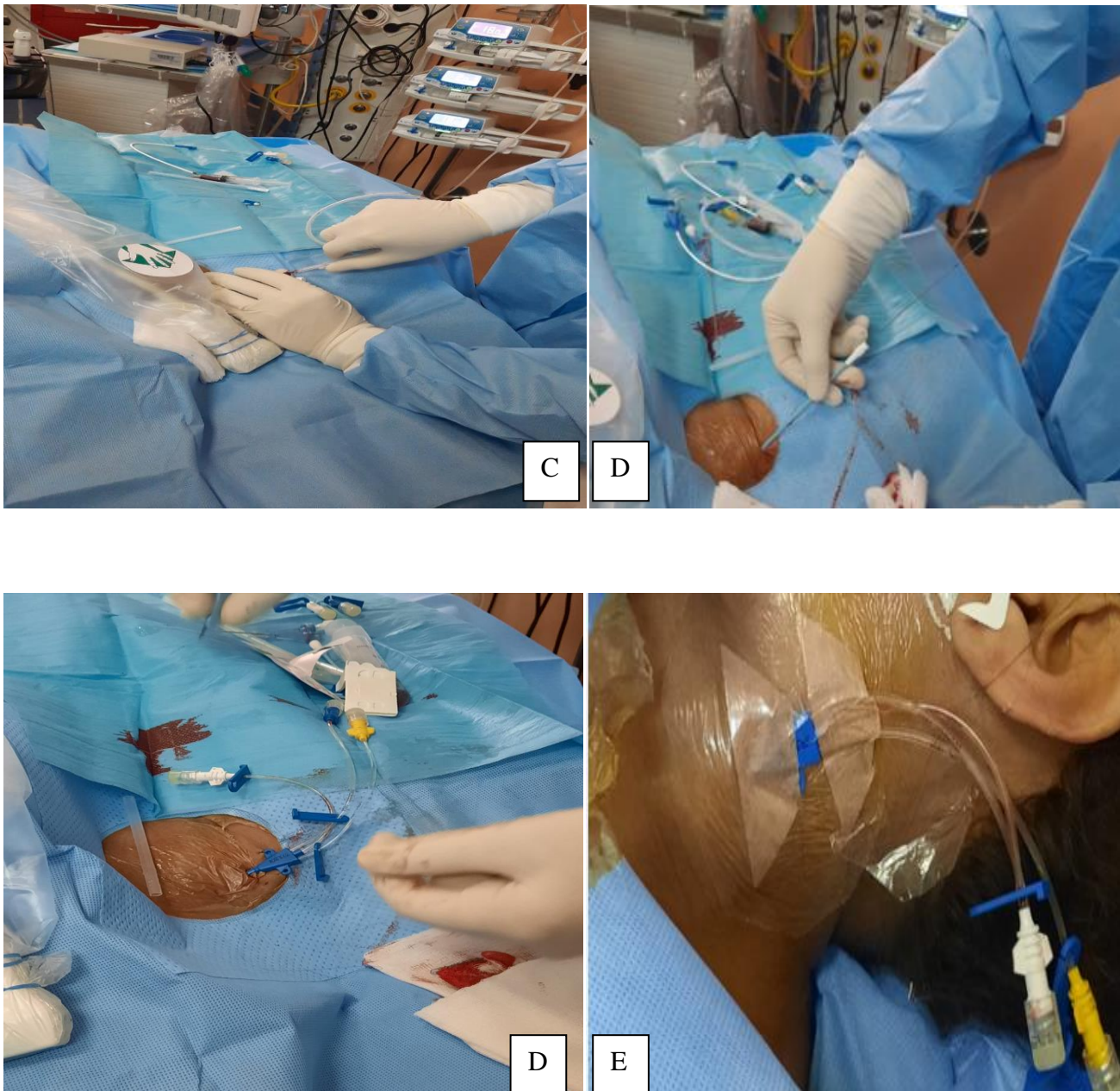
La seconde technique est celle du repérage ponction en un temps (méthode SMART Needle® ) [43]. Elle fait appel à une aiguille introductrice de 18 à 20 G, à l'intérieur de laquelle est située une sonde de Doppler reliée à un moniteur audio. La ponction est réalisée selon les repères anatomiques classiques puis un lent mouvement de l'aiguille est réalisé pour détecter la direction de la veine (bruit soufflant de faible fréquence et dont l'intensité varie avec la respiration) ; parallèlement à la progression de l'aiguille et du Doppler, le son augmente puis la pénétration dans la veine est marquée par un « pop » et une augmentation soudaine du volume et du son. L'apprentissage de cette technique semble assez ardu avec une possible atténuation du signal Doppler lorsque l'aiguille est perpendiculaire aux vaisseaux ou si la veine est comprimée [44, 45]. De plus, l'identification de la veine par rapport à l'artère peut, chez l'enfant, se révéler plus difficile que chez l'adulte du fait de la fréquence cardiaque élevée et de la proximité des deux vaisseaux. Le principal inconvénient de cette technique, où le geste de repérage et la ponction sont effectués dans le même temps, est que, si la veine est absente ou thrombosée, la ponction se révèle « inutile ». Certains préconisent ce repérage préalable mais il « alourdit » la procédure [43]. En 2005, Chuan et al. ont proposé un « affinement » de cette technique [46] via un repérage échographique préalable permettant la réalisation d'un schéma sur le cou de l'enfant. La ponction est réalisée ensuite en suivant le schéma. L'avantage par rapport à la technique de « repérage puis ponction échoguidée » est qu'il n'y a pas de nécessité de coordination échographie/ponction, de coordination main/oeil sur l'écran

d'échographie et qu'il n'y a pas de risque que la veine jugulaire interne soit comprimée par la sonde au moment de la ponction. Quelle que soit la technique de repérage utilisée, l'amplificateur de brillance peut être utilisé pour positionner correctement le bout distal du cathéter. Un contrôle radiographique après la pose n'est alors pas forcément nécessaire car il n'apporte aucun bénéfice, sauf en cas de suspicion clinique de complication [39].



Pose d'une voie veineuse centrale jugulaire interne au service de réanimation mater-  
nelle et pédiatrique du CHU Hassan II de Fès





**Figure 23.** Repérage échographique

- A. 1,2 : Repérage échographique de la veine
- B. Ponction de la veine écho-guidée
- C. Introduction du guide (ensuite l'aiguille est retirée)
- D. Introduction du dilateur
- E. Introduction du catheter
- F. Fixation du catheter



#### d. Résultats :

Le risque plus faible de pneumothorax fait souvent préférer cette voie à la ponction sous-clavière [47]. Avec la méthode de repérage anatomique « classique », le taux de succès global varie de 72 à 81 % [42, 45]. L'échec de la ponction est souvent lié à une mauvaise installation, à une immobilisation insuffisante ou au mauvais repérage de la projection cutanée du trajet de la veine. L'utilisation des nouvelles techniques de repérage augmente le taux de succès de la ponction. Avec l'échographie il varie de 91 à 100 % chez l'enfant (succès un peu moins élevé chez les nourrissons, taux de réussite à 65 %) [41, 42, 45, 46]. Avec le Doppler, le taux de succès varie de 60 à 100 % [43, 45]. La première étude prospective randomisée comparant l'efficacité des techniques de repérage échographique ou Doppler avec le repérage anatomique « classique » a été réalisée en 2000 par Verghese et al. [45]. Chez 45 enfants de moins de 1 an et moins de 10 kg, ils ont montré que le temps de canulation était significativement plus court et le nombre de tentatives significativement plus bas avec la technique de repérage puis ponction échoguidée qu'avec la technique de repérage ponction en un temps. En revanche, il n'existait pas de différence statistiquement significative en termes de taux de succès. En 2004, Arai et Yamashita ont montré, avec la technique de repérage puis ponction échoguidée, une diminution du risque de ponction carotidienne mais pas d'amélioration du taux de succès global [41]. En 2005, Leyvi et al. [42] ont montré que cette technique améliorait le taux de réussite pour des opérateurs moins expérimentés mais qu'il n'y avait pas de différence significative en termes de complications. L'inconvénient de la voie jugulaire interne repose sur les difficultés de fixation, en particulier chez le nouveau-né et le nourrisson, en raison du risque de coudure au niveau du cou. Pour éviter ce risque, le trajet du cathéter peut être incurvé vers le bas et son extrémité proximale fixée sur la face antérieure du thorax. La tunnelisation sur quelques centimètres peut améliorer le

confort et l'acceptation chez l'enfant plus grand, car seuls les cathéters destinés aux adultes sont conçus pour la tunnelisation.

**e. Complications spécifiques :**

L'hématome cervical rarement compressif mais grave (dyspnée laryngée) peut être secondaire à une ponction carotidienne ou veineuse. Une compression efficace immédiate prévient le risque d'extension secondaire. Une ponction carotidienne survient dans 23 à 26,7 % des cas, mais n'est responsable d'un hématome que dans un quart de ces cas [46]. Les techniques de repérage préalable de la veine réduisent ce risque à 1,3 % avec le Doppler et 3,1 % avec l'échographie [41]. Des lésions nerveuses ont été rapportées, autant liées à la compression par un hématome qu'à une blessure directe (atteinte des IX, X, XI ou XIIe paires crâniennes, paralysie hémidiaphragmatique par atteinte du nerf phrénique, paralysie des cordes vocales après tentative de ponction bilatérale).

L'incidence du syndrome de Claude Bernard–Horner serait de 0,5 % [48]. Une arythmie par « stimulation » des cavités cardiaques ou du glomus carotidien peut survenir, elle est en général bénigne, réversible au retrait du guide et son risque de survenu diminue si la scopie est utilisée [32].

**4. Veine sous-clavière :**

Voie la plus utilisée chez l'adulte, la veine sous-clavière a pour avantage d'être de gros calibre, et de rester « béante » même en cas d'hypotension artérielle sévère du fait de la présence du tissu fibreux qui l'entoure [32]. Cette voie permet d'accéder facilement à la veine cave supérieure : veine à fort débit et idéale pour le cathétérisme de longue durée du fait des facilités de fixation sur la paroi thoracique et de l'absence de mobilité qui évite le risque de déplacement du cathéter. Même si elle est réalisable à tout âge, cette voie a longtemps été redoutée par les équipes d'anesthésie réanimation pédiatrique du fait du risque de pneumothorax ou

d'hématome lors d'une ponction artérielle. Une des difficultés particulières à l'enfant est liée à la petite taille du vaisseau qui réalise un trajet moins rectiligne que chez l'adulte avec un angle très aigu avant l'entrée dans le coeur, angle qui disparaît après l'âge de 2 ans [9].

Une détresse respiratoire ou des troubles importants de l'hémostase demeurent des contre-indications relatives à cette voie d'abord. De même, un opérateur inexpérimenté ne doit pas réaliser seul cette technique. Enfin, cette voie est déconseillée pour la mise en place d'un cathéter d'hémodialyse en cas d'insuffisance rénale aiguë (risque de sténose à long terme).

**a. Technique :**

Le patient est installé en décubitus dorsal et léger déclive en l'absence de contre-indication. L'utilisation ou non d'un billot et la position de la tête font l'objet de discussions. Pour certains, l'absence de billot et une position neutre de la tête permettent d'obtenir un diamètre veineux optimal. Pour réduire le risque d'ascension du cathéter dans la veine jugulaire interne, il peut être utile, juste après la ponction, de tourner la tête de l'enfant du côté du cathéter [8]. Le bras homolatéral est appliqué le long du corps.

La technique la plus souvent utilisée est l'abord sous claviculaire d'Aubaniac. La ponction est réalisée au ras du bord inférieur de la clavicule à l'union de ses tiers externe et médian (milieu de la clavicule chez le tout-petit). L'aiguille est dirigée en dedans, légèrement en haut en arrière visant la face postérieure de l'articulation chondrosternale ou le moignon de l'épaule opposée. L'angle initial est d'environ 40° avec le plan cutané (plus l'enfant est petit, plus cet angle est moindre) puis réduit ensuite à 15-20°. La progression de l'aiguille est prudente, le « vide à la main », jusqu'à ce qu'apparaisse un retour franc de sang veineux dans la seringue. Une autre technique d'abord, la voie sus-claviculaire, a été décrite avec un point de ponction situé juste

au-dessus de la clavicule, sur la bissectrice de l'angle formé par la clavicule et le bord externe du chef claviculaire du muscle SCM. Il est à noter que cette voie augmente considérablement le risque de pneumothorax, qui est néanmoins réduit par le développement des techniques d'imagerie qui facilitent cet abord. Les techniques de repérage échographique ou Doppler sont moins utilisées pour la voie sous-clavière que pour la voie jugulaire interne, même si l'utilisation du Doppler peut être utile chez les enfants de plus de 3 kg, obèses ou oedématiés, en permettant de différencier l'artère et la veine. La fréquence des fausses routes des cathéters justifie le contrôle radiologique après mise en place. Le contrôle devrait être réalisé au moment de cette dernière, grâce à un amplificateur de brillance, afin de pouvoir repositionner immédiatement le cathéter.

#### **b. Résultats :**

Dans l'étude prospective de Venkataraman et al. [49], sur 100 abords veineux sous-claviers non chirurgicaux pédiatriques, le taux de succès global est de 92 % (45 % lors du premier essai, 85 % après deux tentatives). Le taux de succès n'est pas influencé par l'état hémodynamique, respiratoire de l'enfant ou l'expérience de l'opérateur. En revanche, le taux de succès est plus bas chez les enfants de faible poids.

#### **c. Complications spécifiques :**

L'expérience de l'opérateur semble être un facteur déterminant dans l'incidence des complications, largement influencée par le nombre de ponctions. Le taux global de complications mineures varie de 7,9 à 34 % [8, 9]. Il est significativement supérieur au taux de complications de l'accès jugulaire interne [8]. Il est plus élevé lorsque la veine sous-clavière droite est cathétérisée et lorsqu'il s'agit d'enfants de moins de 5 ans [50]. La complication la plus fréquente est la malposition qui survient dans 5 à 25 % des cas, favorisée par les variations de pression intrathoracique

(toux, vomissement), les variations de pression veineuse centrale et les cardiopathies congestives [9, 32, 51]. Les fausses routes concernent essentiellement la veine jugulaire interne homolatérale et la veine sous-clavière controlatérale et elles surviennent préférentiellement lorsque le cathéter est introduit par voie sous-claviculaire droite ou si un cathéter de diamètre supérieur ou égal à 6 french (F) (moins flexible) est utilisé [9]. Le pneumothorax est en rapport avec la proximité du dôme pleural et il survient dans 0 à 6 % des cas [32]. Les ponctions artérielles peuvent se révéler par un hémithorax et surviennent dans 1 à 15 % des cas [32]. Elles peuvent également être responsables de la formation d'un anévrisme artériel qui doit être suspecté devant un élargissement progressif du médiastin, l'évolution d'une masse sus-claviculaire soufflante et battante avec possibilité de compression de la trachée, du lobe supérieur du poumon ou d'un syndrome de Claude Bernard-Horner. Un bilan s'impose alors (échographie, angiographie, voire scanner). Il s'agit le plus souvent d'un faux anévrisme avec apparition initiale d'un hématome périvasculaire puis organisation de ce dernier. Des lésions de la trachée et du thymus sont possibles. Une plaie du canal thoracique peut se compliquer d'un chylothorax. La lésion du nerf phrénique peut avoir pour conséquence l'ascension progressive de la coupole diaphragmatique.

Des ruptures de cathéters utilisés avec des chambres implantables ont été observées, avec risque d'extravasation du produit perfusé et d'embolisation de l'extrémité distale, pouvant avoir des conséquences graves. Le problème est mécanique avec rupture du cathéter secondairement au pincement de celui-ci dans l'espace costoclaviculaire. Cet accident semble concerner plus particulièrement les cathéters utilisés sur de longues périodes et en ambulatoire. Ces ruptures peuvent se produire avec les cathéters en polyuréthane comme ceux en silicone. Le pincement du cathéter doit être évoqué devant la nécessité de mobiliser ou de soulever le bras du patient pour réaliser une perfusion stable. Le diagnostic de ce syndrome de la

pince est fait par opacification [32].

## 5. Veine axillaire :

L'abord central via la veine axillaire a une efficacité et une sécurité démontrées dans les ressuscitations, les risques d'infection et de thrombose étant similaires aux autres sites [8]. C'est une voie veineuse peu habituelle mais qui expose moins au risque de pneumothorax. Elle peut être utile chez le patient brûlé quand le capital veineux est pauvre et à condition que le creux axillaire soit indemne de lésions et de pilosité.

### a. Technique :

Le patient est installé en décubitus dorsal, le bras en abduction entre 100 et 120°, la main en supination. La veine est située en dedans et légèrement au-dessous de l'artère. Elle peut être visible sous la peau chez le nourrisson. Après repérage des battements artériels, l'aiguille est introduite parallèlement au bord inférieur de l'artère. Le cathéter est ensuite mis en place par méthode de Seldinger.

### b. Complications spécifiques :

Le risque de complication augmente avec la durée d'utilisation et il est de 1,1 % par jour de cathétérisme [8]. Il peut exister des effusions pleurales, des hématomes secondaires à une blessure de l'artère mais qui sont accessibles à une compression manuelle ou des lésions du plexus brachial.

## 6. Veine fémorale :

La voie fémorale n'est pas recommandée chez l'adulte compte tenu d'une plus forte probabilité de thrombose ou d'infection. Chez l'enfant, en revanche, elle reste la voie de choix dans l'urgence : facilité de repérage, simplicité de pose sans que la posture n'entraîne de modifications hémodynamiques, débit important. Les injections sur un cathéter fémoral ne sont, de plus, pas « gênées » par les manoeuvres de resuscitations [32]. Au cours de l'arrêt circulatoire, le repérage peut cependant être difficile Figure 12. Abords de la veine fémorale. et, au cours du massage cardiaque à coeur ouvert sur clampage aortique, les pulsations palpées au niveau fémoral ne sont pas d'origine artérielle mais sont le reflet du flux rétrograde au niveau de la veine cave. Les repères anatomiques de la veine fémorale sont donc modifiés dans cette circonstance.

En cas de ponction artérielle ou de lacération veineuse, il est facile de réaliser une compression. Dillon a montré, chez l'adulte, que la mesure de la pression veineuse centrale par voie fémorale était bien corrélée à la pression veineuse mesurée dans la veine cave supérieure, que ce soit en ventilation spontanée (à pression négative) ou en ventilation assistée (en pression positive) [52]. Chez l'enfant, la mesure est également possible et fiable, sous réserve qu'il n'y ait pas d'augmentation de la pression intra-abdominale [53]. Pour Chait et al. [54], outre une bonne corrélation avec la pression mesurée dans l'oreillette droite, la mesure de la pression veineuse centrale en fémoral présente des avantages spécifiques : possibilité d'utiliser des cathéters relativement courts et absence d'exposition au risque de perforation de l'oreillette droite, de troubles du rythme, de ponction carotidienne ou d'autres structures intrathoraciques. Enfin, cette voie peut être très utile chez le grand brûlé chez qui la peau de l'aîne est souvent épargnée. La voie fémorale peut enfin être utilisée pour la dialyse : elle est choisie dans 60 % des cas lorsqu'il existe une insuffisance rénale aiguë

et dans 55 % des cas lorsqu'il existe une insuffisance rénale chronique [55].

Certaines contre-indications relatives sont à connaître dont les principales sont : anomalie vasculaire ou malformation du membre inférieur, pathologie abdominale (hématome ou tumeur) pouvant comprimer la veine cave inférieure, infection locale, adénopathies inguinales volumineuses, etc.

**a. Technique:**

**Pose d'une voie veineuse centrale fémorale (Voir pose d'un cathéter d'hémodialyse)**

Le patient est placé en décubitus dorsal, la cuisse en abduction de 30° et rotation externe, la jambe se trouvant dans l'axe de la cuisse. Un billot plat est disposé du côté intéressé par la ponction.

La position du membre inférieur peut être fixée par un aide, qui appuie modérément au niveau du genou. La ponction est pratiquée au niveau du triangle de Scarpa, 1 à 2 cm sous l'arcade crurale, en dedans des battements artériels facilement percus, au niveau du pli inguinal. L'aiguille a une direction oblique vers le haut, dans l'axe de la cuisse, en visant l'ombilic, repère essentiel chez le nouveau-né et le nourrisson, avec un angle de 30 à 45° par rapport au plan cutané. La tunnelisation du cathéter permet de diminuer le risque infectieux chez l'adulte [32]. L'utilisation d'un repérage échographique préalable augmente le taux de succès chez les enfants obèses [8].

**b. Résultats :**

L'abord fémoral est considéré comme une technique facile avec un taux de succès élevé de 86 à 97 %, influencé cependant par l'expérience de l'opérateur [8, 56]. Il est réalisable chez les enfants les plus petits avec un taux de succès de 80 % rapporté chez les prématurés de moins de 1000 g [8]. Des antécédents de cathétérisme cardiaque contribuent à rendre plus difficile une nouvelle ponction fémorale ;



Haas recommande, dans ce cas, d'utiliser préférentiellement l'accès controlatéral, même lors de la première tentative [8].

**c. Complications spécifiques :**

Le taux global de complication de l'abord fémoral est bas, égal à environ 4 % [8, 57]. La ponction artérielle survient dans 14 % des cas [56], elle est le plus souvent sans séquelle mais elle peut être à l'origine d'ischémie transitoire (entraînant une cyanose du membre, transitoire dans 4 % des cas [56]) en rapport avec un spasme de l'artère fémorale, potentiellement grave chez le nouveau-né. Des fistules artério-veineuses fémorales, voire des anévrismes artério-veineux traumatiques, peuvent s'observer après ponction veineuse répétée. L'hématome de ponction, au niveau du triangle de Scarpa, peut se propager à l'articulation coxofémorale, point de départ d'une éventuelle ostéoarthrite de hanche. Les trajets aberrants au niveau des plexus veineux lombaires sont plus fréquents à gauche qu'à droite, en particulier en cas de syndrome de Cockett (compression de la veine iliaque primitive gauche par l'artère iliaque droite) [57]. Lavandosky et al. proposent la réalisation systématique d'un cliché radiologique de profil pour dépister ces trajets aberrants [58]. Des lacérations vasculaires peuvent entraîner un hématome péritonéal qu'il faut rechercher par une échographie abdominale. L'hémopéritoine peut être la conséquence de la perforation de la veine fémorale dans son trajet rétropéritonéal. Le mécanisme évoqué est l'infiltration de la paroi antérieure de l'abdomen secondaire au déplacement du cathéter.

## 7. Cathéters tunnésés, de type Broviac :

Les cathéters tunnésés ont pour avantage d'avoir un risque infectieux moindre et une durée de vie augmentée par diminution du risque d'ablation accidentelle. La pose d'un cathéter de ce type peut être discutée dès que la durée prévisible d'utilisation dépasse 15 jours [35, 37]. La majorité des séries rapportées concernent des patients d'oncologie [59, 60] et, parmi elles, une étude prospective, réalisée en 2000 et portant sur 791 adultes et enfants, a identifié les principales utilisations d'un cathéter tunnésé dans ce contexte :

chimiothérapie dans 72,8 % des cas, greffes de cellules souches dans 18,7 % des cas, nutrition parentérale prolongée dans 6,4 % des cas et administration d'autres médicaments dans 2,1 % des cas. Ces cathéters gardent cependant un risque élevé de complications à long terme et les cathéters avec chambre à implantable sont une alternative plus sûre pour les traitements de longue durée. Dans une étude prospective (577 enfants, 29 centres de cancérologie pédiatrique avec 51 % de cathéters tunnésés et 49 % de cathéters à chambre implantable), Dillon a retrouvé un taux de complication de deux fois plus élevé avec les cathéters tunnésés qu'avec les cathéters à chambre implantable (23 versus 9 %) [61].

### a. Technique :

Toutes les voies précédemment décrites peuvent servir à mettre en place un cathéter tunnésé [29, 52]. Sovinz et al. ont rapporté l'utilisation de cathéters fémoraux tunnésés pour chimiothérapie, chez des enfants âgés en moyenne de 22 mois, chez qui l'accès cave supérieur était impossible du fait de thromboses ou de localisations particulières des tumeurs [60].

La mise en place d'un cathéter tunnésé se fait habituellement sous sédation ou anesthésie générale. Une anesthésie locale de complément peut être réalisée.

L'abord peut être percutané ou chirurgical. Après un repérage échographique ou Doppler, la veine est ponctionnée puis un mandrin métallique introduit dans l'aiguille est poussé jusqu'à la veine cave supérieure. L'aiguille est retirée puis un introducteur avec gaine pelable est glissé sur le mandrin. Le cathéter est tunnélisé à partir d'une incision située sur la face antérieure du thorax (le plus souvent au niveau de la poitrine), dans le plan sous-cutané et son trajet se poursuit jusqu'au site d'entrée dans la veine (situé au niveau du cou). Le cathéter est alors tiré jusqu'à ce que le manchon se trouve à environ 2 cm en sous-cutané de l'incision thoracique. Le mandrin est retiré et il peut être utilisé pour mesurer la longueur souhaitée du cathéter en vérifiant sous contrôle scopique la bonne position de l'extrémité de ce dernier [37, 39]. Après avoir coupé le cathéter à la longueur voulue et retiré l'introducteur, le cathéter est introduit rapidement dans la gaine pelable qui est en même temps enlevée. Selon Chait et al. [37], la rapidité d'introduction du cathéter dans la veine diminue le risque d'embolie gazeuse. Le saignement par la gaine au moment de l'insertion du cathéter confirme la localisation intravasculaire. En fin de procédure, le cathéter est rincé avec une solution héparinée (10 UI ml<sup>-1</sup>) ou bien il est relié à une perfusion.

Le cathéter est fixé à la peau. Le site d'introduction au niveau du cou et l'incision thoracique sont suturés. Un contrôle radiographique après la pose sous scopie n'est pas forcément nécessaire car il n'apporte aucun bénéfice sauf en cas de suspicion clinique de complication [39].

L'ablation de ce type de cathéter nécessite une incision chirurgicale car la traction forte sur le cathéter peut en favoriser la rupture et l'embolie gazeuse, voire la migration dans le ventricule droit puis l'artère pulmonaire.

### **b. Résultats :**

Le taux de succès pour les cathéters tunnésés est superposable à celui de chacune des différentes techniques d'abord veineux profond, la tunnelisation ne constituant pas en soi une difficulté technique particulière.

### **c. Complications spécifiques :**

Les complications lors de la pose sont les mêmes que celles des différentes techniques.

L'étude de Schwarz et al., précédemment citée et qui totalise 174 935 jours de cathéters tunnésés, retrouve une durée de vie médiane de 365 jours et une durée de vie médiane sans complications de 167 jours. Les facteurs influençant la durée de vie sans complications sont une position du cathéter dans la veine cave supérieure ou l'oreillette droite et l'expérience de l'opérateur (risque augmenté si moins de 75 cathéters tunnésés en deux ans) [59].

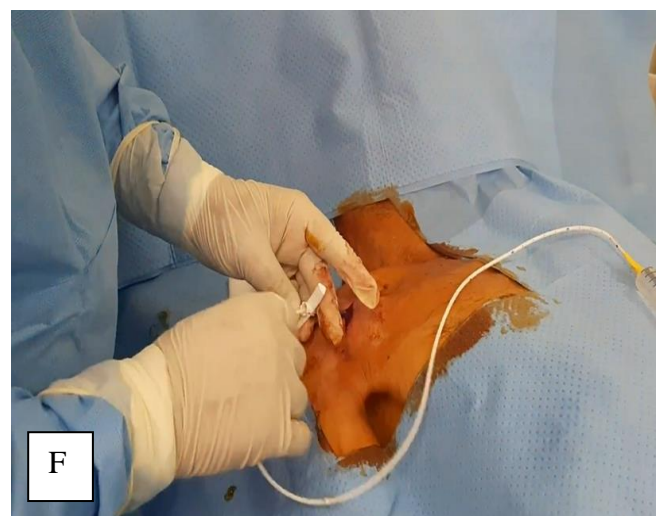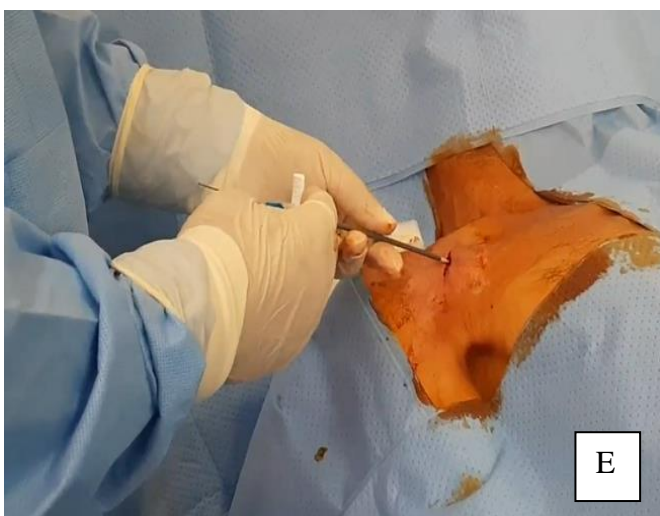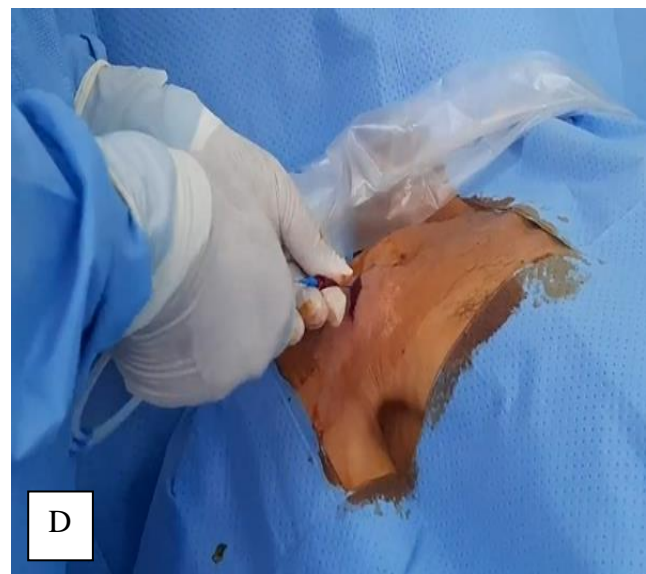
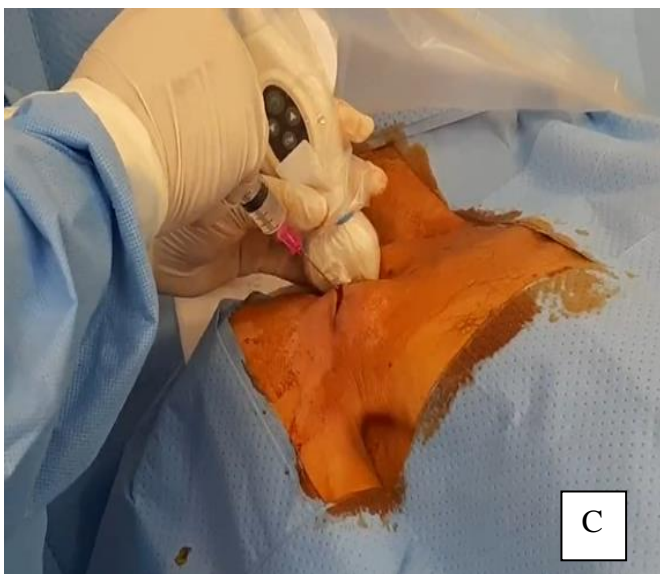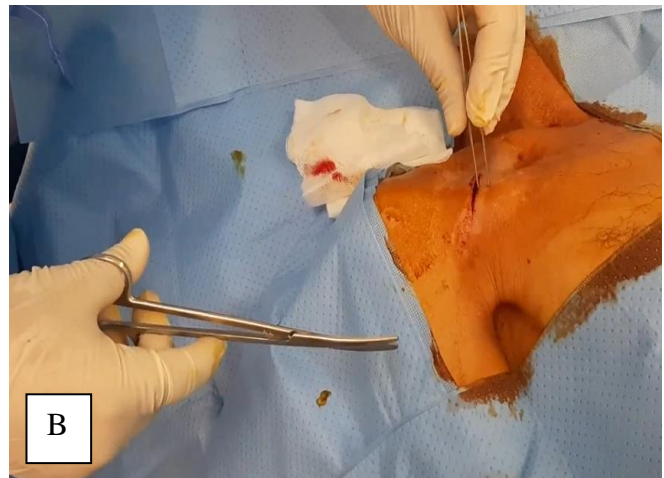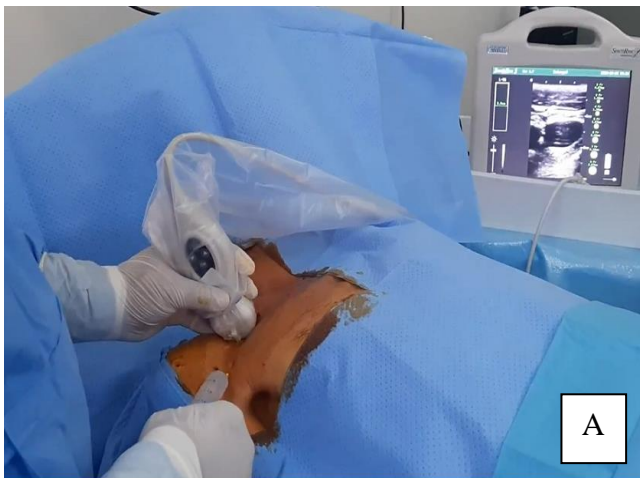## **8. Cathéters à chambre d'injection implantable :**

La chambre à cathéter implantable (CCI) constitue un outil incontournable dans la prise en charge des patients cancéreux. En permettant un accès intraveineux de longue durée (plus de trois mois), ce dispositif a véritablement amélioré la qualité de vie des malades et a facilité les soins qui leurs sont prodigués. En effet, elle expose le patient à un faible risque infectieux tout en lui assurant un confort de vie maximal en regard des autres dispositifs aujourd'hui disponibles.[62]

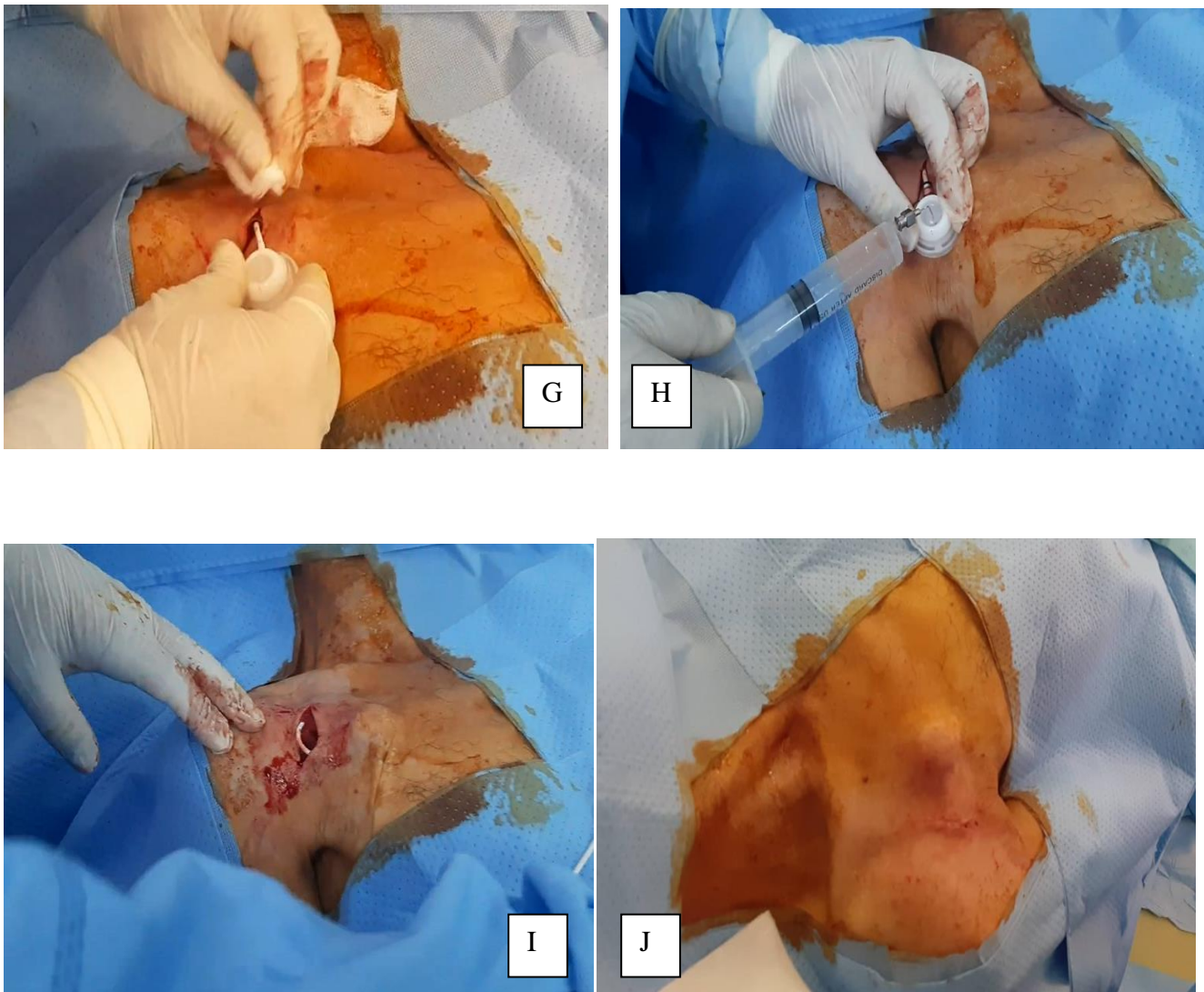
Ces cathéters sont largement utilisés pour la prise en charge thérapeutique des cancers (chimiothérapie), de la mucoviscidose (cures d'antibiotiques), de la nutrition parentérale (solutés hyperosmolaires) et de l'hémophilie sévère (traitements substitutifs, induction d'une tolérance immune) [34, 63]. Ils ont l'avantage de permettre des traitements à domicile chez de très jeunes enfants [64], de moins limiter l'activité physique et d'être plus esthétiques.

La chambre ne doit pas être implantée sous une zone de peau préalablement irradiée, infectée ou brûlée. Les contre-indications à la pose d'un cathéter à chambre implantable sont l'existence d'une tumeur médiastinale (avec potentiellement syndrome cave supérieur), les troubles majeurs de la coagulation, des antécédents de phlébite axillo-sous-clavière et l'existence d'une septicémie [26].

Pose d'un cathéter à chambre implantable au service de réanimation maternelle et pédiatrique du CHU Hassan II de Fès







**Figure 24.** Cathéter à chambre implantable

- |  |  |
|--|--|
| A. Repérage et anesthésie locale               | F. Introduction du cathter sur guide           |
| B. Incision                                    | G. Raccordement de la chambre                  |
| C. Repérage écho guidé et ponction de la veine | H. Vérification de la chambre                  |
| D. Introduction du guide                       | I. Positionnement de la chambre en sous cutané |
| E. Introduction de l'introducteur              | J. Suture de l'incision, fin du geste          |

**a. Technique :**

Les cathéters à chambre implantable sont habituellement posés sous anesthésie générale ; une anesthésie locale de complément peut être réalisée. Il existe deux sites d'accès privilégiés pour ces cathéters : le membre supérieur via la veine basilique ou la veine brachiale (avantages : moins de risque de pneumothorax) et la face antérieure du thorax via la jugulaire interne (avantages : possibilité d'utiliser des cathéters plus gros). Ces chambres peuvent être utilisées chez des petits enfants avec des cas rapportés de chambre au niveau du membre supérieur chez un nourrisson de 16 mois et au niveau du thorax chez un nourrisson de 9 mois [35].

L'insertion du cathéter peut se faire par ponction percutanée, ou par technique de dénudation chirurgicale, sa position centrale est vérifiée sous scopie. La zone d'incision pour l'implantation de la chambre en sous-cutanée ne doit pas être en regard de cette dernière.

L'opérateur doit s'assurer de la bonne connexion entre la chambre et le cathéter. Les sutures du plan superficiel sont de plus en plus souvent résorbables ou, dans le cas contraire, leur ablation est effectuée 10 à 12 jours après la pose [26]. L'ablation du pansement de protection s'effectue habituellement au bout de 48 heures s'il n'existe aucun signe inflammatoire local et la douche est alors possible. Le port de tout pansement est ensuite inutile en dehors de la mise en place d'une perfusion.

**b. Résultats :**

Le taux de succès pour les cathéters à chambre implantable est superposable à celui de chacune des différentes techniques d'abord veineux profond.

**c. Les indications de pose : [65]**

Les chambres sont bien adaptés à la réalisation de traitement séquentiels prévus pour plusieurs mois ou années



Les indications de pose sont d'ordre thérapeutique :

- Une chimiothérapie anticancéreuse
- Une nutrition parentérale
- Une antibiothérapie au long cours des malades immunodéprimés ou atteints de mucoviscidose
- Un traitement antiviral et antifongique (patients atteints du sida)
- Un traitement vasodilatateur et antiagrégant plaquettaire pour les malades atteints d'hypertension artérielle pulmonaire primitive
- L'administration de médicaments destinées au traitement des maladies de sang congénitales ou acquises nécessitant des transfusions répétées
- Le traitement de la douleur après impossibilité de la poursuite du traitement par voie orale
- L'hémodialyse dans certains cas particuliers

Aussi d'ordre humain : état clinique du patient, le capital veineux de celui-ci, de son niveau d'acceptation des ponctions répétées.

#### **d. Les contre-indications à la pose: [65]**

Elles se résument essentiellement aux situations suivantes :

- Les zones préalablement irradiés et les cancers du sein homolatéral (contre-indication relative)
- Les métastases cutanées
- Les tumeurs médiastinales (prescrire une phlébographie des membres supérieurs avant la pose d'un CCI afin de vérifier l'absence d'un syndrome cave, si présence de ce dernier, la CCI sera posé par voie fémorale)
- Les zones infectées ou brûlées
- Les troubles de l'hémostase
- Neutropénie profonde  $< 500$  neutrophiles/mm<sup>3</sup>

- Non consentement du patient

#### e. Complications spécifiques :

Comme toutes les autres voies centrales, les cathéters à chambre implantable exposent à des complications aiguës lors de la pose et à des complications plus tardives. En dehors de la période postopératoire immédiate, ce type de dispositif doit être strictement indolore. Il faut envisager la possibilité d'une complication devant toute chambre douloureuse [26].

Les complications aiguës possibles, presque toujours liées à l'opérateur, sont :

- Les mêmes que celles des cathéters « classiques », fonction de la voie utilisée (plaie artérielle et hématome, pneumothorax (d'abondance variable minime et bien toléré à massif), etc.) ;
- Spécifiques des chambres : hématome de la poche sous-cutanée, désinsertion de chambre avec déconnexion chambre/cathéter, déhiscence de plaie, ou nécrose cutanée au niveau de la chambre [26, 32].

Il existe principalement quatre complications tardives [26] :

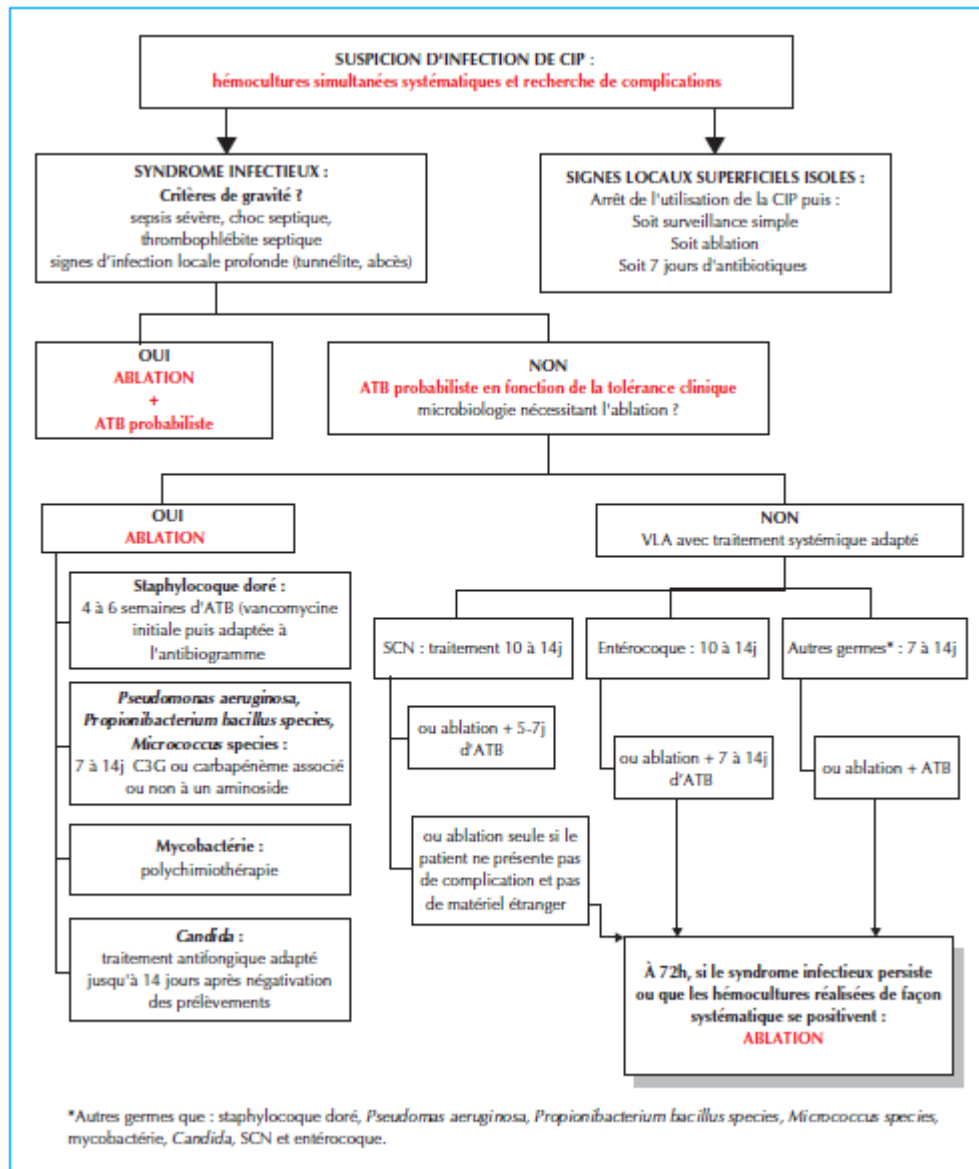
- Infections : rares, taux moyen de 0,11 à 0,8/1000 jours de cathéters [26]. Leur traitement peut faire appel à : une antibiothérapie locale (verrou) ou systémique, un drainage chirurgical s'il existe une infection locale avec suppuration, ou le retrait de la chambre qui s'impose en cas de choc septique, de thrombophlébite suppurée ou d'échec du traitement antibiotique au bout de 48 à 72 heures ;
- Extravasation : complication la plus grave (surtout s'il s'agit de médicaments cytotoxiques). Elle peut survenir lors d'un mauvais repérage du septum, d'une désunion chambre/cathéter, d'une mobilisation secondaire d'une aiguille de huber® initialement bien placée. Elle peut également être la conséquence d'une injection sous pression dans un système obstrué (entraînant la

rupture du cathéter). Le traitement est une urgence chirurgicale et associe des aspirations et des lavages ;

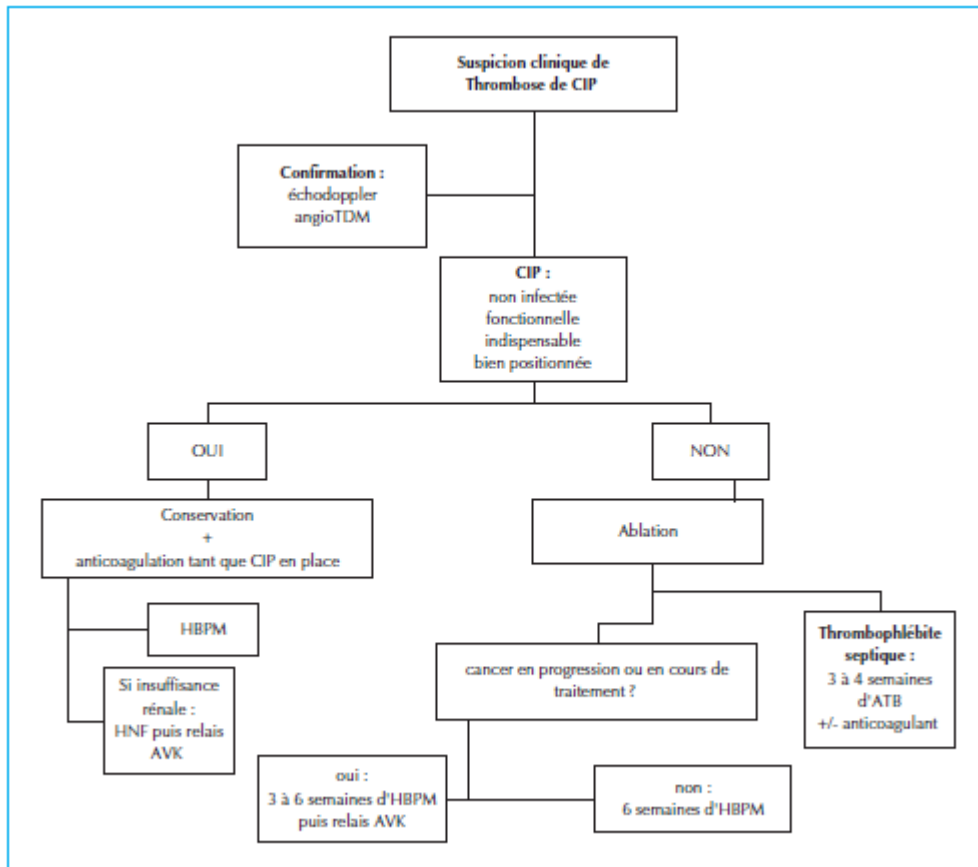
- Obstruction : complication la plus fréquente (2 à 5 % des cas). Sa prévention passe par l'utilisation, après chaque perfusion, de rinçage au sérum physiologique. L'héparinisation systématique est discutée ;
- Ulcérations et nécroses cutanées, assez fréquentes, qui nécessitent toujours un abord chirurgical du site pour changer ou replacer la chambre et/ou le cathéter.

Autre complications :

Les thrombophlébites septiques (La thrombophlébite septique est une complication grave des CCI correspondant à un foyer infectieux intra-vasculaire déchargeant des embolies septiques dans la circulation. Suspectée lors de persistance d'un sepsis malgré une antibiothérapie adaptée et l'ablation de la CCI), La pince costo-claviculaire, La Migration (L'extraction du fragment embolisé se fait à l'aide de techniques de cathétérisme), L'embolie gazeuse, La thrombose sur CCI...



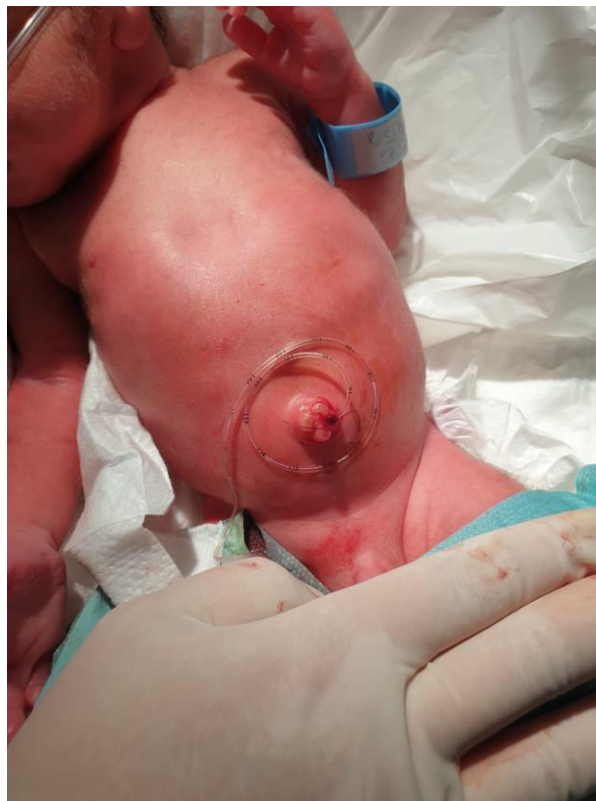**Figure 25.** Proposition de prise en charge des infections de chambre implantable percutanée[66].



**Figure 26.** Proposition de prise en charge des thromboses de chambre implantable percutanée[66]

## 9. Voie ombilicale :

C'est la voie veineuse d'élection en salle d'obstétrique quand un nouveau-né est en détresse vitale du fait de la rapidité et de la facilité d'exécution de ce cathétérisme. Cependant, la durée de ce dernier ne doit pas excéder quelques heures en raison des risques thrombotiques favorisés par les injections de solutés hypertoniques longtemps conseillés dans la littérature pédiatrique. En dehors de la salle de travail, les indications de cette voie doivent demeurer exceptionnelles.



**Figure 27.** Cathéter ombilical

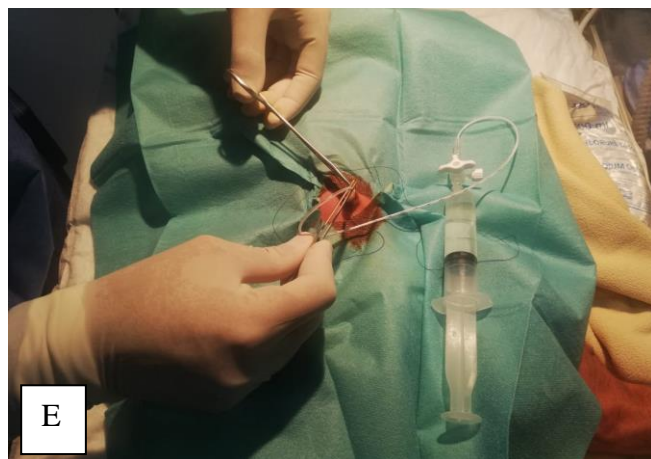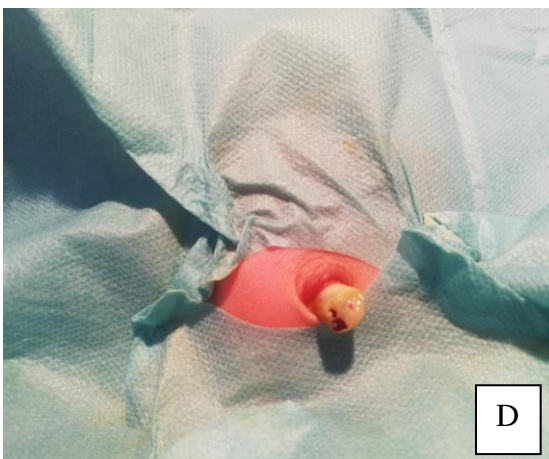
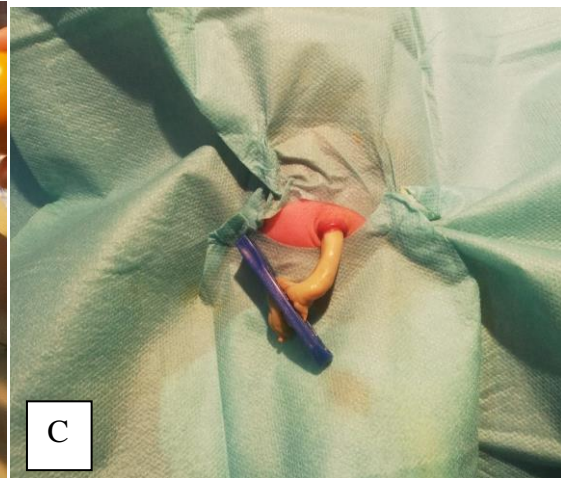
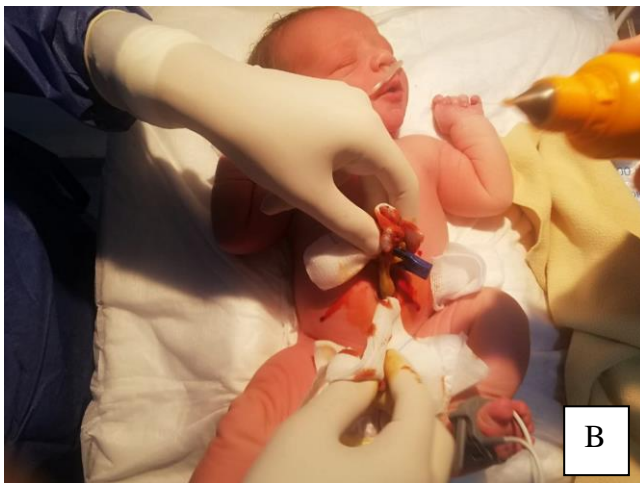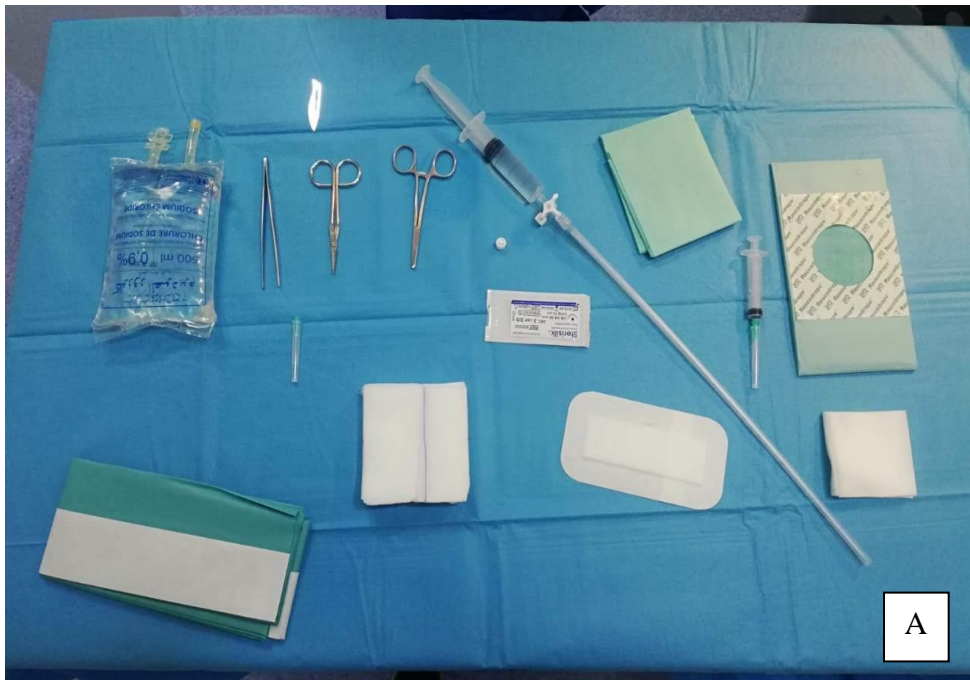
### 1. Technique:

L'asepsie avec la chlorhexidine alcoolique à 0,5 % est particulièrement soignée. La section de l'ombilic, à 10 mm environ de son implantation pariétale, doit être réalisée après vérification de l'absence d'anomalie. L'orifice de la veine, béant, est toujours très bien visible. Le cathéter, purgé, est introduit au moyen d'une pince. La longueur (L) d'insertion recommandée est variable en fonction du poids de l'enfant :  $L = (\text{poids en kg} \times 1,5) + 5,6$  [67] ou  $L = (3 \times \text{poids de naissance} + 9) / 2$  selon la formule de Shukla révisée [68] ; elle est généralement comprise entre 6 et 10 cm. Une aspiration permet de vérifier un reflux franc de sang. La position du cathéter doit ensuite être systématiquement vérifiée radiologiquement ou échographiquement : l'extrémité du cathéter doit se trouver à la jonction de la veine cave inférieure et de l'oreillette droite. Le cathéter peut également se loger dans une branche de la veine porte, il doit alors être retiré et positionné dans la veine ombilicale (soit à 5 cm chez le nouveau-né à terme et à 3 cm chez le nouveau-né prématuré). La fixation se fait par un premier nœud serré au niveau de la gelée de Warton puis d'un laçage en spirale le long du cathéter pour finir par un ruban adhésif stérile.

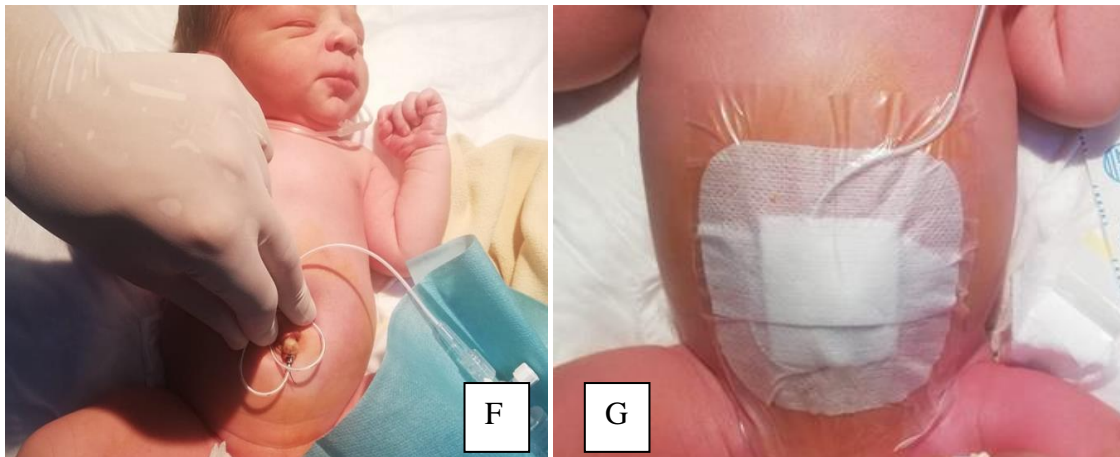Le cathéter veineux ombilical permet, en cas de persistance de la circulation de type fœtal, de mesurer l'oxygénation du sang veineux pulmonaire, d'évaluer le shunt intra-pulmonaire.



Pose d'un cathéter ombilical







**Figure 28.** Pose d'un cathéter ombilical

- A. Matériel nécessaire
- B. Badigeonnage du cordon ombilical
- C. Mise en place de champs stériles
- D. Cordon ombilical après sa section (veines+artère)
- E. Introduction du cathéter ombilical
- F : Suture et fixation du cathéter
- G. Mise en place d'un pansement stérile

## 2. Complications spécifiques :

Elles sont surtout dominées par les complications mécaniques liées au positionnement du cathéter. Celui-ci peut se loger dans un espace intra-hépatique, s'il n'emprunte pas le canal d'Arantius.

La perfusion de solutés hypertoniques peut alors être responsable d'une collection intra-hépatique, de nécrose, voire de cavernome hépatique. Le positionnement intra-hépatique du cathéter peut également être responsable de thrombose de la veine porte [69].

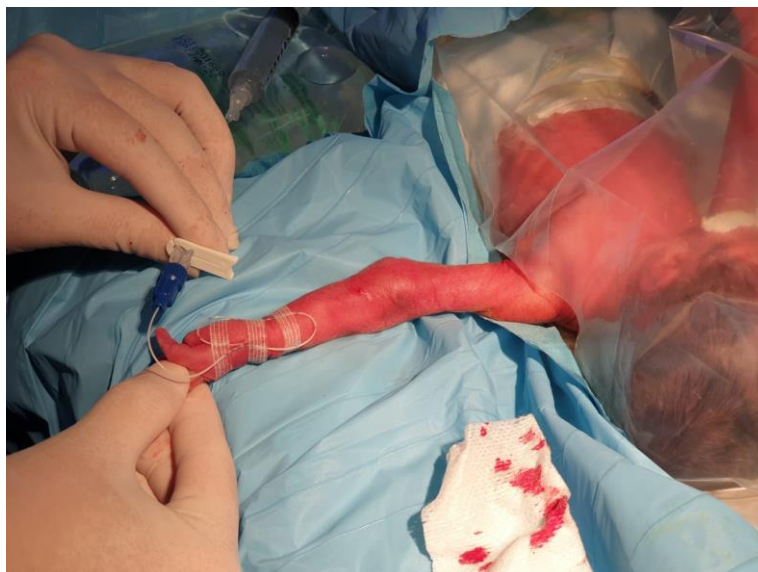Le risque infectieux est non négligeable avec un taux de colonisation du cathéter de 22 à 59 % et un taux d'infection liée au cathéter pouvant aller jusqu'à 8 % [70].

Enfin, le risque de malposition est important : une étude portant sur 51 pa-

tients retrouve 22 cathéters en dehors du repère voulu, dont huit dans l'oreillette droite [71]. Le positionnement en intracardiaque peut être responsable de troubles du rythme ou d'une extravasation de solutés hypertoniques à l'origine d'un épanchement péricardique, voire d'une tamponnade [67]. Le risque de mobilisation de l'extrémité du cathéter lors des mouvements de l'enfant peut aller jusqu'à 1,5 cm [67].

### 10. Voie épicutanéocave :

Les cathéters épicutanéocave (peripherally inserted central catheter) font partie du groupe des cathéters de durée « intermédiaire » et sont donc indiqués classiquement lorsque l'abord veineux est nécessaire pour plus de sept jours et moins de trois mois [72, 73].



**Figure 29.** Voie épicutanéocave

Certaines équipes rapportent des durées d'utilisation prolongées pouvant aller jusqu'à un an [73, 74]. Utilisés largement chez les prématurés, ces cathéters se sont développés chez les enfants plus grands depuis le milieu des années 1990. Positionnés dans une veine centrale via un abord périphérique, ils ont les mêmes avantages que les cathéters centraux « classiques » sans les risques élevés liés à la pose de ces derniers (risque de l'anesthésie, complications aiguës type pneumothorax ou hémor-

ragie) [72, 73].

Leurs principales indications sont l'administration de chimiothérapies, d'antibiothérapies prolongées ou les nutritons parentérales. Des transfusions sont possibles dès que le diamètre du cathéter est supérieur ou égal à 4 F [73].

Dispositif fiable et efficace, il est potentiellement utilisable à domicile [75].

### 1. Technique :

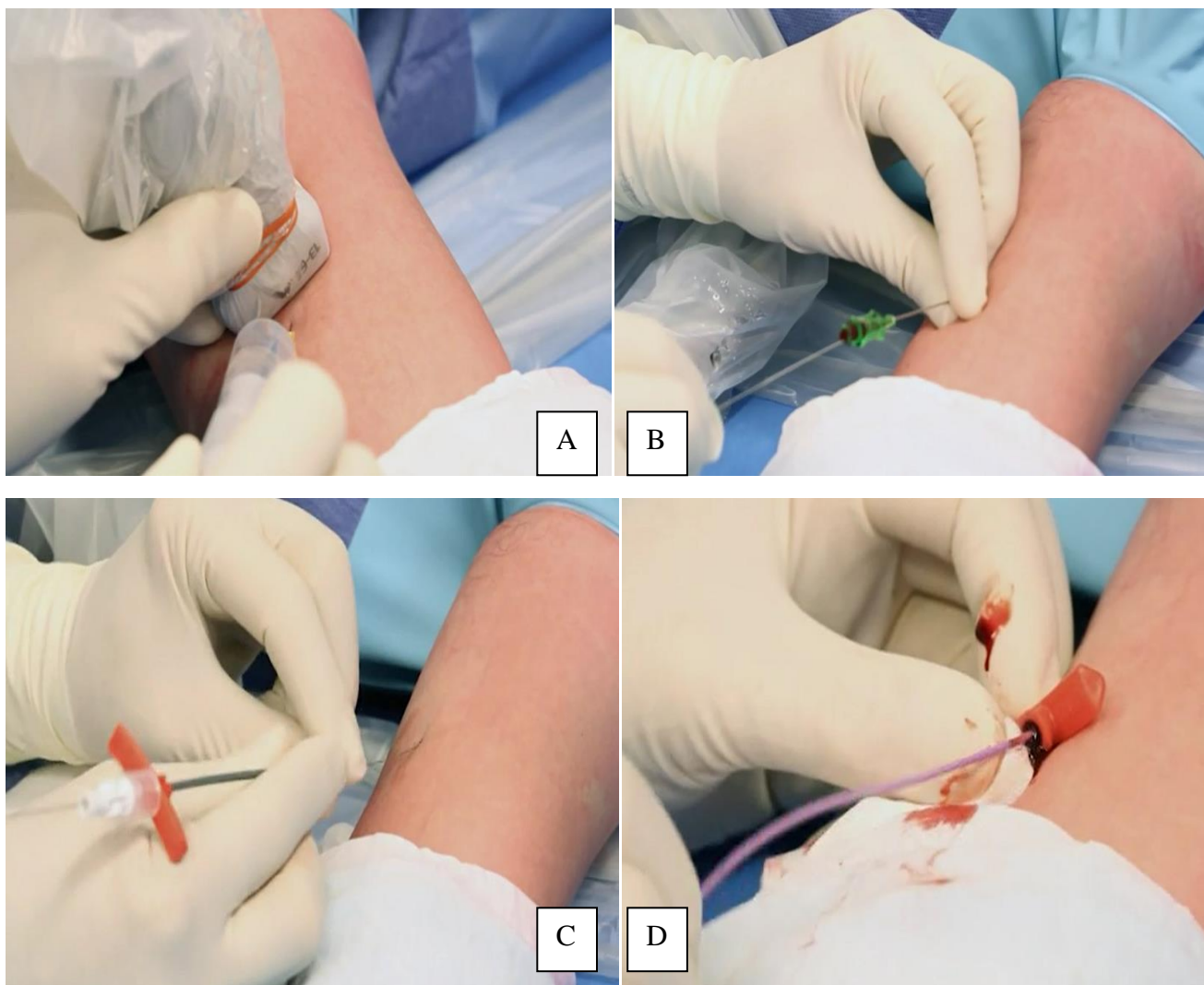
La technique du cathétérisme épicutanéocave a été décrite initialement dans les années 1970. Elle se déroule sous simple sédation (saccharose chez le nouveau-né, dérivé morphinique ou kétamine chez le nourrisson et le grand enfant), en plusieurs étapes :

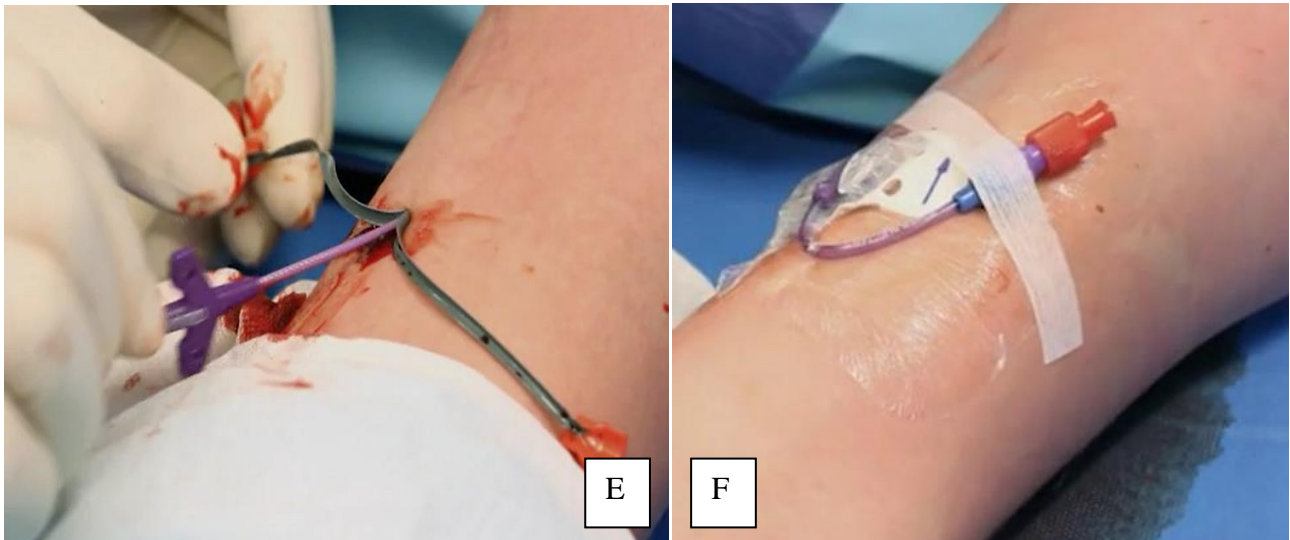
- Repérage préalable à l'oeil nu ou par échographie. Le recours à la vénographie (qui nécessite une opacification préalable des veines du bras) est abandonné [35, 37] ;
- Etape facultative de mise en place d'un repère cutané guidant l'application de la crème anesthésiante ;
- Ponction veineuse :
  - Chez le prématuré :
    - Membre supérieur : dos de la main, avant-bras et bras, veine axillaire,
    - Crâne : veine temporale,
    - Membre inférieur : veine saphène ou marginale ;
  - Chez le nourrisson et le grand enfant, trois veines préférentielles :
    - Basilique,
    - Céphalique,
    - Axillaire ;

- Insertion progressive sans résistance du cathéter jusqu'à ce que son extrémité soit à la jonction de la veine cave (supérieure ou inférieure) et de l'oreillette droite ;
- Le retour veineux doit être obtenu pour confirmer la position centrale dans l'oreillette droite ;
- Contrôle du positionnement par radiographie du membre en position de fonction ;
- Fixation par un pansement opaque chez le prématuré, il peut être tunnélisé chez le grand enfant.

Aucun bilan sanguin n'est requis avant la procédure sauf s'il existe une coagulopathie, si le patient est instable ou si des difficultés de pose sont prévisibles (risque que la procédure se termine en cathéter central « classique »). Ces difficultés prévisibles existent chez les nouveau-nés (a fortiori les prématurés) ou chez les enfants ayant eu de multiples abords veineux.

Pose d'une PICC





**Figure 30.** PICC

- A. Repérage et ponction de la veine
- B. Introduction du guide
- C. Introduction de l'introducteur sur guide
- D. Introduction du cathéter
- E. Retrait de l'introducteur pelable
- F. Fixation du cathéter

## 2. Résultats :

Le taux de succès du cathétérisme épicutanéocave est élevé, entre 90 et 97 % chez l'enfant [35, 74]. Un positionnement correct « en central » peut être difficile à obtenir (malposition dans 13 % des cas [76]) et ces difficultés augmentent jusqu'à 35 % des cas lorsque la progression du cathéter est effectuée « à l'aveugle » sans scopie. Les difficultés de progression peuvent être secondaires à la tortuosité veineuse, à la présence des valves veineuses et/ou à un vénospasme. Le temps moyen de mise en place d'un cathéter épicutanéocave est égal à 6,5 min (0,5 à 20,3) [72]. La durée de vie moyenne de ces cathéters est de 15 à 87 jours [74] et elle est supérieure en basilique ou céphalique qu'en saphène. Chez le nouveau-né prématuré, le délai moyen d'utilisation d'un cathéter épicutanéocave sans complications est de 22,4 jours [77].

## 3. Complications spécifiques :

Le taux global de complication varie entre 3,8 et 7,3 % [72, 73] et il est multiplié par 8,3 lorsque l'extrémité du cathéter épicutanéocave n'est pas en position centrale [78].

Les complications lors de la pose sont exceptionnelles même si Hacking rapporte deux cas de tachycardies ventriculaires, régressives au retrait du cathéter [78].

Les infections du site d'insertion surviennent dans environ 4 % des cas et les bactériémies dans 2 à 4,6 % des cas [74]. Le taux moyen d'infection est faible, superposable à celui des autres cathéters centraux (entre un et deux pour 1000 jours de cathéters) [74]. Les germes les plus souvent retrouvés des infections sur cathéter varient en fonction de l'écologie du service, staphylocoque doré ou à coagulase négative, les bacilles à Gram négatif d'origine non digestive et le Candida. Chez le nouveau-né, le retrait du cathéter est indiqué lorsqu'une hémoculture revient positive à staphylocoque doré ou bacille à Gram négatif et lorsque trois hémocultures reviennent positives à staphylocoque à coagulase négative [75].

Une revue de la littérature estime à près de 10 % le taux de thrombose sur les cathéters centraux des nouveau-nés [79].

Il n'existe pas de recommandation pour l'utilisation en routine d'une prophylaxie par héparinothérapie.

Les complications mécaniques sont dominées par les extravasations de produit de perfusion au niveau thoracique ou péricardique à l'origine de tamponnade. Ces accidents sont dans la plupart des cas liés à un mauvais positionnement du cathéter dans l'oreillette droite et restent rares [80]. Un contrôle radiographique, voire échographique régulier semble nécessaire. Les facteurs de risque sont le positionnement proximal du cathéter et la durée de pose [81]. La rupture de cathéter, grave du fait du risque de migration du cathéter – notamment dans les artères pulmonaires –, quant à elle, survient dans 0,7 à 6,4 % des cas et est favorisée par une durée d'utilisation prolongée (93 jours en moyenne dans la série de Chow et al. qui rapporte 11 ruptures) [74, 82]. Dans l'histoire des cathéters rompus, on retrouve souvent la notion de difficultés à l'injection ou d'absence de retour veineux [82]. Enfin, la complication tardive la plus fréquente est l'occlusion, qui survient dans 1,7 à 16 % des cas [74, 78].

Dans une série d'oncologie pédiatrique, les facteurs de risque de complications étaient une durée d'utilisation du cathéter supérieure à 30 jours, une insertion en saphène (22 complications pour 1000 jours de cathéter versus 4,3 en basilique ou céphalique) et un poids inférieur à 10 kg [74].



## 11. Picc line Vs Midline[83]

Cathéters Midline et PiCCline : points communs et différences

### Les indications :

**Tableau 5. indications des cathéters PICCline et Midline**

Indications	PiCCline	Midline
Capital veineux faible	✓	✓
Antibiothérapie de moins de 4 semaines	✓	✓
Antibiothérapie de plus de 4 semaines	✓	✗
Chimiothérapie	✓	✗
Alimentation parentérale (osmolarité < à 900 mOsm/l)	✓	✓
Produits et alimentation parentérale hyperosmolaire (osmolarité > 900 mosm/l)*	✓	✗
Prélèvements sanguins itératifs	✓	✓
Transfusion	✓	✓

\*L'osmolarité est la mesure de concentration d'un soluté (poche de nutrition, manitol®, G30%...) et est exprimé en nombre de particules « osmotiquement actives » par litre. Au-delà de 900 mOsm/l, le soluté est très irritant pour une veine périphérique et doit systématiquement être administré sur une VVC.

### Les contre-indications sont identiques :

- Intolérance aux composants du dispositif ;
- Lésion infectieuse du membre supérieur ;
- Antécédents de radiothérapie du sein, de curage ganglionnaire ;
- Existence de lymphœdème, d'une fistule artério-veineuse ;
- Episode de thrombose ou de geste chirurgical vasculaire, de prothèse orthopédique (coude, épaule) ;
- Patient agité (risque d'arrachement),

Avantages, inconvénients et complications**Tableau 6. Avantages, inconvénients et complications des cathéters PICCline et Midline**

	PICCline	Midline
<b>Avantages</b>	<ul style="list-style-type: none"> <li>• la durée de vie est plus longue (jusqu'à 3 mois)</li> <li>• Il permet toutes les injections et perfusions médicamenteuses (ATB, chimiothérapie, nutrition parentérale)</li> </ul>	<ul style="list-style-type: none"> <li>• La pose est simple</li> <li>• Le confort du patient est amélioré</li> <li>• Le nombre de ponction et de « reperfusion » itératives est réduit</li> <li>• La poursuite de traitement par voie veineuse à domicile est possible</li> <li>• Un traitement anticoagulant n'est pas une contre-indication</li> </ul>
<b>Inconvénients</b>	<ul style="list-style-type: none"> <li>• La pose est plus complexe</li> <li>• Les complications sont plus graves</li> </ul>	
<b>Complications</b>	<p>Elles sont inhérentes à toute voie veineuse :</p> <ul style="list-style-type: none"> <li>• hématome au point de ponction</li> <li>• risque infectieux</li> <li>• risque thrombotique</li> <li>• occlusion du cathéter</li> <li>• dysfonctionnement du dispositif</li> <li>• extravasation</li> <li>• retrait accidentel</li> </ul>	

**12. Complications communes aux voies veineuses profondes**

Il existe deux grandes catégories de complications associées aux voies veineuses profondes :

- Immédiates lors de la pose, potentiellement graves, voire mortelles (pneumothorax, tamponnade, etc.) Et qui ont été abordées spécifiquement dans les chapitres précédents ;
- Tardives, regroupant principalement les infections et les thromboses.

Quels que soient le contexte et le site, la pose d'une voie veineuse profonde est associée à un risque de complications non nul. Les données de la Food and Drug Administration (FDA), qui a recensé cinq à six millions de cathéters, retrouvent une fréquence globale des complications, chez l'adulte et l'enfant, égale à 10 % [84]. Deux séries pédiatriques retrouvent un taux de complications moins élevé, entre 1,6 et 3 %, avec environ un tiers de complications aiguës lors de la pose [39, 67]. Pour Johnson

et al. [85], l'accès sous-clavier est significativement associé à un risque de complication plus élevé sans qu'il y ait de différence significative en fonction de l'âge, du sexe, du type de cathéter, de la pathologie ou de l'opérateur.

La prévention des complications passe par l'appréciation et la connaissance des risques inhérents à la pose d'une voie veineuse profonde, par le respect des règles de bonne procédure et par une analyse rapide des problèmes per- ou post procédure avec, de façon impérative pour certains, un contrôle radiographique sur un film (pas seulement sur scopie) qui peut revêtir un aspect médico-légal [84].

#### a. Complications infectieuses :

##### ■ Épidémiologie

L'analyse de la fréquence des infections sur cathéter fait classiquement appel, dans la littérature, à la notion de nombre d'infections pour 1000 jours de cathéters. Le taux moyen global d'infection sur cathéter chez l'enfant est proche de 2/1000 jours de cathéters [86]. Ces infections sont responsables d'une augmentation de morbidité (via des infections locales ou systémiques, des thrombophlébites septiques, des endocardites ou autres métastases infectieuses), de mortalité (jusqu'à 35 %) et de dépenses hospitalières (34 à 58 dollars par infection, 296 million à 2,3 milliards de dollars par an au total aux États- Unis) [70].

Une enquête de prévalence des infections nosocomiales, réalisée en 2001, dans tous les établissements hospitaliers publics ou privés français a montré que 21 596 enfants étaient porteurs d'un cathéter et que 9,6 % des infections nosocomiales chez les enfants et 12,4 % des infections nosocomiales chez les nouveau-nés étaient des infections sur cathéter. Cette étude confirmait donc que la présence d'un cathéter était un facteur de risque statistiquement significatif d'infection nosocomiale chez le nouveau-né et l'enfant [87].

Le taux d'infection varie essentiellement en fonction de trois types de facteurs :

l'âge de l'enfant, la pathologie en cause et le site d'insertion.

En néonatalogie, ce taux varie en fonction du poids de naissance : 4/1000 jours de cathéters pour les nouveau-nés de poids de naissance supérieur à 1000 g et 11,3/1000 jours de cathéters pour les nouveau-nés de poids de naissance inférieur à 1000 g [70].

Chez l'enfant plus grand, le taux d'infection varie en fonction de la pathologie et de la gravité : 5,3/1000 jours de cathéters en unité de soins intensifs et 7,6/1000 jours de cathéters en réanimation pédiatrique [70]. Chez les enfants brûlés, le taux d'infection sur cathéter est très élevé : 30,2/1000 jours de cathéters. En oncologie pédiatrique, le taux d'infection varie de 3 à 17,6/10 000 jours de cathéters, corrélé au type de cancer (augmentation dans les leucémies), à la présence d'une leucopénie prolongée, à une rupture du cathéter et à un âge inférieur à 15 ans mais sans corrélation avec le type de matériel [59]. Pour les patients bénéficiant d'une nutrition parentérale exclusive prolongée, le taux d'infection est égal à 4,64/1000 jours de cathéters [88].

Concernant la fréquence des infections en fonction du site du cathéter, les données disponibles sont très variables, voire contradictoires, même si la revue de littérature de Haas en 2004 conclu à un taux d'infection identique en jugulaire interne, fémoral et sous-clavier [8]. Pour le cas particulier de la réanimation pédiatrique, une étude de 2001 concernant 308 cathéters ne retrouvait aucune infection avec les cathéters jugulaires internes, 5 % d'infections en site fémoral et 6,6 % d'infections en site sous-clavier (pas de différence significative entre ses deux derniers sites) [51].

#### ■ Physiopathologie, germes en cause

Les germes les plus fréquemment responsables d'infections sur cathéters sont des cocci à Gram positif (staphylocoque coagulase négative responsable de 37,7 %

des bactériémies sur cathéter en réanimation) et des bacilles à Gram négatif (entérobactéries et Pseudomonas) retrouvés dans plus d'un tiers des cas. Les Candida sont plus rarement en cause [32, 70].

Chez les enfants neutropéniques d'oncologie pédiatrique, la répartition des germes en cause est différente : bactéries à Gram négatif dans 48 % des cas (Escherichia Coli, Pseudomonas), Gram positif dans 38 % des cas (Streptococcus viridans, staphylocoque coagulase négative) et champignons dans 13 % des cas (essentiellement des Candida). Chez les nouveau-nés prématurés, l'administration parentérale de lipides constitue un facteur de risque indépendant d'infection à staphylocoque coagulase négative ou à Candida [70, 89].

Il existe, schématiquement, trois modes de colonisation d'un cathéter central [89] :

- colonisation extraluminale à partir du point d'entrée cutané du cathéter (la plus fréquente), qui survient lors de la pose ou à l'occasion d'une colonisation secondaire du site d'insertion. Les germes cutanés (Staphylococcus epidermidis ou aureus) provenant du patient ou du personnel soignant colonisent le trajet sous cutané du cathéter jusqu'à sa partie intra-vasculaire distale ;
- colonisation par voie endoluminale consécutive aux manipulations de la ligne de perfusion et des différentes connexions. C'est la voie de colonisation prépondérante des cathéters centraux laissés en place plus de trois semaines ;
- colonisation indirecte par voie hématogène (15 % des cas) : greffe bactérienne sur l'extrémité intravasculaire du cathéter lors de bactériémies provenant d'un foyer septique à distance.

Quel que soit le mode de colonisation, deux éléments vont ensuite être déterminants pour le développement d'une infection sur cathéter : les caractéristiques du matériel lui-même et les propriétés des micro-organismes. Les cathéters en PVC et

polyéthylène résistent moins à l'adhérence des micro-organismes que les cathéters en PTFE, silicone ou polyuréthane et les cathéters thrombogènes prédisposent aux infections [70]. Les micro-organismes possèdent des capacités variables à adhérer à la surface des polymères ; ainsi le staphylocoque coagulase négatif (en particulier *S. epidermidis*) a un rapide et fort pouvoir d'adhésion, ce d'autant que la surface du cathéter est hydrophobe ; il produit en grande quantité une substance mucilagineuse extracellulaire (slime) qui va constituer des dépôts importants (couche pouvant atteindre 140 m). D'autres bactéries (*S. aureus*, *Pseudomonas*, *Acinetobacters*, levures) peuvent adhérer à la paroi des cathéters et former des structures cellulaires multicouches, mais la quantité de substance produite est en général moindre. Cette substance mucilagineuse de nature polysaccharidique a pour effet de maintenir le foyer infectieux, de protéger les cellules bactériennes contre l'antibiothérapie, et d'être un obstacle aux mécanismes de défense du patient, en particulier à l'opsonophagocytose. Des substances sécrétées par l'organisme de l'hôte peuvent interférer en favorisant (cas de la fibronectine) ou en gênant (albumine, héparine) l'adhérence des micro-organismes à la surface du cathéter.

#### ■ Diagnostic :

Les manifestations cliniques des infections liées à un cathéter central ne sont pas spécifiques et l'association de signes locaux (rougeur, sérosité au niveau de l'émergence cutanée du cathéter ou du site d'injection, ou trajet de tunnelisation douloureux et inflammatoire) et de signes généraux (fièvre) est assez rare.

Tout l'enjeu du diagnostic bactériologique va donc être de faire la preuve avec certitude de la responsabilité du cathéter dans l'infection et deux approches diagnostiques différentes sont décrites selon que le cathéter est laissé en place ou non.

Lorsqu'il existe un état de choc, une tunnélite, une thrombophlébite ou une endocardite, l'ablation du cathéter ne se discute pas [89] et c'est la positivité de la culture de l'extrémité du cathéter avec identification du même micro-organisme que dans le sang qui permet d'affirmer le diagnostic [70].

Il existe des situations où le cathéter central peut (ou doit) être maintenu en place. Dans ces situations, le diagnostic d'infection liée au cathéter se fait via des prélèvements bactériologiques « de proximité » [89] :

- Prélèvement au niveau du site de ponction, dont la négativité possède une bonne valeur prédictive négative ;
- Hémocultures quantitatives prélevées simultanément sur le cathéter et en périphérie :
  - Un rapport des comptes bactériens cathéter/périphérique supérieur à 5 est prédictif et spécifique de bactériémie liée au cathéter,
  - Une différence de temps de pousse des hémocultures, d'au moins deux heures en faveur de l'hémoculture prélevée sur le cathéter, possède une sensibilité et une spécificité supérieures à 90 % en faveur d'une bactériémie liée au cathéter.

■ Traitement curatif :

Son urgence dépend de la gravité du tableau clinique et du terrain. Dans tous les cas, plusieurs hémocultures périphériques et centrales précèdent l'antibiothérapie; la vancomycine par voie intraveineuse est le traitement de première intention compte tenu de la fréquence des infections à cocci à Gram positif.

Si le cathéter est maintenu en place, son retrait s'impose lorsque le syndrome infectieux général persiste au-delà de 48 heures d'un traitement adapté, en cas de choc septique, en cas de thrombophlébite confirmée à l'échocardiographie et lorsqu'une infection fongique est confirmée. L'amélioration clinique avec défervescence thermique rapide confirme alors l'imputabilité du cathéter.

■ Traitement préventif

La prévention des infections passe par [70, 89] :

- Le choix « éclairé » du site d'insertion avec un risque infectieux qui dépend du risque thrombogène lié au site et de la densité de la flore cutanée du site (chez l'adulte, le risque infectieux en sous-clavier est inférieur au risque infectieux en jugulaire interne ou fémoral ; chez l'enfant, le risque infectieux est équivalent pour les cathéters fémoraux et non fémoraux) ;
- Le choix du matériel : les cathéters en ptfe, silicone ou polyuréthane résistent mieux à l'adhérence des micro-organismes ;
- L'hygiène des mains et l'asepsie chirurgicale lors de la pose ;
- Une désinfection cutanée avec de la chlorhexidine aqueuse 2 % ;
- Un pansement transparent en polyuréthane semi-perméable, qui permet un contrôle visuel du point de ponction et qui doit être changé dès qu'il n'assure plus une étanchéité satisfaisante ;
- Le changement des lignes de perfusion doit être effectué toutes les 72 à 96 heures (ce délai étant raccourci à 24 heures pour les lignes ayant servi à perfuser des dérivés sanguins ou des lipides). L'utilisation de raccords doit être limitée et leurs protections assurées avec un pansement imbibé de chlorhexidine ;
- L'absence de fixation par suture.



Les points qui restent discutés dans ce domaine sont :

- L'utilisation de filtres antibactériens qui ne peuvent être recommandés car leur intérêt pour diminuer les bactériémies à point de départ du cathéter n'a pas été prouvé ;
- L'utilisation de cathéters imprégnés d'antiseptique ou d'antibiotique :
  - Les cathéters imprégnés de chlorhexidine et de sulfadiazine argent permettent une diminution du risque d'infections liées au cathéter (au prix d'un coût élevé) chez les brûlés, les patients neutropéniques et tous les patients pour lesquels le risque d'infection est supérieur à 3,3 pour 1000 jours de cathéter,
  - Les cathéters imprégnés de minocycline et rifampicine ont une efficacité supérieure aux cathéters imprégnés de chlorhexidine et de sulfadiazine argent, mais avec un risque, démontré in vitro, d'émergence de pathogènes résistants aux antibiotiques et un coût élevé ;
- L'antibioprophylaxie systématique :
  - N'est pas recommandée chez l'adulte,
  - Chez les enfants de faible poids de naissance, deux études ont montré une diminution des infections liées aux cathéters, sans réduction de mortalité, lors de l'utilisation de vancomycine en prophylaxie. Il existe cependant un risque d'émergence d'entérocoques résistants à la vancomycine qui empêche de recommander cette pratique ;
  - L'utilisation de pommade antibiotique/antiseptique sur le point de ponction a montré, chez l'adulte (étude randomisée sur 129 cathéters de dialyse), une réduction des infections locales, des colonisations du cathéter et des bactériémies ;
  - Les « verrous » antibiotiques :

- Chez l'enfant : l'utilisation d'un verrou héparine/ vancomycine ne diminue pas le risque d'infection liée au cathéter (par rapport à un verrou héparine seule) mais comporte un risque d'émergence d'entérocoque résistant à la vancomycine. Cette pratique n'est donc pas recommandée,
- Chez les prématurés à haut risque : une étude prospective randomisée réalisée en 2005 a montré que l'utilisation d'un verrou héparine/vancomycine, pendant 20 à 60 min, diminuait le risque d'infection liée au cathéter, sans émergence de résistance à la vancomycine mais avec des hypoglycémies en fin de verrou [90]
- Chez des patients d'oncologie pédiatrique, présentant des bactériémies à germes gram positif et une colonisation de leur cathéter persistant après antibiothérapie intraveineuse adaptée, une étude prospective utilisant un verrou urokinase (1250 ui ml<sup>-1</sup>) et vancomycine (50 mg) pour un volume total de 1 à 2 ml, utilisé une fois par 24 heures pendant huit jours, a montré une négativation des hémocultures en quatre jours en moyenne avec pour avantage supplémentaire le maintien en place du cathéter et l'absence de retard pris pour la chimiothérapie [91] ;
- L'anticoagulation systématique : une méta-analyse chez l'adulte a montré que l'héparine prophylactique diminuait le risque de thrombose mais sans différence significative en termes d'infection liée au cathéter [92] ;
- Le changement systématique du cathéter :
  - Ne présente aucun intérêt en l'absence de dysfonctionnement,
  - Si le cathéter dysfonctionne mais qu'il n'existe pas de bactériémie, il faut le changer sur guide (avec les mêmes mesures d'asepsie chirurgicale).

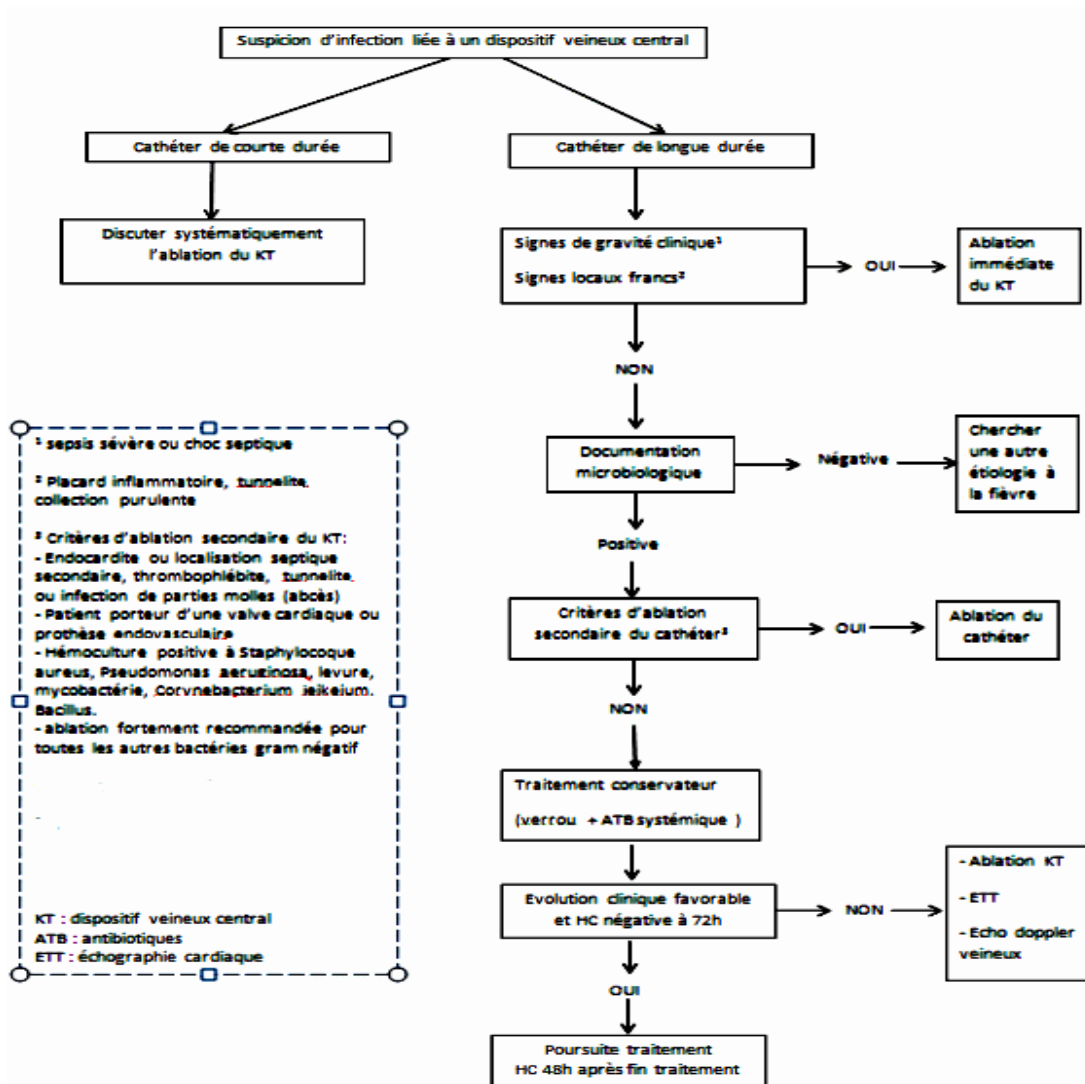


Figure 31. Algorithme devant une suspicion d'infection liée au cathéter[93]

**b. Complications thromboemboliques**

La deuxième grande complication tardive des cathéters centraux est la thrombose. Plus de deux tiers des thromboses veineuses de l'enfant sont secondaires à la présence d'un cathéter central [94, 95]. L'incidence exacte de ces thromboses est variable en fonction des moyens diagnostiques mis en oeuvre pour les détecter, allant de 18 à 45 % [59, 94, 96-97]. Une série prospective en réanimation pédiatrique rapporte un taux de 32,5 thromboses pour 1000 jours de cathéters [96].

### ■ Pathogénie

La pathogénie de la thrombose sur cathéter est multifactorielle, liée à la présence d'un « corps étranger » en intravasculaire, l'obstruction au flux veineux, un éventuel traumatisme du mur endothélial au moment de la pose et une irritation de l'endothélium par les substances perfusées.

Une étude prospective multicentrique chez 85 enfants porteurs d'une leucémie aiguë [94] a montré que 83 % des thromboses étaient localisées au niveau du point d'entrée du cathéter dans la veine et seulement 17 % au niveau de l'extrémité, ce qui signifiait que l'interruption de l'endothélium au niveau du point d'entrée dans la veine était un facteur de risque de thrombose supérieur à l'irritation par l'extrémité.

Trois formes de thromboses liées au cathéter central peuvent survenir [98] :

- « Simple » caillot à l'extrémité du cathéter gênant la perfusion et le retour veineux ;
- Manchon fibreux autour de l'extrémité du cathéter, non adhérent au vaisseau mais pouvant occlure le cathéter ;
- Thrombus vrai, adhérent au mur du vaisseau et l'occluant.

### ■ Facteurs de risque :

Il convient de distinguer deux groupes de facteurs de risque de thrombose dans ce contexte : ceux qui sont liés au patient et ceux qui sont liés au cathéter.

Les facteurs de risque liés au patient sont [96] :

- Les états d'hypercoagulabilité congénitaux (mutation du facteur V type Leiden, déficit en antithrombine III, en protéines C ou S) ou acquis (anticoagulant circulant type lupique) ;
- La présence d'une pathologie tumorale : risque relatif (RR) de thrombose de 17,23/1 ; un âge inférieur à 2 ans : le jeune âge a par lui-même plutôt un effet protecteur, mais du fait de l'utilisation de cathéter proportionnellement

plus gros par rapport au calibre de la veine, il devient un facteur de risque chez les enfants âgés de moins de 2 ans ;

- Un poids inférieur à 12 kg.

Les facteurs de risque liés au cathéter sont :

- La présence d'une infection ;
- La nature du matériau utilisé : le pvc présente une thrombogénicité supérieure au silicone, au polyuréthane et au ptfe ;
- Le nombre de lumières : augmentation de l'incidence des thromboses sur des cathéters sous-claviers tunnélisés multi-lumières utilisés pour une nutrition parentérale prolongée ;
- La position de l'extrémité du cathéter plus de 4 cm au-dessus de la jonction veine cave supérieure-oreillette droite ;
- Chez les enfants d'oncologie, il existe un risque augmenté de thrombose si :

Le cathéter est sous-clavier : risque relatif de 3/1 par rapport à la voie jugulaire interne,

- Le cathéter est posé à gauche : RR de 2,5/1 par rapport au côté droit,
- L'insertion a été percutanée : RR de 3,5/1 par rapport à une insertion chirurgicale [95].

Enfin, certains facteurs de risque sont encore discutés, il s'agit de :

- La durée du cathétérisme : Beck et al. Retrouvent une incidence de thrombose maximale à J4 qui diminue ensuite alors que Flechter recommandait de ne pas laisser en place les cathéters fémoraux plus de six jours et, dans le cas contraire, de réaliser une surveillance échographique bihebdomadaire [96, 99] ;

- La taille du cathéter : dans une série prospective réalisée en réanimation pédiatrique, Beck et al. ne retrouvent pas de différence significative entre les cathéters 4–5 F et les cathéters 5,5–7 F [96].

### ■ Diagnostic

Les symptômes de thrombose veineuse peuvent être aigus ou plus tardifs. Ils ne sont ni très sensibles, ni très spécifiques et la clinique seule est insuffisante pour la détection efficace de toutes les thromboses.

Une thrombose veineuse symptomatique peut se manifester cliniquement par un gonflement, une douleur ou une mauvaise coloration du membre concerné, une dysfonction du cathéter central ou un syndrome cave supérieur. En cas d'embolie pulmonaire, il existe une détresse respiratoire [96, 98]. Les deux principales manifestations cliniques à long terme sont le développement d'une circulation collatérale et l'apparition d'un syndrome post-thrombotique, présent dans plus de 65 % des cas de thrombose, et qui associe une douleur, un œdème et des anomalies de coloration du membre concerné résultant de la destruction des valves veineuses [98].

Le dosage sanguin des D-dimères peut être utilisé, en complément, pour augmenter ou diminuer la suspicion clinique de thrombose veineuse [95].

C'est l'angiographie veineuse qui est l'examen de référence pour le diagnostic de thrombose veineuse chez l'enfant, à l'exception des thromboses jugulaires internes pour lesquelles elle manque de sensibilité [94]. Il s'agit cependant d'un examen invasif pour lequel deux alternatives sont possibles : l'échographie et l'imagerie par résonance magnétique veineuse (veino-IRM). L'échographie a une bonne sensibilité pour le réseau cave inférieur et la veine jugulaire interne. Sa sensibilité est, en revanche, mauvaise pour le réseau sous-clavier car la clavicule en masque une partie et que l'air des poumons s'interpose [95]. Les signes échographiques évocateurs de thrombose veineuse sont : la non-compressibilité de la veine, la perte de la variabilité

respiratoire du calibre veineux, l'absence de flux détecté, une courbe Doppler anormale en distal du segment occlus ou bien sur la visualisation « directe » du thrombus [96].

La veino-IRM est encore peu utilisée dans cette indication, mais Shankar et al. ont montré chez 25 enfants sa supériorité en termes de diagnostic des thromboses veineuses et d'identification d'un nouveau site utilisable pour le cathétérisme [97].

La stratégie des examens complémentaires devant une suspicion clinique de thrombose veineuse peut donc être la suivante [98, 97] :

- Radiographie thoracique première pour contrôler la position de l'extrémité du cathéter ;
- Si le cathéter est bien positionné : échographie ;
- Si l'échographie est négative alors que la suspicion clinique élevée : angiographie veineuse ou veino-irm.

#### ■ Traitement curatif

Le traitement des thromboses veineuses est fonction de leur sévérité.

Si la thrombose est sévère, extensive (notamment en intracardiaque), s'il existe une embolie pulmonaire ou une thrombose des veines rénales, une thrombolyse (dont l'agent de choix est le recombinaut tissue plasminogen activator [rTPA]) peut être discutée [98]. L'existence d'un risque de saignement doit être prise en compte, surtout en cas de chirurgie de moins de sept jours, s'il s'agit d'un nouveau-né et s'il existe une thrombose cérébrale ou une hémorragie intracrânienne [95].

Si la thrombose est moins sévère (thrombus « simple » sur cathéter), une anticoagulation sans thrombolyse est préconisée (dès le premier épisode) avec un traitement curatif initial de trois mois (héparine non fractionnée ou héparine de bas poids moléculaire [HBPM]) plus ou moins associé à une anticoagulation orale prophylactique ensuite (anti-vitamine K [AVK]). Lorsqu'il s'agit de thromboses récidivantes, le même



traitement curatif initial de trois mois est administré mais, cette fois, l'anticoagulation orale prophylactique est obligatoire en relais. Enfin, si la récurrence est survenue sous traitement prophylactique, il faut réaliser un traitement curatif pendant au minimum six mois [95, 98].

En termes de posologie, les recommandations les plus récentes [98] préconisent :

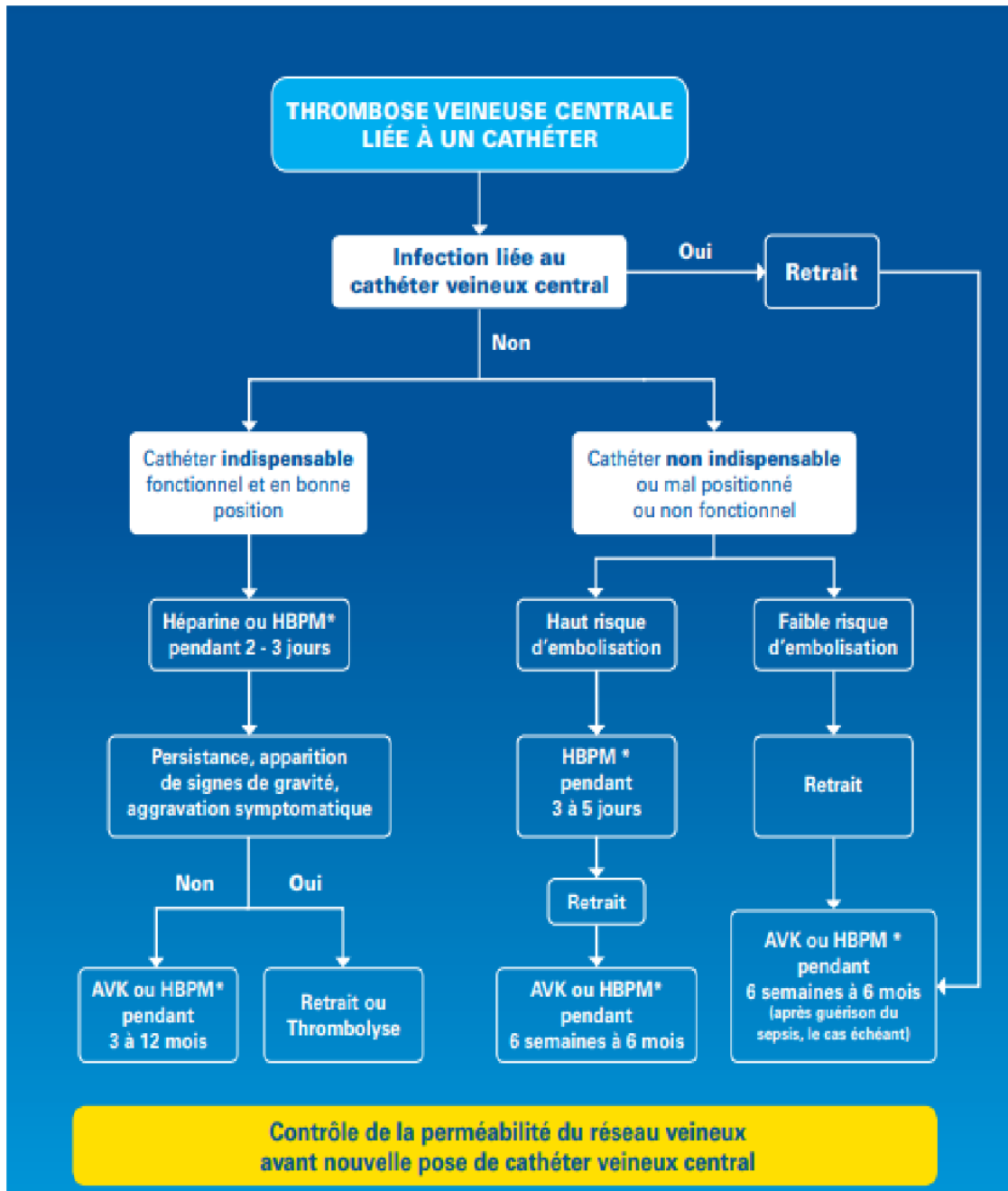
- Pour le traitement curatif initial par héparine non fractionnée en intraveineuse : un bolus de  $75 \text{ UI kg}^{-1}$  en 10 min puis  $28 \text{ UI kg}^{-1} \text{ h}^{-1}$  (pour les enfants de moins de 1 an) et  $20 \text{ UI kg}^{-1} \text{ h}^{-1}$  (pour les enfants de plus de 1 an). Les posologies sont ensuite adaptées pour obtenir une activité anti-Xa comprise entre 0,30 et 0,70 ;
- Pour l'anticoagulation orale prophylactique par AVK : une dose initiale  $0,2 \text{ mg kg}^{-1}$  avec un objectif d'international normalized ratio (INR) entre 1,1 et 1,3 de J1 à J4 puis entre 2 et 3 après J4.

Si le cathéter est mal positionné et/ou non fonctionnel, son retrait est obligatoire.

S'il est bien positionné et fonctionnel, il peut être laissé en place (dans les cas notamment où il est indispensable et sans autre abord veineux possible) et il est habituellement utilisé pour les trois à cinq premiers jours d'héparinothérapie curative [99].

Exceptionnellement, le traitement des thromboses post-cathéters peut faire appel à des techniques de radiologie interventionnelle. Chez l'enfant, une équipe française [100] a rapporté l'application de cette technique. Dans deux cas de thromboses caves supérieures sur cathéter tunnélisé, la radiologie interventionnelle (réalisée à travers le cathéter laissé en place) a permis la mise en place d'un stent, la levée de la thrombose et la mise en place d'un nouveau cathéter dans le réseau veineux

reperméabilisé. Cette équipe recommandait, de plus, de conserver les cathéters défectueux pour pouvoir réaliser, le cas échéant, un geste de radiologie interventionnelle (stent chez les enfants ou dilatation par ballonnet chez les nourrissons) et insistait sur l'importance de vérifier la perméabilité vasculaire (par des techniques non invasives) avant de retirer tout cathéter tunnélisé.



**Figure 32.** Algorithme de traitement des thromboses veineuses associées au cathéter[101]

## Les moyens thérapeutiques :

### -Les anticoagulants oraux directs (AOD)

Les anticoagulants oraux directs sont des antithrombotiques qui inhibent le facteur II ou le facteur X (anti-IIa ou anti-Xa). Leur développement a été favorisé par la difficulté à la gestion des AVK.

Actuellement trois ont une autorisation de mise sur le marché : le **dabigatran (Pradaxa®)**, le **rivaroxaban (Xarelto®)**, l'**apixaban (Eliquis®)**.

Des interférences médicamenteuses existent avec tous les AOD et doivent être connues, d'autant plus qu'il n'y a pas, contrairement aux AVK, de moyen biologique simple de quantifier une augmentation ou une diminution de leur effet. L'efficacité de ces AOD est rapide (environ 2 heures après la première ingestion) [102]

Posologie en cas de thrombose veineuse :

**Dabigatran Pradaxa®** : 150mg × 2/j (après au minimum 5 jours d'héparine)

**Rivaroxaban Xarelto®** : 15 mg × 2/j pendant 21 jours puis 20 mg × 1/j

**Apixaban Eliquis®** : 10 mg × 2/j pendant 7 jours puis 5 mg × 2/j

**Edoxaban Lixiana®** : 60 mg/j (après au minimum 5 jours d'héparine)

Les recommandations actuelles (le consensus d'experts canadiens) sont en faveur des HBPM (au lieu des AOD) ou de la warfarine dans le traitement des thromboses veineuses profondes secondaires à la mise en place d'un cathéter.[103]

### -Les antivitamines K:

Les antivitamines K (AVK) sont des anticoagulants administrables par voie orale et utilisables pour des traitements de longue durée.

Le plus utilisé dans le monde est la **warfarine (Coumadine®)** qui devrait rester l'AVK de référence. La **fluindione (Previscan®)** est très utilisée en France.

L'**acénocoumarol (Sintrom®)** a l'inconvénient de devoir s'administrer en théorie en deux fois par jour.

Les antivitamines K bloquent au niveau hépatique la synthèse des facteurs II-VII-IX et X de la coagulation. Ils inhibent aussi la synthèse de la protéine C et de la protéine S qui sont deux anticoagulants physiologiques circulants. [102]

Pour les **patients cancéreux, les AVK ne sont pas recommandés**, ils ont moins d'efficacité (2 fois plus de rechutes) et moins de sécurité (3 fois plus d'évènements hémorragiques) et ceci quels que soient les efforts pour maintenir l'INR dans la zone cible. [104]

La surveillance de l'effet thérapeutique des antivitamines K se fait par la mesure de l'**INR** [101]

#### -Les héparines : [101]

On distingue :

- **l'héparine standard non fractionnée (HNF)** : héparine par voie intraveineuse et calciparine (voie sous-cutanée) ;
- **les héparines de bas poids moléculaires (HBPM)** : enoxaparine (Lovenox®), tinzaparine (Innohep®), nadroparine (Fraxiparine®), daltéparine (Fragmine®), qui correspondent à une fraction plus réduite de la chaîne d'héparine ;
- des « **apparentés** » comme le fondaparinux (Arixtra®), le danaparoïde (Orgaran®), ou la bivalirudine (Angiox®)

Mode d'action : L'HNF et les HBPM agissent en activant un anticoagulant physiologique présent dans le sang qui est l'antithrombine. Le fondaparinux est un anti-Xa

L'effet thérapeutique de l'HNF se mesure par le temps de céphaline activée (TCA)

#### -Thrombolyse :

Les thrombolytiques sont des médicaments qui ont pour objectif de lyser les caillots déjà constitués. Ce sont des activateurs de la fibrinolyse physiologique et en particulier du plasminogène. La **streptokinase** et l'**urokinase** sont les premiers thrombolytiques qui ont été commercialisés. L'urokinase comporte un risque allergique. L'**altéplase** (Actilyse®), le **reteplase** (Rapilysin®), le **ténecteplase** (Métalyse®) sont des thrombolytiques de nouvelle génération. La demi-vie de la ténecteplase est relativement longue permettant une administration simplifiée en un seul bolus intraveineux.[\[101\]](#)

Une méta-analyse récente a étudié les différents thrombolytiques utilisés suite aux évènements obstructifs des cathéters veineux centraux à long terme chez les patients atteints de cancer, le plus commun des agents utilisés était l'urokinase et l'altéplase. La **fréquence de restauration était dans l'ensemble de 84%**, les médicaments analysés, avec leurs fréquences de restauration respectives était : l'urokinase 84%, l'altéplase 92%, et la ténécléplase 84%.[\[105\]](#)

### ■ Prévention

La préservation du réseau veineux profond est un élément déterminant de l'avenir vasculaire des enfants porteurs d'un cathéter central, a fortiori au long court.

Les thromboses veineuses profondes sont souvent méconnues alors que leurs conséquences peuvent être graves en termes de morbidité ou de mortalité.

La prévention de la thrombose débute dès la pose avec le choix du cathéter (nature et taille) puis le positionnement correct de son extrémité.

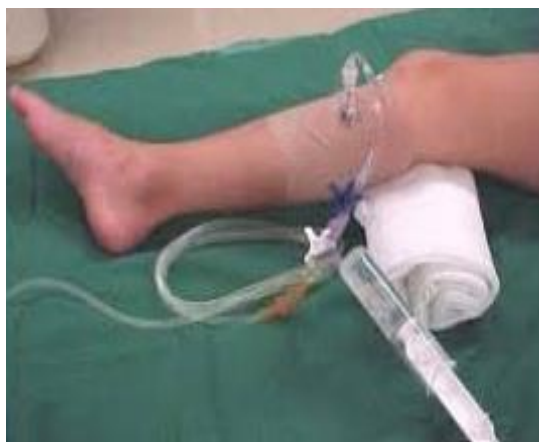L'utilisation de cathéters héparinés est discutée même si deux études ont montré leur efficacité. Krafte-Jacobs et al., en 1995, ont montré une diminution du taux de thrombose (de 44 à 8 %) et d'infection (de 24 à 0 %) avec l'utilisation de cathéters fémoraux en polyéthylène ou polyuréthane (diamètre 3 à 5 F), héparinés, chez des nourrissons d'âge médian 6,5 mois versus les mêmes cathéters non héparinés [106]. Pierce et al., en 2000, ont montré une diminution significative du taux de thrombose (de 8 à 0 %) et du taux d'infection (de 47 à 5,7 pour 1000 jours de cathéters) avec des cathéters héparinés en polyuréthane (diamètre 4 à 5 F), double ou triple lumière utilisés chez 100 enfants âgés de 1 jour à 16 ans versus les mêmes cathéters non héparinés [107].

## **VI. Voie veineuse d'exception : Voie intra-osseuse**

La voie intra-osseuse a été décrite dès 1922 par Doan et Drincker. Elle est actuellement la voie d'urgence recommandée par les sociétés savantes qui précisent qu'un « abord intra-osseux doit être mis en place dès que l'abord intraveineux ne peut être rapidement obtenu, chez n'importe quel enfant présentant un arrêt cardiaque ou un état de choc décompensé ». Chez le nouveau-né, l'abord intra-osseux doit être mis en place en cas d'échec de pose d'un cathéter veineux ombilical [8].

Une large étude, publiée en 2005, portant sur 24 489 traumatisés pédiatriques graves a montré que le recours à cette voie restait relativement rare, s'imposant dans seulement 0,55 % des cas. Les cas où elle avait été requise concernaient des enfants significativement plus jeunes (âge médian : 3 ans) ayant un traumatisme plus grave (score de Glasgow à 5, majorité de traumatismes crâniens) et un taux de mortalité plus élevé (64 versus 4 %) [108].

Son utilisation a été rapportée dans diverses situations d'urgence telles que : l'arrêt circulatoire, les états de choc, les brûlures extensives et les traumatismes majeurs, avec une mise en place au cours de la réanimation préhospitalière pouvant représenter jusqu'à 56,6 % des cas [109, 110].



**Figure 33.** Voie intra-osseuse [111]



## 1. Physiopathologie

L'abord intraosseux utilise le réseau vasculaire intramédullaire des os longs, fait de plexus sinusoides veineux non collabables qui se drainent dans le canal central veineux. De là, le sang regagne la circulation systémique par les veines émissaires, les veines périostées ou les veines nutritives. Les enfants de moins de 5 ans ont une moelle particulièrement bien vascularisée. Après 5 ans, la cavité médullaire est moins vascularisée et se caractérise par la présence d'un plus grand nombre d'adipocytes. L'intérêt de ce type d'abord vasculaire en cas de déshydratation sévère ou de collapsus consiste dans l'absence de collapsus du tissu vasculaire au sein de la moelle osseuse. Le flux délivré par cette voie peut atteindre des débits importants [112]. L'application d'une pression de 300 mmHg sur la poche de liquide à administrer augmente considérablement l'efficacité du dispositif de perfusion [113]. Tous les solutés utilisables par voie veineuse peuvent être perfusés par voie osseuse.

## 2. Contre-indications

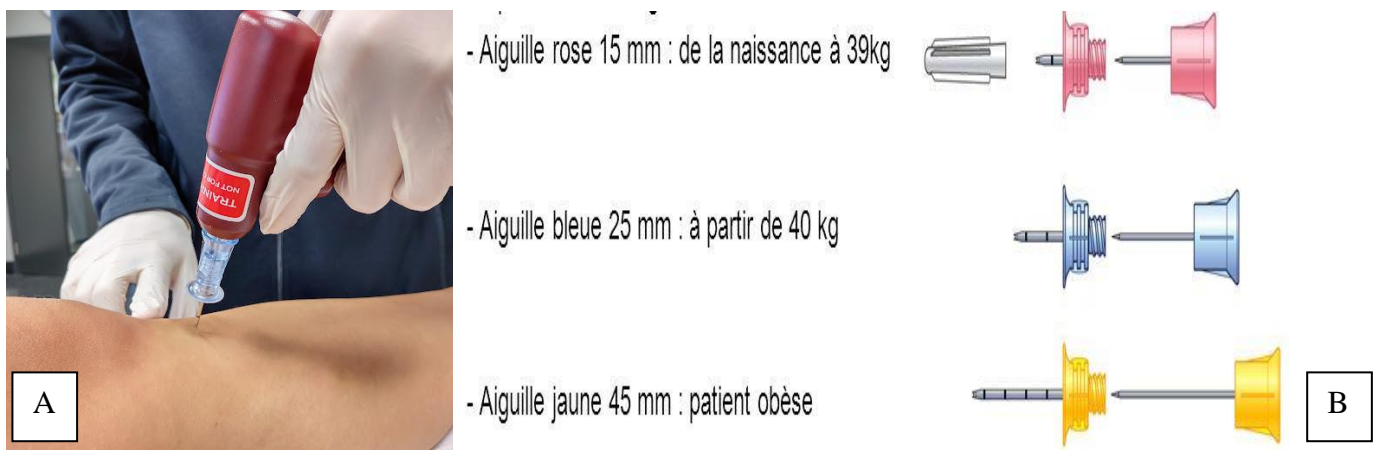
L'abord intraosseux est contre-indiqué au niveau d'un membre fracturé ou présentant une infection cutanée [108].

La technique ne paraît pas devoir être recommandée chez les sujets ayant un shunt droit-gauche, du fait de la morbidité accrue de toute embolie systémique quelle que soit sa nature. L'ostéogenèse imparfaite et l'ostéopétrose (maladie d'Albers-Schönberg) sont des contre-indications absolues.

### 3. Technique:

#### Matériel

Du matériel spécifique est actuellement disponible : perceuses et cathéters intraosseux de plusieurs tailles (dont certaines particulièrement adaptées à la pédiatrie), s'adaptant sur la perceuse de manière magnétique. Il existe également des aiguilles intraosseuses, avec stylet et biseau court, multiperforées, avec ou sans pas de vis, 18 G pour les enfants de moins de 18 mois et 14 ou 16 G après 18 mois. En leur absence, d'autres matériaux pourront être utilisés : trocarts de Mallarmé ou de Jamshidi, aiguilles à ponction lombaire ou aiguilles épicroâniennes [109].



**Figure 34.** A.perceuse du dispositif de la voie intra-osseuse EZ-IO® B. Les différents types d'aiguilles utilisées pour la voie intra-osseuse [114]

#### Sites d'insertion

Les sites d'insertion possibles sont nombreux : tibial proximal ou distal, fémoral distal, sternal, radial distal, etc. [108]. Avant 3 ans, c'est l'extrémité supérieure du tibia qui est généralement choisie car il s'agit d'une surface plane couverte seulement d'une faible épaisseur de tissu sous-cutané. Après 5 ans, l'extrémité supérieure du tibia est plus difficile à pénétrer car la corticale est plus épaisse et c'est le site tibial distal qui est préféré. Le site fémoral distal n'est jamais un premier choix du fait des difficultés de repérage osseux.

L'insertion tibiale proximale s'effectue au milieu de la face antéromédiale du ti-

bia, 1 à 2 cm sous le pôle inférieur de la tubérosité tibiale. La direction est perpendiculaire à l'os ou avec une légère inclinaison en direction opposée à l'articulation.

### **Modalités d'implantation**

Avec la perceuse, l'appui du cathéter est doux contre la peau, puis la perceuse est actionnée et fermement appuyée contre l'os, permettant un passage de la corticale en 1 à 2 secondes, se traduisant par une perte de résistance. L'aiguille est alors retirée par dévissage.

De manière manuelle, il convient de mettre une garde avec l'index, pour éviter de transfixier l'autre corticale. Des mouvements de rotation sont réalisés jusqu'à la diminution soudaine de la résistance, traduisant le franchissement de la corticale (à environ 1 cm de la peau chez le nourrisson et l'enfant). Il faut alors arrêter d'avancer l'aiguille et retirer le stylet.

Pour la **fixation**, le kit de la voie intra-osseuse dispose d'un pansement de fixation adhésif spécialement conçu pour la fixation de l'aiguille

La mise en place correcte de l'aiguille répond à plusieurs critères : aiguille immobile dans l'os, aspiration de sang ou de moelle osseuse, absence d'extravasation après injection lente de 2 ml de sérum physiologique, en palpant autour du point de ponction, absence de résistance à la perfusion. Une aiguille mobile n'a pas franchi la corticale osseuse. Une extravasation avec une aiguille immobile doit faire suspecter la perforation de la corticale opposée. L'absence de reflux à l'aspiration ou une résistance à l'écoulement peut signifier que le biseau n'est pas encore dans la cavité médullaire, qu'il est obstrué par des débris osseux, ou encore qu'il est situé dans la corticale opposée. Un contrôle radiographique permettrait de confirmer la bonne position de l'aiguille mais n'est pas réalisé en pratique du fait de la courte durée de la perfusion. L'orifice cortical est visible pendant 30 à 40 jours.

Après ablation, une compression locale doit être réalisée pendant 5 min.

#### 4. Résultats

L'apprentissage de cette technique est rapide et la pose le plus souvent réussie avec une formation uniquement théorique [109]. Le taux de succès de la voie intra-osseuse varie selon les séries, entre 80 et 97 % avec un temps de pose moyen inférieur à 1 min [109].

Dans un modèle expérimental, Abe et al. ont même montré que, pour des étudiants inexpérimentés, le temps de pose d'une voie intra-osseuse était extrêmement rapide et significativement plus court que le temps de pose d'un cathéter veineux ombilical (52 versus 134 secondes) [115].

#### 5. Complications spécifiques

La principale complication est l'extravasation des produits perfusés autour du point d'insertion (infiltration sous-périostée ou sous-cutanée), le plus souvent liée à une malposition initiale du trocart. Dans la série de Claudet et al., elle était retrouvée dans 16,7 % des cas et favorisée par une insertion tibiale proximale [91].

C'est une complication potentiellement grave puisqu'elle peut être responsable d'un syndrome des loges dont la survenue est favorisée par une durée de perfusion prolongée sur cette voie [116].

Le risque infectieux d'une perfusion intra-osseuse varie de 0,6 à 1 %, favorisé par une utilisation de cette voie pendant plus de 24 heures et l'administration de solutions hyperosmolaires [108, 109, 112].

Les lésions potentielles des cartilages de conjugaison peuvent être évitées si l'on prend soin de placer l'aiguille à distance de l'articulation. Il n'a jamais été rapporté de lésion de l'épiphyse et aucun effet résiduel (sur la croissance de l'os ou le développement médullaire) n'a été identifié dans les essais expérimentaux et cliniques [117]. L'étude histologique peut mettre en évidence des lésions à type de nécrose osseuse à proximité du site d'implantation de l'aiguille, mais ces modifications sont spontanément régressives.

L'embolie de fragment d'os a été considérée comme un risque potentiel mais n'a jamais été documentée, de même que l'embolie graisseuse.

## VII. Analgesie

Lors de la pose d'un abord vasculaire, il est important de penser au confort du patient, plusieurs techniques sont disponibles pour minimiser voire supprimer la douleur ressentie par le patient. Pour la population pédiatrique, il faut prévoir une antalgie adaptée au poids et à l'âge de l'enfant.

Parmi les procédés largement utilisés on trouve :

### 1. La crème anesthésiante (Emla®)

Son utilisation est recommandée lors de situations prévisibles de pose d'un cathéter veineux périphérique. [118]

Avant de poser la crème EMLA® repérer la veine au moyen du garrot

Chez les jeunes enfants, recouvrir de crème anesthésiante 2 sites : veines des mains et veines des pieds. Si l'enfant se met debout et/ou marche ne choisir le pied qu'en dernier recours (pas d'autres veines accessibles)

### 2. Saccharose 24% : [119]

Chez l'enfant prématuré et le nouveau-né à terme jusqu'à 4 mois de vie

Objectif : Réduire la douleur des gestes de courte durée et d'intensité légère à modérée.

Principes : L'administration orale d'une solution de saccharose entraîne chez l'enfant une libération d'opioïdes endogènes, qui atténue la sensation douloureuse. L'administration seule ne suffit pas, elle doit être associée à la succion non nutritive (effet synergique)

Délai d'action : L'antalgie après l'administration de la solution est atteinte rapidement en 1 à 2 min et dure jusqu'à 7 minutes.

Matériel : Solution de saccharose 24% Algedol® (code 452252) 1 dose unitaire contient 2mL de saccharose 24% (env. 32 gouttes) Env. 730 mOsm/L Dose unique, à jeter après utilisation

#### Dosage

< 1500g 4 à 5 gouttes

1500 à 2500g 6 à 8 gouttes

>2500g 1 à 2 ml (1/2 à 1 dose)

Maximum 6x/24 heures

Contre indications relatives : Age réel de 27 semaines, Suspicion de problèmes digestifs (NEC, régurgitations...), Lésions buccales : glossite, douleur à l'administration de la solution de saccharose, Hyperglycémie traitée par insuline.

### 3. Méopa®

en association ou non avec la crème EMLA® [118]

Méopa signifie : Mélange Équimolaire d'Oxygène et de Protoxyde d'Azote, c'est donc un mélange de deux gaz que le patient respire dans un masque, il est inodore, et le patient reste conscient, mais il devient plus détendu et ressent moins de douleur. Le patient doit respirer tranquillement et régulièrement pendant 3 minutes, puis pendant toute la durée du soin.

### 4. Lidocaïne :

Parfois la Lidocaïne injectable s'avère indispensable : il faut utiliser de fines aiguilles et n'injecter que de petits volumes à la fois, pour diminuer la douleur causée par la distension des tissus, il faut infiltrer la peau plan par plan et attendre au moins 5 min avant de procéder à l'abord percutané prévu

### 5. L'anesthésie générale

Rarement, on a recourt a

## VIII. Difficultés de mise en place

L'abord veineux n'est pas toujours aussi simple, parfois il s'avère difficile, mais des techniques existent pour faciliter cet abord.

### 1. Pour l'abord périphérique :

Deux procédures sont classiques pour augmenter la visibilité de la veine : l'utilisation d'un garrot (appliqué 5 à 10 cm en amont du site de ponction, à un niveau de pression idéalement juste en delà de la pression artérielle diastolique, maintenu au maximum 5 min) et des mesures manuelles « locales » (tapotement doux de la peau, « lissage » de la veine dans le sens de l'amont vers l'aval du membre, compression digitale en aval, étirement doux du plan cutané en amont avec un autre doigt) [120].

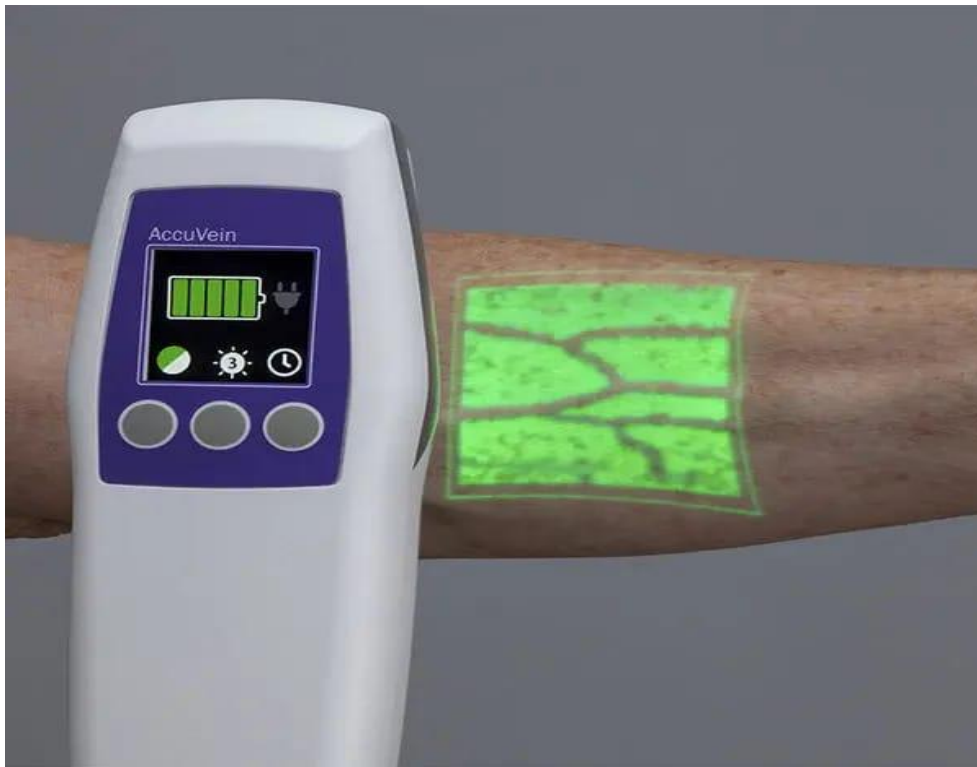Plusieurs procédures ont été proposées pour faciliter l'abord veineux : le réchauffement local, l'utilisation de polyvidone iodée pour la désinfection cutanée, l'application de topiques veinodilatateurs, la transillumination, la technologie proche infrarouge :

- Le réchauffement local est obtenu par application de compresses chaudes ou via une immersion dans l'eau chaude pendant quelques minutes et il entraîne, chez l'adulte, une veinodilatation et atténue la vasoconstriction adrénergique [8] ;
- Chez les patients de couleur noire, l'utilisation de polyvidone iodée pour la désinfection cutanée augmente la visibilité des veines [120] ;
- L'application de topiques veinodilatateurs (pommade à la nitroglycérine 4 %) associés à une crème anesthésique facilite la mise en place d'une voie veineuse périphérique [121] ;
- La transillumination est réalisée avec un otoscope ou une source de lumière froide (type fibroscope), plutôt dans un environnement sombre en fixant la



source de lumière sous la paume de la main. Chez 100 enfants, âgés de 2 à 36 mois et ayant eu deux échecs de pose de voie veineuse périphérique, la transillumination de la paume a permis de visualiser une veine dans 40 % des cas avec un taux de succès de ponction de cette veine de 97,5 % [122], ses inconvénients sont la nécessité d'un (court) apprentissage et le risque de brûlure, surtout si un fibroscope à lumière froide est utilisé. Cette technique est actuellement délaissée ;

- Dans le cas de la lumière proche infrarouge, le faisceau de lumière proche infrarouge (longueur d'onde 700 à 3000 nm contre 350 à 700 nm pour la lumière visible) est projeté au dessus du site de ponction. La lumière est absorbée par le sang et dispersée par les autres tissus. L'image est récupérée grâce à une caméra à infrarouge : les vaisseaux apparaissent comme des lignes sombres sur un fond plus clair, permettant une meilleure visualisation des veines, notamment l'identification de veines supplémentaires par rapport à la vision classique [123].

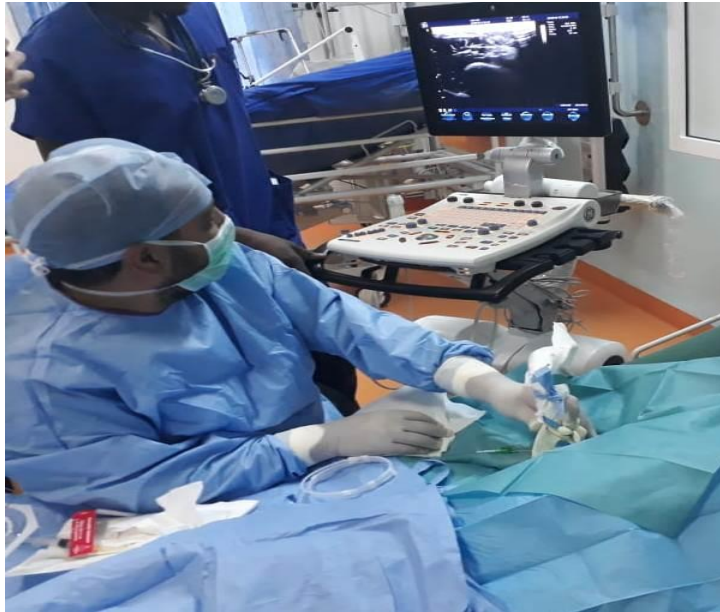

**Figure 35.** Transillumination

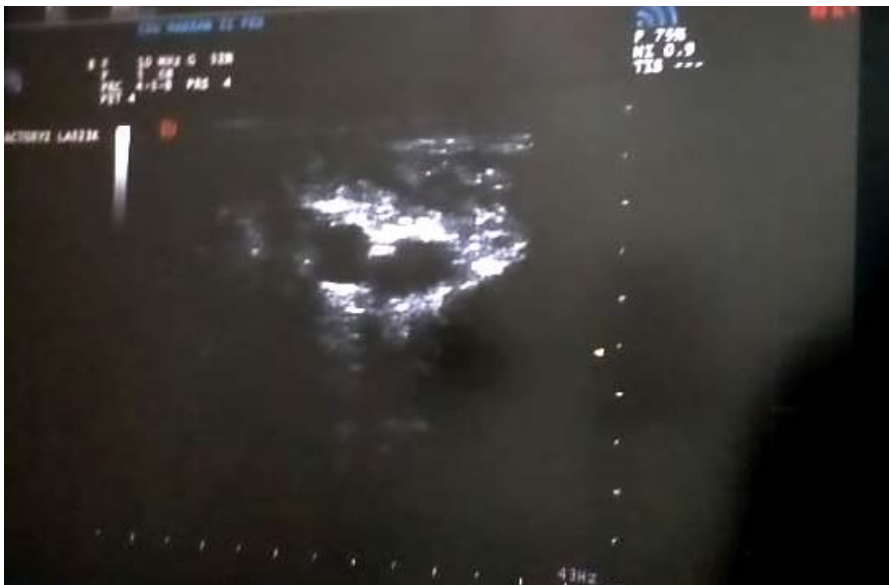L'apprentissage de ces dispositifs est simple [124] et leur efficacité, encore débattue, semble plus franche dans les sous-groupes d'enfants difficiles à perfuser [125].

## 2) Pour l'abord central

On a essentiellement recourt à l'échographie, elle permet de visualiser clairement les structures vasculaires auxquelles on a besoin d'accéder en temps réel. Ce qui permet un placement plus précis de l'aiguille et donc beaucoup moins de tentatives sont nécessaires à la mise en place de la voie d'abord.



**Figure 36.** Abord veineux écho-guidé



**Figure 37.** Artère et veine fémorale objectivés par échographie, avec vasulisation du trajet de l'aiguille

## **IX. Utilisation et entretien**

Il est indispensable d'avoir des protocoles écrits, consensuels, périodiquement révisés. L'observance de ces protocoles doit être vérifiée (audits de pratique). La formation du personnel doit être assurée et il est conseillé d'effectuer une surveillance des infections avec rétro-information au personnel. Les outils de traçabilité doivent être mutualisés entre les différents acteurs de la prise en charge. L'utilisation de sets de soin, notamment à domicile, est facilitant.

La longévité des cathéters dépend de la capacité des acteurs à différents niveaux.

### **1. Assurer le maintien du cathéter**

La fixation du cathéter et la sécurisation de la ligne veineuse préviennent la perte de l'abord vasculaire par mobilisation accidentelle de l'extrémité du cathéter hors du vaisseau est reportée quel que soit le type de dispositifs: de 6 à 20% pour les cathéters périphériques courts, de 2,7 à 14% pour les midlines, de 1,1 à 31% pour les PICC, 6,8% pour les Broviac, de 0,3 à 4,7% pour les aiguilles de Huber. Le risque de mobilisation est accru quand le cathéter est connecté à une ligne de perfusion. Ces sorties accidentelles sont plus fréquentes chez le patient agité.

Comment sécuriser le cathéter? Quelle que soit l'efficacité du fixateur, les légers mais continus mouvements de va-et-vient du cathéter dans le vaisseau ponctionné créent une inflammation locale potentiellement thrombogène. Cet effet de piston peut être réduit par une fixation efficace mais aussi par un choix d'insertion adapté (main et pli du coude à éviter).

L'emploi des systèmes de fixation sans suture doit être favorisé du fait des infections cutanées inhérentes à l'utilisation des fils de sutures. Les fixateurs sous cutanés (manchon de Dacron, ancre métallique) pour les cathéters de longue durée, un mécanisme de maintien du cathéter solidaire d'un socle se collant sur la peau du type

de ceux utilisés pour les PICC pour les implantations de courte et moyenne durées, des bandelettes adhésives stériles pour les cathéters périphériques, sont des solutions efficaces et économiquement viables.

Une longueur externalisée (PICC) ou intramusculaire (midline) insuffisante, une mobilisation du cathéter due au principe de fonctionnement du fixateur, une installation du patient et une organisation de soin non réfléchies, peuvent majorer le risque de mobilisation du cathéter durant le changement périodique du fixateur. Les fixateurs externes sont en effet changés—en l'absence de souillure et de décollement—tous les huit jours. L'apprentissage du soin est donc capital.

Une longueur inadaptée ou l'absence de maintien par des bandelettes adhésives stériles exposent particulièrement les aiguilles de Huber au risque de mobilisation. De plus, devenues plus encombrantes depuis qu'elles comportent un mécanisme anti—AES intégré, les aiguilles de Huber sont moins facilement recouvertes par les pansements adhésifs transparents qui participent de leur maintien.

il faut préférer, quand cela est possible, les perfusions itératives et sinon sécuriser la tubulure.

## **2. Préserver l'intégrité du cathéter**

Le septum d'un CCI peut être ponctionné 1000 fois par centimètre carré de surface à condition d'utiliser des aiguilles de 22 G et de varier les points de ponction. Les ponctions continuelles au centre du dispositif entraînant une perte d'étanchéité de la chambre, un risque d'extravasation et un risque d'adhérences du septum à la peau.

L'emploi des aiguilles de 19 G doit être exceptionnel et extemporané.

De manière à ne pas carotter le septum au retrait de l'aiguille de Huber, la pointe de cette dernière ne doit pas être écrasée contre la paroi de la chambre. Il faut donc traverser complètement le septum et sentir délicatement le fond du dispositif de

la pointe de l'aiguille, sans la crocheter [126].

Afin d'éviter toute rupture de dispositif au cours d'une manœuvre de désobstruction, il est interdit d'utiliser une seringue de 10 ml. Cette précaution a été étendue à toutes les injections car, en pratique, la perméabilité des cathéters est insuffisamment testée et il arrive que des cathéters partiellement obstrués soient utilisés. Cette recommandation évite les surpressions dommageables.

### 3. Conserver la perméabilité du cathéter

La perméabilité du cathéter est conservée par un nettoyage efficace de sa lumière interne après utilisation. Lorsque le cathéter est utilisé par intermittence, ce nettoyage doit être renouvelé(verrou).

Le rinçage est l'injection et/ou la perfusion d'un fluide de manière à éliminer un liquide médicament contenu dans le dispositif vers la veine et d'ainsi rapprocher la dose injectée de la dose prescrite. De plus, il peut constituer un < tampon liquidien > suffisant pour éviter des précipités médicamenteux, sources potentielles d'obstruction la lumière interne et de diminution de la dose réellement administrée. Cependant, le rinçage ne permet de étirer que 79% des particules médicamenteuses collées sur les parois du dispositif et l'impact de ce résidu est inconnu .

Le nettoyage de la lumière interne du dispositif d'efficacité supérieure, consiste en une injection successives de NaCl 0,9% retirent 90% des particules adsorbées sur la surface interne des cathéters. Le terme de rinçage < pulsé> est fallacieux : l'augmentation des forces de frottement due aux injections répétées prédomine sur la pression d'injection dans l'efficacité de l'opération.

Cependant, l'efficacité du nettoyage est amoindrie par :

- Toute irrégularité du relief gênant la linéarité du flux et créant des zones de néo-circulation propices aux dépôts. Ces reliefs anguleux peuvent être dus aux designs de certains dispositifs (valves bidirectionnelles, excavations sur le

fond des chambres des cci en plastique secondaires à l'impact de la pointe de l'aiguille de huber);

- L'orientation inadéquate de l'aiguille de huber . Le nettoyage de la chambre du cci est optimisé par le biseau de l'aiguille de huber et son orientation (orientée dans le sens opposé de la sortie, les forces de frottement sont plus généralement réparties);
- La viscosité des produits injectés. Les produits de contraste radiologiques, même s'ils sont injectés avec un réchauffeur (diminution de la viscosité, du dépôt, et du risque de déplacement secondaire dû à la loi d'archimède [8,2% des injections dans certaines études]) et si l'espace mort de l'abord vasculaire est nettoyé de manière optimale, sont trop visqueux et se déposent énormément ; 31% du produit de contraste injecté sont retirés dans le meilleur des cas ;
- Le délai entre l'injection et le nettoyage. Plus celui-ci est important, plus il est difficile de décrocher les particules déposées sur la surface du dispositif.

En pratique, lors de perfusions intermittentes ou continues, après chaque injection il faut nettoyer systématiquement la lumière inerte de l'abord vasculaire par une injection intermittente de NaCl à 0,9% ; cette prévention est renforcée après les prélèvements sanguins et l'injection de certains produits visqueux (nutrition parentérale, produits sanguins labiles, par exemple) ou vésicants (risque de résidus de cytotoxiques pouvant créer des lésions cutanées) ; l'abord périphérique doit être le standard lors d'injection de produits de contraste biologique .

Lors de perfusions continues et si la politique de nettoyage systématique par injections est problématique (prescription de restriction des apports liquidiens par exemple), il faut utiliser le <tampon liquidien> et nettoyer la lumière interne au moins une fois par jour en injectant au plus près du cathéter du NaCl 0,9% en cas-

cadés successives.

Dans tous les cas, il faut :

- Renouveler systématiquement la ligne de perfusion tous les quatre jours;
- Changer immédiatement la tubulure ayant servi à la perfusion de nutrition parentérale et à une transfusion ;
- Changer l'aiguille de Huber tous les huit jours au maximum;
- Travailler en collaboration avec l'équipe de pharmacie quant aux recommandations pour la bonne administration des traitements intraveineux.

Alors que le cathéter n'est pas utilisé, l'effet du nettoyage est limité dans le temps. Ceci est particulièrement sensible pour les cathéters périphériques, les PICC et les Broviac . Les mouvements répétés des membres supérieurs induisent des reflux sanguins à l'extrémité des dispositifs. Pour les CCI, l'effet du nettoyage est plus durable à condition que le retrait de l'aiguille soit réalisé en pression positive (rôle de la déformation du septum au retrait de l'aiguille prévenant l'aspiration de sang en distal) [127].

En pratique, l'évidence empirique guide les utilisateurs : s'ils ne sont pas perfusés continuellement, les cathéters périphériques doivent être nettoyés une fois par jour, les cathéters Broviac et les PICC une fois par semaine. En nutrition parentérale discontinuée, en général nocturne, il n'y a actuellement pas de consensus SF2H. Certaines équipes enlèvent l'aiguille de Huber quotidiennement, d'autres deux fois par semaine. L'apport des solutions héparinées, sans surplus d'intérêt en comparaison du NaCl 0,9% dans la prévention de l'obstruction, expose à un risque d'allergie et de thrombopénie induite par l'héparine [128,129].



#### 4. Protéger le cathéter des injections

Une hygiène rigoureuse des mains par friction hydro alcoolique est nécessaire avant tout geste sur cathéter.

Le masque porté par le soignant et le patient lors des ouvertures, fermetures et soins au plus près du point d'insertion protège efficacement le cathéter central contaminations oto-rhino-laryngologiques.

Le port des gants a un double objectif: non stérile, ils protègent des AES lors du retrait de l'aiguille de Huber par exemple; stériles, ils préviennent les contaminations lors des séquences d'ouverture ou fermeture d'abord vasculaires et montage des lignes veineuses. Pour connecter une perfusion sur la ligne de perfusion principale, des compresses stériles imprégnées d'un antiseptique alcoolique sont suffisantes.

L'ouverture répétée de la ligne de perfusion accroît le risque de contamination. Les valves bidirectionnelles permettent les injections comme les prélèvements sanguins. Elles respectent le système clos et protègent des infections à condition qu'elles soient nettoyées par une injection en saccades de NaCl 0,9 %, régulièrement renouvelées et désinfectées.

En l'absence d'utilisation de capuchon imprégné qui désinfecte et protège la surface de contention de la valve, il est absolument nécessaire de désinfecter celle-ci avec une compresse stérile imprégnée d'un antiseptique alcoolique en la frottant durant 15 secondes avant toute utilisation.

Un changement du pas de vis Luer-lock de la connectique du cathéter doit être régulièrement effectué. Une étude concernant les cathéters Broviac montre en effet que cette partie du dispositif s'infecte rapidement et peut fausser le résultat d'hémoculture.

Le pansement protégeant l'insertion du cathéter peut être transparents ou opaque. S'il est transparent, le pansement doit être semi-perméable afin de ne pas créer un milieu humide propice au développement de l'infection. La superposition de pansements semi-perméables diminue leurs performances et doit être formellement prohibée.

La transparence permet une surveillance accrue du point de ponction et un allongement du délai de réfection de ce dernier. Il peut en effet rester en place jusqu'à huit jours ( 4jours pour pansement opaque ).

### **5. Protéger l'environnement du cathéter (peau et veine)**

Lorsque le pansement est en cause, la réaction cutanée est plus souvent délimitée et de forme carrée. Ces réactions sont parfois accentuées par des pansements posés en tension (trop étirés) ou une occlusion trop forte liée à la superposition de plusieurs films, entraînant un excès d'humidité sous le pansement.

Si l'intolérance ne semble pas liée aux modalités de pose, la peau peut être protégée avant l'application du film par un protecteur cutané stérile (exemple: Cavi-lon\*) ou un pansement fin siliconé (exemple : Mepilex\*) découpé en son centre pour préserver le contrôle visuel du point de ponction. Certaines peaux fragiles tolèrent plus facilement des films dont la perméabilité est plus élevée (exemple : Opsite \* IV3000). En cas d'eczéma important ou suintant, l'application de dermocorticoïdes, associés à des antihistaminiques, est discutée au cas par cas.

## 6. Surveiller l'évolution du cathéter implanté

La surveillance et la traçabilité des facteurs de bon fonctionnement des cathéters sont essentiels à un suivi de qualité. Ses indicateurs sont : absence de signes inflammatoires au point d'insertion de l'aiguille de Huber ou du cathéter, ou sur son trajet ; présence d'un reflux veineux ; absence de douleur durant et en dehors des injections ; injection à seringue aisée ; bon débit de perfusion ; absence d'oedème du bras et de bras et de la main du côté du cathéter.

Il est capital que le patient connaisse ces signes pour dépister une complication et alerter le plus rapidement possible le soignant. Dans le cadre de soins hospitaliers ou à domicile du patient, il est également primordial que le patient sache gérer au quotidien son cathéter. Il doit par exemple savoir s'habiller et se déshabiller sans mobiliser accidentellement le dispositif, ou assurer son hygiène quotidienne. L'idéal est la douche avec un CCI non perfusé ou un cathéter extériorisé non perfusé recouvert d'une protection étanche spécifique type Secuderm ou d'un pansement semi-perméable en ne dirigeant pas le jet sur le pansement.

## **X. Ablation des dispositifs en fin de traitement**

Tous cathéter de courte ou moyenne durée qui n'est plus nécessaire doit être rapidement retiré. Le retrait d'un DIVLD doit être envisagé après avis consensuel des divers professionnels prenant en charge le patient dès que la durée prévisible de suspension de traitement dépasse 1 à 3 mois pour les PICC et Broviac et six mois pour les CCI. Les complications sont certes moins fréquentes mais existent dans les périodes de non-utilisation des cathéters, notamment les complications mécaniques.

L'information du patient est réglementaire. Il peut être intéressant de récupérer le compte-rendu de pose, le dernier cliché thoracique et la carte de dispositif. Le retrait des cathéters courts, CVC et PICC sont des actes infirmiers sur prescription médicale. Le retrait d'un CVC et d'un PICC doit se faire en présence d'un médecin pouvant intervenir à tout moment.

Le retrait d'un CCI et des Broviac sont des actes de chirurgie programmés qui doivent être réalisés dans les mêmes conditions que la pose (salle à empoussièremment maîtrisé, règles de gestion péri-opératoire des anticoagulants).

La mise en culture systématique des cathéters inutiles. Elle peut se faire sur prescription médicale.

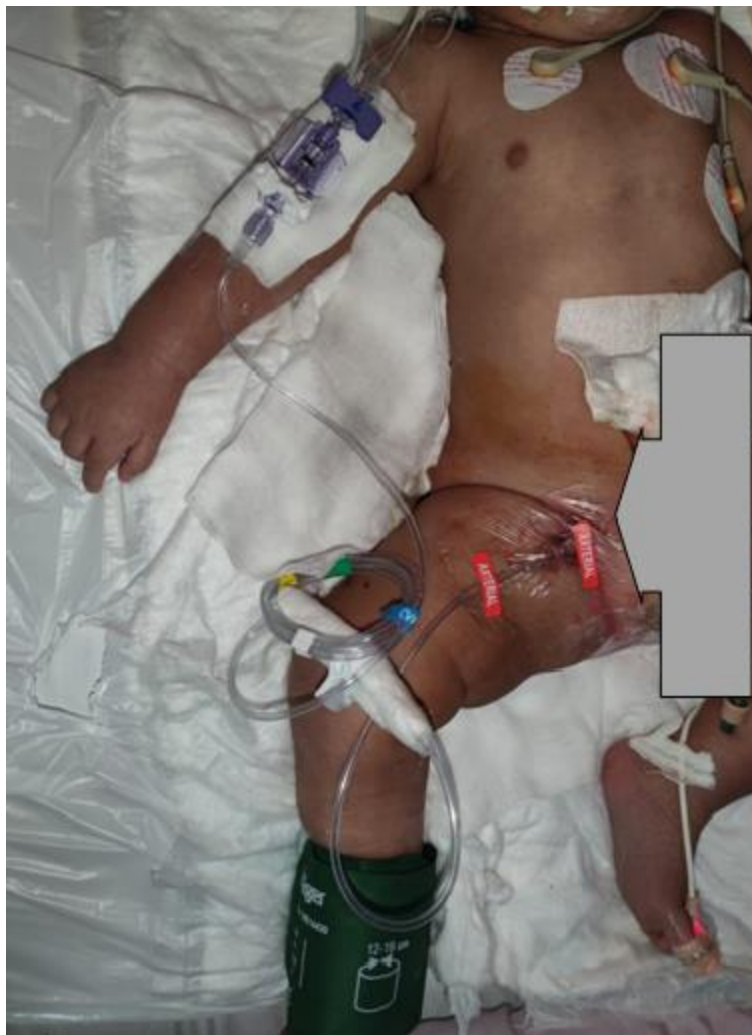Le retrait du CCI ou du Broviac se fait sous anesthésie locale, en reprenant la cicatrice de pose et en effectuant une réfection de cette cicatrice si nécessaire.

Deux complications sont possibles pour tous les dispositifs : l'hématome et la rupture accidentelle du cathéter ou désinsertion du boîtier. la compression de la veine, ainsi que la vérification de l'hémostase et de l'absence de saignement actif, sont indispensables. Le pelage de la gaine de fibrine et une traction douce, éventuellement aidée de petits mouvements de rotation, permettent l'ablation du cathéter. Il est indispensable de vérifier que la totalité du cathéter inséré a été enlevé. Pour les CCI, notamment ceux laissés en place plusieurs années et plutôt avec des polyuréthanes, on a décrit des <internalisations> dans l'intima des veines empêchant tout ablation complète des cathéters [130].

## **XI. Annexe : La ligne artérielle**

La mesure de la pression artérielle est un paramètre essentiel de l'évaluation de l'état de santé d'un patient. Elle témoigne de son état hémodynamique en reflétant son adaptation physiologique aux différents stimuli internes et externes [131]

Une méthode privilégiée quand l'état hémodynamique d'un patient requiert une surveillance continue [132].



**Figure 38.** Ligne artérielle chez un nourrisson (service de réanimation maternelle et pédiatrique du CHU de Fès)


## 1. Avantages

### 1.1. Mesure continue de la pression artérielle

La canule artérielle permet d'obtenir une mesure continue de la pression artérielle. Elle fournit des informations sur les pressions systolique, diastolique, moyenne et différentielle.[133]

### 1.2. Mesure de la variabilité respiratoire de la pression pulsée artérielle en ventilation contrôlée : delta PP

Le delta PP est la mesure de la variation respiratoire de la pression pulsée sur un cycle respiratoire ; c'est un indicateur dynamique prédictif d'augmentation du débit cardiaque par remplissage vasculaire. [134]



**Figure 39.** Mesure du delta PP



Si le delta PP est > 13 % **il peut traduire une hypovolémie** (ex dans le choc septique) et le remplissage vasculaire rapide (500 ml en 30 minutes) augmente de plus de 15 % le débit cardiaque **ou il peut traduire une insuffisance cardiaque droite ou gauche => CONDITION : vérification des critères de validités [135]**

	False positive	False negative
<b>L</b> Low HR/RR ratio (Extreme bradycardia or high frequency ventilation)		✓
<b>I</b> Irregular heart beats	✓	
<b>M</b> Mechanical ventilation with low tidal volume		✓
<b>I</b> Increased abdominal Pressure (Pneumoperitoneum)	✓	
<b>T</b> Thorax open		✓
<b>S</b> Spontaneous breathing	✓	✓

## 2. Situations propices

La canule artérielle est la méthode privilégiée dans les situations où l'hémodynamie d'un patient est instable ou lorsque son état hémodynamique requiert une surveillance étroite et continue [136]. Même si les techniques non invasives de mesure de la pression artérielle, automatisées ou manuelles, sont le plus souvent utilisées en pratique, leurs résultats comportent des limites. Ainsi, il peut en résulter une sous-estimation de la pression artérielle systolique (PAS) [137], une surestimation de la pression artérielle diastolique (PAD) [137], et une imprécision dans les valeurs extrêmes

### 3. Enseignement

Lorsque l'état de conscience du patient le permet, on doit lui expliquer les raisons pour lesquelles on lui installe une canule, ainsi que les avantages et les inconvénients qu'elle comporte. Les principaux avantages de la canule artérielle sont de procurer un accès facilitant les prélèvements et d'obtenir des mesures précises et continues de la pression. Les inconvénients comprennent de possibles engourdissements de la main en aval du point d'insertion et des restrictions dans les mouvements du membre canulé. Dans certaines situations cliniques, l'installation d'une canule est contre-indiquée, ou encore exige des précautions. Et cette technique, comme plusieurs autres, comporte des risques de complications. [131]

### 4. Equipement

L'équipement permettant d'assurer une surveillance hémodynamique adéquate comporte quatre composants : 1) un cathéter artériel et une tubulure reliant ce cathéter au système de détection de la pression ; 2) un système de détection qui reçoit les données physiologiques et les transforme en signaux électriques ; 3) un dispositif d'irrigation du cathéter qui permet de maintenir la perméabilité du site ; 4) un moniteur de chevet qui permet d'amplifier le signal électrique afin de visualiser en temps réel la courbe oscillatoire des fluctuations de la pression artérielle sur un écran cathodique [138]

### 5. L'artère

La canule artérielle peut être installée dans plusieurs artères. Les plus fréquemment utilisées sont les artères radiale et humérale et, plus rarement, l'artère fémorale. Préalablement à l'insertion de la canule dans l'artère radiale, le test d'Allen permet de vérifier la circulation artérielle en aval du point d'insertion.

Le test indique que la circulation atteindra la main même si l'artère radiale est canulée. Chez les patients souffrant d'ischémie grave, l'installation d'une canule dans l'artère radiale peut provoquer une nécrose de la main [139]

## 6. Choix de la taille des cathéters[140]

- 18 G : fémoral ou axillaire ; diamètre externe : 1,2 mm ;
- 20 G : radial et autres artères ; diamètre externe : 0,9 mm ;
- Cathéter court (6 à 7 cm) pour les artères de petit diamètre (radiale, pédieuse) afin de minimiser les lésions endothéliales et la déformation de la courbe de pression ;
- Cathéter plus long (15-20 cm) pour la voie fémorale.

## 7. Ponction de l'artère. [141]

### 7.1. Technique.

Une asepsie chirurgicale est impérative avec bonnet, masque, gants, et champ stérile. La désinfection du site de ponction se fait avec de la chlorhexidine ou de la polyvidone iodée. Chez le patient éveillé, on pratique une anesthésie locale qui inclut les zones de fixation du cathéter. La perforation préalable de la peau par une aiguille évite que le cathéter ne soit endommagé à son extrémité lors de la pénétration du plan cutané. La ponction directe de l'artère doit être préférée à la transfixion de celle-ci. La canulation d'un vaisseau profond est facilitée par l'utilisation de la technique de Seldinger. Cette technique est par ailleurs recommandée quel que soit le site de ponction, lorsque des difficultés de ponction sont prévues. Durant la pose du cathéter, toute résistance à son introduction doit faire interrompre la manœuvre afin de ne pas créer de lésions intimes. Le cathéter doit être fixé soigneusement à la peau par des bandelettes adhésives stériles ou suturé. Il est recommandé d'utiliser un pansement sec et transparent. Toutefois, lorsqu'il existe un saignement persistant aux points de ponction, le premier pansement peut inclure une compresse absorbante.

## 7.2. Localisation.

Diverses artères sont accessibles pour une canulation percutanée, chaque localisation présentant des avantages et des inconvénients qui sont fonction de l'état du patient, de la situation chirurgicale, et des complications potentielles liées au cathétérisme.

### ▪ **Artère radiale**

C'est le site privilégié du cathétérisme artériel car il s'agit d'une artère superficielle, sans nerfs à proximité immédiate, facilement accessible en salle d'opération, et ayant un réseau vasculaire collatéral. Lors des purges sous pressions, les embolies systémiques rétrogrades sont moins fréquentes que dans d'autres artères. La pratique du test d'Allen évaluant la présence et l'état du réseau collatéral est recommandée; ce test peut être potentialisé par l'utilisation de l'oxymétrie pulsée. L'utilisation de la main non dominante est préférable. Les contre-indications à la voie radiale sont exceptionnelles : citons l'absence de suppléance lors du test d'Allen, le syndrome de Raynaud, l'artérite de Burger et les hyperlipidémies majeures.

### ▪ **Artère fémorale**

C'est un site important du cathétérisme artériel, qui est souvent privilégié dans les conditions d'urgence. Le diamètre de l'artère fémorale en facilite la ponction malgré sa situation plus profonde. Ses inconvénients sont surtout l'accessibilité limitée en per-opératoire et les risques de coudure et de déconnection. L'auscultation à la recherche d'un souffle est recommandée avant la ponction. La ponction sur du matériel prothétique est à proscrire.

- **Artère axillaire**

Elle peut être utilisée lors des artériopathies des membres supérieurs ou inférieurs ou lorsque l'artère fémorale n'est pas accessible. L'artère axillaire gauche doit être préférée. Sa ponction est aisée car il s'agit d'une artère superficielle. De plus, un réseau collatéral de suppléance existe.

- **Artère pédieuse**

C'est une artère superficielle avec un réseau vasculaire collatéral qui en fait un site de cathétérisme sûr. Toutefois, cette artère n'est pas repérable dans 20 % des cas et elle est peu accessible en per-opératoire.

- **Artère humérale**

La ponction de l'artère humérale doit être proscrite en raison de l'absence de réseau de suppléance et du risque de lésions nerveuses.

## 8. Surveillance

Les principaux paramètres de surveillance consistent d'abord à s'assurer que le site d'insertion de la canule demeure sain et exempt de complications. Un pansement transparent permet de vérifier son intégrité en tout temps. Si la canule est installée dans l'artère radiale, il est conseillé de maintenir le poignet du patient légèrement en hyper-extension pour prévenir le blocage de la voie artérielle. Une planchette peut servir à protéger le site et à le stabiliser (voir Photo 4). Parmi les nombreuses autres recommandations, il faut vérifier l'étanchéité du système régulièrement, ne jamais laisser de sang dans la tubulure de raccord afin de prévenir un blocage de la voie artérielle, effectuer les prélèvements de manière à éviter un spasme de l'artère, calibrer le système de perfusion après les prélèvements, s'assurer de la mise à niveau du capteur de détection de la pression artérielle selon l'axe phlébostatique et maintenir une pression de 300 mmHg dans le sac de NaCl 0,9 % de façon continue (~3 ml/heure).

[138]

## 9. Incidents et accidents [141]

Comme pour toute technique sanglante, le cathétérisme artériel est potentiellement contaminant pour le personnel soignant, et les précautions d'usage doivent donc être respectées. Les complications peuvent être observées quel que soit le site du cathétérisme.

### 9.1. Thrombose artérielle.

La fréquence élevée des thromboses de l'artère radiale après cathétérisme s'oppose à l'extrême rareté de l'ischémie clinique. Néanmoins, sa gravité justifie tous les moyens permettant de la prévenir. Son incidence maximale semble être de 0,2 %. Ces ischémies existent cependant et sont régulièrement rapportées sous forme de cas clinique: simple nécrose cutanée autour du point d'insertion du cathéter ou formes plus graves nécessitant l'amputation d'un ou de plusieurs doigts, voire de la

main. Pour l'artère radiale, si le test d'Allen est positif, il faut s'abstenir de la cathétériser. Toutefois, la prédiction de survenue de ces ischémies par le test d'Allen (modifié ou non) est médiocre. Il n'y a pas lieu de rechercher systématiquement la présence d'un thrombus intra-artériel. En revanche, en cas d'ischémie cliniquement documentée et quelle que soit son importance, un avis spécialisé doit être obtenu pour compléter les investigations (Döppler, artériographie) et proposer une stratégie thérapeutique d'urgence (anticoagulants, thrombolytiques, anesthésie locorégionale, vasodilatateurs, chirurgie) pour éviter une amputation.

Afin d'éviter la survenue d'une ischémie, certains éléments doivent être pris en compte. (choix du matériau, cathéter de petit diamètre, emploi d'héparine) et ont déjà été évoqués plus haut. La durée du cathétérisme influe sur l'incidence de la thrombose: de l'ordre de 10% pour des cathétérismes de 1 à 3 jours mais de 30 % pour des durées de 4 à 10 jours. La durée minimale permettant d'éviter la survenue de la thrombose artérielle n'est pas connue. L'ablation doit être envisagée dès que le maintien en place n'est plus considéré comme indispensable. Des cathétérismes très prolongés (2 à 4 semaines) sont cependant pratiqués en routine sans incidents notables.

Certains facteurs pourraient favoriser la survenue d'une thrombose artérielle mais leur influence est discutée: épisodes de collapsus, ponctions multiples de l'artère, transfixion par rapport à la ponction directe, dénudation par rapport à une ponction percutanée, maladies auto-immunes, syndrome de Raynaud, hypercoagulabilité, hyperlipidémies.

Certains facteurs n'ont pas d'influence : âge, nombre de prélèvements, infection du cathéter.

### 9.2. Infection sur cathéter.

C'est la deuxième complication grave. Il s'agit de la présence de micro-organismes sur le cathéter et responsable de signes infectieux locaux et/ou généraux. L'incidence des cultures quantitatives positives des cathéters est très variable (4 à 25 %). L'incidence des bactériémies sur cathéters est très faible, proche de 0%. En ce qui concerne les méthodes de culture semi-quantitatives, la méthode de Maki ne doit plus être employée et celle de Brun-Buisson n'a pas encore été appliquée aux cathéters artériels.

La durée d'utilisation du cathéter est un facteur d'infection discuté. Le nombre de manipulations influe probablement sur la survenue de l'infection mais ce facteur est variable en fonction du degré d'entraînement des équipes de soins. La dénudation augmente l'incidence des infections.

Certains facteurs n'ont aucune relation avec la survenue de l'infection: thrombose de l'artère, matériau, purge continue du cathéter, type de soluté d'irrigation, inflammation au point de ponction.

### 9.3. Embolies cruoriques ou gazeuses.

Pour les éviter, la désobstruction d'un cathéter peut s'envisager en limitant le volume de la purge à 2-3 ml. Ce volume est le même pour les purges systématiques.

### 9.4. Fistules artérioveineuses, anévrysmes, et dissections artérielles.

Ce sont des accidents rares qui nécessitent un avis spécialisé. La survenue d'une dissection peut être tardive.

### 9.5. Injections accidentelles dans le cathéter artériel.

Elles doivent être prévenues par une identification claire de la ligne artérielle. Si l'injection s'accompagne d'un tableau ischémique, un avis spécialisé doit être demandé.



### 9.6. Migration du cathéter.

Son diagnostic est facile: cathéter incomplet lors de son ablation. Le fragment intra-vasculaire doit être en général retiré.

### 9.7. Hématome au point de ponction.

L'incidence est de l'ordre de 10 %. Il survient lors de la pose ou de l'ablation et est en général facilement maîtrisé par une compression plus ou moins prolongée. Il semble favoriser la survenue d'une thrombose artérielle ou d'une infection du cathéter.

## 10. Indications [141]

Deux raisons principales doivent faire préférer la mesure sanglante de la pression artérielle à toute autre méthode non invasive en anesthésie ou en réanimation :

La première concerne les cas où la fiabilité de la mesure non invasive est sujette à caution :

Dans sa précision, essentiellement en cas d'hypo-volémie ou lors d'hypo- ou d'hypertensions artérielles extrêmes ;

Dans sa rapidité, lors de variations brutales de la pression artérielle.

La seconde est la nécessité d'effectuer des prélèvements sanguins itératifs.

Il est alors possible de résumer les principales indications du cathétérisme artériel. Les exemples fournis ne constituent en aucun cas une liste exhaustive.

### 10.1. En anesthésie

Les indications du cathétérisme artériel doivent être larges. Ce geste est :

**INDISPENSABLE** pour la chirurgie cardiaque avec circulation extracorporelle, la chirurgie du phéochromocytome, la neurochirurgie intracrânienne surtout si elle nécessite une hypotension contrôlée profonde, les transplantations hépatique ou pulmonaire.

**RECOMMANDE** pour toute chirurgie comportant des variations brutales et/ou

importantes de la volémie telles que la chirurgie vasculaire lourde avec clampage aortique ou la chirurgie très hémorragique (orthopédie lourde, carcinologie abdominale ou thoracique, etc...). En outre, la mesure invasive de la pression artérielle est recommandée chez les patients dont le terrain cardiovasculaire impose un contrôle péri-opératoire précis de la pression artérielle même si l'acte chirurgical ne justifie pas à lui seul ce type de monitoring (insuffisance coronarienne ou hypertension artérielle sévères, insuffisance cardiaque évoluée).

### **10.2. En réanimation**

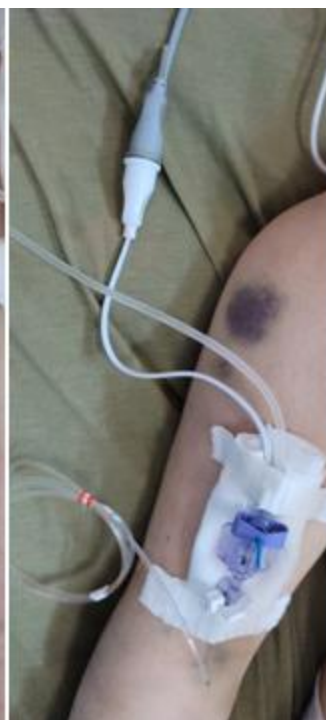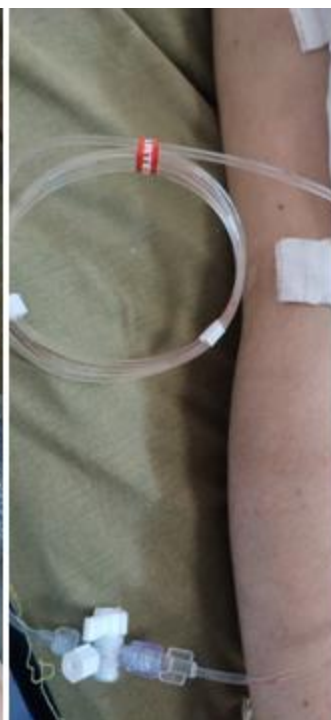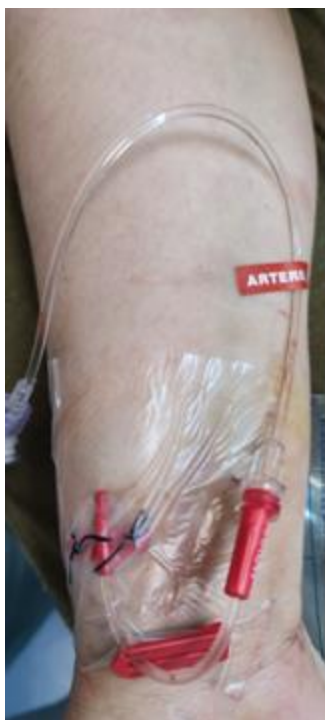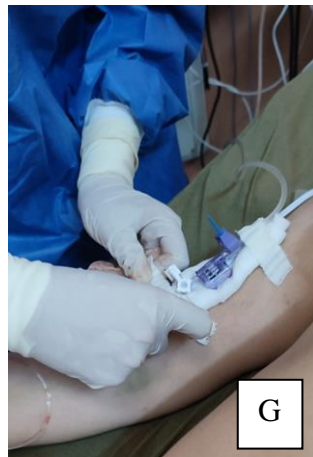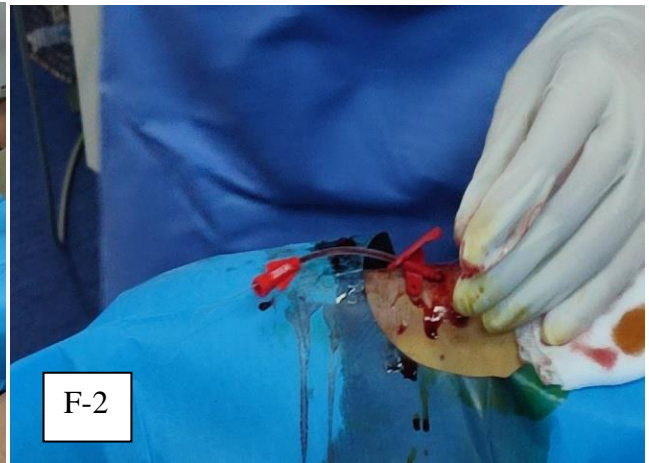
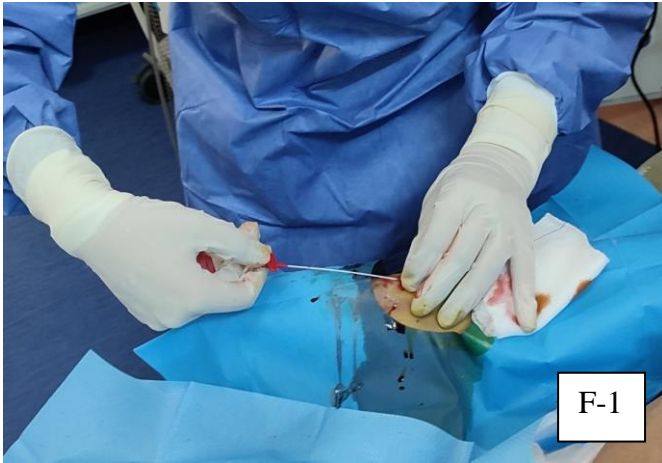Le cathétérisme artériel est recommandé chez les malades instables sur le plan hémodynamique et/ou recevant des catécholamines. Par ailleurs, les pathologies pour lesquelles des prélèvements sanguins itératifs sont effectués justifient la mise en place d'un cathéter artériel.

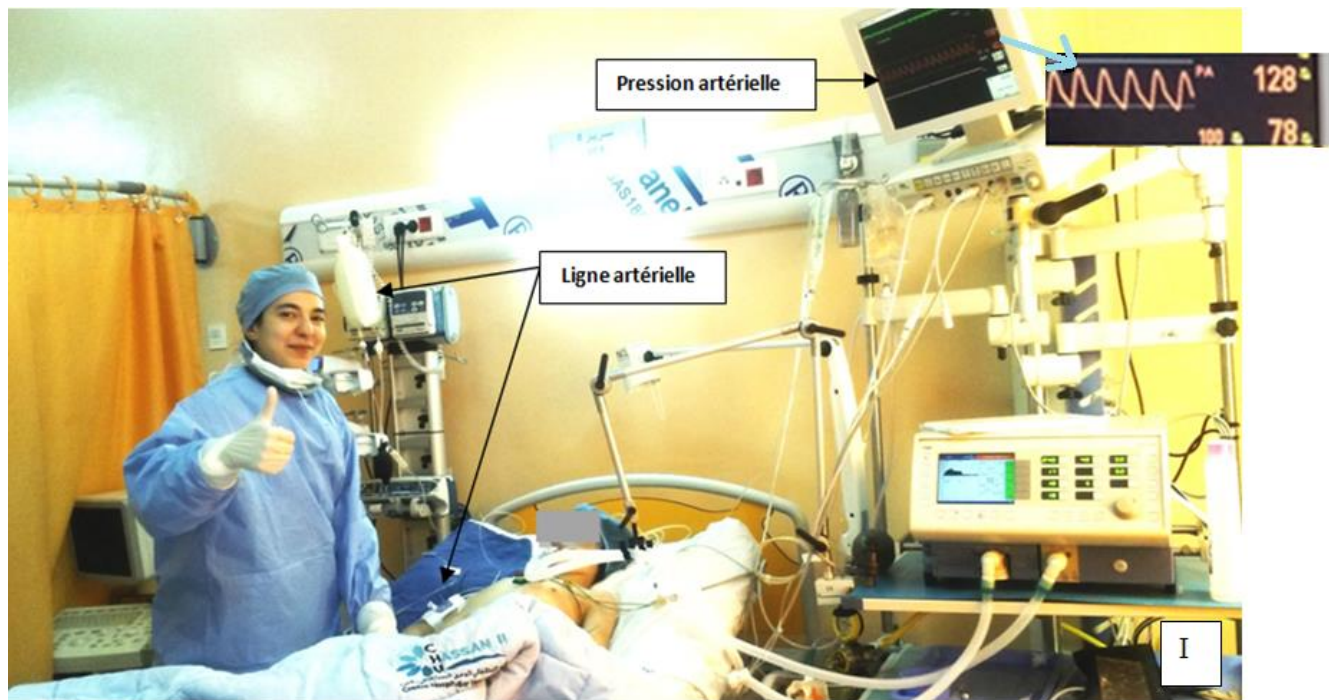
### **10.3. Urgences médico-chirurgicales**

Les indications du cathétérisme artériel doivent être larges. Le monitoring de la pression artérielle par voie sanglante constitue une priorité chez les malades instables sur le plan hémodynamique (poly-traumatisme, hémorragie aiguë, sepsis grave) ou en neuro-traumatologie.









**Figure 40.** Pose de la ligne artérielle

- A. Matériel nécessaire
- B. Mise en position et badigeonnage
- C. Mise en place de champs stériles et palpation du pouls
- D. Ponction de l'artère
- E. Introduction du guide (ensuite l'aiguille est retiré)
- F.1,2 : Introduction du cathéter sur guide
- G. Fixation du capteur sur le bras (au même niveau que le cœur)
- H. Suture et fixation du cathéter a la peau et liaison du cathéter au capteur de pression
- I. Fin du geste !

## **XII. Conclusion :**

- Le choix du bon dispositif tient compte du patient, de son capital veineux, de ses comorbidités, de l'existence ou non de troubles de l'hémostase, et du niveau des plaquettes, de la durée prévisible de son traitement, du caractère continu ou séquentiel des traitements, de la nature veinotoxique ou non des produits à perfuser et du débit de perfusion nécessaire.
- Les ponctions écho-guidées sont recommandées en cas de ponctions percutanées.
- La position de l'extrémité distale du cathéter à la jonction oreillette droite-veine cave supérieure est fondamentale pour diminuer le risque de thrombose des cathéters veineux centraux.
- L'extravasation est une urgence diagnostique et thérapeutique. La prévention est cruciale. La prise en charge doit avoir été anticipée et organisée.
- Tout cathéter inutile doit être enlevé.
- Les traitements conservateurs des DIVLD doivent être envisagés devant toute complication tout en garantissant la sécurité du patient.

# **RESUMES**

## Résumé

L'abord veineux est un acte consistant à introduire un cathéter dans la lumière d'une veine.

Cet abord veineux peut être périphérique ou central. La pose d'un cathéter veineux, très utilisée dans tous les services, n'est pas un geste anodin et est soumise à des indications bien précises et expose à des effets secondaires et complications non négligeables.

Ce travail a pour objectif essentiel d'avoir notre propre référence sur les différents abords veineux au sein de notre faculté, destinée aux étudiants en médecine et aux professionnels de santé.

On y a détaillé les différents types d'abords veineux :

Les cathéters courts périphériques, les cathéters veineux périphériques profonds de longue durée, l'aiguille épicroténienne, les cathéters veineux centraux, la PICC line (peripherlly inserted central catheter), le cathéter de Broviac ou Hickman, le cathéter à chambre implantable, le cathéter d'hémodialyse et de cytophèrese, la voie intra-osseuse, les cathéters ombilicaux...(avec comme annexe une description brève de la ligne artérielle)

L'abord veineux n'est pas toujours facile, la mise en place d'un cathéter peut parfois nécessiter l'utilisation de moyens facilitant cet abord que ce soit pour les abords périphériques (transillumination...) que pour les abords centraux (échographie).

La douleur est un élément à prendre en considération lors de la pose d'un abord veineux d'où l'intérêt des différents moyens d'analgésie, offrant un confort au patient lors de la mise en place des différents cathéters.



Ce travail va fournir un outil pédagogique clair et pratique qui sera utile pour la pratique quotidienne du médecin en formation en facilitant l'accès à l'information concernant les différents voies d'abords en réanimation et leurs techniques de pose, les indications et contre-indications de chaque type d'abord veineux, les différents incidents qui peuvent compliquer la pose d'un abord veineux afin d'en prévenir la survenue, et démontrer les spécificités de l'abord veineux chez les différentes tranches d'âges (Adultes-Enfants-Nouveaux-nés).

## Abstract

A venous approach is an act consisting of introducing a catheter into the lumen of a vein.

This venous approach can be peripheral or central. The insertion of a venous catheter, which is widely used in all departments, is not a trivial procedure and is subject to very precise indications, and exposes patients to significant side effects and complications.

The main objective of this work is to have our own reference on the different venous approaches in our faculty, intended for medical students and health professionals.

We have detailed the different types of venous accesses:

Short peripheral intravenous catheters, deep peripheral venous catheters, epicranial needle, central venous catheters, PICC line (peripherally inserted central catheter), Broviac or Hickman catheter, implanted venous access devices, Hemodialysis central venous catheter, intraosseous route, umbilical catheters...(we added a brief description of the arterial line)

The venous approach is not always easy, and the insertion of a catheter may sometimes require the use of means to facilitate this approach, whether for peripheral approaches (transillumination, etc.) or for central approaches (echography).

Pain is an element to be taken into consideration during the placement of a venous approach, hence the interest of the different means of analgesia, offering comfort to the patient during the placement of the different catheters.

This work will provide a clear and practical teaching tool that will be useful for the daily practice of the physician in training by facilitating access to information concerning the different routes of access in the intensive care unit and their placement techniques, the indications and contraindications of each type of venous access,

the different incidents that can complicate the placement of a venous access in order to prevent them from occurring, and to demonstrate the specificities of venous access in the different age groups (Adults-Children-Newborns)

## ملخص

القسطرة الوريدية هي عملية إدخال قسطرة في تجويف الوريد. يمكن أن تكون هذه القسطرة الوريدية طرفيًّا أو مركزيًّا. إن عملية وضع قسطرة وريدية ، المستخدمة على نطاق واسع في جميع الأقسام ، ليست خطوة سهلة وتخضع لدواعي إستعمال محددة لأنها قد تعرض المريض لآثار جانبية ومضاعفات كبيرة.

الهدف الرئيسي من هذا العمل هو الحصول على مرجعنا الخاص بالقسطرة الوريدية بمختلف أنواعها داخل جامعتنا، والمخصصة لطلاب الطب والعاملين بالقطاع الصحي.

لقد قمنا بتفصيل الأنواع المختلفة للقسطرة الوريدية:

القسطرة الطرفية القصيرة ، القسطرة الوريدية الطرفية العميقة طويلة الأمد ، القسطرة الوريدية المركزية ، القسطرة المركزية المدخلة طرفيًّا ، قسطرة بروفياك أو هيكرمان ، قسطرة الغرفة القابلة للزرع ، قسطرة غسيل الكلى ، القسطرة العظمية... (و قمنا بوصف موجز للخط الشرياني كملحق)

لا تكون القسطرة الوريدية سهلًا دائمًا ، فقد يتطلب إنشاء القسطرة أحيانًا استخدام وسائل تسهل هذا النهج ، سواء بالنسبة للقسطرة الطرفية أو للقسطرة المركزية.

يعد الألم عنصرًا يجب أخذه في عين الاعتبار عند وضع قسطرة وريدية ، ومن هنا تأتي أهمية استعمال بعض التقنيات التي توفر الراحة للمريض أثناء وضع القسطرة.

سيوفر هذا العمل أداة تعليمية واضحة وعملية والتي ستكون مفيدة للممارسة اليومية للطبيب المتدرب من خلال تسهيل الوصول إلى المعلومات المتعلقة بطرق القسطرة المختلفة في العناية المركزة وتقنيات تركيبها ، دواعي وموانع الاستعمال ، الحوادث المختلفة التي يمكن أن تعقد تركيب القسطرة الوريدية لمنع حدوثها ، وإظهار خصوصيات القسطرة الوريدية في الفئات العمرية المختلفة (الكبار - الأطفال - الأطفال حديثي الولادة)

# BIBLIOGRAPHIE

- 
- [1]. Veine – Définition et Explications , Wikipédia
  - [2]. Hiatt.J, Gartner L.P., Atlas en couleurs d'histologie, 2012
  - [3]. Boussicault G, Ollivier M, Allard L, Ringuier B. Abords veineux chez le nouveau-né, le nourrisson et l'enfant. EMC – Anesthésie-Réanimation 2017;14(4):1-24 [Article 36-742-A-10]. Abords veineux chez le nouveau-né, le nourrisson et l'enfant, 2017 Elsevier Masson SAS.
  - [4]. Antoine Micheau, Denis Hoa, Atlas d'anatomie du membre supérieur
  - [5]. Vincent Elmer, La pose de voie veineuse périphérique
  - [6]. Cote CJ, Roth AG, Wheeler M, ter Rahe C, Rae BR, Dsida RM, et al. Traditional versus new needle retractable i.v. catheters in children: are they really safer, and whom are they protecting? Anesth Analg 2003;96:387-91 [table of contents].
  - [7]. Di Costanzo J, Sastre B, Choux R, Kasparian M. Mechanism of thrombogenesis during total parenteral nutrition: role of catheter composition. JPEN J Parenter Enteral Nutr 1988;12:190-4.
  - [8]. Haas NA. Clinical review: vascular access for fluid infusion in children. Crit Care 2004;8:478-84.
  - [9]. Janik JE, Conlon SJ, Janik JS. Percutaneous central access in patients younger than 5 years: size does matter. J Pediatr Surg 2004;39: 1252-6.
  - [10]. J.P. AUFFRAY, C. MARTIN, M. HOUVANAEGHEL, B. ROCCA, A. CHEVALIER, F. GOUIN Masson, Paris. Ann. Fr. Catheterisme de la veine axillaire en reanimation. Analyse d'une serie, de 151 observations . Anesth. R~anim., 2" 266-269, 1983.

- [11]. Kriegel I, Dupont C, Marcy PY, Ayadi S, Albert O, Vanjak D, et al. Abords veineux percutanés chez l'adulte. Abords veineux percutanés chez l'adulte , I. Kriegel, C. Dupont, P.Y. Marcy, S. Ayadi, O. Albert, D. Vanjak, L. Grasser, 2019 Elsevier Masson SAS. EMC – Médecine d'urgence 2019;14(2):1–20 [Article 25–010–D–10].
- [12]. Adams DZ, Little A, Vinsant C, Khandelwal S. The midline catheter: a clinical review. J Emerg Med 2016;51:252–8.
- [13]. Cathéter Midline, Wikimédia
- [14]. Broviac, The anatomy of a peanut, thedirtroadhome.com
- [15]. Barbetakis N, Asteriou C, Kleontas A, Tsilikas C. Totally implantable central venous access ports. Analysis of 700 cases. J Surg Oncol 2011;104:654–6.
- [16]. Société française d'hygiène hospitalière. Prévention des infections associées aux chambres à cathéter implantables pour accès veineux. Recommandations professionnelles par consensus formalisé d'experts. SF2H, mars 2012.
- [17]. Société française d'hygiène hospitalière. Bonnes pratiques et gestion des risques associés aux PICC. Recommandations professionnelles par consensus formalisé d'experts. SF2H, décembre 2013.
- [18]. Chopra V, Flanders SA, Saint S, Woller SC, O'Grady NP, Safdar N, et al., Michigan Appropriateness Guide for Intravenous Catheters (MAGIC) Panel. The Michigan Appropriateness Guide for Intravenous Catheters (MAGIC): Results from a multispecialty panel using the RAND/UCLA Appropriateness Method. Ann Intern Med 2015;163(Suppl. 6):S1–40.

- [19]. Timsit JF. Scheduled replacement of central venous catheters is not necessary. *Infect Control Hosp Epidemiol* 2000;26:371–4.
- [20]. Fernandez–Pineda I, Ortega–Laureano L, Wu H, Wu J, Sandoval JA, Rao BN, et al. Guidewire catheter exchange in pediatric oncology: indications, postoperative complications, and outcomes. *Pediatr Blood Cancer* 2016;63:1081–5.
- [21]. Doyle E, Freeman J, Im NT, Morton NS. An evaluation of a new selfadhesive patch preparation of amethocaine for topical anaesthesia prior to venous cannulation in children. *Anaesthesia* 1993;48:1050–2.
- [22]. HAS. Évaluation de la qualité de la pose et de la surveillance des chambres à cathéter implantables. 2000.
- [23]. HAS. Évaluation de la qualité de la pose et de la surveillance des cathéters veineux courts. 1998.
- [24]. Surveiller et Prévenir les Infections liées aux soins» –2010 Audit cathéter veineux périphériques GREPHH 2009. Pose et entretien des cathéters veineux périphériques.
- [25]. Recommandations pour la pratique clinique –HAS –SFHH novembre 2005 Centre lutte contre les infections nosocomiales CCLIN Paris–Nord.
- [26]. Le cathétérisme veineux : guide des bonnes pratiques. 2 ° édition 2001, 52 pages. (NosoBase n°10250), Mémoire pour obtention de diplôme d'étude spécialisées de pharmacie hospitalière pratique et recherche, faculté de science pharmaceutiques et biologiques de Lille,
- [27]. soutenue par Mr. Aude Camerlynck, Optimisation et sécurisation de perfusion de voie veineuse centrale des patients en post opératoire , méthodes et retours d'expérience au CHRU de Lille. Société française de l'hygiène hospitalière (SFHH). Recommandations de bonne pratique



- [28]. Cooper GL, Schiller AL, Hopkins CC. Possible role of capillary action in pathogenesis of experimental catheter-associated dermal tunnel infections. *J Clin Microbiol* 1988;26:8-12.
- [29]. HAS. Prévention des infections liées aux cathéters veineux périphériques. 2005.
- [30]. Boudaoud S , Alhomme P, Abords veineux percutanés chez l'adulte, *Médecine d'urgence*, 25-010-D-10
- [31]. J. Messika · D. Roux · D. Dreyfuss · J.-D. Ricard, *Voies veineuses périphériques et risque d'infections acquises en réanimation*
- [32]. Paoletti F, Ripani U, Antonelli M, Nicoletta G. Central venous catheters. Observations on the implantation technique and its complications. *Minerva Anesthesiol* 2005;71:555-60.
- [33]. Balfour-Lynn IM, Malbon K, Burman JF, Davidson SJ. Thrombophilia in children with cystic fibrosis. *Pediatr Pulmonol* 2005;39:306-10.
- [34]. Domm JA, Hudson MG, Janco RL. Complications of central venous access devices in paediatric haemophilia patients. *Haemophilia* 2003;9:50-6.
- [35]. Crowley JJ. Vascular access. *Tech Vasc Interv Radiol* 2003;6:176-81.
- [36]. Lamperti M, Bodenham AR, Pittiruti M, Blaivas M, Augoustides JG, Elbarbary M, et al. International evidence-based recommendations on ultrasound-guided vascular access. *Intensive Care Med* 2012;38:1105-17.
- [37]. Chait PG, Temple M, Connolly B, John P, Restrepo R, Amaral JG. Pediatric interventional venous access. *Tech Vasc Interv Radiol* 2002;5:95-102.
- [38]. Caridi JG, West JH, Stavropoulos SW, Hawkins Jr IF. Internal jugular and upper extremity central venous access in interventional radiology: is a post-procedure chest radiograph necessary? *AJR Am J Roentgenol* 2000;174:363-6.

- [39]. Janik JE, Cothren CC, Janik JS, Hendrickson RJ, Bensard DD, Partrick DA, et al. Is a routine chest x-ray necessary for children after fluoroscopically assisted central venous access? *J Pediatr Surg* 2003;38:1199-202.
- [40]. Brinkman AJ, Costley DO. Internal jugular venipuncture. *JAMA* 1973;223:182-3.
- [41]. Arai T, Yamashita M. Audio-Doppler guidance using a small-caliber Doppler probe for internal jugular venous puncture for central venous catheterization in infants and children. *Paediatr Anaesth* 2004;14:744-7.
- [42]. Leyvi G, Taylor DG, Reith E, Wasnick JD. Utility of ultrasound-guided central venous cannulation in pediatric surgical patients: a clinical series. *Paediatr Anaesth* 2005;15:953-8.
- [43]. Asheim P, Mostad U, Aadahl P. Ultrasound-guided central venous cannulation in infants and children. *Acta Anaesthesiol Scand* 2002;46:390-2.
- [44]. MacIntyre PA, Samra G, Hatch DJ. Preliminary experience with the Doppler ultrasound guided vascular access needle in paediatric patients. *Paediatr Anaesth* 2000;10:361-5.
- [45]. Verghese ST, McGill WA, Patel RI, Sell JE, Midgley FM, Ruttimann UE. Comparison of three techniques for internal jugular vein cannulation in infants. *Paediatr Anaesth* 2000;10:505-11.
- [46]. Chuan WX, Wei W, Yu L. A randomized-controlled study of ultrasound prelocation vs anatomical landmark-guided cannulation of the internal jugular vein in infants and children. *Paediatr Anaesth* 2005;15:733-8.
- [47]. Postel JP, Quintard JM, Ricard J, Delaplace R, Bernard F, Canarelli JP. Development of a safe technique for central venous access in pediatrics. Our experience with 700 percutaneous central catheters. *Chir Pediatr* 1990;31:219-22.

- [48]. Harte FA, Chalmers PC, Walsh RF, Danker PR, Sheikh FM. Intraosseous fluid administration: a parenteral alternative in pediatric resuscitation. *Anesth Analg* 1987;66:687-9.
- [49]. Venkataraman ST, Orr RA, Thompson AE. Percutaneous infraclavicular subclavian vein catheterization in critically ill infants and children. *J Pediatr* 1988;113:480-5.
- [50]. Casado-Flores J, Valdivielso-Serna A, Perez-Jurado L, Pozo-Roman J, Monleon-Luque M, Garcia-Perez J, et al. Subclavian vein catheterization in critically ill children: analysis of 322 cannulations. *Intensive Care Med* 1991;17:350-4.
- [51]. Casado-Flores J, Barja J, Martino R, Serrano A, Valdivielso A. Complications of central venous catheterization in critically ill children. *Pediatr Crit Care Med* 2001;2:57-62.
- [52]. Dillon PJ, Columb MO, Hume DD. Comparison of superior vena caval and femoroiliac venous pressure measurements during normal and inverse ratio ventilation. *Crit Care Med* 2001;29:37-9.
- [53]. Yung M, Butt W. Inferior vena cava pressure as an estimate of central venous pressure. *J Paediatr Child Health* 1995;31:399-402.
- [54]. Chait HI, Kuhn MA, Baum VC. Inferior vena caval pressure reliably predicts right atrial pressure in pediatric cardiac surgical patients. *Crit Care Med* 1994;22:219-24.
- [55]. Legendre C, Saltiel C. National survey on temporary vascular access for hemodialysis. *Nephrologie* 1994;15:61-3.
- [56]. Grech V. Femoral venous access in a general paediatric setting. *Ann Trop Paediatr* 2003;23:83-6.

- 
- [57]. Stenzel JP, Green TP, Fuhrman BP, Carlson PE, Marchessault RP. Percutaneous femoral venous catheterizations: a prospective study of complications. *J Pediatr* 1989;114:411-5.
- [58]. Lavandosky G, Gomez R, Montes J. Potentially lethal misplacement of femoral central venous catheters. *Crit Care Med* 1996;24:893-6.
- [59]. Schwarz RE, Coit DG, Groeger JS. Transcutaneously tunneled central venous lines in cancer patients: an analysis of device-related morbidity factors based on prospective data collection. *Ann Surg Oncol* 2000;7:441-9.
- [60]. Sovinz P, Urban C, Lackner H, Kerbl R, Schwinger W, Dornbusch H. Tunneled femoral central venous catheters in children with cancer. *Pediatrics* 2001;107:E104.
- [61]. Dillon PW, Jones GR, Bagnall-Reeb HA, Buckley JD, Wiener ES, Haase GM, et al. Prophylactic urokinase in the management of longterm venous access devices in children: a Children's Oncology Group study. *J Clin Oncol* 2004;22:2718-23.
- [62]. Abdellatif Diai, Mémoire : Les cathéters à chambre implantable, expérience du service de réanimation maternelle et pédiatrique de Fès, sous la direction de Pr Harandou Mustapha
- [63]. Munck A, Malbezin S, Bloch J, Gerardin M, Lebourgeois M, Derelle J, et al. Follow-up of 452 totally implantable vascular devices in cystic fibrosis patients. *Eur Respir J* 2004;23:430-4.
- [64]. Van Dijk K, Van Der Bom JG, Bax KN, Van Der Zee DC, Van Den Berg MH. Use of implantable venous access devices in children with severe hemophilia: benefits and burden. *Haematologica* 2004;89:189-94.

- [65]. Agence nationale d'accréditation et d'évaluation en santé, Evaluation de la qualité de l'utilisation et de la surveillance des chambres à cathéter implantables, Décembre 2000
- [66]. Noël-Savina É, Quéré G, Gouva S, Robinet G, Descourt R. Infection et thrombose sur chambre implantable : diagnostic et prise en charge thérapeutique. *Bull Cancer* 2011 ; 98 : 1107-1118.
- [67]. Jouvencel P, Tourneux P, Perez T, Sauret A, Nelson JR, Brissaud O, et al. Central catheters and pericardial effusion: results of a multicentric retrospective study. *Arch Pediatr* 2005;12:1456-61.
- [68]. Verheij GH, te Pas AB, Smits-Wintjens VE, Sramek A, Walther FJ, Lopriore E. Revised formula to determine the insertion length of umbilical vein catheters. *Eur J Pediatr* 2013;172:1011-5.
- [69]. Morag I, Epelman M, Daneman A, Moineddin R, Parvez B, Shechter T, et al. Portal vein thrombosis in the neonate: risk factors, course, and outcome. *J Pediatr* 2006;148:735-9.
- [70]. O'Grady NP, Alexander M, Burns LA, Dellinger EP, Garland J, Heard SO, et al. Guidelines for the prevention of intravascular catheter-related infections. *Clin Infect Dis* 2011;52:e162-93.
- [71]. Harabor A, Soraisham A. Rates of intracardiac umbilical venous catheter placement in neonates. *J Ultrasound Med* 2014;33:1557-61.
- [72]. Chait PG, Ingram J, Phillips-Gordon C, Farrell H, Kuhn C. Peripherally inserted central catheters in children. *Radiology* 1995;197:775-8.
- [73]. Crowley JJ, Pereira JK, Harris LS, Becker CJ. Peripherally inserted central catheters: experience in 523 children. *Radiology* 1997;204:617-21.

- 
- [74]. Matsuzaki A, Suminoe A, Koga Y, Hatano M, Hattori S, Hara T. Longterm use of peripherally inserted central venous catheters for cancer chemotherapy in children. *Support Care Cancer* 2006;14:153-60.
- [75]. Benjamin Jr DK, Miller W, Garges H, Benjamin DK, McKinney Jr RE, Cotton M, et al. Bacteremia, central catheters, and neonates: when to pull the line. *Pediatrics* 2001;107:1272-6.
- [76]. Racadio JM, Doellman DA, Johnson ND, Bean JA, Jacobs BR. Pediatric peripherally inserted central catheters: complication rates related to catheter tip location. *Pediatrics* 2001;107:E28.
- [77]. Chowdhary SK, Parashar K, Buick RG, Gornall P, Corkery JJ. Centralvenous access through the peripheral route in surgical neonates: an audit of 125 consecutive lines from a regional neonatal centre. *Pediatr Surg Int* 2001;17:433-5.
- [78]. Hacking MB, Brown J, Chisholm DG. Position dependent ventricular tachycardia in two children with peripherally inserted central catheters (PICCs). *Paediatr Anaesth* 2003;13:527-9.
- [79]. Park CK, Paes BA, Nagel K, Chan AK, Murthy P, Thrombosis and Hemostasis in Newborns (THiN) Group. Blood Coagul Fibrinolysis. Neonatal central venous catheter thrombosis: diagnosis, management and outcome. *Blood Coagul Fibrinolysis* 2014;25:97-106.
- [80]. Beardsall K, White DK, Pinto EM, Kelsall AW. Pericardial effusion and cardiac tamponade as complications of neonatal long lines: are they really a problem? *Arch Dis Child Fetal Neonatal Ed* 2003;88:F292-5.
- [81]. Shannon D. Central venous catheter-induced pericardial effusion in a neonate: a case study and recommendations for practice. *Neonatal Netw* 2014;33:341-8.

- [82]. Chow LM, Friedman JN, Macarthur C, Restrepo R, Temple M, Chait PG, et al. Peripherally inserted central catheter (PICC) fracture and embolization in the pediatric population. *J Pediatr* 2003;142:141-4.
- [83]. Laurence Piquard, Cathéters Midline et PiCCline : des indications différentes
- [84]. Bagwell CE, Salzberg AM, Sonnino RE, Haynes JH. Potentially lethal complications of central venous catheter placement. *J Pediatr Surg* 2000;35:709-13.
- [85]. Johnson EM, Saltzman DA, Suh G, Dahms RA, Leonard AS. Complications and risks of central venous catheter placement in children. *Surgery* 1998;124:911-6.
- [86]. Odetola FO, Moler FW, Dechert RE, VanDerElzen K, Chenoweth C. Nosocomial catheter-related bloodstream infections in a pediatric intensive care unit: risk and rates associated with various intravascular technologies. *Pediatr Crit Care Med* 2003;4:432-6.
- [87]. Branger B. 2001 national survey of nosocomial infection prevalence among newborns and under-eighteen children and adolescents in France. *Arch Pediatr* 2005;12:1085-93.
- [88]. Mirro Jr J, Rao BN, Stokes DC, Austin BA, Kumar M, Dahl GV, et al. A prospective study of Hickman/Broviac catheters and implantable ports in pediatric oncology patients. *J Clin Oncol* 1989;7:214-22.
- [89]. Timsit JF. Updating of the 12th consensus conference of the Société de Réanimation de langue française (SRLF): catheter related infections in the intensive care unit. *Ann Fr Anesth Reanim* 2005;24:315-22.

- [90]. Garland JS, Alex CP, Henrickson KJ, McAuliffe TL, Maki DG. A vancomycin-heparin lock solution for prevention of nosocomial bloodstream infection in critically ill neonates with peripherally inserted central venous catheters: a prospective, randomized trial. *Pediatrics* 2005;116:e198-205.
- [91]. De Sio L, Jenkner A, Milano GM, Ilari I, Fidani P, Castellano A, et al. Antibiotic lock with vancomycin and urokinase can successfully treat colonized central venous catheters in pediatric cancer patients. *Pediatr Infect Dis J* 2004;23:963-5.
- [92]. Randolph AG, Cook DJ, Gonzales CA, Andrew M. Benefit of heparin in central venous and pulmonary artery catheters: a meta-analysis of randomized controlled trials. *Chest* 1998;113:165-71.
- [93]. Violaine Tolsma, Les infections sur cathéters : diagnostic et prise en charge, DU thérapeutiques anti-infectieuses Grenoble, Février 2021
- [94]. Male C, Chait P, Andrew M, Hanna K, Julian J, Mitchell L, et al. Central venous line-related thrombosis in children: association with central venous line location and insertion technique. *Blood* 2003;101:4273-8.
- [95]. Young G. Diagnosis and treatment of thrombosis in children: general principles. *Pediatr Blood Cancer* 2006;46:540-6.
- [96]. Beck C, Dubois J, Grignon A, Lacroix J, David M. Incidence and risk factors of catheter-related deep vein thrombosis in a pediatric intensive care unit: a prospective study. *J Pediatr* 1998;133:237-41.
- [97]. Shankar KR, Abernethy LJ, Das KS, Roche CJ, Pizer BL, Lloyd DA, et al. Magnetic resonance venography in assessing venous patency after multiple venous catheters. *J Pediatr Surg* 2002;37:175-9.
- [98]. Chan AK, Deveber G, Monagle P, Brooker LA, Massicotte PM. Venous thrombosis in children. *J Thromb Haemost* 2003;1:1443-55.



- [99]. Fletcher JP, Mudie JM. A 2-year experience of a nutritional support service: prospective study of 229 non-intensive care patients receiving parenteral nutrition. *Aust N Z J Surg* 1989;59:223-8.
- [100]. Boudjemline Y, Agnoletti G, Merckx J, Ouachee-Chardin M, Chaloui C, Bonnet D, et al. Successful recanalization of superior venous vessels: a new challenge for interventional pediatric cardiology. *Arch Pediatr* 2005;12:420-3.
- [101]. Société francophone de nutrition clinique et métabolisme, Prévention et traitement de la thrombose sur cathéter veineux central en nutrition parentérale
- [102]. Chapitre 27 Item 326 - UE 10 - Prescription et surveillance des antithrombotiques Accidents des anticoagulant, Médecine cardiovasculaire © 2019, Elsevier Masson SAS.
- [103]. Thrombose veineuse profonde secondaire à la mise en place d'un cathéter veineux central, ©Thrombosis Canada, 2021.
- [104]. L.Drouet, P.Debourdeau, Anticoagulants et cancer en 2016, *Journal des Maladies Vasculaires*, Volume 41, Issue 2, March 2016, Pages 116-117
- [105]. Marin A, Bull L, Kinzie M, et al. *BMJ Supportive & Palliative Care* 2021;11:371-380.
- [106]. Krafte-Jacobs B, Sivit CJ, Mejia R, Pollack MM. Catheter-related thrombosis in critically ill children: comparison of catheters with and without heparin bonding. *J Pediatr* 1995;126:50-4.
- [107]. Pierce CM, Wade A, Mok Q. Heparin-bonded central venous lines reduce thrombotic and infective complications in critically ill children. *Intensive Care Med* 2000;26:967-72.

- [108]. Smith R, Davis N, Bouamra O, Lecky F. The utilisation of intraosseous infusion in the resuscitation of paediatric major trauma patients. *Injury* 2005;36:1034–8 [discussion 9].
- [109]. Claudet I, Fries F, Bloom MC, Lelong–Tissier MC. Retrospective study of 32 cases of intraosseous perfusion. *Arch Pediatr* 1999;6: 516–9.
- [110]. Hurren JS, Dunn KW. Intraosseous infusion for burns resuscitation. *Burns* 1995;21:285–7.
- [111]. C.Sénéchaud, Intra–osseuse
- [112]. Oriot D, Cardona J, Berthier M, Nasimi A, Boussemart T. Intraosseous vascular access, a technic previously underestimated in France. *Arch Pediatr* 1994;1:684–8.
- [113]. Warren DW, Kissoon N, Sommerauer JF, Rieder MJ. Comparison of fluid infusion rates among peripheral intravenous and humerus, femur, malleolus, and tibial intraosseous sites in normovolemic and hypovolemic piglets. *Ann Emerg Med* 1993;22:183–6.
- [114]. Voie intra–osseuse avec système motorisé EZ–IO®
- [115]. Abe KK, Blum GT, Yamamoto LG. Intraosseous is faster and easier than umbilical venous catheterization in newborn emergency vascular access models. *Am J Emerg Med* 2000;18:126–9.
- [116]. Simmons CM, Johnson NE, Perkin RM, van Stralen D. Intraosseous extravasation complication reports. *Ann Emerg Med* 1994;23: 363–6.
- [117]. Fiser DH. Intraosseous infusion. *N Engl J Med* 1990;322:1579–81.
- [118]. Hôpitaux universitaires de Genève, Pose en entretien d'un cathéter veineux
- [119]. Hôpitaux universitaires de Genève, Analgésie par le Saccharose 24 %
- [120]. Mbamalu D, Banerjee A. Methods of obtaining peripheral venous access in difficult situations. *Postgrad Med J* 1999;75:459–62.

- [121]. Andrew M, Barker D, Laing R. The use of glyceryl trinitrate ointment with EMLA cream for i.v. cannulation in children undergoing routine surgery. *Anaesth Intensive Care* 2002;30:321-5.
- [122]. Goren A, Laufer J, Yativ N, Kuint J, Ben Ackon M, Rubinshtein M, et al. Transillumination of the palm for venipuncture in infants. *Pediatr Emerg Care* 2001;17:130-1.
- [123]. Cuper NJ, Verdaasdonk RM, de Roode R, de Vooght KM, Viergever MA, Kalkman CJ, et al. Visualizing veins with near-infrared light to facilitate blood withdrawal in children. *Clin Pediatr* 2011;50: 508-12.
- [124]. Learning to use a near infrared system (Veinsite® Vuetek® scientific) to improve peripheral intravenous cannulation in children. 2015 Annual Meeting of American Society of Anesthesiologists. 2015.
- [125]. Kim MJ, Park JM, Rhee N, Je SM, Hong SH, Lee YM, et al. Efficacy of VeinViewer in pediatric peripheral intravenous access: a randomized controlled trial. *Eur J Pediatr* 2012;171:1121-5.
- [126]. Sharp N, Marty Knott E, Thomas P, Rivard DC, Peter S. Burden of complications from needle penetration of plastic ports in children. *J Pediatr Surg* 2014;49:763-5.
- [127]. Lapalu J, Losser MR, Albert O, Levert A, Villiers S, Faure P, et al. Totally implantable port management: impact of positive pressure during needle withdrawal on catheter tip occlusion (an experimental study). *J Vasc Access* 2010;11:46-51.
- [128]. Busch JD, Herrmann J, Heller F, Derlin T, Koops A, Adam G, et al. Follow-up of radiologically totally implanted central venous access ports of the upper arm: long-term complications in 127,750 catheter-days. *AJR Am J Roentgenol* 2012;199:447-52.

- [129]. Goossens GA, Jérôme M, Janssens C, Peetermans WE, Fieuws S, Moons P, et al. Comparing normal saline versus diluted heparin to lock non-valved totally implantable venous access devices in cancer patients: a randomised, non-inferiority, open trial. *Ann Oncol* 2013;24:1892-9.
- [130]. Guivarch E, Kriegel I, Bonnet L, di Maria S, Estève M. Encapsulated implantable venous access device: two clinical cases. *Ann Fr Anesth Reanim* 2009;28:238-41.
- [131]. Grosch, S., A. Saint-Remy et J. M. Krzesinski. « Variabilité de la pression artérielle : une curiosité naturelle ou un phénomène à maîtriser? », *Revue médicale de Liège*, vol. 60, n° 3, mars 2005, p. 147-153.
- [132]. Marie-Ève Leblanc, inf., M.Sc., Christian Godbout, inf., M.Sc., CSI (C), CSIC (C), Pierre-Luc Nolet, inf., Jean S. Bussièrès, M.D., anesthésiologiste et Paul Poirier, M.D., Ph.D., FRCP. La canule artérielle.
- [133]. Lamia, B., D. Chemla, C. Richard et J.L. Teboul. « Clinical review: interpretation of arterial pressure wave in shock states », *Critical Care*, vol. 9, n° 6, 2005, p. 601-606. Lehman, L.W., M. Saeed, D. Talmor, R. Mark et A. Malhotra. « Methods of blood pressure measurement in the ICU », *Critical Care Medicine*, vol. 41, n° 1, janv. 2013, p. 34-40.
- [134]. La pression artérielle sanglante, LEFEBVRE Stéphane Ecole IADE REIMS Promo 2007-2009
- [135]. Frederic Michard, Denis Chelma, and Jean-Louis Teboul ; Applicability of pulse pressure variation : how many shades of grey
- [136]. Antonelli, M., M. Levy, P.D. Andrews, J. Chastre, L. Hudson, C. Manthous et al. « Hemodynamic monitoring in shock and implications for management », *Intensive Care Medicine*, vol. 33, n° 4, avril 2007, p. 575-590.

- [137]. Araghi, A., J. Bander et J. Guzman. « Arterial blood pressure monitoring in overweight critically ill patients: invasive or noninvasive? », *Critical Care*, vol. 10, n° 2, 2006, p. 1–11.
- [138]. Lough, M.L. « Cardiovascular anatomy and physiology », in L.D. Urden, K.M. Stacy et M.L. Lough (ss la dir. de), *Critical Care Nursing* (7e éd.), St-Louis (MO), Elsevier, 2014, p. 200–221. Lough, M.L. et C. Thompson. « Cardiovascular diagnostic procedures », in L.D. Urden, K.M. Stacy et M.L. Lough (ss la dir. de), *Critical Care Nursing* (7e éd.), St-Louis (MO), Elsevier, 2014, p. 237–337.
- [139]. Barbeau, G.R., F. Arsenault, L. Dugas, S. Simard et M.M. Larivière. « Evaluation of the ulnopalmar arterial arches with pulse oximetry and plethysmography: comparison with the Allen's test in 1010 patients », *American Heart Journal*, vol. 147, n° 3, mars 2004, p. 489–493.
- [140]. Cathétérisme artériel, *Medicine Key*
- [141]. J.F. Baron (Paris), C. Camus (Rennes), D. Chemla (Palaiseau), R. Duranteau (Paris), B. du Grès (Lyon), J.E. de La Coussaye (Nîmes), Y. Malledant (Rennes), J. Mantz (Paris), C. Martin (Marseille), J. Marty (Clichy), P. Ravussin (Lausanne), B. Riou (Paris), J.L. Teboul (Le Kremlin-Bicêtre) Cathétérisme artériel et mesure invasive de la pression artérielle en anesthésie-réanimation chez l'adulte Conférence d'experts – SFAR (Société Française d'Anesthésie et de Réanimation)



أطروحة رقم 22/009

سنة 2022

## القسطرة الوريدية في العناية المركزة

### الأطروحة

قدمت و نوقشت علانية يوم 2022/01/04

### من طرف

الآنسة منى الصنهاجي  
المزدادة في 06 يناير 1996 بفاس

## لنيل شهادة الدكتوراه في الطب

### الكلمات المفتاحية

القسطرة الوريدية الطرفية - القسطرة الوريدية المركزية - التقنيات - دواعي الاستعمال - المضاعفات

### اللجنة

الرئيس والمشرف	السيد مصطفى هرنودو..... أستاذ في التخدير والإنعاش
أعضاء	السيد محمد عدنان بردعي..... أستاذ مبرز في التخدير والإنعاش
	السيد نوفل هواري..... أستاذ مبرز في التخدير والإنعاش
	السيدة وداد كوجمان..... أستاذة مبرزة في طب الأطفال
عضو مشارك	السيد سعيد بن المقدم..... أستاذ مساعد في التخدير والإنعاش