

THESE

En vue de l'obtention du

Doctorat

Présentée et soutenue publiquement le :...30/11/2015

Par

Lamiae NAHA

Titre

**EPIDEMIOLOGIE DES RHINOSINUSITES FONGIQUES A L'HOPITAL MILITAIRE
D'INSTRUCTION MOHAMED V DE RABAT**

MOTS CLES: Rhinosinusites fongique, *Aspergillus*, mycologie, chirurgie endoscopique.

JURY

Pr J. TAOUFIK, Professeur de Chimie Thérapeutique, Directeur du CEDOC, Faculté de Médecine et de Pharmacie, Université Mohammed V- Rabat. **Président**

Pr B. LMIMOUNI, Professeur de Parasitologie, Faculté de Médecine et de Pharmacie, Université Mohammed V– Rabat. **Directeur de thèse**

Pr F. BENARIBA, Professeur d'Oto-rhino-laryngologie et de Chirurgie cervico-faciale, Faculté de Médecine et de Pharmacie, Université Mohammed V– Rabat. **Rapporteur**

Pr Y. SEKHSOKH, Professeur de Microbiologie Faculté de Médecine et de Pharmacie, Université Mohammed V – Rabat. **Rapporteur**

Pr M. ER-RAMI, Professeur de Parasitologie, Faculté de Médecine et de Pharmacie, Université Sidi Mohammed Ben Abdellah– Fès. **Rapporteur**

Pr T. DAKKA, Professeur de Physiologie, Vice Doyen à la recherche, Faculté de Médecine et de Pharmacie, Université Mohammed V – Rabat. **Rapporteur**

بِسْمِ اللَّهِ الرَّحْمَنِ الرَّحِيمِ

سبحانك لا علم لنا إلا ما

علمتنا إنك أنت العليم الحكيم

صِدْقُ
العظيم

سورة البقرة: الآية: 31

Remerciements et Dédicaces

A mes très chers parents

Aucune dédicace, aucun mot ne pourrait exprimer à leur juste valeur la gratitude et l'amour que je vous porte. Je mets entre vos mains, le fruit de longues années d'études, de votre amour de votre tendresse, de longs jours d'apprentissage.,

Votre soutien et votre encouragement m'ont toujours donné de la force pour persévérer et pour prospérer dans la vie.

A mon cher mari dr Karim Nadour

*Chaque ligne de cette thèse chaque mot et chaque lettre
t'exprime la reconnaissance, le respect, l'estime et le merci*

Je te dédie ce travail, en témoignage de mon

amour et de mon affection, je te

remercie vivement pour ton soutien

ton encouragement ton aide long de ce

travail,

.

*A mes très chers frère Younes et
Mohammed Ali*

Je ne peux exprimer à travers ces quelques lignes tous mes sentiments d'amour et de tendresse envers vous. Merci pour la joie que vous me procurez et merci infiniment pour votre simple présence. Votre aide continue, votre générosité, votre infatigable soutien ont toujours été pour moi une source de courage et de confiance. Et pour ceci je ne vous remercierai jamais assez. Qu'il me soit permis, à travers cet humble travail, de vous assurer ma très grande reconnaissance. J'implore Dieu le tout puissant, de vous accorder le bonheur et l'aide pour réaliser tous vos vœux. Et Puisse l'amour et la fraternité nous unir à jamais.

*A ma chère tante Samira, son mari Lahcen et mes
petits et cher cousins Meriem et Mehdi :*

*Je vous remercie pour tout le soutien, les
encouragements, et l'attention que vous m'accordez.
Votre présence m'a beaucoup marquée. J'espère que
vous trouverez dans cette dédicace, le témoignage de
mes sentiments sincères et de mes vœux de santé, de
bonheur, et de réussite. Je vous souhaite une longue
belle vie, comblée d'amour et d'entente.*

A ma chère grand-mère paternelle

*La tendresse, la bonté et la pureté d'âme sont les mots
qui te décrivent le mieux. Dans tes prières j'ai toujours
trouvé une source de force et de réconfort. Je tiens par
ce travail à t'exprimer toute mon affection ainsi que
mon profond respect.*

A la mémoire de mes défunts grands-parents

Puisse Dieu tout puissant, vous accorder sa clémence, sa miséricorde, et assurer le repos de vos âmes au sein de son paradis.

A toute la famille NAHA

Veillez percevoir à travers ce travail, l'expression de ma profonde reconnaissance pour toute l'attention dont vous faites preuve à mon égard. Avec tout l'amour que je vous porte, je vous souhaite santé, bonheur et longue vie.

A toute la famille SOUFIANE

Veillez trouver dans ce travail l'expression de mon respect le plus profond et mon affection.

Que ce modeste travail soit pour la plus sincère.

A toute la famille NADOUR

*Veillez trouver dans ce travail,
l'expression de mon amour et mon
affection indéfectible*

A tous mes enseignants depuis mes études primaires

*Veillez trouver dans ce travail,
l'expression de mon amour mon respect et
ma reconnaissance.*

A tous mes Amis et à toutes mes Amies

*Vous avoir connu est l'une des meilleures choses qui me
soient arrivées. Je remercie le bon dieu de m'avoir permis de
vous rencontrer et l'implore de vous avoir pour toujours à
mes côtés. Je vous dédie ce travail avec mes sincères
remerciements.*

*A Notre Maître et Président de thèse,
Monsieur Jamal TAOUFIK, Professeur de Chimie
Thérapeutique, Directeur du Centre d'Etudes Doctorales
des sciences de la vie et de la santé et Vice Doyen à la
Pharmacie, Faculté de Médecine et de Pharmacie Rabat*

*Nous vous remercions vivement pour le privilège et
l'honneur que vous nous faites en acceptant de présider
notre jury de thèse. Vos qualités humaines et
professionnelles jointes à vos compétences seront pour
nous un exemple à suivre dans notre vie professionnelle.*

*Nous vous prions, cher Maître, d'accepter à travers ce
travail, le témoignage de notre haute considération et de
notre sincère respect et reconnaissance.*

A Notre Maître et Rapporteur de thèse Monsieur Badre Eddine LMIMOUNI, Professeur de Parasitologie, Chef de Département des sciences précliniques à la Faculté de Médecine et de Pharmacie de Rabat et Chef de Service de Parasitologie et Mycologie Médicale à l'Hôpital Militaire d'Instruction Mohammed V de Rabat.

Nous avons eu un immense honneur et un grand plaisir à travailler sous votre direction, trouvant auprès de vous le conseiller et le guide qui nous a reçu en toutes circonstances avec sympathie et bienveillance. Nous avons toujours admiré en vous votre grande compétence, votre dynamisme et votre modestie qui n'ont cessé de susciter notre profond respect.

Nous espérons être à la hauteur de la confiance que vous nous accordez et vous prions, cher Maître, de trouver en ce travail le témoignage de notre sincère reconnaissance et profonde gratitude.

A Notre Maître et Juge de thèse

Monsieur Fouad BENARIBA, Professeur d'Oto-Rhino-Laryngologie et de Chirurgie Cervico-Faciale à la Faculté de Médecine et de Pharmacie de Rabat. Chef du Service d'ORL et de CCF à l'Hôpital Militaire d'Instruction Mohammed V de Rabat.

En acceptant de juger ce travail, vous nous accordez un très grand honneur. Veuillez accepter l'expression de notre estime et de notre considération les plus distinguées.

A Notre Maître et Juge de thèse

*Monsieur YassineSEKHSOKH, Professeur de
Microbiologie à Faculté de Médecine et de Pharmacie de
Rabat. Chef du Service des recherches et de biosécurité à
l'Hôpital Militaire d'Instruction Mohammed V de Rabat.*

*Vous nous faites un grand honneur en acceptant de juger
notre travail. Veuillez trouver ici, l'expression de notre
reconnaissance et de nos sincères remerciements.*

A Notre Maître et Juge de thèse

Monsieur Mohammed ER-RAMI, Professeur Agrégé en parasitologie à la Faculté de Médecine et de Pharmacie de Fès. Chef du Service Parasitologie et Mycologie Médicale à l'Hôpital Militaire Moulay Ismail de Méknès.

Vous avez accepté avec gentillesse de juger notre travail et c'est pour nous un honneur de vous avoir dans notre jury. Veuillez recevoir l'expression de notre reconnaissance et de notre grand respect.

A Notre Maître et Juge de thèse

*Monsieur Taoufik DAKKA, Professeur de Physiologie et
Vice Doyen à la recherche, Faculté de Médecine et de
Pharmacie, Rabat.*

*Vous avez accepté avec gentillesse de juger notre travail et
c'est pour nous un honneur de vous avoir dans notre jury.
Veuillez recevoir l'expression de notre profonde
reconnaissance et de notre grand respect.*

AU DR Najat HANDOR

Pharmacien Biologiste

L'HMIMV-RABAT

Nous portons une grande considération tant pour votre

Gentillesse que pour vos qualités professionnelles.

*Vous nous avez énormément aidé à la réalisation de ce
travail.*

*Veillez trouver ici, l'expression de notre profond respect
et de notre sincère reconnaissance.*

A tous le personnel du Service de Parasitologie et mycologie médicale et du Service d'ORL à l'Hôpital Militaire d'Instruction Mohammed V de Rabat ainsi que tous ceux qui ont participé de près ou de loin à la réalisation de ce travail. Pour leurs précieux conseils et en témoignage de ma profonde reconnaissance.

SOMMAIRE

LISTE DES ABREVIATION	18
RESUME	19
ABSTRACT	20
INTRODUCTION	21
PARIE I : REVUE DE LITTERATURE	23
I. ANATOMO-PHYSIOLOGIE RHINOSINUSIENNE	24
II. DIFFERENTS CHAMPIGNONS EN CAUSE	42
III. EPIDEMIOLOGIE	65
IV. CLASSIFICATION DES RHINOSINUSITES FONGIQUES	68
V.PLACE DE L’IMAGERIE DANS LA PRISE EN CHARGE DESRHINOSINUSITES FONGIQUES	75
VI.TRAITEMENT	82
PARTIE II : PARTIE PRATIQUE	97
I. OBJECTIFS DE L’ETUDE	98
II. MATERIELS ET METHODES	98
III. RESULTATS	101
IV. DISCUSSION	124
V. CONCLUSION	127
FIGURES ET TABLEAUX	129
BIBLIOGRAPHIE	134
ANNEXES	143

ABREVIATIONS :

ABPA : Aspergillose bronchopulmonaire allergique

API : Appareillage et Produits d'identification

CHU : Centre Hospitalier Universitaire

CMI : Concentration minimale inhibitrice

CRP : Protéine C-réactive

HES : Hémalun éosine safran

HIV : Virus de l'immunodéficience humaine (Human Immunodeficiency Virus)

HMIMV : Hôpital Militaire d'Instruction Mohammed V

IRM : Imagerie par résonance magnétique

LCR : Liquide céphalorachidien

MGG : May-Grünwald-Giemsa

ORL : Oto-Rhino-Laryngologie

PAS : Acide périodique schiff

PCR : Réaction en Chaîne par Polymérase (Polymerase Chain Reaction)

PNS : Polypose nasosinusienne

RSFA : Rhinosinusite fongique allergique

SIDA : Syndrome d'Immuno-Déficience Acquise

TDM : Tomodensitométrie

TPN : Test de provocation nasale

RESUME

Introduction : Les sinusites fongiques sont le résultat du développement, dans une ou plusieurs cavités sinusiennes, d'un processus pathologique impliquant des éléments fongiques. Ce sont des entités maintenant bien définies et individualisées qui ne doivent plus être considérées comme des pathologies rares. Le but de notre travail est de faire une étude descriptive et analytique des rhinosinusites fongiques, de faire une analyse épidémiologique tout en identifiant les facteurs favorisant leur survenue, et essayer de démontrer l'intérêt des prélèvements mycologiques dans le diagnostic positif de cette pathologie.

Patients et méthode : Il s'agit d'une étude prospective s'étendant sur une période de 18 mois réalisée en collaboration entre le service de Parasitologie et Mycologie Médicale et le service d'ORL à l'Hôpital Militaire d'Instruction Mohammed V de Rabat (HMIM V). Elle porte sur tous les patients consultants en ORL et/ou hospitalisés et présentant une rhinosinusite confirmée.

Résultats : Durant la période d'étude, 72 patients ont été inclus, parmi lesquels 21 cas de rhinosinusite fongique ont été isolés (29,16 %) avec une légère prédominance féminine (sexe ratio H/F= 0,61). Ce processus fongique touche essentiellement le sinus maxillaire mais peut toucher également les autres sinus tel que l'éthmoïde, exposant ainsi à des complications graves. Ces patients porteurs de rhinosinusite fongique ont divers facteurs de risque, dominés par les soins dentaires portant sur les dents sinusiennes (38,09 %). En effet la découverte d'un corps étranger de densité calcique à la radio doit faire penser à une sinusite caséuse souvent fongique. Les champignons isolés sont *Aspergillus fumigatus* responsables de trois cas graves de rhinosinusite fongique, *Aspergillus niger* et *Candida sp.*

Conclusion : la rhinosinusite fongique n'est plus considérée comme une pathologie rare (29,6% dans notre série). Le diagnostic mycologique ainsi que l'étude des facteurs favorisant leur survenue doivent être inclus dans la prise en charge de la rhinosinusite fongique. Aussi les soins dentaires mal entrepris peuvent être la porte d'entrée des sinusites maxillaires souvent asymptomatiques et méconnues, d'où l'intérêt de leur prévention et leur dépistage par les chirurgiens dentistes. Enfin, il faut noter une entité des rhinosinusites fongiques encore mal élucidée qui est la rhinosinusite fongique d'origine allergique.

Mots clés : Rhinosinusites fongiques, *Aspergillus*, mycologie, chirurgie endoscopique.

ABSTRACT

Introduction: Fungal sinusitis are the result of development in one or more sinus cavities of a pathological process involving fungal elements. They are now well defined and entities who individualized should not be considered as orphan diseases. The aim of our work is to make a descriptive and analytical study of fungal rhinosinusitis, to epidemiological analysis while identifying the factors promoting their occurrence, and try to demonstrate the value of mycological samples in the positive diagnosis of this pathology.

Patients and methods: This is a prospective study extending over a period of 18 months in collaboration between the Parasitology and Mycology Medical Service and the ENT department at the Mohammed V Military Hospital of Instruction Rabat (HMIM V) .It covers all patients in ENT consultants and / or hospitalized with confirmed and rhinosinusitis.

Results: During the study period, 72 patients were enrolled, including 21 cases of fungal rhinosinusitis were isolated (29.16%) with a slight female predominance (sex ratio M / F = 0.61). This fungal process mainly affects the maxillary sinus but can also affect other ethmoid sinus such as, exposing to serious complications. These patients with fungal rhinosinusitis have various risk factors, dominated by dental dealing with sinus teeth (38.09%). Indeed the discovery of a calcium density foreign body on the radio has to think of a cheesy often fungal sinusitis. The *Aspergillus fumigatus* isolated fungi are responsible for three serious cases of fungal rhinosinusitis, *Niger Aspergillus* and *Candida* sp.

Conclusion:Fungal rhinosinusitis is no longer considered a rare disease (29.6% in our series), mycological diagnosis and the study of factors favoring their occurrence should be included in the management of fungal rhinosinusitis. Also poorly undertaken dental care can be the gateway often asymptomatic and unrecognized maxillary sinusitis, hence the importance of their prevention and screening by dentists. Finally, note an entity fungal rhinosinusitis still poorly understood, but which spilled more ink and is fungal rhinosinusitis of allergic origin.

Keywords: Fungal sinusitis, *Aspergillus*, mycology, endoscopic surgery.

ملخص

مقدمة

التهاب الجيوب الأنفية الفطري هو نتيجة للتطور في واحدة أو أكثر من تجاويف الجيوب الأنفية، لعناصر فطرية. هذه التعفنات الفطرية للجيوب أصبحت واضحة المعالم ولم تعد تعتبر أمراضاً يتيمة. الهدف من عملنا هو إجراء دراسة وصفية وتحليلية للتعفنات الفطرية للجيوب و الأنف، مع التحليل الوبائي و تحديد العوامل التي تسهل وقوعها، ومحاولة إثبات دور فحص عينات الفطريات في تشخيص هذه الحالة المرضية

المرضى والطرق

وهذه دراسة مستقبلية تمتد على مدى 18 شهرا بالتعاون بين مصلحة علم الطفيليات و علم الفطريات وقسم علم الأنف و الأذن والحنجرة في المستشفى العسكري للتدريس محمد الخامس بالرباط . وتهم جميع المرضى الذين إستفادوا من استشارة طبية أو نزلوا في قسم علم الأنف و الأذن والحنجرة من أجل علاج التعفنات الجيوب و الأنف.

النتائج

:خلال فترة الدراسة، تم تسجيل 72 مريضا، من بينهم 21 حالة الجيوب الأنفية الفطرية (29.16%) مع هيمنة طفيفة للإثاث . هذه التعفنات الفطرية تصيب أساسا الجيب الفكي ولكن يمكن أن تصيب أيضا الجيوب الأنفية الأخرى مثل الغربالي، مع إمكانية مضاعفات خطيرة. هؤلاء المرضى المصابين بتعفنات الجيوب الفطرية لديهم عوامل مسببة مختلفة، أهمها تدهور حالة الأسنان (38.09%). فإكتشاف جسم غريب ذي كثافة الكالسيوم في الصورة الإشعاعية يحث على التفكير في إمكانية إلتهاب الجيوب غالبا بسبب الفطريات. الفطريات المعزولة الأسبرجلوس فوميجاتوس تسببت في ثلاث حالات خطيرة من تعفنات الجيوب الأنفية الفطرية ثم الأسبرجلوس نيجر و الكنديدا س ب.

الخلاصة

:لم يعد يعتبر تعفنات الجيوب الأنفية الفطرية أمراضا نادرة (29.6%) في سلسلتنا و ينبغي أن يدرج تشخيص الفطريات ودراسة العوامل المسببة لوقوعها في علاج تعفنات الجيوب الأنفية الفطرية. أيضا العناية بالأسنان لأن تسوسها يمكن أن يكون مدخل لالتهاب الجيوب الأنفية الفكية فتكون لها في كثير من الأحيان أعراضا غير ظاهرة، . ومن هنا تأتي أهمية الوقاية والفحص من قبل أطباء الأسنان. وأخيرا، نشير إلى كون تعفنات الجيوب الفطرية لا تزال غير مفهومة خصوصا ذات الصبغة التحسسية

كلمات أساسية

تعفن جيوب الأنف الفطري، أسبرجلوس، علم الفطريات، جراحة بالمنظار

INTRODUCTION

Les rhinosinusites fongiques sont des infections qui résultent de l'interaction entre la muqueuse nasosinusienne avec un ou plusieurs champignons. Ces champignons sont des organismes eucaryotes qui se situent entre règne animal et règne végétal. Ils vivent pour leur majorité dans le milieu extérieur où ils interviennent dans la dégradation des végétaux, et le recyclage du carbone et de l'azote. Pour coloniser de nouveaux milieux (Klossek et al., 1998) les champignons produisent des spores qui sont dispersées par l'air et l'eau et sont donc présentes dans l'environnement, en concentration variable suivant les conditions biotiques. Le champignon agit soit comme agent infectieux et c'est le cas de l'ensemble des moisissures surtout les plus fréquentes dans l'environnement, ou bien parfois le champignon intervient comme allergène. Seules quelques espèces ont la propriété de se développer dans l'organisme humain, dominées par les *Aspergillus*, et tout spécialement *A. fumigatus* (Klossek et al., 2001). Schématiquement les atteintes rhinosinusiennes sont divisées en formes invasives et non invasives selon la présence ou non des agents fongiques dans les tissus (muqueuse, os, vaisseaux). Les formes évolutives peuvent être aiguës ou chroniques. L'expression de ce pouvoir pathogène s'exprime surtout lorsque les défenses de l'organisme sont réduites (Coste et al., 2003).

Bien que l'homme soit en contact permanent avec ces éléments fongiques, la pathologie fongique rhinosinusienne a toujours été considérée comme étant rare jusqu'à ces dernières années où elle a connu un regain d'intérêt et de nombreux travaux ont été publiés sur l'éventuel responsabilité des agents fongiques dans les pathologies rhinosinusiennes (Klossek et al., 2001).

Au Maroc, la revue de la littérature ne retrouve pas d'études randomisées de cette pathologie, vue l'absence de prélèvement systématique aussi bien mycologique qu'anatomopathologique. Bien que ces rhinosinusites soient souvent dues à l'*Aspergillus* et appelées « rhinosinusites aspergillaires » sans preuve mycologique, la responsabilité d'une vaste gamme de champignons doit être recherchée (Robard, 2004).

Dans ce sens nous proposons d'analyser les rhinosinusites fongiques à travers une étude prospective menée à l'Hôpital Militaire d'Instruction Mohammed V de Rabat (HMIMV).

PARTIE I :
REVUE DE LALITTERATURE

I. ANATOMO-PHYSIOLOGIE RHINOSINUSIENNE :

I.1 Anatomie des fosses nasales et des sinus :

I.1.1 Les fosses nasales :

Les fosses nasales sont deux cavités situées de façon symétrique de part et d'autre d'une cloison médiane au centre du massif osseux de la face, elles forment la cavité nasale. Elles sont placées au dessus de la cavité buccale, au dessous de l'étage antérieur de la base du crâne, en dedans des orbites et des maxillaires supérieurs et en avant du rhinopharynx. Elles constituent la portion la plus haute des voies respiratoires et par leurs parois supérieures, sont le siège de l'olfaction, elles communiquent avec l'extérieur par les orifices narinaires, et avec le cavum par les choanes (Dahmani). Les fosses nasales ont une structure ostéo-cartilagineuse recouverte d'une muqueuse pituitaire, elles ont quatre parois : supérieure, inférieure, médiane et latérale. Cette paroi latérale est complexe car elle est le support des cornets et des méats et fait communiquer les fosses nasales avec les sinus de la face (figure 1). En plus de leur rôle respiratoire, les fosses nasales jouent un rôle fondamental dans l'humidification, le réchauffement et la filtration de l'air inspiré. Elles jouent également le rôle de l'olfaction (perception des odeurs). En effet, la muqueuse nasale est le siège de cellules sensorielles de l'odorat, qui participent à 90% à la perception du goût des aliments, car le goût est très peu assuré par la langue, qui ne perçoit que 4 saveurs : salée, sucrée, acide et amère. Toutes les autres saveurs ressenties lors de l'alimentation sont dues à ce que l'on appelle la "rétro-olfaction", c'est à dire le passage des molécules odorantes par le rhinopharynx jusqu'aux cavités nasales.

Pour assurer ces fonctions, les fosses nasales sont tapissées par une muqueuse respiratoire, humidifiée en permanence par des cellules spécialisées.

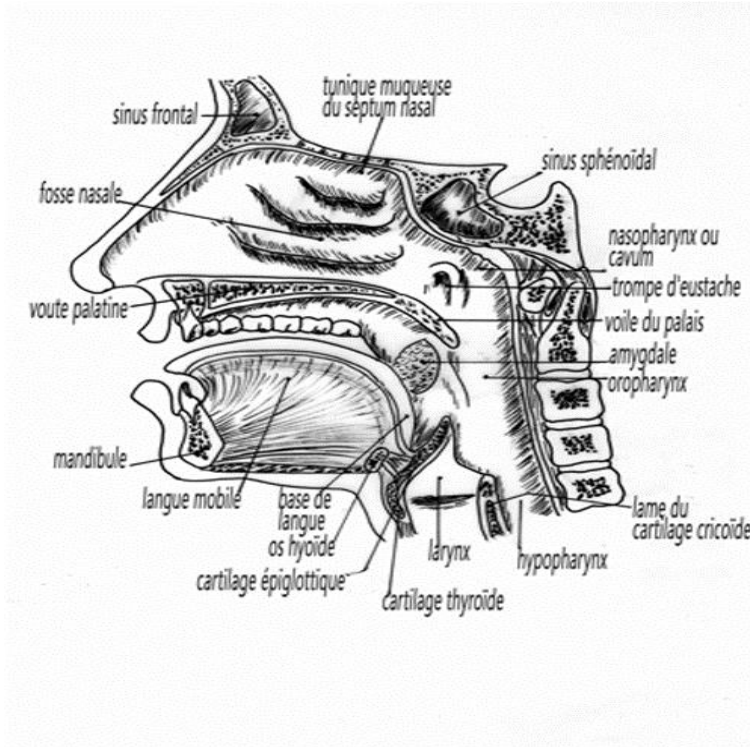


Figure 1 : Vue sagittale de la fosse nasale montrant sa structure et ses rapports (Léopold : Résumé de l'anatomie de la sphère ORL-les glandes salivaires-les ganglions lymphatiques de la tête et du cou :<http://www.aktl.org/>)

a) Les cornets :

Les cornets sont des formations osseuses, enroulées sur elles-mêmes (figure 2), en forme de cornet, d'où leur nom, et recouvertes par une muqueuse érectile qui gonfle alternativement d'un côté puis de l'autre toutes les 3 à 7 heures : c'est ce que l'on appelle le cycle nasal. Ceci explique qu'en général les 2 fosses nasales ne sont pas libres de la même manière instantanément mais cela s'effectue alternativement en sens opposé. En cas de dérèglement de ce système (rhume, allergie, dysfonctionnement du cycle nasal), les 2 fosses nasales peuvent se boucher (vasodilatation et hypersécrétion de la muqueuses) entraînant une obstruction du nez, des écoulements nasaux (rhinorrhées).

On dénombre 3 cornets principaux de chaque côté (figure 2) : le cornet inférieur, moyen et supérieur. Entre ces cornets existent les méats, qui sont le lieu de drainage des sinus de la face

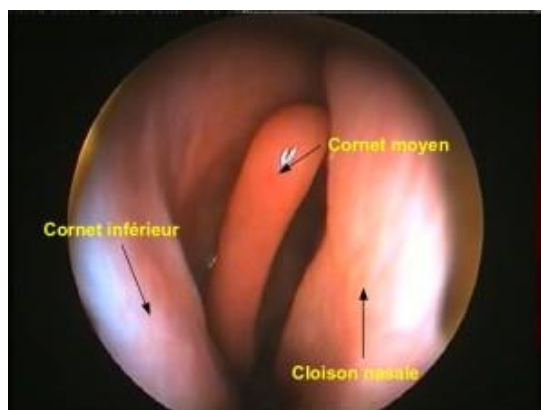

Figure 2 : Vue endoscopique des fosses nasale montrant les cornets inférieurs et moyen (Garcia, Anatomie du nez et des sinus, blog de l'orl : Présentation d'Oto-Rhino-Laryngologiste et chirurgien cervico-facial).

b) Les méats :

Les méats sont les espaces situés entre 2 cornets. On distingue ainsi :

- Le méat inférieur situé sous le cornet inférieur, son seul intérêt réside dans le fait qu'il reçoit le canal lacrymal permettant de drainer les larmes dans le nez. Il peut être aussi une voie d'abord chirurgicale ou de ponction du sinus maxillaire
- Le méat moyen, situé entre le cornet inférieur et le cornet moyen. Son intérêt est majeur, car c'est le lieu de drainage de tous les sinus antérieurs de la face : Le sinus maxillaire, le sinus frontal et la partie antérieure du sinus ethmoïdal. C'est à ce niveau que le traitement chirurgical sera le plus physiologique (méatotomie moyenne).
- Le méat supérieur situé entre le cornet moyen et le cornet supérieur, il draine les sinus postérieurs de la face : la partie postérieure du sinus ethmoïdal et le sinus sphénoïdal.

Par ailleurs le cornet suprême et le méat supérieur sont inconstants (Garcia).

I.1.2 Les sinus de la face:

I.1.2.1 Anatomie descriptive des sinus :

Les sinus de la face sont des cavités aériennes annexées aux fosses nasales avec les quelles elles communiquent par l'intermédiaire d'orifices appelés ostiums (figure 3). Ces orifices sont de tailles variables, indépendants du volume sinusien, certains constituent de véritables canaux. L'équilibre et le fonctionnement des sinus sont réglés par les propriétés des orifices et de la muqueuse sinusienne. L'ensemble assure les fonctions de ventilation et de drainage.

Le développement des fosses nasales et des cavités sinusiennes débute dès la période fœtale pour se poursuivre jusqu'à l'âge adulte. A la naissance toutes les structures endonasales sont

en place mais les sinus paranasaux ne sont pas tous pneumatisés. Les cornets sont volumineux et la filière respiratoire nasale est étroite.

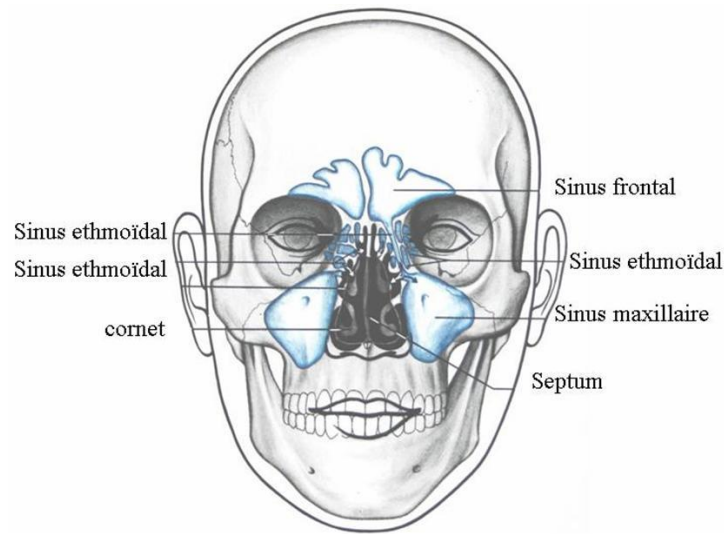


Figure 3 : Schéma montrant la projection des sinus de la face
(Nouwen :<http://www.orl.nc/pathologie-du-nez-et-des-sinus/anatomie-physiologie-du-nez-et-des-sinus/>).

Les sinus de la face sont divisés en système sinusien antérieur (sinus maxillaires, ethmoïdaux antérieurs et frontaux) et système sinusien postérieur (sinus ethmoïdaux postérieurs et sinus sphénoïdaux). Le système sinusien antérieur se draine par le méat moyen (entre le cornet inférieur et le cornet moyen) et le système sinusien postérieur se draine par le méat supérieur (entre le cornet moyen et supérieur).

a) sinus maxillaire :

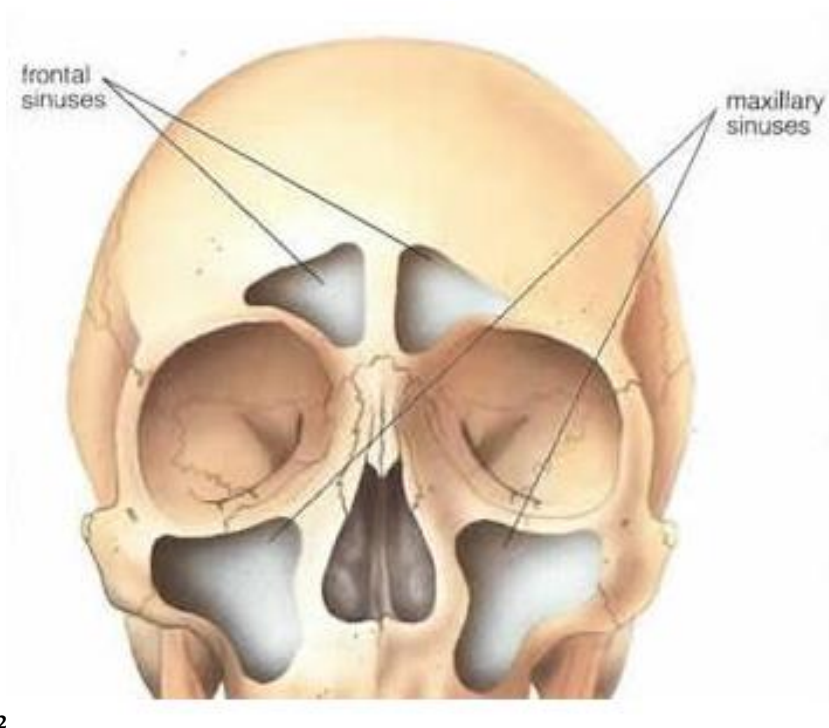
Sinus paire situé de chaque côté au-dessus des arcades dentaires (figure 3 et 4), à la naissance ce sinus correspond à une cavité peu profonde largement drainée dans la fosse nasale. Son développement se poursuit progressivement jusqu'à former vers 6-8ans une cavité bien individualisée avec un orifice de drainage. Situé au centre de l'os maxillaire, le sinus maxillaire est un sinus majeur qui déverse ses sécrétions dans la fosse nasale par son ostium situé dans le méat moyen, ce drainage se fait grâce à un appareil ciliaire de l'épithélium de la muqueuse qui tapisse le sinus. Le sinus maxillaire répond en bas au palais dur et les racines des 1ère et 2ème molaires (ce qui explique les sinusites maxillaires d'origine dentaire), en avant et latéralement à la joue, en arrière à la fosse infra temporale, et en haut au plancher de l'orbite (ce qui explique les complications oculaires des sinusites) et en dedans au cornet inférieur et à la fosse nasale. Sa vascularisation est assurée par les branches de l'artère maxillaire interne (artère sphéno-palatine) et les artères alvéolaires. Le drainage veineux se fait par la veine faciale en avant et la veine jugulaire et maxillaire en arrière. Par ailleurs le

sinus maxillaire est innervé par des branches de V2 en particulier le nerf grand palatin et les branches du nerf sous-orbitaire.

b) Les sinus frontaux

Sont deux sinus situés au-dessus des orbites (figures 3 et 4), ils se développent à partir de l'ethmoïde antérieur dès la première année jusqu'à l'adolescence. Ce n'est que vers 6 ans qu'ils s'individualisent de l'ethmoïde. Il existe toutefois de très grandes variations de taille des sinus frontaux d'un individu à l'autre, et chez le même individu d'un côté à l'autre. On peut donc tout à fait retrouver de grands sinus frontaux, ou une agénésie uni ou bilatérale.

Le sinus frontal se draine grâce au canal naso-frontal ou fronto-nasal qui aboutit lui-même au niveau du méat moyen juste en avant des premières cellules ethmoïdales. Le sinus frontal répond en avant à la paroi sous-cutanée, en arrière à l'étage antérieur et les lobes frontaux (ce qui explique les complications neurologiques des sinusites frontales: méningite, abcès cérébral), en bas le sinus frontal répond à l'orbite.



2

Figure 4 : Schéma montrant la position des sinus frontaux et maxillaire (Klossek et al..Aspergillomas of the sphenoid sinus: a series of 10 cases treated by endoscopic sinus surgery. *Rhinology* **1996** ; 34 : 179-83)

La vascularisation du sinus frontal est assurée par l'artère ophtalmique, la sus-orbitaire et les artères supratrochléaires. Le drainage veineux se fait par les veines ophtalmiques supérieures, l'innervation est assurée par une des branches de V1 (le sus-orbitaire et les branches supratrochléaires).

c) Les sinus sphénoïdaux :

Sont situés en arrière et au-dessus des fosses nasales et apparaissent annexés à l'ethmoïde postérieur. Ils débutent leur développement vers un an et se poursuit jusqu'à l'adolescence, et tout comme les sinus frontaux, ils sont sujet à de grandes variations de taille. Le sinus sphénoïdal se draine par un ostium qui s'ouvre directement au-dessus de la choane.

Le sinus sphénoïdal est le plus difficile d'accès car : c'est le plus postérieur (figures 1 et 5), chaque sinus sphénoïdal répond en haut au versant endocrânien (hypophyse et la selle turcique), latéralement et en arrière au relief de la carotide interne et celui du canal optique puis en avant à la fosse nasale. Sa vascularisation est assurée par l'artère ethmoïdale postérieure qui l'aborde au niveau de son toit, fournit le toit du sinus sphénoïde et l'artère sphéno-palatine. Le drainage veineux se fait par les veines supérieures aux systèmes de plexus jugulaires et ptérygoïdien. L'innervation des sinus sphénoïdaux est assurée par des branches à la fois de V1 et V2 (nerf naso-ciliaire et des branches du nerf sphéno-palatin)

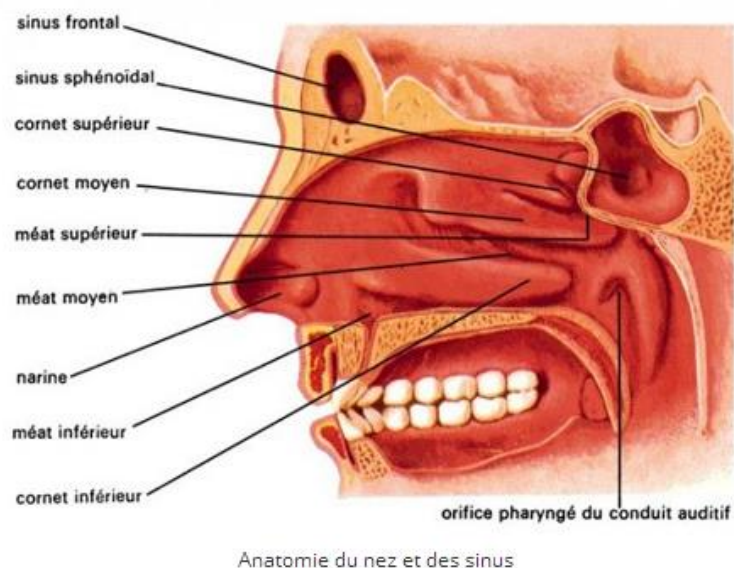


Figure 5 : Coupe sagittale du massif facial montrant l'aspect de la paroi latérale des fosses nasale et la position des sinus frontal et sphénoïdal (Nouwen : <http://www.orl.nc/pathologie-du-nez-et-des-sinus/anatomie-physiologie-du-nez-et-des-sinus/>).

d) Sinus ethmoïdaux :

Sont constitués de cavités cellulaires, situées en dedans des orbites et organisées en labyrinthe, on distingue l'éthmoïde antérieur (appartenant au système sinusien antérieur) et postérieur (appartenant au système sinusien postérieur) séparés par la racine cloisonnante du cornet moyen. L'éthmoïde est le seul sinus entièrement pneumatifié dès la naissance, continuera à augmenter de taille jusqu'à l'âge de 12 ans. Chaque sinus ethmoïdal (ou labyrinthe) est composé de 6 à 10 cellules (figure 6), les cellules antérieures s'ouvrent dans le méat moyen et les postérieures par le méat supérieur.

Chaque éthmoïde répond en dehors à la lame papyracée et au globe oculaire (ce qui explique les complications oculaires des éthmoïdites surtout chez l'enfant), en dedans il répond au cornet moyen, en arrière au sinus sphénoïde et en haut aux lobes cérébraux frontaux. La vascularisation de l'éthmoïde fait appel aux artères ethmoïdales antérieure et postérieure provenant de l'artère ophtalmique et quelques branches de l'artère sphéno-palatine, quant à l'innervation elle est assurée des branches du V1 et V2, par la chaîne parasymphatique et par le nerf Vidien (Atlas d'anatomie).

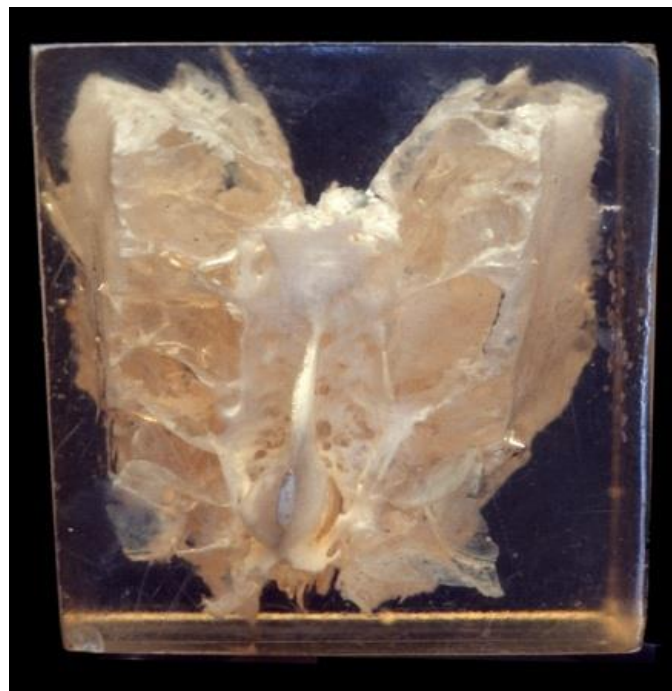

Figure 6 : os ethmoïde conservé au laboratoire d'anatomie de Nantes
Les petits trous présents au milieu de celui-ci sont appelés cellule Ethmoïdales (Cours d'anatomie Nantes : www.sante.univ-nantes.fr/http://www.sante.univnantes.fr/decas/certif2008/Sinus2008/Axiale3cellulesethmoidales.html).

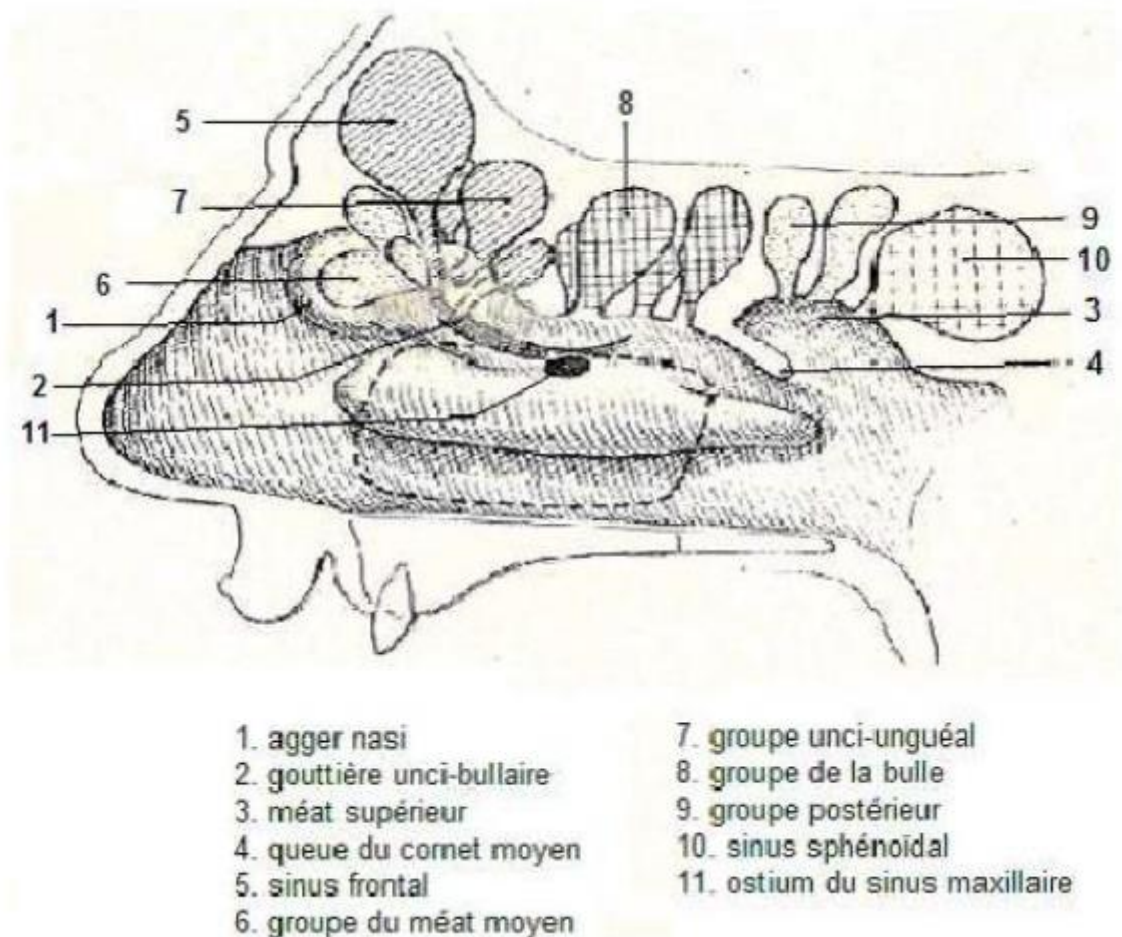


Figure 7 : schéma montrant la situation des cellules ethmoïdales (Flottes et al, La physiologie des sinus, ses applications cliniques et thérapeutiques Paris, société française d'oto-rhinolaryngologie, 1960)

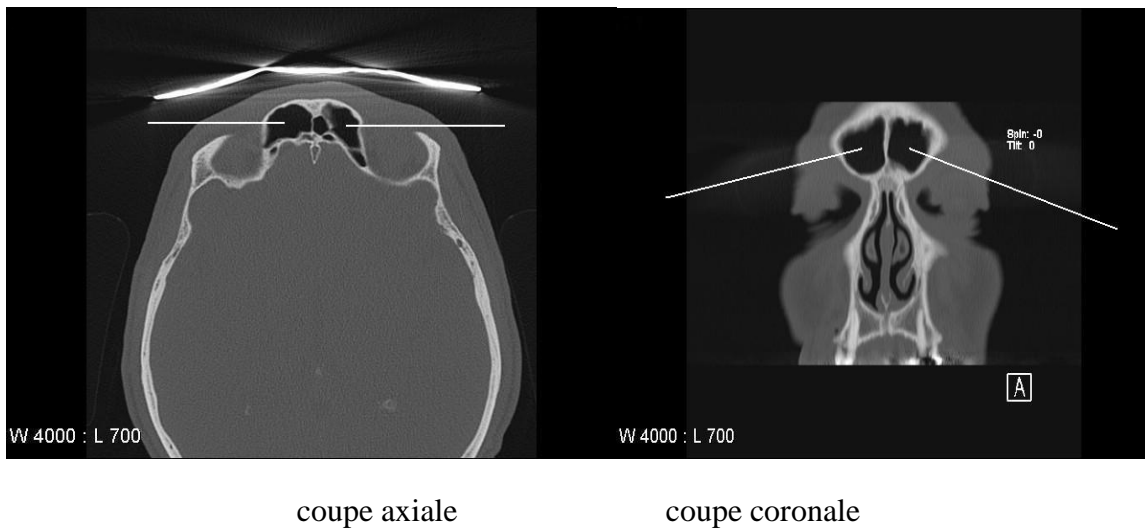
I.1.2.2 Anatomie radiologique:

La radiographie standard (figure 8) n'a presque plus de place en pathologie rhinosinusienne, contrairement à la tomodensitométrie (scanner) qui est souveraine et permet une bonne analyse des fosses nasale et des cavités paranasales (figures 9, 10, 11, 12). Sur un cliché scannographique, l'os et les images calciques (balle fongique) paraissent blanches (hyperdense), l'air en noir (hypodense), et les tissus mous en gris dont l'intensité varie en fonction de leur densité. Différentes coupes peuvent être réalisées : axiale, coronale et sagittale, le scanner multi-barrette permet de réaliser des coupes fines et une meilleure analyse (Ariband, 2007), (Serrano, 2001).

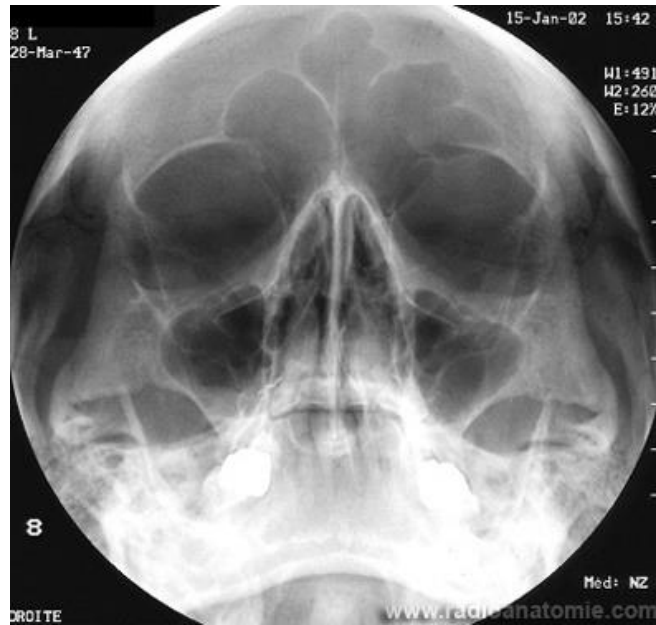

Figure 8 : radiographie standard des sinus de la face (Blondeau)(Service d'ORL HMIMV).

a) Sinus frontal :

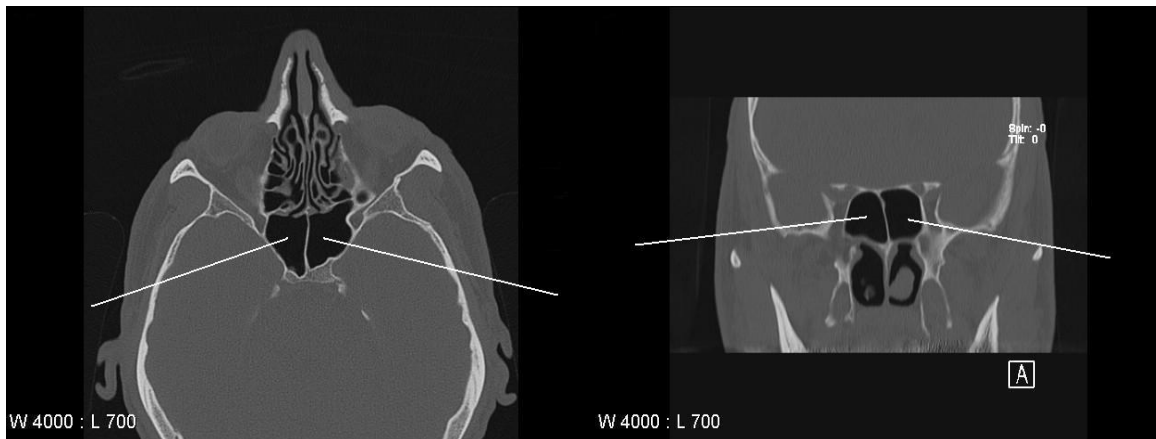


coupe axiale

coupe coronale

Figure 9 : aspect tomodensitométrique des sinus frontaux (Service d'ORL HMIMV)

b) Sinus sphénoïdal :

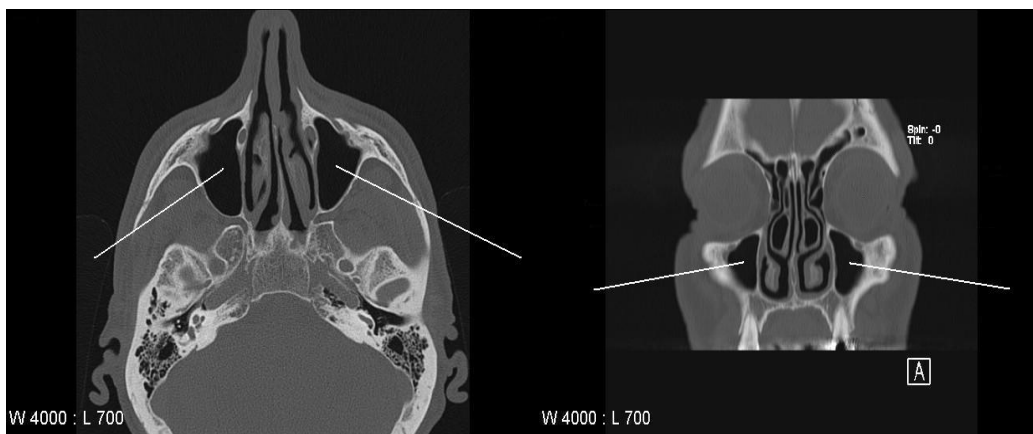


Coupe axial

ecoupe coronale

Figure 10 : aspect tomodensitométrique des sinus sphénoïdaux (Service d'ORL HMIMV)

c) Sinus maxillaire :

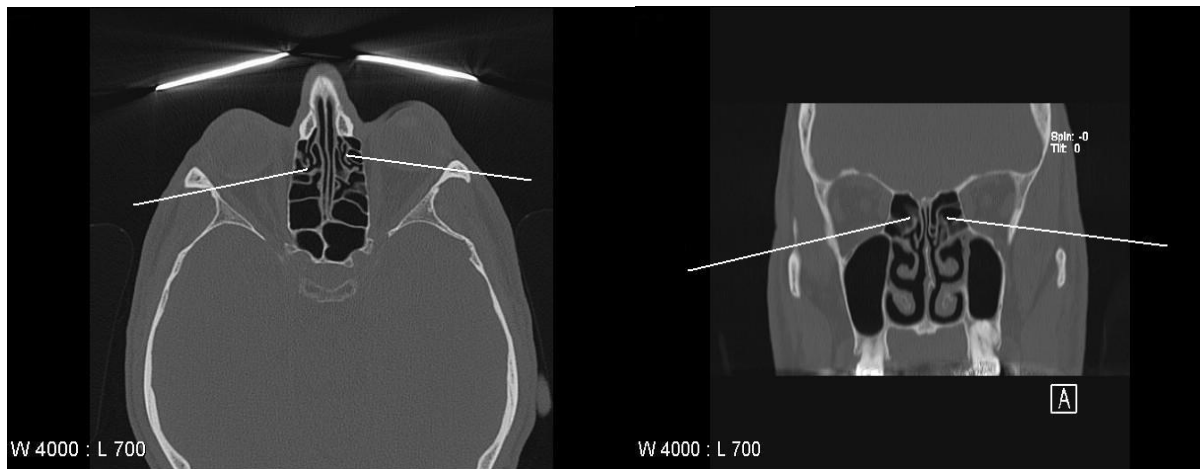


Coupe axiale

coupe coronale

Figure 11 : aspect tomodensitométrique des sinus maxillaires (Service d'ORL HMIMV)

d) Sinus ethmoïdal :



Coupe axiale

coupe coronale

Figure 12 : aspect tomodensitométrique des sinus éthmoïdaux (Service d'ORL HMIMV).

I.1.3 Physiologie rhinosinusienne (Eloy et al., 2005):

La physiologie des sinus est dominée par celle de la muqueuse qui les tapisse ainsi que par les propriétés des ostiums

I.1.3.1.muqueuse sinusienne :

La muqueuse sinusienne comprend un épithélium, une membrane basale et un chorion.

a) épithélium :

L'épithélium est de type respiratoire, pseudostratifié cylindrique cilié, il comprend quatre types de cellules qui sont toutes en contact intime avec la membrane basale, la hauteur différente des noyaux peut donner l'impression qu'il s'agit d'un épithélium pluristratifié (Figure 13). Parmi les cellules épithéliales, on distingue :

Les cellules basales : ce sont des cellules de remplacement qui ont des rapports avec la membrane basale au moyen de récepteurs appelés « intégrines ». En se multipliant, elles donnent naissance à des cellules filles qui peuvent régénérer les trois autres types cellulaires

Les cellules caliciformes : sont également connues sous le nom de (cellules muqueuses), elles contiennent des microgranules, dont le contenu prend la coloration PAS (periodicacid Schiff). Elles synthétisent, stockent et excrètent des mucines, constituant important du mucus.

Lorsqu'elles ont expulsé leur contenu, elles ont la forme d'un calice. Lorsqu'elles s'invaginent dans le chorion, elles forment les glandes tubulo-acineuses ;

Les cellules à microvillosités : ont à leur pôle apical 300 à 400 microvillosités, véritables expansions digitiformes et immobiles du cytoplasme. Leur diamètre est de 0,1 µm et leur longueur est de 2 µm. Les microvillosités augmentent la surface cellulaire. Ces cellules sont riches en mitochondries et en réticulum endoplasmique lisse. Elles ont une activité métabolique intense et participent aux échanges liquidiens trans-épithéliaux ainsi qu'au maintien et au renouvellement du film aqueux périciliaire.

Les cellules ciliées : représentent près de 80 % de la population cellulaire, c'est la microscopie électronique à transmission et/ou à balayage, qui permet de les analyser en détail (cf.infra) ;

D'autres cellules sont parfois présentes à l'intérieur de l'épithélium comme par exemple des mélanocytes chez les patients à peau foncée, des macrophages (les cellules de Langerhans ou antigen presenting cells) ou des lymphocytes.

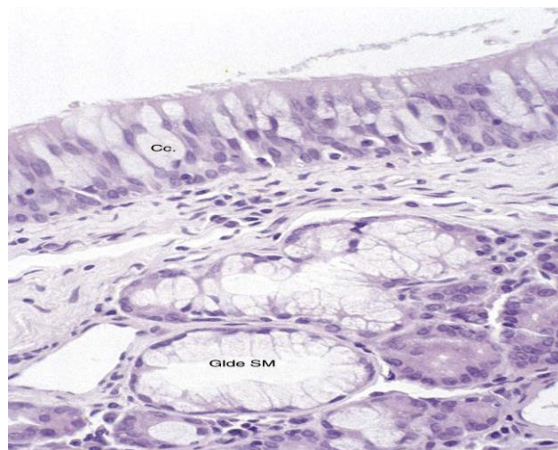


Figure 13 : Coupe histologique d'une muqueuse du sinus maxillaire. Agrandissement x 40. Épithélium pseudostratifié cilié Présence de cellules caliciformes Présence de glandes séromuqueuses (Glde SM) dans la lamina propria (Eloy P et al.. Physiologie des sinus paranasaux. *EMC-oto-rhino-laryngologie*, 2005 ; 185-197 (9).

b) Chorion ou lamina propria :

Il contient une matrice extracellulaire contenant des fibres de collagène, des vaisseaux, des glandes et des cellules inflammatoires. Le chorion est moins épais au niveau des sinus (figure 14) qu'au niveau du nez et le réseau vasculaire y est beaucoup moins développé (figure 15), il comprend trois couches :

La couche sous-épithéliale : riche en lymphocytes, plasmocytes, histiocytes et macrophages

La couche glandulaire : contient des glandes séromuqueuses, tubulo-acineuses entourées de cellules myoépithéliales. Elles proviennent de l'invagination des cellules caliciformes de

l'épithélium et participent à la production de mucus au même titre que les cellules épithéliales. Ces cellules sont plus petites et moins nombreuses que dans les fosses nasales, par contre elles sont plus abondantes au voisinage de l'ostium des sinus. On distingue des cellules muqueuses et des cellules séreuses ; les cellules muqueuses contiennent les mucines et des immunoglobulines IgA et les cellules séreuses synthétisent des glycoprotéines, des protéines antibactériennes (lactoferrine, lysozyme) et des antioxydants (transferrine et anti-leucoprotéases).

La couche vasculaire : formée par un réseau de capillaires fenêtrés sous-épithéliaux reliés aux anastomoses artério-veineuses du chorion profond.

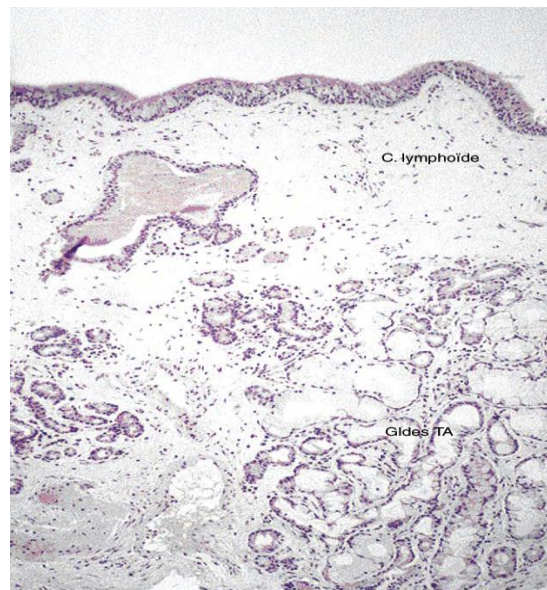


Figure14 : coupe histologique d'une muqueuse de sinus maxillaire Agrandissement x 10.
Présence dans le choriand'une couche lymphoïde (C. lymphoïde) et de glandes tubuloacineuse seromucineuses (Glandes TA) (Eloy P et al.. Physiologie des sinus paranasaux. *EMC-oto-rhino-laryngologie*, 2005 ; 185-197 (9)).

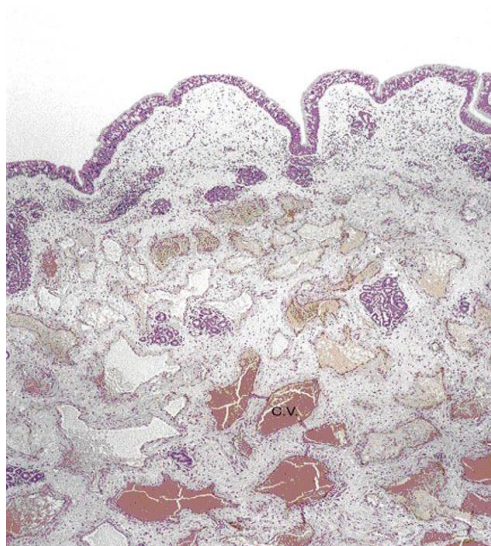


Figure 15 : Coupe histologique de muqueuse nasaleGrossissement x 4. Présence d'une couche vasculaire développée (**Eloy P et al.**. Physiologie des sinus paranasaux. *EMC-oto-rhino-laryngologie*, 2005 ; 185-197 (9)).




Figure 16 Microscopie électronique à balayage. Plages de cellules ciliées et de cellules à Microvillosités (**Eloy P et al.**. Physiologie des sinus paranasaux. *EMC-oto-rhino-laryngologie*, 2005 ; 185-197 (9)).

Les études sous microscope électronique des cellules ciliées montrent que chacune d'elles a 50 à 200 cils et 300 à 400 microvillosités. Chaque cil mesure de 7 à 10 μm de longueur et 0,3 μm de diamètre (figure16).

En coupe longitudinale, le corps du cil se termine dans le corpuscule basal appelé kinéosome situé au pôle apical de la cellule (figure 17).En coupe transversale, les cils sont constitués de neuf doublets de microtubules périphériques disposés de façon symétrique et circulaire autour de deux microtubules centraux (figure 18);d'où l'appellation commune de «9 + 2tubules»pour

décrire un cil normal. La paroi des tubules centraux est classiquement formée de 13 protofilaments. Ils sont entourés d'une gaine centrale. Les microtubules périphériques sont désignés par les lettres A et B. Les microtubules A sont ceux qui portent les bras de dynéine. Ceux-ci sont dirigés du microtubule A vers le microtubule B voisin. La paroi du microtubule A comprend 13 protofilaments ; celle du microtubule B en comprend dix.

Les bras de dynéine sont classés en bras externe et interne. Le bras externe est mieux visible et a une forme en « crosse de hockey ». C'est à partir de ces bras de dynéine que se libère l'énergie nécessaire au mouvement ciliaire.

Très proche de la base du bras interne de dynéine se trouve un bras de nexine, qui pourrait maintenir solidaires les doublets pendant les mouvements du cil.

Enfin, il existe des ponts radiaires situés entre les microtubules périphériques et la gaine centrale

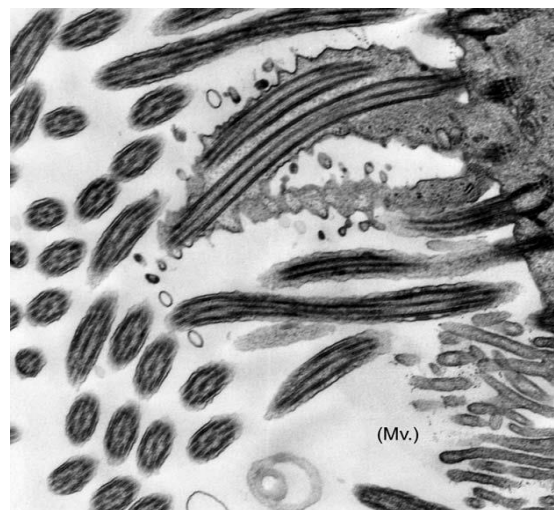


Figure 17 : Microscopie électronique à transmission (Eloy P et al.. Physiologie des sinus paranasaux. *EMC-oto-rhino-laryngologie*, 2005 ; 185-197 (9)).

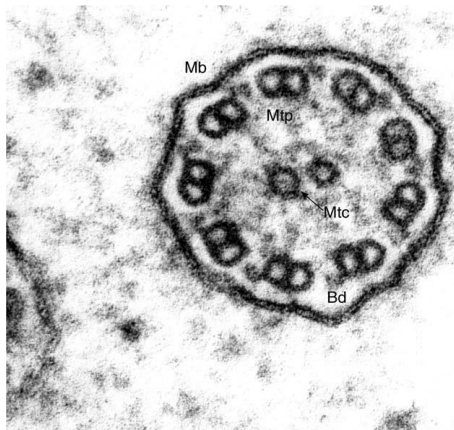


Figure18 : Coupe transversale d'un cil (**Eloy P et al.**, Physiologie des sinus paranasaux. *EMC-oto-rhino-laryngologie*, 2005 ; 185-197 (9)).

c) Le mucus :

Le mucus est produit par les cellules caliciformes et les glandes séro-muqueuses du chorion. Il est formé d'une couche superficielle, très épaisse, visqueuse et élastique, la couche « gel », qui est en rapport avec la partie distale des cils et la lumière sinusienne, et d'une couche profonde, très fine, aqueuse, périciliaire qui est en rapport avec le pôle apical des cellules et la partie basse des cils et qui est appelée la couche « sol ». Il est en perpétuel mouvement à cause de l'activité des cils sous-jacents. Son pH est compris entre 6,5 et 7,8. Il est composé de 95 % d'eau, de 3 % d'éléments organiques et de 2 % d'éléments minéraux. La sécrétion quotidienne est de 0,3 ml/kg/j. Sa teneur en eau est contrôlée par l'absorption d'ions sodium et la sécrétion d'ions chlore. Ceci se fait par des systèmes actifs et passifs dont les principaux sont le co-transporteur Na/K/2Cl, l'échangeur Na/K et différents autres canaux chlorures, potassiques et sodiques. L'élément organique principal du mucus est constitué par les mucines. Ce sont des glycoprotéines de poids moléculaire élevé (1 000 kDa) qui forment un réseau macromoléculaire permettant de piéger les particules étrangères. Par leurs chaînescarbohydrates, elles neutralisent les micro-organismes. Dans le mucus, on trouve également de l'albumine, des IgA sécrétoires, de la lactoferrine, des lysozymes et des antioxydants (Klossek, 1998).

d) L'ostium :

L'ostium est un orifice qui met en communication la cavité sinusienne avec la fosse nasale, c'est un lieu d'échanges gazeux et un point de convergence des voies de drainage des sécrétions. C'est une zone de transition entre la muqueuse nasale et la muqueuse sinusienne. Le chorion s'amincit, les lacs veineux caractéristiques de la muqueuse nasale disparaissent, les glandes séro-muqueuses deviennent moins nombreuses et les cellules ciliées se raréfient. Il n'y a pas d'artériole ni de nerf qui passe par l'ostium (Eloy 2005). Il n'y a pas de structure

histologique propre à l'ostium. Il existe des orifices ronds ou ovales, en particulier au niveau du sinus sphénoïdal. Certains ressemblent à un canal, en particulier au niveau du canal nasofrontal ou de « l'infundibulum » maxillaire. Les orifices ovales ont plus de chances de se boucher facilement que les orifices ronds. Le calibre de l'ostium varie assez fortement d'un individu à l'autre. Les valeurs se répartissent entre 0,5 et 5 mm. La valeur moyenne est de 2,4 mm. Il n'y a pas de différence entre les hommes et les femmes, ni entre la taille de l'ostium et le volume du sinus maxillaire. Le diamètre varie en fonction de la position de l'individu (Flottes et al., 1960), (Klossek et al., 1998) et (Eloy et al., 2005).

L'ostium joue un rôle important dans la physiologie rhinosinusienne, il constitue le rétrécissement anatomique à partir duquel se développe la cavité sinusienne, il protège le sinus et concourt au maintien des constantes physiologiques intra cavitaires. Les ostiums constituent les voies de ventilation, de drainage et la voie d'infection la plus fréquente des sinus. Par eux, se font les échanges gazeux, l'évacuation du mucus sinusien, l'extension d'un processus infectieux né de la fosse nasale ; ils sont la seule voie de pénétration des agents thérapeutiques respectant l'intégrité anatomique et fonctionnelle de la muqueuse. Le rôle de l'ostium est sous la dépendance de deux ordres de facteurs : les uns statiques (situation, dimensions, voies d'aération), les autres dynamiques (tapis ciliaire ostial et éléments neuro-vasculaires). L'ostium se comporte comme un « sphincter » neuro-vasculaire. La structure histologique différente des versants nasal et sinusien de l'ostium, le hile vasculo-nerveux qu'il représente, sont en faveur de l'existence à son niveau de mouvements de contraction et de dilatation. En conclusion, le rôle de l'ostium est primordial pour les fonctions sinusiennes.

Un ostium obturé amène inévitablement une atteinte du sinus (Flottes et al., 1960) et donc son atteinte est très incriminée dans les rhinosinusites.

I.1.3.2 Fonction des fosses nasales et des sinus :

En plus de leur rôle dans l'olfaction, dans le réchauffement, l'humidification et la filtration de l'air inspiré, les fosses nasales assurent avec les sinus plusieurs fonctions :

a) la fonction ventilatoire :

Le passage de l'air dans le nez est normalement perçu comme confortable, Cette sensation considérée comme normale, repose sur un équilibre des débits entre les cavités nasales . Il n'existe pas de moyen objectif pour mesurer le confort respiratoire puisqu'il s'agit d'une sensation subjective qui met probablement en jeu des mécanismes sensitifs (Trijumeau) et pressionnels (mécanorécepteurs) (Klossek et al., 1998).

Des études ont toutefois pu préciser les mécanismes régissant le passage de l'air. Lorsque le débit aérien est supérieur ou égal à 150 cm³ par seconde, le flux arien dans les cavités nasales n'est pas laminaire, il subit des turbulences dues aux reliefs de la paroi latérale et

éventuellement du septum nasal en cas de déviation importante .Outre ces influences anatomiques, il existe une modification du volume de la muqueuse nasosinusienne par la congestion ou la vasoconstriction de la muqueuse recouvrant les cornets inférieur et moyen et à moindre degré la muqueuse septale et du sinus maxillaire : il s'agit du cycle nasal (fig. 2). Ces modifications sont d'origine vasculaire en particulier grâce aux vaisseaux sous-muqueux qui forment un système. Ces variations de volume suivent un rythme circadien dont la périodicité varie d'un individu à l'autre avec des extrêmes allant de 2 à 8 heures.

La transmission du flux ventilatoire nasal aux cavités sinusiennes se fait par l'intermédiaire de l'ostium (Eloy et al., 2005).

b) la fonction respiratoire :

les fosses nasales constituent la partie haute des voies aériennes et leur rôle respiratoire est considérable surtout qu'elles représentent une zone de haute résistance au passage de l'air (grâce à la valve nasale permettant de contrôler le flux aérien, alors que les sinus bien qu'ils n'interviennent pas directement dans le cycle respiratoire, les sinus font partie des voies aériennes supérieures ils permettent avec les fosses nasales l'amélioration du réchauffement et de l'humidification de l'air inhalé avant qu'il n'atteigne les poumons.

c) fonction phonatoire

Les fosses nasales et les sinus assurent l'accentuation de la résonance vocale.

d) fonction immunitaire

Les fosses nasales et les sinus contribuent fortement à la défense immunitaire grâce à la filtration de l'air inspiré par les vibrisses des fosses nasales, puis par la production du mucus, en effet le caractère cilié de la muqueuse naso-sinusienne assure la progression du mucus à travers les choanes au delà de l'estomac. La couche superficielle de mucus nasal sert à piéger les bactéries dans une substance riche en cellules immunitaires, en anticorps et en protéines antibactériennes, la couche sous-jacente est beaucoup plus mince et sert à fournir un substrat plus mince permettant la capture des particules étrangères ou sécrétions et leurs transports du sinus vers l'ostium. Ces mouvements ciliaires sont entravés par les rhinosinusites d'autant plus associées à l'obstruction ostiale. Des études récentes concernant la fonction rhinosinusienne ont mis l'accent sur la molécule d'oxyde nitreux (ON), en effet cette molécule produite au niveau nasal mais surtout sinusien permet de détruire certains agents pathogènes (bactéries, champignons et virus), l'oxyde nitreux augmenterait aussi la mobilité ciliaire (Eloy et al., 2005) et Robard, 2004).

II.DIFFERENTS CHAMPIGNONS EN CAUSE:

II.1Introduction :

Les agents fongiques sont des éléments présents dans l'air ambiant à des concentrations variables selon les saisons et les locaux. La présence d'éléments fongiques dans le mucus nasal des sujets sains à été récemment confirmé avec des espèces très variées à des concentrations variables selon la méthode de prélèvement et d'identification. Cette présence donne lieu à de nombreuses hypothèses sur leur rôle dans les rhinosinusites chroniques.

La classification la plus largement acceptée au travers de plusieurs publications scinde les pathologies fongiques sinusiennes en formes invasives et non invasives selon la présence ou non d'invasion tissulaire à l'examen histologique. Pour les formes non invasives, on distingue : la rhinite allergique IgE dépendante, les balles fongiques (anciennement appelé aspergillome ou mycétome) et les rhinosinusites fongiques allergiques (RSFA). Les formes invasives, groupent des formes aiguës ou fulminantes et des formes chroniques ou indolentes (Serrano et al., 1996), (Klossek et al., 1997),(Kauffmann-Lacroix et al., 2001) et (Klossek et al., 2003).

Formes cliniques	Physiopathologique	Statut immunitaire habituel	Agents fongiques	Spécificité diagnostique
Rhinite allergique	IgE dépendante	Atopie	<i>Alternaria</i> <i>Aspergillus</i>	<ul style="list-style-type: none"> ✦ Hypersensibilité de type 1 ✦ Test cutanés + ✦ IgE spécifique +/- ✦ TPN +
Balle fongique	Infection	Normal	<i>Aspergillus</i>	<ul style="list-style-type: none"> ✦ Présence d'agent fongique sans invasion tissulaire
Sinusite fongique allergique	Allergie ? Infection ?	Atopie fréquente	<i>Alternaria</i> <i>Curvularia</i>	<ul style="list-style-type: none"> ✦ Agent fongique dans le mucus ✦ Pas d'invasion tissulaire ✦ Hypersensibilité de type 1 et 3
Invasive chronique	Infection	Normal ou immunodéprimé	<i>Aspergillus</i>	<ul style="list-style-type: none"> ✦ Agent fongique intra tissulaire
Invasive fulminante	Infection	Immunodéprimé	<i>Mucorales</i> <i>Aspergillus</i>	<ul style="list-style-type: none"> ✦ Invasion tissulaire ✦ Invasion vasculaire

Tableau 1 : différentes formes de rhinosinusites fongiques (Klossek J.M, Kauffmann-Lacroix C, Dufour X. Sinusites fongiques : classification, méthodes diagnostiques et prise en charge. *J Mycol Med*, 2001 ; issue 11 : 216-221.)

II.2 Généralités sur les champignons :

II.2.1 Définition :

Les champignons représentent un phylum à part ni végétal, ni bactérien, ni protozoaire. Ce sont des thallophytes cryptogames cellulaires.

- Cryptogames: fleurs et de graines non visibles.
- Cellulaires: absence de vaisseaux et de racines.
- Thallophytes: absence de feuilles et de tiges.

Ce sont des organismes :

Eucaryotes: organismes uni- ou pluricellulaires, dépourvus de chlorophylle, avec noyau, membrane nucléaire, chromosome, nucléole et appareil mitochondrial.

Hétérotrophes: incapables d'utiliser l'énergie solaire, nutrition à partir de matières en décomposition.

Absorbotrophes: ils assurent leur nutrition par absorption de matières nutritives ce qui les distingue des animaux (nutrition par ingestion).

Biodégradeurs: leur machinerie enzymatique (protéolytique) permet de dégrader les macromolécules, on les appelle les « Éboueurs des forêts ».

Colonisateurs: on les voit partout.

La structure des champignons est constituée d'un thalle unicellulaire (levures) ou pluricellulaire (mycélium). Leur paroi contient de la chitine et du polysaccharide (glucane). La membrane cellulaire est riche en ergostérol.

La reproduction se fait par des spores mitotiques ou méiotiques, issues d'une reproduction asexuée ou sexuée; avec élaboration fréquente de structures de formes très variables portant ces spores : les conidiomes, les ascomes et les basidiomes (Association Française de Professeurs de Parasitologie 1990).

II.2.2 Classification :

Le règne des champignons renferme cinq divisions (figure19).

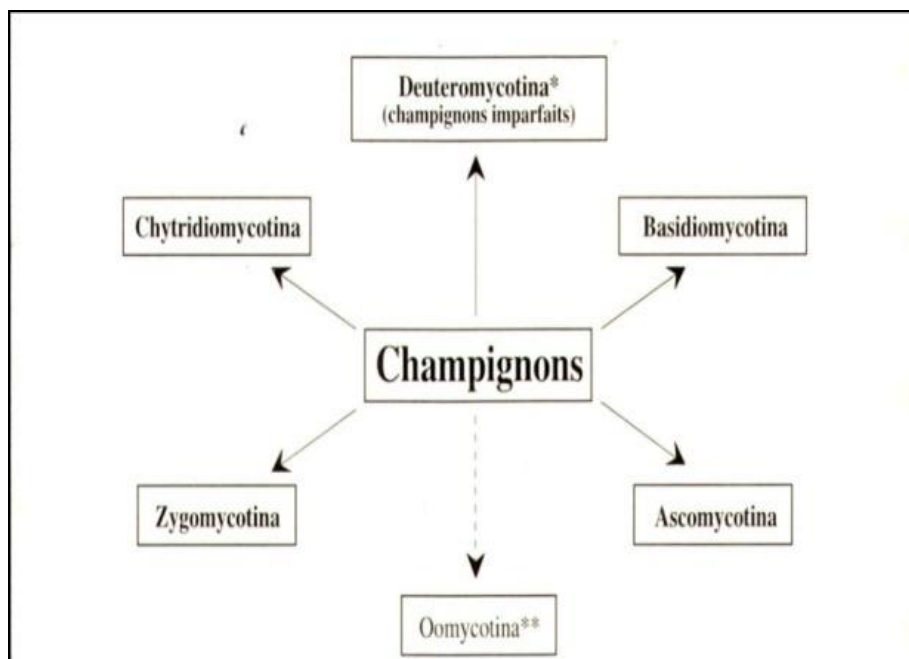


Figure 19 : Classification des champignons (**Robard S.** Les sinusites fongiques à Nantes de 2003 à 2006 : A propos de 31 cas. Université de Nantes, Faculté de Pharmacie : *Thèse num* 54, 2004.)

Ascomycotina

Champignon qui, lors de la reproduction sexuée produit une structure nommée « asque » (du latin *ascus* = sac), qui contient les ascospores (figure 20).

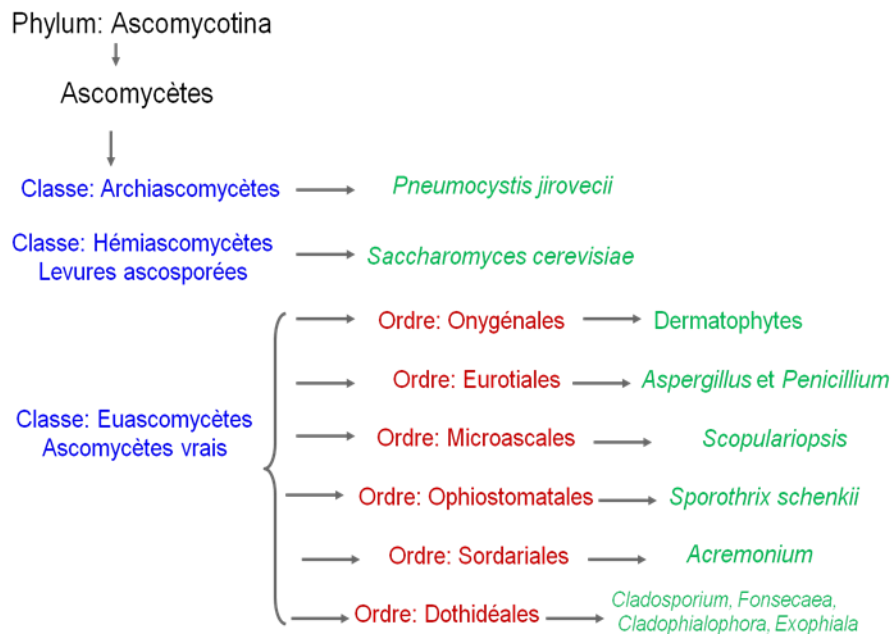


Figure 20 : Classification des *Ascomycètes* (Kannouch et al.. Les otomycoses à propos de 8 cas répertoriés à l'Hôpital Militaire d'Instruction MohammedV. *Thèse23/2007.*)

Basidiomycotina

Champignon qui, lors de la reproduction sexuée, porte ses spores (basidiospores) extérieurement sur des structures nommées « basides » (figure 21).

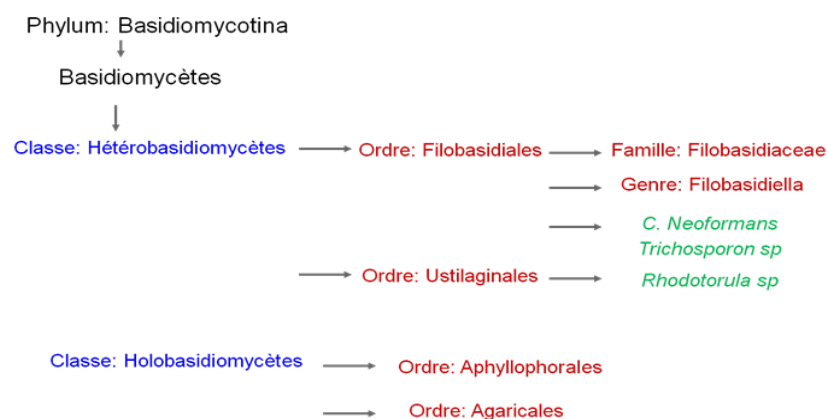


Figure 21 : Classification des *Basidiomycètes* (Kannouch et al.. Les otomycoses propos de 8 cas répertoriés à l'Hôpital Militaire d'Instruction MohammedV. *Thèse23/2007.*)

Zygomycotina

Champignon dit « inférieur », dont le thalle est non cloisonné et les hyphes sont plurinucléées. Ce sont des espèces à spores non flagellées dont les cellules ne sont pas séparées par des cloisons. Ils sont souvent des parasites de plantes ou d'animaux. La plupart vivent en milieu terrestre ou sur des matières végétales ou animales en décomposition. Ils peuvent s'associer aux racines des végétaux pour former des mycorhizes. Le nom de cet embranchement vient des zygosporanges, les structures résistantes qui se forment durant la reproduction sexuée (figure 22).

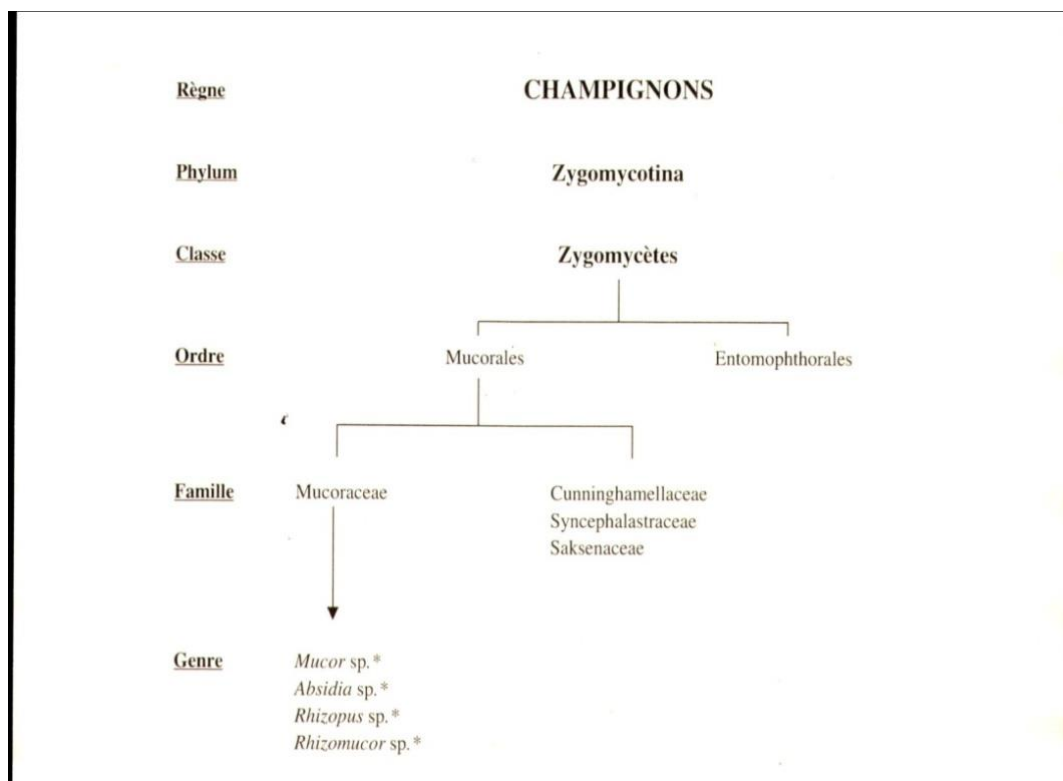


Figure 22 : classification des zygomycètes (Robard S. Les sinusites fongiques à Nantes de 2003 à 2006 : A propos de 31 cas. Université de Nantes, Faculté de Pharmacie : *Thèse num* 54, 2004.)




Figure 23 : classification des Deutéromycètes (Robard S. Les sinusites fongiques à Nantes de 2003 à 2006 : A propos de 31 cas. Université de Nantes, Faculté de Pharmacie : *Thèse num* 54, 2004.)

II.2.3 Description des principaux champignons responsables des rhinosinusites fongiques

II.2.3.1 Genre *Aspergillus*

Micheli fut le premier à décrire en 1729 un « champignon à tête rugueuse » qu'il nomma *Aspergillus*. Depuis le nombre des espèces reconnues du genre *Aspergillus* n'a cessé de croître puisqu'on dénombre actuellement environ 300 espèces différentes dont une dizaine est impliquée de manière courante en pathologie humaine (Young et al., 1972).

Les *Aspergillus* sont des champignons cosmopolites, très répandus dans le milieu extérieur ce sont des ubiquistes : on les rencontre aussi bien en milieu rural (silos à grains, foin, paille tassée et humide, céréales ou fruits moisissés, matières organiques en décomposition) qu'en milieu urbain, et aussi bien à l'extérieur qu'à l'intérieur des habitations (poussières accumulées derrière les meubles, cadres, faux plafonds, plantes en pots,.....) (Naha et al., 2013) et (Young et al., 1972). Bien qu'elles sont fréquentes dans les climats tempérés, ces moisissures le sont davantage dans les régions tropicales (Chabasse et al., 1995) et (Chabasse et al., 1999).

Les différentes enquêtes aéromycologiques révèlent que les spores aspergillaires se situent au 4^{ème} rang des spores fongiques de l'air (après les spores d'*Alternaria*, de *Cladosporium* et de

Penicillium). Le tractus respiratoire constitue la voie d'accès la plus fréquente et la plus importante.

Ce champignon est un saprophyte obligatoire du monde animal et végétal :

- Exo-saprophyte lorsqu'il se développe sur des substrats extérieurs qui lui sont favorables (tels les plantes vertes, les débris végétaux, les fourrages...)
- Endo-saprophyte lorsqu'il pénètre l'être humain. Son installation et sa prolifération ne seront rendues possibles que par des modifications générales ou locales du terrain ce qui classe l'*Aspergillus* parmi les espèces dites opportunistes (figure 24) (Robard 2004).

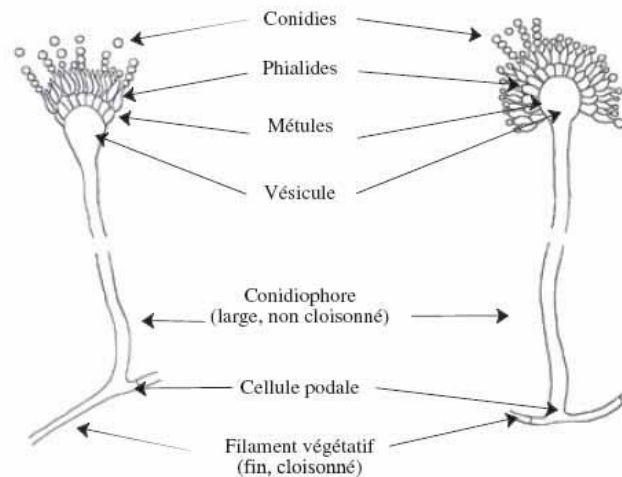


Figure 24 : Principaux caractères morphologiques des *Aspergillus* (Anofel. Parasitologie Mycologie. Association Française des enseignants de parasitologie 7ème édition, Collection référence : 2002.).

II.2.3.1.1 *Aspergillus niger* :

Espèce saprophyte largement répandue dans l'environnement (sol, air, matière en décomposition). Elle est présente de façon péri-annuelle avec recrudescence saisonnière en automne et en hiver (Naha et al., 2009).

a) Caractères culturels (figure 25) :

- Croissance rapide (2 à 3 jours)
- Optimum thermique : 25-30°C (peut pousser jusqu'à 42°C)
- Recto : colonies d'abord blanches, puis jaunes, et enfin granuleuses noires.
- Verso : incolore à jaune pâle

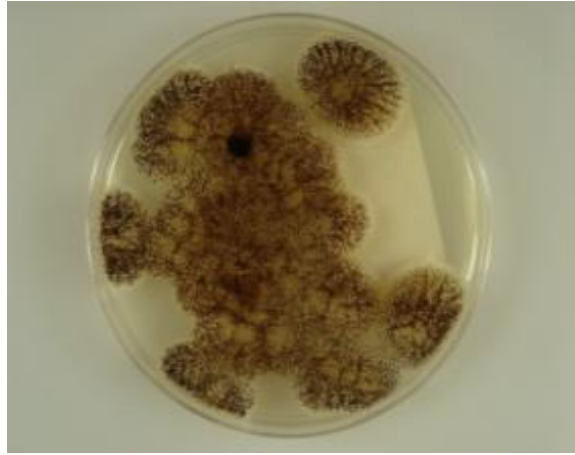


Figure 25 : *Aspergillus niger*: Aspect macroscopique sur gélose Sabouraud
[Photo du Laboratoire de Parasitologie Mycologie, HMIM V, Pr **B. LMIMOUNI**]

b) Morphologie microscopique (figure 26) :

- Multiplication végétative :
- Conidiospores : lisse, hyalin ou brunâtre dans sa partie supérieure, très long (1,5 à 3mm)
- Vésicule : globuleuse, 30 à 100 µm (en moyenne 45 à 75 µm)
- Phialides : insérées sur la vésicule par l'intermédiaire de métules disposées sur tout le pourtour de la vésicule
- Conidies : globuleuse (3,5 à 5 µm de diamètre), brunes, échinulées souvent disposées en chaînes
- Tête aspergillaire : bisériée radiée, noire à maturité
- Pas de reproduction sexuée connue
- Pas de (Hull cells)

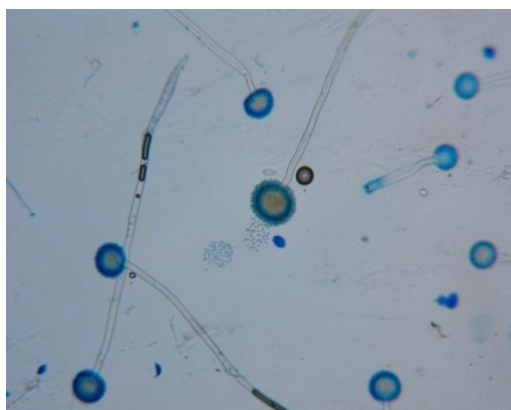


Figure 26: *Aspergillus niger* : aspect microscopique: tête aspergillaire au Bleu lactophénol, Obj. 40 [Photo du Laboratoire de Parasitologie Mycologie, HMIM V, Pr **B. LMIMOUNI**]

II.2.3.1.2 *Aspergillus fumigatus*

C'est l'espèce *A. fumigatus* qui est la plus fréquemment incriminée dans les infections humaines : de l'ordre de 80 à 90%. Grâce à son thermo tropisme, elle possède une faculté d'adaptation au parasitisme.

a) Caractères culturels (figure 27) :

- Croissance très rapide à 37°C (24 à 48h)
- Optimum thermique : 40-42°C (mais il se développe très bien à 45°C et pousse jusqu'à 57°C).
- Recto : colonies blanches puis bleu-vert, virant ensuite au vert foncé à gris noirâtre
- Verso : incolore, jaune, vert ou brun-rouge selon les souches.

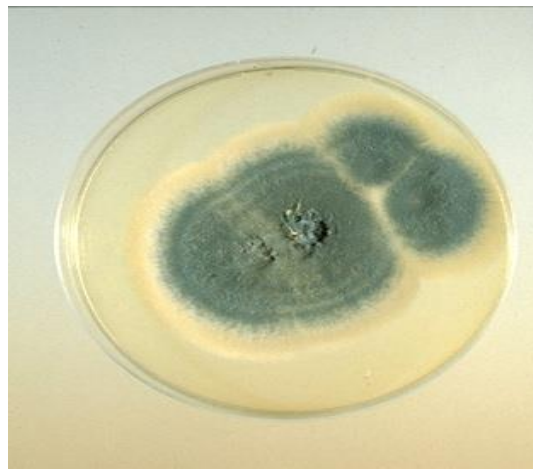

Figure 27 : *Aspergillus fumigatus* : Aspect macroscopique sur gélose Sabouraud
[Photo du Laboratoire de Parasitologie Mycologie, HMIM V, Pr **B. LMIMOUNI**]

Morphologie microscopique (figure 28) :

- Multiplication végétative
- Conidiospores : court, 300µm, lisse et incolore avec évasement progressif au sommet
- Vésicule : hémisphérique, 20 à 30 µm
- Phialides : directement portées par la vésicule, dressée, densément groupées
- Conidies : globuleuses, vertes échinulées, petites (2,5 à 3µm de diamètre)
- Tête aspergillaire : unisériée, en colonies compactes, assez grande (jusqu'à 100µm de long)
- Pas de reproduction sexuée connue
- Pas de (Hull cells)

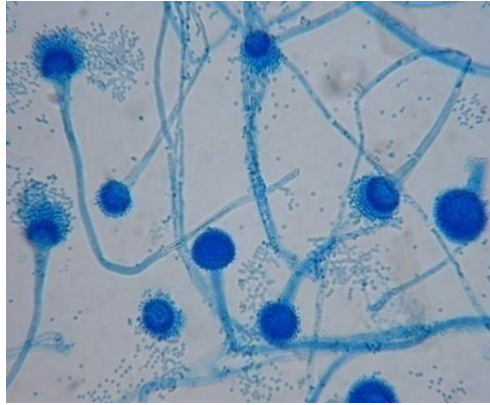


Figure 28 : *Aspergillus fumigatus* :microscopique : tête aspergillaire au Bleu lactophéno[Grossissement x 400][Photo du Laboratoire de Parasitologie Mycologie, HMIM V, Pr **B. LMIMOUNI**]

II.2.3.1.3 *Aspergillus flavus*

Cette espèce est plus fréquente dans les zones tropicales où elle se développe sur le fruit de l'arachide sur lequel elle peut produire des aflatoxines. *A. flavus* se trouve dans les sols cultivés, sur les graines de céréales telles que le maïs ou l'avoine

a) Caractères culturels (figure 29) :

- Croissance rapide (2 à 3 jours)
- Optimum thermique : 37°C
- Recto: colonies duveteuses à poudreuses, d'abord blanches, puis jaunes puis vert jaunes.
- Verso : incolore, rosé ou brun-rouge foncé

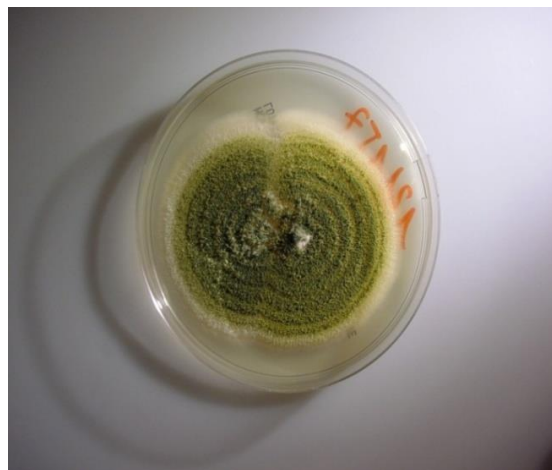

Figure 29 : Caractères culturels de l'*Aspergillus flavus* Grossissement x 400[Photo du Laboratoire de Parasitologie Mycologie, HMIM V, Pr **B. LMIMOUNI**]

b) Morphologie microscopique (figure 30) :

- Multiplication végétative
- Conidiosphores : long, 1mm et parfois jusqu'à 2,5mm, hyalin, verruqueux avec des aspérités (surtout visibles près de l'apex, mais inconstantes)
- Vésicule : sphérique, 25 à 45µm
- Phialides : directement insérées sur la vésicule ou portées par des métules
- Conidies : globuleuses, ou subglobuleuses, verts pâles, échinulées, 3,5 à 4,5 µm de diamètre
- Tête aspergillaire : unisériée ou bisériée, 300 à 400µm de long, radiée
- Pas de reproduction sexuée connue
- Pas de Hull cells.

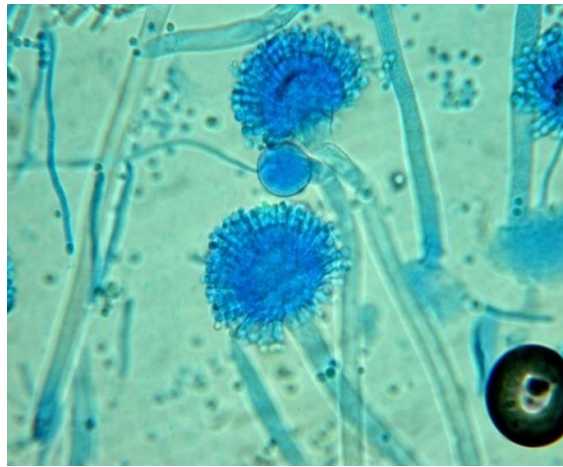

Figure 30: *Aspergillus flavus* : Aspect microscopique : tête aspergillaire au Bleulactophénol, Grossissement x400[Photo du Laboratoire de Parasitologie Mycologie, HMIM V, Pr **B. LMIMOUNI**]

II.2.3.2Epidémiologie :

L'*Aspergillus* est un champignon ubiquitaire, retrouvé sur tous les continents, tant dans l'air à l'état de spores que dans le sol, sous une forme plus ou moins germinative.

Les conditions les plus favorables au développement de l'*Aspergillus* sont les atmosphères humides (Legent et coll., 1984), les endroits mal ventilés où règne une température de l'ordre de 25 à 50°C. C'est la raison pour laquelle, leur concentration est plus élevée au printemps ou en automne (Barry et coll., 2002).

Les substrats sur lesquels se développe préférentiellement l'aspergillus sont :

- les matières organiques en décomposition : plantes vertes, plantes en pots, végétaux, foin mois...
- les faux-plafonds et les systèmes de ventilation, climatisation
- les sols, les céréales, dans les silos à grains.

- certaines denrées alimentaires, tout particulièrement les condiments utilisés pour l'assaisonnement et plus particulièrement le poivre moulu (Carrat et coll., 1993).

Ce sont les spores produites en très grande quantité par les têtes aspergillaires qui sont responsables de la dissémination du champignon. Entraînées par les courants d'air et le vent, ces conidies, en raison de leur taille réduite et de leur légèreté, sont transportées sur de grandes distances et se répartissent dans les moindres interstices (elles représentent 2 à 8% des spores fongiques isolées dans l'air). Conservant de nombreuses années leur pouvoir germinatif, elles peuvent aisément contaminer les aliments, les solutions, les milieux de culture (ce sont des contaminants habituels dans les laboratoires) (Robard, 2004). La principale voie de pénétration chez l'homme étant aérienne, c'est donc l'appareil broncho-pulmonaire qui est le premier et le plus souvent concerné par la maladie aspergillaire. Néanmoins, les sinusites mycosiques sont depuis quelques années de plus en plus fréquentes (Percodani et al., 1999).

II.2.3.3 Caractères physiologiques

L'*Aspergillus* présente un potentiel de croissance particulièrement rapide. Sa température optimale de croissance se situe entre 37°C et 40°C mais certains comme *A. fumigatus* peuvent croître dans des milieux atteignant plus de 57°C. Il affectionne les endroits mal ventilés ou les atmosphères humides pour se multiplier (Naha et al., 2009).

Si la spore ne rencontre pas de conditions idéales pour germer, elle va conserver son potentiel germinatif, pouvant résister à différents types d'agressions :

- physiques : le froid n'a aucune incidence sur les spores et la chaleur ne peut les détruire qu'à partir de 100°C ;
- chimiques : le formol est inefficace, certains acides le seraient mais à des concentrations incompatibles avec leur utilisation
- biologiques : la fermentation et la putréfaction sont inactives sur les spores.

Néanmoins, certaines espèces sont inhibées par l'actidione, notamment *A. fumigatus* et *A. nidulans* alors que d'autres comme *A. terreus* se cultivent sur milieu à l'actidione (Chabasse et al., 1999).

II.2.3.4 Mode de reproduction

L'*Aspergillus* présente un mode de prolifération par multiplication asexuée. Néanmoins, la reproduction sexuée de certaines espèces, dont *A. nidulans*, est connue. C'est ce qui permet de considérer les *Aspergillus* comme la forme imparfaite de champignons Ascomycètes (Bouchet et al., 2005).

a) Multiplication asexuée

C'est de loin le mode de reproduction le plus courant. La spore, ayant rencontrée un milieu favorable, va germer et donner naissance aux mycéliums aspergillaires. La particularité de ces filaments est d'avoir une croissance terminale et de se diviser par dichotomie (figure 31). Cet ensemble filamenteux constitue le thalle végétatif dont la croissance est dite centrifuge. Ceci donne l'aspect typique d'une « moisissure » au sens commun du terme. A partir du mycélium végétatif, de nombreux filaments conidiogènes vont se dresser de façon perpendiculaire à la cellule basale. Ceux-ci produiront les spores nécessaires à la dissémination du champignon. L'ensemble des appareils conidiogènes d'une « tête aspergillaire » peut produire jusqu'à 104 spores par jour. Ceci explique le pourcentage élevé de spores retrouvées dans l'air lorsque le milieu est propice au développement du champignon (Bouchet et al., 2005).

b) Reproduction sexuée

On la rencontre chez certaines espèces comme *A. nidulans* et *A. glaucus*. Celles-ci sont dites homothaliques (figure 31), ce qui signifie qu'elles sont auto fécondantes. La reproduction sexuée se fait par autogamie (fig28). Des filaments haploïdes de types sexuels opposés se rencontrent. L'ascogone, gamétocyte femelle, s'enroule autour de l'anthéridie, gamétocyte mâle. L'ascogone reçoit plusieurs noyaux de l'anthéridie et produit des filaments ascogènes correspondant au stade dicaryotique. Les noyaux subissent plusieurs mitoses dans l'asque avant que n'intervienne la fusion. La caryogamie puis la méiose conduit à la formation de 8 ascospores haploïdes dans chaque asque. L'ensemble est entouré d'un réseau mycélien dense et compact formant le cléistothèce ou organe de fructification. A maturité celui-ci mesure 100 à 300µm de diamètre et se présente sous un aspect incolore ou rougeâtre. Autour du cléistothèce nous pouvons retrouver des articles mycéliens transformés à paroi épaissie appelés cellules en noisette ou « Hüll Cell » qui ont une forme sphérique chez *A. nidulans*. Une fois libérées, les ascospores se comporteront comme les conidies (Chabasse et al., 1999).

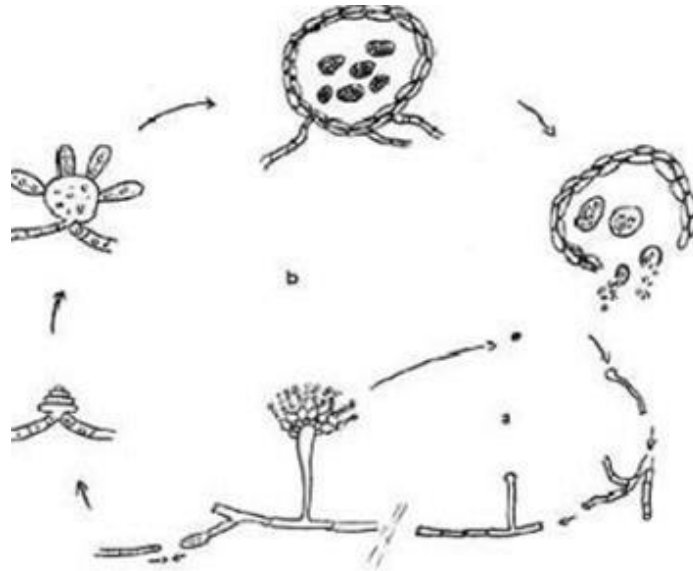


Figure 31: Cycle de reproduction de l'*Aspergillus* (**Robard S.** Les sinusites fongiques à Nantes de 2003 à 2006 : A propos de 31 cas. Université de Nantes, Faculté de Pharmacie : Thèse num 54, 2004.).

II.2.3.5 Facteurs favorisants

De nombreux facteurs favorisent la survenue d'aspergillose. Parmi eux, nous distinguerons des facteurs :

- Extrinsèques (propres à l'environnement)
- Intrinsèques (propres à l'homme)

a) Facteurs extrinsèques

Le risque d'aspergillose est fonction de la concentration en spores dans l'air ambiant : plus celle-ci est élevée, plus le nombre de spores inhalées est important, plus les défenses de l'organisme sont susceptibles d'être prises en défaut. Malgré tout, Barry considère que les causes environnementales ne sont que rares ; même s'il relativise en précisant la difficulté de faire le lien entre une exposition et l'aspergillose, étant donné le délai de développement de la maladie qui peut aller de quelques mois à, le plus souvent, plusieurs années (Barry et al., 2002).

En milieux professionnels : On peut considérer que certaines professions sont à risques dans la mesure où les personnes sont exposées à une quantité importante de spores présentes dans l'atmosphère. Parmi ces professions nous pouvons citer :

- les agriculteurs qui, en manipulant du foin ou d'autres variétés de végétaux moisissés, peuvent inhaler plusieurs milliards de spores en quelques secondes ;
- toutes personnes travaillant dans des locaux climatisés (12,7% des 402 patients présentant une aspergillose naso-sinusienne travaillent dans un milieu climatisé);

- les personnes travaillant en milieu hospitalier ainsi que les patients (essentiellement ceux qui sont à risque de par leur fragilité). Ceci s'explique par l'affection des *Aspergillus* pour les faux plafonds ainsi que les systèmes de ventilation. Kauffman-lacroix rapporte une étude faite au CHU de Poitiers selon laquelle 30% des germes isolés (tous prélèvements confondus : eau, air et surface) sont des *Aspergillus* et dont 7,7% sont des *A. fumigatus*. De même que Poirot en 1986 décrit une épidémie d'aspergillose à l'hôpital Saint Antoine, suite à des travaux réalisés au sein de l'hôpital (Kauffmann-lacroix, 2001).

- **Le climat** : Le climat influence également la concentration en spores dans l'air ambiant. F. Legent retrouve trois pics de fréquence d'infections aspergillaires sinusiennes dans la région nantaise : printemps et automne correspondant aux périodes les plus humides de l'année. Néanmoins, de nombreuses formes pseudo tumorales ont été décrites au Nord du Soudan, zone où règne pourtant un climat chaud et sec. Cependant les spores aspergillaires y abondent (sols, toit des habitations, crottin de bétail..). De plus, l'espèce retrouvée dans la quasi-totalité des cas est *A. flavus* alors que dans les zones humides c'est *A. fumigatus* qui est incriminé (Legent et coll., 1984).

- **L'alimentation**: *Aspergillus* a été mis en évidence dans certains plats pré-conditionnés servis en milieu hospitalier. Le poivre moulu contient également de grandes quantités d'*Aspergillus*.

b) Facteurs intrinsèques

L'altération du tapis muco-ciliaire constitue la cause locale majeure des aspergilloses naso-sinusiennes. Le tarissement des sécrétions de la muqueuse ainsi qu'une altération fonctionnelle de ce tapis provoquent une accumulation de sécrétions, une baisse du pH ainsi qu'un passage en anaérobiose favorisant la pousse du champignon. Ceci se rencontre très fréquemment lors d'un blocage au niveau de l'ostium entraînant une hypoventilation du sinus. La présence de corps étranger constitue également, au niveau du sinus maxillaire, un point d'ancrage au champignon permettant à celui-ci de se développer. La présence de polypes nasaux réfractaires aux traitements serait une cause locale d'aspergillose dite allergique (Percodani et coll., 1999).

- Facteurs généraux :

Toutes les pathologies provoquant une altération des défenses immunitaires de l'hôte favorisent l'implantation du champignon. Parmi celles-ci nous pouvons citer le diabète, les hémopathies, le VIH.... Elles sont toutes à l'origine d'aspergilloses naso-sinusiennes invasives, par opposition aux aspergilloses naso-sinusiennes non invasives retrouvées chez les patients non immunodéprimés (Chabasse et coll., 1999).

Par ailleurs, un asthme ou des antécédents personnels d'asthme serait à l'origine d'aspergillose dite allergique.

II.2.4 Zygomycètes : Mucormycose

II.2.4.1 Agents pathogènes

Les mucorales sont à l'origine de la mucormycose. Ils se divisent en 14 familles. Seules 5 familles ont été incriminées en pathologie humaine : les mucoraceae (genres *Mucor*, *Absidia* et *Rhizopus*), les morticrellacées (genre *Mortierella*), les cunninghamella, les sakcenaceae et les syncephalastaceae. Les Mucoracées, bien que représentées par un nombre restreint d'espèces (environ 300 espèces décrites) sont des champignons très répandus ; leurs spores sont très nombreuses dans l'air et le sol. Ces champignons vivent en saprophytes sur des matières organiques variées d'origine animale ou végétale et dans le sol ils collaborent avec les bactéries à la formation de l'humus. Leur croissance rapide, le grand nombre de spores émis leur permettent de monopoliser les ressources nutritives avant les autres espèces avec lesquelles elles entrent en compétition : les mucoracées sont parmi les moisissures les plus efficaces de la biosphère.

Ce sont des agents de pourritures et d'altérations des produits alimentaires et de denrées de conservation ; ce sont également des agents de mycoses humaines, exceptionnelles mais graves, comme les mucormycoses rhino cérébrales (Bouchet et al., 2005).

II.2.4.2 Caractères morphologiques (figures 32):

Le mycélium est fortement ramifié, il se différencie dans le genre *Rhizopus* en organe de fixation portant des digitations ou rhizoïdes qui s'enfoncent dans le substrat. La propagation se fait généralement par des parties aériennes ou « stolons », robustes et allongés (pouvant atteindre 10 cm de long) à l'extrémité desquels apparaissent de nouveaux rhizoïdes. Les filaments mycéliens, d'un diamètre de 10 à 15 μm , sont limités extérieurement par une mince paroi, ils présentent en leur centre, une large vacuole continue : les noyaux sont repoussés tout autour en une couche régulière. Les régions les plus anciennes du mycélium présentent un début de cloisonnement qui les isole des plus récentes (Bouchet et al., 2005).

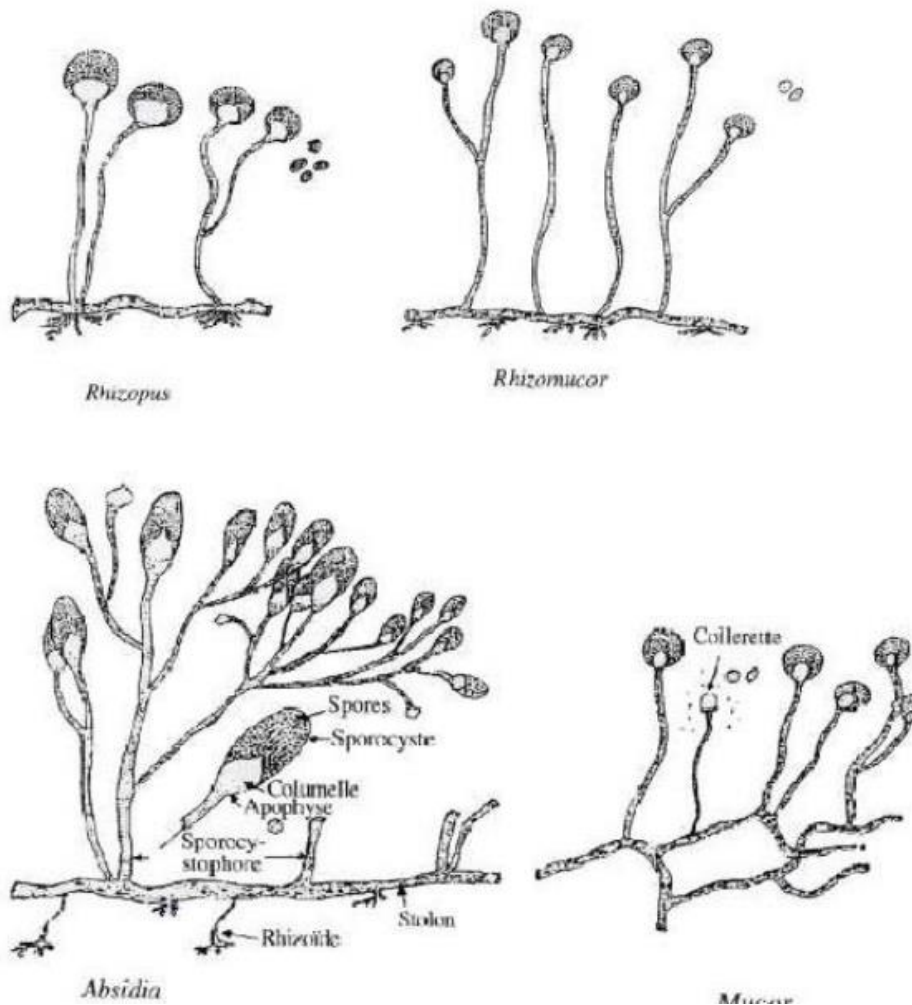


Figure 32 : Aspect des zygomycètes en culture à 37°C(Moulinier C. Parasitologie et mycologie médicales, éléments de morphologie et biologie. Editions médicales nationales, 2002.)

II.2.4.3 Mode de reproduction (figure 33) :

a) La multiplication asexuée

Sur les filaments rampants se différencient, des axes dressés à paroi épaisse, colorés et de diamètre très régulier, les sporocystophores, à l'extrémité desquels se forment les sporocystes. Les sporocystophores font saillie à l'intérieur des sporocystes en une columelle. Chaque sporocyste présente une mince paroi pigmentée, incrustée de fins cristaux en aiguilles qui lui donnent un aspect hérissé. A maturité, l'intérieur contient de nombreuses spores haploïdes résultant de la division du contenu cytoplasmique initial. Ces spores sont libérées par gélification de la paroi du sporocyste. Chacune d'elles présente une épaisse paroi et contient de un à généralement plusieurs noyaux : ce sont des spores plurinucléés (Robard, 2004).

b) La reproduction sexuée

La reproduction sexuée est rare dans la nature, le champignon se propageant essentiellement par voie asexuée. En culture la reproduction sexuée apparaît lorsque le milieu s'appauvrit en

matières nutritives : deux filaments arrivent à proximité l'un de l'autre, ils s'incurvent alors ou émettent un diverticule qui amène leurs extrémités au contact l'une de l'autre.

Ce phénomène est induit par des substances chimiques émises par les mycéliums et qui jouent un véritable rôle hormonal : ce sont des gamones. La partie terminale des rameaux s'isole du reste du mycélium par une cloison et joue le rôle d'un gamétocyste contenant plusieurs noyaux. Les deux gamétocystes fusionnent (plasmogamie) et forment un cénozygote où les noyaux de chacun des mycéliums restent côte à côte sans fusionner tout en subissant quelques divisions. Certains dégèrent ; ceux qui restent subissent finalement la caryogamie ou fécondation proprement dite et donnent naissance à une zygospore à noyaux diploïdes (2n).

La zygospore, pourvue d'une paroi épaisse et verruqueuse, entre en vie ralentie : la méiose se produira au moment de la germination, lors de la formation d'un sporocyste qui libère des spores uni nucléées (Bouchet et al., 2005).

Mode de reproduction :

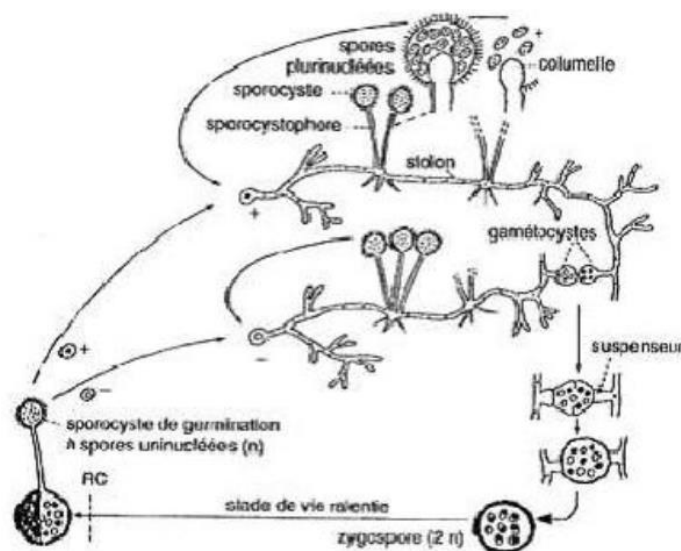


Figure 33 : Cycle de développement de *rhizopus nigricans*(Bouchet et al., Les champignons: mycologie fondamentale et appliquée Paris.Masso 2005; 2ème édition).

II.2.4.4 Pouvoir pathogène et mode de propagation :

Les spores présentes dans l'atmosphère, pénètrent dans les fosses nasales et les sinus par inhalation. A partir d'une lésion locale (rhinite, sinusite...) et d'une baisse des défenses immunitaires du sujet, les spores germent et donnent des filaments mycéliens. De là, la progression de l'infection est en générale unilatérale par envahissement direct des tissus adjacents entraînant une importante réaction inflammatoire locale et par envahissement des

vaisseaux entraînant thrombose, artérite, ischémie, infarctus et nécrose des tissus avoisinants (Lehrer et al. , 1990)..Ainsi, à partir des fosses nasales, le champignon peut envahir :

- Les sinus : l'atteinte des sinus frontaux est beaucoup moins fréquente que celle des sinus maxillaires, ethmoïdaux ou sphénoïdaux.
- Vers le bas, le plancher des fosses nasales et des sinus dont la nécrose peut entraîner une perforation du palais osseux.

II.2.4.5 Mécanismes de défense de l'hôte

Champignon opportuniste comme l'*Aspergillus*, le mode de pénétration des mucorales et les mécanismes de défense de l'hôte sont très proches. Trois caractéristiques propres aux mucorales méritent d'être soulignées :

- Tropisme vasculaire : les stolons s'immiscent très facilement entre la paroi des vaisseaux davantage encore que les filaments aspergillaires.
- Rôle de la sidérophiline : les mucorales sont beaucoup plus sensibles au fer, qui stimule leur croissance, que les *Aspergillus*. Artis a montré le rôle de la sidérophiline qui, par sa capacité à fixer le fer, est un facteur inhibant la croissance des mucorales (Robard, 2004).
- Rôle de la fraction C3 du complément : la fixation du champignon sur la membrane des macrophages et des polynucléaires neutrophiles, indispensable avant toute phagocytose, nécessite l'activation de la fraction C3 du complément dont le rôle était secondaire pour l'*Aspergillus*.

II.2.5 Les dématiés

Les dématiés appartiennent à la classe des deutéromycètes. Cette classe est sous-divisée en trois sous classe :

- les coelomycètes, rarement pathogènes chez l'homme
- les blastomycètes, levures asexuées
- les hyphomycètes.

C'est à cette dernière sous classe qu'appartient la plupart des champignons pathogènes des sinus. Selon la couleur plus ou moins noir du mycélium, on distingue :

- les hyalohyphomycètes (mycélium hyalin clair) auxquels appartient le genre *Aspergillus* vu précédemment.
- Les phaeohyphomycètes (mycélium sombre) = dématiés.

Dans la pathologie sinusienne, on retrouve trois espèces principales : *Alternaria* ; *Bipolaris* et *Curvularia* responsables essentiellement de sinusite fongique allergique (Robard, 2004).

II.2.5.1 Alternaria

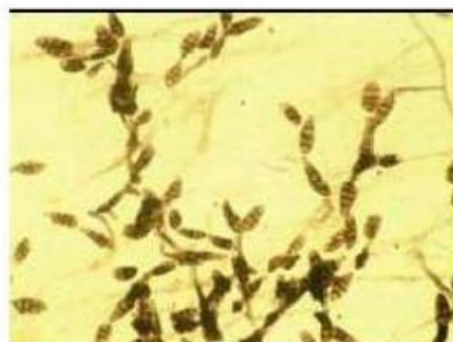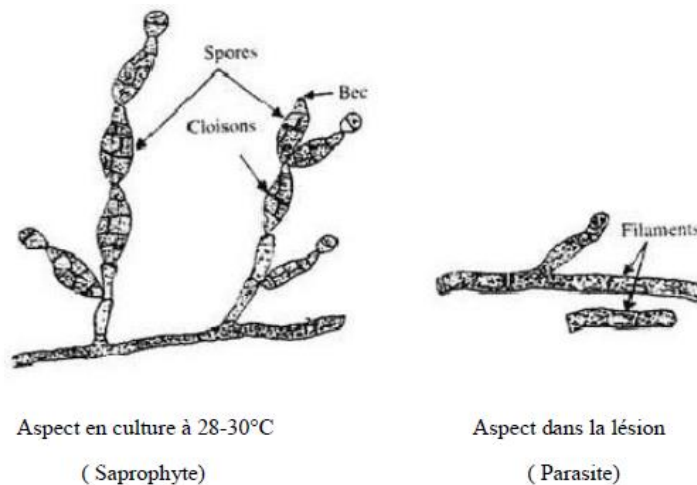
Le genre *Alternaria* regroupe plus de 80 espèces, dont 8 sont incriminées en pathologie humaine et 3 fréquemment retrouvées.

Les colonies d'*Alternaria* sont habituellement duveteuses, ou laineuses, de couleur blanc-gris, devenant rapidement foncées, voire verdâtres ou noires.

La croissance aérienne de ce champignon est presque entièrement constituée de chaînes de spores. Les conidiophores sont septés, lisses, droits ou flexueux, noirs. Ils mesurent en moyenne 50x5µm. Les conidies bourgeonnent à travers un ou plusieurs pores de la paroi du conidiophore, en chaînes simples ou ramifiées.

Les spores produites sont des dictyospores (spores pluricellulaires à cloisons transversales et longitudinales) piriformes dont la partie rétrécie, caractéristique du genre, est appelée bec. La longueur et la forme du bec varient selon les espèces. (figure 34)

Alternaria Alternata est un champignon cosmopolite. Son habitat est très varié puisqu'il va des régions sèches arides des dunes du désert jusqu'aux lacs salins. Ces conidies sont allergènes et peuvent causer des maladies respiratoires allergiques comme les sinusites (Robard, 2004).



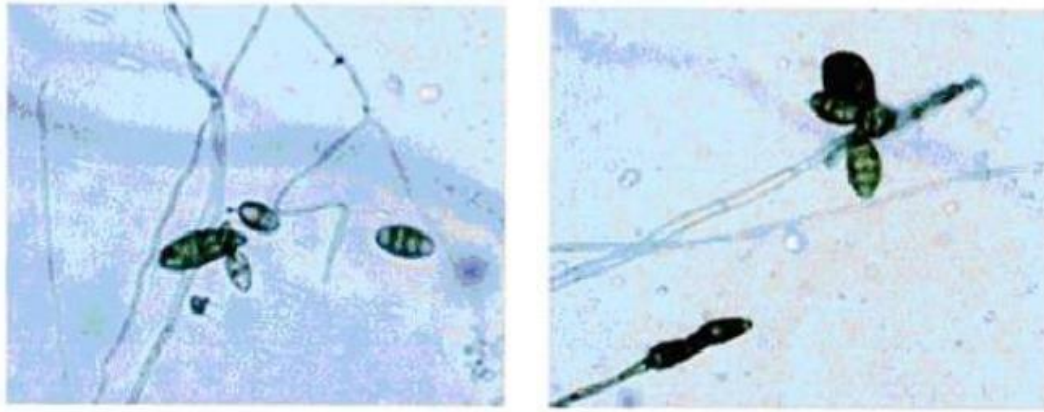


Figure 34 : *Alternaria sp* (Robard S. Les sinusites fongiques à Nantes de 2003 à 2006 : A propos de 31 cas. Université de Nantes, Faculté de Pharmacie : *Thèse num 54, 2004.*)

II.2.5.2 *Bipolaris sp.* (Figure 35).

Comme *Alternaria*, *Bipolaris* appartient aux phaeohyphomycètes. Les colonies de *Bipolaris* sont habituellement grises à noires, duveteuses, poussant rapidement. Les conidiophores sont bruns en zigzag, formant des porospores de façon sympodiale. Les spores ellipsoïdales, arrondies à chaque extrémité ont une cicatrice plate et présentent des pseudosepta. Leur paroi est lisse ou finement rugueuse. La germination des spores se fait de façon bipolaire. Il se distingue de *Curvularia* dont les conidies sont légèrement courbées et nettement septées. Ce sont des saprophytes de plantes ou des phytopathogènes (graminées) surtout rencontrés en zone tropicale et subtropicale. Ils sont également agents de phaeohyphomycoses et notamment de sinusite fongique allergique (Robard, 2004).

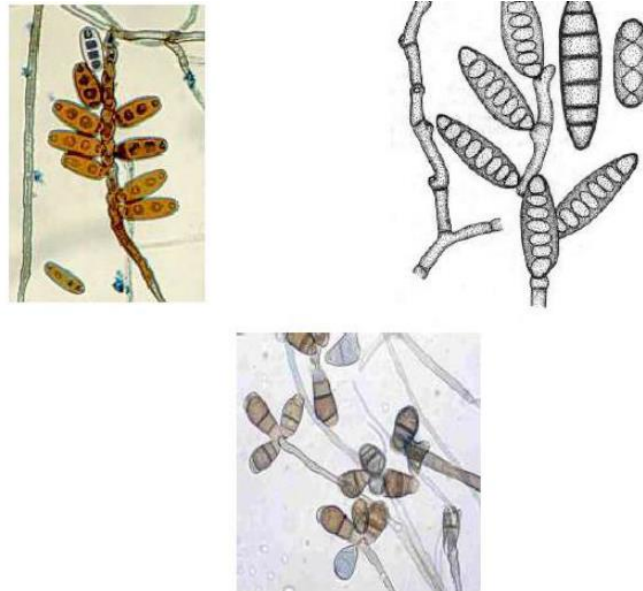


Figure 35 : *Bipolaris sp* (Robard S. Les sinusites fongiques à Nantes de 2003 à 2006 : A propos de 31 cas. Université de Nantes, Faculté de Pharmacie : *Thèse num 54, 2004.*).

II.2.5.3 *Curvularia sp.*

Il possède un mycélium pigmenté en noir. Ces conidies brunes sont formées de façon apicale à travers un pore à partir d'un conidiophore à croissance sympodiale et géciculée. Les conidies cylindriques ou légèrement incurvées, sont cloisonnées en 3 ou 4 logettes. Les logettes centrales sont plus foncées. La germination de ces spores est bipolaire. C'est une espèce cosmopolite, saprophyte ou parasite de graminées. *Curvularia* comme *Alternaria* et *Bipolaris* a un pouvoir allergisant.

II.2.5.4 Autres champignons

II.2.5.4.1 *Fusarium* (figure 36)

Le nom de *Fusarium* est donné à un genre de champignon imparfait (deutéromycètes). Les formes parfaites de quelques espèces de *Fusarium* sont connues, et appartiennent à la classe des ascomycètes. Pour plusieurs espèces de *Fusarium*, le stade parfait demeure encore inconnu. Très cosmopolites, on trouve le *Fusarium* dans les zones tropicales, les régions tempérées, Les zones désertiques, montagneuses et même arctiques.

Le principal caractère morphologique de *Fusarium* est la présence de macroconidies fusiformes et cloisonnées. Le genre *Fusarium* tire son nom du latin *fusus* car ses spores sont en forme de fuseau et la culture est rapide, les colonies peuvent être blanches, lavande, roses, saumons ou grises et ont un aspect finement duveteux. Le champignon produit des conidies ovoïdes, unicellulaires parfois bicellulaires, au bout de conidiophores simples Les espèces responsables le plus souvent rencontrées sont *Fusarium solani*, *Fusarium oxysporum*, *Fusarium verticillioides* et *Fusarium moniliforme*.

Les spores peuvent être une source importante de problèmes de santé, pouvant être aéroportées ou ingérées avec la nourriture.(grains et dérivés). On retrouve quelques cas de sinusites invasives fulminantes dues à *Fusarium sp.*

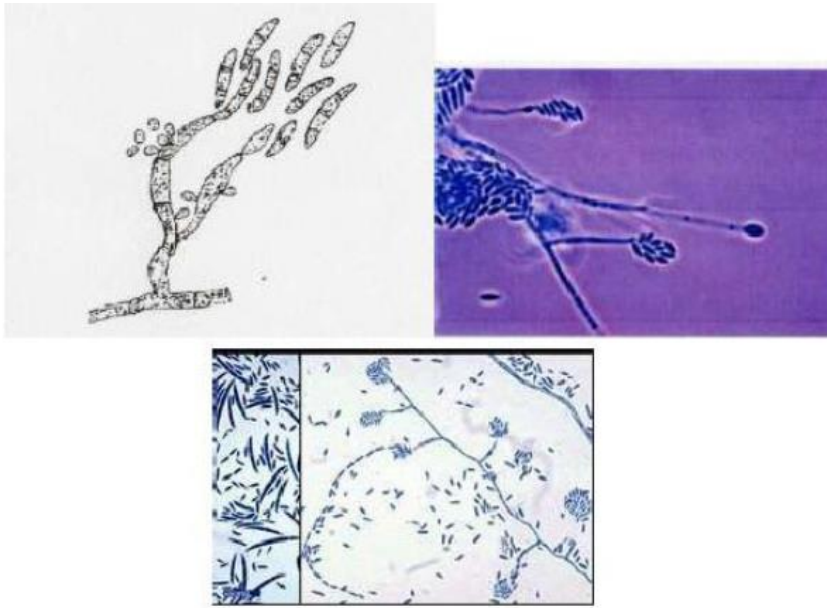


Figure 36: *Fusarium sp.*: Aspects microscopiques (**Robard S.** Les sinusites fongiques à Nantes de 2003 à 2006 : A propos de 31 cas. Université de Nantes, Faculté de Pharmacie : *Thèse num 54, 2004.*).

II.2.5.4.2 *Scedosporium* (figure 37)

Le genre *Scedosporium* comprend deux espèces impliquées en pathologie humaine : *Scedosporium apiospermum* et *Scedosporium prolificans*, qui se différencient l'une de l'autre par la forme de leurs cellules conidiogènes. Ces dernières sont cylindriques dans l'espèce *Scedosporium apiospermum*, élargie et renflée à sa base (en forme de bouteille) dans l'espèce *S.prolificans*. *Scedosporium* est responsable de pathologies humaines liées notamment à l'inhalation de spores aériennes entraînant des sinusites et des mycétomes pulmonaires comparables à l'aspergillome.

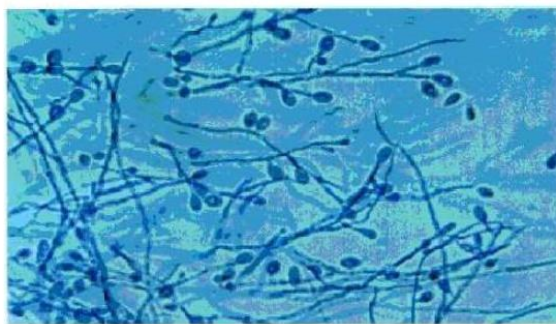


Figure 37 : *Scedosporium apiospermum*: Aspects microscopiques (Robard S. Les sinusites fongiques à Nantes de 2003 à 2006 : A propos de 31 cas. Université de Nantes, Faculté de Pharmacie : Thèse num 54, 2004.).

III. EPIDEMIOLOGIE DES RHINOSINUSITES FONGIQUES:

Les infections fongiques des voies respiratoires basses sont bien connues depuis plusieurs dizaines d'années comme en témoigne la classification des aspergilloses broncho-pulmonaires proposée par Gefter en 1992. Par contre pour les rhinosinusites fongiques, il fallait attendre les années 70 pour observer une augmentation des observations publiées et des cas rapportés, concernant essentiellement des rhinosinusites à *Aspergillus sp* (Gefter, 1992).

Néanmoins on prêle à Plaignaud dès 1791 un cas de balle fongique dans un sinus maxillaire chez un sujet « de bonne constitution » (Plaignaud, 1791). Depuis les années 80 et 90, les publications se multiplient et les sinusites fongiques deviennent l'une des causes les plus fréquentes de sinusite infectieuse chronique unilatérale de l'adulte (Robard, 2004).

III.1 Rhinosinusite fongique non invasive

Katzstein et al. en 1983 puis en 1987, ont établi ce concept chez des patients qui présentaient une polypose nasosinusienne récidivante et un asthme. Le diagnostic positif reposait sur l'histologie qui a montré la présence dans la « mucine allergique » (bouchon muqueux extrait des cavités sinusiennes), d'hyphes aspergillaires, d'éosinophiles et de cristaux de Charcot- Leyden. 60 % des patients avaient des tests cutanés positifs à *Aspergillus*, 85 % avaient des taux élevés d'IgE sériques totales et 85 % avaient des précipitines sériques à *Aspergillus* (Katzstein et al., 1983 et 1987).

Dans les séries et les études ultérieures, le critère diagnostique principal était la présence de cette « mucine allergique ».

Serrano et al. ont investigué, sur une série de 93 polyposes naso-sinusienne, 51 sinusites chroniques et 21 balles fongiques opérées, tous les critères diagnostiques de rhinosinusites

fongiques allergiques (RSFA) (cliniques, radiologiques, histologiques, mycologiques et immuno-allergiques).

La présence de « mucine allergique » (critère diagnostique indispensable) n'était observée que dans 14 cas, considérés comme RSFA.

Chez 74 % des RSFA, un ou plusieurs critères immuno-pathologiques sont retrouvés, mais cela est également le cas chez 48 % des patients sans « mucine allergique ».

Une hyperéosinophilie a été retrouvée chez 21 % des RSFA et chez 11 % des patients sans (mucine allergique) (Serrano et al., 1996 et 2001).

III.1.1Prévalence

Le mycétome ou balle fongique est la forme clinique la plus fréquente, avec une localisation dominante du sinus maxillaire.

- En France, 74% des patients étaient atteints par cette forme clinique dans une étude réalisée à Nantes et seulement un cas de sinusite fongique allergique (Robard, 2004).

- En Tunisie sur 28 patients, 23 cas avaient une balle fongique (82%) et 3cas une rhinosinusite aspergillaire allergique (Atia et al.)

La plupart des cas rapportés étaient en France, l'Italie et le Taiwan (Shiv et al.) :

- en France 30 cas étaient rapportés à Toulouse et Poitiers (Dufour et al., 2006).

- en Italie 81cas étaient rapportés au centre de Pavia.[88]

- en Asie l'entité de la balle fongique a été diagnostiquée chez 126 patients

Dans le centre de Taiwan pour une période de 8ans (1995-2003)

rhinosinusite aspergillaire allergique représente 6 à 8% de l'ensemble des sinusites chroniques opérées (Shiv et al.).

III.1.2Distribution géographique

L'incidence des RSFA semble dépendre de facteurs géographiques, la revue de la littérature mondiale révèle que la plupart des sites qui ont signalé des cas de rhinosinusites fongiques allergiques (RSFA) sont situés dans les régions tempérées dont l'humidité est relativement élevée. Aux États-Unis, la RSFA a été rencontrée le plus fréquemment dans le bassin du Mississippi, le Sud-est, et le Sud-ouest. Elle est aussi fréquente dans l'Afrique du Nord, l'Inde et le Moyen Orient (Lanza et al., 2006), (Chakrabarti et al., 1992), (Saravanan et al., 2006), (Ferguson et al., 2000) et (Michael et al., 2008).

III.1.3Facteurs de risque

On note une nette prédominance masculine des rhinosinusites fongiques. La raison exacte de cette prédisposition n'est pas connue. Cependant, la balle fongique a été trouvée plus souvent

chez des femmes d'âge moyen ou âgées, cela est peut-être dû à des facteurs de risque tels que le diabète, le cancer et la chimiothérapie (Dufour et al., 2006) et Pagella et al., 2007). Certaines études ont souligné la fréquence des RSFA chez des patients de race afro-américaine et de bas niveau socio-économique. D'autre part il a été rapporté que l'allergie vis-à-vis des champignons favorise l'apparition de RSFA ainsi que de la balle fongique. Il faut noter aussi que les antécédents d'une chirurgie endonasale semblent être un facteur de risque non négligeable pour développer une rhinosinusite à balle fongique. Enfin une étude portant sur des patients ayant bénéficié d'un traitement endodontique intéressant les dents sinusiennes a montré la fréquence de balle fongique du sinus maxillaire dans cette population (Chakrabarti et al., 1992).

III.2 Rhinosinusites fongiques invasives :

Les rhinosinusites fongiques invasives sont rares, mais le pronostic des formes aiguës fulminantes reste souvent grave avec 50 à 80 % de mortalité. Des cas de sinusite fongique invasive chronique granulomateuse ou non ont été rapportés en Amérique du Nord. Seulement 2 cas de sinusites invasives ont été cités dans une étude française et 2 autres cas dans une série tunisienne (Attia et al.), (Bouzaiene et al., 2000) et (Robard, 2004).

La sinusite fongique invasive indolente quant à elle a été décrite essentiellement chez des patients d'origine africaine immunocompétents mais deux cas ont été rapportés récemment en France. La forme granulomateuse a été observée exclusivement au Soudan, en Inde au Pakistan et rarement aux USA (Veress et al., 1973) et (De-Shazo et al., 1997).

III.2.11 Facteurs de risque

La forme fulminante des RSFA se développe principalement chez les personnes immunodéprimées avec une altération des moyens de défense de l'individu notamment de la fonction des polynucléaires neutrophiles, cela se voit chez des patients porteurs de diabète, d'hémopathies, du syndrome d'immunodéficience acquise, cette immunodépression aussi peut être d'origine iatrogène, c'est le cas de patients ayant reçu une chimiothérapie, ou une corticothérapie au long cours. D'autres facteurs de risque seraient associés au développement de la rhinosinusite fongique invasive aiguë tels que l'utilisation abusive et prolongée d'antibiotiques à long terme, sondes nasales (intubation ou sonde nasogastrique), autres maladies rhinosinusiennes (rhinite allergique, polypose), des troubles du métabolisme et l'hospitalisation prolongée. Ces patients immuno-incompétents sont particulièrement sensibles au développement de la RSFA dans sa forme invasive. En effet l'inhalation de champignons ubiquitaires tels que l'*Aspergillus* et les Zygomycètes peut être pourvoyeuse de la survenue de RSFA fulminante car chez l'hôte immunodéficieux, ces champignons peuvent attaquer ses éléments de défenses déjà altérés, puis se disséminer surtout par voie sanguine

mais surtout se localiser au niveau de la muqueuse nasosinusienne pour créer des sites idéaux pour leur développement. La corticothérapie au long cours et le SIDA sont fortement incriminés dans la genèse de cette forme. Par ailleurs, le SIDA avancé et le nombre de cellules CD4 bas pourraient être associés aux formes invasives de la rhinosinusite fongique. Toutefois, d'autres études sont nécessaires pour confirmer cette association (Robard, 2004).

III.3.2.2 Agents responsables de la rhinosinusite fongique invasive :

Les agents responsables des différentes catégories de rhinosinusite fongique sont multiples. Les zygomycètes sont de loin la cause la plus fréquente de rhinosinusite fongique invasive aiguë. Ces Zygomycètes responsables de cette maladie sont surtout le *Rhizopus oryzae*. L'*Apophysomyces elegans* a été décrit comme étant l'agent responsable de la RSF invasive chez les sujets immunocompétents surtout en Inde.

Par ailleurs, les champignons les plus incriminés dans les RSF invasives graves chez les sujets immunodéprimés sont l'*Aspergillus fumigatus* et l'*Aspergillus flavus*. Mais il faut noter que les champignons responsables des RSFA sont multiples, dans une revue de littérature anglaise, Manning et Holman ont rapporté en 1998, 168 cas à culture positive, 87% due à des champignons dématiariés et 13% due à l'*Aspergillus spp.* Les Champignons dématiariés les plus impliqués étaient l'*Alternaria alternata*, *Bipolaris spp.*, *Drechslera spp.* et *Curvularia Lunata*.

Dans des études indiennes, l'*Aspergillus flavus* a été isolé dans plus de 80% des cas de RSFA, alors que dans le Moyen-Orient, l'*Aspergillus flavus* a été isolé chez 50% des patients porteurs de RSFA.

Concernant la forme granulomateuse invasive, l'agent pathogène le plus incriminé est l'*Aspergillus flavus* contrairement à l'*Aspergillus fumigatus* pourvoyeur surtout de RSF invasive chronique.

Les analyses des échantillons prélevés par biopsie sur la majorité des cas de balle fongique reviennent stériles, bien que les champignons soient détectables en microscopie directe. Seulement 30 à 50% de telles cultures montrent la croissance du champignon pathogène, qui sont surtout l'*Aspergillus fumigatus* ou *Aspergillus flavus* (Chakrabarti et al., 1992) et (Klossek et al., 2003).

IV. CLASSIFICATION DES RHINOSINUSITES FONGIQUES

De nombreuses hypothèses sont proposées pour expliquer le rôle des agents fongiques, qui sont des éléments présents dans l'air ambiant à des concentrations variables selon les saisons et les locaux. Dans le mucus nasal de sujets sains, cette présence a été récemment confirmée avec des espèces très variées à des concentrations variables selon la méthode de prélèvement et d'identification (Klossek et al., 2001). Actuellement plusieurs classifications des RSF sont

proposées mais la classification la plus retenue à travers le monde est celle qui les classe en formes invasives (présence d'invasion tissulaire à l'examen histologique) et non invasives (Catten et al., 2001) et (Hamilos et al., 2004). Pour les formes non invasives, on distingue : la rhinite allergique IgE dépendante, les balles fongiques (anciennement appelé aspergillome ou mycétome) et les rhinosinusites fongiques allergiques (RSFA) (Klein et al., 2002) et (Klossek et al., 2001). Les formes invasives, regroupent des formes chroniques ou indolentes et des formes aiguës ou fulminantes.

IV.1 Les formes non invasives

Elles correspondent à des formes extra muqueuses non agressives sur le plan clinique et radiologique survenant le plus souvent chez des sujets immunocompétents. Il n'existe pas d'infiltration fongique de la muqueuse ou de la sous-muqueuse, ni des vaisseaux, ni des structures osseuses adjacentes.

IV.1.1 La rhinite allergique IgE dépendante

L'allergie d'origine fongique est connue depuis longtemps. Les principales moisissures à l'origine de ces rhinites allergiques sont du genre *Cladosporium*, *Alternaria* ou *Aspergillus* pour lesquels des allergènes majeurs et mineurs ont été identifiés (Bousquet et al., 2001) et (Klossek, 2003). Il existe une grande diversité biologique au sein de chaque espèce qui se traduit par une standardisation difficile des extraits fongiques pour les tests diagnostiques et l'immunothérapie spécifique (Waxman et al., 1987). La clinique n'est pas différente des formes déclenchées par les pneumallergènes et les formes persistantes sont fréquentes en particulier si l'allergène est rencontré dans l'habitat (Ponikau et al., 1999). Des rhinites professionnelles ont été également observées, associée ou non à un asthme. Les tests cutanés sont délicats en raison des difficultés à obtenir des extraits de qualité. Les intradermoréactions demeurent recommandées en cas de doute.

Le dosage des IgE connaît les mêmes contraintes que l'enquête allergologique au besoin en identifiant les moisissures sur le lieu des symptômes reste fondamentale pour poser le diagnostic (Serrano et al., 2001).

IV.1.2 La balle fongique

a) Facteurs favorisants :

Pour les localisations maxillaires, parmi les facteurs favorisant ces mycétomes, les traitements endo-canaux de dents sinusiennes sont retrouvés par la plupart des équipes (dépassement de pâte dentaire ou amalgame). La présence de zinc dans ces amalgames est soupçonnée de favoriser la croissance et peut-être même la présence du champignon dans la cavité sinusienne (Martin et al., 2004). D'autres facteurs étiopathogéniques ont été évoqués : une mauvaise ventilation des sinus et notamment une hypoventilation favorisant

l'anaérobiose, des variations anatomiques des fosses nasales responsables d'un confinement sinusien, des conditions climatiques défavorables, des locaux poussiéreux et la teneur élevée en spores dans l'air ambiant. Récemment une équipe anglaise a montré que les oreillers synthétiques et à plumes étaient une des premières sources de production et de développement des champignons et pourraient être impliqués dans les pathologies respiratoires et notamment les sinusites du fait de la proximité de l'oreiller avec les fosses nasales (Woodcock et al., 2006).

b) Clinique

Il n'y a pas de spécificité dans la symptomatologie, il s'agit souvent d'une rhinorrhée et jetage postérieur ; rarement associées à des douleurs. Elles peuvent être totalement asymptomatiques et découvertes fortuitement lors d'une exploration radiologique du massif facial pour une autre pathologie. L'évolution est souvent lente sur plusieurs mois ou années. Des surinfections bactériennes sont possibles, à l'origine d'un tableau clinique sans particularité, simulant les sinusites aiguës bactériennes (Coste et al., 2003). La répétition ou la persistance de ces épisodes unilatéraux doit faire envisager cette étiologie. La physiopathologie demeure mal élucidée même si le passage intrasinusien par une communication bucco-sinusienne de pâte dentaire est considéré comme un facteur favorisant pour certaines localisations maxillaires. L'examen endonasal peut être normal ou révéler un aspect congestif et inflammatoire du méat drainant le sinus où siège la balle fongique (méat moyen pour le sinus maxillaire : situation la plus fréquente) (Klossek et al., 2004).

c) Paraclinique :

Le diagnostic est évoqué lors de l'interprétation de l'examen tomodensitométrique. L'aspect radiologique caractéristique est une image de pseudo corps étranger au sein d'une opacité plus ou moins complète de la cavité sinusienne où siège la balle fongique, plus rarement il s'agit d'une opacité homogène. Des lyses osseuses sont parfois observées. L'agent fongique le plus souvent en cause est l'*Aspergillus fumigatus* et la confirmation diagnostique est apportée par l'examen anatomopathologique (fig15) et mycologique des fragments de balle fongique prélevés. On y retrouve des filaments mycéliens en quantité abondante, sans envahissement de la muqueuse sinusienne (Delbet et al., 2011).

Le diagnostic de certitude est assuré par l'examen mycologique après culture sur milieu de Sabouraud qui permet d'identifier l'espèce de champignon en cause. L'agent fongique le plus souvent isolé est *Aspergillus fumigatus*. Cependant, *Aspergillus flavus*, et *Scedosporium sp* sont parfois également identifiés. Les signes du mycétome sont donc très variés, très peu spécifiques et peuvent simuler ceux des autres types de sinusite, c'est pourquoi Deshazo propose en 1997 des critères de diagnostic pour distinguer les mycétomes et la S.F.A. (voir

tableau n). Comme l'examen mycologique, l'examen anatomo-pathologique sur la pièce opératoire donne aussi le diagnostic de l'origine fongique de la sinusite avec certitude.

d) Traitement

Le traitement de ces balles fongiques est basé sur l'exérèse chirurgicale, Il comprend l'ouverture de la cavité sinusienne et l'ablation de la balle fongique. Aucun traitement antifongique local ou par voie générale n'est nécessaire. Les récurrences sont rares et dues à la persistance de reliquats de balle fongique en raison d'une exérèse incomplète. Le traitement sera détaillé ultérieurement.

IV.1.3 La Rhinosinusite fongique allergique (RSFA) :

a) Définition et physiopathologie

La définition de cette forme clinique fait encore l'objet de discussion ainsi que sa physiopathologie, ses éléments diagnostiques et son traitement (Klossek et al., 2003). Les travaux publiés concernant cette entité sont rapportés surtout par des équipes américaines et autrichiennes (Braun et al., 2003) et (Klossek, 2003). Les premières publications la rapprochaient de l'aspergillose broncho-pulmonaire allergique (ABPA) dont les critères diagnostiques ont fait l'objet, d'une classification précise. La localisation est principalement ethmoïdale ou pansinusienne c'est-à-dire concernant tout les sinus de la face. Chez ces patients on retrouve souvent :

- Une augmentation des IgE totales et spécifiques, une hyperéosinophilie sanguine ;
- Un asthme est très souvent associé.

Les espèces en cause sont principalement des champignons « noirs » *Alternaria*, *Curvularia*. Sa physiopathologie exacte connaît toujours plusieurs nuances (Marple et al., 2000). Pour la plupart des auteurs, il s'agit d'une réaction d'hypersensibilité avec combinaison des réactions de type I (IgE dépendante) et III (IgG dépendante) de la classification de Gell et Coombs. Le point de départ de ces RSFA serait l'inhalation et la stagnation des spores mycéliennes dans les cavités naso-sinusiennes et le mucus sinusien. Le relargage de matériel antigénique stimulerait la production d'IgE et d'IgG. Les antigènes fongiques réagiraient ensuite avec les cellules mastocytaires sensibilisées aux IgE et la réaction antigène/anticorps entraînerait la dégranulation mastocytaire avec libération des médiateurs de l'inflammation. Ces médiateurs inflammatoires et les autres produits de dégranulation des éosinophiles rendraient compte des manifestations cliniques rencontrées dans les pathologies fongiques allergiques (Serrano E et al, 2000).

b) Clinique

La sinusite fongique allergique doit être suspectée devant une sinusite chronique ou une polypose nasosinusienne ayant résisté à plusieurs traitements médicaux ou chirurgicaux. Il s'agit le plus souvent de sujets jeunes, immunocompétents, sans prédominance de sexe. En fonction des séries, un asthme ou des antécédents personnels d'asthme sont retrouvés dans 45% à 80% des cas, une polypose nasale réfractaire au traitement dans 90% à 100% des cas, une atopie (terrain allergique) dans 40% à 80% des cas. Classiquement l'obstruction nasale et la rhinorrhée constituent les signes cliniques les plus fréquemment observés. Selon la localisation, l'anosmie (absence d'odorat), l'algie faciale, les céphalées, les écoulements auriculaires ont aussi été décrits (Deshazo RD et al., 1995). Ces signes sont habituellement chroniques, résistants aux traitements antibiotiques et parfois soulagés par la corticothérapie locale par voie nasale mais surtout par voie générale (Schuber et al., 2004) et (Waxman et al., 1987).

c) Diagnostic paraclinique

Le diagnostic repose sur la mise en évidence à l'examen anatomopathologique, des sécrétions sinusiennes, obtenues après chirurgie, d'aspect typique : la mucine allergique. Elle est composée :

- d'agrégats de polynucléaires altérés essentiellement éosinophiles ;
- de cristaux de Charcot-Leyden ;
- de filaments mycéliens altérés, en général en faible quantité.

Ces nappes de mucine souvent lamellaires présentent un centre plus pale que la périphérie qui est très éosinophile. On ne retrouve pas d'envahissement tissulaire et une nécrose est rarement observée. Macroscopiquement, ces sécrétions endosinusiennes apparaissent sous la forme d'un matériel épais, collant, visqueux, souvent difficile à évacuer par simple aspiration de la cavité sinusienne. Le scanner des sinus de la face objective souvent une atteinte plurisinusienne, en effet le scanner met en évidence des opacités hétérogènes avec des zones hyperdenses. Des déformations osseuses, voire des érosions, ne sont pas rares et sont retrouvées dans 30% à 50% des cas en fonction des séries.

Sur le plan immuno-allergologique, les patients présentent typiquement une hyperéosinophilie sanguine, une augmentation des IgE totales et spécifiques, des tests cutanés positifs vis-à-vis du champignon en cause et des anticorps précipitant. En fonction des séries publiées, ces critères immuno-allergologiques ne sont pas toujours retrouvés et ne semblent pas indispensables au diagnostic de sinusite fongique allergique (Deshazo RD et Swain RE, 1995). Sur le plan mycologique, les résultats des cultures varient beaucoup selon les séries mais toutes rendent le rôle de l'*Aspergillus* dans la S.F.A relatif. La majorité des germes

isolés appartiennent à la famille des dématiacées dont le chef de fil est représenté par *Bipolaris*, suivi de *Curvularia*, *Exserohilum*, *Alternaria*. (Manning SC, 1998).

d) Traitement

Trois traitements sont possibles : la chirurgie, l'utilisation de corticostéroïdes par voie générale et l'immunothérapie spécifique.

IV.1.4 Sinusite chronique et agents fongiques

Certains auteurs ont suggéré la possibilité de rhinosinusite chronique entraînée par la présence d'agents fongiques dans le mucus rhinosinusal à partir des ces RSFA (Braun et al., 2003) et (Ferguson et al., 2004). Cette entité est très controversée, elle serait caractérisée par une hyperéosinophilie dans le mucus et dans la muqueuse nasosinusal. La présence de rares agents fongiques est observée dans le mucus et les cultures de ce mucus conduisent à identifier de nombreux et divers agents fongiques (Klossek et al., 2003). Aucune anomalie biologique ou immunologique n'est exigée dans les critères diagnostiques contrairement à l'ABPA (Ponikau et al., 1999) et (Washburn et al., 1998) . L'hypothèse physiopathologique se résume à considérer les agents fongiques comme les éléments recruteurs des éosinophiles présents dans la muqueuse nasosinusal. L'absence d'études démontrant le mécanisme de cette attractivité ou du comportement anormal des éosinophiles explique les doutes sur la réalité de cette entité (Schubert et al., 2001 et 2004).

IV.2 Les formes invasives

Ces formes pathologiques sont caractérisées par l'infiltration tissulaire des agents fongiques. Deux formes évolutives sont distinguées : les formes fulminantes et les formes indolentes ou chroniques

IV.2.1 Forme granulomateuse

Cette forme de sinusite invasive chronique est une entité très particulière. Contrairement à la forme non granulomateuse, elle touche principalement l'individu immunocompétent et elle présente la particularité de survenir le plus souvent sous des climats tropicaux ou secs (surtout l'Afrique du Nord et l'Inde). (J.-M. Klossek et al 2005)

Le granulome se caractérise histologiquement, par une profusion d'éléments fongiques viables, facilement mis en évidence, et entourés de cellules géantes et de plasmocytes. On peut également observer des micros granulomes à éosinophiles, une nécrose fibrinoïde et des signes de vascularite. La présence d'hyphes à l'intérieur des cellules géantes n'est pas exceptionnelle (Washburn et al, 1988). Un seul germe, *Aspergillus flavus*, semble être à l'origine de la quasi-totalité des cas. Cela s'explique par la grande prévalence, *d'Aspergillus flavus* dans l'environnement chaud et sec des pays les plus touchés, et plus particulièrement dans les toits de chaume utilisés pour les habitations et les grains de céréales habituellement

consommés par les populations (Corey et al , 1990). Il a aussi été évoqué que la formation de polypes nasaux est favorisée par l'aridité et la ventosité du climat qui facilite la greffe de ces organismes chez l'homme. Outre l'aspect histologique de la réaction inflammatoire, cette sinusite chronique se distingue de la forme non granulomateuse, par une évolution généralement moins sévère que celle des autres formes de sinusites chroniques invasives. Deshazo explique ce fait en partie, par la viabilité diminuée des souches. Cependant, malgré les bons résultats à court terme du traitement chirurgical, les récurrences sont nombreuses. L'extension naturelle se fait vers les orbites, entraînant souvent une exophtalmie, vers la dure mère et le tissu cérébral.

IV.2.2 Formes invasives fulminantes

Elles sont principalement observées chez les patients dont l'immunité est anormale (sida, aplasie médullaire, etc.). Elle se définit comme étant une pathologie rare touchant les sujets profondément immunodéprimés, due à une mucopériostite gangreneuse extensive des os de la face pouvant aboutir à la lyse et la destruction des cavités nasales et des sinus, à l'extension et l'envahissement de l'orbite et du parenchyme cérébral, évoluant rapidement vers la mort en l'absence de traitement efficace. Les agents fongiques en cause sont principalement *Aspergillus* et les mucorales (Abir et al., 2012) et (Naha et al., 2013 et 2014) . De ce fait, Le diagnostic doit être rapidement fait car le pronostic du patient en dépend. Le tableau au début peut être pauvre mais rapidement l'état clinique se détériore avec l'apparition de paralysies de paires crâniennes, de nécrose cutanéomuqueuse, d'invasion oculaire. Une fièvre inexplicée, une toux, des rhinorrhées purulentes séro-sanglantes, des croûtes nasales, des céphalées, des signes palpébraux ou orbitaires et parfois des troubles du comportement constituent les signes généralement décrits (Gillepsie et O'Malley, 2000).

Le premier signe révélateur d'une implication du nez et des sinus dans ce syndrome est la présence de croûtes noirâtres sur la partie antérieure du cornet moyen ou du septum cartilagineux (Sidibe et al, 1997).

On note la présence de filaments mycéliens au sein même des tissus attestant du caractère invasif de la mycose sinusienne. Il n'y a pas de fibrose ni de granulome (Peytral et al, 1998). Le pronostic dépend de la rapidité du diagnostic et au rétablissement de l'immunité du patient.

Le traitement comprend un traitement antifongique par voie générale plus ou moins associé à un débridement chirurgical. Malgré les progrès des nouveaux agents fongiques, une issue fatale est souvent observée si le déficit immunitaire ne peut être corrigé rapidement.

IV.2.3 Les rhinosinusites fongiques chroniques ou indolentes

De diagnostic difficile, les premières observations ont été publiées chez des patients soudanais. La symptomatologie associe fréquemment des douleurs faciales associées à un foyer infectieux sinusien, la présence de troubles oculaires ou de paralysie des paires crâniennes est possible (Washburn et al., 1998). L'exploration radiologique (TDM, IRM) évoque fortement un syndrome tumoral. Les biopsies larges et profondes avec examens anatomopathologique et mycologique permettent de confirmer le diagnostic en révélant la présence des agents fongiques. Le traitement demeure toujours discuté vu le petit nombre d'observations publiées. Le pronostic s'est nettement amélioré avec la venue de nouveaux antifongiques par voie générale (Klossek et al., 2004) et (Coste et al., 2003).

V. PLACE DE L'IMAGERIE DANS LES RHINOSINUSITES FONGIQUES :

V.1 La rhinosinusite fongique non invasive :

La radiologie (surtout le scanner parfois l'imagerie par résonance magnétique) joue un rôle prépondérant dans le diagnostic et la prise en charge des RSF, en effet l'imagerie aide pour poser le diagnostic et permet parfois d'identifier une cause (amalgame intrasinusien, communication bucco-sinusienne, polype nasal), enfin elle guide et oriente un éventuel geste chirurgical puis permet la surveillance (Coste et al., 2003).

V.1.1 Rhinosinusite fongique allergique

Elle peut toucher tous les sinus, l'atteinte est généralement bilatérale avec souvent une atteinte à la fois des cavités nasale et paranasales. Le scanner objective souvent une opacité rhinosinusienne de densité tissulaire comblant toutes les cavités sinusiennes. (Figures 38 et 39).

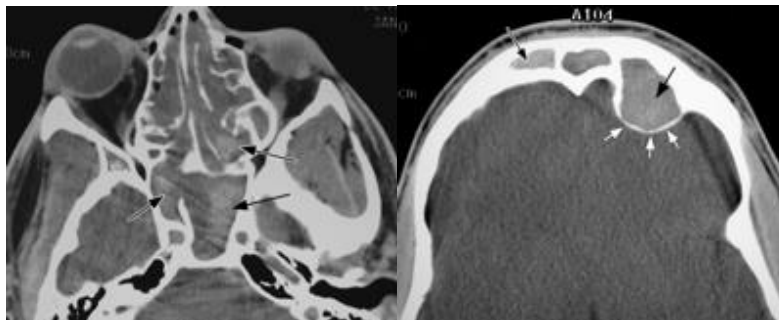


Figure 38(a)

Figure 38 (b)

Figure 38 (a et b) : TDM des sinus de la face en coupes axiale chez un patient porteur une RSFA montrant un comblement hyperdense bilatéral des sinus frontaux, ethmoïdaux et sphénoïdaux. Notons l'hyperdensité caractéristique au sein de ces opacités (flèches noires) ainsi que l'amincissement et la lyse de la paroi postérieure du sinus frontal gauche (flèches blanches)(Ariband et al., *Imaging Features of Invasive and Noninvasive Fungal Sinusitis. A Review*, 2007; Volume 27, Issue 5.).

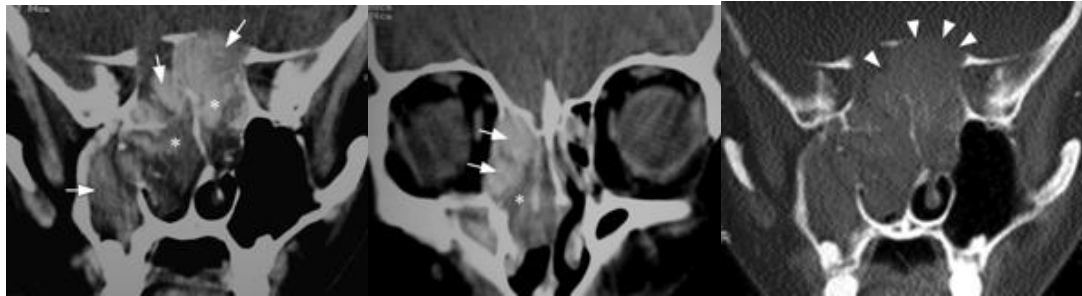


Figure 39 a

Figure 39 b

Figure 39 c

Figure 39 : TDM des sinus de la face en coupes coronales d'un patient porteur d'une RSFA montrant un comblement de densité tissulaire sphénoïdal, ethmoïdal et du sinus maxillaire droit (flèches) avec une extension à la fosse nasale(*) (figure 39 a). La tomodensitométrie avec des fenêtres osseuses (b, c) montre une lyse des toits ethmoïdaux postérieurs (pointes de flèche en c) avec une extension intracrânienne. Notons aussi la lyse de la paroi interne de l'orbite droite (flèches b) avec l'extension intra-orbitaire (Ariband et al., *Imaging Features of Invasive and Noninvasive Fungal Sinusitis. A Review*, **2007**; Volume 27, Issue 5.).

Bien que les images d'hyposignal au niveau des sinus ont souvent été décrites sur les images pondérées en T1 en cas de RSFA, certaines études rapportent la fréquence élevée des images d'hypersignal ou à signal mixte en séquence T1 (figure 40 b et c). En T2 il est habituel d'objectiver des images d'hyposignal ou isosignal (figure 40 a). L'hyposignal en T2 est expliqué par la forte concentration par les organismes fongiques de divers métaux tels que le fer, le magnésium ainsi que la haute teneur en protéines et la faible teneur en eau libre de la mucine allergique (Ariband et al., 2007).

La muqueuse sinusienne inflammatoire parait en hyposignal en T1, puis se rehausse (hypersignal) en T2 après injection intraveineuse de produit de contraste à base de gadolinium sans modification du contenu sinusien (centre) ce qui différencie les RSFA de la pathologie néoplasique. Par ailleurs la RSFA mal traitée peut engendrer une lyse des parois du sinus atteint avec parfois une extension intra crânienne ou intra orbitaire.

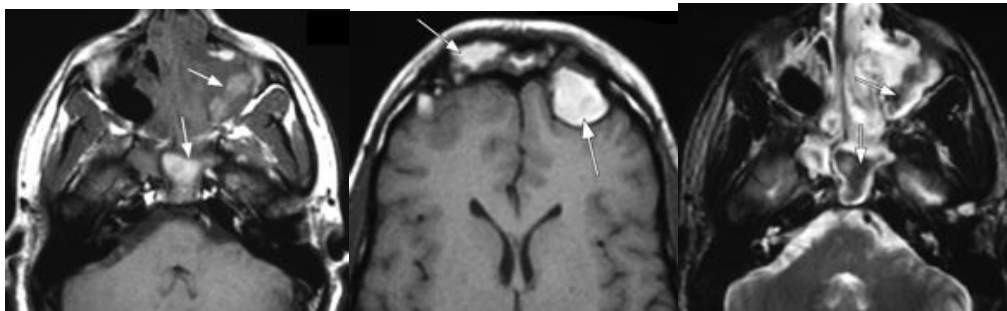


Figure 40 a

Figure 40 b

Figure 40 c

Figure 40: IRM en coupes axiale d'un patient porteur d'une RSFA en T1 montrant un hypersignal au niveau des sinus maxillaire gauche, ethmoïdal postérieur, sphénoïdal et des deux sinus frontaux (flèches) (figure 40 b et c). En T2 ces lésions présentent un hyposignal toujours de ces mêmes sinus (flèches) (Figure 40 a)((Ariband et al., Imaging Features of Invasive and Noninvasive Fungal Sinusitis. *A Review*, 2007; Volume 27, Issue 5.).

V.1.2Balle fongique

La balle fongique apparaît comme une masse dans la lumière d'un sinus de la face et est généralement limitée à un sinus. Le sinus maxillaire est le sinus le plus souvent atteint. Cependant, parfois, le sphénoïde peut être affecté. Au scanner, l'image typique est celle du matériel hyperdense (densité tissulaire) occupant généralement le sinus maxillaire et centré d'images hypercalciques (Figures 41).

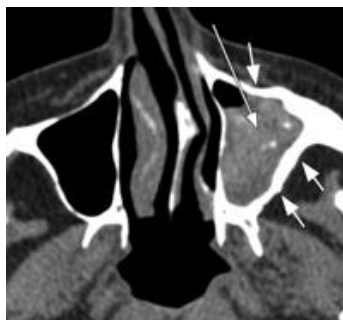

Figure 41

Figure 41 : TDM des sinus de la face en coupe axiale sans injection de produit de contraste objectivant un sinus maxillaire rempli de matériel de densité tissulaire avec des zones de calcification centrales hyperdenses (flèche longue). Notons l'épaississement des parois osseuses du sinus (flèches courtes) en faveur d'un processus inflammatoire chronique ((Ariband et al., Imaging Features of Invasive and Noninvasive Fungal Sinusitis. *A Review*, 2007; Volume 27, Issue 5.)

V.2 La rhinosinusite fongique invasive :

V.2.1 La rhinosinusite fongique invasive aiguë:

La tomodensitométrie sans injection de produit montre généralement un épaississement de la muqueuse sinusienne avec souvent une atteinte unilatérale surtout de l'ethmoïde et des sinus sphénoïdaux. La lyse osseuse des parois des sinus se produit rapidement avec extension intracrânienne et intra-orbitaire de l'inflammation (Klossek et al., 2001).

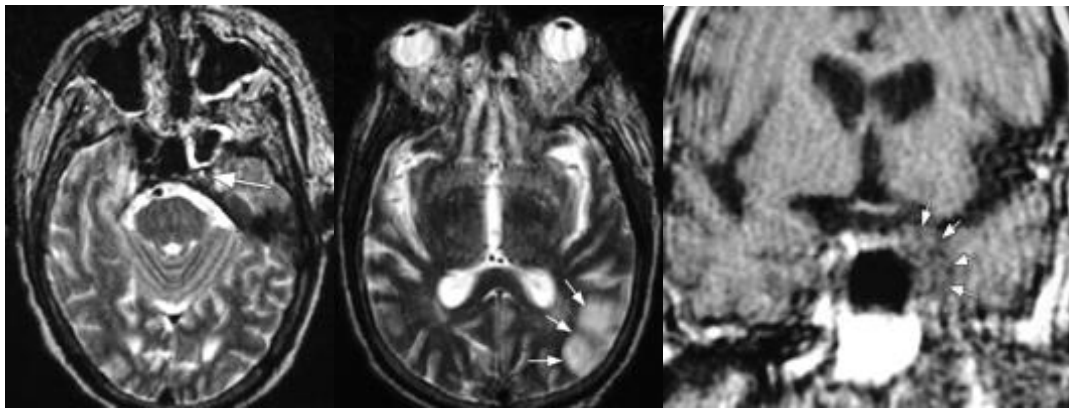


Figure 42 a

Figure 42 b

Figure 42 c

Figure 42 : Aspect IRM d'une sinusite fongique invasive aiguë montre en T2 sur des coupes axiales (Figure 42 a) un épaississement minime de la muqueuse du sinus sphénoïdal gauche. Sur la figure 42 b en T2 montrant un infarctus aigu du lobe temporal gauche (flèches). Sur la figure 42 c qui est une coupe coronale en T1 on note l'image d'un épaississement des tissus mous dans la région du sinus caverneux gauche (flèches) secondaire à l'invasion du sinus caverneux par la mycose sphénoïdale ((Ariband et al., Imaging Features of Invasive and Noninvasive Fungal Sinusitis. *A Review*, 2007; Volume 27, Issue 5.)

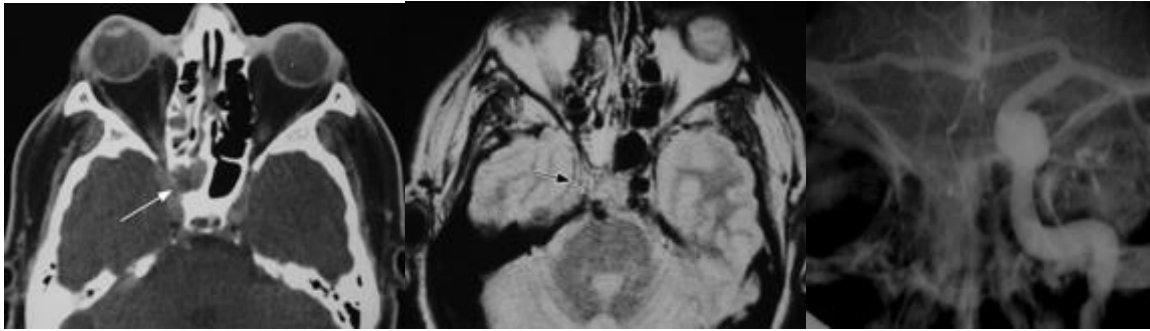


Figure 43 a

Figure 43 b

Figure 43 c

Figure 43 a : qui représente une TDM des sinus de la face en coupe axiale avec injection du produit de contraste et qui montre un comblement de densité tissulaire du sinus ethmoïdal droit et sphénoïdal avec lyse de la paroi latérale du sinus sphénoïde droit (flèche). La figure 43 (b) objective l'image de thrombophlébite du sinus caverneux et thrombose de l'artère carotide droite interne (flèche). L'angiographie conventionnelle obtenu avec l'injection de la gauche artère carotide interne montre l'écoulement transversal du flux sanguin dans la carotide droite figure 43 (c) (Ariband et al., *Imaging Features of Invasive and Noninvasive Fungal Sinusitis. A Review*, **2007**; Volume 27, Issue 5.).

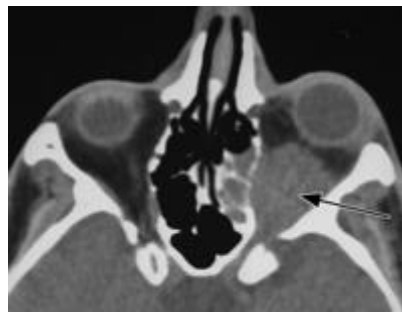

Figure 44 : Aspect scannographique d'une aspergillose invasive aiguë montrant un comblement éthmoïdal, une lyse de la paroi interne de l'œil et une extension retro-orbitaire (flèches)(Ariband et al., *Imaging Features of Invasive and Noninvasive Fungal Sinusitis. A Review*, **2007**; Volume 27, Issue 5.).

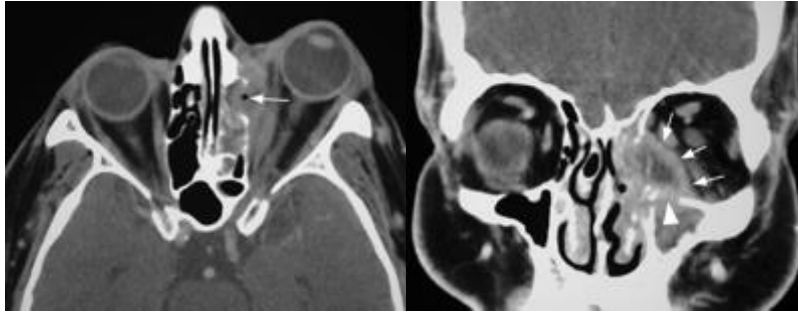


Figure 45 aFigure 45b

Figure 45 a et b : TDM du massif facial chez un patient porteur d'une sinusite fongique invasive aiguë. (a) Coupe axiale montrant un comblement éthmoïdal gauche avec une lyse de la paroi interne de l'orbite (flèche). (b) Coupe coronale objectivant un abcès souspériosté de l'œil gauche et refoulement des muscles droits internes et inférieurs latéralement (flèches).

On note également une lyse du plancher orbitaire (tête de flèche) et l'atteinte du sinus maxillaire sous-jacent (Ariband et al., *Imaging Features of Invasive and Noninvasive Fungal Sinusitis. A Review*, 2007; Volume 27, Issue 5.).

Au total, le scanner est meilleur pour analyser et étudier les lésions osseuses et sinusiennes alors que l'IRM permet une bonne analyse de l'extension intra crâniennes et intra-orbitaire de la RSF invasive en analysant les lésions inflammatoires atteignant la graisse et les muscles orbitaires, elle permet aussi de différencier entre tumeur et processus inflammatoire. En effet les granulomes intracrâniens apparaissent en hyposignal en T1 et léger hypersignal en T2.

V.2.2 La rhinosinusite fongique invasive chronique:

Dans la RSF invasive chronique, l'intensité du signal est diminuée aussi bien en T1 qu'en T2. Une lyse osseuse irrégulière des parois des sinus ou au contraire une ostéocondensation peut se voir sur les images tomodensitométriques (Figure 46).

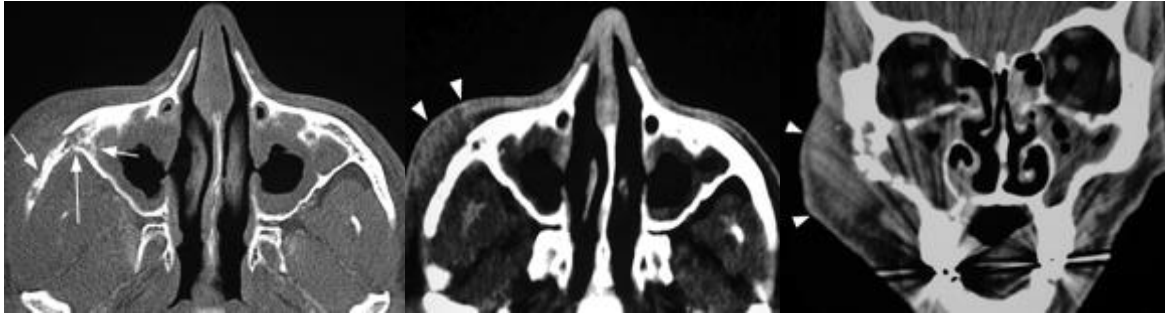


Figure 46 a

Figure 46 b

Figure 46 c

Figure 46 : TDM des sinus de la face chez un patient porteur d'une sinusite fongique chronique invasive. Coupes axiales (a, b) et coronale (c) : montrant un épaississement bilatéral de la muqueuse des sinus maxillaires. La lyse osseuse paraît sous forme de zones tachetées de faible densité au contact de l'apophyse zygomatique de l'os maxillaire droit, ces lésions sont plus parlantes en utilisant des fenêtres osseuses (flèches en a). Notons également l'envahissement des tissus mous de la joue droite (pointes de flèche dans les figures b et c)(Ariband et al., *Imaging Features of Invasive and Noninvasive Fungal Sinusitis. A Review*, 2007; Volume 27, Issue 5.).

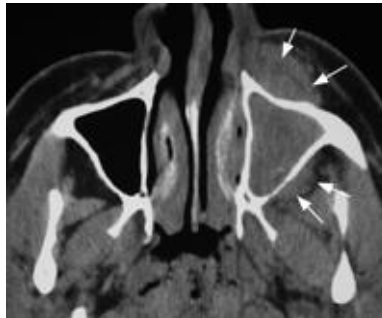

Figure 47 : TDM des sinus de la face chez une patiente porteuse d'une sinusite fongique chronique invasive. Sur cette coupe axiale on note un comblement du sinus maxillaire gauche avec une extension fongique aux tissus mous adjacents de la paroi antérieure et postérieure de ce sinus (flèches)(Ariband et al., *Imaging Features of Invasive and Noninvasive Fungal Sinusitis. A Review*, 2007; Volume 27, Issue 5.).

V.2.3 La sinusite fongique chronique granulomateuse invasive :

Connue aussi sous le nom de granulome paranasal primaire ou sinusite fongique indolente, la sinusite fongique chronique granulomateuse invasive sévit principalement en Afrique (Soudan) et en Asie du Sud-est, avec quelques cas rapportés aux États-Unis. Elle est généralement causée par *Aspergillus flavus*. Elle touche généralement des sujets immunocompétents. La maladie est caractérisée par des granulomes non caséux dans les tissus affectés. L'évolution est chronique et indolente avec une éventuelle extension au-delà des parois sinusienne (orbitaire et intracrânienne). Cependant, elle est considérée par certains

auteurs comme étant semblable à une sinusite chronique fongique invasive et non pas une entité distincte.

Les cas rapportés dans la littérature concernant l'imagerie des sinusites fongiques chroniques granulomateuses invasives sont rares et les images radiologiques (TDM et IRM) sont considérées comme similaires à celles de la sinusite fongique invasive chronique, un cas rapporté a objectivé à la TDM un comblement de densité tissulaire des sinus maxillaire et ethmoïdal droits avec lyse des parois orbitaires et sinusienne puis extension à l'orbite et la fosse infra temporale .Trois cas ont été rapportés également dont les images radiologiques ressemblaient à celles d'une rhinosinusite fongique invasive chronique,il s'agissait surtout de l'aspect d'un processus invasif envahissant les parois osseuses et les tissus mous adjacents (œil, fosse ptérygo-maxillaire et crane), ce processus qui est difficile à distinguer d'une lésion cancéreuse, soulignant l'intérêt de l'analyse anatomo-pathologique et mycologique sur des biopsies ou sur les pièces opératoires après exérèse chirurgicale. Cette exérèse qui constitue souvent la base du traitement suivie ou non de l'administration d'antifongiques par voie générale (Ariband et al., 2007), (Klossek et al., 2001) et (coste et al., 2003).

VI. TRAITEMENT :

Le traitement des rhinosinusites fongiques dépend de la cause, du terrain et de la localisation, il est basé essentiellement sur la chirurgie. Le traitement médical garde toute sa place soit pour soulager les patient (traitement symptomatique) pour traiter un facteur d'entretien (rhinite allergique), pour détruire l'agent fongique (antifongique) ou traiter une co-infection bactérienne (antibiotiques) (Coste et al., 2003).

VI.1 Moyens :

VI.1.1Moyens médicaux :

VI.1.1.1Médicaments antifongiques :

La diversité clinique des sinusites fongiques et le statut immunitaire des patients a conduit à l'utilisation d'un antifongique à large spectre : l'amphotéricine B.

En fonction de l'antifongigramme ou de l'évolution clinique, d'autres antifongiques peuvent être utilisés cependant le traitement des sinusites fongiques invasives a évolué depuis l'apparition de nouvelles molécules antifongiques (Caspofungine ; Voriconazole et récemment Posaconazole), permettant une autre alternative au traitement des sinusites (Robard, 2004).

a) Amphotéricine B :

En raison de son activité fongicide et de son large spectre d'action, l'amphotéricine B reste le médicament de choix pour la plupart des infections fongiques qui menacent le pronostic vital (Rieske et al., 1998). Elle est souvent utilisée comme traitement de première intention

des sinusites fongiques invasives (même si cette tendance va en diminuant depuis l'arrivée de nouveaux antifongiques comme le voriconazole).

a.1) Mécanisme d'action

L'amphotéricine B est un polyène qui interagit avec l'ergostérol de la membrane fongique, principal stérol, responsable du maintien de la fluidité et de l'intégrité de celle-ci. La déplétion en ergostérol et l'accumulation de stérols toxiques qui en résultent, endommagent la membrane cytoplasmique, entraînant ainsi un effet fongistatique. Ils conduisent à une inhibition de la croissance cellulaire et de la reproduction (Chabasse et al., 1999).

a.2) Spectre d'action et usage thérapeutique

C'est un antifongique qui possède le plus large spectre d'action, il est actif contre les principaux champignons responsables des sinusites invasives : *Aspergillus sp.* et les mucorales (un des seuls actifs contre ces espèces). Cependant, il existe des espèces résistantes à l'amphotéricine B.

Le traitement dure au moins 2 à 3 semaines et peut aller jusqu'à 12 semaines pour les sinusites invasives importantes (Katzung et al., 2006).

a.3) Effets indésirables

Effets généraux : fièvre, frissons, crampes, céphalées

Troubles gastro-intestinaux : nausées, vomissements, diarrhées, gastralgie, anorexie

Troubles neurologiques : vertiges, paresthésie, convulsions

Troubles cardiovasculaires : hypotension, hypertension, tachycardie, collapsus

-Troubles de la fonction hépatique

-Troubles hématologiques : anémie, agranulocytose, leucopénie, thrombopénie.

-Toxicité rénale : - rétention azotée avec augmentation de l'urée sanguine

- perte d'électrolytes (hypokaliémie)

-lésion rénale chronique au cours du traitement pour aboutir à une

- insuffisance rénale. Il existe d'autres formes galéniques : amphotéricine B liposomale et amphotéricine B complexe lipidique qui diminuent cette toxicité rénale (Anofel et al., 2002) et (Chabasse et al., 1999).

b) Itraconazole (Katzung, 2006) et (Vidal 2007):

b.1) Mécanisme d'action

L'itraconazole appartient à la classe des azolés.

Les azolés agissent principalement en inhibant la C14 alpha-déméthylase, enzyme cytochrome P-450 dépendante, qui participe à la biosynthèse de l'ergostérol.

b.2) Spectre d'action et usage thérapeutique

Comme pour l'amphotéricine B, le spectre d'activité de l'itraconazole est large. Il est actif sur les *Aspergillus* par contre il est inactif sur les mucorales.

Du fait de son spectre d'activité, l'itraconazole est indiqué dans le traitement des sinusites aspergillaires invasives notamment chez l'immunodéprimé.

b.3) Effets indésirables

Troubles de nature gastro-intestinale : dyspepsie, nausées, vomissements, diarrhée, douleurs abdominales et constipation. D'autres effets ont été rapportés céphalées, augmentations réversibles des enzymes hépatiques, troubles menstruels, sensations de vertige, neuropathies périphériques et réactions allergiques :

- prurit,
- rash,
- urticaire
- œdème de Quincke.

c) Voriconazole (Katzung, 2006) :

c.1) Mécanisme d'action

Comme pour l'itraconazole, le voriconazole fait partie des antifongiques de la classe des azolés.

c.2) Spectre d'action et usage thérapeutique

Le voriconazole possède un large spectre d'action avec une excellente activité sur les *Aspergillus*. A la différence de l'amphotéricine B et de l'itraconazole, il est l'un des seuls à être actif contre *Scedosporium apiospermum* *S. prolificans* et contre *Fusarium*. Cependant il est utilisé dans le traitement des sinusites aspergillaires invasives, des sinusites fongiques graves. Par ailleurs, les mucorales sont résistantes au voriconazole.

c.3) Effets indésirables

Les effets indésirables observés incluent des rashes, une élévation des enzymes hépatiques et des troubles visuels transitoires pouvant survenir. Ces troubles surviennent habituellement tout de suite après l'administration de voriconazole et se résolvent en moins de trente minutes. On observe également fréquemment des troubles gastro-intestinaux à type de nausées, vomissements, diarrhées et douleurs abdominales (Katzung ,2007).

d) Posaconazole :

Le posaconazole est un nouvel antifongique triazolé lipophile qui a été récemment commercialisé (Andes et al., 2001).

d.1) Spectre d'action et usage thérapeutique

Le posaconazole se caractérise par un spectre étendu qui inclut : *Aspergillus sp.* Les espèces *Fusarium*, *Rhizomucor*, *Mucor* et *Rhizopus* ; concernant ces zygomycètes, le posaconazole paraît actif sur l'ensemble de ces espèces mais avec des concentrations d'inhibition (C.M.I) plus élevées pour *Rhizopus sp.* et *Mucor sp* (Courtney et al., 2004), (Delbet et al., 2011).

Il est indiqué dans les traitements de l'adulte et de seconde intention des infections fongiques suivantes :

- Sinusite aspergillaire invasive chez les patients réfractaires à l'amphotéricine B ou l'itraconazole ou chez les patients intolérants à ces médicaments.
- Sinusite invasive due à *Fusarium sp.* chez les patients réfractaires à l'amphotéricine B ou chez les patients intolérants à ces médicaments (Vidal, 2007).

Il faut souligner que son efficacité remarquable pour le traitement des mucormycoses réfractaires le place au premier plan des antifongiques pour traiter les sinusites invasives dues aux mucorales (Katzung ,2007).

d.2) Effets indésirables

- Les affections gastro-intestinales : nausées, vomissements, douleurs abdominales, diarrhées, dyspepsies
- Les affections du système nerveux : céphalées, paresthésie, sensations vertigineuses, somnolences, convulsions
- Les affections hépatobiliaires : élévations des enzymes hépatiques (ASAT, ALAT), lésions hépatocellulaires, insuffisance hépatique (Vidal, 2007).

VI.1.1.2Antibiotiques :

En cas de surinfection bactérienne et surtout quand il s'agit d'un terrain immunodéprimé, on fait appel à l'antibiothérapie. Plusieurs molécules sont utilisées par voie générale.

- en première intention : amoxicilline-acide clavulanique (7 à 10 jours), céfuroxime-axétil (5 jours), cefpodoxime-proxétil (5 jours), céfotiam-hexétil (5 jours) ;
- notamment en cas de contre-indication aux bêta-lactamines : pristinamycine (4 jours), télichromycine (5 jours).

Les fluoroquinolones actives sur le pneumocoque (lévofloxacine, moxifloxacine) sont réservées aux situations susceptibles de complications graves (sinusites frontales, sphénoïdales, ethmoïdales, pansinusite) ou en cas d'échec d'une 1ère antibiothérapie, après

documentation bactériologique et/ou radiologique (Coste et al., 2004) et (Naha et al., 2014).

VI.1.1.3 Corticothérapie :

La réaction allergique suscitée par le champignon peut justifier un traitement local à base de corticoïde en pulvérisation nasale. (Ex : =Mométasone)

L'intérêt de prescrire une corticothérapie en prévention des rechutes s'est inspiré de l'expérience acquise dans les aspergilloses broncho-pulmonaires allergiques (A.B.P.A), afin de diminuer les réactions d'hypersensibilité en réponse aux antigènes fongiques.

Un traitement par corticoïdes locaux au long cours associé ou non à des irrigations nasales desérum physiologique permettrait de contrôler le processus inflammatoire, d'améliorer la symptomatologie et de prévenir la récurrence de polypes (Sermondade et al., 2006). Enfin Ce traitement peut être proposé dans les suites de l'intervention chirurgicale.

Les corticoïdes peuvent être administrés par voie générale sur une courte durée ou par voie locale (spray) pendant une durée plus longue(Coste et al., 2004) et (Vidal, 2007).

VI.1.1.4 Les anti-histaminiques:

Ces médicaments s'opposent aux effets de l'histamine, substance inflammatoire qui est libérée lors de la réaction allergique. On distingue les antihistaminiques H1 de 1ère génération de durée d'action brève et ayant des effets sédatifs fréquents avec troubles du système nerveux central, ce sont : chlorphéniramine , hydroxyzine, prométhazine, diphénhydramine. Puis les antihistaminiques H1 de 2ème génération qui sont des antagonistes non compétitifs à action durable avec effet préventif plus intense que celui des produits de 1ère génération. On note l'absence d'effets sédatifs et une bonne sélectivité. Ce sont la loratadine, la cétirizine, la fexofénadine, la mizolastine et, plus récemment, l'ébastine, la desloratadine et la lévocétirizine, qui semblent avoir la sélectivité maximale . Généralement les antihistaminiques sont administrés par voie orale, en une seule prise quotidienne de préférence de le soir, pendant de longues durées de un à trois mois(Coste et al., 2004) et (Vidal, 2007).

VI.1.1.5L'immunothérapie :

Le principe de base de l'immunothérapie (désensibilisation) consiste à induire la formation par le patient d' « IgG bloquantes », qui interfèrent avec la réaction IgE-Ag à l'origine des symptômes. Sa principale limite est l'induction d'une réaction d'hypersensibilité de type III (formation de complexes immuns), raison pour laquelle ce traitement n'est pas utilisé dans L'A.B.P.A.

Fergusson (Fergusson, 1981), puis Quinn (Quinn et al, 1995) et Mabry (Mabry et al. ,1997) ont évalué l'immunothérapie dans le traitement de la SFA. Ce dernier a démontré en 1997 à l'aide d'une série de 9 patients que si l'immunothérapie n'est pas toujours efficace dans la

SFA, elle n'entraîne pas de réaction indésirable, et permet souvent de soulager au moins partiellement les patients. Le bénéfice essentiel est de diminuer le risque de reformation de mucine allergique et d'accumulation de croûtes au niveau du sinus.

Il existe actuellement trop peu d'études, notamment sur le long terme, pour permettre de conclure à un véritable intérêt de l'immunothérapie dans la SFA.

Les antifongiques ne sont traditionnellement pas proposés dans l'indication de sinusite fongique allergique, du fait du caractère non invasif de cette pathologie.

Cependant, il pourrait limiter la croissance du champignon après chirurgie, réduire la charge antigénique et donc diminuer la réponse allergique. Inspirée de l'utilisation des antifongiques dans l'ABPA, l'utilisation de l'itraconazole au long cours s'est montrée bénéfique chez certains patients réfractaires (Andes et al., 2001).

VI.1.1.6 Décongestionnants nasaux :

En cas d'obstruction nasale importante, à raison de 2 pulvérisations dans chaque narine trois fois par jour sans dépasser 10 jours pour éviter la rhinite crouteuse (Xylométazoline) (Coste et al., 2004) et (Vidal, 2007).

VI.1.1.7 Antalgiques :

Sont utilisés en cas de douleur.

VI.1.1.8 Lavages répétés au sérum physiologie et mesures hygiéniques :

Hygiène et soins bucco-dentaires, traitement des causes de l'obstruction nasale : rhi ; nite allergique, déviation de la cloison nasale, surveillance des sujets immunodéprimés (Coste et al., 2004).

VI.1.2. Moyens chirurgicaux :

Pour des questions évidentes de confort et de temps opératoire, la quasi-totalité des interventions concernant les rhinosinusites fongiques sont réalisées sous anesthésie générale. En conditions optimales, il peut être demandé une hypotension contrôlée lorsque le saignement abondant gêne la bonne visibilité, notamment en cas de chirurgie endoscopique, et si, bien évidemment, l'état général du patient le permet (Coste et al., 2003).

VI.1.2.1 Techniques chirurgicales

On distingue plusieurs types d'interventions :

Les méatotomies moyenne ou inférieure, l'intervention de Caldwell-Luc (par voie sous labiale) intéressant le sinus maxillaire, l'ethmoïdectomie partielle ou totale qui permet d'aérer les cellules ethmoïdales et puis la sphénoïdotomie s'adressant aux lésions d'origine fongique du sinus sphénoïdal.

a) Intervention de Caldwell-Luc :

Elle correspond à l'abord du sinus maxillaire par voie endobuccale, via la fosse canine, à travers la paroi antérieure du sinus. Elle a été décrite en 1893 par George Walter Caldwell associée à une méatotomie inférieure ou moyenne pour un drainage déclive du sinus et en 1897 par Paul Henri Luc (Delbet et al., 2011).

Sous anesthésie générale, on réalise en premier une infiltration de la muqueuse du vestibule supérieur avec un anesthésiant local associé à un vasoconstricteur, la 2^{ème} molaire, permet d'exposer correctement la paroi antérieure du sinus. Cette dernière est donc ruginée en sous-périosté jusqu'au niveau de l'émergence du nerf infraorbitaire, qui est ainsi mieux respecté puisque bien repéré (Figure 48). La trépanation est ensuite réalisée dans la fosse canine en respectant en bas les apex dentaires et en haut le nerf infraorbitaire (Figure 49). Elle peut se pratiquer à l'ostéotome courbe ou si un volet plus important est nécessaire avec une microfraise boule. En fonction de la taille nécessaire, qui doit être juste suffisante pour le passage et le maniement des instruments, on peut prévoir de repositionner le volet en fin d'intervention, ce dernier pouvant être simplement osseux ou ostéopériosté (à ce moment-là le lambeau de décollement doit laisser le périoste adhérent à la trappe osseuse). Une fois l'ouverture obtenue, l'inspection de la muqueuse sinusienne est nécessaire avant de pratiquer son éradication. Un curetage complet avec des curettes de différentes courbures de cette muqueuse et du contenu du sinus est alors pratiqué.

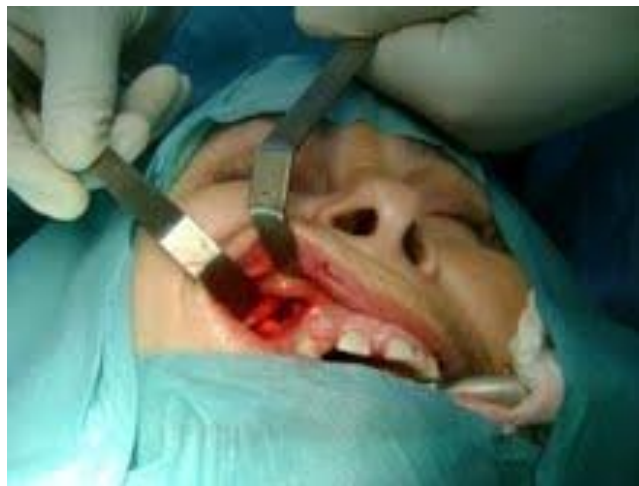

Figure48 : Volet osseux réalisé à la fraise boule (Caldwell-Luc) (Service ORL HMIMV).

b) Méatotomie moyenne :

La méatotomie moyenne consiste à favoriser le drainage du sinus maxillaire dans la fosse nasale. Le principe est d'agrandir son orifice naturel qui a été bouché par l'inflammation et l'infection, en enlevant une partie de la mince cloison osseuse qui sépare le sinus de la fosse nasale (apophyse unciforme), dans la zone du méat moyen, entre le cornet moyen en haut et le cornet inférieur en bas. Il peut parfois s'avérer nécessaire de poursuivre le geste vers le bas pour accéder au fond du sinus. Pour accéder à ce fond du sinus il est parfois nécessaire de réaliser une méatotomie inférieure, en passant sous le cornet inférieur, voire par voie antérieure c'est à dire en perçant la paroi osseuse, sous la lèvre supérieure au dessus de la canine (Delbet et al., 2011).

Cette intervention, qui se réalise le plus souvent sous anesthésie générale, est pratiquée à l'aide d'endoscopes rigides, et d'un matériel spécialisé pour permettre de travailler dans cet espace réduit qu'est la fosse nasale (Stammberger et al., 1985).

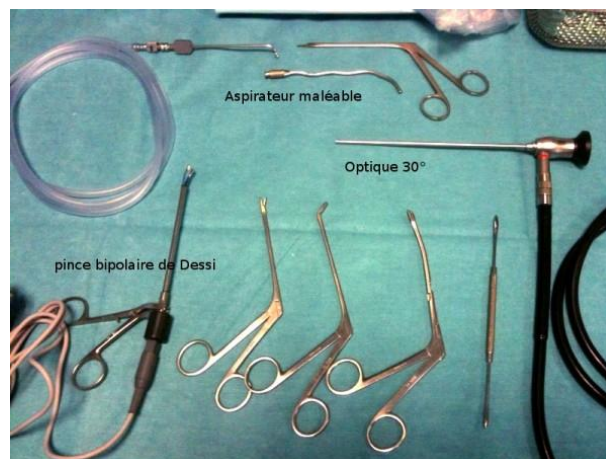

Figure 49 : instruments nécessaires pour réaliser une méatotomie moyenne par voie endoscopique (Stammberger et al., Endoscopic surgery for mycotic and chronic recurring sinusitis. *Ann Otol Rhinol Laryngol Suppl*, **1985** ; issue 119 : 1-11.).

Une fois le sinus bien ouvert (figure 49), celui-ci est nettoyé, mais on évite le plus souvent d'enlever la muqueuse épaissie. Elle redeviendra normale petit à petit avec une aération correcte du sinus (Stammberger et al., 1985).

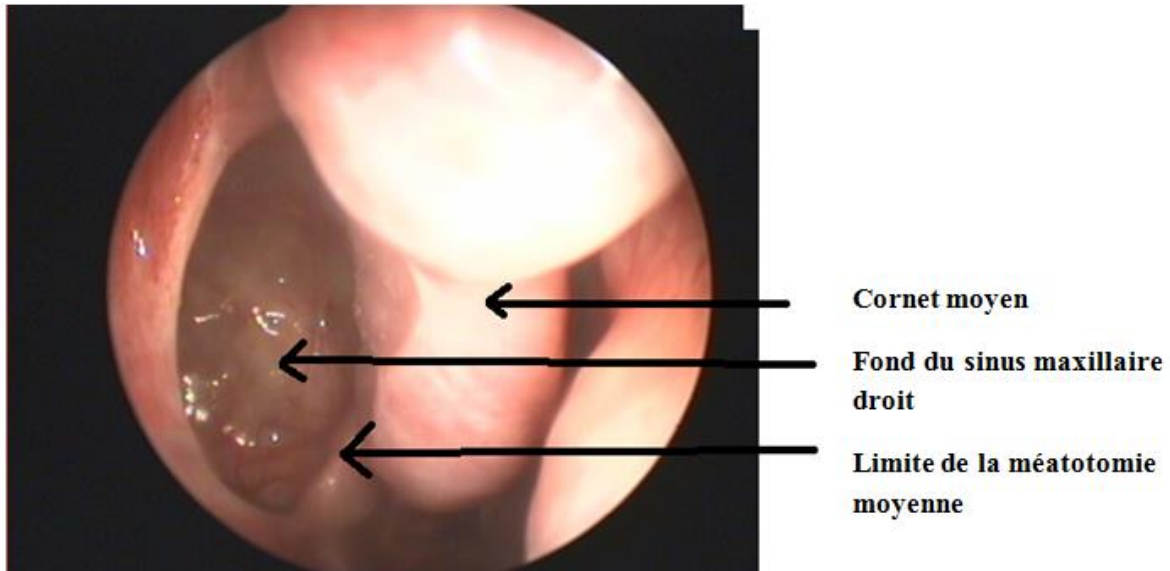


Figure 50 : vue endoscopie après méatotomie moyenne droite (Service ORL HMIMV).

c) Ethmoïdectomie :

Ethmoïdectomie antérieure : Son but est de pratiquer l'évidement des cavités ethmoïdales antérieures composées de multiples cloisons osseuses. Cette technique permet ainsi de réduire la surface de muqueuse laissée en place, d'assurer une bonne aération sinusienne et d'éradiquer les différentes lésions infectieuses (balles fongiques) retrouvées.

Le chirurgien (oto-rhino-laryngologiste) réalise une large tranchée, en ôtant toutes les cloisons osseuses ethmoïdales jusqu'au toit de l'ethmoïde en haut, la paroi orbitaire en dehors, la cloison nasale en dedans.

Ce geste permet en outre d'élargir le canal naso-frontal et d'ouvrir et aérer le sinus frontal qui est considéré comme une cellule ethmoïdale antérieure (Herman et al., 2002).

L'ethmoïdectomie totale : Son but est de pratiquer l'évidement complet des cavités ethmoïdales. Le chirurgien poursuit la tranchée réalisée lors de l'ethmoïdectomie antérieure en abattant les cloisons osseuses de l'ethmoïde postérieur jusqu'au sphénoïde.

Ce geste complet permet le contrôle de la totalité des cavités sinusiennes. Souvent on associe à ce geste une sphénoïdotomie qui permet l'ouverture en arrière de la paroi antérieure du sphénoïde (Herman et al., 2002) et (Stammberger et al., 1985).

d) Sphénoïdotomie :

Son but est de réaliser une ouverture du sinus sphénoïdal dans la fosse nasale. Par voie endonasale et sous guidage endoscopique, on réalise une ouverture de la paroi antérieure du sphénoïde, ce qui permet l'aspiration de l'épanchement intra-sinusien et l'ablation d'éventuels polypes ou balles fongiques (Herman et al., 2002) et (Klossek et al., 1996).

e) Chirurgie du sinus frontal :

En dehors du clou de Lemoyne (figure 51), la chirurgie du sinus frontal par voie externe est exceptionnelle et ne s'adresse qu'aux complications de la sinusite frontale. Le clou de Lemoyne consiste à réaliser une ponction du sinus frontal par voie externe (Jimenez-Chobillon et al., 2005).

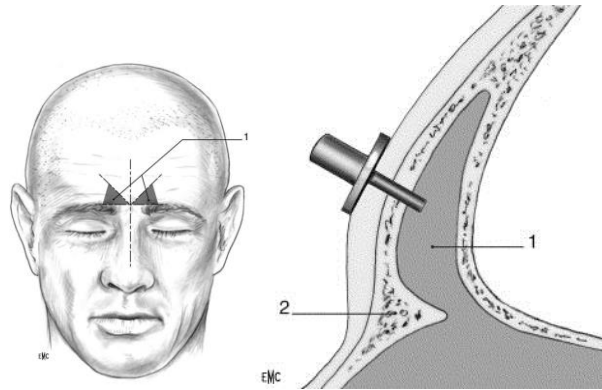


Figure 51 a

Figure 51 b

Figure 51 : mise en place du clou de Lemoyne (**Jimenez-Chobillon A et al.**, Chirurgie du sinus frontal (tumeurs et traumatismes exclus). *EMC (Elsevier Masson SAS, Paris),2005 ;[46-160].*)

- a. 1. Zones de trépanation pour pose de clou de Lemoyne.
- b. Clou de Lemoyne en place. 1. Sinus frontal ; 2. Bec nasofrontal

VI.1.2.2 Indications :

a) Truffes fongiques (balles fongiques) :

Le traitement des truffes fongiques consiste en leur exérèse chirurgicale complète (figure 52) sans recours aux médicaments antifongiques (Braun et al., 1997) et (Coste et al., 2003). Le but de la chirurgie est de réaliser une large ouverture du ou des sinus en cause pour permettre :

- l'exérèse complète de la truffe et des sécrétions fongiques en conservant autant que possible la muqueuse sinusienne (De Gaudemar et al., 1993);
- le rétablissement de l'aération et du drainage sinusien ;
- une surveillance endoscopique postopératoire facile (Gilain et al., 1992).

La chirurgie endonasale sous guidage endoscopique permet, dans la très grande majorité des cas, de répondre à ces impératifs (Coste et al., 2003) et (Klossek et al., 1997):

- méatotomie moyenne plus ou moins élargie et parfois combinée à une méatotomie inférieure, voire à une trépanation a minima de la fosse canine pour les truffes maxillaires ;

l'intervention de Caldwell- Luc n'est plus indiquée que dans les récurrences multiples, dans certaines formes pseudotumorales (Stammberger et al. 1985) et (Naha et al., 2014);

- ethmoïdectomie associée, en cas d'extension, aux cellules ethmoïdales ;
- sphénoïdotomie pour les truffes sphénoïdales ;
- frontotomie transethmoïdale éventuellement combinée à une voie externe si l'exérèse semble insuffisante.

La surveillance endoscopique postopératoire est recommandée durant plusieurs années bien que les récurrences soient exceptionnelles et relèvent principalement du développement d'un fragment de truffe résiduel.

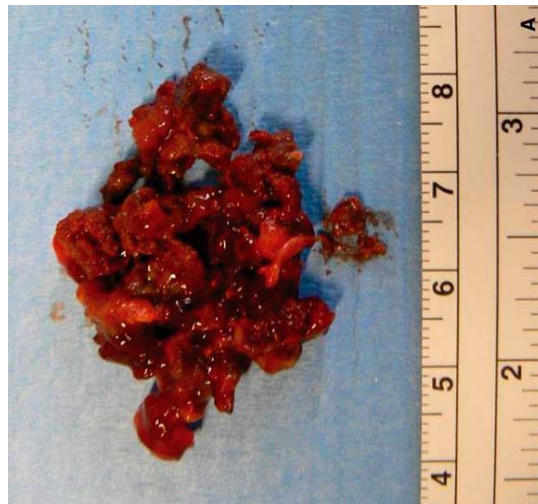


Figure 52 : Aspects macroscopiques de « truffes » aspergillaires extraite de sinus maxillaire (Service ORL HMIMV).

b) Rhinosinusites fongiques allergiques :

L'équipe de Katzenstein proposait, dès 1983, une attitude thérapeutique calquée sur le traitement de l'ABPA. Une place importante est accordée au débridement chirurgical large avec aération des sinus (figure 53). Une corticothérapie générale quotidienne complète le traitement chirurgical pendant au moins 15 jours. Le schéma thérapeutique est en fait adapté à l'évolution et aux récurrences mais Katzenstein et al n'hésitent pas à recommander chez certains patients des corticoïdes généraux pendant plusieurs mois. Ils considèrent en revanche l'intérêt des antifongiques comme négligeable. Schubert et al., 2001 puis 2004, insistent également sur la nécessité d'une exérèse large des lésions muqueuses et sur l'intérêt de la corticothérapie générale postopératoire de 2 à 12 mois. Les auteurs proposent de suivre l'évolution sur le dosage des IgE sériques totales (Marby et al., 1998), (Schubert et al., 1998 et 2004) et (Waxman et al., 1987).

Bent et al., 1996, soulignent la fréquence des récurrences à l'arrêt des corticoïdes généraux ou locaux et évoquent l'intérêt des antifongiques locaux (ketoconazole, amphotéricine B).

Mabry et al., 1998 recommandent l'immunothérapie (mélange d'antigènes fongiques et non fongiques) qui interviendrait pour prévenir les récurrences en complément d'un débridement chirurgical large et de la corticothérapie. Dans l'état actuel des connaissances, le traitement des RSFA reste donc mal codifié et il est difficile de dégager une stratégie thérapeutique claire.

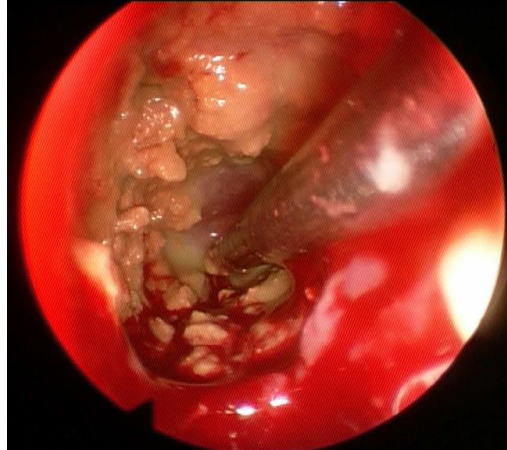

Figure 53: Sinusite fongique allergique : nappes de mucus, claires îlots épithéliaux et éléments inflammatoires altérés (Service ORL HMIMV).

c) Rhinosinusites fongiques invasives

Rhinosinusite fongique invasive aiguë fulminante : La suspicion d'une rhinosinusite fongique invasive fulminante doit conduire à la réalisation de biopsies en zone pathologique pour examen anatomopathologique et mise en culture appropriée. Ces biopsies sont aisément réalisées au niveau nasal sous anesthésie locale (après correction d'une éventuelle thrombopénie), mais il ne faut pas hésiter à biopsier si nécessaire dans les cavités sinusiennes sous anesthésie générale (Coste et al., 2003). Il est parfois difficile de prendre la décision de telles interventions chez des patients aplasiques, et une approche multidisciplinaire (oto-rhino-laryngologiste, ophtalmologiste, neurochirurgien, hématologue, anatomopathologiste, mycologue, anesthésiste réanimateur) doit être menée. Dès que le diagnostic de rhinosinusite fongique invasive fulminante est suspecté et que les biopsies sont réalisées, un traitement antifongique par voie parentérale (amphotéricine B, 1 à 1,5 mg/kg/j, voire plus) est débuté et sera maintenu jusqu'à la dose totale d'au moins 1 g. Son efficacité directe sur la régression des rhinosinusites fongiques invasives fulminantes n'est pas clairement prouvée, mais elle aide certainement à prévenir la diffusion hématogène des champignons. L'amphotéricine B liposomale (Ambisomet) ou l'amphotéricine lipide complexe (Abelcet) peuvent également être proposées en raison de leur moindre toxicité rénale et de la possibilité d'administrer des doses plus importantes (5 mg/kg/j) mais sa supériorité thérapeutique n'a pas pour l'instant été démontrée (Patterson

et al., 1996) et (Herbrecht et al., 2002).

L'itraconazole (Sporanox, 400 à 600 mg/j) est volontier donné en relais après l'amphotéricine B, en s'assurant de son absorption par un dosage sérique (nombreuses interactions médicamenteuses). Un autre dérivé azolé, le voriconazole (Vefendt), utilisable par voie IV comme per os semble prometteur. Chaque fois que cela est possible, il faut tenter de corriger le terrain en cause dans la survenue de l'invasion fongique. Le diabète doit être équilibré au mieux. Chez le patient neutropénique, l'utilisation de facteurs de croissance hématopoïétiques (i.e. *granulocyte colony stimulating factor*) peut être une aide précieuse, car la récupération de la neutropénie semble être un élément pronostique majeur. L'exérèse chirurgicale des tissus envahis reste recommandée. Cette exérèse doit être complète et peut être réalisée dans des cas sélectionnés par voie endonasale, mais elle nécessite souvent le recours à des voies d'abord externes, avec parfois évidemment orbitaire, geste qui reste à discuter soigneusement. En cas d'envahissement intracrânien, une intervention combinée ORL-neurochirurgien pour un débridement large sera discutée (Patterson et al., 1996) et (Herbrecht et al., 2002).

La surveillance repose sur un suivi endoscopique et tomodensitométrique avec possibilité d'interventions itératives. Cette surveillance doit être prolongée même en cas de guérison apparente car une rechute est toujours possible à l'occasion d'un nouvel épisode neutropénique. Le pronostic reste sombre avec une mortalité de 20 à 80 % chez l'immunodéprimé selon les études.

Pour la prévention, seule l'utilisation de flux laminaires a été validée pour les patients d'hématologie, pourvu que leur maintenance soit assurée et que la sortie du flux pour réalisation d'exams complémentaires soit limitée. Les instillations nasales d'amphotéricine B sont pratiquées par certaines équipes mais leur efficacité n'est pas démontrée. Des mesures prophylactiques sont à prendre lors de travaux (remise en suspension des spores atmosphériques) et les fleurs en pot comme tout aliment potentiellement contaminé sont à proscrire dans l'environnement de ces malades.

Sinusite fongique invasive indolente et sinusite fongique invasive chronique :Le traitement, peu codifié, associe chirurgie (qui permet de réaliser des biopsies et cultures diagnostiques) et antifongiques par voie générale. La sinusite correspond au même tableau (Klossek et al., 2001) et (Stringer et al., 2000).

Dans tous les cas il faut insister sur les mesures hygiéniques et le traitement des facteurs favorisant ou d'entretien d'une RSF (soins dentaire, équilibrer un diabète) (Coste et al., 2003).

d) Indications des antifongiques :

Depuis l'apparition de nouvelles molécules antifongiques (Caspofungine ; Voriconazole et récemment posaconazole), le traitement des sinusites fongiques invasives a évolué (Courtney et al., 2004) et (Denning et al., 2002).

Dans le cas des sinusites invasives dues à *Aspergillus* :

Chez l'immunodéprimé, pendant longtemps le traitement de première intention était l'utilisation de l'amphotéricine B ou de ses formes lipidiques. C'est le produit pour lequel l'expérience est la plus grande mais sa toxicité est importante. L'itraconazole est surtout utilisée pour le traitement ambulatoire en relais du traitement par amphotéricine B (uniquement par voie I.V) (Masavata et al., 2001).

A présent, on voit de plus en plus l'utilisation en première intention du voriconazole supplantant ainsi l'amphotéricine B (Robard, 2004).

L'utilisation de la caspofungine seule dans le traitement primaire de la sinusite invasive est rare, de plus il semblerait que la diffusion cérébrale du voriconazole est supérieure à celle de la caspofungine. A l'heure actuelle nous disposons que des données d'A.M.M qui démontrent son efficacité dans le traitement secondaire de sinusite réfractaire ou en cas d'intolérance aux traitements précédents (Masavata et al., 2001).

L'utilisation du posaconazole, récemment commercialisé en France (2007), est limitée actuellement au traitement de seconde intention chez les patients réfractaires ou intolérants au traitement précédent (Robard, 2004).

En ce qui concerne l'utilisation des associations d'antifongiques en première ligne de traitement, si l'on se réfère à la littérature aucune donnée n'est disponible. Les différentes recommandations préconisent l'utilisation des associations antifongiques caspofungine + voriconazole ; caspofungine + amphotéricine B ou voriconazole + amphotéricine B comme derniers recours si l'infection s'avère réfractaire au traitement initial (Robard, 2004).

Chez les patients immunocompétents, du fait du caractère opportuniste d'*Aspergillus sp.*, les sinusites invasives sont rares, le voriconazole représente un traitement de choix d'une part du fait de son efficacité supérieure et de sa moindre toxicité par rapport à l'amphotéricine B et d'autre part du fait de la forme gélule qui permet un traitement ambulatoire (Masavata et al., 2001) et (Munoz et al., 2000).

Chez ces patients la prescription de voriconazole est bien codifiée, ainsi au bout de six mois si aucune amélioration n'est obtenue sous voriconazole le traitement est arrêté et un relais est effectué par l'itraconazole (Denning et al., 2002), (Masavata et al., 2001) et (Patterson et al., 2000). Lorsque les sinusites invasives sont dues à des champignons émergents tels que

Scedosporium et *Fusarium*, le voriconazole semble la molécule la plus efficace, ces espèces étant résistantes à l'amphotéricine B (Munoz et al. , 2000) et (Thomas et al. , 2002).

Tandis que pour les mucorales, le voriconazole et la caspofungine semblent beaucoup moins intéressants et efficaces. L'amphotéricine B semble plus active sur les mucorales.

Le posaconazole semble également très intéressant pour traiter ses mucormycoses mais est réservé, pour le moment, au traitement de seconde intention chez les personnes réfractaires ou intolérantes au traitement par amphotéricine B (il existe encore peu de recul sur cette molécule du fait de sa récente commercialisation en France) (Robard, 2004).

PARTIE II : PRATIQUE

I. OBJECTIFS DE L'ETUDE :

- Etudier la prévalence globale des rhinosinusites au sein des infections rhinosinusiennes.
- Déterminer la fréquence des rhinosinusites fongiques.
- Déterminer les facteurs favorisants et identifier les agents étiologiques de la rhinosinusite fongique.
- Etudier l'intérêt des prélèvements mycologiques dans le diagnostic positif des rhinosinusites fongiques.

II. MATERIELS ET METHODES :

II.1 Type et lieu de l'étude :

Notre étude est une enquête prospective réalisée sur une période de trois ans en collaboration entre le service de Parasitologie et Mycologie Médicale et le service d'Oto-Rhino-Laryngologie (ORL) à l'Hôpital Militaire d'Instruction Mohammed V de Rabat (HMIM V).

II.2 Population de l'étude :

Tous les patients consultants ou hospitalisés en ORL pour une rhinosinusite, en présence ou en l'absence d'une immunodépression sont inclus dans l'étude. Ont été exclu du protocole, les patients sous traitement antifongique durant les 15 jours précédant leur consultation.

II.3 Recueil des données :

Pour chaque patient, nous avons recueilli sur un questionnaire à partir du dossier médical les données épidémiologiques concernant le sexe, l'âge, facteurs de risque, signes cliniques, antécédents médicaux)

II.4 Méthodologie :

Des prélèvements ont été faits à l'aide d'écouvillons (stériles, secs ou imbibés d'eau physiologique) ou sous forme de biopsie réalisée dans le bloc opératoire. Les examens mycologiques ont été réalisés au Laboratoire de Mycologie de l'Hôpital Militaire d'Instruction MohamedV (Pr B LMIMOUNI). Les produits sontensemencés sur deux milieux de culture en tube : milieu Sabouraud chloramphénicol avec et sans actidione.

Un examen direct est ensuite réalisé à l'état frais (montage dans l'eau physiologique) et d'un frottis coloré au May-Grünwald-Giemsa (MGG).

Les cultures, incubées à l'étuve à 37°C, ont été suivies pendant une semaine. Les champignons filamenteux ont été identifiés grâce à leurs caractères macroscopiques et microscopiques. Pour l'identification des colonies levuriformes, le test de filamentation sur

sérum de lapin est réalisé en première intention. Celui-ci est positif pour *Candida albicans* (présence de tubes germinatifs après 3 heures d'incubation à 37°C) et négatif pour les autres espèces de *Candida*. Pour ces dernières, des galeries biochimiques d'identification API 20C ont été effectuées.

II.5 Analyse statistique :

Les données ont été saisies et traitées par les logiciels Excel 2007 et SPSS Base pour Windows version 17. Nous avons utilisé le test de Student pour les variables quantitatives et le test de Khi-deux pour les variables qualitatives, le risque d'erreur α est fixé à 5%. Le risque relatif (RR) et l'intervalle de confiance à 95% (IC95%) ont été calculés pour évaluer l'importance de l'association aux facteurs de risque.

FICHE DE RENSEIGNEMENT DES RHINOSINUSITES FONGIQUES

NOM :

PRENOM :

SEXE M / F

DDN : .. / .. /

Date du Diagnostic : .../.../20...

- balle fongique
- forme invasive chronique
- forme invasive fulminante
- sinusite fongique allergique

Localisation :

- Maxillaire
- Ethmoïdale à Droite
- Sphénoïdale à Gauche
- Frontale

Terrain du patient:

- Immunocompétent
- Immunodépression.....Laquelle

Motifs de consultation :

<input type="checkbox"/> Rhinorrhée mucopurulente	<input type="checkbox"/> Céphalée	<input type="checkbox"/> Mouchage de croûte
<input type="checkbox"/> Rhinorrhée nauséabonde	<input type="checkbox"/> Vertige	<input type="checkbox"/> Conjonctivite
<input type="checkbox"/> Obstruction nasal	<input type="checkbox"/> Fièvre	<input type="checkbox"/> Douleur dentaire
<input type="checkbox"/> Trouble de l'olfaction	<input type="checkbox"/> Eternuement	<input type="checkbox"/> Chémosis de l'œil
<input type="checkbox"/> Épistaxis	<input type="checkbox"/> Otalgie	<input type="checkbox"/> Tuméfaction de l'œil

Facteurs favorisants :

<input type="checkbox"/> Soins dentaires	<input type="checkbox"/> HTA
<input type="checkbox"/> Diabète	<input type="checkbox"/> Asthme
<input type="checkbox"/> Tabac	<input type="checkbox"/> Rhinite allergique

Examen endoscopique :

- Polype nasosinusienne.
- Hypertrophie des cornets inférieurs.

Mycologie :

- Examen direct : Filaments mycéliens Levures bourgeonnantes
- Spores Négatif
- Culture :

Acte opératoire :

Traitement antifongique : lequel durée :

Evolution : Favorable Défavorable Décès du à la sinusite fongique.

III. RESULTATS :

III.1Analyse de la population d'étude :

III.1.1Analyse descriptive de la population d'étude globale :

Durant la période de l'étude, 72 patients présentant une rhinosinusite confirmée sont inclus.

Sexe :

Nous avons noté une légère prédominance masculine (41H /31F) avec un sexe ratio H/F de 1,32.

Sexe	Effectifs	Pourcentage
Masculin	41	56,9%
Féminin	31	43,1%
Total	72	100%

Tableau 2 : Répartition de la population d'étude selon le sexe

Age :

La moyenne d'âge des patients est de 39,89 ans [9 –72ans]. La tranche d'âge [41-50] était la plus touchée.

Nombre de patients

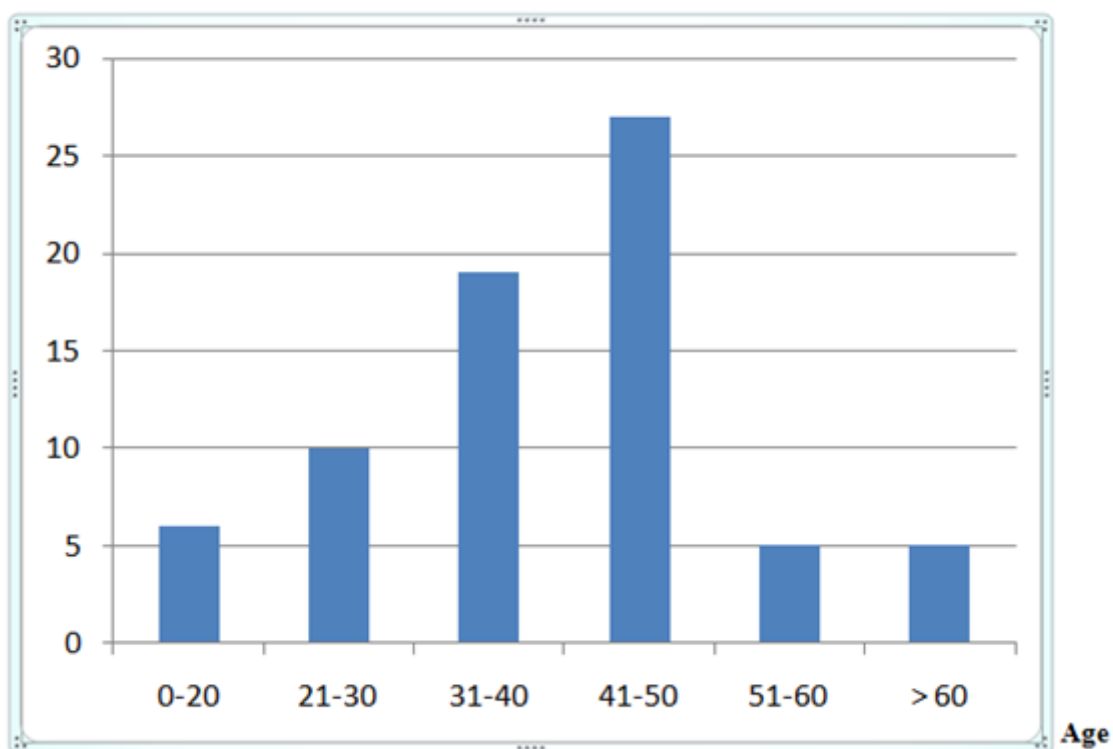


Figure 54 : Répartition de la population selon l'âge.

Motifs de consultation:

L'obstruction nasale est le chef de file de la liste des motifs de consultation. En effet 60 patients ont consulté pour obstruction nasale, soit (83,3%), puis vient la rhinorrhée mucopurulente (65,3%), suivie de céphalées (41,7%), de troubles de l'olfaction (hyposmie, anosmie, cacosmie) (22,21%) et vertiges (8,3%).

Motifs de consultation

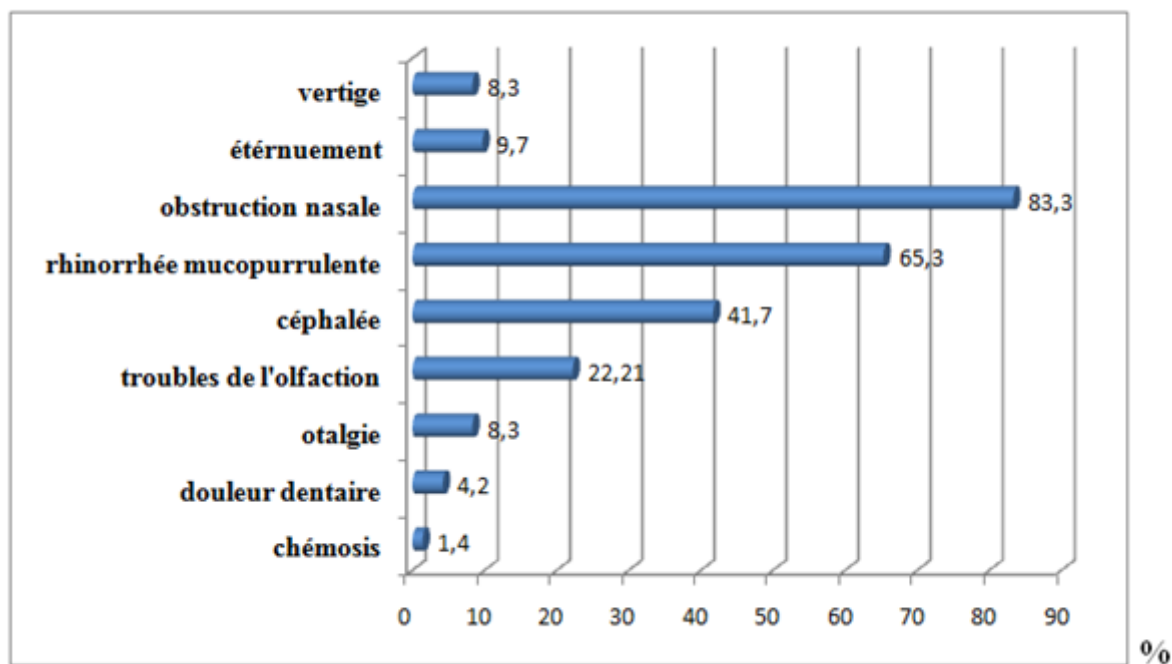


Figure 55 : Répartition de la population selon les motifs de consultation.

Facteurs favorisants: Les facteurs favorisants dans la population étudiée sont variés, ils sont dominés par la rhinite allergique 44,4%, puis le tabac 26,4%. Des antécédents dentaires ont été retrouvés chez 16,7%, et la prise de corticoïdes par voie générale chez 15,3% de nos patients. La figure 3 représente l'analyse de ces facteurs favorisants.

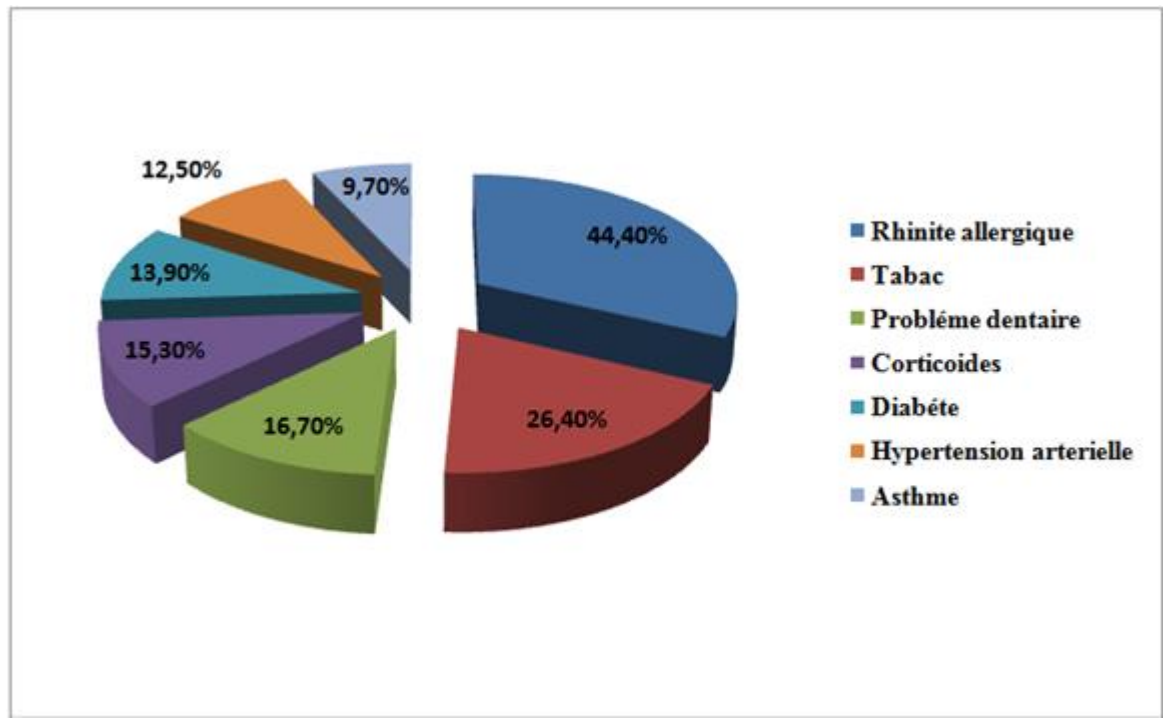


Figure 56: Répartition de la population d'étude selon les facteurs favorisants.

Examen clinique: L'examen clinique basé essentiellement sur la rhinoscopie plus ou moins la nasofibroskopie (confirmé par l'imagerie), après nettoyage des fosses nasales par aspiration, a retrouvé sur le total des patients inclus, des polypes des fosses nasales chez 34 patients soit (47,9%), une hypertrophie des cornets inférieurs chez 25 patients (35,2%), et des croûtes chez 11 patients, (15,3 %). Par ailleurs l'examen clinique était normal chez 8 patients (11,3%).

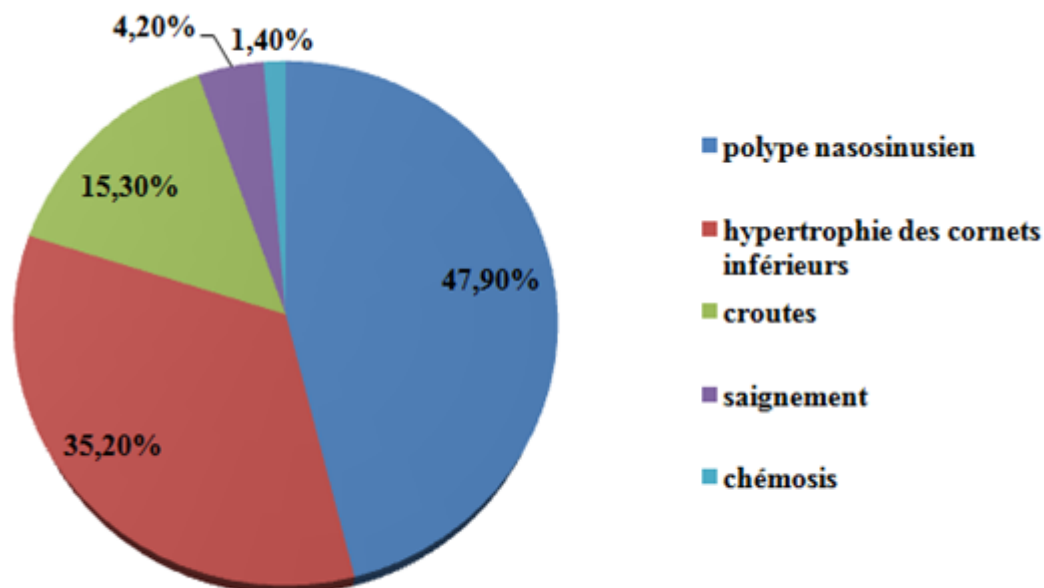


Figure 57 : Répartition de la population d'étude selon les résultats de l'examen clinique.

Selon la localisation (imagerie)

La plus part des patients (53 patients soit 73,6%) ont bénéficié d'une exploration radiologique qui a permis de renseigner sur le siège des lésions rhinosinusiennes. En effet, 52 patients (72,2%) ont bénéficié d'un scanner du massif facial en coupes axiales et coronales, et une seule patiente (1,4%) a bénéficié d'une imagerie par résonance magnétique. Le sinus maxillaire était le plus fréquemment touché dans notre série (34,7%), l'hypertrophie des cornets inférieurs a été retenue dans 20,8% des cas et enfin l'éthmoïde dans 18,1% des cas.

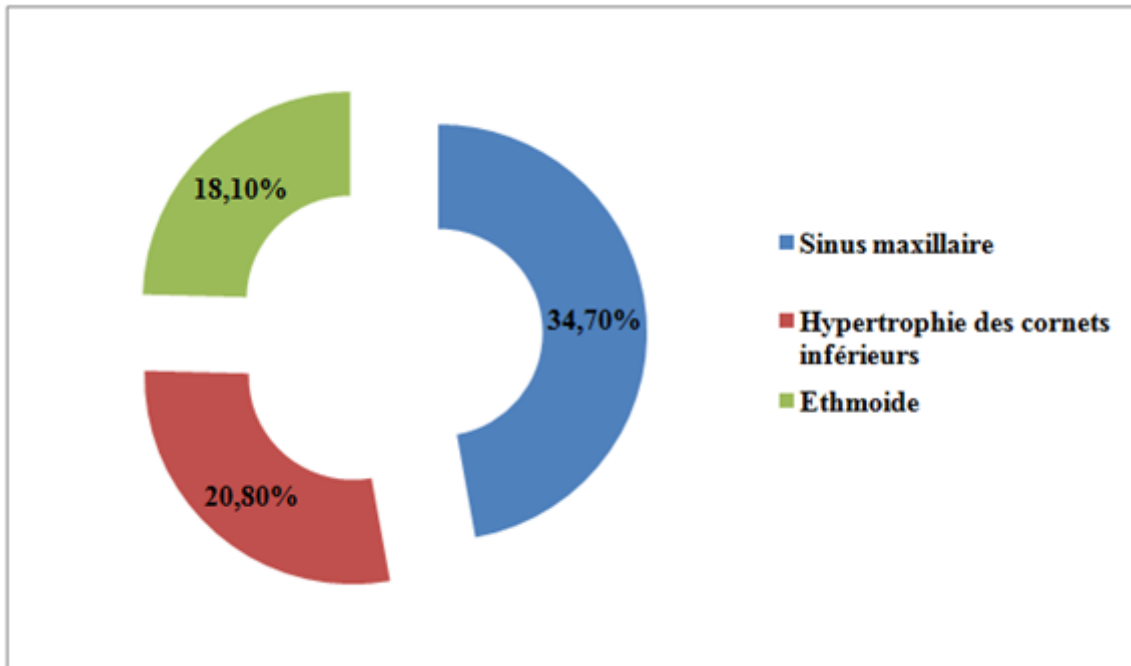


Figure 58 : Répartition de la population d'étude selon la localisation de la maladie.

III.1.2 Analyse descriptive de la population avec sinusite fongique :

Sur les 72 patients inclus dans notre étude, 21 patients avaient une sinusite fongique, ce qui nous donne une fréquence des rhinosinusites fongiques de 29,11%, 52 patients avaient une infection bactérienne (72,22%). On a noté une infection croisée (fongique / bactérienne) dans un seul cas.

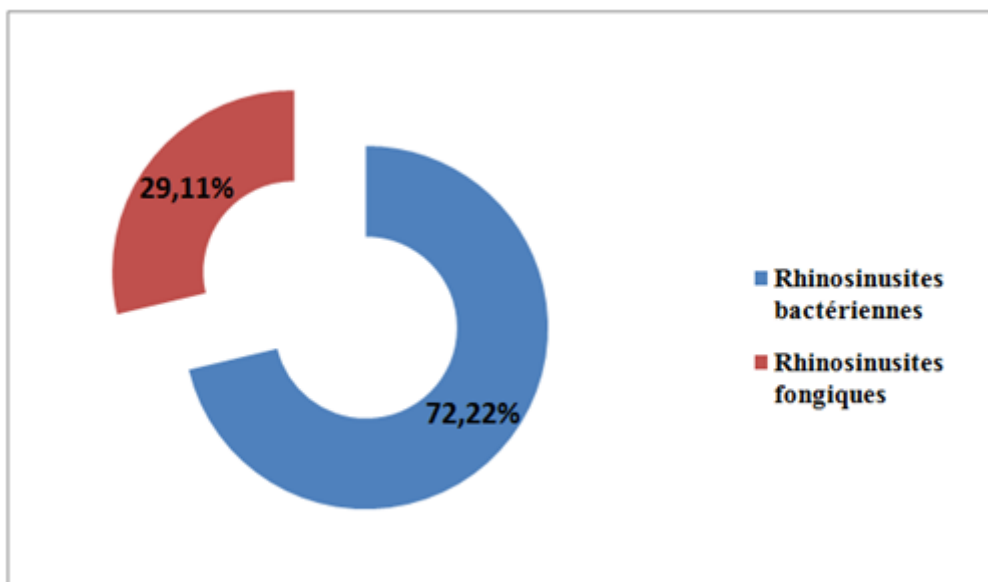


Figure 59 : Répartition de la population selon l'origine de l'infection.

En ce qui concerne les paramètres démographiques, l'âge moyen des patients avec rhinosinusite fongique est de 37,95 ans, la tranche d'âge [41-50] est la plus touchée. Nous avons noté également une prédominance féminine (38,09% H/61,90% F) avec un sex-ratio H/F de 0,61.

	Nombre de cas	%
<u>Sexe</u>		
Féminin	13	61,90
Masculin	8	38,09
<u>Age (ans)</u>		
[0-20]	3	14,28
[21-30]	5	23,80
[31-40]	3	14,28
[41-50]	7	33,33
[51-60]	1	4,76
>61	2	9,52

Tableau 3 :Données démographiques des patients atteints de rhinosinusite fongique

Durant la période d'étude, les patients atteints de rhinosinusite fongique ont consulté pour divers motifs, souvent il s'agissait d'obstructions nasales (80,95%), de rhinorrhées mucopurulentes (80,95%), de céphalées (38,09%), des troubles de l'olfaction (28,57%) et des douleurs dentaires (2,52%). La rhinoscopie a permis la mise en évidence d'une polypose nasosinusienne chez 50% des patients atteints de rhinosinusite fongique.

Motifs de consultation	Nombre de cas	%
Fièvre	3	14,28
Vertige	2	9,52
Céphalée	8	38,09
Obstruction nasale	17	80,95
Trouble de l'olfaction	6	28,57
Rhinorrhée mucopurulente	17	80,95
Douleur dentaire	2	9,52
Eternuement	2	9,52
Epistaxis	0	0
Mouchage de croute	4	19,04
Otalgie	0	0
Conjonctivite	0	0
Chémosis de l'œil	1	4,76

Tableau4 :Répartition des motifs de consultation chez les patients atteints de rhinosinusite fongique

Les facteurs favorisant des patients atteints de rhinosinusite fongique sont dans la plupart des cas la rhinite allergique (42,85%), des soins dentaires (38,09%) et la prise d'anti-inflammatoires stéroïdiens (corticoïdes) dans (19,04%) (tableau 5).

Facteurs favorisants	Nombre	%
Problèmes dentaires	8	38,09
Diabète	3	14,48
HTA	3	14,28
Asthme	4	19,04
Tabac	2	9,52
Rhinite allergique	9	42,85
AIS prolongée	4	19,04

Tableau 5:Répartition des facteurs favorisants chez les patients atteints de rhinosinusite fongique

Chez les patients porteurs de rhinosinusites fongiques, l'étude mycologique réalisée sur les prélèvements a montré que la plupart des cas était due à l'*Aspergillus sp* (42,85%), l'*Aspergillus fumigatus* et *niger* (23,80%) chacun, et enfin deux cas de *Candida sp* (9,52%). Comparant nos résultats avec ceux de Marc (1999), on retrouve également une très grande majorité d'infection à *Aspergillus sp*. Sur 10 cultures positives, 7 sont à *Aspergillus spp*, 1 à *Scedosporium apiospermum*, 1 à *Alternaria alternata* et 1 à *Candida krusei* (tableau 6 et figure 60).

Agent fongique	Nombre	%
<i>Aspergillus sp</i>	9	42,85
<i>Aspergillus fumigatus</i>	5	23,80
<i>Aspergillus niger</i>	5	23,80
<i>candida</i>	2	9,52

Tableau 6 : les différents agents fongiques identifiés dans nos études.

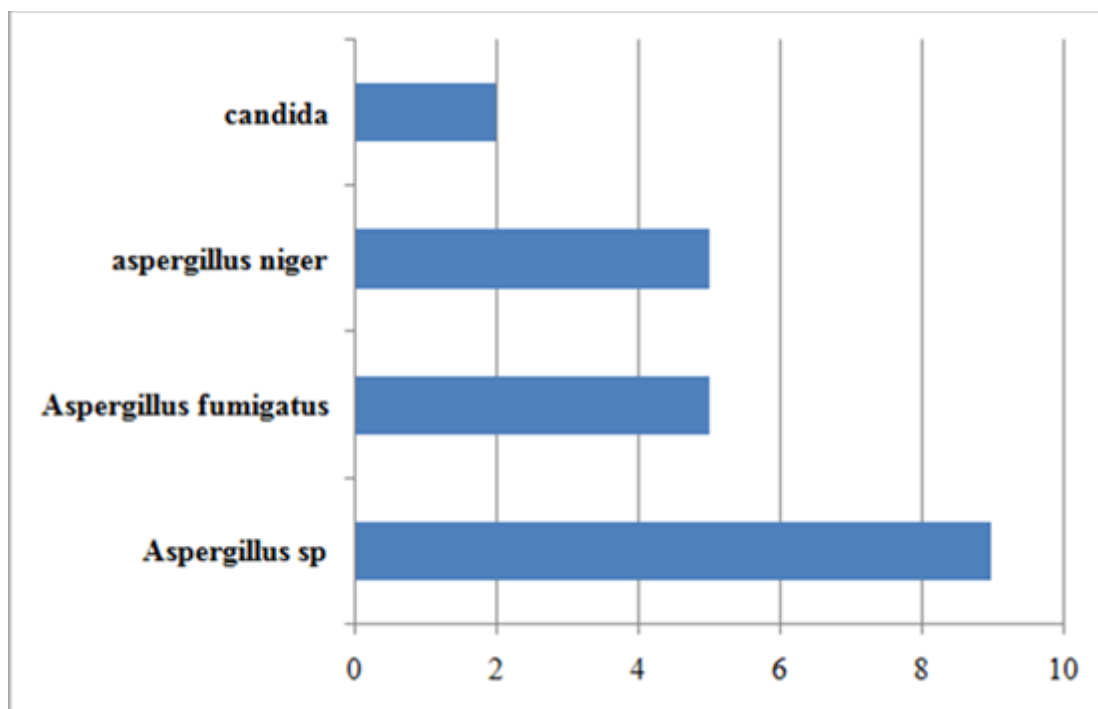


Figure 60: Répartition des différents agents fongiques identifiés chez nos patients.

Chez la plupart des patients atteints de rhinosinusite fongique, l'imagerie a révélé que le sinus maxillaire était le plus fréquemment touché (61,90%), puis l'éthmoïde (23,80%) et enfin le cornet inférieur (14,28%) (Tableau 6).

Localisation fongique	Nombre	%
Sinus maxillaire	13	61,90
Ethmoïde	5	23,80
Cornet inférieur	3	14,28

Tableau 7 : localisation sinusienne des rhinosinusites fongiques

Excepté un seul cas, tous les patients porteurs d'une rhinosinusite fongique ont bénéficié d'un traitement chirurgical (95,23%), l'acte opératoire principal était soit une méatotomie moyenne seule par voie endoscopique (28,57%), une méatotomie moyenne couplée à la technique caldwell luck (9,52%), caldwell luck seule (4,76%), ou une turbinectomie inférieure (28,57%). Par ailleurs Deux de nos patients porteurs de rhinosinusites fongiques compliquées (ethmoïdites aspergillaire compliquée d'un abcès orbitaire et un cas d'aspergillose massive du sinus maxillaire dans sa forme pseudotumorale) ont reçu un traitement médical complémentaire à la chirurgie à base d'antifongique par voie générale (voriconazole 6 mg/kg toutes les 12 h à j1, puis 4 mg/kg par douze heures pendant cinq jours puis relais oral pour quatre semaines).

Tous nos patients ont bien évolué et n'ont pas présenté de récurrence (100%). Les quelques complications observées étaient mises sur le compte du geste chirurgical lui-même.

	<i>Cas N° 1</i>	<i>Cas N° 2</i>	<i>Cas N° 3</i>
Sexe	M	M	F
Âge (ans)	39	46	32
Antécédents	Asthme	Rhinite allergique	Mauvais état bucco-dentaire
Aspects cliniques	Obstruction nasale bilatérale, céphalées, sensation vertigineuse et anosmie.	Rhinorrhée mucopurulente avec obstruction nasale chronique unilatérale, letout évoluant dans un contexte d'apyrexie.	Rhinorrhées fétides chroniques évoluant dans un contexte fébrile
Rhinoscopie	Polypes d'allure inflammatoire de la fosse nasale	Hypertrophie polypoïde des cornets inférieurs qui paraissaient inflammatoires.	Formation inflammatoire polypoïde au niveau du méat moyen gauche avec présence de sécrétions purulentes
TDM	Comblement ethmoïdal bilatéral, de densité tissulaire Sans lyse osseuse	Hypertrophie des cornets inférieurs avec comblement d'allure rétentionnel des sinus maxillaires.	Epaississement en cadre des sinus maxillaire avec niveau hydro-aérique
Traitement	Ethmoïdectomie par voie endoscopique	Turbinectomie inférieure bilatérale associée à une méatotomie moyenne bilatérale.	Méatotomie moyenne bilatérale
Mycologie : Examen direct Culture	Levures avec bourgeon Candida sp	Filaments mycéliens, têtes aspergillaires Aspergillus niger	Filaments mycéliens, têtes aspergillaires Aspergillus sp

Tableau 8 : clinique, paraclinique, mycologie et traitement des cas 1, 2 et 3

	<i>Cas N° 4</i>	<i>Cas N° 5</i>	<i>Cas N° 6</i>
Sexe	F	M	F
Âge (ans) Antécédents	45 diabétique	29 Tabagique avec caries dentaires multiples	30 Rinite allergique, asthme et surtout mauvais état bucco- dentaire
Aspects cliniques	Rhinorrhée mucopurulente .	Rhinorrhée mucopurulente associée à une cacosmie, letout évoluant dans un contexte d'apyrexie.	Rhinorrhées fétides avec obstruction nasale chronique
Rhinoscopie	Muqueuse nasale inflammatoire saignant facilement au contact	Méat moyen polypoïde et inflammatoire	Muqueuse nasale inflammatoire et recouverte de croutes
TDM	Hypertrophie des cornets inferieurs avec un petit polype du sinus maxillaire droit	Comblement du sinus maxillaire centré d'une image calcique	Volumineux cornets inferieurs et moyens
Traitement	Turbinectomie inférieure associée à une méatotomie moyenne bilatérale	Méatotomie moyenne associée à une mini Cald Well Luck	Turbinectomie inférieure et méatotomie moyenne bilatérale
Mycologie : Examen direct	Filaments mycéliens, têtes aspergillaires	Filaments mycéliens, têtes aspergillaires	Filaments mycéliens, têtes aspergillaires
Culture	<i>Aspergillus fumigatus</i>	<i>Aspergillus sp</i>	<i>Aspergillus sp</i>

Tableau 9 : clinique, paraclinique, mycologie et traitement des cas 4, 5 et 6

	<i>Cas N° 7</i>	<i>Cas N° 8</i>	<i>Cas N° 9</i>
Sexe	M	F	M
Âge (ans)	46	42	53
Antécédents	Asthme, rhinite allergique et prise d'AIS	caries dentaires multiples, prise d'AIS	Rhinite allergique, HTA
Aspects cliniques	Rhinorrhée mucopurulente avec obstruction nasale bilatérale à bascule et des céphalées avec trouble de l'olfaction	Rhinorrhée mucopurulente avec obstruction nasale	Rhinorrhées fétides avec obstruction nasale chronique
Rhinoscopie	Polypes inflammatoires des fosses nasales	Polypes des fosses nasales	Hypertrophie des cornets inférieurs
TDM	Comblement éthmoïdal par des polypes	Comblement des sinus maxillaires par du matériel de densité tissulaire	Polypes des sinus maxillaires
Traitement	éthmoïdectomie	Méatotomie moyenne bilatérale	Turbinectomie inférieure et méatotomie moyenne bilatérale
Mycologie : Examen direct	Filaments mycéliens, têtes aspergillaires	Filaments mycéliens, têtes aspergillaires	Filaments mycéliens, têtes aspergillaires
Culture	<i>Aspergillus niger</i>	<i>Aspergillus sp</i>	<i>Aspergillus niger</i>

Tableau 10 : clinique, paraclinique, mycologie et traitement des cas 7, 8 et 9.

	<i>Cas N° 10</i>	<i>Cas N° 11</i>	<i>Cas N° 12</i>
Sexe	M	F	F
Âge (ans)	18	26	65
Antécédents	Caries dentaires multiples Asthme, rhinite allergique et prise d'AIS	Rhinite allergique sévère, prise d'AIS	Rhinite allergique, HTA et diabète
Aspects cliniques	Rhinorrhée mucopurulente avec obstruction nasale bilatérale chronique et des sécrétions crouteuses	Rhinorrhée mucopurulente avec obstruction nasale, céphalée et cacosmie	Rhinorrhées fétides avec obstruction nasale chronique avec éternuement et mouchage de croutes
Rhinoscopie	Polypes inflammatoires comblant les fosses nasales	Polypes des fosses nasales recouverts de croutes	Légère hypertrophie des cornets inférieurs avec aspects inflammatoires des méats moyens
TDM	Polypose nasosinusienne	Comblement des sinus maxillaire par du matériel de densité tissulaire	Polypes des sinus maxillaires
Traitement	Ethmoïdectomie antéro-postérieure	Méatotomie moyenne bilatérale par voie endoscopique	Turbinectomie inférieure et méatotomie moyenne bilatérale
Mycologie : Examen direct	Filaments mycéliens, têtes aspergillaires	Filaments mycéliens, têtes aspergillaires	Filaments mycéliens, têtes aspergillaires
Culture	<i>Aspergillus sp</i>	<i>Aspergillus niger</i>	<i>Aspergillus sp</i>

Tableau 11 : clinique, paraclinique, mycologie et traitement des cas 10, 11 et 12

	<i>Cas N° 13</i>	<i>Cas N° 14</i>	<i>Cas N° 15</i>
Sexe	F	M	F
Âge (ans)	50	32	65
Antécédents	Caries dentaires multiples	Sans antécédents pathologiques notables	Rhinite allergique, HTA et diabète
Aspects cliniques	Obstruction nasale avec rhinorrhées purulentes cacosmie et des céphalées.	Rhinorrhée mucopurulente avec obstruction nasale avec cacosmie, algies dentaires, céphalées et sensation vertigineuse	Rhinorrhées fétides avec obstruction nasale chronique avec éternuement et mouchage de croûtes
Rhinoscopie	Muqueuse rhinosinusienne inflammatoire	Polypes charnus des fosses nasales	Légère hypertrophie des cornets inférieurs avec aspects inflammatoires des méats moyens
TDM	Opacité de densité tissulaire du sinus maxillaire	Comblement des sinus maxillaire par du matériel de densité tissulaire	Polypes des sinus maxillaires avec niveau hydro-aérique
Traitement	Méatotomie moyenne bilatérale	Méatotomie moyenne bilatérale par voie endoscopique	Turbinoplastie inférieure et méatotomie moyenne bilatérale
Mycologie : Examen direct	Filaments mycéliens, têtes aspergillaires	Filaments mycéliens, têtes aspergillaires	Filaments mycéliens, têtes aspergillaires
Culture	<i>Aspergillus sp</i>	<i>Aspergillus fumigatus</i>	<i>Aspergillus sp</i>

Tableau 12 : clinique, paraclinique, mycologie et traitement des cas 13, 14 et 15

	<i>Cas N° 16</i>	<i>Cas N° 17</i>	<i>Cas N° 18</i>
Sexe	F	M	F
Âge (ans)	42	46	30
Antécédents	Caries dentaires multiples	Sans antécédents pathologiques notables	Rhinite allergique
Aspects cliniques	Obstruction nasale avec rhinorrhées purulentes cacosmie et des céphalées.	Rhinorrhée mucopurulente avec obstruction nasale avec céphalées hyposmie	Rhinorrhées parfois purulentes et fétides.
Rhinoscopie	Muqueuse rhinosinusienne inflammatoire	Polypes charnus des fosses nasales	Légère hypertrophie des cornets inférieurs avec aspect inflammatoire de la muqueuse rhinosinusienne
TDM	Opacité de densité tissulaire du sinus maxillaire	Comblement du sinus maxillaire par du matériel de densité tissulaire	Hypertrophie des cornets inférieurs
Traitement	Méatotomie moyenne bilatérale	Ethmoïdectomie avec Méatotomie moyenne	Traitement médical avec mesures hygiénique
Mycologie : Examen direct	Filaments mycéliens, têtes aspergillaires	Levures avec bourgeon	Filaments mycéliens, têtes aspergillaires
Culture	<i>Aspergillus sp</i>	<i>Candida sp</i>	<i>Aspergillus niger</i>

Tableau 13 : clinique, paraclinique, mycologie et traitement des cas 16, 17 et 18.

Cas cliniques exceptionnels :

Premier Cas :

Il s'agissait d'une fille âgée de neuf ans, sans antécédents pathologiques notables, admise aux urgences pour une tuméfaction inflammatoire de l'œil droit évoluant depuis 48 heures dans un contexte fébrile. L'examen clinique retrouvait un œdème inflammatoire des deux paupières de l'oeil droit très développé au niveau du cantus interne, une exophtalmie homolatérale (Figures 58,59), avec une diminution de la mobilité du globe oculaire, l'exploration de la vision était impossible. L'examen rhinologique notait une rhinorrhée antéropostérieure purulente et nauséabonde, le tout évoluant dans un contexte fébrile à 39 8C avec une altération de l'état général. Un scanner du massif facial a été réalisé avec injection de produit de contraste et a objectivé un abcès oculaire droit (Figures 61 ,62) et une ethmoïdite droite avec une lyse de la lame papyracée et une collection intraorbitaire responsable de l'exophtalmie. Un traitement en urgence a été instauré, soit une orbitotomie inférieure pour décompression du globe oculaire et une antibiothérapie d'abord probabiliste puis en fonction des données de l'antibiogramme ayant conclu à un *staphylocoque* non *aureus*. Vu l'absence d'amélioration de la symptomatologie clinique et biologique après trois jours d'antibiothérapie, un autre prélèvement des sécrétions issues du site de l'orbitotomie a été réalisé avec cette fois ci une étude mycologique qui a objectivé un *A. fumigatus* (104 UFC/mL). Les résultats histologiques ont conforté le diagnostic. Un traitement à base d'antimycosique (voriconazole 6 mg/kg toutes les 12 h à j1, puis 4 mg/kg par douze heures pendant cinq jours puis relais oral pour quatre semaines) et d'antibiotiques (association céfotaxime et fosfomycine) a été instauré ; l'évolution cette fois ci a été spectaculaire avec disparition de la fièvre après deux jours de traitement ainsi que des sécrétions au bout du quatrième jour (Fig. 63), les contrôles ultérieurs n'ont pas objectivé de récurrences : après un recul de 18 mois.

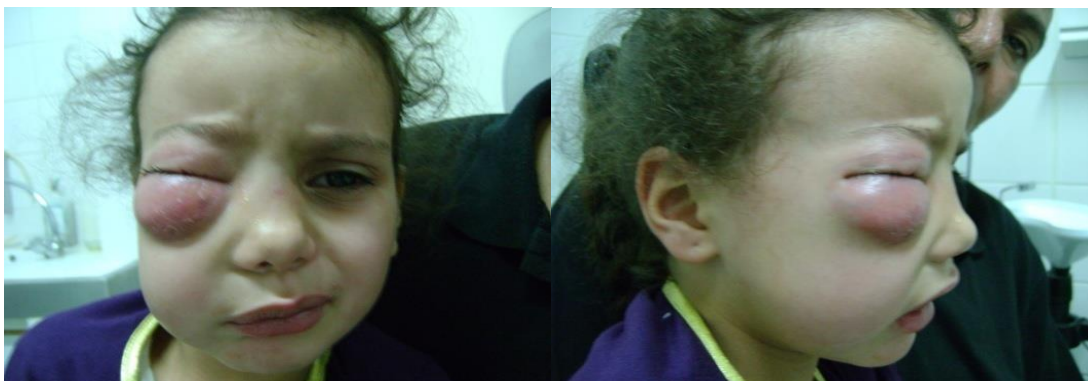


Figure 61: Cellulite orbitaire droite.

Figure 62: Chémosis important dl'œil droit.

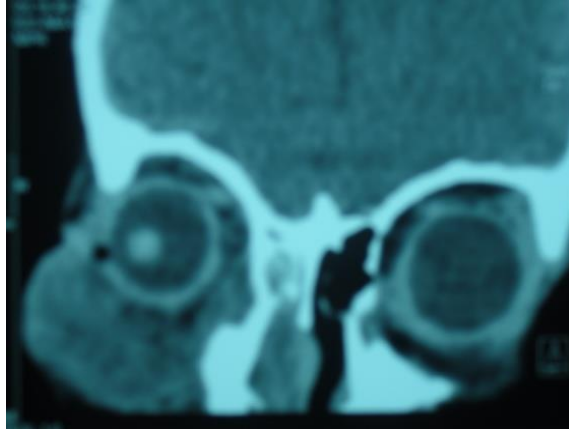


Figure 63 : Scanner de la face en coupe coronale : Abscès orbitaire droit avec présence de l'air témoignant d'une cellulite

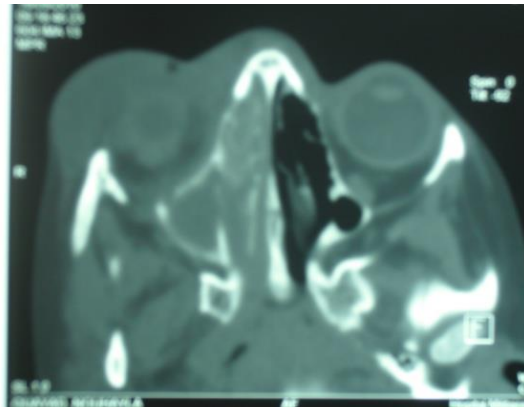


Figure 64 : Blondeau scanner en coupes axiales : ethmoïdite droite

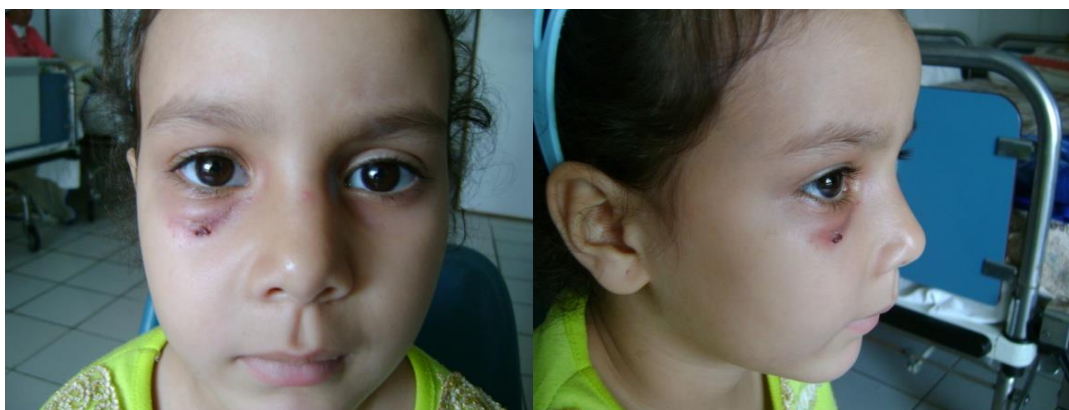

Figure 65 : Contrôle satisfaisant après traitement médico-chirurgical.

Deuxième cas :

Il s'agissait d'une patiente âgée de 31 ans, apparemment immunocompétente, sans antécédents pathologiques notables et avec une sérologie VIH négative, qui a consulté pour une obstruction nasale unilatérale droite, une rhinorrhée purulente, une cacosmie et une hémicrânie droite, le tout évoluant dans un contexte de conservation de l'état général, cette symptomatologie s'était installée progressivement sur une durée de 20 jours, plusieurs traitements à bases d'antibiotiques ont été prescrits mais sans résultat. D'après l'interrogatoire la patiente avait reçu des soins dentaires un mois auparavant concernant la deuxième prémolaire supérieure droite.

A l'examen, on a noté la présence d'un léger bombement du cantus interne de l'oeil droit, l'aspiration des rhinorrhées a laissé voir un processus polypoïde charnu qui comblait la fosse nasale droite (Figure 66). Un examen ophtalmologique spécialisé a été réalisé concluant à une légère exophtalmie droite réductible, non pulsatile, non douloureuse avec une acuité visuelle conservée. Une radio standard panoramique dentaire réalisée a objectivé une communication bucco-sinusienne en regard de la 15e dent droite, le scanner du massif facial a objectivé un processus comblant la fosse nasale, le sinus maxillaire et les cellules ethmoïdales gauches avec un début de lyse de la lame papyracée, cette masse était centrée d'une image de densité calcique faisant penser à la pâte d'amalgame (Figure 67).

Après la mise en état bucco-dentaire et une consultation pré-anesthésique, la patiente a bénéficié d'une exérèse totale de cette masse par voie endoscopique, avec libération de la fosse nasale, puis méatotomie moyenne qui a permis l'extraction de l'amalgame et le nettoyage du sinus maxillaire droit, et enfin une éthmoïdectomie droite. Les examens mycologiques et anatomo-pathologiques ont conclu à une aspergillose à *Aspergillus fumigatus*.

Les suites opératoires ont été simples et le déméchage a eu lieu à j2 de l'intervention. L'évolution a été bonne avec absence de récurrence après un recul de 9 mois.

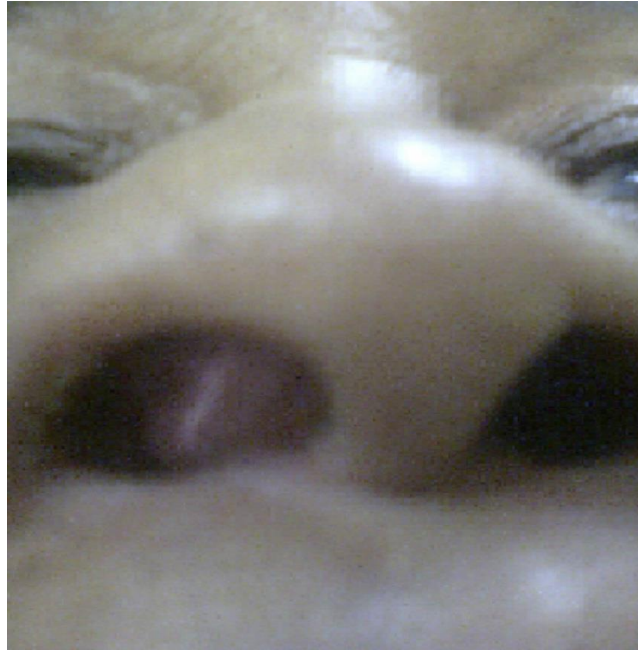

Figure 66 : Polype charnu comblant la fosse nasale droite.

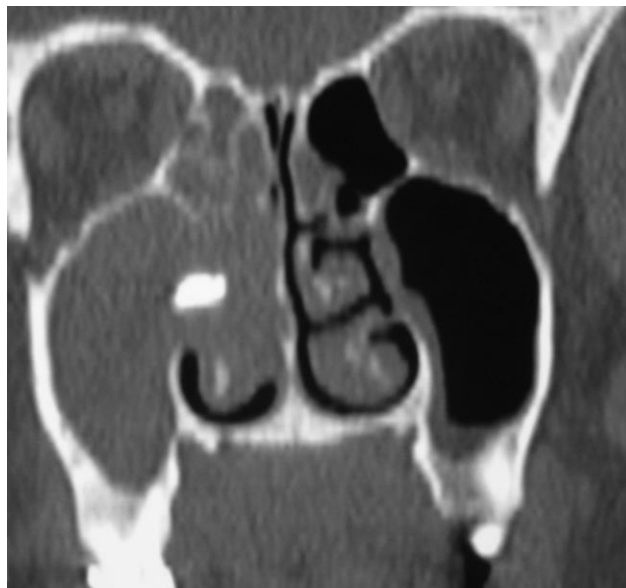

Figure 67 : Scanner du massif facial en coupe coronale montrant un processus de densité tissulaire comblant la fosse nasale, lesinus maxillaire et l'ethmoïde antérieur droits.

Troisième cas :

Une patiente âgée de 70 ans, hypertendue, a consulté pour une tuméfaction jugale gauche, associée à des algies infra-orbitaires gauches persistantes, et un syndrome d'hyper réactivité nasosinusienne fait d'obstruction nasale, de rhinorrhée mucopurulente et d'éternuements. Cette symptomatologie évoluait depuis un an, sans fièvre.

La patiente était édentée, avec une tuméfaction jugale gauche rénitente comblant le vestibule supérieur gauche. Le méat moyen était inflammatoire à l'endoscopie, avec des sécrétions mucopurulentes à l'ostium et un refoulement de la cloison nasale. Au scanner, une opacité ethmoïdo-maxillaire gauche hyperdense lysait l'ensemble des parois du sinus maxillaire gauche et comblait presque totalement le sinus frontal gauche (figure 68). La radiographie pulmonaire était normale.

Une volumineuse tumeur de coloration brunâtre adhérente et friable a été retirée en totalité par voie vestibulaire (figure 69).

Les prélèvements histologiques et la culture mycologique ont confirmé le diagnostic d'aspergillose invasive à *Aspergillus fumigatus*, avec des filaments mycéliens septés et ramifiés avec un angle de 45°. L'infiltration de la muqueuse par ces filaments mycéliens en forme de Y était caractéristique de l'aspergillose invasive. La bactériologie n'a pas isolé de germe spécifique. Le sérodiagnostic aspergillaire n'a pas été réalisé.

Le traitement postopératoire a associé une antibioprophylaxie, un anti-inflammatoire et un antifongique, le voriconazole à la dose de 4 mg/kg deux fois par jour pendant six mois.

Les suites opératoires ont été simples avec une disparition de la symptomatologie clinique. L'évolution a été favorable avec un recul de 18 mois.

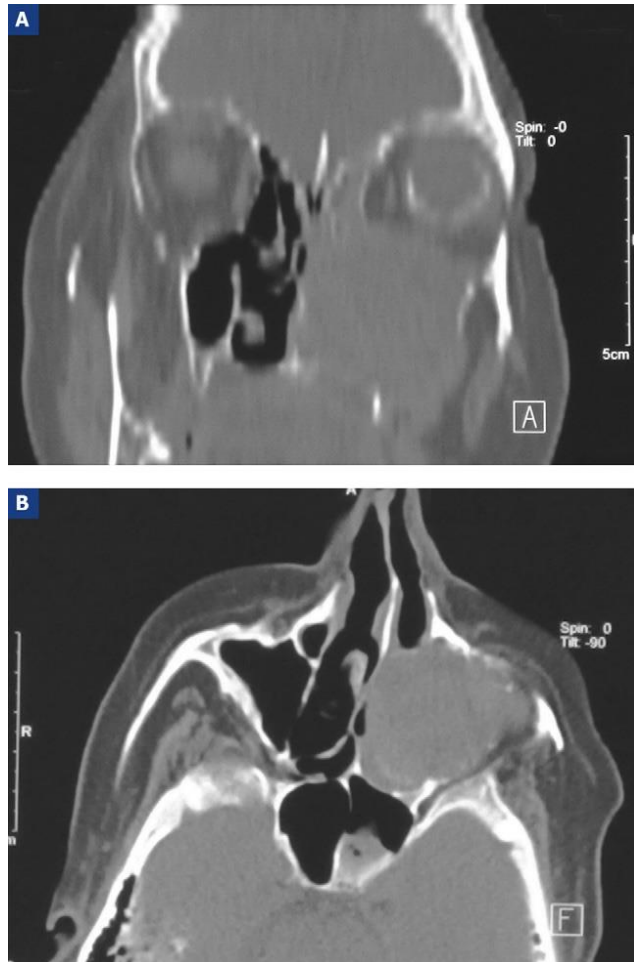

Figure 68: TDM coupes frontale (A) et transversale (B) : comblement total hyperdense du sinus maxillaire et des cellules ethmoïdales gauches et de la partie gauche de la cavité nasale avec lyse osseuse des parois sinusiennes.

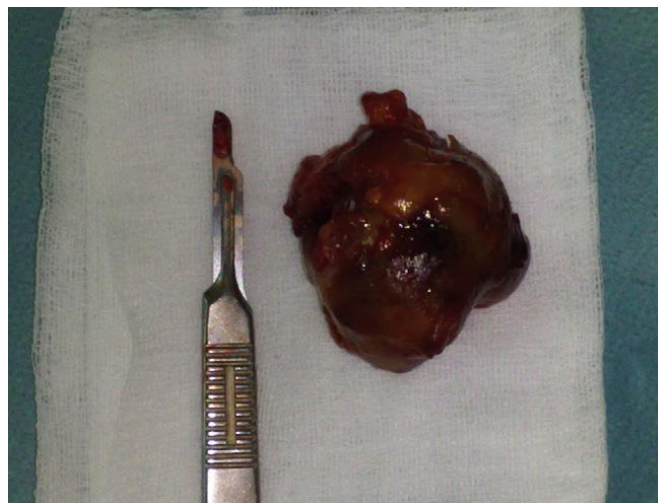


Figure 69 : Pièce opératoire.

Quatrième cas : Rhinosinusite fongique d'origine allergique.

Il s'agit d'un patient âgé de 45 ans, immunocompétent, qui a consulté pour une polyposse nasosinusienne résistante au traitement médical (corticothérapie) avec des rhinorrhées parfois purulentes et anosmie, le tout évoluant dans un contexte de conservation de l'état général.

L'examen ORL a objectivé à la rhinoscopie antérieure puis la nasofibroscopie des polypes nasaux bilatéraux, ces polypes étaient translucides et recouverts de quelques croûtes. Une TDM des sinus de la face (figures 70 et 71) a objectivé un comblement des sinus de la face par du matériel de densité tissulaire contenant de l'air, avec une lyse de la paroi antérieure de sinus maxillaire gauche.

Un bilan biologique a été réalisé comportant une numération formule sanguine mettant en évidence une hyperéosinophilie à 620 (11%), un dosage des IgE dont le taux était élevé à 762KU/l. Enfin, l'examen mycologique direct réalisé sur les sécrétions endo-sinusiennes a été positif et la culture mycologique a permis l'identification d'un champignon : *Aspergillus fumigatus*

Le patient a bénéficié d'une ethmoïdectomie totale avec aération des sinus de la face par voie endoscopique, l'étude anatomo-pathologique des polypes a retrouvé une mucine allergique et une muqueuse inflammatoire avec de nombreux éosinophiles, ainsi que des cristaux de Charcot Leyden sans envahissement fongique de la muqueuse, des vaisseaux ou de l'os. Les suites opératoires ont été bonnes et le patient a été mis sous corticothérapie per os (0,5 mg/kg/j pendant 2 mois).

L'évolution clinique et radiologique a été favorable sans récurrence avec un recul de trois ans.

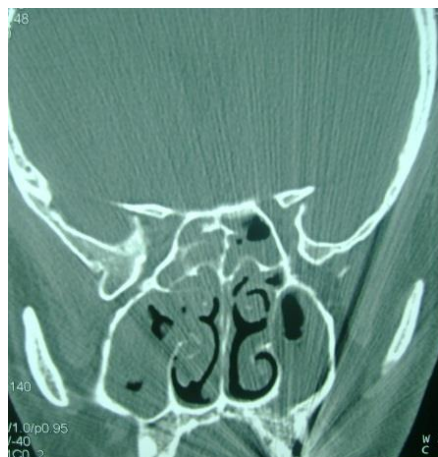

Figure 70: Scanner des sinus de la face en coupe coronale montrant un comblement des sinus de la face par du matériel de densité tissulaire contenant de l'air.

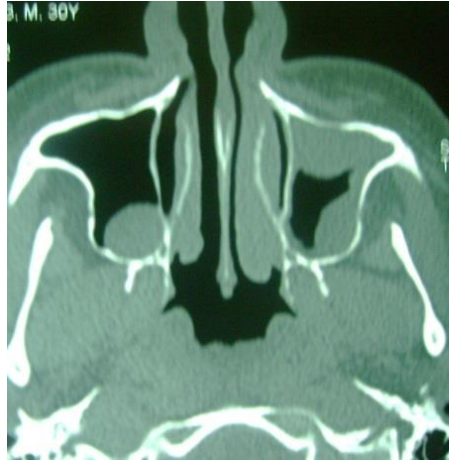

Figure 71 : scanner des sinus de la face en coupe axiale objectivant un épaissement en cadre de la muqueuse des sinus maxillaires avec une lyse de la paroi antérieure du sinus maxillaire gauche.

III.DISCUSSION :

L'analyse statistique des données démographiques des patients porteurs de rhinosinusites montre qu'il y avait une association entre la survenue de la rhinosinusite et le sexe ($p= 0,038$). Certains antécédents exposent significativement aux rhinosinusites ($p= 0,011$), c'est le cas des problèmes dentaires ($p= 0,015$) et du tabagisme ($p= 0,037$). Les patients rapportaient surtout la notion de troubles de l'olfaction ($p= 0,038$). Le diagnostic de rhinosinusite chez nos patients repose essentiellement sur l'imagerie ($p= 0,03$) et l'examen mycologique ($p < 0,01$).

La survenue de la rhinosinusite fongique était statistiquement plus fréquente chez les patients ayant eu des problèmes dentaires même anciens ($P=0,035$) et l'examen clinique retrouvait essentiellement des polypes nasosinusiens et une hypertrophie polyplôïde des cornets inférieurs ($p= 0,019$).

		<u>Patients sans rhinosinusite fongique</u>	<u>Patients avec rhinosinusite fongique</u>	<u>Analyse</u>
<u>Données démographique</u>	Age (ans)			p =0,045
	[0-20]	3 (5,28%)	3(14,28 %)	
[21-30]	5 (9,80 %)	5(23,80 %)		
[31-40]	16 (31,37 %)	3(14,28 %)		
[41-50]	20 (39,21 %)	7 (33,33 %)		
	[51-70]	7 (13,72 %)	3(14,28 %)	
	Sexe ratio H/F	1,27	0,61	p =0,038
<u>Motifs de consultation</u>	Obstruction nasale	43 (59,66 %)	17 (80,95 %)	p=0,731
	Rhinorrhée mucopurulente	30 (58,82 %)	17 (80,95 %)	p=0,073
	Céphalée	22 (43,13 %)	8 (38,09 %)	p=0,693
	Trouble de l'olfaction	10 (19,60 %)	6 (28,57 %)	p=0,06
	Eternuement	5 (9,80 %)	2 (9,52 %)	p=1
	Mouchage de croûte	7 (13,72 %)	4 (19,04 %)	p=0,720
	Otalgie	6 (11,76 %)	0 (0 %)	p=0,171
	Vertige	4 (7,84 %)	2 (9,52 %)	p=1
	Fièvre	2 (3,92%)	3 (14,28 %)	P=0,144
	Douleur dentaire	1 (1,96 %)	2 (9,52 %)	P=0,202
	Chémosis de l'œil	0 (0 %)	1 (4,76 %)	P=0,292
<u>Facteurs favorisants</u>	problèmes dentaires	4 (7,84 %)	8 (38,09 %)	P=0,035
	Diabète	7 (13,72%)	3 (14,28 %)	p=1
	Anti-inflammatoires stéroïdiens	7 (13,72%)	4(19,04 %)	p=0,720
	Tabac	17 (33,33 %)	2 (9,52 %)	p=0,37
	HTA	6 (11,76 %)	3 (14,28 %)	P=0,714
	Asthme	3 (5,88 %)	4 (19,04 %)	p=0,183
	Rhinite allergique	23 (45,09 %)	9 (42,85 %)	p=0,862
<u>Examen clinique</u>	Polype nasosinusal	21 (41,17 %)	13 (61,90 %)	p=0,019
	Hypertrophie des cornets inférieurs.	2 (3,92 %)	3 (14,28 %)	p=0,019
	Chémosis	0 (0 %)	1 (4,76 %)	p= 0,292

Tableau 14:Tableau comparatif des sujets avec et sans rhinosinusite fongique.

Par ailleurs, sept patients (33,33%) étaient porteurs de mycétome ou balle fongique (forme clinique la plus fréquente en France).

Les principaux signes cliniques retrouvés chez ces patients sont : les rhinorrhées surtout fétides dans 85% cas, l'obstruction nasale (71%), les céphalées (42%) et douleurs faciales (42%). On retrouve également des troubles de l'odorat (surtout une cacosmie), fièvre et épistaxis. Ces mêmes conclusions ont été rapportées par plusieurs auteurs dans leurs séries : rhinorrhée, obstruction nasale et douleurs faciales (Klossek et al., 1992), (Gaudemar et al., 1993) et (Marc, 1999).

Ces patients porteurs de mycétome avaient tous une localisation unilatérale au niveau du sinus maxillaire, cela coïncide avec les données de la littérature où le sinus maxillaire est le plus souvent infecté car leurs ostiums sont haut situés, rendant leur drainage naturel difficile, ce risque d'infection est majoré par l'accumulation des sécrétions pathologiques ou physiologiques des autres sinus antérieurs dans l'orifice interne du canal maxillaire (Moor et al., 2005).

Tous ces patients ont bénéficié d'un scanner qui a toujours objectivé une opacité du sinus infecté. Chez un seul patient ayant subi des soins dentaires, une image calcique au sein de cette opacité a été objectivée signant un corps étranger de type amalgame dentaire incriminant le rôle des soins dentaires comme facteurs favorisants dans la genèse de ces mycétomes (Martin et Ribeiro, 2004).

Comme dans la plus part des données de la littérature, l'*Aspergillus fumigatus* est l'espèce en cause la plus fréquente chez ces patients porteurs de mycétomes (85%), et un seul cas d'*Aspergillus niger* (15%). Tous ces patients ont bénéficié d'un traitement chirurgical (méatotomie moyenne seule 85%, et couplé à Cald-Well-Luck chez un seul patient) et ont bien évolué.

CONCLUSION

CONCLUSION:

De nombreuses affections traduisent l'interaction entre les agents fongiques et les cavités nasosinusiennes, et l'expression clinique dépend essentiellement du statut immunitaire du patient et de l'agent fongique. L'agent fongique peut être soit dans le mucus ou sur la muqueuse pour les formes non invasives. Il infiltre les tissus (os, vaisseaux, muqueuse) dans les formes invasives. L'incidence des rhinosinusites fongiques a connu une augmentation remarquable ces dernières années. Il s'agit d'un problème émergent avec des présentations diverses, se distinguant tant par sa physiopathologie que par sa présentation clinique, son pronostic et son traitement. La rhinoscopie et les images scannographiques permettent d'évoquer le diagnostic et de faire le bilan d'extension de la maladie, l'examen mycologique confirme le diagnostic et oriente le traitement.

Au Maroc, la fréquence des rhinosinusites fongiques au service d'ORL de l'hôpital Militaire d'Instruction Mohammed V de Rabat était de 29,16 % des rhinosinusites avec une légère prédominance féminine, touchant essentiellement l'adulte jeune, chez nos patients, nous avons constaté que l'*Aspergillus* était le genre le plus souvent mais non exclusivement responsable de cette pathologie. En effet les agents pathogènes les plus fréquemment rencontrés étaient l'*Aspergillus fumigatus*, *Aspergillus niger* et *Candida sp.* Le sinus le plus touché était le sinus maxillaire, puis moins fréquemment les autres sinus. Les complications des sinusites maxillaires sont rares chez l'adulte. Le diagnostic d'une sinusite caséuse, souvent fongique, doit être évoqué devant la présence d'un corps étranger d'origine dentaire car la migration d'eugénate et d'oxyde de zinc, même à des concentrations faibles, peut stimuler la croissance de différentes espèces d'*Aspergillus*, donc Il faut y penser devant un tableau de sinusite chronique avec des rhinorrhées fétides chez un patient ayant eu des traitements canaux, même anciens, des dents sinusiennes.

Nous avons rapporté quatre cas exceptionnels de sinusite à *Aspergillus fumigatus* qui ont fait l'objet de publications scientifiques, celui d'une sinusite ethmoïdale due à l'*Aspergillus fumigatus* en association avec un staphylocoque, compliqué d'abcès oculaire, le cas d'une sinusite aspergillaire d'origine dentaire dans sa forme pseudotumorale, puis un cas d'aspergillose invasive du sinus maxillaire chez un patient immunocompétent et enfin un cas de rhinosinusite fongique d'origine allergique. Le traitement a été essentiellement chirurgical complété par un traitement antifongique par voie générale couplée à l'antibiothérapie pour le premier cas, ce traitement doit être instauré précocement afin d'éviter des complications parfois graves.

FIGURES:

Figure 1: Vue sagittale de la fosse nasale montrant sa structure et ses rapports.

Figure 2 : Vue endoscopique des fosses nasale montrant les cornets inférieurs et moyens.

Figure 3 : Schéma montrant la projection des sinus de la face.

Figure 4 : Schéma montrant la position des sinus frontaux et maxillaire.

Figure 5 : Coupe sagittale du massif facial montrant l'aspect de la paroi latérale des fosses nasale et la position des sinus frontal et sphénoïdal.

Figure 6 : os ethmoïde conservé au laboratoire d'anatomie de Nantes : Les petites trous présents au milieu de celui-ci sont appelés cellule Ethmoïdales.

Figure 7 : schéma montrant la situation des cellules ethmoïdales.

Figure 8 : radiographie standard des sinus de la face (Blondeau).

Figure 9 : aspect tomodensitométrique des sinus frontaux.

Figure 10 : aspect tomodensitométrique des sinus sphénoïdaux.

Figure 11 : aspect tomodensitométrique des sinus maxillaires.

Figure 12 : aspect tomodensitométrique des sinus éthmoïdaux.

Figure 13 Coupe histologique d'une muqueuse du sinus maxi Agrandissement x 40. Épithélium pseudostratifié cilié Présence de cellules caliciformes Présence de glandes séro-muqueuses (Glde SM) dans un chorion.

Figure14 : coupe histologique d'une muqueuse de sinus maxillaire Agrandissement x 10. Présence dans le choriand'une couche lymphoïde (C. lymphoïde) et de glandes tubuloacineuse seromuqueuses (Glandes TA).

Figure 15 : Coupe histologique de muqueuse nasale Grossissement x 4. Présence d'une couche vasculaire développée.

Figure 16 Microscopie électronique à balayage. Plages de cellules ciliées et de cellules à microvillosités

Figure 17 : Microscopie électronique à transmission de la muqueuse nasale.

Figure18 : Coupe transversale d'un cil.

Figure 19 : Classification des champignons.

Figure 20 : Classification des *Ascomycètes*.

Figure 21 : Classification des Basidiomycètes.

Figure 22 : classification des zygomycètes.

Figure 23 : classification des Deutéromycètes .

Figure 24 : Principaux caractères morphologiques des *Aspergillus*.

Figure 25 : *Aspergillus niger*: Aspect macroscopique sur gélose Sabouraud.

Figure 26: *Aspergillus nige* : aspect microscopique: tête aspergillaire au Bleu lactophérol.

Figure 27 : *Aspergillus fumigatus* : Aspect macroscopique sur gélose Sabouraud.

Figure 28 : *Aspergillus fumigatus* : vue microscopique : tête aspergillaire au Bleu lactophérol.

Figure 29 : Caractères culturels de l'*Aspergillus flavus* Grossissement x 400.

Figure 30: *Aspergillus flavus* : Aspect microscopique : tête aspergillaire au Bleu lactophérol, Grossissement x400.

Figure 31: Cycle de reproduction de l'*Aspergillus* (Robard, 2004).

Figure 32 : Aspect des zygomycètes en culture à 37°C.

Figure 33 : Cycle de développement de *rhizopus nigricans*.

Figure 34 : *Alternaria sp.*

Figure 35: *Bipolaris sp.*

Figure 36: *Fusarium sp.*: Aspects microscopiques.

Figure 37 : *Scedosporium apiospermum*: Aspects microscopiques.

Figure 38 (a et b) : TDM des sinus de la face en coupes axiales chez un patient porteur d'une RSFA montrant un comblement hyperdense bilatéral des sinus frontaux, ethmoïdaux et sphénoïdaux. Notons l'hyperdensité caractéristique au sein de ces opacités (flèches noires) ainsi que l'amincissement et la lyse de la paroi postérieure du sinus frontal gauche (flèches blanches).

Figure 39 : TDM des sinus de la face en coupes coronales d'un patient porteur d'une RSFA montrant un comblement de densité tissulaire sphénoïdal, ethmoïdal et du sinus maxillaire droit (flèches) avec une extension à la fosse nasale(*) (figure 39 a). La tomodynamométrie avec des fenêtres osseuses (b, c) montre une lyse des toits ethmoïdaux postérieurs (pointes de flèche en c) avec une extension intracrânienne. Notons aussi la lyse de la paroi interne de l'orbite droite (flèches b) avec l'extension intra-orbitaire.

Figure 40: IRM en coupes axiales d'un patient porteur d'une RSFA en T1 montrant un hypersignal au niveau des sinus maxillaire gauche, ethmoïdal postérieur, sphénoïdal et des deux sinus frontaux (flèches) (figure 40 b et c). En T2 ces lésions présentent un hyposignal toujours de ces mêmes sinus (flèches) (Figure 40 a).

Figure 41 : TDM des sinus de la face en coupe axiale sans injection de produit de contraste

Figure 42 : Aspect IRM d'une sinusite fongique invasive aiguë montre en T2 sur des coupes axiales

Figure 43 a : TDM des sinus de la face en coupe axiale avec injection du produit de contraste et qui montre un comblement de densité tissulaire du sinus ethmoïdal droit et sphénoïdal avec lyse de la paroi latérale du sinus sphénoïde droit (flèche). La figure **Figure 43 (b)** objective l'image de thrombophlébite du sinus caverneux et thrombose de l'artère carotide droite interne

(flèche). L'angiographie conventionnelle obtenu avec l'injection de la gauche artère carotide interne montre l'écoulement transversal du flux sanguin dans la carotide droite figure 43 (c).

Figure 44 : Aspect scannographique d'une aspergillose invasive aiguë montrant un comblement éthmoïdal, une lyse de la paroi interne de l'œil et une extension retro-orbitaire.

Figure 45 a et b : TDM du massif facial chez un patient porteur d'une sinusite fongique invasive aiguë.

Figure 46 : TDM des sinus de la face chez un patient porteur d'une sinusite fongique chronique invasive.

Figure 47 : TDM des sinus de la face chez une patiente porteuse d'une sinusite fongique

Figure 48 : Volet osseux réalisé à la fraise boule (Caldwell-Luc).

Figure 49 : instruments nécessaires pour réaliser une méatotomie moyenne par voie endoscopique.

Figure 50 : vue endoscopie après méatotomie moyenne droite.

Figure 51 : Mise en place du clou de Lemoyne.

Figure 52 : Aspects macroscopiques de « truffes » aspergillaires extraites de sinus maxillaire.

Figure 53: Sinusite fongique allergique : nappes de mucus, claires îlots épithéliaux et éléments inflammatoires altérés.

Figure 54 : Répartition de la population selon l'âge

Figure 55 : Répartition de la population selon les motifs de consultation.

Figure 56 : Répartition de la population d'étude selon les facteurs favorisants.

Figure 57 : Répartition de la population d'étude selon les résultats de l'examen clinique.

Figure 58 : Répartition de la population d'étude selon la localisation de la maladie.

Figure 59: Répartition de la population d'étude selon l'origine de l'infection.

Figure 60: Répartition des différents agents fongiques identifiés chez nos patients.

Figure 61 : Cellulite orbitaire droite.

Figure 62: Chémosis important de l'œil droit.

Figure 63 : Scanner de la face en coupe coronale : Abscès orbitaire droit avec présence de l'air témoignant d'une cellulite

Figure 64 : Blondeau scanner en coupes axiales : Ethmoïdite droite

Figure 65 : Contrôle satisfaisant après traitement médico-chirurgical.

Figure 66 : Polype charnu comblant la fosse nasale droite.

Figure 67 : Scanner du massif facial en coupe coronale montrant un processus de densité tissulaire comblant la fosse nasale, les sinus maxillaire et l'ethmoïde antérieur droits.

Figure 68 : TDM coupes frontale (A) et transversale (B) : comblement total hyperdense du sinus maxillaire et des cellules ethmoïdales gauches et de la partie gauche de la cavité nasale avec lyse osseuse des parois sinusiennes.

Figure 69 : Pièce opératoire.

Figure 70: Scanner des sinus de la face en coupe coronale montrant un comblement des sinus de la face par du matériel de densité tissulaire contenant de l'air

Figure 71 : scanner des sinus de la face en coupe axiale objectivant un épaissement en cadre de la muqueuse des sinus maxillaires avec une lyse de la paroi antérieure du sinus maxillaire gauche.

TABLEAUX

Tableau 1 :différentes formes de rhinosinusites fongiques.

Tableau 2 : Répartition de la population d'étude selon le sexe

Tableau 3 : Données démographiques des patients atteints de rhinosinusite fongique

Tableau 4 : Répartition des motifs de consultation chez les patients atteints de rhinosinusite fongique

Tableau 5: Répartition des facteurs favorisants chez les patients atteints de rhinosinusite fongique

Tableau 6 : les différents agents fongiques identifiés dans nos études.

Tableau 7 : localisation sinusienne des rhinosinusites fongiques

Tableau 8 : clinique, paraclinique, mycologie et traitement des cas 1, 2 et 3

Tableau 9 : clinique, paraclinique, mycologie et traitement des cas 4, 5 et 6

Tableau 10 : clinique, paraclinique, mycologie et traitement des cas 7, 8 et 9

Tableau 11 : clinique, paraclinique, mycologie et traitement des cas 10, 11 et 12

Tableau 12 : clinique, paraclinique, mycologie et traitement des cas 13, 14 et 15.

Tableau 13 : clinique, paraclinique, mycologie et traitement des cas 16, 17 et 18.

Tableau 14:Tableau comparatif des sujets avec et sans rhinosinusite fongique.

BIBLIOGRAPHIE

- [1] **Abir B, Abouchadi A, Hamama J, Oukablib M, Nassiha M, Rzina A.** Aspergillose invasive du sinus maxillaire chez un patient immunocompétent. *Revue de Stomatologie et de Chirurgie Maxillo-faciale*, **2012** ; issue 2: 127–130.
- [2] **Andes D, Proctor R, Bush R.K, Pasik TR.** Report of successful prolonged antifungal therapy for refractory allergic fungal sinusitis. *Clin. Infect*, **2001** ; issue 31: 202-204.
- [3] **Anofel.** Parasitologie Mycologie. *Association Française des enseignants de parasitologie 7ème édition*, Collection référence : 2002.
- [4] **Ariband M, McCoy V, Bazan C.** Imaging Features of Invasive and Noninvasive Fungal Sinusitis. *A Review*, **2007**: Volume 27, Issue 5.
- [5] **Artis W.M, Fountain J.A, Jones H.** A mechanism of susceptibility to mucormycosis in diabetic ketoacidosis: transferring and iron availability. *Diabetes*, **1982**; issue 31: 11109-11114.
- [6] **Association française de professeurs de parasitologie.** In : Parasitologie mycologie. La Madeleine Editions C et R, ATCLASS pratique. *Mycologie médicale*, **1990** ; 412.
- [7] **Attia M, K Noura, S Kharrat, O Azaiz, C El Oud, M Ben Messaoud, S Sahtout, G Besbes, E Menif.** Aspergillose nasosinusienne a propos de 28 cas, *Société Française de Radiologi* ; Congés 2010.
- [8] **Bailey, Byron J.** Head & Neck Surgery -- Otolaryngology, Lippincott Williams & Wilkins, Philadelphia, **2001**.
- [9] **Barry B, Tapeza M, Gehamo P.** Rôle de l'environnement dans la survenue d'une aspergillose naso-sinusienne. *Ann. Otolaryngol. Chir. Cervico-faciale*, **2002**; issue 119(3) : 170-173.
- [10] **Bent JP, Kuhn FA.** Antifungal activity against allergic fungal sinusitis organisms. *Laryngoscope*, **1996** ; issue 106 : 1331-4.
- [11] **Bhatt, Nikhil J.** Endoscopic Sinus Surgery: New Horizons, *Singular Publishing Group, Inc., San Diego, c1997*.
- [12] **Bouchet PH, Guignard JL, Villard J.** Les champignons : mycologie fondamentale et appliquée Paris. *Masso* **2005**; 2ème édition.
- [13] **Bousquet J, Van Cauwenberge P, Khaltaev N.** Allergic rhinitis and its impact on asthma. *J Allergy Clin Immunol*, **2001**; issue 108(5 Suppl):S147–S334.
- [14] **Bouzaiene B.** Les mycoses sinusiennes. *Thèse de Doctorat en Médecine*, **2000** ; Faculté de Médecine de Tunis.

- [15] **Braun H, Buzina W, Freudenschuss K, Beham A, Stammberger H.** Eosinophilic fungal rhinosinusitis: a common disorder in Europe? *Laryngoscope*, **2003**; issue 113:264–9.
- [16] **Braun JJ, Bourjat P, Gentine A, Koehl C, Veillon F, Conraux C.** Caseoussinusitis. Clinical, x-raycomputed,surgical, histopathological, biological, biochemical and mycobacteriological aspects.Apropos of 33 cases.*AnnOtolaryngolChir Cervicofac*,**1997** ;issue 114 : 105-15
- [17] **Carrat X, Rebufy M, Chabrol A.** Non-invasive naso-sinusual aspergillosis.Contribution of endonasale microsurgery.A propos of 16 cases.*Rev. Laryngol. Otol. Rhinol*, **1993**; issue114: 177-181.
- [18] **Catten MD, Murr AH, Goldstein JA,Mhatre AN, Lalwani AK.**Detection of fungi in the nasal mucosa using polymerase chain reaction.*Laryngoscope*, **2001**; issue 111:399–403.
- [19] **Chabasse D, Contet-Audenneau.** *Mycologie médicale Paris, Masson, 1995* ; issue 1 : 111- 222.
- [20] **Chabasse D, Guiguen C, Contet-Audenneau N.***Mycologie médicale Paris,Masson, 1999.*
- [21] **Chakrabarti A, Sharma SC, Chander J.** Epidemiology and pathogenesis of paranasal sinus mycoses.*Otolaryngol Head Neck Surg*,**1992**; issue107:745-50.
- [22] **Corbel MJ, Eades S.M.** The relative susceptibility of New Zealand black and CBA mice to infection with opportunistic fungal pathogen. *Sabourodia*, **1976**; issue14: 17-32.
- [23] **Corey JP, Delsupehe KG, Ferguson BJ.** Allergic fungal sinusitis: allergic, infectious, or both? *Otolaryngol Head Neck Surg*, **1995**; issue113: 110–9.
- [24] **Coste A, Bretagne S, Jankowski R.** Mycoses rhinosinusiennes. *Encycl Méd Chir ,Otorhinolaryngologie*, **2003** ; 20-455-A-10, 6 p.
- [25] **Cours d’anatomie** : [www. Sante.univ-nantes.fr](http://www.sante.univ-nantes.fr)
<http://www.sante.univnantes.fr/decas/certif2008/Sinus2008/Axiale3cellules ethmoidales.html>
- [26] **Courtney R, Wexter D, Radwanski E, Laughlin M.** Effect of food on the relative bioavailability of two oral formulations of posaconazole in healthy adults.*Br.J.Clin.Pharmacol*, **2004**; issue 57: 218-222.
- [27] **Dahmani O** : Cours d’antomie ;CHU hassane II.
- [28]**Daniau C, Kauffmann-Lacroix C, Castel O.** L’aérobiocontamination fongique en milieu hospitalier. *J Mycol Méd*, **1998**; issue 8:139–46.
- [29] **Davis LJ, Kita H.** Pathogenesis of chronic rhinosinusitis: role of airborne fungi and bacteria. *Immunol Allergy Clin North Am*, **2004**; issue 24(1):59–73.

- [30] **De Gaudemar I, Ebbo D, Leconte F.** Mycoses of the maxillary sinus. A propos of 40 cases. *Ann Otolaryngol Chir Cervicofac*, **1993** ; issue 110 : 198-202.
- [31] **Delbet C, Barthélémy I, Teitelbaum J., Devoize L.** Mycoses aspergillaires des sinus maxillaires. *EMC (Elsevier Masson SAS, Paris), Médecine buccale*, **2011**;28-275-I-10.
- [32] **Denning DW, Ribaud P, Milpied N.** Efficacy and safety of voriconazole in the treatment of acute invasive aspergillosis *N.Eng. J. Med*, **2002**;issue347(6): 408-415.
- [33] **De-Shazo RD, Chapin K, Swain R.** Fungal sinusitis. *N Eng J Med*, **1997**; issue 337:254-59.
- [34] **De-Shazo RD, O'Brien M, Chapin K, Soto-Aguilar M, Gardner L, Swain R.** A new classification and diagnostic criteria for invasive fungal sinusitis. *Arch Otolaryngol Head Neck Surg*, **1997**; issue 123:1181-88.
- [35] **Dubin J, Avenel-Audran M, Verret JL.** Dermatoses cutanées non tumorales. In : Rapport sur le conduit auditif externe. Paris : *Société française d'oto-rhino-laryngologie et de pathologie cervico-faciale, Blackwell-Arnette*, **1995** ; 101-118.
- [36] **Dufour X, Kauffmann-Lacroix C, Ferrie JC, Goujon JM, Rodier MH, Klossek JM.** Paranasal sinus fungal ball epidemiology, clinical features and diagnosis. A retrospective analysis of 173 cases from a single center in France 1989-2002. *Med Mycol*, **2006**; issue 44:61-67.
- [37] **Eloy P, Nollevaux M.-C. Bertrand B.** Physiologie des sinus paranasaux. *EMC-oto-rhino-laryngologie*, **2005** ; 185-197 (9).
- [38] **Fergusson B.** Immunotherapy and antifungal therapy in allergic fungal sinusitis *Am.J.Med*, **1981**;issue 71: 571-577.
- [39] **Ferguson B.** Categorization of eosinophilic chronic rhinosinusitis. *Curr Opin Otolaryngol Head Neck Surg*, **2004**; issue 12:237-42.
- [40] **Ferguson B.** Definitions of fungal rhinosinusitis. *Otolaryngol Clin North Am*, **2000**; issue 33(2):227-35.
- [41] **Fergusson B.** Eosinophilic mucin rhinosinusitis : a distinct clinicopathological entity. *Laryngoscope*, **2000**; issue 110:799-813.
- [42] **Flottes L, Clerc P, Riu R, Devilla F.** La physiologie des sinus, ses applications cliniques et thérapeutiques. *Société française d'oto-rhino-laryngologie*, **1960**.
- [43] **Garcia D.** Anatomie du nez et des sinus blog de l'orl. *Présentation d'Oto-Rhino-Laryngologiste et chirurgien cervico-facial*.
- [44] **Garcia MP, Delgado D, Marin P, Mira J.** Analysis of 40 cases of otomycosis. *Enferm Infect Microbiol Clin*, **1993** ;issue 11 : 487-489.

- [45] **Gilain L, Planquart X, Coste A, Lelievre G, Peynegre R.** Results of the treatment of aspergillosis of the maxillary sinus by exclusive middle meatotomy approach. *Ann OtolaryngolChir Cervicofac*,**1992** ;issue 109 : 289-93.
- [46] **Gillepsie MB, O'malley BW.** An algorithmic approach to the diagnosis and management of invasive fungal rhino sinusitis in the immunocompromised patient *Otolaryngol.Clin. North Am*,**2000**; issue 33: 323-334.
- [47] **Hamilos DL, Lund VJ.** Etiology of chronic rhinosinusitis: the role of fungus. *Ann Otol Rhinol Laryngol*, **2004**;issue193(Suppl):27–31.
- [48] **Herbrecht R,DenningDW,Patterson TF,BennetJE,Greene RE, Oestmann JW.** Voriconazole versus amphotéricine Bforprimarytherapy of invasive aspergillosis.*NEnglJ Med*,**2002** ; issue 347 : 408-15.
- [49] **Herman P, Sauvaget E, Kacimi Z,Kania R, Tran Ba Huy P.** Chirurgie de l'ethmoïde et du sphénoïde, *EMC (Elsevier Masson SAS, Paris)*,**2002** ;[46-150].
- [50] **Jimenez-Chobillon A, Jankowski R.**Chirurgie du sinus frontal (tumeurs et traumatismes exclus). *EMC (Elsevier Masson SAS, Paris)*,**2005** ;[46-160].
- [51] **Kannouch B, Lmimouni B, Azendour B, Taoufik J, Mellouki W.** Les otomycoses à propos de 8 cas répertoriés à l'Hôpital Militaire d'Instruction MohammedV.*Thèse* 23/**2007**.
- [52] **Katzenstein AL, Sale SR, Greenberger PA.** Allergic Aspergillus sinusitis: a newly recognized form of sinusitis. *J Allergy Clin Immunol*,**1983**; issue72:89–93.
- [53] **Katzung.** Pharmacologie fondamentale et clinique Piccin, 9ème édition, **2006**.
- [54] **Kauffmann-Lacroix C.** Sinusite fongique: point de vue du mycologue Poitiers. *Université de Poitiers*, **2001** ; 238-246.
- [55] **Kauffmann-Lacroix C, Dufour X, Rodier MH, Jacquemin JL, Klossek JM.** Rhinosinusite à scedosporium apiospermum chez des patients non immunodéprimés : à propos de trois cas. *J Mycol Med*, **2001**; issue 11:98–101.
- [56] **Klein AM, Spiro J, Lafreniere D.** Histoplasmosis of the larynx: a case report. *Ear Nose Throat J*,**2002**; issue 81:309–10.
- [57] **Klossek J.M.** La physiologie naso-sinusienne.*Revue Française d'Allergologie et d'Immunologie Clinique*,**1998**; issue 80 :121-4
- [58] **Klossek J.M, Kauffmann-Lacroix C, Dufour X.** Sinusites fongiques : classification, méthodes diagnostiques et prise en charge. *J Mycol Med*, **2001** ; issue 11 : 216-221.
- [59] **Klossek JM, Dufour X, Rodier MH, Kauffman CA.** Est ce que l'allergie rhinosinusienne fongique existe ?. *Revue Fr Allergologie et d'immunologie clinique*,**2003**; issue 43:240–5.

- [60] **Klossek JM, Kauffmann-Lacroix C, Dufour X.** Agent fongique et pathologie rhinosinusienne. *Revue Fr d'allergologie et d'immunologie clinique*, 2005 ; 4525–28.
- [61] **Klossek JM, Peloquin L, Fourcroy PJ, Ferrie JC, Fontanel JP.** Aspergillomas of the sphenoid sinus: a series of 10 cases treated by endoscopic sinus surgery. *Rhinology*, 1996 ; issue 34 : 179-83.
- [62] **Klossek JM, Seranno E.** Mycoses en ORL. *Congrès Paris*, 2003.
- [63] **Klossek JM, Serrano E, Peloquin L, Percodani J, Fontanel JP, Pessey JJ.** Functional endoscopic sinus surgery and 109 mycetomas of paranasal sinus. *Laryngoscope*, 1997; issue 107:112-7.
- [64] **Krider J.** head and neck
[http://www.formulamedical.com/topics/head&neck/headache%20sinus.htm\(5\)](http://www.formulamedical.com/topics/head&neck/headache%20sinus.htm(5)).
- [65] **Moor Keeth L, Dallas Arthur F.** Anatomie médicale : aspects fondamentaux et application clinique. *Paris Boeck*, 2005.
- [66] **Naha L, B. Lmimouni.** Ethmoïdite aspergillaire compliquée d'un abcès orbitaire. *J Mycol Med*, 2013 ; issue 23 : 136-139.
- [67] **Naha L, Lmimouni B.** otomycoses à l'HMIMV de Rabat, étude rétrospective à propos de 42, *Mémoire pour l'obtention du Master en SVT*, 2009.
- [68] **Naha L, Lmimouni B.** Sinusite aspergillaire d'origine dentaire dans sa forme pseudo-tumorale. *J Mycol Med*, 2014; issue 24, 171—174.
- [69] **Lanza DC, Dhong HJ, Tantilipikorn P, Tanabodee J, Nadel DM.** Fungus and chronic rhinosinusitis: From bench to clinical understanding. *Ann Otol Rhinol Laryngol*, 2006; issue 196:27-34.
- [70] **Lara JF, Gomez JD.** Allergic mucin with and without fungus: a comparative clinicopathologic analysis. *Arch Pathol Lab Med*, 2001; issue 125(11):1442–7.
- [71] **Legent F, Boutet JJ, Hofmann G.** Sinus aspergillosis *Rev. Prat*, 1984; issue 34(39): 2105-2109.
- [72] **Lehrer R.I, Howard D.H, Syphero P.S.** Mucormycosis *Am. Intern. Med.*, 1990 ; issue 1: 93-108.
- [73] **Léopold R.** Résumé de l'anatomie de la sphère ORL-les glandes salivaires-les ganglions lymphatiques de la tête et du cou : <http://www.aktl.org/>.
- [74] **Lundberg J, Weitzberg E.** Nasal Nitric Oxide in Man. *Thorax*, 1999; issue 54(10):947-952.
- [75] **Mabry RL, Manning SC, Mabry CS.** Immunotherapy in the treatment of allergic fungal sinusitis. *Otolaryngol Head Neck Surg*, 1997; issue 116(1): 31–35.

- [76] **Mabry RL, Marple BF, Folker RJ, Mabry CS.** Immunotherapy for allergic fungal sinusitis: three years' experience. *OtolaryngolHead Neck Surg*,**1998** ; issue 119 : 648-51.
- [77] **Manning SC, Holman M.** preuve supplémentaire de la physiopathologie allergique sinusite fongique allergique. *laryngoscope*. **1998**; issue 108 : 1485-1496.
- [78] **Marple BF, Mabry RL.** Allergic fungal sinusitis: learning from our failures. *Am J Rhinol*,**2000**; issue 14:223–6.
- [79] **Marple BF.** Allergic fungal rhinosinusitis: current theories and management strategies. *Laryngoscope*,**2001**; issue 111:1006–19.
- [80] **Martins WD, Ribeiro Rosa EA.** Aspergillosis of the maxillary sinus: review and case. *Scand J Infect Dis*, **2004**; issue 36(10):758-61.
- [81] **Martins WD, Soares de Lima AA.** Oral focal mucinosis. *Quintessence International (Berlin, Germany)*, **2008**; issue 39: 611-615.
- [82] **Masavata EK, Ganesse IJ.** In vitro antifungal activity of voriconazole in two drug combinations with micafungin, caspofungin and amphotericin B. *Abstract M-125 in 41th ICAAC*, **2001**.
- [83] **Mc-Caffre Y, Thomas V.** Rhinologic Diagnosis and Treatment. *Thieme New York*, c**1997**.
- [84] **Michael RC, Michael JS, Ashbee RH, Mathews MS.** Mycological profile of fungal sinusitis: An audit of specimens over a 7-year period in a tertiary care hospital in Tamil Nadu. *Indian J Pathol Microbiol*,**2008**; issue 51:493-96.
- [85] **Millar JW, Johnston A, Lamb D.** Allergic aspergillosis of the maxillary sinuses. *Thorax*,**1981**; issue 36:710.
- [86] **Milroy CM, Blanshard JD, Lucas S, Michaels L.** Aspergillosis of the nose and paranasal sinuses. *J Clin Pathol*,**1989**; issue 42:123 27.
- [87] **Moulinier C.** Parasitologie et mycologie médicales, éléments de morphologie et biologie. *Editions médicales nationales*, **2002**.
- [88] **Munoz P, Marin M, Toreno P, Rabadan P.** Successful outcome of *Scedosporium apiospermum* disseminated infection treated with voriconazole in a patient receiving corticosteroid therapy *Clin. Infect. Dis.*, 31: 1499-1501, **2000**
- [89] **Nouwen** :<http://www.orl.nc/pathologie-du-nez-et-des-sinus/anatomie-physiologie-du-nez-et-des-sinus/>.
- [90] **Pagella F, Matti E, De Bernardi F, Semino L, Cavanna C, Marone P.** Paranasal sinus fungus ball: Diagnosis and management. *Mycoses*,**2007**; issue 50:451-56.

- [91] **Patterson JF, Kirk Patick WR, White M.** Invasive aspergillosis: disease spectrum, treatment practices and outcomes *Medicine. Baltimore*, **2000**; issue 79: 250-260.
- [92] **Patterson TS, Barton LL, Shehab ZM, Hutter JJ.** Amphotericin B lipid complex treatment of a leukemic child with disseminated *Fusarium solani* infection. *Clin Pediatr (Phila)*, **1996**; issue 35 : 257-60.
- [93] **Peytral C, Coupez D, Vacher S, Regnault M.** Mycoses des sinus *Ann. Otolaryng*, **1998**; 93-98.
- [94] **Ponikau JU, Sherris DA, Kern EB, Homburger HA, Frigas E, Gaffey TA, et al.** The diagnosis and incidence of allergic fungal sinusitis. *Mayo Clin Proc*, **1999**; issue 74:877-84.
- [95] **Quinn J, Wickern G, Whisman B, Goetz D.** Immunotherapy on allergic Bipolaris sinusitis: a case report. *J. Allergy Clin. Immunol*, **1995**; issue 95 : 201-207.
- [96] **Rieske K, Handrick W, Muller H, Sterker I.** Therapy of sinuorbital aspergillosis with amphotericin B colloidal dispersion. *Mycoses*, **1998** ; issue 41 : 287-92.
- [97] **Robard S :** Les sinusites fongiques à Nantes de 2003 à 2006 : A propos de 31 cas. Université de Nantes, Faculté de Pharmacie : *Thèse num 54*, **2004**.
- [98] **Saravanan K, Panda NK, Chakrabarti A, Bapuraj RJ.** Allergic fungal rhinosinusitis: An attempt to resolve the diagnostic dilemma. *Arch Otolaryngol Head Neck Surg*, **2006**; issue 132:173-78.
- [99] **Schubert MS.A.** Superantigen hypothesis for the pathogenesis of chronic hypertrophic rhinosinusitis, allergic fungal sinusitis, and related disorders. *Ann Allergy Asthma Immunol*, **2001**;87:181-8.
- [100] **Schubert MS.** Allergic fungal sinusitis. *Otolaryngol Clin North Am*, **2004**; issue 37:301-26.
- [101] **Schubert MS.** Allergic fungal sinusitis: pathogenesis and management strategies. *Drugs*, **2004**; issue 64:363-74.
- [102] **Schubert MS, Goetz DW.** Evaluation and treatment of allergic fungal sinusitis. II. Treatment and follow-up. *J Allergy Clin Immunol*, **1998** ; issue 102 : 395-402.
- [103] **Sermondade N, Lacroix C et al.** Sinusite fongique à *Curvularia lunata* Service otolaryngologie, *Masson, Paris mars*, **2006**.
- [104] **Serrano E, Percodani J, Flores P, Dilem S, Pessey JJ.** Paranasal sinus aspergilloma. A propos of 45 cases. *Ann Otolaryngol Chir Cervicofac*, **1996**; issue 113:86-91.
- [105] **Serrano E, Percodani J, Uro-Coste E, Yardeni E, Abbal M, Linas MD, et al.** Value of investigation in the diagnosis of allergic fungal rhinosinusitis: results of a prospective study. *J Laryngol Otol*, **2001**; issue 115:184-9.
- [106] **Service d'ORL :** HMIMV de Rabat.

- [107] **Shiv Sekhar C, Arunaloke C.** Epidemiology and Medical Mycology of Fungal Rhinosinusitis. *Otolaryngology clinic: an international journal*, **2009**; issue 1:1-13.
- [108] **Sidibe E.H, Diop E.H.M, Diagne Gueye NR et al.** Mucormycose et diabète sucré (forme rhinocérébrale), *J.F.ORL*, **1997** ; issue46 : 51-55.
- [109] **Stammberger H.** Endoscopic surgery for mycotic and chronic recurring sinusitis. *Ann Otol Rhinol Laryngol Suppl*, **1985** ;issue 119 : 1-11.
- [110] **Stringer SP, Ryan MW.** Chronic invasive fungal rhinosinusitis. *Otolaryngol Clin North Am*, **2000** ; issue 33 : 375-87.
- [111] **Thomas J, Walsh JJ, Irja L.** Le voriconazole dans le traitement de l'aspergillose, de la scedosporiose et d'autres infections fongiques invasives chez les enfants. *Pediatric Infectious Disease Journal*, **2002**; issue21 : 240-248.
- [112] **Vennewald I, Henker M, Klemm E, Seebacher C.** Fungal colonization of the paranasal sinuses. *Mycoses* **1999**; issue 42(Suppl 2):33–6.
- [113] **Veress B, Malik OA, el-Tayeb AA, el-Daoud S, Mahgoub ES, el-Hassan AM.** Further observations on primary paranasal Aspergillus granuloma in the Sudan. A morphological study of 46 cases. *Am J Trop Med Hyg*, **1973**; issue 2:765-72.
- [114] **Washburn RG.** Fungal sinusitis. *Curr Clin Trop Infect Dis*, **1998**;18:60–74.
- [115] **Waxman JE, Spector JG, Sale SR, Katzenstein AL.** Allergic Aspergillus sinusitis: concepts in diagnosis and treatment of a new clinical entity. *Laryngoscope* **1987**; issue 97 : 261-6 .
- [116] **Woodcock KK, Stal N, Moore CB.** Fungal contamination of bedding Allergy. *Europ Journ of allerg and immul*, **2006**; issue 61: 140-142.
- [117] **Young R, Jennings A ,Bennet J.** Species identification of invasive aspergillosis in man. *AJCP*, **1972**; 551-557.

RESUME

Introduction : Les sinusites fongiques sont le résultat du développement, dans une ou plusieurs cavités sinusiennes, d'un processus pathologique impliquant des éléments fongiques. Ce sont des entités maintenant bien définies et individualisées qui ne doivent plus être considérées comme des pathologies rares. Le but de notre travail est de faire une étude descriptive et analytique des rhinosinusites fongiques, de faire une analyse épidémiologique tout en identifiant les facteurs favorisant leur survenue, et essayer de démontrer l'intérêt des prélèvements mycologiques dans le diagnostic positif de cette pathologie.

Patients et méthode : Il s'agit d'une étude prospective s'étendant sur une période de 18 mois réalisée en collaboration entre le service de Parasitologie et Mycologie Médicale et le service d'ORL à l'Hôpital Militaire d'Instruction Mohammed V de Rabat (HMIM V). Elle porte sur tous les patients consultants en ORL et/ou hospitalisés et présentant une rhinosinusite confirmée.

Résultats : Durant la période d'étude, 72 patients ont été inclus, parmi lesquels 21 cas de rhinosinusite fongique ont été isolés (29,16 %) avec une légère prédominance féminine (sex ratio H/F= 0,61). Ce processus fongique touche essentiellement le sinus maxillaire mais peut toucher également les autres sinus tel que l'éthmoïde, exposant ainsi à des complications graves. Ces patients porteurs de rhinosinusite fongique ont divers facteurs de risque, dominés par les soins dentaires portant sur les dents sinusiennes (38,09 %). En effet la découverte d'un corps étranger de densité calcique à la radio doit faire penser à une sinusite caséuse souvent fongique. Les champignons isolés sont *Aspergillus fumigatus* responsables de trois cas graves de rhinosinusite fongique, *Aspergillus niger* et *Candida sp.*

Conclusion : la rhinosinusite fongique n'est plus considérée comme une pathologie rare (29,6% dans notre série). Le diagnostic mycologique ainsi que l'étude des facteurs favorisant leur survenue doivent être incluses dans la prise en charge de la rhinosinusite fongique. Aussi les soins dentaires mal entrepris peuvent être la porte d'entrée des sinusites maxillaires souvent asymptomatiques et méconnues, d'où l'intérêt de leur prévention et leur dépistage par les chirurgiens dentistes. Enfin, il faut noter une entité des rhinosinusites fongiques encore mal élucidée qui est la rhinosinusite fongique d'origine allergique.

Mots clés : Rhinosinusites fongiques, *Aspergillus*, mycologie, chirurgie endoscopique.

ABSTRACT

Introduction: Fungal sinusitis are the result of development in one or more sinus cavities of a pathological process involving fungal elements. They are now well defined and entities who individualized should not be considered as orphan diseases. The aim of our work is to make a descriptive and analytical study of fungal rhinosinusitis, to epidemiological analysis while identifying the factors promoting their occurrence, and try to demonstrate the value of mycological samples in the positive diagnosis of this pathology.

Patients and methods: This is a prospective study extending over a period of 18 months in collaboration between the Parasitology and Mycology Medical Service and the ENT department at the Mohammed V Military Hospital of Instruction Rabat (HMIM V) .It covers all patients in ENT consultants and / or hospitalized with confirmed and rhinosinusitis.

Results: During the study period, 72 patients were enrolled, including 21 cases of fungal rhinosinusitis were isolated (29.16%) with a slight female predominance (sex ratio M / F = 0.61). This fungal process mainly affects the maxillary sinus but can also affect other ethmoid sinus such as, exposing to serious complications. These patients with fungal rhinosinusitis have various risk factors, dominated by dental dealing with sinus teeth (38.09%). Indeed the discovery of a calcium density foreign body on the radio has to think of a cheesy often fungal sinusitis. The *Aspergillus fumigatus* isolated fungi are responsible for three serious cases of fungal rhinosinusitis, *Niger Aspergillus* and *Candida* sp.

Conclusion: Fungal rhinosinusitis is no longer considered a rare disease (29.6% in our series), mycological diagnosis and the study of factors favoring their occurrence should be included in the management of fungal rhinosinusitis. Also poorly undertaken dental care can be the gateway often asymptomatic and unrecognized maxillary sinusitis, hence the importance of their prevention and screening by dentists. Finally, note an entity fungal rhinosinusitis still poorly understood, but which spilled more ink and is fungal rhinosinusitis of allergic origin.

Keywords: Fungal sinusitis, *Aspergillus*, mycology, endoscopic surgery.

ملخص

مقدمة

إلتهاب الجيوب الأنفية الفطري هو نتيجة للتطور في واحدة أو أكثر من تجاويف الجيوب الأنفية، لعناصر فطرية. هذه التعفّنات الفطرية للجيوب أصبحت واضحة المعالم ولم تعد تعتبر أمراضاً يتيمة. الهدف من عملنا هو إجراء دراسة وصفية وتحليلية للتعفّنات الفطرية للجيوب و الأنف، مع التحليل الوبائي و تحديد العوامل التي تسهل وقوعها، ومحاولة إثبات دور فحص عينات الفطريات في تشخيص هذه الحالة المرضية

المرضى والطرق

وهذه دراسة مستقبلية تمتد على مدى 18 شهراً بالتعاون بين مصلحة علم الطفيليات و علم الفطريات وقسم علم الأنف و الأذن والحنجرة في المستشفى العسكري للتدريس محمد الخامس بالرباط . وتهتم جميع المرضى الذين إستفادوا من استشارة طبية أو نزلوا في قسم علم الأنف و الأذن والحنجرة من أجل علاج التعفّنات الجيوب و الأنف.

النتائج

:خلال فترة الدراسة، تم تسجيل 72 مريضاً، من بينهم 21 حالة الجيوب الأنفية الفطرية (29.16%) مع هيمنة طفيفة للأنث . هذه التعفّنات الفطرية تصيب أساساً الجيب الفكّي ولكن يمكن أن تصيب أيضاً الجيوب الأنفية الأخرى مثل الغربالي، مع إمكانية مضاعفات خطيرة. هؤلاء المرضى المصابين بتعفّنات الجيوب الفطرية لديهم عوامل مسببة مختلفة، أهمها تدهور حالة الأسنان (38.09%). فاكشاف جسم غريب ذي كثافة الكالسيوم في الصورة الإشعاعية يحث على التفكير في إمكانية إلتهاب الجيوب غالباً بسبب الفطريات. الفطريات المعزولة الأسبرجلوس فوميغاتوس تسببت في ثلاث حالات خطيرة من تعفّنات الجيوب الأنفية الفطرية ثم الأسبرجلوس نيجر و الكنديدا س ب.

الخلاصة

:لم يعد يعتبر تعفّنات الجيوب الأنفية الفطرية أمراضاً نادرة (29.6%) في سلسلتنا و ينبغي أن يدرج تشخيص الفطريات ودراسة العوامل المسببة لوقوعها في علاج تعفّنات الجيوب الأنفية الفطرية. أيضاً العناية بالأسنان لأن تسوسها يمكن أن يكون مدخل لالتهاب الجيوب الأنفية الفكّي فتكون لها في كثير من الأحيان أعراضاً غير ظاهرة، . ومن هنا تأتي أهمية الوقاية والفحص من قبل أطباء الأسنان. وأخيراً، نشير إلى كون تعفّنات الجيوب الفطرية لا تزال غير مفهومة خصوصاً ذات الصبغة التحسسية

كلمات أساسية

تعفن جيوب الأنف الفطري، أسبرجلوس، علم الفطريات، جراحة بالمنظار

RESUME

Introduction : Les sinusites fongiques sont le résultat du développement, dans une ou plusieurs cavités sinusiennes, d'un processus pathologique impliquant des éléments fongiques. Ce sont des entités maintenant bien définies et individualisées qui ne doivent plus être considérées comme des pathologies rares. Le but de notre travail est de faire une étude descriptive et analytique des rhinosinusites fongiques, de faire une analyse épidémiologique tout en identifiant les facteurs favorisant leur survenue, et essayer de démontrer l'intérêt des prélèvements mycologiques dans le diagnostic positif de cette pathologie.

Patients et méthode : Il s'agit d'une étude prospective s'étendant sur une période de 18 mois réalisée en collaboration entre le service de Parasitologie et Mycologie Médicale et le service d'ORL à l'Hôpital Militaire d'Instruction Mohammed V de Rabat (HMIM V). Elle porte sur tous les patients consultants en ORL et/ou hospitalisés et présentant une rhinosinusite confirmée.

Résultats : Durant la période d'étude, 72 patients ont été inclus, parmi lesquels 21 cas de rhinosinusite fongique ont été isolés (29,16 %) avec une légère prédominance féminine (sexe ratio H/F= 0,61). Ce processus fongique touche essentiellement le sinus maxillaire mais peut toucher également les autres sinus tel que l'éthmoïde, exposant ainsi à des complications graves. Ces patients porteurs de rhinosinusite fongique ont divers facteurs de risque, dominés par les soins dentaires portant sur les dents sinusiennes (38,09 %). En effet la découverte d'un corps étranger de densité calcique à la radio doit faire penser à une sinusite caséuse souvent fongique. Les champignons isolés sont *Aspergillus fumigatus* responsables de trois cas graves de rhinosinusite fongique, *Aspergillus niger* et *Candida sp.*

Conclusion : la rhinosinusite fongique n'est plus considérée comme une pathologie rare (29,6% dans notre série). Le diagnostic mycologique ainsi que l'étude des facteurs favorisant leur survenue doivent être incluses dans la prise en charge de la rhinosinusite fongique. Aussi les soins dentaires mal entrepris peuvent être la porte d'entrée des sinusites maxillaires souvent asymptomatiques et méconnues, d'où l'intérêt de leur prévention et leur dépistage par les chirurgiens dentistes. Enfin, il faut noter une entité des rhinosinusites fongiques encore mal élucidée qui est la rhinosinusite fongique d'origine allergique.

Mots clés : Rhinosinusites fongiques, *Aspergillus*, mycologie, chirurgie endoscopique.

ABSTRACT

Introduction: Fungal sinusitis are the result of development in one or more sinus cavities of a pathological process involving fungal elements. They are now well defined and entities who individualized should not be considered as orphan diseases. The aim of our work is to make a descriptive and analytical study of fungal rhinosinusitis, to epidemiological analysis while identifying the factors promoting their occurrence, and try to demonstrate the value of mycological samples in the positive diagnosis of this pathology.

Patients and methods: This is a prospective study extending over a period of 18 months in collaboration between the Parasitology and Mycology Medical Service and the ENT department at the Mohammed V Military Hospital of Instruction Rabat (HMIM V). It covers all patients in ENT consultants and / or hospitalized with confirmed and rhinosinusitis.

Results: During the study period, 72 patients were enrolled, including 21 cases of fungal rhinosinusitis were isolated (29.16%) with a slight female predominance (sex ratio M / F = 0.61). This fungal process mainly affects the maxillary sinus but can also affect other ethmoid sinus such as, exposing to serious complications. These patients with fungal rhinosinusitis have various risk factors, dominated by dental dealing with sinus teeth (38.09%). Indeed the discovery of a calcium density foreign body on the radio has to think of a cheesy often fungal sinusitis. The *Aspergillus fumigatus* isolated fungi are responsible for three serious cases of fungal rhinosinusitis, *Niger Aspergillus* and *Candida sp.*

Conclusion: Fungal rhinosinusitis is no longer considered a rare disease (29.6% in our series), mycological diagnosis and the study of factors favoring their occurrence should be included in the management of fungal rhinosinusitis. Also poorly undertaken dental care can be the gateway often asymptomatic and unrecognized maxillary sinusitis, hence the importance of their prevention and screening by dentists. Finally, note an entity fungal rhinosinusitis still poorly understood, but which spilled more ink and is fungal rhinosinusitis of allergic origin.

Keywords: Fungal sinusitis, *Aspergillus*, mycology, endoscopic surgery.

Structure de recherche: Service de Parasitologie et Mycologie Médicale à l'Hôpital Militaire d'Instruction Mohammed V de Rabat.

